



HAL
open science

L'ankylose alvéolo-dentaire : étiologie, diagnostic et prise en charge

Erwan Ruttimann

► **To cite this version:**

Erwan Ruttimann. L'ankylose alvéolo-dentaire : étiologie, diagnostic et prise en charge. Chirurgie. 2016. dumas-01381307

HAL Id: dumas-01381307

<https://dumas.ccsd.cnrs.fr/dumas-01381307v1>

Submitted on 15 Nov 2016

HAL is a multi-disciplinary open access archive for the deposit and dissemination of scientific research documents, whether they are published or not. The documents may come from teaching and research institutions in France or abroad, or from public or private research centers.

L'archive ouverte pluridisciplinaire **HAL**, est destinée au dépôt et à la diffusion de documents scientifiques de niveau recherche, publiés ou non, émanant des établissements d'enseignement et de recherche français ou étrangers, des laboratoires publics ou privés.

Université de Bordeaux
Collège des Sciences de la Santé
UFR des Sciences Odontologiques

Année 2016

N°62

Thèse pour l'obtention du
DIPLOME d'ETAT de DOCTEUR EN CHIRURGIE DENTAIRE

Présentée et soutenue publiquement

Par Erwan RUTTIMANN

Né le 9 juillet 1989 à LEVALLOIS-PERRET (92)

Le 7 Octobre 2016

L'ankylose alvéolo-dentaire : étiologie, diagnostic et prise en charge

Directrice de Thèse

Docteur Dominique ORIEZ

Membres du jury

Présidente	Mme M-J. BOILEAU	Professeur des Universités
Directrice	Mme D. ORIEZ	Maître de Conférence des Universités
Rapporteur	M. C. RIVES	Assistant Hospitalo-Universitaire
Assesseur	M. C. BOU	Maître de Conférence des Universités

Président M. TUNON DE LARA Manuel
Directeur de Collège des Sciences de la Santé M. PELLEGRIN Jean-Luc

COLLEGE DES SCIENCES DE LA SANTE UNITE DE FORMATION ET DE RECHERCHE DES SCIENCES ODONTOLOGIQUES

<i>Directrice</i>	Mme BERTRAND Caroline	58-02
<i>Directrice Adjointe – Chargée de la Formation initiale</i>	Mme ORIEZ-PONS Dominique	58-01
<i>Directeur Adjoint – Chargé de la Recherche</i>	M. FRICAIN Jean-Christophe	57-02
<i>Directeur Adjoint – Chargé des Relations Internationales</i>	M. LASSERRE Jean-François	58-02

ENSEIGNANTS DE L'UFR

PROFESSEURS DES UNIVERSITES

Mme Caroline	BERTRAND	Prothèse dentaire	58-02
Mme Marie-José	BOILEAU	Orthopédie dento-faciale	56-02
Mme Véronique	DUPUIS	Prothèse dentaire	58-02
M. Jean-Christophe	FRICAIN	Chirurgie buccale – Pathologie et thérapeutique	57-02

MAITRES DE CONFERENCES DES UNIVERSITES

Mme Elise	ARRIVÉ	Prévention épidémiologie – Economie de la santé – Odontologie légale	56-03
Mme Cécile	BADET	Sciences biologiques	57-03
M. Etienne	BARDINET	Orthopédie dento-faciale	56-02
M. Michel	BARTALA	Prothèse dentaire	58-02
M. Cédric	BAZERT	Orthopédie dento-faciale	56-02
M. Christophe	BOU	Prévention épidémiologie – Economie de la santé – Odontologie légale	56-03
Mme Sylvie	BRUNET	Chirurgie buccale – Pathologie et thérapeutique	57-02
M. Sylvain	CATROS	Chirurgie buccale – Pathologie et thérapeutique	57-02
M. Stéphane	CHAPENOIRE	Sciences anatomiques et physiologiques	58-03
M. Jacques	COLAT PARROS	Sciences anatomiques et physiologiques	58-03
M. Jean-Christophe	COUTANT	Sciences anatomiques et physiologiques	58-03
M. François	DARQUE	Orthopédie dento-faciale	56-02
M. François	DE BRONDEAU	Orthopédie dento-faciale	56-02
M. Yves	DELBOS	Odontologie pédiatrique	56-01
M. Raphael	DEVILLARD	Odontologie conservatrice- Endodontie	58-01
M. Emmanuel	D'INCAU	Prothèse dentaire	58-02
M. Bruno	ELLA NGUEMA	Sciences anatomiques et physiologiques	58-03
M. Dominique	GILLET	Odontologie conservatrice – Endodontie	58-01
M. Jean-François	LASSERRE	Prothèse dentaire	58-02
M. Yves	LAUVERJAT	Parodontologie	57-01
Mme Odile	LAVIOLE	Prothèse dentaire	58-02
M. Jean-Marie	MARTEAU	Chirurgie buccale – Pathologie et thérapeutique	57-02
Mme Javotte	NANCY	Odontologie pédiatrique	56-01
M. Adrien	NAVEAU	Prothèse dentaire	58-02
Mme Dominique	ORIEZ	Odontologie conservatrice – Endodontie	58-01
M. Jean-François	PELI	Odontologie conservatrice – Endodontie	58-01 ₂

M.	Philippe	POISSON	Prévention épidémiologie – Economie de la santé – Odontologie légale	56-03
M.	Patrick	ROUAS	Odontologie pédiatrique	56-01
M.	Johan	SAMOT	Sciences biologiques	57-03
Mme	Maud	SAMPEUR	Orthopédie dento-faciale	56-02
M.	Cyril	SEDARAT	Parodontologie	57-01
Mme	Noélie	THEBAUD	Sciences biologiques	57-03
M.	Eric	VACHEY	Odontologie conservatrice – Endodontie	58-01

ASSISTANTS

Mme	Audrey	AUSSEL	Sciences biologiques	57-03
M.	Wallid	BOUJEMAA AZZI	Odontologie conservatrice – Endodontie	58-01
Melle	Camille	BOULÉ-MONTPEZAT	Odontologie pédiatrique	56-01
M.	Julien	BROTHIER	Prothèse dentaire	58-02
M.	Mathieu	CONTREPOIS	Prothèse dentaire	58-02
Mme	Clarisse	DE OLIVEIRA	Orthopédie dento-faciale	56-02
M.	Cédric	FALLA	Prévention épidémiologie – Economie de la santé – Odontologie légale	56-03
M.	Guillaume	FENOUL	Odontologie conservatrice – Endodontie	58-01
Mme	Elsa	GAROT	Odontologie pédiatrique	56-01
			Sciences anatomiques et physiologiques	58-03
Mme	Sandrine	GROS	Orthopédie dento-faciale	56-02
Mme	Olivia	KEROUREDAN	Odontologie conservatrice – Endodontie	58-01
Mme	Alice	LE NIR	Sciences anatomiques et physiologiques	58-03
Mme	Karine	LEVET	Prévention épidémiologie – Economie de la santé – Odontologie légale	56-03
M.	Alexandre	MARILLAS	Odontologie conservatrice – Endodontie	58-01
Mme	Marie	MÉDIO	Orthopédie dento-faciale	56-02
Mme	Darrène	NGUYEN	Sciences biologiques	57-03
M.	Ali	NOUREDDINE	Prothèse dentaire	58-02
Mme	Chloé	PELOURDE	Orthopédie dento-faciale	56-02
M.	Jean-Philippe	PIA	Prothèse dentaire	58-02
M.	Mathieu	PITZ	Parodontologie	57-01
Mme	Charlotte	RAGUENEAU	Prothèse dentaire	58-02
M.	Clément	RIVES	Odontologie conservatrice – Endodontie	58-01
M.	François	ROUZÉ L'ALZIT	Prothèse dentaire	58-02
M.	François	VIGOUROUX	Parodontologie	57-01
			Chirurgie buccale – Pathologie et thérapeutique	57-02

REMERCIEMENTS

A notre Présidente de thèse

Madame le Professeur Marie-José BOILEAU

Professeur des Universités – Praticien Hospitalier

Sous-section Orthopédie dento-faciale 56-02

Je vous remercie pour l'honneur que vous m'accordez en acceptant de présider ce jury de thèse. Je tiens particulièrement à souligner la disponibilité que vous avez eu à mon égard, je ne vous en remercierai jamais assez.

Veillez bien croire, professeur, en l'expression de ma gratitude.

A notre Directrice de thèse

Madame le Docteur Dominique ORIEZ

Maître de Conférence des Universités – Praticien Hospitalier

Sous-section Odontologie conservatrice – Endodontie 58-01

Je vous remercie pour l'honneur que vous m'avez procuré en ayant dirigé ce travail. Je tiens à mettre en valeur l'implication mais également la pédagogie dont vous avez disposé tout au long de mes études.

Je vous prie de trouver dans ce travail l'expression de ma considération.

A notre Rapporteur de thèse

Monsieur le Docteur Clément RIVES

Assistant Hospitalo-Universitaire

Sous-section Odontologie conservatrice – Endodontie 58-01

*Je vous remercie du plaisir que vous m'avez procuré en ayant accepté d'être mon rapporteur de thèse.
Merci pour avoir été aussi arrangeant et disponible.*

Veillez retrouver dans cette thèse la preuve de ma confiance et de mon amitié.

A notre Assesseur

Monsieur le Docteur Christophe BOU

Maître des conférences des Universités – Praticien Hospitalier

Sous-section Prévention épidémiologie – Economie de la santé – Odontologie légale 56-03

Je vous remercie d'avoir accepté avec autant de spontanéité de siéger dans ce jury. Merci pour votre gentillesse et vos conseils. Vous avez énormément apporté au service de Saint-André.

Veillez retrouver ici le témoignage de ma reconnaissance.

A ma famille pour la vie, sans vous il n'y aurait rien de possible.

A mes amis d'enfance pour les souvenirs.

A mes amis de promotion pour les études et surtout les soirées.

Aux membres de l'insecte pour ces mêmes raisons avec un cran au-dessus.

Aux résidents de l'internat de Limoges du premier et troisième semestre pour ces moments de folie.

Aux colocataires de la Roucoulie, ne changez rien, je reviens bientôt.

A mes externes et co-internes.

Aux services d'odontologie de Saint-André et de Dupuytren.

A celles et ceux que j'ai coachés et celles et ceux qui m'ont coaché.

A tous ceux qui ont fait partie de ma vie et m'ont permis de devenir ce que je suis.

Merci.

Table des matières

Remerciements.....	5
Table des matières.....	11
Introduction :.....	12
1. Définition, épidémiologie, étiologie.....	13
1.1. Définition.....	13
1.2. Epidémiologie.....	14
1.3. Etiologie.....	15
1.3.1. Facteurs traumatiques et iatrogènes.....	15
1.3.2. Facteurs génétiques et association à des syndromes.....	16
1.3.3. Ankylose idiopathique.....	17
2. Diagnostic.....	18
2.1. Diagnostic clinique.....	18
2.1.1. Examen visuel.....	18
2.1.2. Test de mobilité.....	20
2.1.3. Test de percussion.....	20
2.1.4. Diagnostic électronique.....	21
2.2. Diagnostic radiologique.....	22
2.2.1. Radiographies conventionnelles.....	22
2.2.2. Radiographie tridimensionnelle.....	25
2.3. Diagnostic par échec ou difficulté thérapeutique.....	27
2.3.1. Lors d'un traitement orthodontique.....	27
2.3.2. Lors d'une extraction dentaire.....	27
2.4. Diagnostic histologique.....	28
2.5. Diagnostic différentiel.....	29
2.5.1. Absence de la dent.....	29
2.5.2. Retard d'éruption ou rétention.....	29
2.5.3. Impaction ou réingression traumatique.....	30
2.5.4. Egression des dents adjacentes.....	30
3. Prise en charge.....	31
3.1. Prévention de l'ankylose traumatique et iatrogène.....	32
3.2. Surveillance active.....	33
3.3. Prise en charge restauratrice.....	34

3.4. Prise en charge chirurgicale.....	35
3.4.1. Extraction/réimplantation intentionnelle.....	35
3.4.2. Ostéotomie.....	38
3.4.3. Extraction.....	40
3.4.4. Décoronation.....	42
3.5 Prise en charge pluridisciplinaire orthodontique et chirurgicale.....	45
3.5.1. Luxation chirurgicale et traction orthodontique.....	45
3.5.2. Distraction ostéogène.....	46
3.5.3 Apicotomie.....	49
3.6. Exploitation thérapeutique de l'ankylose.....	51
3.7. Arbre décisionnel.....	53
Conclusion.....	57
Bibliographie.....	58

Introduction :

L'ankylose alvéolo-dentaire est une pathologie décrite depuis le 19^{ème} siècle. Elle est très évoquée dans la littérature et de nombreuses études in vitro et sur animaux ont été réalisées pour en comprendre le mécanisme.

Malgré cet engouement, la physiopathologie de cette atteinte n'est toujours pas encore résolue. L'ankylose dentaire reste donc un phénomène qui continue d'intriguer alors qu'elle est relativement fréquente et ses conséquences sur la croissance, la dentition, l'occlusion, le parodonte et les dents elles-mêmes peuvent être majeures.

Les praticiens connaissent non seulement des difficultés pour en porter un diagnostic précoce et certain, mais également pour décider d'une prise en charge adaptée.

L'objectif de ce travail est de réaliser un point clinique actualisé sur cette atteinte via une revue de la littérature.

En redéfinissant tout d'abord la pathologie par ses aspects épidémiologiques et étiologiques, nous nous focaliserons sur les moyens diagnostiques et thérapeutiques mis à disposition du praticien. Toujours dans l'objectif de rester clinique, un arbre décisionnel a été réalisé et sera proposé concernant la prise en charge de cette atteinte si particulière.

1. Définition, épidémiologie, étiologie

1.1 Définition

Le terme "ankylose" vient du grec ἀγκύλος signifiant courbure.

Il s'agit de la fusion entre 2 surfaces mobiles d'une articulation aboutissant à une réduction voire une suppression de sa mobilité.

L'ankylose alvéolo-dentaire correspond à un envahissement progressif de l'espace parodontal par du tissu osseux et à la fusion anatomique anormale du cément (voir de la dentine) de la dent atteinte à l'os alvéolaire sans interposition de tissu conjonctif (1). Elle nécessite donc pour son développement, une rupture au niveau du ligament alvéolodentaire ou du sac folliculaire de la dent sujette (2).

L'ankylose dentaire peut être simple ou multiple. Elle est essentiellement rencontrée en denture mixte (surtout au niveau des molaires temporaires) mais toutes les dents peuvent être concernées.

Cette atteinte peut apparaître à n'importe quelle période de l'existence de la dent. Quand elle survient lors de son éruption cette dernière se retrouve souvent interrompue : la dent se retrouve alors incluse ou en infracclusion en fonction du moment d'apparition de l'ankylose. L'éruption dentaire étant arrêtée mais pas la croissance des tissus environnants, la dent donne l'impression de se "ré-enfoncer" dans les tissus : on parle alors de dents submergées ou en réinclusion. Dans les atteintes sévères, on peut même aboutir à un recouvrement complet de la dent ankylosée par la muqueuse. Le phénomène de réinclusion est délétère pour l'environnement parodontal de la dent concernée, il peut également se compliquer par la version des dents adjacentes et de l'égression des antagonistes.

Avec le temps une résorption radiculaire de remplacement s'y associe. La dent devenant partie intégrante du processus de remodelage osseux elle se résorbe progressivement pour être remplacée par l'os (3). Cette résorption est susceptible de compromettre la conservabilité de la dent dans le temps.

Les dents présentant une ankylose sont réfractaires à toutes thérapeutiques nécessitant leur mobilisation (essentiellement en orthodontie et en chirurgie). Ce phénomène est une cause d'échec fréquemment rapportée.

Il s'agit donc d'une atteinte dont les incidences occlusales, parodontale, dentaires et thérapeutiques peuvent être majeures. Un diagnostic précoce et une prise en charge rapide et adaptée sont nécessaires afin d'en limiter les conséquences cliniques.

La physiopathologie de l'ankylose n'a pas encore été parfaitement établie, de nombreuses théories se sont succédées sans pour autant que l'une ou l'autre ne soit validée cliniquement. De plus amples recherches sont nécessaires afin de comprendre précisément les mécanismes de l'ankylose alvéolo-dentaire.

1.2. Epidémiologie

Aucune étude épidémiologique de grande ampleur n'a encore été réalisée sur le sujet. En revanche quelques chiffres statistiques peuvent-être rapportés sur des petites séries cliniques.

L'incidence générale de l'ankylose alvéolo-dentaire est difficile à évaluer, elle pourrait être d'environ 3% (4).

L'ankylose multiple (à partir de 2 dents) est aussi fréquente que l'ankylose d'une dent unique. Dans le cas de double ankylose, la dent controlatérale est touchée dans 90% des cas et la dent adjacente dans les 10% restants (5).

D'après Biederman (6) l'ankylose des dents temporaires est environ dix fois plus fréquente que celle des dents permanentes.

Mancini et al. (7) rapportent une incidence allant de 1, 3 à 38,5% pour l'ankylose des dents temporaires (en fonction de l'âge et du groupe ethnique). Ces derniers chiffres peuvent sembler importants mais cela s'explique par le fait que beaucoup d'ankyloses de dents temporaires n'ont pas ou peu de manifestations cliniques du fait de la rhisalyse physiologique : dans la plupart des cas, la dent s'expulse spontanément dans les dates physiologiques ou 6 mois après (8).

Une étude longitudinale sur 1200 enfants (Brearley, McKibben) (5) montre la répartition suivante pour l'incidence d'ankylose dentaire en fonction de la dent concernée :

- 4,3% pour les premières molaires temporaires mandibulaires
- 1,2% pour les deuxièmes molaires temporaires mandibulaires
- 0,5% pour les premières molaires temporaires maxillaires
- 0,2% pour les deuxièmes molaires temporaires maxillaires

La dent la plus touchée est la première molaire temporaire mandibulaire, les dents temporaires antérieures sont exceptionnellement atteintes.

Les dents permanentes sont plus rarement touchées. Il s'agit majoritairement des dents antérieures car l'origine des ankyloses dans cette situation est principalement traumatique ou iatrogène.

Enfin, le sexe ne semble pas influencer la répartition de l'ankylose alvéolodentaire (5), (9), (10), contrairement au groupe ethnique où on retrouve par ordre décroissant d'incidence (11) :

- les hispaniques et moyen-orientaux : 11,5%
- les caucasiens : 10,6%
- les noirs : 5,5%
- les asiatiques : 3,2%

1.3. Etiologie

La physiopathologie de l'ankylose alvéolo-dentaire n'a pas encore été complètement élucidée. L'étiologie exacte reste donc toujours à déterminer mais on peut déjà isoler certains facteurs, notamment traumatiques, iatrogènes et génétiques. Il reste toutefois une part importante d'idiopathie.

1.3.1. Facteurs traumatiques et iatrogènes

Les ankyloses dentaires post-traumatiques et iatrogènes font partie des atteintes les plus fréquentes des dents définitives.

Elles résultent d'une lésion du desmodonte dont l'intensité et l'étendue sont suffisantes pour que ce dernier ne puisse se régénérer. Une lacune desmodontale se forme et l'os alvéolaire périphérique y prend place, se mettant directement au contact de la racine dentaire.

Les traumatismes dentaires sont des causes fréquentes de consultation en cabinet, ils concernent surtout les patients de 8 à 15 ans. Les dents les plus touchées sont les incisives maxillaires. La complication la plus fréquente est la nécrose pulpaire, l'ankylose alvéolo-dentaire associée à une résorption de remplacement est plus rare.

Selon une étude rétrospective sur 889 dents permanentes traumatisées (Hecova et al.) (12), la complication d'ankylose se retrouve (par ordre de fréquence) dans les traumatismes suivants :

- expulsion traumatique + réimplantation : 21%
- extrusion, luxation latérale et intrusion : 3,8%

Aucun cas d'ankylose n'a été rapporté dans cette étude pour les traumatismes n'entraînant pas de déplacement de la dent (concussion et fracture). Cela semble confirmer la nécessité d'une lésion importante du desmodonte pour l'apparition d'une ankylose.

La situation de l'étude où le risque d'apparition d'ankylose augmente le plus est après une réimplantation. Cela correspond aux données de la littérature. Les moyens de prévention de l'ankylose alvéolodentaire lors de cette thérapeutique seront abordés par la suite.

L'intrusion traumatique est également un phénomène particulièrement délétère pour le ligament alvéolo-dentaire. En effet elle provoque des dégâts majeurs au niveau de l'os alvéolaire et cisaille le desmodonte en détruisant les cellules ligamentaires et en écrasant le réseau vasculaire péri-apical. Plus l'intrusion est importante, plus le risque d'ankylose est élevé. Campbel et al. (13) rapportent que 70% des incisives ayant subi une intrusion de plus de la moitié de leur couronne clinique sont touchées par l'ankylose.

L'ankylose alvéolo-dentaire peut aussi apparaître lorsque l'édification radiculaire se fait au contact d'une corticale osseuse. C'est le cas notamment pour les canines incluses en position

profonde : les racines sont suffisamment longues pour se trouver en contact avec la corticale basilaire (à la mandibule) et nasale ou sinusienne (au maxillaire). L'édification radiculaire se poursuit alors que l'os cortical reste stable : il s'en suit donc une soudure radiculaire et/ou une ankylose par compression progressive du ligament alvéolo-dentaire (14). On peut assimiler ce phénomène à un traumatisme.

Enfin, les thérapeutiques bucco-dentaires peuvent également être pourvoyeuses d'ankylose dentaire par le traumatisme ligamentaire qu'elles induisent parfois. Les situations susceptibles de provoquer une ankylose iatrogène sont les suivantes (4) :

- fraisage excessif lors d'un geste chirurgical ou luxation accidentelle d'une dent adjacente lors d'une avulsion dentaire
- mise en place d'obturation débordante ou dépassement péri-apical de matériau d'obturation canalaire
- application de forces excessives lors d'un traitement orthodontique
- mise en place de systèmes d'attache agressifs ou mal positionnés (minivis, système du "lasso cervical" pour la traction de dents incluses)
- mise en sous-fonction de la dent (le ligament alvéolo-dentaire peut dégénérer par absence de stimulation occlusale) : défaut d'occlusion, contention rigide, bridge dento-implanto-porté

Ces situations peuvent être évitées par la vigilance du praticien.

1.3.2. Facteurs génétiques et association à des syndromes

De nombreuses études ont été réalisées pour confirmer l'hypothèse d'une composante génétique dans l'ankylose dentaire.

Un certain nombre de ces études concluent à une prévalence plus importante d'ankylose chez les frères et sœurs atteints que dans la population générale. Par exemple Helpin et Duncan montrent une prévalence de 18% alors qu'elle n'est que de 10% dans la population générale, la différence étant statistiquement significative (15).

Mossey (16) retrouve une concordance d'incidence et de sévérité de l'ankylose alvéolo-dentaire chez des jumeaux homozygotes.

Enfin, l'ankylose dentaire semble être liée au gène PTH1-R, le laboratoire de diagnostic moléculaire de Paterna (Espagne) est référencé pour utiliser cet élément dans la recherche diagnostique de cette pathologie (17).

L'ankylose alvéolaire semble également être liée à un syndrome plus général car plusieurs anomalies associées ont été retrouvées.

Ces anomalies sont les suivantes (18), (19) (20) :

- taurodontisme
- malformation pyramidale des racines
- éruption ectopique des dents permanentes
- aplasie dentaire
- clinodactylie du 5^e doigt

L'ankylose alvéolo-dentaire et ces signes associés semblent être les différentes manifestations d'un syndrome, chaque manifestation ayant une pénétrance incomplète et une expressivité variable (18).

1.3.3. Ankylose idiopathique

Par définition son étiologie est encore inconnue. Elle apparaît lorsque la dent est incluse et en cours d'éruption. Elle concerne les deux premiers millimètres cervicaux de la racine ou les zones de furcations des molaires. Ces localisations spécifiques correspondent à la zone séparant la ligne d'attache du sac folliculaire et celle du collet anatomique (cette espace mesurant environ 2mm de large).

Aucune observation histologique de l'espace desmodontal n'a jamais pu être effectuée juste avant la formation d'un point d'ankylose. Toutefois la théorie suivante peut-être évoquée : l'apparition d'une zone d'ankylose se fait lors de la formation du desmodonte au cours de l'éruption. Ce dernier migre coronairement le long de la racine vers le collet anatomique mais laisse une surface vacante qui va être occupée par l'os alvéolaire voisin (alors qu'elle est normalement comblée par le cément et le ligament parodontal)(3).

De plus amples recherches sont nécessaires afin d'en clarifier les mécanismes et d'isoler les facteurs étiologiques encore inconnus à ce jour.

2. Diagnostic

L'ankylose alvéolo-dentaire est certes une atteinte rare mais ses conséquences cliniques et thérapeutiques peuvent être majeures. La nécessité d'un diagnostic précoce est donc primordiale afin de mettre en place un plan de traitement adapté.

Plusieurs outils diagnostiques sont à disposition du praticien, le diagnostic d'ankylose alvéolo-dentaire n'étant pas toujours simple (surtout pour les ankyloses de faible étendue), il est nécessaire de les associer afin d'affirmer l'atteinte et de mesurer ses conséquences sur nos thérapeutiques.

2.1. Diagnostic clinique

Comme pour la plupart des pathologies bucco-dentaires, le diagnostic d'ankylose alvéolo-dentaire est avant tout clinique.

Un interrogatoire médical est préalablement réalisé afin de retracer l'anamnèse et de rechercher d'éventuels facteurs étiologiques (traumatiques ou iatrogènes notamment). Il est suivi de l'examen clinique endo-buccal.

2.1.1. Examen visuel

Il n'existe pas véritablement de signe clinique visuel de l'ankylose alvéolo-dentaire. Ce sont les conséquences de cette atteinte lors de l'éruption dentaire qui fournissent des indices diagnostiques importants.

L'ankylose dentaire doit être suspectée lorsqu'une dent est absente de l'arcade ou qu'elle se trouve en situation d'infraclulsion et particulièrement si son homologue controlatérale est en normocclusion(4).

L'infraclulsion se définit quand la dent présente une face occlusale à un niveau inférieur aux dents adjacentes, ces dernières étant en normocclusion et leurs antagonistes n'ayant pas de malpositions.

Ce signe clinique apparaît lorsque l'ankylose survient lors de l'éruption de la dent atteinte : l'ankylose alvéolo-dentaire bloque les possibilités d'égression et d'éruption dentaire ainsi que la croissance osseuse alvéolaire.

Avec le temps (surtout au niveau molaire) la dent donne une impression de ré-enfouissement progressif dans le parodonte car les dents adjacentes continuent leur

éruption et la croissance alvéolaire verticale périphérique se poursuit. La dent est dite "submergée" ou "en ré-inclusion".

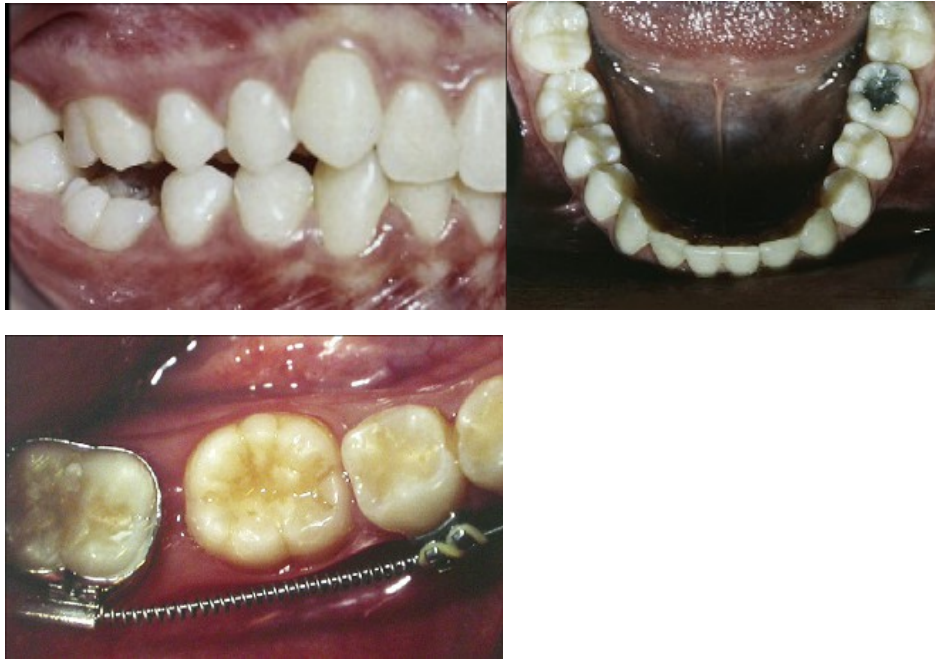

Figure 1 : photographies d'une 46 ankylosée en infraocclusion (21).

Lorsque l'atteinte a lieu précocement ou qu'elle est sévère la dent peut être complètement "ré-incluse", elle se retrouve entièrement en position sous-gingivale. Elle peut être recouverte par la muqueuse mais jamais en totalité ; en effet, elle reste toujours connectée à la cavité orale par un "tube épithélial"(Biederman) (22) qu'on peut comparer à une fistule reliant le milieu buccal et la surface coronaire de la dent. Ce tunnel permet le passage d'une sonde allant au contact de la surface coronaire de la dent sans lésion des tissus mous.

Face à une dent en infraocclusion ou en ré-inclusion il est important de rechercher des indices de présence antérieure sur l'arcade. Cela permet le diagnostic différentiel entre l'ankylose et, par exemple, un retard d'éruption.

Ces indices sont :

- des facettes d'usure : leurs présences sur une dent en infraocclusion prouvent une participation antérieure à l'occlusion.
- des caries ou des soins conservateurs : ces éléments (surtout s'ils sont situés en proximal) sont les signes d'une période passée sur l'arcade.
- la présence du fameux "tube épithélial" reliant la dent à la cavité buccale : pour les dents recouvertes par la muqueuse.

Avec le temps l'infraocclusion peut provoquer une version des dents adjacentes voire même une égression des dents antagonistes si celle-ci est ancienne.

La présence de malformations dentaires associées (comme le taurodontisme) ainsi que l'absence ou l'infraocclusion d'autres dents sont également des éléments en faveur d'une ankylose alvéolo-dentaire.

Enfin, les signes d'un trauma dentaire antérieur (fractures coronaires, dyschromies, soins conservateurs ou endodontiques...) doivent être recherchés dans le cadre de suspicion d'ankyloses iatrogènes ou traumatiques.

2.1.2. Test de mobilité

La mobilité dentaire est testée en déplaçant la dent suspecte dans le sens vestibulo-lingual. Pour cela une pression digitale peut-être appliquée mais on peut également utiliser 2 manches d'instruments.

Une dent saine présente une mobilité physiologique correspondant à la laxité de son ligament alvéolo-dentaire (environ 0,2 mm). Cette mobilité est un peu moins importante pour les pluri-radiculées que pour les mono-radiculées.

Une dent ankylosée ne présente aucune mobilité : il s'agit du stade 0 de l'indice de mobilité de Mülhemann (le stade 1 correspondant à la mobilité physiologique et les stades suivants à ceux de la mobilité pathologiques lors de la maladie parodontale) (23).

Ce test est simple mais présente toutefois une petite part de subjectivité.

2.1.3. Test de percussion

Ce test est réalisé en percutant la dent cible avec le manche d'un instrument métallique. Le son produit est interprété.

Une dent saine émet un son mat et sourd. Pour une dent ankylosée celui-ci est plus aigu, sec avec un timbre clair, presque métallique.

Lors d'une ankylose, l'énergie sonore produite par la percussion est transmise directement au tissu osseux : il en résulte un son aigu assez net. Normalement cette énergie est absorbée en partie par le ligament alvéolo-dentaire, le son produit est donc plus grave et atténué.

Cet examen est certes facile à appliquer mais il peut dépendre de la subjectivité du praticien. Il n'est pas valable pour une ankylose de faible étendue si cette dernière est encore trop réduite (par rapport à la surface ligamentaire) pour aboutir à une modification de la transmission énergétique sonore. Andersonn et al.(2) indiquent que ce test est significatif quand au moins 20% de la surface radiculaire est atteinte. Campbell et al. (24) retrouvent une sensibilité (la capacité du test à ne pas faire de faux négatifs) variant entre 76 et 92% et une spécificité (la capacité à ne pas faire de faux positif) allant de 74 à 100%. Enfin le test de percussion ne peut être pratiqué que sur les dents ayant fait leur émergence dans la cavité orale.

2.1.4. Diagnostic électronique

Nous venons de voir que les tests diagnostiques précédents pouvaient manquer d'objectivité. Pour s'affranchir de cette source d'erreur, des appareils de mesure de la mobilité et de la résonance dentaire ont été proposés. Ces appareils étaient à la base destinés à tester l'ostéo-intégration des implants dentaires. Par analogie on a étendu leur utilisation au diagnostic de l'ankylose dentaire. Ces appareils sont le Periotest® et l'Osstell Mentor®. Tout comme le test de percussion, ils sont réservés à des dents présentes sur l'arcade.

2.1.4.1. Periotest®

Le Periotest® est un dispositif d'évaluation de la mobilité dentaire commercialisé par les laboratoires Siemens/Medizintechnik-Gulden (Allemagne).

Le principe est le suivant : la tête rétractable de l'instrument vient percuter la dent en un cycle de 16 coups (durant environ 4 secondes). Cette tête étant sensible à la pression ; le temps de contact entre la dent et cette dernière est enregistré à chaque percussion. Ces temps sont convertis en une valeur allant de -8 à +50. Cette valeur est nommée Periotest value (PTV). Une dent présentant une mobilité faible voire inexistante présentera une valeur de PTV faible car le temps de contact est réduit.

Selon l'étude de Campbell et al. (24) une incisive ankylosée présente un PVT moyen de 5,5 comparativement à une incisive sans atteinte dont la valeur moyenne est de 8,5 (la différence étant statistiquement significative). Une valeur faible de PVT ne peut cependant poser à elle seule le diagnostic d'ankylose du fait de la variation physiologique interindividuelle. Le Periotest® reste toutefois une aide diagnostique assez objective, il est très intéressant dans le suivi des dents traumatisées.

2.1.4.2. Osstell Mentor®

L'Osstell Mentor®, commercialisé par les laboratoires Osstell (Suède), est un outil de mesure de la stabilité implantaire.

Ce test analyse la fréquence de résonance de l'interface os-implant étudié. Cette résonance est une réaction à une oscillation exercée sur l'implant : un transducteur implanto-porté (appelé smartpeg) est mis en place et un analyseur de fréquence de résonance portatif est appliqué à son contact. L'unité de mesure utilisé est l'ISQ (Implant Stability Quotient), elle va de 1 à 100. Plus la valeur d'ISQ est élevée, plus la stabilité implantaire est importante.

L'ostéo-intégration de l'implant pouvant être considérée comme une ankylose fonctionnelle, Bertl et al.(25) ont voulu appliquer cet outil de mesure dans le diagnostic des ankyloses

dentaires. Le smartpeg a été fixé aux dents étudiées par application de résine composite et les mesures ont été effectuées dans le sens mésio-distal et vestibulo-lingual. Les valeurs d'ISQ moyennes retrouvées dans le sens mésio-distal étaient de 42 pour les dents non ankylosées et de 44 pour celles porteuses d'ankylose. Pour le sens vestibulo-linguales, elles étaient respectivement de 41,5 et 42. Les différences étaient statistiquement significatives dans ces deux directions. En choisissant une valeur seuil d'ISQ à 43 pour ce test, ils retrouvent une spécificité de 100% quel que soit le sens de mesure et une sensibilité de 53,3% pour le sens mésio-distal et 20% dans le sens vestibulo-lingual.

L'Osstell Mentor semble donc être une aide diagnostique valable pour la recherche d'une ankylose dentaire, surtout si la mesure est pratiquée dans le sens mésio-distal. Il ne peut s'absoudre en revanche de l'examen clinique et radiologique complémentaire. Enfin, la nécessité de fixer le smartpeg à la dent via une résine composite constitue tout de même une difficulté dans sa mise en œuvre ; la création d'un embout spécifique aux dents naturelles permettrait de pallier cet inconvénient.

2.2. Diagnostic radiologique

Nous avons vu que l'examen clinique et les tests décrits précédemment ne sont pas toujours assez précis pour affirmer le diagnostic d'ankylose. Des examens complémentaires sont donc nécessaires : la radiologie se trouve être d'une grande aide dans ce cas-là.

2.2.1. Radiographies conventionnelles

Il s'agit de techniques radiologiques peu irradiantes nous donnant des images en 2 dimensions.

Les types de radiographies conventionnelles ayant un intérêt dans le diagnostic de l'ankylose alvéolo-dentaire sont essentiellement la radiographie panoramique dentaire (orthopantomogramme) et le cliché rétro-alvéolaire.

Les signes radiologiques de l'ankylose dentaire sont (4):

- une infra-position de la dent (par rapport au plan d'occlusion, aux dents adjacentes et à son homologue controlatérale).
- un défaut osseux en forme d'entonnoir.
- une altération de l'espace desmodontal associée ou non à une résorption radiculaire de remplacement.

Les 2 premiers signes sont visibles quand l'ankylose apparaît chez un patient en cours de croissance. Les dents et tissus périphériques à la dent atteinte continuant leur évolution, cette dernière se retrouve en une position plus inférieure. Le défaut en forme d'entonnoir

atteste que la croissance osseuse juste autour de la dent ankylosée s'est interrompue alors que celle plus en périphérie se poursuit.

La modification de l'espace desmodontal radiologique correspond à une perte de définition, de continuité voire à une disparition de cet espace : la dent semble être en cohésion directe avec l'os alvéolaire. Ce signe est inconstant, il dépend bien sûr de la localisation et de l'étendue de l'ankylose : sur l'imagerie en 2 dimensions seules les localisations proximales sont visibles. Une petite zone d'ankylose est également difficile voire impossible à visualiser radiologiquement. Ce signe peut être associé à une résorption radiculaire : la racine dentaire perd de son intégrité et la lacune observée est comblée par le tissu osseux.

L'orthopantomogramme nous donne une vue d'ensemble des maxillaires. Il permet de visualiser :

- la position de la dent ankylosée par rapport aux dents adjacentes, antagonistes et controlatérales ainsi que sa situation vis-à-vis du plan d'occlusion.
- les réinclusions profondes.
- en fonction du type de dent atteinte, la rhizalyse de la dent temporaire et la présence ou non du germe sous-jacent de la dent définitive.
- le développement vertical de l'os alvéolaire.
- les éventuelles malformations dentaires pouvant être associées à l'ankylose (taurodontisme, racines coudées) ainsi que les malpositions consécutives (version des dents adjacentes, égression des antagonistes).

Cet examen manque cependant de précision. Il ne permet que très rarement de visualiser une altération de l'espace desmodontal et uniquement si elle est très étendue et de localisation proximale.

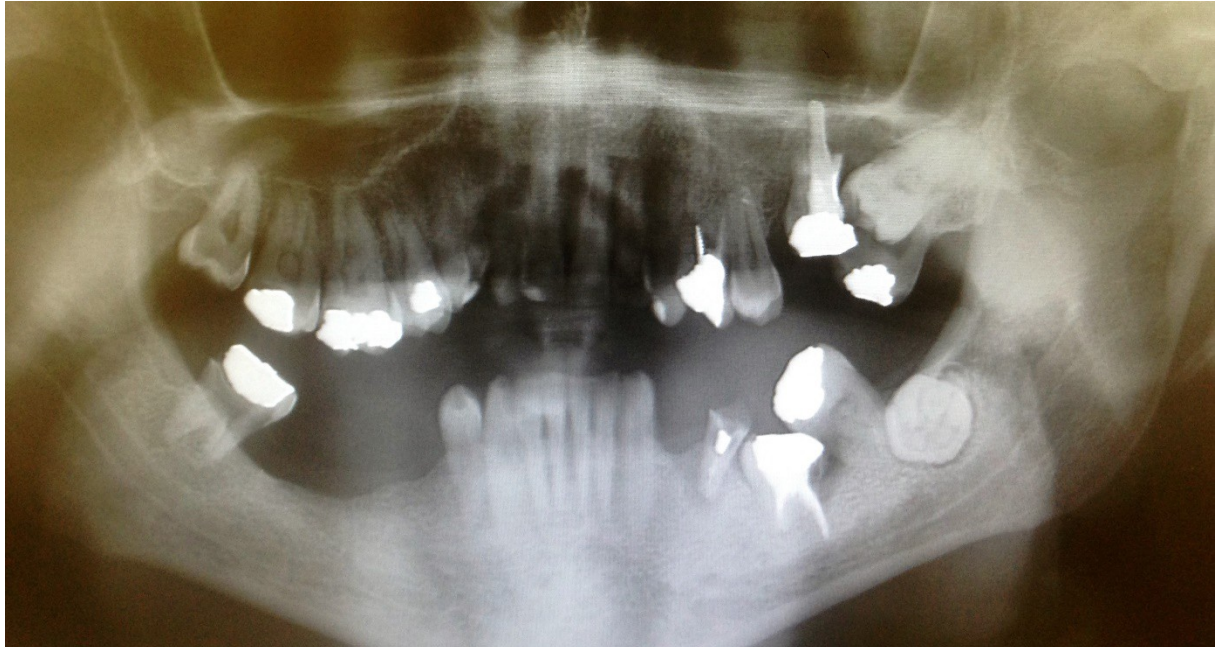


Figure 2 : radiographie panoramique montrant 26 et 36 ankylosées et en réinclusion (crédit photo de Erwan RUTTIMANN).

Le cliché rétro-alvéolaire complète l'orthopanthomogramme. Il permet de visualiser uniquement la dent ankylosée (avec plus ou moins les 2 dents adjacentes et l'os alvéolaire) mais avec bien plus de précision et de netteté. L'espace desmodontal y est plus facilement étudié même si les limites de lecture sont les mêmes que précédemment (impossibilité de visualiser des petites zones d'ankylose ou des localisations vestibulaires et linguales).

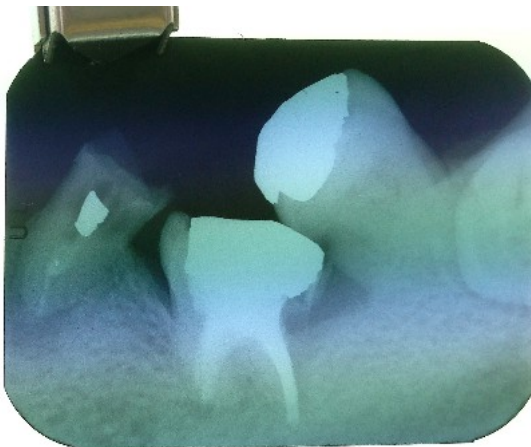


Figure 3 : cliché rétroalvéolaire d'une 36 ankylosée et en réinclusion (crédit photo de Erwan RUTTIMANN).

L'objectivation d'une ankylose dentaire est également compliquée quand on est dans le cas d'une dent incluse de par la difficulté d'accès à la zone anatomique.

Des clichés successifs d'une même dent en cours d'évolution peuvent mettre en évidence une absence de migration physiologique ou une migration asymétrique : ces indices cliniques ne sont pas à négliger et doivent faire suspecter une ankylose même si les autres signes radiologiques ne sont pas encore présents.

2.2.2. Radiographie tridimensionnelle

De par leurs limites, les techniques radiographiques conventionnelles sont considérées comme peu fiables dans le diagnostic des ankyloses alvéolo-dentaire (2).

L'examen tomodensitométrique est le seul à permettre de visualiser des plages restreintes d'ankylose et ce quelques soient leurs localisations sur la racine. C'est donc un examen de choix pour le diagnostic précoce de cette atteinte. Il permet un diagnostic positif de certitude mais également une évaluation quantitative de l'ankylose dentaire. La possibilité de réaliser des reconstitutions tridimensionnelles est un atout permettant au praticien de parfaitement visualiser la disposition et la surface totale de l'ankylose sur la dent concernée.

Cela en fait un outil diagnostique et pronostique fiable permettant de guider la thérapeutique. Il permet d'anticiper les gestes chirurgicaux éventuels. C'est également l'examen de choix pour les dents incluses.

L'ankylose apparait sur le scanner comme une continuité de l'os et de la dentine. L'envahissement osseux qui la constitue apparait nettement sur les coupes axiales du scanner sous forme d'une perte de régularité du contour radiculaire avec perte de densité avec hypodensité osseuse au sein du tissu dentinaire.

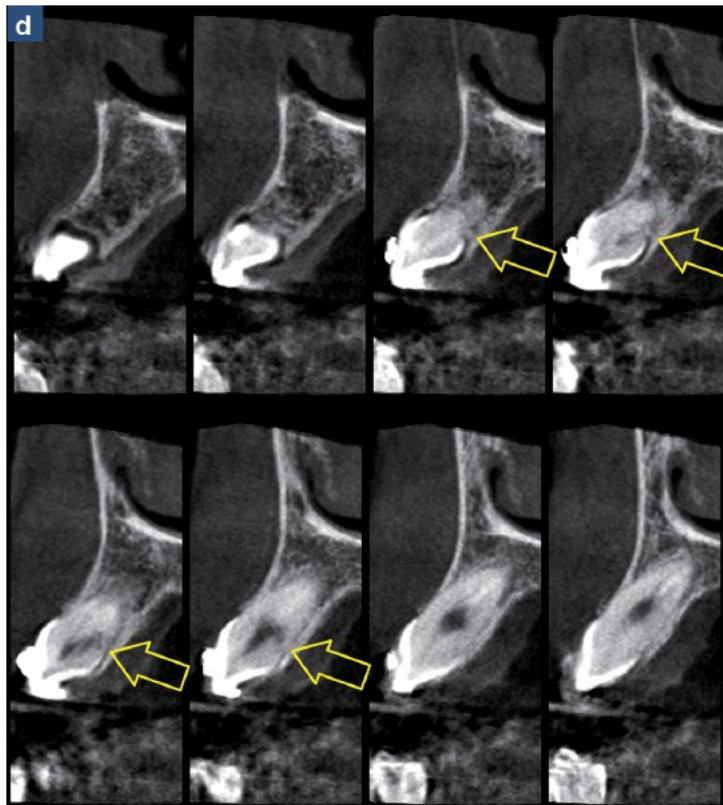


Figure 4 : coupes sagittales d'une 23 ankylosée (3).

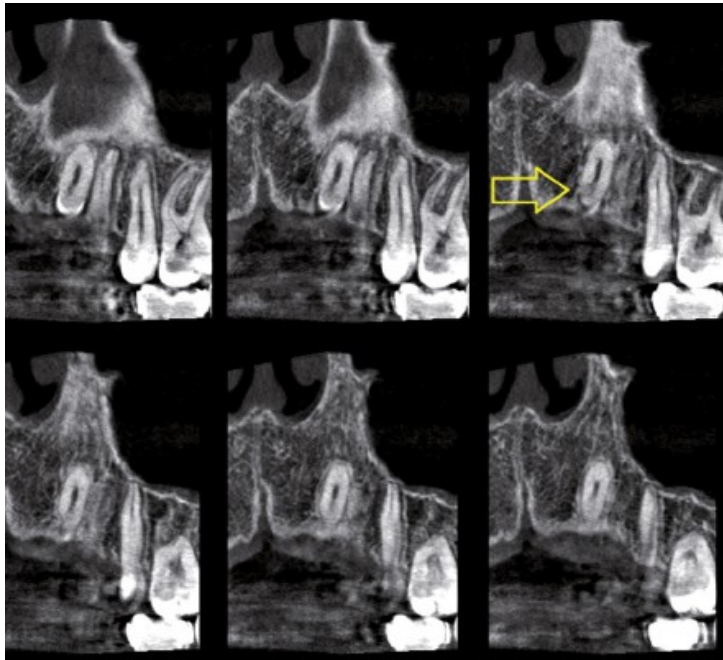


Figure 5 : coupes coronales de cette même 23 ankylosée (3).

Sur une échelle de niveau de gris allant de 0 à 4096 UH (unité de Hounsfield), la moyenne de différence entre l'os et la zone d'ankylose est de 244,3 alors qu'elle est de 1152,9 entre la zone d'ankylose et la dentine. Par conséquent la zone d'ankylose correspond à une zone de moindre niveau de gris par rapport à celui de la dentine. Cette zone d'ankylose ayant un niveau de gris très proche de l'os, elle apparaîtra comme une zone lacunaire au niveau de la dentine lors d'une reconstruction 3D sélectionnant uniquement les tissus dentaires (1).

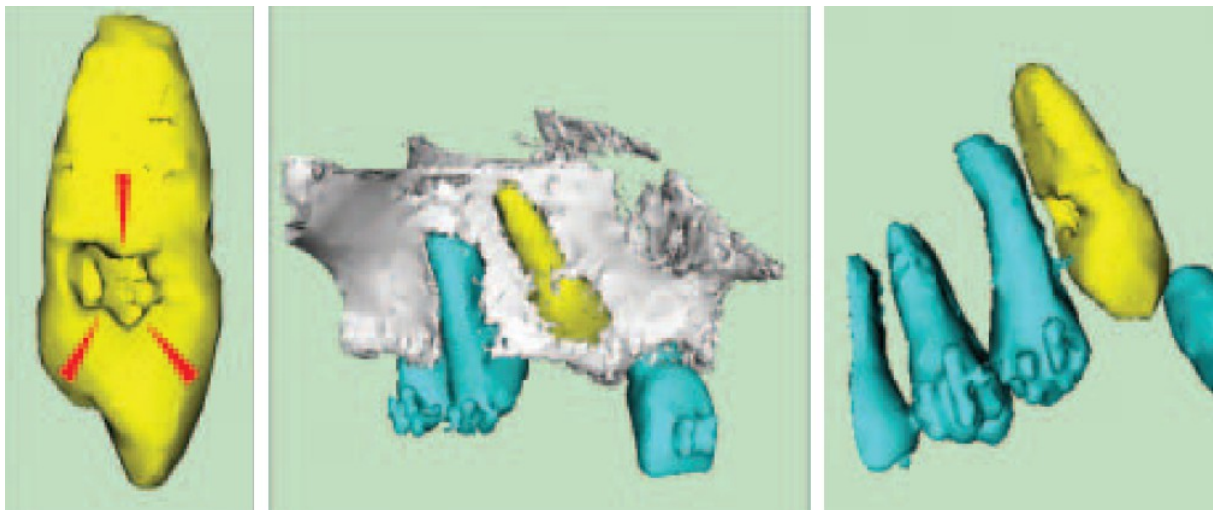


Figure 6 : reconstitution tridimensionnel d'une 13 ankylosée (1).

La tomodensitométrie reste en revanche un examen de seconde intention (du fait de l'irradiation qu'il provoque). Il ne sera prescrit qu'en cas de suspicion d'ankylose et si les examens conventionnels ne sont pas en mesure de donner les informations cliniques suffisantes.

2.3. Diagnostic par échec ou difficulté thérapeutique

Dans de nombreux cas, le praticien passe à côté du diagnostic d'ankylose alvéolodentaire. Ce n'est qu'au moment où il entame une thérapeutique nécessitant une mobilisation de la dent atteinte qu'il est confronté aux résistances qui en découlent. Les conséquences de ce diagnostic tardif peuvent mettre en péril la thérapeutique initialement prévue et nuire au pronostic.

2.3.1. Lors d'un traitement orthodontique

La dent ne répond pas à la mobilisation orthodontique et ce même avec l'application de forces lourdes et continues. L'ankylose doit être suspectée et confirmée. Le traitement doit impérativement être interrompu au niveau de la dent réfractaire ; cette dernière ne disposant d'aucune possibilité de déplacement, ce sont les autres dents d'ancrages qui se mobilisent par rapport à elle : on peut ainsi aboutir à des malpositions et des troubles importants de l'articulé dentaire. Le cas est assez parlant dans le cas de traction orthodontique de dents incluses : en cas d'ankylose, la dent incluse reste dans sa position et les dents d'ancrage se versent et s'ingressent en direction de cette dernière. Pour prévenir cette situation, un examen rétro-alvéolaire ou panoramique des dents incluses en cours de traction orthodontique est indiqué tous les 3 mois (3).

Il est cependant à noter que toutes les dents résistant au déplacement orthodontique ne sont pas forcément ankylosées : le diagnostic est souvent posé trop rapidement. Il peut s'agir d'un obstacle coronaire, d'une élimination intempestive du sac folliculaire de la dent incluse lors de la traction chirurgico-orthodontique, d'une forte angulation apicale ou tout simplement d'un dispositif orthodontique mal adapté (26).

Les autres méthodes diagnostiques de l'ankylose dentaire doivent donc être utilisées pour la confirmer.

2.3.2 Lors d'une extraction dentaire

Beaucoup de praticiens ont été confrontés à cette situation : la dent résiste anormalement aux tentatives de luxation et de mobilisation chirurgicale. Une alvéolectomie importante est souvent nécessaire et il n'est pas rare qu'elle se fasse jusqu'à l'apex (cela dépend de la localisation et l'étendue de l'atteinte). Le diagnostic est confirmé lorsque la partie ankylosée de la racine est enfin extraite : la plage d'ankylose est visible directement sur la racine. Dans la plupart des cas, un fragment osseux fracturé solidaire à la dent extraite est observé.

Il s'ensuit donc un délabrement osseux conséquent (que ce soit par l'alvéolectomie ou la fracture osseuse) pouvant être problématiques dans les solutions de compensation de l'édentement ultérieur.

Les suites opératoires sont souvent plus importantes pour le patient et une fatigue du praticien est généralement rapportée du fait de la difficulté technique.

Cette situation étant délétère pour l'ensemble du couple patient-praticien, il est conseillé de réaliser un examen radiographique ainsi qu'un test de percussion et de mobilité avant chaque extraction. Cela permettrait d'éviter de mauvaises surprises au dernier moment et de se préparer aux difficultés techniques inhérentes.

2.4. Diagnostic histologique

L'étude histologique de la dent ankylosée ne possède pas vraiment d'indications en clinique. Elle est plutôt réservée à la recherche. L'analyse histologique confirme l'envahissement desmodontal par le tissu osseux alvéolaire. Ce tissu établit une synostose avec le ciment et/ou la dentine.

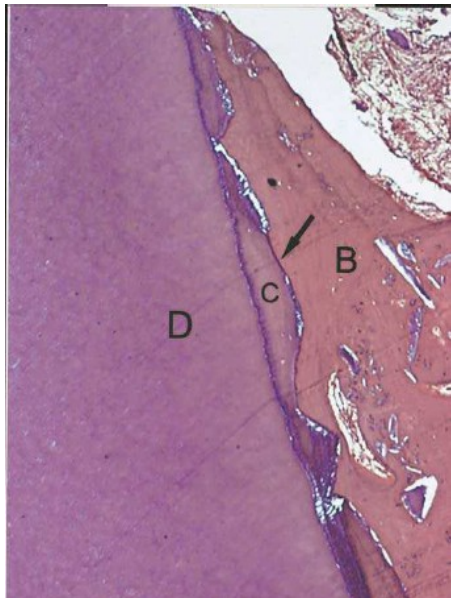


Figure 7 : coupe histologique d'une ankylose alvéolo-dentaire. B : os alvéolaire C : ciment D : dentine (27).

2.5. Diagnostic différentiel

Le diagnostic différentiel se fait surtout quand la dent est absente de l'arcade ou quand elle est en situation d'infraclusion. L'anamnèse, l'examen clinique et radiologique sont généralement suffisants pour l'établir.

2.5.1. Absence de la dent

La dent n'est pas visible sur l'arcade car elle est tout simplement manquante.

Cette absence peut avoir 3 origines :

- une agénésie : le germe dentaire est inexistant, cela est facilement objectivable par l'examen radiographique.

- une extraction précoce : que ce soit pour raison carieuse, parodontale, médicale ou traumatique, l'anamnèse permet de confirmer l'antécédent d'extraction.

- une perte accidentelle : la dent a été expulsée à la suite d'un trauma et n'a pu être réimplantée. Encore une fois l'interrogatoire corrobore le diagnostic.

2.5.2. Retard d'éruption ou rétention

La dent est cette fois présente mais pas encore sur l'arcade (ou son niveau d'éruption est inférieur par rapport aux autres dents).

Il s'agit soit d'un retard de dentition (cela arrive souvent sur les germes définitifs quand la dent lactéale sus-jacente est extraite prématurément car elle joue un rôle dans le chemin d'éruption), soit d'une rétention.

La rétention dentaire signifie un blocage de la dent lors de son éruption. Cette dernière ne peut s'achever : on parle alors de dent retenue. Ce phénomène est souvent lié à un obstacle sur le chemin d'éruption (dent en malposition, odontome...). Une position ectopique du germe dentaire peut également aboutir à un blocage. Enfin, des échecs du mécanisme éruptif sont aussi des étiologies de la rétention dentaire.

Dans ces cas-là, aucun indice de présence dentaire antérieure sur l'arcade (facette d'usure, caries, soins coronaires) n'est observé. Le diagnostic différentiel peut-être réalisé avec la ré-inclusion.

2.5.3. Impaction ou réingression traumatique

Une fois de plus l'anamnèse confirme le diagnostic : la dent s'est retrouvée impactée dans l'os alvéolaire à la suite d'un trauma. Les dents antérieures maxillaires sont les plus fréquemment touchées par ce phénomène.

A noter qu'une réingression traumatique peut se compliquer d'une ankylose du fait de l'importante lésion desmodontale qui en découle.

2.5.4. Egression des dents adjacentes

Cette fois la situation est inversée : la dent est en position normale mais ce sont les dents adjacentes qui sont égressées. Il en résulte également une impression d'infraclulsion.

Ces égressions sont liées à l'absence ou à un retard d'éruption des dents antagonistes. La nature ayant horreur du vide, elle cherche systématiquement à le combler.

3. Prise en charge

La littérature actuelle ne propose pas encore de recommandations de bonne pratique clinique concernant la prise en charge des ankyloses dentaires.

De nombreuses possibilités thérapeutiques sont toutefois à la disposition du praticien. Celles-ci allant de la surveillance active à la prise en charge pluridisciplinaire orthodontico-chirurgicale. Nous allons les décrire pour ensuite proposer un arbre décisionnel afin de faciliter le choix thérapeutique.

Les objectifs de prise en charge de l'ankylose sont les suivants (3) :

- conserver la dent ankylosée si possible
- ne pas altérer le parodonte des dents voisines
- ne pas interférer sur la croissance
- permettre un éventuel traitement orthodontique
- gérer l'esthétique
- aboutir à une fonction normale

Plusieurs facteurs décisionnels entrent également en compte :

- si l'ankylose concerne une dent déciduale ou définitive (et si dans le premier cas le germe définitif sous-jacent est présent)
- la position, la morphologie, le niveau d'atteinte et le degré de résorption de la dent ankylosée
- l'âge du patient (pour la croissance)
- l'indication d'orthodontie ou de chirurgie
- le terrain individuel (état de santé général, conditions locales)
- la coopération et les possibilités de suivi du patient
- le facteur financier

Le praticien doit faire la synthèse de ces objectifs et facteurs décisionnels pour choisir la thérapeutique la plus adaptée au cas clinique.

3.1. Prévention de l'ankylose traumatique et iatrogène

La meilleure solution thérapeutique concernant l'ankylose alvéolo-dentaire reste d'empêcher son apparition. Etant donné que la physiopathologie n'est pas encore élucidée, cette prévention n'est réalisable que pour les ankyloses induites par un trauma ou un geste thérapeutique iatrogène.

Ces gestes iatrogènes sont ceux susceptibles de provoquer une lésion importante et étendue du ligament alvéolo-dentaire compromettant sa régénération. Pour rappel il s'agit des éléments suivants (4) :

- fraisage excessif lors d'un geste chirurgical ou luxation accidentelle d'une dent adjacente lors d'une avulsion dentaire
- mise en place d'obturation débordante ou dépassement péri-apical de matériau d'obturation canalaire
- application de forces excessives lors d'un traitement orthodontique
- mise en place de systèmes d'attache agressifs ou mal positionnés (minivis, système du "lasso cervical" pour la traction de dents incluses)

Le ligament alvéolodentaire peut également dégénérer par absence de stimulation occlusales, les thérapeutiques mettant la dent en sous fonction sont donc susceptibles de provoquer des ankyloses et doivent être évitées. Ces thérapeutiques sont le bridge dento-implanto-porté, la mise en place de contention rigide ou tout simplement un défaut de gestion de l'occlusion.

Les gestes iatrogènes cités précédemment peuvent être évités par la vigilance du praticien.

Un autre geste susceptible de provoquer des ankyloses est celui de la réimplantation dentaire. Celle-ci peut être programmée pour compenser un édentement par la technique de l'autotransplantation ou alors réalisée en urgence dans le cadre d'une expulsion traumatique.

Dans cette situation, plusieurs paramètres sont à prendre en compte pour limiter le risque d'apparition d'ankylose alvéolo-dentaire. Ces facteurs concernent la conservation de la capacité de régénération du ligament alvéolo-dentaire :

- le temps extra-alvéolaire : c'est le facteur le plus important. Les meilleurs résultats sont obtenus lorsque le temps hors de l'alvéole n'excède pas cinq minutes (28) ; au-delà, la probabilité de régénération ligamentaire diminue. Hélas, dans le cadre d'une expulsion traumatique, ce paramètre ne peut généralement être respecté.
- le milieu de conservation de la dent : pendant le temps extra-alvéolaire, plusieurs milieux de conservation sont possibles pour la dent en attendant la réimplantation. Ils permettent de maintenir la vitalité et le potentiel régénératoire des cellules desmodontales pendant parfois même plus d'une heure de temps extra-alvéolaire. Ces solutions de conservation sont la salive, le sérum physiologique, le lait et la solution de Hank (4).

- le traitement de la surface radiculaire : une attention particulière doit être portée à l'intégrité du desmodonte avant la réimplantation. Les agressions d'origine physiques, thermiques et infectieuses doivent être évitées. L'application d'un traitement de surface permet d'éliminer les éventuels résidus, de désinfecter la surface radiculaire et/ou de stimuler la régénération desmodontale. Ce traitement peut être réalisé par des tétracycline, des dérivés de matrice de l'émail (EMD ou Emdogain®) (29) ou encore la thymosine alpha-1 (30).
- les stimuli occlusaux : après la réimplantation, ils favorisent la régénération du ligament et la prévention de l'ankylose, tandis que des forces précoces et excessives causent un traumatisme occlusal avec d'importantes résorptions radiculaires et osseuses (31). Le contrôle de l'occlusion et l'utilisation d'une contention transitoire semi-rigide stricte est primordiale dans la prévention de ces complications.

La bonne gestion de ces paramètres permet de limiter le risque d'apparition d'ankylose alvéolo-dentaire. Celle-ci reste cependant très fréquente lors de réimplantation différée. Si elle s'installe malgré tout, sa prise en charge s'effectuera par les thérapeutiques décrites en suivant.

3.2. Surveillance active

L'un des objectifs de prise en charge de l'ankylose dentaire cité précédemment est de conserver si possible la dent atteinte.

La surveillance active est la solution la plus conservatrice mise à disposition du praticien. Elle consiste à contrôler régulièrement (par examen clinique et radiographique) la dent atteinte.

Cette décision thérapeutique est surtout indiquée dans le cadre de dents temporaires ankylosées et dont le germe dentaire sous-jacent est présent. En effet, une revue systématique de la littérature sur la gestion des molaires temporaires ankylosée (Tieu et al. 2013)(8) montre que la majorité de ces dents (73,1%) s'exfolient spontanément dans les dates habituelles ou dans les 6 mois qui suivent du fait de la rhizolyse physiologiques. 23,1% supplémentaires s'exfolient spontanément si on attend 6 mois de plus.

Ces auteurs recommandent donc la surveillance active de ces dents à 6 mois à condition que :

- l'infracclusion soit modérée,
- la dent temporaire ne perturbe pas l'éruption dentaire définitive sous-jacente
- l'ankylose ne provoque pas de modifications de l'occlusion
- la situation ne soit pas délétère pour les dents adjacentes et antagonistes (malpositions, lésions carieuses) ainsi que pour les tissus parodontaux périphériques.

Si au bout de 6 mois la dent n'est pas exfoliée spontanément, elle est extraite.

Dans le cas d'une dent permanente ou de l'absence de germe dentaire sous-jacent, les indications de la surveillance active sont plus restreintes. Elle est réservée aux dents s'incluant harmonieusement dans les arcades dentaires, c'est-à-dire les dents en normoposition une fois la croissance terminée, avec un parodonte marginal sain et dont l'intégrité tissulaire (pouvant être altérée par la résorption radiculaire consécutive à l'ankylose) ne compromet pas leur conservation. Cette situation ne se rencontre que si l'ankylose alvéolo-dentaire est apparue après la croissance. Dans les autres cas une prise en charge thérapeutique doit être décidée. La surveillance active permet de contrôler l'évolution de l'ankylose : si cette dernière devient très étendue et fragilise trop la dent (par résorption) la décision de non conservation et de remplacement de la dent atteinte sera prise. Pour Gault (3), si la résorption dépasse 20% de la masse dentinaire, la dent devient mécaniquement trop fragile et ne peut être conservée.

La surveillance active est donc une solution thérapeutique conservatrice mais dont les indications cliniques sont assez spécifiques. Elle permet de temporiser en attendant une solution définitive.

3.3. Prise en charge restauratrice

Ce choix thérapeutique est toujours en accord avec le principe de conservation de la dent ankylosée.

Il s'agit d'une solution simple et conservatrice s'adressant aux dents en situation d'infraclulsion légère à modérée (qu'elles soient temporaires ou permanentes).

Le principe est de recréer artificiellement les points de contact proximaux avec les dents adjacentes et occlusaux avec les antagonistes (32). Pour ce faire, plusieurs méthodes restauratrices sont à disposition du praticien :

- application directe de résine composite
- reconstitution indirecte par onlay ou overlay (en résine composite ou céramique) voire facette pour les secteurs antérieurs
- reconstitution prothétique par couronne périphérique

Cette solution n'est indiquée qu'en l'absence de version des dents adjacentes et si l'infraclulsion est inférieure à 4 ou 5 mm car la restauration n'a aucun effet sur les séquelles parodontales déjà établies et peut même les aggraver par non-respect de l'espace biologique et de l'architecture osseuse périphérique. Pour les secteurs antérieurs, on se retrouve également avec une problématique esthétique par absence d'harmonie de hauteur coronaire et des collets.

L'approche restauratrice peut être appliquée aussi bien aux dents temporaires et permanentes. Dans le cas des dents permanentes, la restauration peut être une solution définitive mais également une solution esthétique et fonctionnelle transitoire permettant notamment d'attendre la fin de la croissance du patient. Dans cette dernière situation il est

préférable d'utiliser une reconstitution par composite direct car elle doit régulièrement être adaptée en fonction de la croissance du patient (4).

3.4. Prise en charge chirurgicale

Quand les indications de surveillance ou de prise en charge restauratrice sont dépassées, ce sont principalement les techniques chirurgicales qui sont mises à disposition du praticien.

Ces techniques, à défaut de véritablement traiter l'ankylose, visent soit à corriger chirurgicalement l'infraclusion, soit à éliminer la dent atteinte.

3.4.1. Extraction/réimplantation intentionnelle

Cette solution thérapeutique consiste à extraire la dent atteinte, en éliminer les zones d'ankylose et la replacer la dent sur l'arcade (en normo-position ou en tenant compte de la croissance restante du patient).

Cette technique est décrite depuis 2001 par Fillipi et al.(33). Ils la décrivent comme un traitement potentiellement curatif de l'ankylose alvéolo-dentaire.

Protocole opératoire (26) :

- extraction de la dent atteinte
- repérage puis élimination des zones d'ankylose
- obturation des éventuelles lacunes avec un matériau biocompatible
- repositionnement immédiat de la dent extraite dans son alvéole ou dans la situation souhaitée
- mise en place d'une contention semi-rigide

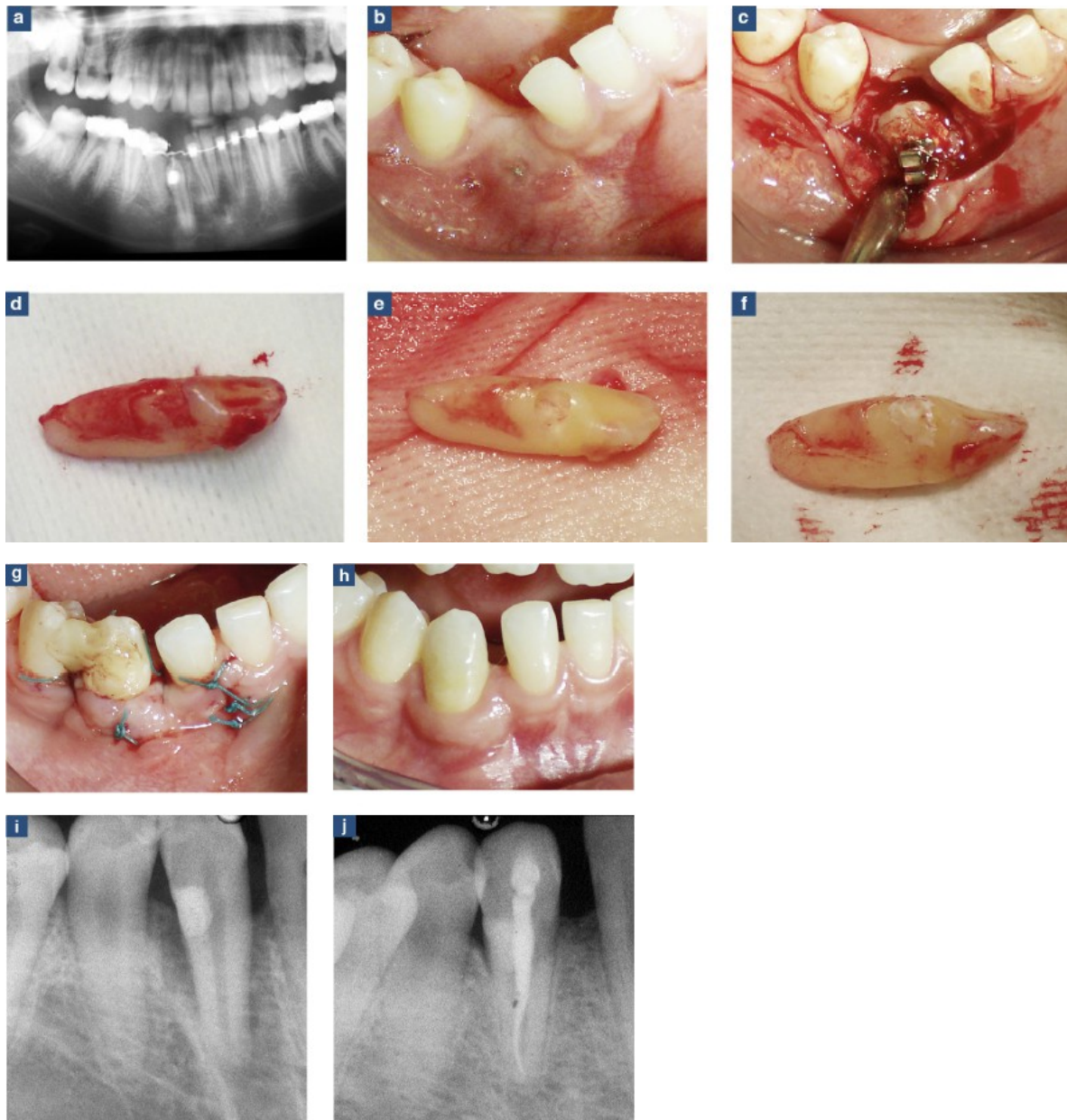


Figure 8 : étapes d'une extraction réimplantation de 43. a : radiographie panoramique pré-opératoire attestant l'échec de traction orthodontique b : situation clinique pré-opératoire c : incision et décollement d : extraction exposant la zone ankylosée e : curetage de la plage d'ankylose f : obturation de la cavité au ciment verre-ionomère g : réimplantation en normoposition, sutures et mise en place d'une contention composite h : situation clinique à 2 ans i : radiographie post-opératoire j : situation radiologique à 1 an (26).

Lors de l'extraction il est primordial de respecter au maximum le ligament alvéolo-dentaire. Il convient donc d'être particulièrement soigneux si un dégagement chirurgical est nécessaire (pour les dents incluses notamment). L'utilisation d'instruments appliqués contre la racine afin de provoquer la luxation est déconseillée, il est préférable de privilégier le davier.

Le repérage des zones d'ankylose peut être facilité par l'utilisation de moyens de grossissement et par l'étude préalable de l'imagerie tridimensionnelle. Quand ces zones d'ankylose sont réduites leur élimination peut être pratiquée au bistouri. Dans les autres cas

(surtout avec une résorption radiculaire de remplacement associée) la résection s'effectue le plus souvent avec des instruments rotatifs : les lacunes sont par la suite obturées généralement au ciment verre ionomère.

Certains auteurs (29) préconisent un traitement de la surface radiculaire avec une solution de dérivé de matrice de l'émail (EMD : Emdogain®) avant la réimplantation afin de favoriser la régénération ligamentaire.

La dent est ensuite réimplantée en normo-position par rapport à ses homologues sur l'arcade. Une contention semi-rigide est mise en place pendant au moins 2 semaines.

Une surveillance régulière de la dent doit être réalisée par la suite. Il n'est pas rare que cette dernière ne retrouve pas sa vitalité à la suite de la thérapeutique ; le traitement endodontique doit donc être pratiqué dans ce cas.

Les résultats cliniques de cette procédure sont très partagés selon les études :

Fillipi et al. (29) montrent des résultats encourageants à 6 ans pour les petites zones d'ankylose avec une absence de récurrence pour la moitié des cas.

A l'inverse, Schjøtt et Andreasen (34) retrouve une récurrence de l'ankylose sur toutes les dents traitées au bout de 6 mois.

Moffat et al. (35) proposent une alternative à cette technique. Elle s'adresse aux incisives maxillaires chez les enfants ou adolescents. Cette thérapeutique diffère de l'originale par les points suivants :

- les zones d'ankyloses observées après extraction ne sont pas réséquées, un simple examen pour exclure d'éventuelles fractures est réalisée avant la réimplantation immédiate. Il n'y a pas non plus de traitement de la surface radiculaire.
- la dent extraite est repositionnée 2 mm en coronaire par rapport à son homologue controlatérale et une contention souple est mise en place une semaine.

Considérant que la récurrence d'ankylose est inévitable, ce repositionnement plus coronaire permet de prendre en compte l'éruption dentaire et la croissance alvéolaire restante du patient et prévenir une éventuelle infracclusion future.

Il s'agit d'une solution temporaire chez le patient en cours de croissance en attendant la thérapeutique d'usage. Leur résultat à 4 ans montre un réalignement des incisives maxillaires et donc un environnement dento-parodontal propice à la réhabilitation définitive.

En conclusion, l'extraction/réimplantation intentionnelle est une technique permettant de lever l'infracclusion en un seul temps opératoire sans avoir recours à l'orthodontie ou la prothèse. Toutefois le risque de lésion ligamentaires ou de fractures radiculaire et osseuses y est assez important ; elle est donc à réserver aux cas d'ankylose de faible étendue. Enfin, le manque de résultats cliniques concordants et l'absence de données à long terme ne permettent pas de généraliser cette pratique.

3.4.2. Ostéotomie

L'ostéotomie est une technique chirurgicale où la dent ankylosée et l'os adjacent (avec assez de tissus mous pour assurer la vascularisation) sont repositionnés ensemble en une étape ou par mouvement orthodontique (36).

Cette technique est décrite initialement par Epker et Paulus en 1978 (37). Elle permet de lever l'infraclusion tout en respectant l'environnement parodontal de la dent ankylosée.

Protocole opératoire :

- incisions muqueuses en épaisseur totale et décollement muco-perisoté
- segmentation de l'os alvéolaire entourant la dent ankylosée par réalisation de 3 ostéocorticotomies (deux verticales inter-dentaires et une horizontale supra apicale)
- repositionnement du segment alvéolo-dentaire (direct avec mise en place d'une contention ou par traction orthodontique)

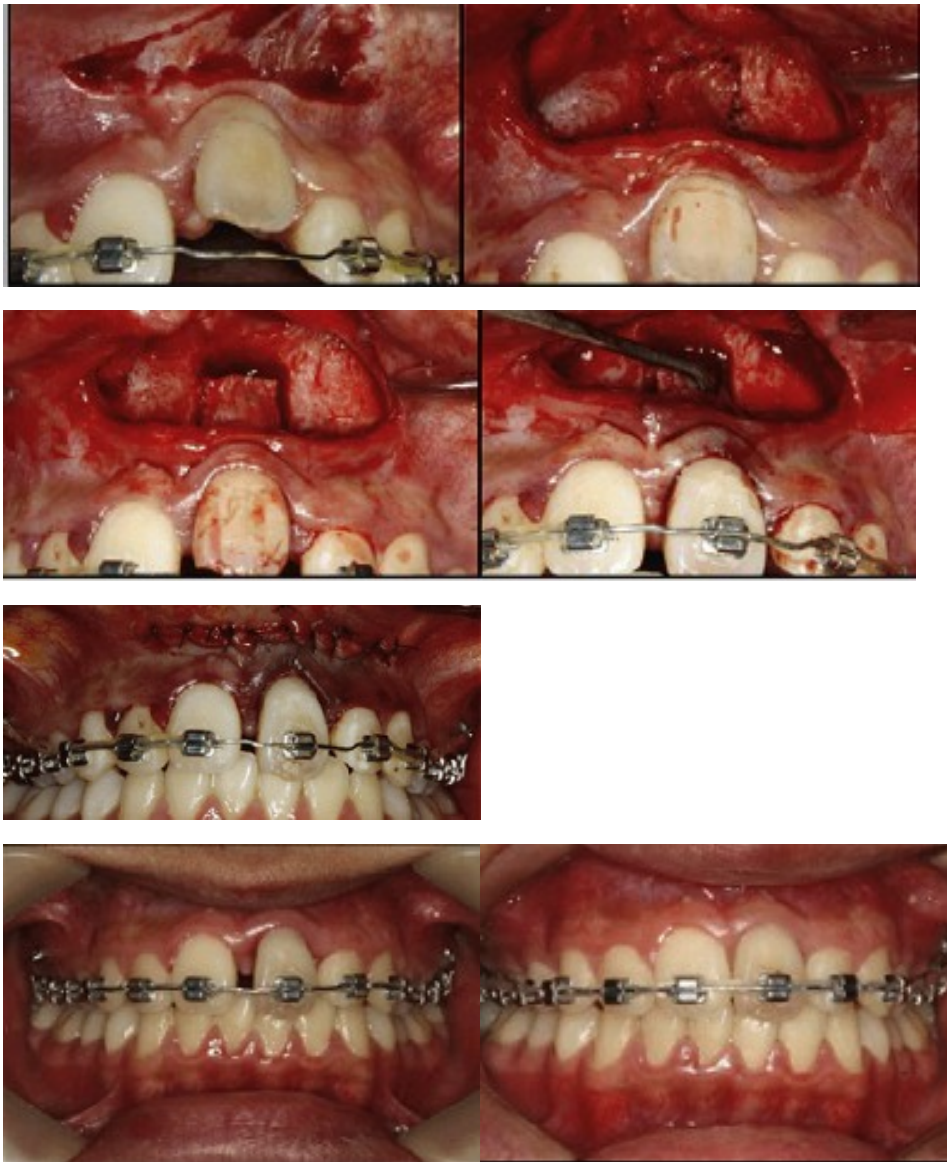

Figure 9 : étapes d'une ostéotomie pour une 21 ankylosée suivie d'une fermeture d'espace (36).

Il existe plusieurs possibilités pour les incisions muqueuses : soit une grande incision horizontale, soit plusieurs verticales (sulculaires + sagittales).

L'incision horizontale est indiquée quand les amplitudes de déplacement du bloc dento-alvéolaire (et donc la tension appliquée sur les tissus mous) sont modérées (36).

Les incisions verticales multiples sont privilégiées lors de déplacements plus importants et évitent une tension trop importante sur les tissus mous (38).

La gestion de la tension des tissus mous est importante car elle influence la stabilité du segment. Son repositionnement direct peut être associé à la mise en place de matériau de comblement osseux. Cela permet aussi une meilleure stabilisation du bloc dento-alvéolaire (39).

L'ostéotomie est une procédure essentiellement valable au maxillaire du fait d'une meilleure vascularisation osseuse. Les localisations antérieures sont à privilégier par l'accès visuel et instrumental qu'elles offrent ainsi que par la présence du sinus en postérieur. Quelques cas d'ostéotomies postérieures associées à des soulèvements de sinus ont toutefois été rapportés (40).

Cette thérapeutique n'est possible qu'en cas de présence suffisante de tissus parodontaux autour de la dent ankylosée. Cette dent doit également être en position verticale (les possibilités de mobilisations dans les autres plans sont quasi impossibles si ce n'est une éventuelle bascule vestibulo-linguale).

L'indication de la technique se limite à des infracclusions légères à modérées car la gestion des tissus mous empêche des déplacements importants.

Un espace interdentaire suffisant est également nécessaire pour permettre une ostéotomie sans risque d'atteinte des structures adjacentes tout en conservant une vascularisation satisfaisante du segment dento-alvéolaire lors de sa mobilisation. Cette vascularisation est conservée par le maintien d'une surface suffisante de gencive attachée et par le respect du périoste palatin. L'utilisation de la piezochirurgie pour la réalisation des ostéo-corticotomies permet de mieux respecter ce périoste. Les ostéo-corticotomies verticales doivent également être légèrement divergentes afin de faciliter le déplacement du segment.

Le traitement endodontique de la dent ankylosée est généralement nécessaire au préalable de la thérapeutique, l'ostéo-corticotomie horizontale sectionnant généralement le pédicule vasculo-nerveux de la dent concernée.

L'ostéotomie est idéalement réalisée après la croissance alvéolaire car il est difficile d'en estimer la quantité restante pour l'éventuelle sur-correction. D'un autre côté, attendre cette fin de croissance risque d'augmenter l'infracclusion ainsi que ses conséquences dento-parodontales et occlusales.

Il s'agit d'une thérapeutique efficace et rapide mais elle peut engendrer des récessions gingivales et des irrégularités de la ligne des collets (par manque de vitesse de prolifération des tissus gingivaux par rapport à ce qu'impose le repositionnement immédiat du segment (41). La littérature est également encore assez pauvre concernant l'ostéotomie dans l'indication d'ankylose. Plus d'études sont nécessaires pour la valider cliniquement.

3.4.3. Extraction

L'extraction dentaire présente l'avantage d'être une technique ancestrale. Elle ne nécessite pas de validation clinique contrairement à la plupart des autres thérapeutiques de l'ankylose alvéolo-dentaire.

Cependant, du fait de la difficulté technique et du risque de délabrement osseux important dans cette indication, l'extraction systématique des dents ankylosées n'est pas indiquée.

L'extraction d'une dent ankylosée est un acte chirurgical compliqué. La difficulté augmente en fonction de l'étendue et de la localisation de l'ankylose. Du fait de son caractère réfractaire à la mobilisation, la luxation chirurgicale d'une dent atteinte est difficile voire parfois même impossible. Une alvéolectomie importante est souvent inévitable avec quelques fois la nécessité d'aller jusqu'à l'apex. Dans ce cas, le délabrement osseux est souvent conséquent et le risque de lésion des structures périphériques augmente. Le risque de fracture radiculaire ou osseuse est également important car l'os ne peut se désolidariser de la surface radiculaire au niveau de la plage ankylosée.

Les dents en situation d'infraclusion ou réincluses présentent en plus une difficulté d'accès visuel et instrumental. Elles sont également plus proches de certaines structures périphériques (racines dentaires, germes, nerfs et sinus notamment) et toute attention doit être apportée pour en éviter le traumatisme.

Enfin, les suites opératoires (à type de sensibilité et d'œdème post-opératoire) sont également notables en intensité et en durée. Une médication antalgique adaptée, voire anti-œdémateuse est préconisée.

A partir du moment où la plage d'ankylose a été rompue, l'extraction dentaire est simplifiée. L'utilisation de l'imagerie tridimensionnelle peut être d'une grande aide afin de préciser la localisation exacte et l'étendue de la zone atteinte dans le but de guider le geste chirurgical (comme pour l'alvéolectomie sélective des ponts d'ankylose).

Les difficultés évoquées ne sont pas les seules raisons qui s'opposent à l'extraction systématique des dents ankylosées. Cela irait également à l'encontre du principe de conservation (si possible) de la dent atteinte.

La dent ankylosée (permanente, voire parfois même temporaire sans successeur définitif) peut souvent rester en place pendant quelques années supplémentaires en assurant un rôle fonctionnel et esthétique pour le patient (4).

Pour les dents temporaires ankylosées avec présence du germe de remplacement, Tieu et al. (8) préconisent l'extraction dans les cas suivants :

- infraclusion importante
- modification de l'occlusion
- perturbation de l'éruption dentaire définitive sous-jacente
- situation délétère sur les dents adjacentes, antagonistes et les tissus parodontaux périphériques
- ou persistance sur l'arcade 6 mois après les dates physiologiques d'exfoliation naturelle.

Dans les autres cas, l'indication d'extraction doit être posée :

- dans le cadre d'un plan de traitement pluridisciplinaire
- en cas d'échec ou d'impossibilité de mise en œuvre des autres thérapeutiques
- ou si la résorption de remplacement rend la dent trop fragile mécaniquement (pour Gault (3) c'est le cas quand elle dépasse 20% de la masse dentinaire).

Enfin, sauf dans le cas d'une dent temporaire ankylosée où le germe dentaire sous-jacent est présent et fera prochainement son éruption, l'extraction à elle seule est rarement une solution thérapeutique satisfaisante. En effet, l'édentement réalisé (ainsi que l'éventuelle perte osseuse consécutive) doivent être pris en charge. La décision d'extraction est donc forcément prise au cours d'une réflexion pluridisciplinaire.

Cette prise en charge pluridisciplinaire peut avoir des composantes :

- chirurgicales : aménagements tissulaires, mise en place d'implants dentaires, autotransplantations dentaires.
- orthodontiques : ouverture, fermeture ou maintien de l'espace
- prothétiques : prothèse amovible ou fixée, transitoire ou définitive.

Le praticien doit faire la synthèse des différents éléments et possibilités thérapeutiques afin de proposer la prise en charge la plus adaptée au cas clinique.

L'extraction dentaire des dents ankylosées est donc une thérapeutique difficile mais efficace et définitive dont l'indication doit être réfléchie.

3.4.4. Décoronation

La décoronation est une technique alternative à l'extraction quand on décide de ne pas conserver la dent ankylosée.

L'idée est de retirer la couronne et l'obturation radiculaire (s'il y en a une) de la dent ankylosée et de maintenir la racine en cours de résorption comme matrice pour le développement osseux. Le volume de la crête alvéolaire peut ainsi être mieux préservé, offrant de meilleures conditions pour de futures solutions prothétiques (42).

Le premier article sur le sujet est apparu en 1984, la technique y est présentée par Malmgren et al (43).

Séquence opératoire :

- élévation d'un lambeau muco-périosté en regard de la dent ankylosée
- dépose de la couronne dentaire avec une fraise diamantée sous irrigation continue avec une solution saline.
- réduction de la portion coronaire de la racine jusqu'à 2mm sous le rebord alvéolaire.
- retrait de la pulpe (ou de l'obturation canalaire) par instrumentation endodontique.
- rinçage abondant du canal avec une solution saline.
- formation d'un caillot sanguin dans le canal.
- suture du lambeau muco-périosté au-dessus de la racine "décoronée".

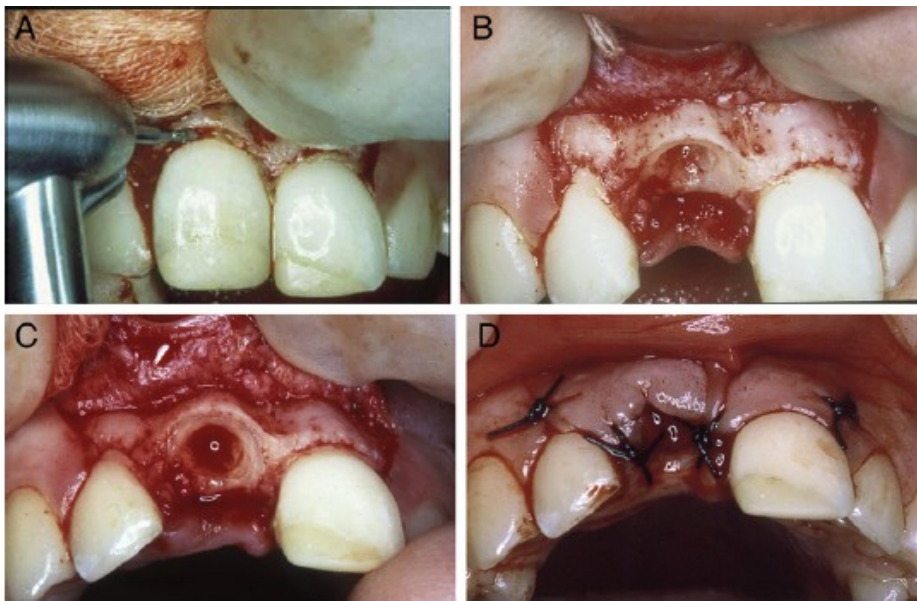


Figure 10 : étapes de la décoronation. A : section coronaire B : réduction coronaire et désobturation endodontique C : formation du caillot D : suture du lambeau (42).

Après la décoronation, un caillot sanguin se forme au niveau des tissus de recouvrement et un nouvel os est créé. Un nouveau périoste se forme au-dessus de la crête alvéolaire. Si l'éruption des dents adjacentes se fait encore, elle induit une apposition osseuse par traction du périoste avec les fibres inter-dentaires réorganisées (42).

L'utilisation d'incisions périostées afin de donner de la laxité au lambeau pour le repositionner et recouvrir l'alvéole est déconseillée (42). Cela peut perturber la vascularisation périostée de la crête alvéolaire alors que l'objectif ici est d'obtenir une cicatrisation osseuse.

Il est très important que tous les matériaux d'obturation canalaire (ciment + gutta percha) soient retirés car ils peuvent être des sources d'irritation et un obstacle à la néoformation osseuse. Le canal doit ensuite être rincé abondamment puis être entièrement rempli par le sang afin de favoriser la formation du caillot et la résorption interne (la résorption externe liée à l'ankylose poursuivant son évolution)(4).

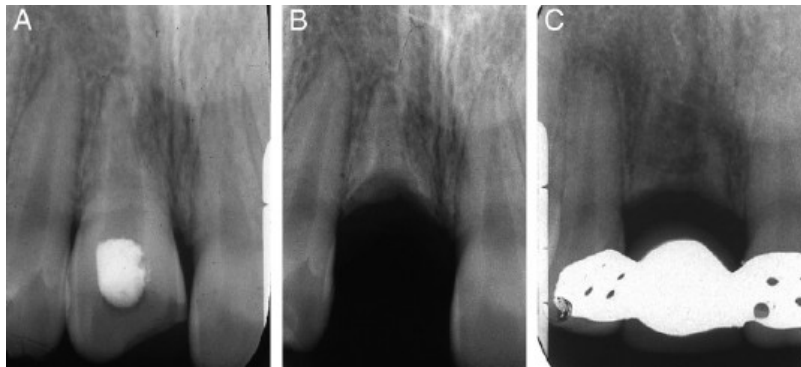


Figure 11 suivi radiologique d'une décoronation. A : situation pré-opératoire B : situation post-opératoire C : situation à 8 mois (42)

Cette thérapeutique doit bien sûr être suivie par les solutions de maintien de l'espace ou de compensation d'édentement transitoires ou définitives. Si un pontique est utilisé, il ne doit pas recouvrir toute la perte tissulaire car, chez les patients en croissance, des augmentations verticales muqueuses et osseuses ont été observées ; certaines même nécessitant la dépose et la réduction des pontiques utilisés (43).

Mohadeb et al.(44) ont réalisé une revue systématique de la littérature sur l'efficacité de cette technique dans le traitement des ankyloses dentaires. 12 articles ont été éligibles. Il en ressort que :

- même si la décoronation peut effectivement préserver le volume osseux autour de la dent ankylosée, le maintien de l'épaisseur de crête ne peut être assuré complètement par la suite : en effet une perte moyenne d'épaisseur de 1,67mm semble inévitable dans le temps.
- pour les patients qui ont dépassé le pic de croissance, la décoronation ne peut corriger le défaut alvéolaire lié à l'infraclusion de la dent, elle ne peut préserver que l'os en remaniement.
- cette technique n'exclue pas les possibilités d'augmentation ou de greffes osseuses au moment de la pose implantaire.
- les restaurations prothétiques amovibles et fixées transitoires doivent être surveillées régulièrement afin d'éliminer d'éventuelles interférences.
- le niveau de remplacement radiculaire par le tissu osseux varie en fonction des études. Entre 1 et 10 ans après la décoronation, des études ont rapporté des résorptions radiculaires incomplète lors du passage à la thérapeutique implantaire. Cependant la mise en place d'implant au contact de ces reliquats radiculaires ne perturbe pas le succès du traitement.
- dans l'intégralité des cas étudiés, la technique de décoronation pour traiter des dents ankylosées présente un pronostic favorable. Aucune étude ne rapporte d'évènement indésirable.

En conclusion la procédure de décoronation paraît fiable et semble être une bonne alternative à l'extraction dentaire de par sa facilité technique et sa préservation tissulaire. Plus d'études sont en revanche nécessaires pour confirmer cette thérapeutique et avoir un meilleur recul clinique.

3.5 Prise en charge pluridisciplinaire orthodontique et chirurgicale

Les techniques d'orthodontie, même avec l'application de forces lourdes, ne peuvent généralement lever à elles seules les plages d'ankylose. Elles doivent nécessairement être associées à des procédures chirurgicales pour permettre les mobilisations et placer la dent atteinte en normo-position sur l'arcade.

3.5.1. Luxation chirurgicale et traction orthodontique

Le principe est de lever chirurgicalement l'ankylose alvéolodentaire par luxation de la dent atteinte puis de la tracter orthodontiquement afin de la mettre en place sur l'arcade.

Idéalement, si les ponts d'ankyloses sont rompus et qu'on conserve un apport sanguin péri-apical, on peut s'attendre à la formation d'un nouveau ligament fibreux au niveau de la zone ankylosée suite à la réaction inflammatoire induite par la luxation (45).

Protocole opératoire :

- luxation chirurgicale de la dent ankylosée jusqu'à obtenir une mobilité de stade 3
- mise en traction immédiate de la dent par dispositif orthodontique

La luxation doit être effectuée de préférence au davier et avec application de mouvements doux pour limiter le risque de traumatisme desmodontal, radiculaire ou osseux. Il est important de respecter la jonction émail-cément car son atteinte peut être à l'origine d'une nouvelle zone d'ankylose. Cette luxation n'est possible que quand l'ankylose n'est pas trop étendue. Cette technique est donc réservée aux ankyloses de faible importance.

L'application immédiate de forces de traction orthodontique après la chirurgie permet de limiter le risque de récurrence d'ankylose (46). Pour la même raison, les forces de traction employées doivent également être plus importantes que sur une dent classique. Ces forces doivent aussi être constamment maintenues dans le temps : les élastiques servant à la traction sont donc à changer très régulièrement. Le but est de juguler une réinvasion osseuse et donc une réankylose de la dent par mise en place d'un microcosme de distraction ostéogène (47). Certains auteurs préconisent l'utilisation de distracteurs (48) pour maintenir une traction constante, ils parlent alors de distraction ligamentaire.

Une surveillance régulière de la vitalité et de l'évolution de la traction orthodontique est à mettre en place.

Les risques concernant cette procédure sont les suivants (21) :

- fracture radiculaire
- récurrence de l'ankylose
- perte de la vitalité dentaire

La survenue d'une fracture radiculaire compromet la conservabilité de la dent atteinte et l'extraction doit donc être réalisée. Il est important de prévenir le patient de ce risque et de prévoir la prise en charge de cette complication.

La récurrence d'ankylose ne compromet pas forcément la thérapeutique. En cas de réankylose pendant la traction, une nouvelle luxation chirurgicale peut être pratiquée. En cas d'échec de la seconde intervention, Biederman (6) préconise l'extraction de la dent concernée.

La luxation chirurgicale est également susceptible de porter atteinte à la vitalité de la dent traitée. Une surveillance est à mettre en place et le traitement endodontique doit être effectué si la nécrose pulpaire s'est installée.

Les résultats du repositionnement orthodontique de la dent luxée sont variables, on ne peut le prédire d'après l'aspect clinique initial (45). Un contrôle régulier pendant la thérapeutique est nécessaire mais également par la suite car le risque de réankylose est fort probable à l'arrêt du traitement. Une surveillance à long terme de l'intégrité pulpaire et parodontale est également à mettre en place.

3.5.2. Distraction ostéogène

La distraction ostéogène est une technique assez analogue à l'ostéotomie. Le principe pour le traitement d'une dent ankylosée est de réaliser un segment dento-alvéolaire puis d'effectuer une traction continue (par distracteur) pour l'amener en normoposition et favoriser l'ostéogénèse.

La distraction ostéogène est une procédure établie depuis 1971 pour l'augmentation osseuse (49). Elle est également utilisée pour la correction des implants en infraposition (ce qui est souvent le cas quand ils ont été posés avant la fin complète de la croissance). La littérature est en revanche plus pauvre en ce qui concerne l'ankylose dentaire.

Le contrôle du déplacement du segment dento-alvéolaire pendant la distraction peut être réalisé soit (4) :

- par des distracteurs internes (à ancrage osseux) qui assurent une bonne stabilité pendant la distraction mais nécessitent une seconde chirurgie pour les déposer. A noter qu'ils ne permettent le contrôle de positionnement du segment que dans une seule direction (50).

- par des distracteur externes (souvent dento-portés) qui permettent un repositionnement du segment dans les 3 plans de l'espace.

Le repositionnement du segment par arc orthodontique est décrit mais seuls les distracteurs peuvent garantir l'application de forces faibles et continues nécessaire au bon déroulement de la procédure (50). En effet, pour permettre l'induction de la régénération tissulaire, il est impératif de maintenir une vitesse de mouvement uniforme d'environ 0,5 à 1mm par jour au cours de la distraction (48).

Protocole opératoire :

- incisions muqueuses respectant la gencive attachée
- exposition osseuse en regard de la dent atteinte
- réalisation de 3 ostéo-corticotomies (2 verticales et une horizontale) pour isoler le segment dento-alvéolaire
- mise en place du distracteur
- fermeture et sutures de la muqueuse
- respect d'une période de latence de 7 jours
- distraction par activation quotidienne.

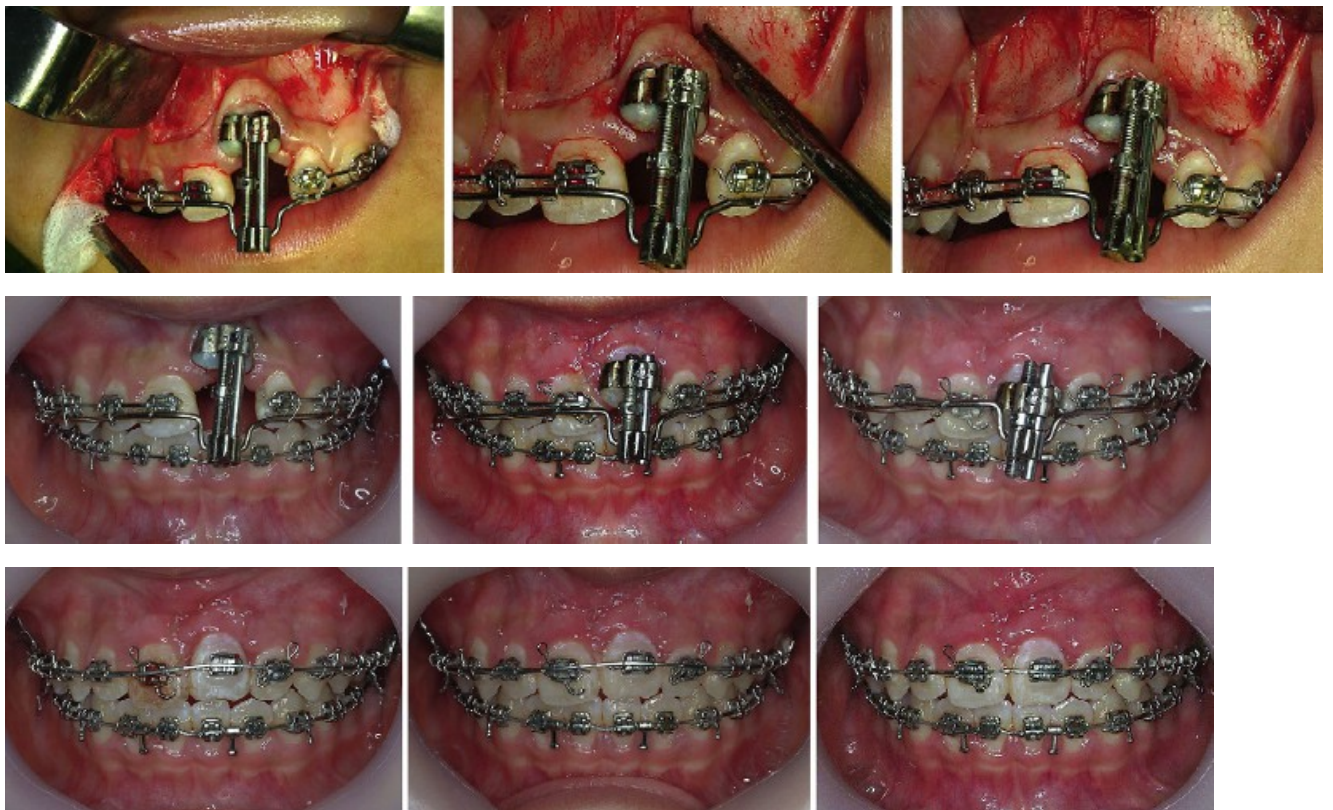


Figure 12 étapes de distraction ostéogène pour une 21 ankylosée suivie d'un ajustement orthodontique (51).

Les premières phases sont similaires à celles de l'ostéotomie. Une attention particulière doit être portée à la préservation des tissus mous périphériques, des dents adjacentes, et du périoste palatin (garant de la vascularisation du segment dento-alvéolaire).

La mise en place du distracteur est parfois délicate. Il convient de l'essayer avant la procédure chirurgicale pour guider cette dernière. De légères améloplasties proximales sont parfois nécessaires pour le poser.

La mobilité du segment dento-alvéolaire est testée en activant le distracteur.

La période de latence permet le début de la cicatrisation osseuse (avec la formation du cal fibreux) et muqueuse. Cette période doit faire en moyenne 7 jours.

La distraction est ensuite réalisée par activation quotidienne ou bi-quotidienne du distracteur jusqu'à atteindre le niveau souhaité. Une activation de 0,5 à 1mm par jour est nécessaire pour la régénération tissulaire. Kim et al. (51) proposent de réaliser une distraction de 1mm les 4 premiers jours et de la réduire par la suite en cas de résistance au mouvement du segment.

Une période de consolidation d'environ 2 semaines est réalisée par la suite et le distracteur est déposé. Une surveillance de la dent et des tissus périphériques sera à mettre en place.

Comme pour l'ostéotomie, un traitement endodontique préalable de la dent concernée est nécessaire.

Cette procédure est à réaliser à la fin de la croissance. Une sur-correction de 1mm est parfois réalisée pour les incisives maxillaires afin de prendre en compte la croissance résiduelle.

La distraction ostéogène est à privilégier dans le secteur antérieur. Elle est plus compliquée à réaliser dans les autres zones du fait de l'accès chirurgical, du volume du distracteur et des structures anatomiques présentes (sinus maxillaires, forams et nerfs mandibulaires). Un volume tissulaire périphérique suffisant est également nécessaire pour le succès de l'intervention (un espace inter-radicaire correct est notamment impératif pour permettre l'ostéo-corticotomie sans risque de lésion des dents adjacentes).

Dans le cas d'ankyloses multiples, il existe une variante appelée la distraction segmentaire (52): l'ostéotomie concerne cette fois plusieurs dents et peut s'étendre à toute une héli-arcade. Le segment mobilisé est fixé au distracteur sur l'héli-arcade antagoniste. Une fixation intermaxillaire est ensuite placée du côté opposé, afin d'empêcher les mouvements mandibulaires et de stabiliser l'occlusion pendant la distraction ; elle est ensuite remplacée par des brackets orthodontiques. Si à la fin de la thérapeutique certaines dents restent en situation d'infraclusion, elles sont restaurées prothétiquement.

La technique présente quelques inconvénients : elle est assez opérateur dépendant et le distracteur en lui-même est assez volumineux, cher et son positionnement au niveau dentaire est délicat (53).

En revanche la distraction osseuse est considérée comme la technique la plus efficace et dont les résultats sont les plus prédictibles pour repositionner une dent ankylosée (54).

3.5.3 Apicotomie

La technique de l'apicotomie a été décrite par Puricelli en 1987 (14), celle-ci s'adresse spécifiquement au traitement des canines maxillaires incluses et ankylosées au niveau apical. Cette ankylose est liée à la proximité entre l'apex radicaire de la canine incluse avec les structures anatomiques adjacentes (plus précisément les corticales du sinus maxillaire et des fosses nasales : leur zone de rencontre est appelée le "Y inversé de Ennis").

L'idée est de séparer chirurgicalement l'apex ankylosé du reste de la dent incluse puis de tracter cette dernière comme une dent normale.

Séquence opératoire :

- exposition chirurgicale de l'apex ankylosé (par incision muqueuse, décollement en épaisseur totale et dégagement osseux).
- réalisation d'une rainure horizontale dans la racine avec une fraise de petit diamètre (celle-ci définit la zone de la future fracture).
- fracture radicaire avec un ciseau à double biseau et un marteau chirurgical.
- fermeture et suture muqueuse.

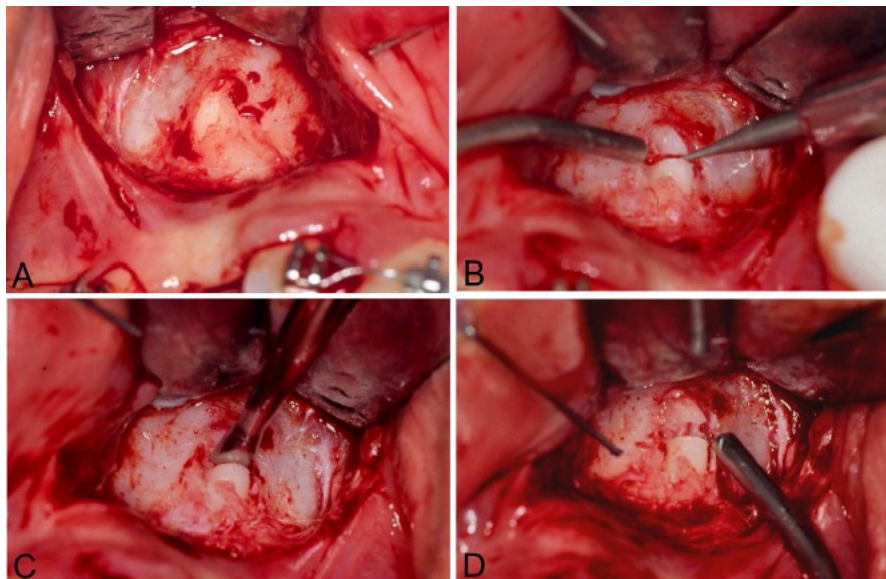


Figure 13 : étapes de l'apicotomie pour une canine incluse ankylosée. A : exposition chirurgicale de l'apex ankylosé B : rainure horizontale C : fracture radicaire au ciseau D : visualisation de la fracture (55).

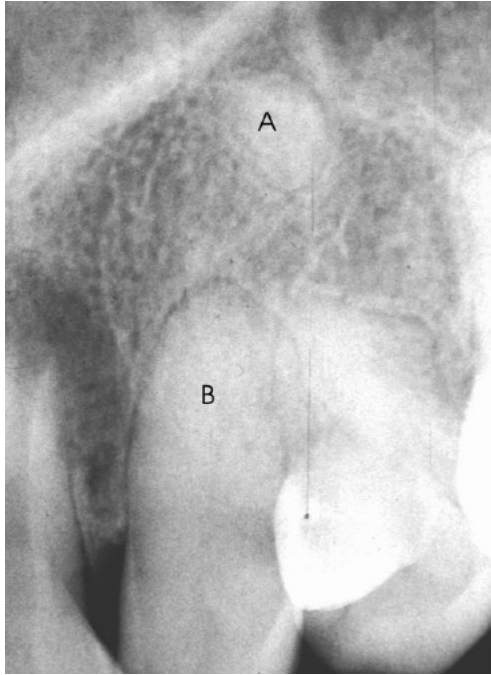


Figure 14 : radiographie en fin de traction. A : apex ankylosé B : dent tractée (55).

La traction orthodontique est appliquée 5 à 7 jours après l'apicotomie. Une force d'environ 100g est employée. Une direction de traction verticale est préférable mais pas toujours possible. La force de traction peut être légèrement augmentée au fur et à mesure que le cas progresse. Cette force doit être contrôlée toutes les 2 semaines car une longue période sans activation peut amener à une nouvelle ankylose.

Des contrôles radiographiques sont recommandés au début de la traction puis à 2 et 4 semaines. Il est important de visualiser que la portion de racine est bien fracturée et qu'elle reste en place car cela augmente les chances de conservation de la vitalité pulpaire. Un test de vitalité doit être effectué au bout de 3 mois : la dent reste vitale pour un nombre significatif de patients (56).

Pour cette thérapeutique, l'emploi de l'imagerie tridimensionnelle est d'une grande aide afin de poser l'indication de l'apicotomie et localiser précisément le futur niveau de la fracture. Il est également important de constater la mobilité individuelle des 2 fragments radiculaires fracturés au moment de l'intervention.

Les études de Puricelli (14) montrent que sur 29 patients ayant bénéficié de cette procédure, 26 ont abouti à un succès thérapeutique. En cas d'échec, la canine doit être extraite et une autre solution thérapeutique doit être proposée.

Cette technique est toutefois contre-indiquée chez les jeunes patients avec une édification radiculaire incomplète où pour les dents dont l'étendue de l'ankylose est trop importante.

En résumé l'apicotomie semble une technique chirurgicale valable pour le traitement des canines maxillaires ankylosées. Son indication peut s'étendre à d'autres dents dont l'ankylose concerne la portion apicale ou celles présentant une coudure entravant les thérapeutiques orthodontiques classiques.

Toutefois la littérature clinique est encore trop restreinte sur le sujet, des études complémentaires sont nécessaires pour la valider cliniquement.

3.6. Exploitation thérapeutique de l'ankylose

Nous avons vu que les dents ankylosées sont réfractaires aux mobilisations orthodontiques : elles induisent même le déplacement des dents d'ancrage.

Des praticiens ont décidé d'utiliser cette propriété afin de s'en servir comme ancrage orthodontique à la manière d'un mini implant.

L'idée est d'induire une ankylose sur une dent temporaire, de l'utiliser comme ancrage fort pour tracter les dents ciblées et accélérer la thérapeutique. La dent temporaire est par la suite extraite.

Angelopoulou et al. (57) ont utilisé cette technique pour mésialiser 46 et 47 suite à une agénésie de 45 chez une patiente de 13 ans :

La dent 85 étant toujours en place 2 solutions thérapeutiques ont été proposées :

- soit maintenir cette dent pour le moment puis la remplacer prothétiquement quand elle sera exfoliée

- soit l'extraire et fermer l'espace en mésialant 46 et 47

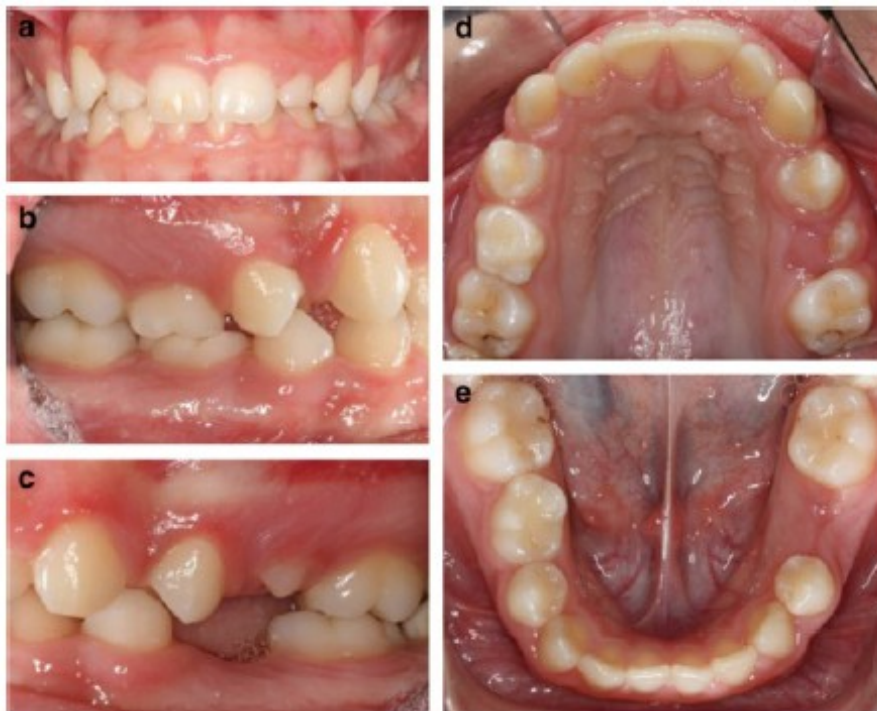


Figure 15 : photographies du cas clinique. a : vue de face b : vue latérale droite c : vue latérale gauche d : arcade maxillaire e : arcade mandibulaire (57).

La seconde solution a été choisie par la patiente afin éviter une réhabilitation prothétique par la suite. Pour ce faire, il a été décidé de pratiquer une amputation radiculaire de la 85, d'induire une ankylose sur la racine mésiale et de l'utiliser comme ancrage orthodontique à la manière d'un mini implant.

L'ankylose a été induite de la manière suivante :

- extraction de la 85
- traitement endodontique ex-vivo de la racine mésiale (obturation au ciment oxyde de zinc/eugénol)
- restauration coronaire à la résine composite puis hémisection corono-radicaire
- conservation de l'hémi-dent dans un milieu humide extra-oral pendant plus de 60 minutes
- raclage des cellules desmodontales de la surface radiculaire par utilisation de curettes
- irrigation de l'alvéole et repositionnement doux de la racine mésiale
- mise en place d'une contention rigide.

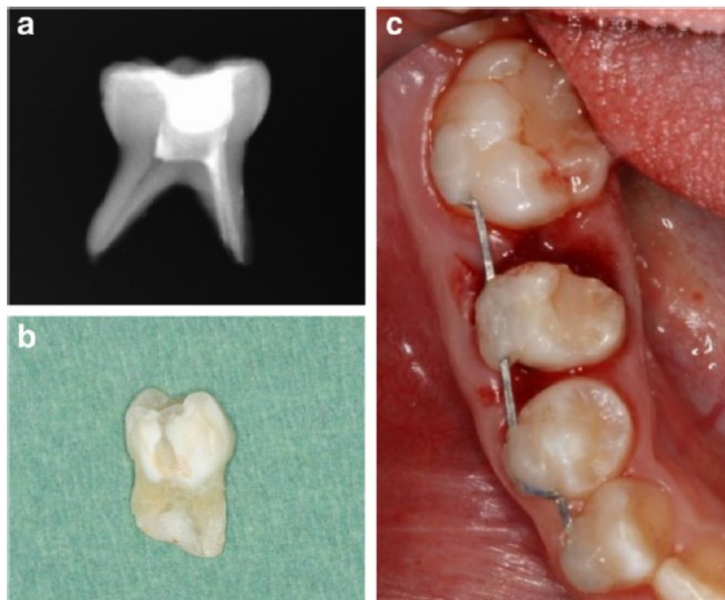


Figure 16 : étapes de l'induction d'ankylose. a : traitement endodontique b : hémisection dentaire c : réimplantation et contention (57).

Après 10 semaines, l'ankylose dentaire est confirmée cliniquement et radiologiquement.

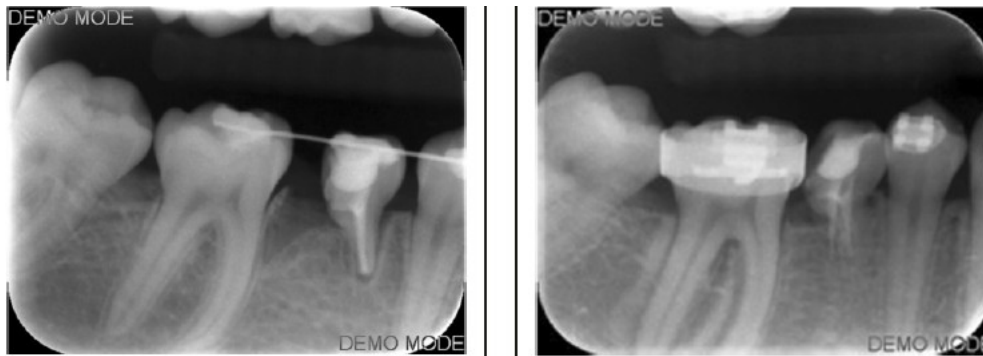

Figure 17 : radiographies post-opératoire à 10 semaine confirmant l'ankylose en distal et à 6 mois (57).

Par la suite la 46 a été baguée et des brackets ont été collés sur la 85 et 44. Un arc sectionnel avec une boucle de fermeture en TMA 017 x 0,025 a été insérée entre l'hémi dent et la 46 afin de mésialiser cette dernière. Cette boucle a été activée 9 fois.

6 mois plus tard la fermeture de l'espace est complète ; l'examen clinique et radiologique montre une résorption radiculaire de la 85 quasi-totale : cette dernière a donc été extraite et la fermeture d'espace finalisée sur un arc en acier 0,017 x 0,025 à l'aide d'une chaînette élastomérique et un soutien par élastiques de classe II.

Cet article nous montre une utilisation originale de l'ankylose en orthodontie avec l'exploitation de ses propriétés comme alternative à un mini-implant. Les mini-implants orthodontiques ont été utilisés avec succès pour les fermetures d'espace à la mandibule par mésialisation des molaires cependant ils présentent des risques d'atteinte des structures anatomiques adjacentes (lors de la pose), d'inflammation des tissus mous, de manque de stabilité et de fracture implantaire. La technique alternative décrite semble plus conservatrice et biocompatible. Elle est en revanche réservée à des patients très coopérants car de nombreuses visites de contrôle sont nécessaires. Enfin il ne s'agit que d'un cas clinique : même s'il présente un caractère original on ne peut généraliser cette technique avant plus de preuves cliniques.

3.7. Arbre décisionnel

Nous avons vu que les thérapeutiques mises à disposition du praticien concernant l'ankylose alvéolo-dentaire sont nombreuses. Il est donc parfois difficile de s'y retrouver et de faire le bon choix thérapeutique.

Dans le cadre de cette thèse, nous avons décidé de réaliser des arbres décisionnels pour le choix thérapeutique des ankyloses dentaires en fonction de la situation clinique. Ces schémas sont le fruit d'une réflexion personnelle et ne peuvent donc faire office de

recommandations de bonne pratique odontologique. Il ne s'agit que d'un outil que l'on propose.

Deux arbres décisionnels ont été réalisés : le premier pour la prise en charge des dents temporaires ankylosées et le second pour les dents permanentes.

Dans le cadre des dents temporaires ankylosées, les possibilités thérapeutiques sont assez restreintes donc le choix est assez simple. L'arbre décisionnel suivant est inspiré des observations de la revue systématique de Tieu et al. (2013)(8) qui révèlent que la majorité des dents atteintes s'exfolient spontanément dans les dates physiologiques ou 6 mois après.

En cas de persistance sur l'arcade au-delà de cette date ou d'infraclusion sévère ou de complications dento-parodontales, l'extraction est préconisée. La décoronation n'est pas notée ici comme alternative à l'extraction car cette dernière est généralement assez simplifiée au vu de la rhizolyse.

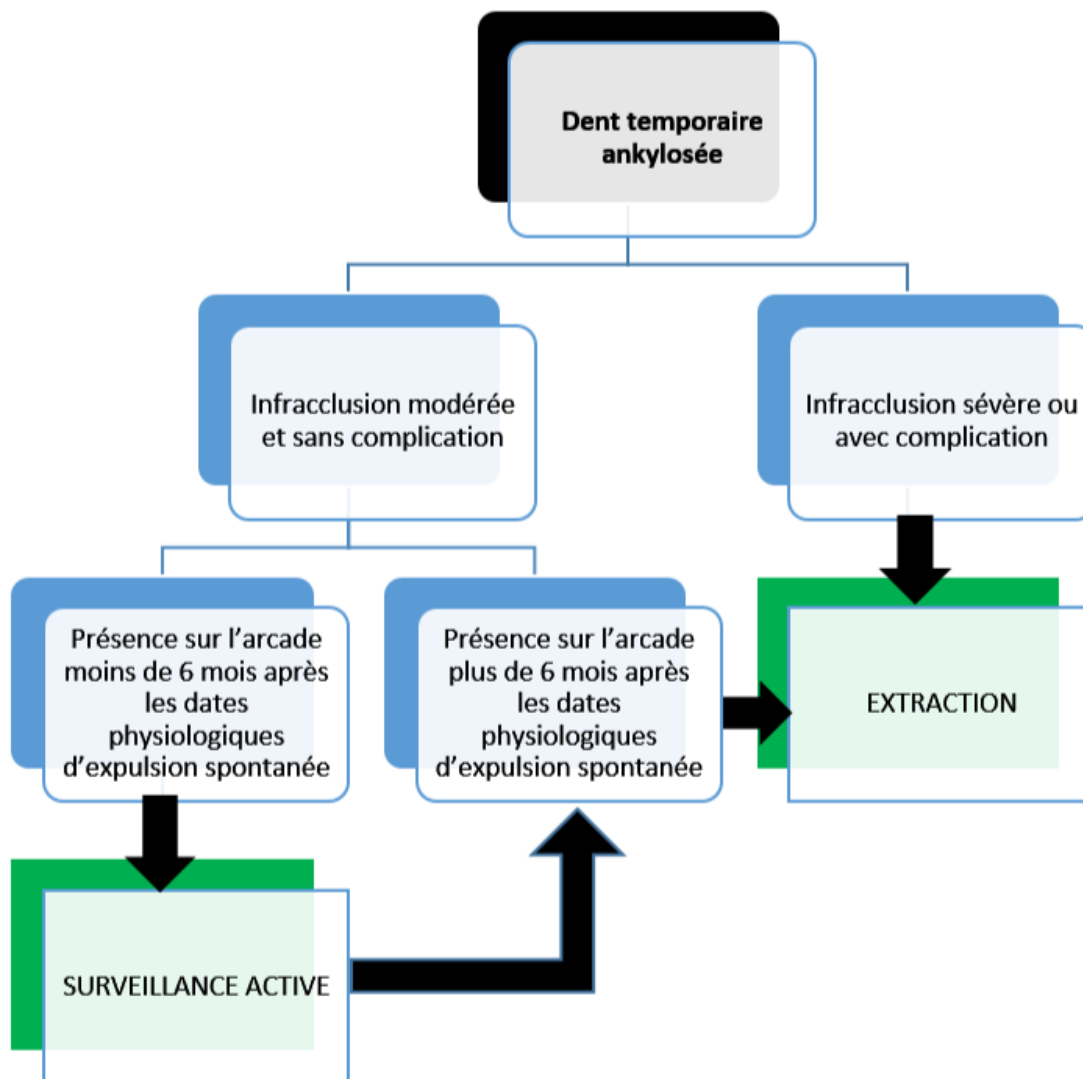


Figure 18 : Arbre décisionnel de prise en charge des dents temporaires ankylosées.

En ce qui concerne les dents permanentes, le choix est plus compliqué car les possibilités thérapeutiques sont nombreuses. L'arbre décisionnel a été construit en fonction des indications des différentes procédures thérapeutiques. Plusieurs notions ont été sélectionnées afin de catégoriser la situation clinique et proposer la ou les solutions thérapeutiques adéquates.

Ces notions sont les suivantes :

- la conservabilité de la dent : il s'agit du premier élément à considérer. Si la dent atteinte n'est pas conservable il ne reste comme possibilité thérapeutique que l'extraction ou la décoronation comme alternative. La conservabilité de la dent peut être mise en cause par l'importance de la résorption de remplacement (pour Gault (3) la dent perd sa résistance mécanique quand cette résorption dépasse 20% de la masse dentinaire), par complications dentaires ou parodontales importantes ou tout simplement par échec ou infaisabilité des autres thérapeutiques.
- l'importance de l'infraclusion : si cette dernière est importante, cela contre-indique certaines thérapeutiques comme la surveillance active, les thérapeutiques restauratrices (car elles ne peuvent solutionner les conséquences parodontales) mais aussi l'ostéotomie car cela nécessiterait un déplacement trop important du segment dento-alvéolaire qui serait délétère pour les tissus de soutien périphériques et la cicatrisation osseuse.
- enfin l'étendue de l'ankylose : si l'ankylose alvéolo-dentaire concerne une partie assez importante de la surface radiculaire, les thérapeutiques nécessitant une mobilisation de la dent atteinte (luxation chirurgicale + traction orthodontique et extraction-réimplantation intentionnelle) sont à éviter au vu du risque important de fracture radiculaire ou osseuse. L'utilisation de l'imagerie tridimensionnelle est ici d'une grande aide pour juger de l'importance de l'atteinte.

Nous partons du principe que l'ankylose alvéolodentaire ne peut être levée que temporairement. Une fois la thérapeutique réalisée et la dent mise en normocclusion, l'ankylose alvéolo-dentaire récidive dans la plupart des cas. Une cicatrisation fibreuse avec formation d'un néo-ligament est exceptionnelle et ne doit pas être attendue lors des thérapeutiques. Une surveillance de la dent est donc à mettre en place.

La notion de croissance n'a pas non plus été abordée car la plupart des thérapeutiques proposées (à part l'extraction et la décoronation) sont à mettre en place après la fin de celle-ci. Certaines solutions peuvent être proposées pendant la croissance en réalisant une sur-correction (uniquement au niveau des incisives maxillaires) pour prendre en compte la quantité résiduelle mais cela reste tout de même une approximation. Un aménagement de la cavité orale pour prévoir la thérapeutique définitive ultérieure est souvent nécessaire et des solutions transitoires peuvent être mises en place.

Enfin, l'apicotomie n'a pas été incluse dans l'arbre décisionnel du fait de ses indications très spécifiques.

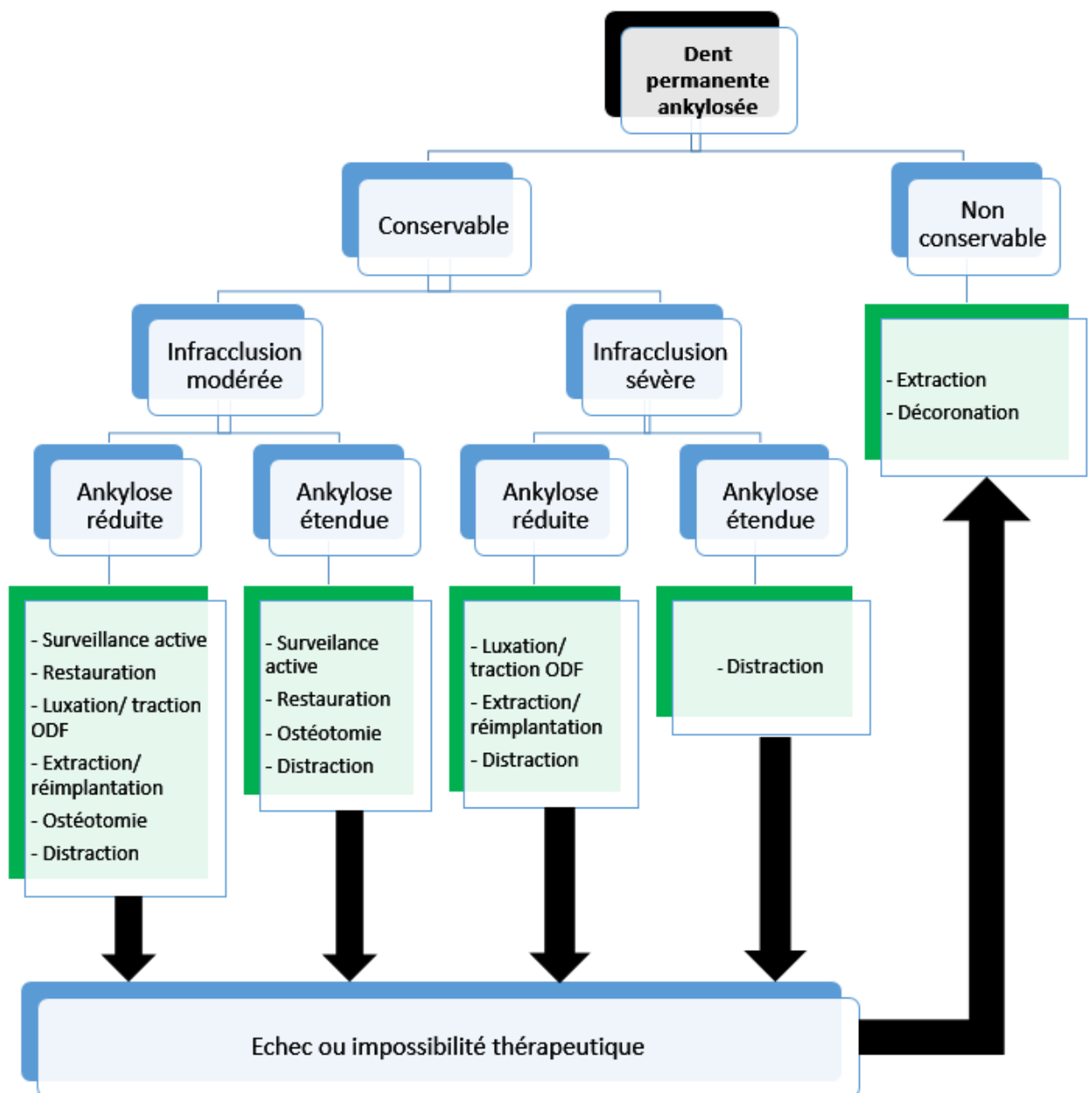


Figure 19 : Arbre décisionnel de prise en charge des dents permanente ankylosées.

Nous observons que lorsque la situation clinique est simple (c'est-à-dire quand la dent présente une infracclusion modérée et ankylose réduite) toutes les thérapeutiques sont possibles. Au fur et à mesure de la complexité du cas, les possibilités thérapeutiques se restreignent jusqu'à la situation d'infracclusion sévère associée à une ankylose étendue où seule la distraction ostéogène est possible si on veut conserver la dent (à noter que cette technique est la seule réalisable dans tous les cas où la dent est conservable). Enfin, en cas d'échec ou d'impossibilité thérapeutique, la seule solution disponible est l'extraction ou alors la décoronation comme alternative moins difficile et plus conservatrice.

Conclusion

L'ankylose alvéolodentaire a souvent été décrite dans la littérature. Toutefois sa physiopathologie n'a pas été encore complètement élucidée malgré de nombreuses recherches sur le sujet. Des études épidémiologiques de grande ampleur manquent également afin de pouvoir en définir précisément l'incidence et la répartition.

En revanche, un diagnostic précis et quantitatif est maintenant réalisable. De nombreux outils diagnostics fiables sont mis à disposition du praticien. Il convient de les cumuler pour confirmer l'atteinte et d'en évaluer l'importance afin de déterminer un pronostic vis-à-vis des futures thérapeutiques.

Il n'existe pas encore de recommandations de bonnes pratiques concernant le traitement de l'ankylose dentaire. Les possibilités thérapeutiques disponibles sont cependant nombreuses et elles ont chacune leurs indications spécifiques. Certaines procédures manquent encore de recul clinique et nécessitent des études complémentaires pour qu'elles bénéficient d'une validation plus importante. Il est donc parfois difficile pour le praticien de faire le bon choix thérapeutique. Néanmoins, quelques critères décisionnels en fonction de la situation clinique peuvent-être exploités pour guider ce dernier. C'est ce que nous avons réalisé dans ce travail à travers la création d'un arbre décisionnel.

L'approche clinique de l'ankylose alvéolo-dentaire semble donc se dessiner peu à peu. De plus amples recherches sont nécessaire pour en comprendre les mécanismes physiopathologiques, établir une épidémiologie précise et définir des recommandations officielles de prise en charge.

Bibliographie

1. Paris M, Trunde F, Bossard D, Farges JC, Coudert JL. [Dental ankylosis diagnosed by CT with tridimensional reconstructions]. *J Radiol*. 2010 Jun;91(6):707–11.
2. Andersson L, Blomlöf L, Lindskog S, Feiglin B, Hammarström L. Tooth ankylosis. Clinical, radiographic and histological assessments. *Int J Oral Surg*. 1984 Oct;13(5):423–31.
3. Gault P. Idiopathic ankylosis-resorption: diagnosis and treatment. *Int Orthod Collège Eur Orthod*. 2013 Sep;11(3):262–77.
4. Kochert V. L'ankylose dentaire : données actuelles, conduite à tenir. [Th.D]. [Nancy]; 2011.
5. Brearley LJ, McKibben DH. Ankylosis of primary molar teeth. I. Prevalence and characteristics. *ASDC J Dent Child*. 1973 Feb;40(1):54–63.
6. Biederman W. Etiology and treatment of tooth ankylosis. *Am J Orthod*. 1962 Sep 1;48(9):670–84.
7. Mancini G, Francini E, Vichi M, Tollaro I, Romagnoli P. Primary tooth ankylosis: report of case with histological analysis. *ASDC J Dent Child*. 1995 Jun;62(3):215–9.
8. Tieu LD, Walker SL, Major MP, Flores-Mir C. Management of ankylosed primary molars with premolar successors: a systematic review. *J Am Dent Assoc* 1939. 2013 Jun;144(6):602–11.
9. Kuroi J. Infraocclusion of primary molars: an epidemiologic and familial study. *Community Dent Oral Epidemiol*. 1981 Apr;9(2):94–102.
10. Kellogg EM, Guenther TA. A case report and review of deciduous molar ankylosis. *Northwest Dent*. 1987 Dec;66(6):15–8.
11. Koyumdjisky-Kaye E, Steigman S. Ethnic variability in the prevalence of submerged primary molars. *J Dent Res*. 1982 Dec;61(12):1401–4.
12. Hecova H, Tzigkounakis V, Merglova V, Netolicky J. A retrospective study of 889 injured permanent teeth. *Dent Traumatol Off Publ Int Assoc Dent Traumatol*. 2010 Dec;26(6):466–75.
13. Campbell KM, Casas MJ, Kenny DJ. Development of ankylosis in permanent incisors following delayed replantation and severe intrusion. *Dent Traumatol Off Publ Int Assoc Dent Traumatol*. 2007 Jun;23(3):162–6.
14. Puricelli E. [Treatment of retained canines by apicotomy]. *RGO*. 1987 Aug;35(4):326–30.

15. Helpin ML, Duncan WK. Ankylosis in monozygotic twins. *ASDC J Dent Child*. 1986 Apr;53(2):135-9.
16. Mossey PA. The heritability of malocclusion: part 2. The influence of genetics in malocclusion. *Br J Orthod*. 1999 Sep;26(3):195-203.
17. www.orphanet.fr.
18. Bjerklin K, Kurol J, Valentin J. Ectopic eruption of maxillary first permanent molars and association with other tooth and developmental disturbances. *Eur J Orthod*. 1992 Oct;14(5):369-75.
19. Winter GB, Gelbier MJ, Goodman JR. Severe Infra-occlusion and failed eruption of deciduous molars associated with eruptive and developmental disturbances in the permanent dentition: a report of 28 selected cases. *Br J Orthod*. 1997 May;24(2):149-57.
20. Susami T, Matsuzaki M, Ogihara Y, Sakiyama M, Takato T, Sugawara Y, et al. Segmental alveolar distraction for the correction of unilateral open-bite caused by multiple ankylosed teeth: a case report. *J Orthod*. 2006 Sep;33(3):153-9.
21. Pithon MM, Bernardes LAA. Treatment of ankylosis of the mandibular first molar with orthodontic traction immediately after surgical luxation. *Am J Orthod Dentofac Orthop Off Publ Am Assoc Orthod Its Const Soc Am Board Orthod*. 2011 Sep;140(3):396-403.
22. Biederman W. The incidence and etiology of tooth ankylosis. *Am J Orthod*. 1956 Dec 1;42(12):921-6.
23. Muhlemann HR. [Physiologic and pathologic dental mobility]. *Schweiz Monatsschrift Für Zahnheilkd Rev Mens Suisse Odonto-Stomatol SSO*. 1951 Jan;61(1):1-71.
24. Campbell KM, Casas MJ, Kenny DJ, Chau T. Diagnosis of ankylosis in permanent incisors by expert ratings, Periotest and digital sound wave analysis. *Dent Traumatol Off Publ Int Assoc Dent Traumatol*. 2005 Aug;21(4):206-12.
25. Bertl MH, Weinberger T, Schwarz K, Gruber R, Crismani AG. Resonance frequency analysis: a new diagnostic tool for dental ankylosis. *Eur J Oral Sci*. 2012 Jun;120(3):255-8.
26. Garcia A. Ankylosis of impacted canines: a retrospective post-surgical study. *Int Orthod Collège Eur Orthod*. 2013 Dec;11(4):422-31.
27. Cury PR, Furuse C, Martins MT, Sallum EA, De Araújo NS. Root resorption and ankylosis associated with guided tissue regeneration. *J Am Dent Assoc* 1939. 2005 Mar;136(3):337-41.
28. dos Santos CLV, Sonoda CK, Poi WR, Panzarini SR, Sundefeld MLMM, Negri MR. Delayed replantation of rat teeth after use of reconstituted powdered milk as a storage medium. *Dent Traumatol Off Publ Int Assoc Dent Traumatol*. 2009 Feb;25(1):51-7.

29. Filippi A, Pohl Y, von Arx T. Treatment of replacement resorption by intentional replantation, resection of the ankylosed sites, and Emdogain--results of a 6-year survey. *Dent Traumatol Off Publ Int Assoc Dent Traumatol*. 2006 Dec;22(6):307-11.
30. Loo WTY, Dou YD, Chou WKJ, Wang M. Thymosin alpha 1 provides short-term and long-term benefits in the reimplantation of avulsed teeth: a double-blind randomized control pilot study. *Am J Emerg Med*. 2008 Jun;26(5):574-7.
31. Mine K, Kanno Z, Muramoto T, Soma K. Occlusal forces promote periodontal healing of transplanted teeth and prevent dentoalveolar ankylosis: an experimental study in rats. *Angle Orthod*. 2005 Jul;75(4):637-44.
32. Kurol J. Impacted and ankylosed teeth: why, when, and how to intervene. *Am J Orthod Dentofac Orthop Off Publ Am Assoc Orthod Its Const Soc Am Board Orthod*. 2006 Apr;129(4 Suppl):S86-90.
33. Filippi A, Pohl Y, von Arx T. Treatment of replacement resorption with Emdogain--preliminary results after 10 months. *Dent Traumatol Off Publ Int Assoc Dent Traumatol*. 2001 Jun;17(3):134-8.
34. Schjøtt M, Andreasen JO. Emdogain does not prevent progressive root resorption after replantation of avulsed teeth: a clinical study. *Dent Traumatol Off Publ Int Assoc Dent Traumatol*. 2005 Feb;21(1):46-50.
35. Moffat MA, Smart CM, Fung DE, Welbury RR. Intentional surgical repositioning of an ankylosed permanent maxillary incisor. *Dent Traumatol Off Publ Int Assoc Dent Traumatol*. 2002 Aug;18(4):222-6.
36. Chae J-M, Paeng J-Y. Orthodontic treatment of an ankylosed maxillary central incisor through single-tooth osteotomy by using interdental space regained from microimplant anchorage. *Am J Orthod Dentofac Orthop Off Publ Am Assoc Orthod Its Const Soc Am Board Orthod*. 2012 Feb;141(2):e39-51.
37. Epker BN, Paulus PJ. Surgical-orthodontic correction of adult malocclusions: single-tooth dento-osseous osteotomies. *Am J Orthod*. 1978 Nov;74(5):551-63.
38. Medeiros PJ, Bezerra AR. Treatment of an ankylosed central incisor by single-tooth dento-osseous osteotomy. *Am J Orthod Dentofac Orthop Off Publ Am Assoc Orthod Its Const Soc Am Board Orthod*. 1997 Nov;112(5):496-501.
39. You K-H, Min Y-S, Baik H-S. Treatment of ankylosed maxillary central incisors by segmental osteotomy with autogenous bone graft. *Am J Orthod Dentofac Orthop Off Publ Am Assoc Orthod Its Const Soc Am Board Orthod*. 2012 Apr;141(4):495-503.
40. You TM, Kang JH, Kim K-D, Park W. Single-Tooth Osteotomy Using Piezoelectric Devices to Treat an Ankylosed Maxillary Molar. *Int J Periodontics Restorative Dent*. 2016 Feb;36(1):e1-8.

41. Alcan T. A miniature tooth-borne distractor for the alignment of ankylosed teeth. *Angle Orthod.* 2006 Jan;76(1):77-83.
42. Malmgren B. Ridge preservation/decoronation. *J Endod.* 2013 Mar;39(3 Suppl):S67-72.
43. Malmgren B, Cvek M, Lundberg M, Frykholm A. Surgical treatment of ankylosed and infrapositioned reimplanted incisors in adolescents. *Scand J Dent Res.* 1984 Oct;92(5):391-9.
44. Mohadeb JVN, Somar M, He H. Effectiveness of decoronation technique in the treatment of ankylosis: A systematic review. *Dent Traumatol Off Publ Int Assoc Dent Traumatol.* 2015 Dec 10;
45. Takahashi T, Takagi T, Moriyama K. Orthodontic treatment of a traumatically intruded tooth with ankylosis by traction after surgical luxation. *Am J Orthod Dentofac Orthop Off Publ Am Assoc Orthod Its Const Soc Am Board Orthod.* 2005 Feb;127(2):233-41.
46. Turley PK, Crawford LB, Carrington KW. Traumatically intruded teeth. *Angle Orthod.* 1987 Jul;57(3):234-44.
47. Chaushu S, Becker A, Chaushu G. Orthosurgical treatment with lingual orthodontics of an infraoccluded maxillary first molar in an adult. *Am J Orthod Dentofac Orthop Off Publ Am Assoc Orthod Its Const Soc Am Board Orthod.* 2004 Mar;125(3):379-87.
48. Wilmes B, Drescher D. Vertical periodontal ligament distraction--a new method for aligning ankylosed and displaced canines. *J Orofac Orthop Fortschritte Kieferorthopädie OrganOfficial J Dtsch Ges Für Kieferorthopädie.* 2009 May;70(3):213-23.
49. Ilizarov GA. [Basic principles of transosseous compression and distraction osteosynthesis]. *Ortop Travmatol Protez.* 1971 Nov;32(11):7-15.
50. Huck L, Korbmacher H, Niemeyer K, Kahl-Nieke B. Distraction osteogenesis of ankylosed front teeth with subsequent orthodontic fine adjustment. *J Orofac Orthop Fortschritte Kieferorthopädie OrganOfficial J Dtsch Ges Für Kieferorthopädie.* 2006 Jul;67(4):297-307.
51. Kim Y, Park S, Son W, Kim S, Kim Y, Mah J. Treatment of an ankylosed maxillary incisor by intraoral alveolar bone distraction osteogenesis. *Am J Orthod Dentofac Orthop Off Publ Am Assoc Orthod Its Const Soc Am Board Orthod.* 2010 Aug;138(2):215-20.
52. Susami T, Matsuzaki M, Ogihara Y, Sakiyama M, Takato T, Sugawara Y, et al. Segmental alveolar distraction for the correction of unilateral open-bite caused by multiple ankylosed teeth: a case report. *J Orthod.* 2006 Sep;33(3):153-9.
53. Dolanmaz D, Karaman AI, Pampu AA, Topkara A. Orthodontic treatment of an ankylosed maxillary central incisor through osteogenic distraction. *Angle Orthod.* 2010 Mar;80(2):391-5.

54. Im J-J, Kye M-K, Hwang K-G, Park C-J. Miniscrew-anchored alveolar distraction for the treatment of the ankylosed maxillary central incisor. *Dent Traumatol Off Publ Int Assoc Dent Traumatol*. 2010 Jun;26(3):285-8.
55. Puricelli E. Apicotomy: a root apical fracture for surgical treatment of impacted upper canines. *Head Face Med*. 2007;3:33.
56. Araújo EA, Araújo CV, Tanaka OM. Apicotomy: surgical management of maxillary dilacerated or ankylosed canines. *Am J Orthod Dentofac Orthop Off Publ Am Assoc Orthod Its Const Soc Am Board Orthod*. 2013 Dec;144(6):909-15.
57. Angelopoulou MV, Koletsi D, Vadiakas G, Halazonetis DJ. Induced ankylosis of a primary molar for skeletal anchorage in the mandible as alternative to mini-implants. *Prog Orthod*. 2015;16:18.

Autorisation de reproduction :

Le mail suivant a été envoyé aux différentes éditions dont certaines iconographies ont été utilisées pour l'illustration de ce travail. Ce mail a été traduit en anglais pour les instances non francophones :

Objet : demande d'autorisation de reproduction d'iconographie.

Madame, Monsieur,

Je, soussigné Erwan RUTTIMANN, certifie terminer mes études de chirurgie dentaire à Bordeaux. Je travaille actuellement sur ma thèse portant sur l'ankylose alvéolo-dentaire (épidémiologie, étiologie, diagnostic et prise en charge).

Au cours de mes recherches, j'ai réuni de nombreux articles et documents dont certains de vos éditions. Je me permets donc de vous demander l'autorisation de reproduction de certaines de vos iconographies qui me permettrait d'illustrer mon travail. Les références de ces iconographies seront bien entendu indiquées.

Ma thèse se restreint à une impression strictement universitaire dans le cadre de l'obtention de mon diplôme d'Etat de Docteur en Chirurgie Dentaire.

En cas de non réponse de votre part d'ici une semaine, l'autorisation de reproduction sera considérée comme acceptée. En l'attente d'une réponse favorable, je vous prie de croire, Madame, Monsieur en ma considération.

Ci-joint la liste des articles dont les iconographies sont demandées.

Collège des Sciences de la Santé

UFR des Sciences Odontologiques

Serment

En présence de mes Maîtres et de mes condisciples, je promets et je jure d'être fidèle aux lois de l'honneur et de la probité dans l'exercice de l'art dentaire.


Je donnerai mes soins gratuits à l'indigent et n'exigerai jamais un honoraire au-dessus de mon travail. Ma langue taira les secrets qui me seront confiés. Admis à l'intérieur des maisons, mes yeux ne verront pas ce qui s'y passe.

Mes connaissances et mon état ne serviront ni à diffuser des propos non avérés, ni à corrompre les mœurs, ni à favoriser le crime.

Je ne permettrai pas que des conditions de croyance, de nation et de race viennent s'interposer entre mon devoir et mon patient.

Je promets et je jure de conformer strictement ma conduite professionnelle aux principes et aux règles prescrites par le code de déontologie.

Si je remplis ce serment sans l'enfreindre, qu'il me soit donné de jouir heureusement de la vie et de ma profession, honoré à jamais parmi les hommes. Si je le viole et que je me parjure, puissé-je avoir un sort contraire.



Vu, La Présidente du jury,

Date, Signature :

Vu, la Directrice de l'UFR des Sciences Odontologiques,

Date, Signature :

Vu, le Président de l'Université de Bordeaux,

Date, Signature :