



HAL
open science

Aspects épidémiologiques, cliniques et histopathologiques du mésothéliome malin myxoïde : à propos d'une étude de 140 cas

Olivier Stephanov

► **To cite this version:**

Olivier Stephanov. Aspects épidémiologiques, cliniques et histopathologiques du mésothéliome malin myxoïde : à propos d'une étude de 140 cas. Médecine humaine et pathologie. 2016. dumas-01395512

HAL Id: dumas-01395512

<https://dumas.ccsd.cnrs.fr/dumas-01395512>

Submitted on 10 Nov 2016

HAL is a multi-disciplinary open access archive for the deposit and dissemination of scientific research documents, whether they are published or not. The documents may come from teaching and research institutions in France or abroad, or from public or private research centers.

L'archive ouverte pluridisciplinaire **HAL**, est destinée au dépôt et à la diffusion de documents scientifiques de niveau recherche, publiés ou non, émanant des établissements d'enseignement et de recherche français ou étrangers, des laboratoires publics ou privés.



AVERTISSEMENT

Ce document est le fruit d'un long travail approuvé par le jury de soutenance et mis à disposition de l'ensemble de la communauté universitaire élargie.

Il n'a pas été réévalué depuis la date de soutenance.

Il est soumis à la propriété intellectuelle de l'auteur. Ceci implique une obligation de citation et de référencement lors de l'utilisation de ce document.

D'autre part, toute contrefaçon, plagiat, reproduction illicite encourt une poursuite pénale.

Contact au SID de Grenoble :
bump-theses@univ-grenoble-alpes.fr

LIENS

Code de la Propriété Intellectuelle. articles L 122. 4

Code de la Propriété Intellectuelle. articles L 335.2- L 335.10

<http://www.cfcopies.com/juridique/droit-auteur>

<http://www.culture.gouv.fr/culture/infos-pratiques/droits/protection.htm>

Année : 2016

**ASPECTS EPIDEMIOLOGIQUES, CLINIQUES ET
HISTOPATHOLOGIQUES DU MESOTHELIOME MALIN
MYXOÏDE : A PROPOS D'UNE ETUDE DE 140 CAS**

THESE PRESENTEE POUR L'OBTENTION DU DOCTORAT EN MEDECINE

DIPLÔME D'ETAT

Olivier STEPHANOV

[Données à caractère personnel]

THESE SOUTENUE PUBLIQUEMENT A LA FACULTE DE MEDECINE DE GRENOBLE*

Le : 18/10/2016

DEVANT LE JURY COMPOSE DE

Président du jury : **Mme le Professeur BRAMBILLA Elisabeth**

Membres

- **Mme le professeur LANTUEJOL Sylvie, directeur de thèse**
- **Mme le professeur GALATEAU SALLE Françoise**
- **Mme LAVERRIERE Marie Hélène**

**La Faculté de Médecine de Grenoble n'entend donner aucune approbation ni improbation aux opinions émises dans les thèses ; ces opinions sont considérées comme propres à leurs auteurs.*

REMERCIEMENTS

Aux membres du jury :

Merci infiniment à Sylvie pour m'avoir accompagné dans cette aventure, pour tes idées géniales, ton dynamisme imposant, ta patience et ta résilience à travailler dans les conditions funambulesques. C'est avec grandes peines que j'ai vu nos voies s'éloigner et avoir l'opportunité de travailler encore un peu avec toi fut un réconfort et un plaisir que j'espère partagés. Je crois pouvoir admirer encore longtemps ce mélange de professionnalisme, de perspicacité tout en légèreté qui te caractérise tant !

Merci à Elisabeth de m'avoir fait l'honneur de sa présidence, de son accompagnement ces derniers temps. Côté et travailler avec les plus grands est un rare privilège que je n'oublierai pas. C'est toujours un délice que de voir l'élégance mêlée à la pertinence, la précision implacable à l'éloquence. Votre culture émanante et votre charisme immanent assumés imposent le plus grand respect. Non des moindres, la déontologie et grande conscience des responsabilités dont vous faites preuve ont été autant protectrices qu'instructrices.

Merci à Françoise GALATEAU SALLE d'avoir été à l'initiative de ce projet de thèse sans lequel il me serait difficile d'écrire ces lignes. Nous nous sommes peu parlé, mais j'ai pu très vite apprécier votre vaste expérience et votre grande gentillesse. Vos intuitions et suggestions ont été décisives dans l'avancée de l'étude.

Enfin Merci Marie-Hélène d'avoir eu la gentillesse de participer à l'expertise de ce jury. Tu as été une des premières pathologistes à me faire travailler, merci de m'avoir fait part de ton expérience, de ta justesse. Au plaisir de pouvoir renouveler une expérience professionnelle partagée.

Merci à toutes de m'accorder la parité doctorale.

A ma famille :

A Marion, tu ne payes pas de mine, mais ton courage pour affronter la vie, ta détermination sans compromission jamais, ton soutien infaillible, ta générosité non pareil, n'ont pas de prix. Je suis heureux de partager ce bout de vie avec une personne comme toi. Ton soutien, ta rigueur et ton amour permanents me permettent bien des choses qui sans toi seraient restées impossibles. Merci de m'embrasser dans mes faiblesses et turpitudes mais aussi mes réussites que je te dédie entièrement. Ensemble, toutes nos puissances seront sans doute actées. Je t'aime.

A mon père. Tu n'as pas eu que des moments faciles, mais là il va falloir lever le pied si tu veux profiter des fruits de ton travail. Merci pour ton soutien inconditionnel et ton éducation. Je te dois beaucoup, avant tout le sens des responsabilités professionnelles.

A ma mère, qui m'a éduqué avec un sens critique redoutable, merci pour tout. C'est à toi que je dois le sens des priorités. Tu as toujours cru en moi et j'espère ne pas t'avoir déçu dans la voie que j'ai empruntée. Merci à Philippe qui t'accompagne et te rend heureuse depuis si longtemps.

A mes grands parents, toujours aimants. Merci de m'avoir inculqué le goût des bonnes choses de la vie, du raffinement dans la simplicité.

A Eric, grand alchimiste de mon éducation médicale et culturelle. Précepteur éclairé, pathologiste et médecin à la déontologie remarquable, merci pour tes conseils de vie, ta jeunesse conservée et pour m'avoir ouvert l'esprit sur le monde présent et passé.

A ceux qui m'ont accompagné ces dernières années :

A Tristan, qui ne lira pas ces pompes, bon vent à Nice.

A l'internat, son personnel et ses internés : Caro, Myrlène, Georges, Paulette, Charles, Brunette, Bénait, Mélanome, Nico, la Quechua team, tous les autres.

A l'integrator Magnifico Fabio.

A tous mes co-internes qui me supportent au quotidien depuis si longtemps :

Bruno, cimer pour ton dynamisme, ta bonne volonté et nos échanges cinéphiles ; Ségo, secrétaire particulière et super maman. Merci pour votre soutien dans mes galères.

Aliocha, φίλια πολλά ; Julie, bonne chance à Lyon ; Julie, Adeline, Melanie, Antonin, Claudine, merci pour votre bonne humeur et votre fraîcheur. Vous avez fait de ce service un coin hospitalier !

A la meute : Diane, Pierre, Olé, sans vous, rien de cela ne serait.

A Christelle, qui m'a aidé dans la préparation du plan et l'écriture de ce travail.

A Nolwenn Lestang pour votre travail statistique irréprochable et la promptitude de vos résultats.

A tout le personnel du CHU, présent ou passé : Diane, Nathalie, Nicole, Géraldine, Michèle, Eleni, Annie, Hervé, Jean. Merci pour vos enseignements et votre courage dans la tenue du service, assistés de vos attachés attachants.

Merci à toute l'équipe technique, cynotechnique, moléculaire et au secrétariat pour votre bonne humeur.

A toute l'équipe de Chambéry, chez qui j'ai passé 2 semestres mémorables.

A Edith.

TABLE DES MATIERES

| | |
|---|----|
| Remerciements | 3 |
| Liste des abréviations :..... | 8 |
| Résumé:..... | 9 |
| Abstract:..... | 10 |
| Introduction :..... | 11 |
| Partie I : GENERALITES SUR LES MESOTHELIOMES..... | 14 |
| I. Epidémiologie et incidence | 14 |
| A. Incidence..... | 14 |
| B. Mortalité et taux de survie | 18 |
| II. Facteurs de risque | 19 |
| A. Exposition à l’amiante et pathogénèse du MMP | 19 |
| B. Autres facteurs impliqués..... | 24 |
| C. Facteurs pronostiques et traitements | 25 |
| III. Le réseau mésothéliome en France(26)..... | 27 |
| A. Le Programme National de Surveillance du Mésothéliome (PNSM) | 27 |
| B. Le registre multicentrique à vocation nationale sur le MMP : MESONAT | 28 |
| C. Le Centre expert national anatomopathologique « cancers rares » pour les MP et les tumeurs péritonéales rares : CNR MESOPATH | 28 |
| D. Le système de relecture à partir de lames numérisées | 29 |
| E. Le Centre d’Excellence International sur le Mésothéliome MESOPATH-IM@EC (Panel International des Mésothéliomes)..... | 29 |
| F. La base clinico-biologique MESOBANK..... | 30 |
| IV. Une maladie professionnelle | 32 |
| Partie II. MODE DE DECOUVERTE ET PRISE EN CHARGE | 33 |
| I. Clinique et évolution | 33 |
| II. Imagerie..... | 34 |
| A. La radiographie thoracique :..... | 34 |

| | |
|---|----|
| B. La TDM thoracique : | 35 |
| C. L'IRM : | 36 |
| III. Méthodes de prélèvements | 36 |
| A. Vidéo-thoroscopie : | 36 |
| B. Biopsies-transpariétales : | 36 |
| C. Exploration diagnostique chirurgicale (mini-thoracotomie) : | 37 |
| D. Ponction pleurale et étude cytologique : | 37 |
| E. Biopsies pleurales à l'aiguille fine : | 39 |
| F. Fibroscopie bronchique : | 40 |
| G. Biopsies ganglionnaires : | 40 |
| Partie III. DONNEES ANATOMOPATHOLOGIQUES DU MMP | 41 |
| I. Etude macroscopique | 41 |
| II. Classification histologique des MMP et critères diagnostics | 43 |
| A. Classification histologique | 43 |
| B. Colorations spéciales et étude immunohistochimique | 54 |
| C. Diagnostics différentiels des MMP | 63 |
| D. Extension tumorale et stadification | 78 |
| III. Biologie moléculaire | 79 |
| A. BAP-1 | 80 |
| B. P16/CDKN2A | 83 |
| C. P53 | 85 |
| Partie IV : PARTICULARITE DU MMM | 88 |
| I. La substance myxoïde. | 88 |
| II. Le cas du MMM | 89 |
| III. Objectif de l'étude | 89 |
| Partie V : NOTRE ETUDE | 90 |
| I. Matériels et méthodes | 90 |
| A. Prélèvements : | 90 |
| B. Critères étudiés | 91 |

| | |
|--|-----|
| II. Résultats | 94 |
| A. Caractéristiques des patients | 94 |
| B. Cellularité et stroma | 95 |
| C. Architecture | 96 |
| D. Critères cytologiques | 98 |
| E. Autres critères..... | 100 |
| F. Critères immunohistochimiques..... | 101 |
| G. Survie | 104 |
| III. Discussion | 114 |
| IV. Conclusion | 120 |

Liste des abréviations :

BAP1 : BRCA Associated Protein 1

CK : CytoKératine

CNR : Centre National de Référent

EGFR : Epithelial Growth Factor Receptor

ERK : Extracellular signal-Regulated Kinase

InVS : Institut national de Veille Sanitaire

FISH : Fluorescence In Situ Hybridization

HA : Acide Hyaluronique

IHC : ImmunoHistoChimie

IRM : Imagerie par Résonance Magnétique

MME : Mésothéliome Malin Epithélioïde

MMM : Mésothéliome Malin Myxoïde

MMP : Mésothéliome Malin Pleural

PNSM : Programme National de Surveillance des Mesothéliomes

ROS : Reactiv Oxygen Species (réactifs oxygénés)

SPC : Serous Papillary Carcinoma

TDM : TomoDensitoMétrie

UICC : Union for International Cancer Control

WT1 : Wilms Tumor gene 1

Résumé:

Contexte : Le mésothéliome malin pleural (MMP) avec un stroma myxoïde (MMM) est une forme rarement rapportée au niveau pleural. Son rôle pronostique est encore controversé. Le but de cette étude a été de définir cette entité de MMM sur une série de plus grande ampleur, afin de déchiffrer ses caractéristiques épidémiologiques, cliniques, histopathologiques, ainsi que de confirmer sa signification pronostique.

Matériel : 140 MMP présentant un stroma myxoïde ont été sélectionnés dans la base de données CRN/MESOPATH et comparés à 3236 cas de MMP épithélioïdes (MME) dépourvus de stroma myxoïde.

Méthodes : Les caractéristiques cliniques (âge, genre, survie, exposition à l'amiante), histopathologiques et immunohistochimiques (IHC) ont été pris en compte et comparées dans les deux populations.

Résultats : Le MMM s'est rencontré dans une population significativement plus jeune (69 ans contre 73 ; $p < 0,0001$) et plus féminine (40% contre 56% ; $p < 0,0001$). Le pronostic global du MMM était meilleur, avec une médiane de survie allongée (23 mois contre 15 dans le MMP ; $p < 0,0001$). La perte d'expression de BAP1 était fréquente dans le MMM (89% contre 68% dans le MME), tandis que la perte d'expression de P16 (IHC) était moins fréquente (35% contre 58% dans le MME), facteur pronostique péjoratif en analyse univariée dans notre série ($p < 0,0001$). L'analyse multivariée a montré qu'un stroma myxoïde abondant (>50% de la surface tumorale) est un facteur pronostique indépendant sur la survie (médiane de 29 mois contre 19 ; HR=2.0 [1.0; 4.2], $p=0,05$).

Conclusion : Nous avons confirmé que le MMM est bien une forme atteignant préférentiellement la femme, jeune, revêtant un meilleur pronostic, d'autant plus que stroma myxoïde est abondant (analyse multivariée). Leur profil moléculaire est en cours de caractérisation.

Abstract:

Background: Malignant pleural mesothelioma (MM) with abundant myxoid stroma (MMM) is a rare entity reported in pleura, which prognostic is still controversial. The objective of this study was to define this form of MMM on a large series, to decipher its clinicopathological characteristics and confirm its prognostic significance.

Materials: 140 cases of MM with myxoid changes retrieved from MESOPATH files were compared to 3236 cases of epithelioid MM without myxoid changes.

Methods: Clinical features (age, gender, asbestos exposure, survival), histopathological and immunohistochemical (IHC) characteristics were evaluated and compared in the two populations.

Results: There was a female predominance in MMM (40% vs 56% in epithelioid MM; $p < 0.0001$) and slightly younger age at diagnostic (69y vs 73y; $p < 0.0001$). MMM harbored a better prognosis (23 months median vs 15 months median for MM; $p < 0.0001$). WT1 was more frequently expressed in MMM (98% vs 87%; $p = 0.007$). They more frequently lose BAP1 (89% vs 68%) but are more p16 positive (IHC) than other MM ($p < 0.0001$), with a pejorative role of p16 loss (univariate analysis; $p < 0.0001$). At multivariate analysis, MMM with predominant myxoid stroma (>50%) harbored a better survival (29 months median vs 19 months; HR=2.0 [1.0; 4.2]; $p = 0.05$).

Conclusion: We confirmed that MMM is a clinical entity which more frequently affects young patients, females, harboring a better prognosis if myxoid stroma was predominant (multivariate analysis). Molecular profiles characterization are still on go.

ASPECTS EPIDEMIOLOGIQUES, CLINIQUES, HISTOPATHOLOGIQUES DU MESOTHELIOME PLEURAL MALIN MYXOÏDE : A PROPOS D'UNE SERIE DE 140 CAS.

Introduction :

Ce travail de thèse a porté sur l'étude d'un type histologique rare de mésothéliome malin de localisation pleurale (MMP), le mésothéliome malin épithélioïde à stroma myxoïde (MMM).

Le mésothéliome est une tumeur maligne développée dans les séreuses à partir du revêtement mésothélial. Il survient la plupart du temps au niveau pleural (90% des cas), les autres localisations étant plus rares : péritoine (5 à 10% des cas), péricarde (0,4% des cas) et la vaginale testiculaire, prolongement du péritoine. Ce travail a porté uniquement sur les tumeurs de topographie pleurale.

Le MMP est une tumeur rare de pronostic très sombre. Il ne regroupe que 0,3% des cancers avec moins d'un cas par million d'habitant et par an en France(1). Sur un plan plus global, en 2005 l'incidence mondiale standardisée à l'âge est de 1,2 cas pour cent mille personnes-année chez l'homme et 0,4 cas pour cent mille personnes-années pour la femme (2).

Le pronostic, très défavorable, s'explique par une survie à 5 ans de 7%. Elle demeure plus importante chez la femme (16%) que chez l'homme (6%) en France (3).

En règle, le MMP touche préférentiellement les hommes de plus de 60 ans, ayant été exposé à l'amiante sur des durées étendues de plus de 20 ou 30 ans. Le lien entre l'exposition à l'amiante et la survenue d'un MMP est depuis les années 60 largement établi (4). D'autres

facteurs ont plus récemment été évoqués, comme une antériorité d'exposition à des rayonnements ionisants (5). Exceptionnellement, le MMP survient chez l'enfant et le jeune adulte, avec une fréquence plus grande d'irradiation thoracique antérieure (6).

Sur le plan histologique, on distingue 3 types histologiques de MMP. Le mésothéliome épithélioïde, type le plus fréquent, le mésothéliome sarcomatoïde et le mésothéliome desmoplasique, ces formes pouvant coexister dans le mésothéliome biphasique. Le type épithélioïde est particulièrement polymorphe, pouvant revêtir de nombreuses formes architecturales, présente une grande variabilité cytologique et un stroma pouvant être fibreux, inflammatoire ou encore myxoïde (7). Cette forme rare à stroma myxoïde (MMM), reste peu décrite et pourrait être de meilleur pronostic(8). Il s'agit d'une forme morphologique de mésothéliome épithélioïde présentant un abondant stroma imbibé d'une substance myxoïde riche en acide hyaluronique, retrouvée également au niveau intracellulaire.

Notre travail vise à décrire cette entité mal connue sur le plan épidémiologique, clinique, morphologique et immunohistochimique à partir une large série de patients présentant un MMM en la comparant à une population de référence, représentative de patients présentant un MMP épithélioïde. Toutes les données sont issues du CNR MESOPATH nouvellement localisé à Lyon.

L'introduction de ce travail va porter sur quatre parties :

PARTIE I : GENERALITES SUR LES MESOTHELIOMES

Nous aborderons ici les caractéristiques générales des MMP, notamment des données épidémiologiques, environnementales, thérapeutiques et pronostiques. Nous évoquerons le rôle du réseau national français MESOPATH.

PARTIE II : DECOUVERTE ET PRISE EN CHARGE AU DIAGNOSTIC

Le deuxième chapitre expliquera les moyens diagnostics d'un point de vue clinique, radiologique et les différentes méthodes de prélèvements.

PARTIE III : DONNES ANATOMOPATHOLOGIQUES DU MMP

Ce chapitre portera sur les critères histologiques, immunohistochimiques et quelques données moléculaires des MMP. Nous expliquerons les difficultés diagnostiques et évoqueront les diagnostics différentiels.

PARTIE IV : PARTICULARITE DU MMM

Nous expliquerons la nécessité d'étudier cette entité mal connue qu'est le MMM et tenterons d'apporter une définition de cette forme rare de MMP par le rapport des données de l'étude.

PARTIE V : NOTRE ETUDE

Nous y détaillerons l'ensemble des matériels et méthode, résultats et conclusions que notre étude a permis d'établir. Pour finir, nous ouvrirons la discussion sur les perspectives ouvertes par ce travail préliminaire.

PARTIE I : GENERALITES SUR LES MESOTHELIOMES

I. Epidémiologie et incidence

A. Incidence

Le MMP (Mésothéliome Malin Pleural) est une maladie rare, touchant classiquement les hommes de plus de 60ans. La prévalence est étroitement liée à l'exposition à l'amiante, expliquant la variabilité géographique des chiffres.

-**En France**, entre 600 et 900 cas sont recensés par an. 90% de ces cas sont liés à une histoire d'exposition (4). Selon les données du Programme National de Surveillance du Mésothéliome (PNSM) coordonné par l'InVS (Institut de Veille Sanitaire), l'incidence n'a pas évolué pas de manière significative entre 1998-2006 et le nombre moyen annuel de nouveaux cas de MMP au cours de cette période est estimé entre 535 et 645 chez les hommes et entre 152 et 210 chez les femmes. Les taux bruts d'incidence sont estimés entre 1,85 et 2,23 pour 100 000 hommes et entre 0,5 et 0,68 pour 100 000 femmes (*cf. figure 1*). Par ailleurs, il est intéressant de noter que l'analyse des tendances évolutives entre 1998 et 2005 montre une légère augmentation du taux d'incidence des mésothéliomes chez les femmes entre 1998 et 2005 (0,18 pour 100 000 contre 0,29 pour 100 000), sans qu'on ne retrouve forcément d'exposition professionnelle évidente chez ces patientes. Chez les hommes, le taux d'incidence reste relativement stable entre 1998 et 2005 avec une faible tendance à la baisse : 1,11 pour 100 000 en 1998 et 0,93 pour 100 000 en 2005 (*cf. figure 2*) (2).

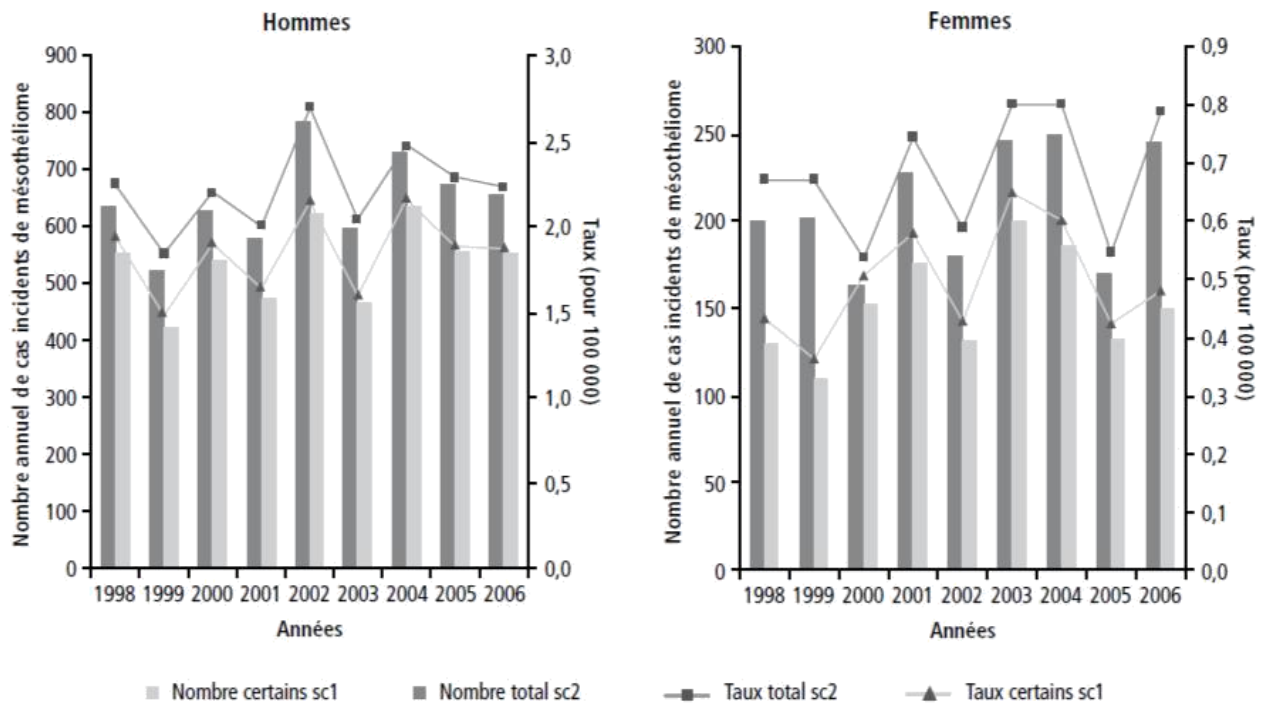


FIGURE 1 : ESTIMATION ANNUELLE DU NOMBRE DE CAS INCIDENT ET DU TAUX D'INCIDENCE DU MESOTHELIOME (POUR 100000), SELON 2 SCENARI (SC1 ET SC2), EN FRANCE, CHEZ LES HOMMES ET CHEZ LES FEMMES, ANNEES 1998-2006

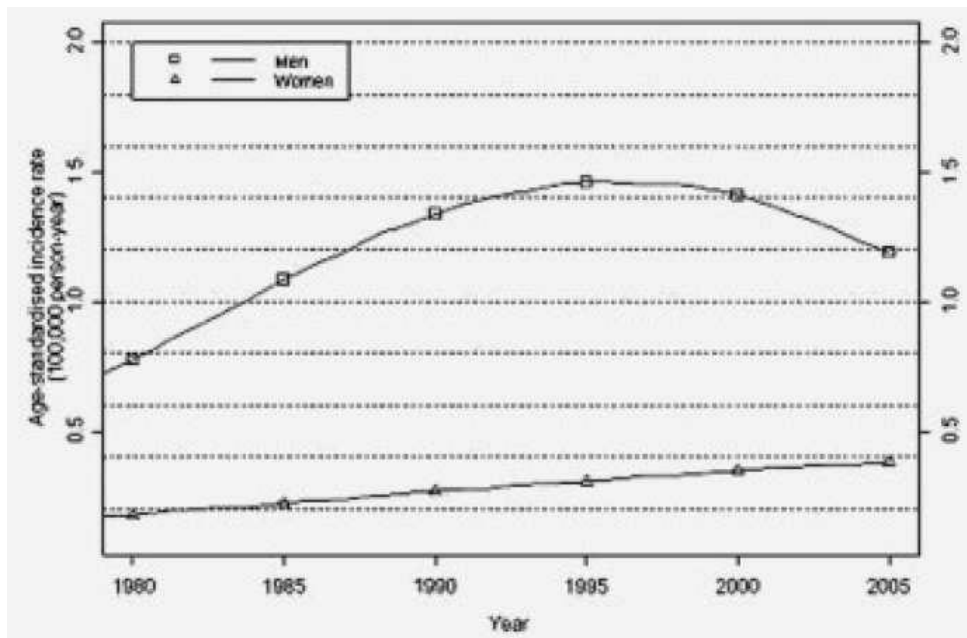


FIGURE 2 : EVOLUTION DU TAUX D'INCIDENCE DU CANCER PLEURAL PAR GENRE ENTRE 1980 ET 2005 EN FRANCE 2)

- **Dans les pays anglo-saxons (Etats-Unis et Australie)**, un pic d'incidence est estimé autour des années 2020-2030(1). En Australie, l'incidence des MMP en 2000 était de 60 cas pour 1 million d'habitants chez les hommes et de 11 cas pour 1 millions d'habitants chez les femmes(9).

Aux Etats-Unis, selon les données du SEER (Surveillance, Epidemiology and End Results), l'incidence du MMP est estimée entre 1 à 2 cas pour 1 million d'habitants avec un niveau d'exposition à l'amiante minimal, et 10 à 15 pour 1 million là où l'exposition est forte(10). On estime à 94000 le nombre de nouveaux cas de mésothéliomes pleuraux entre 2005 et 2050 aux Etats-Unis, dont 62000 chez l'homme et 32000 chez la femme. La *figure 3* montre également une tendance à l'augmentation du nombre de cas chez les femmes et une nette diminution des cas chez les hommes. Malgré de la diminution de l'utilisation de l'amiante, le nombre de cas de mésothéliome aux Etats-Unis reste stable depuis 1994 (2500 à 3000 nouveaux cas par an depuis(11).

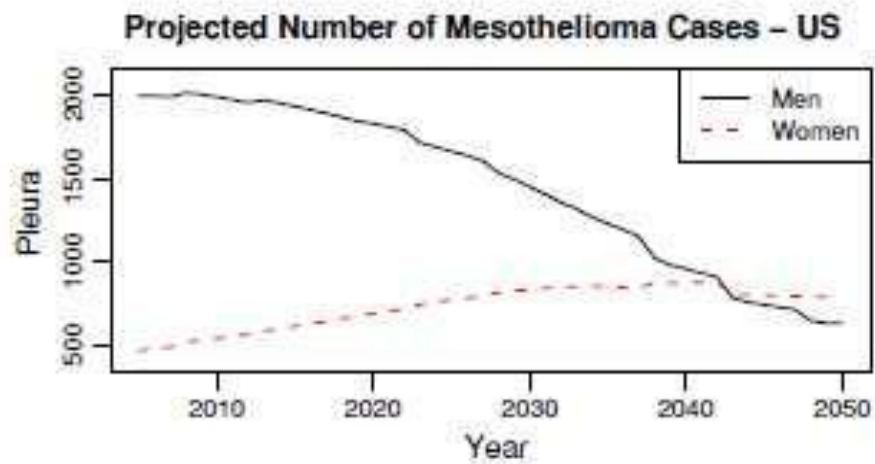


FIGURE 3 : PROJECTION DES NOMBRES DE CAS AUX ETATS-UNIS JUSQU'EN 2050 DANS LES MMP (11)

- **Dans les pays en voie de développement**, une forte augmentation des cas de MMP est attendue du fait de la considérable augmentation de l'utilisation de l'amiante, notamment en Inde(12).

B. Mortalité et taux de survie

Le pronostic du MMP est parmi les plus sombres de tous les cancers. La survie du MMP, tous stades confondus est de 38% à 2 ans et de 15% à 5 ans avec une médiane de 19 mois(13). Selon les données des registres du réseau FRANCIM, le taux de survie relative à 5 ans des patients diagnostiqués entre 1989 et 1997 est de 7%. Il est plus élevé chez les femmes (13%) que chez les hommes (6%). La survie diminue fortement avec l'âge au moment du diagnostic chez les hommes comme chez les femmes. Chez les hommes, le taux de survie relative à 5 ans est de 1% chez les 75 ans et plus. Chez les femmes, les chiffres correspondants sont de 7%(14).

La survie médiane avec des traitements palliatifs seuls est de 6 à 11 mois. Il existe par ailleurs des différences de survie selon le type histologique : le type Epithélioïde est de meilleur pronostic que les variantes non-épithélioïdes mixtes et surtout sarcomatoïdes qui sont celles de moins bon pronostic(15). Nous avons vu que le nombre de décès liés aux MMP est estimé par avance dans les différents pays. En France, il devrait atteindre entre 1140 et 1300 décès par an en 2030 et 2040. Au cours de la période 2003-2007, en moyenne 822 décès (dont 588 chez les hommes et 234 chez les femmes) ont été enregistrés chaque année en France métropolitaine selon les données nationales de mortalité. Le taux brut de mortalité est de 2,0 pour 100 000 hommes et de 0,7 pour 100 000 femmes(16). En Europe, la mortalité est estimée à 5000 morts par an et à 3000 décès par an aux Etats-Unis.

II. Facteurs de risque

A. Exposition à l'amiante et pathogénèse du MMP

Les premières études qui ont démontré un lien entre l'exposition à l'amiante et le développement d'un MMP datent des années 1960(17). Plus de 80% des MMP chez les hommes ont une histoire d'exposition à l'amiante, contre 38% chez la femme(1). Dans les années 1960, les professions exposées concernaient les travailleurs des industries de l'extraction, de la transformation et de l'utilisation de l'amiante. Depuis les années 1980, l'incidence du cancer est la plus élevée chez les travailleurs du bâtiment et de la maintenance. A la fin des années 1990, les projections montraient que l'incidence du mésothéliome allait se poursuivre pendant 20 à 30 ans, mais grâce aux mesures sanitaires prises, il n'a pas été vu une telle augmentation de l'incidence chez l'homme.

Les différents types de fibre

Il y a deux principales types de fibre à l'origine du MMP : le groupe des serpentines (la chrysotile ou « amiante blanche ») et le groupe des amphiboles. La chrysotile représente plus de 95% de la production d'amiante. Les gisements les plus importants sont situés en Russie et au Canada. D'autres gisements existent au Brésil, au Zimbabwe, en Chine et en Afrique du Sud. La mine française de chrysotile située en Corse n'est plus exploitée depuis 1965.

Toutes les variétés sont capables d'induire un MMP (18).

Pathogénèse du MMP

L'hypothèse principale repose sur le rôle pro-inflammatoire des fibres d'amiante. Celles-ci mesurent plus de 5 µm de long et moins de 0,25µm de diamètre (*cf. image 1*). Ces fibres inhalées sur plusieurs années restent séquestrées en permanence dans le tissu pulmonaire. Elles peuvent migrer à la périphérie du poumon vers la plèvre et les ganglions médiastinaux, soit directement, par les espaces alvéolaires sous-pleuraux, soit par le système lymphatique. Ces fibres ne peuvent pas être éliminées par l'organisme. La majorité reste nue, ne générant pas de réaction tissulaire, mais elles auraient tout de même un effet carcinogène. En revanche, une minorité des fibres d'amiantes induisent une accumulation de monocytes et génèrent une réaction macrophagique à cellules géantes. Ce processus s'accompagne d'un dépôt de protéine et de particules de fer provenant de l'hémoglobine formant alors des « corps ferrugineux » ou « corps asbestosiques ». Ceux-ci traversent les alvéoles pour se déposer dans le tissu pleural et génèrent une réaction inflammatoire chronique.

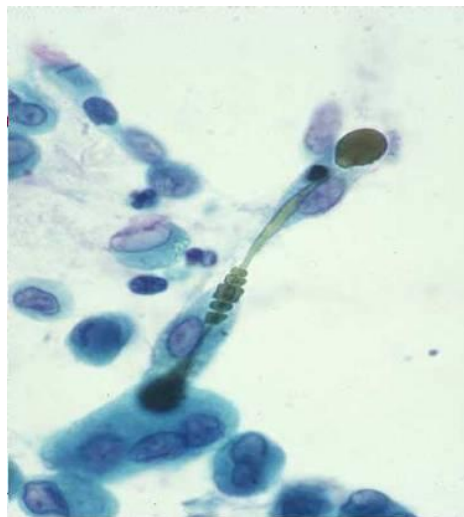

IMAGE 1 : CORPS ASBESTOSIQUE EN CYTOLOGIE

Une autre hypothèse plus controversée, est que l'amiante serait un facteur oncogénique pouvant provoquer des altérations génétiques directes durant la ségrégation des chromosomes(19) et indirectes via le relargage de substances mutagènes par les macrophages et les cellules mésothéliales (10). Certains auteurs ont évoqué un effet direct des fibres d'amiante sur l'ADN et la transcription par l'induction de cassures et de lésions de l'ADN responsables de délétions ou d'une mauvaise séparation chromosomique lors de la mitose, induisant une aneuploïdie, mais cet effet mutagène direct reste très discuté(20). L'étude de Heintz et *al.* 2010(21) décrit de façon plus approfondie les cascades moléculaires cellulaires provoquées par les fibres d'amiante à l'origine de dommages de l'ADN. En effet, celles-ci initient un certain nombre de voies de signalisation dans les cellules mésothéliales intervenant dans leur survie. La *figure 4* détaille les différentes cascades cellulaires impliquées. Ces voies de signalisation peuvent être activées via une interaction directe entre les fibres d'amiante et des récepteurs à la surface des cellules, ou des intégrines, ou encore de façon indirecte via l'élaboration de réactifs oxygénés (ROS) générés à la surface des fibres ou après une phagocytose incomplète des fibres.

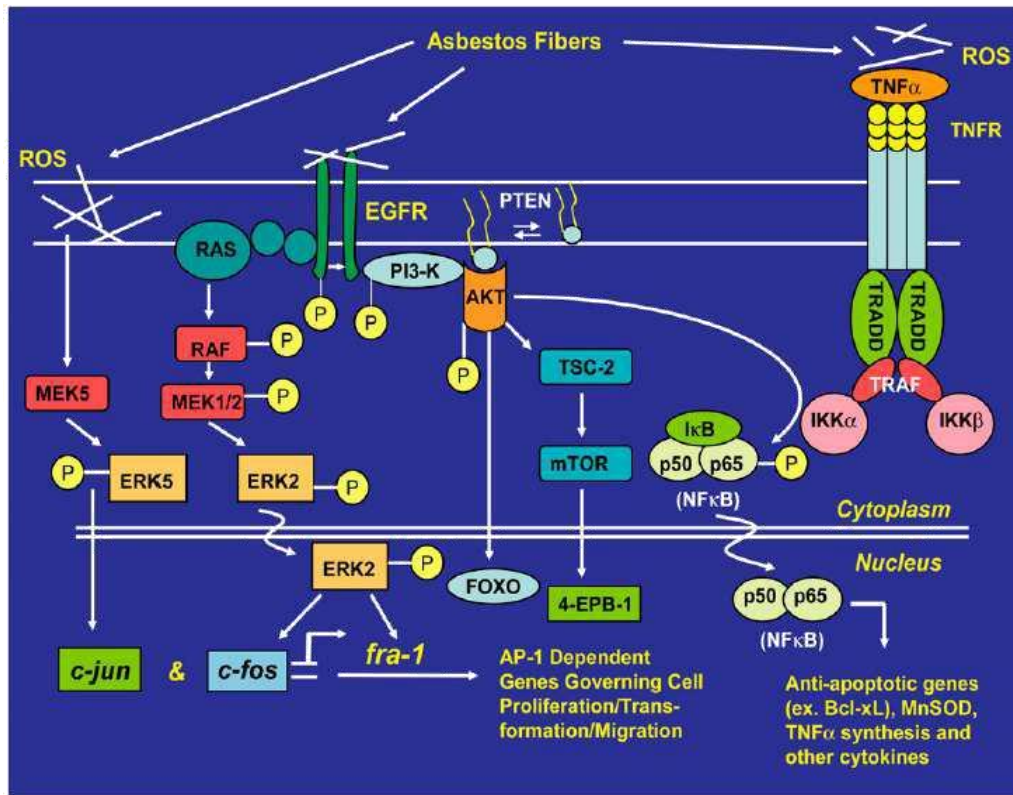


FIGURE 4 : L'AMIANTE EST A L'ORIGINE DE PLUSIEURS EFFETS DANS LES VOIES DE SIGNALISATION CELLULAIRE(21)

Par ailleurs, l'interaction entre les fibres d'amiante et des cellules inflammatoires telles que les macrophages peuvent jouer un rôle dans l'élaboration de cytokines ou dans la régulation de ces différentes voies soit par des interactions directes avec les récepteurs ou soit via la genèse de réactifs oxygénés (ROS), l'amiante active des voies de signalisation cellulaires, qui régulent l'expression des gènes et le devenir de la cellule. L'interaction directe avec le récepteur du facteur de croissance épidermique (EGFR) active la voie Ras-Raf et la voie de régulation Extracellular signal-Regulated Kinase (ERK), qui contrôle l'expression et l'activité transcriptionnelle des membres de la famille Fos de la protéine activatrice-1 (AP-1). L'amiante

régule également c-Jun par l'activation d'ERK5. L'AP-1, ERK1 / 2 et ERK5 engendrent des phénomènes incluant la prolifération cellulaire, la migration cellulaire, et donc la transformation néoplasique. L'activation de la phospho-3 kinase (PI3K) / AKT favorise la survie cellulaire par NF-κB. Des travaux récents indiquent aussi que les fibres d'amiante ou les réactifs oxygénés (ROS) activent des voies de signalisation par le récepteur du TNF. Les propriétés physiques de l'amiante ont tendance à favoriser une activation robuste et tenace de la signalisation à travers les cascades de kinases ERK et autres cascades de kinases. Par ailleurs, les divers résultats phénotypiques de l'exposition à l'amiante dépendent du type de fibre et de la dose de fibres(21).

A noter que l'amiante n'est pas seulement responsable du MMP. Elle peut également provoquer d'autres pathologies bénignes qui sont très fréquentes chez les travailleurs exposés ; il s'agit des plaques pleurales, d'une fibrose pleurale diffuse, des épanchements pleuraux et des atélectasies arrondies. L'amiante est également responsable d'autres cancers, notamment pulmonaires.

Caractéristiques de l'exposition

La période de latence est typiquement longue, de 30 à 40 ans en moyenne et avec un minimum de 15 ans d'exposition(7). Une notion de relation dose-effet a également été démontrée, puisque les travailleurs qui ont inhalé de grandes quantités d'amiante ont une période de latence beaucoup plus courte que ceux plus faiblement exposés. Cependant, il n'est pas possible d'identifier un seuil en dessous duquel le risque de MMP serait nul. L'exposition professionnelle est la plus fréquente : les secteurs d'activité à risque seront développés plus

loin, dans la partie « le réseau mésothéliome en France et une maladie à déclaration obligatoire ».

B. Autres facteurs impliqués

Comme nous l'avons vu précédemment, il n'existe pas de notion d'exposition à l'amiante dans environ 10% des mésothéliomes chez l'homme et dans 38% des MMP chez la femme.

Les autres facteurs incriminés sont :

- **L'ériionite** : il s'agit d'une fibre minérale naturelle appartenant au groupe des zéolites, possédant les mêmes dimensions et propriétés que la forme amphibole de l'amiante. Elle est connue pour induire des MMP chez les habitants de certains villages de la Cappadoce en Turquie. L'ériionite ne provoquerait par contre pas les autres lésions induites par l'amiante (telles que les plaques pleurales ou les adénocarcinomes pulmonaires).

- **Les radiations ionisantes** : Plusieurs études ont démontré que la radiothérapie était responsable d'une augmentation de l'incidence du MMP. La radiothérapie dans l'enfance, l'irradiation externe, l'existence d'un antécédent de lymphome traité par radiothérapie, ont été retrouvés comme modifiant l'épidémiologie classique du MMP.

- **Simian virus 40** : aux environs des années 2000 à 2005, certaines études ont discuté du potentiel rôle du virus SV40 dans le développement des MPM(22). Le virus SV40 a été retrouvé

dans 60% des mésothéliomes humains. Néanmoins, le rôle de ce virus dans le mésothéliome est aujourd'hui plus ou moins abandonné.

- **Facteurs familiaux** : des facteurs de prédisposition génétique pourraient contribuer au développement des mésothéliomes, notamment dans les cas « familiaux » de mésothéliomes. Très souvent, une exposition à l'amiante ou à d'autres fibres minérales carcinogènes (l'érionite notamment), sont associés. Les interactions génétiques et environnementales ont probablement un rôle dans la genèse du MMP. Le rôle de certaines mutations telles que BAP-1 sera détaillé plus loin, dans la partie biologie moléculaire.

C. Facteurs pronostiques et traitements

a. Facteurs pronostiques

Les facteurs de mauvais pronostic sont essentiellement :

- l'âge (plus de 75 ans)
- le sexe (hommes plus à risque)
- un stade avancé
- le sous-type histologique non épithélioïde : le sous-type épithélioïde a une médiane de survie de 11 mois. Le MMP sarcomatoïde est celui de plus mauvais pronostic avec une médiane de survie d'un peu plus de 3 mois, suivi du sous-type biphasique avec une médiane de survie d'un peu plus de 7 mois(23).

- Dans le MME (Mésothéliome Malin Epithélioïde), une étude de 2012 (24) a montré que le degré d'atypies nucléaires, de mitoses, et d'index de prolifération étaient corrélés à la survie.

b. Traitements

Le dossier du patient atteint par un MMP doit être discuté en réunion de concertation pluridisciplinaire organisée dans l'un des centres experts cliniques des MMP (réseau MESOCLIN) pour une décision de prise en charge par des experts. Le traitement est ensuite mis en place par l'équipe de cancérologie de proximité. Il n'existe pas (à part à de rares exceptions près, aux stades très précoces) de traitement curatif d'efficacité démontrée. Les traitements carcinologiques proposés sont :

- **La chimiothérapie** : la référence est une combinaison de pémétréxed et de sel de platine. Ce traitement a changé l'histoire naturelle de la maladie permettant d'allonger la survie globale avec des survies médianes de 12 à 14 mois, et d'améliorer la qualité de vie avec de meilleures capacités respiratoires(1).

- **La chirurgie à visée curative** (pleurectomie voire pleuro-pneumonectomie élargie) : elle est exceptionnelle et ne concerne que les stades très précoces et réséquables. Elle doit être pratiquée en centre spécialisé dans le cadre d'essais cliniques, au sein de « réseaux spécialisés » pouvant assurer une prise en charge multidisciplinaire (3).

- **La radiothérapie** peut être proposée pour l'irradiation des points de ponction et les orifices de drainage, afin d'éviter la dissémination du MMP à la paroi thoracique le long du trajet de ponction⁽⁵⁷⁾. Une irradiation de l'hémithorax a été proposée dans le cadre d'une stratégie thérapeutique multimodale (Pleuro-pneumonectomie, chimiothérapie néoadjuvante/adjuvante et radiothérapie radicale de l'hémithorax) (25).

- **Dans les stades Ia, on peut associer une chimiothérapie et pleurectomie.** Dans les stades Ib, II et III, la majorité des équipes est favorable à une pleuro-pneumonectomie élargie associée à une radio-polychimiothérapie associant du cisplatine et un antifolate. Les stades IV bénéficieront d'un traitement palliatif.

III. Le réseau mésothéliome en France⁽²⁶⁾

A. Le Programme National de Surveillance du Mésothéliome (PNSM)

Il a été mis en place en 1998. Ce programme est un système de surveillance épidémiologique des effets de l'amiante sur la santé. Il repose sur l'enregistrement exhaustif des mésothéliomes dans un nombre de départements représentatifs de la population française et étudie 4 volets : l'incidence, l'exposition-étiologie, la confirmation anatomopathologique et clinique et l'évaluation de la prise en charge au titre des maladies professionnelles. (*cf figure 5*)

| Nb de prélèvements par année de prélèvement | 1998–2002 | 2003–2007 | 2008–2012 | Total |
|---|-----------|-----------|-----------|-------|
| <i>Reçus</i> | 1051 | 1368 | 1762 | 4181 |
| <i>Conclus</i> | 1040 | 1348 | 1577 | 3965 |
| Mésothéliomes malins | 74 % | 82 % | 87 % | 82 % |
| Incertains | 9 % | 8 % | 7 % | 8 % |
| Exclus pour autre diagnostic | 9 % | 7 % | 3 % | 6 % |
| Exclus pour matériel insuffisant | 8 % | 4 % | 3 % | 5 % |

FIGURE 5 : ACTIVITE DU VOLET ANATOMOPATHOLOGIQUE DE CAS CERTIFIES DE PNSM POUR LA PERIODE 1998-2012 (26)

B. Le registre multicentrique à vocation nationale sur le MMP : MESONAT

Il a été mis en place en 2006 et requalifié en 2012. Il enregistre les cas de mésothéliome parfaitement validés anatomopathologiquement. Vingt-deux départements français participent au registre MESONAT. Les objectifs sont multiples dans le domaine de la santé publique notamment (surveillance et évaluation) et dans le domaine de la recherche (études épidémiologiques, anatomopathologique...)

C. Le Centre expert national anatomopathologique « cancers rares » pour les MP et les tumeurs péritonéales rares : CNR MESOPATH

Il est nouvellement localisé à Lyon sous la coordination du Pr F. GALATEAU-SALLE. Il permet une deuxième lecture d'un réseau de 15 experts régionaux (*cf. figure 6*). Ce réseau couvre les départements géographiques du PNSM, du registre MESONAT et des hors PNSM. Les objectifs principaux sont d'organiser la relecture des cas suspectés de mésothéliome et sont centrés sur la certification anatomo-pathologique standardisée du diagnostic. En effet, il est recommandé de demander une relecture par un panel d'experts pour les patients inclus dans des essais thérapeutiques randomisés ou en cas de doute diagnostiques (13)

D. Le système de relecture à partir de lames numérisées

Il s'agit d'un réseau virtuel national de relecture systématique des lames histologiques a été mis en place à l'aide d'un logiciel d'expertise s'appuyant sur le réseau d'experts MESOPATH et le réseau d'experts internationaux du centre international d'excellence IM@EC.

E. Le Centre d'Excellence International sur le Mésothéliome MESOPATH-IM@EC (Panel International des Mésothéliomes)

Le Panel International des Mésothéliomes a été initié en 1998 et réunit un groupe de 22 experts répartis dans le monde. Ses objectifs sont de rediscuter les dossiers difficiles, de répertorier les tumeurs inclassées, de définir des critères morphologiques immunohistochimiques et moléculaires pour identifier les états précancéreux. Il permet également de rédiger des recommandations internationales pour la prise en charge des mésothéliomes malins (*cf. figure 7*).

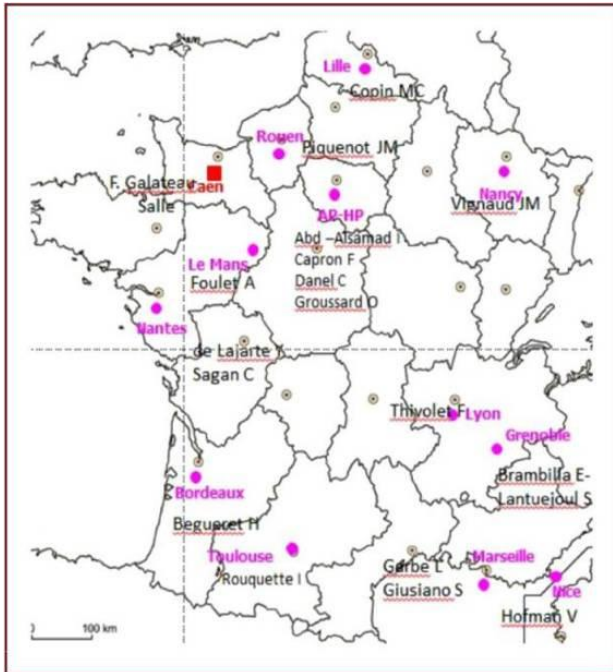


FIGURE 6 : LISTE DES EXPERTS MESOPATH(26)

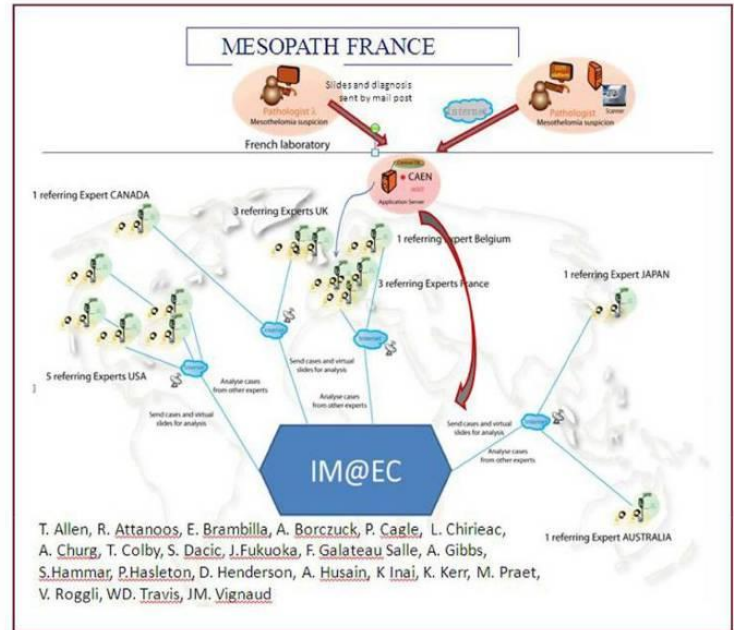


FIGURE 7 : LISTE DES EXPERTS INTERNATIONAUX

F. La base clinico-biologique MESOBANK

Elle permet de constituer une « bio-banque » virtuelle nationale exhaustive sur le mésothéliome pour la recherche épidémiologique et translationnelle. Elle permet également de structurer une collection d'échantillons de haute qualité pouvant être utilisés à des fins de recherche fondamentale (cf. figure 8).

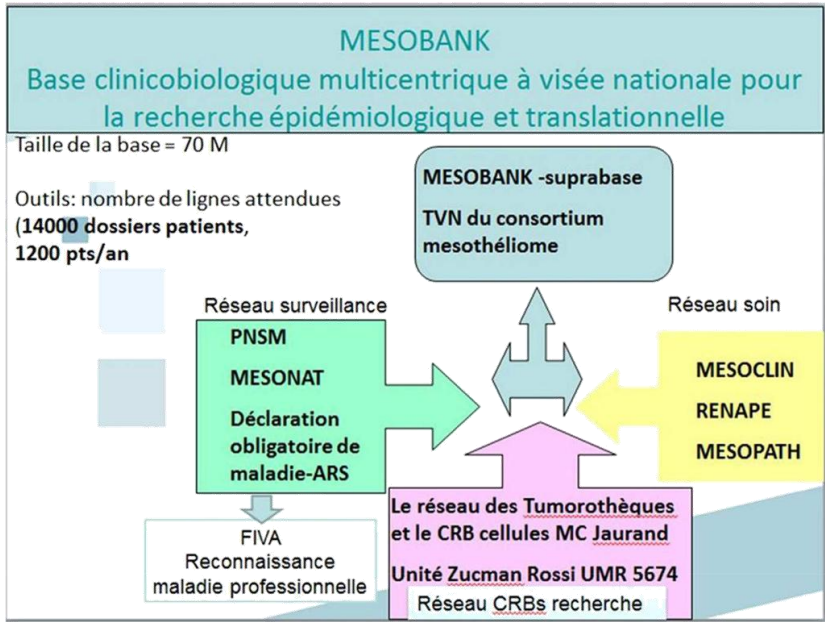


FIGURE 8 : MESOBANK (26)

IV. Une maladie professionnelle(26)

Les professions les plus à risque sont les tôleurs chaudronniers, les travailleurs de chantier naval, les carrossiers industriels, les professionnels du bâtiment, les soudeurs, les dockers, les techniciens de laboratoire, les peintres, les plâtriers, les mécaniciens d'entretien industriel et les travailleurs de chemin de fer(1).

Mais il existe aussi une exposition dite « para-professionnelle » avec les familles de travailleurs en contact avec les vêtements notamment. L'exposition de voisinage ou environnementale (exemple de la région de Metsovo en Grèce qui utilisait des fibres minérales de matières du sol pour le chauffage) peuvent également être responsable du développement de la maladie. C'est une maladie à déclaration obligatoire (31^{ème} maladie à déclaration obligatoire depuis le décret n°2012-47 du 16 janvier 2012) en France. Elle est prise en charge au titre des maladies professionnelles dans le cadre du tableau n°30 du régime général de la Sécurité sociale et au tableau n°47 du régime agricole. Elle concerne tout médecin qui pose ce diagnostic (pathologiste ou clinicien). Elle doit être établie par le pathologiste initial (nouvelles recommandations de l'OMS 2015). Les objectifs sont de contribuer à la lutte contre ce cancer en renforçant la surveillance épidémiologique, en améliorant les connaissances des cas liés à l'exposition environnementale afin d'effectuer des enquêtes et en améliorant les demandes de reconnaissance en maladie professionnelle ou auprès du FIVA.

Le FIVA

Le Fond d'Indemnisation des Victimes de l'Amiante est un établissement public national à caractère administratif qui indemnise les victimes de l'amiante.

PARTIE II. MODE DE DECOUVERTE ET PRISE EN CHARGE

I. Clinique et évolution

Les symptômes cliniques sont généralement insidieux et aspécifiques. Les signes fonctionnels les plus fréquents sont la dyspnée et la douleur thoracique, causés par un épanchement pleural réactionnel à la prolifération mésothéliale, souvent unilatérale. Il s'y associe une altération de l'état général à type d'asthénie, perte de poids, malaise, sueurs, frissons. On peut voir plus rarement des pneumothorax spontanés, un collapsus pulmonaire segmentaire voire lobaire, un envahissement médiastinal avec atteinte du nerf laryngé ou obstruction de la veine cave supérieure. Il peut également se voir des tableaux de myalgie, de dysphonie, de nausées, d'un mauvais goût dans la bouche ou de distension abdominale.

Le MMP est une tumeur à évolution locale quasi exclusive avec une extension qui se fait par contiguïté le long des feuillets pleuraux pour atteindre la paroi thoracique, le diaphragme, le médiastin et le péricarde voire l'hémithorax controlatéral. A terme, le MMP peut envahir les ganglions péri-hilaires, les gros vaisseaux et les autres structures médiastinales. Le péricarde pariétal est envahi dans un tiers des cas (13). Dans certains cas, le MMP peut parfois avoir une présentation initiale ganglionnaire.

La dissémination métastatique se fait par voie lymphatique vers les ganglions du hile pulmonaire et du médiastin. Les métastases sont rarement retrouvées mais il s'avère qu'après autopsie, on retrouve des métastases dans plus de 50% des cas et touchent principalement l'os, le poumon, le foie, le cerveau et les surrénales (13).

II. Imagerie

L'imagerie a pour but de proposer le diagnostic, d'étudier l'extension de la maladie et de permettre de réaliser des prélèvements biopsiques :

A. La radiographie thoracique :

Examen facile d'accès, d'interprétation subtile, qui peut mettre en évidence un large épanchement pleural unilatéral pouvant masquer un épaississement pleural quadrangulaire plus ou moins régulier (« festons »), des nodules pleuraux pariétaux, médiastinaux et ou scissuraux. On peut également voir un envahissement des structures adjacentes (côtes, poumons, ...). Dans les formes sans épanchement pleural, il est fréquent de voir une rétraction de l'hémithorax homolatéral. Il faut également rechercher des signes en rapport avec une exposition à l'amiante : plaques pleurales (*cf. image 2*) ou fibrose sous pleurale.

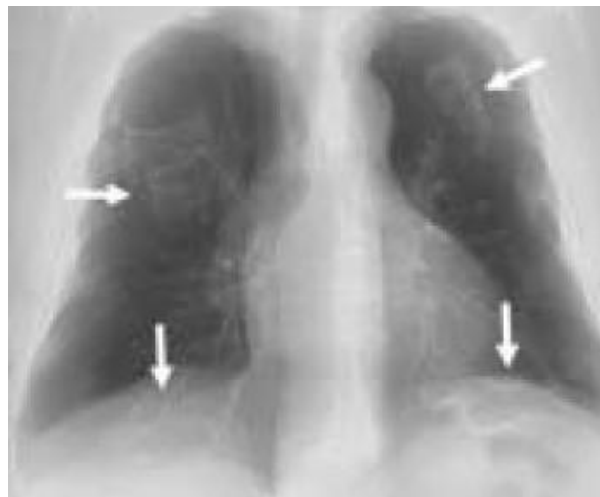


IMAGE 2 : RADIOGRAPHIE DE THORAX DE FACE : NOMBREUSES PLAQUES PLEURALES

B. La TDM thoracique :

C'est un examen clé de l'imagerie du MMP et de sa stadification (*cf. image 3*). Elle permet de visualiser plus distinctement un épanchement pleural, des épaissements pleuraux tumoraux festonnés circonférentiels et de montrer leur nature tissulaire par un rehaussement après injection de produit de contraste, avec une éventuelle atteinte des scissures. Elle permet une étude plus précise au niveau de la plèvre diaphragmatique, péricardique, médiastinale et de la paroi (côtes, fascia endothoracique, graisse sous-pleurale, tissu sous-cutané...), des structures médiastinales, ou ganglionnaires. C'est un examen de référence pour le suivi longitudinal des patients. Elle permet également de réaliser des biopsies transpariétales qui seront développées plus loin (*cf. II.B.*) (13).

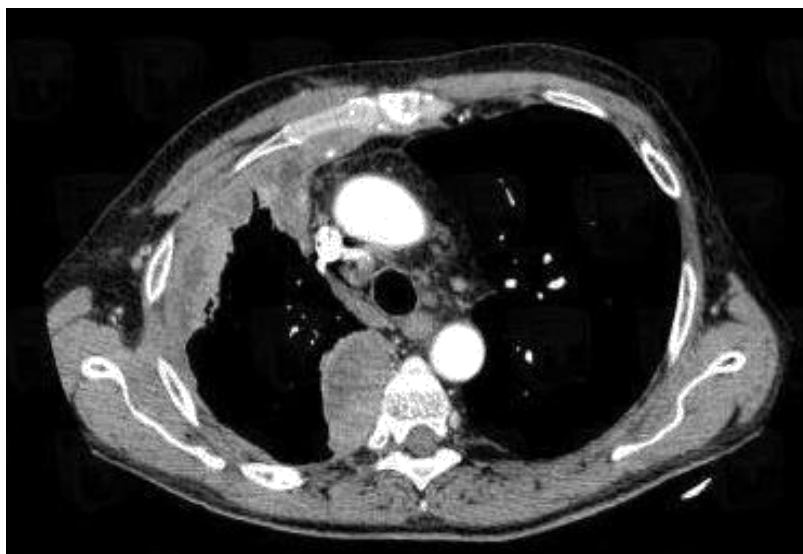


IMAGE 3 : TDM THORACIQUE : EPAISSISSEMENT PLEURAL IRRÉGULIER DES FEUILLETS PARIÉTAL ET VISCÉRAL DE L'HÉMI-THORAX DROIT, SUSPECT

C. L'IRM :

Ce n'est pas un examen de réalisation systématique. Elle est utilisée pour les patients candidats à une exérèse chirurgicale ou pour préciser l'extension de la tumeur aux tissus mous (meilleure appréciation que la TDM pour l'extension au diaphragme, au fascia endothoracique et ganglionnaire).

III. Méthodes de prélèvements

Cette partie est développée selon les recommandations de la Société de Pneumologie de Langue Française sur le mésothéliome pleural (13).

A. Vidéo-thoroscopie :

C'est l'examen le plus performant pour faire le diagnostic de MMP, permettant la réalisation de biopsies chirurgicales, avec un rendement diagnostique supérieur à 90%. Elle se réalise au bloc opératoire sous anesthésie générale et permet l'exploration des plèvres viscérales et pariétales, du médiastin et du péricarde. Il est recommandé de prélever au moins 6 biopsies centimétriques de plèvre pariétale. Si la plèvre est diffusément épaissie, une biopsie profonde des plèvres pariétales et viscérales intéressant le tissu adipeux et/ou le parenchyme pulmonaire devra être réalisée. Aujourd'hui, elle est le gold standard.

B. Biopsies-transpariétales :

Elles peuvent être réalisées à l'aveugle après repérage radiographique ou échographique mais le rendement diagnostique est faible (30%). Actuellement, des ponctions pleurales sont réalisées de plus en plus souvent sous contrôle TDM, avec un rendement excellent et de faibles

taux de complications. Cependant, elles ne sont pas encore recommandées dans le diagnostic du MMP (sauf pour les patients pour lesquels une thoracoscopie ne peut être envisagée), car le matériel recueilli, bien que de bonne qualité, peut se révéler insuffisant pour affirmer l'invasion et donc le diagnostic.

C. Exploration diagnostique chirurgicale (mini-thoracotomie) :

Un abord direct de la plèvre peut être réalisé par cette méthode dans le cas de symphyse pleurale ne permettant pas la réalisation de thoracoscopie. La thoracotomie n'est généralement pas utilisée pour faire le diagnostic et doit même être proscrite car elle augmenterait le risque d'implantation tumorale dans la paroi thoracique et ainsi gêner la résection chirurgicale ultérieure.

D. Ponction pleurale et étude cytologique :

Elle est effectuée pour soulager le patient en cas d'épanchement abondant et permet une étude biochimique du liquide et surtout pour une étude cytologique permettant d'orienter le diagnostic. Elle peut être très utile mais la cytologie seule ne permet pas de porter de diagnostic définitif. Elle permet une description plus fine des cellules mésothéliales et de leurs degrés d'atypies. Son utilisation en parallèle de la biopsie peut s'avérer être une bonne aide au diagnostic. Malgré tout, le rendement de la cytologie reste faible (20 à 30%).

Dans les pays industrialisés, 1% des épanchements pleuraux sont liés à un MMP. Comme nous l'avons vu précédemment, le MMP est souvent responsable d'un épanchement pleural avec une desquamation de cellules tumorales dans le liquide pleural, qui peuvent être analysées lors d'une cytoponction. Il est important d'obtenir une quantité suffisante de liquide, qui doit

être préparé de façon à assurer de bonnes concentrations cellulaires afin de réaliser des étalements de qualité, ainsi que des cytoblocs. Il est également possible de réaliser des études immunocytochimiques, immunohistochimiques sur cytobloc et des techniques moléculaires afin d'améliorer la puissance diagnostique des prélèvements cytologiques. Une des principales difficultés est le diagnostic différentiel avec une hyperplasie mésothéliale réactionnelle.

Les caractéristiques cytologiques d'un MMP de type épithélioïde (puisque le type sarcomatoïde ne desquame pas) sont les suivantes (*cf. image 4*) : une densité cellulaire importante avec des cellules, groupées en plages ou en bouquets, classiquement sous la forme de « morules » voire de papilles, associées à des cellules tumorales isolées. Il est possible de voir quelques psammomes. Les cellules tumorales sont de grande taille, avec un rapport nucléocytoplasmique pouvant être augmenté ; elles peuvent être bi ou plurinucléées. Les noyaux sont centraux et possèdent un macronucléole avec des pseudo-inclusions intranucléaires. Les contours nucléaires sont assez réguliers, l'hyperchromasie est discrète. Les cellules mésothéliales présentent fréquemment des degrés divers d'atypies, de la cellule mésothéliale normale à la cellule monstrueuse.

Dans l'hyperplasie mésothéliale réactionnelle, il est également possible de voir des images d'atypies plus ou moins marquées avec la présence de mitoses. Il est parfois impossible de faire la différence avec un MMP, d'autant plus qu'il n'est pas possible de visualiser l'invasion tissulaire, qui est une des caractéristiques essentielles au diagnostic (7). Actuellement, il n'y a pas de marqueur immunocytochimique spécifique permettant de faire une différence entre une cellule mésothéliale bénigne et maligne, mais la recherche de la délétion de P16 (présente dans

70% des MMP), par la technique FISH, sur cytobloc, est possible. Cet aspect sera développé plus loin dans la partie biologie moléculaire.

La cytologie ne permet également pas de préciser le sous-type histologique du fait de l'absence d'architecture. Par ailleurs, certains types histologiques ne desquament pas ou peu dans le liquide pleural, notamment la forme sarcomatoïde. Le diagnostic ne peut donc être fait sur une cytoponction pleurale seule, mais elle doit être couplée à une biopsie pleurale.

La sensibilité diagnostique varie de 32 à 76% selon les études (27). La recommandation (en accord avec le Panel International des Mésothéliomes) est donc de ne pas certifier un diagnostic de mésothéliome sur une cytologie seule, en raison du risque trop important d'erreurs diagnostiques.

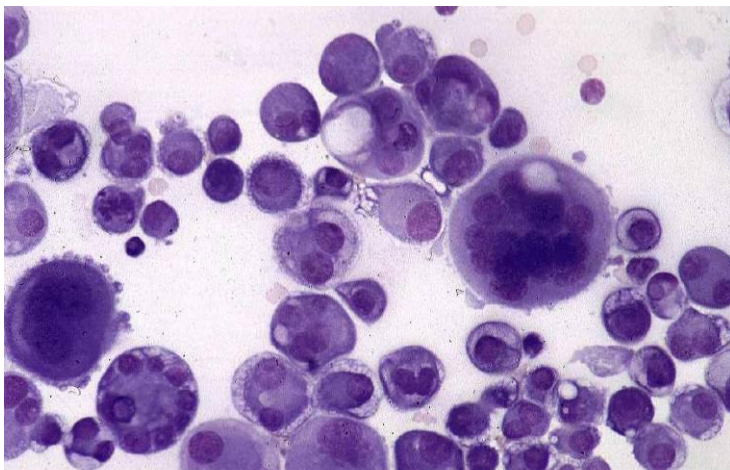


IMAGE 4 : CYTOLOGIE MALIGNE D'UN LIQUIDE PLEURAL

E. Biopsies pleurales à l'aiguille fine :

Elles posent les mêmes problèmes diagnostiques que la cytologie du fait du grand polymorphisme des lésions histologiques pleurales. Elles ne sont pas recommandées en raison d'une sensibilité faible (environ 30%).

F. Fibroscopie bronchique :

Dans des cas exceptionnels, le diagnostic est possible par biopsie transbronchique en cas d'extension du MMP au parenchyme pulmonaire et ou aux structures trachéo-bronchiques. Elle permet aussi de rechercher une tumeur bronchique primitive sous-jacente pour le diagnostic différentiel et de retrouver des corps asbestosiques dans le lavage bronchio-alvéolaire.

G. Biopsies ganglionnaires :

Dans quelques rares cas, il est possible de réaliser une biopsie d'une adénopathie superficielle accessible, d'une adénopathie médiastinale par ponction transbronchique (sous fibroscopie) ou par médiastinoscopie (pour les patients opérables).

PARTIE III. DONNEES ANATOMOPATHOLOGIQUES DU MMP

I. Etude macroscopique

Le MMP se caractérise par la présence de multiples petits nodules de la plèvre pariétale et parfois viscérale. Les formes débutantes présentent des formations en « grappe de raisin ». Le MMP peut prendre un aspect variable, tantôt de consistance molle, gélatineuse, tantôt de couleur blanchâtre, ferme. Souvent, il existe un épaissement diffus et irrégulier de la plèvre, réalisant un aspect festonné caractéristique (*cf. images 5) (7)*).

Les formes desmoplastiques et sarcomatoïdes sont de couleur blanche, de consistance dure en "coquille".

Les nodules peuvent devenir de plus en plus confluents et atteindre plusieurs centimètres, entraînant alors la fusion des plèvres viscérales et pariétales. L'extension peut se voir classiquement dans les septae interlobulaires, dans le parenchyme pulmonaire sous-jacent, à travers le diaphragme, et jusqu'à la paroi thoracique. On peut également observer des formes envahissant le médiastin jusqu'au sac péricardique. A un stade évolué, on observe une atteinte de plusieurs ou de toutes les cavités ne permettant plus de statuer de l'origine.

Certains mésothéliomes prennent l'aspect d'adhérences post-inflammatoires. D'autres se présentent sous la forme de nodules (*cf. image 6*). Il existe de rares formes localisées qui ne doivent pas être confondues avec les tumeurs fibreuses solitaires de la plèvre dont l'étiopathogénie est différente (la cellule responsable est la cellule sous mésothéliale

mésenchymateuse et non mésothéliale). Cette dernière lésion n'est, en général, pas liée à une exposition à l'amiante et est de bien meilleur pronostic.

L'évolution se fait vers l'extension pariétale thoracique, en particulier le long des trajets de biopsies ou de cytoponctions, ou à travers le diaphragme vers la cavité péritonéale. Le MMP peut donner des lymphangites carcinomateuses et être responsable d'atteinte controlatérale.

Il peut également métastaser dans le parenchyme pulmonaire, et dans les ganglions lymphatiques hilaires ou médiastinaux. L'extension métastatique, clinique, à distance est rare.

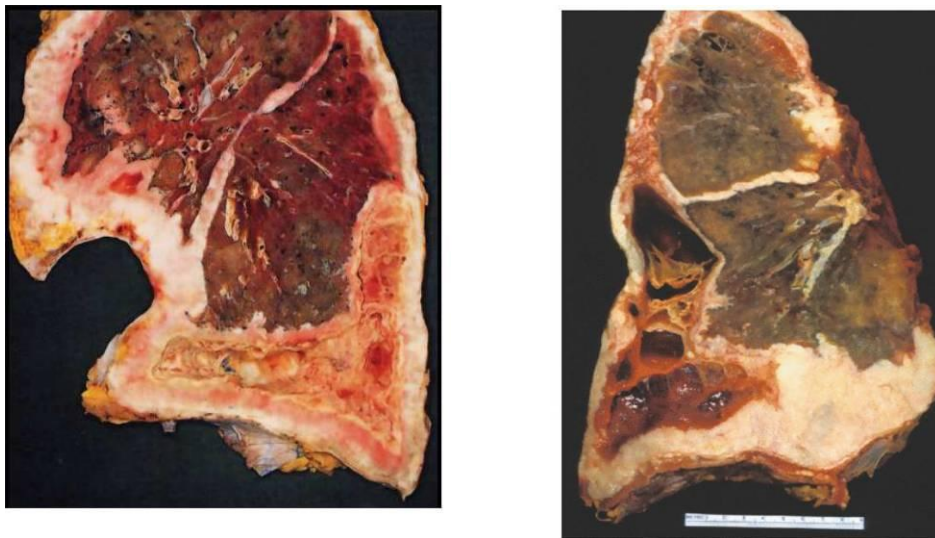


IMAGE 5 : ASPECTS MACROSCOPIQUES D'UN MMP : EPAISSISSEMENT DIFFUS ET IRREGULIER DE LA PLEVRE

II. Classification histologique des MMP et critères diagnostics

A. Classification histologique

Les MMP sont classés selon la classification de l'OMS 2015 (7)

Table 1. World Health Organization Classification of Tumors of the Pleura

| | ICD-O Code ^a | | ICD-O Code ^a |
|--|-------------------------|----------------------------------|-------------------------|
| Mesothelial tumors | | Mesenchymal tumors | |
| Diffuse malignant mesothelioma | | Epithelioid hemangioendothelioma | 9133/3 |
| Epithelioid mesothelioma | 9052/3 | Angiosarcoma | 9120/3 |
| Sarcomatoid mesothelioma | 9051/3 | Synovial sarcoma | 9040/3 |
| Desmoplastic mesothelioma | 9051/3 | Solitary fibrous tumor | 8815/1 |
| Biphasic mesothelioma | 9053/3 | Malignant solitary fibrous tumor | 8815/3 |
| Localized malignant mesothelioma | | Desmoid-type fibromatosis | 8821/1 |
| Epithelioid mesothelioma | 9052/3 | Calcifying fibrous tumor | 8817/0 |
| Sarcomatoid mesothelioma | 9051/3 | Desmoplastic round cell tumor | 8806/3 |
| Biphasic mesothelioma | 9053/3 | | |
| Well differentiated papillary mesothelioma | 9052/1 ^b | | |
| Adenomatoid tumor | 9054/0 | | |
| Lymphoproliferative disorders | | | |
| Primary effusion lymphoma | 9678/3 | | |
| Diffuse large B-cell lymphoma associated with chronic inflammation | 9680/3 | | |

Adapted with permission from Travis et al.¹

^aMorphology codes are taken from the ICD-O.⁵⁸ Behavior is coded /0 for benign tumors, /1 for unspecified, borderline, or uncertain behavior, /2 for carcinoma in situ and grade III intraepithelial neoplasia, and /3 for malignant tumors.

^bThis new code was approved by the International Agency for Research on Cancer/World Health Organization Committee for the International Classification of Diseases for Oncology.

ICD-O, International Classification of Diseases for Oncology.

TABEAU 1 : CLASSIFICATION OMS 2015 DES TUMEURS PLEURALES

a. MMP Epithélioïde :

La forme épithélioïde représente 50 à 60% des MMP. Son pronostic est le moins défavorable des MMP avec une médiane de survie d'un peu plus de 11 mois (23). Le MMP épithélioïde peut être d'un grand polymorphisme histologique sur le plan architectural. Parfois,

un type d'architecture prédomine, mais ces tumeurs génèrent souvent de multiples patterns architecturaux qui coexistent. Les cellules ressemblent aux cellules mésothéliales, elles possèdent un cytoplasme éosinophile et un noyau peu atypique (*cf. images 8 9 et 10*). Les mitoses sont peu fréquentes. Dans les formes peu différenciées, les noyaux sont plus hyperchromatiques, atypiques avec un nucléole proéminent, et des mitoses plus fréquentes, avec plus ou moins quelques cellules géantes associées.

Le stroma tumoral est également variable, pouvant être indifféremment pauvre ou abondant, fibreux, hyalinisé, peu cellulaire à très cellulaire. Il peut également prendre un aspect myxoïde avec des cellules tumorales flottantes dans une matrice riche en acide hyaluronique.

La forme épithélioïde est subdivisée en plusieurs variantes architecturales et cytologiques.

Elles sont répertoriées dans le *tableau 2*(27).

| |
|---|
| Epithelioid mesothelioma |
| Tubulopapillary |
| Micropapillary |
| Trabecular |
| Acinar |
| Adenomatoid |
| Solid |
| Clear cell |
| Deciduoid |
| Adenoid cystic |
| Signet ring cell |
| Small cell |
| Rhabdoid |
| Pleomorphic |
| Sarcomatoid mesothelioma |
| Conventional, spindle cell |
| Desmoplastic |
| Heterologous differentiation (osteosarcomatous, chondrosarcomatous, etc) |
| Lymphohistiocytoid (may also be classified as epithelioid) |
| Biphasic/mixed |

TABEAU 2 : SOUS-TYPES HISTOLOGIQUES ET ARCHITECTURE DES MMP

Les variantes architecturales

-La forme tubulo-papillaire est constituée en proportion variable d'acini, de papilles, de fentes interconnectées et de travées. Les cellules qui bordent les tubules et les papilles sont plates ou cuboïdales et relativement peu atypiques, avec des noyaux assez uniformes, ronds, possédant un petit nucléole. Les formes papillaires sont constituées d'un axe fibrovasculaire (cf. *image 11*). On peut voir occasionnellement des psammomes, surtout dans les formes papillaires. Les formes acinaires se composent de structures glandulaires allongées, parfois branchées, tapissées de cellules cubiques peu atypiques.

-La forme adénomatoïde ou micro glandulaire/acinaire (cf. *image 12*) est faite de structures glandulaires, de taille variable, bordées par des cellules parfois cylindriques. Ce type d'architecture peu singer un adénocarcinome métastatique.

-La forme kystique ou microkystique (cf. *image 13*), faite d'une proportion variable de structures kystiques, bordées par des cellules aplaties endothélioïdes.

-La forme micropapillaire est constituée de petites « touffes » de cellules cubiques dénuées d'axe fibrovasculaire et séparées du stroma par des fentes de rétraction. Elle serait une forme plus lymphophile.

-La forme solide (cf. *image 9*), moins fréquente, peut prendre un aspect plus monotone, en nappes ou de nids de cellules polygonales ou rondes, peu cohésives, pouvant se confondre un lymphome ou un carcinome. Elle revêtirait un rôle pronostique péjoratif.

Les variantes architecturales ont *a priori* peu ou pas d'implication pronostique en dehors de la forme solide.

Les variantes cytologiques

-Pléomorphe : lorsqu'il existe une composante anaplasique peu différenciée, associée ou non à des cellules géantes. Cette forme semblerait plus agressive(28).

-A cellules en « bague à chaton » dont l'aspect cytologique est lié à la présence d'une vacuole de sécrétion intracytoplasmique de mucus qui refoule le noyau en périphérie.

-A cellules déciduoïdes (cf. image 14) faite de cellules arrondies au vaste cytoplasme éosinophile rappelant les cellules de la caduque utérine lors de la grossesse (28).

-A cellules claires ressemblant à une métastase d'un carcinome rénal à cellules claires (28).

-A petites cellules (cf. image 15) pouvant rappeler un carcinome neuroendocrine à petites cellules, de mauvais pronostic (28).

-A cellules rhabdoïde (cf. images 16 et 17), très rare, décrite dans très peu de cas. Ces cellules sont discohésives, possédant un cytoplasme abondant, un noyau excentré avec un nucléole proéminent, arrondi, et une inclusion cytoplasmique éosinophile caractéristique pouvant parfois créer une indentation nucléaire. Cette variante cytologique pourrait avoir un impact pronostique plus péjoratif, mais cela reste encore à démontrer.

Les variantes cytologiques auraient probablement un rôle pronostique plus important que les variantes architecturales dont les formes comme rhabdoïdes, déciduoïdes ou pléiomorphes sont décrites comme de moins bon pronostic d'après certaines études (29).

b. MMP Sarcomatoïde

Il représente 10 à 20% des mésothéliomes pleuraux. C'est celui de plus mauvais pronostic, avec une médiane de survie d'à peine plus de 3 mois(23). Cette variante est faite d'une prolifération de cellules fusiformes agencées en faisceaux enchevêtrés (*cf. image 18*). A faible grossissement, la prolifération tumorale peut être organisée en nodules infiltrant les tissus avoisinants. Ces cellules sont relativement monotones, avec des secteurs parfois de haut grade, avec de nombreuses mitoses. Les noyaux sont allongés ou plus dodus, et possèdent un nucléole proéminent. Des zones de nécroses peuvent être visualisées. Ce type de prolifération est capable de générer des foyers de différenciation hétérologues malins à type ostéosarcome ou de chondrosarcome. Une stroma réaction collagénique abondante s'y associe. La réaction inflammatoire associée est généralement minime.

c. MMP Biphase

Cette variante représente 25 à 30% des mésothéliome. Son pronostic est moins bon que le sous-type épithélioïde, mais meilleur que le sous-type sarcomatoïde avec une médiane de survie d'un peu plus de 7 mois (23).

Elle associe une composante épithélioïde à une composante sarcomatoïde (*cf. image 19*).

Le contingent minoritaire doit représenter au moins 10% de la tumeur, ce qui nécessite un échantillonnage minutieux des pièces. La présence d'un contingent à cellules fusiformes est associée à un pronostic plus péjoratif.

d. MMP Desmoplastique

C'est un sous-type très agressif de MMP. Cette variante est rare et représente 2% des mésothéliomes validés par le groupe MESOPATH. Il s'agit en fait d'un MMP sarcomatoïde avec une prédominance (> 50%) de stroma collagène dense (*cf. image 20*). Cette forme est constituée d'une prolifération tumorale fusiforme peu atypique restant discrète au regard de la réaction stromale fibreuse abondante, composée de larges trousseaux de collagène dense.

Cette forme peut être prise pour une pleurésie organisée ou une pachypleurite. Elle est de diagnostic difficile avec un caractère malin parfois délicat à identifier. Le diagnostic repose sur la présence d'une architecture storiforme paucicellulaire avec invasion stromale (invasion du tissu adipeux), de la nécrose, des foyers de cellules sarcomatoïdes et/ou des métastases à distance (en particulier osseuses). La forme pure reste rare.

Le diagnostic différentiel est la fibrose pleurale réactionnelle, détaillée plus loin dans la partie diagnostics différentiels. L'étude immunohistochimique par les anticorps anti-CK est particulièrement utile pour mettre en évidence l'envahissement du tissu adipeux, du poumon ou du muscle squelettique, par les cellules tumorales fusiformes. Elle sera détaillée plus loin.

e. Le stroma associé

Le stroma soutenant la prolifération tumorale peut être d'abondance et de constitution variable. Il peut être inflammatoire avec des éléments mononucléés lympho-plasmocytaires voir polynucléaires en quantité variable. Il peut être fibreux, plus ou moins dense, et peut alors poser des problèmes de diagnostic différentiel avec la pleurésie fibreuse.

Il peut également être œdémateux (*cf. image 21*) voir présenter des plages de différenciation métaplasique osseuse ou chondroïde. (*cf. images 22 et 23 respectivement*).

Rarement, et c'est ce qui intéresse notre étude, le stroma devient myxoïde, imbibé d'une substance riche en acide hyaluronique baignant littéralement des cellules tumorales sécrétante au sein de flaques grisâtre en HES, colorés par le bleu Alcian (*cf. image 24-26*).

f. Autres lésions mésothéliales

Mésothéliome papillaire bien différencié

Il s'agit d'une entité clinico-pathologique à part, rare, d'évolution lente, avec une meilleure survie, survenant plus fréquemment au niveau du péritoine que de la plèvre. Il concerne soit la femme jeune, sans exposition à l'amiante, ou des hommes au niveau de la vaginale testiculaire. Elle est souvent isolée, rarement multifocale (caractère plus agressif). Histologiquement, elle présente une architecture papillaire exophytique, avec une seule assise de cellules mésothéliales cubiques pauvres en atypies cytonucléaires et n'envahissant pas la profondeur(30) (*cf. image 27*).

Mésothéliome malin localisé

Il s'agit d'une tumeur rare, faite d'une lésion nodulaire bien délimitée, unique, mesurant jusqu'à 10 cm, pédiculée ou sessile, ne semblant pas s'étendre à l'ensemble des séreuses mais elle présente toutes les caractéristiques histologiques, architecturales et immunohistochimiques d'un mésothéliome malin diffus. Elles peuvent également être épithélioïde, sarcomatoïdes ou biphasique. Ces tumeurs peuvent être traitées par excision chirurgicale. Elles ne s'étendent généralement pas le long de la plèvre mais peuvent métastaser.

Tumeur adénomatoïde

Il s'agit d'une petite tumeur rare, bénigne, faite d'une lésion nodulaire solitaire de la plèvre, de découverte fortuite, présentant les mêmes caractéristiques histologiques que les autres tumeurs adénomatoïdes. Elle est constituée de formations glandulaires ou tubulaires bordées par ces cellules aplaties ou cuboïdales, éosinophiles, au cytoplasme habituellement vacuolisé. Ces formations glandulaires sont séparées par un stroma fibreux (*cf. image 28*).

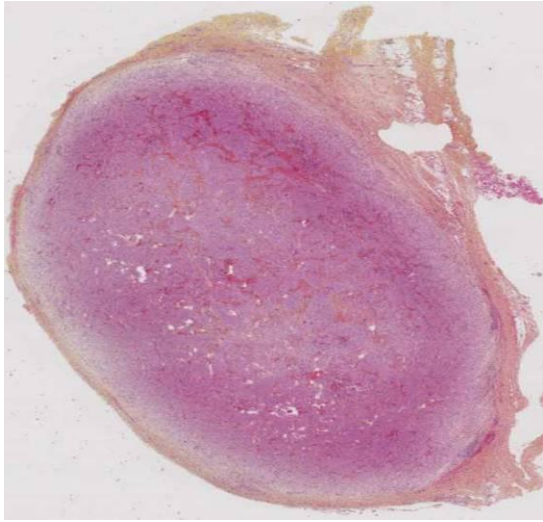


IMAGE 6 : MMP EPITHELIOÏDE, NODULE PLEURAL

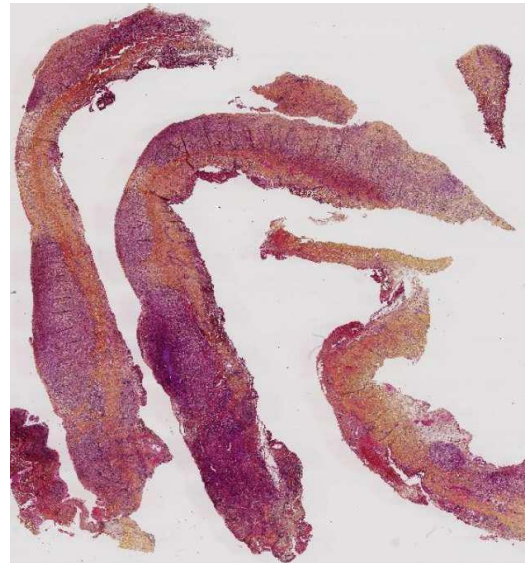

IMAGE 7 : FESTONNEMENT DE LA PLEVRE

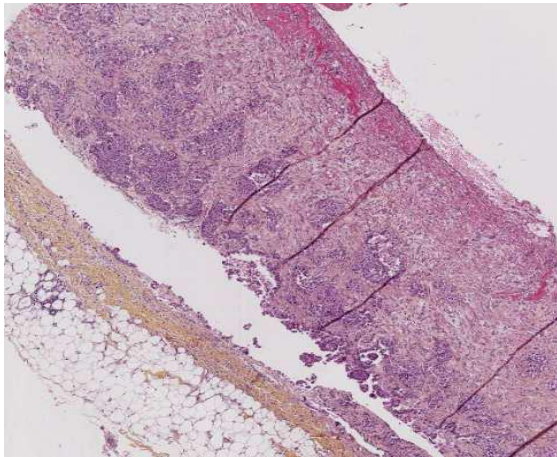


IMAGE 8 : MMP EPITHELIOÏDE, FAIBLE GROSSISSEMENT

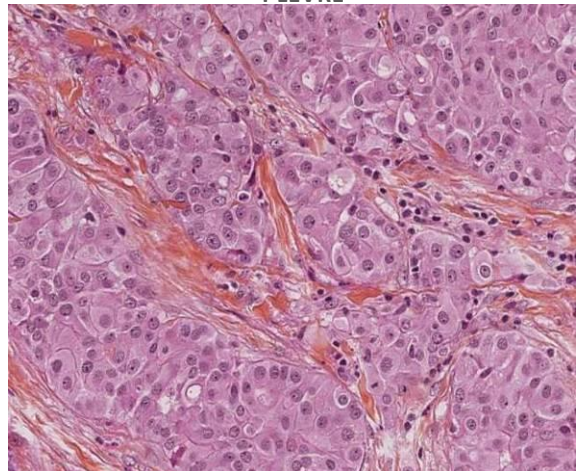


IMAGE 9 : MMP EPITHELIOÏDE FORT GRANDISSEMENT, SOLIDE

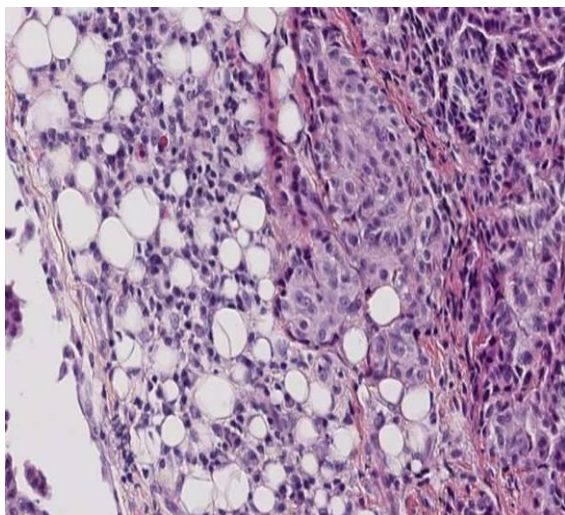


IMAGE 10 : MMP EPITHELIOÏDE, INVASION DU TISSU ADIPEUX

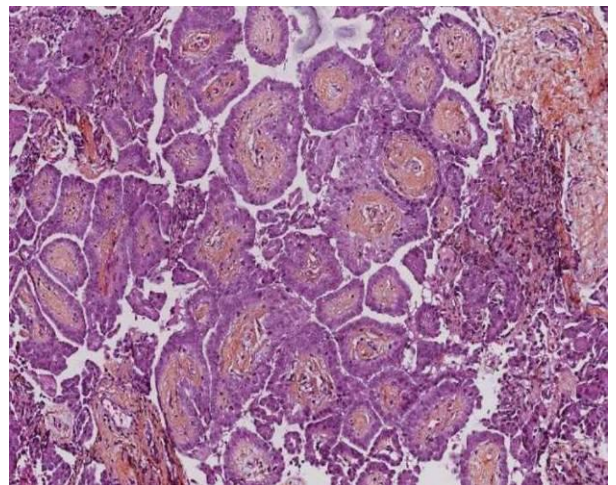


IMAGE 11 : MMP EPITHELIOÏDE, PAPILLAIRE

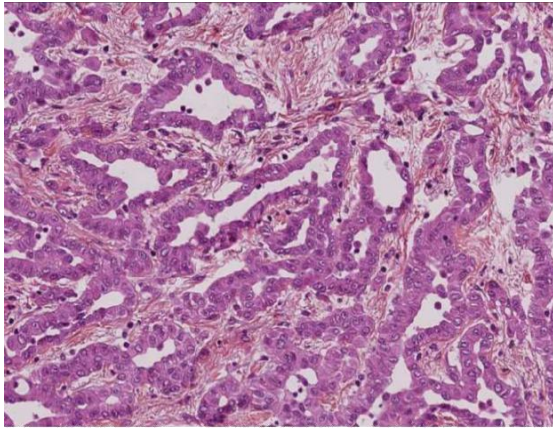


IMAGE 12 : MMP EPITHELIOÏDE, TUBULO-ACINEUX

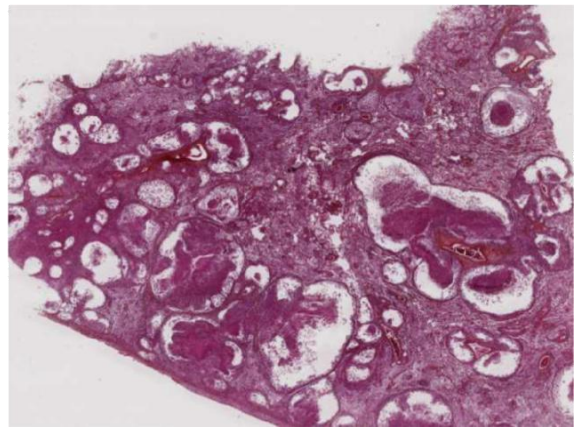


IMAGE 13 : MMP EPITHELIOÏDE MICROKYSTIQUE

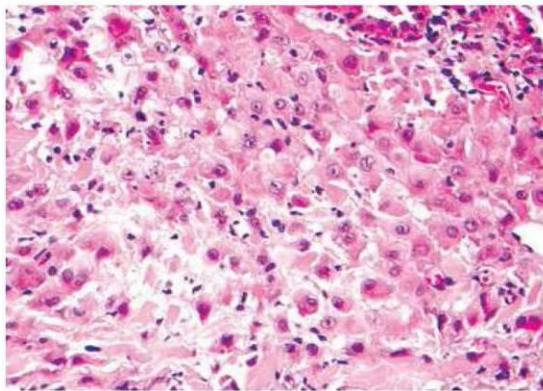


IMAGE 14 : MMP, VARIANTE DECIDUOÏDE

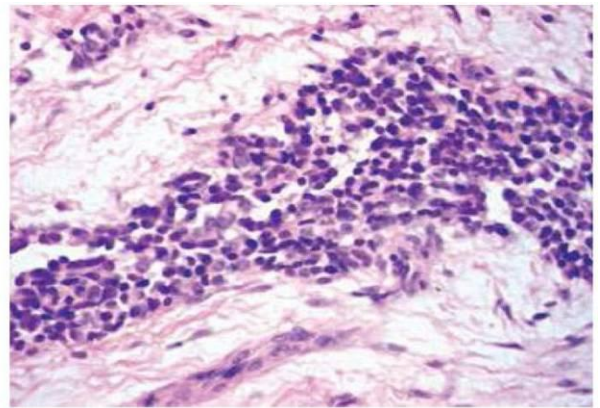


IMAGE 15 : MMP, FOYER DE PETITES CELLULES

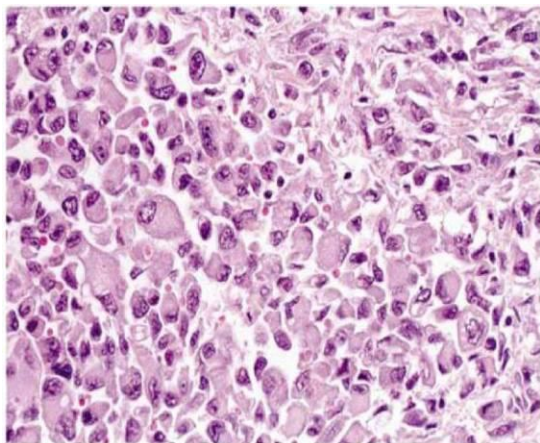


IMAGE 16 : MMP SARCOMATOÏDE, DYSCOHESIVES RABDOÏDES

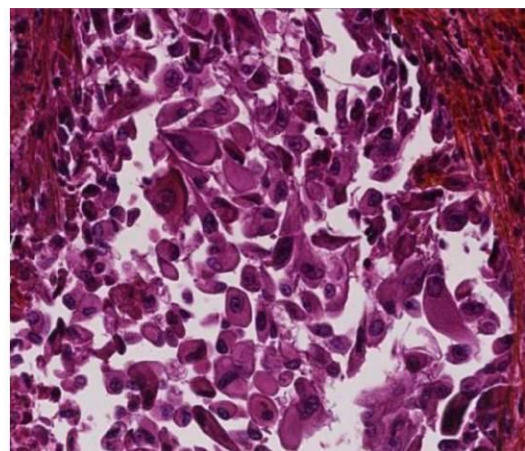


IMAGE 17 : MMP EPITHELIOÏDE, VARIANTE CELLULES A MORPHOLOGIE RABDOÏDE

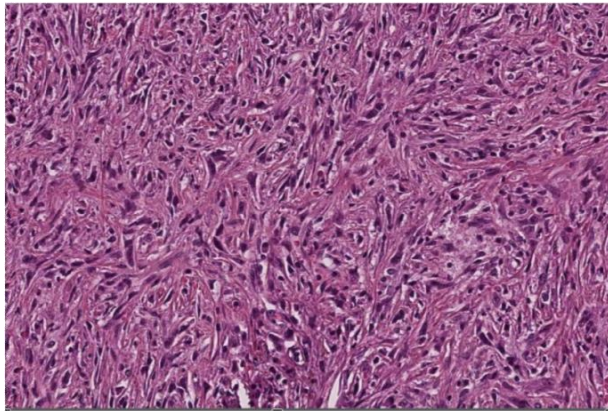


IMAGE 18 : MMP SARCOMATOÏDE

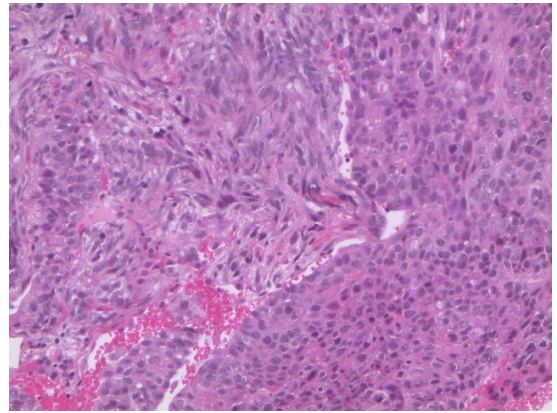


IMAGE 19 : MMP BIPHASIQUE

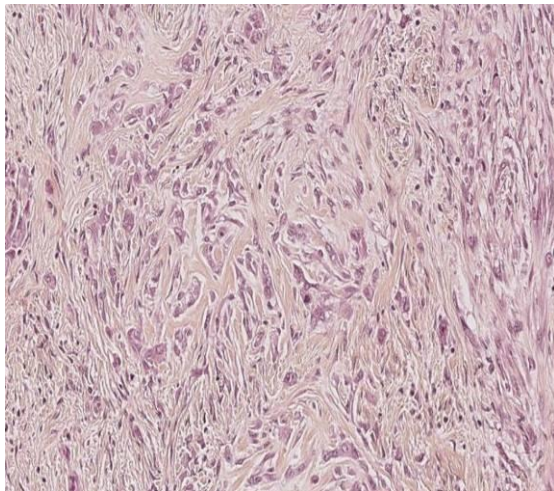
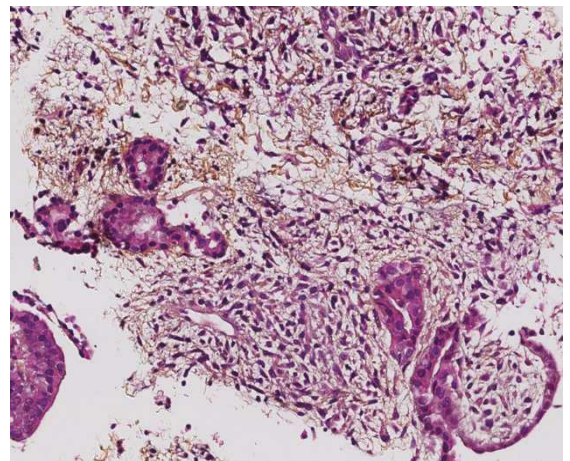
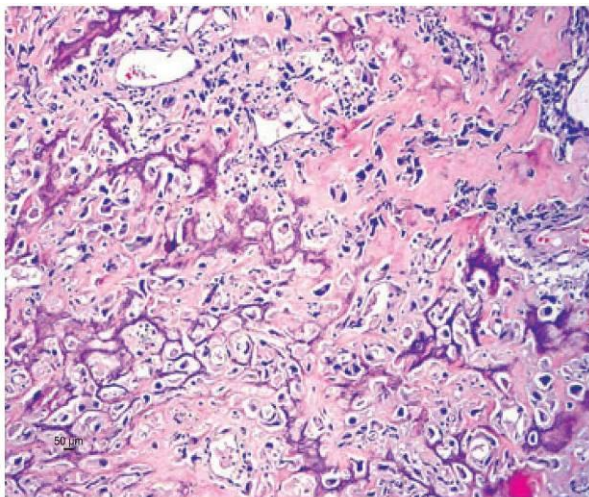


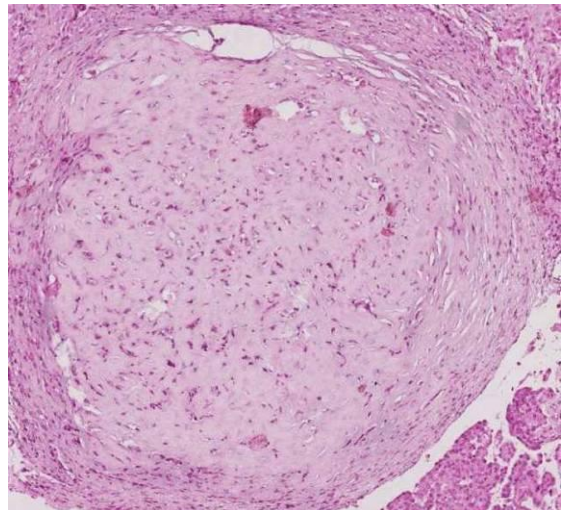
IMAGE 20 : MMP DESMOPLASIQUE



**IMAGE 21 : MMP EPITHELIOÏDE, STROMA
CŒDEMATEUX**



**IMAGE 22 : MMP SARCOMATOÏDE,
METAPLASIE OSTEOÏDE DU STROMA**



**IMAGE 23 : MMP, METAPLASIE
CHONDROÏDE**

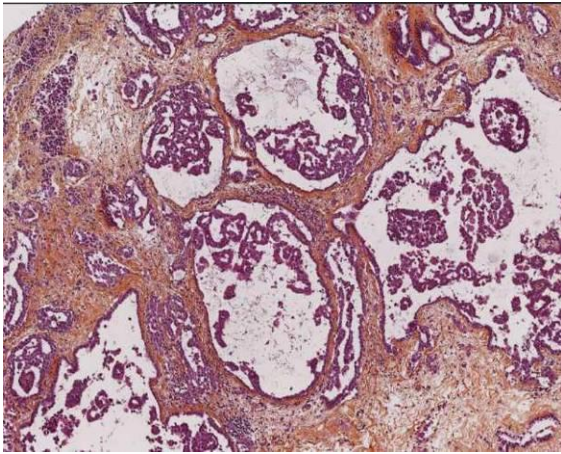


IMAGE 24 : MMP EPITHELIOÏDE, STROMA MYXOÏDE

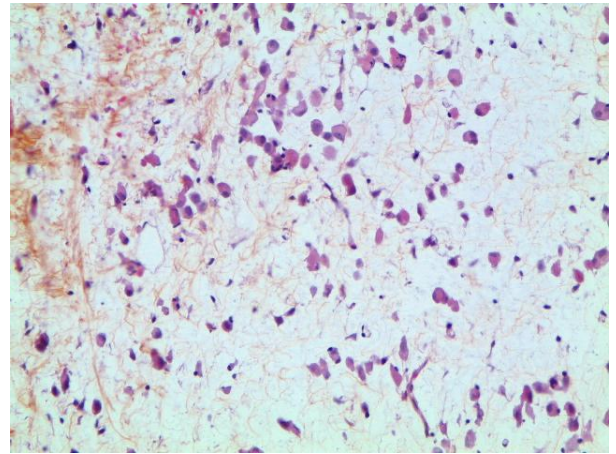


IMAGE 25 : MMM, CELLULES ISOLEES

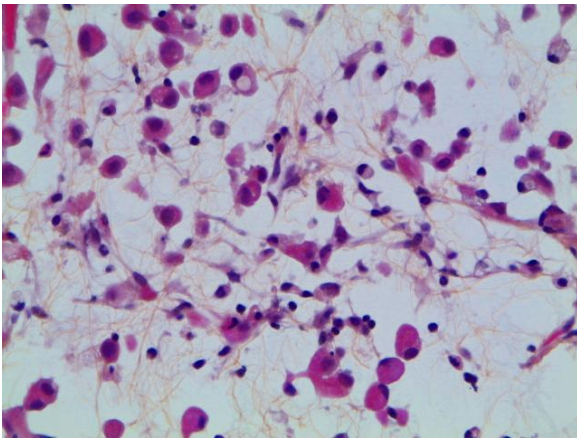


IMAGE 26 : MMM FORT GROSSISSEMENT

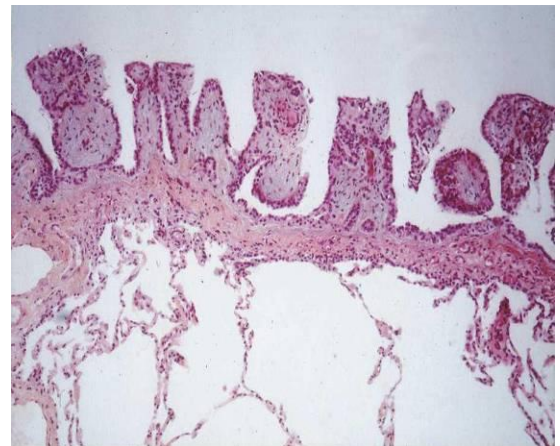


IMAGE 27 : MESOTHELIOME PAPILLAIRE BENIN BIEN DIFFERENCIE

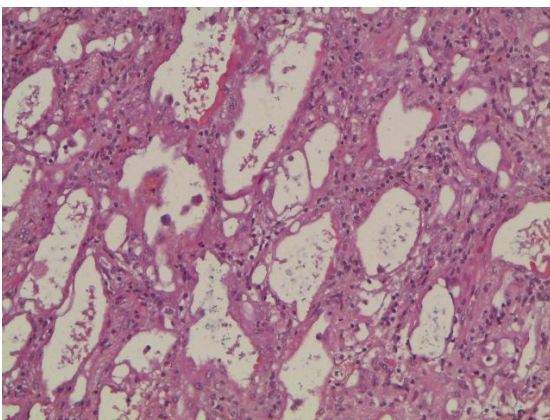


IMAGE 28 : TUMEUR ADENOMATOÏDE

B. Colorations spéciales et étude immunohistochimique

a. Les colorations spéciales

Les colorations PAS et PAS-diastrases ont perdu une part de leur intérêt depuis l'avènement de l'IHC. Les mucines des adénocarcinomes étant résistantes à la digestion, on peut les différencier du glycogène et de l'acide hyaluronique présents dans les granules de sécrétion des MMP.

Le bleu Alcian ou les mucicarmines colorent les vacuoles cytoplasmiques des adénocarcinomes. Cependant, il est possible d'avoir une positivité pour ces colorations dans les MMP, notamment dans les formes myxoïdes, car ces colorants marquent également l'acide hyaluronique sécrété par ces tumeurs.

b. Immunohistochimie (IHC)

L'étude IHC est capitale pour le diagnostic de MMP, particulièrement pour les diagnostics différentiels. Elle est toujours recommandée pour poser le diagnostic de MMP. Les *images 29 et 30* illustrent les différents types de marquage que l'on peut retrouver.

L'utilisation de l'IHC varie en fonction du type histologique de mésothéliome (épithélioïde versus sarcomatoïde), de la topographie de la tumeur (pleural versus péritonéal) et du type de tumeur à considérer pour le diagnostic différentiel (adénocarcinome, carcinome épidermoïde, mélanome malin, tumeur fibreuse solitaire). Les diagnostics différentiels seront détaillés plus loin.

Le Panel International des Mésothéliomes recommande une combinaison de deux marqueurs de valeur diagnostique positive à deux marqueurs de valeur diagnostique négative dits marqueurs de carcinome ou de sarcome.

Les marqueurs positifs

Les 3 marqueurs positifs les plus utilisés sont la CK 5/6, la calrétinine et le WT1 :

-La calrétinine : c'est l'anticorps le plus sensible (95%) et spécifique (87%) du MMP(31). Elle est positive dans la cellule mésothéliale normale, hyperplasique et néoplasique avec un marquage cytoplasmique hétérogène avec renforcement nucléaire dit « en œuf sur le plat » (*cf. image 29-A*). Le marquage est surtout net dans les formes épithélioïdes, moins net dans les formes sarcomatoïdes ou la partie fusocellulaire des biphasiques. Néanmoins, la calrétinine est également exprimée dans d'autres cancers comme les tumeurs de la granulosa de l'ovaire, les tumeurs des cordons sexuels (à cellules de Leydig), ou les cancers urothéliaux.

-L'anticorps anti-CK (cytokératine) 5/6 marque surtout les formes épithélioïdes (marquage intense cytoplasmique) mais moins d'un tiers des formes sarcomatoïdes (*cf. image29-B*). Elle marque également la majorité des cancers malpighiens, les cancers urothéliaux, les cancers indifférenciés et 30% des cancers neuroendocrine à petites cellules primitifs du poumon. On retrouve 79% de positivité dans les mésothéliomes épithélioïdes et 27% dans les adénocarcinomes broncho-pulmonaires. Il possède une bonne sensibilité et spécificité dans la différenciation entre un mésothéliome malin épithélioïde et un adénocarcinome du poumon et entre un mésothéliome malin sarcomatoïde et un sarcome.

-L'anticorps antiWT1 : Il s'agit du Wilms Tumor gene-1. Le marquage doit être nucléaire (*cf. image 29-C*) et est positif dans 75 à 93% des mésothéliomes.

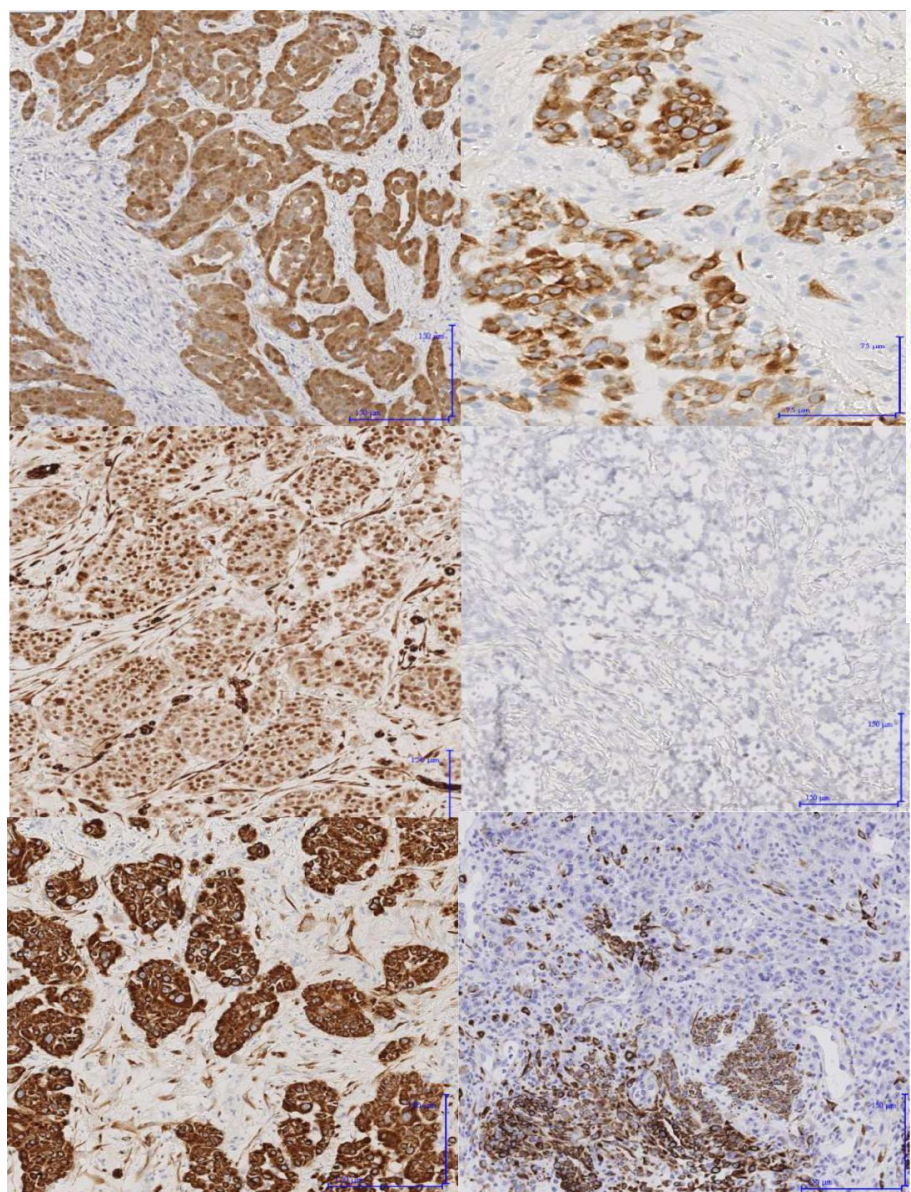
-L'anticorps anti EMA peut également être utile pour les formes épithélioïdes : il présente un marquage membranaire intense, en cadre, avec renforcement apical ; il peut être positif dans les hyperplasies mésothéliales réactionnelles, mais le marquage est alors faible et focal et il permet d'apporter un argument pour différencier les formes bénignes des malignes(32).

-Les cytokératines de large spectre AE1-AE3 et KL1 est d'une grande aide dans les formes sarcomatoïdes, qui ont tendance à perdre les marqueurs classiques des cellules mésothéliales ; néanmoins, 93% des MMP sarcomatoïdes expriment des CK (33) (*cf. images 30A et B*). La négativité de l'IHC par un seul anticorps n'éliminant pas le diagnostic. Les cytokératines

peuvent simplifier la tâche dans l'évaluation de l'envahissement en profondeur dans le tissu adipeux ou musculaire (*cf. images 29 E-F*)

Il existe également d'autres marqueurs positifs utilisés dans certains centres tels que l'**anti mésothéline**, l'**anti D2-40**, la **thrombomoduline**, l' **HBME1** : ils possèdent tous un marquage membranaire.

La spécificité et la sensibilité de ces anticorps est détaillée dans le *tableau 3* (31).



| For Dx. of mesothelioma | Sensitivity | Specificity |
|---------------------------|-------------|-------------|
| Mesothelin | 0.75 | 0.71 |
| WT-1 | 0.78 | 0.62 |
| Calretinin | 0.95 | 0.87 |
| Cytokeratin 5/6 | 0.76 | 0.89 |
| Thrombomodulin | 0.68 | 0.92 |
| HBME-1 | 0.84 | 0.48 |
| Vimentin | 0.69 | 0.84 |
| For Dx. of adenocarcinoma | | |
| BG8 | 0.95 | 0.98 |
| BerEP4 | 0.74 | 0.95 |
| CD15 | 0.51 | 0.97 |
| CEA | 0.63 | 0.98 |
| MOC-31 | 0.92 | 0.87 |

TABLEAU 3 : Se et Sp de chaque marqueur immunohistochimique pour le diagnostic de MMP

| | |
|---|---|
| A | B |
| C | D |
| E | F |

IMAGE 29 : MARQUEURS IHC POSITIFS DANS LE MMP :

- A) CALRETININE + DANS UNE FORME EPITHELIOÏDE ;
- B) CK 5/6 + DANS UNE FORME EPITHELIOÏDE ;
- C) WT1 + DANS UNE FORME EPITHELIOÏDE ;
- D) BEREP4 – DANS UNE FORME EPITHELIOÏDE ;
- E) CKAE1-AE3 + DANS UNE FORME EPITHELIOÏDE ;
- F) KL1 + DANS UNE PARTIE DES CELLULES D’UNE FORME BIPHASIQUE

Les marqueurs négatifs

Ils vont permettre d'éliminer les diagnostics différentiels qui seront détaillés plus loin.

- **Pour éliminer une métastase d'un carcinome pulmonaire**, la prolifération tumorale doit être négative pour les marqueurs épithéliaux **anti TTF1** (signal nucléaire), **anti ACE** monoclonal, **anti BerEP4** (signal membranaire, *cf. image 29-D*). A noter que l'anticorps anti-Ber-EP4 peut être focalement positif jusque dans 20% des cas de MMP, conférant « un phénotype Ber-EP4 aberrant ».

Les récepteurs aux œstrogènes doivent être négatifs dans le MMP, ce qui peut être un argument pour écarter une métastase d'adénocarcinome mammaire. Les récepteurs à la progestérone peuvent se voir positifs, ce qui n'en fait pas un bon marqueur différentiel.

Dans la forme sarcomatoïde, le marquage IHC peut être plus difficile d'interprétation comme nous l'avons déjà vu. Les cellules effectuent une transition épithélio-mésenchymateuse qui se traduit sur le plan morphologique par leur caractère fusiforme ou discohésif et sur le plan phénotypique par une perte partielle des marqueurs mésothéliaux classiques et un gain de filaments intermédiaires de vimentine.

Les mésothéliome sarcomatoïdes sont donc caractérisés par une co-expression de CK et de vimentine. Ils conservent une positivité pour les cytokératines de large spectre CK AE1/AE3 (89%) et KL1 positifs (95%). Dans ce type histologique, l'anticorps anti-CK 5/6 n'est marqué que dans un tiers des cas (*cf. image 30-A*), le marquage par la calrétinine est moins net avec un signal nucléaire très pâle (*cf. image 30-B*), sans démarcation nette par rapport au cytoplasme

et dans un faible pourcentage de cellules néoplasiques (30 à 50%) et l'anti EMA est généralement négatif.

Les marqueurs PS100, actine et desmine peuvent être positifs dans la forme sarcomatoïde.

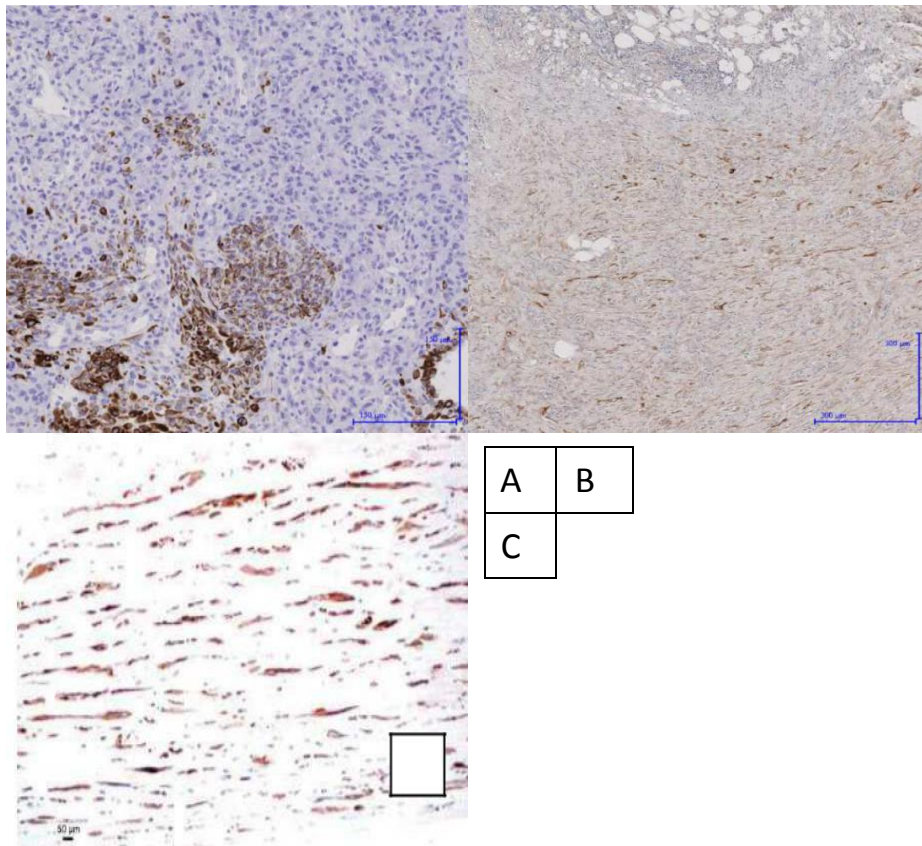


IMAGE 30 : MARQUEURS IHC DANS LE MMP SARCOMATOÏDE : A) CK5-6 ; B) CALRETININE ; C) CKAE1-AE3 DANS UNE FIBROSE PLEURALE REACTIONNELLE : POSITIONNEMENT PARALLELE A LA SURFACE ET RAREFACTION DES CELLULES EN PROFONDEUR

Les anticorps anti CD34, BCL2 et PS100 sont négatifs dans le MMP et permettent de faire le diagnostic différentiel avec respectivement la tumeur fibreuse solitaire de la plèvre, le synovialosarcome et les tumeurs malignes des gaines des nerfs (MPNST= *Malignant Peripheral Nerve Sheath Tumors*).

D'autres marqueurs spécifiques de tumeurs métastatiques à distance peuvent également être utilisés pour éliminer une métastase pleurale.

Il est donc conseillé, dans la forme sarcomatoïde, d'utiliser deux anticorps anti-CK de large spectre, la négativité d'un seul anticorps n'éliminant pas le diagnostic, et deux marqueurs à valeur négative.

Autres marqueurs pour aider entre une forme maligne vs bénigne

-**L'anticorps anti-P53** est également retrouvé plus fréquemment dans les formes malignes par rapport aux formes bénignes.

-**L'anticorps anti-desmine** est à l'inverse exprimé plus souvent dans les formes réactionnelles par rapport aux MMP, mais ces données ne sont pas validées et cet anticorps reste très peu spécifique.

Le chapitre suivant abordera plus précisément l'utilité des marqueurs IHC dans la distinction entre les proliférations mésothéliales bénignes et malignes.

C. Diagnostics différentiels des MMP

Les principaux diagnostics différentiels sont rassemblés dans le *tableau 4*

| |
|---|
| Metastases to the pleura* |
| <ul style="list-style-type: none">- Carcinoma- Sarcoma- Lymphoma- Malignant Melanoma |
| Primary diffuse pleural sarcoma |
| <ul style="list-style-type: none">- Angiosarcoma- Epithelioid haemangioendothelioma- Synovial sarcoma- Other sarcoma |
| Thymic tumours, primary or metastatic |
| Desmoplastic small round cell tumour and Ewing sarcoma family |
| Localized primary pleural tumours |
| <ul style="list-style-type: none">- Localized malignant mesothelioma- Solitary fibrous tumour (benign and malignant forms)- Sarcomas- Well-differentiated papillary mesothelioma- Adenomatoid tumour- Calcifying fibrous pseudotumour- Nodular pleural plaque |
| <small>*Metastasis to the pleura or reaching the pleura by direct spread from the lung or chest wall.</small> |

TABLEAU 4 : DIAGNOSTICS DIFFERENTIELS DES MMP (7)

a. Le diagnostic histologique de MMP vs prolifération mésothéliale bénigne

Prouver la malignité d'une prolifération mésothéliale n'est pas toujours aisé. La *figure 7* permet de comprendre l'importance de la distribution des cellules mésothéliales pour poser le diagnostic de MMP. Le *tableau 5* (34) récapitule les principales différences entre une

prolifération mésothéliale bénigne et maligne. L'invasion de la profondeur par les cellules tumorales au niveau de la graisse, des muscles de la paroi thoracique ou du parenchyme pulmonaire est le signe qui permet d'affirmer le diagnostic de malignité de façon certaine (*cf. image 10*). C'est pourquoi il est capital d'avoir un prélèvement biopsique de bonne qualité intéressant la profondeur. Il faut particulièrement se méfier d'un trappage superficiel des cellules mésothéliales ou de glandes lors des pleurésies réactionnelles organisées bénignes qui doit être distingué d'une authentique invasion du tissu adipeux.

Un autre critère est la présence d'une densité cellulaire plus importante en profondeur en opposition aux épanchements pleuraux organisés bénins dans lesquels le gradient est inversé avec une majorité de cellules en surface.

La présence d'une prolifération d'architecture papillaire de cellules mésothéliales en profondeur est un signe en faveur de la malignité, même s'il n'y en a qu'une très petite quantité. L'étude IHC avec l'utilisation de CK peut être utile pour mieux mettre en évidence la distribution des cellules mésothéliales.

A noter qu'il est possible d'avoir une réaction inflammatoire dans les processus bénins comme malins, et que l'invasion de la profondeur par les cellules inflammatoires n'est en aucun cas un critère diagnostique de malignité.

Les atypies cytologiques ne sont pas un critère déterminant car elles peuvent être discrètes dans un MMP. **L'Hyperplasie mésothéliale atypique** est un terme à utiliser lorsqu'il existe une couche de cellules mésothéliales atypiques en surface avec des noyaux augmentés de taille,

hyperchromatiques, mais sans invasion de la profondeur (34). Elle peut se voir en réaction à des épanchements récidivants ou au voisinage d'un authentique MMP.

Les mitoses sont rares dans le MMP et peuvent être bien plus nombreuses dans les formes bénignes ; elles ne constituent pas une aide au diagnostic, tout comme la présence de nécrose qui est très rare (34).

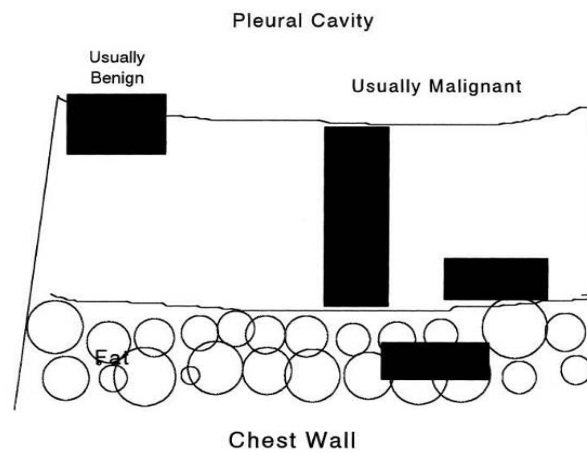


FIGURE 7 : SCHEMA D'UNE PAROI PLEURALE, DE L'IMPORTANCE DE LA DISTRIBUTION DES CELLULES MESOTHELIALES POUR LE DIAGNOSTIC

| Benign mesothelial reactions | Malignant mesothelial neoplasms |
|---|---|
| No true invasion of stroma (but superficial entrapment may be present in areas of organization) | Invasion of stroma (the deeper, the more definitive) |
| May be densely cellular in the pleural space, but not in the stroma | Dense cellularity (non-inflammatory) in stroma favors malignancy |
| Process becomes more fibrotic toward chest wall ("sidedness" or "zonation") | No "sidedness" (zonation) to process; often more cellular away from effusion |
| Cytologic atypia confined to area of organizing effusion | Cytologic atypia present in any area, but many mesotheliomas are deceptively bland and relatively monotonous |
| Necrosis rare | Necrosis usually a sign of malignancy |
| Mitoses may be plentiful | Many mesotheliomas show very few mitoses (but atypical mitoses favor malignancy) |
| Storiform pattern absent or minimal | Extensive storiform pattern favors malignancy (desmoplastic mesothelioma) but is not sufficient by itself (see Table 2) |
| Benign reactions may be keratin, p53, and EMA positive | Mesotheliomas are almost always keratin and often EMA and p53 positive |

TABLEAU 5 : DIFFERENCES ENTRE UNE PROLIFERATION MESOTHELIALE BENIGNE ET UN MMP (34)

b. devant une prolifération de type épithélioïde

Métastase d'un carcinome pulmonaire :

L'adénocarcinome pulmonaire est le cas le plus fréquent. Il présente différents types d'architectures en communauté avec le MMP : papillaire, acinaire, solide. Les glandes tumorales ont tendance à être plus distinctes du stroma. La mise en évidence de mucines intracellulaires par la coloration PAS-diastringe peut aider à faire la part des choses. Les atypies nucléaires sont généralement plus grandes dans une métastase, mais peuvent très bien se voir dans un MMP.

Cependant, l'étude IHC est indispensable pour certifier le diagnostic de MMP contre une métastase. A l'IHC, la négativité des anticorps anti-TTF1 (signal nucléaire), ACE monoclonal, BerEP4 (signal membranaire), permet d'éliminer un adénocarcinome pulmonaire (*cf. tableau 6*) (27) : Il récapitule l'ensemble des anticorps utiles. On peut également s'aider de l'E-cadhérine, et de MOC-31 exprimés dans tous les ADK pulmonaires et moins fréquemment dans le MMM (35), ou de la thrombomoduline, fréquemment exprimée dans les MMP (36).

Pour le diagnostic différentiel avec un carcinome épidermoïde pulmonaire, l'étude IHC qui peut être utilisée est rapportée dans le *tableau 7*, P63 et P40 sont de très bons outils.

| Marker | Current Value/Comments |
|---|--|
| Epithelioid mesothelioma (positive mesothelioma markers) | |
| Calretinin | Very useful. It can be demonstrated in nearly all epithelioid mesotheliomas when antibodies to human recombinant calretinin are used. The staining is often strong and diffuse, and both nuclear and cytoplasmic. Five percent to 10% of lung adenocarcinomas are positive, but the staining is usually focal. |
| Cytokeratin 5 or 5/6 | Very useful. It is expressed in 75% to 100% of the mesotheliomas. Approximately 2% to 20% of lung adenocarcinomas can be focally positive. |
| WT-1 | Very useful. Approximately 70% to 95% of the mesotheliomas show nuclear positivity. Lung adenocarcinomas are negative. |
| D2-40 (podoplanin) | Very useful. Approximately 90% to 100% of mesotheliomas show positivity along the cell membranes. Up to 15% of lung adenocarcinomas are focally positive. |
| Lung adenocarcinoma (positive carcinoma markers) | |
| MOC-31 | Very useful. Approximately 95% to 100% of lung adenocarcinomas are positive. Two percent to 10% of mesotheliomas show focal staining. |
| BG8 (Lewis ^y) | Very useful. Approximately 90% to 100% of lung adenocarcinomas are positive. Three percent to 7% of mesotheliomas show focal reactivity. |
| CEA (monoclonal) | Very useful. Approximately 80% to 100% of lung adenocarcinomas are positive. Fewer than 5% of mesotheliomas are focally positive. |
| B72.3 | Very useful. Seventy-five percent to 85% of lung adenocarcinomas are positive. Very few mesotheliomas are positive. |
| Ber-EP4 | Very useful. Ninety-five percent to 100% of lung adenocarcinomas are strongly positive. Up to 20% of mesotheliomas are focally positive. |
| TTF-1 | Very useful. Seventy-five percent to 85% of lung adenocarcinomas show nuclear positivity. It is not expressed in mesotheliomas. |
| Napsin A | Very useful. Eighty percent to 90% of lung adenocarcinomas show cytoplasmic staining. It is not expressed in mesotheliomas. |

Abbreviations: BG8, blood group 8; CEA, carcinoembryonic antigen; TTF-1, thyroid transcription factor-1; WT-1, Wilms tumor 1.

TABLEAU 6 : IMMUNOPHENOTYPE DIFFERENTIEL DES MMP ET ADK PULMONAIRES (27)

| Marker | Current Value/Comments |
|---|--|
| Epithelioid mesothelioma (positive mesothelioma markers) | |
| WT-1 | Very useful. Up to 95% of mesotheliomas show nuclear positivity. Lung squamous carcinomas are negative. |
| Calretinin | Somewhat useful. Virtually all mesotheliomas are positive, often strongly and diffusely, with nuclear and cytoplasmic staining. Approximately 40% of lung squamous carcinomas are positive, but the staining is often focal. |
| D2-40 (podoplanin) | Not useful. Approximately 80% to 100% of mesotheliomas are positive. Fifty percent of lung squamous carcinomas also stain. |
| Cytokeratin 5 or 5/6 | Not useful. It is expressed in 75% to 100% of mesotheliomas and 100% of lung squamous carcinomas. |
| Lung squamous carcinoma (positive carcinoma markers) | |
| p63 or p40 | Very useful. One hundred percent of lung squamous carcinomas show strong and diffuse nuclear positivity. Seven percent of mesotheliomas react, often focally. |
| MOC-31 | Very useful. Ninety-seven percent to 100% of lung squamous carcinomas are positive. Two percent to 10% of mesotheliomas show focal staining. |
| BG8 (Lewis ^y) | Very useful. Eighty percent of lung squamous carcinomas are positive. Three percent to 7% of mesotheliomas show focal staining. |
| Ber-EP4 | Useful. Approximately 85% to 100% of lung squamous carcinomas are positive. Up to 20% of mesotheliomas are focally positive. |
| Cytokeratin 5 or 5/6 | Not useful. One hundred percent of lung squamous carcinomas and 75% to 100% of mesotheliomas are positive. |

Abbreviations: BG8, blood group 8; WT-1, Wilms tumor 1.

TABLEAU 7 : IMMUNOPHENOTYPE DIFFERENTIEL DES MMP ET CARCINOMES EPIDERMOÏDES (27)

Métastase d'un adénocarcinome mammaire :

Chez la femme, la plèvre est le site métastatique le plus fréquent. Ces métastases peuvent mimer un MMP en réalisant des nodules constitués de petites travées de cellules (*cf. image 31*). Il faut rechercher la présence de noyaux hyperchromatiques plus pléomorphes ou la présence de vacuoles intra-cytoplasmiques contenant de la mucine neutre PAS-diaïase résistante. La recherche de récepteurs d'œstrogènes, négative dans les mésothéliomes et positive dans les adénocarcinomes mammaires, est d'un bon apport diagnostique. La calrétinine est habituellement négative dans les cancers du sein.

L'immunophénotype des ADK mammaires peut être trompeur : CK5/6+, RO-, calrétinine +. WT1 semble être un bon marqueur, négatifs dans les ADK mammaires(37).

Autres métastases carcinomateuses :

Dans certains cas comme les métastases de cancer du rein, de la thyroïde, du foie et de la prostate n'expriment pas la mésothéline, tandis que les mésothéliomes l'expriment de manière forte et diffuse. Il faut néanmoins préciser le manque de spécificité de cet anticorps, positifs dans de nombreux carcinome primitif de l'ovaire (tous types), du pancréas, du poumon, de l'endomètre...(38).

Le *tableau 8* récapitule les marqueurs utiles dans la distinction entre un carcinome rénal et un MMP. L'anticorps PAX 8, positif dans tous les tissus du tractus uro-gynécologique ainsi que dans la thyroïde, est négatifs dans le reste du corps humain ainsi que leurs cancers associés (27).

Le *tableau 9*, reprend tous les marqueurs retrouvés dans le carcinome papillaire séreux (SPC) de l’ovaire, morphologiquement très proche du MME, diagnostic parfois très difficile en situation péritonéale. Il collige également les marqueurs utiles dans les autres types d’adénocarcinomes (27) qu’on peut retrouver en situation de métastase péritonéale ou pulmonaire (39).

| Marker | Current Value/Comments |
|---|--|
| Epithelioid mesothelioma (positive mesothelioma markers) | |
| Cytokeratin 5 or 5/6 | Very useful. Seventy-five percent to 100% of mesotheliomas are positive. Renal cell carcinomas are negative. |
| Mesothelin | Very useful. One-hundred percent of mesotheliomas are positive. Renal cell carcinomas are negative. |
| Calretinin | Very useful. Virtually all mesotheliomas are positive and the staining is often strong and diffuse with nuclear and cytoplasmic staining. Four percent to 10% of renal cell carcinomas are focally positive. |
| D2-40 (podoplanin) | Very useful. Approximately 80% to 100% of mesotheliomas show positivity along the cell membrane. Renal cell carcinomas are negative. |
| WT-1 | Useful. Approximately 70% to 93% of mesotheliomas show nuclear positivity. Four percent of renal cell carcinomas are positive. |
| Renal cell carcinoma (positive carcinoma markers) | |
| PAX8 or PAX2 | Very useful. Eighty-five percent to 100% of renal carcinomas are positive. Mesotheliomas are negative. |
| CD15 (Leu-M1) | Useful. Approximately 65% of renal cell carcinomas are positive. Mesotheliomas only rarely show focal positivity. Can stain any necrotic tissue. |
| RCC Ma | Somewhat useful. Fifty percent to 70% of renal cell carcinomas are positive. Eight percent to 26% of mesotheliomas are focally positive. |
| MOC-31 | Limited utility. Fifty percent of renal cell carcinomas are positive. Two percent to 10% of mesotheliomas show focal staining. |
| Ber-EP4 | Not useful. Approximately 40% of renal cell carcinomas are positive. Up to 20% of mesotheliomas are focally positive. |
| CD10 | Not useful. Eighty percent of renal cell carcinomas are positive. Approximately 50% of mesotheliomas are positive. |
| BG8 (Lewis ^y) | Not useful. Four percent of renal cell carcinomas and 3% to 7% of mesotheliomas are positive. |

Abbreviations: BG8, blood group 8; WT-1, Wilms tumor 1.

TABEAU 8 : IMMUNOPHENOTYPE DIFFERENTIEL DES MMP AVEC LES CARCINOMES RENAUX (27).

| Positive mesothelioma markers | |
|---|---|
| Calretinin | Useful. Positivity in 85% to 100% of PMM cases, but reactivity in 0% to 38% of PSCs limits its use as a single marker. |
| D2-40 | Potentially useful. Positivity in 93% to 96% of PMM cases, but wide spectrum of positivity in PSCs from 13% to 65%; requires more data in this context. |
| CK5/6 | Not useful. Positivity in 53% to 100% of PMM cases, and positivity in 22% to 35% of PSC cases. |
| WT-1 | Not useful. Positivity in 43% to 93% of PMM cases, but 89% to 93% of PSCs are positive. |
| PSC markers | |
| MOC31 | Very useful. Positivity in 98% of PSCs and 5% of PMM cases. |
| PAX 8 | Very useful. Positivity in most müllerian carcinomas; negativity in PMM. |
| BG8 | Very useful. Positivity in 73% of PSCs and 3% to 9% of PMM cases. |
| Ber-EP4 | Useful. Positivity in 83% to 100% of PSCs and 9% to 13% of PMM cases. |
| B72.3 | Limited utility. Positivity in 65% to 100% of PSCs and 0% to 3% of PMM cases, but many cases show only trace/focal staining. |
| CEA | Not useful. Zero percent to 45% of PSCs (average, 20%) and 0% of PMM cases, but sensitivity in PSC is too low compared to other choices. |
| ER | Useful. Sixty percent to 93% in PSCs, and negativity or very low positive rate (0%–8%) in PMM cases. |
| PR | Limited utility. Lower sensitivity than ER, but uniformly negative staining in PMM. May be valuable if shows positivity. |
| PMM versus nongynecologic AdCa (biliary, pancreatic, gastric, colonic) | |
| Calretinin | Very useful. Positivity in 85% to 100% of PMM cases but also positivity in 10% of pancreatic AdCas, so limited as a single marker. |
| WT-1 | Very useful. Positivity in 43% to 93% of PMM cases, 3% of gastric AdCas, negativity in pancreatic AdCa. |
| D2-40 | Potentially useful. Positivity in 93% to 96% of PMM cases, negativity in pancreatic and gastric AdCa (but limited data). |
| CK5/6 | Not useful. Positivity in 53% to 100% of PMM cases, but 38% of pancreatic AdCas are positive. |
| MOC31 | Very useful. Positivity in 5% of PMM cases and 87% of AdCas. |
| BG8 | Very useful. Positivity in 3% to 9% of PMM cases and 89% of AdCas. |
| CEA | Very useful. Positivity in 81% of AdCas, negativity in PMM. |
| B72.3 | Very useful. Positivity in 84% of pancreas, 89% of bile duct, 98% of colon AdCas; 0% to 3% of PMM cases. |
| Ber-EP4 | Useful. Positivity in >98% of pancreatic and gastric AdCas, 9% to 13% of PMM cases. |
| CDX2 | Useful. Ninety percent to 100% of colon, 80% of small intestine, and 70% of gastric carcinomas are positive; negativity in PMM. |

Abbreviations: BG8, blood group 8; CEA, carcinoembryonic antigen; CK5/6, cytokeratin 5/6; ER, estrogen receptor; PR, progesterone receptor; WT-1, Wilms tumor 1.

TABLEAU 9 : IMMUNOPHENOTYPE DIFFERENTIEL DES MMP AVEC LES CARCINOMES OVARIENS PSC ET AUTRES (27).

c. Devant une prolifération de type fusiforme

Si une prolifération tumorale maligne à l'origine d'un épaississement pleural est négative pour les CK, il est important de considérer les diagnostics différentiels suivants et donc d'effectuer les immuno-marquages correspondants : un mélanome malin (HMB45, Melan-A et PS100), un lymphome à grandes cellules (CD45, CD 20, CD3, CD30), une tumeur fibreuse solitaire et un angiosarcome (CD34 et CD31).

Pleurésie fibreuse

Elle peut être morphologiquement proche d'un MMP desmoplastique. Le *tableau 10* (34) récapitule les différences avec un MMP desmoplastique. En réponse à une inflammation, un exsudat fibrineux se forme à la surface de la plèvre. Celle-ci va alors subir des phénomènes d'organisation tels qu'une croissance capillaire, une prolifération de fibroblastes, puis une fabrication importante de collagène, qui fusionne alors avec les couches plus profondes faites d'un tissu collagène encore plus dense. Des cellules mésothéliales peuvent alors être trappées en profondeur. Plus le processus devient chronique, plus l'épaississement pleural devient important, avec la formation d'un tissu collagène dense et uniforme (32). Par ailleurs, l'orientation horizontale des cellules fusiformes, parallèles à la surface, au sein de la fibrose, avec une cellularité moins importante en profondeur (mieux mise en évidence par les pancytokératines (*cf. image 30-C*) est en faveur d'une fibrose pleurale bénigne plutôt qu'un MMP desmoplastique (40).

| Fibrous pleurisy* | Desmoplastic mesothelioma† |
|---|--|
| Cellularity greatest immediately under effusion; becomes more fibrotic away from effusion (ie, shows "sidedness" or "zonation") | No zonation; bulk of lesion is paucicellular; may have abrupt transitions to cellular, frankly sarcomatous foci anywhere in the lesion |
| Cells immediately under effusion may be very atypical | Cytologic atypia often hard to discern |
| Capillaries perpendicular to pleural surface | Capillaries inconspicuous |
| No stromal invasion | Stromal invasion |
| No necrosis | Bland necrosis |
| No sarcomatous foci | Sarcomatous foci |
| No nodular expansion of stroma | Nodular expansions of stroma sometimes present |

* Also called fibrosing or organizing pleurisy/pleuritis.

† Note: Combination of paucicellular pattern *plus* stromal invasion *or* bland necrosis *or* sarcomatous foci required for diagnosis.

TABLEAU 10 : DIAGNOSTIC DIFFERENTIEL ENTRE UN MMP DESMOPLASIQUE ET UNE PLEURESIE FIBREUSE (34)

Synoviosarcome

Il peut être primitif de la plèvre ou métastatique. La présentation clinique est semblable au MMP, mais il survient sur un terrain plus jeune (33 ans en moyenne) et forme plus souvent une masse localisée. C'est une tumeur en règle biphasique avec une composante épithélioïde et une composante fusiforme. Dans la plèvre, il est fréquemment monophasique, dépourvu de composante épithéliale(7). Le synoviosarcome est plus densément cellulaire, avec de longs faisceaux de cellules fusiformes possédant un degré de pléomorphisme modéré.

Le MMP sarcomatoïde forme plutôt des faisceaux courts, une densité cellulaire plus faible et un degré de pléomorphisme cellulaire plus important (32) (*cf. image 32*). L'immunophénotype règle les difficultés diagnostiques en retrouvant une expression du CD99,

CD117 et de BCL2 le synovialosarcome. A noter que l'on peut y retrouver une positivité focale pour des CK et l'anticorps anti-EMA (7).

La recherche de la translocation spécifique t(X;18) (p11;q11) est décisive puisqu'elle assoit définitivement le diagnostic de synovialosarcome quand elle est retrouvée.

Tumeurs vasculaires malignes de la plèvre

-Hémangioendothéliome épithélioïde: (*cf. image 33*) il s'agit d'une lésion infiltrante, constituée de cellules rondes polygonales, voir fusiformes courtes, à cytoplasme d'abondance variable, éosinophile et à noyaux vésiculaires peu nucléolés, relativement monomorphes. Ces cellules sont agencées en nids, cordons, travées, dans un stroma myxoïde ou hyalin, pauvrement vascularisé. Il est possible de visualiser des images d'empéripolèse de globule rouge intracytoplasmique (32).

-Angiosarcome : (*cf. image 34*) Il s'agit d'une tumeur vasculaire très rare, de très mauvais pronostic, généralement très pléomorphe, d'aspect très variable d'un territoire à l'autre. On retrouve tantôt des cellules fusiformes, tantôt des cellules épithélioïdes avec des espaces vasculaires de taille et forme variables, très irréguliers, souvent anastomosés, bordés par des cellules endothéliales malignes aux noyaux très atypiques, fortement mitotiques. Des foyers de nécrose sont souvent présents.

Ces tumeurs sont marquées en IHC par les marqueurs vasculaires, CD31, CD34, et ERG.

Métastase d'un carcinome sarcomatoïde pulmonaire

Il s'agit également d'une prolifération de cellules fusiformes fortement atypiques. Le diagnostic différentiel est difficile lorsque la prolifération est très peu différenciée et purement

fusiforme. L'IHC peut être utile : il est nécessaire de multiplier les CK afin de rechercher une différenciation épithéliale, mais plus les cellules deviennent fusiformes, plus elles ont tendance à perdre leur phénotype (7), contrairement aux MMP sarcomatoïdes qui gardent plus volontiers leur CK.

L'identification d'une mutation de Kras peut permettre de faire la part des choses dans ces cas, en effet, les mutations de Kras sont très fréquentes dans les carcinomes pulmonaires non à petites cellules NSCLC (plus de 20%).

Tumeur fibreuse solitaire

Elle se présente comme une lésion ronde bien délimitée raccordée à la plèvre, parfois multinodulaire, de croissance lente. On retrouve deux profils architecturaux : l'aspect fusocellulaire compact où les cellules tumorales fusiformes monomorphes se disposent selon une architecture storiforme (patternless pattern), vascularisé par un réseau hémangiopéricytaire de vaisseaux anastomosés et typiquement ramifiés en « bois de cerf ». Il existe typiquement une alternance de zones hypercellulaires et hypocellulaires séparées les unes des autres par des trousseaux épais de collagène hyalin « cordé », avec possibles palissades périphériques de noyaux (7). (cf. image 35).

La variante « maligne » se caractérise par une plus grande densité cellulaire et plus de 4 mitoses pour 10 champs au fort grossissement.

En IHC, ces tumeurs expriment CD34, stat 6 et toujours sont négatives pour les CK.

Métastase d'un ostéosarcome

Dans le MMP sarcomatoïde, il est possible de voir des images de métaplasie osseuse ou cartilagineuse avec des cellules tumorales qui ne peuvent pas être distinguées de chondrocytes ou ostéoblastes malins. Dans ces cas-là, les caractéristiques morphologiques et immunohistochimiques sont perdues et ne peuvent plus aider. Il est parfois impossible de distinguer les deux. Néanmoins, ce diagnostic reste exceptionnel (32). L'IHC aide peu mis à part une négativité pour les CK.

Mélanome métastatique

Ce grand simulateur fait parti des diagnostics différentiels piègeur. Il faut y penser particulièrement lorsqu'il existe une composante à cellules fusiformes prédominante (*cf. image 36*). L'étude IHC retrouve alors une positivité pour les anticorps anti HMB45, MélanA et PS100 et une négativité pour les CK.

Lymphome

Il est à évoquer devant une forme solide ou le sous-type lympho-histiocytoïde. Dans ce cas, on retrouve une négativité des CK et une positivité des anticorps lymphocytaires CD45, CD20 ou CD3 (27).

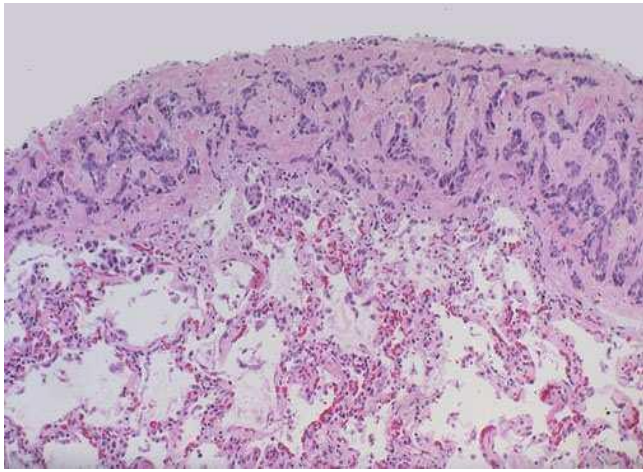


IMAGE 31 : METASTASE D'UN ADK MAMMAIRE

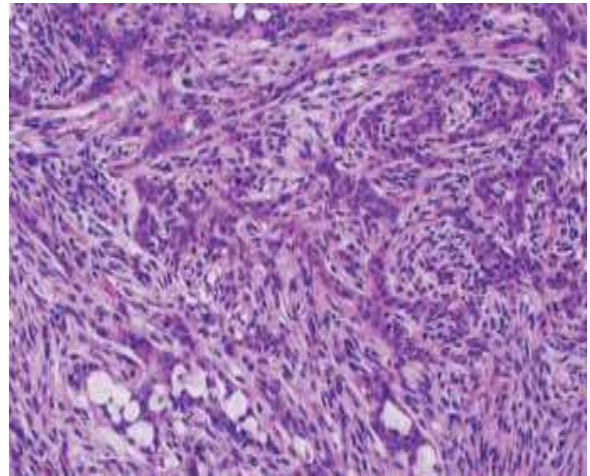
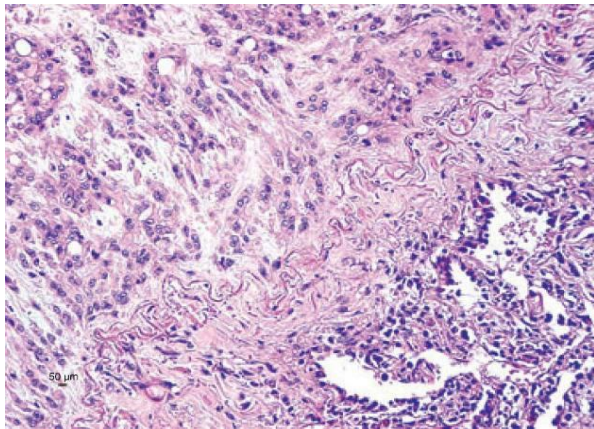


IMAGE 32 : SYNOVIALOSARCOME



**IMAGE 33 : HEMANGIOENDOTHELIOME
EPITHELIOÏDE**

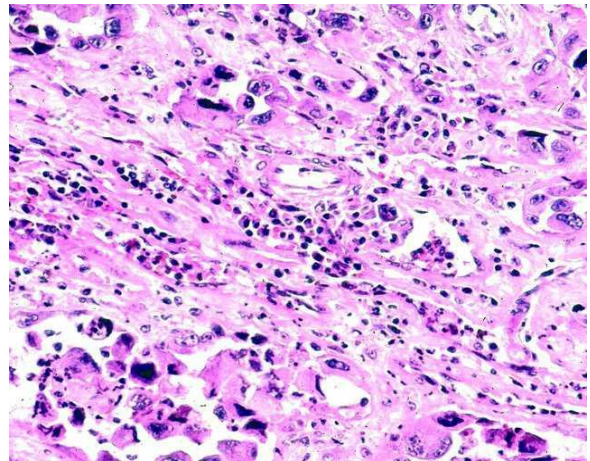


IMAGE 34 : ANGIOSARCOME EPITHELIOÏDE

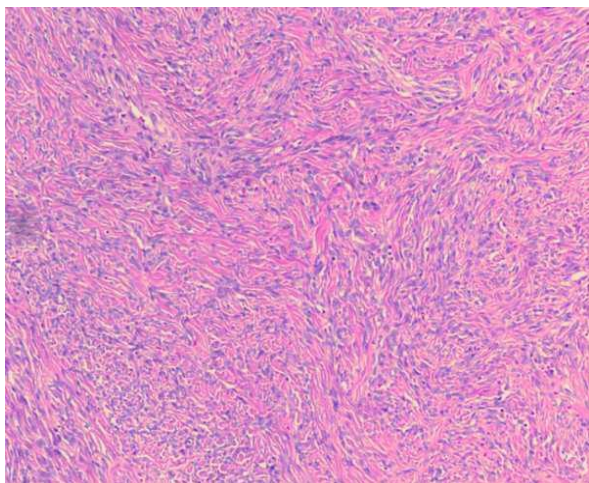


IMAGE 35 : TUMEUR FIBREUSE SOLITAIRE

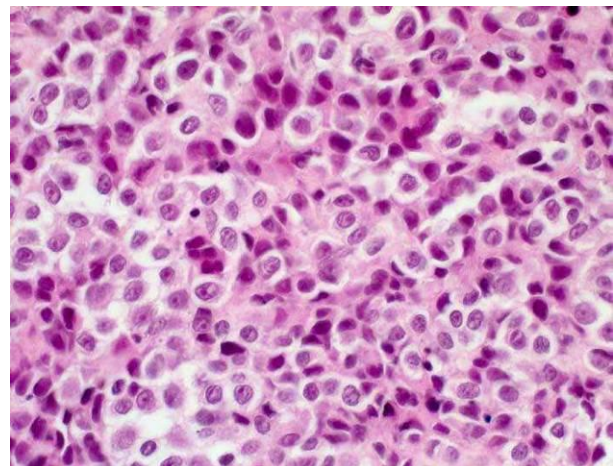


IMAGE 36 : METASTASE D'UN MELANOME

D. Extension tumorale et stadification :

Le stade est effectué par la classification TNM proposée par « the International Mesothelioma

Panel and the UICC » (*cf. tableaux 9 et 10*).

| | |
|-----|---|
| T1a | Tumeur localisée à la plèvre pariétale ± diaphragme |
| T1b | Atteinte de la plèvre viscérale |
| T2 | Atteinte de la plèvre médiastinale, du muscle diaphragmatique, du parenchyme pulmonaire |
| T3 | Tumeur localement avancée potentiellement résécable (fascia endothoracique, graisse médiastinale, paroi thoracique (localisée, précardiaque) |
| T4 | Tumeur localement avancée, non résécable : atteinte diffuse de la paroi thoracique, trans-diaphragmatique, péritoine, plèvre controlatérale, organes du médiastin, rachis, myocarde |
| N1 | Envahissement ganglionnaire hilair homolatéral |
| N2 | Envahissement ganglionnaire médiastinal |
| N3 | Envahissement ganglionnaire hilair controlatéral, sus-claviculaire |
| M0 | Pas de métastase à distance |
| M1 | Métastase extra-thoracique |

TABLEAU 11 : CLASSIFICATION TNM DES TUMEURS PLEURALES (INTERNATIONAL MESOTHELIOME INTEREST GROUP)

| Stage Grouping | | | |
|----------------|--------|------------|----|
| Stage IA | T1a | N0 | M0 |
| Stage IB | T1b | N0 | M0 |
| Stage II | T2 | N0 | M0 |
| Stage III | T1, T2 | N1 | M0 |
| | T1, T2 | N2 | M0 |
| | T3 | N0, N1, N2 | M0 |
| Stage IV | T4 | Any N | M0 |
| | Any T | N3 | M0 |
| | Any T | Any N | M1 |

TABLEAU 12 : STADIFICATION UICC 2009 (7^{EME} EDITION)

III. Biologie moléculaire

L'essor de nouvelles techniques de biologie moléculaire comme le séquençage haut débit ou NGS (Next Generation Sequencing), ont récemment permis de mieux comprendre la génomique des cancers, en particulier celle du mésothéliome. Elles sont également utiles dans le screening des patients pour la recherche de cibles thérapeutiques potentielles.

Leur rendement élevé permet l'interrogation de multiples gènes candidats déjà connus, ou restant à décrire. Ainsi, des études récentes ont pu confirmer l'implication de familles de gènes fréquemment dans les mésothéliomes : c'est le cas de BAP-1, p16/CDKN2A et NF2 (41). Elles nous offrent même une vision d'ensemble, panoramique, du génome tumoral dans ses anomalies récurrentes. De nouvelles pistes s'ouvrent avec la mise en évidence de l'implication d'autres voies de cancérisation comme la réparation de l'ADN et P53, le cycle cellulaire et phosphoinositide 3-kinase (PI3K)/AKT (42). Ces techniques peuvent également montrer des patterns d'altération existant selon le site tumoral (pleural vs péritonéal) ou l'agent pathogène impliqué (amiante vs irradiation) (43), témoignant encore de la complexité de ces cancers (44).

Les données de transcriptomique sont également intéressantes pour se placer à un niveau plus proche de la réalité cellulaire. La transcriptomique aborde directement l'expression des gènes, et non plus seulement l'existence de ceux-ci. Le corollaire en est l'étude des phénomènes de régulation ou la mise en évidence de gènes candidats par leur défaut ou modalité d'expression (surexpression notamment). Par exemple, la fusion et les altérations dans l'épissage sont des mécanismes redondants dans l'inactivation de NF2 et BAP-1(45).

A. BAP-1

BAP-1 correspond à la protéine associée à BRCA (BRCA- associated protein 1). Il est encodé par le gène BAP1 sur le locus 3p21. BAP1 est une dé-ubiquitinase nucléaire impliquée dans de nombreux processus cellulaires tels que la prolifération, la réparation de l'ADN. Il agit sur les histones comme cofacteur de certains facteurs de transcription et interagit avec BRCA1 dans les processus de réparation de l'ADN. Il s'agit d'un gène suppresseur de tumeur (46) (*cf. figure 8*). Une étude récente a démontré la présence de mutations inactivatrices de BAP1 dans environ 23% des mésothéliomes (46). Ces mutations sont nombreuses, cette étude en recense 32 dont 24 sur des prélèvements tumoraux. Il peut s'agir d'insertions ou de délétions aboutissant à des mutations non-sens, faux-sens, ou encore à des mutations frame-shift, modifiant le cadre de lecture. Ces mutations, le plus souvent somatiques, peuvent se trouver sur le domaine actif dé-ubiquitinase ou au domaine C-terminal, impliqué dans la connexion aux protéines. Dans les deux cas, ces mutations pouvant aboutir à une perte de fonction (46).

En IHC, on peut tester l'expression de BAP1 par la prolifération tumorale, l'ensemble des tissus exprimant la protéine, tandis que les cellules tumorales peuvent rester négatives, traduisant une mutation inactivatrice de BAP1 (47). Dans les différentes séries, on retrouve Cependant, on peut retrouver une perte d'expression IHC dans ces tumeurs, sans association à une diminution de sa transcription, pouvant soulever l'hypothèse de modifications post-transcriptionnelles surajoutées dans le mécanisme d'inactivation (46).

Les mutations de BAP1 semblent plus récurrentes dans les formes épithélioïdes (48), en effet certaines séries retrouvent une fréquence allant de 56 et 81% de perte d'expression IHC dans le MM (49) (50), tandis que les séries de MM de sous-type sarcomatoïde montrent une proportion plus faible de perte d'expression, autour de 15% (46) (50).

Par ailleurs, il a été rapporté une mutation germinale de BAP1 dans 2 cas familiaux de mésothéliome papillaire bien différencié (52).

BAP1 peut également être une aide diagnostique devant une prolifération fusiforme, car la perte de BAP1 se retrouve uniquement dans les MM et non dans les carcinomes sarcomatoïdes(51). De plus il permet également de distinguer les formes biphasiques des formes épithélioïdes (49).

Des mutations somatiques de BAP1 ont également été démontrées dans 84% des mélanomes de l'uvée, 14% des carcinomes rénaux à cellules claires et un petit pourcentage des cancers du poumon et du sein. Une autre étude a démontré des mutations germinales de BAP1 dans des familles présentant une incidence élevée de MMP, mais également de mélanome de

l'uvée, de tumeurs mélanocytaires (53) (54) (55). Il semble donc que BAP1 soit impliqué dans un spectre tumoral comme l'est le syndrome de Lynch.

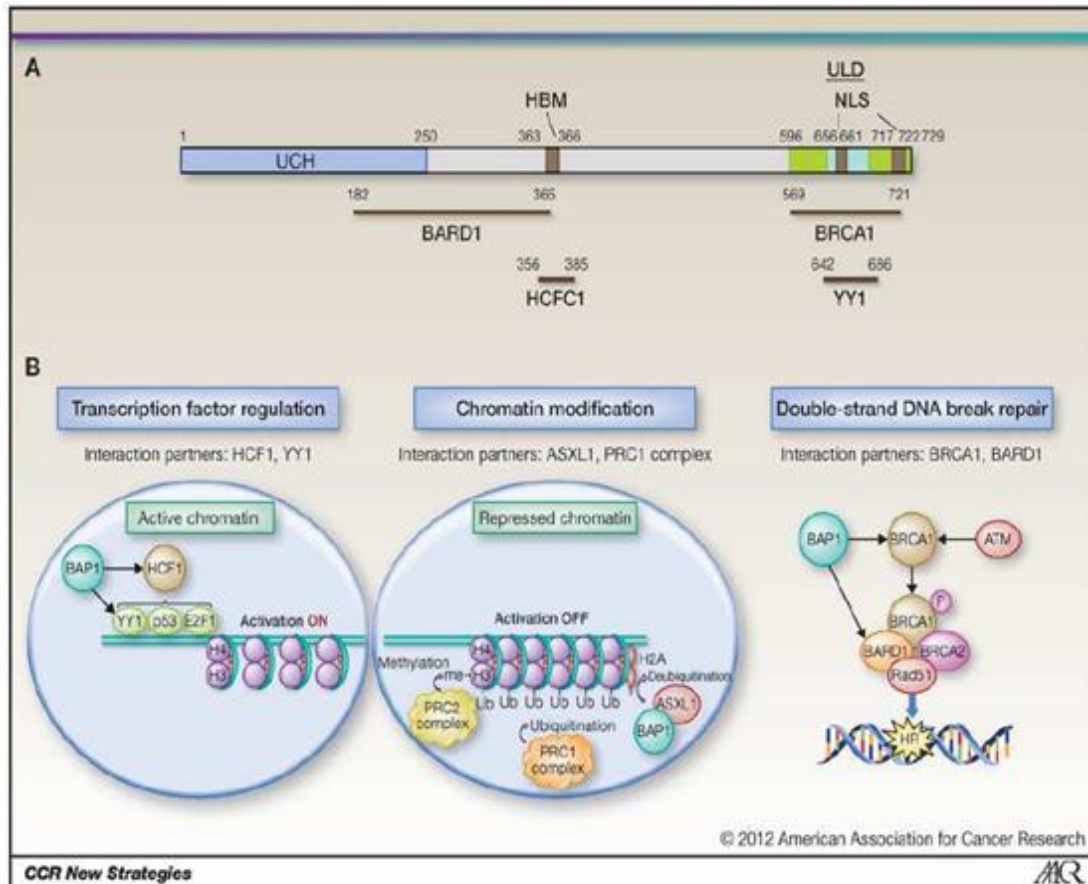


FIGURE 8 : DOMAINE FONCTIONNEL ET ROLE DE BAP1 (41)

B. P16/CDKN2A

P16/CDKN2A est présent dans toutes les cellules normales et est essentiel pour le cycle cellulaire normal. C'est un inhibiteur physiologique des kinases dépendantes des cyclines D1 et E qui contrôlent la transition G1-S du cycle cellulaire. Une délétion homozygote du locus 9p21 entraînant une délétion de p16/CDKN2A avec perte de l'expression de la protéine P16 est l'une des altérations génétiques les plus fréquentes dans le mésothéliome malin (environ 70% des MMP sont porteurs de la délétion (56). Une altération épigénétique par hyperméthylation du promoteur de P16 est également décrite et entraîne l'inactivation de l'expression de la p16 (57). La recherche de la délétion par la technique de FISH (Fluorescence In Situ Hybridization) serait une aide pour établir le diagnostic de malignité. La mise en évidence de cette délétion, y compris sur des prélèvements cytologiques, peut apporter une aide pour faire le diagnostic différentiel entre un mésothéliome malin et une prolifération mésothéliale réactionnelle (58) (59). Lorsque la délétion homozygote de P16 est retrouvée au niveau du revêtement mésothélial proliférant de surface, elle est également présente au niveau de la tumeur sous-jacente, ce qui fait présumer de l'existence d'une forme in situ (60). Sur une biopsie n'ayant intéressé que le revêtement mésothélial de surface, il serait même possible de poser le diagnostic de MMP sans voir l'infiltration en détectant la présence de la délétion par FISH. Cependant, l'absence de délétion n'élimine pas le diagnostic de MMP (45) Par ailleurs, la recherche de la délétion de P16 par la FISH et la recherche de l'hyperméthylation du promoteur de P16 par PCR peuvent également être utiles pour faire le diagnostic différentiel entre un mésothéliome malin sarcomatoïde et une fibrose pleurale (61). Cependant, la protéine P16 peut être exprimée en cas de délétion non homozygote et ne pas être exprimée en l'absence de

d'anomalie génétique ce qui explique qu'on ne peut utiliser une étude immunohistochimique avec un anticorps dirigé contre P16 (27) pour établir la présence ou non de la délétion (*image 37*).

La présence d'une délétion est plus fréquente dans le sous-type sarcomatoïde (90 à 100%) que dans la forme épithélioïde (70%) (58).

Par ailleurs, la délétion p16/CDKN2A aurait une valeur également pronostique. Il a été démontré que la présence d'une délétion homozygote de P16 serait corrélée à une moins bonne survie chez les patients porteurs d'un MMP (62).

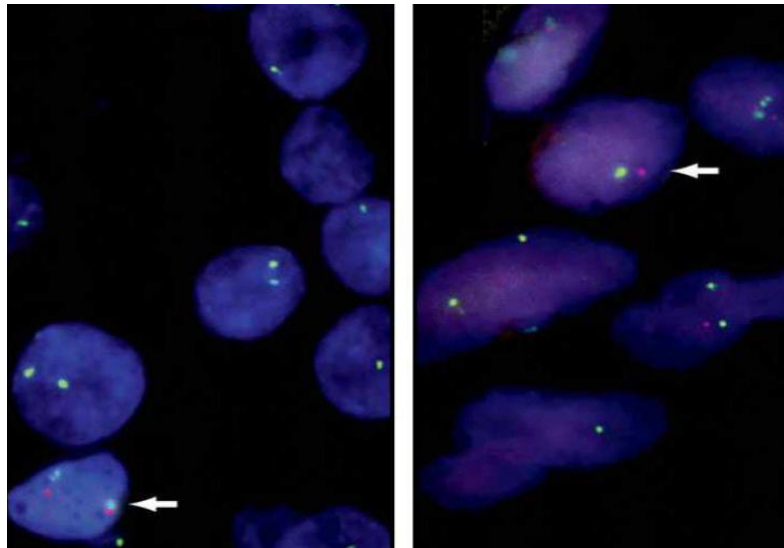


IMAGE 37 : FISH P16 (SIGNAL ROUGE : SONDE P16) (55)
GAUCHE : PERTE HOMOZYGOTE DES DEUX ALLELES
DROITE : PERTE HEMIZYGOTE D'UN ALLELE

Les 2 marqueurs BAP1 et P16 en association permettent avec une très bonne spécificité de porter le diagnostic de malignité sur des proliférations mésothéliales, sur biopsies ou en cytologie de liquide pleural(51) (59) (57) (63).

C. P53

Le gène p53 est situé en position sur le chromosome 17p13.1. La protéine p53 est une phosphoprotéine de 393 acides aminés avec un poids moléculaire de 53 kDa. Elle est présente en très petite quantité dans les cellules normales, mais en grande quantité dans les cellules transformées en culture ou dans les tumeurs humaines. Pour être active, elle doit agir sous forme de tétramère. Aussi, une simple lésion sur une des protéines constitutives suffit à supprimer ou diminuer sa fonction.

Différents types d'altération concernent cette protéine. Dans le cancer du col utérin, les protéines virales produites par les cellules infectées à HPV, en particulier la protéine E6, se lie à p53 pour l'inactiver. P53 est un gène suppresseur de tumeur important, jouant un rôle dans l'intégrité du génome, l'arrêt du cycle cellulaire et l'apoptose, sa fonction explique pourquoi les altérations de p53 représentent une étape importante dans les processus de cancérisation. Ces mutations sont extrêmement nombreuses (plus de 12000), et on retrouve certains points chauds, correspondant à des codons plus fréquemment impliqués. C'est le cas des codons 175, 248 et 273, retrouvés dans tous les types de cancers. De plus certains points chauds sont spécifiques de certains cancers, comme les codons 157 et 158 dans le cancer bronchique associé au tabagisme (64)

Une étude récente, qui a effectué un séquençage haut débit NGS du MMP, a montré l'existence d'un statut mutationnel complexe ciblant la voie P53 et les mécanismes de réparation de l'ADN. Certaines de ces mutations sont à l'origine d'une progression tumorale plus rapide et d'une moins bonne survie (65).

De nombreux types de tumeurs présentent des mutations de P53, suggérant au premier abord que l'immunomarquage P53 puisse être utile dans le diagnostic de mésothéliome. Cependant, la plupart des études décrivant P53 comme marqueur de mésothéliome montrent que certains marquages comme un marquage faible et focal, puisse se voir dans n'importe quelle processus mettant en jeu une prolifération cellulaire, marquage qu'on appelle wild-type. En calquant la pratique sur les autres processus malins, la décision de juger un marquage de P53 comme anormal requiert un marquage fort et diffus de 50 à 75% des cellules, ou une absence de marquage au sein des cellules (60) (61).

En utilisant ces recommandations, l'IHC P53 présente une bonne valeur prédictive dans le statut mutationnel du P53 (68).

En fait, P53 est rarement muté dans les mésothéliomes (69), et ce qui a pu être décrit comme positivité P53 dans le MMP reflétait certainement à la fois des marquages normaux (pour la plupart) et de véritables marquages anormaux. Attanoos et al résume la littérature à propos de p53 entre 1992 et 2001. 7 sur 9 études n'ont pas retrouvé de marquage de p53 dans les réactions bénignes, tandis que 2 trouvaient un marquage dans 62 et 85% des cas (64).

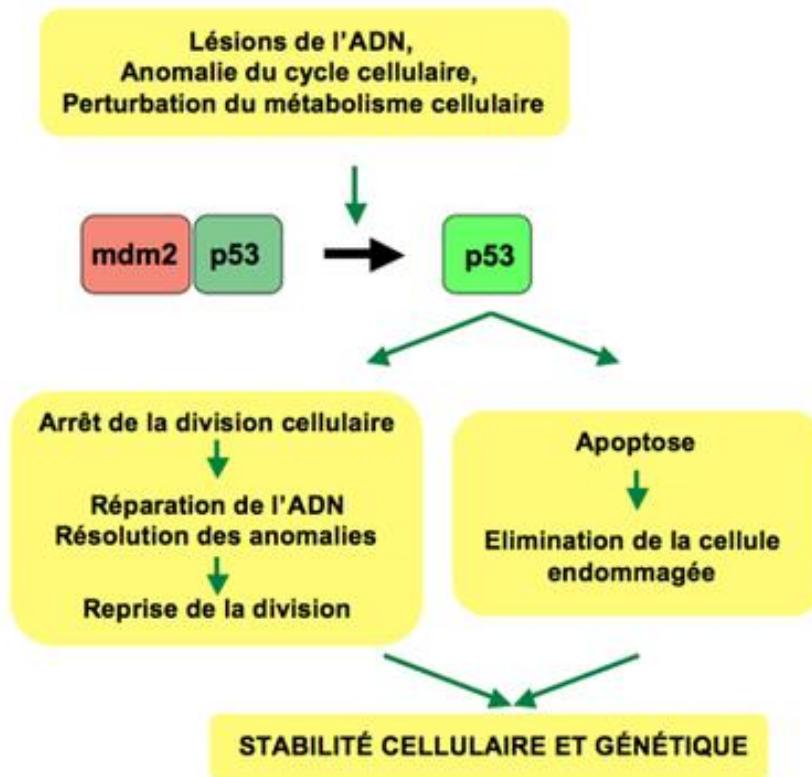


FIGURE 9 : MECANISMES IMPLIQUES LORS D'UNE ALTERATION DE P53

PARTIE IV : PARTICULARITE DU MMM

I. La substance myxoïde.

Comme nous l'avons vu, le MMP présente la particularité, comme beaucoup d'autres tumeurs, de posséder parfois un stroma imbibé d'une substance myxoïde (du grec μύξα "mucus" et εἶδος = "ressemblance"). C'est une notion décrite séquentiellement par Bryant et Virchow au XIXe siècle pour caractériser certaines tumeurs présentant un aspect gélatineux (myxome ou myxosarcome) (71). On retrouve en réalité cette substance dans certaines tumeurs épithéliales ou mésenchymateuse, ainsi que dans de rares conditions pathologiques non tumorales (myxoœdème).

Dans les tumeurs épithéliales comme dans l'adénocarcinome colorectal, l'existence d'une substance myxoïde abondante est connue comme un facteur de mauvais pronostic. Il s'agit des adénocarcinomes colloïdes, caractéristiques par leur abondante substance mucineuse baignant des cellules isolées au sein de vastes flaques.

Par la coloration standard HES (Hématoxyline Eosine Safran) on ne peut distinguer les composants de la substance myxoïde. Elle se compose de nombreuses molécules différentes, principalement des Glycosaminoglycanes de plusieurs types, ce qui la différencie d'un simple œdème. L'Acide Hyaluronique (HA), composant de la matrice extracellulaire, en fait partie. Sous le microscope la substance apparaît grisâtre, finement fibrillaire. On peut la mettre en évidence par des colorations spéciales comme le bleu Alcian, qui colore les mucines.

II. Le cas du MMM

Dans le MMM, un traitement par hyaluronidase éteint la positivité du Bleu Alcian au sein du stroma, démontrant l'existence de l'HA comme composant du stroma (8). Les études ultrastructurales en microscopie électronique confirment la présence d'HA au sein des cellules mésothéliales dans ces tumeurs.

Dans sa classification, l'OMS décrit le MME comme pouvant présenter un stroma myxoïde abondant, laissant supposer que le MMM fasse partie de ce type. Peu d'études se sont intéressées à cette forme qui semble de pronostic plus clément (8) (72). Décrite également au niveau péritonéal, une série de 75 cas de mésothéliomes péritonéaux retrouva 5 cas présentant un stroma myxoïde abondant (73).

L'aspect caractéristique morphologique est celui d'une prolifération de cellules épithélioïdes isolées ou regroupées en touffes, flottant dans des logettes remplies de la substance myxoïde. Néanmoins, il existe des formes architecturales très variées de mésothéliomes à stroma myxoïde, comme les formes micro et macro-kystiques (*cf. images 24 à 26*).

III. Objectif de l'étude

Cette étude a tenté de définir plus précisément sur une grande série cette entité rare, peu décrite, tant sur le plan épidémiologique, morphologique, phénotypique et moléculaire, en essayant de confirmer sa signification pronostique.

PARTIE V : NOTRE ETUDE

I. Matériels et méthodes

A. Prélèvements :

Tous les prélèvements, ainsi que les données cliniques et épidémiologiques sont issus de la MESOBANK et correspondent à des cas dont le diagnostic est certifié par le Centre National Référent (CNR) MESOPATH qui référence plus de 18800 patients suspectés de présenter un MMP ou péricardique entre 1998 et 2015. Cette base de données est coordonnée par le Pr F. GALATEAU-SALLE dans le département d'anatomie et de cytologie pathologique du centre Léon BERARD de Lyon, en France.

Dans un premier temps, nous avons récupéré les données provenant du CNR MESOPATH concernant les caractéristiques épidémiologiques, cliniques et de survie ainsi que les critères histologiques, immunohistochimiques et de biologique moléculaire des 140 cas de MMM.

Le matériel à disposition dans la MESOBANK était constitué des lames HES et IHC réalisées initialement lors du diagnostic ainsi que de lames non colorées ou des blocs d'inclusion en paraffine de tumeur. Les prélèvements pouvaient correspondre à des biopsies chirurgicales ou obtenues par vidéo-thoracoscopie ainsi que les ponctions transpariétales.

B. Critères étudiés

Les données cliniques rapportées pour chaque patient sont le sexe, l'âge, la présence d'une exposition à l'amiante ou d'irradiation ainsi que la survie. Nous avons ensuite relu chacun des 140 cas pour y appliquer les critères répertoriés dans le *tableau 11*

| | |
|-------------------------------|----------------------------|
| Pourcentage du stroma myxoïde | Nécrose |
| cellularité | inflammation |
| architecture | profil immunohistochimique |
| type cytologique | Délétion de P16 |
| Grade nucléaire | Surexpression de P53 |
| emboles | Perte de BAP1 |

TABLEAU 13 : LISTE DES CRITERES COMPARATIFS ETUDIES SUR 140 CAS DE MMM

a. Critères morphologiques :

Cellularité et stroma myxoïde

Dans un premier temps, la cellularité a été évaluée et testée, calculée simplement sur le pourcentage de la surface occupée par les cellules, par incrément de 10%. En contrepartie, la surface occupée par le stroma myxoïde a été évaluée de la même manière.

Architecture

Les principaux patterns architecturaux recherchés étaient : tubulo-papillaire, trabéculaire, macro et micro-kystiques. Nous avons également décrit deux modes de répartitions fréquents dans le MMM : le pattern à cellules indépendantes, isolées, où les cellules flottent séparées les unes des autres dans le stroma.

L'autre pattern retrouvé est constitué d'amas de cellules baignant dans la substance myxoïde. Ces cellules prennent l'aspect de touffes de plusieurs cellules cubiques ou arrondies, accolées entre elles pour former des clusters ne présentant pas d'architecture particulière, notamment micropapillaire.

Pour chaque patient, nous avons donc étudié la répartition des architectures tumorales représentées sur les prélèvements biopsiques à disposition. Selon la classification détaillée plus haut, nous avons évalué l'architecture prédominante générale de chaque prélèvement.

Nous avons ensuite évalué l'architecture qui dominait en dehors des zones myxoïdes, ayant constaté que les tumeurs présentaient une hétérogénéité au sein de laquelle un stroma myxoïde pouvait alterner avec un stroma fibreux.

Critères cytologiques

-Différents critères cytologiques ont été appliqués, notamment le type cytologique selon les catégories détaillées plus haut, dont l'existence de cellules en bague à chaton.

-Un grading nucléaire pronostique proposé pour le MME (24) a été évalué sur la population, prenant en compte les atypies nucléaires et le compte mitotique, les atypies ayant été classées en faibles, modérées ou sévères, cotés de 1 à 3. L'index mitotique catégorisé en bas (0-1 mitose pour 10 champs à fort grossissement/HPF), intermédiaire (2 à 4 mitoses pour 10 HPF) et haut (plus de 5 mitoses pour 10 HPF), cotés également de 1 à 3.

L'addition de ces critères donne un score évalué de 2 à 6, qui permet de trier en 3 grades nucléaires pronostiques de la survie : grade I score 2/3 ; grade II score 4/5 et grade III score 6.

-Les contingents fusocellulaires témoignant d'une transition vers un mésothéliome biphasique ont été recherchés.

Autres paramètres morphologiques

-L'existence de nécrose, d'embolies vasculaires ont été recherchés. D'autres paramètres comme le degré d'inflammation ont été évalués en séparant 5 groupes semi-quantitatifs d'intensité croissante, d'un grade 0 sans inflammation, à un grade 4 où l'infiltrat était majeur, « comme au sein d'un ganglion ».

b. Critères immunohistochimiques

Tous les marqueurs habituels positifs et négatifs des mésothéliomes ont été évalués selon leur degré d'expression au sein des tumeurs et rangés en 4 catégories, sans prise en compte de l'intensité du marquage :

- 1 : 0-25% d'expression dans les cellules
- 2 : 25-50% d'expression dans les cellules
- 3 : 50-75% d'expression dans les cellules
- 4 : 75- 100% d'expression dans les cellules

La perte de P16 et de BAP1 ont été évalués, mis en évidence par une négativité au sein des cellules tumorales, en présence d'une positivité nucléaire des cellules non tumorales (vaisseaux par exemple) constituant le témoin interne positif.

La surexpression de P53 a été recherchée, retenue avec un seuil de positivité de 10%.

c. Analyse statistique :

Les tests utilisés afin de comparer les deux populations étaient le test du Chi2 pour les variables qualitatives et le test de Mann-Whitney pour les variables quantitatives au seuil de risque de 5%. La survie a été analysée en univariée par la méthode de Kaplan-Meier et en multivariée par le modèle de Cox.

II. Résultats

A. Caractéristiques des patients

Au total, nous avons étudié 140 cas de patients retrouvés dans la banque et référencés pour présenter un stroma myxoïde (un seuil d'au moins 10% de contingent myxoïde a été retenu), que nous avons comparé à un groupe de 3236 patients atteints de mésothéliomes épithélioïdes sans stroma myxoïde (*cf. tableau 14*). Pour tous ces patients, le diagnostic de MMP a été approuvé par le panel d'experts (certification).

| | | MMM (N=140) | | MME (N=3236) | | Test de Comparaison |
|-------|-----------|----------------|----|-----------------|----|------------------------|
| | | N | % | N | % | p-value |
| Genre | Hommes | 84 | 60 | 2335 | 72 | P=0.02 |
| | Femmes | 56 | 40 | 901 | 28 | |
| Age | Médiane | 68 ans | | 73 ans | | p=0.0001 |
| | [Min-Max] | [42-87] | | [55-97] | | |

TABLEAU 14 : CARACTERISTIQUES DEMOGRAPHIQUES DES SOUS-POPULATIONS

On a constaté chez ces 2 populations une différence significative pour l'âge et le sexe. En effet, la population myxoïde présentait plus de femmes (40% contre 28% pour la population de MME), et un peu plus jeune.

Les données d'exposition à l'amiante et présentée dans le *tableau 15* et n'a pas montré de différence significative entre les deux populations ($p=0,73$), néanmoins, l'exposition était inconnue chez 38 des 140 cas.

| | MME | MMM | Test de comparaison |
|-------------------------------|------------|----------|---------------------|
| Exposition à l'amiante | N = 2578 | N = 102 | p=0,73 |
| Oui | 1984 (77%) | 77 (75%) | |
| Non | 594 (23%) | 25 (25%) | |

TABLEAU 15 : EXPOSITION A L'AMIANTE DANS LES 2 POPULATIONS

B. Cellularité et stroma

Les pourcentages de cellularité et de stroma sont répertoriés dans le *tableau 16*. Il permet de constater que les tumeurs ont présenté en majorité (75%) un stroma abondant couvrant plus de la moitié de la surface tumorale.

Nous avons ensuite cherché quel type d'architecture était associé à une faible ou une plus forte proportion de stroma. Les données sont présentées dans la *figure 10* et montrent que les tumeurs dont l'architecture solide était prédominante avaient un stroma en général moins abondant (56% vs 11%), tandis que les formes kystiques (8% vs 24%) et à cellules indépendantes (3% vs 29%), à l'inverse, baignaient dans une substance myxoïde plus abondante. Ces comparaisons étaient significatives ($p<0,0001$).

| Proportion du stroma myxoïde | N (140) | % |
|------------------------------|---------|----|
| 10-50% | 36 | 25 |
| 60-100% | 104 | 75 |

TABLEAU 15 : REPARTITION DE L'EFFECTIF EN FONCTION DE L'ABONDANCE DU STROMA MYXOÏDE

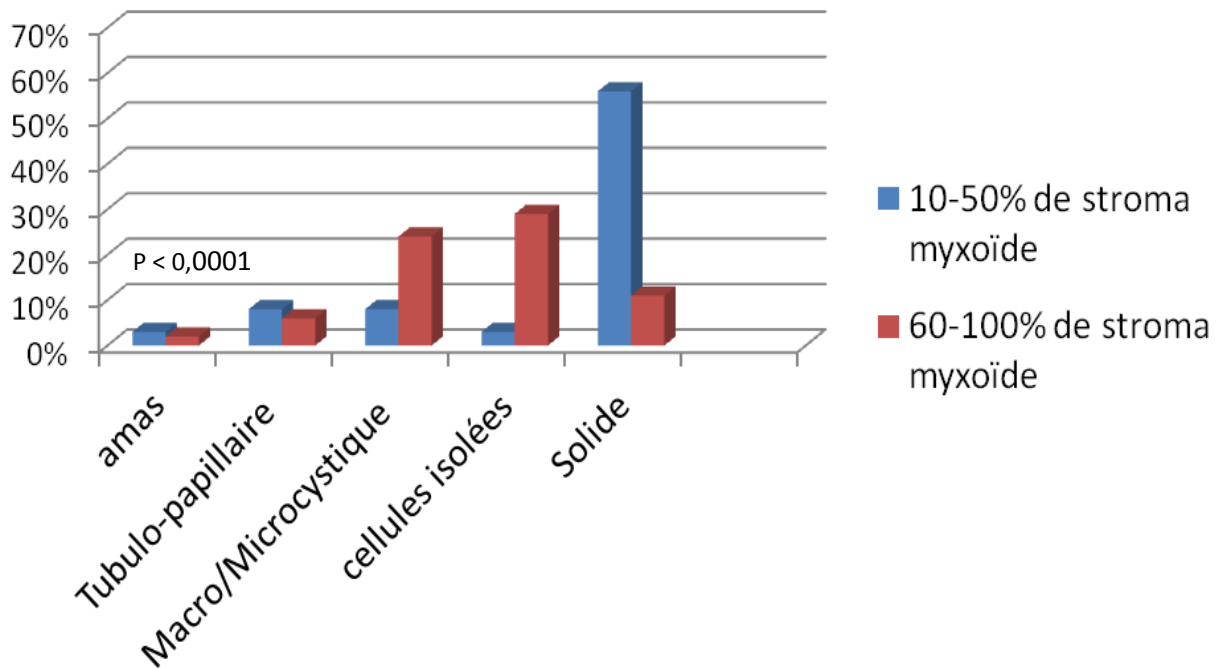


FIGURE 10 : COMPARAISON DE LA PROPORTION DU STROMA SELON L'ARCHITECTURE PREDOMINANTE

C. Architecture

La répartition des architectures prédominantes est exposée dans la *figure 11*. Ce tableau montre bien le polymorphisme architectural présent dans ce type de mésothéliome, comme dans le type épithélioïde. Les architectures les plus fréquemment rencontrées étaient trabéculaire (38%), solide (31%), à cellules indépendantes (31%) et kystique (28%).

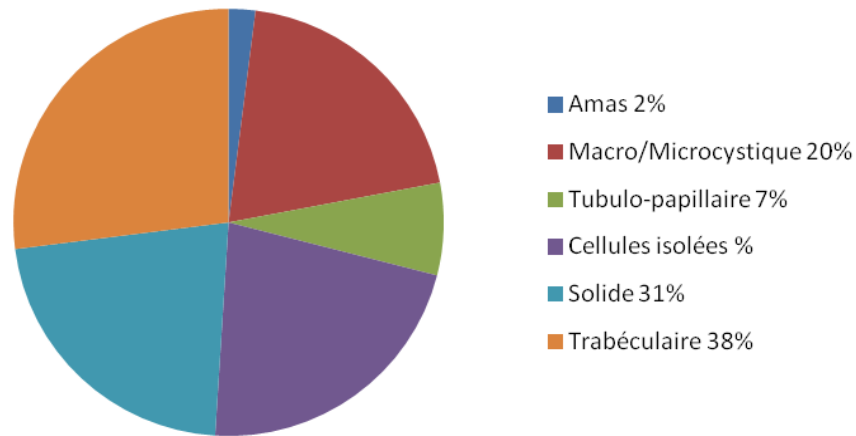


FIGURE 11 : REPARTITION DES ARCHITECTURES PREDOMINANTES (N=140)

La répartition panachée de l'architecture prédominante en dehors des zones myxoïdes exposée dans la *figure 10* montre le même polymorphisme. A noter que 61 cas présentaient un stroma purement myxoïde sur les prélèvements (N = 140 - 61). En dehors des zones myxoïde, l'architecture la plus présente était solide (53%).

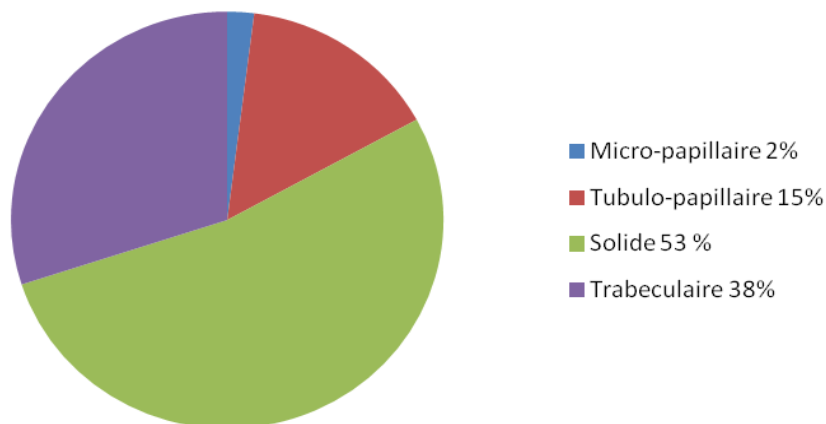


FIGURE 12 : REPARTITION DES ARCHITECTURES DOMINANTES EN DEHORS DES ZONES MYXOÏDES (N=79)

D. Critères cytologiques

a. Types cytologiques

Différents types cytologiques récurrents ont été retrouvés, parmi lesquels des cellules rondes flottant en cellules isolées ou en amas au sein de la matrice.

Au sein des architectures plus organisées (tubulo-acineux, macro ou microkystique), les cellules étaient très souvent cubiques (49 cas). De manière plus rare, la cytologie prédominante était rhabdoïde (4 cas) ou déciduoïde (6 cas).

2 cas seulement présentent une cytologie prédominante en bague à chaton, néanmoins, on retrouve ce type cellulaire dans 102 cas (73%).

b. Le grade nucléaire

Les tumeurs présentaient en grande majorité un grade nucléaire intermédiaire II (83% des cas), et plus rarement un grade nucléaire III (17% des cas). La *figure 12* montre la répartition du grade nucléaire selon l'abondance du stroma. Elle illustre une constatation empirique qui était d'observer plus fréquemment un haut grade nucléaire au sein des tumeurs très cellulaires, pauvre en stroma. En effet, nous avons retrouvé 36% de grade III dans les tumeurs avec moins de 50% de stroma myxoïde, alors que dans les tumeurs générant un abondant stroma (plus de 60%), la proportion de grade III n'était que de 11% ($p = 0,001$).

De même, la *figure 13* illustre une tendance des tumeurs d'architecture solide à présenter un plus haut grade nucléaire, 35% contre 12% dans les autres tumeurs, toutes architectures confondues ($p = 0,002$).

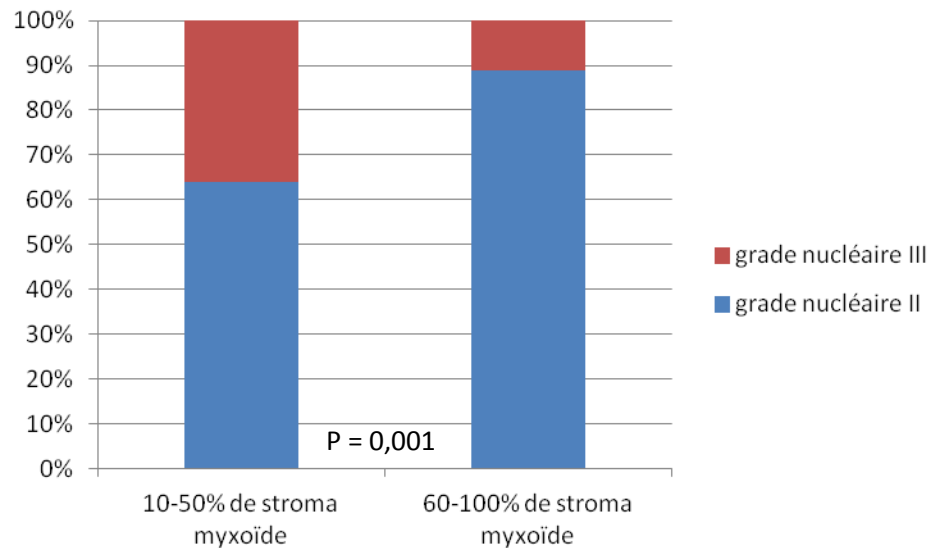


FIGURE 13 : REPARTITION DU GRADE NUCLEAIRE SELON L'ABONDANCE DU STROMA MYXOÏDE

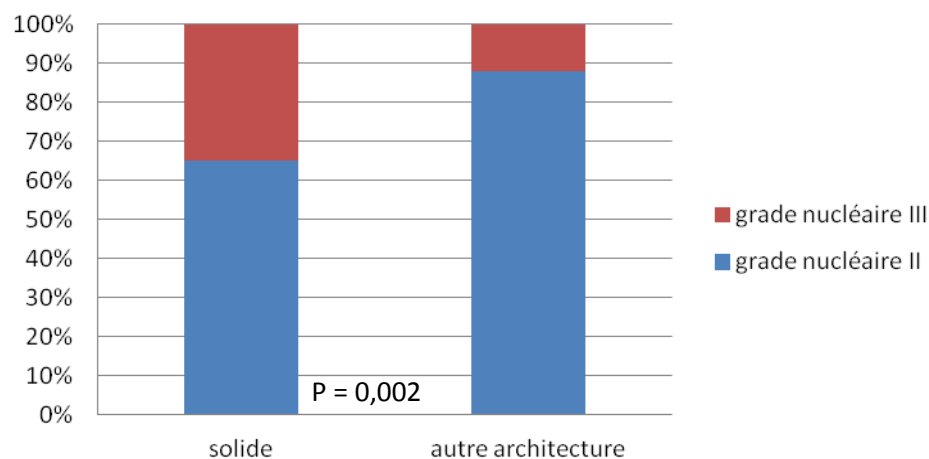


FIGURE 14 : REPARTITION DU GRADE NUCLEAIRE EN FONCTION DE L'ARCHITECTURE PREDOMINANTE

E. Autres critères

a. Inflammation

L'inflammation s'est avérée être un critère difficile à évaluer, manquant de reproductibilité. L'infiltrat était systématiquement lympho-plasmocytaire, s'associant de manière peu fréquente à des polynucléaires neutrophiles en abondance variable (11 cas, 8%). Malgré une tentative de simplification, aucune donnée statistique n'est ressortie. L'inflammation est plus fréquemment modeste ou nul (114 cas, 82%), formant rarement des follicules lymphoïdes donnant l'impression d'être dans un ganglion lymphatique (26 cas, 18%).

b. Autres paramètres morphologiques

Les différents critères potentiellement pronostiques suivant : présence d'un contingent fusiforme (traduisant une forme biphasique), d'embolie ou de nécrose ont été recherchés sur chaque tumeur. Ces données sont regroupées dans le *tableau 17*, et montrent que les tumeurs présentent peu de facteurs pronostiques péjoratifs habituels.

Le MMM semblent, comme le MME classique, pouvoir effectuer la transition épithélio-mésenchymateuse vers le MM biphasique, mais de manière plus rare, puisque nous n'avons retrouvé que 4 cas dans notre série (3%), tandis que la fréquence est d'environ 25% de MM biphasiques.

| Présence de (N = 140) | N | % |
|-----------------------|----|---|
| Contingent fusiforme | 4 | 3 |
| Embole | 3 | 2 |
| Nécrose | 12 | 9 |

TABLEAU 17 : PRESENCE D'UN CONTINGENT FUSIFORME, D'EMBOLE OU DE NECROSE

F. Critères immunohistochimiques

Comme décrit plus haut, les marqueurs positifs et négatifs ont été recueillis (par incrément de 25%) et comparés à la population témoin de MME. Le *tableau 18* résume ces données.

Il montre que les MMM exprimaient plus fréquemment WT1 (98% d'expression dans les MMM contre 87% dans les MME classiques, $p=0,007$).

Les autres marqueurs positifs et négatifs, très facilement interprétables, permettent un diagnostic fiable de mésothéliome, avec comme dans le MME une franche positivité des marqueurs mésothéliaux et une très rare expression des marqueurs attendus négatifs.

L'absence de marquage P16, pouvant témoigner entre autre d'une de délétion homozygote, était plus fréquente dans notre population témoin que dans notre série de MMM (58% de perte dans les MME contre 35% dans les MMM, $p<0,0001$). Ceci pourrait indiquer que la délétion de P16 est un mécanisme moins fréquent dans cette forme de mésothéliome et permettrait d'expliquer sa meilleure survie constatée.

La perte de BAP1 a été retrouvée dans une proportion plus importante (89% dans le MMM vs 68% dans le MME, $p < 0,0001$), pouvant indiquer que ce type tumoral est plus souvent impliqué dans un spectre lésionnel tumoral BAP1 et pourrait permettre une détection d'autres tumeurs associées, ainsi qu'une détection familiale.

Nous n'avons pas retrouvé de différence significative concernant la surexpression de P53 avec notre série.

| Anticorps | Expression (%) | MME sans particularités n=3236 | MM myxoïdes n=140 | Test de comparaison | | |
|------------------------|--------------------|-----------------------------------|-----------------------|-------------------------|-----------------------|--------|
| MARQUEURS POSITIFS | CK5/6 | Négatif | (n=2907) 383 (13%) | (n=137) 13 (9%) | p=0,24 | |
| | | ≥25% | 2524 (87%) | 124 (91%) | | |
| | EMA | Négatif | (n=2863) 457 (16%) | (n=134) 18 (13%) | p=0,51 | |
| | | ≥25% | 2406 (84%) | 116 (87%) | | |
| | Calrétinine | Négatif | (n=2246) 91 (4%) | (n=134) 4 (3%) | p=0,70 | |
| | | ≥25% | 2155 (96%) | 130 (97%) | | |
| | WT1 | Négatif | (n=1306) 164 (13%) | (n=81) 2 (2%) | p=0,007 | |
| | | ≥25% | 1142 (87%) | 79 (98%) | | |
| | MARQUEURS NEGATIFS | Berep4 | Négatif | (N=2685) 2419 (90%) | (N=130) 120 (92%) | p=0,50 |
| | | | ≥25% | 266 (10%) | 10 (8%) | |
| | | TTF-1 | Négatif | (N=2775) 2775 (100%) | (N=124) 124 (100%) | p=1,00 |
| | | | ≥25% | 0 | 0 | |
| MARQUEURS PRONOSTIQUES | p53 | Négatif | (n=1489) 397 (27%) | (n=72) 19 (26%) | p=0,96 | |
| | | surexpression | 1092 (73%) | 53 (74%) | | |
| | p16 | perte d'expression | (N=233) 136 (58%) | (N=84) 29 (35%) | p<0,0001 | |
| | | expression | 97 (42%) | 55 (65%) | | |
| | BAP1 | perte d'expression | (N=195) 132 (68%) | (N=79) 70 (89%) | p<0,0001 | |
| | | expression | 63 (32%) | 9 (11%) | | |

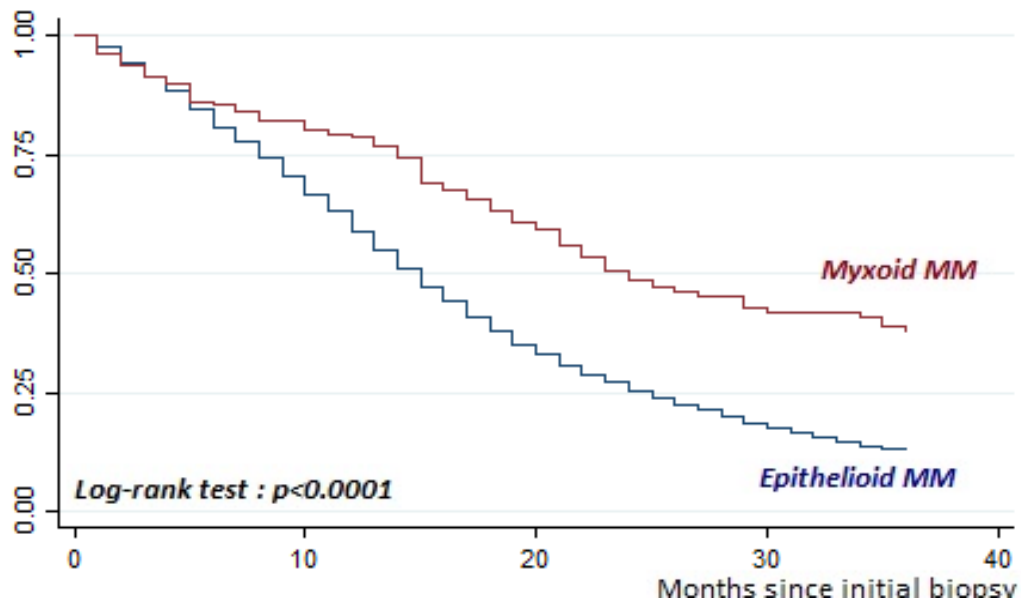
p : petit p du test de comparaison du X² ou du Fisher bilatéral

TABLEAU 16 : RESULTATS DES TESTS IMMUNOHISTOCHIMIQUES

G. Survies

a. Survie globale

Les courbes de survie globale à 36 mois ont été réalisées avec les patients pour qui nous avons un recul suffisant ; elles sont exposées dans la *figure 14*. Ces courbes montrent une médiane de survie à 23 mois pour les MMM contre 15 mois pour les MME. De plus les taux de survie à 2 et 3 ans étaient significativement plus importants pour le MMM, à respectivement 48% et 36% dans la population de MMM contre 25% et 13% de survie dans la population témoin ($p < 0,0001$).



| | N | Médiane | Survie à 2 ans [IC95%] | Survie à 3 ans [IC95%] |
|-------------------|------|---------|------------------------|------------------------|
| MM myxoïde | 135 | 23 mois | 48% [40% ; 58%] | 36% [28% ; 45%] |
| MME | 2310 | 15 mois | 25% [23% ; 27%] | 13% [11% ; 15%] |

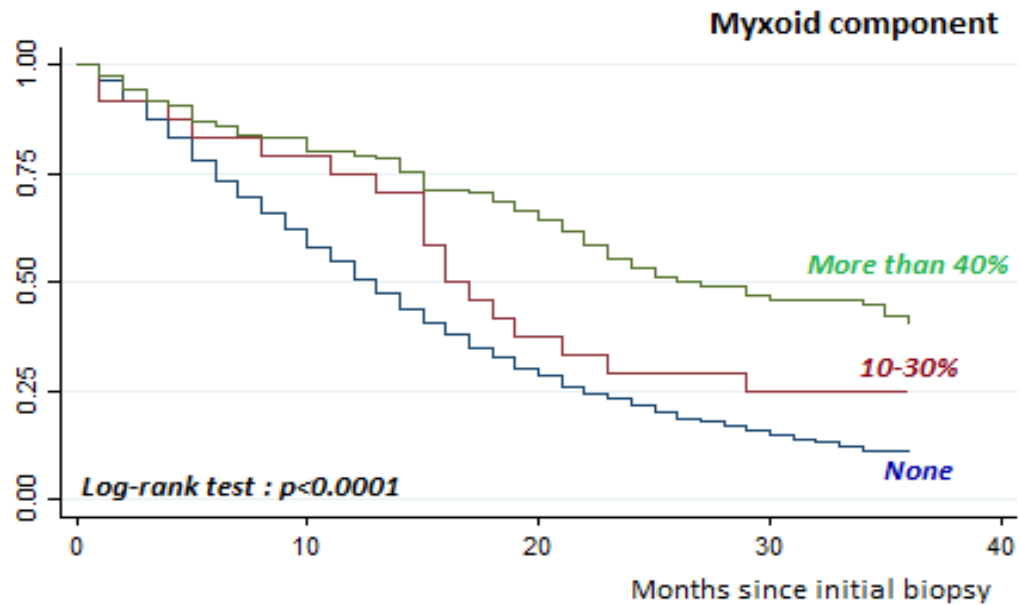
FIGURE 15 : ANALYSE DE SURVIE A 3 ANS : COMPARAISON MME CONTRE MMM

b. Survie en fonction de la surface occupée par la matrice myxoïde

Nous avons ensuite cherché à savoir si la proportion du stroma myxoïde avait un impact sur la survie et nous avons mis en évidence 2 groupes pronostiques en fonction du stroma, exposés dans la *figure 15*.

Le seuil significatif retrouvé fut de 30%, c'est-à-dire que nous avons séparé les tumeurs dont un tiers ou moins de la surface était occupé par le stroma myxoïde, et de l'autre côté les tumeurs présentant plus d'un tiers de surface occupée par le stroma.

De manière significative, Les tumeurs à moindre composante myxoïde (<30%) ont montré une médiane de survie inférieure (16 mois) aux tumeurs générant plus de stroma myxoïde (26 mois). De plus les taux de survie à 2 et 3 ans étaient significativement plus faibles pour les tumeurs à faible proportion myxoïde, à 25% et 25%, contre 53% et 40% dans le groupe à forte proportion myxoïde ($p=0,06$).



| | N | Médiane | Survie à 2 ans [IC95%] | Survie à 3 ans [IC95%] |
|-----------------------|------|---------|------------------------|------------------------|
| Myxoïde ≥40% | 109 | 26 mois | 53% [43% ; 63%] | 40% [30% ; 50%] |
| Myxoïde 10-30% | 26 | 16 mois | 25% [10% ; 43%] | 25% [10% ; 43%] |
| MME | 2310 | 15 mois | 25% [23% ; 27%] | 13% [11% ; 15%] |

FIGURE 16 : ANALYSE DE SURVIE EN FONCTION DE LA PROPORTION DU STROMA MYXOÏDE

c. Survie en fonction de l'architecture prédominante

La survie a été testée pour chacun des 4 types architecturaux les plus représentés (solide, cellules indépendantes, trabéculaire et macro/microkystique). Les courbes de survies sont assez superposables, à l'exception de la courbe des MMM solide prédominant qui a tendance à s'écarter des autres, mais sans différence statistique. Ces données sont regroupées dans la *figure 16*.

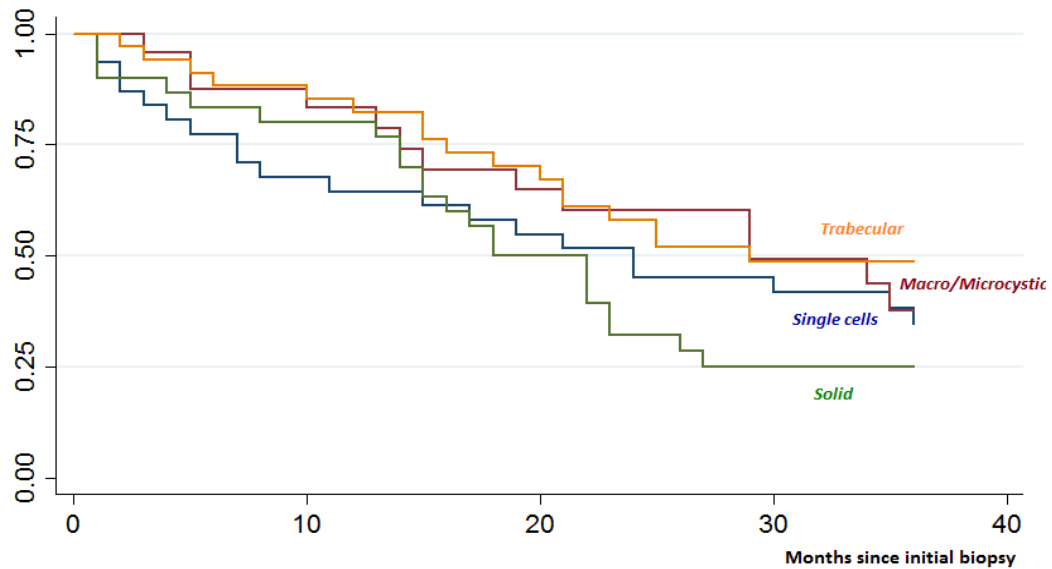
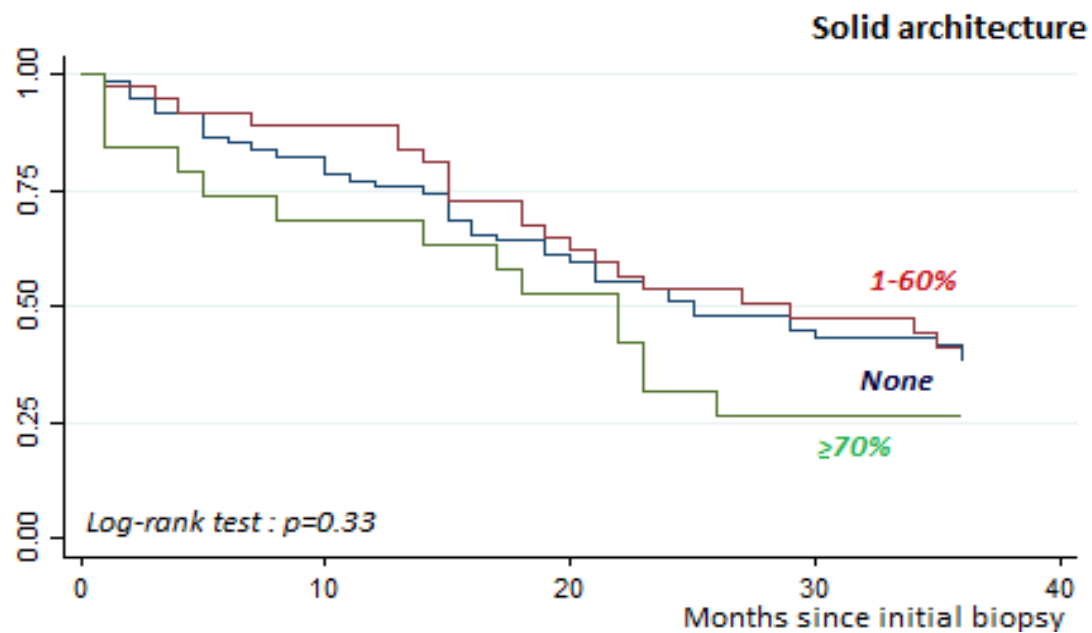


FIGURE 17 : SURVIE EN FONCTION DES TYPES ARCHITECTURAUX PREDOMINANTS

Nous avons ensuite étudié la survie selon la proportion de contingent solide, et séparés les tumeurs en 3 groupes :

- sans composante solide ;
- avec une composante solide inférieure à 60% ;
- avec une composante solide à plus de 70%.

Les résultats, compilés dans la *figure 17*, n'ont pas permis de faire émerger une différence significative, bien qu'il semble exister une tendance de mauvais pronostic pour les tumeurs à composante solide majeure.

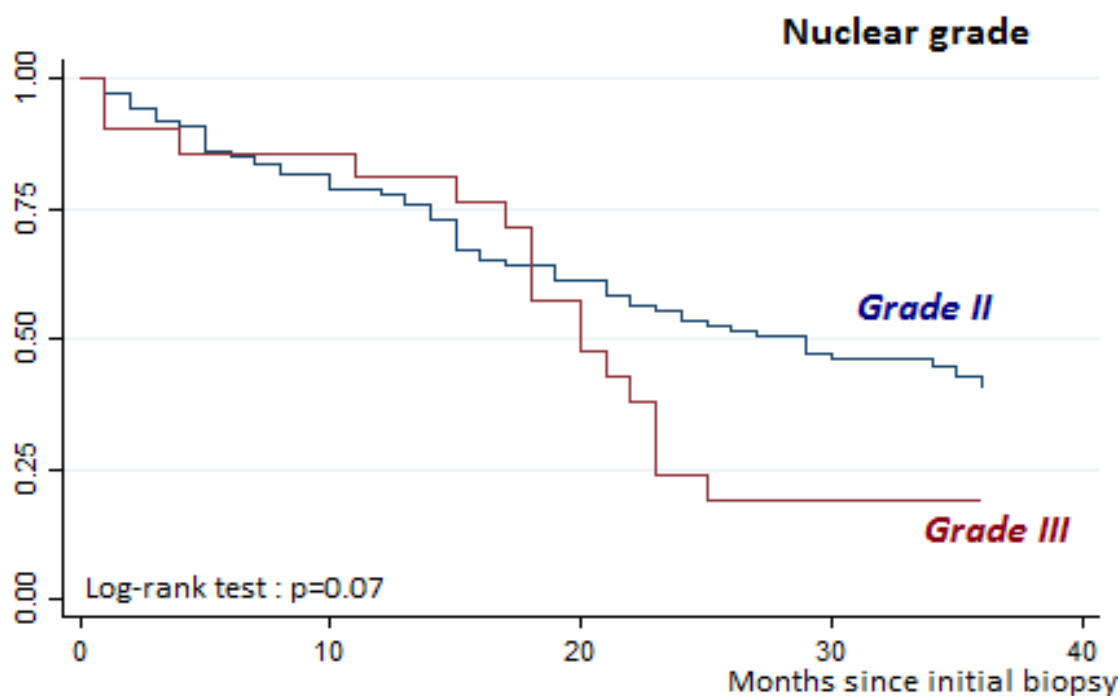


| Composante solide | N | Médiane | Survie à 2 ans [IC95%] | Survie à 3 ans [IC95%] |
|-------------------|----|---------|------------------------|------------------------|
| aucune | 75 | 25 mois | 51% [38% ; 62%] | 38% [26% ; 50%] |
| 1-60% | 38 | 29 mois | 54% [36% ; 68%] | 41% [25% ; 57%] |
| 70-100% | 22 | 22 mois | 32% [12% ; 52%] | 26% [10% ; 47%] |

FIGURE 18 : SURVIE EN FONCTION DE LA COMPOSANTE SOLIDE

d. Survie en fonction du grade nucléaire

Les courbes de survies ont été tentées avec comme variable le grade nucléaire retrouvé. Ces données sont représentées dans la figure 18. Le test, à la limite de la significativité ($p=0,07$) montre qu'un grade nucléaire élevé, III, a tendance à être un facteur de mauvais pronostic sur la médiane de survie et sur le taux de survie à 2 et 3 an.

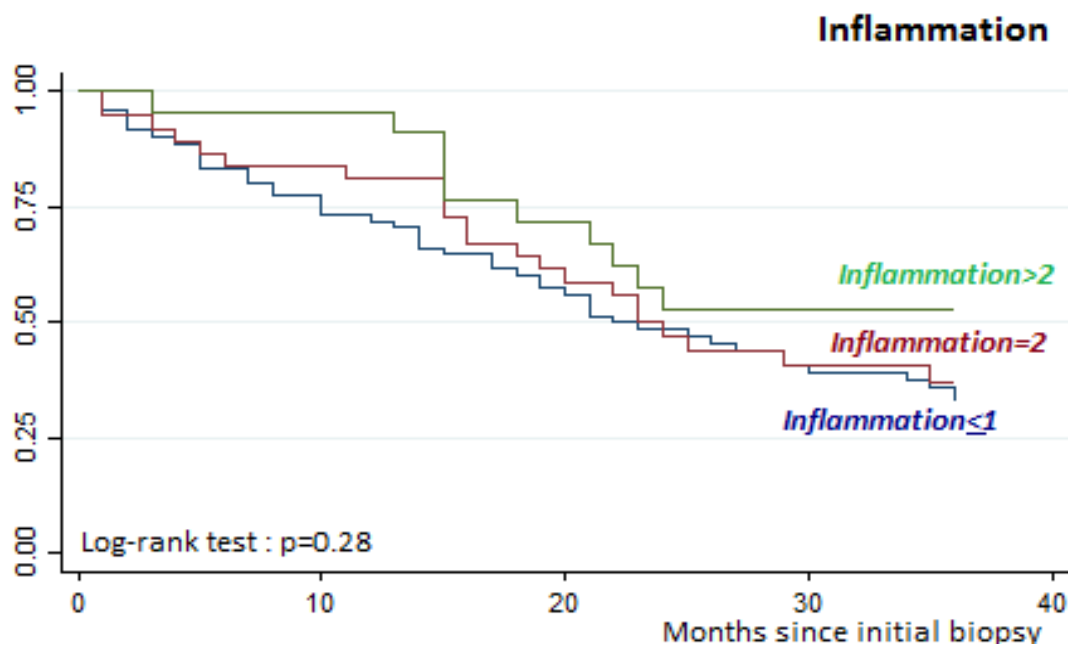


| Grade nucléaire | N | Médiane | Survie à 2 ans [IC95%] | Survie à 3 ans [IC95%] |
|-----------------|-----|---------|------------------------|------------------------|
| II | 108 | 27 mois | 53% [43% ; 62%] | 40% [30% ; 50%] |
| III | 23 | 20 mois | 19% [6% ; 38%] | 19% [6% ; 38%] |

FIGURE 19 : SURVIE EN FONCTION DU GRADE NUCLEAIRE

e. Survie en fonction de l'intensité de l'inflammation

Pour terminer sur les critères morphologiques, nous n'avons pas pu mettre en évidence de différence significative dans la survie selon l'intensité de l'inflammation.

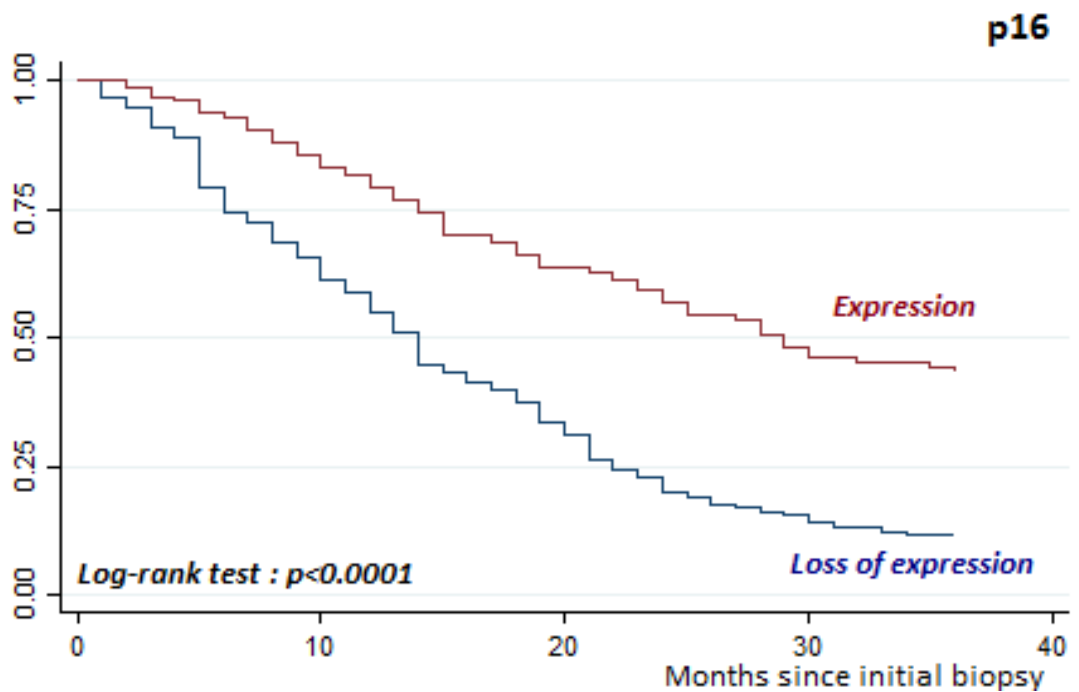


| Inflammation | N | Médiane | Survie à 2 ans [IC95%] | Survie à 3 ans [IC95%] |
|--------------|----|---------|------------------------|------------------------|
| 0-1 | 75 | 22 mois | 48% [36% ; 60%] | 33% [21% ; 44%] |
| 2 | 39 | 23 mois | 47% [30% ; 62%] | 37% [21% ; 53%] |
| 3-4 | 26 | 22 mois | 53% [30% ; 71%] | 53% [30% ; 71%] |

FIGURE 20 : SURVIE EN FONCTION DE L'INFLAMMATION

f. Survie en fonction de P16

Nous avons comparé la survie selon la perte d'expression de P16 ou sa conservation. Les données sont regroupées dans la *figure 20*. Tout d'abord, la perte d'expression de P16 a été retrouvée moins fréquemment (38%) que dans une population standard (environ 70%) (56). Nous avons mis en évidence dans notre population que la perte de P16 était un facteur pronostique péjoratif, avec une médiane de survie de 14 mois en cas de perte d'expression contre 28 mois en cas d'expression conservée. De plus les taux de survie à 2 et 3 ans étaient significativement réduits, de 20 et 12% respectivement en cas de perte d'expression contre 28 et 43% en cas d'expression conservée ($p < 0,0001$).



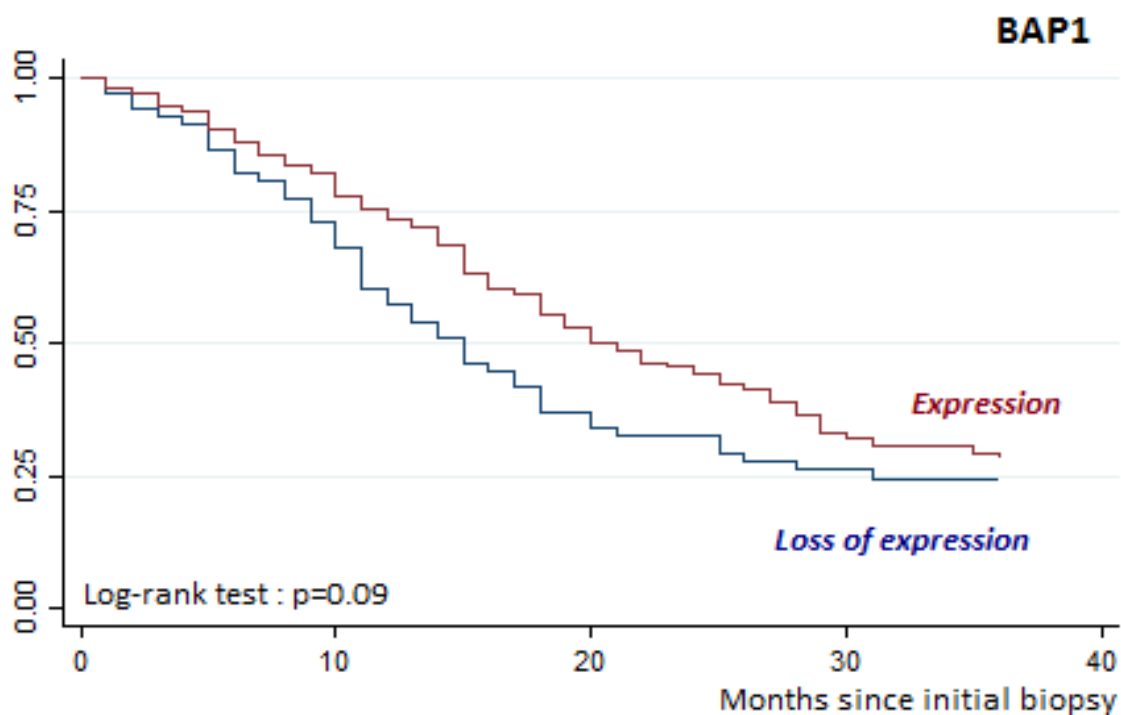
| P16 | N | Médiane | Survie à 2 ans [IC95%] | Survie à 3 ans [IC95%] |
|--------------------|----|---------|------------------------|------------------------|
| Perte d'expression | 42 | 14 mois | 20% [13% ; 27%] | 12% [7% ; 18%] |
| Expression | 67 | 28 mois | 57% [47% ; 55%] | 43% [34% ; 52%] |

FIGURE 21 : SURVIE EN FONCTION DE LA PERTE D'EXPRESSION DE P16

g. Survie en fonction de BAP1

Enfin, nous avons comparé la survie en séparant les tumeurs ayant perdu BAP1 des tumeurs l'ayant conservé. Les données sont regroupées dans la *figure 21*. Nous pouvons voir que BAP1 était très souvent perdu dans notre série (89%)

Nous n'avons pas pu mettre en évidence dans notre population que la perte de BAP1 était un facteur pronostique.



| BAP1 | N | Médiane | Survie à 2 ans [IC95%] | Survie à 3 ans [IC95%] |
|--------------------|----|---------|------------------------|------------------------|
| Perte d'expression | 91 | 15 mois | 29% [19% ; 41%] | 24% [14% ; 36%] |
| Expression | 11 | 20 mois | 44% [36% ; 52%] | 28% [21% ; 36%] |

FIGURE 22 : SURVIE EN FONCTION DE LA PERTE DE BAP1

h. Analyse Multivariée

L'analyse, réalisée selon le model de Cox, stratifié selon l'âge et le sexe, a permis de montrer que les MMM présentant au moins 50% de surface occupée par le stroma myxoïde bénéficient d'une meilleure survie que celles présentant une moindre proportion de substance myxoïde, avec un HR à 2.0 [1.0 ; 4.2], p=0,05. Ces données sont exposées dans la *figure 22*.

| VARIABLE | MEDIANE (mois) | SURVIE A 3 ANS [IC _{95%}] | MODELE DE COX | |
|---------------------------|-------------------|--|----------------------------|-------------------------|
| | | | TEST DU CHI2 p-value | HR [IC _{95%}] |
| Stroma myxoïde | | | p=0.05 | |
| 60-100% | 29 | 40% [30% ; 51%] | | 1 |
| 10-50% | 19 | 29% [15% ; 44%] | | 2.0 [1.0; 4.2] |
| Grade nucléaire | | | p=0.93 | |
| II | 27 | 40% [30% ; 50%] | | 1 |
| III | 20 | 19% [6% ; 38%] | | 1.0 [0.3; 3.0] |
| Expression de p16 | | | p=0.67 | |
| Expression | 28 | 43% [34% ; 52%] | | 1 |
| Perte | 14 | 12% [7% ; 18%] | | 1.2 [0.5; 3.0] |
| Expression de BAP1 | | | p=0.86 | |
| Expression | 20 | 28% [21% ; 36%] | | 1 |
| Perte | 15 | 24% [14% ; 36%] | | 1.0 [0.3; 3.0] |

FIGURE 23 : SURVIE EN ANALYSE MULTIVARIEE

III. Discussion

Notre étude a permis de mieux comprendre cette entité encore mal connue et peu décrite que représente le MMM. De fait peu d'études se sont intéressées à cette forme rare d'une maladie elle-même rare. Nous avons tenté de la décrire sous ses aspects épidémiologiques, cliniques, histologiques et génétiques.

Tout d'abord, sur le plan épidémiologique, notre étude a montré que le MMM touche une population légèrement plus jeune que le MME et avec une prédominance masculine moins forte. Ces données étaient suggérées dans l'étude de *Shia et al.* (8), la seule étude publiée présentant une série de MMM, comportant 19 cas. Cette série présentait une moyenne d'âge de 58 ans et une répartition presque égale homme/femme (10/9 cas), ce qui est inhabituel dans cette pathologie. La fréquence de cette forme avait déjà été évoquée au niveau péritonéal dans l'étude de *Baker et al.* (50).

L'étude de *Shia et al.* a retrouvé une exposition à l'amiante chez seulement 47% des patients atteints de MMM, ce que nous n'avons pas pu confirmé avec notre série qui retrouvait une histoire d'exposition dans 75% des cas. Différents facteurs peuvent expliquer cette opposition. Tout d'abord, le recueil de l'exposition à l'amiante n'a peut être pas été aussi assidu qu'il l'est en France quand on sait l'implication de la reconnaissance en maladie professionnelle du mésothéliome. Cette étude a également pu manquer de puissance pour étudier l'exposition à l'amiante, facteur difficile à mettre en évidence.

Si l'amiante est un facteur favorisant souvent retrouvé, elle ne semble pas être le seul mécanisme de carcinogénèse. En effet, *Chirieac et al.* (74) constate un cas de MMM dans sa série de 22 patients atteints de MMP ayant une histoire d'irradiation pour un lymphome.

Alors que peu de critères histologiques sont décrits comme pronostiques (principalement, le type histologique : Epithélioïde, biphasique, sarcomatoïde, desmoplasique) (23), nous avons évalué de nombreux items pour évaluer leur valeur pronostique :

Concernant ces données histologiques, notre étude a montré une grande hétérogénéité des architectures comme connu dans le MME (7). Nous avons également répertorié dans notre série tous les types de variants cellulaires décrits dans la littérature (bagues à chatons, rhabdoïde, déciduoïde).

Sous cet angle, le MMM semble apparaître comme une forme appariée au MME. Il s'agit d'une entité de diagnostic aisé, certitude renforcée définitivement par l'extrême régularité de son immunophénotype mésothélial, avec l'aide supplémentaire quasi-systématique du marquage nucléaire WT1 retrouvé dans 98% des cas dans notre série.

La présence d'un contingent fusiforme n'a été retrouvée que dans 4 cas (3%), ce qui est loin de la fréquence habituellement constaté, la fréquence dans une population standard approchant 30% (75). Cette différence pourrait peut être s'expliquer par un éventuel biais d'inclusion des cas, non reconnus initialement comme MMM s'ils présentaient un contingent fusiforme abondant. Par ailleurs, cette capacité à effectuer une transition épithélio-mésenchymateuse rattache là encore le MMM aux autres mésothéliomes.

D'autres critères de mauvais pronostic comme la nécrose ou l'existence d'embolie n'ont été retrouvés que rarement.

L'étude de la réaction immunitaire générée par ces tumeurs s'est révélée décevante, montrant que le MMM peut ou non s'accompagner d'une inflammation intense. Aucune modification sur la survie n'a pu être démontrée, contrairement aux données de la littérature (76). Il pourrait être intéressant d'approfondir le sujet, en essayant de caractériser le type d'infiltrat, certains profils d'infiltrat ayant démontré un impact sur la survie comme la richesse en lymphocytes CD8+ (77), ou le ratio de macrophages CD163/68 (78). Par ailleurs, l'expression de PD1 et PD-L1 dans les cellules tumorales et les lymphocytes intra-tumoraux, facteur pronostique péjoratif dans les proliférations sarcomatoïdes (79), pourrait être étudiée dans notre série.

Concernant la survie globale, notre étude a montré que les patients atteints de MMM présentent une survie prolongée avec une médiane de 23 mois, contre 15 mois dans la population témoin atteinte de MME. L'étude de *Shia et al.* présentait une survie meilleure de 36 mois, avec un taux de survie à 2 ans de 79% quand celui de notre série était de 48%. La tendance pressentie par *Shia et al.* a sûrement été surévaluée par leur faible effectif. Même en épurant notre série de tous les mésothéliomes à moins de 50% de stroma myxoïde afin de se rapprocher du critère d'inclusion de leur étude, nous avons retrouvé une médiane de seulement 29 mois et un taux de survie à 2 ans de 52% (annexe).

De plus notre série a pour la première fois permis d'étudier un seuil pronostique à la proportion de stroma myxoïde. Nous avons montré qu'il existait une différence de survie chez patients présentant une tumeur dont plus d'un tiers du volume est occupé par un stroma myxoïde. Cette stratification explique peut être aussi les différences retrouvées avec la série de *Shia et al*, qui a retenu un seuil de 50% quand nous avons retenu un seuil plus bas de 10%.

Notre étude n'a pas permis d'identifier un pattern architectural de mauvais pronostic, même si une tendance est à noter pour l'architecture solide ce qui n'est pas décrit dans la littérature. En effet dans notre série, nous avons constaté une tendance à une plus mauvaise survie chez les patients présentant un MMM avec 70% ou plus de contingent solide.

L'étude de *Kadota et al.* (24) a montré qu'un grade nucléaire élevé est de mauvais pronostic dans notre série. Dans notre série, nous n'avons pu constater qu'une tendance, sans pouvoir mettre en évidence de différence statistiquement significative avec les tumeurs présentant un grade nucléaire moins élevé.

A la lecture de cette série de tumeurs, une forme particulière cumulant les facteurs de gravité a attiré notre attention : Il s'agit de tumeurs présentant peu de stroma myxoïde, avec une composante solide majoritaire et un grade nucléaire élevé (III). Nous avons de fait montré qu'un MMM avec un pattern solide prédominant présente statistiquement un stroma moins abondant que les autres MMM. De plus, les tumeurs présentant peu de stroma, mais également celles à pattern solide prédominant étaient plus fréquemment associé à un grade nucléaire élevé. En analyse multivariée, seule la faible proportion de stroma (10-50%) fut associée à une moins bonne survie.

Le rôle de P16 dans notre série est concordant avec la littérature à savoir un critère de mauvais pronostic (58), (47). En revanche, son implication dans le MMM semble moindre que dans le MMP conventionnel, car nous avons observé un taux de perte d'expression plus faible que dans la littérature : seulement 38% dans notre série, contre 70% dans une population standard de mésothéliome (42). De plus, seule l'analyse univariée a montré une survie plus basse en cas de perte d'expression, mais l'analyse multivariée sur notre série n'a pas montré de différence significative. Nous avons certainement manqué de puissance pour l'analyse multivariée, puisque nous n'avons pu effectuer l'étude IHC que sur 109 des 140 cas de mésothéliomes.

Une étude d'hybridation génomique comparative (CGH) est en cours sur notre série et pourra permettre d'étudier les délétions du gène CDKN2A

Le rôle de BAP1 est intéressant : notre série a mis en évidence un taux de perte d'expression de 89%, contre environ 25% décrit dans la littérature (46), jusqu'à 61% dans le MME (48). Comme nous l'avons dit, les mutations peuvent être sporadiques ou germinales. La mutation germinale de BAP1 est retrouvée dans d'autres tumeurs, comme le mélanome uvéal(80) et d'autres cancers (47)(81). L'association entre un mésothéliome papillaire bien différencié et un mélanome uvéal en cas de mutation germinale de BAP1 est également décrite. Ces données font émerger le concept de syndrome BAP1. Il serait intéressant d'établir la proportion de mutation germinale dans notre série. Il s'agit en tous cas d'une mutation récurrente dans cette forme particulière de mésothéliome, qui pourrait permettre une

détection familiale du syndrome et individuelle concernant les autres tumeurs du spectre, encore à établir.

Entité à part ou variant bien différencié d'un MME ?

Si l'on reprend ces résultats, le MMM présente des caractéristiques largement semblables au MME : capable de générer architectures et cytologies d'un MME, il est même rapporté dans la littérature un cas de mésothéliome papillaire bien différencié péritonéal à stroma myxoïde abondant (82). Il partage également une carcinogénèse similaire avec un rôle prédominant de l'exposition à l'amiante, mais non systématique (irradiation ?), ainsi que des altérations génétiques en communauté avec le MME (perte de BAP1, délétion homozygote de P16/CDKN2A).

Ces données portent à croire que le MMM pourrait représenter une forme très bien différenciée, sécrétante, de MME. De plus amples explorations génétiques comparatives, mais également épigénétiques, transcriptomiques et protéomiques sont encore nécessaires. Elles pourront notamment démontrer si les anomalies génétiques sont différentes ou au contraire proches des autres MME. Nous espérons que ces données permettront d'élucider les points qui nous échappent encore.

IV. Conclusion :

Ce travail a eu pour objectif de mieux définir le mésothéliome malin pleural myxoïde (MMM), sur le plan épidémiologique, clinique, mais également anatomo-pathologique et génétique. Pour ce faire nous avons étudié une large série, la plus grande à l'heure actuelle, de 140 MMM incidents, répertoriés dans la MESOBANK française, que nous avons comparé à 3236 cas de MMP.

Dans notre série, nous avons montré tout d'abord que le MMM se rencontre dans une population significativement plus jeune (69 ans contre 73 dans le MMP) et avec un sexe ratio plus proche de 1 (40% de femmes contre 26% dans le MMP). Ces patients ont semblé présenter la même fréquence d'exposition à l'amiante, suggérant les mêmes modes carcinologiques.

Le pronostic global chez les patients présentant un MMM s'est avéré plus clément, avec une médiane de survie allongée (23 mois contre 15 dans le MMP) et des taux de survies plus importants (48% contre 25% à 2 ans ; 36% contre 13% à 3 ans).

Sur le plan anatomo-pathologique, le MMM a fait preuve d'un grand polymorphisme, générant tous les types architecturaux retrouvés habituellement dans le MME classique, auxquels s'ajoute la production d'une abondante substance myxoïde facilement identifiable, sécrétée par des cellules en bague à chaton fréquemment retrouvées (73% des cas). De façon intéressante, nous avons montré en analyse multivariée que l'abondance du stroma myxoïde est un facteur pronostique indépendant à évaluer, le MMM étant de meilleur pronostic si la substance recouvre plus de 50% de la surface tumorale (29 mois contre 19 mois).

Les cellules tumorales ont montré en grande majorité un grade nucléaire intermédiaire II (83% des cas) et nous n'avons pas pu démontrer sur notre série l'impact péjoratif sur la survie d'un grade nucléaire élevé III. Elles montrent rarement d'autres critères de mauvais pronostic (nécrose 9%, contingent fusiforme 3%, emboles 2%).

Les marqueurs IHC diagnostiques ont fait preuve d'une grande sensibilité (calrétinine : 97%, WT1 : 98%, CK5/6 : 91%, EMA : 87%). Leur immunophénotype mésothélial complet est donc facile à mettre en évidence.

L'analyse des marqueurs IHC pronostiques a montré que le MMM surexprime p53 de la même façon que le MME. La perte d'expression de P16 en revanche, est moins fréquemment rencontrée dans le MMM (35% contre 58% dans le MME), tandis qu'une perte d'expression de BAP1 est plus fréquente (89% contre 68% dans le MME). Nous avons également confirmé que la perte de P16 était un facteur pronostique péjoratif en analyse univariée dans notre série (14 mois en cas de perte d'expression contre 28 mois en cas d'expression persistante).


Le mésothéliome myxoïde présente donc une grande communauté avec le mésothéliome épithélioïde classique sur le plan épidémiologique, morphologique, immunophénotypique et partage les mêmes mutations conduisant à l'inactivation de BAP1 et CDKN2A.

En revanche, les divergences sur la survie, le sexe ratio, la fréquence des mutations identifiables nous poussent à croire qu'il s'agit d'une forme particulière de MME. C'est d'autant plus intéressant qu'elle est facile à reconnaître. Des explorations élargies de génétique comparative, de transcriptomique et d'épigénétique sont inévitables pour lever les doutes persistants sur les liens qui unissent ces tumeurs. Une étude CGH et transcriptomique est entreprise et le résultat sera inclus dans notre publication.


(*) VU ET PERMIS D'IMPRIMER

(*) Grenoble, le 10/10/16

(*) LE DOYEN


Pour la Présidente
et par délégation
(*) J.P. ROMANET
Le Doyen de Médecine
Pr. Jean-Paul ROMANET

(*) LE PRESIDENT DE LA THESE


(*) PROFESSEUR

1. Campbell K, Brosseau S, Reviron-Rabec L, Bergot E, Lechapt E, Levallet G, et al. [Malignant pleural mesothelioma: 2013 state of the art]. *Bull Cancer (Paris)*. 2013 Dec;100(12):1283–93.
2. Le Stang N, Belot A, Gilg Soit Ilg A, Rolland P, Astoul P, Bara S, et al. Evolution of pleural cancers and malignant pleural mesothelioma incidence in France between 1980 and 2005. *Int J Cancer*. 2010 Jan 1;126(1):232–8.
3. INCa. Mésothéliome pleural malin- Guide du Parcours de Soins. [wwwhas-santefr wwwe-cancerfr](http://wwwhas-santefr.wwwe-cancerfr) [serial on the Internet]. 2013.
4. Spirtas R, Heineman EF, Bernstein L, Beebe GW, Keehn RJ, Stark A, et al. Malignant mesothelioma: attributable risk of asbestos exposure. *Occup Environ Med*. 1994 Dec;51(12):804–11.
5. Cavazza A, Travis LB, Travis WD, Wolfe JT, Foo ML, Gillespie DJ, et al. Post-irradiation malignant mesothelioma. *Cancer*. 1996 Apr 1;77(7):1379–85.
6. Aspects cliniques et histopathologiques du mesotheliome pleural malin chez l'enfant et l'adulte jeune, a propos d'une serie de 47 cas.doc.
7. Travis WD, Brambilla E, Müller-Hermelink HK, Harris CC. Tumours of the pleura. World Health Organization Classification of Tumours Pathology and Genetics of Tumours of the Lung, Pleura, Thymus and Heart. Lyon: IARC Press; 2015. In.
8. Shia J, Qin J, Erlandson RA, King R, Illei P, Nobrega J, et al. Malignant mesothelioma with a pronounced myxoid stroma: a clinical and pathological evaluation of 19 cases. *Virchows Arch Int J Pathol*. 2005 Nov;447(5):828–34.
9. Leigh J, Davidson P, Hendrie L, Berry D. Malignant mesothelioma in Australia, 1945-2000. *Am J Ind Med*. 2002 Mar;41(3):188–201.
10. Carbone M, Ly BH, Dodson RF, Pagano I, Morris PT, Dogan UA, et al. Malignant mesothelioma: facts, myths, and hypotheses. *J Cell Physiol*. 2012 Jan;227(1):44–58.
11. Moolgavkar SH, Meza R, Turim J. Pleural and peritoneal mesotheliomas in SEER: age effects and temporal trends, 1973-2005. *Cancer Causes Control CCC*. 2009 Aug;20(6):935–44.
12. Burki T. Health experts concerned over India's asbestos industry. *Lancet Lond Engl*. 2010 Feb 20;375(9715):626–7.
13. Godard P, Housset B, Crestani B, Marquette C-H, Scherpereel A, Astoul P, et al. Recommandations de la Société Française de Pneumologie de Langue Française sur le mésothéliome pleural- Conférence d'experts. *Rev MalRespir*. [Conférence d'experts]. 2006.
14. Grosclaude P, Bossard N, Remontet L, Belot A, Arveux P, Bouvier R, et al. *Survie des patients atteints de cancer en France*. Springer-Verlag france, 2007 ed. Lyon: Etude des registres du réseau FRANCIM; 2007.
15. Edwards JG, Abrams KR, Leverment JN, Spyt TJ, Waller DA, O'Byrne KJ. Prognostic factors for malignant mesothelioma in 142 patients: validation of CALGB and EORTC prognostic scoring systems. *Thorax*. 2000 Sep;55(9):731–5.
16. INCa. Amiante et mésothéliome pleural malin. Institut National du Cancer. [Prévention]. 2012 19 janvier 2012;mesure 12 - Action 9.1.
17. Wagner JC, Sleggs CA, Marchand P. Diffuse pleural mesothelioma and asbestos exposure in the North Western Cape Province. *Br J Ind Med*. 1960 Oct;17:260–71.
18. Hodgson JT, Darnton A. The quantitative risks of mesothelioma and lung cancer in relation to asbestos exposure. *Ann Occup Hyg*. 2000 Dec;44(8):565–601.
19. Kamp DW. Asbestos-induced lung diseases: an update. *Transl Res J Lab Clin Med*. 2009 Apr;153(4):143–52.
20. Lee AY, Raz DJ, He B, Jablons DM. Update on the molecular biology of malignant mesothelioma. *Cancer*. 2007 Apr 15;109(8):1454–61.
21. Heintz NH, Janssen-Heininger YMW, Mossman BT. Asbestos, lung cancers, and mesotheliomas: from molecular approaches to targeting tumor survival pathways. *Am J Respir Cell Mol Biol*. 2010 Feb;42(2):133–9.
22. Carbone M, Pass HI. Evolving aspects of mesothelioma carcinogenesis: SV40 and genetic predisposition. *J Thorac Oncol Off Publ Int Assoc Study Lung Cancer*. 2006 Feb;1(2):169–71.
23. Musk AW, Olsen N, Alfonso H, Reid A, Mina R, Franklin P, et al. Predicting survival in malignant mesothelioma. *Eur Respir J*. 2011 Dec;38(6):1420–4.

24. Kadota K, Suzuki K, Colovos C, Sima CS, Rusch VW, Travis WD, et al. A nuclear grading system is a strong predictor of survival in epithelioid diffuse malignant pleural mesothelioma. *Mod Pathol Off J U S Can Acad Pathol Inc.* 2012 Feb;25(2):260–71.
25. Scherpereel A, Astoul P, Baas P, Berghmans T, Clayson H, de Vuyst P, et al. [Guidelines of the European Respiratory Society and the European Society of Thoracic Surgeons for the management of malignant pleural mesothelioma]. *Zhongguo Fei Ai Za Zhi Chin J Lung Cancer.* 2010 Oct;13(10):C23-45.
26. Galateau-Sallé F, Gilg Soit Ilg A, Le Stang N, Brochard P, Paireon JC, Astoul P, et al. [The French mesothelioma network from 1998 to 2013]. *Ann Pathol.* 2014 Feb;34(1):51–63.
27. Husain AN, Colby T, Ordonez N, Krausz T, Attanoos R, Beasley MB, et al. Guidelines for pathologic diagnosis of malignant mesothelioma: 2012 update of the consensus statement from the International Mesothelioma Interest Group. *Arch Pathol Lab Med.* 2013 May;137(5):647–67.
28. Galateau F, Brambilla E, Cagle P, Churg A, Colby T, Gibbs A, et al. *Pathology of Malignant Mesothelioma: Springer-Verlag London Limited 2006.*
29. Brčić L, Jakopović M, Brčić I, Klarić V, Milošević M, Sepac A, et al. Reproducibility of histological subtyping of malignant pleural mesothelioma. *Virchows Arch Int J Pathol.* 2014 Dec;465(6):679–85.
30. Galateau-Sallé F, Vignaud JM, Burke L, Gibbs A, Brambilla E, Attanoos R, et al. Well-differentiated papillary mesothelioma of the pleura: a series of 24 cases. *Am J Surg Pathol.* 2004 Apr;28(4):534–40.
31. Yaziji H, Battifora H, Barry TS, Hwang HC, Bacchi CE, McIntosh MW, et al. Evaluation of 12 antibodies for distinguishing epithelioid mesothelioma from adenocarcinoma: identification of a three-antibody immunohistochemical panel with maximal sensitivity and specificity. *Mod Pathol Off J U S Can Acad Pathol Inc.* 2006 Apr;19(4):514–23.
32. Addis B, Roche H. Problems in mesothelioma diagnosis. *Histopathology.* 2009 Jan;54(1):55–68.
33. Klebe S, Brownlee NA, Mahar A, Burchette JL, Sporn TA, Vollmer RT, et al. Sarcomatoid mesothelioma: a clinical-pathologic correlation of 326 cases. *Mod Pathol Off J U S Can Acad Pathol Inc.* 2010 Mar;23(3):470–9.
34. Churg A, Colby TV, Cagle P, Corson J, Gibbs AR, Gilks B, et al. The separation of benign and malignant mesothelial proliferations. *Am J Surg Pathol.* 2000 Sep;24(9):1183–200.
35. Abutaily AS, Addis BJ, Roche WR. Immunohistochemistry in the distinction between malignant mesothelioma and pulmonary adenocarcinoma: a critical evaluation of new antibodies. *J Clin Pathol.* 2002 Sep;55(9):662–8.
36. Carella R, Deleonardi G, D’Errico A, Salerno A, Egarter-Vigl E, Seebacher C, et al. Immunohistochemical panels for differentiating epithelial malignant mesothelioma from lung adenocarcinoma: a study with logistic regression analysis. *Am J Surg Pathol.* 2001 Jan;25(1):43–50.
37. Duhig EE, Kalpakos L, Yang IA, Clarke BE. Mesothelial markers in high-grade breast carcinoma. *Histopathology.* 2011 Nov;59(5):957–64.
38. Ordóñez NG. Application of mesothelin immunostaining in tumor diagnosis. *Am J Surg Pathol.* 2003 Nov;27(11):1418–28.
39. Takeshima Y, Amatya VJ, Kushitani K, Inai K. A useful antibody panel for differential diagnosis between peritoneal mesothelioma and ovarian serous carcinoma in Japanese cases. *Am J Clin Pathol.* 2008 Nov;130(5):771–9.
40. Churg A, Cagle P, Colby TV, Corson JM, Gibbs AR, Hammar S, et al. The fake fat phenomenon in organizing pleuritis: a source of confusion with desmoplastic malignant mesotheliomas. *Am J Surg Pathol.* 2011 Dec;35(12):1823–9.
41. Ugurluer G, Chang K, Gamez ME, Arnett AL, Jayakrishnan R, Miller RC, et al. Genome-based Mutational Analysis by Next Generation Sequencing in Patients with Malignant Pleural and Peritoneal Mesothelioma. *Anticancer Res.* 2016 May;36(5):2331–8.
42. Hylebos M, Van Camp G, van Meerbeeck JP, Op de Beeck K. The Genetic Landscape of Malignant Pleural Mesothelioma: Results from Massively Parallel Sequencing. *J Thorac Oncol Off Publ Int Assoc Study Lung Cancer.* 2016 Jun 6;
43. Borczuk AC, Pei J, Taub RN, Levy B, Nahum O, Chen J, et al. Genome-wide analysis of abdominal and pleural malignant mesothelioma with DNA arrays reveals both common and distinct regions of copy number alteration. *Cancer Biol Ther.* 2016;17(3):328–35.
44. Rihn BH, Mohr S, McDowell SA, Binet S, Loubinoux J, Galateau F, et al. Differential gene expression in mesothelioma. *FEBS Lett.* 2000 Sep 1;480(2–3):95–100.

45. Bueno R, Stawiski EW, Goldstein LD, Durinck S, De Rienzo A, Modrusan Z, et al. Comprehensive genomic analysis of malignant pleural mesothelioma identifies recurrent mutations, gene fusions and splicing alterations. *Nat Genet.* 2016 Apr;48(4):407–16.
46. Bott M, Brevet M, Taylor BS, Shimizu S, Ito T, Wang L, et al. The nuclear deubiquitinase BAP1 is commonly inactivated by somatic mutations and 3p21.1 losses in malignant pleural mesothelioma. *Nat Genet.* 2011 Jul;43(7):668–72.
47. Ladanyi M, Zauderer MG, Krug LM, Ito T, McMillan R, Bott M, et al. New strategies in pleural mesothelioma: BAP1 and NF2 as novel targets for therapeutic development and risk assessment. *Clin Cancer Res Off J Am Assoc Cancer Res.* 2012 Sep 1;18(17):4485–90.
48. Yoshikawa Y, Sato A, Tsujimura T, Emi M, Morinaga T, Fukuoka K, et al. Frequent inactivation of the BAP1 gene in epithelioid-type malignant mesothelioma. *Cancer Sci.* 2012 May;103(5):868–74.
49. Righi L, Duregon E, Vatrano S, Izzo S, Giorcelli J, Rondón-Lagos M, et al. BRCA1-Associated Protein 1 (BAP1) Immunohistochemical Expression as a Diagnostic Tool in Malignant Pleural Mesothelioma Classification: A Large Retrospective Study. *J Thorac Oncol Off Publ Int Assoc Study Lung Cancer.* 2016 Jul 13;
50. Churg A, Sheffield BS, Galateau-Salle F. New Markers for Separating Benign From Malignant Mesothelial Proliferations: Are We There Yet? *Arch Pathol Lab Med.* 2016 Apr;140(4):318–21.
51. Hwang HC, Pyott S, Rodriguez S, Cindric A, Carr A, Michelsen C, et al. BAP1 Immunohistochemistry and p16 FISH in the Diagnosis of Sarcomatous and Desmoplastic Mesotheliomas. *Am J Surg Pathol.* 2016 May;40(5):714–8.
52. Ribeiro C, Campelos S, Moura CS, Machado JC, Justino A, Parente B. Well-differentiated papillary mesothelioma: clustering in a Portuguese family with a germline BAP1 mutation. *Ann Oncol Off J Eur Soc Med Oncol ESMO.* 2013 Aug;24(8):2147–50.
53. Testa JR, Cheung M, Pei J, Below JE, Tan Y, Sementino E, et al. Germline BAP1 mutations predispose to malignant mesothelioma. *Nat Genet.* 2011 Oct;43(10):1022–5.
54. Tetzlaff MT, Torres-Cabala CA, Pattanaprichakul P, Rapini RP, Prieto VG, Curry JL. Emerging clinical applications of selected biomarkers in melanoma. *Clin Cosmet Investig Dermatol.* 2015;8:35–46.
55. Carbone M, Ferris LK, Baumann F, Napolitano A, Lum CA, Flores EG, et al. BAP1 cancer syndrome: malignant mesothelioma, uveal and cutaneous melanoma, and MBAITs. *J Transl Med.* 2012;10:179.
56. Illei PB, Rusch VW, Zakowski MF, Ladanyi M. Homozygous deletion of CDKN2A and codeletion of the methylthioadenosine phosphorylase gene in the majority of pleural mesotheliomas. *Clin Cancer Res Off J Am Assoc Cancer Res.* 2003 Jun;9(6):2108–13.
57. Wong L, Zhou J, Anderson D, Kratzke RA. Inactivation of p16INK4a expression in malignant mesothelioma by methylation. *Lung Cancer Amst Neth.* 2002 Nov;38(2):131–6.
58. Ladanyi M. Implications of P16/CDKN2A deletion in pleural mesotheliomas. *Lung Cancer Amst Neth.* 2005 Jul;49 Suppl 1:S95-98.
59. Hwang HC, Sheffield BS, Rodriguez S, Thompson K, Tse CH, Gown AM, et al. Utility of BAP1 Immunohistochemistry and p16 (CDKN2A) FISH in the Diagnosis of Malignant Mesothelioma in Effusion Cytology Specimens. *Am J Surg Pathol.* 2016 Jan;40(1):120–6.
60. Hwang H, Tse C, Rodriguez S, Gown A, Churg A. p16 FISH deletion in surface epithelial mesothelial proliferations is predictive of underlying invasive mesothelioma. *Am J Surg Pathol.* 2014 May;38(5):681–8.
61. Wu D, Hiroshima K, Matsumoto S, Nabeshima K, Yusa T, Ozaki D, et al. Diagnostic usefulness of p16/CDKN2A FISH in distinguishing between sarcomatoid mesothelioma and fibrous pleuritis. *Am J Clin Pathol.* 2013 Jan;139(1):39–46.
62. Dacic S, Kothmaier H, Land S, Shuai Y, Halbwedl I, Morbini P, et al. Prognostic significance of p16/cdkn2a loss in pleural malignant mesotheliomas. *Virchows Arch Int J Pathol.* 2008 Dec;453(6):627–35.
63. Galateau-Salle F, Churg A, Roggli V, Travis WD, World Health Organization Committee for Tumors of the Pleura. The 2015 World Health Organization Classification of Tumors of the Pleura: Advances since the 2004 Classification. *J Thorac Oncol Off Publ Int Assoc Study Lung Cancer.* 2016 Feb;11(2):142–54.
64. Thierry Soussi, Karim Dehouche, Christophe Béroud. L'analyse des mutations du gène p53 dans les cancers humains : le lien entre l'épidémiologie et la carcinogénèse. *médecine/sciences 2000 ; 16 : 1387-96.*

65. Lo Iacono M, Monica V, Righi L, Grosso F, Libener R, Vatrano S, et al. Targeted next-generation sequencing of cancer genes in advanced stage malignant pleural mesothelioma: a retrospective study. *J Thorac Oncol Off Publ Int Assoc Study Lung Cancer*. 2015 Mar;10(3):492–9.
66. McCluggage WG, Soslow RA, Gilks CB. Patterns of p53 immunoreactivity in endometrial carcinomas: “all or nothing” staining is of importance. *Histopathology*. 2011 Oct;59(4):786–8.
67. Kaye PV, Haider SA, James PD, Soomro I, Catton J, Parsons SL, et al. Novel staining pattern of p53 in Barrett’s dysplasia--the absent pattern. *Histopathology*. 2010 Dec;57(6):933–5.
68. Hellberg D, Tot T, Stendahl U. Pitfalls in immunohistochemical validation of tumor marker expression--exemplified in invasive cancer of the uterine cervix. *Gynecol Oncol*. 2009 Jan;112(1):235–40.
69. Guo G, Chmielecki J, Goparaju C, Heguy A, Dolgalev I, Carbone M, et al. Whole-exome sequencing reveals frequent genetic alterations in BAP1, NF2, CDKN2A, and CUL1 in malignant pleural mesothelioma. *Cancer Res*. 2015 Jan 15;75(2):264–9.
70. Attanoos RL, Griffin A, Gibbs AR. The use of immunohistochemistry in distinguishing reactive from neoplastic mesothelium. A novel use for desmin and comparative evaluation with epithelial membrane antigen, p53, platelet-derived growth factor-receptor, P-glycoprotein and Bcl-2. *Histopathology*. 2003 Sep;43(3):231–8.
71. Willems SM, Wiweger M, van Roggen JFG, Hogendoorn PCW. Running GAGs: myxoid matrix in tumor pathology revisited: What’s in it for the pathologist? *Virchows Arch*. 2010 Feb;456(2):181–92.
72. Mark EJ, Shin DH. Diffuse malignant mesothelioma of the pleura: a clinicopathological study of six patients with a prolonged symptom-free interval or extended survival after biopsy and a review of the literature of long-term survival. *Virchows Arch A Pathol Anat Histopathol*. 1993;422(6):445–51.
73. Baker PM, Clement PB, Young RH. Malignant peritoneal mesothelioma in women: a study of 75 cases with emphasis on their morphologic spectrum and differential diagnosis. *Am J Clin Pathol*. 2005 May;123(5):724–37.
74. Chirieac LR, Barletta JA, Yeap BY, Richards WG, Tilleman T, Bueno R, et al. Clinicopathologic characteristics of malignant mesotheliomas arising in patients with a history of radiation for Hodgkin and non-Hodgkin lymphoma. *J Clin Oncol Off J Am Soc Clin Oncol*. 2013 Dec 20;31(36):4544–9.
75. Henderson DW, Reid G, Kao SC, van Zandwijk N, Klebe S. Challenges and controversies in the diagnosis of malignant mesothelioma: Part 2. Malignant mesothelioma subtypes, pleural synovial sarcoma, molecular and prognostic aspects of mesothelioma, BAP1, aquaporin-1 and microRNA. *J Clin Pathol*. 2013 Oct;66(10):854–61.
76. Suzuki K, Kadota K, Sima CS, Sadelain M, Rusch VW, Travis WD, et al. Chronic inflammation in tumor stroma is an independent predictor of prolonged survival in epithelioid malignant pleural mesothelioma patients. *Cancer Immunol Immunother CII*. 2011 Dec;60(12):1721–8.
77. Ujii H, Kadota K, Nitadori J-I, Aerts JG, Woo KM, Sima CS, et al. The tumoral and stromal immune microenvironment in malignant pleural mesothelioma: A comprehensive analysis reveals prognostic immune markers. *Oncoimmunology*. 2015 Jun;4(6):e1009285.
78. Cornelissen R, Lieverse LA, Maat AP, Hendriks RW, Hoogsteden HC, Bogers AJ, et al. Ratio of intratumoral macrophage phenotypes is a prognostic factor in epithelioid malignant pleural mesothelioma. *PLoS One*. 2014;9(9):e106742.
79. Combaz-Lair C, Galateau-Sallé F, McLeer-Florin A, Le Stang N, David-Boudet L, Duruisseaux M, et al. Immune biomarkers PD-1/PD-L1 and TLR3 in malignant pleural mesotheliomas. *Hum Pathol*. 2016 Jun;52:9–18.
80. Cebulla CM, Binkley EM, Pilarski R, Massengill JB, Rai K, Liebner DA, et al. Analysis of BAP1 Germline Gene Mutation in Young Uveal Melanoma Patients. *Ophthalmic Genet*. 2015 Jun;36(2):126–31.
81. Wang A, Papneja A, Hycza M, Al-Habeeb A, Ghazarian D. BAP1: gene of the month. *J Clin Pathol*. 2016 May 27;
82. Diaz LK, Okonkwo A, Solans EP, Bedrossian C, Rao MS. Extensive myxoid change in well-differentiated papillary mesothelioma of the pelvic peritoneum. *Ann Diagn Pathol*. 2002 Jun;6(3):164–7.

Abstract:

Background: Malignant pleural mesothelioma (MM) with abundant myxoid stroma (MMM) is a rare entity reported in pleura, which prognostic is still controversial. The objective of this study was to define this form of MMM on a large series, to decipher its clinicopathological characteristics and confirm its prognostic significance.

Materials: 140 cases of MM with myxoid changes retrieved from MESOPATH files were compared to 3236 cases of epithelioid MM without myxoid changes.

Methods: Clinical features (age, gender, asbestos exposure, survival), histopathological and immunohistochemical (IHC) characteristics were evaluated and compared in the two populations.

Results: There was a female predominance in MMM (40% vs 56% in epithelioid MM; $p < 0.0001$) and slightly younger age at diagnostic (69y vs 73y; $p < 0.0001$). MMM harbored a better prognosis (23 months median vs 15 months median for MM; $p < 0.0001$). WT1 was more frequently expressed in MMM (98% vs 87%; $p = 0.007$). They more frequently lose BAP1 (89% vs 68%) but are more p16 positive (IHC) than other MM ($p < 0.0001$), with a pejorative role of p16 loss (univariate analysis; $p < 0.0001$). At multivariate analysis, MMM with predominant myxoid stroma (>50%) harbored a better survival (29 months median vs 19 months; HR=2.0 [1.0; 4.2]; $p = 0.05$).

Conclusion: We confirmed that MMM is a clinical entity which more frequently affects young patients, females, harboring a better prognosis if myxoid stroma was predominant (multivariate analysis). Molecular profiles characterization are still on go.