



HAL
open science

Odontologie restauratrice esthétique directe : vers une instrumentation et des techniques modernes diminuant les facteurs praticien-dépendants

Sophie Laroque

► **To cite this version:**

Sophie Laroque. Odontologie restauratrice esthétique directe : vers une instrumentation et des techniques modernes diminuant les facteurs praticien-dépendants. Médecine humaine et pathologie. 2016. dumas-01400343

HAL Id: dumas-01400343

<https://dumas.ccsd.cnrs.fr/dumas-01400343v1>

Submitted on 21 Nov 2016

HAL is a multi-disciplinary open access archive for the deposit and dissemination of scientific research documents, whether they are published or not. The documents may come from teaching and research institutions in France or abroad, or from public or private research centers.

L'archive ouverte pluridisciplinaire **HAL**, est destinée au dépôt et à la diffusion de documents scientifiques de niveau recherche, publiés ou non, émanant des établissements d'enseignement et de recherche français ou étrangers, des laboratoires publics ou privés.

Université de Nice – Sophia Antipolis
UFR d'odontologie – Faculté de chirurgie dentaire

24 Avenue des Diabes Bleus - 06357 Nice Cedex 04

**ODONTOLOGIE RESTAURATRICE ESTHETIQUE
DIRECTE : VERS UNE INSTRUMENTATION ET DES
TECHNIQUES MODERNES DIMINUANT LES
FACTEURS PRATICIEN-DEPENDANTS**

Année 2016

Thèse n° 42.57.16.03

THESE

Présentée et publiquement soutenue devant

La faculté de Chirurgie Dentaire de Nice

Le 25 mars 2016

Par

Mademoiselle Sophie Laroque

Née le 28 mai 1991 à Nice (06)

Pour obtenir le grade de

Docteur en Chirurgie Dentaire (Diplôme d'Etat)

Examineurs :

Madame le Professeur
Madame le Professeur
Monsieur le Docteur
Monsieur le Docteur
Monsieur le Docteur

L. LUPI-PEGURIER
M-F. BERTRAND
E. LEFORESTIER
A. OUDIN
R. CEINOS

Présidente du Jury
Directeur de thèse
Assesseur
Assesseur
Membre invité

CORPS ENSEIGNANT

56^{ème} section : DEVELOPPEMENT, CROISSANCE ET PREVENTION

Sous-section 01 : ODONTOLOGIE PEDIATRIQUE

Professeur des Universités : Mme MULLER-BOLLA Michèle

Maître de Conférences des Universités : Mme JOSEPH Clara

Assistant Hospitalier Universitaire : Mme PIERRE Audrey

Sous-section 02 : ORTHOPEDIE DENTO-FACIALE

Professeur des Universités : Mme MANIERE-EZVAN Armelle

Maître de Conférences des Universités : M. FAVOT Pierre

Assistante Associée-Praticien Associée : Mme OUEISS Arlette

Assistant Hospitalier Universitaire : M. BUSSON Floriant

Sous-section 03 : PREVENTION, EPIDEMIOLOGIE, ECONOMIE DE LA SANTE, ODONTOLOGIE LEGALE

Professeur des Universités : Mme LUPI-PEGURIER Laurence

Assistant Hospitalier Universitaire : Mme SOSTHE Anne Laure

Assistant Hospitalier Universitaire : Mme BORSA Leslie

57^{ème} section : SCIENCES BIOLOGIQUES, MEDECINE ET CHIRURGIE BUCCALE

Sous-section 01 : PARODONTOLOGIE

Maître de Conférences des Universités : M. CHARBIT Yves

Maître de Conférences des Universités : Mme VINCENT-BUGNAS Séverine

Assistant Hospitalier Universitaire : Mme LAMURE Julie

Assistant Hospitalier Universitaire : M. RATHELOT Benjamin

Sous-section 02 : CHIRURGIE BUCCALE, PATHOLOGIE ET THERAPEUTIQUE, ANESTHESIE ET REANIMATION

Professeur des Universités Associées : Mme MERIGO Elisabetta

Maître de Conférences des Universités : M. COCHAIS Patrice

Maître de Conférences des Universités : M. SAVOLDELLI Charles

Maître de Conférences des Universités : M. HARNET Jean-Claude

Assistant Hospitalier Universitaire : M. PAUL Adrien

Sous-section 03 : SCIENCES BIOLOGIQUES

Professeur des Universités : Mme PRECHEUR SABLAYROLLES Isabelle

Maître de Conférences des Universités : Mme RAYBAUD Hélène

Maître de Conférences des Universités : Mme VOHA Christine

58^{ème} section : SCIENCES PHYSIQUES ET PHYSIOLOGIQUES ENDODONTIQUES ET PROTHETIQUES

Sous-section 01 : ODONTOLOGIE CONSERVATRICE, ENDODONTIE

Professeur des Universités : Mme BERTRAND Marie-France

Professeur des Universités : M. MEDIONI Etienne

Professeur Emérite : M. ROCCA Jean-Paul

Maître de Conférences des Universités : Mme BRULAT-BOUCHARD Nathalie

Assistant Hospitalier Universitaire : M. MORKOWSKI-GEMMI Thomas

Assistant Hospitalier Universitaire : Mme DUVERNEUIL Laura

Assistant Hospitalier Universitaire : M. GANDJIZADEH GHOUCHANI Mir-Payam

Sous-section 02 : PROTHESES

Professeur des Universités : Mme LASSAUZAY Claire

Maître de Conférences des Universités : M. ALLARD Yves

Maître de Conférences des Universités : M. LAPLANCHE Olivier

Maître de Conférences des Universités : Mme POUYSSEGUR-ROUGIER Valérie

Assistant Hospitalier Universitaire : Mme CERETTI Léonor

Assistant Hospitalier Universitaire : M. OUDIN GENDREL Antoine

Assistant Hospitalier Universitaire : M. SABOT Jean-Guy

Assistant Hospitalier Universitaire : M. SAMMUT Arnaud

Sous-section 03 : SCIENCES ANATOMIQUES ET PHYSIOLOGIQUES

Professeur des Universités : M. BOLLA Marc

Professeur des Universités : M. MAHLER Patrick

Maître de Conférences des Universités : Mme EHRMANN Elodie

Maître de Conférences des Universités : M. LEFORESTIER Eric

Assistant Hospitalier Universitaire : Mme CANCEL Bénédicte

Remerciements

A Madame le Professeur LUPI-PEGURIER Laurence

**Docteur en Chirurgie Dentaire
Docteur de l'Université Nice Sophia-Antipolis
Professeur des Universités, Praticien hospitalier
Responsable de la Sous-section Prévention, Epidémiologie, Economie de la Santé,
Odontologie Légale**

Je vous remercie de m'avoir fait l'honneur d'accepter aussi spontanément de présider ce jury de thèse. Votre disponibilité, votre joie de vivre ainsi que vos enseignements m'ont beaucoup apporté tout au long de mes études.

Les astuces que vous avez développées dans votre travail en sédation sont devenues une pratique courante lors de la prise en charge des enfants. La « machine à bisous » restera un classique qui me fera toujours penser à votre enthousiasme et à votre gentillesse. Je vous remercie pour tout ce que vous avez pu m'apporter.

Veillez trouver dans ce travail le témoignage de mon profond respect et l'expression de mes plus vifs remerciements.

A Madame le Professeur BERTRAND Marie-France

**Docteur en Chirurgie Dentaire
Docteur de l'Université Nice Sophia-Antipolis
Professeur des Universités, Praticien hospitalier
Responsable de la Sous-section Odontologie Conservatrice - Endodontie
Vice Doyen chargé de la Pédagogie**

Je suis très sensible à l'honneur que vous m'avez fait en acceptant de diriger ce travail. Vos valeurs humaines et votre dévouement auprès des étudiants ont toujours été remarquables durant ces six années d'études. Votre implication auprès de chacun afin de trouver le meilleur des compromis est réellement un exemple à suivre. Votre sagesse, votre compréhension ainsi que vos enseignements clairs et précis sont vos plus grandes qualités. Je vous remercie grandement pour tout ce que vous m'avez apporté sur le plan pédagogique et personnel.

Veillez trouver dans ce travail, l'expression de mon plus grand respect.

A Monsieur le Docteur LEFORESTIER Eric

**Docteur en Chirurgie Dentaire
Docteur de l'Université Nice Sophia-Antipolis
Maître de conférences des Universités
Praticien hospitalier
Sous-section sciences anatomiques et physiologiques**

Je vous remercie d'avoir accepté de siéger dans mon jury. J'en suis honorée. Votre gentillesse, votre savoir et vos compétences m'ont beaucoup appris tout au long de ces années. Votre patience et votre pédagogie m'ont permis de comprendre et d'apprécier les biomatériaux, ce qui n'était pas chose facile. Votre disponibilité et le temps que vous accordez à chaque étudiant lors des vacances hospitalières permettent à chacun de se sentir encadré et d'améliorer grandement son apprentissage grâce à vos précieux conseils. Vous faites parti des enseignants que je suis ravie d'avoir pu côtoyer le long de mon cursus.

Pour tout cela, et bien d'autres choses encore, veuillez accepter ma gratitude et mon profond respect.

A Monsieur le Docteur OUDIN Antoine

**Docteur en Chirurgie Dentaire
Docteur de l'Université de Nice Sophia-Antipolis
Assistant Hospitalo-Universitaire
Sous-section Prothèses**

C'est avec une joie immense que je vous compte parmi les membres de ce jury. Je n'oublierai jamais votre bonne humeur et votre savoir qui m'ont permis d'apprendre et d'évoluer dans une ambiance plus qu'agréable. Les vacances en votre compagnie resteront de très bons souvenirs de la vie hospitalière. Vos enseignements accompagnés des rituels « dégrafages » (que vous seul m'avez appris) resteront un moment fort de ma pratique. Ce fut sincèrement un réel plaisir de travailler à vos côtés.

Veuillez trouver dans ce travail l'expression de ma plus grande estime et mes remerciements les plus sincères.

A Monsieur le Docteur CEINOS Romain

**Docteur en chirurgie dentaire
Docteur de l'Université de Nice Sophia-Antipolis
Ancien Assistant Hospitalo-Universitaire
Sous-section Odontologie Conservatrice - Endodontie**

Votre présence en ce jour particulier est pour moi un honneur mais aussi une joie. Vous êtes l'une des personnes qui a le plus compté lors de mes études. Vous êtes celui qui m'a le plus appris tant sur le plan professionnel que personnel. J'ai commencé mes études et je les clôture en votre présence avec un brin de tristesse car je n'aurai plus aussi facilement accès à votre enseignement, à vos conseils et à votre savoir. Cependant je ne doute pas que cette relation élève-enseignant évoluera vers une amitié sincère.

Votre patience et votre rigueur m'ont été très précieuses tout au long de ce travail de thèse et je ne saurais comment vous remercier à la hauteur de ce que vous m'avez apporté. Je suis sûre que si Michèle connaissait vos compétences et vos valeurs, elle serait ravie d'avoir quelqu'un comme vous dans son entourage. A défaut de sa présence, je vous dédie cette thèse qui, sans vous, n'aurait jamais abouti.

Je vous demande d'accepter mes sincères remerciements. Ce fût un honneur pour moi de réaliser ce travail avec vous.

Je dédie cette thèse :

A ma famille :

A toi Maman, j'espère que, de la haut, tu es fière de moi et de ce que je suis devenue. Je ne t'oublie pas, tu me manques énormément.

A toi Papa, tu n'y croyais pas il y a 6 ans et pourtant ça y est ta petite dernière a réussi. Merci pour ton soutien et pour ta patience. Je sais que je ne suis pas la plus facile, mais je t'aime très fort et si j'ai réussi c'est aussi grâce à toi.

A Manouille, tu as remplacé Maman ces dernières années. Tu t'es occupée de moi comme si j'étais ta fille en plus d'être ta petite sœur. Avec Nain-nain et ma chouquette vous savez me rendre heureuse.

A Toto, je sais que je resterai toujours un bébé à tes yeux mais aujourd'hui c'est toi qui prends une claque. Je t'ai cassé !

A Elise, Mathilde et Paulocho.

A Lolo, ma beauté, merci de toujours être là et d'être revenue à Nice avec Manu pour être près de ta petite sœur chérie.

A Alex :

Mon petit cœur, on aura mis six ans pour se trouver mais mieux vaut tard que jamais. Merci d'être là, de me soutenir et de me supporter au quotidien. A nous et à notre futur ensemble, je t'aime.

A mes amis :

A Anne-So, ma boubouche, 15 ans d'amitié et rien n'a changé. Me supporter durant toutes ces années n'a pas du être une chose facile ! Merci pour ton soutien ma demi-sœur.

A Mélanie, mon chou, ces études nous auront permis de nous rencontrer, un point positif dans cette vieille résidence universitaire ! Merci pour ta folie et ta bonne humeur toujours présente à toute épreuve ! Le Captain peut être fier de nous !

A Maher, mon binôme, tu es mon pilier, celui qui sait me calmer dans les situations délicates, mon maître en chirurgie, en bref tu es simplement une personne en or. Merci pour tout.

A Lola, ma poulette, mon rayon de soleil de ces années d'études. Je crois qu'il est temps de s'offrir un petit rhum pour trinquer à notre réussite et d'aller danser sur le rythme endiablé du master !

A Lolo et Ariane, même si votre internat nous empêche de nous voir, je ne vous oublie pas mes beautés.

A Joséphine et Jacques, un bon verre d'anisette et ça repart !

A tous mes amis de ma promotion et de la coloc', pour tous ces apéros, ces soirées et WE passés ensemble. Tout ça va beaucoup me manquer mais vous êtes tous mes plus beaux souvenirs.

Au Dr Jean Richelme :

En un mot, merci. Merci pour tout ce que vous m'avez appris. Merci de m'avoir aidé à réaliser ce travail de thèse, et de répondre toujours présent à tous mes questionnements. Vous êtes celui qui me donne envie de progresser, de m'améliorer, bref, vous êtes tout simplement mon « papa » dans le domaine de la dentisterie esthétique.

Table des matières

1- INTRODUCTION	1
2- GÉNÉRALITÉS	2
2-1- Définition : praticien-dépendant	2
2-2- Les facteurs praticien-dépendants	2
3- CHAMP THERAPEUTIQUE EN ODONTOLOGIE RESTAURATRICE	4
3-1- Biomatériaux utilisés en odontologie restauratrice esthétique	4
3-1-1- Les résines composites	4
3-1-2- Les systèmes adhésifs	5
3-2- Les techniques opératoires	6
3-2-1- Les restaurations antérieures directes	6
3-2-2- Les restaurations postérieures directes	10
3-3- Problématique	13
4- INSTRUMENTATION & METHODES : DE L'ANCIEN VERS LE MODERNE	14
4-1- Proportions et axes dentaires	14
4-1-1- Le Compas d'or	15
4-1-2- Les jauges du Dr Chu	16
4-1-3- Ditramax®	17
4-1-4- One Bite®	18
4-1-5- Conception Assistée par Ordinateur	18
4-2- Morphologie, gestion des couches de composite	19
4-2-1- Instrumentation classique : spatules et pinceaux à sculpter	19
4-2-2- Instrumentation moderne : Optrasculpt® et kit LM-Arte®	20
4-2-3- Technique opératoire moderne : la « stamp technique »	22
4-3- Gestion du point de contact	23
4-3-1- Instrumentation classique : systèmes matriciels	24
4-3-2- Instrumentation moderne : Optracontact®, matrices Bioclear® et Perform®	26
4-3-3- Techniques opératoires modernes : le « custom ring » et la « injection molded technique »	29
5- SYNTHÈSE	31
6- CONCLUSION	32
TABLE DES ILLUSTRATIONS	33
RÉFÉRENCES BIBLIOGRAPHIQUES	36

1- INTRODUCTION

L'esthétique joue un rôle essentiel dans notre société actuelle. Les rapports sociaux s'articulent toujours plus à travers l'image que l'on transmet. Véritables dictats modernes, les néo-canons esthétiques relayés par les médias et le « star system » en général se sont imposés dans l'inconscient collectif. Cette vision de la beauté idéalisée a envahi toutes les strates socio-culturelles et toutes les tranches d'âges.

Créer, modifier ou renforcer les traits corporels corrélés à l'esthétique sont devenus autant de besoins. Une véritable demande esthétique irradie le monde médical et de par la même le domaine de l'Odontologie. Le sourire, véritable vecteur de sensations et d'affects est lourdement chargé en symboliques (convivialité, joie, désir, plaisir, réussite...). Le chirurgien-dentiste se doit de répondre dans sa pratique à cette demande malgré les difficultés qu'il peut avoir à « redonner le sourire » à son patient.

La bonne réalisation d'actes dentaires dits « esthétiques » peut être perçue comme l'aboutissement d'une spécialisation dans divers domaines de la dentisterie. Les techniques opératoires en odontologie restauratrice directe ont souvent été considérées comme ardues en raison de nombreux facteurs praticien-dépendants.

De nos jours, les méthodes évoluent, de nouveaux instruments toujours plus performants font leur apparition et les paradigmes de la dentisterie changent. La dentisterie esthétique en restauratrice directe est elle finalement toujours réservée à une élite aguerrie de praticiens ?

Ce travail de thèse propose d'exposer les obstacles « praticien-dépendants » dans la conduite d'actes restaurateurs réputés difficiles et d'y associer les instruments et méthodes permettant de supprimer ces contraintes, ou du moins les diminuer.

2- GÉNÉRALITÉS

2-1- Définition : praticien-dépendant

Si on se réfère au dictionnaire de la langue française *Larousse* ainsi qu'au dictionnaire des termes médicaux *Stendman's Medical Dictionary*, on trouve les définitions suivantes :

- **Opérateur** : en médecine, personne qui opère.
- **Praticien** : toute personne qui se consacre à une profession de santé.
- **Dépendant** : qui dépend de quelque chose, qui est subordonné à quelqu'un.
- **Expérience** : Ensemble des connaissances acquises par le savoir, l'usage et la pratique. Elle résulte de l'exercice habituel d'une technique, d'un art ou d'un métier. Elle confère dans les domaines concernés une sagesse pratique acquise au cours de la vie. C'est une des bases de la compétence. [38]

On peut ainsi conceptualiser le terme « praticien-dépendant » de la manière suivante :

Praticien-dépendant : détermine une technique ou méthode dont le résultat est subordonné à la capacité technique et gestuelle de l'opérateur. Par extension les facteurs praticien-dépendants ne permettent pas de préfigurer avec certitudes la reproductibilité des performances de certains procédés thérapeutiques d'un praticien à l'autre. Le succès d'un acte dit « praticien-dépendant » est assujéti à la compétence de l'opérateur grâce à son expérience acquise. [2]

2-2- Les facteurs praticien-dépendants

Dès le premier rendez-vous, le patient va se confier à l'équipe médicale du cabinet. Son but est d'entrer en relation avec un professionnel de santé afin d'obtenir un traitement adapté à ses besoins. Le patient est en droit de s'attendre au « meilleur traitement possible » de la part de son praticien et plus précisément au traitement le plus adapté à sa propre situation. [65]

Cependant, les solutions envisageables qui vont lui être proposées et le déroulement des actes opératoires vont dépendre de différents facteurs : bien entendu l'expérience professionnelle, mais aussi, l'évolution de chaque praticien dans son art et son plateau technique. [73]

Le chirurgien-dentiste doit donc être en constante adaptation envers les nouvelles techniques et il devra fournir un certain nombre d'efforts afin de se tenir au courant de « l'état dentaire » pour fournir au patient les meilleurs soins [Fig.1].



Figure 1 : Le praticien doit opter pour le meilleur choix thérapeutique et être en mesure de réaliser un soin adéquat

- L'expérience du praticien :
L'une des solutions pour cumuler les compétences acquises est d'exercer en groupe ou d'être en partenariat avec des correspondants en leur qualité de spécialistes : l'avantage est de pouvoir mutualiser les connaissances entre plusieurs praticiens et d'améliorer de ce fait, la qualité des soins proposés.
- L'évolution du praticien dans sa pratique :
Dans l'optique de proposer aux patients les traitements en corrélation avec l'état actuel des connaissances dentaires, la formation continue est donc devenue une obligation pour tous les praticiens.
- Le plateau technique :
Le plateau technique est primordial aussi bien en termes de qualité de l'instrumentation qu'en termes de gestion de son ergonomie. La notion d'équipe thérapeutique avec l'assistante dentaire est à privilégier pour réaliser un « travail à quatre mains » et gérer de manière efficace le matériel et sa stérilisation. Ces éléments vont notamment jouer sur la faculté du chirurgien-dentiste à améliorer la qualité des soins fournis. La réussite des traitement va dans une certaine mesure dépendre de la technique employée et du matériel utilisé. [73]

La réalisation d'actes dentaires dits « esthétiques » a souvent été considérée comme l'apanage de spécialistes hautement expérimentés à plus forte raison au sein de l'odontologie restauratrice en méthode directe. La performance des résultats ne faisant pas appel à un technicien laboratoire, le succès esthétique et fonctionnel du soin reviendrait uniquement à l'expérience du praticien et à sa sensibilité artistique et technique. Cependant ces paradigmes sont désormais en total remaniement.

La philosophie actuelle est de pouvoir proposer la maîtrise des techniques de dentisterie restauratrices avancées à tout praticien quel que soit son niveau d'expertise. Cet objectif est rendu possible grâce à des protocoles rigoureux et reproductibles appuyés par une instrumentation calibrée et adaptée à chaque étape clinique venant jalonner le soin. Certes, l'expérience et l'évolution du praticien sont des conditions sine qua non pour l'amélioration de sa pratique, mais l'apparition d'instruments et d'outils toujours plus performants permet de nos jours de grandement diminuer l'aspect praticien-dépendant des actes restaurateurs en esthétique dentaire. [73]

3- CHAMP THERAPEUTIQUE EN ODONTOLOGIE RESTAURATRICE

Concernant l'Odontologie Conservatrice, le champ thérapeutique en restauratrice embrasse deux types de techniques :

- Les *techniques indirectes* : permettent de restaurer les pertes tissulaires de l'organe dentaire grâce aux inlays, onlays, et overlays réalisés par un prothésiste.
- Les *techniques directes* : elles se substituent aux techniques laboratoires. La dent est restaurée via un biomatériau inséré en phase plastique puis durci.

Les techniques dentaires restauratrices directes sont les plus « praticien-dépendantes ». Le chirurgien-dentiste est le maître d'œuvre de l'intégralité de la chaîne de conception de la restauration de la dent. Pour cette raison, seules les techniques directes seront traitées au sein de ce travail. Elles peuvent faire appel à divers types de biomatériaux. Dans le cadre d'une pratique dentaire moderne à visée esthétique, nous retiendrons uniquement l'emploi des techniques adhésives couplées aux résines composites.

3-1- Biomatériaux utilisés en odontologie restauratrice esthétique

3-1-1- Les résines composites

Actuellement, les résines composites sont les matériaux de référence pour les restaurations dentaires directes. [21] Ces biomatériaux comprennent tous une matrice organique couplée à des charges par l'intermédiaire d'un agent de couplage. Ces trois composants confèrent aux matériaux composites, selon leur nature chimique et leur répartition, des caractéristiques techniques spécifiques. [1] De nouveaux composites apparaissent régulièrement sur le marché avec des propriétés optiques et mécaniques sans cesse améliorées. Ainsi, parmi les différentes « familles » de résines composites existantes [Fig.2], ce sont les **Microhybrides Nanochargés** [23] qui répondent le mieux aux exigences d'un traitement à visée esthétique. En effet ces résines possèdent un large choix de couleur/opacité/translucidité, leur taux d'abrasion est similaire aux tissus naturels et elles présentent une sculptabilité et une propension au polissage accrues. [64]




Figure 2 : selon leur classification par la taille de leurs particules, les résines composites (Resin Based-Composites) les plus performantes sont les microhybrides faisant appel aux nanotechnologies

3-1-2- Les systèmes adhésifs

L'adhésion a révolutionné la dentisterie ces dernières décennies et les systèmes adhésifs se succèdent très rapidement. [55] Ils font désormais partie intégrante de la dentisterie esthétique. Les adhésifs amélo-dentaires sont des biomatériaux d'interface qui consistent à établir un lien adhérent et étanche entre les tissus dentaires et des biomatériaux de restauration. On distinguera une classification simplifiée des systèmes adhésifs [Fig.3] basée sur leurs principes d'action et leurs séquences d'application : [20, 61]

- un mordantage suivi d'un rinçage (**M&R**) : 3 temps M&R3 ou 2 temps M&R2
- les systèmes auto-mordant (**SAM**) : 2 temps SAM2 ou 1 temps SAM1
- les systèmes « multi-modes » (potentiellement M&R ou SAM selon l'utilisation)

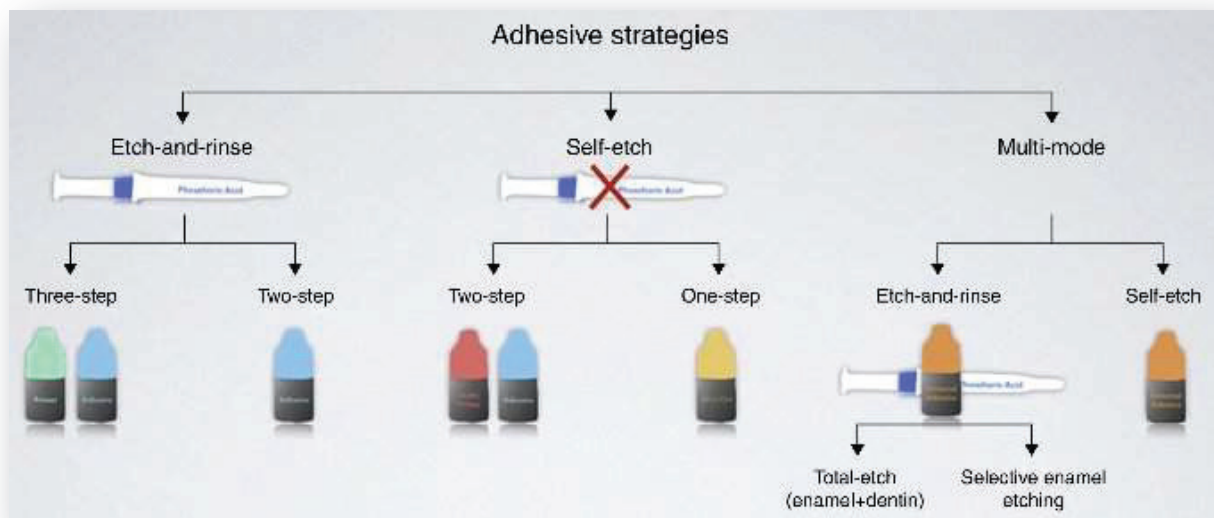


Figure 3 : il est d'usage de classer les systèmes adhésifs non pas par leur génération mais par leurs principes d'action et leurs étapes d'application : M&R, SAM et multi-mode

On pourrait déduire que plus le nombre d'étapes dans l'utilisation d'un système adhésif serait important plus la procédure clinique pourrait se montrer praticien-dépendant. Cependant, paradoxalement une revue de la littérature regroupant l'ensemble des études cliniques publiées sur les cinq dernières années montre que les systèmes M&R III demeurent aujourd'hui les adhésifs les plus performants et les moins sensibles à la technique de mise en œuvre.

Pour autant, même si les SAM présentent un pouvoir d'adhésion en deçà des M&R, ils ont des avantages importants : la séquence de séchage est moins problématique et le taux de sensibilité post opératoire est diminué. [8]

De ce fait, le choix du praticien dépendra de la situation clinique et de la quantité d'émail et de dentine exposés par la préparation. De part ces propriétés, au niveau des secteurs antérieurs, l'emploi d'un M&R est donc privilégié par une aire de contact avec l'émail plus importante. Au niveau des secteurs postérieurs, suivant l'étendu de la surface dentinaire préparée et la proximité pulpaire, l'utilisation d'un SAM pourra être envisagée.

L'évolution des résines composites s'est faite de paire avec les systèmes adhésifs permettant de révolutionner l'odontologie et donner ses lettres de noblesse au principe d'économie tissulaire. Les restaurations directes aux résines composites font partie des incontournables de la dentisterie esthétique moderne.

3-2- Les techniques opératoires

3-2-1- Les restaurations antérieures directes

Le traitement restaurateur de dents cariées ou délabrées dans le secteur antérieur a pour but de réhabiliter l'organe dentaire dans sa fonction mais doit également répondre aux doléances esthétiques du patient. Cette zone antérieure, tant en termes de formes que de colorimétries représente un haut challenge esthétique pour le praticien. [74]

La compréhension du « modèle naturel » et des tissus qui le constituent [Fig.4] a permis d'élaborer diverses techniques opératoires :

- reconstitution bi-laminaire (2 couches)
- reconstitution tridimensionnelle (3 couches) :
 - à mono masse dentinaire : la « stratification simplifiée »
 - à plusieurs masses dentinaires : la « stratification anatomique »
- reconstitution maquillée, apport de modificateurs de couleur au sein de la restauration

Ces techniques opératoires reposent toutes sur le principe de la stratification (superposition de différentes couches de résines composites venant imiter l'agencement émail/dentine). Toutes ces techniques ont pour même objectif de reproduire le rendu optique des tissus naturels. Cependant, le résultat final et le succès esthétique escompté doivent être mis en corrélation avec la méthode choisie, elle même assujettie au degré de difficulté du cas clinique. [66]

Dans l'absolu, un cas clinique « simple » (volume cavitaire réduit, dent opaque sans jeu de saturation ni caractérisation) peut être traité en l'absence de stratification à l'aide d'une résine composite monochromatique. « Les choses simples doivent être résolues de manière simple : une seule couleur, mais avec beaucoup d'attention dans les détails. »

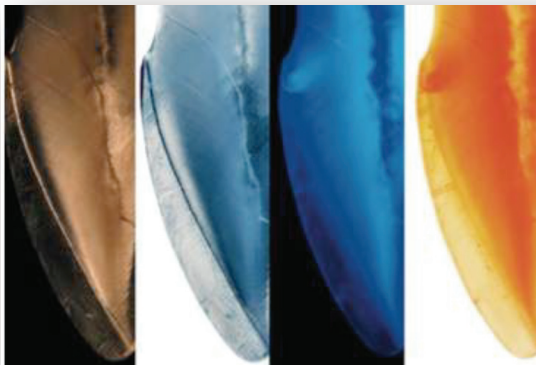


Figure 4: la connaissance du modèle naturel est un prérequis indispensable

“Cose semplici devono essere risolte in modo semplice, un solo colore, ma con molta attenzione ai dettagli”

-Jordi P. Manauta-

L'un des paramètres primordiaux sera dans un premier temps le choix de la luminosité de la couleur dentaire puis son degré de saturation.

Après une analyse minutieuse de la morphologie de la dent concernée (volume, dessin du bord libre et état de surface) et des dents adjacentes ainsi qu'une étude des différents aspects de la couleur, le praticien pourra apprécier les différentes caractérisations de la dent à restaurer, notamment les taches ou fêlures présentes, permettant d'aboutir à l'établissement de la carte chromatique de la dent. [18] [30]

- Reconstitution bi-laminaire : *Mur opaque -> Corps amélo-dentinaire translucide + Incisal* [Fig.5]

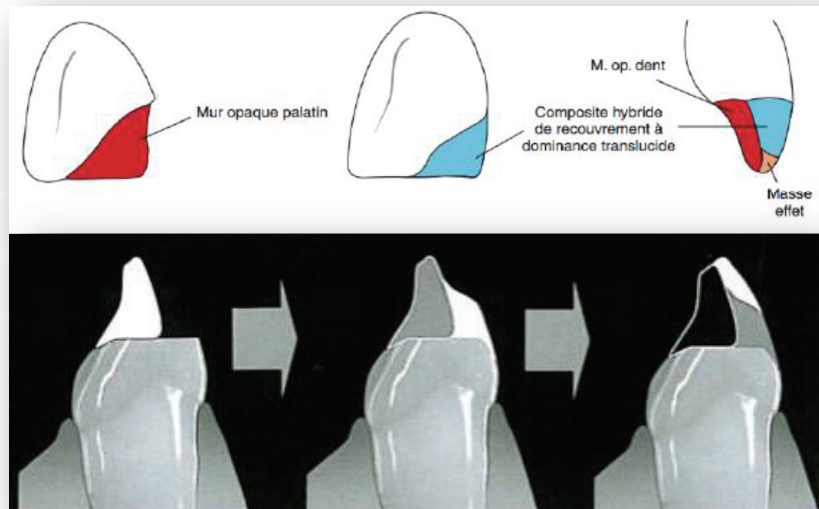


Figure 5 : schématisation de la reconstitution bi-laminaire

Ce concept est basé sur une reconstitution monochromatique ayant la capacité de se mélanger avec les structures environnantes en raison de la transparence des biomatériaux utilisés. Cette méthode simplifiée présente très vite des limites vis à vis du résultat optique. Les caractérisations du bord libre peuvent être copiées par l'apport de masses effets. Cette méthode appartient désormais au passé mais peut encore se justifier dans les restaurations de petits volumes. [19, 57]

- Reconstitution tridimensionnelle :

- à mono masse dentinaire : *Email palatin -> Dentine -> Email vestibulaire* [Fig.6]

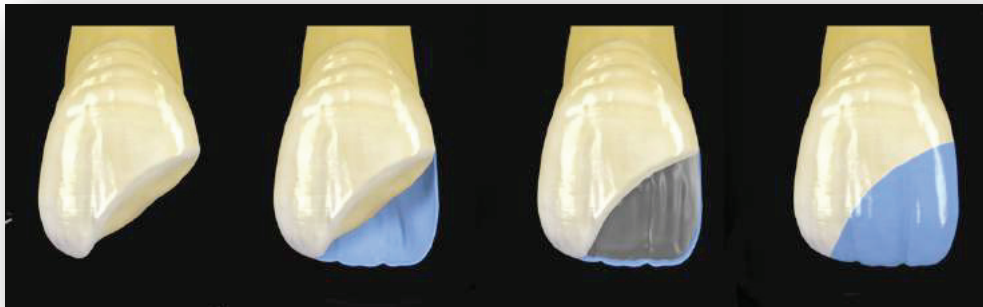


Figure 6 : schématisation de la reconstitution tridimensionnelle à mono masse dentinaire [41]

Le mur palatin et les crêtes proximales vont être recréés par une masse émail, recouverte par une masse dentinaire. La masse dentinaire apporte la « chaleur » à la reconstitution. La masse dentinaire est ensuite recouverte en vestibulaire par une masse émail. [16] Le fait d'avoir un mur palatin non-opaque et un mur vestibulaire en masse émail permet une meilleure distribution de la lumière au sein de la restauration. Cependant la présence d'une couche dentinaire monochromatique au cœur de la restauration ne permet pas de reproduire avec exactitude les jeux de désaturation que l'on retrouve dans la dent naturelle. [57, 32] Cette méthode ne peut donc être utilisée qu'en présence d'un patient ne présentant que peu de désaturation de sa zone cervicale jusqu'au bord libre ou sur les pertes tissulaires de petit volume ne concernant pas plusieurs étages de la dent. [52]

- à plusieurs masses dentinaires :
Email palatin -> Masses dentinaires à saturation décroissante + masses effets -> Email vestibulaire [Fig.7] [52]

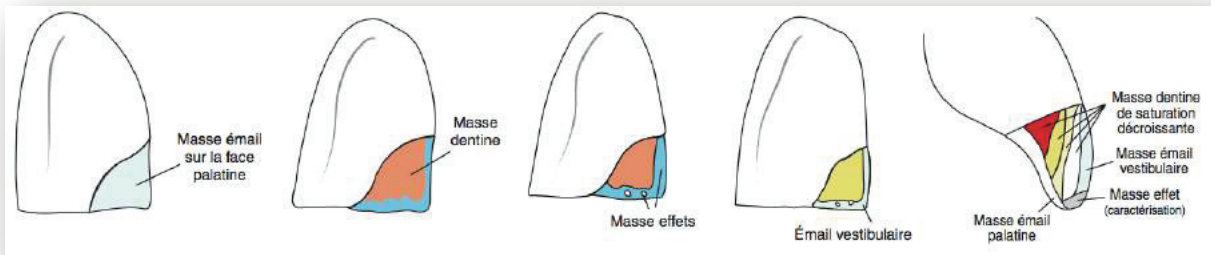


Figure 7 : schématisation de la reconstitution tridimensionnelle à plusieurs masses dentinaires

Ce concept permet un arrangement spatial identique à la structure dentaire. Pour cette raison, la méthode est aussi appelée « stratification anatomique ». Tout comme la méthode précédente, le mur palatin et la face vestibulaire sont réalisés par une même masse émail. En revanche le cœur dentinaire est composé de plusieurs masses dentinaires disposant chacune d'un degré de saturation différent. Les différentes masses effets viennent parfaire les caractérisations dentaires. [45, 46] La stratification anatomique permet d'imiter la dent naturelle dans l'ensemble de ses dimensions colorimétriques. Cette « restauration reine » est la plus adéquate pour répondre aux doléances esthétiques les plus exigeantes quel que soit le volume dentaire à reproduire. Cependant, elle est aussi réputée comme étant la technique la plus difficile à maîtriser par le praticien en raison de ses nombreuses étapes cliniques [Fig.9]. [54, 56]

■ Reconstitution maquillée :

Une restauration, quelle que soit la technique utilisée (monochromatique, bilaminaire, tridimensionnelle à une ou plusieurs teintes dentinaires), peut voir son jeu de caractérisations renforcé à l'aide de maquillants. L'objectif est de reproduire les dimensions propres à la dent naturelle. L'utilisation des maquillants doit rester subtile. L'utilisation de maquillants peut s'inscrire dans diverses philosophies [35] :

- venir remplacer le rôle des masses effets par effets optiques (ex : un modificateur de couleur gris/bleuté peut « mimer » le rendu optique qu'aura une masse effet opalescente au niveau du bord libre).
- venir remplacer l'utilisation des différentes masses dentinaires (ex : la zone cervicale souvent plus saturée peut être miellée à l'aide d'un modificateur de couleur jaune/orangé).
- venir parfaire le jeu de caractérisations dentaires en plus des diverses masses effets utilisées et des différentes couches de masses dentinaires utilisées (ex : la reproduction des tâches blanches ou des fêlures ocres et marrons) [Fig.8]. [58]

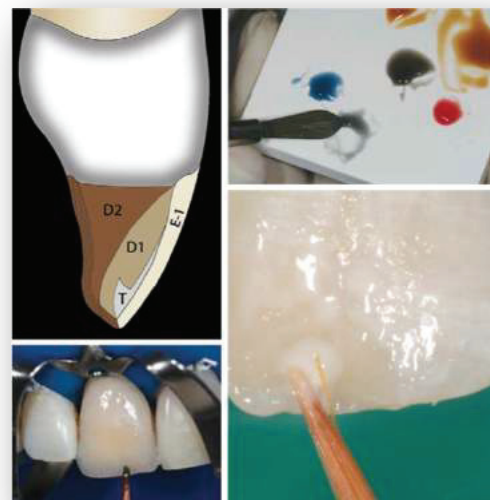

Figure 8 : les maquillants (T) sont inclus dans la couche dentinaire (D) recouverte d'une couche émail (E). Ex : un halo gris/bleuté et une tâche blanche

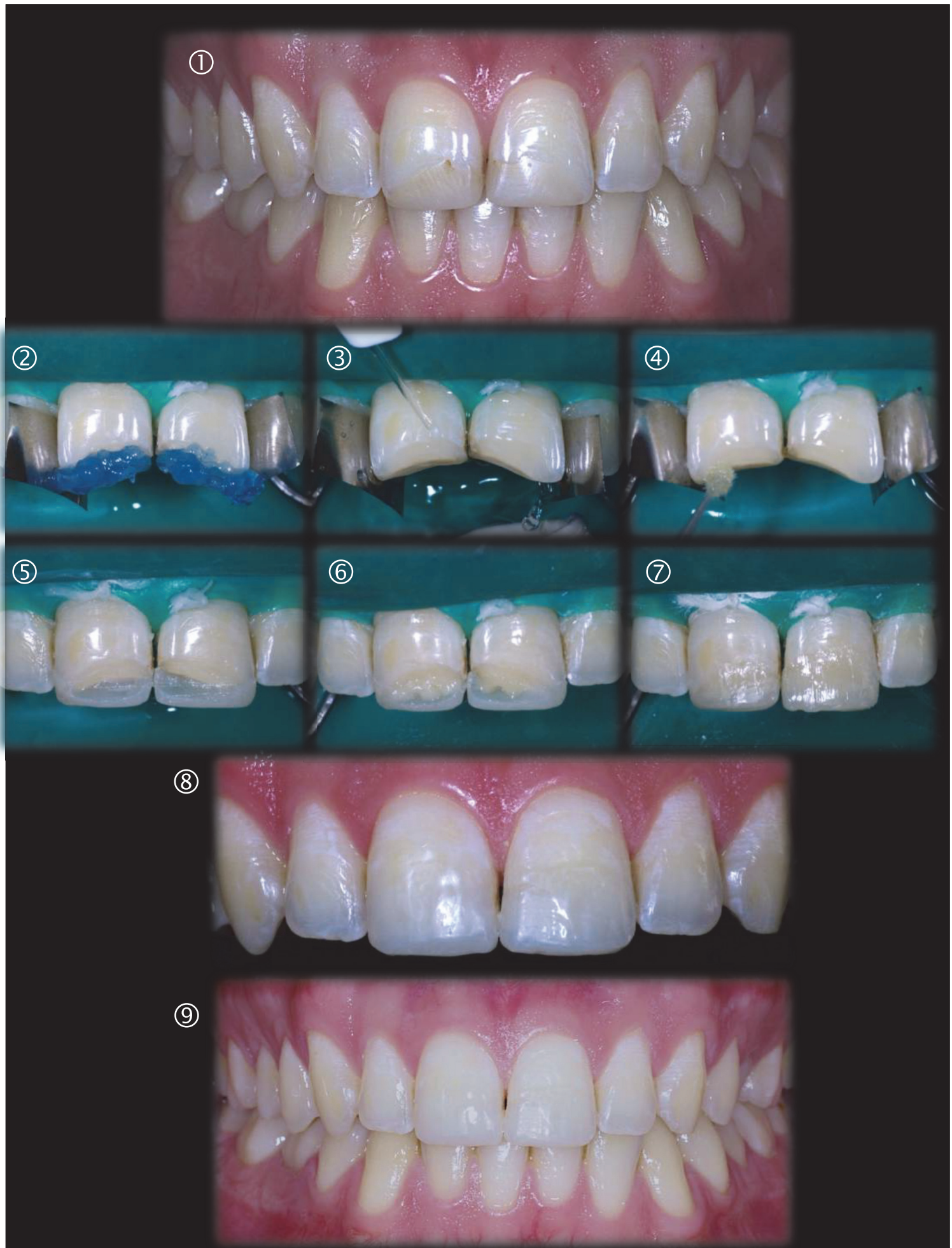


Figure 9 : cas clinique réalisé au CHU St Roch à Nice ① situation initiale : 11/21 restaurations inadéquates esthétiquement ; dépose des anciennes restaurations et mise en place d'un champ opératoire étanche, puis conditionnement tissulaire (② mordantage, ③ rinçage, séchage, ④ adhésif m&r2) ⑤ mur palatin émail Hri® UE2 ⑥ masses dentines Hri® UD3 et UD2 ⑦ émail vestibulaire Hri® UE2 ⑧⑨ résultat final après polissage

3-2-2- Les restaurations postérieures directes

Bien que moins exposées au regard et au jugement social, les dents du secteur postérieur n'en demeurent pas moins un défi dans leur reproduction par le praticien. Quelle que soit la technique employée, le succès dans la réalisation d'une dent postérieure réside dans la reproduction précise de l'anatomie occlusale. D'autre part, l'une des principales difficultés consiste dans la bonne gestion de la région proximale. Le facteur colorimétrique reste quant à lui important mais est toutefois à minorer eu égard au secteur antérieur en raison d'un moins grand nombre de zones d'animations. [31]

De même qu'il existe diverses techniques opératoires sur le secteur antérieur, on distingue pour le secteur postérieur plusieurs méthodes de restaurations directes :

- Reconstitution mono-laminaire avec ou sans maquillant (1 couche)
 - Reconstitution bi-laminaire (2 couches) :
 - à mono masse dentinaire
 - à plusieurs masses dentinaires
 - Reconstitution maquillée, apport de modificateurs de couleur :
 - interne, au sein de la masse dentine
 - externe, au sein de la masse émail
-
- Reconstitution mono-laminaire :

La reconstitution est effectuée avec une seule résine composite par l'apport de plusieurs incréments (chaque apport est photopolymérisé). Tout d'abord le fond de la cavité est complété. L'anatomie occlusale est préfigurée grossièrement en impactant les sillons principaux et en ménageant suffisamment de place pour reconstruire les cuspidés. Les pans cuspidiens sont restitués les uns après les autres, cuspide après cuspide. Les fosses et sillons secondaires sont complétés jusqu'à la restauration complète de la structure anatomique dentaire [Fig.10]. [32,63]

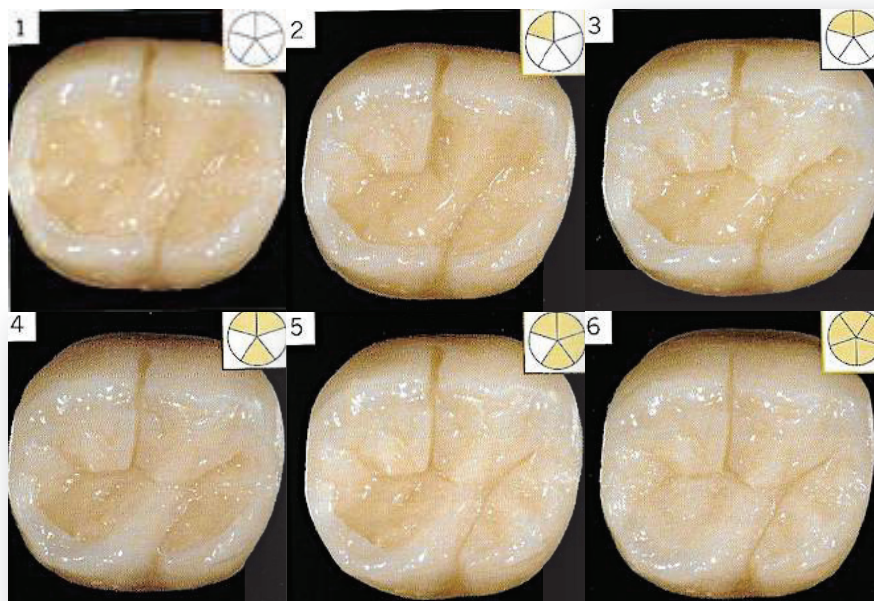


Figure 10 : 1- la 1^{ère} étape : comblement du fond de la cavité, la structure occlusale est préfigurée, la sculpture des pans cuspidiens est ensuite élaborée cuspide par cuspide (2- cuspide MV 3- cuspide DV 4- cuspide MP, le pont d'émail est ici formé 5- cuspide DP), 6- les crêtes et fosses sont restituées

La restauration mono-laminaire peut être maquillée pour reproduire les caractérisations dentaires [Fig.11]. Dans l'utilisation des maquillants, il est important d'appréhender les caractérisations occlusales, à la fois de par leur couleur et de par leur localisation. La majorité des colorations occlusales est retrouvée au niveau du sillon central, elles sont rarement localisées au niveau des sillons accessoires ou en dehors du sillon central. Il est déconseillé d'appliquer le modificateur de couleur en surface de la restauration une fois la reconstruction terminée. En effet, il est préférable de venir insérer finement le maquillant au sein d'un incrément de résine non photopolymérisé ou au fur et à mesure de la construction de la restauration [Fig.12].

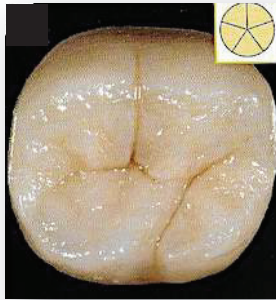


Figure 11 :
restauration mono-laminaire maquillée

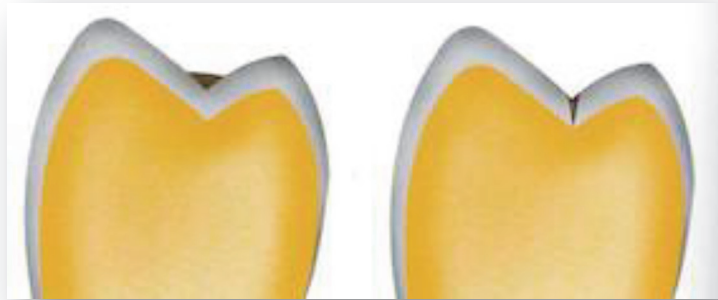


Figure 12 : placer le maquillant en surface peut créer un effet « spot ». Le maquillant doit être déposé au fur et à mesure de la construction de la restauration pour un effet naturel et pour éviter l'usure prématurée de la caractérisation.

▪ Reconstitution bi-laminaire :

Les étapes de la restauration sont identiques mais vont faire appel à deux couches : le cœur de la reconstitution est constitué d'incrément dentinaires qui apportent la « chaleur » à la restauration (jeu de saturation) et sa périphérie par une couche de résine composite amélaire qui apporte la luminosité à l'ensemble. [63]

- à mono-masse dentinaire :

une seule couleur de résine composite de masse dentinaire est employée pour restituer la dentine. La couche terminale de résine composite de masse amélaire vient restituer l'émail [Fig.13].

- à plusieurs masses dentinaires :

les incréments de résines composites venant restituer la dentine sont appliqués de manière centrifuge (du fond de la cavité vers la surface occlusale) par masses dentinaires de saturation décroissante. La couche terminale de résine composite de masse amélaire vient restituer l'émail [Fig.14].

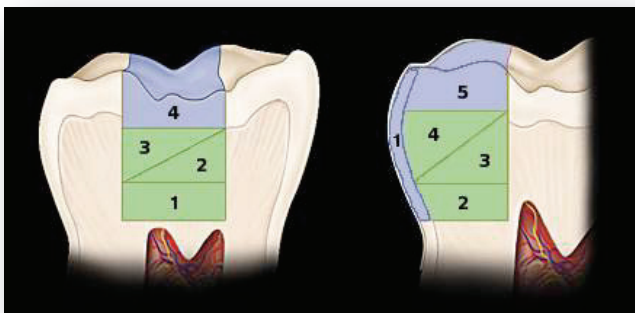


Figure 13 : restauration bi-laminaire à une couche dentine et une couche émail

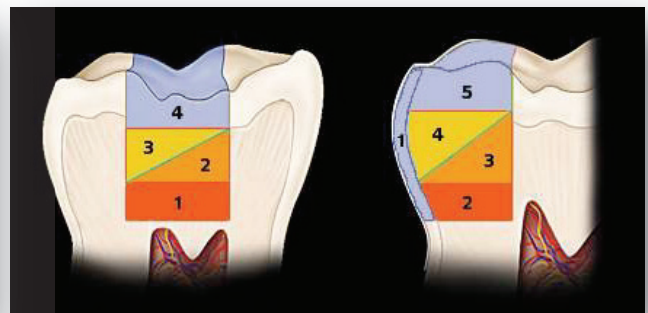


Figure 14 : restauration bi-laminaire à une couche de masses dentinaires de saturation décroissante et une couche émail

- Reconstitution maquillée:

Tout comme la reconstitution mono-laminaire peut être maquillée au sein de l'incrément le plus externe, la reconstitution bi-laminaire peut recevoir les modificateurs de couleur au sein de sa couche émail. On parle de maquillage externe. [Fig.15] Celui-ci est déposé finement au sein de la dernière couche de résine composite amélaire (ou légèrement sur la couche de résine composite dentinaire la plus périphérique). Cependant pour obtenir un aspect le plus naturel possible et protéger la tenue dans le temps de la personnalisation, il est recommandé de réaliser un maquillage profond au fur et à mesure de l'édification de la restauration. On parle de maquillage interne [Fig.16]. Les modificateurs de couleur sont déposés au sein de la couche dentinaire et viennent effleurer la couche amélaire. [35] La couche terminale de résine composite de masse émail va améliorer la distribution des couleurs à travers la restauration et protéger d'une usure prématurée les effets de caractérisations [Fig.17].

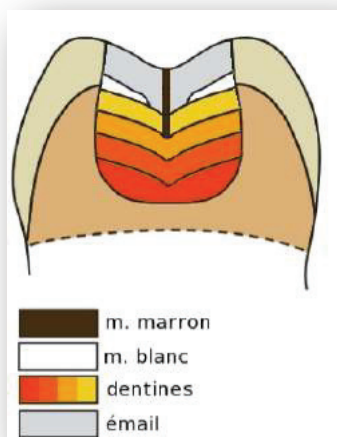


Figure 15 : restauration bi-laminaire avec maquillage externe

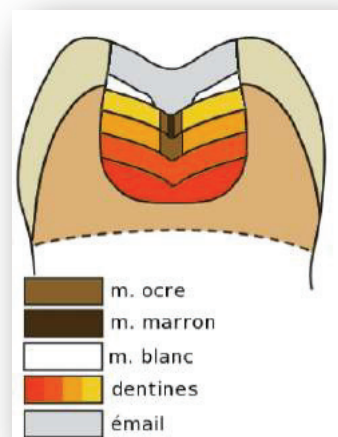


Figure 16 : restauration bi-laminaire avec maquillage interne

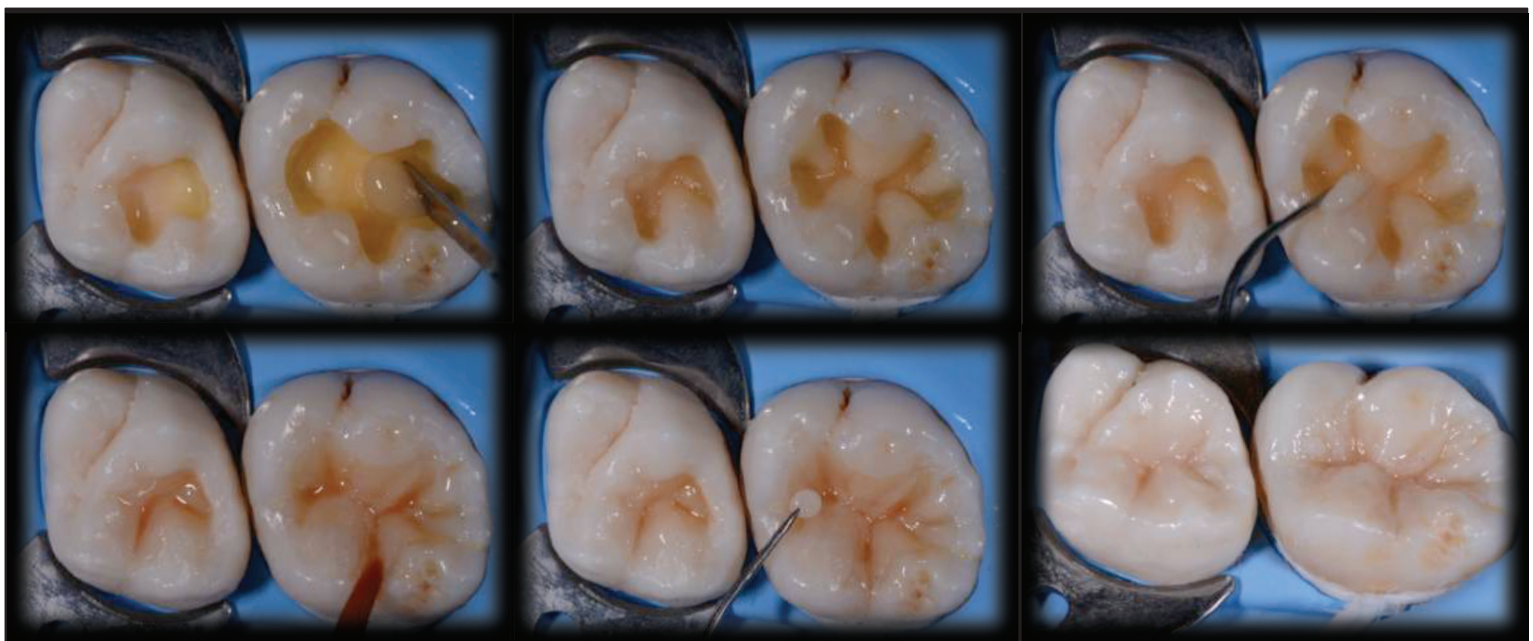


Figure 17 : cas clinique du Dr. Ceinos de restaurations bi-laminaires maquillées avec une couche profonde dentinaire UD4 Enamel Plus HRi®, désaturation cuspidienne UD3, UD2, maquillage profond Enamel Plus HFO Stain® flow brown, faîtes cuspidiens UD1 et couche terminale amélaire UE2 Fonction.

3-3-Problématique

Le choix du praticien dans ses biomatériaux et ses procédures opératoires va déterminer le nombre d'étapes cliniques qui vont jaloner le soin. Chacune de ces étapes peut présenter une difficulté technique et refléter le niveau d'expertise du chirurgien-dentiste. Ce degré de complexité est contrebalancé par l'expérience de l'opérateur dans la maîtrise de son art.

La problématique est donc la suivante : quels sont les moyens à mettre en œuvre pour réaliser des traitements restaurateurs directs jugés hautement praticien-dépendants de façon à obtenir des résultats prédictibles ?

Cette problématique soulève un certain nombre de questions :

- Quelles sont les étapes cliniques clefs les plus problématiques et de par la même les plus praticien-dépendantes ?
- Quels sont les instruments adaptés qui vont permettre d'assurer une meilleure reproductibilité des traitements esthétiques dans leur résultat d'un praticien à l'autre ?
- Le degré d'expérience du praticien est-il de nos jours véritablement une barrière dans la réalisation d'actes performants ?

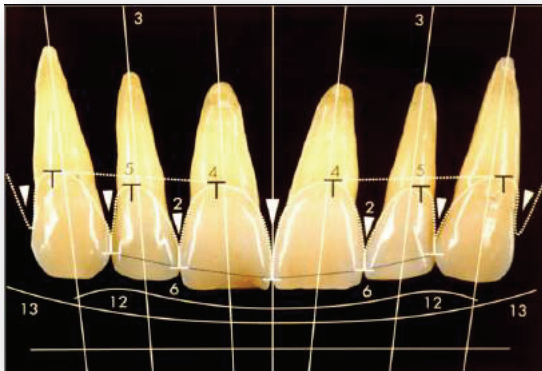
Dans le domaine de la dentisterie restauratrice, les techniques opératoires directes sont celles réputées comme les plus assujetties aux facteurs praticien-dépendants. Parmi ces techniques, la mise en œuvre des restaurations stratifiées aux résines composites peut s'appliquer selon plusieurs méthodologies différentes (mono-laminaire, bi/tri-laminaire). On considère aujourd'hui que les techniques permettant un résultat esthétique optimal sont celles s'apparentant à la méthode anatomique décrite par le Dr. Vanini Lorenzo (et ses dérivées telle la méthode du *Natural Layering Concept*).

Ce travail de thèse propose d'identifier les étapes les plus problématiques et d'apporter une solution adaptée dans la gestion des restaurations directes esthétiques les plus « élaborées » que sont : la stratification anatomique tri-laminaire en secteur antérieur et la stratification bi-laminaire en secteur postérieur. L'objectif est de pouvoir exposer l'instrumentation et les méthodes les plus pertinentes pour armer le chirurgien-dentiste dans sa réponse aux demandes esthétiques les plus exigeantes et ce quel que soit son niveau d'expérience.

4- INSTRUMENTATION & METHODES : DE L'ANCIEN VERS LE MODERNE

4-1- Proportions et axes dentaires

Au même titre qu'un artiste, un musicien ou bien encore un architecte, le chirurgien-dentiste va suivre un certain nombre de « règles » dans la réalisation de son projet. La restauration d'un délabrement dentaire ou la création d'un nouveau sourire nécessitent de connaître et de comprendre ces règles [Fig.18]. Les diverses chartes esthétiques ne sont pas à proprement parlé des dogmes à respecter à la lettre mais sont en revanche d'une grande aide pour pouvoir poser un diagnostic esthétique et réaliser un traitement adapté tout en évitant les erreurs grossières en termes de « stress visuel ». Les critères des néo-canon esthétiques doivent être assimilés par le praticien pour ensuite se les approprier et les adapter au mieux en fonction de la situation clinique et des doléances du patient. [27]



« Apprends les règles comme un professionnel
afin de pouvoir les briser comme un artiste »
-Pablo Picasso-

Figure 18 : la charte esthétique selon le Dr Magne P.

La bonne gestion de ces règles va inciter le praticien à ne pas focaliser son analyse uniquement sur l'organe dentaire mais au contraire appréhender le cas clinique selon trois distances d'observation : visage, sourire et composition dento-gingivale [Fig.19].

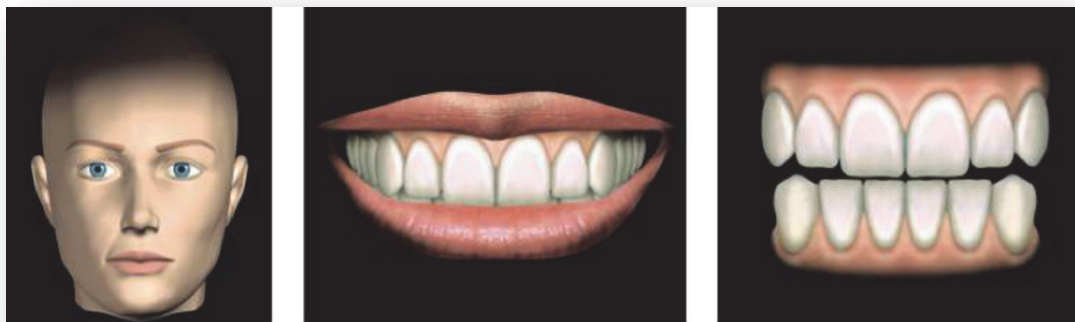

Figure 19 : les trois étapes d'observations selon le Dr. Fradeani M.

De nombreux instruments ont été développés au fur et à mesure des années afin de pouvoir épauler le praticien et faciliter la création d'un nouveau sourire, dans les « règles de l'art ». Les proportions et les axes dentaires peuvent ainsi être prévisualisés via divers instruments : historiquement le compas d'Or, plus récemment les jauges du Dr Chu, le Ditramax®, le One Bite® et la CAO.

4-1-1- Le compas d'Or

Dans leurs recherches de la perfection et de la beauté, les grecs antiques attribuèrent au rapport $\frac{AC}{CB} = \frac{AB}{AC} = \varphi$ (phi) une vertu d'harmonie dans les arts (sculpture, architecture). Ce nombre à l'origine géométrique de valeur numérique $\varphi \approx 1,61$ est connu sous le nom de « nombre d'Or ». Il s'apparentera au Moyen-Age à une suite purement arithmétique : la « suite de Fibonacci » (1, 1, 2, 3, 5, 8, 13...), dont le ratio moyen équivaut à φ . [62]

Retrouvé dans la nature (botanique, cristallographie, règne animal...), le nombre d'Or connu un essor dans le monde de l'art et une mise en relation avec le Divin à la Renaissance. Notamment, Leonardo Da Vinci pensait que si la beauté était perfection, elle devait être mathématisable [Fig.20]. La possibilité de pouvoir mathématiser un concept de « beauté idéalisée » a très vite trouvé un attrait dans le monde médical et plus particulièrement dans la chirurgie plastique. De même la dentisterie s'est attribuée ce pattern de reconstruction avec pour objectif d'équiper le praticien d'un cadre de références de reconstruction du sourire idéal. Le précurseur de ce mouvement, le Dr. Levin, a ainsi élaboré des grilles de proportions pour le bloc antérieur maxillaire avec un ratio de progression dentaire répondant aux proportions d'Or [Fig.21]. [38] Un outil vient compléter les grilles de Levin dans le contrôle des proportions : le compas d'Or [Fig.22].

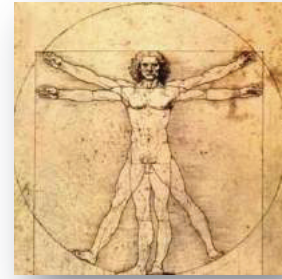


Figure 20 : l'Homme de Vitruve basé sur φ

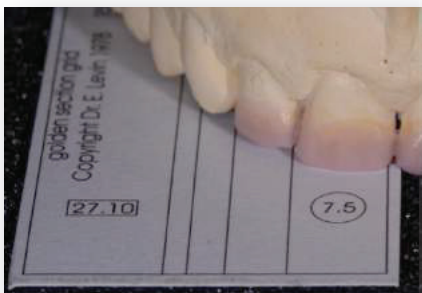


Figure 21 : grille de Levin



Figure 22 : compas d'Or Smile Line®

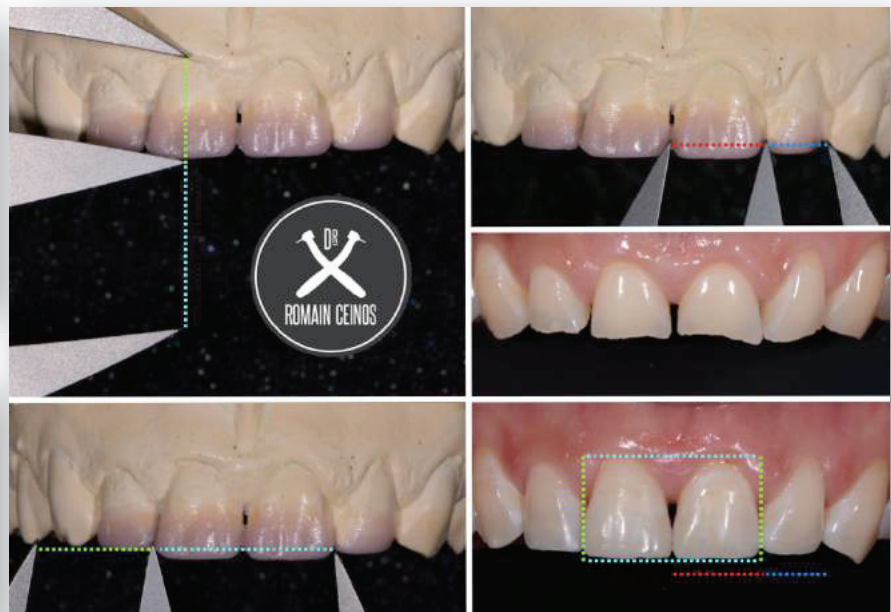

Figure 23 : cires de diagnostic élaborées à l'aide du compas d'Or ; 11/21 sont inscrites dans un rectangle d'Or et 11/12 ainsi que 21/22 répondent au segment d'Or (ratio 1 : 1,6)

Dans les faits, il est rare d'observer un rapport entre les dents antérieures correspondant véritablement au nombre d'Or. Une adhésion stricte à cette règle aurait pour résultat une étroitesse excessive de l'arcade maxillaire et la compression des secteurs latéraux. L'utilisation d'outils tels le compas d'Or est donc bénéfique dans une certaine mesure pour permettre un design de sourire équilibré et proportionné [Fig.23] mais ne doit en aucun cas être utilisé de manière dogmatique. [36]

4-1-2- Les jauges du Dr Chu

Les proportions issues de ϕ ont souvent été critiquées de par leur caractère empirique et non scientifique. Une autre approche dans le contrôle des proportions dentaires consiste donc à se rapprocher des ratios Largeur/longueur retrouvés dans la nature chez les patients présentant des dents saines dépourvues de perte de substance. [9] Le Dr Chu s'est appuyé sur les travaux de Sterret répertoriant les dimensions dentaires maxillaires antérieures pour élaborer des jauges de mesure. La valeur admise dans la littérature comme néo-canon esthétique pour l'incisive centrale est $L/l \approx 75-80\%$. [11, 12] Les Jauges Esthétiques de Chu® (Hu-Friedy®, Chicago, Etats-Unis) permettent au clinicien grâce à leur code couleur [Fig.24] de disposer d'un moyen simple dans l'application de ces valeurs esthétiques (directement au fauteuil ou indirectement lors de la planification du traitement). [10, 25] Cet instrument se décline sous deux formes : une jauge en croix [Fig.25] et une jauge droite pour planification parodontale [Fig.26]. L'utilisation des Jauges Esthétiques de Chu® [Fig.27] assure des résultats prévisibles, objectifs et reproductibles. Les dents peuvent être considérées comme des « blocs de construction » : une fois la taille des dents réglée en bonnes proportions, elles sont disposées à l'intérieur de l'arcade au sein d'un sourire harmonieux [Fig.28]. [5, 13]

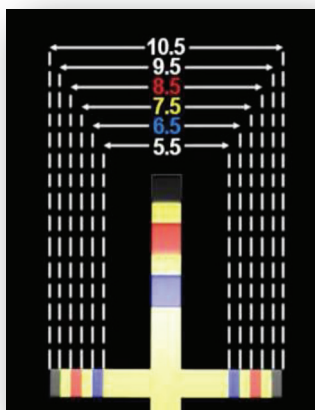


Figure 24 : code couleur de la Jauge Esthétique de Chu

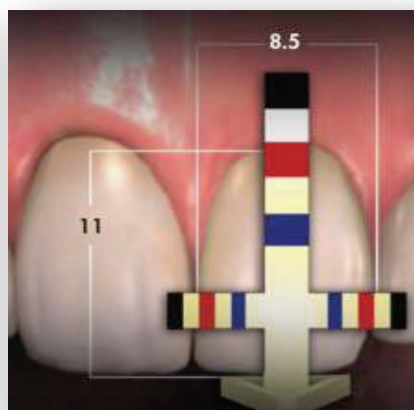


Figure 25 : Jauge Esthétique de Chu « en T »

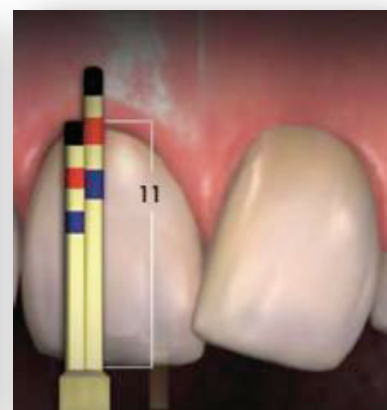


Figure 26 : Jauge Esthétique de Chu droite




Figure 27 : les Jauges Esthétiques de Chu

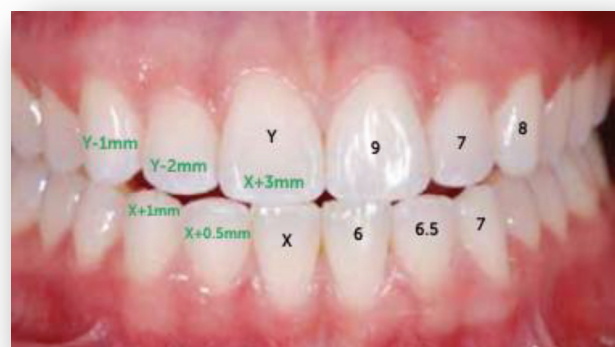

Figure 28 : formule de progression pour le meilleur rapport entre la largeur des dents selon le Dr Chu

4-1-3- Ditramax®

Les proportions dentaires ne peuvent pas à elles seules garantir le succès d'un traitement. En effet, les proportions « agréables » doivent être couplées avec un agencement en harmonie avec la gencive, les lèvres et les lignes de références du visage. Le positionnement et l'axe des dents sont donc des conditions sine qua non à la réussite d'un sourire. [67]

On distingue les lignes de référence :

- horizontales : bipupillaire, ophryaques et intercommissurales.
- verticales : plan sagittal médian (axe de symétrie)

Les néo-canons esthétiques orientent les plans de traitement avec pour objectifs : l'obtention d'un plan incisif parallèle à la ligne bipupillaire et un milieu inter-incisif perpendiculaire à cette ligne. L'une des difficultés majeures réside à éviter un non-alignement du plan incisif par rapport aux références horizontales et verticales. [49] Cela est en partie dû à la difficulté de communiquer au laboratoire les références esthétiques du visage. Le Ditramax® est un dispositif de transfert qui va permettre au praticien d'enregistrer toutes les lignes de références et de les transposer directement sur les modèles de travail de manière précise et reproductible. Ainsi le technicien laboratoire est en mesure d'élaborer son travail comme si le patient était en face de lui. [49, 34] Dans le cadre de l'odontologie restauratrice, l'utilisation de cet instrument assure ainsi une meilleure prévisibilité des cires de diagnostique qui pourront par la suite être transposées en résines composites à l'aide d'une clef en silicone en minimisant drastiquement les écueils d'axe et de positionnement. [33]




Figure 29 : réglage de la ligne interpupillaire et du milieu de symétrie (cas clinique du Dr. Richelme)

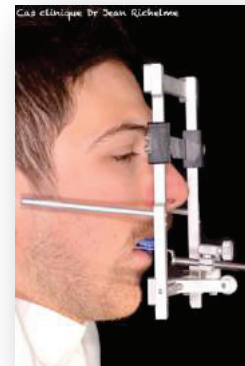

Figure 30 : réglage du plan de Camper (cas clinique du Dr. Richelme)

Dans un premier temps, le patient mord dans un silicone placé sur une fourchette en métal comprenant une tige. Le Ditramax® vient s'emboîter dans la tige et subit une série de 3 ajustements : ① Réglage de la ligne inter pupillaire : la ligne doit se retrouver exactement au niveau du centre des deux pupilles. Afin de confirmer ce résultat, il est utile de réaliser un cliché photographique pour minimiser les biais d'appréciation.

② Matérialisation de la ligne verticale de symétrie du visage [Fig.29].

③ Matérialisation du plan de Camper [Fig.30].

Après blocage de toutes les positions de référence, le Ditramax® est retiré délicatement. Un « dispositif de traçage » est adapté puis les lignes de référence sont transmises au niveau des modèles de travail. [50]

4-1-4- One Bite®

Le One Bite® (Bisico®, France) constitue une alternative intéressante au Ditramax®. Cet instrument permet un enregistrement précis de la ligne médiane et du plan d'occlusion. Il se compose d'un arc symbolisant le plan occlusal se fixant par un silicone, d'une barre verticale permettant l'enregistrement de la ligne médiane, ainsi que d'une barre horizontale déterminant le plan d'occlusion. L'information ainsi procurée au technicien de laboratoire permet d'éviter les erreurs d'axes. One Bite® peut être utilisé pour tous les travaux à implication esthétique du secteur antérieur. C'est un instrument simple, à usage unique et il est compatible avec tous les articulateurs.

Les deux barres d'axes peuvent être figées en position perpendiculaire l'une vis-à-vis de l'autre, ou bénéficier d'une rotation libre en retournant sur elle-même la barre d'axe horizontal, après avoir dévissé l'écrou de fixation [Fig.31]. Des espaces autour de ce dernier et en son centre, permettent l'injection du matériau d'enregistrement pour éliminer tout risque de modification pendant le transport.



Figure 31 : One Bite® permet un enregistrement de la ligne médiane et du plan d'occlusion

4-1-5- Conception Assistée par Ordinateur

Le montage directeur ou prospectif reste un prérequis incontournable à tout traitement esthétique complexe. Cette phase de simulation où les proportions et les axes dentaires idéaux sont élaborés peut s'effectuer sur modèles d'étude en plâtre ou par CAO. [24]

La CAO va permettre de concevoir de façon virtuelle, le projet thérapeutique. Le projet peut ensuite être retranscrit sur modèle réel (usinage, impression 3D). Cette méthode présente divers avantages : elle se substitue aux maquettes en cire traditionnelles, elle est non-invasive et le praticien dispose de nombreux outils inclus dans les logiciels pour traiter les formes, mesurer, modifier les positions... La superposition de modèles pré-enregistrés permet de corriger à loisir le rendu visuel du secteur antérieur en choisissant la solution la mieux adaptée à la situation clinique. [3]

L'utilisation de logiciels 2D et 3D associée aux techniques de retouche photo et de transformation d'images numériques offre la possibilité de définir un résultat final prévisible. Le projet thérapeutique peut être appréhendé par le patient qui devient co-décideur avec le chirurgien-dentiste du traitement à apporter.

Le numérique et les logiciels d'édition d'images dentaires (Digital Smile Design®, Guided Positioning System®, Virtual Esthetic Project®...) font désormais partie intégrante de l'arsenal du chirurgien-dentiste [Fig.32]. [4]




Figure 32 : les logiciels dentaires permettent de simuler le projet thérapeutique

4-2- Morphologie, gestion des couches de composite

Comme exposé précédemment, le chirurgien-dentiste dispose de divers outils pour pouvoir contrôler au fauteuil ou planifier en amont les axes et proportions des restaurations dentaires. Mais qu'en est-il de la gestion de la morphologie de ses restaurations? Les techniques opératoires impliquent des résines composites aux propriétés optiques et mécaniques sans cesse améliorées. Cependant leur mise en forme reste sous le seul contrôle du praticien. La réalisation adéquate de la forme d'une restauration va soulever un certain nombre de difficultés :

- comment reproduire une macrogéographie fidèle à celle retrouvée dans la nature ?
- comment gérer les différentes épaisseurs des couches de résine composite venant composer la restauration pour obtenir le jeu colorimétrique souhaité ?

En effet, indépendamment du choix du composite, la méthode de stratification peut se révéler frustrante dans les résultats obtenus lorsque celle-ci ne correspond pas à un choix judicieux des épaisseurs de résine composite. Plus particulièrement, la sélection de l'épaisseur et de l'homogénéité de la couche amélaire est à l'origine de nombreux échecs colorimétriques. Heureusement, l'instrumentation évolue de paire avec les biomatériaux et désormais quelques outils facilitent cette tâche et permettent des résultats reproductibles. [28]

Au-delà d'un meilleur rendu de l'aspect de surface dans l'application des résines composites facilitant grandement les étapes de finition, c'est principalement la capacité à jauger l'épaisseur de la couche terminale qui viendra gommer ici le facteur praticien-dépendant.

4-2-1- Instrumentation classique : spatules et pinceaux à sculpter

La spatule de bouche est un instrument incontournable en dentisterie opératoire [Fig.33]. Souvent associé au plateau d'examen standard (sonde-miroir-précelle), cet instrument sert notamment à modeler les matériaux de restaurations directes. Mais son utilisation présente très vite des limites : la taille et l'aspect de la spatule ne sont pas forcément adaptés à la forme à sculpter et l'acier inoxydable peut avoir tendance à coller à la résine. Afin d'éviter ces différents écueils, il existe toute une gamme de spatules de diverses formes/flexibilités et de différentes matières. L'objectif de tels instruments est de donner une réponse adaptée quelle que soit la forme à reproduire (un aplatissement large pour une face vestibulaire ou au contraire une forme effilée pour reproduire un sillon).

Les spatules en silicone [Fig.34] permettent d'éviter les traces d'instruments sur la surface de la restauration car les embouts de ces instruments n'adhèrent pas à la résine. Afin de parfaire le lissage de surface et d'éviter l'effet « strié » dont peut être responsable la spatule de bouche, des pinceaux disponibles en différentes tailles peuvent aussi être employés [Fig.35].



Figure 33 : spatule de bouche




Figure 34 : spatules à sculpter en silicone



Figure 35 : pinceaux à composite

4-2-2- Instrumentation moderne : Optrasculpt-Pad® et kit LM-Arte®

La plus grande difficulté dans la stratification anatomique est de savoir doser correctement les épaisseurs des différents matériaux. Si la technique est mal maîtrisée, on obtient des résultats pouvant être même moins satisfaisants qu'avec une technique simplifiée en une ou deux couches.

- Optrasculpt-Pad®

L'Optrasculpt-Pad® (Ivoclar-Vivadent®, Schaan, Liechtenstein) est un nouvel instrument à modeler qui va permettre de faciliter le travail du praticien sur deux paramètres [40] :

- meilleur contrôle de l'épaisseur des incréments de résine composite
- meilleure appréciation des proportions et axes dentaires antérieurs

L'Optrasculpt-Pad® [Fig.36] se distingue de l'instrumentation classique de par l'une de ses extrémités à sculpter : un embout en forme de disque (deux tailles disponibles) vient faciliter l'étalement de la résine composite en couche très fine (l'ensemble des systèmes de biomatériaux pour les restaurations stratifiées recommande une épaisseur de résine amélaire égale ou inférieure à celle de l'émail naturel). [72] Le disque en mousse ne colle pas à la résine et permet d'éviter les traces d'instrument lors de cette opération [Fig.37].



Figure 36 : extrémité en mousse circulaire de l'Optrasculpt-Pad®

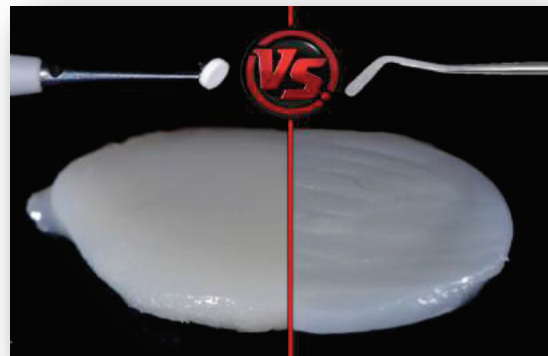


Figure 37 : étalement d'un disque de résine composite de 0,7mm : l'Optrasculpt-Pad® permet de réaliser un aplat uniforme sans trace

Le manche de l'instrument est pourvu d'une grille qui propose une formule de progression permettant de contrôler les proportions des dents antérieures maxillaires ainsi qu'une approximation des axes dentaires idéaux. [Fig.38]. [22, 53]

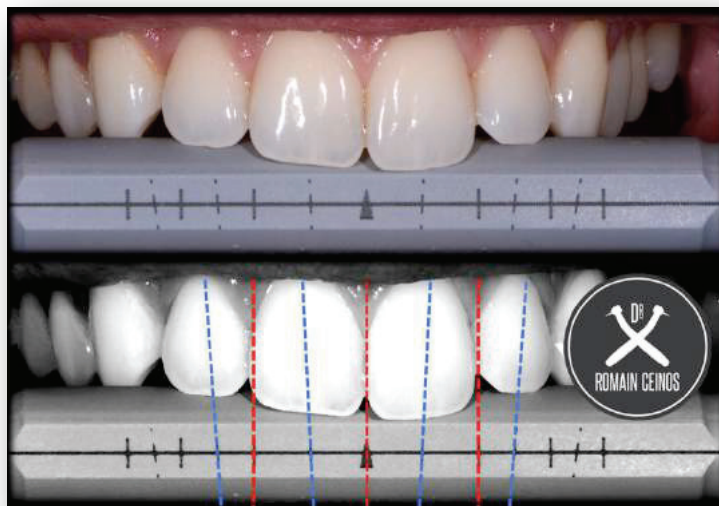


Figure 38 : la graduation du manche permet de vérifier les principes de symétries, d'axes et de proportions dentaires

- Kit LM-Arte®

Le kit LM-Arte® (LM-Instruments Oy®, Parainen, Finlande) est composé d'un ensemble d'instruments spécialement conçus pour la stratifications des résines composites [Fig.39].

Chaque instrument répond à un code couleurs et une désignation et possède un rôle précis pour chaque étape de la restauration :

- *LM-Arte® Applica* : sert à calfeutrer la digue dentaire au sein du sillon gingivo-dentaire ainsi qu'à la sculpture de la résine composite.
- *LM-Arte® Fissura* : permet par l'intermédiaire de sa fine tête très flexible, d'appliquer précisément les modificateurs de couleur et sculpter les sillons.
- *LM-Arte® Condensa* : son embout assimilable à un fouloir fin guide facilement les incréments de résine composite au sein des cavités.
- *LM-Arte® Eccesso* : permet d'éliminer les excès de résine composite au niveau des bords cavitaires grâce à sa lame affûtée.
- *LM-Arte® Misura* : possède à ses extrémités des « jauges de retrait ».



Figure 39 : kit LM-Arte®

C'est en particulier ce dernier instrument le LM-Arte® Misura qui est novateur. En effet c'est la première fois qu'un instrument permet au praticien de s'assurer de la correcte épaisseur des couches de résine composite grâce à une butée ménageant un retrait de 0,5 mm [Fig.40]. Ainsi, la gestion de l'épaisseur restante de la couche amélaire par rapport à la couche dentinaire n'est plus laissée à la seule appréciation de l'opérateur mais au contraire est calibrée [Fig.41]. [42, 43]

Le praticien est d'autant plus à même de réaliser des restaurations reproductibles en obtenant une couche amélaire d'épaisseur identique et transposable d'une restauration à l'autre. Cet instrument couplé à l'utilisation d'un nuancier personnalisé (pour l'enregistrement initial de la couleur dentaire à reproduire) permet de minimiser grandement le risque d'échec colorimétrique. [44]

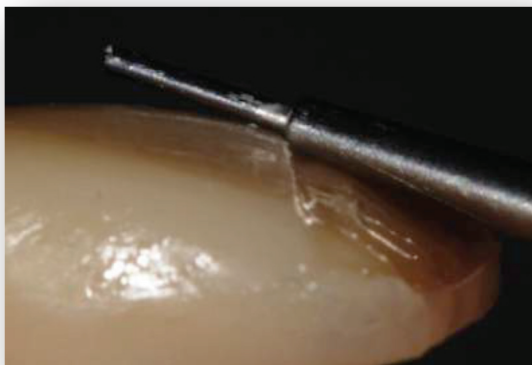


Figure 40 : extrémité LM-Arte® Misura pourvue d'une jauge de 0,5mm

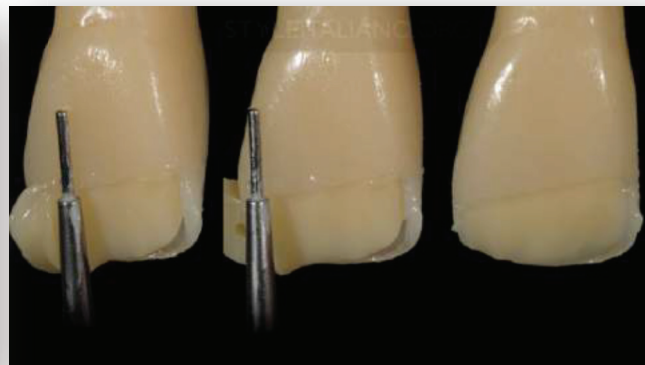

Figure 41 : LM-Arte® Misura permet de supprimer l'excédent dentinaire pour ménager l'épaisseur idéale à la couche amélaire

4-2-3- Technique opératoire moderne : la « stamp technique »

La restauration des dents postérieures par les résines composites s'est imposée aujourd'hui comme la norme en tant que méthode non agressive pour le substrat dentaire. Les restaurations étendues directes représentent aujourd'hui une alternative séduisante aux traitements réservés jusqu'alors aux restaurations indirectes. Cependant, les restaurations directes sur des délabrements importants présentent un certain nombre de difficultés. Plus particulièrement la précision de l'occlusion à restituer et la morphologie occlusale peuvent représenter un frein aux praticiens peu aguerris aux techniques de sculpture. [70]

La « stamp technique » peut s'appliquer sur les molaires atteintes de caries ampullaires dont l'infiltration à partir des sillons a épargné majoritairement la morphologie occlusale [Fig.42]. L'objectif est d'enregistrer l'anatomie coronaire de la dent avant l'exérèse des tissus cariés et d'utiliser cet enregistrement pour restituer ad integrum les surfaces occlusales. Cette technique opératoire ne nécessite donc pas de dextérité dans la sculpture des résines composites car c'est l'application du « tampon » qui va dicter les formes [Fig.43]. [68] La « stamp technique » peut dans une certaine mesure se transposer aussi à partir de cires de diagnostic (avec pour désavantage d'avoir un positionnement du tampon moins précis). [60]

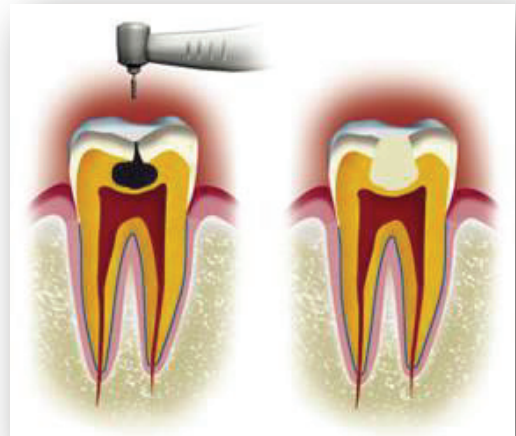


Figure 42 : la carie peut s'initier sur un fin pertuis à partir d'un sillon et devenir ampillaire au sein de la dentine

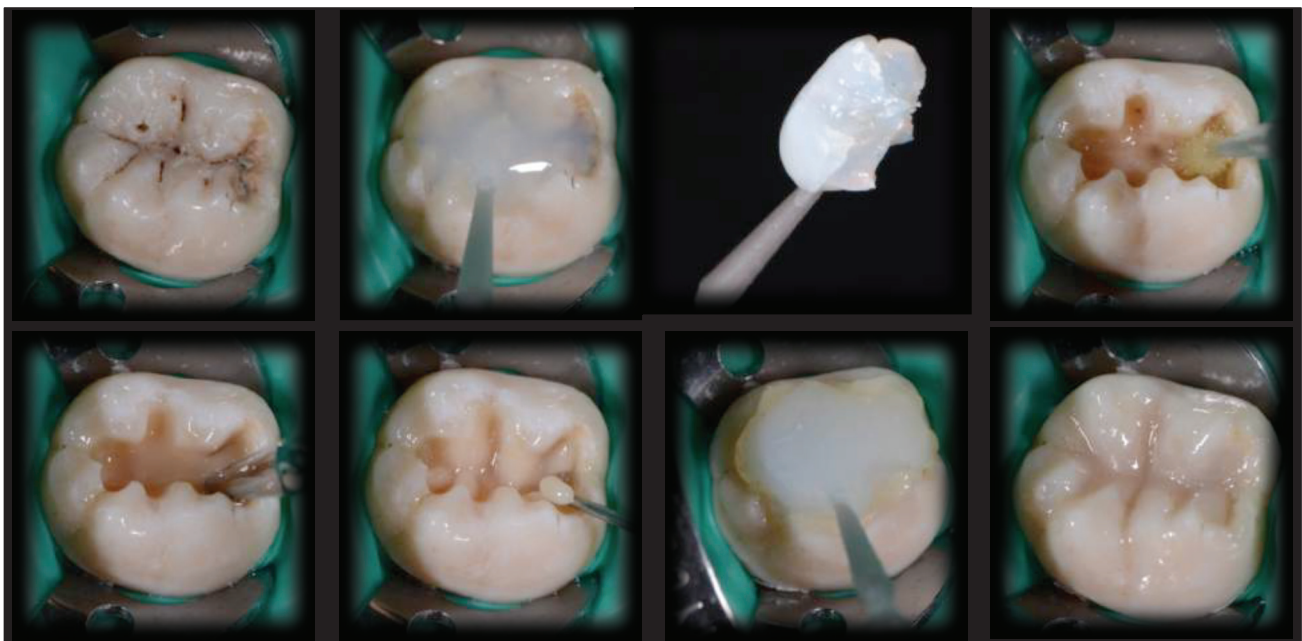


Figure 43 : cas clinique du Dr Ceinos d'une restauration bi-laminaire par « stamp technique ».

La 46 présente une atteinte carieuse profonde sans destruction de la coque amélaire, la surface occlusale est dans un 1^{er} temps enregistrée à l'aide d'une microbrush noyée dans un composite fluide transparent photopolymérisé ; après exérèse de la carie et conditionnement tissulaire, les incréments de résine dentinaire sont apportés au sein de la cavité et la dernière couche de résine amélaire est impactée à l'aide du tampon avant d'être photopolymérisée. La surface occlusale polie retrouve ainsi sa morphologie d'origine ad integrum.

4-3- Gestion du point de contact

La région inter-proximale est la zone de nombreux enjeux : occlusal, dentaire et parodontal.

La zone inter proximale se réfère à la surface où les faces proximales des dents voisines viennent en contact. Elle constitue une zone importante permettant le respect de l'anatomie et de la physiologie de la papille inter-dentaire, garant de l'équilibre et de l'intégrité de l'espace biologique proximal. D'autre part, les dents contribuent de manière significative à leur propre soutien grâce aux contacts inter-dentaires (fonction de calage intra-arcade).

Ne pas respecter ces relations inter-proximales va en conséquent provoquer non seulement une défaillance prématurée des restaurations mais aussi des problèmes occlusaux, parodontaux ainsi que des lésions carieuses au niveau des dents adjacentes par l'intermédiaire du phénomène de « bourrage alimentaire ». [48]

Toutes les obturations cavitaires proximales ont donc en commun la recherche d'une reconstruction anatomo-physiologique d'une part, et l'optimisation des caractéristiques physico-mécaniques du matériau d'obturation d'autre part.

L'un des défis cliniques va consister à recréer des contacts inter-dentaires serrés. La réussite de ce challenge est corrélée au système de matricage utilisé. Le Dr Liebenberg stipule : « la réalisation du clinicien d'un contact proximal intact lors d'une option de restauration directe est tributaire de la séparation de la dent supérieure ou égale à l'épaisseur de la matrice utilisée ». Le rétablissement du contact inter-proximal correct et au contour convexe nécessite une matrice profilée, stabilisée et adaptée. [29]

S'il est un domaine où les fabricants essaient de rivaliser d'ingéniosité pour offrir des outils les plus adaptés à la clinique, c'est sans aucun doute celui de la reconstitution proximale.

L'évolution des systèmes matriciels comprend trois axes :

- la forme de la matrice : circonférentielle ou sectionnelle, préformée ou plate, d'épaisseur variable, transparente ou métallique...
- l'adaptation cervicale : grâce aux coins inter-dentaires rigides (en bois ou en plastique) ou flexibles
- l'adaptation proximale : utilisation éventuelle d'anneaux plaquant les embrasures

L'expérience du praticien est requise pour orienter son choix de matrice en fonction de la situation clinique. Sa décision s'articule autour de divers paramètres : la morphologie de la dent, la distance du point de contact, l'extension de la perte de structure (vestibulaire et/ou linguale)...

L'utilisation d'instruments contribuant à obtenir des surfaces de contacts serrées quelle que soit la situation clinique et l'utilisation de matrices permettant l'obtention de contours physiologiques sans étape de sculpture, diminueraient donc sensiblement les facteurs praticien-dépendants dans la réussite des restaurations directes.

4-3-1- Instrumentation classique : systèmes matriciels

- *Les bandes de matrices utilisant un porte-matrice* [Fig.44]
 - Tofflemire : les matrices métalliques (universelles en rouleau ou précourbées) associées au porte-matrice sont adaptées à la restauration des larges cavités.
 - Ivory : ce système tend les bandes de matrices perforées entre ses mâchoires.
 - L'Omni-Matrix (Ultradent®) est une réactualisation du système Tofflemire.

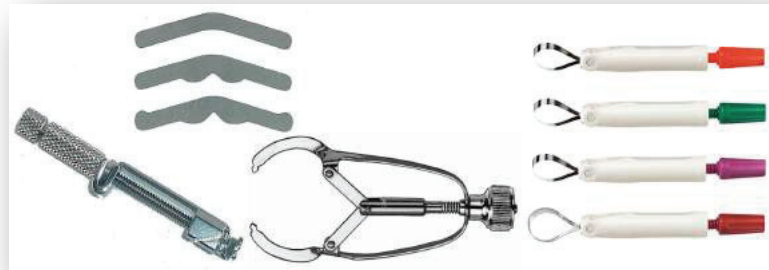


Figure 44 : Tofflemire, Ivory et Omni-Matrix

L'utilisation de porte-matrices de type Tofflemire ou Ivory est peu ergonomique. Ils sont encombrants, peuvent gêner le patient, et s'avérer complexes à mettre en place pour le praticien. L'écueil principal pour ce type de systèmes matriciels est la tendance à donner une région interproximale plate avec un niveau de contact situé à la crête marginale. [6, 7]

- *Les systèmes matriciels « auto-porteurs »* [Fig.45]
 - AutoMatrix® (Dentsply®) : la matrice métallique est enroulée sur elle-même et bloquée par un système de fermeture. Une fois mise en place, la matrice est serrée autour de la dent avec une clef de serrage. Elle est ensuite désinsérée à l'aide d'une pince coupante. La forme conique de la matrice facilite la gestion du contour proximal mais ne restitue pas pour autant une morphologie naturelle.
 - SuperCap® (Kerr®) : il est comparable à l'Automatrix® à ceci près qu'il existe une version en bandelette celluloïd transparente.
 - Metafix® et Lucifix® (Kerr®) : le système de serrage et d'ouverture est inclus au sein de la boucle de la matrice.
 - Walser® (Walser-Dental®) : mis en place grâce à une pince Walser®, un double système de tendeurs permet le maintien étroit de la matrice autour de la dent. [71]

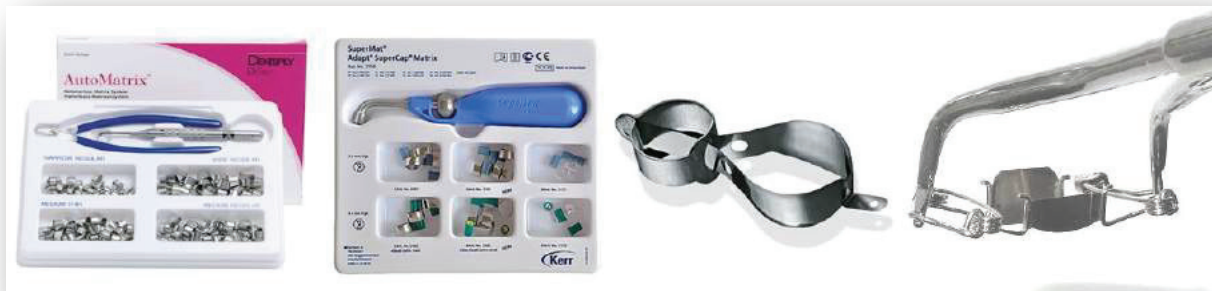

Figure 45 : Automatrix®, SuperCap®, Metafix®, Walser®

- *Les matrices sectorielles maintenues par un anneau [Fig.46]*

Ces systèmes dérivent du système de Mc Kean et reposent sur le principe d'une matrice sectorielle (plus ou moins épaisse, galbée ou non, avec ou sans extension sulculaire, avec ou sans œillet de préhension) maintenue et plaquée au niveau des embrasures par un anneau (dont les extrémités préforment ou non la zone inter-proximale, avec ou sans fourche facilitant le passage du coin inter-dentaire). [69, 63]

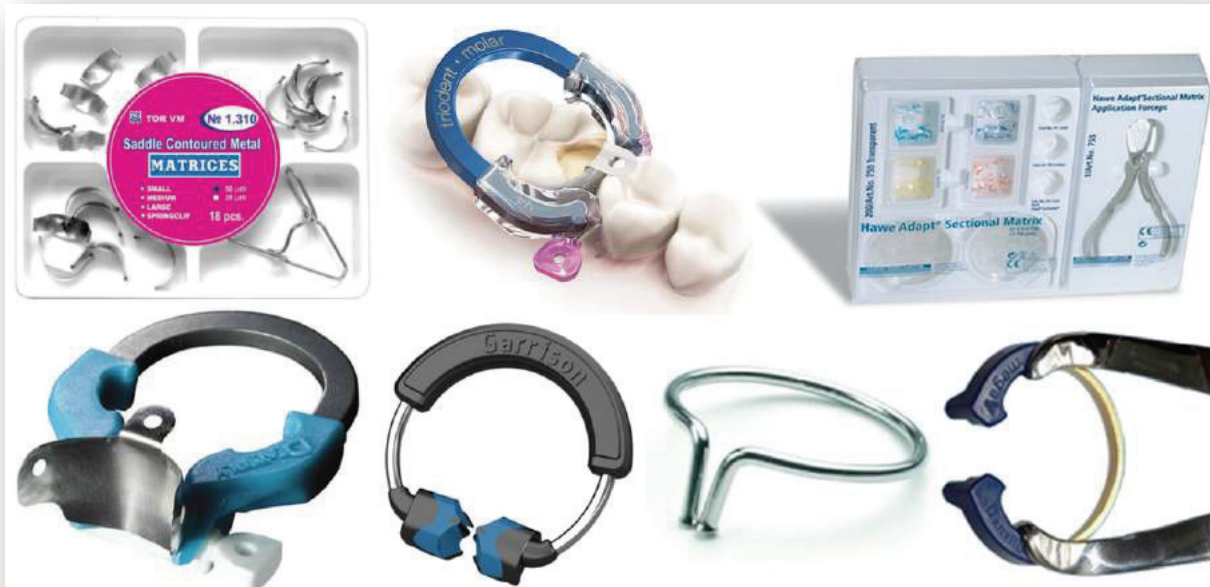

Figure 46 : Saddle® Tor Matrix, V3Ring Triodent® (Ultradent®), Hawe® sectional matrix (Kerr®), Palodent Plus® (Dentsply®), Composit-tight 3D et G-ring classic (Garrison®), MegaV® (Danville® Materials)

Les matrices sectorielles récentes sont, pour la grande majorité, dotées d'une micro épaisseur et d'un revêtement anti-adhésif qui minimise les chances que les agents de liaison ou les matériaux composites n'adhèrent.

Les matrices sectionnelles ont pour avantage d'avoir un meilleur contrôle des zones de contact et embrasures, une facilité de placement, une meilleure visualisation du champ opératoire, et plus de confort pour le praticien qui utilisera moins de tension. Cela évitera une compression excessive de la dent et une formation plus facile de zones de contact proximales. [39]

4-3-2- Instrumentation moderne : Optracontact®, matrices Bioclear® et Perform®.

L'obtention d'un point de contact satisfaisant et l'accès aux limites proximales lors de la polymérisation sont simplifiés par la venue sur le marché de nouvelles matrices anatomiques. Celles-ci, associées à des écarteurs internes et externes permettent une gestion plus facile et reproductible de cette difficulté opératoire.

- L'Optracontact® [Fig.47]

L'Optracontact® (Ivoclar-Vivadent®) présente à son extrémité une fourche permettant de former un pont de composite après photopolymérisation. Ce pont, créé dans la zone de contact, stabilise la matrice et assure un serrage contrôlé du point de contact de la restauration contre la dent adjacente [Fig.48]. [26]

Pour plus de polyvalence en fonction de la situation clinique, l'Optracontact® est disponible en deux tailles, pour les petites ou grandes cavités. [63]

La gestion du serrage est immédiate (l'instrument fermement plaqué contre la dent contiguë ne laisse pas de doute pour l'opérateur du calage intra-arcade dentaire) et permet de positionner correctement le contact dans le tiers supérieur de la face proximale.

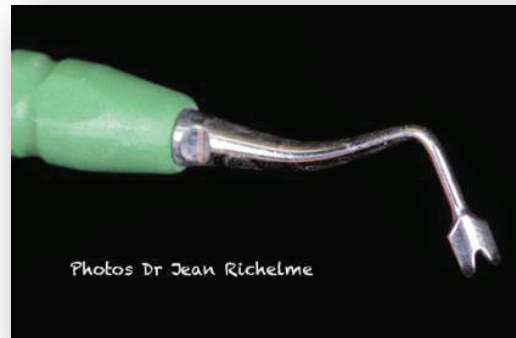


Figure 47 : L'Optracontact®

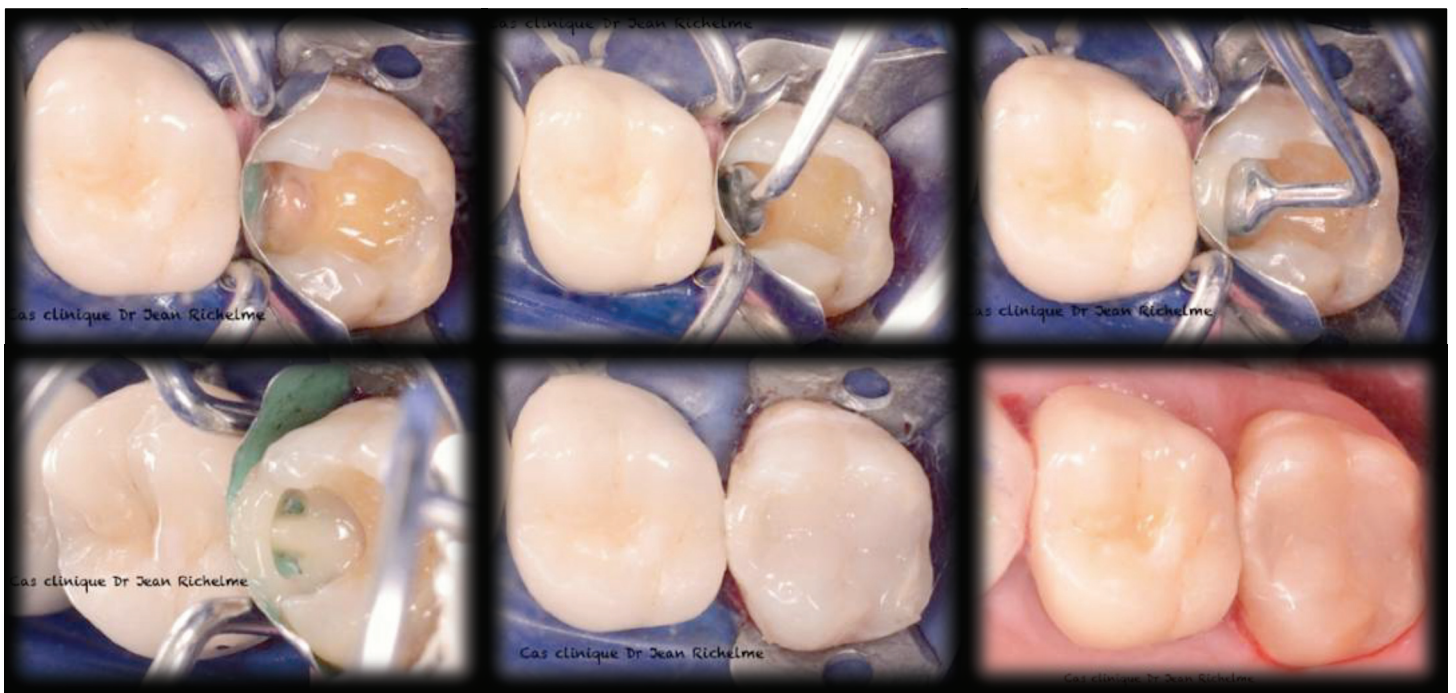


Figure 48 : cas clinique du Dr Richelme d'une restauration SiSta 2.3 à l'aide de l'Optracontact® ; une fois le champ opératoire mis en place et l'exérèse des tissus cariés effectuée, une matrice sectorielle est positionnée entre 26/27 ; la fourche de l'Optracontact® est maintenue en contact étroit contre la 26 ; l'incrément de résine composite une fois photopolymérisée assure une poutre de stabilité pour le système matriciel facilitant ainsi la réalisation d'une restauration avec un point de contact efficace

- *Les matrices Bioclear®*

Les matrices traditionnelles ne permettent pas toujours d'obtenir une forme physiologique de la surface proximale. La déflexion alimentaire au niveau des dents du secteur postérieur et l'esthétique dentaire (contour proximal soulignant avec subtilité les lignes de transition sur le secteur antérieur) nécessitent une gestion accrue de la matrice et du modelage de la restauration. [15] Ainsi le préformage des matrices (à l'aide d'un instrument de type brunissoir) et la sculpture idéale des zones proximales nécessitent un certain degré d'expertise de la part du praticien. La mauvaise maîtrise de ces paramètres conduit à des répercussions parodontales : un léger sur-contour ou un mauvais profil d'émergence entraîne une inflammation gingivale au niveau de la papille.

Les matrices Bioclear® mises au point par le Dr. Clark David se distinguent des matrices traditionnelles, de par leurs formes. Elles vont permettre de recréer l'anatomie inter-proximale de la façon la plus précise possible [Fig.49]. [14]

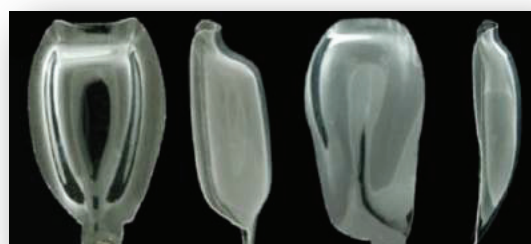

Figure 49 : Bioclear® est profilée pour mimer les formes physiologiques dentaires

Une partie vient s'interposer au niveau du sulcus pour assurer un joint idéal dent/composite au niveau cervical (elle peut être « packée » au sein du champ opératoire de type digue caoutchoutée pour assurer une meilleure étanchéité et une bonne stabilité). Son galbe est adapté à chaque dent à restaurer et constituera un profil d'émergence identique à une dent naturelle.

Il en existe 18 formes différentes s'adaptant à chaque type de dent, chaque distance de surface de contact (y compris pour les complements de diastèmes) et à chaque localisation (mésiale ou distale) [Fig.50]. [17]

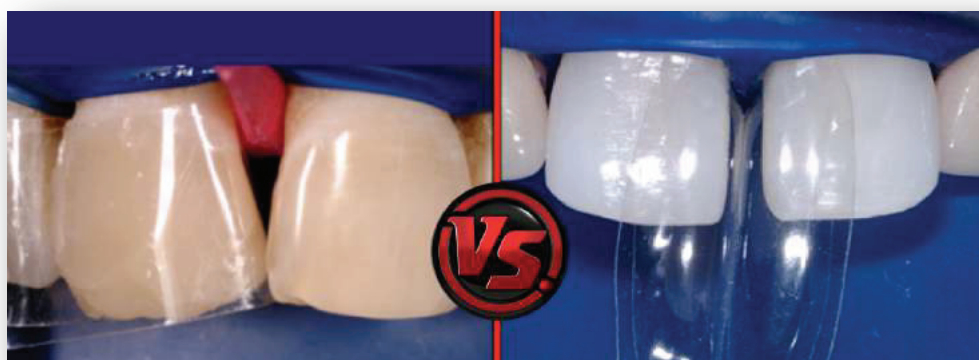

Figure 50 : Bioclear® assure un profil d'émergence naturel contrairement aux matrices traditionnelles et ce quelle que soit la situation clinique.

Afin d'obtenir un meilleur maintien et plaquage des matrices contre les surfaces dentaires, des « interproximator » [Fig.51] viennent compléter ce système. Flexibles et transparents, ils ont pour rôle de se substituer aux traditionnels coins interdentaires+anneaux laissant un champ plus ergonomique et facilitant l'étape complète de photopolymérisation.

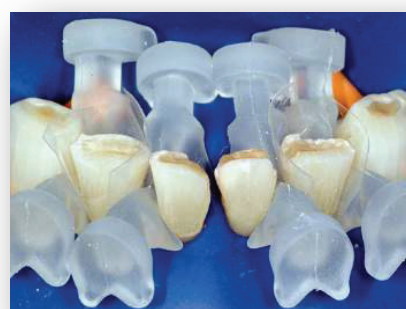

Figure 51 : interproximator

- *Le Perform[®]*

Le Perform[®] (Garrison[®]) est un instrument à double extrémité en plastique transparent dédié à la réalisation de points de contact efficaces dans les restaurations proximales [Fig.52]. Les extrémités sont plongées au sein d'un incrément de résine composite non-photopolymérisé déposé au sein de la cavité proximale. L'instrument est ensuite poussé ou tiré (en fonction de la localisation de la cavité si celle-ci est mésiale ou distale) pour maintenir étroitement la matrice en contact avec la dent adjacente. [63]

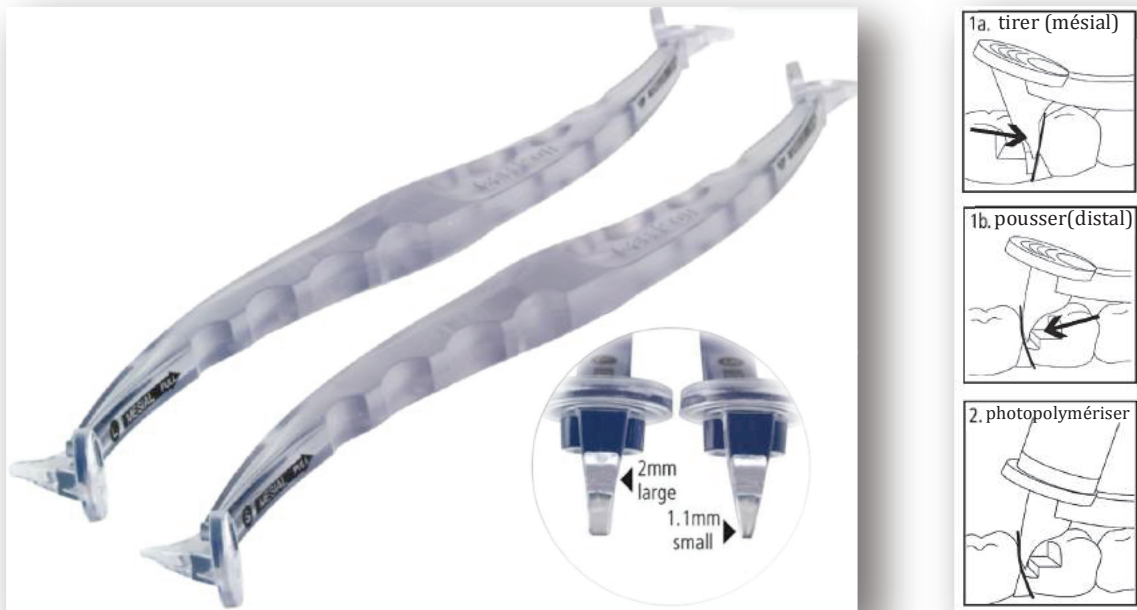

Figure 52 : le Perform[®]

Une fois la hauteur du point de contact calibrée avec l'extrémité du Perform[®], la fibre de la lampe à photopolymériser est plaquée sur le plateau transparent de l'instrument [Fig.53]. L'insolation va être conduite le long de l'embout et permettre une photopolymérisation complète de l'incrément de résine quelle que soit la profondeur de la cavité.

L'instrument est ensuite retiré laissant ainsi un fin pertuis au sein de la boîte proximale néoformée pouvant être complété par une résine composite fluide ou une résine composite identique à celle employée pour la restauration.




Figure 53 : photopolymérisation à travers le plateau transparent du Perform[®]

4-3-3- Techniques opératoires modernes : le « custom ring » et la « injection molded technique »

- « Custom ring »

La technique dite du « custom ring » (anneau personnalisé) permet lorsque ceci est rendu possible, d'utiliser la forme naturelle des dents pour la transposer secondairement à la restauration. Cette technique d'apparition récente s'apparente par analogie à la « stamp technique » mais pour les faces proximales. En effet, la zone des embrasures dentaires va être enregistrée avant l'exérèse des tissus cariés et la préparation cavitaire. Cet enregistrement va venir secondairement guider les formes et restituer la forme originelle du point de contact ad integrum. [47]

Dans un premier temps, un coin inter-dentaire est positionné entre les dents à restaurer. De la digue liquide est injectée en quantité modérée au sein de l'embrasure (du silicone viscosité light peut aussi être employé dans le même but). Ensuite, un anneau classique (type G-ring Garrison®) à matrice sectorielle est sablé à ses extrémités et placé au niveau des zones interproximales au contact de la digue liquide non-photopolymérisée. Une nouvelle injection de digue liquide vient noyer les extrémités de l'anneau puis l'ensemble est photopolymérisé. L'anneau est délicatement retiré et dispose de cette manière, à chacune de ses extrémités, de l'enregistrement anatomique de la zone interproximale. [59]

Une fois l'exérèse des tissus cariés, lors de la mise en place de la matrice, l'anneau personnalisé va impacter l'anatomie initiale à la matrice. La restauration va in fine être dotée d'une région interproximale identique à l'anatomie initiale des dents naturelles supprimant tout risque d'approximation : les formes de restaurations sont « imposées » par l'anneau personnalisé [Fig.54].

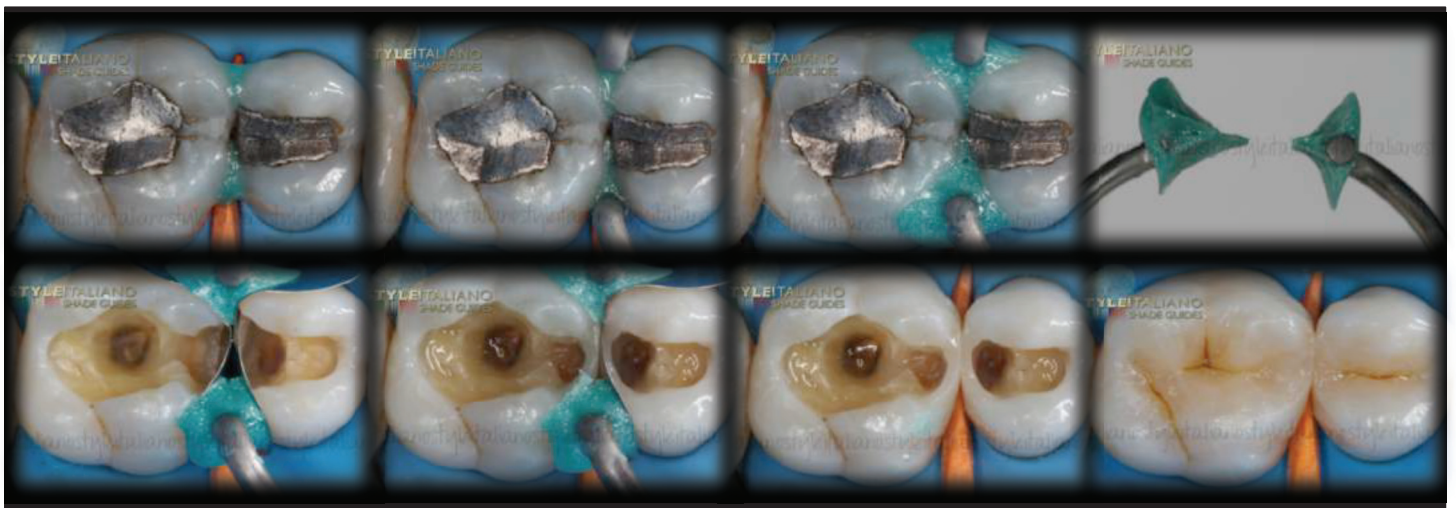

Figure 54 : cas clinique du collectif « Style Italiano » illustrant la technique du « custom ring » : la zone interproximale est enregistrée à la digue liquide sur l'anneau préalablement sablé. L'anneau personnalisé vient lors de la restauration proximale guider la forme des incréments de résine composite.

- « injection molded technique »

La « injection molded technique » (technique de moulage par injection) a été mise au point et codifiée par le Dr. Clark David. Cette méthode est combinée aux matrices Bioclear® précédemment décrites. L'objectif est de pouvoir restaurer les zones interproximales antérieures ou postérieures non pas par sculpture mais par moulage. L'injection du biomatériau en phase plastique au sein de la matrice Bioclear® ne nécessite donc pas de mise en forme par le praticien de la face proximale et de son profil d'émergence [Fig.55]. [16]

L'injection est rendue possible par un mélange de résine composite basse viscosité avec une résine composite de restauration réchauffée (ex : réchauffeur de seringues de résine composite ENA Heat de Micerium®). La pérennité de cette méthode est assujettie à deux paramètres :

- la mise en place de la résine composite fluide ne doit pas dépasser 20% du mélange (ratio 1/5).
- la résine composite fluide doit être une résine composite fluide à haute résistance à la compression, la flexion, l'usure (haute teneur en charge) et à faible rétraction de polymérisation (ex : Enamel Plus HRi flow HF de Micerium®, Clearfil Majesty® flow de Kuraray®, Filtek® Suprem Plus Flow de 3M ESPE...).

L'utilisation de cette faible quantité de résine composite fluide mélangée au composite de restauration réchauffé garantit un moulage parfait de la matrice Bioclear® tout du long de la cavité aussi profonde soit-elle.

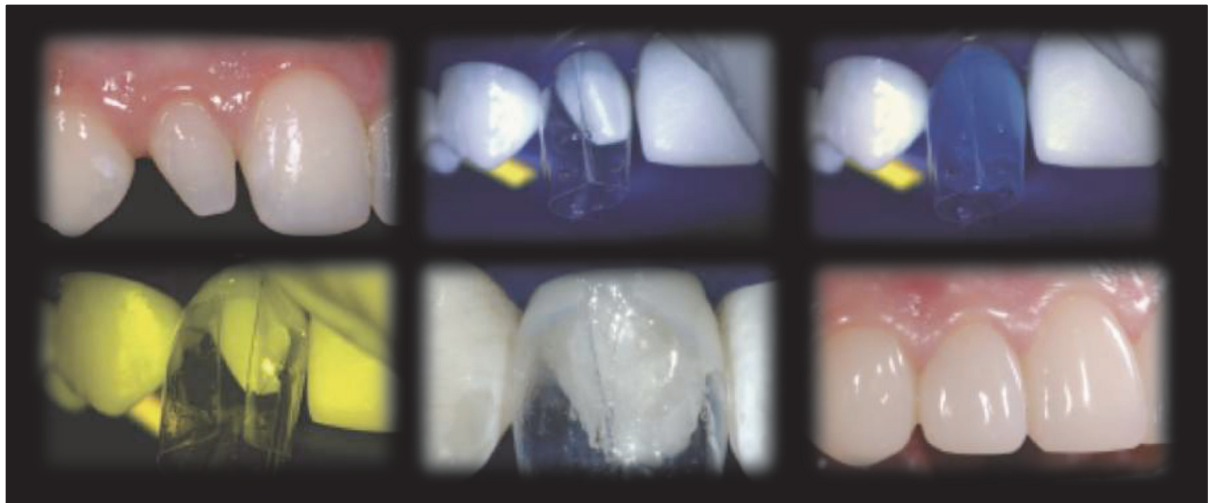
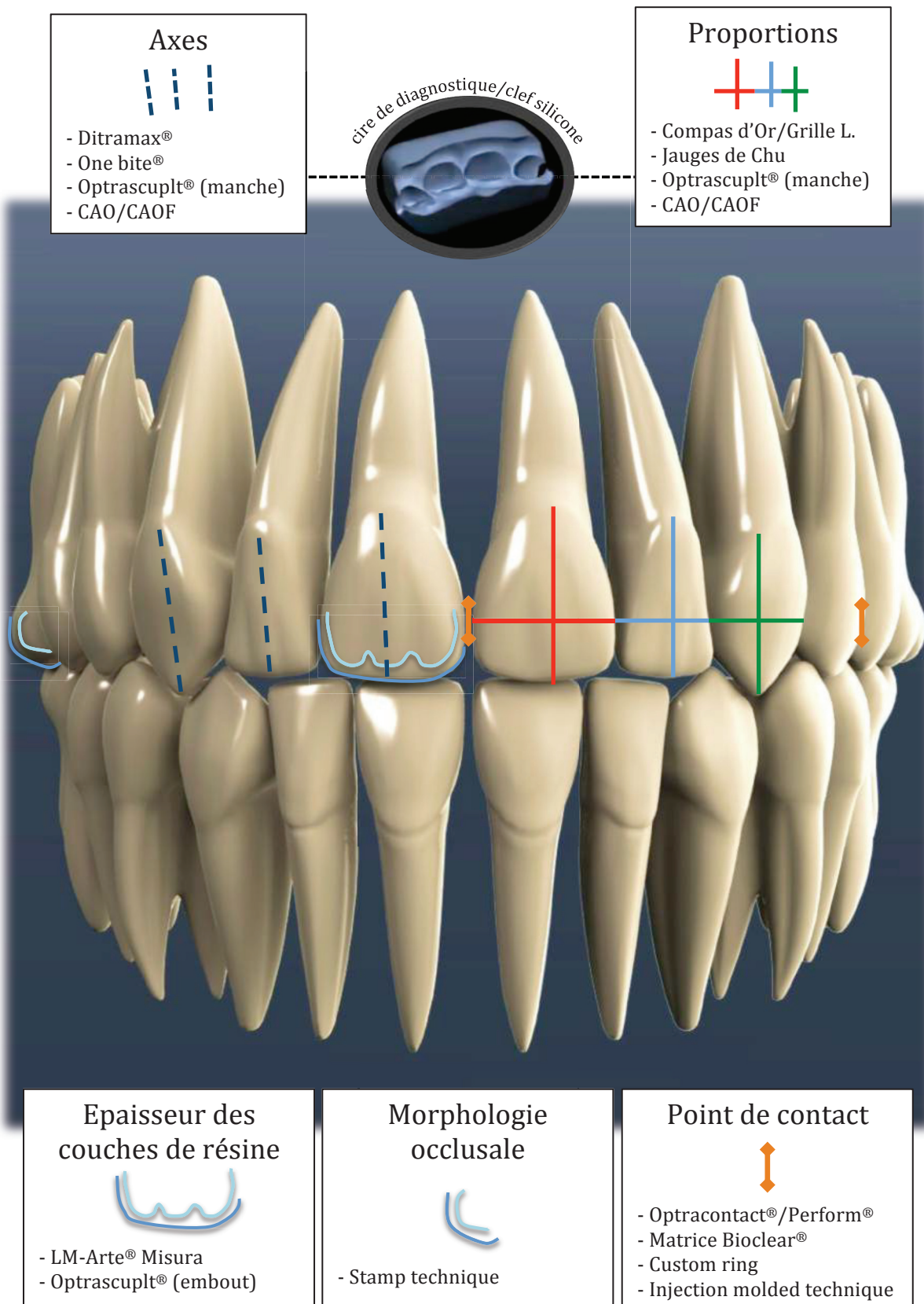


Figure 55 : cas clinique du Dr. Clark David illustrant la technique de la « injection molded technique » : l'utilisation de deux matrices Bioclear® mésiale et distale autorise, après conditionnement tissulaire, à restaurer les faces proximales. Après injection d'une résine composite fluide, le mélange est complété (à hauteur d'un ratio 20%-80%) par une résine composite de restauration. L'ensemble moule la forme de la matrice et vient ainsi rétablir une anatomie physiologique des parois dentaires.

5- SYNTHÈSE



6- CONCLUSION

La dentisterie moderne propose de nombreuses méthodes fiables et efficaces pour corriger les imperfections de la nature ou effacer les cicatrices du temps. Parmi ces traitements, les techniques adhésives alliées aux résines composites peuvent apporter une solution directe à la demande de plus en plus exigeante des patients.

Grace aux avancées technologiques, le praticien est aujourd'hui en mesure de réaliser des restaurations esthétiques hautement reproductibles. Les concepts opératoires ont évolué. Le chirurgien-dentiste a désormais un éventail de techniques thérapeutiques large et extrêmement bien codifié. Il serait illusoire de penser que l'ensemble des paramètres praticien-dépendants a totalement disparu (certains paramètres sont difficilement appréhendables) telle la prise en compte de l'ensemble des facteurs colorimétriques. Mais force est de constater que bon nombre d'outils permettent désormais de grandement les diminuer. En conclusion, la capacité à obtenir des résultats esthétiques prédictibles en odontologie restauratrice directe est de nos jours à la portée de tout praticien dès lors qu'il dispose d'une instrumentation adaptée. Ce constat n'est pas en contradiction avec la possibilité d'obtenir une qualité des restaurations toujours meilleure avec l'expérience du praticien et la maîtrise de son art. Il existe en effet une vaste nuance de perfectionnements dans la réussite d'une restauration directe aux résines composites.

« Le perfectionnisme, la marque des grands. Le perfectionnisme, la douleur des grands. Car la perfection, personne ne peut l'atteindre. » Pierre Bruneau

TABLE DES ILLUSTRATIONS

Figures	Intitulés	Pages
1	Le praticien doit opter pour le meilleur choix thérapeutique et être en mesure de réaliser un soin adéquat. https://www.buzz2000.com/coloriage-dentiste.html	2
2	Selon leur classification par la taille de leurs particules, les résines composites (Resin Based-Composites) les plus performantes sont les microhybrides faisant appel aux nanotechnologies.	4
3	Il est d'usage de classer les systèmes adhésifs non pas par leur génération mais par leurs principes d'action et leurs étapes d'application : M&R, SAM et multi-mode.	5
4	La connaissance du modèle naturel est un prérequis indispensable. Manauta J, Salat A. Layers, an atlas of composite resin stratification. 2012.	6
5	Schématisation de la reconstitution bi-laminaire. Mangani F, Putignano A, Cerutti A. Guidelines for adhesive dentistry, the key to success. 2007	7
6	Schématisation de la reconstitution tridimensionnelle à mono masse dentinaire. Manauta J, Salat A. Layers, an atlas of composite resin stratification. 2012.	7
7	Schématisation de la reconstitution tridimensionnelle à plusieurs masses dentinaires.	8
8	Les maquillants (T) sont inclus dans la couche dentinaire (D) recouverte d'une couche émail (E). Ex : un halo gris/bleuté et une tâche blanche.	8
9	Cas clinique réalisé au CHU St Roch à Nice ① situation initiale : 11/21 restaurations inadéquates esthétiquement ; dépose des anciennes restaurations et mise en place d'un champ opératoire étanche, puis conditionnement tissulaire (② mordantage, ③ rinçage, séchage, ④ adhésif m&r2) ⑤ mur palatin émail Hri® UE2 ⑥ masses dentines Hri® UD3 et UD2 ⑦ émail vestibulaire Hri® UE2 ⑧⑨ résultat final après polissage.	9
10	1- La 1 ^{ère} étape : comblement du fond de la cavité, la structure occlusale est préfigurée, la sculpture des pans cuspidiens est ensuite élaborée cuspide par cuspide (2- cuspide MV 3- cuspide DV 4- cuspide MP, le pont d'émail est ici formé 5- cuspide DP), 6- les crêtes et fosses sont restituées. Manauta J, Salat A. Layers, an atlas of composite resin stratification. 2012.	10
11	Restauration mono-laminaire maquillée. Manauta J, Salat A. Layers, an atlas of composite resin stratification. 2012.	11
12	Placer le maquillant en surface peut créer un effet « spot ». Le maquillant doit être déposé au fur et à mesure de la construction de la restauration pour un effet naturel et éviter l'usure prématurée de la caractérisation.	11
13	Restauration bi-laminaire à une couche dentine et une couche émail.	11
14	Restauration bi-laminaire à une couche de masses dentinaires de saturation décroissante et une couche émail.	11
15	Restauration bi-laminaire avec maquillage externe.	12
16	Restauration bi-laminaire avec maquillage interne.	12
17	Cas clinique du Dr. Ceinos de restaurations bi-laminaires maquillées avec une couche profonde dentinaire UD4 Enamel Plus HRi®, désaturation cuspidienne UD3, UD2, maquillage profond Enamel Plus HFO Stain® flow brown, faites cuspidiens UD1 et couche terminale amélaire UE2 Fonction.	12
18	La charte esthétique selon le Dr Magne P.	14
19	Les trois étages d'observations selon le Dr. Fradeani M.	14
20	L'Homme de Vitruve basé sur φ.	15
21	Grille de Levin.	15
22	Compas d'Or Smile Line®.	15
23	Cires de diagnostic élaborées à l'aide du compas d'Or ; 11/21 sont inscrites dans un rectangle d'Or et 11/12 ainsi que 21/22 répondent au segment d'Or (ratio 1:1,6).	15
24	Code couleur de la Jauge Esthétique de Chu.	16

25	Jauge Esthétique de Chu « en T ». Chu S, Hochman M. A biometric approach to esthetic crown lengthening part II : Interdental considerations. Aesthet Dent. 2008 ;20(9):529-536.	16
26	Jauge Esthétique de Chu droite. Chu S, Hochman M. A biometric approach to esthetic crown lengthening part II : Interdental considerations. Aesthet Dent. 2008 ;20(9):529-536	16
27	Les Jauges Esthétiques de Chu. Chu S, Hochman M. A biometric approach to esthetic crown lengthening part II : Interdental considerations. Aesthet Dent. 2008 ;20(9):529-536.	16
28	Formule de progression pour le meilleur rapport entre la largeur des dents selon le Dr Chu.	16
29	Réglage de la ligne interpupillaire et du milieu de symétrie (cas clinique du Dr. Richelme).	17
30	Réglage du plan de Camper (cas clinique du Dr. Richelme).	17
31	One Bite® permet un enregistrement de la ligne médiane et du plan d'occlusion. http://bisico.fr/emag/nouveautes/2015/onebite-dispositif-denregistrement-des-axes/	18
32	Les logiciels dentaires permettent de simuler le projet thérapeutique. Bini V. Aesthetic digital smile design : dentisterie esthétique assistée par ordinateur Partie 1. Dental Tribune. 2014 ; 12-20.	18
33	Spatule de bouche. http://www.cqfdent.fr/instrument-dentaire/instrument-dentisterie-operatoire/instrument-a-composite-ref_c335_p0_n0_x1_t_m_o_r.html	19
34	Spatules à sculpter en silicone.	19
35	Pinceaux à composite.	19
36	Extrémité en mousse circulaire de l'Optrasculpt-Pad®. http://www.b2b-dental.com/optrasculpt-pad-embout-x-60.html	20
37	Etalement d'un disque de résine composite de 0,7mm : l'Optrasculpt-Pad® permet de réaliser un aplat uniforme sans trace.	20
38	La graduation du manche permet de vérifier les principes de symétries, d'axes et de proportions dentaires.	20
39	Kit LM-Arte®. http://www.styleitaliano.org/lm-arte/	21
40	Extrémité LM-Arte® Misura pourvue d'une jauge de 0,5mm. Manauta J, Devoto W, Putignano A. Controlled body thickness part 1. Style italiano. Mai 2014 ; 1-13.	21
41	LM-Arte® Misura permet de supprimer l'excédent dentinaire pour ménager l'épaisseur idéale à la couche amélaire Manauta J, Devoto W, Putignano A. Controlled body thickness part 1. Style italiano. Mai 2014 ; 1-13.	21
42	La carie peut s'initier sur un fin pertuis à partir d'un sillon et devenir ampullaire au sein de la dentine.	22
43	Cas clinique du Dr Ceinos d'une restauration bi-laminaire par « stamp technique ». La 46 présente une atteinte carieuse profonde sans destruction de la coque amélaire, la surface occlusale est dans un 1 ^{er} temps enregistrée à l'aide d'une microbrush noyée dans un composite fluide transparent photopolymérisé ; après exérèse de la carie et conditionnement tissulaire, les incréments de résine dentinaire sont apportés au sein de la cavité et la dernière couche de résine amélaire est impactée à l'aide du tampon avant d'être photopolymérisée. La surface occlusale polie retrouve ainsi sa morphologie d'origine ad integrum.	22
44	Tofflemire, Ivory et Omni-Matrix.	24

45	Automatrix®, SuperCap®, Metafix®, Walser®.	24
46	Saddle® Tor Matrix, V3Ring Triodent® (Ultradent®), Hawe® sectional matrix (Kerr®), Palodent Plus® (Dentsply®), Composit-tight 3D et G-ring classic (Garrison®), MegaV® (Danville® Materials).	25
47	L'Optracontact® Photo du Dr Richelme.	26
48	Cas clinique du Dr Richelme d'une restauration SiSta 2.3 à l'aide de l'OptraSculpt® ; une fois le champ opératoire mis en place et l'exérèse des tissus cariés effectuée, une matrice sectorielle est positionnée entre 26/27 ; la fourche de l'OptraSculpt® est maintenue en contact étroit contre la 26 ; l'incrément de résine composite une fois photopolymérisée assure une poutre de stabilité pour le système matriciel facilitant ainsi la réalisation d'une restauration avec un point de contact efficace.	26
49	Bioclear® est profilée pour mimer les formes physiologiques dentaires. http://www.bioclearmatrix.com/our-products/the-bioclear-matrix/	27
50	Bioclear® assure un profil d'émergence naturel contrairement aux matrices traditionnelles et ce quelque soit la situation clinique. http://www.bioclearmatrix.com/our-products/the-bioclear-matrix/	27
51	Interproximator. http://www.bioclearmatrix.com/our-products/the-bioclear-matrix/	27
52	Le Perform®. https://garrisondental.com/en/instruments/perform	28
53	Photopolymérisation à travers le plateau transparent du Perform®. https://garrisondental.com/en/instruments/perform	28
54	Cas clinique du collectif « Style Italiano » illustrant la technique du « custom ring » : la zone interproximale est enregistrée à la digue liquide sur l'anneau préalablement sablé. L'anneau personnalisé vient lors de la restauration proximale guider la forme des incréments de résine composite.	29
55	Cas clinique du Dr. Clark David illustrant la technique de la « injection molded technique » : l'utilisation de deux matrices Bioclear® mésiale et distale autorisent après conditionnement tissulaire à restaurer les faces proximales 22. Après injection d'une résine composite fluide, le mélange est complété (à hauteur d'un ratio 20%-80%) par une résine composite de restauration. L'ensemble moule la forme de la matrice et vient ainsi rétablir une anatomie physiologique des parois dentaires.	30

RÉFÉRENCES BIBLIOGRAPHIQUES

1. **Berthault GN, Durand AL, Lasfargues JJ, Decup F.** Les nouveaux composites : Evaluation et intérêts cliniques pour les restaurations en technique directe. Revue odonto-stomatologie 2008 ; 37:177-197.
2. **Binhas E.** Relations patient : quels sont les facteurs de réussite ? Le fil dentaire. Juin 2010 ; 54:64-65.
3. **Bini V.** Aesthetic digital smile design : dentisterie esthétique assistée par ordinateur Partie 1. Dental Tribune. 2014 ; 12-20.
4. **Bini V.** Aesthetic digital smile design : dentisterie esthétique assistée par ordinateur Partie 2. Dental Tribune. 2014 ; 6-11.
5. **Bodart R, Capucho L.** Finishing procedures in orthodontics : dental dimensions and proportions (microesthetics). Dental Press J Orthod. Sept-oct 2013 ; 18(5):147-174.
6. **Boksman L, Margeas R, Buckner S.** Predictable interproximal contacts in class II composite restorations, a fusion of separation armamentarium, composite material selection and insertion technique. Oral Health March 2008:10-16
7. **Boksman L.** Matrix systems and the class II composite resin. Oral health. Nov 2010 ; 23-34.
8. **Breschi L, Mazzoni A, Ruggeri A, Cadenaro M, Di Lenarda R, De Stefano Dorigo E.** Dental adhesion review Aging and stability of the bonded interface. Dental materials. 2008 ; 24:90-101.
9. **Chu S,** a biometric approach to predictable treatment of clinical crown discrepancies. Aesthet Dent. 2007 ; 19(7):401-409.
10. **Chu S, Fletcher P, Mielezsko A.** Clinical application of innovative measurement gauges for predictable correction of tooth sizeproportion and gingival architecture discrepancies. Quintessence. 2009 ; 63-76.
11. **Chu S, Hochman M.** A biometric approach to esthetic crown lengthening, midfacial consideration. Aesthet Dent 2007 ; 19(10).
12. **Chu S, Hochman M.** A biometric approach to esthetic crown lengthening part II : Interdental considerations. Aesthet Dent. 2008 ;20(9):529-536.
13. **Chu S.** Range and mean distribution frequency of individual tooth width of the maxillary anterior dentition. Aesthet Dent. 2007 ; 19(4):209-215.
14. **Clark D.** Advanced techniques for diastema closure, a microscopic perspective. Contemporary esthetics, sept 2007 ; 36-41.
15. **Clark D.** Introducing the Clark class I and II restoration. Oral health. Feb 2009 ; 82-91.

16. **Clark D.** The injection-molded technique for strong esthetic class II restorations. Jan 2010 ; 6(1):1-5.
17. **Clark D.** Treating the « black triangle » with direct composite. Dental town, avril 2010 ; p.76-80.
18. **Decerle N, Turpin Y-L, Desa C, Hennequin M.** Le point sur la stratification esthétique des composites. Actualités Odonto-stomatologie. Dec 2011 ; 256:341-352.
19. **Degrange M, Dahan L.** La stratification des composites antérieurs : Les 10 points clés de la réussite. Les entretiens de Bichat. 2010 ; 23-27.
20. **Degrange M, Pourreyron L.** Les systèmes adhésifs amélo-dentinaires. Société de francophone de biomatériaux dentaires. 2009-2010 ; 10-18.
21. **Denis M, Attal J-P.** Dentisterie restauratrice adhésive : comment choisir son composite ? Les entretiens de Bichat. 2013 ; 1-6.
22. **Devoto W, Putignano A, Saracinelli M, Manauta J.** Comment réussir la stratification esthétique en utilisant les bons instruments ? Esthetique Tribune Édition Française. Mars 2013 ; 17.
23. **Devoto W, Saracinelli M, Manauta J.** Composite in everyday practice : How to choose the right material and simplify application techniques in the anterior teeth. The european journal of esthetic dentistry. 2010 ; 5(1):2-24.
24. **Fages M, Raynal J, Margerit J.** La CFAO directe aujourd'hui : principes généraux. L'information dentaire. Nov 2008 ; 38:2273-2275.
25. **Fletcher P.** Biologic rationale of esthetic crown lengthening using innovative proportion gauges. Quintessence. 2011 ; 31(5):523-532.
26. **Frese C, Wolff D, Staehle HJ.** Proximal box elevation with resin composite and the dogma of biological width : Clinical R2-technique and critical review. Operative dentistry. Feb 2014 ; 39(1):22-31.
27. **Gaillard C, Hue C.** L'art du sourire. Le fil dentaire. Sept 2010 ; 55:16-18.
28. **Glazer H.** How to predictably place anterior dental restorations. Dental product report. Juil 2013.
29. **Kanca J.** Les composites postérieurs : Beauté, efficacité et absence de sensibilité post opératoire. Journal de l'association canadienne. Mars 2004 ; 70(3):193-195.
30. **Kleeberger B.** Restauration esthétique fonctionnelle à l'aide de résine composite directe. JADC. 2008 ; 74(4):345-350.
31. **Koubi S, Brouillet J-L, Pignoly C.** Restaurations esthétiques postérieures en technique directe. EMC odontologie. 2013 ; 1-5.

32. **Koubi S, Faucher A.** Restaurations antérieures directes en résine composite : des méthodes classiques à la stratification. EMC Odontologie. 2005 ; 1-7.
33. **Koubi S, Gurel G, Massihi R, Margossian P, Tassery H.** Le projet esthétique et fonctionnel : « GPS » de la dentisterie contemporaine. Quintessence 2014 ;257-272.
34. **Laborde G, Andrieu P, Maille G, Sette A, Niboyet C, Ferdani A, Margossian P.** Objectifs et décisions cliniques modernes en odontologie reconstructrice. Rev Odont Stomat. 2014;43:132-148.
35. **Lazar D.** Two ways of staining posterior composites. Style italiano. Jan 2016.
36. **Levin E.** The updated application of the golden proportion to dental aesthetics. Aesthetic dentistry today. Mai 2011 ; 5(3) :22-27.
37. **Levin E.** Dental esthetics and the golden proportion. Sept 1978 ; 40(3):244_252.
38. **Lippincott Williams & Wilkins,** Stendman's Medical Dictionary glossary of terms and definition. 2006.
39. **Loomans BA, Opdam NJ, Roeters JF, Bronkhorst EM, Plasschaert AJ.** Influence of composite resin consistency and placement technique on proximal contact tightness of class II restorations. The journal of adhesive dentistry, 2006 ; 8(5):305-310.
40. **Maiti N, Kumar U.** Sculpt with Optra Pad : A case report. International of dental research. 2013 ; 1(2):14-18.
41. **Magne P, Belser U.** Restaurations adhésives en céramiques sur dents antérieures. Quintessence internationale. 2003.
42. **Manauta J, Devoto W, Putignano A.** Controlled body thickness part 1. Style italiano. Mai 2014 ; 1-13.
43. **Manauta J, Devoto W, Putignano A.** Controlled body thickness part 2. Style italiano. Juin 2014 ; 1-19.
44. **Manauta J, Devoto W, Putignano A.** Controlled body thickness part 3. Style italiano. Juin 2014 ; 1-30.
45. **Manauta J, Salat A, Putignano A, Devoto W, Paolone G, Hardan L.S.** Stratification in anterior teeth using one dentine shade and a predefined thickness of enamel : A new concept in composite layering Part I. Tropical dental journal. Juin 2014 ; 37(146):5-16.
46. **Manauta J, Salat A, Putignano A, Devoto W, Paolone G, Hardan L.S.** Stratification in anterior teeth using one dentine shade and a predefined thickness of enamel : A new concept in composite layering Part II. Tropical dental journal. Sept 2014 ; 31(147):5-13.

47. **Manauta J.** Custom rings. Style taliano, aesthetic and restorative dentistry. Juin 2013 ; 1-17.
48. **Mareschi S.** La classe II au quotidien. JDIQ. Mai 2011 ; 4.
49. **Margossian P, Koubi S, Maille G, Laborde G, Laurent M.** La communication cabinet/Laboratoire : clé du succès prothétique. L'information dentaire. sept 2012 ; 94(32).
50. **Margossian P, Laborde G, Koubi S, Couderc S, Mariani P.** Use of Ditramax System to communicate Esthetic specifications to the laboratory. The european journal of esthetic dentistry. 2011 ; 6(2):188-196.
51. **Marques S.** A new concept in composite resin stratification. Private dentistry, 2011 ; 82-84.
52. **Miara P, Miara A, Connolly F.** Comment contrôler la stratification. Dentoscope Fev 2014.
53. **Monteiro P.** The daily restorative game : every step count. Style italiano. Janvier 2016
54. **Nashan F, Mondelli R, Franco E, Naufel F, Ueda J, Schmitt V, Baseggio W.** Clinical strategies for esthetic excellence in anterior tooth restorations : understanding color and composite resin selection. J Appl Oral Science. 2012 ; 20(2):151-6.
55. **Nazarian A.** The progression of dental adhesives. ADA CERP 2011 ; 2-8.
56. **Newtown Fahl Jr.** Step by step approaches for anterior direct restorative challenges. Journal of cosmetic dentistry. 2011 ; 26(4):42-55.
57. **Newtown Fahl Jr.** Single-shaded direct anterior composite restorations : A simplified technique for enhanced results. Compendium. Fevrier 2012 ; 33(2):150-154.
58. **Paolone G, Orsini G, Manauta J, Devoto W, Putignano A.** Composite shade guides and color matching. Int J Esthet Dent 2014 ; 9(2):164-82.
59. **Paolone G.** Custom rings take 2. Style italiano, aesthetic and restorative dentistry. Juin 2013 ; 1-14.
60. **Perrin P, Zimmerli B, Jacky D, Lussi A, Helbling C, Ramseyer S.** La technique de moulage pour les restaurations directes en composite. Odonstomatol. 2013 ; 123:121-129.
61. **Poticny DJ.** Adhesive system continue to evolve : a case report. Dental materials. 2013
62. **Preston J.** The golden proportion revisited. J esthet Dent. 1993 ; 5:247-51.
63. **Raghu R, Srinivasan R.** Optimizing tooth form with direct posterior composite restorations. J Conserv Dent. 2011 ; 14(4):330-336.

64. **Raskin A.** Les résines composites. Société francophone de biomatériaux dentaires. 2009-2010 ; 20-36.
65. **Rigal E, Micheau J.** Le métier du chirurgien dentiste : caractéristiques actuelles et évolutions. Plein sens. Sept 2007 ; 86-99.
66. **Roux T, Cazier S, Chéron R.** La stratification des composites esthétiques. Quelle méthode pour quel résultat. L'information dentaire. Juil 2012 ; 27: 2-6.
67. **Sette A, Laborde G, Dodds M, Maille G, Margossian P.** Analyse biométrique des symétries faciales. Strat Proth 2014 ; 14 (3) : 165-171.
68. **Tawfik A.** Stamp technique. Style italiano, Feb 2016.
69. **Varlan C, Dimitriu B, Bodnar D, Varlan V, Simina C, Popa M.** Contemporary approach for reestablishment of proximal contacts in direct class II resin composite restorations. TMJ. 2008 ; 58(3-4):236-243.
70. **Varsha Rao K.** Case report : Microbrush stamp technique. Dentaltown. Sept 2015 ; 98-99.
71. **Vashisht P, Gupta S, Mittal R.** Latest trends in composite restoration matricing. Heal Talk, Avril 2014 ; 6:16-18.
72. **Von Sontagh M.** Pourquoi ne pas choisir un composite ? Dentoscope. 151:38-44.
73. **Weisrock G, Brouillet J-L.** Le champ opératoire évidemment. L'information dentaire. Déc 2008 ; 42:2525-2529.
74. **Weisrock G, Merz R, Ortet S, Koubi S, Tassery H, Faucher A.** Clonage artificiel de l'émail, a propos d'un nouveau composite. L'information dentaire. Octobre 2009 ; 35:2020-2026



Approbation – Improbation

Les opinions émises par les dissertations présentées, doivent être considérées comme propres à leurs auteurs, sans aucune approbation ou improbation de la Faculté de Chirurgie dentaire. ⁽¹⁾

Lu et approuvé,

Vu,
Nice, le

Le Président du jury,

Le Doyen de la Faculté de
Chirurgie Dentaire de l'UNS

Professeur

Professeur Armelle MANIERE

⁽¹⁾les exemplaires destinés à la bibliothèque doivent être obligatoirement signés par le Doyen et par le Président du Jury.

Serment d'Hippocrate

En présence des Maîtres de cette Faculté,

de mes chers condisciples, devant l'effigie d'Hippocrate,

Je promets et je jure, au nom de l'Être Suprême, d'être fidèle aux lois de l'Honneur et de la probité dans l'exercice de La Médecine Dentaire.

Je donnerai mes soins gratuits à l'indigent et n'exigerai jamais un salaire au-dessus de mon travail, je ne participerai à aucun partage clandestin d'honoraires.

Admis dans l'intérieur des maisons, mes yeux ne verront pas ce qui se passe, ma langue taira les secrets qui me seront confiés et mon état ne servira pas à corrompre les mœurs ni à favoriser le crime.

Je ne permettrai pas que des considérations de religion, de nation, de race, de parti ou de classe sociale viennent s'interposer entre mon Devoir et mon patient.

Je garderai le respect absolu de la vie humaine dès sa conception.

Même sous la menace, je n'admettrai pas de faire usage de mes connaissances médicales contre les lois de l'Humanité.

Respectueux et reconnaissant envers les Maîtres, je rendrai à leurs enfants l'instruction que j'ai reçue de leurs pères.

Que les hommes m'accordent leur estime si je suis fidèle à mes promesses,

Que je sois couvert d'opprobre et méprisé de mes confrères si j'y manque.

