



HAL
open science

Les restaurations partielles postérieures : indications de préparation et de réalisation

Charlotte André

► **To cite this version:**

Charlotte André. Les restaurations partielles postérieures : indications de préparation et de réalisation . Médecine humaine et pathologie. 2016. dumas-01400346

HAL Id: dumas-01400346

<https://dumas.ccsd.cnrs.fr/dumas-01400346v1>

Submitted on 21 Nov 2016

HAL is a multi-disciplinary open access archive for the deposit and dissemination of scientific research documents, whether they are published or not. The documents may come from teaching and research institutions in France or abroad, or from public or private research centers.

L'archive ouverte pluridisciplinaire **HAL**, est destinée au dépôt et à la diffusion de documents scientifiques de niveau recherche, publiés ou non, émanant des établissements d'enseignement et de recherche français ou étrangers, des laboratoires publics ou privés.

LES RESTAURATIONS PARTIELLES POSTERIEURES : INDICATIONS DE PREPARATION ET DE REALISATION

2015/2016

Thèse n°42-57-16-04

THÈSE

Présentée et publiquement soutenue devant
la Faculté de Chirurgie Dentaire de Nice
Le 24/03/2016 Par

Madame Charlotte ANDRE

Né(e) le 01 02 1992 à Fréjus
Pour obtenir le grade de :

DOCTEUR EN CHIRURGIE DENTAIRE (Diplôme d'État)

Examineurs :

Madame le Professeur
Monsieur le Docteur
Monsieur le Docteur
Monsieur le Docteur

LUPI-PEGURIER Laurence
ALLARD Yves
LAPLANCHE Olivier
OUDIN Antoine

Président du jury
Assesseur
Assesseur
Assesseur

CORPS ENSEIGNANT

56^{ème} section : DEVELOPPEMENT, CROISSANCE ET PREVENTION

Sous-section 01 : ODONTOLOGIE PEDIATRIQUE

Professeur des Universités : Mme MULLER-BOLLA Michèle
Maître de Conférences des Universités : Mme JOSEPH Clara
Assistant Hospitalier Universitaire : Mme PIERRE Audrey

Sous-section 02 : ORTHOPEDIE DENTO-FACIALE

Professeur des Universités : Mme MANIERE-EZVAN Armelle
Maître de Conférences des Universités : M. FAVOT Pierre
Assistante Associée-Praticien Associée : Mme OUEISS Arlette
Assistant Hospitalier Universitaire : M. BUSSON Florian

Sous-section 03 : PREVENTION, EPIDEMIOLOGIE, ECONOMIE DE LA SANTE, ODONTOLOGIE LEGALE

Professeur des Universités : Mme LUPI-PEGURIER Laurence
Assistant Hospitalier Universitaire : Mme SOSTHE Anne Laure
Assistant Hospitalier Universitaire : Mme BORSA Leslie

57^{ème} section : SCIENCES BIOLOGIQUES, MEDECINE ET CHIRURGIE BUCCALE

Sous-section 01 : PARODONTOLOGIE

Maître de Conférences des Universités : M. CHARBIT Yves
Maître de Conférences des Universités : Mme VINCENT-BUGNAS Séverine
Assistant Hospitalier Universitaire : Mme LAMURE Julie
Assistant Hospitalier Universitaire : M. RATHELOT Benjamin

Sous-section 02 : CHIRURGIE BUCCALE, PATHOLOGIE ET THERAPEUTIQUE, ANESTHESIE ET REANIMATION

Professeur des Universités Associées : Mme MERIGO Elisabetta
Maître de Conférences des Universités : M. COCHAIS Patrice
Maître de Conférences des Universités : M. SAVOLDELLI Charles
Maître de Conférences des Universités : M. HARNET Jean-Claude
Assistant Hospitalier Universitaire : M. PAUL Adrien

Sous-section 03 : SCIENCES BIOLOGIQUES

Professeur des Universités : Mme PRECHEUR SABLAYROLLES Isabelle
Maître de Conférences des Universités : Mme RAYBAUD Hélène
Maître de Conférences des Universités : Mme VOHA Christine

58^{ème} section : SCIENCES PHYSIQUES ET PHYSIOLOGIQUES ENDODONTIQUES ET PROTHETIQUES

Sous-section 01 : ODONTOLOGIE CONSERVATRICE, ENDODONTIE

Professeur des Universités : Mme BERTRAND Marie-France
Professeur des Universités : M. MEDIONI Etienne
Professeur Emérite : M. ROCCA Jean-Paul
Maître de Conférences des Universités : Mme BRULAT-BOUCHARD Nathalie
Assistant Hospitalier Universitaire : M. MORKOWSKI-GEMMI Thomas
Assistant Hospitalier Universitaire : Mme DUVERNEUIL Laura
Assistant Hospitalier Universitaire : M. GANDJIZADEH GHOUCANI Mir-Payam

Sous-section 02 : PROTHESES

Professeur des Universités : Mme LASSAUZAY Claire
Maître de Conférences des Universités : M. ALLARD Yves
Maître de Conférences des Universités : M. LAPLANCHE Olivier
Maître de Conférences des Universités : Mme POUYSSEGUR-ROUGIER Valérie
Assistant Hospitalier Universitaire : Mme CERETTI Léonor
Assistant Hospitalier Universitaire : M. OUDIN GENDREL Antoine
Assistant Hospitalier Universitaire : M. SABOT Jean-Guy
Assistant Hospitalier Universitaire : M. SAMMUT Arnaud

Sous-section 03 : SCIENCES ANATOMIQUES ET PHYSIOLOGIQUES

Professeur des Universités : M. BOLLA Marc
Professeur des Universités : M. MAHLER Patrick
Maître de Conférences des Universités : Mme EHRMANN Elodie
Maître de Conférences des Universités : M. LEFORESTIER Eric
Assistant Hospitalier Universitaire : Mme CANCEL Bénédicte

A Madame le Professeur Laurence LUPI-PEGURIER

Docteur en Chirurgie Dentaire

Docteur de l'Université Nice Sophia-Antipolis

Professeur des Universités, Praticien hospitalier

Responsable de la sous section Santé Publique

Je vous remercie de m'avoir fait l'honneur d'accepter de présider ce jury de thèse.

Votre bonne humeur et votre gentillesse ont marqué toutes ces années d'études.

Veillez trouver dans ce travail l'expression de toute ma gratitude et de mon profond
respect.

A Monsieur le Docteur Yves ALLARD

Docteur en Chirurgie Dentaire

Docteur de l'Université Nice Sophia-Antipolis

Maitre de conférences des Universités,

Praticien Hospitalier

Sous section prothèse

Je vous remercie d'avoir accepté de siéger dans ce jury. Votre bonne humeur, votre humour et vos bons conseils ont permis de rendre ces 6 années d'études très agréables.

Veillez trouver dans ce travail le témoignage de toute ma reconnaissance et de ma
profonde considération.

A Monsieur le Docteur Olivier LAPLANCHE

Docteur en Chirurgie Dentaire

Docteur de l'Université de Nice Sophia-Antipolis

Maitre de conférences des Universités,

Praticien Hospitalier sous section prothèse

Vous compter parmi ce jury est un immense plaisir. Votre sympathie, votre gentillesse et vos bons conseils m'ont aidé durant ces années. Je vous adresse mes remerciements les plus respectueux.

A Monsieur le Docteur Antoine OUDIN-GENDREL

Docteur en Chirurgie Dentaire
Assistant Hospitalo-Universitaire
Sous section prothèse

Merci d'avoir accepté de diriger ma thèse. Votre gentillesse et vos bons conseils m'ont beaucoup aidée durant toutes mes études que ce soit à la faculté ou lors de ma pratique clinique. Veuillez trouver dans ce travail l'expression de ma reconnaissance et de tous mes remerciements.

SOMMAIRE

Introduction	11
I- Généralités	12
A/ Définition	12
B/ Biomécanique	12
1- Les structures de la dent	13
a- L'émail	13
b- La jonction émail-dentine	14
c- La dentine	14
2- Au niveau des formes de préparation en fonction de l'arcade dentaire	15
a- Au niveau des dents postérieures du maxillaire	15
b- Au niveau des dents postérieures de la mandibule	16
C/ Indications / CI	17
1- Facteurs de succès	17
2- Critères décisionnels	18
3- Indications / contre indications	19
a- Indications	
b- Contre indications	
D/ Les différents types	20
1- Les matériaux historiques	20
a- Alliages précieux et semi précieux	20
b- Les alliages non précieux	21
i- Les alliages nickel-chrome	22
ii- Les alliages chrome-cobalt	22
iii- Les alliages en titane	22
2- Les matériaux esthétiques	23
a- Les composites	23
b- Les céramiques	24
i- Les céramiques feldspathiques	25
ii- Les céramiques polycristallines	26
E/ Critères Généraux de préparation	26
1- Economie tissulaire	26
2- Matériaux	27
a- Quelles céramiques pour les inlays / onlays	27
b- Quels composites pour les inlays / onlays	28
c- Céramique ou composite : comment choisir ?	28
i- En ce qui concerne les facteurs fonctionnels	28
ii- En ce qui concerne les facteurs biologiques	29
iii- En ce qui concerne les facteurs esthétiques	29
iv- Conclusion	29
3- Principes architecturaux	31
a- La cavité	31
b- Forme de la limite périphérique	32
c- Situation de la limite périphérique	33
d- Limite occlusale	33

e-	Gestion de l'espace proximal	34
4-	Substituts dentinaire	34
a-	Quels matériaux ?	34
i-	CVI / CVIMAR	35
ii-	Composite	35
iii-	Les ciments silicates tricalciques	36
b-	L'hybridation dentinaire	37
II-	<u>En clinique</u>	39
A/	Matériel	39
1-	Fraises	39
a-	Pour les inlays	39
b-	Pour les onlays	39
2-	Instrumentation sonore	40
3-	Divers	41
B/	Le mode d'assemblage	42
1-	Restaurations en Céramique	43
2-	Restaurations en Résine composite	43
3-	Restaurations en Métal	44
C/	Temps par temps	44
1-	Première séance clinique	44
a-	Choix de la teinte	44
b-	Débridement et/ou dépose de la restauration pré existante	44
c-	Mise en forme de la cavité	45
d-	Mise en place d'un champ opératoire	45
e-	Hybridation	46
f-	Mise en place d'un substitut dentinaire	46
g-	Empreinte et enregistrement de l'occlusion	46
h-	Restauration provisoire	47
2-	Séance de laboratoire	47
a-	Préparation des modèles	48
b-	Elaboration de la pièce prothétique et pré polymérisation	48
i-	Inlay / onlay en composite	48
ii-	Inlay / onlay en céramique	49
iii-	Inlay / onlay métallique	50
c-	Traitement thermique de l'inlay / onlay	51
d-	Finitions et polissage	51
e-	Traitement de l'intrados avant l'assemblage	52
3-	Deuxième séance clinique	52
a-	Anesthésie	52
b-	Dépose de la restauration provisoire et nettoyage des résidus temporaires	52
c-	Contrôle de la pièce prothétique sur le modèle	53
d-	Essayage en bouche	53
e-	Mise en place du champ opératoire	53
f-	Préparation de l'intrados de l'inlay / onlay avant le collage	53
g-	Préparation de la dent	54
h-	Mise en place du composite de collage	56
i-	Mise en place de la restauration et élimination des excès	56
j-	Photopolymérisation	57

k- Finitions et contrôle de l'occlusion	58
D/ Taux de succès / d'échecs	59
1- Des restaurations en céramique	59
2- Des restaurations en résine composite	60
3- Des restaurations en or	60
III- <u>La CFAO</u>	61
A/ Indications	61
1- Indications générales	61
2- Indications, systèmes et matériaux	61
a- Sur dent naturelle	61
b- Sur implant	62
B/ Principe de réalisation	62
1- Comment ça marche ?	62
2- Avantages / inconvénients	64
a- Avantages	64
b- Inconvénients	64
C/ Taux de succès/ échecs	64
IV- <u>Dent dépulpée</u>	66
A/ Histologie de la dent dépulpée	66
1- Transformations biologiques de la dent dépulpée	66
a- L'émail	66
b- La dentine	66
c- L'absence de pulpe	67
2- Transformations biomécaniques de la dent dépulpée	67
a- Les pertes de structure	68
b- La déshydratation	69
c- Le traitement endodontique	69
d- Le tissu dentinaire	70
B/ Principes de préparation	70
1- Particularités des formes de préparation	71
C/ Recouvrement cuspidien	71
D/ Couronne ou restauration partielle	73
V- <u>Les restaurations partielles collées à base de céramique polycristalline</u>	76
A/ Problématique du collage de céramiques polycristallines	76
B/ Avantages/Inconvénients	77
1- Avantages	77
2- Inconvénients	77
VI- <u>Synthèse</u>	79
<u>Conclusion</u>	81

Introduction

La réhabilitation d'une dent suite à un délabrement carieux ou endodontique est un acte quotidien pour tous les omnipraticiens conscients. Cet acte est motivé par le fait que la restauration de la dent ne peut être réalisée directement en bouche et nécessite le recours à une restauration indirecte.

Les restaurations partielles collées postérieurs ou « onlay » sont restés très longtemps considérés comme un acte technique réservé à une poignée de dentiste, véritable virtuose de la préparation à trois étages agrémentés d'artifices de rétention des tenons dentinaires. Très longtemps ces restaurations tenaient les praticiens à l'écart restant peu « rétentives » par leur forme de préparation et un mode d'assemblage long et rigoureux avec les colles complexes.

Longtemps boudées, ces restaurations sont revenues à la mode avec le développement de la dentisterie adhésive. Ces restaurations s'inscrivent dans une évolution logique de la dentisterie conservatrice et « restauratrice et non obturatrice », s'inscrivant comme une thérapeutique fiable et reproductible ayant sa place au sein du gradient thérapeutique comme thérapeutique de première intention.

Ce travail a pour objectif de déterminer les indications actuelles en accord avec les données scientifiques. Nous analyserons les différentes formes de préparations en fonction des localisations dentaires, en fonction des matériaux actuels esthétiques, des pertes de substance à restaurer ou non. Nous étayerons avec des cas cliniques et un step by step mettant en lumière les points clés de la préparation à l'assemblage.

Ces indications seront développées et montrées qu'elles sont possibles de réaliser sur une dent vivante comme une dent dévitalisée augmentant nettement son champs d'indication. Enfin nous traiterons de la mise en forme des restaurations partielles en CAD/CAM avec l'utilisation de vitrocéramique et des céramiques polycristallines s'inscrivant dans l'air du temps prothétique.

I- Généralités

A / Définition

D'après le Dictionnaire francophone des termes d'odontologie conservatrice, un « inlay » est une pièce prothétique assemblée par collage ou scellement, destinée à restaurer une perte de substance dentaire ne nécessitant pas de recouvrement de cuspide.

Le terme d'onlay est employé lorsque la pièce prothétique réalise un recouvrement cuspidien. (1)

La technique indirecte, est une technique qui ne peut pas être réalisée directement au fauteuil, elle consiste donc à prendre une empreinte de la cavité qui sera envoyée au prothésiste. Puis, celui-ci, fabriquera la pièce prothétique

Les matériaux pouvant être utilisés sont : les alliages métalliques, les résines composites et les céramiques.

Enfin le chirurgien dentiste vérifie la pièce prothétique en bouche et la scelle ou la colle à la dent.

Il existe également des inlays-onlays en technique semi directe ou directe qui ne font pas intervenir de phase de laboratoire. (2)

B/ Biomécanique

La biomécanique est l'étude des propriétés mécaniques des organismes vivants. Elle s'appuie sur les relations existantes entre les structures anatomiques ou synthétiques et les fonctions qu'elles assurent.

Waters (4) pense qu'elle est la base de la plupart des problèmes de forme et qu'elle devrait donc être enseignée tout au long du curriculum des études dentaires.

Ici, elle va nous permettre de comprendre les conséquences des sollicitations mécaniques sur l'organe dentaire intact, délabré ou restauré et d'en déduire ainsi les géométries cavitaires favorables et les critères de décision pour le choix du matériau ou le design de la restauration unitaire ou plurale.

1- Au niveau des structures de l'organe dentaire

a- L'émail

L'émail est le tissu le plus minéralisé de l'organisme : 96% de charge minérale, pour 2% d'eau et 2% de matrice organique. (5). La phase minérale est constituée de phosphates de calcium, en majorité organisés en cristaux d'apatite. Il est très rigide et résistant à l'usure.

Au niveau macroscopique : on décrit 4 caractéristiques sur le plan biomécanique :

- une relation entre la quantité d'émail perdu et les propriétés mécaniques de la dent : moins une dent a d'émail plus elle devient flexible avec une augmentation de flexibilité qui fait plus que doubler. (préparations périphériques)
- l'architecture de la face occlusale est configurée pour résister aux contraintes qui s'y appliquent. Les cuspides d'appui ont une épaisseur d'émail supérieure aux cuspides guides. (6)
- l'émail présente des structures anatomiques capitales, comme les crêtes marginales et le pont d'émail. Il a été quantifié à 46% la perte de rigidité liée à la perte d'une crête marginale et à 63% pour une cavité mésio-occluso-distale. (7)
- l'émail se comporte différemment en section transversale ou en section longitudinale, d'où son caractère anisotrope. Cela se traduit par un module d'élasticité supérieur en section transversale (8). Cette propriété s'accompagne d'une faible ténacité des prismes d'émail en section longitudinale. Cliniquement, cela se traduit par la fragilité de l'émail cervical au niveau des cavités proximales.

Au niveau microscopique (les prismes) :

L'émail est un assemblage de prismes de 4 à 5 micromètres de diamètre orientés perpendiculairement à la surface. Celle-ci se modifie dans les 2/3 de l'émail interne. Ce croisement s'appelle la « décussation ». (9) Il a été montré que ces croisements de prismes au niveau de l'émail interne entraînaient une augmentation de la ténacité qui était de 2 à 3 fois celle de la dentine et de 10 fois celle de l'os (10).

De plus, les prismes sont séparés par une gaine protéique, essentiellement des amélogénines, qui joue un rôle important dans l'amortissement des contraintes.

Au niveau nanométrique (au sein du prisme) :

La structure est aussi composite car chaque cristallite (de 20 à 120 nm) est enrobée dans une couche protéique de 2 nm d'épaisseur. L'émail a donc une étonnante capacité à emmagasiner les contraintes.

Il est donc important lors de nos préparations dentaires, de conserver autant que possible les 2/3 internes de l'émail, où les mécanismes d'absorption des contraintes sont importants.

b- La jonction émail – dentine (JED)

Elle se décrit à 2 niveaux :

- 1- Des festons appelés macro festons, de 25 à 40 micromètres. Ces festons joueraient un rôle important dans la dissipation des contraintes. (11).

- 2- On observe aussi des micro festons de 2 à 5 micromètres visibles au sein de chaque macro feston. Ainsi, qu'une plus petite structure composée de fibres collagènes de type I qui proviennent de la dentine et traversent la JED. Plusieurs auteurs, depuis 1976 (12), estime qu'elle joue un rôle important dans la prévention de la propagation des fissures amélaire au sein de la JED (13)
Il faudra donc essayer de conserver cette JED le plus souvent possible.

c- La dentine

La dentine joue le rôle d'amortisseur des contraintes que subit l'émail en protégeant la pulpe dentaire (14). Le mécanisme de résistance à la propagation des fissures de la dentine s'exprime par plusieurs mécanismes dont celui permis par les ponts de fibres de collagène qui relient les deux berges de fissure. C'est le phénomène du « crack bridging ». Cela augmente la ténacité au fur et à mesure de la propagation de la fissure. (3)

2- Au niveau des formes de préparation en fonction de l'arcade dentaire

a- au niveau des dents postérieures du maxillaire

La résistance mécanique d'une dent est illustrée par la quantité d'émail résiduel au niveau cervical, par le rapport épaisseur/hauteur des parois ainsi que par la continuité des parois.

Lorsque le rapport hauteur/largeur d'une cuspidie est supérieur à 1, il faudra envisager le recouvrement cuspidien afin d'éviter une fracture sous la ligne amélo-cémentaire. (88)

Cela peut être pondéré, par la présence des facteurs positifs, comme les crêtes marginales, le pont d'émail, ou le plafond pulpaire, qui permettent de lutter contre la flexion cuspidienne. Ces éléments anatomiques agissent comme des poutres de résistance mécanique.

La fonction occlusale a, aussi, un rapport avec la valeur mécanique résiduelle d'une dent préparée. Il est important de savoir repérer une interférence, une pente cuspidienne marquée ou une prise en charge excessive en diduction.

Pour finir, c'est la quantité d'émail résiduel en cervical qui décide du pronostic. C'est le garant d'un collage fiable et d'une rigidité suffisante. Ce qui permet de supporter

d'importantes forces de compression et de les transmettre horizontalement à la dentine radiculaire via la jonction amélo-dentinaire (16).

b- au niveau des dents postérieures de la mandibule

La distribution des contraintes mécaniques, au niveau des dents mandibulaires, va varier selon plusieurs critères :

Influence de l'anatomie dentaire :

Sur des molaires mandibulaires intactes, les contraintes sont progressivement absorbées de la face occlusale vers le collet par la dentine et la pulpe. En revanche, lorsque des forces sont appliquées, le stress est majoré et se répartit préférentiellement au niveau cervical des zones linguales. Cette situation est moins favorable et expose les cuspidés non fonctionnelles à un risque de fracture car celles-ci sont plus étroites que les cuspidés fonctionnelles.

Influence de la nature des matériaux :

Les matériaux utilisés pour les inlays/onlays présentent des comportements mécaniques très variables qui influencent le pronostic des restaurations et des dents. La variable la plus retenue est le module d'élasticité. Il permet de relier la contrainte et la déformation d'un matériau élastique isotrope. Plus ce module est élevé, moins les matériaux subissent de déformation et plus ils sont rigides : c'est le cas des céramiques. (17)

En ce qui concerne les céramiques, les contraintes de tension sont importantes en surface. Plus la restauration est volumineuse et moins les tensions sont élevées. Le décollement et la flexion cuspidienne sont également minorés (18)

Pour les composites, les contraintes de tension sont réduites en surface, mais importantes au niveau de l'interface de collage (19). Plus de stress est transféré aux structures dentaires résiduelles et la flexion cuspidienne est légèrement plus importante qu'avec les céramiques. (20)

Les restaurations en composite sont plus fragiles mécaniquement, mais absorbent mieux les contraintes grâce à leur composition et les redistribuent mieux aux parois résiduelles.

Influence du volume et de la forme des préparations

Il est montré, qu'au niveau des molaires mandibulaires, le stress se concentre plus au niveau du plancher de la cavité ainsi qu'au niveau du collet des dents. Il est d'autant plus important que le volume de la préparation est faible. Ce qui nous amène à dire qu'une préparation pour inlay est plus efficace pour protéger la dent, car elle limite les contraintes de tension (17,20). Mais, elle est aussi plus mutilante.

Selon certaines études, cela ne semble pas diminuer de manière significative la résistance des dents, à condition que les restaurations soient collées. Ces résultats sont valables pour les onlays/overlays en composite ou en céramique renforcée à la leucite ou en disilicate de lithium.

Au niveau des formes de préparation, toutes les études montrent que la diminution des contraintes est améliorée en arrondissant les crêtes vives, les angles internes et les sommets cuspidiens.

De plus, lorsqu'un recouvrement est indiqué, une limite en forme de congé doit être préférée aux limites horizontales strictes, en épaulement ou biseauté (21).

C/ Indications / Contre indications

Selon la HAS (2009), les indications et contre-indications des inlays/onlays ont été définies grâce à des facteurs de succès et des critères décisionnels à prendre en compte lors de l'examen clinique.

1- facteurs de succès

Ils vont dépendre du patient, du praticien et du matériau.

Au niveau du patient, les facteurs de succès sont :

- hygiène bucco dentaire
- la motivation
- la coopération
- l'environnement oral : la valeur intrinsèque de la dent, son environnement, l'occlusion, les para fonctions, les habitudes nocives.

Au niveau du praticien :

- l'évaluation de la perte de substance
- la valeur des structures résiduelles et de la vitalité pulpaire
- le respect indications/ contre-indications
- la préparation de la cavité

Au niveau du matériau de reconstitution et d'assemblage :

- la nature du matériau
- les propriétés physico-chimiques
- la procédure de mise en œuvre
- la biocompatibilité
- les propriétés biologiques et les propriétés cario-protectrices (seulement pour le matériau d'assemblage)

2- critères décisionnels

Différents paramètres sont à prendre en compte :

- l'hygiène
- la cariosusceptibilité
- la motivation du patient
- l'allergie à l'un des constituants
- l'âge du patient
- l'exigence esthétique
- les possibilités financières
- la perte de substance
- la situation et la nature des limites cervicales
- la nature du matériau si les dents antagonistes sont restaurées

- l'occlusion
- les para fonctions

3- indications / contre-indications

Les avantages généraux des inlays/onlays sont la préservation tissulaire par rapport à une couronne périphérique ; la qualité anatomique de la restauration et la possibilité de restaurer de manière plus satisfaisante plusieurs dents sur un même quadrant par rapport aux restaurations directes.

Il y a une notion de gradient de traitement, l'évolution des traitements d'une dent vivante passe d'une restauration directe à une restauration indirecte par inlay/onlay puis à une restauration indirecte par couronne périphérique.

Le praticien doit, ainsi, privilégier :

- dans le cas d'une petite perte de substance, les restaurations directes
- dans le cas d'une perte de substance moyenne, les reconstitutions par méthode directe par rapport aux reconstitutions indirectes par inlay/onlay. En revanche, il faut qu'elles puissent restaurer de façon satisfaisante l'anatomie occlusale, les contacts proximaux et occlusaux ainsi que les profils d'émergence.
- Dans le cas de perte de substance importante, les reconstitutions indirectes par inlay/onlay par rapport aux couronnes.

Indications :

- Perte de substance importante supérieure au 1/3 de la largeur vestibulo-linguale (inlay) ou perte d'une cuspidé (onlay)
- Site 1 – 2, stade 3 – 4 (classification SisTa)
- Restaurations multiples sur un même cadran : afin de restaurer des contacts occlusaux et proximaux plus précis
- Rétablissement du plan d'occlusion en cas de perte de dimension verticale d'occlusion
- Dents pulpées ou déulpées
- Considérations économiques

- Cavités juxta/ supra gingival : pour poser la digue afin de respecter les procédures de collage
- Etat parodontal et occlusal satisfaisant
- Bonne hygiène bucco dentaire
- Patient motivé et faible risque carieux individuel

Contre-indications

- Plus de la moitié de la structure manquante
- Para fonction
- Fonction de groupe
- Inclinaison cuspidienne marquée
- Dents antérieures

D/ Les différents types

Ces restaurations peuvent être réalisées à partir de différents matériaux :

1- Les matériaux historiques

Ils comportent les métaux et les alliages :

a- Les alliages précieux et semi précieux

Les alliages sont dits précieux s'ils possèdent dans leur composition au moins 75% en poids ou 50% en atomes d'or ou de métaux de la ligne du platine, c'est à dire, le platine, le palladium, l'iridium, le rhodium, le rhuthénium et l'osmium (22).

Les alliages semi précieux ont une teneur en Or très inférieure par rapport aux alliages précieux, et peuvent posséder de l'argent, du cuivre, du zinc, du palladium et du platine.

Selon la classification de l'ADA, les alliages d'or sont divisés en quatre types en fonction de leur dureté Vickers qui est elle-même liée à leur composition.

Ces quatre groupes verront leurs différences au niveau de leur composition et de leurs propriétés mécaniques.

Le type I est celui qui contient le plus d'or et de métaux du groupe du platine (83%) et donc celui qui a une dureté Vickers la plus faible. Il sera donc utilisé pour des inlays proximaux. En revanche, le type IV est celui qui a la plus grande dureté Vickers (>150) mais qui contient moins d'or ainsi que de métaux du groupe du platine, il sera donc utilisé plus souvent pour les bridges ou châssis métalliques.

Type	Or et métaux du groupe du platine (en %)	Dureté Vickers	Utilisation
I	83	50-90	Inlays proximaux
II	78	90-120	Inlays de tous types
III	78	120-150	Onlays
IV	75	>150	Bridges et châssis métalliques

(23)

De plus, il existe de nombreuses données sur les performances cliniques à long terme des inlays/onlays en or avec des taux de survie supérieurs à 80% à 20 ans ; c'est pourquoi l'or reste le « gold standard » des matériaux pour la fabrication des inlays/onlays. (2)

b- Les alliages non précieux

Ce sont des alliages à base de nickel et de chrome qui ont été utilisés pour des raisons économiques.

Très peu d'auteurs préconisent leur utilisation pour les inlays/onlays car, malgré leur évolution, ils présentent de nombreux défauts.

i- les alliages nickel-chrome

Ils sont composés principalement de nickel et de chrome. Les proportions de nickel peuvent varier de 50 à 80%. On trouve d'autres métaux d'addition, qui vont avoir un rôle important sur les propriétés du futur alliage.

Ces alliages sont de moins en moins utilisés car le nickel est l'allergène de contact le plus fréquent en Europe. La prévalence de l'allergie cutanée au nickel dans la population générale varie de 10 à 15% chez les femmes et 2 à 5% chez les hommes. (24, 25)

ii- les alliages chrome-cobalt

Désignés sous le nom commercial de « stellites », ils sont composés principalement de cobalt (60%), de chrome et de fer, ainsi que des éléments d'addition tels que le nickel, molybdène, manganèse, en proportions variables suivant les marques.

Ils sont très utilisés dans la confection des châssis métalliques de prothèse amovible partielle et en orthopédie dento-faciale du fait de leur excellente rigidité sous faible épaisseur et de leur bonne tolérance biologique. Mais leur dureté importante limite leur utilisation en prothèse fixée.

Cependant, ils sont de plus en plus utilisés, en raison de la mise en cause de la toxicité et des problèmes d'allergies liés au nickel.

iii- le titane

Le titane peut être employé soit sous sa forme pure, soit sous forme d'alliage, associé à d'autres métaux.

Son utilisation est assez large en odontologie : composition d'instruments endodontiques, d'ancrages radiculaires ou coronaires et d'implants. (26)

Dû aux difficultés de sa coulée, d'autres voies ont été explorées : la fabrication assistée par ordinateur. Le développement de la CFAO permet d'usiner du titane et de l'utiliser dans le domaine implantaire.

Cependant, il est pas ou peu employé à cause de sa mise en forme pour la réalisation d'inlays/onlays bien qu'il n'existe aucune contre indication à son utilisation.

2- Les matériaux esthétiques

Depuis plusieurs années, dû a une forte augmentation de la demande esthétique et à un enseignement de la dentisterie la moins invasive possible au niveau tissulaire, on a pu remarquer une évolution des soins dentaires. Cette évolution a pu se faire grâce à l'arrivée de nouveaux matériaux et aussi à des avancées techniques dans le domaine du collage (1, 28).

Deux matériaux sont principalement utilisés lors de la confection des inlays/onlays : les composites et le céramiques.

a- Les résines composites

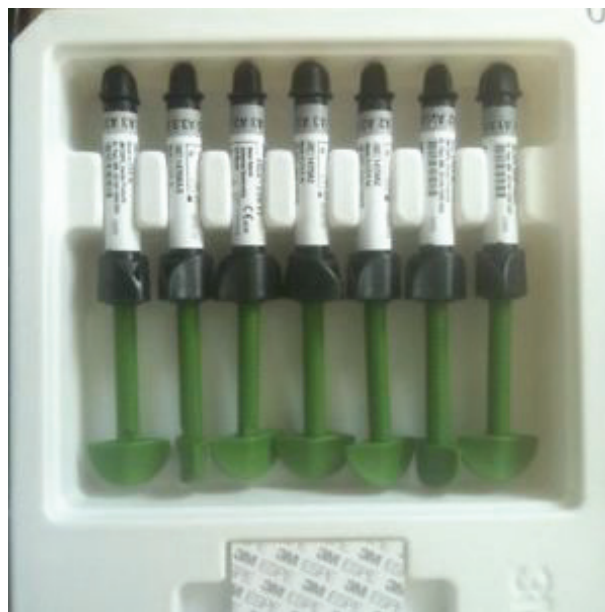Les résines composites sont constituées d'une matrice de résine dans laquelle sont réparties des charges minérales silanisées. Les composites utilisés par les prothésistes pour la confection des inlays/onlays sont équivalents à ceux utilisés dans nos cabinets. La différence réside dans le fait qu'ils sont polymérisés à des pressions et à des températures supérieures pour augmenter leur degré de conversion. En revanche, cela ne change rien dans leur comportement mécanique ni dans leur vieillissement à long terme. (29).

Il existe 2 types de composites destinés aux inlays/onlays

- un composite micro chargé photo polymérisable qui présente une usure de fatigue, avec pour conséquence l'apparition de fractures partielles et totales au sein du matériau (30,31).



- un composite hybride photo polymérisable. Il est constitué d'une macro charge pré polymérisée et d'une micro charge d'acide silicique pinolytique. L'augmentation de la quantité de charges inorganiques, par rapport aux composites micro chargés, associé à l'incorporation de macro charges confère à ce matériau une meilleure résistance mécanique avec un meilleur rendu esthétique (32,33).



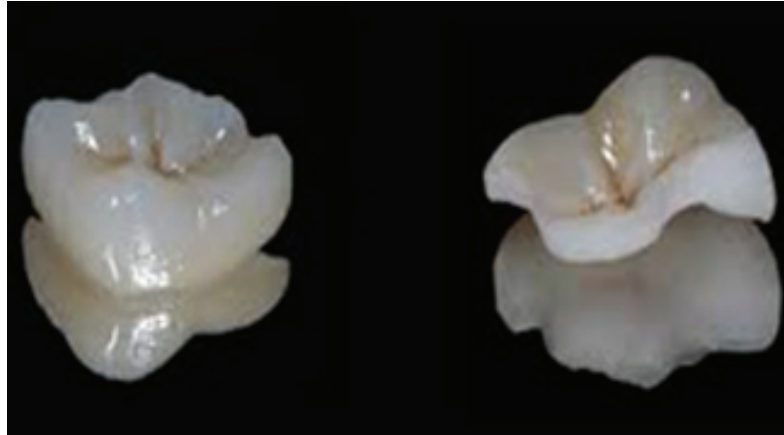
b- Les céramiques

La céramique est un composé minéral à structure biphasée : une phase vitreuse (du verre) appelée matrice dans laquelle est dispersée une phase cristalline très organisée qui augmente la résistance du verre qui est fragile (34).

Il existe différents types de céramique :

i- Les céramiques feldspathiques

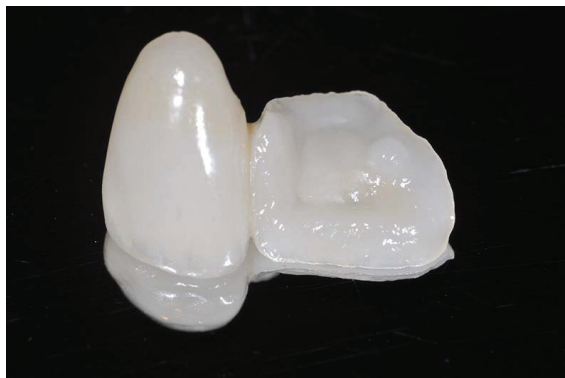- Les céramiques feldspathiques classiques : il s'agit de la céramique classique utilisée pour les revêtements cosmétiques des prothèses car elles ont d'excellentes propriétés optiques du fait de leur importante phase vitreuse.



- Les vitrocéramiques : leur phase vitreuse est infiltrée de cristaux afin de leur conférer une meilleure résistance mécanique. Elles sont utilisées pour tous types de restaurations notamment les inlays/onlays.

Il en existe de 2 types :

- enrichies en cristaux de leucite : *Empress*®
- enrichies aux cristaux de disilicate de lithium : *eMax*®



ii- Les céramiques polycristallines



- Les céramiques infiltrées de verre : il s'agit du procédé InCeram[®]: le verre en fusion est infiltré dans une barbotine de cristaux d'alumine, de spinelle ou de zircone. Elles possèdent plus de cristaux que de verre ce qui leur confère une résistance mécanique importante.
- Les céramiques cristallines pures : elles ne possèdent aucune phase vitreuse. Il n'y a que des cristaux d'oxyde d'alumine ou d'oxyde de zircone condensés par frittage. Elles sont donc totalement opaques mais extrêmement résistantes. Elles doivent être maquillées d'une céramique cosmétique afin d'avoir une teinte naturelle (34).

E/ Critères généraux de préparation

1- Economie tissulaire

Cela passe par :

- Conserver autant que possible les crêtes marginales car ce sont elles qui confèrent sa résistance à la dent.

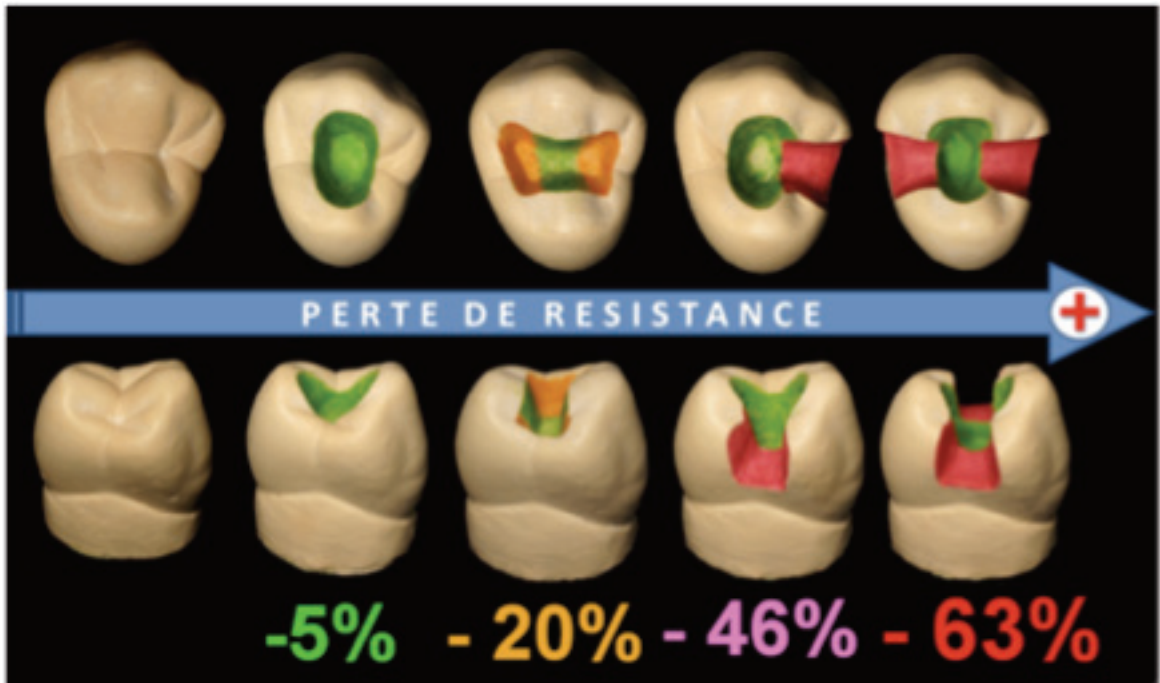


Schéma du Dr Demarch

- La préservation de la vitalité pulpaire, avec éventuellement un fond de cavité
- La conservation des tissus infiltrés ou colorés non carieux
- Le comblement des contre-dépouilles au composite

2- Matériau

Comme nous l'avons vu auparavant, les inlays/onlays peuvent être réalisés à base de différents matériaux.

A partir d'alliages, mais avec la demande esthétique des patients qui augmentent cela se fait de moins en moins.

Avec des matériaux esthétiques : les composites et les céramiques.

- a- Quelles céramiques pour les inlays/onlays ?

Sur le plan biologique, toutes les céramiques sont biocompatibles. Sur le plan mécanique, plus la restauration sera soumise à des contraintes, plus on choisira une céramique riche en cristaux. Sur le plan esthétique, on préférera une restauration pressée stratifiée.

b- Quels composites choisir pour les inlays/onlays ?

Sur le plan mécanique, plus la restauration partielle envisagée sera soumise à des contraintes, plus on s'orientera vers un composite usiné. Sur le plan de la biocompatibilité, on privilégiera un taux de charges et de conversion élevés. Sur le plan esthétique, les restaurations partielles usinées ont une esthétique parfois perfectible : les restaurations sont maquillées par le prothésiste à l'aide de composites fluides. Ces maquillants sont rapidement éliminés par usure.

c- Céramique ou composite : comment choisir ?

Ce choix va se faire selon différents facteurs :

i- En ce qui concerne les facteurs fonctionnels :

- En fonction de la restauration de la dent antagoniste :

Il est préférable de choisir le même matériau pour que l'usure des deux dents soit similaire. Sinon celle restaurée avec le matériau le plus sensible pourra subir une égression compensatrice (35).

- En fonction de la nature du substrat sur lequel est collé le matériau

Le différentiel de module d'élasticité entre le matériau et le substrat induit des contraintes internes dans le matériau ou la colle (36,37). Ainsi, si le module d'élasticité de la restauration partielle et des tissus dentaires sont proches, ils vont se déformer de

façon similaire pendant les mouvements fonctionnels, ce qui devrait être favorable en termes de vieillissement des tissus dentaires et de la restauration.

Donc, si le collage a lieu sur l'émail, une restauration en vitrocéramique est favorable (car leur module d'élasticité 60-95 GPa est proche de celui de l'émail 70-85 GPa). Au contraire si la perte de substance est dentinaire ($E = 18-20$ GPa), la restauration se fera de préférence en composite ($E = 30$ GPa). (38)

- En fonction de l'épaisseur de la restauration

Si la restauration est fine ou présente des zones de faible épaisseur, celle-ci peut être réalisée en céramique si elle est collée sur de l'émail. En revanche, si celle-ci est collée sur de la dentine, il sera préférable d'utiliser du composite car celui-ci est moins fragile.

- En fonction de la mise en forme

Le composite tolère très bien l'usinage même en cas d'épaisseurs très fines. En revanche, pour la céramique, on préférera une mise en forme traditionnelle (pressée) surtout si les épaisseurs sont fines (39).

- En fonction d'éventuelles parafonctions

En cas de bruxisme, il est préférable de s'orienter vers une restauration au composite car la céramique risquerait de se casser (40).

- En cas de nécessité de réparation ou d'ajustement de la face occlusale

Dans ce cas, il sera plus facile de réparer ou ré ajuster une restauration faite au composite.

ii- En ce qui concerne les facteurs biologiques :

La céramique reste le matériau le plus biocompatible.

De ce fait, au niveau d'un terrain allergique, ou si le patient s'inquiète de la toxicité des matériaux dentaires, cela peut être un argument en faveur de la céramique.

En revanche, si le diagnostic pulpaire est incertain et que le traitement endodontique risque d'être nécessaire, il sera préférable de s'orienter vers une restauration au composite. (38)

iii- En ce qui concerne les facteurs esthétiques :

Les propriétés optiques des céramiques restent supérieures à celles des composites.
(38)

En revanche, un onlay en composite présente l'avantage d'être maquillé en bouche après le collage si la limite vestibulaire est trop visible. (41)

iv- En conclusion

Le composite est plus tolérant à la manipulation et peut être modifié. De ce fait, il offre une plus grande sérénité aux praticiens débutants.

De plus, il sera préconisé pour les patients atteints de parafonctions, en cas d'espace prothétique faible ou quand les dents antagonistes seront reconstituées par un matériau de moindre résistance à l'abrasion.

Dans tous les autres cas, les propriétés mécaniques supérieures des vitrocéramiques et la meilleure pérennité de leur intégration esthétique pousseront les praticiens à les préférer.

Tableau comparatif des propriétés de composites et des céramiques dans le cas de restaurations unitaires partielles

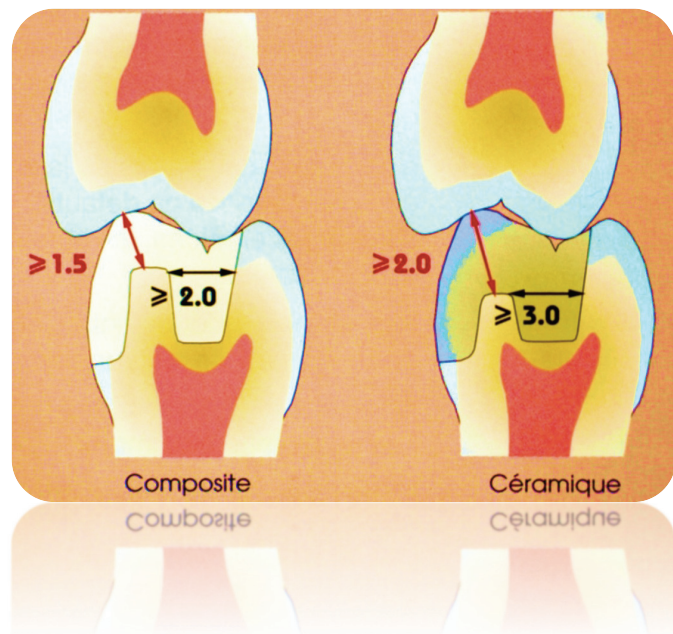
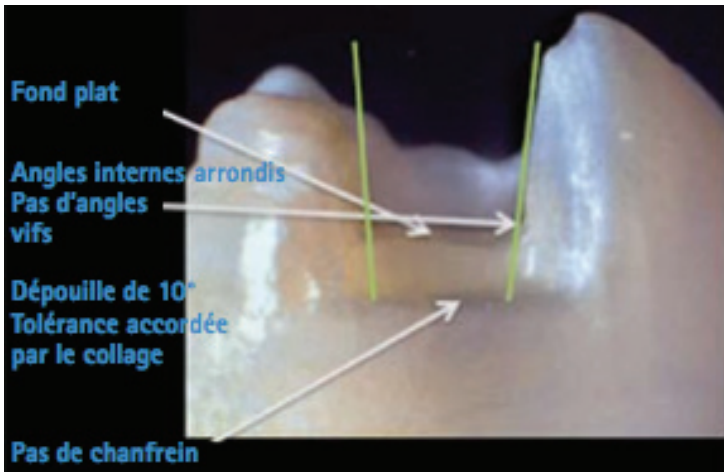
Paramètres	Céramiques	Composites
Facilité des procédures cliniques	+	++
Facilité des procédures de laboratoire	+	+++
Réparations et retouches intra-buccales	0	++
Esthétiques : - à court terme - à long terme	+++	+++
	+++	++
Polissage	+	++
Résistance à 'usure du matériau	+++	++
Fragilité	+	++
Coefficient d'expansion thermique	+++	+
Efficacité du collage	++	++
Stabilité chimique	+++	+
Biocompatibilité	+++	++
Coût	0	+

3- Principes architecturaux

a- La cavité

Il est impératif de ménager un espace homogène en épaisseur et largeur :

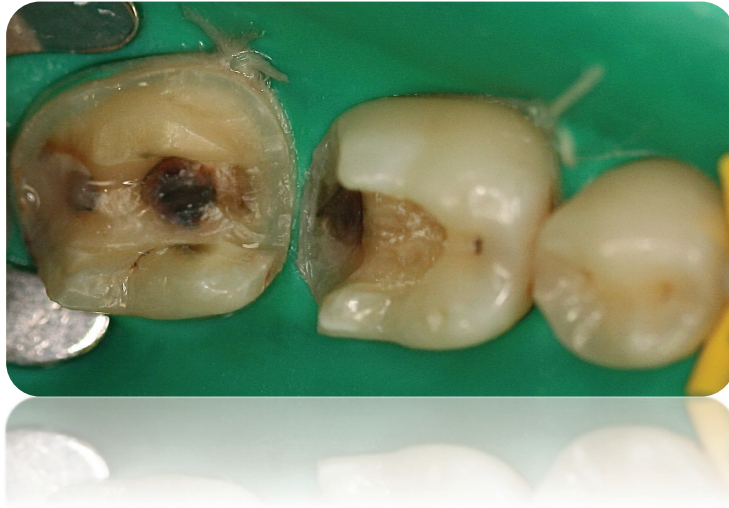
- minimum 2,5 mm pour un inlay/onlay céramique
- minimum 1,5 mm pour les restaurations en composite
- le fond de la cavité devra être plat
- aucun angle vif
- parois avec une dépouille minimale de 10°



D'après D.Diestchi

b- Forme de la limite périphérique

Il peut s'agir d'un congé large ou d'un épaulement à angle interne mais sans chanfrein associé.



c- Situation de la limite périphérique

Il est mieux d'avoir une limite supra gingivale car elle permet une bonne lecture du profil d'émergence, une isolation plus simple lors de l'assemblage et une élimination plus aisée des excès.

Elle doit être parfaitement polie afin de faciliter son enregistrement lors de la prise d'empreinte.

d- Limite occlusale

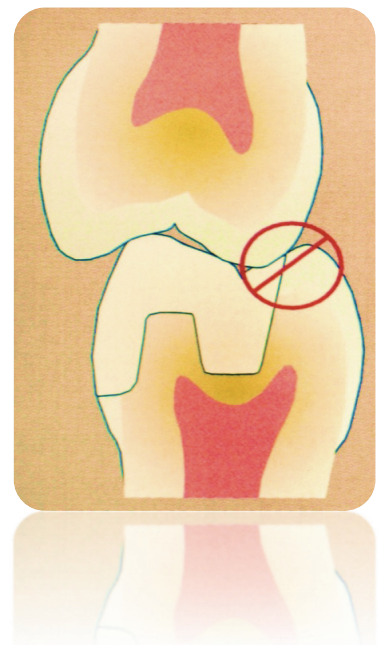Il ne faut aucun contact occlusaux en statique ou dynamique entre les limites de notre préparation et les dents antagonistes afin d'éviter de fragiliser le joint.

Il ne faut aucune interférence.

Si les cuspides d'appui sont fragilisées, elles seront englobées et cerclées afin d'éviter tout phénomène d'écartement du joint lors de la fonction.

Les cuspides guides peuvent, quant à elles, simplement être réduites à plat.

D'après D Diestchi



e- Gestion de l'espace proximal

Si l'espace proximal est inférieur ou égal à 2 mm, il y aura un risque de fracture du matériau. (42)

4- Substitut dentinaire

Sur le plan biologique, les restaurations indirectes permettent une meilleure préservation des tissus, même en cas de forte perte de substance, que la dent soit pulpée ou non.

Mais peuvent elles compenser le volume global de la cavité ?

D'autres stratégies sont avancées qui ont recours à des bases intermédiaires jouant le rôle de substitut dentinaire et de protection pulpaire.

Le rôle d'un substitut dentinaire est de compenser tout ou une partie de la perte de substance volumique de la dentine et d'en restituer les caractéristiques biomécaniques.

Plusieurs stratégies s'offrent à nous, grâce à nos matériaux actuels :

- Stratégie 1 : utiliser un substitut dentinaire pour étanchéfier la dentine exposée et compenser sa perte de substance. Puis recouvrir par un matériau substitut de l'émail.
- Stratégie 2 : étanchéfier la dentine par un traitement d'hybridation dentinaire puis utiliser un substitut dentinaire pour compenser la perte de substance. Puis finir par un matériau substitut de l'émail pour recréer l'anatomie de surface.
- Stratégie 3 : étanchéfier la dentine par un traitement d'hybridation dentinaire puis restaurer directement toute la perte de substance et l'anatomie externe par un matériau substitut global de la dentine et de l'émail (43).

a- Quels matériaux comme substituts dentinaires ?

i- CVI et CVIMAR

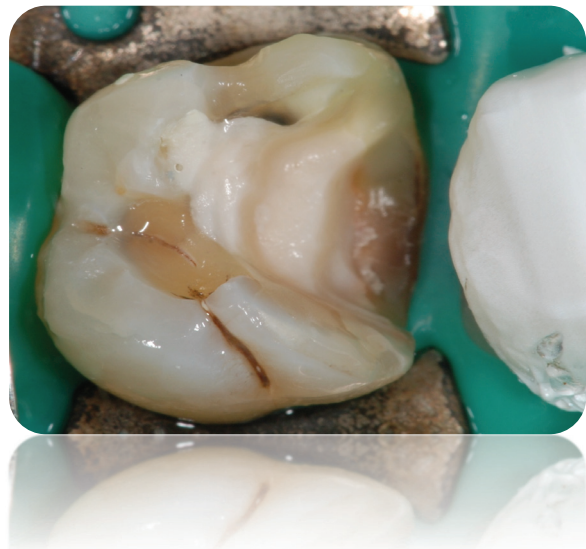Les ciments verres ionomères résultent d'une réaction de prise acido-basique. Certains sont modifiés par adjonction de résine (CVIMAR) ce qui rend leur prise dual.

Ils possèdent de nombreux avantages :

- une capacité d'adhésion propre aux tissus dentaires
- un coefficient de dilatation thermique proche de celui de la dentine
- une faible rétraction de prise
- une libération de fluor d'où une action antibactérienne et reminéralisante en périphérie (44).

C'est pourquoi ils sont très bons en tant que substituts dentinaires.

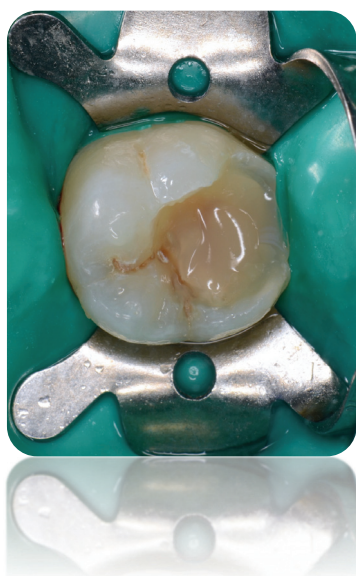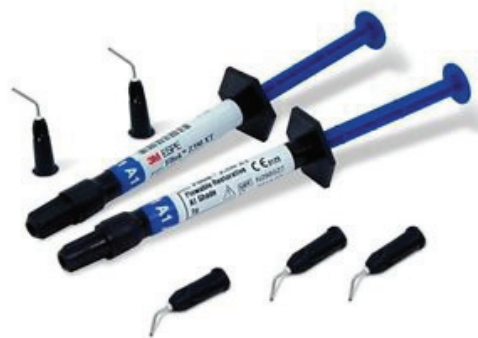En revanche, ils ont de faibles propriétés mécaniques ainsi qu'une mauvaise résistance à l'hydrolyse et à l'érosion lorsqu'ils sont exposés aux fluides buccaux. Ce qui diminue leur dureté dans le temps (45). Leur utilisation doit donc rester limitée.



ii- Composite

Plusieurs sortes de composites peuvent être utilisées :

- Composite chémpolymérisable : il y a une compatibilité avec l'adhésif mais un manque d'étanchéité.
- Composite flow : bonne résistance mais contraction de polymérisation
- Composite : substitut de choix



iii- Ciments silicates tricalciques

Le MTA (Mineral Trioxide Agreggate) comme la Biodentine sont des ciments dérivés du ciment Portland. Leur prise se fait par une réaction lente de gélification de la phase silicatée au contact de l'eau.

La Biodentine est plus simple à manipuler car elle a un temps de prise plus rapide que le MTA.



Les constantes mécaniques sont proches de celles de la dentine (46) et présentent une étanchéité comparable à celle de l'IRM (47).

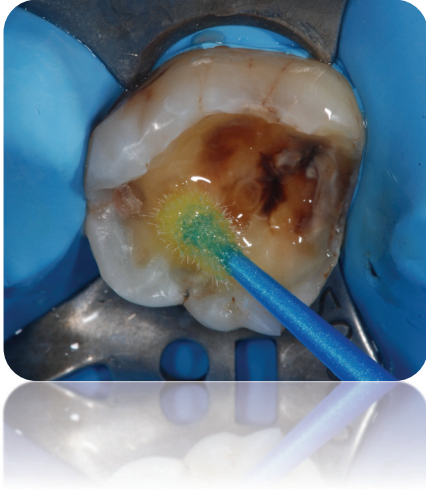
L'étanchéité inter faciale est supérieure à celle d'un CVIMAR. (48)

De récentes études mettent en évidence une diminution de la dureté et de la résistance à la flexion de la dentine lorsqu'elle est soumise à un contact prolongé avec le MTA ou la Biodentine. C'est pourquoi leur utilisation en tant que substitut dentinaire sous les restaurations indirectes doit rester limitée en attendant un meilleur recul clinique.

Cependant, grâce à leur biocompatibilité et bio activité, ils sont capables de recruter et faire différencier, à leur contact les cellules précurseurs des odontoblastes (49). Ce sont donc des protections dentinaires de choix (stratégie 3).

b- L'hybridation dentinaire

L'hybridation dentinaire correspond à l'obtention d'une couche hybride entre un adhésif et la surface de collagène dentinaire déminéralisé. C'est sur ce principe que repose l'adhésion à la dentine.



Elle peut être utilisée pour une restauration indirecte, au moment de la préparation et avant l’empreinte (50). Il s’agit du scellement dentinaire immédiat ou *l’Immediate Dentine Sealing (IDS)*. Cette technique offre plusieurs avantages, à la fois mécanique et biologique :

- cela augmente les valeurs d’adhérence à la dentine
- la pulpe à peine agressée est tout de suite protégée par une barrière étanche.
- Les sensibilités post opératoires surtout lors de la temporisation seront largement diminuées

Cela isole le complexe dentino-pulpaire en imperméabilisant la surface exposée de dentine, par obturation des canalicules dentinaires ouverts lors de la préparation (51).

II- En clinique

A- Matériel

1- **Fraises**

Ce seront, principalement, des fraises diamantées à angles internes arrondis qui seront utilisées.

a- Pour les inlays

Lors de la préparation pour inlay, nous aurons besoin :

- fraise diamantée cylindro conique à bout arrondi : qui nous permettra de réaliser le contour occlusal

- fraise diamantée conique très fine : pour la réalisation de la boîte proximale

- fraise cylindro conique à bout plat : pour donner les dimensions définitives de dépouille

- fraise flamme diamantée : pour réaliser le biseau occlusal

b- Pour les onlays

Lors de la préparation pour un onlay, nous aurons besoin :

- fraise diamantée à bout rond : afin de réaliser des rainures au niveau des arêtes et des sillons

- fraise diamantée conique à bout rond : réalisation du chanfrein du versant externe

- fraise à congé diamantée : permet de réaliser la mise de dépouille
- fraise à congé en carbure de tungstène : finition de la mise de dépouille
- fraise 169L : préparation des faces proximales
- fraise 171L : préparation de la face axiale
- fraise flamme diamantée : réalisation du biseau
- fraises à polir



2- Instruments soniques

Aujourd'hui, l'instrumentation sonore et ultrasonique présente un large éventail d'applications cliniques, les inserts correspondants se présentant sous plusieurs formes et variétés. Ils vibrent à une fréquence favorable à l'élimination en douceur des tissus durs (52).

Lors de la préparation pour inlay/onlay, ils permettent de réaliser une divergence symétrique des parois et, existent pour les faces distales et mésiales avec une surface active et l'autre lisse (53).

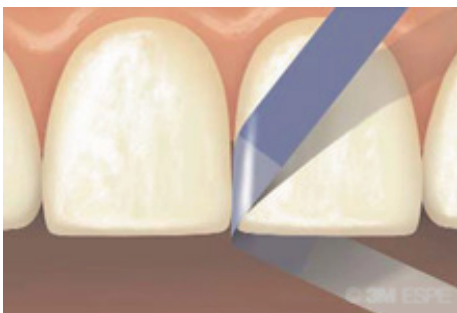
De plus, l'action des instruments rotatifs laisse souvent des zones rugueuses, l'utilisation d'inserts soniques en complément apporte des formes de contours nettes et polies.



3- Divers

D'autres matériels sont nécessaires lors de la réalisation des préparations pour inlay/onlay :

- une sonde parodontale : vérification des cotés et mesure au compas d'épaisseur
- les strips diamantés : retrait des prismes d'émail non soutenus et finition des faces proximales
- les matériaux à empreinte



B- Le mode d'assemblage

L'analyse des contours géométriques de la préparation doit amener à choisir le type de restauration à effectuer et le type de matériau à utiliser. Le choix du matériau d'assemblage est donc une conséquence des deux autres choix.

Deux familles de matériau d'assemblage existent : les ciments et les colles (2).

On appelle ciment un matériau qui prend par une réaction acide-base. Le plus souvent il se présente sous la forme d'un liquide acide et d'une poudre basique.

Ces matériaux ne présentent pas, à ce jour, de propriétés mécaniques permettant d'assembler de façon pérenne et esthétique nos restaurations partielles (54).

On appelle colle une substance qui unit 2 surfaces en durcissant par une réaction de polymérisation.

Ce sont les matériaux de choix, car ils offrent une forte adhésion tant aux tissus dentaires qu'aux substrats prothétiques. Elles offrent des propriétés optiques compatibles avec la réalisation d'inlays-onlays esthétiques. De plus, les restaurations collées renforcent les structures dentaires fragilisées (55).

On distingue trois grandes familles de colle :

- Les colles sans potentiel d'adhésion : ou « composites de collage ». Elles nécessitent des traitements de surface tant de l'intrados prothétique que de la surface dentaire.
- Les colles avec potentiel d'adhésion : ces colles peuvent adhérer spontanément à la surface prothétique, mais nécessite un traitement de la surface dentaire.
- Les colles auto-adhésives : ces matériaux ne nécessitent aucun traitement de surface (54).

Selon le rapport de la Haute Autorité de Santé en 2009 (56), les colles sans potentiel d'adhésion « sont les seules présentant les meilleures performances cliniques et le meilleur recul avec des propriétés mécaniques et esthétiques ». Elles répondent parfaitement au cahier des charges d'un collage esthétique, fiable et durable (2).

1- Restaurations en Céramique

Le choix du matériau et le protocole d'assemblage dépendent de la nature de la céramique.

Pour les inlays/onlays céramiques, la technique la plus utilisée est le collage.

L'intrados de la céramique est mordancé à l'acide fluorhydrique. Selon la céramique, la concentration et le temps d'application seront différents :

- céramique feldspathique : acide fluorhydrique à 10% pendant 90 secondes
- vitrocéramique renforcée à la leucite : acide fluorhydrique à 5% pendant 60 secondes
- vitrocéramique renforcée au disilicate de lithium : acide fluorhydrique à 5% pendant 60 secondes (57).

Les surfaces de collage sont ensuite soigneusement rincées pendant 60 secondes pour éliminer toute trace d'acide fluorhydrique (18 AL), séchées puis on applique une couche de silane. Au bout d'une minute la couche de silane est séchée.

Les surfaces dentaires, elles, sont conditionnées avec un gel d'acide orthophosphorique à 37%. La technique mordantage-rinçage (MR) est plus maîtrisable et plus appropriée pour les restaurations non rétentives collées sur d'importantes surfaces amélaire.

L'émail est d'abord mordancé pendant 15-20 secondes, puis la dentine pendant 10-15 secondes. Ensuite, le gel est totalement rincé et les surfaces sont séchées.

Selon le système adhésif, soit les surfaces sont légèrement réhumidifiées (MR2) soit le primer est appliqué directement s'il contient de l'eau (MR3).

La pièce prothétique peut alors être mise en place (58).

2- Restaurations en Résine composite

La technique la plus appropriée pour les inlays/onlays composite est le collage.

Il faut préparer l'intrados de l'inlay/onlay pour obtenir un ancrage micro mécanique et une liaison chimique avec la colle.

Ceci va être obtenu grâce à un sablage à l'alumine 50 µm, la pose et une silanisation de la pièce prothétique (59).

3- Restaurations en Métal

Les inlays/onlays métalliques sont habituellement scellés à l'aide d'un ciment oxyphosphate de zinc. Il est également possible d'utiliser un CVIMAR (2).

C- Temps par temps

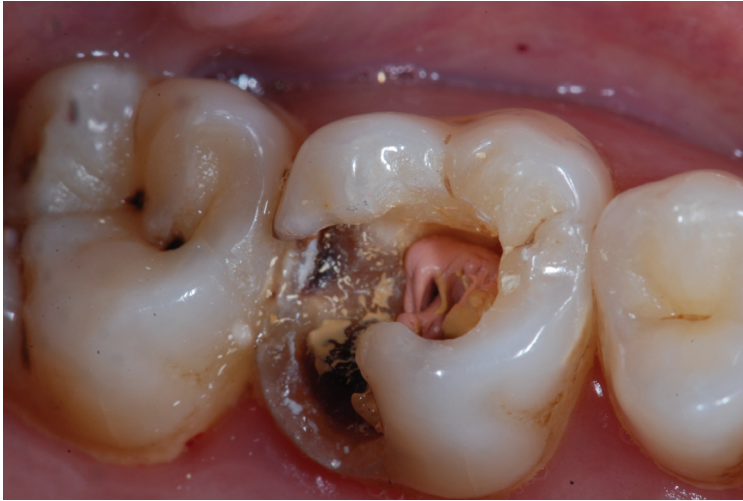1- Première séance clinique

a- Choix de la teinte



b- Débridement et/ou dépose de restaurations préexistantes

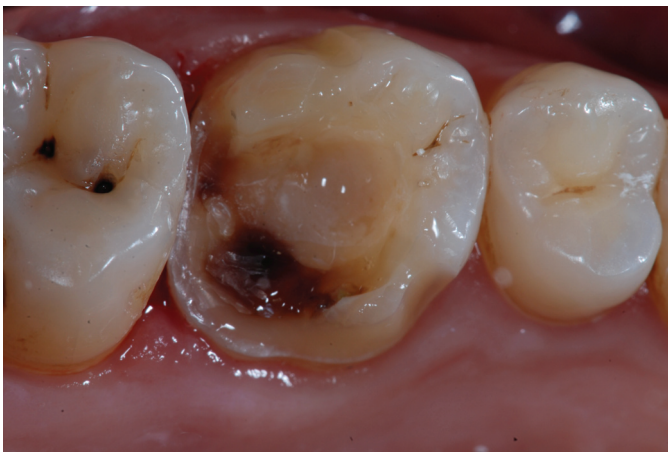Ensuite, l'éviction se limite aux tissus pathologiques avec une recherche d'économie tissulaire. La cavité doit être nettoyée.



c- Mise en forme de la cavité

Il est essentiel que l'axe de préparation permette l'insertion et la désinsertion de l'inlay/onlay, tout en ménageant assez d'espace pour obtenir une épaisseur suffisante de matériau.

Elle doit aussi assurer la stabilité primaire de la pièce prothétique pour pouvoir la repositionner de manière précise.



d- Mise en place du champ opératoire

Un champ opératoire étanche est réalisé grâce à une digue en caoutchouc maintenue distalement par un crampon.

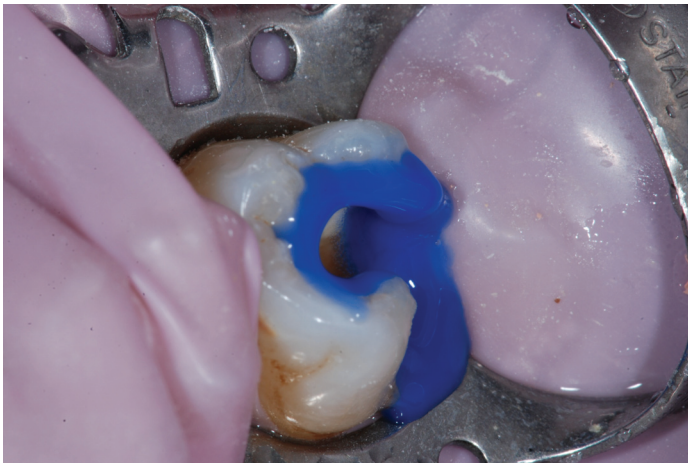
Le but de ce champ opératoire étant de maintenir la dent isolée de la salive, afin de prévenir la propagation des infections.

e- Hybridation

Objectif : créer une couche hybride pour assurer le scellement des tubulis.

La dent est d'abord nettoyée puis la procédure de collage est réalisée :

- mordantage à l'acide orthophosphorique à 37%
- rinçage, séchage
- application de l'adhésif amélo-dentinaire
- séchage
- photopolymérisation



f- Mise en place du substitut dentinaire

g- Empreintes et enregistrement de l'occlusion

On réalise deux empreintes aux silicones à l'aide d'un porte empreinte du commerce afin d'obtenir un modèle en plâtre que l'on fractionnera et un modèle de repositionnement. Ces empreintes se feront en double mélange.

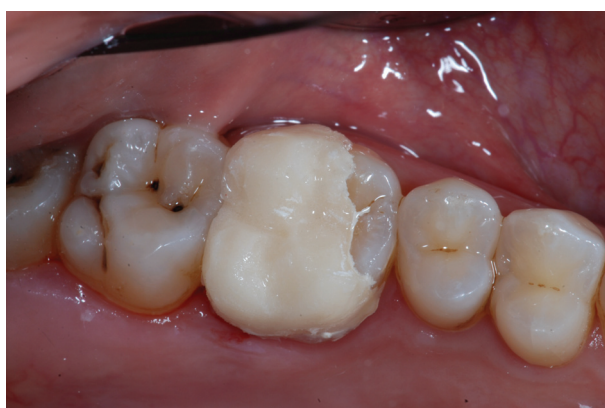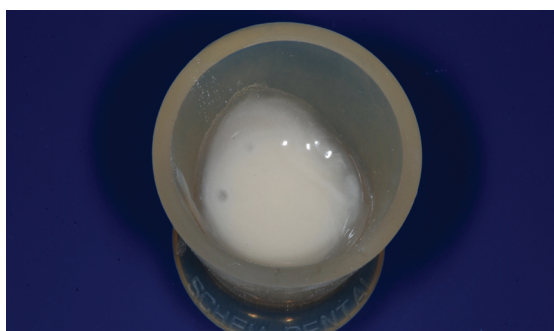
Il sera nécessaire de prendre une empreinte de l'antagoniste aux hydrocolloïdes irréversibles (alginate type B).

Pour enregistrer l'occlusion, un mordue sera réalisé.

h- Restauration provisoire

Une obturation provisoire est réalisée permettant d'assurer la protection biologique, le maintien de la fonction et de l'esthétique pendant la période d'élaboration de la pièce prothétique.

Le matériau actuel idéal utilisé est une résine composite photopolymérisable scellée avec un ciment sans eugénoï



a- Préparation des modèles

Deux modèles sont réalisés :

- un modèle de travail qui sera fractionné et utilisé pour fabriquer la pièce prothétique
- un maître-modèle qui servira à vérifier les contacts proximaux, occlusaux et le trajet d'insertion et de désinsertion de l'inlay/onlay.

Le modèle fractionné permet d'obtenir un Modèle Positif Unitaire (MPU). Celui-ci est enduit d'un isolant classique qui doit être le plus fin possible car un espacement a été réalisé au niveau de la préparation afin de simuler l'espace nécessaire au matériau de collage (13).

Grâce au mordant, le prothésiste pourra monter les modèles sur articulateur ou occluseur.

b- Elaboration de la pièce prothétique et pré-polymérisation

Il s'agit de recréer l'anatomie de la dent naturelle.

i- Inlay-onlay composite

Pour un inlay/onlay composite, on utilisera la technique de stratification anatomique proposée par Vanini en 1996 (15).

Cette technique préconise la réalisation de l'émail inter-proximal dans un premier temps ce qui permet de transformer une restauration complexe en restauration simple. Le corps dentinaire interne est ensuite réalisé puis la couche d'émail occlusale.

La première apposition de composite est faite au niveau de la cavité secondaire en recréant la crête marginale à l'aide de la masse dentine choisie. On reconstitue le corps dentinaire de la restauration. On utilise au fond de la cavité des masses de composites

de saturation élevée afin de donner de la chaleur au cœur de la restauration (56, 60, 61).

Ces différentes masses de composite sont amenées par apports successifs, puis photopolymérisées 10 à 20 secondes pour les stabiliser (62). Les crêtes et les sillons sont reproduits sommairement, ce qui aménage des espaces pour la couche d'émail et sa caractérisation.

Les crêtes proximales sont construites à l'aide de masses opalescentes bleutées et sont recouvertes de masses translucides.

Les bords de la restauration sont réalisés à l'aide de masses transparentes afin d'assurer le mimétisme avec les structures naturelles.

Chaque cuspide est formée et les sillons sont créés grâce à l'affrontement de chaque cuspide en analogie avec la technique du wax up.

La restauration est vérifiée et éventuellement rectifiée sur le maître modèle avec une meule diamantée ou une pointe tungstène (63).

La réalisation d'une surface de contact est préférable par rapport à un point de contact car elle permet une réduction des embrasures vestibulaires et linguales ce qui réduit les zones de rétention pour le bol alimentaire.

ii- Inlay-onlay céramique

Pour un inlay/onlay céramique : de nombreuses techniques s'offrent au prothésiste. La pièce prothétique peut être stratifiée, pressée ou encore usinée.

➤ Les céramiques stratifiées

Cette méthode consiste à réaliser la pièce prothétique par l'apposition de couches successives de matériau. Chaque ajout est suivi d'une cuisson. Il est possible qu'une succession de 4 à 5 cuissons soit nécessaire (64, 65).

➤ Les céramiques pressées

Il s'agit de réaliser une maquette en cire qui sera ensuite mise en moufle puis vaporisée. La céramique injectée se présente initialement sous forme de petits plots (66). L'injection se fait à une température de 1100° C, sous vide, à l'aide d'un piston.

La caractérisation peut se faire de deux manières : par coloration de surface ou par stratification.

➤ Les céramiques usinées

Il s'agit d'un mode de conception et de fabrication assistés par ordinateur : la CAO/FAO. En utilisant l'outil informatique, pour traiter l'image de la préparation, et la machine-outil, pour l'élaboration de la pièce prothétique, il est possible de la réaliser en une seule séance.

Pour ceci, on utilise des blocs de céramique fabriqués industriellement.

Le chirurgien dentiste réalise une empreinte optique de la préparation.

L'acquisition des informations enregistrées se fait au niveau de l'unité informatique. Puis, un logiciel permet d'élaborer la forme de la pièce céramique (67).

iii- Inlay-onlay métallique

Pour un inlay/onlay métallique : il faudra réaliser des maquettes en cire puis fixer une tige de coulée. On réalisera une mise en revêtement avec élimination de la cire puis coulée de la maquette.

c- Traitement thermique de l'inlay

L'inlay/onlay en composite est placé vingt minutes dans un four de post polymérisation pour augmenter le taux de conversion de la matrice et donc ses propriétés mécaniques et sa stabilité dimensionnelle.

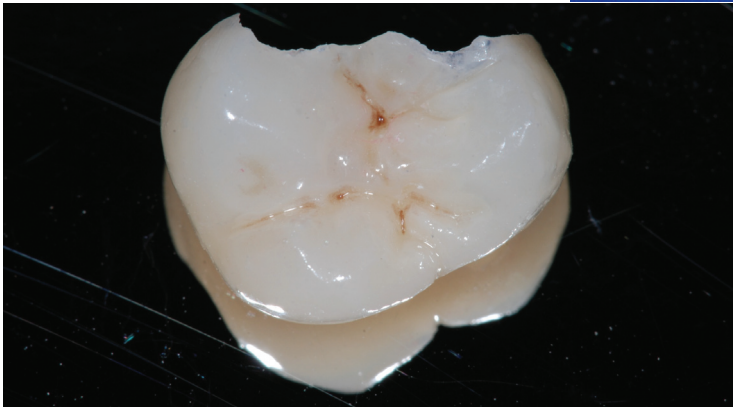
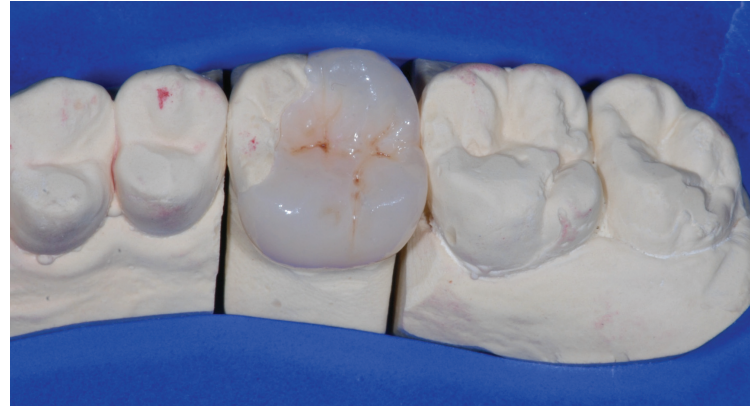
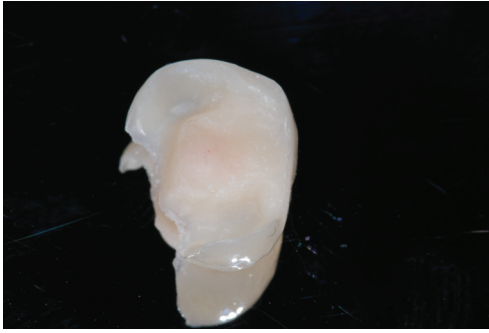


d- Finition et polissage

Cette étape doit permettre de rendre la surface de la restauration semblable à celle de la dent. Une macrogéographie et une microgéographie de surface sont créées à l'aide de fraises diamantées, de pointes montées abrasives et de gommes siliconées.

La pièce prothétique est, ensuite, passée à la vapeur puis caractérisée en utilisant des colorants pour les inlays-onlays composite.

Pour les inlays-onlays céramique, ils peuvent être maquillés lors de leur réalisation au laboratoire de prothèse.



e- Traitement de l'intrados avant assemblage

- Pour les inlays-onlays composite

Cela consiste en un micro sablage à l'alumine à 50 microns.

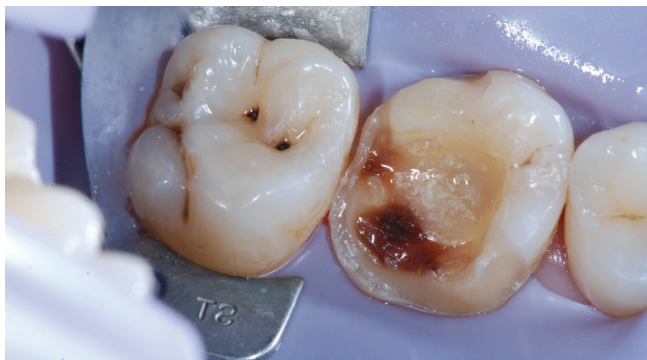- Pour les inlays-onlays céramique

Mise en place de silane.

3- Deuxième séance clinique

a- Anesthésie

b- Dépose de la restauration provisoire et nettoyage des résidus temporaires



c- Contrôle de la pièce prothétique sur le modèle

Vérifier la morphologie, l'adaptation de la pièce prothétique. Ainsi, que son insertion/désinsertion, ses contacts proximaux et occlusaux.

d- Essayage en bouche

Mêmes vérifications que précédemment sauf l'occlusion que l'on vérifiera une fois l'inlay/onlay collé.

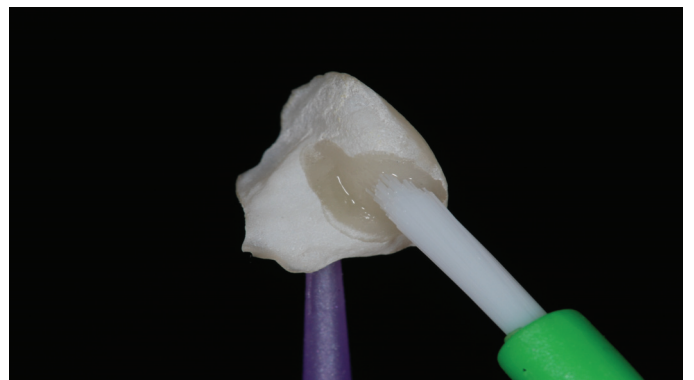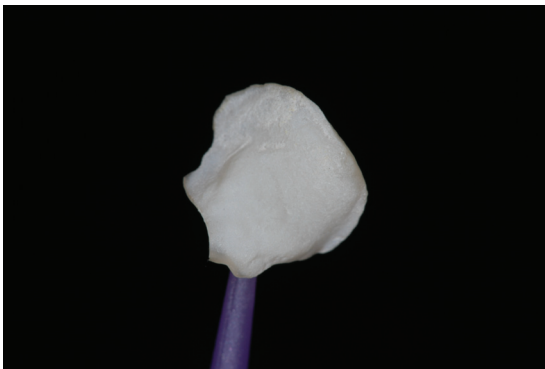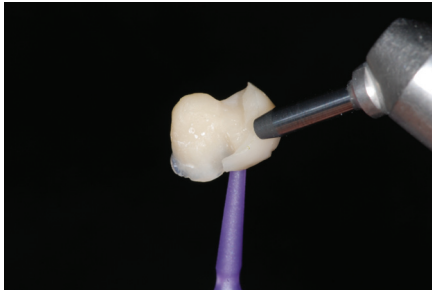e- Mise en place du champ opératoire

f- Préparation de l'intrados de l'inlay/onlay avant le collage

Composite	Céramique
<ul style="list-style-type: none"> - Nettoyage de l'inlay/onlay avec une solution alcoolique pendant 1 minute - Sablage à l'oxyde d'alumine à 50 microns - Silanisation qu'on laisse poser 1 minute 	<ul style="list-style-type: none"> - Nettoyage de l'inlay/onlay avec une solution alcoolique pendant 1 minute - Mordançage à l'acide fluorhydrique à 2% pendant une minute - Rinçage/ séchage

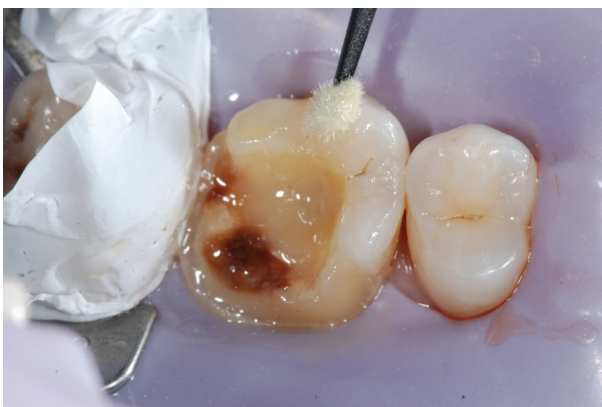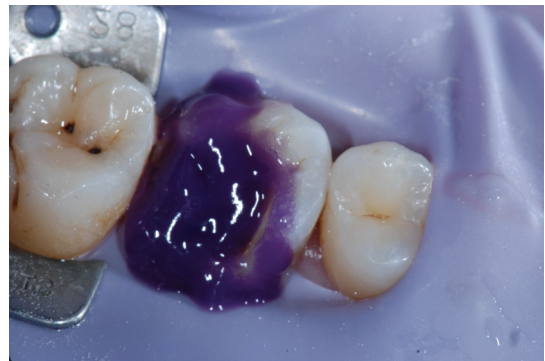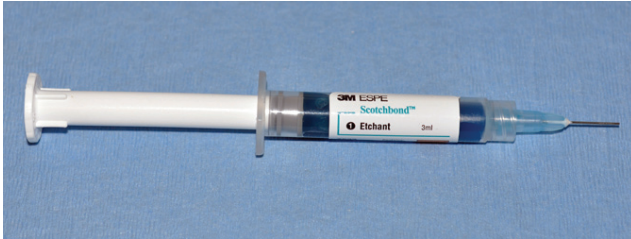- Séchage
- Application de la colle qu'on ne polymérise pas

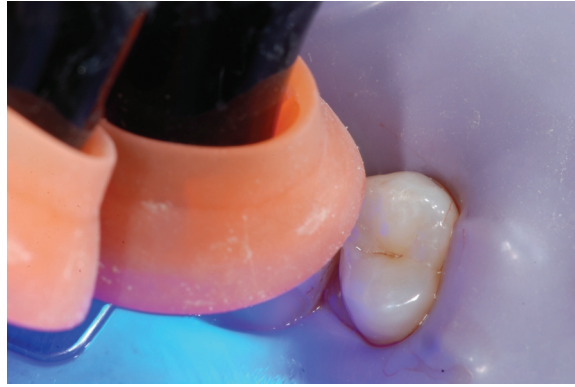- Silanisation pendant une minute
- Séchage



g- Préparation de la dent

- Nettoyage : à l'aéroabrasion (67) ou à l'aéropolisseur (68)
- Mordançage à l'acide orthophosphorique à 37%
- Rinçage
- Séchage
- Application de l'adhésif selon les données du fabricant puis séchage pour évacuer le solvant
- Polymérisation





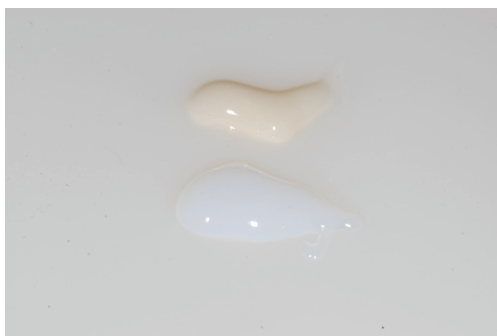h- Mise en place du composite de collage

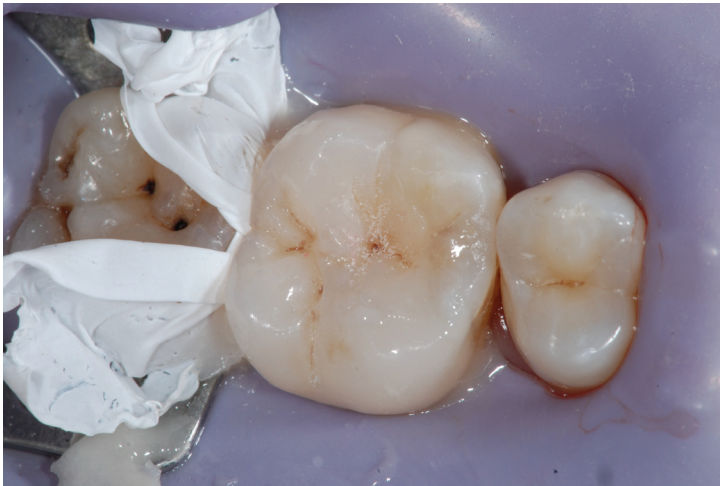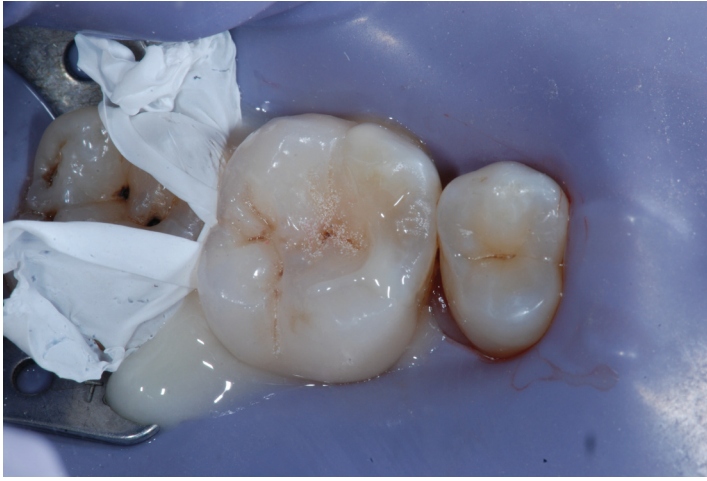
Le composite de collage est inséré dans la cavité.

i- Mise en place de la restauration et élimination des excès

Polymérisation de 5 secondes permettant de figer la colle mais pas les excès.

L'élimination des excès se fait à l'aide d'une sonde et de fil dentaire au niveau proximal.





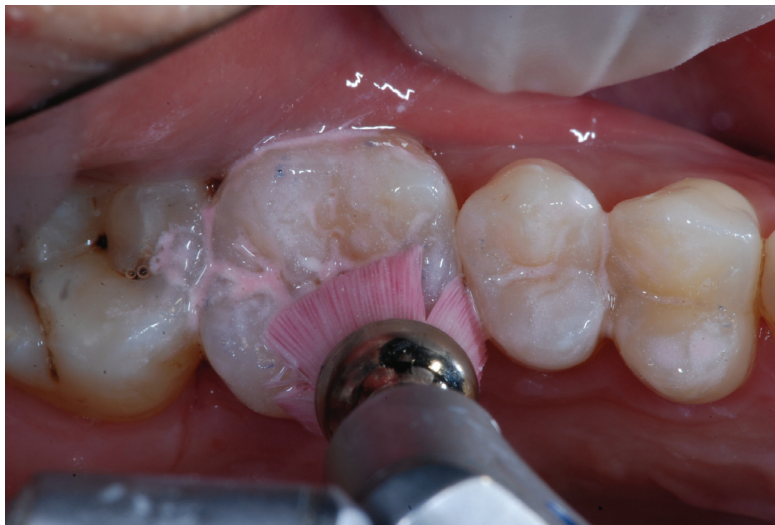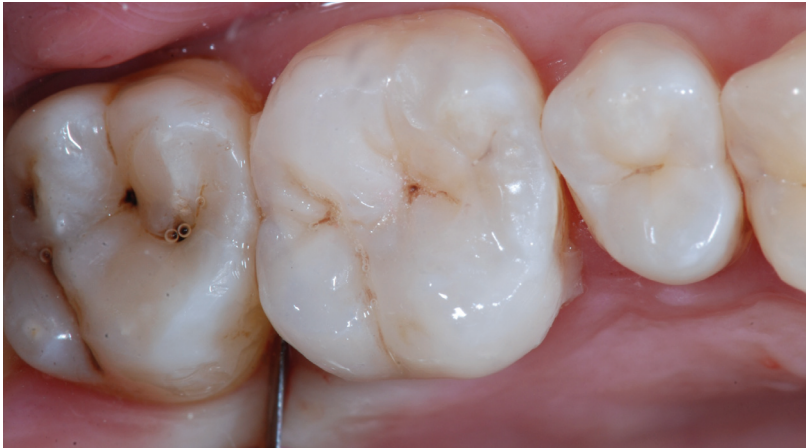j- Photopolymérisation

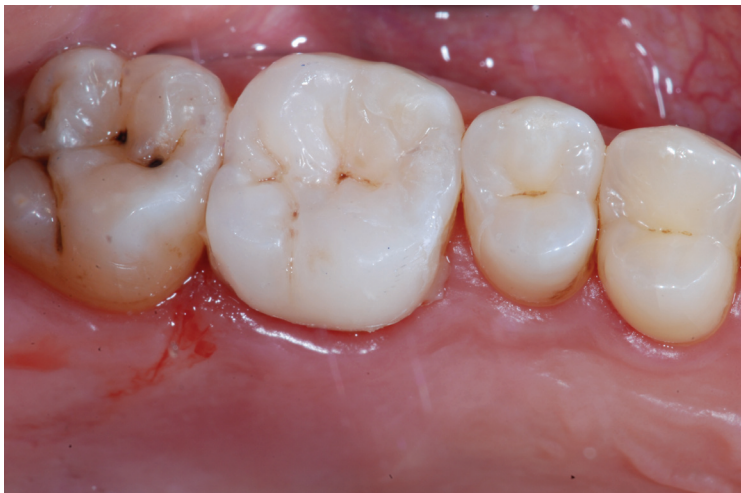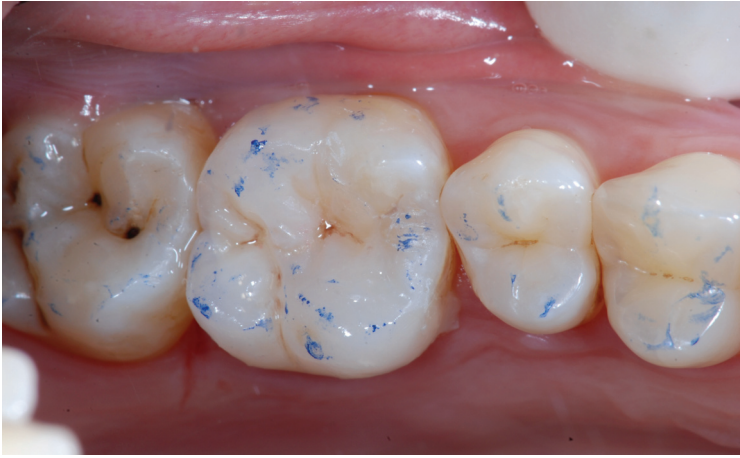Photopolymérisation de 40 secondes par face.



k- Finition et contrôle de l'occlusion

Il faut qu'il y ait une continuité entre la dent et la restauration. Les retouches se font avec des fraises bague jaunes puis polissage par disques et strips au niveau proximal.





D- Taux de succès / d'échecs

1- Des restaurations en céramique

Leur taux d'échec annuel varie de 0 à 7,5% pour les céramiques dites « traditionnelles », et de 0 à 5% pour les céramiques par Conception et Fabrication Assistés par Ordinateur (69).

La principale cause d'échec est la fracture du matériau qui dépend du type de céramique choisi, de la morphologie de la perte de substance, de l'épaisseur du matériau et de l'ajustage de la pièce prothétique.

La deuxième cause d'échec est l'usure du matériau (1).

2- Des restaurations en résine composite

Leur taux d'échec varie de 0 à 10% (69). Il est plus élevé au niveau des molaires (20% à onze ans) que des prémolaires (8% à onze ans) (70).

Les causes d'échec sont :

- la fracture de la restauration ou de la dent
- l'apparition de défauts marginaux ou de reprise de carie
- la présence de sensibilités post opératoires
- l'altération de la teinte
- l'usure du joint donc du matériau d'assemblage (1).

3- Des restaurations en or

Leur taux d'échec varie entre 0 et 5,9% (69). Ces échecs sont liés à la fracture e la dent puis à l'apparition de défauts marginaux, à leur descellement ou décollement et enfin à l'apparition de caries secondaires.

Ils sont encore aujourd'hui le gold standard des restaurations indirectes en termes de pérennité (1).

III- La CFAO

La CFAO est la conception et fabrication assistée par ordinateur d'éléments prothétiques par le praticien et son équipe grâce à l'élément informatique.

A- Indications

1- Indications générales

Par la CFAO, pratiquement toutes les restaurations dentaires peuvent être concernées :

- la dentisterie restauratrice : inlays, onlays, facettes
- la prothèse fixe sur dents naturelles : chapes, armatures de bridges, éléments métalliques pleins
- la prothèse implantaire : piliers, armatures unitaires ou plurales.

Tous les matériaux de la dentisterie adhésive, et de scellement traditionnels de la prothèse métallo-céramique peuvent être utilisés. Par contre, les colles restent recommandées pour les céramiques avec des phases vitreuses, ou éventuellement les CVIMAR pour l'alumine.

2- Indications, systèmes et matériaux

a. Sur dent naturelle

Chapes et structures dans différents matériaux :

- oxyde d'aluminium (Procera)
- oxyde de zirconium (Procera, Lava)
- chrome-cobalt (Ekton)

Inlays, onlays, facettes :

- céramiques feldspathiques, vitro céramiques, résines composites (Cerec, Procera, Lava, Ekton)

b. Sur implant

Piliers :

- oxyde de zirconium (Ekton, Procera, Atlantis ...)
- titane (Ekton, Procera ...)

Structures implanto-portées fixes ou amovibles (3I Cam Structure, Pont Procera de Nobel Biocare, Barres Biocad ...)

B- Principe de réalisation

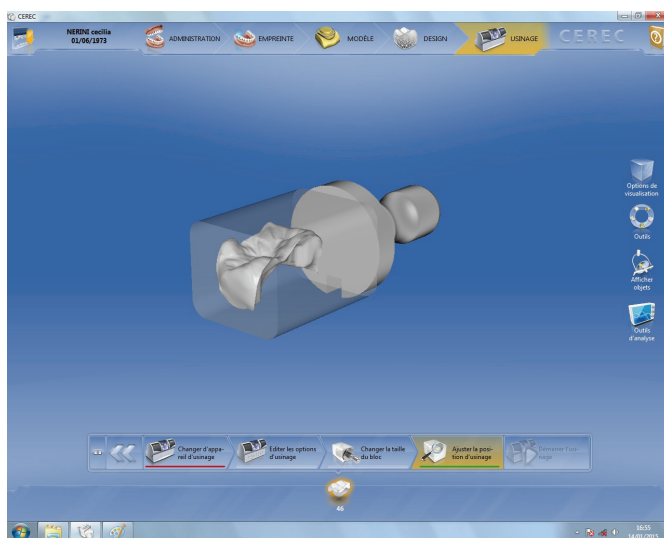
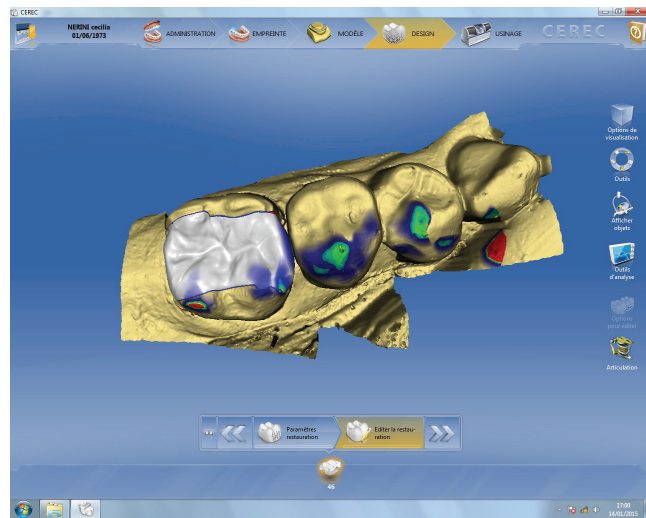
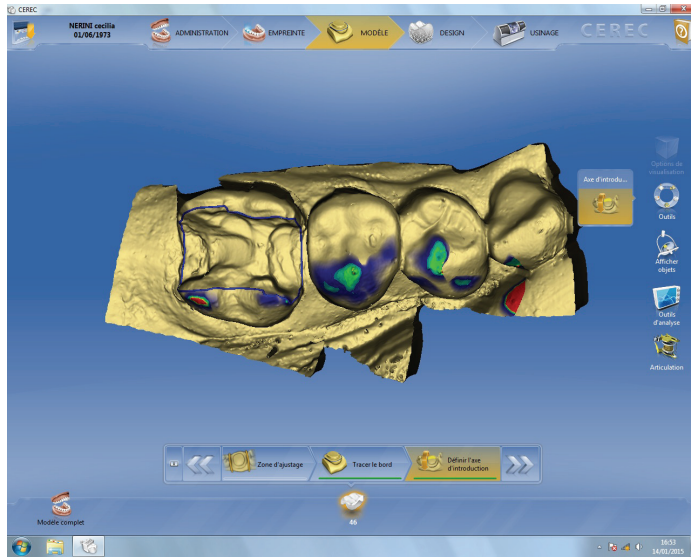
1- Comment ça marche ?

La technique CFAO permet un usinage automatisé d'une pièce à partir de sa définition informatique.

Cela permet de concevoir, fabriquer et poser une restauration au fauteuil en une séance en évitant une empreinte et une phase de temporisation.

Le système de numérisation fait appel à une caméra numérique qui permet de prendre une empreinte optique ce qui remplace l'empreinte traditionnelle. Le logiciel informatique après acquisition des données réalise un dessin de la future pièce prothétique qui peut être modifié par le praticien.

Puis, l'unité d'usinage réalise la pièce prothétique grâce à un processus automatisé à partir d'un bloc de céramique, le plus souvent.



Le praticien peut ensuite assembler la pièce prothétique après vérifications et réglages (2).

2- Avantages / Inconvénients

a. Avantages

Les avantages de la CFAO sont :

- le confort pour le patient
- l'absence de restauration provisoire : en revanche, s'il existe des problèmes parodontaux il est préférable de mettre sous provisoire pour attendre leur cicatrisation.
- la rapidité de la réalisation de la pièce prothétique : par exemple, la confection d'un inlay-onlay en CFAO directe va exiger de 45 à 90 minutes.
- la précision : modélisation mathématique de la face occlusale
- le confort de travail
- la régularité
- la traçabilité

b. Inconvénients

Les inconvénients sont :

- coût de l'investissement
- coût de la maintenance
- rendu esthétique de la céramique usinée/ maquillée
- indications cliniques limitées
- apprentissage

C- Taux de succès/ échecs

Le taux d'échec annuel moyen est de 1,7% (écart-type 1,6). Les taux d'échec annuels se situent entre 0 et 4,4% pour des périodes d'observation allant jusqu'à 12 ans (2).

La revue de littérature de Fasbinder (72) expose des taux de survie à 5 ans de 97% et à 10 ans de 90%.

Une étude sélectionnée (73) présente un temps de suivi long de 18 ans avec un taux de succès de 84,4%.

Une étude (74) publiée après ces deux revues confirme ces résultats avec un taux de succès de 88,7% à 17 ans.

En conclusion, les résultats sont donc satisfaisants avec des taux de survie de 90% à 10 ans.

IV- Dent dépulpée

La dent dépulpée revêt des caractéristiques particulières. Elle subit des transformations biologiques et physiologiques qui la rendent vulnérables. Mais, c'est l'altération des structures coronaires et radiculaires qui sont les éléments déterminants de sa fragilité (75).

A- Histologie de la dent dépulpée

Si la dent dépulpée persiste sur l'arcade c'est parce que son mode d'ancrage à l'os alvéolaire se fait grâce au ligament alvéolo-dentaire sur le ciment. C'est pourquoi après avoir perdue sa vitalité la dent peut physiologiquement continuer à assurer sa fonction sur l'arcade.

En revanche, elle va subir des transformations sur le plan moléculaire, cellulaire ou tissulaire qui peuvent avoir des répercussions d'ordre mécanique, biologique ou esthétique (1).

1- Transformations biologiques de la dent dépulpée

a. L'émail

La perte de la pulpe n'affecte pas la qualité de l'émail. Il reste une coque rigide aux propriétés mécaniques, physiques et optiques inchangées, assurant la capacité fonctionnelle de la dent et empêchant la propagation des fêlures superficielles. Ses propriétés d'échange entre sa structure et l'environnement ne sont pas altérées (76).

Seule, la réduction quantitative implique une diminution des capacités de protection mécanique de la dent (77).

b. La dentine

La dentine, tissu organo-minéral, fortement minéralisée (70%) constitue la majeure partie de la dent dépulnée (1). En situation physiologique et pathologique, la dentine et la pulpe interagissent et forment une entité, le complexe dentino-pulpaire.

La trame collagénique de la dentine (70% de la masse protéique de la dent) persiste, mais elle se dégradera lentement avec le temps. La cohésion tissulaire en pâtit et s'amointrit. Cependant, les modifications mécaniques engendrées par ce phénomène n'ont pas d'effet significatif sur la résistance mécanique globale (78). En revanche, l'ancienneté de la dépulpation doit quand même être un facteur de risque à prendre en compte (78).

c. L'absence de pulpe

La disparition de la pulpe vitale entraîne la perte de la source nutritive et du renouvellement hydrique dans la dent, et la perte de toutes les fonctions liées à ce tissu.

Son absence transforme les tissus dentaires persistants en une structure microporeuse organo minérale qui demeure une barrière passive entre milieu extérieur et milieu intérieur.

La pression intrapulpaire centrifuge qui créait un moyen de défense intracanaliculaire n'existe plus et les bactéries peuvent migrer librement dans ces espaces (79).

L'analyse biologique de la proprioception montre que le seuil de réaction d'une dent dépulnée face aux forces exercées est plus élevé que celui d'une dent saine. Le réflexe d'évitement visant à sa protection est donc amoindri et la dent est plus exposée aux contraintes fortes (80, 81).

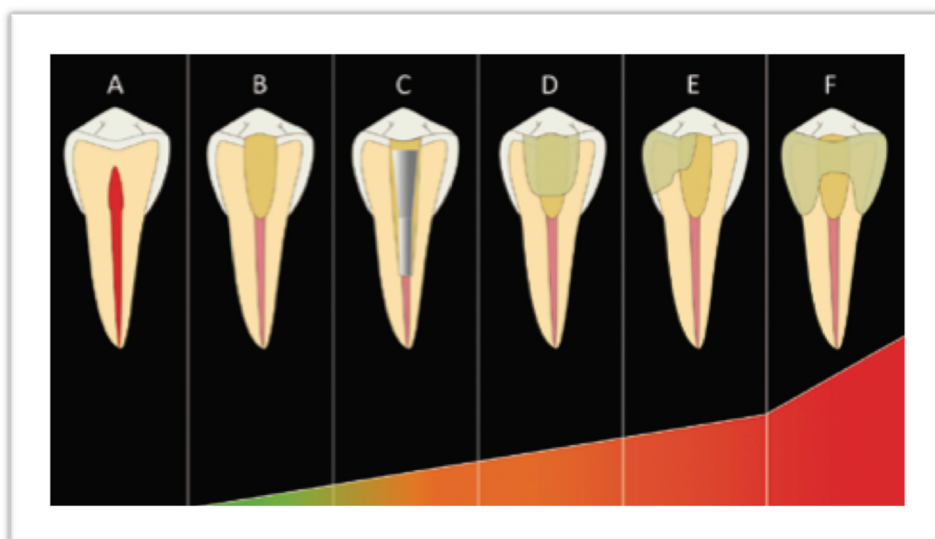
2- Transformations biomécaniques de la dent dépulnée

Les facteurs significatifs des causes d'échec mécanique entraînant la perte des dents dépulpées sont :

- l'absence de restauration coronaire
- l'absence de dents controlatérales
- la dent utilisée comme support d'une prothèse plurale ou amovible
- la présence d'une restauration corono-radulaire (82).

a. Les pertes de structure

Le facteur principal de diminution de la résistance mécanique d'une dent est l'importance de la perte de sa substance coronaire.



A) Dent intacte ; (B) Cavité d'accès et traitement endodontique ; (C) Placement d'un tenon ; (D) Cavité occlusale ; (E) Cavité à 2 surfaces ; (F) Cavité importante à 2 ou 3 surfaces. D'après Didier Dietschi (3 article violet).

Plus la perte en volume est importante, plus la résistance de la dent qu'elle soit pulpée ou dépulpée, est diminuée.

L'étude de Reeh et coll en 1989 a montré que la résistance de la dent peut être diminuée de 20% à 63% selon que l'on combine une perte de substance occlusale à la perte d'une crête ou des deux crêtes marginales (82).

De plus, la déflexion des parois cuspidiennes restantes soumises aux forces occlusales est aussi un facteur de fragilisation mécanique de la dent dépulpée (82, 83).

b. La déshydratation

La notion de déshydratation de la dent dépulpée a longtemps été synonyme de vulnérabilité. La déshydratation augmentant avec le temps, elle devait justifier les échecs de fractures dentaires plus nombreux sur les dents anciennement traitées. Mais quelles sont les certitudes scientifiques concernant l'état de la dent dépulpée ?

En 1992, Huang et coll admettent une importante déshydratation de la dentine après dépulpatation, mais aucune diminution significative de sa résistance à la compression ni à la traction n'a pu être démontré (14 bib3).

La concentration en eau de la dentine d'une dent pulpée avoisine 13%. En revanche, la dentine coronaire contient deux fois plus de tubulis que la dentine radiculaire, qui a donc un taux d'humidité surement plus faible (84).

Une étude faite sur les chiens a montré que les dents dévitalisées avaient 9% d'eau en moins que les dents vivantes (85). Néanmoins, pour Papa et coll, cette perte en eau ne concerne que l'eau libre et non l'eau liée au collagène, ce n'est donc pas un déficit significatif (83, 86).

La déshydratation de la dent, suite au traitement endodontique, est trop faible pour expliquer à elle seule une plus forte susceptibilité aux fractures.

c. Le traitement endodontique

En plus de l'altération coronaire initiale, le traitement endodontique ajoute à la perte de structure pour réaliser l'accès à l'endodonte : élargissement de la voie d'accès pulpaire, élimination du plafond pulpaire.

Le réseau canalaire radiculaire subit également une mise en forme aux dépens des parois internes pour le respect des procédures de traitement. Cette manœuvre n'augmente le risque de fracture de la dent que s'il y a une sur instrumentation et une diminution de l'épaisseur des tissus dentinaires résiduels (83).

Puis, lors de l'obturation canalaire, des contraintes mécaniques peuvent générer des forces fragilisantes sur les tissus résiduels. Mais, tout ceci ne diminue pas la résistance mécanique de la dent dépulpée (83).

d. Le tissu dentinaire

Lors de la reconstitution d'une dent dépulpée, le substrat en présence est souvent de la dentine interne.

Sa résistance à la fracture est moins importante que celle des dentines médiane et externe. Les fissures s'y propagent plus rapidement, du à son plus grand nombre de canalicules dentinaires. Il faudra donc passer du temps sur les finitions des préparations dans cette zone pour minimiser la taille des défauts introduits par la coupe des tissus et diminuer le risque de fracture de la dent (17).

B- Principes de préparation

Le choix du type de reconstitution de la dent dépulpée est fonction des conditions et du volume de tissus résiduels.

Condition favorable	Condition défavorable
<ul style="list-style-type: none">- Faible hauteur cuspidienne- OIM stable- Protection de la canine- Absence de para fonction	<ul style="list-style-type: none">- Grande hauteur cuspidienne- OIM instable- Fonction de groupe- Présence d'une para fonction

- Dépulpation récente	- Dépulpation ancienne
- Tissus résiduels importants	- Tissus résiduels faibles

D'après Incau E, M Bartala M Dos Santos A. Traitement de la dent dépulpée postérieure : la stratégie de la présentation. Réalités Cliniques 2011, vol 22 n°1 : 273-80.

1- Particularité des formes de préparation

Lorsqu'il reste des structures amélo-dentinaires saines, il est recommandé de les conserver afin de préserver leurs propriétés naturelles.

Si la perte de substance est importante, le comportement biomécanique de la dent est différent : les contraintes transmises aux tissus résiduels se concentrent en cervical de la zone coronaire et dans la partie intraradiculaire. Il est donc recommandé de conserver 1 à 2 mm de cerclage (83, 87).

C- Problématique du recouvrement cuspidien

Traditionnellement, on a accepté que le meilleur traitement pour une dent postérieure endodontiquement traitée est une restauration qui permettent, par une répartition optimales des contraintes, de protéger la substance coronale restante.

Aquilino SA et all (2002 J Prosthet), ont évalué l'hypothèse que le placement de couronne améliore la survie à long terme des dents dépulpées. D'après leur étude, les résultats ont indiqué que les dents endodontiquement traitées qui n'avaient pas reçu une couronne ont été perdues à un taux six fois plus grand que ceux qui en ont eu. Pour Wiskott (1996), une cavité MOD sur une dent postérieure dépulpée suffit à poser l'indication pour un recouvrement total par couronne.

Pour Lasfargues au contraire, même si la dent est dépulpée, il est essentiel de préserver au maximum les structures dentaires.

Soresen et Martinoff, tout en démontrant la fiabilité des couronnes pour reconstituer les dents dépulpées, ont démontré également la nécessité de préserver les structures dentaires résiduelles :

- au niveau radiculaire, en évitant la pose d'ancrage radiculaire
- au niveau coronaire, par des restaurations collées

La question du recouvrement cuspidien doit être étudiée lorsque le rapport hauteur/largeur est supérieur à 1. Son objectif est de prévenir les fractures sous la ligne amélo-cémentaire qui peut amener à l'avulsion de la dent (88, 89).

Ce sont la présence de facteurs positifs qui vont nous guider sur le besoin ou non d'un recouvrement cuspidien. Cela peut être : la conservation des crêtes marginales, du pont d'émail ou du plafond pulpaire. Ces éléments agissent comme des poutres de résistance mécanique (15).

La valeur mécanique résiduelle d'une dent préparée est aussi à mettre en rapport avec la charge occlusale spécifique. Il est impératif de savoir repérer une interférence, une prise en charge excessive en diduction ou une pente cuspidienne marquée.

En revanche, il est indispensable de suivre les formes de préparation afin d'éviter toutes fractures de la dent, lors de la pose d'un inlay ou onlay. Notamment, au niveau des épaisseurs des parois résiduelles. Il est impératif de réduire toutes parois présentant une paroi inférieure à 2 mm et d'éliminer les parois fissurées. C'est pourquoi, dans le doute il est préférable de recouvrir une cuspide qui semble fragile et dont les épaisseurs ne correspondent pas au minimum de conservation de cette dernière.

De plus, il est indispensable, lorsqu'on doute de la résistance des cuspides d'appui ou des cuspides guides, d'établir un cerclage de ces cuspides.

Le recouvrement cuspidien dépend donc, de la perte de substance. A l'heure actuelle, il est important de préserver les structures dentaires dès que cela est possible. En revanche, lorsque la perte de substance est importante, il est impératif d'avoir recours à un recouvrement cuspidien afin de renforcer et de maintenir plus longtemps l'organe dentaire sur l'arcade. Cependant, il est possible de réhabiliter une dent en recouvrant toutes les cuspides (overlay) même si la préparation n'assure aucune rétention si la

quantité d'émail cervical est suffisante pour garantir un collage fiable et d'une rigidité suffisante (90).

D- Couronne ou restauration partielle

Certaines études démontrent que le recouvrement cuspidien réalisé par la couronne prothétique assure un meilleur pronostic à long terme pour les dents dévitalisées (Salehrabi et Rotstein, 2004). D'autres, critiquent le caractère mutilant de ce type de construction et suggèrent l'utilisation de techniques de restauration moins invasives (Krejci et coll, 2003).

La tendance actuelle est à la conservation maximale des structures dentaires résiduelles car cette approche influence positivement la longévité des traitements dentaires (Manhart et coll, 2004).

En dehors des indications propres à chaque type de restauration, c'est principalement l'étendue de la perte de substance qui détermine le type de restauration le mieux adapté. Elle nous renseigne sur l'affaiblissement mécanique de la dent dépulpée, ainsi que sur la quantité de tissus dentaires à remplacer.

Les dents ayant subi un traitement endodontique et peu endommagées peuvent être restaurées sans couronne (91), mais par une restauration partielle collée directe ou indirecte.

Pour les pertes de substance faibles à modérées, les restaurations partielles collées directes sont une solution (92). Il est nécessaire que les structures anatomiques restantes soient suffisantes afin de guider la reconstruction, et que la surface de collage soit satisfaisante.

Pour les pertes de substances plus importantes, les inlays – onlays sont indiqués. Ils permettent de conserver les parties intactes de la dent en les consolidant (93).

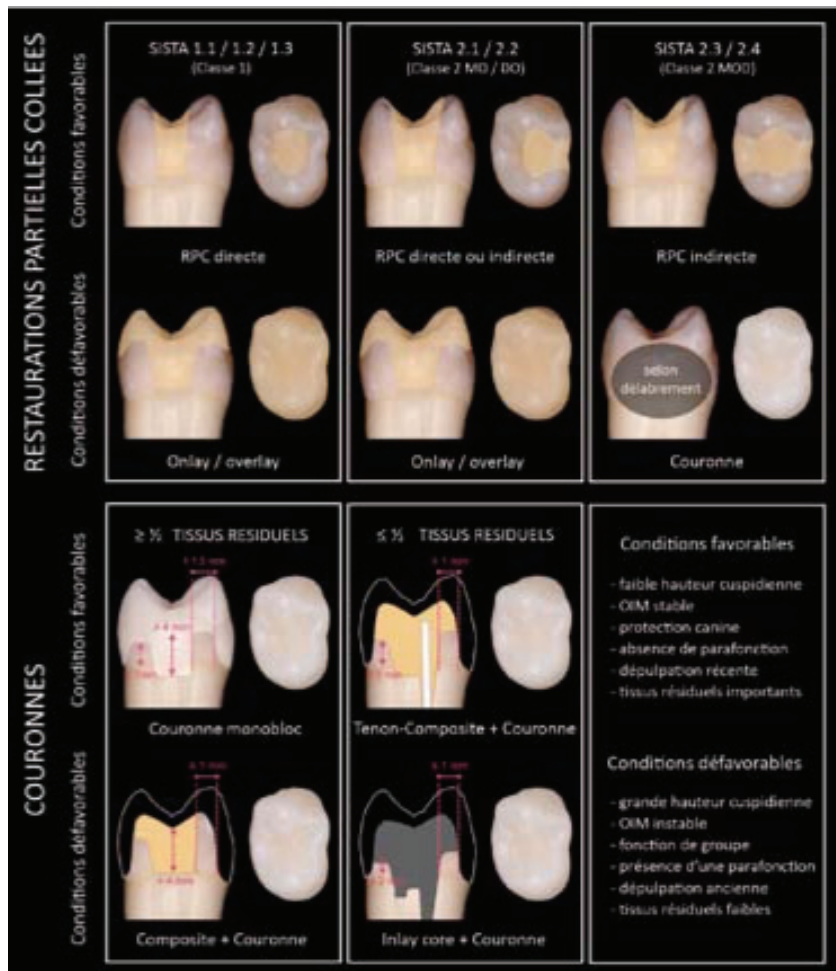
Cependant, il faut une épaisseur suffisante des parois résiduelles et un contexte d'occlusion favorable (c'est à dire un bon calage, un bon centrage et des guidages fonctionnels en propulsion, rétrusion et latéralités).

Si les faces vestibulaires et/ou palatines sont atteintes mais qu'elles conservent une hauteur supérieure à la moitié de la hauteur initiale de la couronne, une endocouronne peut être la solution au niveau des molaires voire des prémolaires.

La rétention se fait grâce à la chambre pulpaire, l'ancrage radiculaire n'est donc pas nécessaire (94), et elle amoindrit la mutilation tissulaire par rapport à une coiffe conventionnelle (95).

Si la perte de substance est très importante, et que l'occlusion est défavorable, il faudra privilégier la couronne conventionnelle. Une fois l'indication posée, il faudra s'interroger sur la nécessité d'un ancrage radiculaire car c'est un acte à risque où les échecs sont possibles (96). C'est pourquoi, le praticien doit éviter l'emploi d'un ancrage radiculaire chaque fois que cela est possible.

Ainsi, chaque fois que le délabrement coronaire permet la mise en place de reconstitutions partielles collées dans un contexte clinique et occlusal favorable, cette option doit être prioritaire. Dans le cas de délabrement plus importants où il est nécessaire de faire une coiffe périphérique, l'attitude sera de favoriser, dans les secteurs postérieurs les reconstitutions sans ancrage radiculaire quand cela est possible (97).



Indication des différentes techniques de restauration de la dent dépulSée en fonction de son délabrement et de certaines conditions générales. Inspiré et adapté de Didier Dietschi (4).

V-Les restaurations partielles collées à base de céramique polycristalline

Les céramiques polycristallines ne contiennent que des cristaux minéraux au sein de la phase vitreuse, présente en faible quantité. L'alumine et la zircone permettent la conception d'infrastructures aux propriétés mécaniques importantes.

A-Problématique du collage de céramiques polycristallines

Au niveau du collage des céramiques polycristallines, la difficulté se trouve sur les traitements de surface, ces céramiques présentent peu d'espace entre les cristaux afin d'y assurer un ancrage micromécanique, de plus un traitement chimique sur les cristaux, afin de créer des porosités, se révèle peu efficace.

Plusieurs méthodes existent :

- la méthode classique utilisée pour les traitements de surface des céramiques feldspathiques avec un mordantage à l'acide fluorhydrique 5% de 20 secondes à 2 minutes selon la céramique. On a une réaction avec la phase vitreuse. Cependant, la zircone ne possède aucune phase vitreuse, ce type de traitement n'aura donc aucune incidence sur la surface de nos surfaces en zircone (98, 99).
- Le sablage par la poudre d'alumine qui est à éviter car il crée des micro défauts de surface.
- Le sablage réactif qui consiste en un dépôt de silice par réaction tribochimique. La silice va réagir avec le silane qui joue un rôle d'intermédiaire entre la chape et la résine adhésive. Le silane se lie au groupement OH présent à la surface du matériau par liaison covalente. Ces groupements sont apportés par la silice qui est absente à la surface de la zircone. C'est pourquoi, ce procédé fonctionne peu pour la zircone et perd en stabilité (99).
- Une méthode récente consiste en un dépôt de silice par pyrolyse puis par un traitement aux silanes. Cela semble être le meilleur car il présente l'avantage de ne

pas réaliser de sablage. Cependant, peu d'études ont été réalisées sur cette méthode (99).

De plus, ces céramiques polycristallines ont une résistance importante et ne nécessite pas un renforcement de la stabilité avec une liaison adhésive (100).

Lorsque l'assemblage nécessite l'utilisation d'une colle, on préférera utiliser des colles complexes à base de monomères MDP (Panavia 2.0) plus efficaces pour coller les céramiques polycristallines comme la zircone préalablement silanées (101, 102).

Si la rétention mécanique intrinsèque ne nécessite pas une colle à fort potentiel d'adhésion, un scellement adhésif grâce au CVImar ou l'utilisation d'une colle auto adhésive seront suffisantes.

L'utilisation d'une colle auto adhésive nécessitera de maintenir la pièce prothétique sous pression lors de la réticulation de cette dernière. Ce dernier mode d'assemblage est utilisé de plus en plus dès lors qu'un certain encastrement mécanique est possible.

B-Avantages/Inconvénients

1- Avantages

Les avantages des céramiques polycristallines sont :

- une résistance mécanique élevée
- bonne conductivité thermique
- bonne durabilité
- pas de réaction allergique connue
- les bords visibles gris n'existent plus
- biocompatibilité
- fabriquée à faible coût

2- Inconvénients

Les inconvénients sont :

- correction par meulage délicate
- propriétés optiques plus faibles
- apparition de microfissures

VI- Synthèse

Les avantages généraux des inlays / onlays sont la préservation tissulaire par rapport à une couronne périphérique ; en outre les onlays ne sont pas de simples obturations de la dent, mais de véritable restauration dentaire, fiable et pérenne.

L'objectif principal du praticien est la préservation dentaire et pulpaire d'autant plus que le patient est jeune. Il y a une notion de gradient thérapeutique : l'évolution des traitements passe d'une restauration directe à une restauration indirecte par inlay / onlay puis à une restauration indirecte par couronne périphérique.

C'est donc principalement la perte de substance qui va nous aider à déterminer le type de restauration. Mais, d'autres facteurs sont à prendre en compte en fonction du patient, comme son âge ou son occlusion et du praticien. C'est pourquoi, il ne faut pas hésiter à réaliser une couronne périphérique si l'inlay/onlay ne permet pas de restaurer de façon satisfaisante l'organe dentaire.

Les inlays/onlays sont à privilégier lors des pertes de substance moyenne à modérée. Cependant, il est important de prendre en compte chaque étape lors de la réalisation de ces pièces prothétiques car plusieurs difficultés peuvent être rencontrées.

Pour garantir un succès, trois grands points sont importants à respecter : les principes de préparation, le mode d'assemblage et le recouvrement cuspidien.

Au niveau des principes de préparation, plusieurs études ont montré qu'il fallait absolument éloignés les points de contacts occlusaux des bords marginaux pour éviter des échecs.

Le mode d'assemblage est une étape longue et rigoureuse qui mérite une totale attention. Il est essentiel de retenir que le collage est opérateur-dépendant, du fait que la méthodologie opératoire suit un protocole très strict et qu'il est nécessaire d'avoir des conditions d'étanchéité parfaites.

Pour finir, il est impératif de recouvrir les cuspides quand cela est nécessaire. Des études comme celle de Beatriz de Azevedo Cubas G et coll réalisée en 2011 montre que le recouvrement cuspidien n'augmente pas le risque de fracture.

De plus, ces restaurations partielles collées peuvent être indiquées sur les dents dépulpées grâce aux progrès considérables faits sur le collage et aux connaissances concernant le

comportement biomécanique de la dent dépulpée. Elles permettent de préserver les tissus et de faciliter les ré interventions ce qui permet d'envisager une longévité supérieure de la dent dépulpée.

Aujourd'hui, il est aussi possible de les réaliser par CFAO. Cela permet de confectionner l'inlay/onlay en une seule séance. Il y a donc plus de confort pour le patient et cela est plus rapide que la méthode artisanale.

Pour finir, sur un plan économique, les inlays/onlays sont moins chers qu'une couronne.

Conclusion

Nous avons pu rappeler que les restaurations partielles collées postérieures pouvaient être réalisées grâce à différents matériaux. Des matériaux anciens et de nouveaux matériaux tels que les composites ou les céramiques, qui nous amènent à utiliser des techniques adhésives. Ces méthodes sont le début d'une nouvelle dentisterie basée sur l'économie tissulaire, la biocompatibilité, la résistance mécanique et l'esthétique.

Ces restaurations ont plusieurs avantages :

- l'évolution vers des préparations à minima ce qui est moins mutilant pour l'organe dentaire.
- Le comblement des contre dépouilles par un substitut dentinaire qui permet de réduire le volume de préparation.
- Le collage qui offre une forte adhésion aux tissus dentaires ainsi qu'aux substrats prothétiques permet un renforcement mécanique de la dent, et de garantir la pérennité de la restauration. Les échecs biomécaniques sont rares et la ré intervention facile.
- Elles engendrent moins de problèmes parodontaux
- Elles s'intègrent parfaitement dans le milieu buccal du fait des nouveaux matériaux esthétiques et de la possibilité de caractérisation.

De plus, ces restaurations peuvent être une alternative aux préparations coronopériphériques au niveau des dents dépulpées. En effet, si celles-ci possèdent des parois suffisamment résistantes ainsi qu'une perte de substance modérée, il sera préférable d'envisager un inlay/onlay.

1. Dahan L, Raux F, Pourquoi et quand faire un inlay-onlay. ADDA, Information dentaire 2010 ; 34 : 19-26
2. Haute Autorité De Santé, Reconstitution d'une dent par matériau incrusté (inlay – onlay) Rapport d'évaluation technologique
3. Attal JP, Le Goff S, Fron-Chabouis H, Les tissus dentaires à préserver lors de la réalisation des inlays/onlays : approche biomécanique... . Réalités cliniques 2014. Vol. 25, n°4 : pp 289_296
4. Waters NE. Dental biomechanics and the dental curriculum. J Dent. Aout 1992 ; 20(4) :195-198
5. Goldberg M, Histologie de l'émail. 2007
6. Khers SC, Carpenter CW, Vetter JD, Staley RN. Anatomy of cusps of posterior teeth and their fracture potential. J Prosthet Dent. Aout 1990 ; 64(2) : 139_147
7. Reeh ES, Messer HH, Douglas WH, Reduction in tooth stiffness as a result of endodontic and restorative procedures. J Endod. 1989 ;15(11) : 512_516
8. Spears IR. A three-dimensional finite element model of prismatic enamel : a re-appraisal of the data on the Young's modulus of enamel. J Dent Res. Oct 1997 ;76(10) :1960-1967
9. Macho GA, Jiang Y, Spears IR. Enamel microstructure a truly three-dimensional structure. J hum Evol. Juillet 2003 ;45(1) :81-90
10. Bajaj D, Arola DD. On the r-curve behavior of human tooth enamel. Biomaterials. Aout 2009 ;30(23-24) :4037-4046
11. Shimizu D, Macho GA. Functional significance of the microstructural detail of the primate dentino-enamel junction : a possible example of exaptation. J Hum Evol. Janvier 2007 ;52(1) :103-111
12. Lin CP, Douglas WH. Structure-property relations and crack resistance at the bovine dentin-enamel junction. J Dent Res. Mai 1994 ;73(5) :1072-1078
13. Bechtle S, Fett T, Rizzi G, Habelitz S, Klocke A, Schneider GA. Crack arrest within teeth at the dentin-enamel junction caused by elastic modulus mismatch. Biomaterials. Mai 2010 ;31(14) :4238-4247
14. Yan J, Taskonak B, Mecholsky JJ Jr. Fractography and fracture toughness of human dentin. J Mech Behav Biomed Mater. October 2009 ;2(5) :478-484
15. Gerdolle D, Drossart M, Bazos P. Evolution des formes de préparation pour inlays/onlays postérieurs au maxillaire. Réalités cliniques 2014. Vol 25, n°4 : 307_316
16. Milicich G, Rainey JT. Pract Clinical presentations of stress distribution in teeth and the significance in operative dentistry. Periodontics Aesthet Dent. 2000 september ;12(7) :695-700.
17. Holberg C, Rudzki-janson I, Wichelhaus A, Winterhalder P. Ceramic inlays : is the inlay thickness an important factor influencing the fracture risk ? J Dent. 2013 juillet ;41(7) :628_35
18. Guess PC, Schultheis S, Wolkewitz M, Zhang Y, Strub JR. Influence of preparation design and ceramic thicknesses on fracture resistance and failure modes of premolar partial coverage restorations. J Prothet Dent. 2013 oct ;110(4) :264-73
19. Magne P, Knezevic A. Thickness of CAD-CAM composite resin overlays influences fatigue resistance of endodontically treated premolars. Dent Mater. 2009 oct ;25(10) :1264-8
20. Moscovich H, Roeters FJ, Verdonschot N, De Kanter RJ, Creugers NH. Effect of composite basing on the resistance to bulk fracture of industrial porcelain inlays. J Dent. 1998 mars ;26(2) :183-9
21. Incau E, Zunzarren R. Evolution des formes de préparations pour inlays/onlays postérieurs à la mandibule. Réalités cliniques 2014. Vol 25, n°4 :317_326

22. Unger F, Hoornaert A. Alliages précieux en odontologie. *Encycl Méd Chir (Paris), Odontologie*, 22065P, 1995, 6
23. Burdairon G. *Abrégé de biomatériaux dentaires*. Paris : Masson, 1963
24. Lu LK, Warsaw EM, Dunnick CA. Prevention of nickel allergy : the case for regulation ? *Dermatal Clin* 2009, 27(2) : 155-61
25. Liden C, Norberg K. Nickel on the Sweedish market. Follow up after implementation of the nickel directive. *Contact Dermatitis* 2005 ; 52(1) : 29-35
26. Kurdyk B. Le titane en prothèse composite. *Cah prothèse* 1996 ;93 :73-80
27. Attal JP, Prot C, Fron chabouis H. Restauration partielle indirecte : composite ou céramique. *Réalités Cliniques* 2014. Vol 25, n°4 :297-306
28. Tirlet G. La demande esthétique actuelle en odontologie. *Inform dent* 2004 ; (31) : 1943-1948
29. Pallesen U, Qvist V. Composite resin fillings and inlays. An 11-year evaluation. *Clin Oral ilvestig* 2003 Jun ; 7(2) : 71-79
30. Koubi S, Aboudharam G, Brouillet J. Inlays/onlays en résine composite : évolution des concepts. *EMC 23-136_A_10* (2006)
31. Grégoire G, Elfersi S. Obturation : inlays composite. *EMC 23-135-K_10* (1991)
32. Touati B, Aidan N. Les composites de laboratoire de seconde génération. *Inform Dent* 1996 ; (3) : 175-183
33. Badre B, Bennani A, Elarabi S. Inlay-onlay en composite. *Le courrier du dentiste*. Novembre 2012.
34. *La Révolution céramique*. The Dentalst. 2013
35. Mormann WH, Stawarezyk B, Ener A, Sener B, Attin T, Mehl A. Wear characteristics of currentaesthetic dental restorative CAD/CAM materials : two-body wear, gloss retention, roughness and materns hardness. *J Mech Behav Biomed Mater*. 2013 apr, 20 :113-25
36. Kelly JR. Clinically relevant approach to failure testing of all ceramic restorations. *J Prothet Dent*. 1999 Jun ;81(6):652-661
37. Ma I, Guess PC, Zhang Y. Load bearing properties of minimal-invasive monolithic lithium disilicate and zirconia occlusal onlays finite element and theoretical analyses. *Dent Mater*. 2013 jul ;29(7) :742-751
38. Fron Chabouis H, Prot C, attal JP. Restauration partielle indirecte : composite ou céramique. *Réalités cliniques* 2014. Vol 25 n°4 : pp :297-306
39. Quinn GD, Giuseppetti AA, Hoffman KH. Chipping fracture resistance of dental CAD/CAM restorative materials : part I-procedures and results. *Dent Mater*. 2014 May ;30(5) :99-111
40. Edelhoff D, Beuer F, schweiger J, Brix O, Stimmelmayr M, Guth JF. CAD/CAM generated high density polymer restorations for the pretreatment of complex cases : A case report. *Quintessence Int* 2012 Jun ;43(6) :457-67
41. Rocca GT, Bonnafous F, Rizcalla N, Krejci I. A technique to improve the esthetic aspects of CAD/CAM composite resin restorations. *J Prothet Dent*. 2010 oct ; 104(4) :273-5
42. Raux F, Dahan L. Comment faire un inlay/onlay esthétique : de la réalisation à la temporisation. *ADDA. L'information dentaire*. Fev 2011.
43. Decup F, Gaucher C. approche bioconservatrice des tissus pour les restaurations indirectes. *Réalités Cliniques* 2014. Vol 25, n°4 : pp : 279_287
44. Mickenautsch S. how well are GIC product labels related to current systematic review evidence ? *Dent Update*. 2011 nov ;38(9) :634-8
45. Opdam NJ, Bronkhorst EM, Roeters JM, Loomans BA. Longevity and reasons for failure of sandwich and total-etch posterior composite resin restorations. *J Adhes Dent*. 2007 oct ;9(5) :469-75

46. Rajasekharan S, Martens LC, Cauwels RG, Verbeeck RM. Biodentine material characteristics and clinical applications a review of the literature. *Eur Arch Paediatr Dent.* 2014 jun ;15(3) :147-58
47. Grech I, Mallia B, Camilleri J. investigation of the physical properties of tricalcium silicate cement-based root-end filing materials. *Dent Mater.* 2013 ;29 :20-8
48. Raskin A, Eschrich G, Dejous J, About I. in vitro microleakage of Biodentine as a dentin substitute compared to Fuji II LC in cervical lining restorations. *J Adhes Dent.* 2012 ;14 :535-42
49. Luo Z, Li D, Kohli MR, Yu Q, Kim S, He WX. Effect of Biodentine on the proliferation, migration and adhesion of human dental pulp stem cells. *J Dent.* 2014b Apr ;42(4) :490-7
50. Magne P. Immediate dentin sealing : a fundamental procedure for indirect bonded restorations. *J Esthet Restor Dent.* 2005 ;17(3) :144-54
51. Cox CF, Hafez AA, Akimoto N, Otsuki M, Mills JC. Biological basis for clinical success : pulp protection and the tooth-restoration interface. *Pract Periodontics Aestet Dent.* 1999 sep ;11(7) :819-26
52. Ortet S, Toca E, Tassery H. Apport des instruments soniques et ultrasoniques dans les préparations à visée esthétique. *L'information dentaire n°19.* Mai 2011
53. Bugugnani R, Elmosnino M. Sonoabrasion et fabrication numérisée pour améliorer la précision en prothèse fixée. *Stratégie prothétique nov-déc 2009 ;* 9(5)
54. Dahan L, Raux F. Les inlays-onlays esthétiques : procédures d'assemblage. *L'information dentaire.* Janv 2012
55. D'Arcangelo C, Vanini L. Effect of three sur- face treatments on the adhesive properties of indirect composite restorations. *J Adhes Dent* 2007 Jun;9(3):319-326.
56. Devoto V. l'intarsio in composito come soluzione di resturato estetico. *Attualita dentale.* 1996 ; 3 (4) : 22-31
57. Allard Y. Lehmann N. Assemblage des restaurations tout céramique : scellement ou collage ? *L'information dentaire n°29.* Septembre 2015
58. Hajto J, Marinescu C, Ahlers O. Inlays et onlays en céramique : critères de succès. *Réalités cliniques 2013. Vol 24, n°4 :* pp 99-104
59. Dahan L, Raux F. Les inlays-onlays esthétiques : procédures d'assemblage. *L'information dentaire n°1* Janvier 2012
60. Pertot W. Communication Miméïs. Aix en provence, 2003.
61. Peutzfeld A. Dual-cure resin cement : in vitro wear and effect of quantity of remaining double-bonds, filler volume, and light-curing. *Acta Odonate Scnade,* 1995 ; 53 :29-34.
62. Turillazi O. Gli intarsi in composito. Estratto dalla rivista. *RTD Tecnologie Dentali,* 1997 : 1
63. Perdigao J, Lambrechts P, Van Meerbeek B, Braem M, Yildiz E, Yucel T, Vanherle G. The interaction of adhesive systems with human dentin. *Am J Dent.* 1996 ; 9 (4) : 167-173.
64. GARBER G., GOLDSTEIN R.
Inlays et onlays en céramique et composite. Restaurations postérieures esthétiques. Paris: Editions CDP, 1994.-160p.
65. JINOIAN V.
De nouveaux horizons dans l'esthétique grâce à de nouveaux matériaux. Inlays-onlays et facettes en céramique. *T.D. Inf. Dent.,* 1988, 70, 9: 671-678.
66. PROBSTER L., GROTEN M., GIRTHOFER S.
Restauration tout céramique Celay®. Restauration par scellement composite (collage)- *1 ATD Art Tech. Dent.,* 1996, Z, 1 : 25-31.

67. KOUBI S., FAUCHER A., BROUILLET JL. et al.
Les inlays-onlays en résine composite/ évolution des concepts. *Stratég. Prothét.*, 2004,1,3 : 171-185.
68. DECUP F., BOUTER D.
Protocole clinique d'assemblage d'une restauration composite indirecte. *Clinic (Paris)*, 1998, 19, 8 ; 481-489.
69. Manhart J, Chen H, Hamm G, Hickel R . Review of the clinical survival of direct and indirect restorations in posterior teeth of the permanent dentition. *Oper. Dent.*
70. Pallesen U, Qvist V. Composite resin fillings and inlays. An 11-year evaluation. *Clin. Oral investing.* 2003 Jun ; 7 (2) : 71-79.
71. Moussally C. Indications et mise en œuvre de la CFAO pour les inlays/onlays en céramique. *JSOP n°1 janvier 2011*
72. Fasbinder DJ. Clinical performance of chairside CAD/CAM restorations. *J Am Dent assoc* 2006 ; 137 :225-315
73. Reiss B. Eighteen-year clinical study in a dental practice. In : Mormann WH, ed. *State of the Art of CAD/CAM Restorations, 20 years of CEREC.* Berlin : Quintessence ; 2006. P. 57-64.
74. Otto T, Schneider D. Long –term clinical results of chairside Cerec CAD/CAM inlays and onlays : a case series. *Int J Prosthodont* 2008 ;21 (1) : 53-9
75. Decup F, Antoniollo P, Lasfargues JJ. Spécificités de la dent dépulpée. *L'information dentaire* 2014.
76. Bertacci A, Chersoni A, Davidson CL, Prati C. In vivo enamel fluid movement. *Eur J Oral sci.* 2007 ; 115 (3) : 169-73
77. Zaslansky P, Friesem AA, Weiner S. Structure and mechanical properties of the soft zone separating bulk dentin and enamel in crowns of human teeth : insight into tooth function. *J struct biol.* 2006 ; 153(2) : 188-199
78. Ferrari M, Mason PN, Goracci C, Pashley DH, Tay FR. Collagen degradation in endodontically treated teeth after clinical function. *J dent res* 2004 ; 83(3) : 216-21
79. Torabinejad M, Ung B, Kettering JD. In vitro bacterial penetration of coronally unsealed endodontically treated teeth. *J endo.* 1990 16, 566-9
80. Randow K, Glantz PO. On cantilever loading of vital and nonvital teeth. An experimental clinical study. *Acta odontol scand.* 1986 ; 44(5) : 271-277
81. Wiskott H. Elements de biomécanique. *Cah prothèse.* 1996 ; 96 :15-23
82. Ng YL, Mann V, Gulabivala K. A prospective study of the factors affecting outcomes of non surgical root canal treatment : part 2 : tooth survival. *Int Endod journal* 2011 ; 44 : 610-25
83. Reeh ES, Messer H. Cuspal deflection in molars in relation to endodontic and restorative procedures. *J endod* 1995 ; 21(2) : 57-61
84. SABEK M, DEGORCE T. A propos des reconstitutions corono-radiculaires. I - Aspects anatomiques et fonctionnels. II - Alternatives techniques. *Cah Prothèse*, 1996, 96: 29-58
85. FREEDMAN G, NOVAK L, SEROTA K, et coll. Intra-radicular rehabilitation : a clinical approach. *Pract Periodont Aesthet Dent*, 1994, 6(5): 33-39.
86. PAPA J, CAIN C, MESSER H. Moisture content of vital vs endodontically treated teeth. *Endod Dent Traumatol*, 1994 Apr, 10(2): 91-3.
87. Dietschi D, Duc O, Krelci I, Sadan A. biomechanical considerations for the restoration of endodontically treated teeth : a systematic review of the literature, part 1. *Quint Int* 2007 ; 38 :733-43
88. Bazos P, Magne P. Bio-emulation : biomimetically emulating nature utilizing a histologic-anatomic approach ; structural analysis. *Eur J esthet Dent.* 2011 spring ; 6(1) :8-19

89. Krifka S, Stangl M, Wiesbauer S, Hiller KA, Schmalz G, Federlin M. Influence of different cusp coverage methods for the extension of ceramic inlays on marginal integrity and enamel crack formation in vitro. *Clin Oral Investing*. 2009 Sep ;13(3) :333-41
90. Milicich G, Rainey JT. Pract clinical presentations of stress distribution in teeth and the significance in operative dentistry. *Periodontics Aesthet Dent*. 2000 Sep ;12(7) :695-700 ; quiz 702
91. GEGAUFF AG. Effect of crown lengthening and ferrule placement on static load failure of cemented cast post-cores and crowns. *J Prosthet Dent*. 2000 Aug;84(2):169- 79.
92. SORENSEN JA, MARTINOFF JT. Intracoronar reinforcement and coronal coverage: a study of endodontically treated teeth. *J Prosthet Dent*. 1984 Jun;51(6):780-4.
93. REEHES,MESSERHH,DOUGLASWH.Reductionintoothstiffnessasareult of endodontic and restorative procedures. *J Endod*. 1989 Nov;15(11):5
94. KANE JJ, BURGESS JO. Modification of the resistance form of amalgam coronal- radicular restorations. *J Prosthet Dent*. 1991 Apr;65(4):470-4.
95. PISSIS P. Fabrication of a metal-free ceramic restoration utilizing the monobloc technique. *Pract. Periodontics aesthet. Dent*. 1995 Jun- Jul;7(5):83-94.
96. FUSS Z, LUSTIG J, KATZ A, TAMSE A. An evaluation of endodontically treated vertical root fractured teeth: impact of operative procedures. *J Endod*. 2001 Jan;27(1):46-8.
97. D'INCAU, BARTALA M, DOS SANTOS A. Traitement de la dent dépulpée postérieure. La stratégie de la préservation. *Réalités cliniques* 2011. Vol 22, n°1 : pp 273-280
98. Reeh E.S, Messer H.H, Douglas W.H. Reduction in tooth stiffness as a result of endodontic and restorative procedures. *J endod* 1989 ; 15(11) : 512-16
99. BERRADA I, EL MOHTAIM B, EL BERNOUSSI J. couronnes tout céramique, règles de préparation et mode d'assemblage. *Cah Prothèse* 2007 ;139 :51-60
100. PERELMUTER S, DURET F, LELIEVRE F et coll. La prothèse céramo)céramique par CFAO. Paris : Quintessence internationale, 2009.
101. Attal JP. Préparation et assemblage : les deux clefs du succès. *Les journées céramiques*. Mars 2009
102. DEJOU J. La zircone... cette belle inconnue. *Clinic*. Janvier 2010



Approbation – Improbation

Les opinions émises par les dissertations présentées, doivent être considérées comme propres à leurs auteurs, sans aucune approbation ou improbation de la Faculté de Chirurgie dentaire (1).

Lu et approuvé,

Vu,
Nice, le

Le Président du jury,

Le Doyen de la Faculté de
Chirurgie Dentaire de l'UNS

Professeur

Professeur Armelle MANIERE

(1) Les exemplaires destinés à la bibliothèque doivent être obligatoirement signés par le Doyen et par le Président du Jury.

Serment d'Hippocrate

En présence des Maîtres de cette Faculté, de mes chers condisciples, devant l'effigie d'Hippocrate,

Je promets et je jure, au nom de l'Être Suprême, d'être fidèle aux lois de l'Honneur et de la probité dans l'exercice de La Médecine Dentaire.

Je donnerai mes soins gratuits à l'indigent et n'exigerai jamais un salaire au-dessus de mon travail, je ne participerai à aucun partage clandestin d'honoraires.

Admis dans l'intérieur des maisons, mes yeux ne verront pas ce qui se passe, ma langue taira les secrets qui me seront confiés et mon état ne servira pas à corrompre les mœurs ni à favoriser le crime.

Je ne permettrai pas que des considérations de religion, de nation, de race, de parti ou de classe sociale viennent s'interposer entre mon Devoir et mon patient.

Je garderai le respect absolu de la vie humaine dès sa conception.

Même sous la menace, je n'admettrai pas de faire usage de mes connaissances médicales contre les lois de l'Humanité.

Respectueux et reconnaissant envers les Maîtres, je rendrai à leurs enfants l'instruction que j'ai reçue de leurs pères.

Que les hommes m'accordent leur estime si je suis fidèle à mes promesses,

Que je sois couvert d'opprobre et méprisé de mes confrères si j'y manque.

Charlotte ANDRE

LES RESTAURATIONS PARTIELLES POSTERIEURES : INDICATIONS DE PREPARATION ET DE REALISATION

Thèse : Chirurgie Dentaire, Nice, 2015/2016, n°42-57-16-04

Directeur de thèse : Dr ALLARD Yves

Mots-clés : inlays, onlays, collage, dent dépulpée, matériaux, CFAO

Résumé:

La restauration d'une partie de la dent suite à un délabrement est devenue un acte quotidien au sein de notre pratique clinique, ainsi l'indication des restaurations partielles collées postérieures ou « onlays » s'est largement accrue du fait de leur nature conservatrice, de leur biocompatibilité, de leurs qualités esthétiques et de leur fiabilité. Ces méthodes ultraconservatrices basées sur l'économie tissulaire, la biocompatibilité, la résistance mécanique et l'esthétique deviennent le « gold standard » pour restaurer une perte de substance de l'organe dentaire, évitant le recours à l'« éternelle couronne ». Les inlays/onlays sont à privilégier lors des pertes de substance moyenne à modérée. Cependant, il est important de prendre en compte chaque étape lors de la réalisation de ces pièces prothétiques car plusieurs difficultés peuvent être rencontrées. Pour garantir un succès, trois grands points sont importants à respecter : les principes de préparation, le mode d'assemblage et le recouvrement cuspidien. Aujourd'hui, il est aussi possible de les réaliser par CFAO. Cela permet de confectionner l'inlay/onlay en une seule séance. Il y a donc plus de confort pour le patient et cela est plus rapide que la méthode artisanale.