



**Apport du microscope confocal *in vivo* dans
le diagnostic des carcinomes épidermoïdes
vulvaires et leurs précurseurs :**

Etude prospective monocentrique

Mlle Clélia FOUQUES

16 Septembre 2016

Université Nice-Sophia Antipolis
Faculté de Médecine Nice

**Apport du microscope confocal *in vivo* dans
le diagnostic des carcinomes épidermoïdes
vulvaires et leurs précurseurs :**

Etude prospective monocentrique

**Thèse d'exercice de Médecine
Présentée et publiquement soutenue devant la Faculté de
Médecine de Nice**

Le 16 Septembre 2016

Par Mlle Clélia FOUQUES
Née le 16 Décembre 1988 à Nice

Pour obtenir le Diplôme d'Etat de Docteur en Médecine

Professeur P. Fénichel
Professeur J. Delotte
Professeur P. Bahadoran
Docteur N. Cardot
Docteur M. Dorez

Président du jury
Assesseur
Assesseur
Assesseur
Directeur de thèse

UNIVERSITÉ Nice-Sophia Antipolis

FACULTÉ DE MÉDECINE

Liste des professeurs au **1er septembre 2015** à la Faculté de Médecine de Nice

| | |
|---|---|
| Doyen | M. BAQUÉ Patrick |
| Vice-Doyen | M. BOILEAU Pascal |
| Assesseurs | M. ESNAULT Vincent M. CARLES Michel Mme BREUIL Véronique M. MARTY Pierre |
| Conservateur de la bibliothèque | Mme DE LEMOS Annelyse |
| Directrice administrative des services | Mme CALLEA Isabelle |
| Doyens Honoraires | M. AYRAUD Noël M. RAMPAL Patrick M. BENCHIMOL Daniel |

Professeurs Honoraires

| | |
|--------------------------|--------------------------|
| M. BALAS Daniel | M. LALANNE Claude-Michel |
| M. BATT Michel | M. LAMBERT Jean-Claude |
| M. BLAIVE Bruno | M. LAZDUNSKI Michel |
| M. BOQUET Patrice | M. LEFEBVRE Jean-Claude |
| M. BOURGEON André | M. LE BAS Pierre |
| M. BOUTTÉ Patrick | M. LE FICHOUX Yves |
| M. BRUNETON Jean-Noël | Mme LEBRETON Elisabeth |
| Mme BUSSIERE Françoise | M. LOUBIERE Robert |
| M. CAMOUS Jean-Pierre | M. MARIANI Roger |
| M. CHATEL Marcel | M. MASSEYEFF René |
| M. COUSSEMENT Alain | M. MATTEI Mathieu |
| M. DARCOURT Guy | M. MOUIEL Jean |
| M. DELLAMONICA Pierre | Mme MYQUEL Martine |
| M. DELMONT Jean | M. OLLIER Amédée |
| M. DEMARD François | M. ORTONNE Jean-Paul |
| M. DOLISI Claude | M. SAUTRON Jean Baptiste |
| M. FRANCO Alain | M. SCHNEIDER Maurice |
| M. FREYCHET Pierre | M. SERRES Jean-Jacques |
| M. GÉRARD Jean-Pierre | M. TOUBOL Jacques |
| M. GILLET Jean-Yves | M. TRAN Dinh Khiem |
| M. GRELLIER Patrick | M VAN OBBERGHEN Emmanuel |
| M. HARTER Michel | M. ZIEGLER Gérard |
| M. INGLESAKIS Jean-André | |

M.C.A. Honoraire Mlle ALLINE Madeleine

M.C.U. Honoraires M. ARNOLD Jacques

M. BASTERIS Bernard

Mlle CHICHMANIAN Rose-Marie

Mme DONZEAU Michèle

M. EMILIOZZI Roméo

M. FRANKEN Philippe

M. GASTAUD Marcel

M.GIRARD-PIPAU Fernand

M. GIUDICELLI Jean

M. MAGNÉ Jacques

Mme MEMRAN Nadine

M. MENGUAL Raymond

M. POIRÉE Jean-Claude

Mme ROURE Marie-Claire

PROFESSEURS CLASSE EXCEPTIONNELLE

| | |
|---------------------|---|
| M. AMIEL Jean | Urologie (52.04) |
| M. BENCHIMOL Daniel | Chirurgie Générale (53.02) |
| M. BOILEAU Pascal | Chirurgie Orthopédique et Traumatologique (50.02) |
| M. DARCOURT Jacques | Biophysique et Médecine Nucléaire (43.01) |
| M. DESNUELLE Claude | Biologie Cellulaire (44.03) |

| | |
|--------------------------------|---|
| Mme EULLER-ZIEGLER Liana | Rhumatologie (50.01) |
| M. FENICHEL Patrick | Biologie du Développement et de la Reproduction (54.05) |
| M. FUZIBET Jean-Gabriel | Médecine Interne (53.01) |
| M. GASTAUD Pierre | Ophtalmologie (55.02) |
| M. GILSON Éric | Biologie Cellulaire (44.03) |
| M. GRIMAUD Dominique | Anesthésiologie et Réanimation Chirurgicale (48.01) |
| M. HASSEN KHODJA Reda | Chirurgie Vasculaire (51.04) |
| M. HÉBUTERNE Xavier | Nutrition (44.04) |
| M. HOFMAN Paul | Anatomie et Cytologie Pathologiques (42.03) |
| M. LACOUR Jean-Philippe | Dermato-Vénérologie (50.03) |
| M. MARTY Pierre | Parasitologie et Mycologie (45.02) |
| M. MICHELIS Jean-François | Anatomie et Cytologie Pathologiques (42.03) |
| M. MOUROUX Jérôme | Chirurgie Thoracique et Cardiovasculaire (51.03) |
| M. PAQUIS Philippe | Neurochirurgie (49.02) |
| M. PRINGUEY Dominique | Psychiatrie d'Adultes (49.03) |
| M. QUATREHOMME Gérald | Médecine Légale et Droit de la Santé (46.03) |
| M. M.ROBERT Philippe | Psychiatrie d'Adultes (49.03) |
| M. SANTINI Joseph | O.R.L. (55.01) |
| M. THYSS Antoine Cancérologie, | Radiothérapie (47.02) |

PROFESSEURS PREMIERE CLASSE

| | |
|-------------------------------|---------------------------------------|
| Mme ASKENAZY-GITTARD Florence | Pédopsychiatrie (49.04) |
| M. BAQUÉ Patrick | Anatomie - Chirurgie Générale (42.01) |
| M. BÉRARD Étienne | Pédiatrie (54.01) |
| M. BERNARDIN Gilles | Réanimation Médicale (48.02) |

| | |
|---------------------------|---|
| M. BONGAIN André | Gynécologie-Obstétrique (54.03) |
| M. CASTILLO Laurent | O.R.L. (55.01) |
| Mme CRENESSE Dominique | Physiologie (44.02) |
| M. DE PERETTI Fernand | Anatomie-Chirurgie Orthopédique (42.01) |
| M. DRICI Milou-Daniel | Pharmacologie Clinique (48.03) |
| M. ESNAULT Vincent | Néphrologie (52-03) |
| M. FERRARI Émile | Cardiologie (51.02) |
| M. FERRERO Jean-Marc | Cancérologie ; Radiothérapie (47.02) |
| M. GIBELIN Pierre | Cardiologie (51.02) |
| M. GUGENHEIM Jean | Chirurgie Digestive (52.02) |
| Mme ICHAI Carole | Anesthésiologie et Réanimation Chirurgicale (48.01) |
| M. LONJON Michel | Neurochirurgie (49.02) |
| M. MARQUETTE Charles-Hugo | Pneumologie (51.01) |
| M. MOUNIER Nicolas | Cancérologie, Radiothérapie (47.02) |
| M. PADOVANI Bernard | Radiologie et Imagerie Médicale (43.02) |
| Mme PAQUIS Véronique | Génétique (47.04) |
| M. PRADIER Christian | Épidémiologie, Économie de la Santé et Prévention (46.01) |
| M. RAUCOULES-AIMÉ Marc | Anesthésie et Réanimation Chirurgicale (48.01) |
| Mme RAYNAUD Dominique | Hématologie (47.01) |
| M. ROSENTHAL Éric | Médecine Interne (53.01) |
| M. SCHNEIDER Stéphane | Nutrition (44.04) |
| M. STACCINI Pascal | Biostatistiques et Informatique Médicale (46.04) |
| M. THOMAS Pierre | Neurologie (49.01) |
| M. TRAN Albert | Hépatogastro-entérologie (52.01) |

PROFESSEURS DEUXIEME CLASSE

| | |
|------------------------------|--|
| M. ALBERTINI Marc | Pédiatrie (54.01) |
| Mme BAILLIF Stéphanie | Ophtalmologie (55.02) |
| M. BAHADORAN Philippe | Cytologie et Histologie (42.02) |
| M. BARRANGER Emmanuel | Gynécologie Obstétrique (54.03) |
| M. BENIZRI Emmanuel | Chirurgie Générale (53.02) |
| M. BENOIT Michel | Psychiatrie (49.03) |
| Mme BLANC-PEDEUTOUR Florence | Cancérologie – Génétique (47.02) |
| M. BREAUD Jean | Chirurgie Infantile (54-02) |
| Mlle BREUIL Véronique | Rhumatologie (50.01) |
| M. CANIVET Bertrand | Médecine Interne (53.01) |
| M. CARLES Michel | Anesthésiologie Réanimation (48.01) |
| M. CASSUTO Jill-Patrice | Hématologie et Transfusion (47.01) |
| M. CHEVALLIER Patrick | Radiologie et Imagerie Médicale (43.02) |
| Mme CHINETTI Giulia | Biochimie-Biologie Moléculaire (44.01) |
| M. DELOTTE Jérôme | Gynécologie-obstétrique (54.03) |
| M. DUMONTIER Christian | Chirurgie plastique |
| M. FONTAINE Denys | Neurochirurgie (49.02) |
| M. FOURNIER Jean-Paul | Thérapeutique (48-04) |
| M. FREDENRICH Alexandre | Endocrinologie, Diabète et Maladies métaboliques (54.04) |
| Mlle GIORDANENGO Valérie | Bactériologie-Virologie (45.01) |
| M. GUÉRIN Olivier | Gériatrie (48.04) |
| M. HANNOUN-LEVI Jean-Michel | Cancérologie ; Radiothérapie (47.02) |

PROFESSEURS DEUXIEME CLASSE (suite)

| | |
|-------------------------|--|
| M. IANNELLI Antonio | Chirurgie Digestive (52.02) |
| M JEAN BAPTISTE Elixène | Chirurgie vasculaire (51.04) |
| M. JOURDAN Jacques | Chirurgie Thoracique et Cardiovasculaire (51.03) |
| M. LEVRAUT Jacques | Anesthésiologie et Réanimation Chirurgicale (48.01) |
| M. PASSERON Thierry | Dermato-Vénérologie (50-03) |
| M. PICHE Thierry | Gastro-entérologie (52.01) |
| M. ROGER Pierre-Marie | Maladies Infectieuses ; Maladies Tropicales (45.03) |
| M. ROHRLICH Pierre | Pédiatrie (54.01) |
| M. RUIMY Raymond | Bactériologie-virologie (45.01) |
| Mme SACCONI Sabrina | Neurologie (49.01) |
| M. SADOUL Jean-Louis | Endocrinologie, Diabète et Maladies Métaboliques (54.04) |
| M. TROJANI Christophe | Chirurgie Orthopédique et Traumatologique (50.02) |
| M. VENISSAC Nicolas | Chirurgie Thoracique et Cardiovasculaire (51.03) |

PROFESSEUR DES UNIVERSITÉS

| | |
|----------------------|-------------------|
| M. HOFLIGER Philippe | Médecine Générale |
|----------------------|-------------------|

PROFESSEURS AGRÉGÉS

Mme LANDI Rebecca Anglais

Mme ROSE Patricia Anglais

MAITRES DE CONFÉRENCES DES UNIVERSITÉS - PRATICIENS HOSPITALIERS

| | |
|------------------------------|---|
| Mme ALUNNI Véronique | Médecine Légale et Droit de la Santé (46.03) |
| M. AMBROSETTI Damien | Cytologie et Histologie (42.02) |
| Mme BANNWARTH Sylvie | Génétique (47.04) |
| M. BENOLIEL José | Biophysique et Médecine Nucléaire (43.01) |
| Mme BERNARD-POMIER Ghislaine | Immunologie (47.03) |
| Mme BUREL-VANDENBOS Fanny | Anatomie et Cytologie pathologiques (42.03) |
| M. DOGLIO Alain | Bactériologie-Virologie (45.01) |
| M. DOYEN Jérôme | Radiothérapie (47.02) |
| M. FAVRE Guillaume | Néphrologie (52.03) |
| M. FOSSE Thierry | Bactériologie-Virologie-Hygiène (45.01) |
| M. GARRAFFO Rodolphe | Pharmacologie Fondamentale (48.03) |
| Mme GIOVANNINI-CHAMI Lisa | Pédiatrie (54.01) |
| Mme HINAULT Charlotte | Biochimie et biologie moléculaire (44.01) |
| Mme LEGROS Laurence | Hématologie et Transfusion (47.01) |
| Mme MAGNIÉ Marie-Noëlle | Physiologie (44.02) |
| Mme MOCERI Pamela | Cardiologie (51.02) |
| Mme MUSSO-LASSALLE Sandra | Anatomie et Cytologie pathologiques (42.03) |
| M. NAÏMI Mourad | Biochimie et Biologie moléculaire (44.01) |
| M. PHILIP Patrick | Cytologie et Histologie (42.02) |
| Mme POMARES | Christelle Parasitologie et mycologie (45.02) |
| M. ROUX Christian | Rhumatologie (50.01) |
| M. TESTA Jean | Épidémiologie |
| | Économie de la Santé et Prévention (46.01) |
| M. TOULON Pierre | Hématologie et Transfusion (47.01) |

PROFESSEURS ASSOCIÉS

| | |
|----------------------|-------------------------------|
| M COYNE John | Anatomie et Cytologie (42.03) |
| M. GARDON Gilles | Médecine Générale |
| Mme PACZESNY Sophie | Hématologie (47.01) |
| Mme POURRAT Isabelle | Médecine Générale |

MAITRES DE CONFÉRENCES ASSOCIÉS

| | |
|----------------------|-------------------|
| M BALDIN Jean-Luc | Médecine Générale |
| M. DARMON David | Médecine Générale |
| Mme MONNIER Brigitte | Médecine Générale |
| M. PAPA Michel | Médecine Générale |

PROFESSEURS CONVENTIONNÉS DE L'UNIVERSITÉ

| | |
|-------------------------------|-------------------------------------|
| M. BERTRAND François | Médecine Interne |
| M. BROCKER Patrice | Médecine Interne Option Gériatrie |
| M. CHEVALLIER Daniel | Urologie |
| Mme FOURNIER-MEHOUAS Manuella | Médecine Physique et Réadaptation |
| M. JAMBOU Patrick | Coordination prélèvements d'organes |
| M. QUARANTA Jean-François | Santé Publique |

Remerciements

Aux membres du jury :

A Monsieur le Professeur Patrick Fénichel : Votre présence pour présider ce jury est un grand honneur pour moi. Travailler dans votre service a été source de motivation et d'enrichissement professionnel.

A Monsieur le Professeur Jérôme Delotte : Merci d'avoir accepté de juger ce travail. Ton sens du travail et de l'empathie envers les patientes ont été sources d'inspiration et d'admiration pour moi.

A Monsieur le Professeur Philippe Bahadoran : Votre aide a été précieuse à la réalisation de ce projet. Merci de m'avoir accompagnée tout au long de ce travail. Soyez assuré de tout mon respect.

A Madame le Docteur Nathalie Leccia-Cardot : Vous avez su m'éclairer dans votre domaine avec une gentillesse sans pareille. Travailler avec vous a été un vrai plaisir. Merci pour votre patience et votre grande disponibilité.

A Monsieur le Docteur Maxence Dorez : Sans ton idée initiale, ce projet n'aurait pas existé. Merci de m'avoir laissée l'opportunité de le mener à bien et d'avoir toujours eu confiance en son bon déroulement.

Aux personnes qui ont participé à cette étude :

A Monsieur le Professeur Bongain : Travailler à vos côtés a été très formateur. Merci pour votre soutien tout le long de cet internat. Soyez assuré de mon respect pour votre travail.

A Monsieur le Professeur Jean Philippe Lacour : Merci d'avoir accepté d'être investigateur de cette étude.

A Madame le Docteur Florence Le Duff : Merci pour ton aide indispensable à l'élaboration de ce travail et pour l'enseignement de la dermatologie que tu m'as apporté.

A Madame le Docteur Katleen Angeli : Merci d'avoir aidé à l'inclusion des patientes, vous avez permis à cette étude de se concrétiser.

A Madame le Docteur Cynthia Trastour : Ton professionnalisme et ta gentillesse sont sources d'admiration pour moi. Merci d'avoir contribué à cette étude.

A Madame le Docteur Eliane Galiba : Vous côtoyer au travail est toujours un plaisir et formateur. Merci pour votre participation à ce projet.

A l'équipe du Centre de Recherche Clinique : Virginie, mais aussi Nadège, Zahia, Mélanie :
Votre compétence et votre gentillesse ont été sources de motivation. J'ai beaucoup apprécié travailler à vos côtés.

A tous ceux qui m'ont apporté leur aide durant ces années :

A toute l'équipe du service de gynécologie-obstétrique et au service de procréation médicalement assistée : Magalie, Mélanie, Caro, Delphine, Imène, Véronique, Samir, Solenne, Marine, les équipes paramédicales et tous mes co-internes de gynécologie obstétrique et médicale (en particulier ceux avec qui j'ai travaillé : Charlotte R., Charlotte P., Julie, Alexis, Tatiana, Constance, Charline, Faustine, Sarah, Ouidade, Christopher, Pauline, Delphine, Audrey, Marie-Tiphany, Vincent, Justine, Emilie, et Camille -pour moi tu fais partie de l'équipe -) : vous avez marqué mon internat, je n'en garde que de bons souvenirs, merci !

A toute l'équipe du Centre Antoine Lacassagne : une pensée particulière pour Laura, Delphine, Alexander et Christophe.

A toute l'équipe du Centre Hospitalier de Cannes : j'ai aimé travailler avec vous, je ne peux que vous remercier pour l'enrichissement professionnel et personnel que vous m'avez apporté. Merci au Docteur Toullalan, Laetitia, Anne Claire, et les autres, pour votre enseignement dans la bonne humeur. Une pensée pour mes co-internes de médecine générale : Pascaline et Victoria.

A toute l'équipe du service d'Endocrinologie du Professeur Fénichel : en particulier au Docteur Hiéronimus, au Docteur Brucker-Davis, au Professeur Sadoul : merci pour votre enseignement si riche. Une pensée à Madalina, Marine, Stéphanie, Albéric et Anissa : merci pour tous ces bons moments partagés.

A toute l'équipe du Centre de Diagnostic Pré Natal de l'Hôpital Nord de Marseille : vous avez marqué mon internat, ce semestre a été passionnant. Monsieur le Professeur Claude d'Ercole, Madame la Professeur Florence Bretelle, Docteur Cécile Chau, Docteur Wernert, Docteur Haumonté, Docteur Pétrovic, Docteur Couteau, Docteur Einaudi : merci pour votre précieux enseignement. Merci à tous mes co-internes pour votre accueil : notamment Pauline, Cécilia et Violette.

A ma famille :

A toi mon Papa, mon plus grand modèle et ma plus grande fierté : je suis certaine que tu aurais été le plus fier de toute l'assemblée, sans aucune objectivité évidemment, et je peux m'imaginer l'air radieux que tu aurais eu ce soir si tu avais été encore là. A toujours, les cinq doigts de la main.

A ma Maman, tu es une grande battante et je suis aussi si fière de toi. Merci pour ton aide et ton soutien quotidiens. Avec Papa, vous formiez une solide et belle équipe, ce qui m'a permis d'en arriver là.

A mon frère Florian, ma sœur Olivia, Marie-Laure, Raphaël, Mélissande, Héloïse, Timothé, Odélia : à tous ces grands moments de bonheur passés ensemble et à votre soutien depuis tant d'années.

A Alexandre, merci d'avoir toujours été présent, même dans les moments de vie difficiles. Tu es un super coéquipier, et je sais que nous allons vivre beaucoup de moments de bonheur ensemble.

A la famille Etienne : une pensée toute particulière à toi Amélie, tu étais une si brillante radiologue et tu es partie beaucoup trop tôt. Tu m'as soutenue et poussée jusqu'à la veille du concours, je n'oublierai jamais tes dernières paroles d'encouragement. Lauriane aussi tu as été très présente tout le long de mes études, merci d'avoir toujours été là comme une deuxième sœur. Martine et Bernard, Antoine, Ciprian, je pense bien à vous.

A la famille Dassonville : Olivier tu as été source d'inspiration quand j'hésitais entre médecine et grandes écoles. Avec Marcelle et Tiphaine, vous êtes un beau cercle sur lequel, je le sais on pourra toujours compter.

A toute la famille Delplancke et à mamie : c'est toujours un plaisir d'être avec vous.

A la famille Fouques : Henri, Patrick, Maeva, Yann : de très beaux moments passés avec vous, Maeva merci pour ton aide !

A mes amis :

A mes amis d'enfance, du collège et du lycée : Axelle, Céline, Laurent, Mehdi, Jérôme, Katia, Caroline, Jane, Jean. Vous avez marqué ma jeunesse, beaucoup de très beaux souvenirs avec vous.

A mes copines de la faculté : Mélanie (avec François ; vous me faites penser au surf, planche à voile, apéros et dessins animés : du bonheur), Sonia (Queen of the night, tellement de voyages, de délires avec toi), Elise (ma Boston Girl !), Alicia (ma battante ! très contente que tu reviennes en Novembre), Marie (ma warrior à toute épreuve), Alix (à nos soirées Vieux Nice et films sous le pled), Laura (une collocation marseillaise inoubliable avec toi), Charline (je suis sûre que tu ne pouvais pas rêver mieux comme dernière soirée de vie de jeune fille ☺), Olivia (mon rayon de soleil) : à toutes ces soirées, ces repas entre filles, ces (quelques ;)) séances de sport. Beaucoup de moments mémorables.

Sommaire

| | |
|--|-----|
| Résumé | p19 |
| 1. Rationnel de l'étude | |
| 2. Objectif | |
| 3. Matériels et méthodes | |
| 4. Résultats | |
| 5. Conclusion | |
| | |
| Introduction | p20 |
| 1. Rationnel de l'étude | p20 |
| 2. Objectif | p21 |
| 3. Matériels et méthodes | p22 |
| 4. Le microscope confocal | p23 |
| 5. Description histologique | p24 |
| 5.1. Terminologie | |
| 5.2. Lésions malpighiennes intraépithéliales de bas grade | |
| 5.3. Lésions malpighiennes intraépithéliales de haut grade | |
| 5.4. Néoplasies vulvaires intraépithéliales différenciées | |
| 5.5. Lichen scléreux vulvaire | |
| 5.6. Carcinome épidermoïde vulvaire | |
| | |
| Résultats | p29 |
| 1. Biopsies normales | p29 |
| 2. Lésions non carcinomateuses | p30 |
| 3. Lésions de dysplasie et carcinomateuses | p32 |
| 4. Clichés en microscopie confocale et en histologie | p36 |
| | |
| Discussion | p39 |
| Conclusion | p42 |
| Références bibliographiques | p43 |
| Serment d'Hippocrate | p45 |

Résumé

Rationnel de l'étude : Le diagnostic des néoplasies intraépithéliales vulvaires (VIN) est histologique. Le microscope confocal (MC) *in vivo* est une nouvelle technologie d'imagerie non invasive. Il n'existe actuellement pas de données dans la littérature sur l'impact de cette technique sur le diagnostic des VIN et des carcinomes épidermoïdes vulvaires.

Objectif : L'objectif de l'étude est de décrire de manière reproductible les caractéristiques au MC d'une muqueuse vulvaire normale, de lésions de VIN et de carcinome épidermoïde vulvaire, tout en corrélant ces données à l'analyse histologique.

Matériels et méthodes : Il s'agit d'une étude monocentrique prospective réalisée au Centre Hospitalier Universitaire (CHU) de Nice dans les services de gynécologie et de dermatologie. Toutes les patientes présentant une ou des lésions vulvaires d'allure suspecte sont incluses. Pour ces patientes, les résultats du MC sont systématiquement comparés aux résultats histologiques des biopsies réalisées en zone saine et en zone suspecte.

Résultats : 10 patientes sont incluses. 37 biopsies sont réalisées : 10 en zone cliniquement saine et 27 en zone suspecte. Pour les biopsies normales : nous observons une architecture en « nid d'abeille » régulière et les papilles dermiques sont visibles. Le derme a un aspect fibrillaire. On observe au MC pour les lésions de dysplasies moyennes ou sévères une parakératose, se présentant comme des cellules en cible avec un noyau persistant au sein de la couche cornée. L'architecture en « nid d'abeille » est partiellement visible, désorganisée. Les kératinocytes sont atypiques. Sur les 27 zones suspectes, 3 lésions de carcinome épidermoïde sont décrites : l'ulcération de la muqueuse entraîne une perte de l'épiderme, non visible en MC.

Conclusion : Ce travail pilote a permis de poser les premiers jalons d'une description en MC *in vivo* des lésions de VIN et de carcinome épidermoïde vulvaire en corrélation avec l'histologie. Le but *in fine* serait d'établir un diagnostic d'imagerie instantané, tout en limitant le désagrément et le coût engendrés par une biopsie vulvaire.

Introduction

1. Rationnel de l'étude :

Le carcinome épidermoïde est le plus fréquent des cancers de la vulve (90 à 95%) (1), avec un pronostic très variable selon le stade. Il représente 1% de cancers de la femme en général et 3-5% des cancers d'origine gynécologique (2). La prise en charge des VIN constitue une prévention secondaire des carcinomes épidermoïdes de la vulve.

Les lésions malpighiennes intraépithéliales de haut grade (VIN classiques (3)), fortement associées à l'infection par HPV oncogènes, présentent un risque de dégénérescence maligne de l'ordre de 9 (4) à 15% (5). Cliniquement, la lésion est monofocale ou multifocale, voire confluyente, le plus souvent à la partie postérieure des petites lèvres. On retrouve des lésions d'érythroplasie (maladie de Bowen), leucoplasiques, papuleuses (notamment papulose bowenoïde) ou maculeuses, pigmentées, verruqueuses, d'érosion. Au niveau histologique, elle correspond à des atypies cellulaires sur toute la hauteur de l'épithélium associées à une infection HPV oncogène (6). Son diagnostic précoce est important, en effet, à ce stade de nombreux traitements locaux sont disponibles, permettant d'éviter une exérèse chirurgicale (7), (8), (9), (10).

Alors que les néoplasies intraépithéliales vulvaires de type différencié (VIN différenciées (3)), plus rares, apparaissant souvent dans un contexte de lichen scléreux, ont un fort risque de dégénérescence maligne (11). Habituellement, il s'agit de lésions leucoplasiques, plaques rosées, erythémateuses, maculeuses ou papuleuses, ne disparaissant pas avec le traitement du

lichen (8), (9). Histologiquement, on retrouve des atypies basales intra-épithéliales sur une dermatose préexistante (6), (10).

Le cancer épidermoïde de la vulve apparaît souvent chez la femme âgée. Il présente comme facteurs de risque : l'exposition au tabac, au virus HPV, les lésions VIN ou les dermatoses (lichen scléreux atrophique) (9). Le stade fréquemment avancé au moment du diagnostic chez des femmes dont l'état général peut-être parfois altéré rend le traitement quelques fois difficile. L'évolution est longtemps locorégionale, les métastases sont en premier ganglionnaires (1). Le traitement chirurgical peut-être lourd selon le stade du cancer au diagnostic (de la vulvectomie totale à l'exentération pelvienne avec curage fémoro-inguinal) (12), (1), (13). Comme pour toute pathologie oncologique, une prise en charge précoce est de meilleur pronostic, elle passe par le diagnostic des lésions précancéreuses VIN ou le diagnostic précoce d'un carcinome épidermoïde (14).

Le diagnostic est histologique, la réalisation de biopsie est actuellement la référence avant de débiter un traitement curatif (12). Mais, la réalisation de biopsies sur la vulve n'est pas un geste anodin pour les patientes et elle est souvent répétée du fait de lésions étendues.

2. Objectif :

L'objectif est d'établir les caractéristiques au microscope confocal (MC) de lésions de VIN et de carcinome épidermoïde vulvaire, par comparaison avec une muqueuse vulvaire saine, tout en corrélant ces données à l'analyse histologique.

3. Matériels et méthodes :

Il s'agit d'une étude monocentrique prospective au Centre Hospitalier Universitaire (CHU) de Nice dans les services de gynécologie et de dermatologie, avec le soutien du Centre de Recherche Clinique (CRC).

Les critères d'inclusion sont : une patiente majeure, vue en consultation dans le service de gynécologie obstétrique ou de dermatologie du CHU de Nice présentant une ou des lésions vulvaires d'allure suspecte, évocatrice de lésions de VIN ou de carcinome épidermoïde vulvaire, affiliée à un régime de la Caisse Primaire d'Assurance Maladie, ayant signé un consentement éclairé et ne participant pas à une autre étude clinique.

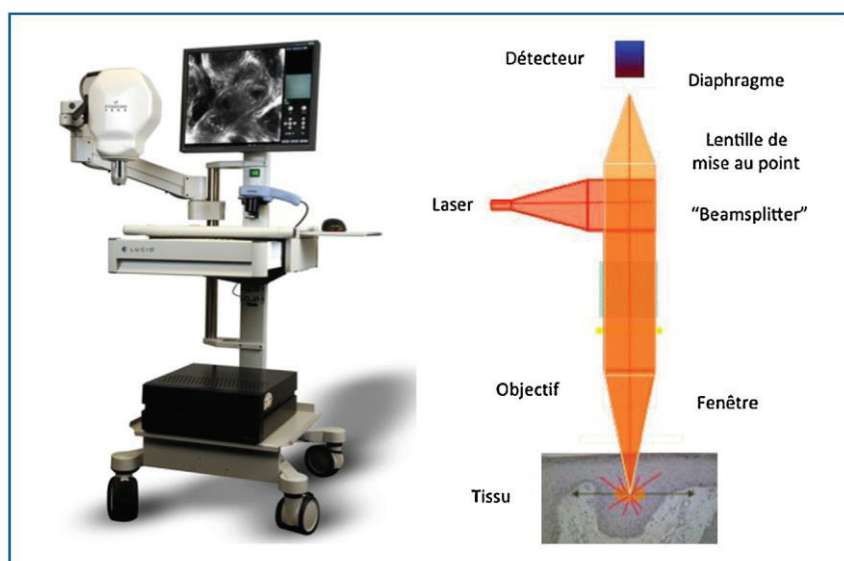
Les critères de non inclusion sont : une patiente ayant déjà reçu un traitement local pour des lésions de VIN, enceinte ou sous curatelle, n'ayant pas signé le consentement écrit et/ou présentant une déficience mentale.

Toutes les zones saines et les lésions sont photographiées, puis les images sont acquises avec le microscope confocal. Les acquisitions en zone saine sont généralement faites en regard de la face interne de la grande lèvre droite car c'est une zone facilement accessible avec le microscope, l'étude des lésions suspectes est faite sur toute la région vulvaire. L'appareil utilisé est le Vivascope 3000. Des coupes horizontales sont réalisées tous les 7.16 μm jusqu'à une profondeur de 200 microns. Les images du microscope confocal sont lues par deux investigateurs indépendants, en cas de discordance l'avis d'un troisième investigateur est requis. Les biopsies sont réalisées à l'aide d'un punch de 3 ou 4 mm sous anesthésie locale (Chlorhydrate de lidocaïne 1% en sous cutanée), l'hémostase est faite par un point simple à

l'assufilet 2.0. Les résultats de microscopie confocale sont comparés systématiquement aux résultats histologiques des lésions.

4. Le microscope confocal :

Le principe de l'imagerie par microscopie confocale a été élaboré en 1955 par Marvin Minsky (université Harvard). Ce n'est qu'à partir des années 1990 que cet outil a été employé sur la peau. Cette technique permet d'étudier en temps réel et de façon non invasive la peau. Elle produit des coupes optiques d'une épaisseur de moins de $5\mu\text{m}$ parallèles à la surface de la peau : elle produit des images de l'épiderme et du derme superficiel avec une résolution proche de l'histologie (15). Elle permet de visualiser les détails architecturaux, les cellules et leurs noyaux. Les images sont obtenues par une réflexion d'un rayon laser d'une longueur d'onde de 830 nm sur les molécules de la peau (kératine, collagène, mélanine). Les images formées apparaissent en niveaux de gris. Du fait de la dispersion des photons dans les tissus, l'examen ne peut se faire que sur une profondeur de $250\ \mu\text{m}$ et permet donc d'examiner l'épiderme et le derme papillaire. La résolution horizontale de l'image est de l'ordre de $1\ \mu\text{m}$, permettant ainsi de distinguer les noyaux (15).



L'intérêt du microscope confocal pour discriminer les lésions bénignes des lésions malignes de la peau a été montré dans plusieurs études prospectives (16), (17). Les caractéristiques des lésions de carcinomes épidermoïdes de la peau, comparées aux lésions précancéreuses de kératose actinique ont été décrites au microscope confocal. Elles apparaissent au niveau de l'épiderme avec une modification de l'architecture en « nid d'abeille », les noyaux sont ronds, les vaisseaux traversent le derme papillaire (17). Une étude a décrit les lésions précancéreuses et les lésions de carcinome épidermoïde au niveau de la muqueuse buccale (18). Récemment, 2 études ont mis en avant des résultats prometteurs de l'utilisation du microscope confocal pour les lésions pigmentées vulvaires (mélanose/mélanome) (19), (20). Cependant, il n'existe actuellement pas de données dans la littérature sur l'impact de cette technique sur les VIN, les carcinomes épidermoïdes et les lésions de lichen scléreux vulvaires.

5. Description histologique :

5.1 Terminologie :

Le terme de néoplasie intra-épithéliale de la vulve, recommandé par l'International Society for Study of Vulvo-vaginal Diseases (ISSVD), a été utilisé par analogie avec la pathologie cervicale. Mais, on ne peut pas comparer ces deux types de néoplasie car :

- Les CIN semblent être une seule affection carcinologique et d'origine virale avec un continuum évolutif possible entre les lésions de bas grade (CIN 1) et de haut grade (CIN 2 et 3),
- Les VIN peuvent relever soit d'une infection virale à HPV soit survenir sur une dermatose sous-jacente qui en fait le lit, en particulier le lichen scléreux, et il n'y a pas de continuum évolutif entre les différents degrés de dysplasie (21).

La dernière classification des VIN par l'ISSVD en 2005 permet donc de bien distinguer des VIN différenciées (en général non virales et sur lichen scléreux, anciennes VIN 1 des années 1980 et « atypies basales » des années 1990) par opposition aux VIN indifférenciées ou classiques (liées aux virus HPV oncogènes, anciennes VIN 2 et 3 des années 1980 et des « atypies étagées » des années 1990).

Depuis 2014, l'OMS regroupe ce type de lésions de la vulve dans le chapitre des lésions intra épithéliales malpighiennes (« squamous intraepithelial lesions ») en individualisant :

- Lésions malpighiennes intraépithéliales de bas grade (Low grade squamous intraepithelial lesions= LSIL, dont les synonymes sont : VIN1, condylome plan, atypie koïlocytaire).
- Lésions malpighiennes intraépithéliales de haut grade (High grade squamous intraepithelial lesions= HSIL regroupant les VIN2 et 3 de type indifférenciées).
- Néoplasies intraépithéliales vulvaires de type différencié.

5.2. Lésions malpighiennes intraépithéliales de bas grade (Low grade Squamous Intraepithelial Lesions= LSIL) :

L'ISSVD recommande de donner ce terme à des lésions dysplasiques de bas grade (VIN1) au niveau desquelles on retrouve en proportion variée des koïlocytes au sein des couches superficielles. Ces lésions sont associées à un HPV à bas risque dans la plupart des cas (19). Les infections avec un HPV à haut risque sont rares et ces lésions ne sont pas comparables avec les CIN 1 qui contiennent un HPV à haut risque dans 80 % des cas (19). Elles ne sont pas considérées comme une lésion précancéreuse directe mais comme une lésion de bas grade. Ces lésions régressent en général et ont un faible risque de transformation carcinomateuse.

5.3. Lésions malpighiennes intraépithéliales de haut grade (High grade squamous intraepithelial lesions= HSIL) :

Ce sont les lésions de VIN indifférenciée ou classique de 2005. Ce groupe lésionnel correspond à des lésions de dysplasie sévère (anciennes VIN 2-3, maladie de Bowen, dysplasie bowénoïde). Elles sont d'origine virale liées aux génotypes carcinogènes de l'HPV et sont distinguées des lésions de VIN différenciées développées sur lichen (7), (8), (3).

Sur le plan histologique jusqu'en 2014, on distinguait :

- Des VIN basaloïdes (6) avec des noyaux de petite taille, assez monomorphes, au cytoplasme basophile, tassées les uns contre les autres.
- Des VIN condylomateuses, plus riches en koïlocytes, en dyskératose et aux atypies cytonucléaires plus marquées (aspects bowéniens).

C'est la forme la plus commune selon la terminologie anglo-saxonne (« usual type ») qui revêt des aspects cliniques très hétérogènes incluant des lésions uni ou plurifocales, papuleuses, nodulaires, en plaques, hyperkératosiques, érythroplasiques, leucoplasiques ou pigmentées. La VIN classique est caractérisée par des anomalies qui comprennent une désorganisation architecturale occupant toute la hauteur de la partie cutanée ou muqueuse de l'épithélium vulvaire. Les follicules pileux et les glandes sébacées sont également souvent impliqués par ces anomalies dans leur tiers supérieur. L'ISSVD recommande de ne plus utiliser de *grading* et propose le terme VIN classique pour les VIN de grade 2 et de grade 3 où les anomalies nucléaires et les mitoses anormales remontent sur la moitié ou plus de la hauteur de l'épithélium. Sur le plan cytologique, les noyaux tassés donnent un aspect basophile aux cellules. Les atypies cytonucléaires rappellent la maladie de Bowen avec des noyaux de grande taille, des dyskératoses, des pluri ou des bi nucléations et des mitoses anormales. L'effet cytopathogène d'une infection à HPV peut être encore visible se manifestant par des koïlocytes sous la forme

de cellules pourvues d'un noyau parfois hyperchromatique, s'entourant d'un halo clair périnucléaire, situées au des couches superficielles.

La VIN classique est associée avec une infection à HPV à haut risque dont le type 16 dans plus de 70 % des cas (22), (23).

Son pronostic est variable avec des régressions spontanées parfois au cours des papuloses bowénoïdes (terme clinique utilisé pour désigner des formes de VIN classique à lésions multiples souvent papuleuses et pigmentées chez des femmes jeunes).

5.4. Néoplasies intraépithéliales vulvaires de type différencié :

Ce sont les lésions de VIN différenciée de 2005. Ces VIN ne sont pas liées en général au virus HPV et se développent essentiellement sur une lésion préexistante à type de lichen scléreux, ce qui justifie le fait de biopsier tout lichen scléreux en particulier résistant au traitement (17).

Elles se manifestent cliniquement par des lésions leucoplasiques mais aussi un aspect en plaque rosée maculeuse, un ulcère ou une papule.

Elles se caractérisent histologiquement par des anomalies dysplasiques limitées au tiers inférieur de l'épithélium malpighien, en général les couches basales. Les couches superficielles de l'épithélium ont une maturation normale et ne contiennent pas de koilocytes. Les cellules sont pléomorphes, contenant un large cytoplasme avec des troubles de maturation de la kératine de type dyskératose ou des globes cornés et des mitoses. Les noyaux sont augmentés de volume, tantôt hyperchromatiques tantôt pourvus d'un gros nucléole.

Le lichen scléreux est souvent visible dans le stroma sous-jacent.

Le pronostic est variable avec un risque de transformation en carcinome épidermoïde bien réel.

5.5. Lichen scléreux vulvaire :

Le lichen scléreux a été décrit par Darier en 1892. Cette affection surtout fréquente à la ménopause se manifeste par des plaques blanches nacrées, prurigineuses entraînant une atrophie vulvaire.

Histologiquement, l'épiderme est aminci mais recouvert d'une hyperkératose, anormale en région muqueuse. La basale s'horizontalise avec disparition des bourgeons inter papillaires. Le chorion superficiel est le siège d'une fibro-hyalinose en bande, parfois œdémateuse au niveau de laquelle le réseau élastique disparaît plus ou moins complètement. Cette bande fibro-hyaline est soulignée par un infiltrat lymphocytaire disposé en bande sous épithéliale et s'accompagne d'altérations au niveau de la basale. Il existe des formes hyperplasiques pour lesquelles il faut rechercher des atypies cellulaires car elles ont un potentiel oncogène (24), (25).

5.6. Carcinome épidermoïde vulvaire :


Cliniquement, il s'agit le plus souvent d'une lésion unique (nodulaire, verruqueuse ou ulcérée) siégeant au niveau des grandes et petites lèvres, plus rarement de localisation clitoridienne. En histologie, il est pour la plupart du temps caractérisé par des boyaux de cellules malpighiennes avec des atypies plus ou moins marquées et des plages de kératinisation.

Résultats


Au total, 10 patientes sont incluses. La moyenne d'âge de la population étudiée est de 50,1 années (âge minimum : 38 ans, âge maximum 73 ans). 37 biopsies vulvaires sont réalisées : 10 en zone cliniquement saine et 27 en zone cliniquement suspecte. Sur les 10 biopsies en zone saine : 7 sont normales, 2 comportent des remaniements eczématiformes, et 1 est en faveur d'un lichen scléreux. Les 27 biopsies en zone suspecte montrent en histologie : 11 lésions de dysplasie modérée à sévère, 3 carcinomes épidermoïdes (dont 2 sur du lichen scléreux), 2 lichens scléreux, 2 lésions de bas grade dont 1 condylome, 1 mélanose bénigne de Laugier, 1 remaniement eczématiforme, 5 hyperplasies épithéliales sans caractère suspect (considérées comme normales), 2 normales. Nous avons segmenté pour l'analyse : les biopsies s'étant retrouvées normales au final, et les pathologiques.

1. Biopsies normales :

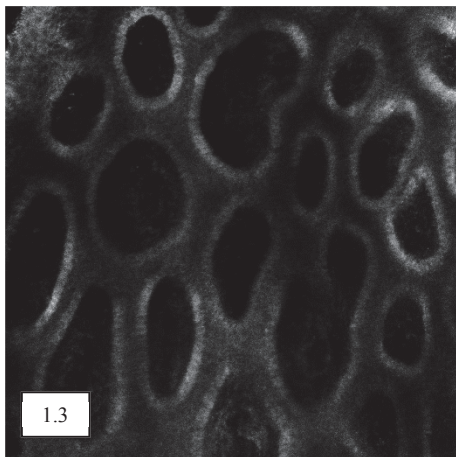
L'analyse en microscopie confocale des 14 biopsies normales est possible dans 13 cas (Tableau II). Les images ne sont pas disponibles (ND) dans 1 cas. Elle montre au niveau épidermique : un aspect de maillage dit en « nid d'abeille » avec des kératinocytes de taille et forme régulières (image 1.1). Lorsque la biopsie porte sur la muqueuse au niveau de la fourchette vulvaire, les noyaux apparaissent reflétants et les contours cellulaires plus épais. Il n'y a pas de cellules atypiques. La zone de jonction et les papilles sont bien visibles (image 1.3) : dans 3 cas d'hyperplasie épithéliale l'acquisition des images n'est pas assez profonde pour le déterminer. Dans 6 cas, quand l'acquisition est suffisamment profonde jusqu'au derme, le collagène a un aspect fibrillaire (image 1.4).



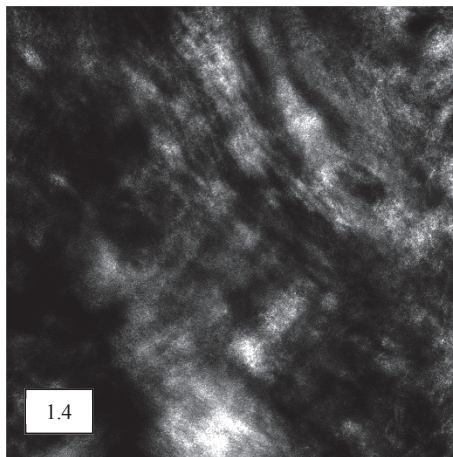
1.1



1.2



1.3



1.4

Figure 1 : Clichés en MC : Zone saine

Image 1.1. Epiderme en zone kératinisée : architecture en « nid d'abeille » visible : aspect régulier des kératinocytes.

Image 1.2. Epiderme en regard de la muqueuse vulvaire : noyaux des kératinocytes bien visibles.

Image 1.3. Zone de jonction : papilles visibles polycycliques, cellules péri-papillaires visibles.

Image 1.4. Derme : collagène fibrillaire.

2. Lésions non carcinomateuses :

Pour les 3 biopsies en faveur d'un remaniement eczématiforme : l'architecture en « nid d'abeille » est partiellement visible (Tableau II). Les kératinocytes ont un aspect peigné, allongé et l'espace inter-kératinocytaire est plus reflétant (image 2.1). La zone de jonction est visible, plus aplatie et les papilles sont moins polycycliques associées à des cellules reflétantes avec de longues dendrites dans l'épiderme (image 2.2 et image 6A). Dans 2 cas, une exocytose est visible, l'aspect de l'épiderme est flou dans sa globalité, évoquant un infiltrat inflammatoire. Aucune cellule atypique n'est visualisée.

L'aspect en confocal de la lésion de mélanose bénigne de Laugier est superposable aux zones saines à la différence que les cellules péri-papillaires sont plus réfléchantes en anneau (image 2.3) et associées à quelques mélanophages.

Pour les 3 biopsies portant sur les lésions de lichen scléreux seul, l'aspect de l'épiderme et de la zone de jonction est identique aux zones saines. Pour 1 cas, le derme a un aspect en verre dépoli (image 2.4) très particulier (Tableau II). Pour les 2 autres, le derme n'est pas visualisé.

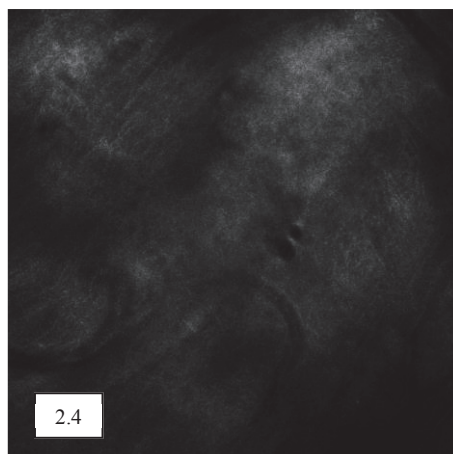
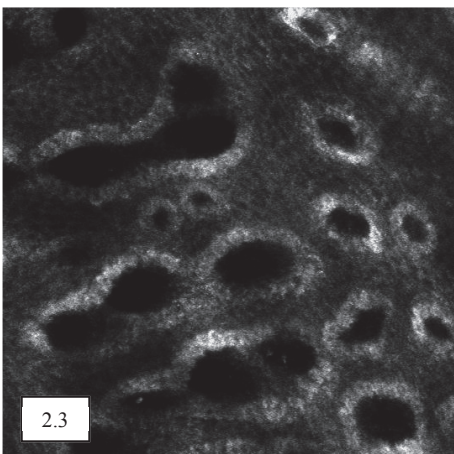
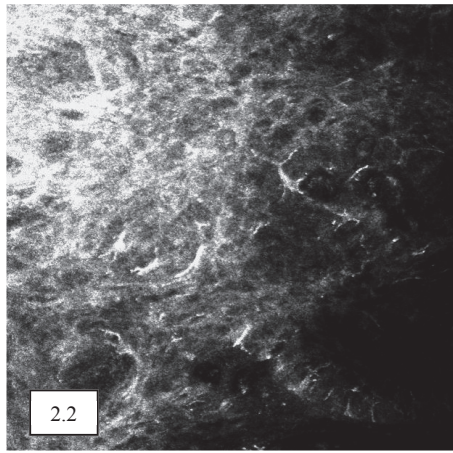



Figure 2 : Clichés en MC : Lésions non carcinomateuses.

Image 2.1. Epiderme : architecture en « nid d'abeille » partiellement visible, aspect peigné, allongé des kératinocytes, espace inter-kératinocytaire plus réfléchant.

Image 2.2. Epiderme : cellules réfléchantes avec de longs dendrites.

Image 2.3. Zone de jonction : cellules péri-papillaires très réfléchantes, en anneau, papilles polycycliques.

Image 2.4. Derme : collagène en verre dépoli, vaisseau visible.

3. Lésions de dysplasie et lésions carcinomateuses :

Pour les 2 biopsies de lésions de bas grade : l'architecture en « nid d'abeille » est partiellement visible, les kératinocytes sont atypiques (contours flous, rapport nucléo-cytoplasmique variable) dans 1 cas sur 2 (Tableau II).

Pour les 11 biopsies de lésions de dysplasie modérée à sévère : l'architecture en « nid d'abeille » est partiellement visible, désorganisée (image 3.1 et image 3.2), ou non visible. Les kératinocytes sont atypiques (Tableau II).

Différents types de cellules atypiques sont retrouvés dans l'épiderme, leur aspect et leur fréquence sont comparés à l'histologie (Tableau I) : prolifération de petites cellules monomorphes cubiques (image 2A), évoquant histologiquement des cellules basaloïdes, cellule ronde en cible avec noyau clair et halo péri-nucléaire très reflétant (image 2B) évoquant histologiquement des cellules dyskératosiques, cellules nucléées au sein de la couche cornée évoquant une parakératose (images 5A et 5B), grandes cellules peu reflétantes évocatrices de koïlocytes (images 4A et 4B).

La zone de jonction et les cellules péri-papillaires sont partiellement visibles, parfois des vaisseaux intra-papillaires sont visibles (image 3.5). Le collagène dermique est densifié dans 2 cas.

| Résultats histologiques | Confronté en microscopie confocale |
|----------------------------|------------------------------------|
| Dyskératose (n=10) | Visible (8/10) 2 non visibles |
| Parakératose (n=9) | Visible (9/9) |
| Cellules basaloïdes (n=5) | Visibles (1/5) 4 non visibles |
| Koïlocytes (n=6) | Visible (4/6) 2 non visibles |
| Atypies cellulaires (n=10) | Visible (9/10) 1 non visible |

Tableau I : Comparaison des cellules atypiques en histologie et en microscopie confocale. n=nombre de biopsies décrivant un type de cellule atypique en histologie, comparé au nombre de fois où il est visualisé en microscopie confocale pour les mêmes biopsies.

Concernant les lésions de carcinome épidermoïde : l'aspect clinique est une lésion ulcéro-bourgeonnante. En microscopie confocale : l'architecture en « nid d'abeille » et les kératinocytes ne sont pas visibles, remplacés par un induit fibrino-leucocytaire important dans 2 biopsies sur 3 (image 3.3). Dans les 3 cas, la zone de jonction n'est pas visible. 2 biopsies retrouvent des lésions de lichen scléreux avec un aspect en verre dépoli en microscopie confocale (images 7A et 7B) (Tableau II).

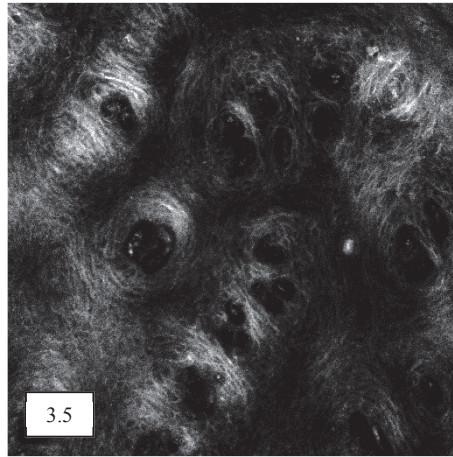
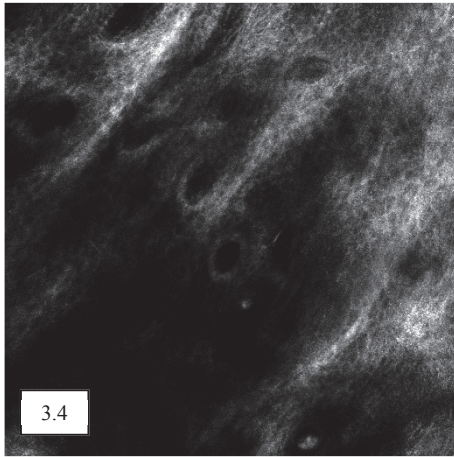





Figure 3 : Clichés en MC : lésions carcinomateuses

Image 3.1. Epiderme : aspect en « nid d'abeille » partiellement visible, kératinocytes de forme et taille irrégulières.

Image 3.2. Epiderme : aspect en « nid d'abeille » partiellement visible, kératinocytes de forme et taille irrégulières, cellules atypiques.

Image 3.3. Epiderme : aspect en « nid d'abeille » non visible, induit fibrino-leucocytaire. Derme sous-jacent visible.

Image 3.4. Zone de jonction : papilles et cellules péri-papillaires moins visibles.

Image 3.5. Zone de jonction : partie supérieure des puits papillaires avec vaisseaux intra-papillaires.

Tableau II : Description des caractéristiques en microscopie confocale selon le type histologique. n=nombre de biopsies. ND= Non Disponible. NS= Non Significatif.

| | Epiderme : | | Zone de jonction : | Derme : | |
|---|---|--|--|---|------------------------------------|
| Type Histologique (n=37) | Architecture en « nid d'abeille » | Aspect des kératinocytes | Papilles | Cellules péri-papillaires | Aspect du collagène |
| ZONES SAINES (n=14) : | | | | | |
| Normal (n=14) | Visible (n=12/14) | | | Visibles (n=10/14) 1ND 3NS | |
| | Partiellement visible (n=1/14) 1 ND | Normaux (n=13/14) 1ND | Visible (n=10/14) 1ND 3NS | Cellules dendritiques (n= +3/14 n= -11/14) | Fibrillaire (n=5/14) 1ND 8NS |
| LESIONS NON CARCINOMATEUSES (n=7) : | | | | | |
| Remaniements eczématiformes (n=3) | | Aspect peigné, espaces intercellulaires plus reflétant (n=3/3) | | Visible (n=1/3) Partiellement visibles (n=2/3) | |
| | Partiellement visible (n=3/3) | | Visible (n=1/3) Partiellement visible (n=2/3) | Cellules dendritiques (n=3/3) | Fibrillaire (n=1/3) 2NS |
| Lichen scléreux seul (n=3) | Visible (n=3/3) | Normaux (n=3/3) | Visible (n=2/3) Partiellement visible (n=1/3) | Visibles (n=2/3) Partiellement visible (n=1/3) | Verre dépoli (n=1/3) 2NS |
| Mélanose bénigne de Laugier (n=1) | Visible | Normaux | Visible | Visible | Fibrillaire |
| LESIONS CARCINOMATEUSES (n=16) : | | | | | |
| Dysplasie de bas grade (n=2) | Visible (n=1/2) | Normaux (n=1/2) | | | |
| | Partiellement visible (n=1/2) | Atypiques (n=1/2) | Visible (n=1/2) Partiellement visible (n=1/2) | Visible (n=1/2) Partiellement visible (n=1/2) | 2NS |
| Dysplasie modérée à sévère (n=11) | | | Partiellement visible (n=11/11) | | Fibrillaire (n=5/11) |
| | Partiellement visible, désorganisée (n=11/11) | Atypiques (n=11/11) | Vaisseaux visibles (n=7/11) | Partiellement visibles (n=11/11) | Dense (n=2/11) 4NS |
| Carcinome épidermoïde (n=3) Associé au lichen scléreux (n=2/3) | Partiellement visible (n=1/3) | Atypiques (n=1/3) | | | Fibrillaire (n=1/3) |
| | Non visible (n=2/3) | Non visibles (n=2/3) | Non visible (n=3/3) | Non visibles (n=3/3) | Verre dépoli (n=2/3) |

4. Clichés en microscopie confocale (MC) et en histologie :

Image 1A : Cliché en MC :

Zone de jonction : cellules péri-papillaires très réfléchantes. Cellule triangulaire avec longues dendrites (flèche pleine).

Image 1B : Résultat histologique :

Hyperpigmentation basale ethnique.

Mélanophages.

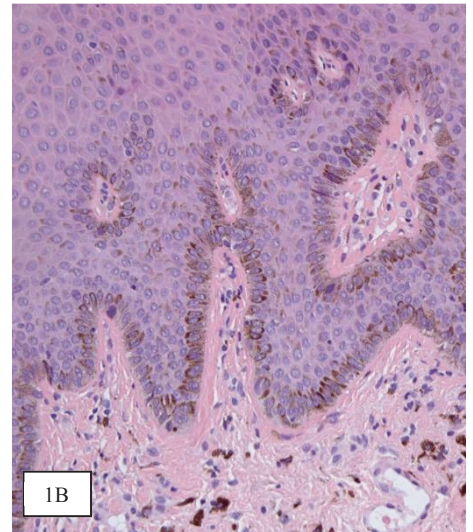
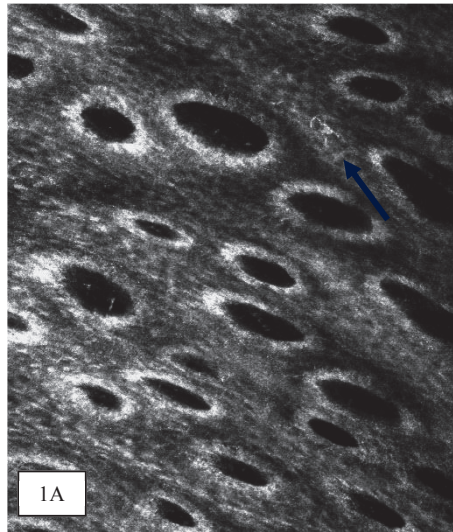


Image 2A. Cliché en MC :

Epiderme : cellules monomorphes de forme cubique.

Image 2B. Résultat histologique :

Prolifération de cellules basaloïdes

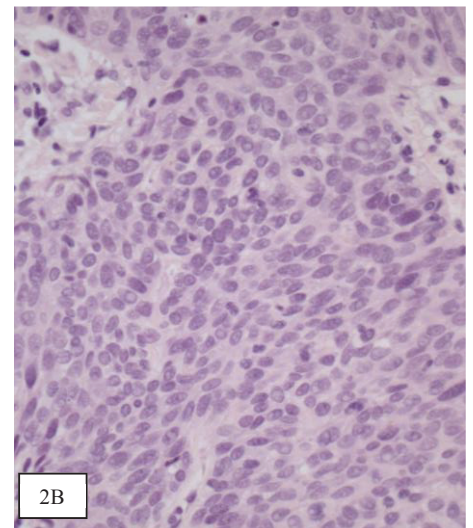
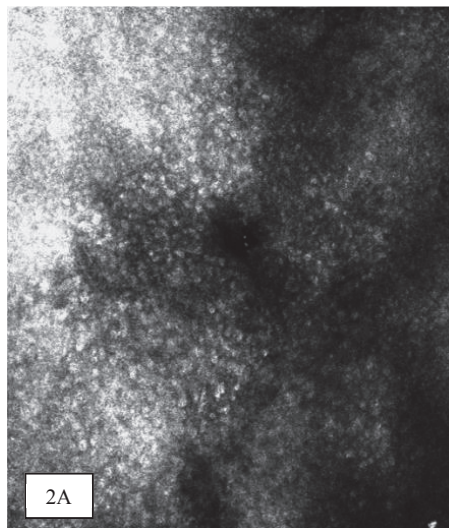


Image 3A. Cliché en MC :

Epiderme : cellules rondes en cible avec noyau clair et halo péri-nucléaire très réfléchant.

Image 3B : Résultat histologique :

Cellules dyskératosiques.

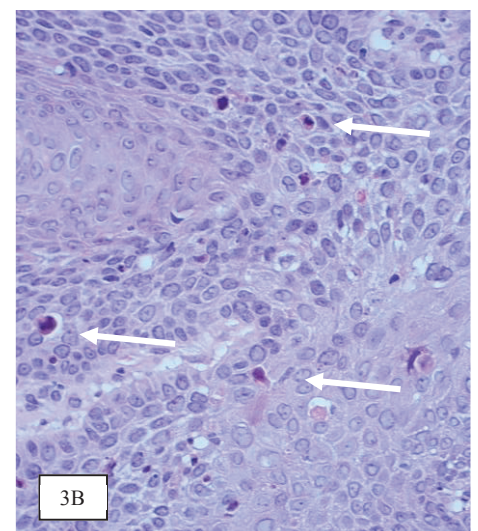
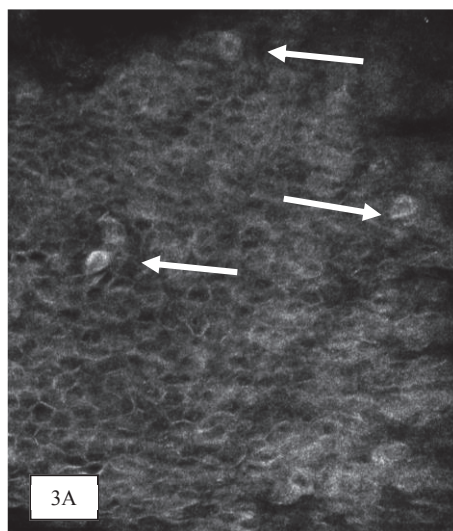


Image 4A. Cliché en MC :

Cellule ronde avec noyau reflétant et halo sombre.

Image 4B : Résultat histologique :

Cellule koilocytaire en surface.

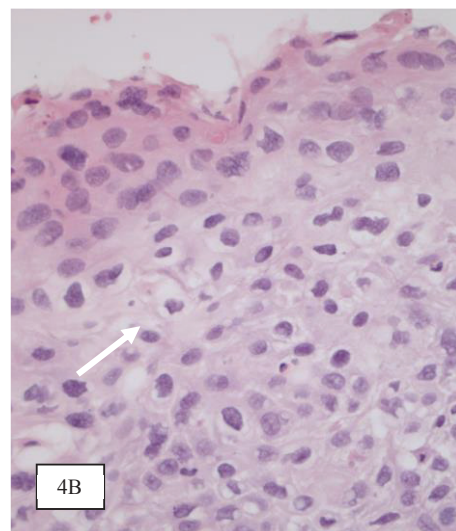
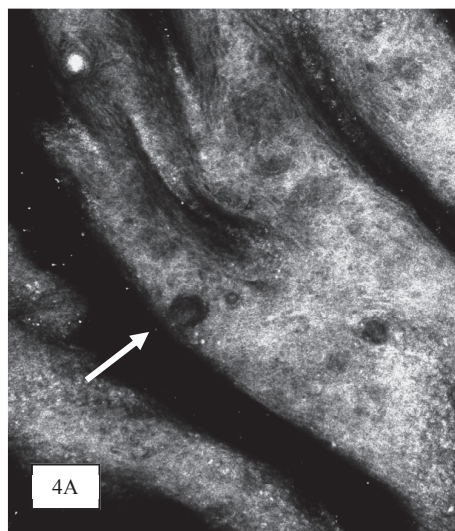


Image 5A. Cliché en MC :

Cellule ronde en cible avec noyau clair et halo péri-nucléaire très reflétant dans la couche cornée.

Image 5B : Résultat histologique :

Parakératose : persistance de cellule dyskérotosique dans la couche cornée.

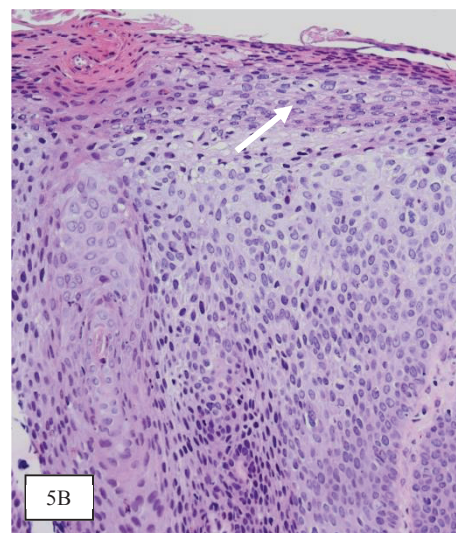
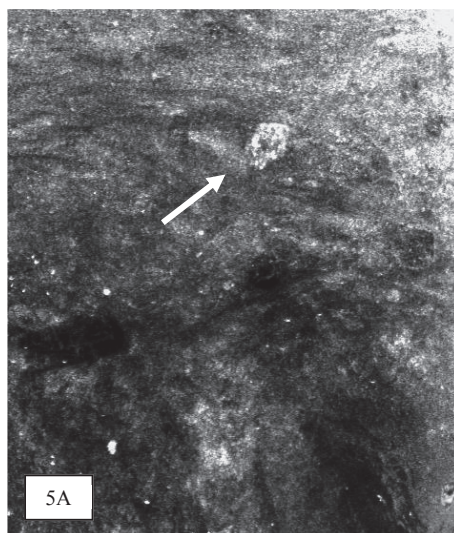


Image 6A. Cliché en MC :

Cellules reflétantes avec longues dendrites.

Image 6B : Résultat histologique :

Cellules de Langherans (immunomarqueur CD1a).

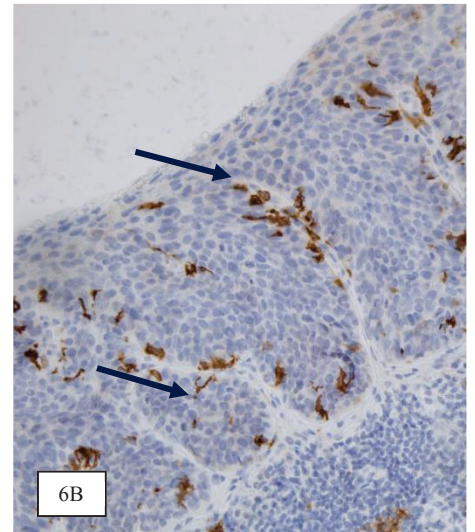

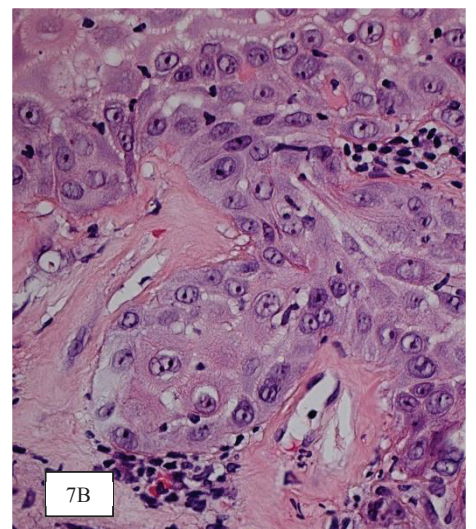
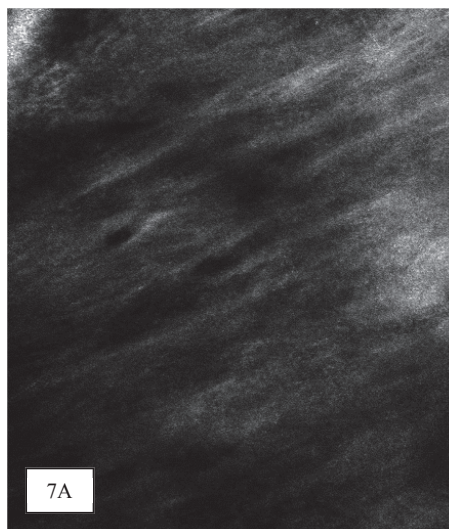


Image 7A : Cliché en MC :

Derme : aspect en verre dépoli.

Image 7B : Résultat histologique :

Bande de fibro-hyalinose témoignant d'un lichen scléreux sous-jacent.



Discussion

De nombreuses études ont été publiées sur l'intérêt du microscope confocal pour les lésions cutanées mais aucune à propos des lésions vulvaires en dehors des lésions pigmentées (19), (20). Nous avons donc, pour la première fois, exploré par microscopie confocale, la muqueuse vulvaire saine en même temps que des lésions vulvaires suspectes de VIN ou de carcinome épidermoïde. De manière fortuite, nous avons également exploré quelques cas d'autres pathologies : lichen scléreux isolé ou associé aux VIN, eczéma, mélanose de Laugier.

Pour les zones saines, 2 types d'images sont observés en fonction de la zone d'acquisition : en zone kératinisée ou sur la muqueuse. Sur les zones kératinisées, nous observons une architecture en « nid d'abeille » avec des kératinocytes de taille et forme régulières. En regard de la muqueuse vulvaire, on retrouve cette architecture régulière mais les noyaux apparaissent reflétants et les contours cellulaires fortement marqués. Ces aspects corroborent ceux observés précédemment sur la muqueuse labiale (18) et confirment que l'aspect en microscopie confocale des cellules peut varier dans les zones de transition entre peau et muqueuse.

Les lésions de dysplasie moyenne ou sévère sont caractérisées par une architecture en « nid d'abeille » partiellement visible, désorganisée (images 3.1 et 3.2). Cet aspect a déjà été décrit sur les lésions carcinomateuses cutanées (17). Différentes cellules atypiques sont décrites après confrontation avec l'anatomopathologiste : nous retrouvons notamment avec une forte corrélation histologique les cellules dyskératosiques décrites dans de précédentes études (17), (26). Elles sont caractérisées en confocal par des cellules rondes en cible avec un noyau clair bien visible et un halo très reflétant (images 3A et 3B).

Nous retrouvons aussi quasi constamment des lésions de parakératose décrites en histologie (image 5B) : elles se présentent comme des cellules en cible avec un noyau persistant au sein de la couche cornée (image 5A). Ces aspects avaient déjà été décrits dans les carcinomes épidermoïdes cutanés, et kératoses actiniques (17).

Dans 7 cas sur 11, des vaisseaux intra-papillaires sont visibles en confocal (image 3.5), cet aspect avait été aussi décrit (17). La présence de vaisseaux intra-papillaires comme signe de diagnostic différentiel entre des lésions bénignes et malignes a déjà été rapporté (27), (28).

Pour les 6 biopsies où des cellules koïlocytaires sont décrites, l'aspect attendu de cellules superficielles de grande taille peu ou pas reflétantes est observé dans 4 cas au microscope confocal (images 4A et 4B).

Enfin, dans seulement 1 cas sur 5 nous retrouvons en microscopie confocale un aspect pouvant être évocateur des cellules basaloïdes, possiblement parce que dans les autres cas ces cellules ressemblent aux cellules basales normales.

En ce qui concerne les lésions de carcinome épidermoïde, l'ulcération de la muqueuse entraîne une perte de l'épiderme, de ce fait non visible ou partiellement visible sur les clichés (image 3.3), l'aspect clinique inflammatoire se traduit par un induit fibrino-leucocytaire. De manière intéressante 2 des lésions se développent sur un lichen scléreux et nous retrouvons dans les 2 cas un aspect en verre dépoli reproductible au microscope confocal (images 7A et 7B). Cet aspect en verre dépoli est également retrouvé dans 1 cas sur 3 de lichen scléreux isolé. Les 2 autres cas ne sont pas contributifs car l'acquisition en microscopie confocale n'est pas assez profonde et le derme non visualisé. Un aspect similaire en microscopie confocale de collagène dense homogène avait déjà été évoqué sur la peau (29), (30).

Sur les 27 biopsies réalisées en zone dite suspecte : 7 sont des zones saines en histologie, 4 sont des lésions non carcinomateuses et 16 sont des lésions carcinomateuses. Ces résultats laissent

penser que l'examen clinique pour le diagnostic des dysplasies vulvaires pourrait bénéficier de l'apport de la microscopie confocale afin de guider les biopsies.

Le microscope confocal semble être un outil diagnostique non invasif pour cibler les biopsies des lésions plurifocales, ou étendues, ou limiter les biopsies itératives dans le cas d'une surveillance. Il pourrait aussi être un outil diagnostique pour le lichen scléreux mais nos résultats limités (n=5/37) doivent être confirmés sur une plus grande série. Au vu du faible nombre de biopsies sur des lésions de bas grade (n=2), nous ne pouvons pas établir une corrélation certaine avec l'anatomopathologie. Enfin, pour le diagnostic des lésions de carcinome épidermoïde vulvaire, le microscope confocal ne semble pas apporter d'éléments supplémentaires car l'aspect clinique est suffisamment inquiétant pour indiquer une biopsie d'emblée et la présentation ulcéro-bourgeonnante gêne l'analyse de l'épithélium.

La principale limite de cette étude concerne l'application de l'appareil sur la muqueuse vulvaire. Le microscope confocal est souvent employé sur la peau et sur des lésions planes. La spécificité de cette région anatomique est d'être constituée de replis de muqueuse vulvaire et l'acquisition des images doit se faire sur une table d'examen gynécologique avec des étriers. Il existe un biais car il est difficile de biopsier précisément sur la zone ciblée par le microscope. L'appareil utilisé pour cette étude est peu adapté à la région anatomique, un microscope plus ergonomique et un écran adaptable permettraient une meilleure acquisition en pratique clinique.

Conclusion

Le microscope confocal apparaît comme outil diagnostique non invasif intéressant pour le diagnostic des lésions vulvaires suspectes de VIN, notamment pour les lésions plurifocales ou étendues. Les lésions de lichen scléreux pourraient aussi être étayées par le microscope confocal. Cependant, pour le diagnostic des carcinomes épidermoïdes dans notre étude, le microscope confocal n'apporte pas d'intérêt supplémentaire, mais le nombre de cas était trop faible pour pouvoir conclure, notamment pour le diagnostic des carcinomes in situ.

Le but *in fine* serait d'établir un diagnostic d'imagerie presque instantané en consultation, tout en limitant le désagrément qu'engendre une biopsie vulvaire et en réduisant le coût de santé inhérent aux biopsies.

Références bibliographiques

1. Chokoeva AA TG Castelli E et al. Vulvar cancer: a review for dermatologists. *Wien Med Wochenschr.* 2015;165(7-8):164-77.
2. Van de Nieuwenhof HP, Van der Avoort IAM, De Hullu JA. Review of squamous premalignant vulvar lesions. *Crit Rev Oncol Hematol.* 2008;68(2):131-56.
3. Sideri M, Jones RW, Wilkinson EJ, et al. Squamous vulvar intraepithelial neoplasia: 2004 modified terminology, ISSVD Vulvar Oncology Subcommittee. *J Reprod Med.* 2005;50(11):807-10.
4. Van Seters M, Van Beurden M, De Craen AJM. Is the assumed natural history of vulvar intraepithelial neoplasia III based on enough evidence? A systematic review of 3322 published patients. *Gynecol Oncol.* 2005;97(2):645-51.
5. Jones RW, Rowan DM, Stewart AW. Vulvar intraepithelial neoplasia: aspects of the natural history and outcome in 405 women. *Obstet Gynecol.* 2005;106(6):1319-26.
6. Bergeron C. Nouvelle terminologie histologique des néoplasies intraépithéliales de la vulve. 2008;Gynécologie Obstétrique & Fertilité-Vol. 36-N° 1-p. 74-78.
7. Nazac A, Louis-Sylvestre C. Néoplasies intraépithéliales de la vulve. *EMC Gynécologie* 20161121-5. 2015;([Article 510-A-25]).
8. Leroy J-L, Vinatier D, Collier F, et al. Diagnostic d'une néoplasie intraépithéliale vulvaire (VIN). 2008;Gynécologie Obstétrique & Fertilité-Vol.36(N°2):p.190-199.
9. Akerman G, Dussour C, Haddad B, et al. Épidémiologie des néoplasies vulvaires intraépithéliales. 2007;Gynécologie Obstétrique & Fertilité-Vol. 35-N° 12-p. 1251-1256.
10. Plantier F, Moyal-Barracco M. Comprendre les néoplasies intraépithéliales vulvaires. 2009;Annales de Dermatologie et de Vénérologie-Vol. 136-N° 2-p. 145-151.
11. Van der Avoort I a. M, Shirango H, Hoevenaars BM, et al. Vulvar squamous cell carcinoma is a multifactorial disease following two separate and independent pathways. *Int J Gynecol Pathol.* 2006;25(1):22-9.
12. Comino R, Coronado PJ, Cararach M, et al. Spanish consensus on vulvar disorders in postmenopausal women. *Maturitas.* 2015;80(2):226-33.
13. Baiocchi G, Rocha RM. Vulvar cancer surgery. *Curr Opin Obstet Gynecol.* 2014;26(1):9-17.
14. Hill-Daniel J, Roett MA. Genital Cancers in Women: Vulvar Cancer. *FP Essent.* 2015;438:31-43-48.
15. Kanitakis J, Bahadoran P, Braun R, et al. In vivo reflectance confocal microscopy in dermatology: a proposal concerning French terminology. *Ann Dermatol Vénérologie.* 2013;140(11):678-86.

16. Warszawik-Hendzel O, Olszewska M, Maj M, et al. Non-invasive diagnostic techniques in the diagnosis of squamous cell carcinoma. *J Dermatol Case Rep.* 2015;9(4):89-97.
17. Rishpon A, Kim N, Scope A, et al. Reflectance confocal microscopy criteria for squamous cell carcinomas and actinic keratoses. *Arch Dermatol.* 2009;145(7):766-72.
18. Anuthama K, Sherlin HJ, Anuja N, et al. Characterization of different tissue changes in normal, betel chewers, potentially malignant lesions, conditions and oral squamous cell carcinoma using reflectance confocal microscopy: Correlation with routine histopathology. *Oral Oncol.* 2010;46(4):232-48.
19. Cinotti E, Couzan C, Perrot JL, et al. Reflectance confocal microscopy for the diagnosis of vulvar naevi: six cases. *J Eur Acad Dermatol Venereol JEADV.* 2016;30(1):30-5.
20. Debarbieux S, Perrot JL, Erfan N, et al. Reflectance confocal microscopy of mucosal pigmented macules: a review of 56 cases including 10 macular melanomas. *Br J Dermatol.* 2014;170(6):1276-84.
21. Bornstein J, Bogliatto F, Haefner HK, et al., ISSVD Terminology Committee. The 2015 International Society for the Study of Vulvovaginal Disease (ISSVD) Terminology of Vulvar Squamous Intraepithelial Lesions. *Obstet Gynecol.* 2016;127(2):264-8.
22. Srodon M, Stoler MH, Baber GB, et al. The distribution of low and high-risk HPV types in vulvar and vaginal intraepithelial neoplasia (VIN and VaIN). *Am J Surg Pathol.* 2006;30(12):1513-8.
23. Hillemanns P, Wang X. Integration of HPV-16 and HPV-18 DNA in vulvar intraepithelial neoplasia. *Gynecol Oncol.* févr 2006;100(2):276-82.
24. Pelisse M. Lichen scléreux. *EMC - Dermatol* 2003 8 Artic 98-530--10.
25. Leibowitch M, Neill S, Pelisse M, et al. The epithelial changes associated with squamous cell carcinoma of the vulva: a review of the clinical, histological and viral findings in 78 women. *Br J Obstet Gynaecol.* 1990;97(12):1135-9.
26. Ulrich M, Kanitakis J, González S, Lange-Asschenfeldt S, Stockfleth E, Roewert-Huber J. Evaluation of Bowen disease by in vivo reflectance confocal microscopy. *Br J Dermatol.* 2012;166(2):451-3.
27. Mun J-H, Park S-M, Song M, et al. Clinical and dermoscopic characteristics of extramammary Paget disease: a study of 35 cases. *Br J Dermatol.* 2016;174(5):1104-7.
28. Barisani A, Dika E, Fanti PA, et al. Dermoscopic findings of vulvar intraepithelial neoplasia (VIN): a series of 4 cases. *Br J Dermatol* 2016
29. Jacquemus J, Debarbieux S, Depaepe L, et al. Reflectance confocal microscopy of extra-genital lichen sclerosus atrophicus. *Skin Res Technol.* 2016;22(2):255-8.
30. Kreuter A, Gambichler T, Sauermann K, et al. Extragenital lichen sclerosus successfully treated with topical calcipotriol: evaluation by in vivo confocal laser scanning microscopy. *Br J Dermatol.* 2002;146(2):332-3.

Serment d'Hippocrate

Au moment d'être admise à exercer la médecine, je promets et je jure d'être fidèle aux lois de l'honneur et de la probité.

Mon premier souci sera de rétablir, de préserver ou de promouvoir la santé dans tous ses éléments, physiques et mentaux, individuels et sociaux.

Je respecterai toutes les personnes, leur autonomie et leur volonté, sans aucune discrimination selon leur état ou leurs convictions. J'interviendrai pour les protéger si elles sont affaiblies, vulnérables ou menacées dans leur intégrité ou leur dignité. Même sous la contrainte, je ne ferai pas usage de mes connaissances contre les lois de l'humanité.

J'informerai les patients des décisions envisagées, de leurs raisons et de leurs conséquences.

Je ne tromperai jamais leur confiance et n'exploiterai pas le pouvoir hérité des circonstances pour forcer les consciences.

Je donnerai mes soins à l'indigent et à quiconque me les demandera. Je ne me laisserai pas influencer par la soif du gain ou la recherche de la gloire.

Admise dans l'intimité des personnes, je tairai les secrets qui me seront confiés. Reçue à l'intérieur des maisons, je respecterai les secrets des foyers et ma conduite ne servira pas à corrompre les mœurs.

Je ferai tout pour soulager les souffrances. Je ne prolongerai pas abusivement les agonies. Je ne provoquerai jamais la mort délibérément.

Je préserverai l'indépendance nécessaire à l'accomplissement de ma mission. Je n'entreprendrai rien qui dépasse mes compétences. Je les entretiendrai et les perfectionnerai pour assurer au mieux les services qui me seront demandés.

J'apporterai mon aide à mes confrères ainsi qu'à leurs familles dans l'adversité.

Que les hommes et mes confrères m'accordent leur estime si je suis fidèle à mes promesses ; que je sois déshonorée et méprisée si j'y manque.

