

**Syndromes inflammatoires de reconstitution
immunitaire à *Histoplasma capsulatum* var *capsulatum*
chez des patients infectés par le VIH en Guyane
Française : étude de cas**
Régis De Reynal de Saint Michel

► **To cite this version:**

Régis De Reynal de Saint Michel. Syndromes inflammatoires de reconstitution immunitaire à *Histoplasma capsulatum* var *capsulatum* chez des patients infectés par le VIH en Guyane Française : étude de cas. Médecine humaine et pathologie. 2016. <dumas-01405771>

HAL Id: dumas-01405771

<https://dumas.ccsd.cnrs.fr/dumas-01405771>

Submitted on 30 Nov 2016

HAL is a multi-disciplinary open access archive for the deposit and dissemination of scientific research documents, whether they are published or not. The documents may come from teaching and research institutions in France or abroad, or from public or private research centers.

L'archive ouverte pluridisciplinaire **HAL**, est destinée au dépôt et à la diffusion de documents scientifiques de niveau recherche, publiés ou non, émanant des établissements d'enseignement et de recherche français ou étrangers, des laboratoires publics ou privés.

UNIVERSITE DES ANTILLES
ET DE LA GUYANE

2016

FACULTE DE MEDECINE
HYACINTHE BASTARAUD

2016ANTI0049

**Syndromes inflammatoires de reconstitution immunitaire à
Histoplasma capsulatum var capsulatum chez des patients
infectés par le VIH en Guyane Française : étude de cas**

THESE

Présentée et soutenue publiquement à la Faculté de Médecine Hyacinthe BASTARAUD
des Antilles et de la Guyane

Et examinée par les enseignants de la dite Faculté

Le 27 juin 2016

Pour obtenir le grade de

DOCTEUR EN MEDECINE

Par

Régis de Reynal de Saint Michel

A Schœlcher

Examineurs de la thèse :

Mr Pierre COUPPIE

Professeur et Président du jury

Mr Mathieu NACHER Professeur

Mme Magalie DEMAR Professeur

Mr Antoine ADENIS Docteur et Directeur de thèse

UNIVERSITE DES ANTILLES ET DE LA GUYANE



FACULTE DE MEDECINE HYACINTHE BASTARAUD

Présidente de l'Université : Corinne MENCE-CASTER

Doyen de la Faculté de Médecine : Raymond CESAIRE

Vice-Doyen de la Faculté de Médecine: Suzy DUFLO

Professeurs des Universités - Praticiens Hospitaliers

Serge ARFI

Médecine interne

CHU de FORT- DE - FRANCE

Tel : 05 96 55 22 55 - Fax : 05 96 75 84 45

Bruno HOEN

Maladies Infectieuses

CHU de POINTE- À -PITRE/ABYMES

Tel : 05 90 89 15 45

Pascal BLANCHET

CHU de POINTE- À -PITRE/ABYMES

Tel : 05 90 89 13 95 - Tel/Fax 05 90 89 17 87

André-Pierre UZEL

Chirurgie Orthopédique et Traumatologie

CHU de POINTE-A-PITRE/ABYMES

Tel : 05 90 89 14 66 – Fax : 0590 89 17 44

Pierre COUPPIE

Dermatologie

CH de CAYENNE

Tel : 05 94 39 53 39 - Fax : 05 94 39 52 83

Thierry DAVID

Ophtalmologie

CHU de POINTE-A-PITRE/ABYMES

Tel : 05 90 89 14 55 - Fax : 05 90 89 14 51

Suzy DUFLO

ORL – Chirurgie Cervico-Faciale

CHU de POINTE-A-PITRE/ABYMES

Tel : 05 90 93 46 16

Eustase JANKY

Gynécologie-Obstétrique

CHU de POINTE-A-PITRE/ABYMES

Tel 05 90 89 13 89 - Fax 05 90 89 13 88

Georges JEAN-BAPTISTE

Rhumatologie

CHU de FORT- DE - FRANCE

Tel : 05 96 55 23 52 - Fax : 05 96 75 84 44

François ROQUES

Chirurgie Thoracique et Cardiovasculaire

CHU de FORT- DE - FRANCE

Tel : 05 96 55 22 71 - Fax : 05 96 75 84 38

Jean ROUDIE

Chirurgie Digestive

CHU de FORT- DE - FRANCE

Tel : 05 96 55 21 01

Jean-Louis ROUVILLAIN

Chirurgie Orthopédique
 CHU de FORT- DE - FRANCE
 Tel : 05 96 55 22 28

André WARTER

Anatomopathologie
 CHU de FORT- DE - FRANCE
 Tel : 05 96 55 23 50

André CABIE

Maladies Infectieuses
 CHU de FORT- DE - FRANCE
 Tel : 05 96 55 23 01

Philippe CABRE

Neurologie
 CHU de FORT- DE - FRANCE
 Tel : 05 96 55 22 61

Raymond CESAIRE

Bactériologie-Virologie-Hygiène option virologie
 CHU de FORT- DE - FRANCE
 Tel : 05 96 55 24 11

Philippe DABADIE

Anesthésiologie/Réanimation
 CHU de POINTE- À -PITRE/ABYMES
 Tel : 05 96 89 11 82

Maryvonne DUEYMES-BODENES

Immunologie
 CHU de FORT- DE - FRANCE
 Tel : 05 96 55 24 24

Régis DUVAUFERRIER

Radiologie et imagerie Médicale
 CHU de FORT- DE - FRANCE
 Tel : 05 96 55 21 84

Annie LANNUZEL

Neurologie
 CHU de POINTE- À -PITRE/ABYMES
 Tel : 05 90 89 14 13

Louis JEHEL

Psychiatrie Adulte
 CHU de FORT- DE - FRANCE
 Tel : 05 96 55 20 44

Mathieu NACHER

Epidémiologie
 CH de CAYENNE
 Tel : 05 94 93 50 24

Guillaume THIERY

Réanimation
 CHU de POINTE-A-PITRE/BYMES
 Tel : 05 90 89 17 74

Magalie DEMAR

Parasitologie et Infectiologie
 CH de CAYENNE
 Tel : 05 94 39 53 09

Vincent MOLINIE

Anatomie Cytologie Pathologique
 CHU de FORT DE FRANCE
 Tel : 05 96 55 20 85/55 23 50

Philippe KADHEL

Gynécologie-Obstétrique
 CHU de POINTE-A-PITRE/ABYMES
 Tel : 05 90

Jeannie HELENE-PELAGE

Médecine Générale
 Cabinet libéral au Gosier
 Tel : 05 90 84 44 40 - Fax : 05 90 84 78 90

Professeurs des Universités Associé

Karim FARID

Médecine Nucléaire
 CHU de FORT- DE - FRANCE
 Tel : 05 96 - Fax : 05 96

Maître de Conférences des Universités - Praticiens Hospitaliers

Christophe DELIGNY

Gériatrie et biologie du vieillissement
 CHU de FORT- DE - FRANCE
 Tel : 05 96 55 22 55

Jocelyn INAMO

Cardiologie
 CHU de FORT- DE - FRANCE
 Tel : 05 96 55 23 72 - Fax : 05 96 75 84 38

Franciane GANE-TROPLENT

Médecine générale
 Cabinet libéral les Abymes
 Tel : 05 90 20 39 37

Fritz-Line VELAYOUDOM épouse CEPHISE

Endocrinologie
 CHU de POINTE- À -PITRE/ABYMES
 Tel : 05 90 89 13 03

Marie-Laure LALANNE-MISTRIH

Nutrition
 CHU de POINTE- À -PITRE/ABYMES
 Tel : 05 90 89 13 00

Sébastien BREUREC

Bactériologie & Vénérologie
 CHU de POINTE- À -PITRE/ABYMES
 Tel : 05 90 89 12 80

Narcisse ELENGA

Pédiatrie
 CH de CAYENNE

Chefs de Clinique des Universités - Assistants des Hôpitaux

| | |
|----------------------------------|--|
| Rémi EYRAUD | Urologie CHU de POINTE- À -PITRE/ABYMES Tel : 05 90 89 13 95 |
| MARY Julia | Rhumatologie CHU de FORT- DE - FRANCE Rhumatologie et Médecine Interne |
| MOINET Florence | CHU de FORT- DE - FRANCE |
| Tel : 05 55 22 55 | |
| Philippe CARRERE | Médecin Générale CHU de POINTE- À -PITRE/ABYMES Tel : 06 90 99 99 11 |
| DE RIVOYRE Benoit | Ophtalmologie CHU de POINTE- À -PITRE/ABYMES Tel : 05 90 89 14 50 |
| SEVERYNS Mathieu | Orthopédie CHU de FORT –DE- FRANCE Tel : 05 90 55 22 28 |
| DELAIGUE Sophie | Dermatologie – Maladies Infectieuses CH de CAYENNE Tel : 05 94 39 53 39 |
| Katlyne POLOMAT | Médecine interne CHU de FORT- DE - FRANCE Tel : 05 96 55 22 55 |
| BORJA DE MOZOTA Daphné | Gynécologie Obstétrique CHU de POINTE- À –PITRE/ABYMES Tel : 0590 89 19 89 |
| ROSE-DITE MODESTINE Johan | Urologie CHU de POINTE- À –PITRE/ABYMES Tel : 0590 89 13 95 |
| JACQUES-ROUSSEAU Natacha | Anesthésiologie/Réanimation CHU de POINTE- À -PITRE/ABYMES Tel : 05 96 89 11 82 |
| GUILLE Jérémy | ORL et Chirurgie Maxillo Faciale CHU de POINTE- À -PITRE/ABYMES Tel : 05 90 89 13 95 |
| BLETTERY Marie | Rhumatologie 5D CHU de FORT- DE - FRANCE Tel : 05 96 55 23 52 - Fax : 05 96 75 84 44 |
| SCHOELL Thibaut | Chirurgie thoracique et cardiovasculaire CHU de FORT- DE - FRANCE Tel : 05 96 55 22 71 - Fax : 05 96 75 84 38 |
| SAJIN Ana Maria | Psychiatrie CHU de FORT- DE - FRANCE Tel : 05 96 55 20 44 |
| GHASSANI Ali | Gynécologie Obstétrique CHU de POINTE- À –PITRE/ABYMES Tel : 0590 89 19 89 |

BRUNIER-AGOT Lauren

Rhumatologie
CHU de FORT- DE - FRANCE
Tel : 05 96 55 23 52

GALLI-DARCHE Paola

Neurologie
CHU de FORT- DE - FRANCE

CHARMILLON Alexandre

Maladies Infectieuses
CH de CAYENNE
Tel : 05 94 39 53 39

Professeurs EMERITES

Bernard CARME

Parasitologie

CHARLES-NICOLAS Aimé

Psychiatrie Adulte

Remerciements

Au Professeur Pierre COUPPIE pour avoir accepté de présider ce jury et pour m'avoir enseigné la dermatologie avec passion. Je vous adresse ma profonde gratitude pour votre participation à la réalisation de cette thèse.

Au Professeur Mathieu NACHER pour m'avoir guidé vers ce sujet de thèse. Merci pour votre gentillesse et votre disponibilité.

Au Professeur Magalie DEMAR qui me fait l'honneur de juger ce travail.

Au Docteur Antoine ADENIS pour m'avoir particulièrement bien encadré dans la réalisation de cette thèse. Merci pour ta bienveillance à mon égard. Sans toi j'y serais encore.

Au Docteur Vincent VANTILKE pour son accueil chaleureux au CHOG.

A mes parents, Tristan et Sabine qui m'ont permis de réaliser ces longues études. Merci pour votre soutien et votre amour.

A mes petites sœurs Clémence et Mathilde.

A mon épouse, Blandine, qui sait à quel point la réalisation de ce travail a été semée d'embûches. Heureusement que tu étais là. Merci pour ton soutien. Je t'aime.

A ma belle-famille.

A mon fils Philippe que j'aime. Je te dédie cette thèse.

Résumé

Titre de la thèse :

Syndromes inflammatoires de reconstitution immunitaire (IRIS) à *Histoplasma capsulatum var capsulatum*(Hcc)chez des patients infectés par le VIH en Guyane Française : étude de cas.

Résumé :

Introduction :En l'absence de traitement antirétroviral, l'histoplasmose américaine est la première cause de SIDA en Guyane. Son incidence augmente à l'initiation des antirétroviraux malgré la restauration immunitaire. L'objectif principal était de décrire les cas d'IRIS à *Histoplasma capsulatum var capsulatum*(Hcc) observés dans la cohorte de patients infectés par le VIH de Guyane.

Méthode :Une étude rétrospective, multicentrique a été menée sur la période du 01/01/1997 au 30/04/2007.La population cible était composée de patients ayant présentés un épisode incident d'histoplasmose dans les six mois après l'initiation des antirétroviraux. Chaque cas a été décrit à partir d'un questionnaire standardisé.Le critère de jugement principal était la présence,validée par l'avis d'un expert,d'un IRIS paradoxal ou infectieux à Hcc.

Résultats :L'expert a confirmé 2 IRIS paradoxaux et 4 IRIS infectieux parmi les 35 patients suspects d'IRIS. L'âge médian était de 41.5 ans. Les symptômes étaient apparus en médiane 13 jours après l'initiation des ARV. Les signes cliniques les plus fréquents étaient : fièvre, altération de l'état général, troubles digestifs, signes pulmonaires et adénomégalies. Les anomalies paracliniques les plus fréquentes étaient : l'anémie, laperturbation du bilan hépatique, un syndrome inflammatoire modéré, l'élévation des LDH, l'élévation de la ferritinémie, un syndrome interstitiel pulmonaire.La charge virale du VIH avait diminué en médiane de 3 logs. Le taux de LT CD4 + avait augmenté chez trois patients et était stable chez les autres. Le taux de LT CD8 + avait diminué chez tous les patients.Aucun patient n'est décédé lors des épisodes d'IRIS.

Discussion :L'IRIS à Hcc est une pathologie rare. Sa morbidité importante s'oppose à sa faible mortalité. Les LT CD8 + semblent jouer un rôle important dans son mécanisme immuno-pathologique. Un dépistage des formes latentes d'histoplasmose devrait être mis en œuvre avant de démarrer un traitement antirétroviral.

Mots clés : VIH, SIDA, histoplasmose, antirétroviraux, IRIS, Guyane, étude rétrospective.

Abstract

Title :

Immune reconstitution inflammatory syndrome (IRIS) associated with *Histoplasma capsulatum var capsulatum* (Hcc) in HIV-infected patients in French Guiana: a case report study.

Abstract :

Introduction : Without antiretroviral therapy, American histoplasmosis is the primary cause of AIDS in French Guiana. Its incidence increases with the initiation of antiretroviral despite immune restoration. The main objective was to describe HIV-associated histoplasmosis IRIS cases in the HIV-infected patients cohort of French Guiana.

Method : A retrospective multicentric study was conducted from 01/01/1997 to 04/30/2007. The target population was represented by HIV patients who presented an incident episode of histoplasmosis within six months after initiation of antiretroviral therapy. Each case was described with a standardized questionnaire. The primary endpoint was the presence of a paradoxical or infectious IRIS confirmed by an expert opinion.

Results : The expert confirmed 2 paradoxical IRIS and 4 infectious IRIS among the 35 patients suspected of IRIS. The median age was 41.5 years. The symptoms had appeared in a mean time of 13 days after ARV initiation. The most frequent clinical signs were: fever, poor general condition, digestive disorders, pulmonary signs and adenomegaly. The most frequent paraclinical abnormalities were: anemia, liver function disturbance, moderate inflammation, elevated LDH, elevated ferritin and pulmonary interstitial syndrome. The median HIV viral load decreased 3 logs. The CD4 + T cells count increased in three patients and was stable in others. The CD8 + T cells count decreased in all patients. No patient died.

Discussion : IRIS associated with Hcc is rare. Its morbidity is important. Its mortality is low. The CD8 + T cells seem to play an important role in its pathogenesis. Screening for latent forms of histoplasmosis should be implemented before starting antiretroviral therapy.

Keywords: HIV, AIDS, histoplasmosis, antiretroviral, IRIS, French Guiana, retrospective study.

Table des matières

| | |
|---|----|
| 1. INTRODUCTION..... | 13 |
| 1.1. Le Virus de l'immunodéficience humaine..... | 13 |
| 1.2. L'histoplasmosse américaine | 15 |
| 1.3. La restauration de l'immunité par les antirétroviraux..... | 16 |
| 1.4. Le syndrome inflammatoire de restauration immunitaire (IRIS) | 17 |
| 2. MATERIEL ET METHODE : | 20 |
| 2.1. Type d'étude | 20 |
| 2.2. Lieu de l'étude | 20 |
| 2.3. Population de l'étude | 20 |
| 2.4. Critère de jugement principal..... | 21 |
| 2.5. Aspects éthiques et réglementaires | 22 |
| 2.6. Déroulement de l'étude..... | 22 |
| 3. RESULTATS | 23 |
| 3.1. Patient 1 | 25 |
| 3.2. Patient 2 | 26 |
| 3.3. Patient 3 | 27 |
| 3.4. Patient 4 | 28 |
| 3.5. Patient 5 | 29 |
| 3.6. Patient 6 | 30 |
| 3.7. Description synthétique des patients de l'étude..... | 31 |
| 4. DISCUSSION | 35 |
| 4.1. Rappel des principaux résultats | 35 |
| 4.2. Fréquence de l'IRIS à Hcc..... | 36 |
| 4.3. Le sex ratio observé | 36 |
| 4.4. Morbidité, mortalité des IRIS à Hcc observés | 37 |
| 4.5. Les Lymphocytes T CD8 +..... | 37 |
| 4.6. La littérature..... | 39 |
| 4.7. Le délai antifongique / ARV..... | 40 |
| 4.8. Les limites de l'étude | 41 |
| 5. CONCLUSION..... | 42 |
| Références bibliographiques..... | 44 |

| | |
|--|----|
| Bibliographies..... | 49 |
| Annexe 1 : Synthèse des cas d'IRIS paradoxaux à <i>Histoplasma capsulatum</i> publiés dans la littérature de 2003 à 2015. | 50 |
| Annexe 2: Synthèse des cas d'IRIS infectieux à <i>Histoplasma capsulatum</i> publiés dans la littérature de 2006 à 2014. | 51 |

1. INTRODUCTION

1.1. Le Virus de l'immunodéficience humaine

L'infection par le Virus de l'Immunodéficience Humaine (VIH) est un fléau qui touche l'ensemble des régions de la planète. Depuis le début de l'épidémie, 78 millions de personnes ont été infectées. En 2013, 35 millions de personnes vivaient avec le VIH, l'Afrique subsaharienne était la région la plus touchée avec 24.7 millions des cas, l'Amérique latine en totalisait 1.6 millions [1]. En France, la prévalence du VIH était estimée à 152 000 cas en 2008.[2]

La Guyane est le département français d'Amérique où l'épidémie par le VIH est la plus préoccupante. En 2010, l'Institut de Veille Sanitaire estime le nombre de nouvelles contaminations par le VIH en Guyane à 147/100000 personnes années contre 56/100000 en Guadeloupe, 39 en Ile de France et 17 en Martinique (figure 1) [2].

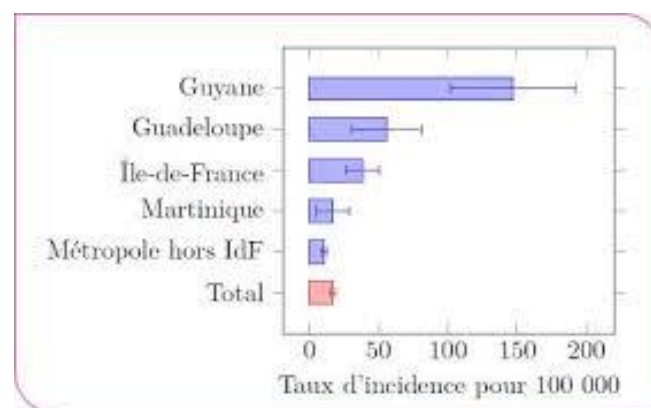


Figure 1 : Taux d'incidence du VIH dans les départements français d'Amérique en 2010.

Le virus infecte les lymphocytes T CD4 (LT CD4) et les cellules présentatrices d'antigènes (CPA) en entraînant leur destruction progressive. Il se multiplie à grande échelle dans les LT CD4 activés alors que les CPA et les LT CD4 mémoires jouent un rôle de réservoir pour le virus. Progressivement, le VIH entraîne une diminution du nombre et de la fonctionnalité des LT CD4. La diminution quantitative des LT CD4 est multifactorielle : destruction directe par le VIH, réponse des LT CD8 cytotoxiques, phénomènes d'apoptose et de ralentissement de la régénération. La réplication intense et chronique du VIH est à l'origine d'une hyper activation du système immunitaire qui endiminue la fonctionnalité par « épuisement » des fonctions immunes. Il en résulte un profond déficit de l'immunité cellulaire spécifique (CD4 Th1) et non spécifique (monocyte-macrophage) qui sont des éléments clés de la défense contre des pathogènes intracellulaire [3,4].

Alors que le taux de LT CD4 baisse, on assiste au développement d'infections opportunistes (IO) potentiellement létales et responsables de la gravité de la maladie. Les patients infectés par le VIH évoluent ainsi vers un syndrome d'immunodéficience humaine acquise (SIDA).

En Guyane, la première cause d'entrée au stade SIDA est l'histoplasmosse américaine. Son taux d'incidence est de 1.54/100 personnes-années infectées par le VIH [5].

1.2. L'histoplasmosse américaine

L'histoplasmosse américaine est une maladie infectieuse endémique des régions tropicales (en particulier des Amériques) provoquée par *Histoplasma capsulatum* var *capsulatum* (Hcc). Il s'agit d'un agent fongique dimorphique. L'infestation se fait par voie aérienne lors de l'inhalation de spores infectantes. Celles-ci sont produites à partir de la phase mycélienne du champignon présent dans l'environnement (sols enrichis en excréments d'oiseaux ou de chauve-souris). Après inhalation, les spores se transforment en levures. Les levures se localisent en intracellulaire dans les monocytes et les macrophages du système réticulo-endothélial [6].

Chez l'immunocompétent, les formes asymptomatiques sont les plus fréquentes (95%), mais lorsque l'inoculum est important, une forme pulmonaire aiguë peut se développer une à trois semaines après l'exposition. Elle est favorable dans la plupart des cas même en l'absence de traitement. Rarement, elle évolue vers une forme pulmonaire chronique ou vers d'autres complications (péricardite, syndrome rhumatologique, adénite médiastinale, granulomes médiastinaux, fibrose médiastinale, nodules pulmonaires) [7,8].

Chez l'immunodéprimé, (notamment sous l'action du VIH) la forme disséminée est la plus fréquente. Elle se déclare plusieurs mois après la primo infection à Hcc et se caractérise par des atteintes viscérales multiples [7,8,9]. Sa symptomatologie est atypique et peut mimer la tuberculose [10].

L'histoplasmosse disséminée est une complication tardive de l'infection par le VIH. En général, elle survient lorsque le taux de LT CD4 circulants est inférieur à 200 / mm³. Le diagnostic de certitude repose sur la mise en évidence d'Hcc par examen direct, culture ou anatomopathologie. Le diagnostic est souvent tardif : environ 2 mois [6]. Le traitement de l'histoplasmosse disséminée dépend de sa sévérité. Les formes sévères sont traitées par de l'amphotéricine B liposomale en intraveineuse (3mg/Kg/J) pendant 1 à 2

semaines suivi d'un relais oral par itraconazole (400mg/j) pour une durée d'au moins 1 an. Les formes non sévères sont traitées par de l'itraconazole per os : 600 mg par jour pendant 3 jours (dose de charge) puis 400 mg par jour pendant 1 an. L'évolution y est favorable dans 85 % des cas. Le traitement d'entretien (prophylactique) repose sur l'itraconazole à 200mg/j jusqu'à ce que le taux de LT CD4 + soit supérieur à 150/mm³ depuis au moins 6 mois sous ARV[8,11].

Depuis la mise à disposition de trithérapies antirétrovirales efficaces en 1996, l'incidence globale de l'histoplasmosse devrait diminuer. Cependant, une étude multicentrique menée par Nacher et al. sur des patients infectés par le VIH de Guyane montre une augmentation significative du taux d'incidence des cas d'histoplasmosse à l'initiation des ARV. Il atteint 17.7/100 personnes-années dans les 2 premiers mois après la mise sous traitement [12]. Cette augmentation d'incidence paraît illogique dans la mesure où les ARV entraînent une amélioration des fonctions immunitaires et que l'histoplasmosse est une infection opportuniste de l'immunodéprimé.

1.3. La restauration de l'immunité par les antirétroviraux

Les traitements antiviraux (ARV) réduisent efficacement la réplication virale permettant un accroissement rapide du nombre et de la fonctionnalité des LT CD4. L'augmentation précoce des LT CD4 provient de la redistribution des LT mémoires jusqu'alors séquestrés dans les tissus lymphoïdes. A plus long terme, lorsque la réplication virale reste contrôlée, l'augmentation des LT CD4 provient de la régénération de cellules « naïves » d'origine thymique[13,14,15]. Cette régénération lymphocytaire permet une augmentation de la diversité du répertoire antigénique des LT CD4 et est associée à une production de cytokines pro-inflammatoires. La suppression de la réplication virale entraîne une diminution de l'activation chronique du système immunitaire et la diminution des

phénomènes d'apoptose. Ainsi, les ARV sont à l'origine d'une reconstitution de la réponse immunitaire dirigée contre les antigènes de l'environnement mais aussi contre ceux des agents infectieux opportunistes. Il en résulte une diminution majeure de la mortalité liée au VIH et de la fréquence des IO[4].

1.4. Le syndrome inflammatoire de restauration immunitaire (IRIS)

Cependant, la restauration de l'immunité sous trithérapie peut être responsable de manifestations pathologiques regroupées sous le terme de Syndrome Inflammatoire de Restauration Immune (IRIS). Ce syndrome regroupe l'ensemble des manifestations pathologiques liées à l'existence d'une réponse immunitaire dirigée contre des antigènes d'un agent infectieux ou non infectieux.

On distingue 3 formes d'IRIS :

- la forme paradoxale : il s'agit de l'exacerbation de symptômes cliniques ou de l'apparition de nouvelles manifestations (souvent atypiques) d'une IO diagnostiquée et traitée avant l'introduction des ARV [4]. Ces manifestations inflammatoires sont liées à la réponse immune dirigée contre des fragments antigéniques du pathogène devenu inactif microbiologiquement [11].
- la forme infectieuse : il s'agit de l'apparition de nouveaux symptômes cliniques dévoilant une IO préexistante à l'introduction des ARV mais restée « muette » cliniquement [4]. On parle d'IRIS « démasquant » un pathogène opportuniste latent. Le diagnostic de l'IO est porté alors que le nombre de LT CD4+ peut être élevé, à un seuil où cette infection n'est habituellement pas observée [11].
- la forme auto-immune : elle correspond à l'apparition ou à l'exacerbation de pathologies inflammatoires et auto-immunes [11].

Les manifestations de l'IRIS sont variées et dépendent du pathogène impliqué. Il s'agit d'un diagnostic d'élimination qui est difficile.

Les critères diagnostiques de l'IRIS proposés par le rapport du groupe d'expert sur la prise en charge médicale des personnes vivants avec le VIH de 2013 [11] sont décrits ci-dessous :

- Apparition de manifestations cliniques après l'introduction d'un traitement antirétroviral efficace (diminution de la charge virale > 1 log copies/ml ; augmentation des CD4, mais non constante).
- Manifestations inflammatoires et atypiques.
- Manifestations non expliquées par une infection nouvellement acquise, un échec du traitement d'une IO identifiée, un effet indésirable des traitements ou une autre cause.

Ce syndrome peut être observé avec de nombreux agents infectieux opportunistes mais les pathogènes les plus fréquemment associés sont *Mycobacterium tuberculosis*, *Mycobacterium avium complex*, *Cryptococcus néoformans*, et le *Cytomégalo Virus* [11].

La physiopathologie de l'IRIS est peu connue mais le fait que la majorité des agents infectieux impliqués soit intracellulaires laisse supposer le rôle important de la restauration de l'immunité à médiation cellulaire. Les IRIS liés aux mycobactéries et aux infections fongiques sont associés à une réponse explosive des LT CD4 mémoires de types Th1 ; il existe une production excessive de cytokines pro inflammatoires (interféron gamma, interleukine 2) par manque de rétrocontrôle. Le polymorphisme des cytokines pourrait expliquer la survenue d'un IRIS ou non d'un individu à l'autre [16].

L'IRIS est un syndrome fréquent qui a été retrouvé chez 16% des patients d'une cohorte de 13 103 patients débutants un traitement antirétroviral, certaines étiologies restant controversées [11].

Mycobacterium tuberculosis est l'agent infectieux le plus fréquent à l'origine d'IRIS paradoxal. Il est observé chez un tiers des patients en médiane deux semaines après l'introduction des ARV chez des patients traités pour une tuberculose. Les principales manifestations sont l'apparition ou l'augmentation de taille d'adénopathies, la réapparition d'une fièvre, l'apparition ou l'aggravation d'anomalies radiographiques pulmonaires. Les examens microbiologiques retrouvent parfois la présence de bacilles acido-alcoolo résistants mais les cultures restent négatives [11].

Pour *Cryptococcus néoformans*, la fréquence de l'IRIS paradoxal varie de 8% à 31%. Les manifestations surviennent en médiane 3 mois après le début des ARV. Les principales manifestations cliniques sont l'apparition d'une méningite aseptique, de fièvre et d'adénopathies nécrotiques médiastinales ou superficielles [11].

Le traitement curatif des IRIS n'est pas codifié mais il est recommandé de :

- poursuivre les ARV à moins que l'IRIS menace le pronostic vital.
- poursuivre ou d'introduire le traitement spécifique contre l'agent opportuniste responsable de l'IRIS.
- discuter selon les cas d'introduire une corticothérapie à 1mg/kg/j pour une durée de 2 à 4 semaines dans les IRIS graves liés aux mycobactéries et aux mycoses systémiques [11].

La mortalité attribuable au IRIS est faible (< 1%) [17]. Initialement elle est liée aux atteintes du système nerveux central. Cependant le pronostic à long terme est excellent, similaire à celui des patients n'ayant pas eu d'IO [18].

L'IRIS associés à *Histoplasma capsulatum var capsulatum* est plus rare et seuls quelques cas sont décrits dans la littérature [19, 20, 21, 22, 23, 24, 25, 26, 27].

L'objectif principal de cette étude était de décrire les cas d'IRIS à Hcc observés dans la cohorte de patients infectés par le VIH en Guyane Française.

2. MATERIEL ET METHODE :

2.1. Type d'étude

Une étude observationnelle, transversale, rétrospective, multicentrique a été menée sur la période allant du 01/01/1997 au 30/04/2007.

2.2. Lieu de l'étude

Cette étude a été réalisée dans les trois hôpitaux de Guyane (Cayenne, Kourou, Saint Laurent du Maroni) sous la direction du Pr Mathieu NACHER et du Dr Antoine ADENIS.

2.3. Population de l'étude

La population source était composée de patients infectés par le VIH suivis dans un des trois centres hospitaliers de Guyane du 01/01/1997 au 30/04/2007 et inclus dans la base de données DMI-2/FHDH. (French Hospital Database on HIV).

La FHDH est une cohorte nationale, regroupant les patients de plus de 18 ans infectés par le VIH. Le DMI-2 est la base de données regroupant les patients infectés par le VIH suivis en Guyane dans le cadre de la FHDH.

La population cible était composée de patients ayant présentés un épisode d'histoplasmose suspecté ou confirmé dans les 6 mois après la mise en route d'un

traitement ARV. L'épisode d'histoplasmosse d'intérêt était le premier épisode suivant le début des ARV.

Les critères d'inclusion dans l'étude étaient :

- Patient adulte.
- Infection par le VIH confirmée. (patients inclus dans la FHDH).
- Cas incident d'histoplasmosse à Hcc suspecté ou confirmé (examen direct et/ou culture fongique et/ou anatomopathologie) entre le 01/01/1997 et le 30/04/2007.
- Traitement antirétroviral en cours depuis moins de 6 mois au moment du diagnostic d'histoplasmosse à Hcc.

Une fois les patients identifiés, les critères d'exclusion étaient :

- Dossiers manquants.
- Données insuffisantes pour conclure à un IRIS à Hcc.
- Inobservance des ARV.
- Antécédent d'histoplasmosse précédent les ARV mais non évolutive sous ARV
- Co-infection tuberculeuse lors de l'épisode d'histoplasmosse d'intérêt.

2.4. Critère de jugement principal

Le critère de jugement principal était la présence ou non d'un IRIS paradoxal ou infectieux selon la définition du rapport du groupe d'experts français sur la prise en charge médicale des personnes vivant avec le VIH (2013) [11] :

- Apparition de manifestations cliniques après l'introduction d'un traitement antirétroviral efficace (diminution de la charge virale > 1 log copies/ml, augmentation des CD4, mais non constante).
- Manifestations inflammatoires et atypiques.
- Manifestations non expliquées par une infection nouvellement acquise, un échec du traitement d'une IO identifiée, un effet indésirable des traitements ou une autre cause.

2.5. Aspects éthiques et réglementaires

La FHDH (French Hospital Database on HIV) est une cohorte nationale de patients infectés par le VIH dont les données sociodémographiques, cliniques, biologiques, radiologiques et thérapeutiques, sont incluses prospectivement par des techniciens(nes) d'études cliniques depuis le 01/01/1992. Cette base de données a reçu un avis favorable de la Commission Nationale Informatique et Libertés (CNIL) le 27/11/1991. [28]

2.6. Déroulement de l'étude

Les patients cibles (suspects d'IRIS) ont été identifiés à partir d'une requête effectuée dans le logiciel DMI-2 de la FHDH. Les noms des patients et la date d'hospitalisation pour l'épisode d'histoplasmosse d'intérêt ont été retrouvés. Chaque cas a été analysé et décrit à partir d'un questionnaire standardisé. Les informations ont été recueillies de façon rétrospective dans les trois centres hospitaliers de Guyane (CH Andrée Rosemon, CH de l'Ouest Guyanais et le Centre Médico-Chirurgical de Kourou). Pour être le plus exhaustif possible, les données ont été récupérées à partir des dossiers médicaux d'hospitalisation, des dossiers de consultations et du logiciel eNADIS (dossier médical informatisé des patients infectés par le VIH de Guyane). Ont été prises en compte les données sociodémographiques (âge, sexe, nationalité), les paramètres cliniques (état

général, fièvre, signes pulmonaires, signes digestifs, adénopathies...), les résultats d'imagerie (radiographie pulmonaire, tomodensitométrie, échographie, fibroscopie), les résultats biologiques standards (taux d'hémoglobine, leucocytes, CRP, LDH, ferritine, albuminémie...), les résultats microbiologiques de mycologie (examen direct, culture, anatomopathologie, PCR), les résultats immuno-virologiques (CD4, CD8, charge virale du VIH réalisés avant le début des ARV puis au moment de l'épisode d'histoplasme), les thérapeutiques mises en œuvre (antifongiques, corticothérapie, ARV) et la date des dernières nouvelles des patients au décours de l'épisode d'intérêt.

Après une première sélection permettant d'exclure d'office certains patients, chaque cas a fait l'objet d'un avis d'expert sur dossier suivant la définition du rapport du groupe d'experts français sur la prise en charge médicale des personnes vivant avec le VIH (Rapport Morlat 2013). L'objectif était de valider l'identification et la classification des cas d'IRIS issus de la requête initiale. L'expert était le Professeur Pierre COUPPIE, Professeur universitaire, praticien hospitalier, chef de service de dermatologie vénérologie de l'hôpital Andrée Rosemon à Cayenne.

Ainsi, sur la base des informations disponibles chaque cas a été classé par catégories :

- IRIS certain, si tous les critères du rapport Morlat 2013 étaient remplis.
- IRIS possible, si tous les critères n'étaient pas retrouvés, et si, selon l'expert, un IRIS ne pouvait être exclu.
- Non IRIS.

Par la suite, l'avis de l'expert a permis de valider la classification du type d'IRIS : paradoxal ou infectieux.

3. RESULTATS

D'après la requête du DMI2/FHDH, 35 patients présentaient un épisode incident d'histoplasmose suspecté ou confirmé dans les 6 mois après la mise en route d'un traitement ARV entre le 01/01/1997 et le 30/04/2007. Un premier tri permettait d'exclure d'office 17 d'entre eux. Les 18 patients restants ont été soumis à l'avis de l'expert (figure 2).

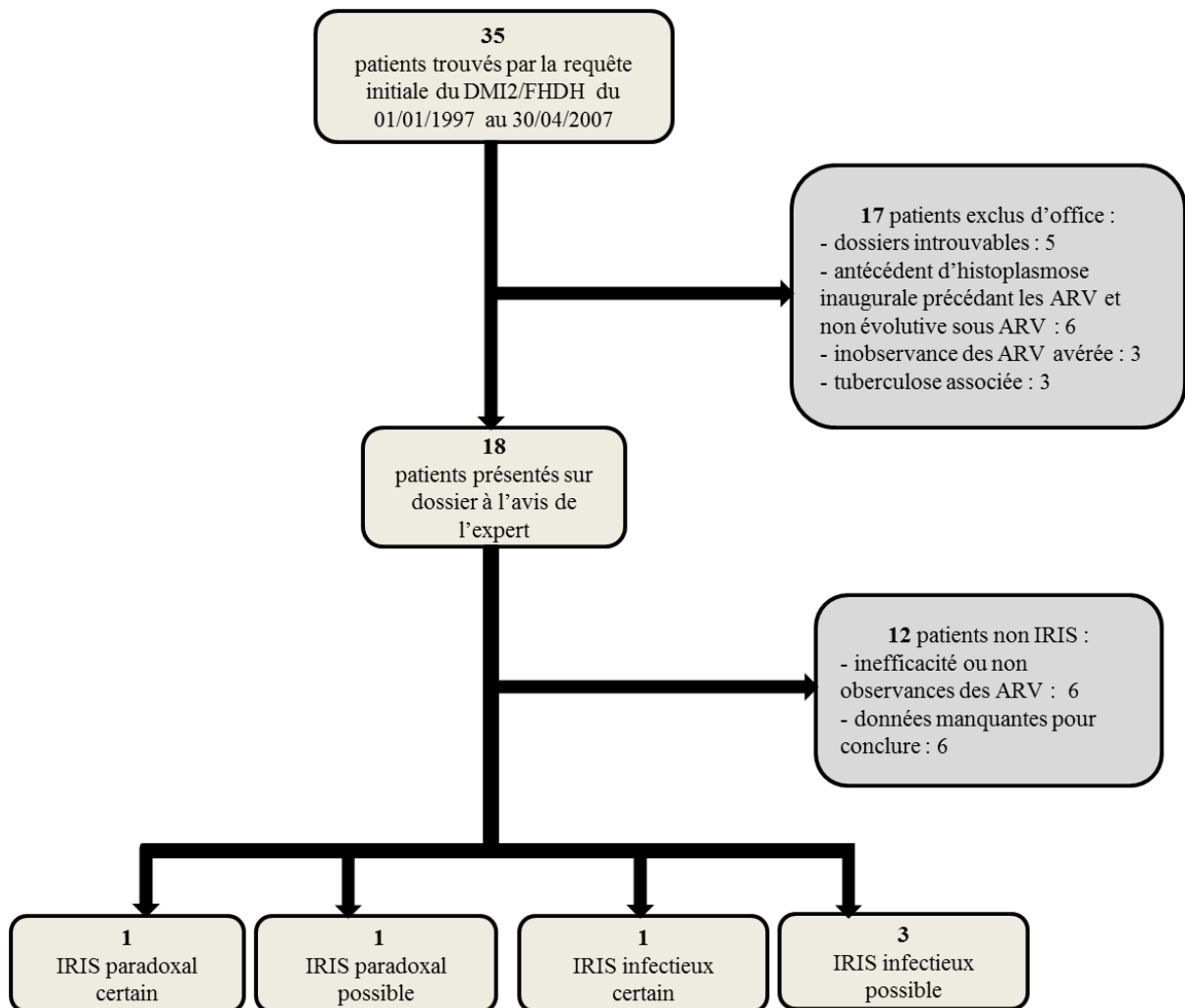


Figure 2 : Diagrammes des inclusions des patients infectés par le VIH suspects d'IRIS à *Histoplasma capsulatum* var *capsulatum* issus de la requête DMI2/FHDH entre le 01/01/1997 et le 30/04/2007.

Au final, six patients ont présenté un IRIS certain ou possible, chacun d'entre eux a été décrit ci-dessous.

3.1. Patient 1

Il s'agissait d'un homme de 39 ans, originaire du Surinam, hospitalisé en février 2005 pour une histoplasmosse disséminée (inaugurale du Stade SIDA), responsable d'une atteinte pulmonaire et hépatique traitée par itraconazole. Hcc a été identifié sur l'anatomopathologie d'une biopsie du foie. La sérologie VIH était positive. La charge virale du VIH était supérieure à 500 000 copies/ml et le taux de LT CD4 étaient de 204/mm³.

L'amélioration clinique sous antifongiques avait permis la mise en route du traitement ARV (lamivudine, didanosine, éfavirenz) 78 jours après le début de l'itraconazole.

Vingt-six jours après le début des ARV il était hospitalisé de nouveau pour fièvre, dyspnée, douleur abdominale, diarrhées, vomissements et céphalées. Les symptômes évoluaient depuis 7 jours (soit 19 jours après le début des ARV). L'examen pulmonaire rapportait des crépitations bilatéraux. La radiographie pulmonaire retrouvait un syndrome interstitiel bilatéral. Le scanner thoracique soulignait une majoration des infiltrats pulmonaires et des micronodules étendus désormais à l'ensemble du parenchyme. Le bilan biologique retrouvait une hyperpolynucléose neutrophile à 12090/mm³, un syndrome inflammatoire majeur (CRP 193mg/l) et une bandelette urinaire suspecte d'infection bactérienne. Le bilan hépatique était normal. Hcc n'a pas été recherché de nouveau. La CV était de 517 copies/ml et le taux de LT CD4 était de 196/mm³. Les médecins ont débuté un traitement antibiotique associant ROCEPHINE et OFLOCET pour une suspicion de pyélonéphrite aiguë mais l'examen cyto bactériologique des urines était resté négatif. L'antifongique et les ARV ont été poursuivis sans modification. Les médecins précisait que l'aggravation des lésions d'histoplasmosse

au niveau pulmonaire pouvait faire évoquer un IRIS. L'évolution a été favorable et le patient était sorti de l'hôpital au 9^{ème} jour.

L'expert a conclu à un IRIS paradoxal certain

3.2. Patient 2

Il s'agissait d'un homme de 40 ans, d'origine guyanaise avec une infection par le VIH connue depuis mai 2004 et non traitée. Il a été hospitalisé fin juin 2004 pour une histoplasmosse disséminée responsable d'une atteinte digestive et pulmonaire traitée par itraconazole. Hcc a été identifié sur la culture d'une biopsie colique et d'un lavage bronchiolo alvéolaire. La charge virale du VIH était de 480 014 copies et le taux de LT CD4 était de 24/mm³. L'amélioration clinique sous antifongiques avait permis l'introduction des ARV (lamivudine, didanosine, éfavirenz) 27 jours après le début de l'itraconazole.

Quinze jours après le début des ARV, il est hospitalisé de nouveau pour fièvre, perte de poids, adénopathies inguinales, diarrhées, vomissements et hépatomégalie. Le bilan biologique retrouvait une anémie (Hb : 7.3 g/dl), une insuffisance rénale (créatinine : 207 µmol/l), un syndrome inflammatoire modéré (CRP 49mg/l), une hyperferritinémie (> 5N) et des LDH élevées à 1.5N. Hcc n'a pas été recherché de nouveau. Le traitement antifongique et le traitement ARV ont été poursuivis sans modification. L'évolution a été favorable et le patient était sorti de l'hôpital au 27^{ème} jour. Pendant cette hospitalisation les paramètres immunovirologiques n'ont pas été prescrits. Seuls les résultats immunovirologiques réalisés 29 jours après la sortie d'hospitalisation ont été retrouvés : CV 117 copies/ml, Taux de LT CD4 à 511/mm³.

L'expert a conclu à un IRIS paradoxal possible.

3.3. Patient 3

Il s'agissait d'une femme de 48 ans avec une infection par le VIH connue depuis 1997 et non suivie. Les ARV (stavudine, didanosine, névirapine) ont été débutés en décembre 2000. La CV du VIH à la mise en route des ARV était de 367 502 copies/ml et le taux de LT CD4 était de 95/mm³.

Soixante-deux jours après le début des ARV, elle a été hospitalisée pour altération de l'état général avec amaigrissement (cachexie) associé à des signes digestifs évoluant depuis 24 jours (soit 38 jours après le début des ARV). Le bilan biologique retrouvait une anémie (Hb 9.8g/dl). Une coloscopie retrouvait de multiples ulcérations coliques. Un scanner thoracique visualisait un épanchement pleural bilatéral. Hcc est identifié par l'anatomopathologie de la biopsie du colon. La patiente a reçu de l'amphotéricine B désoxycholate pendant deux semaines relayée par de l'itraconazole. Les ARV ont été poursuivis sans modification. La CV était de 63 copies/ml. Le nombre des LT CD4 n'a pas été demandé mais ceux-ci s'élevaient à 211 /mm³ trente jours avant l'entrée en hospitalisation soit 6 jours avant le début des symptômes puis à 708/mm³ treize jours après la sortie.

L'évolution s'est compliquée d'un choc septique bactérien, d'un herpès génital, d'une neutropénie et d'une pancréatite. La patiente était sortie de l'hôpital au 34^{ème} jour.

L'expert a conclu à un IRIS infectieux certain.

3.4. Patient 4

Il s'agissait d'une femme de 52 ans d'origine haïtienne avec une infection par le VIH découverte en 1993. Les ARV (lamivudine, stavudine, indinavir) ont été débutés en mars 2000. La CV du VIH à la mise en route des ARV était de 68 771 copies/ml et le taux de LT CD4 était de 323/mm³.

Onze jours après le début des ARV, elle a été hospitalisée pour des papules multiples des membres évoluant depuis 4 jours (soit 7 jours après le début des ARV). La patiente a arrêté les ARV dès le début des symptômes. L'examen retrouvait des adénopathies superficielles diffuses associées à une splénomégalie. Le bilan biologique retrouvait une anémie (Hb 8.5g/dl), un syndrome inflammatoire modéré (CRP 26.3 mg/l) et des LDH élevées à 1.5 N. Une biopsie ganglionnaire a été réalisée. La patiente était sortie de l'hôpital au 7^{ème} jour. Le traitement antifongique par itraconazole a été débuté après la sortie car Hcc avait été identifié sur la culture du prélèvement ganglionnaire.

La charge virale et le taux de LT CD4 n'ont pas été prescrits pendant l'hospitalisation mais les paramètres immunovirologiques réalisés 19 jours après la sortie ont été retrouvés : CV 29 859 copies/ml et taux de LT CD4 : 343/mm³. Les ARV ont été stoppés un mois avant la réalisation de ce bilan immunovirologique, ceci laisse supposer que la charge virale pouvait être plus basse lors de l'apparition des signes cliniques.

L'experta conclu à un IRIS infectieux possible.

3.5. Patient 5

Il s'agissait d'un homme de 36 ans d'origine Haïtienne avec une infection par le VIH connue depuis 1998. Les ARV (lamivudine, zidovudine, indinavir) ont été débutés en novembre 1998. La CV du VIH à la mise en route des ARV était de 21190 copies/ml et le taux de LT CD4 étaient de 113/mm³.

Dix jours après le début des ARV il a été hospitalisé pour fièvre, toux, et céphalées. Ses symptômes évoluaient depuis 3 jours (soit 7 jours après le début des ARV). La radiographie pulmonaire identifie un syndrome interstitiel bilatéral diffus. Une fibroscopie décrivait de multiples ulcérations œsophagiennes. Le bilan biologique retrouvait une anémie (Hg :8.9g/dl), une cytolyse hépatique (ASAT :3.5N, ALAT : 2.5N), des LDH élevées à 10 N, une hyperferritinémie (25N) et un syndrome inflammatoire modéré (CRP : 73.1 mg/l). Une biopsie hépatique a été réalisée et Hcc a été identifié sur la culture. Le traitement antifongique avait été débuté par de l'amphotéricine B liposomale pendant 8 jours relayée par de l'itraconazole. Les ARV ont été poursuivis sans modification. L'évolution a été favorable et le patient était sorti de l'hôpital au 26^{ème} jour.

Le bilan immunovirologique n'a pas été prescrit pendant l'hospitalisation, seuls les résultats du bilan immunovirologique réalisé 51 jours après la sortie d'hospitalisation, soit 80 jours après le début des signes cliniques, étaient retrouvés: CV 500 copies/ml et taux de LT CD4 128/mm³.

L'experta conclu à un IRIS infectieux possible.

3.6. Patient 6

Il s'agissait d'un homme de 43 ans d'origine Guyanaise avec une infection par le VIH, connue depuis 1996. Les ARV (zalcitabine, zidovudine) ont été débutés fin octobre 1996. La CV du VIH à la mise en route des ARV n'était pas disponible mais le taux de LT CD4 était de 21/mm³.

Cent vingt-deux jours après le début des ARV, il a été hospitalisé pour altération de l'état général, fièvre à 41°C, et de volumineuses adénopathies superficielles diffuses. Le bilan biologique retrouvait une discrète cytolyse hépatique (ASAT 2N), une cholestase (PAL 2N, GGT 4N) et des LDH élevées à 8N. Une biopsie ganglionnaire a été réalisée retrouvant Hcc à l'anatomopathologie. Le patient a reçu de l'itraconazole pendant 7 jours puis de l'amphotéricine B désoxycholate pendant 3 jours avant de recevoir de nouveau l'itraconazole. Une corticothérapie a été instaurée. Les ARV ont été poursuivis sans modification. L'évolution a été favorable et le patient était sorti de l'hôpital au 45^{ème} jour. La charge virale pendant l'épisode n'a pas été retrouvée mais le taux de LT CD4 était de 19/mm³.

L'expert a conclu à un IRIS infectieux possible.

3.7. Description synthétique des patients de l'étude

Le tableau 1 présente les caractéristiques sociodémographiques des patients étudiés ayant présenté un IRIS à Hcc.

Tableau 1 : Données sociodémographiques des cas d'IRIS à *Histoplasma capsulatum* var *capsulatum* identifiés du 01/01/1997 au 30/04/2007 en Guyane Française.

| Patients | Age | Sexe | Nationalité | Lieu | Année de l'IRIS |
|----------|-----|------|-------------|-------|-----------------|
| 1 | 39 | M | Surinam | CHOG† | 2005 |
| 2 | 40 | M | Guyane | CHAR‡ | 2004 |
| 3 | 48 | F | ND* | CHOG | 2001 |
| 4 | 52 | F | Haïti | CHAR | 2000 |
| 5 | 36 | M | Haïti | CHAR | 1998 |
| 6 | 43 | M | Guyane | CHAR | 1997 |

Notes :

*ND : non disponible

†CHOG : Centre hospitalier de l'Ouest Guyanais

‡CHAR : Centre hospitalier Andrée Rosemon

La majorité des cas ont été identifiés chez des patients hospitalisés au Centre hospitalier Andrée Rosemon (Cayenne). Aucun cas d'IRIS n'a été retrouvé au Centre Médico-Chirurgical de Kourou. Il y avait deux fois plus d'hommes que de femmes (sex ratio H/F : 2) et l'âge médian était de 41.5 ans [IIQ 25-75 : 39-48]

Le tableau 2 présente les caractéristiques cliniques, paracliniques, la prise en charge et l'évolution relevées dans les dossiers médicaux des patients ayant présentés un IRIS à Hcc.

Tableau 2 : Synthèse des caractéristiques cliniques, paracliniques, la prise en charge et l'évolution des cas d'histoplasmoses antérieurs ou contemporains desIRIS à *Histoplasma capsulatum* var *capsulatum* identifiés du 01/01/1997 au 30/04/2007 en Guyane Française.

| Histoplasmoses pré-ARV* | | | | | | | Episode d'IRIS† à <i>Histoplasma capsulatum</i> | | |
|-------------------------|--|--|--------------------|-------------------------|--|--|---|--|---------------------------|
| N° | Clinique | Paraclinique | Prise en charge | Evolution | Délati ARV - hospitalisation pour IRIS (jours) | Clinique | Paraclinique | Prise en charge | Evolution |
| 1 | Fièvre, altération de l'état général, toux, hépatomégalie | Syndrome interstitiel (miliaire), adénopathies médiastinales, anémie (Hb : 9,3g/dl), cytolysé hépatique 1,5N, cholestase (GGT 5N), syndrome inflammatoire modéré, LDH 3N | AMBL (7j) puis Itr | Favorable Sortie J56 | 26 | Fièvre, dyspnée, douleur abdominale, diarrhées, vomissements, céphalées | Progression du syndrome interstitiel et des micronodules pulmonaires, syndrome inflammatoire majeur | Poursuite itraconazole Poursuite ARV | Simple Sortie J9 |
| 2 | Fièvre, altération de l'état général, douleur abdominale, diarrhées, hépatosplénomégalie | Ulcérations coliques, nodules pulmonaires, adénopathies mésentériques, anémie (Hb : 7g/dl) cytolysé hépatique 1,5N | Itr | Favorable Sortie ND‡ | 15 | Fièvre, altération de l'état général (-11kg), douleur abdominale, diarrhées, hépatomégalie | Anémie (Hb : 7,3/dl), IR\$, hyperferritinémie (>5N), syndrome inflammatoire modéré, LDH¶ 1,5N | Poursuite itraconazole Poursuite ARV | Simple Sortie J27 |
| 3 | | | | | 62 | Altération de l'état général, cachexie, douleur abdominale, diarrhées | Ulcérations coliques multiples, pleurésie bilatérale, anémie (Hb : 9,8g/dl) | AMBS** (15 j) Itraconazole Poursuite ARV | Complicée‡‡ Sortie J34 |
| 4 | | | | | 11 | Papules des membres, adénopathies diffuses, splénomégalie | Anémie (Hb : 8,5g/dl), syndrome inflammatoire modéré, LDH 1,5 N | Itraconazole Stop ARV | Simple Sortie J7 |
| 5 | | | | | 10 | Fièvre, toux, céphalées | Sd interstitiel diffus, ulcérations oesophagiennes, anémie (8,9 g/dl), cytolysé hépatique 3N, LDH 10N, syndrome inflammatoire modéré, hyperferritinémie 25N | AMBL‡‡ (8 j) Itraconazole Poursuite ARV | Simple Sortie J26 |
| 6 | | | | | 122 | Fièvre, altération de l'état général, amaigrissement, adénopathies diffuses | Dyserythropoïèse, cholestase (3N), LDH 8N | AMBS (3 j) Itraconazole Corticothérapie Poursuite ARV | Simple Sortie J45 |

Notes :

- * ARV = antirétroviraux
- † IRIS = syndrome inflammatoire de restauration immunitaire.
- ‡ ND = non disponible
- § IR = insuffisance rénale.
- ¶ LDH : lactate déhydrogénase
- **AMBS : Amphotéricine B désoxycholate
- ‡‡AMBL : Amphotéricine B liposomale
- ‡‡ Complicée : Choc septique bactérien, herpès génital, neutropénie, pancréatite,

Le délai médian entre la mise en route des ARV et l'entrée à l'hôpital était de 20.5 [11-62] jours

Les signes cliniques les plus fréquemment observés étaient : fièvre, altération de l'état général, troubles digestifs, signes pulmonaires et adénomégalies.

Les anomalies paracliniques associées les plus fréquemment observées étaient : une anémie, une perturbation du bilan hépatique, un syndrome inflammatoire modéré, une élévation des LDH, une élévation de la ferritinémie et un syndrome interstitiel pulmonaire radiologique.

Les ARV ont été poursuivis chez la majorité des patients. Une corticothérapie a été instaurée pour 1 patient.

L'évolution était simple pour cinq patients. Un patient avait présenté des complications. Aucun patient n'est décédé au décours de l'épisode d'IRIS. La durée médiane d'hospitalisation était de 26.5 [9-34] jours.

Le tableau 3 synthétise les caractéristiques définissant les cas d'IRIS identifiés avec leurs paramètres immuno-virologiques. Le délai médian entre la mise en route des ARV et le début des symptômes était de 13 [7-28] jours. Pour les IRIS paradoxaux les ARV ont été introduit respectivement 78 et 27 jours après le début des antifongiques.

La charge virale du VIH avait diminué en médiane de 3 log [1.6-3.7] entre la mise sous ARV et l'épisode d'IRIS.

Le taux de LT CD4 lors des épisodes d'IRIS avait augmenté pour trois patients et était stable pour trois patients. Le taux de LT CD8 avait diminué pour tous les patients.

Tableau 3 : Synthèse définissant les cas d'IRIS à *Histoplasma capsulatum* var *capsulatum* identifiés entre le 01/01/1997 et le 30/04/2007 en

Guyane Française avec leurs paramètres immunovirologiques.

| N° | Période pré ARV* | | | Mise en route des ARV | | | Episode d'IRIS † à <i>Histoplasma capsulatum</i> var <i>capsulatum</i> | | | | | |
|----|---------------------------|---|--|---------------------------------|--|---------------------------------------|--|---|---|-----------------------------------|----------------------------|---|
| | Histoplasmoses antérieure | Manifestations | Identification Hec ‡ | Délai antifongiques-ARV (jours) | CD4/mm3 CD8/mm3 CV VIH pré ARV§ (copies/ml) | Type d'ARV | Délai ARV-symptomes d'IRIS (jours) | Manifestations | CD4/mm3 CD8/mm3 CV VIH IRIS¶ (copies/ml) | Identification Hec | Type d'IRIS | Commentaires |
| 1 | oui | Pulmonaires, hépatiques, hématoLOGIQUES | Hépatique (anatomopathologie) | 78 | 204 1737 >50000 (>5,7 log) | Lamivudine Didanosine Efavirenz | 19 | Pulmonaires†, digestives | 196 528 527 (2,7 log) | Non | Paradoxal certain | |
| 2 | oui | Pulmonaires, digestives, hépatiques, hématoLOGIQUES | Colique (culture) pulmonaire (culture) | 27 | 24 ND** 480014 (5,7 log) | Lamivudine Didanosine Efavirenz | ND | Digestives, hépatiques, hématoLOGIQUES | 511 1282 117 (2 log) | Non | Paradoxal possible | Bilan immunovirologique à J+55 de l'entrée pour IRIS |
| 3 | non | | | | 95 335 367502 (5,6 log) | Stavudine Didanosine Nevirapine | 38 | Digestives, pulmonaires, hématoLOGIQUES | 211 122 63 (1,8 log) | Colique (anatomopathologie) | Infectieux certain | CD4 à J-6 du début symptômes d'IRIS et CV VIH faites à l'entrée pour IRIS |
| 4 | non | | | | 323 808 68771 (4,8 log) | Lamivudine Stavudine Indinavir | 7 | Cutanés, hématoLOGIQUES | 320 517 29859 (4,45 log) | Canglionnaire (culture) | Infectieux possible | CV VIH à J+30 du début des symptômes d'IRIS et ↓ CV VIH < 1 log |
| 5 | non | | | | 113 828 21190 (4,32 log) | Lamivudine Zidovudine Indinavir | 7 | Pulmonaires, digestives, hépatiques, hématoLOGIQUES | 128 760 500 (2,7 log) | Hépatique (culture) | Infectieux possible | Bilan immunovirologique à J+80 du début des symptômes d'IRIS |
| 6 | non | | | | 21 1448 ND | Zalcitabine Zidovudine | ND | Hépatiques, hématoLOGIQUES | 19 478 ND | Canglionnaire (anatomopathologie) | Infectieux possible | Manifestations inflammatoires et délais en faveur de l'IRIS mais pas de CV VIH et CD4 stagnants |

Notes:

* ARV = antirétroviraux

† IRIS = Syndrome inflammatoire de restauration immunitaire

‡ Hec = *Histoplasma capsulatum* var *capsulatum*

§ Taux de LT CD4, de LT CD8 et charge virale du VIH le plus proche dans les 3 mois précédant la mise sous ARV

¶ Taux de LT CD4, de LT CD8 et charge virale du VIH le plus proche suivant la date d'entrée pour IRIS

**ND : non disponible

4. DISCUSSION

4.1. Rappel des principaux résultats

Cette étude rétrospective avait pour but de décrire pour la première fois les cas d'IRIS à Hcc observés dans la cohorte de patients infectés par le VIH de Guyane Française entre 1997 et 2007. Six cas ont été identifiés après l'avis de l'expert soit 17 % de la requête initiale : 2 cas d'IRIS paradoxaux et 4 cas d'IRIS infectieux. L'âge médian était de 41.5 ans. Il y avait deux fois plus d'hommes que de femmes atteints. Le délai médian, entre la date de début des ARV et la date d'hospitalisation était de 20.5 jours. Les symptômes étaient apparus en médiane 13 jours après le début des ARV. Les signes cliniques les plus fréquemment observés étaient : fièvre, altération de l'état général, troubles digestifs, signes pulmonaires et adénomégalies. Les anomalies paracliniques associées les plus fréquemment observées étaient : une anémie, une perturbation du bilan hépatique, un syndrome inflammatoire modéré, une élévation des LDH, une élévation de la ferritinémie et un syndrome interstitiel pulmonaire radiologique.

Les IRIS paradoxaux se caractérisaient par une aggravation clinique sur les localisations des histoplasmoses initiales. Les IRIS présentaient une symptomatologie habituellement retrouvée dans l'histoplasmosse disséminée.

L'évolution a été favorable pour tous les patients, aucun patient n'est décédé au décours de l'épisode. L'IRIS à Hcc serait une pathologie de bon pronostic.

La charge virale du VIH avait diminué en médiane de 3 log. Le taux de LT CD4 + avait augmenté chez trois patients et était stable chez les autres. Le taux de LT CD8 + avait diminué chez tous les patients.

4.2. Fréquence de l'IRIS à Hcc

Toutes étiologies confondues, l'IRIS peut être considéré comme un syndrome fréquent puisqu'il a été retrouvé chez 16% des patients d'une cohorte de 13 103 patients débutants un traitement antirétroviral [11]. La part des IRIS à Hcc n'est pas connue, seuls quelques cas ont déjà été décrits dans la littérature.

Parmi les 35 patients ciblés dans l'étude, 11 n'avaient pas été classés comme « IRIS » ou « non IRIS » par l'expert (5 dossiers manquants exclus d'office, et 6 patients présentés dont les données étaient insuffisantes pour conclure). Notre étude pourrait donc sous-estimer le nombre d'IRIS à Hcc incidents sur la période étudiée. Elle permet d'estimer que 17 % des cas d'histoplasmoses enregistrés survenant dans les 6 mois après le début d'un traitement ARV sont des IRIS à Hcc.

4.3. Le sex ratio observé

L'IRIS à Hcc a été retrouvé chez deux fois plus d'hommes que de femmes. Ce résultat s'oppose à la part des femmes infectées par le VIH en Guyane Française qui est de 59% mais il est concordant avec le sexe ratio des patients au stade SIDA. Cette différence pourrait s'expliquer par le retard diagnostique de l'infection par le VIH chez les hommes en Guyane Française [29] mais aussi par les conditions nécessaires à la primo-infection à Hcc (un environnement enrichi en excréments d'oiseaux ou de chauve-souris) que rencontrent surtout les hommes plus enclins à travailler dans les métiers du bâtiment.

4.4. Morbidité, mortalité des IRIS à Hcc observés

Au cours de notre étude, les critères de sévérité des IRIS n'ont pas été recherchés.

Une étude prospective menée par le Pr COUPPIE entre 1994 et 2002 en Guyane Française avait permis de mettre en évidence les facteurs pronostiques de décès précoce (<1 mois) des patients au stade SIDA atteints d'histoplasmoses disséminées. La dyspnée, une thrombopénie <100 000/mm³ et un taux de LDH > 2N étaient les principaux facteurs identifiés [30]. Une autre étude (rétrospective) menée par le Dr ADENIS étudiait les facteurs pronostiques de décès précoce de l'histoplasmosse disséminée chez des patients infectés par le VIH en Guyane Française entre 1992 et 2011. L'altération de l'état général, la dyspnée, et une thrombopénie <100 000/mm³ ont été identifiées[28].

En se basant sur les critères pronostiques de ces deux études, il est possible de considérer que les IRIS à Hcc décrits dans notre étude étaient associés à des formes modérées à sévères d'histoplasmosse. Mais, la morbidité importante des IRIS à Hcc s'oppose ici à sa faible mortalité puisque aucun patient n'est décédé précocement. Une évolution favorable était la règle dans notre étude.

4.5. Les Lymphocytes T CD8 +

Si le rôle de la déplétion des LT CD4 + dans la survenue d'une histoplasmosse est bien établi, celui des LT CD8 + reste peu connu et pourrait avoir été sous-estimé.

Dans les années 1990, une étude reprise par le 73^{ème} forum d'immunologie semblait démontrer que la contribution des LT CD8 + dans l'immunité dirigée contre Hcc était modeste par manque d'effet biologiquement discernable[31]. Mais une autre étude animale démontrait que la déplétion des LT CD8 + augmentait la susceptibilité à Hcc

lors du premier et du second contact avec l'agent infectieux, et que l'impact de la déplétion en LT CD8 + était plus prononcé lors du second contact [31]. En 2001, une expérience de Betty A. WU-HSIEH a été menée sur des souris infectées par un virus immunosuppresseur (LCMV clone 13) coinfectedes par *Histoplasma capsulatum* ; l'immunosuppression provoquée était associée à une diminution du taux des LT CD4 + et des Lymphocytes B responsables d'une atrophie splénique avec incapacité à produire une réponse granulomateuse. La neutralisation des LT CD8 + anti-virus LCMV13 spécifiques entraînait une réduction de la charge fongique, une recolonisation des organes lymphoïde (en LT CD4 + et Lymphocytes B) et la survie des souris. Ces résultats démontraient que les LT CD8 + peuvent avoir un effet immunosuppresseurs [32].

Dans notre étude, il est observé que le taux de LT CD8 + a diminué de façon constante au cours des IRIS à Hcc pour lesquels cette donnée était disponible (5 sur 6). Cela implique que les LT CD8 pourraient jouer un rôle important dans le mécanisme immuno-pathologique de l'IRIS à Hcc.

Nous savons que la réduction de la charge virale du VIH sous ARV entraîne une augmentation progressive du taux de LT CD4 +. Mais elle entraîne aussi une diminution progressive du taux de LT CD8 anti VIH spécifiques [11]. Si on se réfère aux résultats de l'étude de 2001 sus cités, nous pouvons émettre l'hypothèse que la diminution des LT CD8 + anti VIH spécifiques est à l'origine d'une levée d'inhibition de la réponse immunitaire dirigée contre les antigènes d'Hcc (pilotée par les LT CD4 + désormais restaurés) provoquant un IRIS.

4.6. La littérature

A notre connaissance, 14 cas d'IRIS à Hcc ont été décrits dans la littérature, la synthèse de leurs caractéristiques est présentée en **annexe 1 et 2**. Cette revue de la littérature présente 9 IRIS paradoxaux (annexe 1) et 5 IRIS infectieux (annexe 2).

Le tableau 4 compare les principales caractéristiques des cas d'IRIS relevés en Guyane lors de notre étude avec ceux décrits dans la littérature.

Tableau 4 : Synthèse comparative entre les cas d'IRIS à Hcc identifiés en Guyane Française (01/01/1997 au 30/04/2007) et ceux publiés dans la littérature de 2003 à 2015.

| | IRIS * Guyane (N=6) | IRIS Littérature (N=14) |
|------------------------------------|------------------------|----------------------------|
| Age médian (années) | 41,5 | 35 |
| Sex ratio Homme/Femme | 2 | 1,8 |
| Délai médian ARV / IRIS † (jours) | 13‡ | 45 |
| Augmentation des LT CD4§ | 3 | 12§§ |
| Stabilité des LT CD4 | 3 | 1 |
| Diminution de la CV VIH¶ > 1 log | 4** | 8†† |
| Fièvre | 4 | 6 |
| Perte de poids | 3 | 1 |
| Signes digestifs | 3 | 2 |
| Signes cutanés | 1 | 2 |
| Signes pulmonaires | 2 | 1 |
| Signes neurologiques | 0 | 3 |
| Signes ostéoarticulaires | 0 | 2 |
| Adénomégalies | 2 | 7 |
| Anémie | 4 | 2 |
| Atteinte hépatique | 2 | 2 |
| Élévation des LDH | 4 | 1 |
| Élévation de la ferritinémie | 2 | 1 |
| Arrêt des ARV | 1 | 1‡‡ |
| Instauration d'une corticothérapie | 1 | 0‡‡ |
| Décès précoce < 3mois | 0 | 1‡‡ |

Notes :

* IRIS = syndrome inflammatoire de restauration immunitaire

† Délai médian en jour entre la mise en route des antirétroviraux et le début des symptômes de l'IRIS

‡ Pour le délai médian ARV/IRIS en Guyane : 2 données manquantes (N=4)

§ LT CD4 : lymphocytes T CD4 +

¶ CV VIH = charge virale du virus de l'immunodéficience humaine

** Pour la diminution de la charge virale du VIH > 1 log lors des IRIS de Guyane : 1 donnée manquante (N=5)

†† Pour la diminution de la charge virale du VIH > 1 log lors des IRIS de la littérature : 4 données manquantes (N=10)

‡‡ Pour arrêt des ARV, l'instauration d'une corticothérapie et le décès précoce < 3 mois lors des IRIS de la littérature : 4 données manquantes (N=10)

§§ Pour l'augmentation des lymphocytes CD4 + lors des IRIS de la littérature : 1 donnée manquante (N=13)

Les caractéristiques cliniques des cas que nous avons décrits semblent concordantes avec celles de la littérature. L'IRIS à Hcc est une pathologie de l'adulte jeune plus fréquemment décrite chez l'homme. Les signes les plus souvent retrouvés étaient : une fièvre, des adénomégalies, des signes digestifs, des signes cutanés, une anémie et une atteinte hépatique. Les signes neurologiques et ostéoarticulaires présents dans la littérature complètent le spectre clinique possible de l'IRIS à Hcc. La prise en charge des IRIS était similaire dans les deux séries : les ARV ont été poursuivis pour la plupart des patients et l'instauration d'une corticothérapie était rare. Le nombre de décès précoce imputable à l'IRIS était faible confirmant qu'il s'agit d'une pathologie de bon pronostic.

Parmi les 14 IRIS de la littérature, seulement 8 présentaient une diminution de la charge virale du VIH supérieure à 1 log. Cela va à l'encontre des critères définissant un IRIS mais conforte l'avis de notre expert qui a identifié deux IRIS malgré l'absence de ces données.

Les délais médians entre le début des ARV et le début des IRIS diffèrent de façon importante dans les deux séries. Toute comparaison statistique est impossible car les cas de la littérature ont été décrits individuellement et ne sont pas issus d'une population donnée.

Le taux des LT CD8 + n'a jamais été précisé dans les cas décrits par la littérature contrairement à ce qui a été fait dans notre étude.

4.7. Le délai antifongique / ARV

Sur les 9 IRIS paradoxaux de la littérature, les délais entre le début des antifongiques et celui des ARV ont été notifiés pour seulement 4 patients. Ils sont très hétérogènes: 0,

90, 60 et 7 jours (annexe 1). Pourtant, l'étude de ce délai semble importante. Le rapport du groupe d'expert sur la prise en charge des personnes vivant avec le VIH de 2013 recommande un délai de 2 semaines entre le début du traitement anti-infectieux spécifique et le début des ARV pour les patients ayant présenté une IO (pneumocystose, toxoplasmose, CMV, virus du groupe herpes). L'initiation retardée des ARV expose à une augmentation du risque de survenue d'autres IO surtout si le taux de LT CD4 est bas [11]. Ce rapport ne précise pas de délai précis pour l'introduction des ARV après le début du traitement antifongique anti Hcc. Le guideline américain sur le traitement et la prévention des infections opportunistes des adultes et des adolescents infectés par le VIH recommande de débiter les ARV le plus tôt possible après l'initiation du traitement antifongique. L'initiation des ARV ne doit pas être retardée par crainte de la survenue d'un IRIS [33].

4.8. Les limites de l'étude

La principale limite de notre étude rétrospective est le manque de données disponibles. Après 2007, les patients suspects d'IRIS ne pouvaient pas être identifiés par la requête DMI2/FHDH pour des raisons techniques (requête eNADIS non réalisable lors de la sélection des patients).

L'absence de certaines données tient à la difficulté de la recherche des informations dans les dossiers médicaux papiers, souvent en mauvais états, à cause de mauvaises conditions de conservation et de l'humidité ambiante. Certaines feuilles étaient effacées, des radiographies étaient collées entre elles, des insectes avaient fait leurs nids dans les pochettes et leurs déjections indélébiles masquaient des informations potentiellement importantes.

Les IRIS que nous avons décrit sont anciens, les ARV employés ne sont plus les mêmes qu'aujourd'hui. A l'heure actuelle, les inhibiteurs de protéases (IP) sont prescrits plus volontiers et les cliniciens de l'hôpital de Cayenne rapportent des IRIS très marqués sous IP. L'étude de ces IRIS serait intéressante tant sur les délais d'apparitions des symptômes que sur leurs sévérités.

5. CONCLUSION

Sur la période 1997-2007, la fréquence de l'IRIS à Hcc chez les patients infectés par le VIH en Guyane Française était faible mais probablement sous-estimée. Sa morbidité importante s'opposait à sa faible mortalité. Il s'agissait d'une pathologie de bon pronostic.

Les données relevées pour les IRIS à Hcc de notre étude, inédite en Guyane, concordent avec celles retrouvés dans la littérature et contribuent à l'accroissement des connaissances mondiales sur le sujet.

Pour les IRIS paradoxaux à Hcc, la question du délai à respecter entre le début du traitement antifongique et la mise en route des ARV reste posée puisque des IRIS paradoxaux ont été observés avec un délai nul, court ou long. L'importante morbidité de tels IRIS appelle à la prudence. Un délai de 2 semaines entre le début des ARV et celui des antifongiques semble raisonnable. Un délai trop long pourrait augmenter le risque de développer d'autres infections opportunistes alors qu'un délai trop court pourrait favoriser une réaction sévère.

Pour les IRIS infectieux à Hcc, le dépistage d'une histoplasmosse latente (au même titre que pour la cryptococcose et la tuberculose) serait pertinent avant la mise en route d'un traitement anti rétroviral chez des patients ayant un taux de LT CD4 + < 200/mm³. Un test de mesure de la libération d'interféron gamma (IFN γ) en présence d'antigène d'*Histoplasma* (IGRA : INF γ -release assays) est en cours de développement. Il n'existe aucune version commerciale disponible à ce jour mais les résultats sont prometteurs [34].

Le rôle de LT CD8 + dans la survenue d'un IRIS à Hcc mérite d'être reconsidéré. Trop longtemps oubliés par les auteurs ils pourraient retrouver une place centrale en devenant, pourquoi pas, un des critères définissant l'IRIS.

Références bibliographiques

- [1] Unaid.org. ONUSIDA. Fiche d'information 2014, Statistique Mondiale. Disponible sur : http://www.unaids.org/sites/default/files/media_asset/20140716_FactSheet_fr.pdf.
- [2] InVS. L'infection à VIH-sida en France en 2009 : dépistage, nouveaux diagnostics et incidence. Bulletin épidémiologique hebdomadaire 2010;45-46:449-76.
- [3] G Breton, B Dupont. Syndromes de reconstitution immunologique au cours des mycoses systémiques chez les patients infectés par le VIH. Journal de mycologie médicale 2005 ; 15 : 77-92.
- [4] Pierre Marie Girard, Christine Katlama, Gilles Pialoux. VIH. Doin éditeurs : 2011.
- [5] M Nacher, A Adenis, L Adriouch, J Dufour, E Papot, M Hanf, V Vantilke, M Calvez, Christine Aznar, B Carme, and P Couppié. Short Report: What Is AIDS in the Amazon and the Guianas? Establishing the Burden of Disseminated Histoplasmosis. Am.J.Trop.Hyg 2011 ; 84(2) : 239-240.
- [6] V Peigne. Histoplasmosse au cours de l'infection par le VIH. Journal des Anti-infectieux 2012; 14 : 186-191
- [7] Joseph Wheat et al. Clinical Practice Guidelines for the Management of Patients with histoplasmosis : 2007 Update by the Infectious Diseases Society of America. IDSA guidelines for Management of Histoplasmosis 2007 ; 45 : 807-825.
- [8] A.Kauffman et al. Histoplasmosis : a Clinical and Laboratory Update. Clinical microbiology review 2007 ; 20(1) : 115-132.
- [9] Université Médicale Virtuelle Francophone. Histoplasmosse ; 2008-2009.

- [10] M L Forgues, M Ruffaut, C Aznar, C Le Pommelet, E Chauvet. Quand l'histoplasmosis mime la tuberculose. Rev Med Interne 2010 ; 10 : 281.
- [11] P Morlat. Prise en charge médicale des personnes vivant avec le VIH : recommandations du groupe d'expert, rapport 2013. La documentation française : Ministère de la santé et des Sports ; 2013.
- [12] M Nacher, F Sarazin, M El Guedj, T Vaz, F Alvarez, V Nasser, A Randrianjohany, C Aznar, B Carne, P Couppié. Increased Incidence of Disseminated Histoplasmosis Following Highly Active Antiretroviral Therapy Initiation. Acquir Immune Defic Syndr 2006; 41 (4) : 468-470.
- [13] Nadine G.Pakker et al. Biphasic kinetics of peripheral blood T cells after triple combination therapy in HIV-1 infection: A composite of redistribution and proliferation. Nature Medicine 1998 ; 4 : 208-214.
- [14] Douek DC et al. Changes in thymic function with age and during the treatment of HIV infection. Nature 1998 dec ; 396(6712) : 690-5.
- [15] Autran B et al. Positive effects of combined antiretroviral therapy on CD4 + T cell homeostasis and function in advanced HIV disease. Science 1997 jul ; 277(5322):112-6.
- [16] G Breton. Syndrome inflammatoire de reconstitution immunitaire. Bull Acad Natle Med 2011 ; 195 (3) : 561-575
- [17] Castelnovo B. et al. Cause Specific Mortality and the Contribution of Immune Reconstitution Inflammatory Syndrome in the First 3 Years after Antiretroviral Therapy Initiation in an Urban African Cohort. Clinical Infectious Diseases 2009 ; 49 : 965-972.

- [18] Park W.B. et al. Immune reconstitution inflammatory syndrome in the first year after HAART : influence on long term outcome. *AIDS* 2006 ; 20 : 2390-2392.
- [19] G Breton et al. Immune reconstitution inflammatory syndrome in HIV-infected patients with disseminated histoplasmosis. *AIDS* 2006; 20 : 119-121.
- [20] J Ramanoelina, S Gandon, J L Delassus, D Malbec. Syndrome de restauration immune associé à une histoplasmosis révélatrice d'un sida. *Rev Med Interne* 2003; 24 : S1.
- [21] V Peigne, F Dromer, C Elie, O Lidove, O Lortholary, and the French Mycosis Study Group. Imported Acquired Immunodeficiency Syndrome-Related Histoplasmosis in Metropolitan France: A Comparison of Pre-Highly Active Anti-Retroviral Therapy and Highly Active Anti-Retroviral Therapy Eras. *Am.J.Trop.Med.Hyg* 2011; 85 (5) : 934-941.
- [22] G. Breton et al. Immune reconstitution inflammatory in HIV- infected patients with disseminated histoplasmosis. *AIDS* 2006; 20 : 119-132.
- [23] A. Mambie et al. A case of immune reconstitution inflammatory syndrome related to a disseminated histoplasmosis in a HIV- 1 infected patient. *AIDS* 2013 ; 27 : 2170-2172.
- [24] Leonardo G. Marianelli et al. Immune reconstitution inflammatory syndrome as histoplasmosis osteomyelitis in South America. *AIDS* 2014 ; 28 : 1848-185.
- [25] M de Lavaissière, V Manceron, P Bourée et al. Reconstitution inflammatory syndrome related to histoplasmosis, with a hemophagocytic syndrome in HIV infection. *Journal of Infection* 2009 ;58 : 245-247.

[26] E Delfino, A Di Biagio, K Chandrapatham et al. Disseminated Histoplasmosis with Mucocutaneous Immune Reconstitution Inflammatory Syndrome in an HIV-Infected Patient. *AIDS* 2015 ; 31: 274-275

[27] Halima Dawood et al. A case of Immune Reconstitution Syndrome to Disseminated Histoplasmosis. *Journal of the International Association of Physicians in AIDS Care* 2013 ; 10 : 277-279.

[28] A. Adenis. Etude des facteurs pronostiques de décès précoces de l'histoplasmose Américaine chez les patients infectés par le VIH en Guyane française. Cayenne : Ecole des Hautes Etudes en Santé Publique ; 2011. 47 p.

[29] M. Nacher, M. El Guedj, T. Vaz, V. Nasser, A. Randrianjohany, F. Alvarez, M. Sobesky, C Magnien, P. Couppie. Risk Factor for late HIV diagnosis in French Guiana. *AIDS* 2005 ; 19 : 727-738.

[30] P. Couppie, C. Aznar, B. Carne, M. Nacher. American histoplasmosis in developing countries with a special focus on patients with HIV: diagnosis, treatment, and prognosis. *Current Opinion in Infectious Diseases* 2006 ; 19 : 443-449.

[31] G.S. Deepe, Jr., R.A. Seder. Molecular and cellular determinants of immunity to *Histoplasma capsulatum*. *Immunity to Fungy* 1998 : 397-406.

[32] Betty A. Wu-Hsieh et al. Distinct CD8 T Cell Functions Mediate Susceptibility to Histoplasmosis During Chronic Viral Infection. *The American Association of Immunologists* 2001 ;167 : 4566-4573.

[33] Guidelines for the prevention and treatment of opportunistic infection in HIV-infected adults and adolescents : recommendations from the Centers for Diseases Control and Prevention, the National Institutes of Health, and the HIV Medicine Association of the Infectious diseases Society of America. 2015. Disponible sur <http://aidsinfo.nih.gov/contentfiles/lvguidelines/adult>. Histoplasmosis : M-11.

[34] R. Larue et al. Diagnosis of Latent Histoplasmosis Using Interferon- γ Release Assays. Diagnostic Microbiology : Viruses/Fungal/AFB/Parasitic Session 191 October 2014 ; 1433 : 12h30 PM.

Bibliographies

Annexe 1 : Synthèse des cas d'IRIS paradoxaux à *Histoplasma capsulatum* publiés dans la littérature de 2003 à 2015.

| N° et ref | Histoplasmosse en période pré ARV* | | | | | | | IRIS† paradoxaux à <i>Histoplasma</i> | | | | | | | | |
|-----------|------------------------------------|----------------|---|--|--------------------------------|-------------------|---|---------------------------------------|---|--|---|---|--|---|-----------|--|
| | Age/sexe | Origine | Manifestations | Localisation | Début antifongique-ARV (jours) | Début ARV (jours) | Types d'ARV | Début ARV-IRIS (jours) | Manifestations | CD4/(mm3) CD8/(mm3) CV VIH pré ARV‡ (copie/ml) | CD4/(mm3) CD8/(mm3) CV VIH IRIS§ (copie/ml) | Identification Hcc** lors de l'épisode d'IRIS | Anatomopathologie | Prise en charge | Evolution | Commentaires |
| 1 [20] | 56/M | Guyane | Fièvre, douleur abdominale, adénopathies superficielles et profondes | Ganglionnaire (anatomopathologie) | 0 | ND | ND, ARV de haute activité | 30 | Occlusion du grêle | 55 ND¶ >500000 | 440 ND < 200 | Mésentérique, ganglionnaire | Granulome gigantocellulaire nécrosant, présence d'Hcc | Arret transitoire ARV Itraconazole | Favorable | |
| 2 [19] | 34/M | Surinam | Méningite, lésions cérébrales, ulcérations coliques | Colique (anatomopathologie) | 90 | ND | ND, ARV de haute activité | 16 | Fièvre, amaigrissement, aggravation des lésions cérébrales, abcès hépatique, adénopathies mésentériques | 69 ND >500000 | 177 ND 628 | Hépatique | Granulome gigantocellulaire, fragment antigénique d'Hcc | Poursuite ARV et itraconazole Naproxen | Favorable | Fragments antigénique d'Hcc retrouvés par immunofluorescence |
| 3 [19] | 20/F | Côte d'ivoire | Lésions cérébrales, cutanées, médullaire | Cutanée (culture) Médullaire (culture) | 60 | ND | ND, ARV de haute activité | 30 | Fièvre, arthrites, uvéite granulomateuse | 4 ND 109700 | 108 ND 25000 | Articulaire | ND | Poursuite ARV et itraconazole | Favorable | Hcc n'a pas été formellement identifié (Hspp.††) |
| 4 [21] | 29/F | ND | Méningite | Méningée | ND | ND | ND | 60 | Méningite aseptique | 92 ND 3328000 | 113 ND 68000 | Non | ND | ND | ND | |
| 5 [19] | 41/M | Congo | Fièvre, adénopathies cervicales compressives avec paralysie faciale, lésions cutanées | Cutanée, ganglionnaire | ND | ND | ND, ARV de haute activité (changement de molécules) | 330 | Recidive des adénopathies cervicales | 32 ND ND | 117 ND 200 | Non | Granulome gigantocellulaire nécrosant (biopsie ganglionnaire) | Poursuite ARV et itraconazole | Favorable | Culture stérile (mycologique et mycobactériologique) |
| 6 [21] | 51/M | ND | Adénopathies périphériques, splénomégalie | Ganglionnaire | ND | ND | ND | 60 | Rash cutané | 14 ND 1000000 | 180 ND < 50 | ND | ND | ND | ND | |
| 7 [21] | 36/M | ND | Adénopathies périphériques, splénomégalie | Ganglionnaire | ND | ND | ND | 60 | Adénopathies nécrotiques périphériques | 2 ND 290000 | 106 ND < 50 | ND | ND | ND | ND | |
| 8 [26] | 32/M | Equateur | Fièvre, altération de l'état général, miliaire pulmonaire | Hcc** non recherchée | ND | ND | Emtricitabine Tenofovir Lopinavir Ritonavir | 15 | Insuffisance respiratoire, lésions cutanées nécrotiques | 35 ND 46600 | 200 ND ND | Pulmonaire (culture) | Granulome mycotique | Poursuite ARV Amphotéricine B puis itraconazole | Favorable | Episode pré ARV considéré et traité comme une tuberculose par le clinicien |
| 9 [27] | 32/M | Afrique du Sud | Fièvre, altération de l'état général (-10kg), adénopathies diffuses, douleur abdominale, hépatosplénomégalie, bicytopenie | Médullaire (anatomopathologie) | 7 | ND | Lamivudine Stavudine Efavirenz | 30 | Fièvre, douleur abdominale, aggravation splénomégalie, abcès séniques | 20 ND ND | ND ND 400 | Hépatique | Présence d'Hcc à l'examen direct (foie) Pas d'Hcc dans la rate | Laparotomie | ND | |

Notes :

* ARV : antirétroviraux

† IRIS : syndrome inflammatoire de restauration immunitaire

‡ Taux de LT CD4, de LT CD8 et charge virale du VIH avant le début des ARV

§ Taux de LT CD4, de LT CD8 et charge virale du VIH pendant l'IRIS

¶ ND : non disponible

** Hcc : *Histoplasma capsulatum var capsulatum*†† Hspp : *Histoplasma species pluralis*

Annexe 2: Synthèse des cas d'IRIS infectieux à *Histoplasma capsulatum* publiés dans la littérature de 2006 à 2014.

| N° et ref | Age/sexe | Origine | Histoplasmosse | Manifestations | Période pré ARV* | | | Délai ARV- IRIS (jours) | Manifestations | IRIS† infectieux à <i>Histoplasma</i> | | | | |
|-----------------|----------|---------------|----------------|-----------------------------------|--|--|--|---|---------------------|---|--|--|-------------|---|
| | | | | | CD4/(mm3) CD8/(mm3) CV VIH pré ARV‡ (copie/ml ou log) | Types d'ARV | CD4/(mm3) CD8/(mm3) CV VIH IRIS§ (copie/ml) | | | Identification Hcc** lors de l'épisode d'IRIS | Anatomopathologie | Prise en charge | Evolution | Commentaires |
| 10 [19] | 41/M | Congo | non | | 38 ND¶ ND | ND, ARV de haute activité | 90 | Fièvre, adénopathies cervicales compressives avec paralysie faciale, lésions cutanées | 136 ND ND | Ganglionnaire, cutanée | Granulome gigantocellulaire nécrosant, présence d'Hcc | Poursuite ARV Amphotéricine B puis itraconazole | Favorable | Culture positive à Hspp.†† |
| 11 [25] | 33/M | Guyane | non | | 13 ND 5,8 log | Zidovudine (INTI) Lamivudine (INTI) Lopinavir (IP) | 21 | Fièvre, signes neurologiques, gingivite ulcérée, adénopathies diffuses, hépatosplénomégalie, hépatite, Sd inflammatoire majeur, LDH‡‡ élevée, ferritine élevée, syndrome d'hémophagocytose | 59 ND 2,2 log | Médullaire osseuse (culture) | Hématophagocytose active | Poursuite ARV Immunoglobuline IV (2j) Amphotéricine B (1 mois) puis itraconazole | Favorable | Les ARV ont été introduits au décours d'un traitement de 6 semaines pour une toxoplasmose cérébrale |
| 12 [24] | 44/F | Argentine | non | Fièvre, douleur des extrémités | 12 ND 121785 | Abacavir (INTI) Lamivudine (INTI) Névirapine (INNTI) | 60 | Douleur extrême des extrémités, oedème des mains, ostéomyélite | 254 ND 60750 | Osseuse | ND | Poursuite ARV Amphotéricine B (14j) puis itraconazole | Décès à J45 | |
| 13 [23] | 28/F | Côte d'Ivoire | non | Asthénie | 3 ND 62976 | Abacavir (INTI) Lamivudine (INTI) Darunavir Ritonavir (IP) | 60 | Fièvre, adénopathies cervicales et profondes nécrotiques | 10 ND 235 | Ganglionnaire | Adénites nécrotiques | Poursuite ARV Amphotéricine B (21j) puis itraconazole | Favorable | |
| 14 [21] | 51/F | ND | non | | 25 ND 350000 | ND | < 30 | Adénopathies nécrotiques périphériques | 114 ND < 50 | ND | ND | ND | ND | ND |

Notes :

* ARV : antirétroviraux

† IRIS : syndrome inflammatoire de restauration immunitaire

‡ Taux de LT CD4, de LT CD8 et charge virale du VIH avant le début des ARV

§ Taux de LT CD4, de LT CD8 et charge virale du VIH pendant l'IRIS

¶ ND : non disponible

** Hcc : *Histoplasma capsulatum var capsulatum*†† Hspp : *Histoplasma species pluralis*

‡‡ LDH : lactate déshydrogénase

UFR SCIENCES MEDICALES HYACINTHE BASTARAUD**SERMENT D'HIPPOCRATE**

Au moment d'être admis à exercer la médecine, en présence des maîtres de cette école et de mes condisciples je promets et je jure d'être fidèle aux lois de l'honneur et de la probité qui la régissent.

Mon premier souci sera de rétablir, de préserver ou de promouvoir la santé dans tous ses éléments, physiques et mentaux, individuels et sociaux.

Je respecterai toutes les personnes, leur autonomie et leur volonté, sans aucune discrimination selon leur état ou leurs convictions. J'interviendrai pour les protéger si elles sont affaiblies, vulnérables ou menacées dans leur intégrité ou leur dignité. Même sous la contrainte, je ne ferai pas usage de mes connaissances contre les lois de l'humanité.

J'informerai les patients des décisions envisagées, de leurs raisons et de leurs conséquences.

Je ne tromperai jamais leur confiance et n'exploiterai pas le pouvoir hérité des circonstances pour forcer les consciences.

Je donnerai mes soins à l'indigent et à quiconque me les demandera. Je ne me laisserai pas influencer ni par la recherche du gain ni par la recherche de la gloire.

Admis dans l'intimité des personnes, je tairai les secrets qui me seront confiés. Reçu à l'intérieur des maisons, je respecterai les secrets des foyers et ma conduite ne servira pas à corrompre les mœurs. Je ferai tout pour soulager les souffrances, sans acharnement. Je ne provoquerai jamais la mort délibérément.

Je préserverai l'indépendance nécessaire à l'accomplissement de ma mission.

Que je sois modéré en tout, mais insatiable de mon amour de la science.

Je n'entreprendrai rien qui dépasse mes compétences. Je les entretiendrai et les perfectionnerai pour assurer au mieux les services qui me seront demandés.

J'apporterai mon aide à mes confrères ainsi qu'à leurs familles dans l'adversité.

Que les hommes et mes confrères m'accordent leur estime si je suis fidèle à mes promesses ; que je sois déshonoré et méprisé si j'y manque.

NOM ET PRENOM : DE REYNAL DE SAINT MICHEL Régis

SUJET DE LA THESE : Syndromes inflammatoires de reconstitution immunitaire à *Histoplasma capsulatum var capsulatum* chez des patients infectés par le VIH en Guyane Française : étude de cas

THESE : MEDECINE

Qualification : Médecine générale

ANNEE : 2016

NUMERO D'IDENTIFICATION : 2016ANTI0049

MOTS CLEFS : VIH, sida, histoplasmosse, antirétroviraux, IRIS, Guyane, étude rétrospective.

RESUME DE LA THESE :

Introduction : En l'absence de traitement antirétroviral, l'histoplasmosse américaine est la première cause de SIDA en Guyane. Son incidence augmente à l'initiation des antirétroviraux malgré la restauration immunitaire. L'objectif principal était de décrire les cas d'IRIS à *Histoplasma capsulatum var capsulatum*(Hcc) observés dans la cohorte de patients infectés par le VIH de Guyane.

Méthode : Une étude rétrospective, multicentrique a été menée sur la période du 01/01/1997 au 30/04/2007. La population cible était composée de patients ayant présentés un épisode incident d'histoplasmosse dans les six mois après l'initiation des antirétroviraux. Chaque cas a été décrit à partir d'un questionnaire standardisé. Le critère de jugement principal était la présence, validée par l'avis d'un expert, d'un IRIS paradoxal ou infectieux à Hcc.

Résultats : L'expert a confirmé 2 IRIS paradoxaux et 4 IRIS infectieux parmi les 35 patients suspects d'IRIS. L'âge médian était de 41.5 ans. Les symptômes étaient apparus en médiane 13 jours après l'initiation des ARV. Les signes cliniques les plus fréquents étaient: fièvre, altération de l'état général, troubles digestifs, signes pulmonaires et adénomégalies. Les anomalies paracliniques les plus fréquentes étaient : l'anémie, la perturbation du bilan hépatique, un syndrome inflammatoire modéré, l'élévation des LDH, l'élévation de la ferritinémie, un syndrome interstitiel pulmonaire. La charge virale du VIH avait diminué en médiane de 3 logs. Le taux de LT CD4 + avait augmenté chez trois patients et était stable chez les autres. Le taux de LT CD8 + avait diminué chez tous les patients. Aucun patient n'est décédé lors des épisodes d'IRIS.

Discussion : L'IRIS à Hcc est une pathologie rare. Sa morbidité importante s'oppose à sa faible mortalité. Les LT CD8 + semblent jouer un rôle important dans son mécanisme immunopathologique. Un dépistage des formes latentes d'histoplasmosse devrait être mis en oeuvre avant de démarrer un traitement antirétroviral.

JURY : Président : Professeur Pierre COUPPIE

Juges : Professeur Mathieu NACHER

Professeur Magalie DEMAR

Docteur Antoine ADENIS (Directeur)

