



**HAL**  
open science

**Occlusion Veineuse Rétiniennes (OVCR – OBVCR) :  
étude prospective du 1er avril 2015 au 1er avril 2016, au  
sein du service d’ophtalmologie du CHU Gabriel  
Montpied de Clermont-Ferrand, des facteurs de risques  
ainsi que de l’évolution de l’acuité visuelle et de l’œdème  
maculaire**

Chloé Clavel

► **To cite this version:**

Chloé Clavel. Occlusion Veineuse Rétiniennes (OVCR – OBVCR) : étude prospective du 1er avril 2015 au 1er avril 2016, au sein du service d’ophtalmologie du CHU Gabriel Montpied de Clermont-Ferrand, des facteurs de risques ainsi que de l’évolution de l’acuité visuelle et de l’œdème maculaire. Médecine humaine et pathologie. 2016. dumas-01406040

**HAL Id: dumas-01406040**

**<https://dumas.ccsd.cnrs.fr/dumas-01406040>**

Submitted on 30 Nov 2016

**HAL** is a multi-disciplinary open access archive for the deposit and dissemination of scientific research documents, whether they are published or not. The documents may come from teaching and research institutions in France or abroad, or from public or private research centers.

L’archive ouverte pluridisciplinaire **HAL**, est destinée au dépôt et à la diffusion de documents scientifiques de niveau recherche, publiés ou non, émanant des établissements d’enseignement et de recherche français ou étrangers, des laboratoires publics ou privés.



Distributed under a Creative Commons Attribution - NonCommercial - NoDerivatives 4.0 International License

# Occlusion Veineuse Rétiniennes (OVCR – OBVCR)

Etude prospective du 1<sup>er</sup> avril 2015 au 1<sup>er</sup> avril 2016,  
au sein du service d'ophtalmologie du CHU Gabriel Montpied  
de Clermont-Ferrand, des facteurs de risques ainsi que de  
l'évolution de l'acuité visuelle et de l'œdème maculaire.

Mémoire de fin d'étude en vue de l'obtention du Certificat de Capacité  
d'Orthoptie 2015

**Cloé CLAVEL**

Année 2016



UdA | Université d'Auvergne





## **REMERCIEMENTS :**

**A Mme DALENS, Docteur en Ophtalmologie Pédiatrique et Directrice de l'Ecole d'Orthoptie**, je vous remercie pour votre bienveillance et la qualité de vos enseignements tout au long de ces trois années d'étude.

**A Mr le Professeur CHIAMBARETTA, Chef du Service d'Ophtalmologie du CHU de Clermont-Ferrand**, je vous remercie pour votre accueil au sein du service et pour vos enseignements enrichissants.

**A Mme le Dr SILLAIRE, Ophtalmologiste au CHU de Clermont-Ferrand**, pour son aide précieuse et sa pédagogie qui ont permis la réalisation de ce mémoire.

**A l'ensemble des orthoptistes** : Michèle NEYRIAL, Laurent PARIS, Coralie COLLA, Constance PELTIER, Nathalie MONNEYRON, Jean-Jacques MARCELLIER, Sylvie MICHEL, Hélène GRELEWIEZ, Florie MONIER, Diane ARDUINI et Camille ADAMKIEWICZ. Je vous remercie pour votre écoute, votre gentillesse et votre disponibilité pendant ces trois années ainsi que pour tous les conseils et les enseignements dont vous nous avez fait part lors des différents stages.

**A Carole**, pour ta gentillesse, ton humour et ton aide dans la recherche des dossiers.

**Aux Ophtalmologistes et Internes du Service d'Ophtalmologie de Clermont-Ferrand**, je vous remercie pour votre gentillesse, votre écoute et vos enseignements.

**Aux Secrétaires, Infirmières et Aides-soignantes du Service d'Ophtalmologie de Clermont-Ferrand**, je vous remercie pour votre sympathie, votre disponibilité et votre bonne humeur.

**A Agathe BOUDON-CARDINALE, Orthoptiste à Clermont**, je te remercie de m'avoir fait découvrir ce beau métier qu'est l'orthoptie et de m'avoir donné envie de faire ces études. Je te suis aussi reconnaissante de m'avoir accueillie durant ce mois de stage et d'avoir pris le temps de me transmettre ton expérience avec cette bonne humeur qui te caractérise.

**A l'ensemble de l'équipe du Centre de Rééducation des Déficients Visuels et d'Auvergne Basse Vision**, grâce à qui mon intérêt envers la Basse-Vision fut renforcé. Je vous remercie pour votre sympathie, votre bonne humeur et votre pédagogie.

**A l'équipe du Service Ophtalmologique du Centre Hospitalier de Vichy**, je vous remercie pour votre gentillesse, pour m'avoir accueillie en stage ainsi que pour tous vos conseils.

**A tous les étudiants orthoptistes** avec qui j'ai partagé ses années d'étude.

**A nos « anciens »**, Camille F, Clémence, Camille D, Maryse, Claudia, Julia et Romain pour votre soutien, les bons moments passés ensemble, et merci pour vos conseils et votre patience lors de nos premiers pas orthoptiques.

**A Léa, Fanny, Marlène, Alizée, Fred, Maxime et Mathilde** qui m'ont encouragé dans mes projets associatifs, supporté et soutenu durant ces trois ans ; merci pour tous ces moments heureux, festifs et aussi stressants parfois que l'on a pu partager, et plus particulièrement à **Fanny**, pour m'avoir aidé à écrire ce mémoire.

**A Maxence**, merci d'être là pour moi, de me soutenir et de m'avoir aidé dans la rédaction de ce mémoire.

# **SOMMAIRE :**

ABREVIATIONS.....	1
<b>INTRODUCTION.....</b>	<b>3</b>
<b>PARTIE THEORIQUE.....</b>	<b>5</b>
A. LA RETINE [17, 20].....	6
I. Anatomie de la rétine .....	6
1. Introduction.....	6
2. Embryologie.....	7
a. Embryogenèse :.....	7
b. Organogenèse : .....	7
c. Différenciation .....	7
3. Anatomie microscopique : histologie.....	8
a. Epithélium pigmentaire.....	8
b. Couche des photorécepteurs .....	9
c. Limitante externe.....	9
d. Couche nucléaire externe.....	9
e. Couche plexiforme externe.....	10
f. Couche nucléaire interne .....	10
g. Couche plexiforme interne.....	10
h. Couche des cellules ganglionnaire .....	10
i. Couche des fibres optiques .....	10
j. Limitante interne.....	11
4. Les cellules de la rétine neurosensorielle.....	11
5. Anatomie macroscopique .....	12
a. La région péripapillaire .....	12
b. La rétine centrale .....	12
c. L'extrême périphérie rétinienne .....	13
6. Anatomie fonctionnelle.....	13
a. Au niveau des photorécepteurs.....	13
b. Les barrières hémato-rétiniennes .....	14
☞ La barrière hémato-rétinienne interne (BHRI).....	14
☞ La barrière hémato-rétinienne externe (BHRe).....	14
II. Vascularisation.....	15
1. Développement du système vasculaire rétinien .....	15
2. Croissance des vaisseaux rétiniens .....	15

3.	Circulation rétinienne .....	16
a.	Artérielle.....	16
☞	Artère ophtalmique.....	16
☞	Artère centrale de la rétine .....	17
b.	Veineuse .....	17
4.	Circulation choroïdienne .....	17
B.	OCCLUSIONS VEINEUSES RETINIENNES .....	19
I.	Physiopathologie [14,17,24,47] .....	19
1.	Anatomopathologie.....	19
2.	Epidémiologie .....	20
3.	Facteurs de risque .....	22
II.	Sémiologie clinique [17,47].....	27
1.	Stade aigu des occlusions veineuses rétinienne .....	27
a.	Dilatation veineuse et ralentissement circulatoire .....	27
b.	Nodules cotonneux.....	27
c.	Opacification de la rétine périveinulaire .....	27
2.	Phase d'état.....	28
a.	Œdème papillaire .....	28
b.	Œdème maculaire .....	28
c.	Non perfusion.....	28
3.	Complications tardives.....	29
III.	Localisation de l'occlusion veineuse rétinienne [17,24,47].....	29
1.	Occlusion de la Veine Centrale de la Rétine .....	29
a.	Signes fonctionnels .....	30
b.	Classification.....	30
c.	Autre évolution possible .....	32
d.	Éléments du pronostic.....	33
e.	Formes cliniques .....	34
2.	Occlusion d'une Branche Veineuse Rétinienne.....	36
a.	Signes fonctionnels .....	36
b.	Formes cliniques .....	37
c.	Evolution et pronostic .....	38
d.	Diagnostic différentiel .....	39

IV. Description clinique [17,47]	39
1. Acuité visuelle	39
2. Examen biomicroscopique	40
3. Examen du fond d'œil	41
4. Mesure de l'hypertension oculaire	42
V. Examens complémentaires [14,17,24,47]	43
1. Rétinographie	43
2. Angiographie à la fluorescéine	44
3. OCT du segment postérieur	47
VI. Prise en charge	49
1. Rythme de surveillance	49
2. Les traitements	51
a. Les traitements étiologiques	51
b. Les traitements symptomatiques	51
☞ Photocoagulation	52
☞ Les injections intravitréennes	53
c. Les traitements chirurgicaux	59
<b>PARTIE CLINIQUE</b>	<b>60</b>
A. MISE EN PLACE DE L'ETUDE	61
I. L'étude clinique	61
1. Description de l'étude	61
2. Limites de l'étude	62
II. Méthode de recueil des dossiers	62
B. RESULTATS	64
I. Type d'OVR	64
II. Age	64
III. Sexe du patient	65
IV. Œil atteint	65
V. Date du diagnostic	65
VI. Principaux facteurs de risque	66
1. HTA	66
2. HTO et glaucome	66
3. Hypermétropie	67
4. Diabète	67



VII. Principales complications .....	68
1. Œdème papillaire.....	68
2. Rubéose irienne.....	68
3. Glaucome néovasculaire .....	68
4. Hémorragie intravitréenne .....	68
VIII. Acuité visuelle .....	68
IX. Epaisseur de l'œdème maculaire .....	70
X. Traitements .....	73
1. Traitement de l'œdème maculaire par IVT .....	73
2. Traitement de l'ischémie par PPR.....	74
C. DISCUSSION .....	75
<b>CONCLUSION</b> .....	79
<b>ANNEXES</b> .....	86

## **ABREVIATIONS:**

<b>AV :</b>	Acuité Visuelle
<b>BHRe :</b>	Barrière Hémato-Rétinienne Externe
<b>BHRi :</b>	Barrière Hémato-Rétinienne Interne
<b>CHU :</b>	Centre Hospitalier Universitaire
<b>CLD :</b>	Compte les doigts
<b>GNV :</b>	Glaucome Néovasculaire
<b>HIV :</b>	Hémorragie Intravitréenne
<b>HTA :</b>	Hypertension Artérielle
<b>HTO :</b>	Hypertension Oculaire
<b>IVT :</b>	Injection Intravitréenne
<b>OACR :</b>	Occlusion de l'Artère Centrale de la Rétine
<b>OCT :</b>	Tomographie en Cohérence Optique
<b>OBVR :</b>	Occlusion de Branche Veineuse Rétinienne
<b>OVCR :</b>	Occlusion de Veine Centrale de la Rétine
<b>OVR :</b>	Occlusion Veineuse Rétinienne
<b>PIO :</b>	Pression Intra-oculaire
<b>PPR :</b>	Photocoagulation Panrétinienne
<b>RI :</b>	Rubéose Irienne
<b>VEGF :</b>	Vascular Endothelial Growth Factor (= Facteurs de croissance endothéliale)



## **Introduction :**

Après la rétinopathie diabétique, les occlusions veineuses rétiniennes constituent la deuxième cause de pathologie vasculaire rétinienne. Les occlusions veineuses rétiniennes comprennent les occlusions de la veine centrale de la rétine et les occlusions de branche veineuse.

Julius Michel en 1878 a été le premier à individualiser le tableau de « thrombose de la veine centrale de la rétine ». Le mécanisme exact de cet obstacle reste encore incomplètement élucidé, c'est pourquoi le terme « d'occlusion » doit être préféré à celui de « thrombose », trop chargé de signification pathogénique.

Les orthoptistes jouent un rôle majeur dans le suivi de cette pathologie en réalisant tous les examens ophtalmologiques demandés par le médecin, entre autres les images de tomographie en cohérence optique (OCT), l'angiographie, la rétinographie et la mesure de l'acuité visuelle.

Le but de ce mémoire est d'effectuer une étude épidémiologique concernant les occlusions veineuses rétiniennes, sur une période d'un an, au sein du CHU Gabriel Montpied de Clermont-Ferrand. Nous étudierons les différents facteurs de risque ainsi que l'évolution de l'acuité visuelle et de l'épaisseur de l'œdème maculaire suivant le traitement mis en place.



# **PARTIE THEORIQUE**

## A. LA RETINE [17, 20]

### I. Anatomie de la rétine

#### 1. Introduction

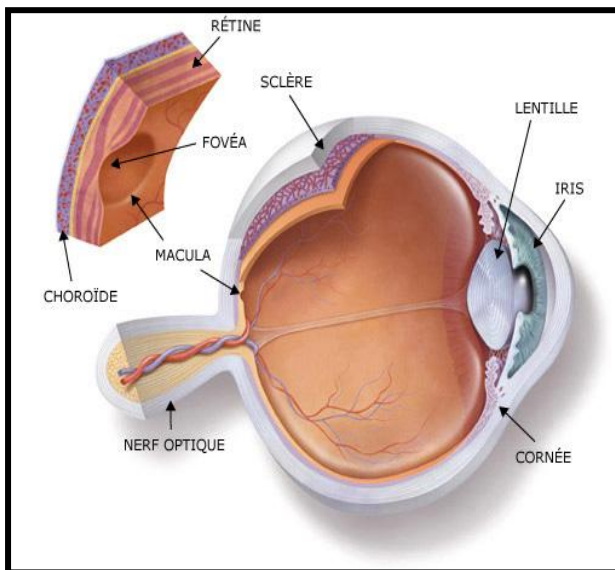
La rétine est une fine membrane d'environ 1 millimètre d'épaisseur. C'est un tissu neurosensoriel tapissant la surface interne du globe de la papille jusqu'à l'ora serrata.

Par l'intermédiaire de son feuillet externe, l'épithélium pigmentaire, la rétine est solidaire de la choroïde. Sur son versant interne, elle est en contact avec le vitré par l'intermédiaire de la membrane hyaloïde. Au niveau de la base du vitré, près de l'ora serrata, rétine et vitré contractent des adhérences importantes.

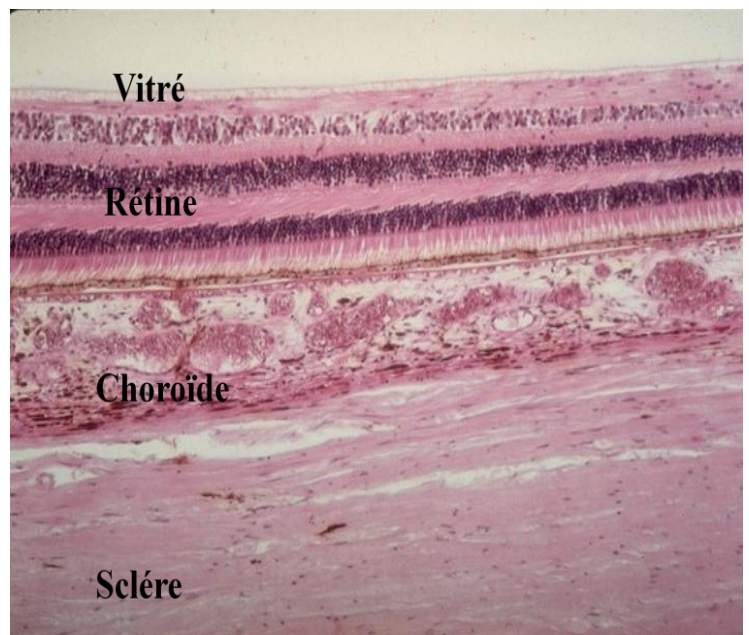
La rétine est capable de capter les rayons lumineux et de transmettre les informations visuelles au système nerveux central. L'information visuelle est transmise au cerveau par le nerf optique.

Elle est caractérisée par la présence de cellules hautement spécialisées, les photorécepteurs, qui réagissent aux signaux lumineux. La densité de ces cellules ainsi que l'aspect de la rétine varient de la zone centrale à la périphérie.

La rétine est constituée de 2 parties individualisables : l'épithélium pigmentaire et la rétine neurosensorielle.



**Figure 1 : Anatomie du globe oculaire**



**Figure 2 : Coupe histologique des tuniques oculaires**

## 2. *Embryologie*

La rétine est d'origine ectodermique. Elle se forme très tôt au cours de la vie embryonnaire à partir du tube neural.

Nous développerons dans cette partie les principales étapes du développement oculaire de façon non exhaustive et plus précisément les principaux éléments du développement vasculaire général.

### *a. Embryogenèse :*

L'embryogénèse est caractérisée par le développement des bases des organes rudimentaires. Elle se termine avec l'apparition des sillons (sulci) optiques à la troisième semaine. On assiste à la migration des cellules des crêtes neurales et à la formation des vésicules cérébrales.

### *b. Organogenèse :*

L'organogénèse correspond au développement des organes rudimentaires de la quatrième à la huitième semaine.

Tout d'abord, on assiste à la fermeture des tubes neuraux, à l'évagination de ses parois latérales en vésicules optiques, la formation de la cupule optique et le développement de la placode optique, du disque rétinien et de la fissure embryonnaire à la quatrième semaine.

Ensuite les cellules de la couche externe de la cupule optique se pigmentent au niveau de la cinquième semaine. La cupule optique formera par la suite l'épithélium pigmentaire.

Puis la rétine neurosensorielle se forme aux alentours de la sixième semaine.

Enfin, on assiste à des anastomoses entre les systèmes vasculaires ciliaires postérieurs et le vaisseau annulaire à la huitième semaine.

### *c. Différenciation*

La différenciation correspond aux événements qui ont lieu du début du troisième mois jusqu'à la naissance et qui concourent à la formation de l'œil définitif.

La rétine et la choriocapillaire se différencient et la tête du nerf optique se vascularise au troisième mois.

Ensuite, il y a apparition de la vascularisation de la rétine et régression de la vascularisation hyaloïdienne au quatrième mois.



Au cinquième mois, on assiste au développement de l'artère centrale et de la veine centrale de la rétine. Il y a également différenciation des photorécepteurs.

Par la suite, les vaisseaux rétiniens croissent de façon centrifuge et il y a une pigmentation de la choroïde qui se déroule au septième mois.

Ce n'est qu'au huitième mois que les vaisseaux rétiniens atteignent l'ora serrata en nasal et enfin au neuvième mois ils arrivent en temporal.

Des tubes vasculaires se forment grâce à la prolifération cellulaire endothéliale. En s'interconnectant les uns aux autres, ces tubes vasculaires vont former un véritable réseau capillaire.

Ensuite la fusion et la confluence des différents canaux vont donner des vaisseaux sanguins de plus en plus larges sans différenciation artère/veine marquée.

Aucune différenciation artère/veine n'a lieu avant le stade 16-18 mm (6<sup>ème</sup> semaine).

Ensuite, différents processus de prolifération et d'apoptose aboutiront à la création des vaisseaux, de leurs branches et des anastomoses.

C'est au stade 13 mm que les parois de l'artère hyaloïdienne se différencient et deviennent véritablement de nature artérielle. À ce stade, la fissure fœtale est toujours ouverte. Puis, au stade 16 mm, avec la croissance de la tige optique, s'individualise l'artère ophtalmique interne qui naît de la carotide interne et pénètre dans l'œil par la fissure fœtale pour se poursuivre par l'artère hyaloïdienne. L'artère ophtalmique interne donne également le tronc ciliaire. Le tronc ciliaire passe à la face temporale du nerf optique et il se divise vers les artères ciliaires longues postérieure et nasale. À ce stade, il existe un début de différenciation des vaisseaux en artères et en veines. Les veines correspondantes se mettent en effet en place peu de temps après la différenciation artérielle, se drainant dans le réseau choroïdien puis dans deux plexus veineux infra- et supraorbitaire. La fissure fœtale se ferme progressivement d'avant en arrière, laissant un mince espace au pôle postérieur de l'œil embryonnaire.

### *3. Anatomie microscopique : histologie*

La rétine est composée de dix couches :

#### *a. Épithélium pigmentaire*

C'est la couche la plus externe de la rétine. Elle s'étend de la papille à l'ora serrata. Elle se prolonge par l'épithélium pigmenté du corps ciliaire. L'épithélium pigmentaire repose sur la choriocapillaire et est en contact avec la couche des photorécepteurs.

Des grains de mélanine donnent à cet épithélium son caractère pigmenté. Leur concentration varie en fonction des zones rétiniennes (plus importante au centre) et avec les ethnies.

Il a schématiquement 4 grands rôles :

- Un rôle d'écran : plus ou moins opaque, en fonction du degré de pigmentation.
- Un rôle d'échanges : échanges hydroélectrolytiques, d'oxygène, par des phénomènes de transport passifs ou actifs. Son rôle est capital, la rétine externe et notamment les photorécepteurs étant sous la dépendance exclusive de la choriocapillaire.
- Un rôle dans le métabolisme de la vitamine A : il stocke la vitamine A qui régénère la rhodopsine après photoréception et les pigments photosensibles des cônes.
- Un rôle de phagocytose des articles externes des photorécepteurs, permettant leur régénération.

#### *b. Couche des photorécepteurs*

Cette couche a une épaisseur moyenne de 40  $\mu\text{m}$ . On distingue deux types de cellules photoréceptrices : les cellules à bâtonnets ou bâtonnets, et les cellules à cônes ou cônes. On dénombre entre 110 à 130 millions de bâtonnets et environ 7 millions de cônes.

La répartition des cônes et des bâtonnets est très différente :

- Au niveau de la fovéola : seuls les cônes sont présents et nombreux : 150 000 par  $\text{mm}^2$ , puis leur nombre diminue en allant vers la périphérie.
- En dehors de la fovéola : les premiers bâtonnets sont visibles à 500  $\mu\text{m}$  de la fovéola. Ils atteignent leur concentration maximale aux environs de 5 à 6 mm du centre.

#### *c. Limitante externe*

Située à la jonction des articles externes et internes des photorécepteurs, elle se présente comme une fine lame perforée par ces cellules. Ce n'est pas une véritable membrane mais une zone d'adhérence entre les articles internes des photorécepteurs et les cellules de Müller.

#### *d. Couche nucléaire externe*

Encore dénommée couche granuleuse externe, elle est constituée par les corps cellulaires des cellules photoréceptrices et par quelques corps cellulaires des cellules de Müller.

*e. Couche plexiforme externe*

Elle est constituée principalement par des synapses entre les photorécepteurs et les cellules bipolaires. En outre, elle contient les prolongements cytoplasmiques des cellules de Müller et des cellules horizontales. Cette couche se situe à la jonction des deux systèmes artériels qui vascularisent la rétine. Sa partie externe est sous la dépendance de la choriocapillaire. Sa partie interne dépend du réseau capillaire rétinien.

*f. Couche nucléaire interne*

Elle contient quatre types de corps cellulaires : les cellules bipolaires, les cellules horizontales, les cellules amacrines et les cellules gliales de Müller. Certaines cellules amacrines peuvent se trouver dans la couche des cellules ganglionnaires, on les qualifie de « déplacées ». Des cellules interplexiformes ont leurs noyaux dans la couche nucléaire interne et des prolongements synaptiques à la fois dans les plexiformes interne et externe. Au niveau fovéolaire, la couche nucléaire interne s'interrompt.

*g. Couche plexiforme interne*

Couche de synapse entre les cellules ganglionnaires et les cellules bipolaires. Elle est absente au niveau de la fovéola.

*h. Couche des cellules ganglionnaire*

Elle est absente au niveau de la fovéola. La cellule ganglionnaire est un neurone présentant des dendrites qui s'étendent latéralement. Le corps cellulaire se situe dans la couche des cellules ganglionnaires. L'axone très long va former la couche des fibres optiques.

*i. Couche des fibres optiques*

Constituée par les axones des cellules ganglionnaires, son épaisseur augmente de la périphérie vers la papille, atteignant 30µm. Elle est également absente au niveau de la fovéola. Les fibres optiques non myélinisées convergent vers la papille. De plus, les vaisseaux artériels et veineux sont situés dans l'épaisseur même de cette couche. Ces fibres vont en grande majorité au corps genouillé latéral du thalamus. Elles sont disposées en faisceaux. Au total, 1,2 million de fibres optiques va constituer le nerf optique. Ces fibres transportent les influx nés dans les photorécepteurs. Il existe donc à ce niveau une concentration réelle de l'information visuelle.

#### *j. Limitante interne*

Élément le plus interne de la rétine, c'est une véritable membrane. Au contact du vitré, elle répond à la base du vitré en avant et à la hyaloïde postérieure en arrière.

#### *4. Les cellules de la rétine neurosensorielle*

La rétine neurosensorielle contient des cellules de soutien. Il y a aussi au sein de cette dernière, des connexions verticales et horizontales.

Concernant les connexions verticales : la chaîne neuronale qui amène l'information visuelle au cortex cérébral comporte un récepteur sensoriel et trois neurones :

Les cellules photoréceptrices : cône ou bâtonnet, sont les éléments récepteurs. Ils sont sensibles aux influx lumineux. Ce ne sont pas des neurones.

La cellule bipolaire : 1<sup>er</sup> neurone de transmission, il est l'équivalent d'un interneurone.

La cellule ganglionnaire : 2<sup>ème</sup> neurone de transmission, il est celui par qui l'influx lumineux gagnera le corps genouillé latéral.

Le corps genouillé latéral, localisation du 3<sup>ème</sup> neurone qui se situe dans le thalamus.

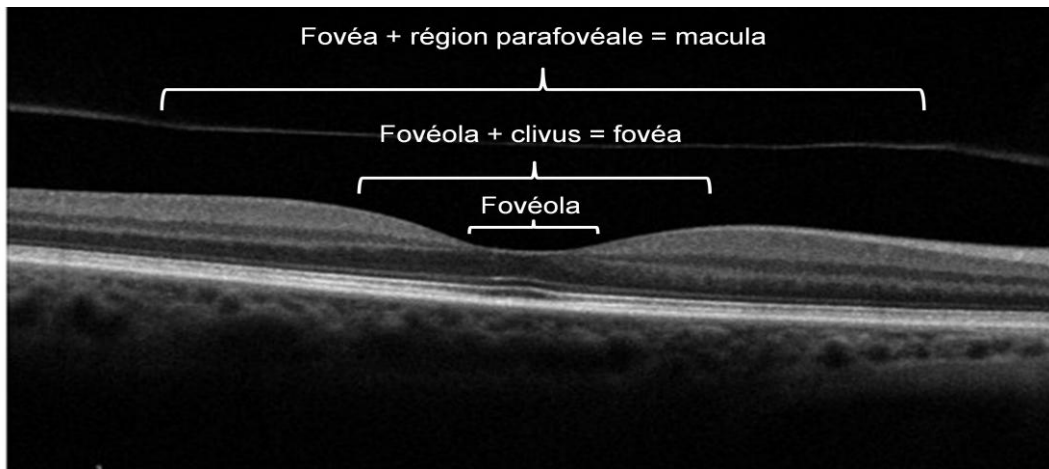
Concernant les connexions horizontales : les cellules horizontales fournissent des connexions horizontales au niveau de la couche plexiforme externe. Les cellules amacrines, quant à elles, fournissent des connexions horizontales au niveau de la couche plexiforme interne.

Il y a également des cellules de soutien : les cellules de Müller, les astrocytes et les cellules microgliales.

Au niveau de la macula, les couches plexiforme interne, des cellules ganglionnaires et des fibres optiques disparaissent. De plus, dans cette zone, chaque cône est relié à une cellule bipolaire puis à une cellule ganglionnaire, ce qui permet une sensibilité maximale.

## 5. Anatomie macroscopique

On distingue trois zones remarquables.



**Figure 3 : Les zones remarquables de la rétine présentées sur une coupe réalisée en OCT.**

### a. La région péripapillaire

La papille ou tête du nerf optique est constituée par la convergence des fibres optiques issues des cellules ganglionnaires. Dépourvue de cellules photoréceptrices, la zone papillaire est « aveugle » et repérable sur le champ visuel par la tâche aveugle de Mariotte.

### b. La rétine centrale

Elle est située au pôle postérieur de l'œil. Elle a un diamètre de 5 à 6mm et contient la fovéola, la fovéa et la région maculaire.

La fovéola a un diamètre de 150 $\mu$ m, c'est une dépression centrale de la fovéa et elle a une épaisseur très mince d'environ 130 $\mu$ m. Cette minceur caractéristique est due à l'absence des couches internes.

La macula est une zone elliptique de 1,5mm de largeur pour 1mm de hauteur. Le centre de la macula est la fovéola. Elle comprend le clivus qui borde latéralement la dépression fovéolaire. Au niveau du clivus, la rétine a une épaisseur de 410 $\mu$ m.

La macula a un aspect jaunâtre du à la présence d'un pigment xanthophylle. Les capillaires rétiniens sont absents de cette zone, ils réapparaissent à 300  $\mu$ m du centre de la fovéola formant l'arcade péri-fovéolaire qui limite l'aire avasculaire centrale.

La région maculaire est formée par la fovéa, les régions para-fovéales et péri-fovéales qui entourent la fovéa.

### *c. L'extrême périphérie rétinienne*

C'est la région de l'ora serrata. Elle est située à 6,5mm du limbe sur le méridien temporal et à 5,7mm sur le méridien nasal (en corde d'arc). Elle tranche par sa couleur blanche, comparée à la couleur brune de la pars plana du corps ciliaire. Elle se présente comme une ligne festonnée composée de dents et de baies.

Les capillaires rétiniens s'arrêtent avant l'ora serrata. Cette région de l'ora serrata est en rapport avec la base du vitré qui la déborde en avant et en arrière.

La base du vitré s'étend entre une limite antérieure fixe, située au milieu de la pars plana, et une limite postérieure variable, reculant avec l'âge, toujours située en arrière de l'ora serrata. Elle représente une zone d'adhérence majeure entre vitré, rétine et corps ciliaire.

## *6. Anatomie fonctionnelle*

### *a. Au niveau des photorécepteurs*

Dès l'étage rétinien, il existe une intégration de l'information sensorielle : codage nécessaire pour transmettre l'information émise par les photorécepteurs vers le cortex. La mise en activité des photorécepteurs correspond à la transformation d'une radiation électromagnétique en un signal électrique lors de la phototransduction.

Le fonctionnement rétinien dépend de l'état d'adaptation à la lumière : en ambiance scotopique (inférieur à 10 candelas/m<sup>2</sup>) seuls les bâtonnets sont stimulés.

En ambiance photopique (supérieur à 10 candelas/m<sup>2</sup>) les bâtonnets fonctionnent en mode saturés avec une réponse constante alors que les cônes le font en mode linéaire (réponse graduable)

En ambiance mésopique, les deux types de photorécepteurs fonctionnent en graduable.

Les bâtonnets qui sont situés en grande partie à la périphérie rétinienne, sont impliqués dans la vision scotopique, ils sont responsables de la vision périphérique et sont sensibles aux mouvements. Ils ont une perception de faible résolution et un temps d'adaptation aux changements d'illumination assez long (4 fois plus que les cônes)

Les cônes sont concentrés au centre de la rétine, ils ont une perception chromatiques (3 types de cônes). Ils permettent une vision photopique et sont responsables de la vision centrale. Ils ont une perception de haute résolution et un temps d'adaptation aux changements d'illumination rapide. Cependant, ils sont moins sensibles que les bâtonnets.

## b. Les barrières hémato-rétiniennes

### ☞ *La barrière hémato-rétinienne interne (BHRi)*

La composante majeure de la barrière hémato-rétinienne interne est le réseau élaboré de jonctions serrées entre les cellules endothéliales des vaisseaux capillaires rétiens. Cette barrière sépare le flux sanguin de l'environnement neuronal. Ce sont des cellules gliales qui engainent les capillaires sanguins et qui sont à l'origine de signaux influençant le développement et le maintien de la barrière.

La présence d'un réseau complexe de jonctions serrées entre les cellules endothéliales des capillaires, l'absence de fenestrations et la paucité relative des vésicules de transport transcellulaire participent toutes à l'étanchéité de la BHRi. Des systèmes de transport spécifiques assurent la sélectivité de la barrière. La perméabilité de cette barrière serait également modulée par les péricytes, qui sont dépourvus de jonctions serrées (passage transcellulaire).

Le VEGF (Vascular Endothelium Growth Factor) est aussi produit par la glie rétinienne et influencerait l'étanchéité de la BRHi. Par exemple, le VEGF inhibe la synthèse des protéines structurales des jonctions serrées, causant une augmentation de la perméabilité transendothéliale.

### ☞ *La barrière hémato-rétinienne externe (BHRe)*

La barrière hémato-rétinienne externe (BHRe) est composée de trois couches : l'endothélium fenestré de la choriocapillaire, la membrane de Bruch et l'épithélium pigmentaire rétinien.

La perméabilité la plus élevée est située dans la choriocapillaire, la plus basse dans l'épithélium pigmentaire.

Les cellules épithéliales forment une couche monocellulaire qui est le siège de transport vésiculaire (transcellulaire) et dont les cellules sont dotées d'une ceinture de jonctions intercellulaires comportant des jonctions serrées (transport paracellulaire), des jonctions adhérentes et des jonctions de couplage. L'épithélium pigmentaire rétinien, en tant qu'épithélium de transport, présente une polarité apico-basale très marquée, avec de longues digitations du côté apical et des invaginations profondes du côté basal. Le transport (notamment de vitamine A destinée aux photorécepteurs) se fait en direction baso-apicale, alors que le liquide de l'espace sous-rétinien (contenant l'acide lactique résultant de la fonction des photorécepteurs) est drainé en direction apico-basale dans la couche choriocapillaire. Les cellules de Müller assurent ce drainage à l'intérieur de la rétine.

La membrane de Bruch est exempte de cellules, à l'exception d'une région proche de l'ora serrata, où des capillaires et des cellules sanguines en transit peuvent être observés dans la zone de collagène externe. La membrane de Bruch est dotée d'une haute résistance à la rupture et elle est fortement chargée négativement donc répulsive pour les molécules anioniques.

## II. Vascularisation

### 1. *Développement du système vasculaire rétinien*

C'est la combinaison de deux processus distincts et complémentaires qui permet la formation et l'extension du système vasculaire rétinien : la vasculogénèse, qui correspond à la formation des vaisseaux à partir de cellules endothéliales (angioblastes): celles-ci migrent et se différencient, se disposent en cordons vasculaires qui donneront ultérieurement des vaisseaux sanguins ; et l'angiogénèse, processus différent dans lequel la prolifération des cellules endothéliales, à partir de vaisseaux sanguins préexistants, permet l'extension du réseau vasculaire. Le tissu rétinien n'est vascularisé que tardivement.

### 2. *Croissance des vaisseaux rétiniens*

Vers le troisième mois, deux vaisseaux veineux satellites de l'artère hyaloïdienne se développent : ils deviendront le tronc de la veine centrale de la rétine. Vers le quatrième mois, on aperçoit un renflement bulbaire à la base de l'artère hyaloïdienne juste avant qu'elle ne pénètre dans la cavité vitréenne. C'est depuis ce renflement que naissent progressivement les branches (d'abord supérieure et inférieure) de l'artère centrale de la rétine. Avant de régresser, l'artère hyaloïdienne va développer une enveloppe gliale qui l'entoure sur son tiers proximal : celle-ci, en régressant à partir du septième mois, entraînera l'excavation physiologique de la papille. Les vaisseaux rétiniens vont croître de manière centrifuge vers l'ora serrata, d'abord superficiellement puis en développant aussi un plexus profond. L'ora serrata atteint d'abord en nasal (trente-deux à trente-six semaines de gestation) puis en temporal (peu avant le terme) ; cela est expliqué par la position excentrée en nasal de la papille. La fovéa et l'extrême périphérie adjacente à l'ora serrata resteraient des zones avasculaires durant tout le développement.

La croissance vasculaire initiale est donc centrifuge, débutant à la papille, puis progressant vers la périphérie rétinienne. La distribution des vaisseaux se fait de façon segmentaire, en quatre lobes, un pour chaque quadrant rétinien. Au niveau des lobes temporaux, la croissance vasculaire imite celle des fibres optiques, de manière arciforme, circonscrivant la macula au lieu de la traverser.

Au fur et à mesure que l'on s'approche de la fovéa, il apparaît un plexus unique, périfovéolaire, au niveau du plexus interne, formant l'arcade anastomotique périfovéolaire, décrivant ainsi la zone avasculaire centrale. Il semble donc qu'il existe une « zone de non-franchissement » où les capillaires cessent de croître, suite à la présence d'un possible facteur anti-angiogénique ou antiprolifératif.



Concernant le développement de la vascularisation maculaire, deux théories s'opposent : la théorie principale, décrite ci-dessus, reste bien étayée par des études immunohistochimiques poussées (Engerman, 1976 ; Hendrickson, 1992 ; Provis et al., 2000) et une théorie alternative, soutenue par Henkind et Mintz-Hittner, moins bien fournie sur le plan fondamental, repose principalement sur des observations angiographiques.

Mintz-Hittner et al. estiment qu'il y a une vascularisation initiale de la zone avasculaire centrale, avec ensuite création de la zone fovéale avasculaire par apoptose avec régression des vaisseaux tardivement lors du développement fœtal (Mintz-Hittner et al., 1999).

### 3. Circulation rétinienne

#### a. Artérielle

##### ☞ Artère ophtalmique

L'artère ophtalmique est une branche de l'artère carotide interne naissant de la portion supra-caverneuse de cette artère. Son calibre moyen à l'origine est de 2mm. Elle se dirige vers le globe oculaire, présentant trois segments :

- un segment intracrânien dans la fosse crânienne antérieure sous le nerf optique ;
- un segment intracanalair dans le canal optique, étant situé au-dessous puis sur le bord latéral du nerf optique ;
- un segment orbitaire lui-même subdivisé en trois parties : latéro-optique, supra- ou infraoptique au niveau du croisement avec le nerf optique qui se fait habituellement par le dessus, plus rarement (20%) (Ducasse, 1998) par le dessous, enfin une portion médio-optique, l'artère étant placée très près de la paroi médiale de l'orbite. L'artère ophtalmique se termine à l'angle supéromédial de l'orbite en plusieurs artères frontales et une artère angulaire qui s'anastomose ou non avec les branches terminales de l'artère faciale.

Parmi les très nombreuses branches collatérales données par l'artère ophtalmique, certaines sont destinées au globe oculaire :

- les artères du nerf optique ;
- l'artère centrale de la rétine ;
- les artères ciliaires postérieures ;
- les artères ciliaires antérieures.

Les autres branches collatérales de l'artère ophtalmique sont à destinée annexielle et ne participent pas à la vascularisation du globe oculaire.

### ∞ *Artère centrale de la rétine*

L'artère centrale de la rétine est issue dans 50% des cas directement de l'artère ophtalmique, parfois d'une artère ciliaire longue postérieure. D'un calibre moyen de 0,2mm, l'artère centrale de la rétine longe la face inférieure du nerf optique puis pénètre dans le nerf environ 8 à 12mm en arrière de la papille. En avant de ce point de pénétration, elle assure la vascularisation artérielle du nerf.

Arrivée au niveau de la papille optique, elle se divise en ses branches terminales, en général quatre : deux artères temporales, deux artères nasales.

Les artères destinées au globe oculaire sont constituées par trois couches concentriques : une couche interne, ou intima, formée d'un endothélium reposant sur une membrane basale, une couche médiane, ou media, la plus épaisse, constituée de fibres élastiques, de fibres de collagène et de faisceaux de muscles lisses, et une couche externe, l'adventice, formée de tissu conjonctif et de fibroblastes.

En fonction de la taille de l'artère, ces trois couches sont plus ou moins importantes. Ce sont principalement la constitution et l'épaisseur de la media qui varient.

### *b. Veineuse*

Le globe oculaire se draine par la veine centrale de la rétine et par quatre veines vortiqueuses.

La veine centrale de la rétine quitte le nerf optique à sa face inférieure, en arrière du point de pénétration de l'artère centrale de la rétine. Elle gagne la veine ophtalmique supérieure directement ou en se jetant dans la veine épisclérale postérolatérale.

Ainsi, la veine ophtalmique supérieure draine la veine centrale de la rétine et le sang arrivant par les veines vortiqueuses.

Le sinus caverneux, qui reçoit la veine ophtalmique supérieure, se déverse dans les sinus pétreux supérieur et inférieur et, par eux, dans les sinus sigmoïdes. Au niveau du foramen jugulaire, le sinus sigmoïde devient la veine jugulaire interne. Celle-ci va rejoindre rapidement l'artère carotide interne pour se placer en dehors de cette artère. Elle suivra ensuite l'artère carotide commune, toujours en dehors.

Les veines comportent un endothélium reposant sur une membrane basale, entouré par une couche musculaire lisse et une adventice relativement épaisse contenant du collagène.

### *4. Circulation choroïdienne*

La circulation choroïdienne est indispensable en soutien énergétique de l'épithélium pigmentaire rétinien et aux couches externes de la rétine. Ces propriétés dérivent du flux sanguin élevé dans un réseau d'une architecture vasculaire extrêmement dense.

L'architecture traditionnelle des vaisseaux sanguins est composée, de l'extérieur vers l'intérieur : de la couche des grands vaisseaux (couche de Haller) ; d'une couche intermédiaire de vaisseaux de moyen calibre (couche de Sattler) ; et d'une couche interne, la choriocapillaire (ou couche de Ruysch).

Le réseau des choriocapillaires possède une épaisseur variant entre 10 et 30µm et d'une densité plus forte au pôle postérieur qu'à la périphérie. La choriocapillaire est constituée d'un réseau dense de capillaires (40 à 60µm de diamètre) qui permet le passage simultané de deux ou trois érythrocytes sans aucune déformation, particularité qui ne se réalise dans aucun autre système capillaire de l'organisme. La paroi vasculaire est particulièrement fine, privée de péricytes.

Les cellules endothéliales ont de nombreuses fenestrations circulaires, dont le diamètre est d'environ 80nm. Elles sont situées exclusivement sur les cellules endothéliales en regard de la membrane de Bruch et sont très régulièrement distribuées sur la surface interne du réseau des choriocapillaires. De ce fait, elles permettent le passage de molécules de fluorescéine durant l'angiographie à la fluorescéine.

Les choriocapillaires sont disposés en forme de mosaïque d'unités choriocapillaires, dénommées lobules. Chaque artériole précapillaire est connectée à une seule unité et se place au centre même de l'unité. Le drainage veineux est garanti par un réseau de veinules post-capillaires qui sont disposées en forme de couronne à la périphérie du lobule. La forme et la grandeur des différents lobules varient dans les diverses régions de la choroïde : polygonale au pôle postérieur, puis en forme de palme et d'éventail jusqu'à la périphérie extrême.

En périphérie, l'artère peut être située à la limite du lobule et la veine au centre de celui-ci. On note que l'ora serrata sépare la riche vascularisation de la choroïde de celle raréfiée de la pars plana.

Les lobules des choriocapillaires forment des unités fonctionnelles, la partie artérielle des capillaires étant située au centre du lobule et la partie veineuse à la périphérie de chacun de ces lobules. Il n'existe que peu d'anastomoses fonctionnelles entre ces choriocapillaires.

La principale fonction de la choriocapillaire est l'apport d'oxygène et de nutriments pour la rétine externe.

Le drainage veineux de la choriocapillaire se réalise essentiellement par quatre (voire six) veines vortiqueuses.

Les veinules post-capillaires donnent naissance aux veines efférentes qui confluent au niveau des parties internes de la sclère. Ces vaisseaux convergent dans les veines vortiqueuses. Les veines vortiqueuses émergent au niveau de la sclère, puis se prolongent dans la veine ophtalmique inférieure et supérieure.

Le globe oculaire se draine par la veine centrale de la rétine et par des veines vortiqueuses. Ces veines gagnent la veine ophtalmique supérieure, puis les sinus caverneux et sigmoïdes, avant d'atteindre la veine jugulaire interne.

## **B. OCCLUSIONS VEINEUSES RETINIENNES**

### **I. Physiopathologie [14,17,24,47]**

#### *1. Anatomopathologie*

Le tableau clinique d'occlusion veineuse rétinienne (OVR) est la conséquence d'un obstacle **aigu à l'écoulement sanguin** dans le compartiment veineux, situé classiquement **au niveau de la lame criblée** pour **l'occlusion de la veine centrale de la rétine**, ou au niveau d'un **croisement artérioveineux** pour les **occlusions de branche veineuse rétinienne**.

Le mécanisme exact de cet obstacle reste encore incomplètement élucidé, c'est pourquoi le terme d'« occlusion » doit être préféré au terme de « thrombose », trop chargé de signification pathogénique.

Les OVR sont caractérisées par la grande variabilité de leur symptomatologie et de leurs modalités évolutives. L'aggravation progressive du tableau d'occlusion peut survenir dans environ la moitié des cas et, globalement, le pronostic visuel est relativement médiocre, d'où l'importance d'une surveillance clinique et angiographique très régulière au cours des premiers mois.

Au stade de séquelles, la désorganisation de l'architecture rétinienne, une gliose marquée, et la persistance de macrophages chargés d'hémosidérine permettent le diagnostic rétrospectif de l'occlusion veineuse.

Beaucoup d'études ont été publiées sur les occlusions veineuses rétiniennes, mais il reste difficile de donner un schéma précis de la pathogénie de cette affection qui semble plus que jamais multifactorielle.

Il n'a jamais été observé d'interruption totale de la circulation mais seulement un ralentissement plus ou moins marqué, même aux stades les plus précoces de l'occlusion.

Ce ralentissement majeur du flux sanguin dans le compartiment veineux semble être, selon la majorité des auteurs, la première étape de l'occlusion. Il traduirait un profond désordre rhéologique créé par de nombreux facteurs favorisants, diversement associés les uns aux autres.

La classification de ces facteurs par la **triade de Virchow** :

- Anomalies de la paroi vasculaire
- Anomalies hémodynamiques
- Anomalies du contenu vasculaire

En présence de ces anomalies, l'évolution vers l'ischémie rétinienne et la néovascularisation semble plus fréquente.

Le système circulatoire de la rétine, unique dans l'organisme, présente plusieurs particularités (résistance périphérique élevée liée en particulier à la pression intraoculaire, système terminal sans anastomoses notables d'un territoire à l'autre, petit calibre des vaisseaux...) qui semblent limiter sévèrement sa capacité à s'adapter à une élévation de la viscosité sanguine.

## *2. Epidémiologie*

Les enquêtes épidémiologiques portant sur les OVR se divisent en deux catégories selon leur recrutement :

- **Les enquêtes épidémiologiques** (dépistage des OVR dans la population générale)

Elles ne prennent en compte que peu de patients en raison de la relative rareté de la maladie. Elles sont théoriquement plus objectives en ce qui concerne l'appréhension de la vraie incidence de la maladie et l'existence d'une association à un ou plusieurs facteurs de risque.

- **Les enquêtes cas-témoin** (à partir des cas diagnostiqués en consultation).

Elles regroupent beaucoup plus de patients, mais sont dès le départ biaisées vers les formes graves et les sujets jeunes car ce sont ces cas qui sont plus susceptibles d'être dirigés vers des centres spécialisés. Dans ce type d'étude, la qualité des groupes témoins et la prise en compte des facteurs confondants est essentielle.

Une relation de cause à effet ne peut être établie avec certitude dans une enquête épidémiologique. Ces enquêtes suggèrent seulement des relations pathogéniques qui nécessitent d'autres études ciblées pour être validées. De plus, la multiplicité des facteurs considérés augmente le risque de retrouver une association fortuite dans une étude donnée. Enfin, il faut savoir interpréter les chiffres obtenus. Le risque relatif est le paramètre qui exprime le mieux la relation clinique pouvant exister entre un facteur de risque et une maladie. On considère souvent qu'un risque relatif doit idéalement être supérieur à 2 pour être cliniquement significatif. En d'autres termes, statistiquement significatif ne veut pas toujours dire cliniquement significatif.

Après la rétinopathie diabétique, les occlusions veineuses rétinienne (OVR) constituent la **deuxième cause de pathologie vasculaire rétinienne**.

Elles comprennent les **occlusions de la veine centrale de la rétine (OVCR)**, les **occlusions de branches veineuses rétinienne (OBVR)**, et les **hémi-occlusions**, ou occlusion hémisphérique (OVHR).

Les OVCR sont plus fréquemment diagnostiquées que les OBVR. Cependant un dépistage systématique de la population générale montre que les OBVR sont en fait les plus fréquentes des OVR, mais ne concernant pas la macula pour la plupart d'entre elles, elles sont donc asymptomatiques. [43]

**L'incidence annuelle** des OVR se situe autour de deux à trois pour 10 000 sujets [43,36], soit en France environ 10 000 cas par an. L'incidence des OVR augmente avec l'âge, avec une médiane observée autour de 60 ans. (Figure 4) [5,31,55,59]

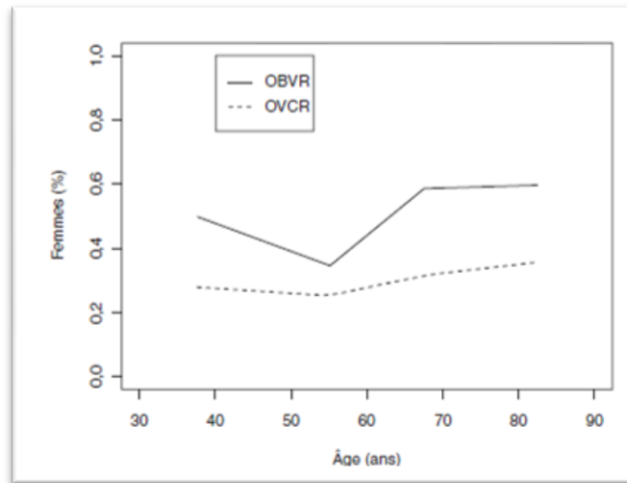
**Le sex-ratio** des occlusions veineuses montre un net déséquilibre en défaveur des hommes (Figure 5) [31,43,52,55,59], surtout pour les OVCR. Ce déséquilibre est présent quelle que soit la tranche d'âge considérée. (Figure 6)

Références	OVCR	OBVR	OVHR
<i>OVCR study (n=725)</i>	65		
<i>Hayreh et al. , (n=1090)</i>	61,8	64,6	65,4
<i>Beaumont et Kwon Kang (n=405)</i>	59,3	62,4	
<i>Weger et al. , 2005</i>		67	
<i>Paques 2005 (n=388)</i>	57	63,5	60,6

**Figure 4 :** Tableau représentant l'âge moyen de survenue (en années) des OVR selon leur type.

Références	OVCR	OBVR	OVHR
<i>Mitchell et al. , 1996</i>	50	50	
<i>OVCR study</i>	53		
<i>Sperduto et al. , 1998</i>	53	53	53
<i>Hayreh et al. (n=1090)</i>	55,9	49,7	57,7
<i>Paques 2005 (n=434)</i>	64	50	77,7
<i>Weger et al. , 2005 (n=294)</i>		45,5	

**Figure 5 :** Tableau représentant la proportion brute d'homme (%) dans différentes cohortes d'occlusion veineuse rétinienne.



**Figure 6 :** Evolution du sex-ratio des occlusions veineuses avec l'âge (en données corrigées par le sex-ratio de la population aux différents âges). Le sex-ratio des occlusions de branche veineuse rétinienne (OBVR) est proche de 1, celui des OVCR étant plus proche de 0,5 (soit deux hommes pour une femme ; la différence est statistiquement significative)

Ces données ainsi que certaines données cliniques suggèrent fortement que les trois types d'OVR ont une pathogénie distincte. Une OVCR peut en effet se voir chez un sujet de moins de 30 ans, ce qui est extrêmement rare pour une OBVR. L'âge moyen de survenue et le sex-ratio sont différents (plus jeune et plus d'hommes pour les OVCR). Il est exceptionnel qu'un même patient soit atteint d'OVCR et d'OBVR (en d'autres termes, lorsque les deux yeux sont atteints, ils portent généralement le même type d'occlusion). Enfin dans les formes familiales d'OVR, les OVCR sont largement majoritaires. Les OVHR, quant à elles, seraient dans leur majorité à ranger dans les OVCR, comme le suggèrent les données démographiques et comme l'indiquent également d'autres arguments cliniques.

### 3. Facteurs de risque

**L'artériosclérose** constitue la principale cause d'OVCR. Il peut sembler paradoxal qu'une occlusion veineuse puisse être une conséquence d'une pathologie artérielle. Cependant, les particularités anatomiques du trajet des vaisseaux rétiniens expliquent que l'épaississement de la paroi artérielle influence directement la circulation sanguine dans la veine correspondante. Dans la grande majorité des cas, l'OVCR survient chez des patients déjà porteurs d'affections cardiovasculaires et présentant plusieurs facteurs de risque de l'artériosclérose : HTA, tabagisme, hypercholestérolémie, diabète, entres autres.

Les différentes études épidémiologiques mettent toutes en évidence une association significative à l'**hypertension artérielle** (HTA). L'hypertension artérielle est une pathologie extrêmement fréquente, touchant 20 à 30% de la population adulte. L'HTA est retrouvée en moyenne chez 50 à 60% des patients et est le principal facteur de risque d'OVR, toutes formes confondues. (*Figure 7*) [43,49,52,59,63]

Une prévalence significativement plus élevée, d'HTA et d'atteinte cérébro-vasculaire est présente dans les OBVR en comparaison avec l'OVCr, et dans les OVCR ischémiques par rapport aux OVCR non ischémiques.

Références	Toutes OVR	OVCr	OBVR	OVHR
<i>Rath et al. , 1992</i>	3,9 (2,1 - 7,2)			
<i>Mitchell et al. , 1996</i>	2,2 (1,3 - 3,7)			
<i>Sperduto et al. , 1998</i>		2,1 (1,5 - 2,9)	3,3 (2,4 - 4,6)	2,9 (1,6 - 5,3)
<i>Klein et al. , 2000</i>			5,42 (2,18 - 13,47)	
<i>Wong et al. , 2005</i>	2,96 (1,4 - 6,1)			
<i>Weger et al. , 2005</i>			2,32 (1,6 - 3,0)	

Un risque relatif supérieur à 1 signifie la présence d'une association positive avec la maladie. L'intervalle de confiance à 95% indique la puissance de cette association : si la borne inférieure est supérieure à 1, l'association est statistiquement significative

**Figure 7 : Hypertension artérielle et occlusion veineuse rétinienne. Risques relatifs (IC 95%)**

**Le glaucome et/ou hypertonie oculaire (HTO)** sont retrouvés dans respectivement environ 10% et 20% des OVCR, ce qui est significativement plus fréquent que dans la population générale. Une analyse plus approfondie montre qu'en fait cette relation concerne essentiellement les OVCR. [5,30,52]

De plus, il faut distinguer le rôle de la pression intra-oculaire (PIO) de celui de l'excavation papillaire : une PIO élevée est associée à l'OVCr, mais pas l'excavation papillaire. En revanche, l'excavation papillaire est associée à une forme particulière d'OBVR, le site de l'occlusion étant situé au sein même de l'excavation. [43,49,52]

Références	Toutes OVR	OVCr	OBVR	OVHR
<i>Rath et al., 1992</i>	2,9 (1,4-6)			
<i>Mitchell et al., 1996</i>	4,3 (2,1-9,1)			
<i>Sperduto et al., 1998</i>		5,4 (3,5-8,5)	2,5 (1,5-4,2)	4,6 (2,3-9,5)

**Figure 8 : Glaucome et occlusion veineuse rétinienne. Risques relatifs (IC 95 %)**



**Les cas familiaux** se caractérisent par une bilatéralité fréquente et un âge de survenue plus jeune chez les descendants des sujets atteints (possible phénomène d'anticipation génétique). La transmission semble dominante. [6,13]

Plus d'une centaine d'études ont tenté de déterminer l'implication de la **thrombophilie** dans la physiopathologie des OVR.

La présence d'une anomalie ne signifie pas qu'elle soit à l'origine de la maladie, et encore moins qu'il soit utile de la traiter. Les occlusions veineuses liées à la formation d'un thrombus sont exceptionnelles. Ces derniers apparaissent au niveau des segments des branches veineuses à distance des artérioles. [18,32]

**La Mutation Leiden du gène du facteur V** est retrouvée chez environ 5% des sujets sains. Un regroupement des études publiées retrouve une prévalence moyenne de la mutation de 8% chez les patients avec OVR. Il a été suggéré que cette anomalie puisse jouer un rôle plus important dans les OVR du sujet jeune sans autres facteurs de risque. La prévalence du facteur V de Leiden chez les patients manifestant une OVR était significativement plus élevée parmi les moins de 60 ans que chez les plus de 60 ans. [4,35,40]

**La fibrinolyse** est un processus physiologique complexe de dissolution des caillots sanguins par la plasmine. Ce processus clôturait la coagulation sanguine afin de re-perméabiliser les vaisseaux réparés et sert à empêcher la formation de thrombose. Les résultats assez homogènes de plusieurs études sont en faveur d'anomalies de la fibrinolyse chez les patients avec OVR. Cependant, des études complémentaires sont nécessaires sur ce point.

Les relations entre **syndrome des antiphospholipidiques** et OVR sont confuses. D'une façon générale, la découverte d'un syndrome des antiphospholipides à l'occasion d'une OVR est rare, et il n'est pas justifié, a priori, de réaliser systématiquement une telle recherche. [22]

**L'homocystéine** est un acide aminé essentiel non protéinogène qui provient de l'alimentation. Le rôle d'un taux élevé d'homocystéine au cours des OVR est controversé, certaines études retrouvant une association, d'autres niant celle-ci. [12,41] En revanche, la cystéinémie est plus élevée chez les patients avec une OVCR. Ces divergences sont en grande partie dues à l'absence de prise en compte de la tension artérielle et de l'âge, qui majorent l'homocystéinémie. Au total, il n'est absolument pas établi que l'homocystéine joue un rôle au cours des OVR. [8,16,37,38,41,59]

Références	Toutes OVR : ratio patients / témoins	Toutes OVR : RR si incrément de 1µmol/l	OVCR : ratio patients / témoins	OVCR : RR si incrément de 1µmol/l	OBVR : ratio patients / témoins
<i>Boyd et al., 2001</i>			1,07 (ns)		
<i>Larsson et al., 2000</i>			0,91 (ns)		
<i>Marcucci et al., 2001</i>			1,34		
<i>McGimpsey et al., 2005</i>	1,13 (ns)		1,09 (ns)		1,19 (ns)
<i>Chua et al., 2005</i>	1,07 (ns)	1,07 (ns)			
<i>Weger et al., 2005</i>				1,18	1,15
RR : risque relatif ; ns : non significatif					

**Figure 9 : Risque relatif (RR) de survenue d'une occlusion veineuse rétinienne selon l'homocystéinémie plasmatique.**

Il n'est pas clairement établi que le **diabète** soit un facteur de risque d'OVR. Toutefois, les études les plus récentes affirment une corrélation statistiquement significative. Une prévalence significativement plus élevée de diabète de type I est observée dans l'OVCR ischémique en comparaison avec l'OVCR non ischémique.

Références	Toutes OVR	OBVR	OVHR
<i>Sperduto et al., 1998</i>		1,8 (1,1 - 3,0)	0,9 (0,6 - 2,4)
<i>Rath et al., 1992</i>	1,8 (0,87 - 3,69)		
<i>Mitchell et al., 1996</i>	1,5 (0,6 - 3,8)		
<i>Klein et al., 2000</i>			2,43 (1,04 - 5,7)

**Figure 10 : Diabète et occlusion veineuse rétinienne. Risques relatifs (IC 95%)**

Une OVR est aussi mise en relation avec d'autres **facteurs de risque cardiovasculaire**, comme le tabagisme, la présence de plaques athéromateuses carotidiennes et l'index de poids corporel.

Par ailleurs, l'OVR est associée à des accidents ischémiques cérébraux et cardiovasculaires et une mortalité d'origine cardiovasculaire, plus souvent associée à des accidents ischémiques cérébraux.

Le traitement substitutif hormonal n'a été analysé que dans une seule étude et aurait plutôt un effet protecteur. [14,36,58]

Dans certains cas, l'OVR peut être en rapport avec des **maladies inflammatoires** systémiques et ou oculaires.

Sous traitement par interféron  $\alpha$  ou au cours de l'infection par le VIH, des OVR ont également été rapportées, sans que la relation de cause à effet soit certaine.

Plusieurs études font part de l'existence d'**anomalies hémorhéologiques**, principalement une augmentation de la viscosité sanguine et plasmatique, chez les patients avec OVR.

Une augmentation de la viscosité sanguine et un ralentissement circulatoire sont à l'origine de la rétinopathie liée à l'hyperviscosité. Si la stase veineuse persiste, une occlusion vasculaire peut survenir, avec ou sans œdème papillaire. L'OVCR est la complication rétinienne des syndromes d'hyperviscosité la plus souvent rapportée.

Toutefois, il convient d'être prudent sur l'interprétation de ces données, car il n'y a pas, à l'heure actuelle, de test standardisé pour mesurer la viscosité sanguine. Des travaux plus récents font intervenir le rôle central de la diminution de la viscosité sanguine et de l'accélération du flux sanguin rétinien obtenu par l'hémodilution, permettant de rompre le cercle vicieux de la stase qui s'installe au début de l'affection. [2,23,26,44,51,52]

### **Autres causes spécifiques :**

Certaines OVCR, apparemment sans signes inflammatoires oculaires manifestes, ont été associées à une sarcoïdose. Au cours de thrombophlébites cérébrales et de malformations artério-veineuses rétiniennes, des cas exceptionnels d'OVCR ont été rapportés. De plus, des divergences importantes entre études apparaissent pour l'association à d'autres facteurs étudiés, comme l'hypercholestérolémie et la sédentarité.

Pour conclure, les facteurs de risques significatifs d'OVCR sont le sexe masculin, l'âge, l'HTA, le glaucome/HTO et les antécédents familiaux d'OVR et diverses affections d'origine cardiovasculaires.

Les OBVR sont associées à un profil clinique similaire, à la différence près que le sexe ne semble pas jouer de rôle, et que le glaucome semble moins fortement y être associé.

Dans la plupart des cas, le rétrécissement de calibre veineux, secondaire à l'épaississement de la paroi artériolaire, est l'élément déclencheur des OVR, sur lequel s'engrènent les autres facteurs de risque.

Les anomalies du contenu sanguin tout comme celles des facteurs intervenant dans la cascade de la coagulation et les anomalies de la viscosité sanguine sont plus complexes à cerner.

## II. Sémiologie clinique [17,47]

### 1. *Stade aigu des occlusions veineuses rétiniennes*

L'OVCR affecte l'ensemble du réseau circulatoire et, par conséquent, la totalité du réseau capillaire drainant la zone maculaire. Au contraire les OBVR ne concernent qu'un seul secteur de la zone maculaire. Les répercussions fonctionnelles se manifestant par une baisse d'acuité visuelle, apparaissent beaucoup plus précocement chez les patients présentant une OVCR par rapport à ceux avec une OBVR, qui peut parfois passer inaperçue.

#### *a. Dilatation veineuse et ralentissement circulatoire*

L'obstacle de « retour veineux » entraîne une dilatation veineuse et un ralentissement circulatoire. Ainsi, les veines apparaissent plus dilatées et plus sombres du côté affectées.

Ces anomalies hémodynamiques s'observent suffisamment tôt au cours de l'évolution des OVR, quelle que soit leur gravité apparente.

#### *b. Nodules cotonneux*

Les nodules cotonneux correspondent à des infarctus de la rétine interne ; ils sont superficiels, de grand axe perpendiculaire à la direction des fibres optiques, de couleur blanchâtre et de contour flou comme une boule de coton posée sur la rétine.

L'apparition des nodules cotonneux constitue l'un des signes précoces d'occlusion veineuse lors de l'examen du fond d'œil. Ils ne sont pas toujours liés à une ischémie capillaire pré-artériolaire : ils peuvent être une simple conséquence mécanique de la distension veineuse.

#### *c. Opacification de la rétine périveinulaire*

Dans le cas où le ralentissement circulatoire initial est sévère, une opacification de la rétine périveinulaire apparaît. Un ralentissement circulatoire initial très sévère peut aboutir à un véritable aspect d'OVCR associée à l'occlusion de l'artère centrale de la rétine (OACR).

Dans certains cas, la baisse du débit sanguin peut se résoudre spontanément, sans qu'il n'y ait d'évolution vers une OVCR et passe souvent inaperçue.

En cas de bas débit initial aigu et prolongé, l'ischémie maculaire relative peut conduire à des altérations pigmentaires et à une atrophie centro-maculaire, comme elle peut parfois être mise en évidence par mesure de l'épaisseur centrale de la rétine par tomographie en cohérence optique (OCT)

Il en résulte alors une baisse d'acuité visuelle définitive.

## 2. Phase d'état

### a. Œdème papillaire

Une augmentation de la pression veineuse entraîne une dilatation des capillaires conduisant à la formation d'un œdème papillaire. Cette dilatation capillaire peut aboutir à l'apparition d'une circulation anastomotique entre la circulation veineuse rétinienne et la circulation de la choroïde. Un œdème papillaire plus important peut parfois s'étendre jusqu'au niveau de la zone maculaire.

### b. Œdème maculaire

L'œdème maculaire représente la cause principale de baisse visuelle après une occlusion veineuse. Il est défini par une augmentation de l'épaisseur rétinienne et est dû soit à la **rupture de la barrière rétinienne interne** (œdème extracellulaire), soit à un **œdème ischémique intracellulaire**.

Par rupture de la BHRi, l'œdème maculaire représente un processus dynamique, caractérisé par un flux constant de plasma depuis les capillaires vers l'épithélium pigmentaire et le vitré. Cela entraîne une accumulation liquidienne à l'intérieur de la rétine du fait que l'épithélium pigmentaire et les cellules de Müller ne parviennent plus à pomper cet excès de fluide extracellulaire. L'épaississement rétinien est d'abord diffus, pour se collecter par la suite en kystes. Ces kystes se retrouvent, le plus souvent, dans les couches plexiformes et conduisent à l'œdème maculaire cystoïde. Ils peuvent également s'étendre sous la rétine, avec formation d'un décollement séreux rétinien, très fréquent au cours des OVR et/ou dans la fovéa. De plus, une augmentation de la pression artérielle et/ou une diminution de la pression intraoculaire peuvent conduire à une aggravation de l'œdème maculaire. Ceci est dû à la dysrégulation du débit rétinien suite à l'incident occlusif veineux.

Alors que certains œdèmes maculaires sont rapidement réversibles, d'autres vont persister, témoignant probablement d'une endothéliopathie sévère et/ou d'une incompetence de la pompe de l'épithélium pigmentaire, provoquant des séquelles visuelles irréversibles.

### c. Non perfusion

La non-perfusion correspond à l'arrêt de la perfusion capillaire d'une surface plus ou moins étendue de la rétine. Il est fréquent d'observer une non-perfusion angiographique des territoires les plus périphériques des OVR, ce qui n'a le plus souvent pas de conséquences. En revanche, l'extension de cette non-perfusion vers la rétine postérieure a des conséquences dévastatrices pour la fonction visuelle, car elle survient généralement sur une vaste étendue, et il s'agit d'un processus irréversible.

### 3. *Complications tardives*

L'ischémie rétinienne représente le stimulus principal induisant la prolifération néovasculaire. Elle peut se compliquer de la néovascularisation rétinienne et de glaucome néovasculaire. Ceci provient du fait que les cellules ischémiques, à la frontière du territoire nécrosé, peuvent relâcher des facteurs de croissance vasculaire, déclenchant ainsi un processus d'angiogenèse.

Parmi les facteurs les plus importants qui interviennent dans le processus d'angiogenèse, on peut citer le facteur de croissance vasculaire endothélial (VEGF), l'érythropoïétine et les angiopoïétines.

### III. Localisation de l'occlusion veineuse rétinienne [17,24,47]

#### 1. *Occlusion de la Veine Centrale de la Rétine*

Les OVCR atteignent le plus souvent les sujets âgés de 50 à 70 ans, avec une prédominance pour le sexe masculin. Si les occlusions veineuses semblent survenir plus volontiers au cours des périodes froides de l'année, aucune variation saisonnière n'est cependant démontrée.[20,33]

Le site de l'occlusion de la veine centrale de la rétine est toujours au niveau ou en arrière de la lame criblée. Avec l'âge, la structure du collagène de la lame criblée s'altère, conduisant à un épaissement du tissu conjonctif qui devient inextensible et rigide. Parallèlement, les parois artérielles ainsi que la paroi adventicielle subissent les mêmes transformations et la lumière de la veine diminue en conséquence.

La bifurcation de la veine à angle droit dans le plan de la papille peut également être source de turbulence.

Plusieurs auteurs ont observé que l'OVCR survient plus volontiers dans des yeux hypermétropes. Dans ces cas, l'étranglement du canal scléral au niveau de la lame criblée pourrait causer une gêne physique à l'écoulement du sang.

Les circulations de suppléance se dilatent et se mettent en place très tôt après l'occlusion. Le site de l'occlusion par rapport à la lame criblée est fondamental pour la formation de circulations de suppléance : les anastomoses veineuses ciliaires et choroïdiennes au niveau de la papille sont respectées et la circulation peut se faire par dérivation en utilisant les voies de drainage choroïdiennes et piales se traduisant par l'apparition de boucles veineuses prépapillaires, si le site de l'occlusion est postérieur.

### *a. Signes fonctionnels*

Il existe un syndrome d'OVCR commun à toutes les formes cliniques, bien que chaque signe puisse se présenter avec des degrés variables. Il est facile à individualiser et à reconnaître avec une baisse de l'acuité visuelle centrale, un segment antérieur non modifié et, au fond d'œil, une tétrade caractéristique : dilatations et tortuosités veineuses, hémorragies rétiniennes disséminées dans les quatre quadrants, œdème papillorétinien et/ou nodules cotonneux.

Le mode d'installation des troubles visuels est variable. Le plus souvent, le patient se plaint d'un trouble visuel apparaissant le matin au réveil. La baisse d'acuité visuelle est au départ modérée : elle se manifeste par un brouillard prédominant le matin et peut s'accroître progressivement au cours des premières semaines. Plus rarement, la baisse de la vision est brutale, réduisant d'emblée la vision à une perception lumineuse, ce qui témoigne souvent d'une OVCR ischémique d'emblée, heureusement rare.

### *b. Classification*

L'extrême variabilité dans la gravité de ces différents signes rend compte de la grande diversité des formes cliniques et de leurs modalités évolutives, allant de la récupération complète de la fonction visuelle à la perte de vision irréversible. Ceci explique la nécessité d'une classification. Toutefois, les classifications proposées ne peuvent tenir compte de la donnée évolutive et se contentent de décrire l'occlusion à l'instant de l'examen ; c'est là une de leur limite majeure.

La présence ou l'absence de territoires ischémiques, évaluée sur l'angiographie rétinienne, est l'élément décisif d'une classification.

#### **La forme ischémique**

La forme avec capillaropathie ischémique, la plus rare (10 à 15%) et la plus sévère. Elle touche souvent des patients de plus de 70 ans. Elle se manifeste par une baisse d'acuité visuelle brutale et profonde souvent réduite à une perception lumineuse, avec un scotome central absolu au relevé du champ visuel. L'examen du fond d'œil découvre le tableau habituel d'OVCR avec des artères grêles contrastant avec des veines très dilatées, de nombreux nodules cotonneux, des placards hémorragiques infarcissant profondément la rétine. L'angiographie met en évidence un retard de perfusion veineuse souvent associé à un retard artériel. Il existe de vastes territoires de non-perfusion du lit capillaire, se traduisant par des plages hypo-fluorescentes dépourvues de vaisseaux sanguins, à différencier de l'effet de masquage par les hémorragies. Lorsque les territoires ischémiques sont étendus, on peut observer un aspect typique en « arbre mort ». La rupture de la maille anastomotique périfovéolaire témoigne d'une maculopathie ischémique responsable du scotome central. Le plus souvent, les territoires de non-perfusion sont bordés ou traversés par des vaisseaux anormalement dilatés laissant diffuser le colorant.

En ce qui concerne l'évolution de ces formes ischémiques, elle est constamment défavorable et comporte un fort risque de néovascularisation. Son apparition est directement liée à l'étendue de l'ischémie rétinienne. La néovascularisation de l'iris, observée dans 15 à 20% de l'ensemble des cas, survient dans plus de la moitié des cas si l'ischémie dépasse initialement 75 surfaces papillaires [54]. Elle peut se développer en quelques semaines et constitue la plus redoutable des complications des OVCR. Les premiers signes de rubéose irienne se manifestent par la présence de fins vaisseaux anormaux sur l'iris, visibles au début, dans la région du sphincter mais parfois seulement en périphérie de l'iris au niveau de l'angle. L'examen gonioscopique et l'angiographie de l'iris permettent alors de les mettre en évidence. En l'absence de traitement par photocoagulation, l'envahissement de l'angle irido-cornéen par les néovaisseaux conduit au glaucome néovasculaire. Une goniosynéchie annulaire apparaît rapidement et donne une hypertonie rebelle et des douleurs intolérables (classique « glaucome hémorragique des 100 jours »).

### **La forme œdémateuse**

Pour la forme avec capillaropathie œdémateuse, la plus fréquente (60 à 80%), se manifeste par un brouillard visuel prédominant le matin, s'accroissant souvent progressivement au cours des premières semaines, et dont le début peut passer inaperçu. À l'examen du fond d'œil, les hémorragies sont superficielles : punctiformes ou en « flammèches », disposées le long des fibres optiques et prédominant au pôle postérieur. L'examen angiographique met en évidence une dilatation globale du lit capillaire avec diffusion importante du colorant et constitution aux temps tardifs d'un œdème diffus ou cystoïde du pôle postérieur. Nous observons alors l'imprégnation typique des logettes en pétale de fleurs. Les capillaires péri- et épipapillaires sont dilatés, donnant aux temps tardifs une hyper-fluorescence de la papille à distinguer de néovaisseaux prépapillaires.

Quant à l'évolution, dans les cas favorables, lorsque l'obstacle à l'écoulement veineux disparaît, spontanément ou sous l'effet d'un traitement, les principaux signes de l'occlusion vont disparaître en quelques jours ou semaines. Il y a donc habituellement une amélioration de la vision, la rétine restant globalement bien perfusée. Dans 27% des cas, l'acuité visuelle finale est égale au moins à 5/10<sup>ème</sup>, avec une récupération complète de la vision et de l'aspect du fond d'œil dans seulement 10% des cas environ. Ces récupérations ne concernent habituellement que les patients plus jeunes ne présentant pas un terrain vasculaire marqué, et dont l'arbre vasculaire est sain au départ. [25,48,56]

Le développement de circulations de suppléance, parfois visibles devant la papille sous forme de boucles veineuses, peut également conduire à cette évolution favorable.

Dans environ la moitié des formes bien perfusées, l'œdème maculaire cystoïde peut se prolonger et devenir chronique alors que les signes cardinaux de l'occlu-



sion veineuse régressent. Le plus souvent, la chronicité de l'œdème maculaire aboutit à une dégradation lente et irréversible des couches plus profondes, avec apparition d'altérations de l'épithélium pigmentaire responsables parfois d'un scotome central absolu ou conduire à d'autres complications : trou maculaire lamellaire, membrane épimaculaire, fibrose sous-rétinienne. L'apparition d'exsudats lipidiques est peu fréquente. [11,19]

Parfois, l'ensemble des signes continue de s'aggraver de manière progressive ou par poussées. L'apparition de territoires ischémiques, encore appelée « conversion », est estimée entre 34 et 54% des formes initialement bien perfusées. Ce risque est plus fréquent au cours des quatre premiers mois de l'OVCR, mais persiste tout au long de l'évolution, d'où la nécessité de suivre ces patients aux longs cours. Lorsque l'ischémie rétinienne est étendue, le risque de néovascularisation du segment antérieur devient identique à celui des formes ischémiques d'emblée, la rubéose irienne survenant dans la moitié des cas au cours d'OVCR initialement bien perfusées. [25,42,48,56]

Dans les formes où l'ischémie est moins intense et d'installation moins rapide, les néovaisseaux peuvent apparaître en bordure des territoires ischémiques (néovaisseaux pré-rétiens) ou devant la papille. Cette complication survient relativement tardivement (après 6 à 12 mois) dans 15 à 20% des cas. En angiographie, les néovaisseaux laissent abondamment diffuser le colorant dès les temps précoces. Les parois de ces vaisseaux sont très fragiles, ce qui explique la fréquence des hémorragies intra-vitréennes (dans la moitié des cas environ).

### **Forme mixte**

La forme avec capillaropathie mixte est caractérisée, en angiographie, par la juxtaposition de territoires de non-perfusion et de territoires de capillaires dilatés qui laissent diffuser le colorant. Elle peut s'observer d'emblée ou à l'occasion de l'aggravation d'une forme initialement œdémateuse.

L'évolution peut être favorable mais, souvent, l'ischémie s'étend progressivement et conduit, en l'absence de photocoagulation, à l'apparition d'une néovascularisation irienne, pré-rétinienne ou pré-papillaire dans 50% des cas environ. [18]

#### *c. Autre évolution possible*

D'autres complications vitreo-réiniennes peuvent survenir : l'accélération du processus de dégénérescence du vitré (parfois accéléré par la photocoagulation) peut entraîner une hémorragie intra-vitréenne en dehors de toute complication néovasculaire, et aussi des lésions de la périphérie rétinienne secondaires à l'ischémie de type déhiscence rétinienne et décollement de rétine.

La récurrence et l'atteinte de l'œil adelphe sont peu fréquentes et retrouvées dans 10% des cas environ. Elles surviennent d'autant plus volontiers que les facteurs de risque persistent et sont nombreux. Le risque de récurrence au niveau du même œil a été estimé par Hayreh à 2,5% à 4 ans. [15,25]

Le risque de bilatéralisation est évalué dans le rapport de la *Central Vein Occlusion Study* (CVOS) à 0,9% par an, et à 12% en 4 ans par Hayreh (apparition d'une occlusion veineuse de tout type dans l'œil adelphe) [27,56]

#### d. Éléments du pronostic

Plusieurs études menées sur de grands groupes de patients ont démontré que les patients ayant fait une OVCR ne présentent pas un risque accru d'accident vasculaire cérébral ou cardiaque. Le taux de mortalité de ces patients n'est pas différent de celui des sujets de même âge. Cependant même si certaines études ne montraient pas de risque accru de mortalité ou de morbidité chez ces patients, les méta-analyses récentes sont moins rassurantes, avec triplement du risque de mortalité cardiovasculaire si l'OVR survient avant l'âge de soixante-dix ans. Les études épidémiologiques sur ce sujet sont malheureusement discordantes. De même que la morbidité en dehors d'un pourcentage plus élevé d'hypertension artérielle.

La présence d'un facteur de risque vasculaire ne constitue pas de manière isolée un facteur de gravité, mais le nombre de facteurs de risque associés doit être pris en considération. Le diabète tient une place particulière car il joue habituellement un rôle défavorable dans l'évolution des OVCR. Même en l'absence de rétinopathie diabétique, l'aggravation progressive du tableau d'OVCR est fréquente avec l'apparition de territoires de non-perfusion étendus dans environ les trois quarts des cas. L'occlusion veineuse peut être une cause d'évolution asymétrique de rétinopathie diabétique.

Certains auteurs parlent de l'utilisation de l'électrophysiologie oculaire pour distinguer, dès le stade initial, les formes ischémiques avec risque élevé d'évolution vers le glaucome néovasculaire et les autres formes.

De même l'étude du réflexe pupillaire afférent, en pratique encore peu utilisé en France, est souvent pratiquée en Angleterre par exemple. [10,28]

Parmi les caractères épidémiologiques, l'âge avancé et le sexe masculin semblent corrélés de manière significative à un risque accru de mauvaise acuité finale, de forme ischémique, de conversion, et également de néovascularisation. [25,29,56]

D'après une étude sur l'évolution de 714 OVCR menée par la *Central Vein Occlusion Study*, le risque de néovascularisation est proportionnel à l'étendue de l'ischémie rétinienne initiale. [56]

Le niveau d'acuité visuelle initial est néanmoins le meilleur élément prédictif de l'acuité visuelle finale et du risque de néovascularisation. En effet, si l'acuité visuelle est au départ relativement conservée à  $5/10^{\text{ème}}$  ou plus, elle restera bonne (supérieure à  $5/10^{\text{e}}$ ) dans les deux tiers des cas et chutera à moins de  $1/10^{\text{ème}}$  dans 10 % des cas ; le risque de néovascularisation du segment antérieur est de 5 % environ.

Si l'acuité a initialement un niveau moyen, entre 1 et 5/10<sup>ème</sup>, la possibilité de garder ce niveau de vision est de 44%, dans 19% des cas, la vision s'améliore à plus de 5/10<sup>ème</sup> et dans plus du tiers des cas, elle chute à moins de 1/10<sup>ème</sup> ; le risque de rubéose irienne est alors globalement de 15%.

Si l'acuité visuelle est d'emblée abaissée à moins de 1/10<sup>ème</sup>, elle demeure à ce niveau dans la grande majorité des cas (79%) et une rubéose irienne peut survenir dans le tiers des cas.

En dehors de la mesure de l'acuité visuelle, l'examen angiographique qui renseigne sur l'état du lit capillaire est un bon élément de pronostic. La présence de territoires de non-perfusion dès le stade initial est fortement corrélée au risque de développement d'une ischémie sévère et de néovascularisation. [25,42]

Le développement de circulations de suppléance semble être un élément favorable. Cependant, elles peuvent se situer en arrière de la papille et ne pas être visibles à l'examen du fond d'œil. L'étude de ces boucles veineuses dans de grandes séries de patients retrouve des résultats discordants en ce qui concerne leur intérêt pronostique. [7,18,21,25,32,48]

Le vitré semble influencer dans une certaine mesure l'évolution des OVCR. L'existence d'un décollement postérieur de vitré semble prévenir de la néovascularisation préretinienne ou prépapillaire. À l'inverse, la persistance d'adhérences vitréomaculaires semble favoriser l'œdème maculaire persistant. [34]

Étant donné la multiplicité des possibilités évolutives et surtout le risque de conversion maximal au cours des premiers mois, l'ensemble des auteurs s'accordent sur le point qu'il est impossible d'établir un pronostic visuel définitif avant le quatrième mois. Cependant, plusieurs études se sont attachées à déterminer ce qui, dans l'expression de l'OVCR ou dans le terrain, pourrait avoir une incidence sur le pronostic et guider ainsi le protocole de surveillance des patients.

#### *e. Formes cliniques*

##### **Occlusion hémicentrale**

L'occlusion hémicentrale peut être observée lorsqu'une dualité du tronc de la veine centrale existe. Cette anomalie congénitale est observée dans environ 20% des cas. Seule une hémirétine, supérieure ou inférieure, est touchée par les signes de l'occlusion, dont le site semble bien être localisé en arrière de la lame criblée. L'évolution des occlusions hémicentrales comporte les mêmes risques que celle des OVCR : circulation collatérale opticociliaire apparaissant sur la papille, risque de rubéose irienne et de glaucome néovasculaire.

### **Occlusion de la veine centrale de la rétine associée à une occlusion d'une artère ciliorétinienne**

Ces cas d'OVCR peu fréquents mais non exceptionnels ont fait l'objet de nombreuses publications. Si leur mécanisme reste discuté, la majorité des auteurs considèrent que l'occlusion dans le territoire de l'artère ciliorétinienne est fonctionnelle, secondaire à l'élévation de la pression veineuse dans le secteur rétinien. Une OVCR associée à des troubles hémodynamiques systémiques entraînant une diminution brutale de la pression de perfusion artérielle associée à une altération de la régulation du débit choroïdien serait une autre explication de l'occlusion d'une artère ciliorétinienne. Ce tableau peut donc être observé chaque fois qu'une OVCR survient en présence d'une artère ciliorétinienne.

Le tableau clinique est assez stéréotypé. Le patient décrit souvent l'apparition brutale d'un scotome para-central absolu à contour net.

L'examen du fond d'œil retrouve un contraste entre le territoire de l'œdème blanc ischémique, en continuité avec la papille et secondaire à l'occlusion artérielle ciliorétinienne, et le reste de la rétine parsemé d'hémorragies où les veines sont turgescentes. L'évolution est souvent favorable, mais le scotome para-central persiste.

### **Occlusion aiguë de la veine centrale de la rétine et œdème blanc périveinulaire [46]**

Cette forme clinique est caractérisée par la survenue d'une baisse brutale de la vision (parfois limitée à compte les doigts) chez des sujets plutôt jeunes.

L'examen du fond d'œil retrouve une infiltration blanchâtre périveinulaire, tandis que la rétine avoisinant les artéioles est mieux colorée ; les hémorragies rétinienne sont présentes dans les quatre quadrants, relativement peu nombreuses. Le cliché en lumière bleue met bien en évidence ce contraste dans la coloration de la rétine qui donne un aspect marbré. En angiographie, il existe souvent un retard de perfusion artérielle associé au retard du remplissage veineux. L'évolution peut être spontanément favorable. L'insuffisance artérielle responsable de l'œdème ischémique peut être secondaire à une élévation importante de la pression veineuse ou à un retard des mécanismes d'autorégulation.

### **OVR et Soulèvement rétinien exsudatif [48,50,60]**

Le soulèvement rétinien exsudatif est une complication rare des OVCR et un peu moins fréquente des occlusions hémicentrales. Il survient dans les formes mixtes ou des segments de capillaires dilatés avoisinent des petits territoires de non-perfusion. Cliniquement, le soulèvement de la rétine neurosensorielle prédomine dans la région maculaire sous forme de bulle fixe, entourée d'une couronne plus ou moins dense d'exsudats lipidiques. A la surface de cette bulle, les anomalies du lit vasculaire sont évidentes, avec des zones de dilatations et de nombreux micro-anévrysmes pouvant évoquer une maladie de Coats.

Le pronostic visuel est en règle médiocre car cette exsudation chronique est très souvent compliquée de fibrose sous-rétinienne et d'altérations centrales de l'épithélium pigmentaire.

## 2. Occlusion d'une Branche Veineuse Rétinienne

Le profil des patients présentant une OBVR est assez semblable à celui des patients ayant une OVCR. Cependant, dans les OBVR, l'HTA est retrouvée avec une plus grande fréquence (62% des cas dans les OBV contre 33% dans les OVCR) ainsi que l'hypermétropie. De plus l'âge moyen des patients est plus élevé. À l'inverse, le glaucome est moins fréquent au cours des occlusions de branches (6 à 18% des cas). [1,3,49,57]

L'occlusion survient presque toujours au niveau d'un croisement artérioveineux pathologique, ou, plus rarement, lorsqu'artère et veine cheminent côte à côte sur quelques millimètres. Le signe du « croisement » est une caractéristique de l'OBVR. La veine semble être écrasée par l'artère qui la « surcroise », mais en réalité elle est seulement refoulée dans les couches plus profondes de la rétine. À un stade supplémentaire de gravité, on observe une dilatation du segment veineux en amont. Les modifications de calibre et de trajet peuvent induire un courant turbulent et faire le lit de l'OBV. Le signe de « préthrombose » associe quelques hémorragies autour du croisement, avec parfois un œdème localisé, quelques exsudats lipidiques ou un nodule cotonneux.

Des études récentes ont mis l'accent sur le rôle du croisement artérioveineux. Le risque d'OBVR semble proportionnel au nombre de croisements dans lesquels l'artère « surcroise » la veine ; le plus grand nombre de tels croisements à l'état physiologique dans le quadrant temporal supérieur semble rendre compte de la plus grande fréquence des OBVR dans ce quadrant.[53]

### a. Signes fonctionnels

La moyenne d'âge des sujets atteints se situe autour de 65 ans. Les signes fonctionnels sont extrêmement variables : la gêne visuelle est le plus souvent progressive et passe inaperçue.

L'examen du fond d'œil permet de poser d'emblée le diagnostic. L'occlusion veineuse se situe toujours au niveau d'un croisement artérioveineux. Le territoire de drainage de la branche occluse présente les signes caractéristiques : hémorragies superficielles ou profondes, nodules cotonneux en nombre variable, œdème rétinien, dilatation de la veine en amont de l'obstacle et de ses affluents.

L'examen angiographique à la fluorescéine retrouve le retard du remplissage veineux en amont de l'occlusion et identifie l'atteinte du lit capillaire. Une hyperfluorescence localisée est habituellement visible au site du croisement, témoignant de la souffrance pariétale. L'évolution de ce signe de préthrombose est encore assez

mal prévisible : une OBVR peut survenir au bout de 1 mois à 14 ans, mais l'évolution peut aussi se faire vers le retour à une circulation veineuse plus normale. La circulation de suppléance se met en place très rapidement. La dilatation des capillaires permet le drainage du sang veineux vers des veines non occluses, réalisant de véritables vaisseaux de shunt. Ces vaisseaux de shunt anormalement dilatés laissent lentement diffuser le colorant et contribuent à la constitution de l'œdème rétinien.

#### *b. Formes cliniques*

Comme pour les OVCR, on peut décrire un tableau commun aux différentes formes d'occlusions de branche, mais l'étude angiographique du lit capillaire permet de différencier des formes cliniques dont les caractères évolutifs sont bien distincts.

- **Selon l'atteinte du lit capillaire**

**Les occlusions de branches veineuses ischémiques** sont caractérisées par l'existence de nombreux territoires de non-perfusion à l'angiographie. Ces formes sont exposées au risque de néovascularisation pré-rétinienne ou prépapillaire ainsi qu'à des hémorragies intravitréennes.

**Les occlusions de branches veineuses œdémateuses** sont les plus fréquentes. L'angiographie à la fluorescéine met en évidence une dilatation de l'ensemble des capillaires dans le territoire de l'occlusion, avec parfois constitution d'un œdème maculaire cystoïde partiel. L'évolution des formes œdémateuses est le plus souvent favorable, mais l'acuité visuelle peut rester altérée en raison d'un œdème maculaire persistant.

**Les occlusions de branches veineuses mixtes** associent les deux types de capillaropathie décrits et leurs complications évolutives peuvent être à la fois celles des formes ischémiques et des formes œdémateuses.

- **Forme topographique**

**Les occlusions de veines nasales** sont plus rares et souvent asymptomatiques. Au cours **des occlusions de veines temporales**, l'œdème maculaire est pratiquement constant ; il est souvent partiel et proportionnel au nombre de veinules maculaires sous la dépendance de la veine occluse.

**Les occlusions de branches veineuses de deuxième et troisième ordre** sont le plus souvent asymptomatiques, sauf pour les veinules maculaires. Elles s'accompagnent d'un œdème maculaire partiel responsable d'une baisse d'acuité visuelle sensible. Leur diagnostic reste parfois difficile car les hémorragies peuvent masquer la veinule atteinte.

**Les occlusions hémisphériques** sont des OBVR dont le retentissement concerne la moitié supérieure ou inférieure de la rétine (parfois la moitié nasale ou temporale). Elles surviennent lorsque les veines temporales et nasales se rejoignent avant l'en-

trée dans le nerf optique. Le site de l'occlusion peut être sur le rebord de la papille ou très proche, toujours au niveau d'un croisement artérioveineux. Leur pronostic et leur évolution se rapprochent de ceux des OBVR. Dans les occlusions « hémicentrales », l'obstruction est située en arrière de la lame criblée, lorsqu'il a une dualité du tronc de la veine centrale. Cette anomalie existe dans environ 20 % des cas. L'évolution des occlusions « hémicentrales » est plus proche des modalités évolutives des OVCR.

### *c. Evolution et pronostic*

Le pronostic visuel global est meilleur dans les OBVR que dans les occlusions du tronc, principalement parce que la surface rétinienne concernée par l'occlusion est moindre. Plus de la moitié des patients récupèrent une acuité supérieure ou égale à 5/10<sup>e</sup>, moins de 20% ont 1/10<sup>ème</sup> ou moins. La moitié des patients ayant une occlusion de branche veineuse ischémique gardent une acuité d'au moins 6/10<sup>ème</sup>.

Dans les cas les plus favorables, la récupération complète de la vision s'accompagne de la normalisation de l'aspect du fond d'œil. Dans les formes bien perfusées, la récupération visuelle peut néanmoins être mise en défaut par la maculopathie œdémateuse. L'œdème maculaire cystoïde partiel devient chronique dans 30 à 50% des cas et peut engendrer des complications à type de trou lamellaire ou de remaniement de l'épithélium pigmentaire.

Comme dans les OVCR, l'ischémie rétinienne peut apparaître et s'étendre progressivement au cours des premiers mois. Contrairement aux OVCR, l'ischémie maculaire semble avoir un meilleur pronostic que l'œdème maculaire bien perfusé car une partie de l'arcade anastomotique périfovolaire est préservée et les complications de l'œdème maculaire chronique sont écartées.

Une exsudation marquée peut se produire, à moyen ou long terme, au niveau de zones localisées de dilatations veineuses, souvent en temporo-maculaire. Elles sont souvent entourées d'une couronne d'exsudats lipidiques, et, dans la forme extrême, un véritable soulèvement séreux rétinien apparaît. Cette complication semble émailler préférentiellement l'évolution des formes mixtes.

La néovascularisation peut apparaître en bordure des territoires ischémiques, même peu étendus, et parfois après plusieurs années. Ces néovaisseaux peuvent être à l'origine d'hémorragies intravitréennes récidivantes dans 60% des cas environ. La survenue d'une néovascularisation préretinienne semble plus fréquente chez les patients n'ayant pas de décollement postérieur du vitré et expose à un risque accru de déchirure rétinienne. La survenue de néovaisseaux sur la papille est assez rare au cours des occlusions de branche veineuse (moins de 10% des cas) et la néovascularisation irienne, exceptionnelle.

L'artériosclérose se développe plus rapidement dans le secteur occlus, et l'engainement progressif des vaisseaux se distingue avec facilité après plusieurs mois ou années par contraste avec la rétine saine. Des macro-anévrysmes peuvent être observés au voisinage du territoire occlus.

#### *d. Diagnostic différentiel*

Certaines formes d'occlusion de branche veineuse peuvent prêter à confusion avec la dégénérescence maculaire liée à l'âge, un macro-anévrysme, la maladie de Coats. L'angiographie permet habituellement de rétablir facilement le diagnostic, en l'absence d'hémorragies denses masquant le lit vasculaire.

Les vascularites rétiniennes sont en général faciles à éliminer en raison des engainements vasculaires floconneux présents au niveau d'un ou plusieurs segments veineux. Certaines vascularites touchent préférentiellement le secteur veineux et peuvent se compliquer d'occlusion de branche veineuse. Dans ces cas, le site de l'occlusion est un segment veineux inflammatoire et non un croisement artérioveineux. Ces vascularites peuvent être d'origine inflammatoire et immunologique (maladie de Behçet, sarcoïdose, sclérose en plaques, syphilis, tuberculose, périphlébite rétinienne idiopathique) ou infectieuse (rétinite à Cytomégalovirus, nécrose rétinienne aiguë, brucellose ...).

Dans la toxoplasmose, l'OBVR peut survenir lorsque la veine traverse le foyer toxoplasmique. La reperméabilisation survient habituellement avec la cicatrisation du foyer.

## **IV. Description clinique [17,47]**

### *1. Acuité visuelle*

Dans la majorité des cas de troubles circulatoires oculaires, la baisse de l'acuité visuelle centrale est le symptôme dominant, qu'elle soit d'apparition soudaine, voire brutale, ou progressive. Lorsqu'elle est unilatérale, elle peut initialement passer inaperçue. Elle peut également être précédée d'autres troubles fonctionnels, notamment d'une altération de la vision des couleurs.

Sa mesure, pivot du bilan fonctionnel, doit satisfaire aux exigences de rigueur, brièvement rappelées ici : elle doit se concevoir comme une mesure de seuil, s'effectuer dans les conditions optiques optimales et faire usage d'échelles de progression logarithmique. Ce n'est qu'ainsi que l'on peut reconnaître des déficits minimes, débutants ou additionnels en cours d'évolution.

Le seuil normal de l'acuité visuelle varie au cours de l'existence, depuis la naissance et la prime enfance jusqu'à un âge avancé, en l'absence de toute altération des mi-



lieux oculaires, de la chorio-rétine ou des voies optiques. A partir de l'adolescence et jusqu'à 80 ans environ, il est normalement supérieur à 1,0, chiffre arbitraire de référence correspondant à 10/10<sup>ème</sup>. En fait, le seuil normal individuel se situe entre 1,0 et 2,0.

La mesure de l'acuité visuelle consiste par conséquent à déterminer l'acuité maximale de chaque œil, ou l'angle minimum de résolution (AMR) en dépassant autant que possible le niveau de 1,0. Autrement dit, avoir une acuité visuelle de 1,0 ne signifie pas nécessairement que celle-ci est normale : un patient voyant 1,0 peut se plaindre d'une baisse d'acuité. Celle-ci sera confirmée par référence, si son acuité était antérieurement supérieure à 1,0, ou, si elle est unilatérale, par comparaison à celle de l'autre œil ; en l'absence de telles données, elle sera probable, compte tenu de ce qu'elle devrait être à l'âge du patient.

La mesure de l'acuité visuelle nécessite la correction objective et subjective minutieuse de l'amétropie éventuelle, faute de quoi elle n'aurait aucune valeur. Cette correction doit être réajustée à chaque examen de contrôle pour tenir compte des modifications anatomiques éventuelles intervenues dans l'intervalle des examens successifs, de l'œdème rétinien notamment.

Aujourd'hui les échelles d'acuité à progression logarithmique doivent remplacer les échelles à progression décimale, encore largement répandues. Ces dernières comportent en effet des échelons trop largement espacés pour les acuités visuelles basses et multiplient inutilement les échelons pour les acuités visuelles élevées. La progression logarithmique est constante, de 1,26 d'un échelon à l'autre.

Cet examen est un test d'exploration de la fonction maculaire, il est intéressant pour effectuer le suivi de cette maladie.

Les causes principales de baisse d'acuité visuelle des OVCR sont :

- Un œdème maculaire
- Une hémorragie maculaire
- Un œdème papillaire étendu à la macula
- Une ischémie maculaire (par bas débit, par non-perfusion capillaire ou par occlusion cilio-rétinienne)

Dans le cas des OVCR, la baisse d'acuité visuelle est modérée et peut s'accroître progressivement au cours des premières semaines

Pour les OBVR, la gêne visuelle est le plus souvent progressive même si elle peut être brutale. Mais souvent l'accident occlusif est asymptomatique et sa découverte est fortuite.

## *2. Examen biomicroscopique*

Le biomicroscope (ou lampe à fente) est un microscope binoculaire présentant plusieurs grossissements, et permettant de voir avec détail les différents éléments du segment antérieur ; son système d'éclairage particulier est constitué par une fente

lumineuse dont la dimension et surtout l'orientation sont variables, permettant d'effectuer une coupe optique des différentes structures du segment antérieur.

Même si cet examen du segment antérieur est généralement normal, c'est-à-dire œil blanc et calme, il doit toujours être réalisé avec beaucoup d'attention. Lorsqu'une forme ischémique est suspectée, il faut notamment rechercher les premiers signes de rubéose irienne, en particulier au niveau de l'angle et donc pratiquer une gonioscopie. En particulier, un signe simple à rechercher est la présence d'une circulation visible dans la collerette irienne, traduisant une vasodilatation de l'iris qui peut précéder une néovascularisation avérée. Cet examen est aussi fondamental pour la recherche d'un glaucome chronique sous-jacent très fréquent.

### *3. Examen du fond d'œil*

La biomicroscopie du fond d'œil consiste à examiner le fond d'œil à l'aide de la lampe à fente en utilisant une lentille ou un verre de contact d'examen comme le verre à trois miroirs (*verre de Goldman*). Cette technique permet une analyse très fine des détails du fond d'œil.

Dans les OVCR, il permet souvent de poser le diagnostic face à l'association de dilations et tortuosités accentuées de l'ensemble des veines rétiniennes, d'hémorragies rétiniennes disséminées dans les quatre quadrants et d'un œdème papillorétinien.

Il permet aussi de déterminer la cause de la BAV et d'estimer l'ancienneté de l'occlusion. A la base, il y a toujours une dilatation veineuse généralisée et des hémorragies rétiniennes dans les quatre quadrants. Les hémorragies peuvent être profondes ou superficielles.

L'examen de l'œil adelphe est un temps essentiel du diagnostic différentiel. Il faut retenir que la constatation d'une pathologie vasculaire controlatérale doit faire douter du diagnostic d'OVCR, celle-ci étant exceptionnellement bilatérale simultanément.

**Les hémorragies** peuvent être variées : superficielles en flammèches, disposées le long des fibres optiques, prédominant au pôle postérieur, habituellement associées à des hémorragies ponctuées disséminées au pôle postérieur jusqu'en périphérie. Dans un petit nombre de cas, on peut observer des hémorragies profondes en flaques, délimitées par les trajets vasculaires, témoignant généralement d'une atteinte ischémique de la rétine.

**Les nodules cotonneux** correspondent au gonflement des fibres optiques par accumulation de matériel axoplasmique. Ils témoignent généralement d'une composante ischémique liée à une occlusion artériolaire.

**L'œdème papillorétinien** est constant et lié à la rupture de la barrière hémato-rétinienne interne. Il s'agit d'une infiltration extracellulaire de fluide s'accumulant préférentiellement dans la couche de Henlé et subissant rapidement une dégénérescence cystoïde dans la région maculaire. Dans les cas où la composante ischémique est très marquée, un œdème intracellulaire ischémique, s'ajoute, lié au gonflement des fibres axonales, se traduisant par un épaississement blanchâtre et plus opaque de la rétine.

Dans les formes où l'œdème maculaire ou papillaire était particulièrement important, la présence **d'exsudats lipidiques** n'est pas habituelle mais peut être observée après quelques semaines ou quelques mois d'évolution. Ces exsudats lipidiques semblent survenir plus volontiers s'il existe une hyperlipidémie sous-jacente.

**Autres anomalies** : L'examen du fond d'œil peut permettre de déceler : une modification du calibre artériel en rapport avec l'artériosclérose, des signes de croisement, des macro-anévrysmes pouvant résulter d'une OBVR ancienne, parfois des séquelles d'occlusion veineuse contralatérale, et une excavation glaucomateuse de la papille. Cette dernière est difficile à apprécier selon la gravité de l'œdème papillaire mais elle est à rechercher en particulier dans l'œil adelphe.

Dans les OBVR, l'examen du fond d'œil permet généralement de poser d'emblée le diagnostic. L'occlusion veineuse se situe toujours au niveau d'un croisement artérioveineux pathologique. Le territoire de drainage de cette branche veineuse présente des signes caractéristiques : hémorragies superficielles ou profondes, nodules cotonneux en nombre variable, œdème rétinien. La veine occluse est dilatée en amont du site de l'occlusion, de couleur sombre, et présente des tortuosités marquées. Cette dilatation se propage à tous les affluents tributaires de la veine.

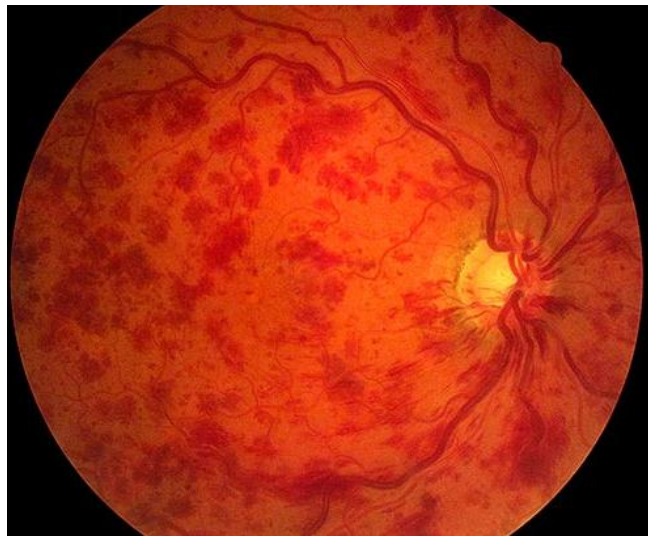#### *4. Mesure de l'hypertension oculaire*

La tension oculaire doit être mesurée aux deux yeux (recherche d'un glaucome chronique). Il est courant de constater que la tension oculaire d'un œil atteint d'OVCR est plus basse (typiquement de 1 à 5 mmHg) que celle de l'œil adelphe. Au moindre doute en cas d'hypertension oculaire, l'angle irido-cornéen doit être examiné.

## V. Examens complémentaires [14,17,24,47]

### 1. *Rétinographie*

La rétinographie en couleur correspond à une photographie du fond d'œil. Cet examen ne remplace pas l'examen biomicroscopique du fond d'œil, il permet seulement de garder une trace iconographique du diagnostic.



**Figure 11 :** Cliché d'un fond d'œil présentant une occlusion de la veine centrale de la rétine avec de nombreuses hémorragies rétiniennes.

## 2. Angiographie à la fluorescéine

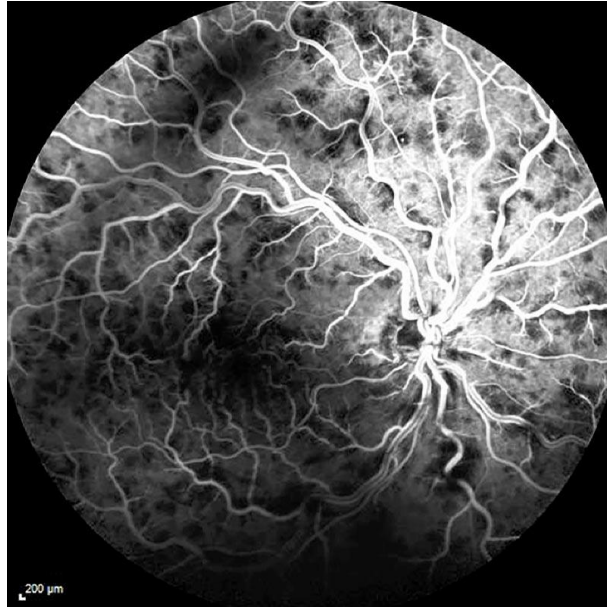
Cet outil clinique et de recherche facilite l'étude *in vivo* des caractéristiques histopathologiques des maladies du fond d'œil. Bien que la biomicroscopie et l'ophtalmoscopie permettent de visualiser directement le fond d'œil, ces examens n'apportent que peu d'informations sur la dynamique des circulations rétiniennes et choroïdiennes.

Cet examen demeure essentiel pour le diagnostic et le traitement des maladies vasculaires rétiniennes et des pathologies maculaires.

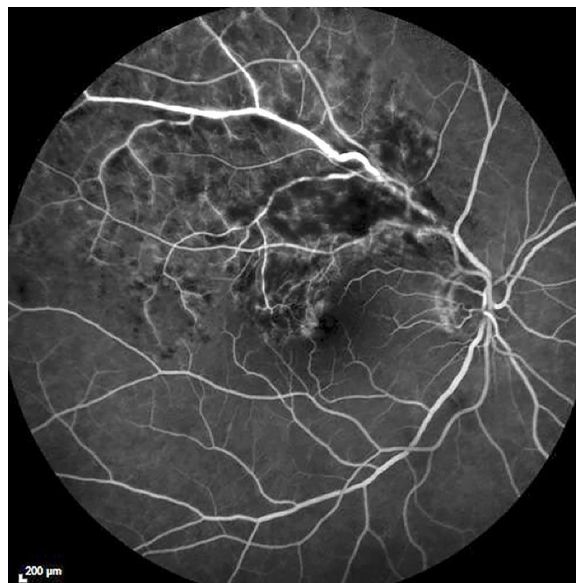
La réalisation d'une angiographie à la fluorescéine nécessite une caméra de visualisation du fond d'œil. De nombreux modèles sont disponibles sur le marché, permettant d'obtenir des clichés de bonne qualité lorsque les conditions sont idéales, en particulier lorsque les milieux oculaires sont clairs. Ces appareils permettent de prendre des photographies sur 30°, 50° ou 60°, à une ou deux secondes d'intervalle. L'angiographe est équipé d'un filtre d'excitation et d'un filtre barrière. Le filtre d'excitation transmet la lumière bleue entre 465 nm et 490 nm, tandis que le filtre barrière ne laisse passer que la lumière entre 525 nm et 530 nm.

L'examen angiographique sera réalisé au mieux avec un angiographe permettant d'explorer un grand champ rétinien (60°). Il doit comporter des clichés précoces pour estimer la vitesse de remplissage des vaisseaux par la fluorescéine, des clichés des huit champs périphériques pour évaluer la qualité de perfusion de la rétine périphérique, un cliché tardif entre 5 et 10 minutes où l'œdème rétinien sera le plus visible, sans oublier les paires stéréoscopiques permettant de mieux localiser dans l'épaisseur de la rétine les différentes lésions observées. La vidéo-angiographie au scanning laser ophtalmoscope (SLO) permet d'analyser précisément la vitesse circulatoire. [62]

L'examen angiographique est un élément essentiel au cours des occlusions veineuses : il confirme le diagnostic en mettant en évidence le retard circulatoire et permet d'en évaluer la gravité par l'analyse du lit capillaire. Dans le cas des OVCR, elle permet d'évaluer la gravité par analyse du lit capillaire, faire le point sur les anomalies associées et éliminer les diagnostics différentiels parfois trompeurs (Rétinopathie diabétique asymétrique, neuropathie optique antérieure ischémique aiguë, ischémie oculaire chronique)



**Figure 12 :** Cliché d'angiographie à la fluorescéine : Occlusion de la veine centrale de la rétine avec des veines dilatées et tortueuses.

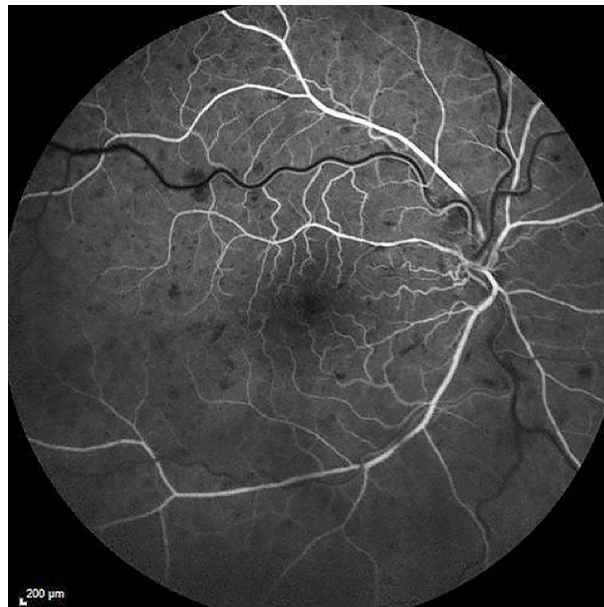


**Figure 13 :** Clichés angiographiques : Occlusion de branche veineuse rétinienne supérieure.

## Remplissage veineux

Le retard de remplissage veineux est observé dès l'apparition des signes fonctionnels et même très souvent les précède. Les veines rétiniennes sont dilatées et tortueuses.

Si le retard du remplissage veineux n'a pas de valeur pronostique lors de l'examen initial, il représente néanmoins un indicateur intéressant pour le suivi. Souvent, on observe aux temps tardifs une imprégnation régulière de la paroi des gros troncs veineux sans phénomène de diffusion, qui ne doit pas évoquer à tort une vascularite.



**Figure 14 :** Cliché Angiographique : retard du retour veineux.

## Lit capillaire

L'atteinte du lit capillaire associe, à des degrés variables, une dilatation des capillaires avec trouble de la perméabilité et constitution d'un œdème d'une part et, d'autre part, une obstruction du lit capillaire déterminant des territoires de non-perfusion.

La dilatation globale du lit capillaire peut être responsable d'une diffusion importante du colorant aux temps tardifs, constituant un œdème diffus du pôle postérieur avec parfois, imprégnation typique des logettes de l'œdème maculaire cystoïde sous forme de « pétale de fleurs. »

Dans les œdèmes les plus importants, les logettes ne sont plus identifiables, noyées dans l'hyper-fluorescence et l'augmentation d'épaisseur de la rétine, à un stade de plus, une hypo-fluorescence centrale par effet masque peut également être observée.

Lorsque les territoires ischémiques sont étendus, on peut observer un aspect typique en « arbre mort », avec des spicules de part et d'autre des artérioles montrant l'interruption de la circulation sanguine. Ces territoires ischémiques peuvent être situés en moyenne périphérie et/ou au pôle postérieur.

La rupture de la maille anastomotique périfovéolaire témoigne d'une maculopathie ischémique responsable du scotome central. L'ischémie maculaire isolée est le plus souvent l'apanage des patients âgés hypertendus.

Dans le cas général, l'ischémie rétinienne commence par l'extrême périphérie puis progresse vers le pôle postérieur, d'où la nécessité de clichés périphériques systématiques. Les vaisseaux qui traversent les territoires ischémiques présentent souvent une coloration pariétale avec diffusion modérée aux temps tardifs.

Dans le cas des OBVR, l'examen angiographique retrouve le retard du remplissage veineux en amont de l'occlusion qui signe l'OBVR. Outre l'analyse de la capillaropathie (œdémateuse et/ou ischémique), il permet de préciser le nombre de veinules maculaires dépendant de la branche veineuse occluse, élément important du pronostic.

La dilatation de la maille capillaire périfovéolaire ainsi que l'étendue d'une rupture des capillaires périfovéaux influencent directement le pronostic visuel.

La circulation de suppléance se met en place plus ou moins rapidement : dilatation des capillaires permettant le drainage du sang veineux vers des veines non occluses, souvent au niveau du raphé horizontal. Au site du croisement, la colonne sanguine est rétrécie, irrégulière, mais généralement non interrompue. Une hyperfluorescente localisée peut témoigner de la souffrance endothéliale.

Parfois, des vaisseaux de pontage se mettent en place de part et d'autre du site d'occlusion, par dilatation progressive du lit capillaire de voisinage.

### *3. OCT du segment postérieur*

L'OCT ou « Optical Coherence Tomography », qui se traduit par « tomographie par cohérence optique », est une technique d'imagerie non invasive en ophtalmologie qui permet d'explorer les structures de l'œil. C'est un examen qui permet d'apprécier les conséquences des troubles de la perméabilité vasculaire et, notamment, l'œdème rétinien qui en résulte. L'OCT a aussi été utilisée pour fournir une imagerie de toutes les anomalies rétinienues liées à l'œdème ou à l'ischémie.

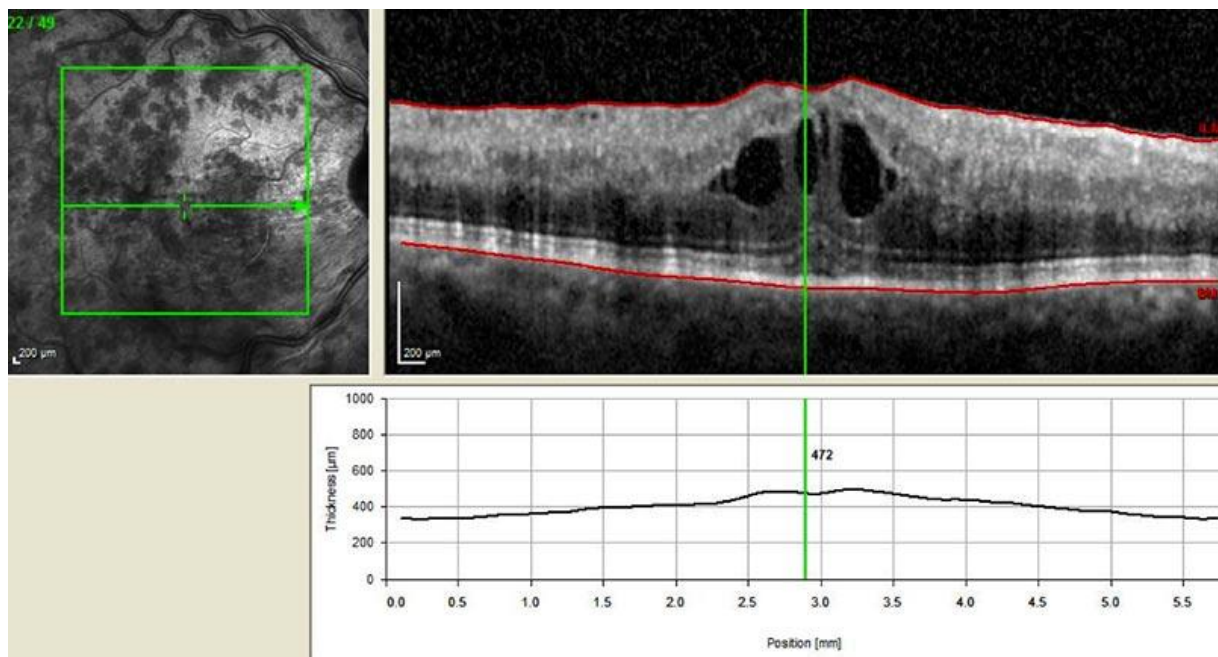
L'OCT permet d'analyser avec précision l'accumulation de liquide extracellulaire dans la rétine. Elle est particulièrement utile à moyen terme pour l'évaluation d'un œdème maculaire persistant. Un épaississement de la rétine externe et de la rétine interne est bien visible, avec présence de logettes. Un soulèvement de la rétine neurosensorielle est assez souvent mis en évidence dans 70% des cas environ.



L'appréciation quantitative de l'épaisseur rétinienne permet d'évaluer l'évolution spontanée ou après traitement. L'existence d'un décollement incomplet du cortex vitréen postérieur peut aussi être visualisé, ainsi que celle d'une membrane épirétinienne secondaire.

L'œdème maculaire peut être particulièrement sévère dans les occlusions de la veine centrale de la rétine à la phase aiguë. Il prédomine dans les couches externes de la rétine et il est en continuité avec l'œdème papillaire, si bien qu'il apparaît décentré en nasal de la macula sur les cartographies. Il peut s'accompagner d'un décollement fovéal.

Dans les OBVR, à la phase aiguë, l'œdème maculaire hémorragique déborde souvent les contours de la zone de drainage de la veine occluse pour infiltrer toute la région maculaire. De plus, un décollement séreux maculaire accompagne l'œdème. La cartographie permet de repérer les contours de la zone œdémateuse et est utile pour guider la photocoagulation au laser lorsqu'elle est indiquée. Lorsque les hémorragies se sont résorbées, l'œdème maculaire peut persister à titre de séquelle. L'OCT sera surtout utile pour le suivi de l'efficacité des traitements, qu'il s'agisse d'injections intravitréennes ou de laser en quinconce dans la zone œdémateuse.



**Figure 15 :** Cliché en Tomographie par Cohérence optique (OCT) d'un œdème maculaire cystoïde chez un patient atteint d'OVCR.

## VI. Prise en charge

### 1. *Rythme de surveillance*

En premier lieu, un bilan étiologique peut être réalisé lors de la survenue d'une OVR. Selon la forme d'OVR et les symptômes associés, une surveillance et un traitement vont être mis en place.

**Le bilan étiologique** comprend un échodoppler des vaisseaux du cou. Il s'agit d'un examen très performant, non dangereux, précis et dépendant de l'examineur. Le doppler continu ou pulsé apprécie la vitesse du flux sanguin dans l'artère carotide, l'artère cérébrale moyenne et l'artère ophtalmique. Un écoulement sanguin diminué suggère une occlusion de l'artère carotide.

Dans les cas d'OVR œdémateuses, il y a peu de risque d'évolution dans le sens d'une ischémie (sauf si une nouvelle poussée a lieu) donc on regarde s'il y a une évolution spontanément favorable. Autrement, en présence d'une baisse d'acuité visuelle inférieure ou égale à 5/10<sup>ème</sup> on traite l'œdème maculaire qui est responsable de la baisse de vision par IVT.

Dans les formes ischémiques, on traite l'ischémie qui est responsable de la baisse d'acuité visuelle, en général très importante. Même si l'œdème maculaire est important, la récupération fonctionnelle sera très modérée donc on traite l'ischémie dans un premier temps. Dans ces cas là, il y a un fort risque de complication avec néovascularisation, apparition d'hémorragie et développement de rubéose irienne. Par conséquent, pour éviter ces complications, il y a une indication à faire une photocoagulation panrétinienne. Par la suite, le traitement de l'œdème maculaire par IVT peut se faire mais sans attente d'une récupération de l'acuité visuelle.

Dans les formes mixtes, il faut prendre en compte le facteur ischémique et œdémateux et proposer au patient le ou les traitements les plus adaptés.

Enfin, un bilan de l'état général présente un intérêt majeur : dépister les facteurs de risques vasculaires et poser les indications thérapeutiques. Il comprend donc la recherche d'une HTA, de troubles métaboliques (diabète, hypercholestérolémie, hypertriglycéridémie), d'une intoxication tabagique, d'une maladie cardiovasculaire, d'un accident vasculaire cérébral préalable et d'un syndrome inflammatoire.

**Le rythme de surveillance** des OVCR dépend de la durée des symptômes, de l'acuité visuelle au moment de l'examen initial ainsi que du traitement réalisé.

☞ ***Il dépend de la forme d'OVR :***

Le rythme de surveillance dépend du bilan étiologique initial et de la forme de thrombose veineuse, c'est-à-dire œdémateuse, ischémique ou mixte.

S'il existe une ischémie ou un risque de survenue d'ischémie, une surveillance importante doit être effectuée afin d'éviter l'apparition d'un glaucome néovasculaire, d'une rubéose irienne ou de néovaisseaux au niveau du fond d'œil.

On surveille l'apparition de rubéose irienne dans les premiers mois quand il n'y a pas de traitement mis en place. L'apparition d'une rubéose irienne est en lien avec l'acuité visuelle. En effet, un patient qui a une acuité inférieure à 3/10<sup>ème</sup> a plus de risque de développer une rubéose irienne. Par exemple, si l'acuité visuelle est inférieure à 1/10<sup>ème</sup> et que l'OVCr est récente (inférieure à 15 jours), il est préconisé de faire un contrôle ophtalmologique une fois par mois pendant trois à quatre mois. De plus, il faut surveiller une éventuelle rubéose irienne jusqu'à ce que l'acuité soit remontée au-delà de 5/10<sup>ème</sup>.

Au delà d'un an d'évolution, il faut revoir les patients une à deux fois par an sauf en cas d'une nouvelle baisse d'acuité visuelle. On module ce schéma en fonction de la gravité.

L'examen de l'iris avant dilatation est aussi très important pour décider ou non de la réalisation d'un panphotocoagulation rétinienne.

Une surveillance plus rigoureuse doit également être effectuée chez les diabétiques. Ce qui compte pour la prise en charge est le ressenti de l'ischémie au niveau de l'acuité visuelle et de la néovascularisation. L'angiographie n'est pas indispensable au diagnostic ni à la surveillance, mais elle est intéressante en cas d'incertitude sur la présence de néovaisseaux pré-rétiniens ou précapillaires, ou en cas de suspicion de non-perfusion maculaire.

☞ ***Il dépend du traitement :***

Le traitement intra vitréen est proposé en cas d'œdème maculaire et d'acuité visuelle inférieure à 5/10<sup>ème</sup>.

Lorsque la décision d'un traitement par IVT d'anti-VEGF est prise, un bilan initial avant injection doit être réalisé afin de se rendre compte du risque d'apparition d'une rubéose irienne ou d'une néovascularisation. Ensuite, si un traitement de type anti-VEGF en injections mensuelles est mis en place, il n'est pas nécessaire de revoir le patient entre deux injections car le risque de rubéose irienne est très faible sous anti-VEGF. En revanche, dès l'arrêt des injections une surveillance à la recherche de signe de rubéose irienne doit être faite régulièrement.

Les corticoïdes ne modifient pas le risque de néovascularisation, donc ce traitement nécessite de poursuivre la surveillance de l'iris.

Pour les OBVR, les complications peuvent être, une hémorragie intravitréenne le plus souvent, ou l'apparition de néovaisseaux sur la rétine. Dans les cas où une surface de rétine importante est atteinte par l'ischémie, il y a un risque de glaucome néovasculaire, même s'il est plus fréquent qu'ils apparaissent dans les cas d'OVCR. Donc en l'absence de risque évolutif vers un glaucome néovasculaire, la surveillance peut se contenter d'être trimestrielle jusqu'à stabilisation du tableau au fond d'œil. Les OBVR sont le plus souvent associées à un œdème maculaire qui doit être traité par IVT de cortisone ou d'anti-VEGF.

## *2. Les traitements*

### *a. Les traitements étiologiques*

Les traitements médicaux sont à visée étiologique et non jamais obtenus de résultats satisfaisants. Ils ne sont donc plus utilisés en pratique.

Concernant les OVCR, plusieurs traitements médicaux ont été testés et réalisés. Les corticostéroïdes et les anticoagulants ont été proposés, mais leur intérêt n'est pas démontré. Les thrombolytiques ont été utilisés dans le but de dissoudre le caillot et donc de faire régresser l'occlusion. Ces derniers ont permis des améliorations de la circulation rétinienne. L'hémodilution a pour but de diminuer la viscosité sanguine et donc d'améliorer la circulation rétinienne. Les limites du traitement par hémodilution sont la durée du traitement et l'astreinte liée à celui-ci. Enfin, les antiagrégants plaquettaires (aspirine et persantine) ont été proposés, mais elles n'ont pas fait la démonstration de leur efficacité dans le traitement des OVCR.

Le traitement des OVR peut débuter par un traitement des facteurs de risque. Essentiellement un traitement de l'HTO et du glaucome dans les cas d'OVCR et le traitement de l'HTA dans les OBVR. Des traitements à visée vasculaire peuvent aussi être prescrits dans les cas avec présence de facteurs de risque vasculaires ; par exemple une prescription d'antiagrégants plaquettaires, anticoagulants, ou correcteurs rhéologiques.

### *b. Les traitements symptomatiques*

Dans un second temps, les traitements mis en place auront pour but de traiter l'œdème maculaire ainsi que l'ischémie rétinienne afin qu'un maximum d'acuité visuelle soit récupérée. Ils devront aussi prévenir le risque de néovascularisation voire de glaucome néovasculaire.

Le but du traitement d'une OVR œdémateuse est de faciliter le retour d'une circulation veineuse rétinienne normale, d'éviter le passage à une forme plus sévère mixte ou ischémique, et de prévenir ou de traiter les complications. De plus, il y a en pre-

mier lieu, une prise en charge de l'œdème maculaire, si l'acuité visuelle est inférieure à 5/10<sup>ème</sup>.

Les injections intravitréennes de cortisone ou d'anti-VEGF sont les traitements principalement utilisés pour faire régresser l'œdème maculaire.

Actuellement, lorsqu'un œdème maculaire est présent, plusieurs traitements sont disponibles : les injections intravitréennes (IVT) d'anti-vascular endothelial growth factor (anti-VEGF) (Bévacizumab [Avatin®], Ranibizumab [Lucentis®], Aflibercept [Eylea®]) et l'IVT d'implant biodégradable de Dexaméthasone (Ozurdex®). Ces injections doivent être répétées régulièrement et la durée du traitement est très variable.

Le but du traitement d'une OVR mixte ou ischémique est de ralentir l'ischémie afin de prévenir ou de traiter les complications néovasculaires, et en premier lieu la rubéose irienne et le glaucome néovasculaire. Les formes véritablement ischémiques ont en effet peu ou pas d'espoir de récupération fonctionnelle, en revanche un traitement de l'œdème maculaire peut être entrepris dans un second temps.

La photocoagulation panrétinienne au laser est le traitement utilisé pour prendre en charge l'ischémie dans les OVR. Les anti-VEGF peuvent aussi être utilisés en complément de la panphotocoagulation rétinienne en cas de rubéose irienne et de glaucome néovasculaire.

### ☞ *Photocoagulation*

La photocoagulation panrétinienne (PPR) vise à détruire les territoires ischémiques et à prévenir les néovascularisations préretinienne et prépapillaire dans le cas particulier des OVR avec territoires ischémiques.

Le rythme des séances de PPR dépend de l'ancienneté de l'OVR : par exemple, une OVR de moins de 1 mois compliquée d'une rubéose irienne nécessite la réalisation de la PPR en moins de 15 jours. A l'inverse, une rubéose dépistée au-delà de 1 an après l'OVR peut ne nécessiter qu'une simple surveillance, s'il n'y a pas de néovascularisation dans l'angle irido-cornéen.

Au stade de glaucome néovasculaire, la PPR stoppe la progression des néovaisseaux mais ne permet pas dans la plupart des cas d'obtenir une régression de ceux-ci.

Dans les cas de glaucome néovasculaire, une PPR est réalisée en urgences si les milieux sont suffisamment transparents, en association avec un traitement hypotonisant. Sinon une cryoapplication peut être proposée.

En résumé, la PPR est obligatoirement réalisée dans les cas d'OVR avec une rubéose irienne ou avec des néovaisseaux au niveau du fond d'œil. Elle peut être aussi réalisée en prévention d'une néovascularisation quand l'OVR est très ischémique et que les complications semblent inévitables.

Il existe aussi la photocoagulation en grid : le but de ce traitement était de faire régresser l'œdème maculaire et d'améliorer l'acuité visuelle centrale. Il consistait à appliquer des petits impacts (100µm) non confluent sur les logettes d'œdème maculaire cystoïde en respectant la zone avasculaire centrale. Ce traitement ne fonctionnait pas dans les OVCR mais avait des résultats satisfaisants dans les cas d'OBVR. Cependant, il n'est plus d'actualité et il a été remplacé par les IVT d'anti-VEGF ou de cortisone.

### ∞ *Les injections intravitréennes*

Les injections intravitréennes de cortisone et d'anti-VEGF sont les traitements utilisés pour faire régresser l'œdème maculaire présents dans les cas d'OVR.

L'injection de médicaments directement à l'intérieur de l'œil permet dans certains cas une action très efficace sur la maladie oculaire à traiter, tout en minimisant les effets indésirables généraux.

Une injection intravitréenne (IVT) est une piqûre qui est réalisée directement dans l'œil, à travers la conjonctive et la sclère dans la cavité vitrénne. On utilise une aiguille extrêmement fine, qui pénètre dans l'œil anesthésié, sans douleur. La piqûre se fait à 4 mm du limbe, au niveau de la pars plana, où l'on peut pénétrer dans l'œil sans danger pour les structures oculaires. Après l'injection, un collyre antibiotique peut être instillé dans l'œil.

Evolution post-injection habituelle :

L'œil traité reste indolore dans la très grande majorité des cas. Selon le médicament injecté, il se peut que le patient voit quelques tâches dans son champ visuel, pendant quelques heures à quelques jours, correspondant à la présence du médicament dans le vitré. Les tâches se résorbent habituellement en quelques jours ou quelques semaines, mais peuvent persister.

Ensuite, les contrôles sont effectués en fonction du médicament injecté. L'incident le plus fréquent et sans conséquence est une hémorragie sous conjonctivale qui se résorbe spontanément en quelques jours. Les autres complications sont plus rares et peuvent survenir malgré des précautions rigoureuses. Exceptionnellement, elles peuvent prendre un caractère de gravité pouvant conduire à une perte de la vision et dans les cas les plus rares à la perte de l'œil. L'infection intraoculaire est un risque qui existe, comme dans n'importe quelle ponction ou acte chirurgical, malgré les précautions rigoureuses d'asepsie et la prévention par antibiotique. Le risque peut être estimé à environ 1 pour 1000 injections.

- OZURDEX® 700 µg, implant intravitréen avec applicateur

Implant contenant 700µg de dexaméthasone.

L'Ozurdex® est indiqué dans le traitement des adultes présentant : une baisse d'acuité visuelle due à un œdème maculaire suite à une OVR ; chez des patients pseudophaques, ou considérés comme suffisamment répondeurs à un traitement non corticoïde ou pour lesquels un traitement non corticoïde ne convient pas. Ozurdex® doit être administré par un ophtalmologiste expérimenté dans les injections intravitréennes.

La dose recommandée est d'un implant à administrer dans le vitré de l'œil atteint. L'administration simultanée des deux yeux n'est pas recommandée.

Une administration ultérieure peut être envisagée chez les patients qui présentent une réponse au traitement suivie d'une perte d'acuité visuelle et qui, selon l'avis de leur médecin, pourrait bénéficier d'un nouveau traitement, sans être exposés à un risque significatif. Les patients chez qui une amélioration de la vision est maintenue ne doivent pas être traités à nouveau. Les patients présentant une détérioration de leur vision, qu'Ozurdex® ne parvient pas à ralentir ne doivent pas être traités à nouveau. Les patients doivent faire l'objet d'une surveillance après l'injection pour permettre une prise en charge précoce en cas d'infection ou d'augmentation de la pression intraoculaire.

Effets indésirables : l'augmentation de la PIO et l'hémorragie conjonctivale sont les effets indésirables les plus fréquemment rapportés chez les patients ayant reçu Ozurdex®.

Pour conclure, l'Ozurdex® est un implant biodégradable injecté dans l'œil des patients. L'implant met environ 6 mois pour se dégrader. Il est conseillé aux patients pseudo-phakes puisqu'il peut provoquer une cataracte chez les patients phakes ; et n'ayant pas de tension intraoculaire élevée. Son avantage principal est sa durée d'action plus longue qu'avec les autres traitements par IVT (entre 3 et 6 mois) et un de ses inconvénients est la possibilité que le patient qui aura gardé une acuité visuelle correcte puisse percevoir l'implant et cela peut être gênant.

- LUCENTIS® 10mg/ml

Solution injectable (ranibizumab)

Le ranibizumab est un fragment d'anticorps monoclonal humanisé produit dans des cellules d'*Escherichia coli* par la technologie de l'ADN recombinant.

Lucentis® est indiqué chez l'adulte dans le traitement de la baisse visuelle due à l'œdème maculaire secondaire à une occlusion de branche veineuse rétinienne (OBVR) ou de la veine centrale de la rétine (OVCR). Lucentis® doit être administré par un ophtalmologiste qualifié ayant l'expérience des injections intravitréennes.

La dose recommandée de Lucentis®, pour le traitement de l'œdème maculaire secondaire à une OVR, est de 0,5mg, administrée en une injection intravitréenne (IVT) unique. Le traitement sera administré une fois par mois et poursuivi jusqu'à ce que l'acuité visuelle maximale soit atteinte, c'est-à-dire jusqu'à ce que l'AV du patient soit stable lors de trois évaluations mensuelles consécutives effectuées au cours du traitement par le ranibizumab.

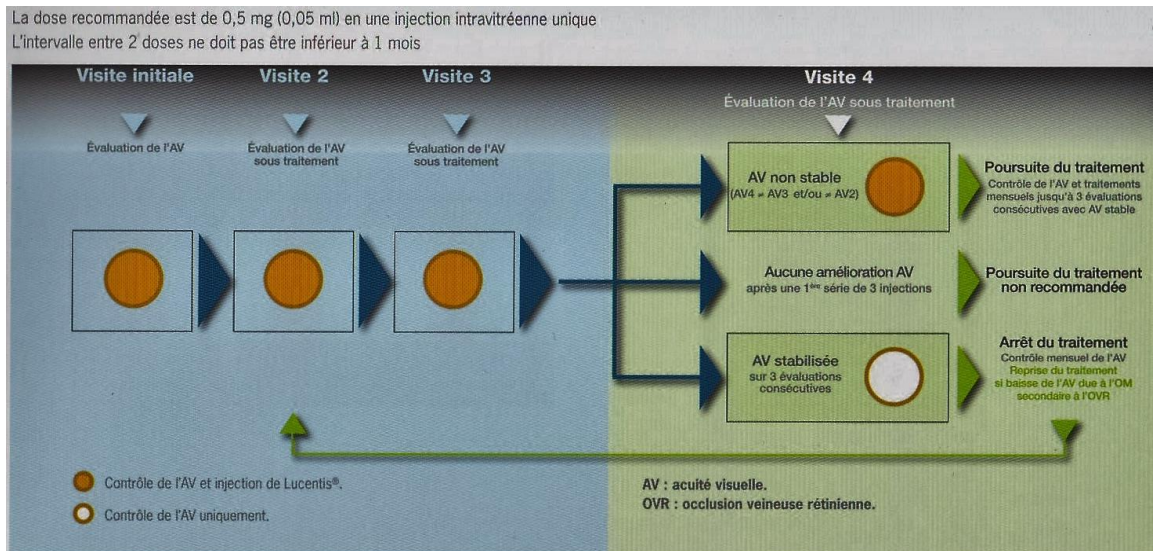
Si aucune amélioration de l'AV n'est constatée à l'issue d'une première série de trois injections, la poursuite du traitement n'est pas recommandée. Par la suite, l'AV doit être contrôlé une fois par mois. En cas de nouvelle baisse d'AV due à l'œdème maculaire secondaire à une OVR constatée lors d'un contrôle, le traitement doit être réinstauré. Des injections mensuelles doivent être réalisées jusqu'à ce que l'AV soit à nouveau stable lors de trois évaluations mensuelles consécutives (ceci impliquant un minimum de deux injections). L'intervalle entre deux doses ne doit pas être inférieur à un mois.

Lucentis® et photocoagulation au laser dans l'œdème maculaire secondaire à l'OBVR : si les deux traitements sont réalisés le même jour, Lucentis® doit être administré au moins 30 minutes après la photocoagulation au laser. Lucentis® peut être administré aux patients ayant été traités précédemment par photocoagulation au laser.

Lucentis® ne doit pas être administré simultanément à d'autres traitements anti-VEGF systémiques ou oculaires.

Le traitement par Lucentis® peut entraîner des troubles visuels temporaires pouvant affecter l'aptitude à conduire ou à utiliser des machines. Les patients qui présentent de tels signes ne doivent pas conduire ni utiliser de machines jusqu'à la disparition de ces troubles visuels temporaires.





**Figure 17 : Posologie de Lucentis® dans la baisse visuelle due à un œdème maculaire secondaire à une occlusion veineuse rétinienne.**

- EYLEA® 40 mg/ml

Solution injectable (Aflibercept)

L'aflibercept est une protéine de fusion consistant en fragments des domaines extracellulaires des récepteurs de type 1 et 2 du VEGF humain fusionnés au fragment Fc de l'IgG1 humaine, produite dans des cellules ovariennes K1 de hamster chinois (CHO) par la technique de l'ADN recombinant.

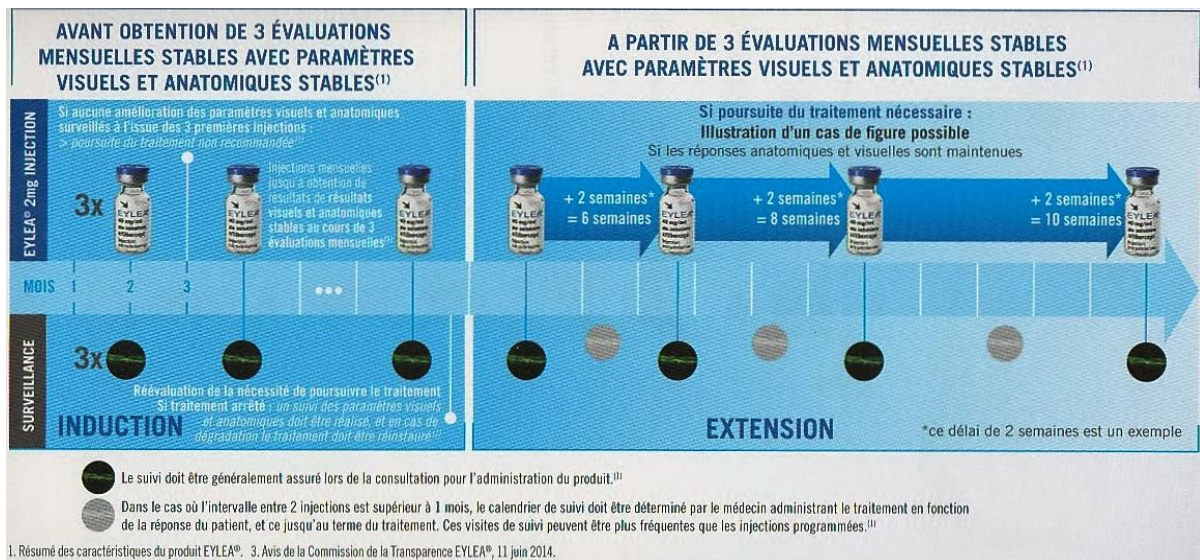
Eylea® est indiqué chez l'adulte dans le traitement de la baisse visuelle due à l'œdème maculaire secondaire à une occlusion de la veine centrale de la rétine (OVCR).

L'Eylea® doit uniquement être administrée par injection intravitréenne. Eylea® doit être administrée par un ophtalmologiste qualifié ayant l'expérience des injections intravitréennes.

La dose recommandée d'Eylea®, pour le traitement de l'œdème maculaire secondaire à une OVCR, est de 2 mg. Après la première injection le traitement est administré une fois par mois. L'intervalle entre deux doses ne doit pas être inférieur à un mois. Si aucune amélioration de l'AV n'est constatée à l'issue d'une première série de trois injections, la poursuite du traitement n'est pas recommandée.

Le traitement mensuel est poursuivi jusqu'à obtention de résultats visuels et anatomiques stables au cours de trois évaluations mensuelles. La nécessité de poursuivre le traitement doit ensuite être réévaluée. Si nécessaire, le traitement peut être poursuivi avec une augmentation progressive de l'intervalle entre deux injections afin de maintenir la réponse visuelle et anatomique. Si le traitement a été arrêté, un suivi des paramètres visuels et anatomiques doit être réalisé et, en cas de dégradation le traitement doit être réinstauré. Ce suivi doit être généralement assuré lors de la consul-

tation pour l'administration du produit. Dans le cas où l'intervalle entre deux injections est supérieur à 1 mois, le calendrier de suivi doit être déterminé par le médecin administrant le traitement en fonction de la réponse du patient, et ce jusqu'au terme du traitement. Ces visites de suivi peuvent être plus fréquentes que les injections programmées.



**Figure 18 :** Posologie d'Eylea® dans la baisse visuelle due à un œdème maculaire secondaire à une occlusion veineuse rétinienne.

Le Lucentis® et l'Eyléa® sont deux anti-VEGF ayant une Autorisation de Mise sur le Marché (AMM) et qui, contrairement à l'Ozurdex®, ne provoque pas de cataracte ni d'augmentation de la pression intra-oculaire. Cependant leurs seuls inconvénients sont qu'ils ne peuvent être injectés si le patient a fait un infarctus moins de 6 mois avant la date de l'injection prévue ainsi que la durée du traitement qui est assez longue puisqu'il faut répéter les injections 3 fois de suite à un mois d'intervalle puis à chaque fois que l'œdème, qui est souvent chronique dans cette pathologie, réapparaît.

- AVASTIN® (Bévacizumab)

Le bévacizumab, Avastin®, est un médicament utilisé dans les cancers colorectaux évolués comme complément des chimiothérapies. Dans cette indication, l'Avastin® est utilisé en perfusion intra-veineuse. Des essais thérapeutiques ont démontré son efficacité. L'Avastin® est un anti-angiogénique, anti-VEGF (Vascular Endothelial Growth Factor). C'est-à-dire que, en bloquant le facteur de croissance VEGF, il inhibe la prolifération des vaisseaux sanguins dans les tumeurs et freine leur croissance.

Ce médicament n'a pas d'Autorisation de Mise sur le Marché (AMM). En revanche, il existe une très grande expérience à travers le monde de l'utilisation de l'Avastin® par voie intravitréenne et son efficacité ainsi que ses effets secondaires éventuels sont bien connus.

En ce qui concerne les effets secondaires, incidents et accidents éventuels de l'injection intravitréenne d'Avastin®, il n'y a pas actuellement d'indice d'une augmentation du risque vasculaire avec l'Avastin® utilisés en injections intravitréennes car le passage dans le sang est infime.

Il n'y a pas non plus de complications oculaires spécifiques de l'Avastin® en dehors du risque de l'injection elle-même.

Le médicament injecté dans l'œil aura une efficacité d'environ 1 mois. Le rythme de réinjection peut varier d'un patient à l'autre et d'une maladie à l'autre mais il faut s'attendre à des injections répétées sur une période de temps de plusieurs mois.

De plus, l'Avastin® peut parfois être utilisé comme traitement de la rubéose irienne ou d'une néovascularisation grâce à son action anti-VEGF lorsqu'il y a une ischémie majeure. Il est alors utilisé en complément d'une PPR. Il faut cependant surveiller de façon régulière et attentive la réapparition d'une néovascularisation dès l'arrêt du traitement.

### c. Les traitements chirurgicaux

#### ☞ **Les traitements chirurgicaux à visée étiologique :**

Auparavant deux chirurgies étaient pratiquées : l'adventicectomie pour les OBVR et la neurotomie optique radiaire pour les OVCR.

**L'indication d'adventicectomie** a été portée devant un tableau d'OBVR s'aggravant progressivement malgré la prise en charge thérapeutique habituelle. L'intervention chirurgicale comportait une vitrectomie avec décollement du vitré, pelage de la limitante interne, dissection de la gaine adventicielle à l'aide d'une lame tranchante et soulèvement de l'artère en avant de la veine. Le bilan pré et post-opératoire comprenait en particulier la mesure des temps circulatoires et la mesure de l'œdème maculaire par OCT. L'adventicectomie était une technique chirurgicale possible, sans risque de complication particulière, et semblant accélérer la résolution de l'OBVR en particulier de sa composante œdémateuse.

**La neurotomie optique radiaire** était proposée dans les cas d'OVCR sévères. La technique opératoire consistait en une vitrectomie par la pars plana centrale et périphérique avec création du décollement postérieur du vitré si nécessaire. La neurotomie optique était réalisée à l'aide d'une pique rétinienne calibrée à 20 gauges. La pique rétinienne était enfoncée de 1 à 2 mm dans le nerf optique de manière radiaire, parallèle aux fibres optiques, en nasal du point d'entrée et de sortie des vaisseaux centraux rétiniens, tout en évitant de sectionner les larges vaisseaux autour de la papille, débordant sur l'extérieur de la papille afin de sélectionner la lame criblée et le canal choroïdo-scléral.

Les résultats à grande échelle de ces deux techniques n'ont pas confirmés les résultats initiaux. Elles ne sont donc plus utilisées à l'heure actuelle.

#### ☞ **Les traitements chirurgicaux des complications :**

Actuellement, en cas de complication secondaire à une OVR, essentiellement dans les cas où il y a une hémorragie du vitré (HIV), une vitrectomie sera réalisée. Elle est réalisée en milieu chirurgical stérile et sous microscope opératoire. Du liquide stérile est infusé dans l'œil, au fur et à mesure que le vitré est retiré, afin de maintenir le volume et la pression oculaires. Le vitré peut être remplacé par du gaz, parfois par de l'huile de silicone ou d'autres produits. Suite à cette vitrectomie on peut éventuellement faire de l'endolaser.

Deuxièmement, dans les cas où il y a une traction au niveau de l'œdème maculaire cystoïde persistant, une vitrectomie associée à un pelage de la membrane épirétinienne ou un pelage de la limitante interne peut être réalisée.

Enfin, concernant les cas de glaucomes néovasculaires, un pancryothérapie ou une vitrectomie puis de l'endolaser peuvent être réalisés.

# **PARTIE CLINIQUE**

## **A. MISE EN PLACE DE L'ETUDE**

### **I. L'étude clinique**

#### *1. Description de l'étude*

Mon étude clinique est une étude épidémiologique prospective du 1<sup>er</sup> avril 2015 au 1<sup>er</sup> avril 2016, au sein du service d'ophtalmologie du Centre Hospitalier Universitaire (CHU) Gabriel Montpied de Clermont-Ferrand, des facteurs de risques ainsi que de l'évolution de l'acuité visuelle et de l'œdème maculaire.

Elle a pour but, dans un premier temps, de rassembler les données concernant tous les patients ayant eu une occlusion veineuse rétinienne (OVR) entre 1<sup>er</sup> avril 2015 et le 1<sup>er</sup> avril 2016, au sein du CHU de Clermont-Ferrand. Nous comparerons les données rassemblées avec celles trouvées dans la littérature.

Les données retenues seront :

- le type d'OVR, c'est-à-dire une OVCR ou une OBVR
- l'âge du patient
- le sexe du patient
- l'œil atteint et son amétropie
- la date du diagnostic
- les principaux facteurs de risque (âge, sexe, HTA, HTO et glaucome, hypermétropie, diabète)
- les principales complications (œdème papillaire, rubéose irienne, glaucome néovasculaire, hémorragie intravitréenne)
- l'acuité visuelle
- l'épaisseur de l'œdème maculaire
- les traitements mis en place

Dans un second temps, nous analyserons l'évolution de l'acuité visuelle et de l'épaisseur de l'œdème maculaire en fonction du type de traitement mis en place.

## 2. *Limites de l'étude*

La principale limite de cette étude a été la difficulté du recueil des données dans les dossiers des patients qui sont venus au CHU seulement pour passer des examens complémentaires et qui sont par la suite suivis par leur ophtalmologiste en ville.

La seconde limite fut la complexité de la recherche des dossiers. Les dossiers des patients sont fréquemment commandés pour les consultations, la chirurgie, la rédaction de courrier ou d'ordonnance.

Enfin, l'anamnèse étant parfois peu précise, il apparaît dans certains cas des manques d'informations concernant essentiellement les antécédents et les facteurs de risque que peuvent présenter certains patients.

### II. Méthode de recueil des dossiers

Pour effectuer le recensement des données, trois logiciels ont été utilisés :

- Agenda au CHU de Clermont-Ferrand
- MO Archives
- Excel

Tout d'abord, il m'a fallu explorer à l'aide du logiciel Agenda les courriers des patients venus effectuer une angiographie au CHU de Clermont-Ferrand entre le 1<sup>er</sup> avril 2015 et le 1<sup>er</sup> avril 2016.

Tous les dossiers contenant un courrier mentionnant la survenue d'une OVR entre le 1<sup>er</sup> avril 2015 et le 1<sup>er</sup> avril 2016 ont été commandés aux archives grâce au logiciel MO Archives ou chercher dans le service si des rendez-vous étaient à venir.

Certains dossiers n'avaient pas de courrier informatique. Dans ce cas là, les angiographies ont été regardées afin d'identifier les patients ayant eu une OVR. En cas de doute le dossier a été commandé ou cherché dans le service puis étudié. Ceux qui avaient effectivement une OVR dont la date de découverte était comprise entre le 1<sup>er</sup> avril 2015 et le 1<sup>er</sup> avril 2016, ont été inclus dans l'étude.

Concernant l'inclusion des patients, tous ceux ayant eu une OVR, c'est-à-dire une occlusion de la veine centrale de la rétine (OVCR) ou une occlusion de la branche veineuse (OBVR) diagnostiquée au CHU de Clermont-Ferrand entre le 1<sup>er</sup> avril 2015 et le 1<sup>er</sup> avril 2016, ont été inclus dans l'étude.

Le seul critère d'exclusion était une survenue de l'OVR antérieure ou postérieure aux dates de l'étude.

Toutes les données des dossiers ont été enregistrées à l'aide du logiciel Excel sous forme de tableau : (Tableau récapitulatif de la base de données en annexes)

Patient n°	Date de naissance	Age	Sexe	OVCR / OBVR	Œil atteint	Date du diagnostic

Patient n°	Suivi au CHU	HTA	Diabète	Hypermétropie	HTO / Glaucome	Rubéose irienne	Œdème papillaire

Patient n°	IVT Lucentis®	IVT Eyléa®	IVT Avastin®	IVT Ozurdex®	Laser PPR

Patient n°	Œil atteint	OVCR / OBVR	Date de l'OCT	Epaisseur en $\mu\text{m}$	Acuité visuelle de loin	Acuité visuelle de près

Au total, 51 patients sont inclus dans cette étude, il y a donc 51 patients qui ont eu une OVR diagnostiquée au CHU de Clermont-Ferrand entre le 1<sup>er</sup> avril 2015 et 1<sup>er</sup> avril 2016.



## B. RESULTATS

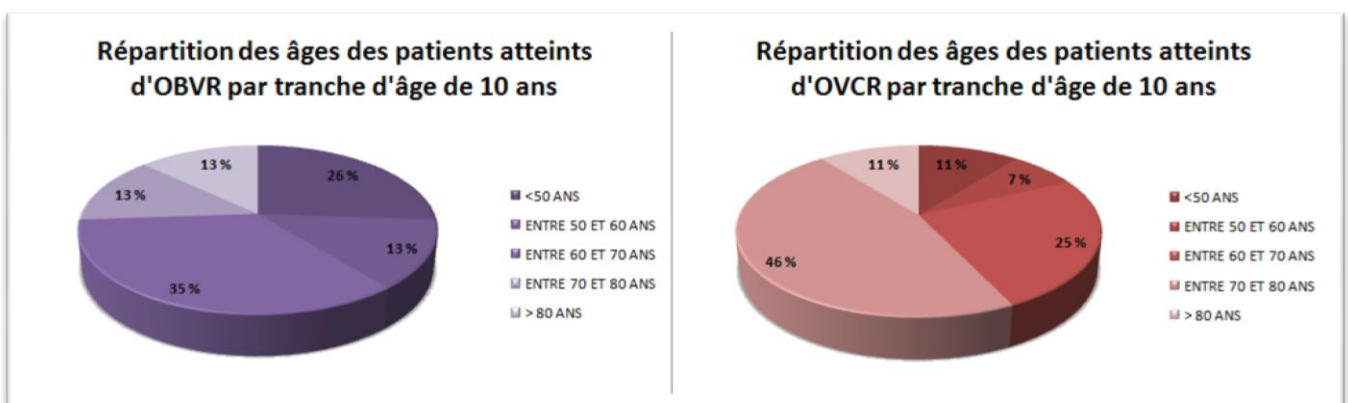
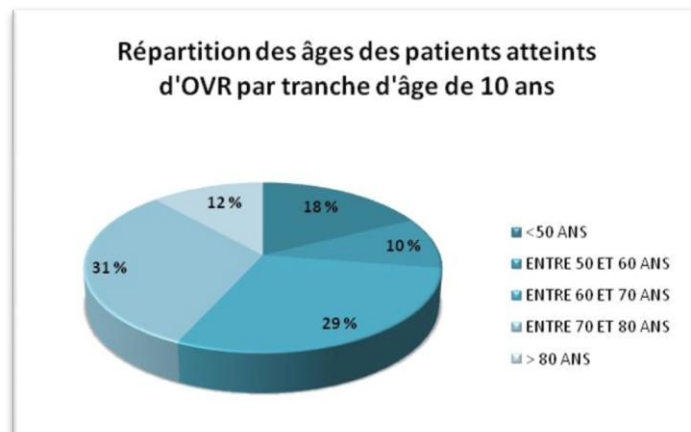
### I. Type d'OVR

L'étude comprend au total 51 patients. Parmi ces patients, 23 ont eu une occlusion d'une branche veineuse et 28 ont eu une occlusion de la veine centrale de la rétine.

### II. Age

Concernant l'âge des patients, on retrouve que 72% de ces patients ont plus de 60ans. Parmi eux, 23 ont eu une OBVR et 28 une OVCR. On note que 61% des patients ayant eu une OBVR et 82% des patients ayant eu une OVCR, ont plus de 60ans.

On remarque aussi que 26% des patients ayant eu une OBVR avaient moins de 50ans contre 7% pour les OVCR. De plus, 46% des patients ayant eu une OVCR ont entre 70 et 80 ans.



### III. Sexe du patient

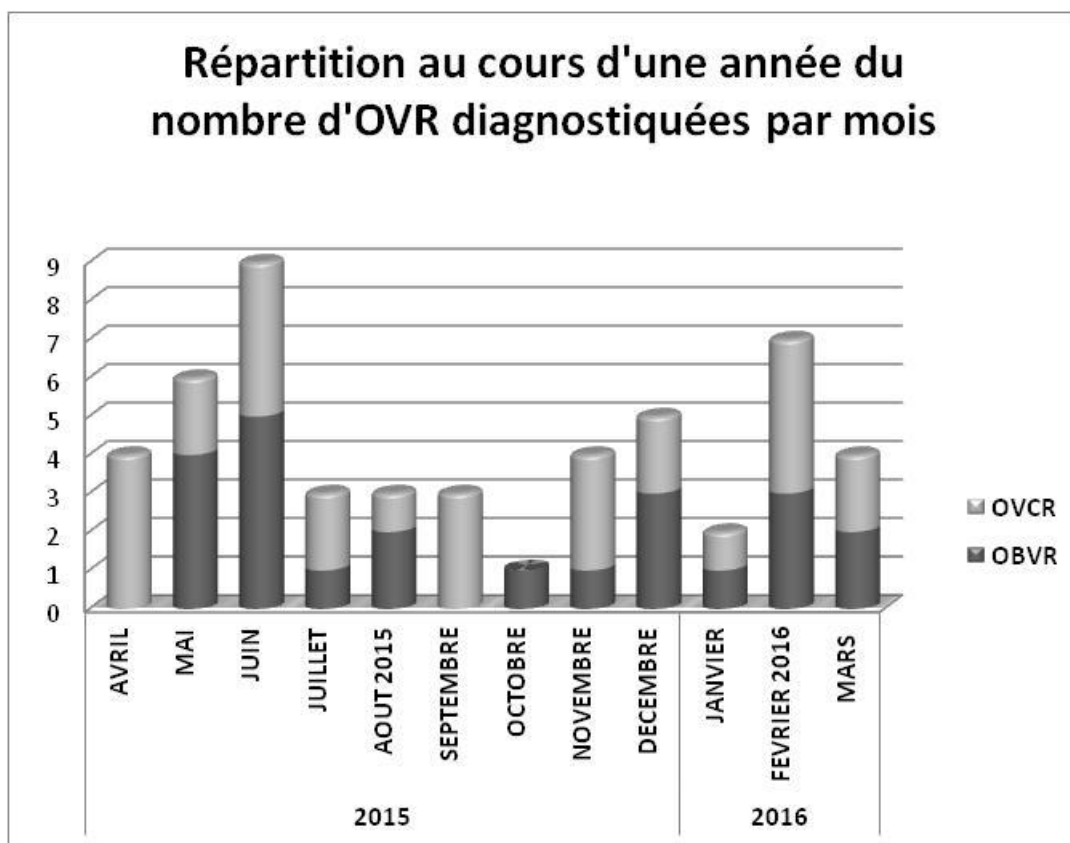
Le sexe du patient a aussi été pris en compte. On dénombre dans cette étude 21 femmes et 30 hommes atteints d'OVR. Plus précisément, il y a 9 femmes et 14 hommes qui ont eu une OBVR. Parmi les sujets atteints d'OVCR, il y a 12 femmes et 16 hommes.

### IV. Œil atteint

Concernant l'œil atteint de l'OVR, on compte dans cette étude 25 yeux droits et 26 yeux gauches. Parmi eux, il y a 11 yeux droits et 12 yeux gauches atteints d'OBVR ainsi que 14 yeux droits et 14 yeux gauches atteints d'OVCR.

### V. Date du diagnostic

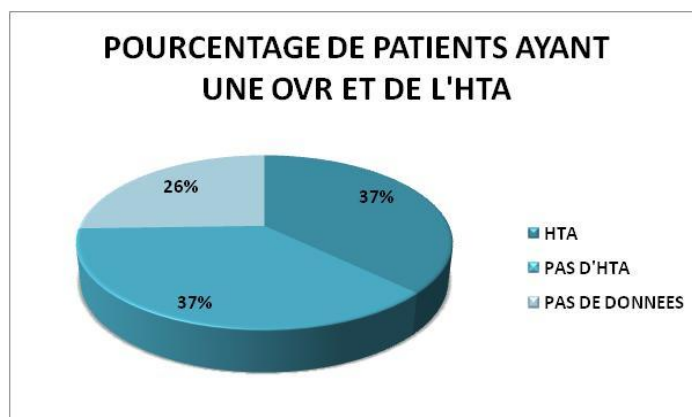
Le relevé des dates du diagnostic met en évidence que les mois de juin 2015 et février 2016 sont les mois durant lesquels il y a eu le plus d'OVR, avec respectivement 9 et 7 diagnostics posés. A l'inverse, les mois d'octobre et janvier sont ceux durant lesquels il y a eu le moins d'OVR avec 1 et 2 diagnostics. Il y a en moyenne 2 cas diagnostiqués par mois.



## VI. Principaux facteurs de risque

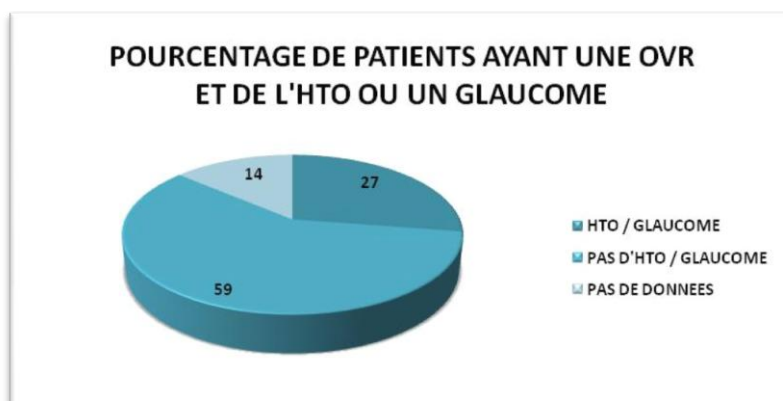
### 1. HTA

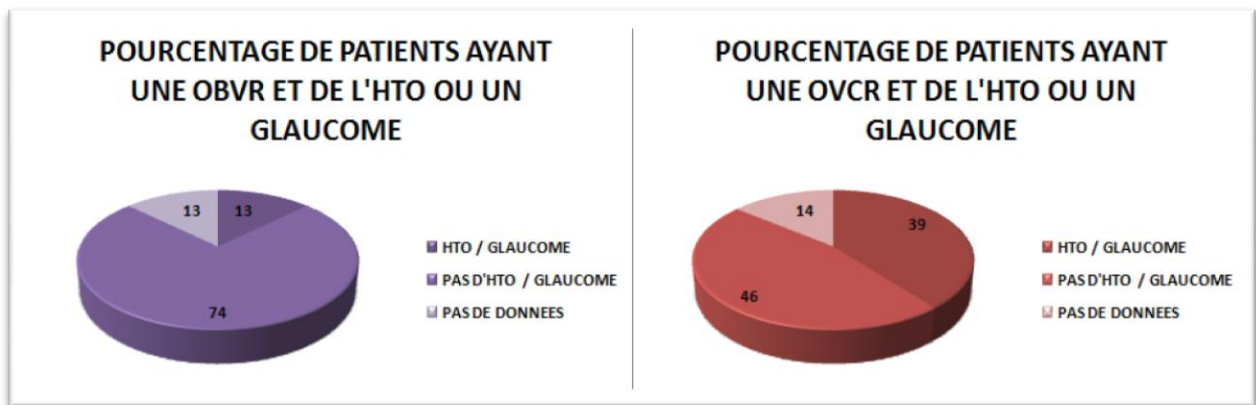
L'HTA est aussi une donnée intéressante, cependant nous n'avons pas d'information sur ce facteur de risque dans 26% des dossiers. Concernant les patients dont nous avons connaissance de ce paramètre, on retrouve qu'il y a autant de patients non concernés par l'HTA que de patients souffrants d'HTA.



### 2. HTO et glaucome

De même que l'HTA, l'HTO et le glaucome sont aussi des facteurs de risque de survenue d'une OVR. Tout d'abord, nous ne savons pas, pour 14% des patients de l'étude, s'ils sont concernés par ce paramètre car ce sont des patients qui ont été suivis par un ophtalmologiste en dehors du CHU. Ensuite, on retrouve que 27% des patients de l'étude ont de l'HTO ou un glaucome et que 59% n'en ont pas. Dans le groupe des OBVR, 13% des sujets ont de l'HTO ou de glaucome contre 39% dans le groupe des OVCR.



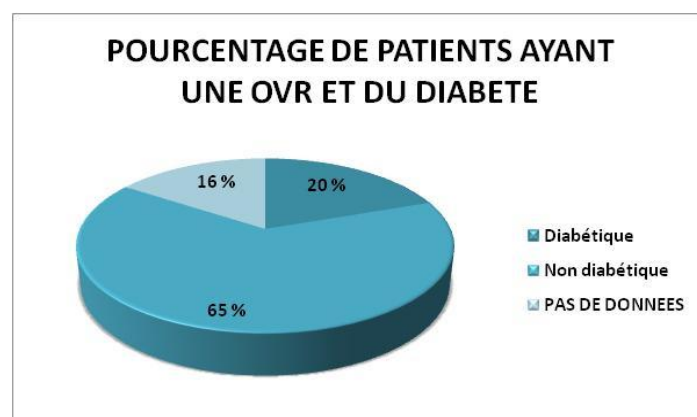


### 3. *Hypermétropie*

L'amétropie de l'œil pathologique est aussi une donnée que nous avons relevée. L'hypermétropie est évoquée comme étant un facteur de risque d'OVCR. Nous nous sommes donc intéressés à cette donnée. Sur les 28 OVCR de cette étude, 11 yeux sont hypermétropes et 5 ne le sont pas. Nous n'avons cependant pas pu avoir accès à cette information dans 43% des cas.

### 4. *Diabète*

Le diabète fait aussi parti des principaux facteurs de risque de survenu d'une OVR. Nous trouvons pour cette donnée, les mêmes pourcentages toutes OVR confondues et au sein des groupes OBVR et OVCR. Les pourcentages trouvés sont que 20% des patients de l'étude sont diabétiques et que 65% ne le sont pas, les 16% restant représente les dossiers dans lesquels aucune information concernant cette pathologie n'est retrouvée.



## VII. Principales complications

### 1. *Œdème papillaire*

Nous nous sommes également intéressés à la présence ou non d'un œdème papillaire.

Les résultats trouvés sont que 26% des patients atteints d'OBVR ont eu un œdème papillaire contre 54% pour les patients ayant eu une OVCR.

### 2. *Rubéose irienne*

L'apparition d'une rubéose irienne est une des complications qui peut survenir à la suite d'une OVR. Nous avons recensé 5 cas pour lesquels il y a une apparition de rubéose irienne. Quatre des cinq patients ont eu une OVCR ischémique et le cinquième a une OBVR de type ischémique également. Au total, sur les 28 patients atteints d'OVCR nous n'avons pas d'information sur cette donnée pour 7 cas. Ensuite, concernant les OBVR, un seul des 20 patients sur 23 dont nous avons cette information a eu une rubéose irienne.

### 3. *Glaucome néovasculaire*

Dans cette étude, on dénombre deux cas pour lesquels il y a eu apparition d'un glaucome néovasculaire. Dans les deux cas, ce glaucome est apparu suite à une OVCR.

### 4. *Hémorragie intravitréenne*

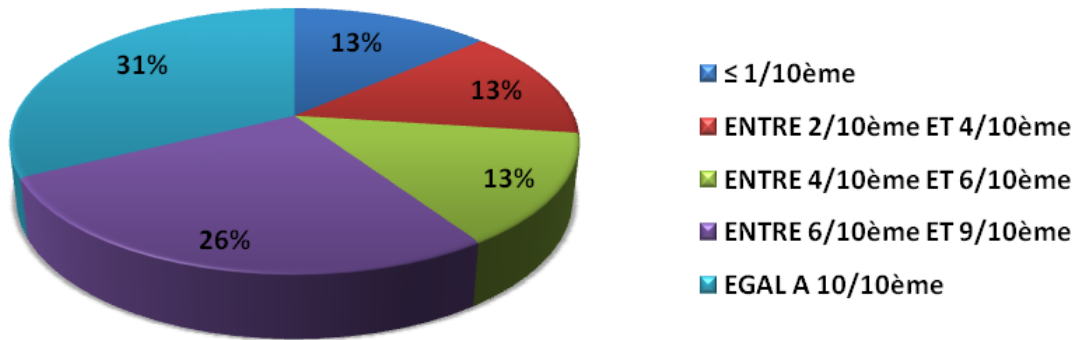
Deux patients ont eu comme complication une hémorragie intravitréenne. Le premier avait eu une OBVR et l'autre une OVCR.

## VIII. Acuité visuelle

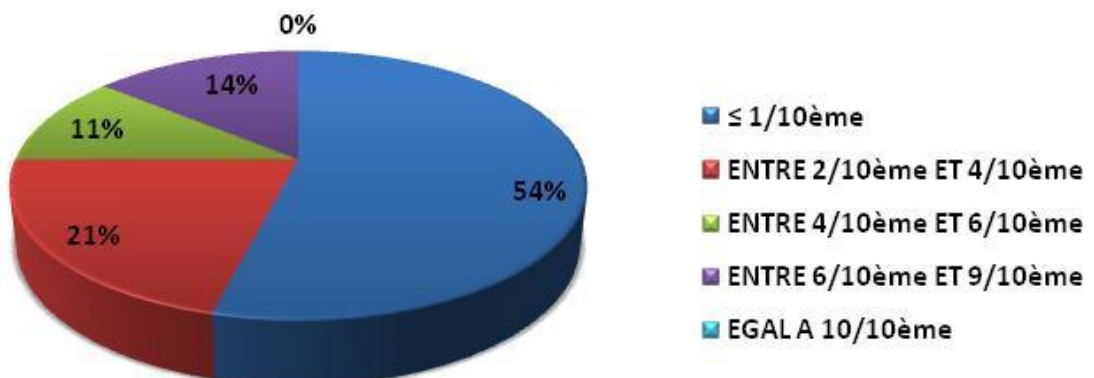
Un relevé des acuités visuelles des patients a également été réalisé. Il nous manque cette donnée dans un dossier de patient atteint d'OBVR.

On remarque que 57% des patients ayant eu une OBVR ont une acuité visuelle strictement supérieure à 6/10<sup>ème</sup>. Parmi ces patients plus de la moitié (54%) ont 10/10<sup>ème</sup>. Ensuite, nous comptons que seul 13% patients ont une acuité inférieure ou égale à 1/10<sup>ème</sup> contrairement aux cas d'OVCR où l'on en dénombre 54%. Seul un quart des patients touchés par une OVCR ont une acuité visuelle strictement supérieure à 4/10<sup>ème</sup> et aucun n'a 10/10<sup>ème</sup>.

## REPARTITION DES ACUITES VISUELLES DES PATIENTS AYANT EU UNE OBVR



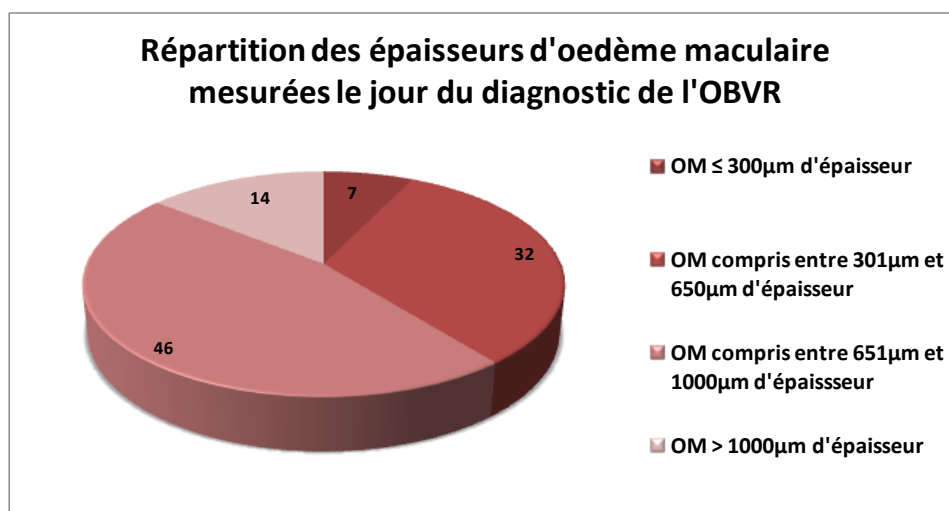
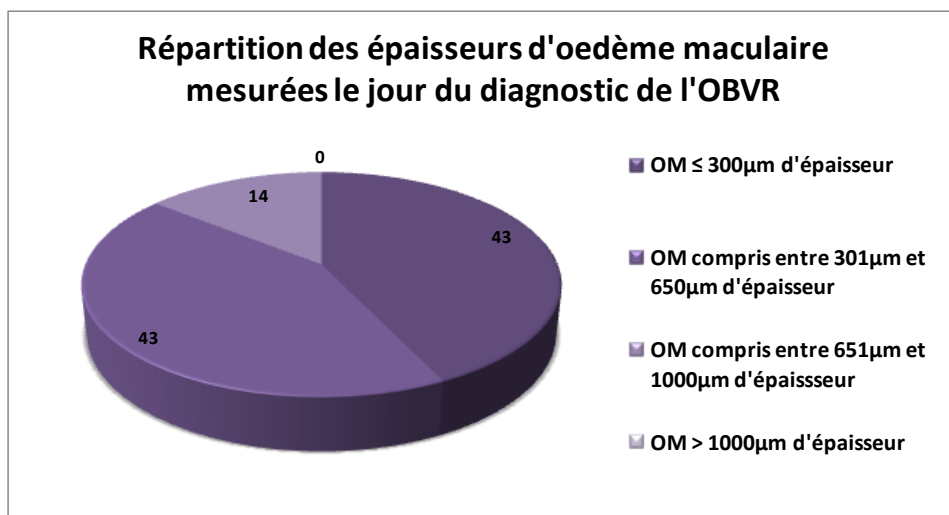
## REPARTITION DES ACUITES VISUELLES DES PATIENTS AYANT EU UNE OVCR



## IX. Épaisseur de l'œdème maculaire

L'épaisseur normale de la rétine au niveau de la macula est de  $280 \mu\text{m} \pm 20 \mu\text{m}$ . Nous avons relevé les épaisseurs maculaires des patients de l'étude afin d'avoir des mesures d'épaisseurs d'œdèmes maculaires chez les patients atteints d'OVR. Deux patients atteints d'OBVR n'ont pas eu d'OCT donc nous n'avons pu connaître l'épaisseur maculaire de ces deux sujets.

Dans un premier temps, nous avons comparé les épaisseurs d'œdème maculaire mesurées le jour du diagnostic de l'OVR. Nous trouvons que 86% des œdèmes maculaires ont une épaisseur inférieure à  $650 \mu\text{m}$  dans le groupe des OBVR contre 39% dans celui des OVCR. De plus, nous mettons en évidence que plus de 60% des patients atteints d'OVCR ont un œdème supérieur à  $650 \mu\text{m}$  dont 14% sont supérieur à  $1 \text{mm}$  d'épaisseur. Il n'y a aucun œdème maculaire supérieur à  $1 \text{mm}$  d'épaisseur dans le groupe des OBVR dont l'œdème le plus important mesure  $831 \mu\text{m}$ .



Dans un second temps, nous nous sommes intéressé à l'évolution de l'œdème maculaire au cours du traitement par IVT.

Dans le groupe des OBVR, 8 patients ont eu un traitement de leur œdème maculaire par IVT. Les 15 autres patients avaient une acuité visuelle supérieure ou égale à 5/10<sup>ème</sup> et un œdème avec une épaisseur inférieure à 650µm, ils n'ont donc pas eu de traitement par IVT.

On remarque que les 8 patients qui ont eu un traitement ont tous vu leur œdème diminué après les injections de cortisone ou d'anti-VEGF.

Un d'entre eux a eu une IVT d'Avastin® et une PPR. Dans son cas le but était plutôt de traiter l'ischémie et de prévenir une néovascularisation. On remarque quand même une diminution de l'épaisseur de son œdème suite à l'injection.

Pour les sept autres sujets, les trois ayant eu du Lucentis® ont une diminution de leur œdème : pour le premier patient, la diminution s'est produite après une série de trois injections ; pour le deuxième qui a eu deux injections, la diminution est nette après chaque injection (on passe de 633µm à 238µm après la première injection et à 230µm suite à la seconde) ; le troisième patient a eu deux injections à deux mois d'intervalle et son œdème s'est stabilisé depuis (il était de 552µm au départ et mesure depuis les injections environ 340µm).

Ensuite, trois autres patients ont eu un traitement par IVT d'Ozurdex®. Les injections ont fait diminuer l'œdème chez les trois patients, pendant trois mois environ chez le premier, quatre mois pour le deuxième et le dernier a une épaisseur d'œdème stable depuis sa dernière injection qui date d'il y a 6 mois. Enfin, le septième patient a eu deux injections de Lucentis® puis une d'Ozurdex® : son œdème est stable aux alentours de 400µm, depuis la dernière injection qui date d'il y a 8 mois.

Concernant les 28 patients ayant eu une OVCR, 17 ont eu un traitement par IVT, pour les autres, soit nous n'avons d'information sur le traitement car ce sont des patients qui n'ont pas été suivi au CHU soit ce sont des patients qui avaient une acuité visuelle relativement conservée (supérieure à 6/10<sup>ème</sup>).

On remarque que les 5 patients qui ont eu des injections d'anti-VEGF et de cortisone ont tous eu une diminution de l'épaisseur de leur œdème suite aux IVT. En revanche, la durée d'action du traitement est variable selon les patients, allant de trois à six mois suite à une IVT d'Ozurdex® et d'un à trois mois suite à une injection d'anti-VEGF. Ces cinq patients avaient des œdèmes importants le jour du diagnostic (supérieure à 800µm) et ils ont tous obtenu une diminution de plus de moitié de leur épaisseur.

Les douze autres patients ont eu plusieurs injections mais toujours du même produit. Deux ont eu de l'Ozurdex®, le premier a vu son œdème diminuer de 740µm à 350µm suite à la première injection qui a eu un effet favorable durant 6 mois, puis il a à nouveau eu une injection et son œdème a atteint une épaisseur de 280µm depuis. Le second a eu une OVCR ischémique et a un œdème qui reste stable aux alentours de 900µm même après injection.



Quatre ont eu des injections de Lucentis®. Le premier répond bien au traitement puisque son œdème diminue suite aux injections : il a d'abord eu deux injections avec un œdème qui est devenu proche de la normale et stable pendant environ 5 mois, puis une deuxième série de deux injections a été faite suite à une réaugmentation de l'épaisseur de son œdème. Les trois autres avaient une épaisseur initiale supérieure à 1mm, deux ont vu leur œdème diminué suite à deux injections pour l'un et quatre pour l'autre ; nous n'avons pas d'OCT réalisé après injection pour le dernier donc nous ne savons pas si le traitement a été efficace pour ce patient.

Cinq patients ont eu des injections d'Eyléa®. Pour le premier patient nous n'avons pas d'OCT post-IVT donc nous ne savons pas si le traitement a eu un effet positif sur l'œdème de ce patient. Concernant les autres, trois ont vu leur œdème retrouver une épaisseur inférieure à 300µm avec une épaisseur de départ d'environ 700µm, après une série de 3 injections. Le dernier a eu trois injections et son œdème est passé de 779µm à 404µm après la troisième injection.

Enfin, un patient a eu une injection d'Avastin® associée à une PPR. Son œdème a diminué suite à l'injection et pendant un mois post-IVT puis il a augmenté de nouveau.

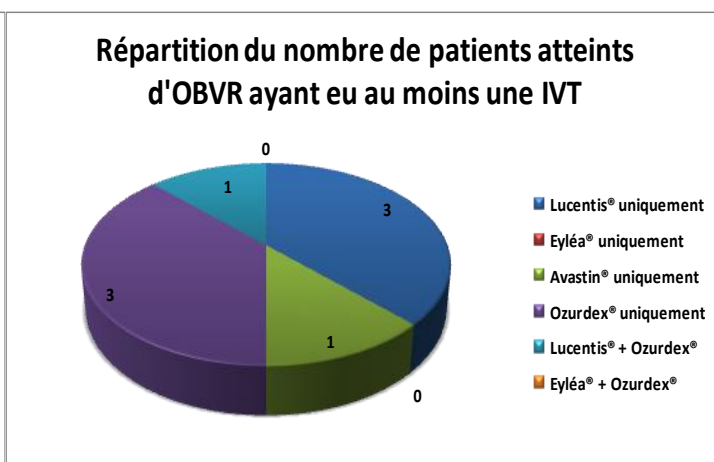
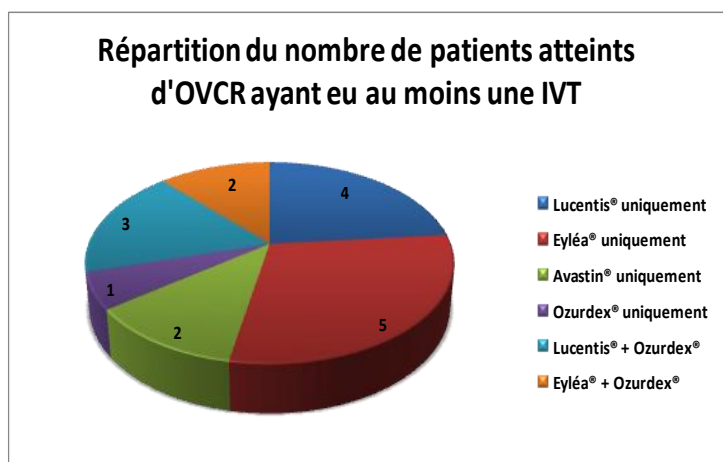
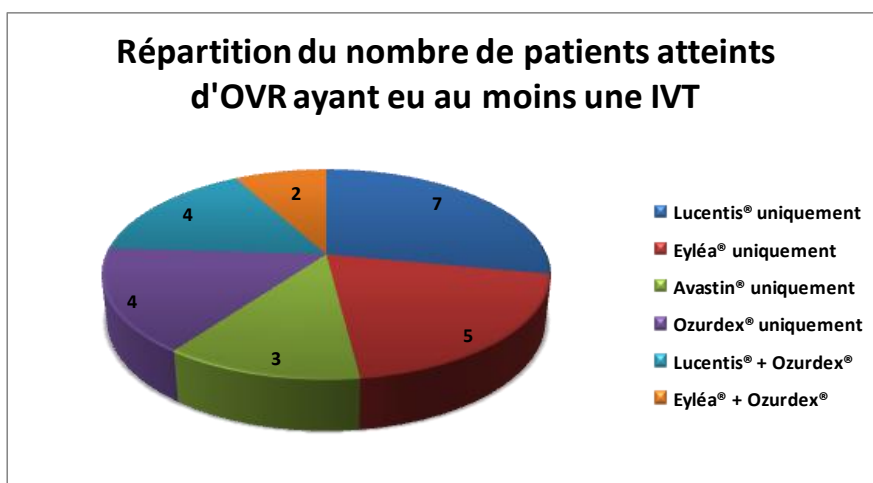
## X. Traitements

Au total, 8 patients de l'étude ont été suivis en dehors du CHU, nous ne savons donc pas si un traitement a été mis en place pour ces patients.

### 1. *Traitement de l'œdème maculaire par IVT*

Dans notre étude, parmi les 43 patients dont nous avons effectué le suivi au sein du CHU, 18 n'ont pas eu de traitement par IVT et 25 ont donc eu au moins une IVT. Parmi ces 25 patients, 8 avaient eu une OBVR et 1 a eu des injections de cortisone et d'anti-VEGF (Lucentis®). Ensuite, les 17 autres avaient donc une OVCR et 5 d'entre eux ont eu des injections de Cortisone et d'anti-VEGF (3 ont eu Lucentis® et Ozurdex® et 2 ont eu Eyléa® et Ozurdex®).

Au total, 7 patients de l'étude ont eu seulement du Lucentis® dont 3 atteints d'OBVR et 4 d'OVCR ; 5 patients atteints d'OVCR ont eu seulement des injections d'Eyléa® et aucun atteint d'OBVR n'a eu ce produit ; 2 patients atteints d'OVCR ischémiques et 1 d'OBVR avec des territoires ischémiques également ont eu au moins une injection d'Avastin® ; enfin, 4 patients, 3 atteints d'OBVR et 1 d'OVCR, ont eu de l'Ozurdex® uniquement.



Nous avons également pris en compte le nombre d'injections réalisées. Concernant le Lucentis®, il y a en moyenne 3 injections réalisées par patients. Pour l'Eyléa®, 2,43 injections en moyenne sont prescrites par patient. Pour l'Avastin®, il y a en moyenne 2 IVT par patient. Enfin, pour l'Ozurdex®, on compte en moyenne 1,5 injections par patients.

## *2. Traitement de l'ischémie par PPR*

Dans notre étude, 8 patients ont eu une PPR, 4 du groupe OBVR et 4 du groupe OVCR. Parmi eux, 3 n'ont eu qu'une PPR et les 5 autres ont aussi eu des IVT soit d'Avastin® pour 2 d'entre eux, soit d'Ozurdex® pour les 3 autres.

## **C. DISCUSSION**

D'après la littérature, les OVCR sont plus fréquemment diagnostiquées que les OBVR. En effet, on remarque que sur une année, nous avons plus de diagnostics d'OVCR que d'OBVR. Cependant un dépistage systématique de la population générale montre que les OBVR sont en fait les plus fréquentes des OVR, mais ne concernant pas la macula pour la plupart d'entre elles, elles sont donc asymptomatiques.

La littérature considère qu'à partir de 60 ans, l'âge devient un des facteurs de risque de survenue d'une OVR. De plus, l'âge moyen des patients serait plus élevé dans les cas d'OBVR.

Nos résultats mettent en évidence que les deux tiers des patients de cette étude, et surtout 82% des patients ayant eu une OVCR sont en effet âgés de plus de 60 ans. Ces sujets de 60 ans et plus seraient donc plus susceptibles d'avoir une OVCR que des sujets plus jeunes. De plus, il apparaît, dans notre étude, que les OBVR touchent des sujets plus jeunes puisque 26% de ces patients avaient moins de 50 ans contre 7% pour les OVCR. Presque la moitié des patients ayant eu une OVCR ont entre 70 et 80 ans. Dans notre étude, l'OVCR a donc touché des sujets plus âgés que les OBVR dont seulement 13% étaient dans cette tranche d'âge. Nous retrouvons donc des résultats qui ne sont pas en accord avec les études de la littérature.

Concernant le sexe des sujets atteints, le fait d'être un homme représenterait un facteur de risque de survenue d'une OVCR d'après certaines études. En effet, nous retrouvons que les hommes sont plus touchés que les femmes dans notre étude avec une proportion d'environ 60% hommes contre 40% de femmes toutes OVR confondues et dans chaque groupe (OBVR et OVCR). Nous sommes donc en accord avec la littérature pour ce qui concerne les OVCR, cependant pour les OBVR nous retrouvons aussi que les hommes sont plus touchés et aucune étude ne parle du sexe comme étant un facteur de risque d'OBVR.

Le côté de l'atteinte n'interviendra pas dans la survenue de la maladie puisque nous retrouvons une répartition égale de la pathologie entre les yeux droits et gauches. En effet, il n'y a rien à ce sujet dans la littérature.

Si les OVCR semblent survenir plus volontiers au cours des périodes froides de l'année, aucune variation saisonnière n'est cependant démontrée [20,33]. Dans notre étude nous mettons en évidence que les mois de juin et février sont ceux pendant lesquels il y a eu le plus de diagnostics toutes OVR confondues et les mois d'avril, juin et février sont ceux où il y a eu deux fois de diagnostics par rapport aux autres mois de l'année concernant le groupe des OVCR. Nous sommes donc en accord avec la littérature sur le fait que les périodes froides ne sont pas forcément celles où l'on diagnostique le plus d'OVCR.

A propos des facteurs de risque, dans la littérature, le profil des patients présentant une OBVR est assez semblable à celui des patients ayant une OVCR. Cependant, dans les OBVR, l'HTA est retrouvée avec une plus grande fréquence (62 % des cas dans les OBVR contre 33 % dans les OVCR) ainsi que l'hypermétropie. À l'inverse, le glaucome est moins fréquent au cours des occlusions de branches (6 à 18 % des cas).

Dans notre étude, nous retrouvons la même proportion de patient touché ou non par l'HTA mais nous n'avions pas de données dans 26% des dossiers. Ces résultats ne sont donc pas comparables à la littérature et sont surement faussés à cause du nombre insuffisant de données.

Les données relatives à l'HTO et au glaucome chez les sujets de l'étude, montrent que dans le groupe des OBVR, 74% des sujets n'ont pas d'HTO ou de glaucome contre 46% dans le groupe des OVCR. Cependant nous n'avions pas de données pour 14% des patients de l'étude. Nos résultats ne concordent donc pas avec les résultats trouvés dans la littérature.

L'hypermétropie est retrouvée avec une plus grande fréquence dans les OBVR selon les études de la littérature. Sur les 23 OBVR de cette étude, 6 yeux sont hypermétropes et 4 ne le sont pas. Nous n'avions pas de données pour les 57% de patients restants. Sur les 28 OVCR de cette étude, 11 yeux sont hypermétropes et 5 ne le sont pas. Nous n'avons cependant pas pu avoir accès à cette information dans 43% des cas. Nos résultats vont dans le sens de la littérature mais ne sont pas interprétables car nous n'avons pas eu accès à cette donnée dans plus de la moitié des dossiers.

Il n'est pas clairement établi que le diabète soit un facteur de risque d'OVR. Toutefois, les études les plus récentes affirment une corrélation statistiquement significative. Nous retrouvons dans cette étude que 65% des patients n'ont pas de diabète, cependant le manque de donnée concernant 16% des cas et le nombre restreint de patient inclu dans l'étude jouent peut-être dans le fait que nos données ne soient pas en accord avec la littérature.

Quant aux complications, il peut s'agir principalement de la survenue d'un glaucome néovasculaire, d'une rubéose irienne, d'une hémorragie intravitréenne et/ou de la présence d'un œdème papillaire.

Dans notre étude, 5 patients ont eu une rubéose irienne et 4 des cinq patients ont une OVCR ischémique, le dernier a eu une OBVR avec des territoires ischémiques également. Deux de ces quatre patients ont également eu un glaucome néovasculaire.

Pour les données relatives à la présence d'un œdème papillaire, nous mettons en évidence qu'il y a presque deux fois plus d'OVCR associées à un œdème papillaire que d'OBVR.

Enfin, deux patients ont eu une hémorragie intravitréenne, l'un suite à une OBVR et l'autre suite à une OVCR. Ce dernier a aussi eu une rubéose irienne et un glaucome néovasculaire.

Au total, 9% des patients de l'étude ont présenté au moins une complication à la suite de son occlusion.

Un relevé des acuités visuelles des patients a également été réalisé. Il nous manque cette donnée dans le dossier d'un patient atteint d'OBVR.

On remarque globalement que les sujets atteints d'OBVR garde une acuité visuelle moyenne assez correcte puisque 57% des patients ayant eu une OBVR ont une acuité visuelle strictement supérieure à 6/10<sup>ème</sup> et parmi ces patients plus de la moitié (54%) ont 10/10<sup>ème</sup>.

A l'inverse, les patients ayant eu une OVCR ont une acuité visuelle en moyenne plutôt basse car on se rend compte que 54% d'entre eux ont une acuité inférieure ou égale à 1/10<sup>ème</sup>. Seul un quart des patients touchés par une OVCR ont une acuité visuelle strictement supérieure à 4/10<sup>ème</sup> et aucun n'a 10/10<sup>ème</sup>.

L'épaisseur normale de la rétine au niveau de la macula est de 280µm +/- 20µm. Deux patients atteints d'OBVR n'ont pas eu d'OCT donc nous n'avons pu connaître l'épaisseur maculaire de ces deux sujets. On se rend compte, aux vues des résultats de l'étude, que les patients atteints d'OBVR ont une épaisseur d'œdème le jour du diagnostic, inférieure à ceux atteints d'OVCR.

Puis, les traitements sont à prendre en compte dans les variations d'acuité visuelle et d'épaisseur d'œdème maculaire. On relève que 49% des patients de l'étude ont été traité suite à leur OVR et 35% non pas eu de traitement. Nous n'avions pas d'informations sur les traitements mis en place ou non dans 14% des cas car ces patients sont venus au CHU uniquement pour passer des examens complémentaires. Dans le cas des OBVR, 35% des patients ont eu un traitement par IVT, c'est-à-dire 8 patients sur les 23 atteints d'OBVR. Dans le groupe des OVCR, 61% des patients ont eu un traitement par IVT, c'est-à-dire 17 patients sur les 28 atteints.

Dans le groupe des OBVR, le traitement par IVT de Lucentis® (pour 3 patients) ou Ozurdex® (pour 2 patients) a été efficace, c'est-à-dire que l'on obtient un gain d'acuité visuelle d'en moyenne 3/10<sup>ème</sup> et une diminution de l'œdème maculaire qui se stabilise pour 5 patients parmi les 8 traités par IVT. Pour deux autres patients, les IVT (une d'Avastin® pour l'un et une d'Ozurdex® pour l'autre) n'ont eu d'efficacité que sur la diminution de l'épaisseur de l'œdème mais pas sur l'acuité visuelle qui était inférieure à 1/10<sup>ème</sup> dans les deux cas, d'autre part les œdèmes ont diminué de moitié dans les deux cas. Le dernier patient traité avec deux IVT de Lucentis® et une d'Ozurdex® a vu son acuité augmenter de 3/10<sup>ème</sup> et se stabiliser à 7/10<sup>ème</sup> depuis la dernière injection. Son œdème, lui, reste stable à 400µm +/- 50 µm.

Enfin, dans ce groupe, deux autres patients avec une ischémie importante, ont été traités par PPR uniquement. Nous n'avons pas d'informations relatives à leur acuité visuelle ou à leur œdème.

Dans le groupe des OVCR, sur 17 patients traités par IVT, nous avons pu nous rendre compte de l'efficacité des traitements pour 14 patients. Les 3 autres n'ont pas eu plus d'une mesure d'acuité visuelle et d'épaisseur d'œdème maculaire donc nous ne savons pas quel effet a eu leur traitement par IVT.

A propos des 14 autres, 8 ont eu une diminution de leur œdème maculaire suite aux IVT mais leur acuité visuelle reste stable et inférieure à 1/10<sup>ème</sup> pour tous. Quatre des 18 patients traités ont eu un gain d'acuité visuelle de 4/10<sup>ème</sup> en moyenne et une diminution de l'épaisseur de leur œdème maculaire. Enfin, 2 patients traités par IVT (une injection d'Avastin® pour l'un et une d'Ozurdex® l'autre) n'ont eu aucune amélioration de leur vue avec une acuité stable inférieure à 1/10<sup>ème</sup> et un œdème maculaire stable à 800 µm d'épaisseur environ. Ces 2 patients avaient une OVCR ischémique, ils ont d'ailleurs également eu une PPR.

Au final, les IVT ont permis une diminution de l'épaisseur de l'œdème maculaire dans 63% des cas toutes OVR confondues et elles ont eu un effet positif sur l'acuité visuelle dans 50% des OBVR traitées et 22% des OVCR traitées. Les IVT de Lucentis® et Ozurdex® sont celles qui obtiennent les meilleurs résultats sur l'amélioration de l'acuité visuelle et sur la diminution de l'œdème maculaire dans cette étude.

## **Conclusion :**

Les OVR constituent la deuxième cause de pathologie vasculaire rétinienne. C'est une pathologie bien connue par les ophtalmologistes et sujette à de nombreuses études concernant ses facteurs de risques ou les différentes façons de la traiter.

Le rôle des orthoptistes dans la prise en charge de cette maladie est essentiel puisqu'ils effectuent les examens permettant de poser le diagnostic et d'assurer un suivi des patients. En effet, les orthoptistes pourront réaliser les angiographies, l'évaluation de l'acuité visuelle ainsi que les OCT du segment postérieur qui permettent de contrôler l'épaisseur de l'œdème maculaire, entre autres. Les examens complémentaires réalisés par les orthoptistes font toujours suite à la demande d'un ophtalmologiste.

Ce mémoire incluant tous les patients ayant eu une OBVR ou une OVCR sur une période d'un an, au sein du CHU de Clermont-Ferrand, m'a permis de me rendre compte de la fréquence de la maladie et de la difficulté d'effectuer une étude épidémiologique.

Les résultats de cette étude ne concordent pas tous avec la littérature, ce qui est en grande partie dû aux manques de données, au nombre insuffisant de patients inclus dans l'étude et à la difficulté d'avoir des informations concernant le suivi des patients. De plus, une des limites de ce mémoire, fut le manque de recul par rapport à la prise en charge des patients qui ont été diagnostiqués récemment.

Il serait intéressant d'élargir l'étude sur plusieurs années afin de pouvoir comparer significativement les effets des différents traitements utilisés, c'est-à-dire la photocoagulation panrétinienne au laser pour traiter l'ischémie et les IVT ayant pour but et de faire diminuer l'œdème maculaire et donc d'améliorer l'acuité visuelle des patients.





## **Bibliographie :**

- [1] Appiah AP, Trempe CL Risk factors associated with branch vs central retinal vein occlusion. *Ann Ophthalmol* : 1989 ;21153-157
- [2] Arend O, Remky A, Jung F, Kieseewetter H, Reim M, Wolf S. Role of rheologic factors in patients with acute central retinal vein occlusion. *Ophthalmology* 1996 ; 103 : 80 – 6
- [3] Ariturk N, Oge Y, Rekan D, Sullu Y, Mohajery F Relation between retinal vein occlusion and axial length. *Br J Ophthalmol* : 1996 ;80633-636
- [4] Arsene S, Delahouse B, Regina S, Le Lez ML, Pisella PJ, Gruel Y. Increased prevalence of factor V Leiden in patient with retinal vein occlusion and under 60 years of age. *Thromb Haemost* 2005 ; 94 : 101 – 6
- [5] Beaumont PE, Kwon Kang H. Cup-to-disc ratio, intraocular pressure, and primary open-angle glaucoma in retinal venous occlusion. *Ophthalmology* 2002 ; 109 : 282 – 6
- [6] Bhagat N, Gildberg MF, Gascon P Bell W, Haberman J, Zarbin MA. Central retinal vein occlusion : report of two familial cases. *Eur J ophthalmol* 1999 ; 9 : 181 – 95
- [7] Blinder KJ, Khan JA, Giangiacomo J Optociliary veins and visual prognosis after central retinal vein occlusion. *Ann Ophthalmol* : 1989 ;21192-194-197
- [8] Boyd S, Owens D, Gin T, Bunce K, Sherafat H, Perry D, et al. Plasma homocysteine, methylene tetrahydrofolate reductase C677T and factor II G20210A polymorphisms, factor VIII, and VWF in central retinal vein occlusion. *Br J Ophthalmol* 2001 ; 85 : 1313 – 5
- [9] Brazitikos et al., 1993
- [10] Breton ME, Montzka DP, Brucker AJ, Quinn GE Electroretinogram interpretation in central retinal vein occlusion. *Ophthalmology* : 1991 ;981837-1844
- [11] Brown GC Central retinal vein obstruction with lipid exsudates. *Arch Ophthalmol* : 1989 ;1071001-1005
- [12] Cahill MT, Stinnett SS, Fekrat S. Meta-analysis of plasma homocysteine, serum folate, serum vitamin B12, and thermolabile MTHFR genotype as a risk factor for retinal vascular occlusive disease. *Am J Ophthalmol* 2003 ; 136 : 1136 – 50
- [13] Castella A, Othenin-Girard P. About three cases of familial central retinal vein occlusion associated with a familial hyperlipoproteinemia type II. *Klin Monatsber Augenheilk* 1992 ; 200 : 346 – 8

- [14] Chaîne G., Champion E. Pathologies vasculaires rétinienne – EMC – Traité de médecine Akos 2014 ; 9(1) : 1-9
- [15] Chaîne G, Tolub O, Français C, Coscas G Éléments de pronostic défavorable des occlusions de la veine centrale de la rétine de type oedémateux. Bull Mem Soc Fr Ophthalmol : 1985 ;96403-406
- [16] Chua B, Kifley A, Wong TY, Mitchell P. Homocysteine and retinal vein occlusion : a population-based study. Am J Ophthalmol 2005 ; 139 : 181 – 2
- [17] Constantin J.Pournaras – SFO Pathologies vasculaires oculaires – Edition MASSON, p22-44 ; p601-670, 2008
- [18] Coscas G, Dhermy P Occlusions veineuses rétinienne. Rapport de la société française d'ophtalmologie. Paris : Masson, 1978
- [19] Coscas G, Gaudric A Naturel course of nonaphakic cystoid macular edema. Surv Ophthalmol : 1984 ; 28471-484
- [20] Cours d'orthoptie dispensés par les Internes en Ophtalmologie du CHU Gabriel-Montpied de Clermont-Ferrand 2013-2014
- [21] Giuffrè G, Palumbo C, Randazzo-Papa G Optociliary veins and central retinal vein occlusion. Br J Ophthalmol : 1993 ;77774-777
- [22] Glacet-Bernard A, Bayani N, Chretien P, Cochard C, Lelong F, Coscas G. Anti-phospholipid antibodies in retinal vascular occlusions. Arch Ophthalmol 1994 ; 112 : 790 – 5
- [23] Glacet-Bernard A, Coscas G, Chabanel A, Zourdani A, Lelong F, Samama MM. Prognostic factors for retinal vein occlusion : prospective study of 175 cases. Ophthalmology 1996 ; 103 : 551 – 60
- [24] Glacet-Bernard A., Coscas G., Soubrane G., Occlusion Veineuses Rétiniennes – EMC Paris, 1998
- [25] Glacet-Bernard A, Gaudric A, Touboul C, Coscas G Occlusion de la veine centrale de la rétine avec occlusion d'une artère ciliorétinienne. À propos de 7 cas. J Fr Ophthalmol : 1987 ;10269-277
- [26] Hayasaka S, Ugomori S, Kodama T, Noda S, Segotawa T. Central retinal vein occlusion in two patients with immunoglobulin G multiple myeloma associated with blood hyperviscosity. Ann Ophthalmol 1993 ; 25 : 191 – 4
- [27] Hayreh SS, Klugman MR, Podhajsky P, Servais GE, Perkins ES Argon laser panretinal photocoagulation in ischemic central retinal vein occlusion. A 10-year prospective study. Graefes Arch Clin Exp Ophthalmol : 1990 ;228281-296

- [28] Hayreh SS, Klugman MR, Beri M, Kimura AE, Podhajsky P Differentiation of ischemic from non-ischemic central retinal vein occlusion during the early acute phase. *Graefes Arch Clin Exp Ophthalmol* : 1990 ;228210-217
- [29] Hayreh SS, Zimmerman MB, Podhajsky P Incidence of various types of retinal vein occlusion and their recurrence and demographic characteristics. *Am J Ophthalmol* : 1994 ;117429-441
- [30] Hayreh SS, Zimmerman B, Beri M, Podhajski P intraocular pressure abnormalities associated with central and hemicentral retinal vein occlusion. *Ophthalmology* 2004 ; 111 : 133 – 41
- [31] Hayreh SS, Zimmerman B, McCarthy MJ, Podhajski P. Systemic disease associated with various types of retinal vein occlusion. *Am J ophthalmol* 2001 ; 131 : 61 – 77
- [32] Hayreh SS, Zimmzrman MB, Podhajsky P. Hematologic abnormalities associated with various types of retinal vein occlusion. *Graefes Arch Clin Exp Ophthalmol* 2002 ; 240 : 180 – 96
- [33] Hayreh SS, Zimmerman MB, Podhajsky P Seasonal variations in onset of retinal vein occlusion. *Br J Ophthalmol* : 1992 ; 76706-710
- [34] Hikichi T, Konno S, Trempe CL Role of vitreous in central retinal vein occlusion. *Retina* : 1995 ;1529-33
- [35] Johnson TM, El-Defrawy S, Hodge WG, Leonard BC, Kertes PJ, Taylor SA, et al. Prevalence of factor V Leiden and activated protein C resistance in central retinal vein occlusion. *Retina* 2001 ; 21 : 161 – 6
- [36] Klein R, Klein BE, Moss SE, Meuer SM. The epidemiology of retinal vein occlusion : the Beaver Dam Eye Study. *Trans Am Ophthalmol Soc* 2000 ; 98 : 133 – 41
- [37] Larsson J, Hultberg B, Hillarp A. Hyperhomocysteinemia and the MTHFR C677T mutation in central retinal vein occlusion. *Acta ophthalmol Scand* 2000 ; 78 : 340 -3
- [38] Marcucci R, Bertini L, Giusti B, Brunelli T, Fedi S, Cellai AP, et al. Thrombophilic risk factors in patients with central retinal vein occlusion. *Thromb Haemost* 2001 ; 86 : 772 – 6
- [39] Lavin MJ, Dhillon BJ Cyclic variation in onset of central retinal vein occlusion. *Br J Ophthalmol* : 1987 ; 7118 – 20
- [40] Linna T, Ylikorkala A, Kontula K, Puska P, Tervo T. Prevalence of factor V Leiden in young adults with retinal vein occlusion. *Thromb Haemost* 1997 ; 77 : 212 – 24
- [41] Mc Gimpsey SJ, Woodside JV, Bamford L, Gilchrist SE, Graydon R, McKeeman GC, et al. Retinal vein occlusion, homocysteine, and methylene tetrahydrofolate reductase genotype. *Invest Ophthalmol Vis Sci* 2005 ; 46 : 4712 – 6

- [42] Minturn J, Brown GC Progression of nonischemic central retinal vein obstruction to the ischemic variant. *Ophthalmology* : 1986 ;93:1158-1162
- [43] Mitchell P, Smith W, Chang A. Prevalence and associations of retinal vein occlusion in Australia. The Blue Mountains Eye Study. *Arch Ophthalmol* 1996 ; 114 : 1243 – 7
- [44] Nadir A, Amin A, Chalisa N, van Thiel DH. Retinal vein thrombosis associated with chronic hepatitis C : a case series and review of the littérature. *J Viral Hepat* 2000 ; 7 : 466 – 70
- [45] Pâques M, Baillart O, Genevois O, Gaudric A, Lévy B, Sahel J. Systolodiastolic variations of blood flow during central retinal vein occlusion : exploration by dynamic angiography. *Br J Ophthalmol* 2005 ; 89 : 1036 – 40
- [46] Pâques M et Gaudric A, 2003
- [47] Paques M. Occlusions veineuses rétinienne – EMC (Elsevier Masson SAS, Paris), *Ophthalmologie*, 21-240-E-15, 2007
- [48] Quinlan PM, Elman MJ, Bhatt AK, Mardesich P, Enger C The natural course of central retinal vein occlusion. *Am J Ophthalmol* : 1990 ;110:118-123
- [49] Rath EZ, Frank RN, Shin DH, Kim C. Risk factors for retinal vein occlusions. A case-control study. *Ophthalmology* 1992 ; 99 : 509 – 14
- [50] Ravalico et Battaglia Parodi, 1992
- [51] Rubio Jr. JE, Charles S. Interferon-associated combined branch retinal artery and central retinal vein obstruction. *Retina* 2003 ; 23 : 546 – 8
- [52] Sperduto RD, Hiller R, Chew E, Seigel D, Blair N, Burton TC, et al. Risk factors for hemiretinal vein occlusion : comparaison with risk factors for central and branch retinal vein occlusion : the eye disease case-control study. *Ophthalmology* 1998 ; 105 : 765 – 71
- [53] Staurenghi G, Lonati C, Aschero M, Orzalesi N Arteriovenous crossing as a risk factor in branch vein occlusion. *Am J Ophthalmol* : 1994 ;117:211-213
- [54] The central vein occlusion study group M report Evaluation of grid pattern photocoagulation for macular edema in central vein occlusion. *Ophthalmology* : 1995 ;102:1425-1433
- [55] The Central Vein Occlusion Study group, Natural history and clinical management of central retinal vein occlusion. *Arch Ophthalmol* 1997 ; 115 : 486 – 91

[56] The central vein occlusion study group N report A randomized clinical trial of early panretinal photocoagulation for ischemic central vein occlusion. *Ophthalmology* : 1995 ;1021434-1444

[57] The eye disease case-control study group Risk factors for branch retinal vein occlusion. *Am J Ophthalmol* : 1993 ;116286-296

[58] The Eye Disease Case Control Study Group, 1996

[59] Weger M, Renner W, Steinbrugger I, Cichocki L, Temmel W, Stanger O, et al. Role of thrombophilic gene polymorphisms in branch retinal vein occlusion. *Ophthalmology* 2005 ; 112 : 1910 – 5

[60] Weinberg D, Jampol LM, Schatz H, Brady KD Exsudative retinal detachment following central and hemicentral retinal vein occlusions. *Arch Ophthalmol* : 1990 ;108271-275

[61] Weinstein R, Mahmood M. Case records of Massachusetts General Hospital. Weekly clinicopathological exercises. Case 6-2002. A 54-year-old woman with left, then right, central-retinal-vein occlusion. *N Engl J Med* 2002 ; 346 : 603 – 10

[62] Wolf S, Arend Q, Bertram B, Remky A, Schulte K, Wald KJ , et al. Hemodilution therapy in central retinal vein occlusion. One-year results of a prospective randomized study. *Graefes Arch Clin Exp Ophthalmol* : 1994 ;23233-38

[63] Wong TY, Larsen EK, Klein R, Mitchell P. Couper DJ, Klein BE, et al. Cardiovascular risk factors for retinal vein occlusion and arteriolar emboli : the Artherosclerosis Risk in Communities and Cardiovascular Health studies. *Ophthalmology* 2005 ; 112 : 540 – 7

**Sites internet :**

- Société Française d’Ophtalmologie :  
***<http://www.sfo.asso.fr>***
- American Academy of Ophthalmology :  
***<http://www.aao.org>***
- ARVO: Association for Research in Vision and Ophthalmology :  
***<http://www.arvo.org>***
- EVRS ( European Vitreo Retinal Society ) :  
***<http://www.evrs.eu/fr>***
- Occlusion veineuse rétinienne :  
***<http://www.asso-OVR.fr/occlusion-veineuse-retinienne>***

# **ANNEXES**

**Tableaux récapitulatifs de la base de données de l'étude clinique**

Patient n°	Date de naissance	Age	Sexe	OVCR / OBVR	Œil atteint	Date du diagnostic
1	25/07/1947	68	F	OBVR	OD	12/06/2015
2	09/04/1953	62	F	OBVR	OG	07/05/2015
3	31/03/1943	72	F	OVCR	OD	15/06/2015
4	04/01/1944	71	M	OBVR	OG	06/05/2015
5	31/05/1951	64	M	OBVR	OD	10/06/2015
6	16/07/1936	78	M	OVCR	OD	05/05/2015
7	06/08/1958	56	M	OVCR	OG	06/06/2015
8	04/10/1966	48	F	OBVR	OD	12/06/2015
9	03/05/1935	80	M	OBVR	OD	10/06/2015
10	14/02/1944	71	M	OVCR	OG	22/06/2015
11	04/05/1982	33	F	OBVR	OD	29/10/2015
12	16/11/1945	69	M	OBVR	OG	26/05/2015
13	21/08/1936	78	F	OVCR	OG	04/05/2015
14	02/07/1931	84	F	OVCR	OG	10/08/2015
15	29/08/1948	67	M	OBVR	OG	23/08/2015
16	25/03/1963	52	F	OBVR	OG	08/07/2015
17	11/12/1990	24	M	OVCR	OD	25/09/2015
18	16/09/1948	66	M	OBVR	OD	22/05/2015
19	09/05/1976	39	M	OBVR	OD	18/06/2015
20	19/04/1964	51	M	OBVR	OG	17/12/2015
21	16/09/1946	68	M	OVCR	OG	21/07/2015
22	01/08/1954	61	M	OBVR	OG	30/12/2015
23	26/12/1926	88	F	OVCR	OD	12/02/2016
24	13/05/1939	76	M	OVCR	OD	23/07/2015
25	29/06/1936	79	M	OVCR	OD	16/04/2015
26	11/08/1933	81	F	OBVR	OD	15/01/2016
27	27/08/1923	91	F	OBVR	OD	20/08/2015
28	15/09/1950	64	M	OVCR	OG	21/04/2015
29	20/04/1951	64	M	OVCR	OG	13/04/2015
30	30/05/1942	72	M	OVCR	OD	15/02/2016
31	15/04/1927	88	M	OBVR	OG	02/12/2015
32	29/06/1935	79	F	OVCR	OD	09/06/2015
33	01/01/1944	72	M	OVCR	OD	11/02/2016
34	01/03/1946	69	M	OBVR	OG	12/11/2015
35	14/10/1936	79	M	OVCR	OG	23/03/2016
36	14/11/1966	49	M	OBVR	OG	17/02/2016
37	08/04/1971	44	M	OVCR	OG	28/11/2015
38	31/03/1937	79	M	OBVR	OD	08/03/2016
39	02/11/1969	46	M	OBVR	OD	07/03/2016
40	12/10/1945	70	F	OVCR	OG	04/03/2016
41	27/02/1939	77	F	OVCR	OG	29/02/2016
42	30/07/1925	89	F	OVCR	OD	01/04/2015
43	22/02/1965	51	F	OBVR	OG	23/02/2016
44	02/07/1949	66	M	OVCR	OG	11/09/2015
45	22/08/1940	74	M	OVCR	OD	16/12/2015
46	29/01/1957	59	F	OVCR	OG	17/01/2016
47	03/06/1965	69	M	OVCR	OD	27/11/2015
48	11/10/1949	66	F	OVCR	OG	14/11/2015
49	27/06/1970	45	F	OVCR	OD	07/09/2015
50	15/05/1987	28	F	OBVR	OG	04/02/2016
51	18/10/1939	76	F	OVCR	OD	21/12/2015



Patient n°	Suivi au CHU	HTA	Diabète	Hypermétropie	HTO / Glaucome	Rubéose irienne	Œdème papillaire
1	OUI	OUI	NON	OUI	NON	NON	NON
2	OUI	NON	NON	OUI	NON	NON	NON
3	OUI	OUI	OUI	OUI	NON	NON	OUI
4	NON	OUI	OUI	/	OUI	NON	NON
5	OUI	NON	NON	NON	OUI	NON	NON
6	NON	/	/	NON	/	/	NON
7	NON	/	OUI	OUI	NON	NON	OUI
8	NON	/	/	/	/	/	NON
9	NON	/	OUI	/	/	/	NON
10	OUI	OUI	NON	/	OUI	OUI	OUI
11	OUI	NON	NON	/	NON	NON	OUI
12	OUI	/	OUI	OUI	OUI	NON	NON
13	OUI	NON	NON	NON	OUI	OUI	NON
14	OUI	OUI	NON	/	NON	NON	NON
15	OUI	/	/	/	/	NON	NON
16	NON	OUI	NON	/	NON	NON	NON
17	OUI	NON	NON	OUI	NON	/	NON
18	OUI	NON	NON	NON	NON	NON	NON
19	NON	OUI	NON	/	NON	NON	NON
20	NON	OUI	NON	NON	NON	NON	OUI
21	OUI	OUI	NON	/	OUI	NON	OUI
22	OUI	NON	NON	/	NON	NON	NON
23	OUI	NON	NON	NON	NON	NON	OUI
24	OUI	NON	NON	OUI	NON	NON	NON
25	OUI	OUI	OUI	OUI	OUI	NON	NON
26	OUI	OUI	NON	OUI	NON	NON	NON
27	OUI	/	/	/	NON	NON	NON
28	OUI	NON	NON	OUI	OUI	OUI	OUI
29	OUI	NON	NON	OUI	OUI	OUI	NON
30	NON	/	/	OUI	/	/	NON
31	OUI	OUI	NON	OUI	NON	NON	OUI
32	OUI	OUI	OUI	OUI	OUI	NON	OUI
33	OUI	/	NON	/	OUI	NON	OUI
34	OUI	/	NON	OUI	NON	NON	NON
35	OUI	OUI	OUI	/	NON	NON	OUI
36	OUI	NON	NON	/	NON	NON	OUI
37	OUI	NON	NON	NON	OUI	NON	OUI
38	OUI	OUI	NON	/	NON	NON	NON
39	OUI	OUI	OUI	NON	NON	NON	NON
40	OUI	NON	NON	/	OUI	NON	OUI
41	NON	/	/	OUI	OUI	/	NON
42	NON	/	/	/	/	/	NON
43	OUI	NON	NON	/	NON	NON	OUI
44	OUI	OUI	OUI	NON	NON	NON	NON
45	OUI	NON	NON	/	NON	NON	OUI
46	NON	/	/	/	/	/	OUI
47	NON	OUI	NON	/	NON	NON	OUI
48	OUI	OUI	NON	OUI	NON	NON	OUI
49	NON	NON	NON	/	NON	NON	NON
50	OUI	NON	NON	/	NON	NON	OUI
51	OUI	NON	NON	/	NON	NON	NON

Patient n°	IVT Lucentis®	IVT Eyléa®	IVT Avastin®	IVT Ozurdex®	Laser PPR
1	NON	NON	NON	OUI X3	NON
2	OUI X2	NON	NON	OUI X1	NON
3	NON	OUI X1	NON	OUI X2	NON
4	NON	NON	NON	NON	NON
5	NON	NON	OUI X1	NON	OUI
6	/	/	/	/	/
7	NON	NON	NON	NON	NON
8	/	/	/	/	/
9	/	/	/	/	/
10	OUI X3	NON	NON	OUI X1	OUI
11	NON	NON	NON	NON	NON
12	NON	NON	NON	NON	NON
13	NON	NON	OUI X1	NON	OUI
14	NON	OUI X2	NON	OUI X1	OUI
15	NON	NON	NON	NON	NON
16	NON	NON	NON	NON	NON
17	/	/	/	/	/
18	OUI X8	NON	NON	NON	OUI
19	NON	NON	NON	NON	OUI
20	NON	NON	NON	NON	NON
21	NON	NON	NON	OUI X1	OUI
22	OUI X2	NON	NON	NON	NON
23	OUI X2	NON	NON	NON	NON
24	OUI X4	NON	NON	NON	NON
25	NON	OUI X4	NON	NON	NON
26	NON	NON	NON	OUI X1	OUI
27	OUI X2	NON	NON	NON	NON
28	NON	NON	NON	NON	OUI
29	NON	NON	OUI X4	NON	OUI
30	NON	NON	NON	NON	NON
31	NON	NON	NON	OUI X2	NON
32	OUI X3	NON	NON	NON	NON
33	NON	OUI X2	NON	NON	NON
34	NON	NON	NON	NON	NON
35	NON	NON	NON	NON	NON
36	NON	NON	NON	NON	NON
37	OUI X4	NON	NON	NON	OUI
38	NON	NON	NON	NON	NON
39	NON	NON	NON	NON	OUI
40	NON	OUI X2	NON	NON	NON
41	/	/	/	/	/
42	/	/	/	/	/
43	NON	NON	NON	NON	NON
44	OUI X1	NON	NON	OUI X2	NON
45	NON	OUI X3	NON	NON	NON
46	/	/	/	/	/
47	/	/	/	/	/
48	OUI X2	NON	NON	OUI X1	OUI
49	NON	NON	NON	NON	NON
50	NON	NON	NON	NON	NON
51	NON	OUI X3	NON	NON	NON

Patient n°	Œil atteint	OVCR / OBVR	Date de l'OCT	Epaisseur en µm	Acuité visuelle de loin	Acuité visuelle de près
1	OD	OBVR	12/06/2015	293	5/10ème	P3
			20/06/2015	454	CLD 50 CM	P20
			16/07/2015	288	5/10ème	P2
			18/09/2015	444	2,5/10ème	P4
			27/10/2015	392	5/10ème	P2
			24/12/2015	560	2,5/10ème	P14
			13/04/2016	679		
2	OG	OBVR	07/05/2015	449	5/10ème	P2
			27/07/2015	407		
			07/09/2015	429	7/10ème	P2
			21/09/2015	369	7/10ème	P2
			17/12/2015	364	7/10ème	P2
			21/03/2016	408	7/10ème	P2
			11/04/2016	355	4/10ème	P6
4	OG	OBVR	06/05/2015	571	6/10ème	P3
			03/06/2015	267	8/10ème	P2
5	OD	OBVR	10/06/2015	280	2/10ème	P10
			11/03/2016	618	CLD 50 CM	<P14
			18/03/2016	355	CLD 50 CM	<P14
8	OD	OBVR			10/10ème	P2
9	OD	OBVR			1/10ème	P6
11	OD	OBVR	29/10/2015	270	10/10ème	P2
			02/12/2015	275	10/10ème	P2
12	OG	OBVR	09/12/2014	286	10/10ème	P2
			21/07/2015	293	10/10ème	P2
			16/10/2015	296	10/10ème	P2
15	OG	OBVR	23/09/2015	316	8/10ème	P2
16	OG	OBVR	08/07/2015	607	7/10ème	P2
18	OD	OBVR	22/05/2015	831	1,6/10ème	P8
			02/06/2015	882	2/10ème	P6
			15/09/2015	745	2/10ème	P6
			27/10/2015	247	2/10ème	P6
			08/12/2015	487	2/10ème	P6
			12/01/2016	268	5/10ème	P3
			08/03/2016	308		
19	OD	OBVR	18/06/2015	661	10/10ème	P2
20	OG	OBVR	17/12/2015	250	10/10ème	P2
			15/01/2016	243	10/10ème	P2
22	OG	OBVR	30/12/2015	633	1,6/10ème	P10
			15/02/2016	238	5/10ème	P5
			14/03/2016	230	4/10ème	P6
26	OD	OBVR	30/03/2015	603	CLD 1M	P14
			04/05/2015	219	CLD 1M	P14
			16/06/2015	291	CLD 1M	P14
			28/07/2015	441	CLD 1M	P14
			02/11/2015	295	CLD 1M	P14
			19/02/2016	549		

Patient n°	Œil atteint	OVCR / OBVR	Date de l'OCT	Epaisseur en µm	Acuité visuelle de loin	Acuité visuelle de près
27	OD	OBVR	20/08/2015	552	1/10ème	P14
			24/09/2015	335	5/10ème	P4
			29/10/2015	328		
			24/11/2015	330	5/10ème	P4
			23/02/2016	374		
			12/04/2016	340		
31	OG	OBVR	02/12/2015	689	CLD 2M	<P14
			06/01/2016	305	4/10ème	P3
			03/02/2016	261	4/10ème	P3
			11/04/2016	568	1,6/10ème	P6
34	OG	OBVR	17/11/2015	271	8/10ème	P2
			29/12/2015	271	8/10ème	P2
36	OG	OBVR	17/02/2016	279	10/10ème	P2
			24/03/2016	303	10/10ème	P2
38	OD	OBVR	08/03/2016	570	5/10ème	P2
39	OD	OBVR	04/02/2016	300		
			07/03/2016	554		
			08/04/2016	797		
43	OG	OBVR	23/02/2016	467	10/10ème	P2
			15/03/2016	301	10/10ème	P2
			12/04/2016	292	10/10ème	P2
50	OG	OBVR	04/02/2016	291	6/10ème	P2
			22/02/2016	304	10/10ème	P2
			23/03/2016	285	10/10ème	P2

Patient n°	Œil atteint	OVCR / OBVR	Date de l'OCT	Épaisseur en µm	Acuité visuelle de loin	Acuité visuelle de près
3	OD	OVCR	15/06/2015	740	1/10ème	P14
			02/07/2015	390	3/10ème	P5
			23/07/2015	300	5/10ème	P2
			14/09/2015	355	5/10ème	P2
			26/10/2015	416	5/10ème	P2
			30/11/2015	279	5/10ème	P2
			29/02/2016	483	4/10ème	P3
6	OD	OVCR	07/02/2015	261	6/10ème	P2
			02/06/2015	251	7/10ème	P2
7	OG	OVCR	09/06/2015	798	6/10ème	P2
10	OG	OVCR	22/06/2015	665	5/10ème	P2
			20/07/2015	339		
			31/08/2015	313		
			12/10/2015	640	CLD 50 CM	<P14
			13/11/2015	538	CLD 50 CM	<P14
			11/12/2015	291	CLD 50 CM	<P14
			04/03/2016	544	CLD 50 CM	<P14
13	OG	OVCR	26/05/2015	756	CLD 1M	<P14
			25/06/2015	385	CLD 50 CM	<P14
			10/08/2015	743	CLD 50 CM	<P14
			21/03/2016	/	PL+	<P14
14	OG	OVCR	10/08/2015	1028	CLD 1M	<P14
			28/08/2015	1221	CLD 1M	<P14
			15/09/2015	1007	CLD 1M	<P14
			06/10/2015	490	CLD 1M	<P14
			20/10/2015	424	CLD 1M	<P14
			07/12/2015	331	CLD 1M	<P14
			05/04/2016	592	CLD 1M	<P14
17	OD	OVCR	25/09/2015	829	2,4/10ème	P14
21	OG	OVCR	21/07/2015	967	CLD 1M	<P14
			08/10/2015	788	CLD 1M	<P14
			01/12/2015	891	CLD 1M	<P14
23	OD	OVCR	12/02/2016	1088	CLD 50 CM	<P14
			18/03/2016	490	CLD 50 CM	<P14
24	OD	OVCR	23/07/2015	386	CLD 1M	<P14
			20/08/2015	280	CLD 1M	<P14
			27/10/2015	258	CLD 1M	<P14
			16/11/2015	258	CLD 1M	<P14
			09/02/2016	419	2/10ème	P6
			15/03/2016	265	5/10ème	P5
25	OD	OVCR	16/04/2015	480	4/10ème	P5
			28/04/2015	714	5/10ème	P2
			12/05/2015	644	4/10ème	P5
			16/06/2015	281	8/10ème	P2
			21/07/2015	283	8/10ème	P2
			18/08/2015	562	5/10ème	P3
			22/09/2015	278	8/10ème	P2
			04/01/2016	677	8/10ème	P2
17/03/2016	263	8/10ème	P2			

Patient n°	Œil atteint	OVCR / OBVR	Date de l'OCT	Epaisseur en µm	Acuité visuelle de loin	Acuité visuelle de près
28	OG	OVCR	22/04/2015	353	CLD	<P14
29	OG	OVCR	14/04/2015	1165	CLD Àvblm	<P14
			05/05/2015	554	CLD Àvblm	<P14
			04/04/2016	371	CLD Àvblm	<P14
30	OD	OVCR	07/03/2016	436	7/10ème	P2
32	OD	OVCR	09/06/2015	1253	CLD 1M	<P14
33	OD	OVCR	11/02/2016	477		
			04/04/2016	281	5/10ème	P4
35	OG	OVCR	23/03/2016	503	2,5/10ème	P10
37	OG	OVCR	28/11/2015	730	3/10ème	P14
			09/12/2015	1017	CLD 1M	<P14
			04/01/2016	471	CLD 1M	<P14
			05/02/2016	275	1/10ème	P14
			11/03/2016	259	CLD 50 CM	<P14
			01/04/2016	848	CLD 50 CM	<P14
40	OG	OVCR	04/03/2016	703	CLD 50 CM	<P14
41	OG	OVCR	21/03/2016	644	CLD	<P14
42	OD	OVCR	15/04/2015	445	4/10ème	P5
44	OG	OVCR	11/09/2015	821	1/10ème	<P14
			05/10/2015	794	1/10ème	<P14
			29/10/2015	294	1/10ème	<P14
			23/11/2015	880	1/10ème	<P14
			11/01/2016	243	2,5	P5
			14/03/2016	497	1/10ème	<P14
45	OD	OVCR	16/12/2015	779	CLD 2M	<P14
			16/03/2016	404	CLD 2M	<P14
46	OG	OVCR	27/01/2016	975	1/10ème	P12
47	OD	OVCR	27/11/2015	451	3/10ème	P8
48	OG	OVCR	16/11/2015	826	CLD 1M	<P14
			26/11/2015	383	CLD 1M	<P14
			15/12/2015	267	CLD 1M	<P14
			28/01/2016	238	CLD 1M	<P14
			25/02/2016	819	CLD 1M	<P14
			02/03/2016	880	CLD 1M	<P14
			29/03/2016	229	CLD 1M	<P14
49	OD	OVCR	07/09/2015	276	6/10ème	P2
			12/11/2015	270	7/10ème	P2
			11/02/2016	265	7/10ème	P2
51	OD	OVCR	21/12/2015	671	CLD 1M	<P14
			18/01/2016	230	CLD 1M	<P14
			15/02/2016	220	CLD 1M	<P14
			14/03/2016	216	CLD 1M	<P14