



HAL
open science

Prise en charge de la rétinopathie diabétique par l'orthoptiste

Margaux Ricard

► **To cite this version:**

Margaux Ricard. Prise en charge de la rétinopathie diabétique par l'orthoptiste. Médecine humaine et pathologie. 2016. dumas-01406442

HAL Id: dumas-01406442

<https://dumas.ccsd.cnrs.fr/dumas-01406442>

Submitted on 1 Dec 2016

HAL is a multi-disciplinary open access archive for the deposit and dissemination of scientific research documents, whether they are published or not. The documents may come from teaching and research institutions in France or abroad, or from public or private research centers.

L'archive ouverte pluridisciplinaire **HAL**, est destinée au dépôt et à la diffusion de documents scientifiques de niveau recherche, publiés ou non, émanant des établissements d'enseignement et de recherche français ou étrangers, des laboratoires publics ou privés.



Distributed under a Creative Commons Attribution - NonCommercial - NoDerivatives 4.0
International License

Prise en charge de la Rétinopathie Diabétique par l'orthoptiste

Margaux Ricard



Année 2015-2016

REMERCIEMENTS

A Madame le Docteur Rousseau, ophtalmologiste du CHU de Clermont-Ferrand, pour sa précieuse aide à l'élaboration de ce mémoire.

A Madame le Docteur Dalens, ophtalmologiste et directrice de l'école d'orthoptie de Clermont-Ferrand, pour son enseignement et la transmission de ses savoirs au cours de ces trois années.

A Monsieur le Professeur Chiambaretta, ophtalmologiste et chef de service d'ophtalmologie de Clermont-Ferrand, pour son enseignement et son accueil au sein du service.

A l'ensemble des ophtalmologistes du service, pour le partage de leurs connaissances et leur pédagogie.

A l'ensemble des orthoptistes du service, pour leur pédagogie, leur disponibilité et leur écoute ; Michèle Neyrial, Coralie Colla, Sylvie Michel, Hélène Grelewicz, Laurent Paris, Jean-Jacques Marcellier, Florie Mosnier, Nathalie Monneyron, Constance Pelletier et Camille Adamkiewicz.

A tous les internes qui se sont succédés au cours de ces trois années, pour leur sympathie et leurs conseils.

A l'ensemble du personnel du service, infirmières, aides-soignantes et secrétaires, pour leur gentillesse et leur disponibilité.

A l'ensemble du personnel du CRDV et d'ABV, plus particulièrement aux orthoptistes : Régine Ganot, Isabelle Carré, Béatrice Messy, Emmanuelle Paris, Amaël Le Bigot, pour leur chaleureux accueil et pour m'avoir fait découvrir le domaine de la déficience visuelle.

A l'ensemble du personnel du service d'ophtalmologie du CHU d'Aurillac, plus particulièrement aux orthoptistes, Aurélie Bouygues et Monique Flaujac, pour leur accueil, leur enseignement et leur confiance durant ce mois de stage.

Merci à Nicolas Marchais, orthoptiste libéral, de m'avoir accueilli dans son cabinet à Rodez, pour son enseignement, ses précieux conseils, son expérience et sa confiance durant ce mois de stage.

A tous les étudiants orthoptistes avec qui j'ai partagé ces trois années, et tout particulièrement à Céline Ferrier pour tous ces bons moments partagés.

Et pour finir un grand merci à ma famille, mes amis pour leur soutien, leurs conseils, leur amour et leur patience durant toute ma scolarité.

TABLE DES MATIÈRES

Introduction

Partie Théorique

I-	Le diabète	8
1°)	Généralités, pathogénie	8
2°)	Epidémiologie.....	9
3°)	Facteurs de risque	10
4°)	Diabète et grossesse	11
5°)	Complications.....	12
A-	La microangiopathie	12
B-	La macroangiopathie	13
C-	Interactions microangiopathies / macroangiopathies.....	14
II-	Rappels anatomiques	16
1°)	Anatomie de la macula.....	16
2°)	Vascularisation de la rétine	17
A-	La vascularisation artérielle	17
B-	La vascularisation veineuse.....	18
III-	La rétinopathie diabétique	19
1°)	Physiopathologie	19
A-	Les modifications cellulaires biochimiques	19
B-	Les mécanismes inflammatoires	20
2°)	Epidémiologie.....	20
3°)	Facteurs de risque	21
4°)	Conséquences	21
IV-	Classification de la rétinopathie diabétique	23
1°)	Ischémie rétinienne et néovascularisation	23
2°)	La maculopathie diabétique.....	26

A-	Maculopathie diabétique œdémateuse	26
B-	Maculopathie diabétique ischémique	28
V-	Diagnostic	29
1°)	Sur le plan fonctionnel : l'acuité visuelle	29
2°)	Sur le plan clinique : sémiologie de la rétinopathie diabétique	29
VI-	Prise en charge de la rétinopathie diabétique par l'orthoptiste	32
1°)	Dépistage de la rétinopathie diabétique : les rétino-graphes	32
A-	Principes.....	32
B-	Protocole.....	33
C-	Intérêts.....	33
2°)	Surveillance de la rétinopathie diabétique.	34
A-	Angiographie à la fluorescéine.....	34
B-	Tomographie en cohérence optique (OCT).....	36
3°)	Prise en charge de basse vision	38
A-	Basse vision : rappels	38
B-	Le bilan de basse vision	39
VII-	Traitement	41
1°)	Médical général.....	41
2°)	Ophtalmologique	41
A-	Photocoagulation panrétinienne	41
B-	Les injections intra-vitréennes	45
C-	La chirurgie.....	48
Partie Clinique		
I-	Présentation de l'étude	50
II-	Matériels et méthodes	50
III-	Caractéristiques des patients	51
1°)	Sexe et type de diabète.....	51
2°)	Types de rétinopathie diabétique	52

IV- Résultats.....	53
1°) Les différents œdèmes maculaires	53
2°) Les caractéristiques cliniques des différents oedèmes maculaires.....	54
3°) La prise en charge des œdèmes maculaires.....	55
4°) L'angiographie, examen complémentaire.....	56
V- Conclusion partie clinique	57

Conclusion

Bibliographie

INTRODUCTION

Le diabète est un problème majeur de santé publique. Il est à l'origine de l'atteinte de plusieurs organes dont l'oeil, où il peut entraîner une rétinopathie diabétique notamment.

Selon le type de rétinopathie diabétique, l'ophtalmologiste va adapter son traitement. Sa décision thérapeutique est définie suite à la réalisation de plusieurs examens complémentaires tels que la rétinographie, l'angiographie ou la tomographie en cohérence optique.

Le traitement de la rétinopathie se fait soit par laser, soit par injection intra-vitréenne, soit par chirurgie dans les formes sévères.

Cependant, aucun traitement ne peut-être efficace et durable, si le diabète, qui est à l'origine de la rétinopathie diabétique, n'est pas régulé correctement.

La rétinopathie diabétique, est une pathologie pouvant conduire à la déficience en l'absence de toute prise en charge ou en cas de non coopération du patient pour l'équilibre des facteurs glycémiques.

Elle nécessite donc une surveillance régulière et assidue.

Le pronostic visuel du patient est donc en jeu, il est important de connaître les caractéristiques clinique et la prise en charge de cette pathologie.

L'orthoptiste va intervenir à différents moments de la prise en charge de la rétinopathie diabétique, que ce soit lors de son dépistage, de sa surveillance, ou lors de la prise en charge en basse vision.

PARTIE THÉORIQUE



1°) GÉNÉRALITÉS, PATHOGÉNIE

Le diabète est une maladie générale métabolique. Il est caractérisé par une élévation anormale et chronique de la glycémie. A jeun, le taux normal de glucose dans le sang varie entre 0,8 et 1,10g/L. Selon l'OMS, toute personne ayant un taux glycémique supérieur ou égal à 1,26 g/l (soit 7mmol/L) à jeun vérifiée à deux reprises est considérée comme diabétique.

Entre 1,10 et 1,26 g/L, on parle d'intolérance au glucose. Il s'agit d'une teneur en glucose supérieure à la normale mais inférieure à celle posant le diagnostic de diabète. Cette hyperglycémie doit être tout de même surveillée puisqu'elle peut être une phase précédant le diabète. Les personnes qui en sont atteintes sont exposées à un risque élevé de développer un diabète de type II ultérieurement.

Néanmoins le diabète peut être la conséquence de mécanismes physiopathologiques très différents. Il apparaît lorsque le pancréas ne produit pas suffisamment d'insuline ou que l'organisme n'utilise pas correctement l'insuline qu'il produit.

On différencie deux types de diabète :

◆ Le diabète de type I (aussi connu sous le nom de diabète insulino-dépendant ou juvénile) est caractérisé par une production insuffisante d'insuline. Un apport quotidien et régulier d'insuline est donc nécessaire. La cause de diabète de type I n'est pas connue mais on présume une destruction auto-immune des cellules bêta des îlots pancréatiques.

L'hyperglycémie apparaît lorsqu'environ 90% des cellules bêta ont été détruites, souvent chez les enfants entre 10 et 20 ans.

◆ Le diabète de type II (aussi connu sous le nom de diabète non insulino-dépendant) est le diabète le plus fréquent. . Il est en grande partie le résultat d'une surcharge pondérale et de la sédentarité.

L'anomalie métabolique qui précède le diabète de type II est l'insulinorésistance. Elle est essentiellement musculaire et porte principalement sur la synthèse du glycogène. Le stockage et l'utilisation du glucose sont diminués au niveau musculaire alors qu'au niveau hépatique il y a une stimulation de la néoglucogenèse, tout ceci concourt à augmenter la glycémie.

Il peut aussi être d'origine génétique, des antécédents de diabète du même type sont souvent présents dans la famille.

La maladie peut-être diagnostiquée plusieurs années après son apparition, une fois les

complications déjà présentes.

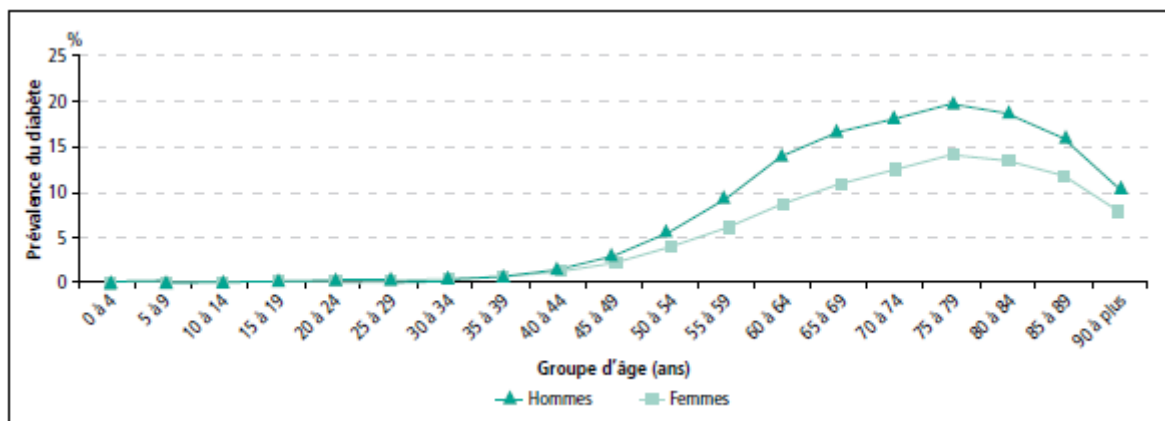
Récemment encore, ce type de diabète n'était observé que chez l'adulte mais on le trouve désormais chez l'enfant.

2°) EPIDÉMIOLOGIE

D'après la dernière étude de l'Institut de veille sanitaire (2009), on estimerait à environ 2,9 millions les personnes diabétiques en France soit environ 4,4% de la population française. Dans cette population, 5,6% possède un diabète de type I alors que 91,9% sont atteints du diabète de type II (les 2,5% restants sont des cas non typés de diabète traité pharmacologiquement). A cela s'ajoute les diabétiques qui s'ignorent, ils représentent environ 700 000 personnes.

Il serait à l'origine de 6,1% des décès en France en 2006.

La prévalence du diabète est plus élevée chez les hommes que chez les femmes à âge égal : 6,4% chez les hommes et 4,5% chez les femmes. Elle est de même plus élevée dans la tranche d'âge 75-79ans.



Prévalence du diabète traité, selon l'âge et le sexe en 2009

D'après l'organisation mondiale de la santé, la prévalence du diabète dans le monde était estimée à 9% chez les personnes de plus 18 ans en 2014. En 2012, ils estimaient que le diabète avait été la cause directe de 1,5 million de décès. Plus de 80% des décès par diabète se

produisent dans des pays à revenu faible ou intermédiaire.

L'OMS prévoit qu'en 2030, le diabète sera la septième cause de décès dans le monde.

La prévalence du diabète augmente dans le temps de manière continue. Cette augmentation devrait se poursuivre de par le vieillissement de la population, l'augmentation de l'espérance de vie des personnes diabétiques, mais aussi l'augmentation de la prévalence de l'obésité.

3°) FACTEURS DE RISQUE

Pour le diabète de type I, des facteurs environnementaux sont suspectés mais non démontrés.

Pour le diabète de type II, plusieurs facteurs interviennent :

- les facteurs génétiques

L'existence d'antécédents familiaux de type II est un facteur de risque primordial. D'après les études familiales, 30% des diabétiques de type II ont au moins un des parents diabétique. Lorsque les deux parents sont diabétiques de type II, le risque pour les enfants de développer la pathologie est multiplié par deux comparé au risque encouru si un seul des parents est concerné.

- l'obésité

Près de 90% des sujets diabétiques de type II présentent ou ont présenté un excès pondéral. L'obésité est un facteur évident de développement du diabète de type II. Ainsi, on considère qu'une obésité modérée multiplie le risque d'apparition du diabète par un facteur deux, une obésité moyenne par un facteur cinq et une obésité sévère par un facteur dix.

Le type de l'obésité, caractérisé par le mode de répartition des masses adipeuses, doit être également considéré de manière attentive. En effet, c'est la répartition des graisses de type androïde, au niveau abdominal, qui semble néfaste sur le plan métabolique. A l'opposé, l'obésité gynoïde (répartition des graisses à l'intérieur du corps) aurait un effet protecteur vis à vis de ces complications métaboliques.

- la sédentarité

Elle multiplie par deux le risque de développer le diabète

- l'hypertension artérielle, l'élévation de triglycérides sanguin et un faible taux de HDL apparaissent comme des conséquences de l'insulinorésistance ce qui rend compte de la fréquence de leur association avec le diabète de type II

- l'âge

Le sujet va cumuler plusieurs facteurs favorisant l'insulinorésistance avec le temps

- les antécédents personnels d'hyperglycémie transitoire

La notion d'une hyperglycémie survenue de manière transitoire à l'occasion de circonstances favorisantes peut également être considérée comme un facteur de risque de développer ultérieurement un diabète de type II. Ces situations révélatrices peuvent avoir lieu durant une grossesse, une corticothérapie ou une intervention chirurgicale.

4°) DIABÈTE ET GROSSESSE

Durant la grossesse, il existe de manière physiologique un état d'insulinorésistance. Les patientes présentant une diminution de la tolérance au glucose préalable à la grossesse peuvent développer un diabète gestationnel. L'hyperglycémie chronique fait de la grossesse une grossesse « à risque ». Les nouveaux-nés sont exposés à un taux de morbidité et de mortalité périnatales élevé avec surtout un risque de traumatisme à la naissance secondaire à la macrosomie, de détresse respiratoire, d'hypoglycémie néonatale ou d'hypocalcémie.

De même, les femmes ayant un diabète connu avant la grossesse ont un risque accru de complications durant cette dernière. Le pronostic est lié au degré de contrôle glycémique de la conception jusqu'à l'accouchement, à la précocité et à la qualité de la prise en charge médicale pluridisciplinaire pendant toute la grossesse. Dans le diabète connu avant la grossesse, en plus des risques cités précédemment, il existe un réel risque de malformations favorisé par un équilibre insuffisant pendant le premier trimestre de la grossesse.

5°) COMPLICATIONS

Avec le temps le diabète a de nombreuses répercussions sur tout l'organisme et peut endommager le cœur, les vaisseaux sanguins, les yeux, les reins et les nerfs.

A- LA MICROANGIOPATHIE

Elle recouvre l'ensemble des lésions constatées au cours du diabète sur les petits vaisseaux d'un diamètre inférieur à 30µm (artères, veines, capillaires), cela correspond à l'épaississement de la membrane basale des capillaires et à leur hyperperméabilité.

Les cibles majeures de la microangiopathie sont les reins et la rétine mais elle participe aussi aux lésions du système nerveux.

▪Les complications oculaires

L'atteinte majeure du diabète d'un point de vue oculaire est la rétinopathie diabétique par sa fréquence et sa gravité potentielle. Cependant d'autres complications ophtalmologiques sont possibles au cours du diabète comme le glaucome ou une atteinte de l'iris ou du cristallin (cataracte précoce).

Elles résultent d'un diabète non ou mal traité. Néanmoins un bon équilibre glycémique permet d'éviter ou de retarder l'apparition de la rétinopathie.

▪Les complications rénales

Le diabète peut engendrer une néphropathie diabétique qui par la suite peut s'aggraver en insuffisance rénale.

Trois facteurs interviennent dans son développement :

- l'ancienneté du diabète
- les antécédents familiaux
- la qualité du contrôle métabolique.

Le premier signe d'une atteinte rénale est la microalbuminurie, soit un taux faible d'albumine dans les urines.

▪ Les complications neurologiques

La neuropathie diabétique touche l'ensemble du système nerveux, de l'encéphale jusqu'au muscle. Ainsi parmi les atteintes neurologiques dues au diabète, on différencie :

- la polyneuropathie : grossièrement bilatérale et symétrique. Elle frappe les nerfs périphériques, et son expression est surtout sensitive et motrice ;
- les multinévrites : ce sont des atteintes simultanées ou successives de plusieurs nerfs dans le désordre et sans aucune symétrie ;
- les mononévrites : elles atteignent un seul nerf ou une de ses branches ;
- la neuropathie motrice proximale : atteinte au début unilatérale dans le membre inférieur, qui par la suite atteint l'autre côté avec la même topographie ;
- la neuropathie végétative : dont l'expression peut-être génitale, urinaire, digestive, vasculaire, sudorale ou cutanéoso-seuse.

L'ancienneté du diabète, la qualité du contrôle glycémique, la microangiopathie et l'âge en sont les causes.

B- LA MACROANGIOPATHIE

Elle désigne les lésions des moyennes et grosses artères. L'hyperglycémie peut fragiliser leur paroi et favoriser la formation de plaque d'athérome. Avec le temps, les tissus seront mal irrigués ne recevant plus assez d'oxygène et pourront ainsi se détériorer par la suite.

L'hyperglycémie n'est pas le seul facteur induisant la macroangiopathie, l'hypertension artérielle et le tabac jouent aussi un rôle dans le développement de cette dernière.

La macroangiopathie représente le facteur le plus important de mortalité chez les diabétiques.

Elle peut avoir des conséquences au niveau du cœur, des membres inférieurs ou au niveau cérébral.

▪ Les complications cardiaques

La maladie coronarienne représente l'atteinte des artères du cœur, elle peut être découverte à l'occasion d'une symptomatologie mais ceci est très rare. L'ischémie est le plus souvent silencieuse, ce qui impose la mise en œuvre d'un dépistage chez les diabétiques à risque. La réalisation d'un électrocardiogramme tous les ans doit être systématique.

L'insuffisance cardiaque est plus fréquente chez les patients diabétiques, sa prévalence est multipliée de deux à six fois par rapport aux non-diabétiques. Elle est la conséquence des atteintes coronariennes responsables de multiples infarctus passés inaperçus, de l'hypertension artérielle et de la cardiomyopathie diabétique.

- L'artériopathie des membres inférieurs

Très fréquente, elle favorise les amputations en limitant la circulation artérielle et en limitant la cicatrisation des plaies.

L'artériopathie périphérique se manifeste principalement par des douleurs à la marche qui disparaissent à l'arrêt. En cas d'aggravation, la douleur peut survenir au repos ou pendant la nuit, obligeant le sujet à laisser pendre ses jambes ou à se lever et à marcher.

- Les complications au niveau des artères cérébrales

L'accident vasculaire cérébral est la conséquence de l'atteinte des artères cérébrales. Les accidents avasculaires cérébraux sont plus présents chez les diabétiques et favorisés par la coexistence d'une hypertension artérielle.

C- INTERACTIONS MICROANGIOPATHIES / MACROANGIOPATHIES

- Le pied diabétique

Très fréquemment, des lésions graves du pied sont constatées chez les patients diabétiques. Cette atteinte est en rapport avec le diabète lui-même (atteinte vasculaire, atteinte nerveuse et l'infection) et avec l'environnement (mode de vie, hygiène).

Au niveau du pied, l'évolution des lésions peut-être extrêmement rapide, la plus minime lésion peut conduire à une amputation.

- Les complications cutanées

Les complications cutanées sont nombreuses et peuvent être très diverses. Certaines permettent de diagnostiquer le diabète alors que d'autres sont les conséquences d'un diabète déjà connu.

Le prurit et les bouffées vasomotrices sont des lésions cutanées qui vont orienter

directement vers le diagnostic du diabète ; contrairement aux dermopathies diabétiques et aux nécrobioses lipoïdiques qui sont des maladies liées au diabète.

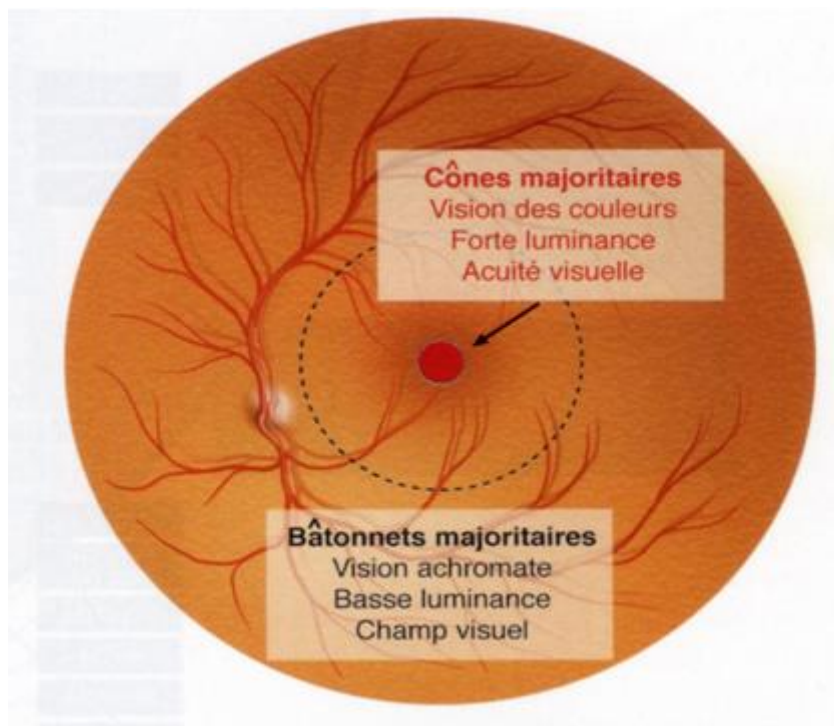
Ces lésions cutanées présentes lors du diabète peuvent être source de complications infectieuses (bactériennes, mycosiques, virales). Elles sont favorisées par un déséquilibre glycémique.

II- RAPPELS ANATOMIQUES

La rétine correspond à la membrane transparente tapissant la surface interne du globe. Il s'agit d'un tissu neurosensoriel, capable de transformer les rayons lumineux entrant dans l'œil en un signal nerveux et de le transmettre au système nerveux central. Elle est caractérisée par la présence de cellules hautement spécialisées, les photorécepteurs qui réagissent aux signaux lumineux (110 à 130 millions de bâtonnets et 5 à 6 millions de cônes par œil).

La rétine recouvre toute la surface de la choroïde de la papille à l'ora serrata.

La rétine visuelle se divise en deux : la rétine centrale et la rétine périphérique.



Régionalisation fonctionnelle de la rétine humaine

1°) ANATOMIE DE LA MACULA.

La rétine centrale comprend la fovéola, la macula et la région maculaire. Elle mesure 5 à 6 mm de diamètre et se situe au pôle postérieur de l'œil, entre l'artère temporale supérieure et l'artère temporale inférieure.

La fovéola est une dépression centrale de la macula, située à deux diamètres papillaires

en dehors du bord temporal de la papille. Elle a un diamètre de 300 μ . La fovéola est constituée par une rétine très mince de 130 μ d'épaisseur. Cette minceur caractéristique est due à l'absence des couches internes (couche nucléaire interne, plexiforme interne, couche des cellules ganglionnaires et couche des fibres optiques). De dehors en dedans, on trouve :

- l'épithélium pigmentaire
- la couche des photorécepteurs, constituée uniquement par des cônes
- la membrane limitante externe
- la couche nucléaire externe
- la couche plexiforme interne

La macula est une zone elliptique de 1,5 mm de large pour 1 mm de hauteur. Elle comprend la fovéola au centre et le clivus qui borde latéralement la dépression fovéolaire. Son aspect jaunâtre est dû à la présence du pigment xanthophylle.

Les capillaires rétiens s'arrêtent à 200 μ du centre de la fovéola, limitant ainsi une aire avasculaire centrale de 400 μ de diamètre.

La région maculaire est formée par la fovéa, les régions parafovéale et péri-fovéale.

Dans cette zone, la répartition des photorécepteurs est très différente. Au niveau de la fovéola, seuls les cônes sont présents et très nombreux. Ils sont 150 000 par mm², puis leur nombre diminue en allant vers la périphérie. En dehors de la fovéola, les premiers cônes sont visibles à 500 μ de la fovéola. Ils atteignent leur concentration maximale aux environs de 5 à 6 mm du centre.

2°) VASCULARISATION DE LA RÉTINE

A- LA VASCULARISATION ARTÉRIELLE

La rétine reçoit son apport sanguin par la biais d'un double système :

- La choriocapillaire

Elle vascularise les couches externes et notamment les photorécepteurs, à travers la membrane de Bruch.

La choriocapillaire forme une couche unique de capillaires de diamètre de 12 μ (au niveau maculaire) à 200 μ (au niveau de l'ora serrata). Elle provient des ramifications en arrière des artères ciliaires courtes postérieures et en avant des artères récurrentes du grand cercle artériel de l'iris.

- Un système d'artères intrarétiniennes

Il vascularise les couches internes de la rétine.

Ce système est assuré principalement par les branches de l'artère centrale de la rétine et accessoirement par des artères ciliorétiniennes inconstantes.

Après son émergence de la papille, l'artère centrale de la rétine se divise en deux branches, une supérieure et une inférieure, qui elles-mêmes se redivisent en artère nasale et temporale.

Les artères et artéριοles rétiniennes donnent naissance aux capillaires rétiniens.

B- LA VASCULARISATION VEINEUSE

Le drainage veineux de la rétine est assuré principalement par la veine centrale de la rétine.

Les veinules de petit diamètre, se réunissent de façon centripète, de l'ora serrata vers la papille pour fournir des veines de plus en plus importantes qui se drainent habituellement en quatre troncs : les veines temporales supérieure et inférieure, les veines nasales supérieure et inférieure. La réunion des deux branches supérieures forme la veine supérieure, et celle des deux branches inférieures la veine inférieure. Ces deux troncs vont se réunir pour former la veine centrale de la rétine au niveau de la papille. Elle chemine avec l'artère centrale de la rétine, à l'intérieur du nerf optique. Elle le quitte en même temps que l'artère centrale et se jette dans le sinus caverneux.

1°) PHYSIOPATHOLOGIE

La rétinopathie diabétique est la conséquence d'une élévation chronique du taux de glucose sanguin, cela va entraîner des modifications biochimiques au niveau cellulaire, une hyperperméabilité tissulaire et une ischémie rétinienne.

A- LES MODIFICATIONS CELLULAIRES BIOCHIMIQUES

Quatre voies biochimiques indépendantes sont activées en situation d'hyperglycémie

- la voie de l'aldose réductase

L'aldose réductase réduit le glucose en sorbitol. Lorsque cette dernière est activée, elle entraîne donc une augmentation de la production de sorbitol. Cela va induire un déséquilibre osmotique dû à l'accumulation de sorbitol intracellulaire et un stress oxydatif en perturbant la cycle respiratoire cellulaire (création de radicaux libres et diminution de la production d'antioxydants)

- la voie des hexosamines, c'est une voie alterne du métabolisme du glucose. Elle aboutit à la synthèse de glucosamine qui diminue la prolifération des péricytes rétiens.

- la voie des protéines kinases C (PKC)

- le glucose peut aussi être métabolisé en trioses phosphates qui favorisent l'activation des PKC. Celles-ci permettent l'expression d'oxyde nitrique et d'endothéline qui altèrent le flux sanguin et la perméabilité capillaire.

- la voie des produits avancés de la glycation (AGEs)

La glycation est une réaction physiologique qui est favorisée par le diabète. C'est la liaison d'une molécule de glucose sur une protéine. Les produits finaux sont les produits avancés de la glycation. Ils entraînent une rigidification des tissus et surtout une augmentation du stress oxydatif.

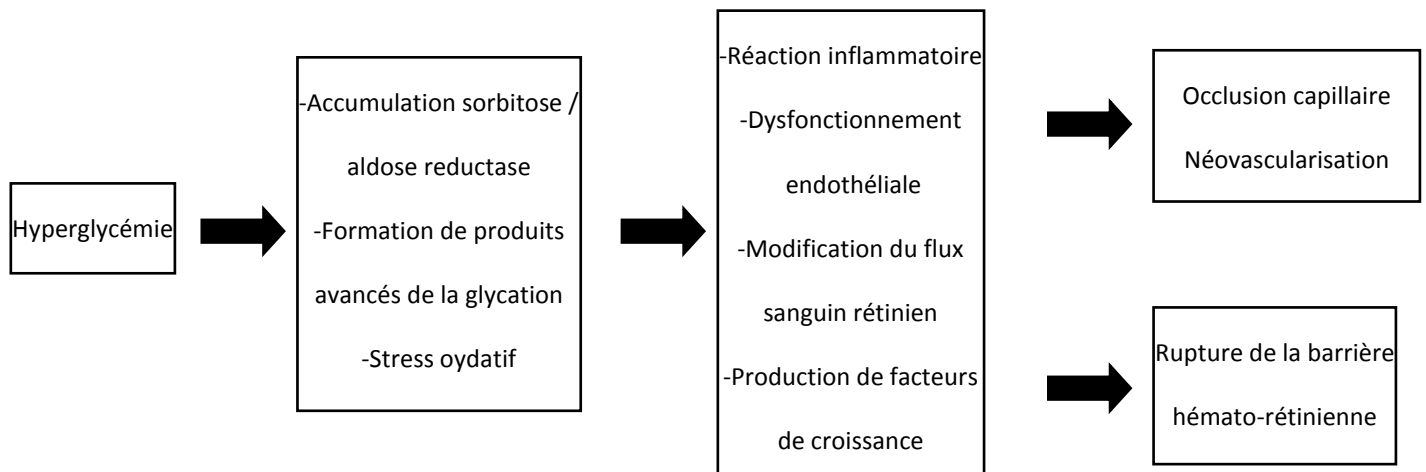
Ces différentes voies entraînent l'atteinte de la paroi vasculaire des capillaires rétiens.

B- LES MÉCANISMES INFLAMMATOIRES

Parallèlement aux anomalies biochimiques, des mécanismes inflammatoires sont activés au cours de la rétinopathie diabétique. De nombreuses cytokines pro-inflammatoires semblent impliquées dans la survenue de la rétinopathie diabétique et témoignent de cette inflammation chronique. Le stimulus initial de cette dernière n'est pas connu mais pourrait provenir d'une part de la souffrance endothéliale, et d'autre part de la souffrance neuronale de la rétine.

Cela favorise l'altération endothéliale, l'ischémie papillaire et la perméabilité vasculaire.

Cette inflammation pourrait entraîner une dégénérescence rétinienne précoce dans la rétinopathie diabétique. La souffrance rétinienne entretient d'autant plus l'inflammation chronique, et par la suite cela peut engendrer une rupture chronique de la barrière hémato-rétinienne.



Physiologie de la rétinopathie diabétique

2°) EPIDÉMIOLOGIE

De grandes études épidémiologiques ont permis de mieux cerner la prévalence des complications rétinienne de la rétinopathie diabétique. On estime qu'environ 30% des diabétiques sont porteurs d'une rétinopathie, soit environ un million de patients en France.

La rétinopathie diabétique est aussi fréquente au cours du diabète de type I qu'au cours du diabète de type II :

- dans le diabète de type I, la rétinopathie diabétique ne survient en général pas

avant sept ans d'évolution. Après 20 ans d'évolution, 90 à 95 % des diabétiques de type I sont atteints de rétinopathie diabétique.

• dans le diabète de type II, 20 % des diabétiques de type 2 ont une rétinopathie diabétique dès la découverte de leur diabète. Après 15 ans d'évolution, 60% d'entre eux ont une rétinopathie diabétique.

3°) FACTEURS DE RISQUE

Les principaux facteurs de risques identifiés de la rétinopathie diabétique sont :

- l'hyperglycémie, il existe une relation entre le taux de glycémie et la fréquence de la rétinopathie diabétique
- l'ancienneté du diabète
- l'hypertension artérielle
- la néphropathie
- l'indice de masse corporel
- la grossesse
- l'adolescence, lors de la puberté
- un retour trop rapide à des glycémies normales

4°) CONSÉQUENCES

La rétinopathie diabétique est la première cause de cécité avant 50 ans. Il est estimé qu'après quinze années de diabète, près de 10% des patients souffrent de malvoyance.

En France, il n'y a aucune donnée épidémiologique dans ce domaine. Cependant on peut trouver des chiffres très différents de prévalence de la cécité liée au diabète dans les pays possédant ou non un programme de dépistage de la rétinopathie diabétique.

Le type de diabète (type I > type II), l'ancienneté du diabète (>15ans), la sévérité de la rétinopathie diabétique, la présence d'une maculopathie et/ou d'une cataracte, l'équilibre du diabète, l'hypertension artérielle et la consommation de tabac sont des facteurs de risque de cécité.

IV- CLASSIFICATION DE LA RÉTINOPATHIE DIABÉTIQUE

La classification de la rétinopathie diabétique évalue d'une part la sévérité de l'ischémie rétinienne et le risque de la néovascularisation, et d'autre part la maculopathie diabétique. Chacune de ces atteintes évolue indépendamment, et présente un pronostic et une prise en charge thérapeutique spécifiques.

1°) ISCHÉMIE RÉTINIENNE ET NÉOVASCULARISATION

Cette classification est une référence établie par l'Early Treatment Diabetic Retinopathy Study.

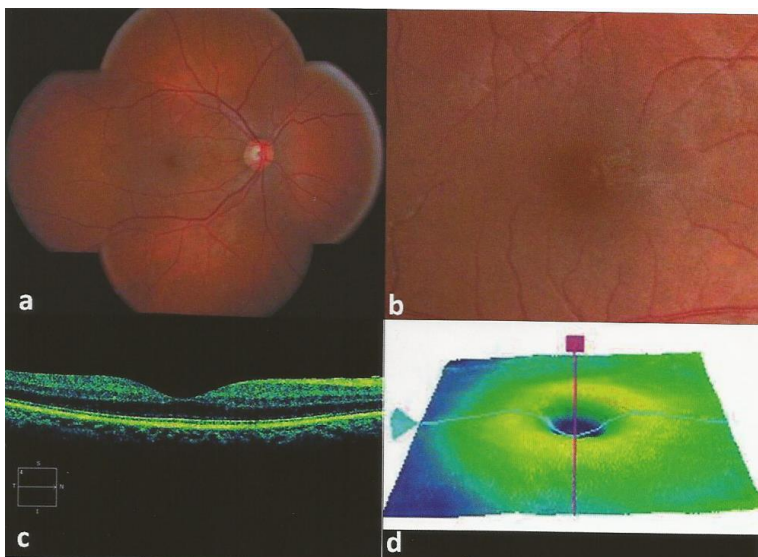
La sévérité de l'ischémie rétinienne est étudiée par la quantité et l'étendue des signes cliniques témoins indirects de l'ischémie rétinienne, visibles sur les photographies du fond d'œil. Pour évaluer l'importance de ces signes, le fond d'œil est séparé en quatre quadrants, par deux droites perpendiculaires passant par la papille.

L'angiographie rétinienne est souvent réalisée pour confirmer la sévérité de l'ischémie rétinienne.

Les différents stades :

- a. Absence de rétinopathie diabétique
- b. Rétinopathie diabétique non proliférante minime : On va ainsi retrouver un petit nombre de micro-anévrismes et d'hémorragies punctiformes lors des examens cliniques.

L'angiographie va mettre en évidence des micro-occlusions capillaires et diffusions intrarétiniennes localisées.



a : Panoramique couleur du fond d'œil

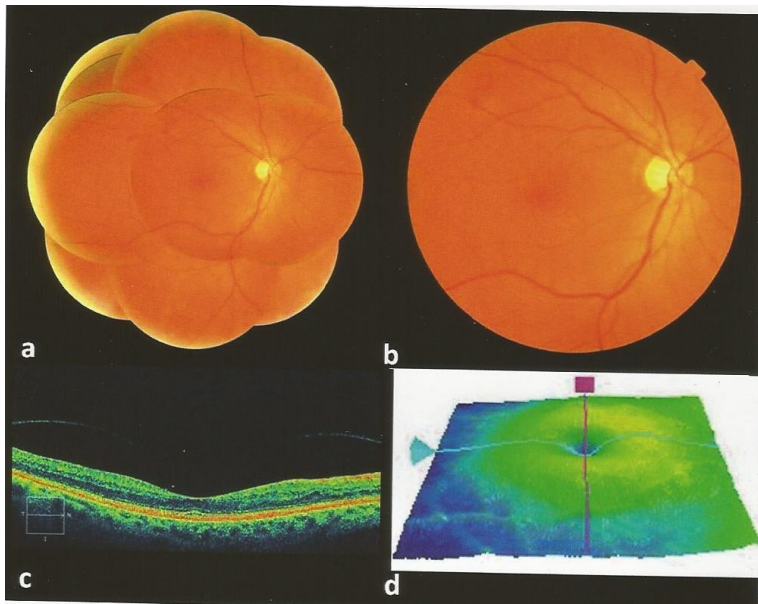
b : Cliché avec grossissement sur la macula

c et d : OCT

c. Rétinopathie diabétique non proliférante modérée. D'un point de vue clinique le patient présentera :

- des micro-anévrismes
- et/ou des hémorragies en « flammèche » ou punctiformes
- et/ou des nodules cotonneux
- et/ou des anomalies de la microcirculation intra-rétinienne
- et/ou anomalies veineuses (dans moins de deux quadrants de la périphérie rétinienne)
- et/ou hémorragies rétinienne en « tâche » dans moins de quatre quadrants de la périphérie rétinienne.

L'examen angiographique va faire ressortir des territoires d'ischémie rétinienne localisés.



a : Panoramique couleur du fond d'œil

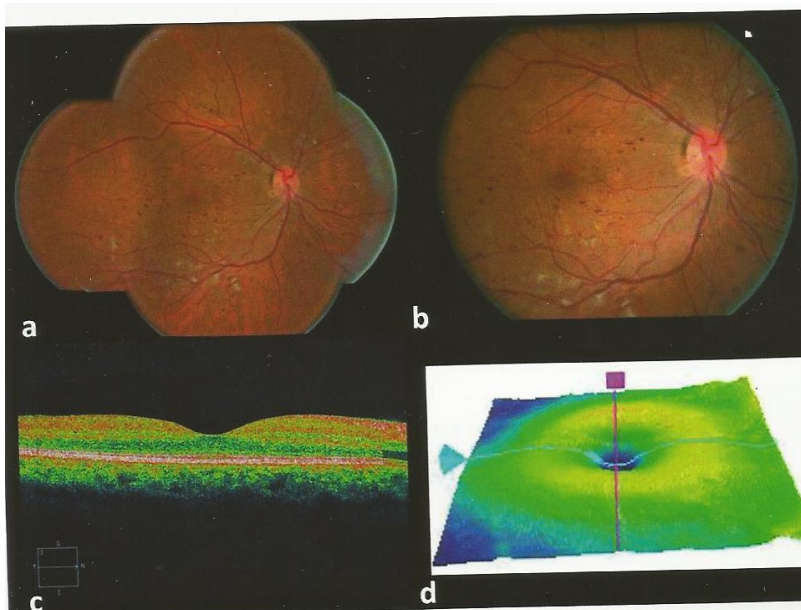
b : Rétinographie couleur du pôle postérieur

c et d : OCT

d. Rétinopathie diabétique non proliférante sévère. Ce stade présente un risque important d'évolution vers la néovascularisation. Sa définition correspond à un des trois critères suivants :

- hémorragies sévères dans quatre quadrants de la périphérie rétinienne
- et/ou anomalies veineuses monoliformes dans deux quadrants
- et/ou anomalies de la micro-circulation intra-rétinienne (AMIR) nombreuses dans un quadrant de la périphérie rétinienne.

Ainsi de vastes territoires d'ischémie rétinienne en périphérie vont être retrouvés lors de l'angiographie.



a : Panoramique couleur du fond d'œil

b : Rétinographie couleur du pôle postérieur

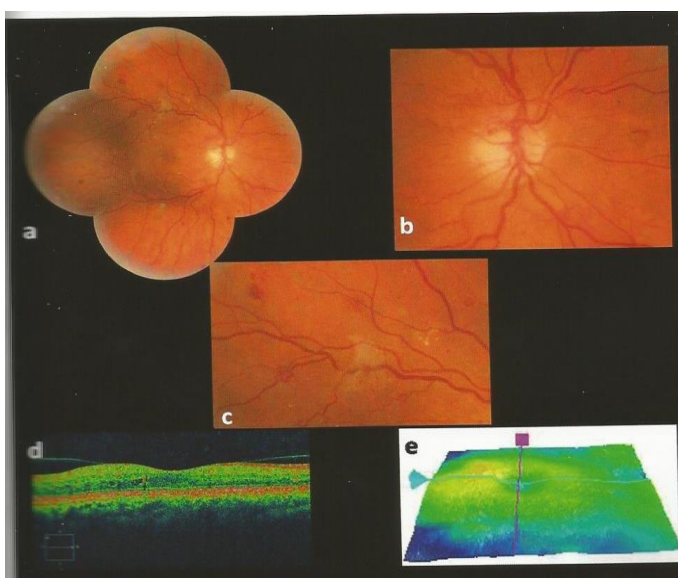
c et d : OCT

e. Rétinopathie diabétique proliférante non compliquée

- Débutante : des néovaisseaux pré-rétiniens de petite taille, sont présents dans un ou plusieurs quadrants de la périphérie rétinienne.

- Modérée : on va retrouver des néovaisseaux de plus grande taille dans un ou plusieurs quadrants de la périphérie rétinienne, pouvant être accompagnés de néovaisseaux prépapillaires de petite taille.

- Sévère : elle est qualifiée par des néovaisseaux prépapillaires de grande taille.



a : Panoramique couleur du fond d'œil

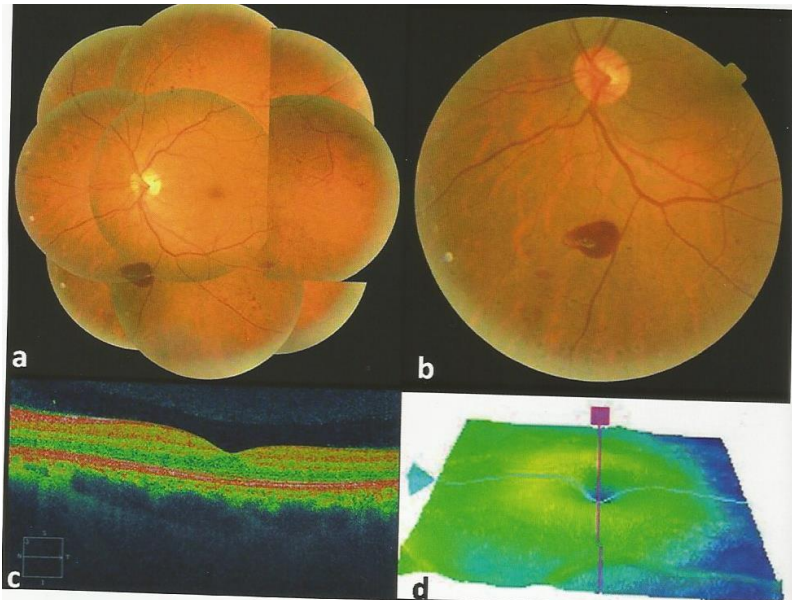
b : Cliché avec grossissement sur la papille

c : Cliché avec grossissement en supérieur de la macula

d et e : OCT

f. Rétinopathie diabétique proliférante compliquée. En plus de la néovascularisation, on va avoir :

- des hémorragies intravitréennes, pré-rétiniennes
- et/ou un décollement de rétine par traction et/ou rhégmotogène
- et/ou rubéose irienne, glaucome néovasculaire.



a : Panoramique couleur du fond d'œil

b : Rétinographie couleur de la rétine inférieure

c et d : OCT

2°) LA MACULOPATHIE DIABÉTIQUE

Une maculopathie diabétique peut-être associée à n'importe quelle sévérité d'ischémie rétinienne périphérique. Une classification particulière de la maculopathie diabétique est donc justifiée, c'est la classification de l'ALFEDIAM.

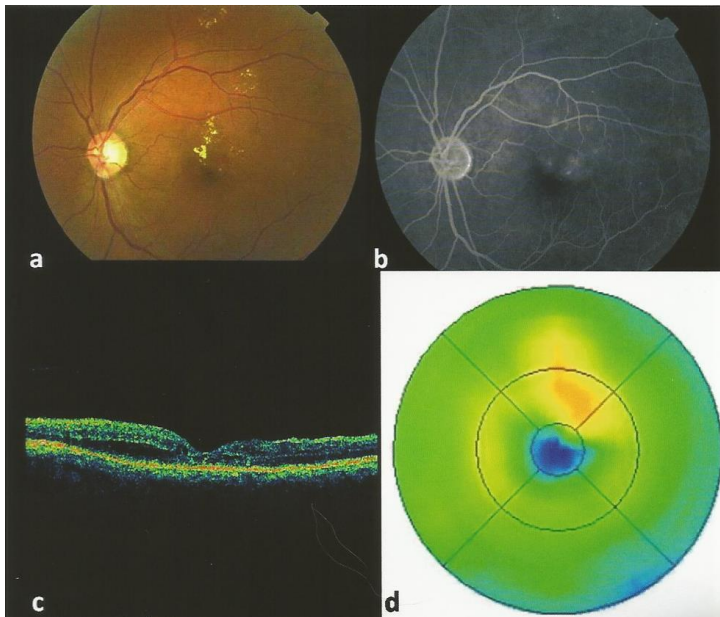
Comme la classification de l'ETDRS, elle se base sur les photographies et l'examen angiographique. Elle évalue les caractéristiques de la diffusion de fluorescéine provenant des anomalies vasculaires maculaires, et tient compte du degré d'ischémie rétinienne.

A- MACULOPATHIE DIABÉTIQUE CÉDÉMATEUSE

Elle est qualifiée par un épaissement rétinien situé à moins d'un diamètre papillaire du centre de la macula, formant un oedème maculaire.

On distingue :

- l'œdème maculaire focal, accompagné généralement d'exsudats



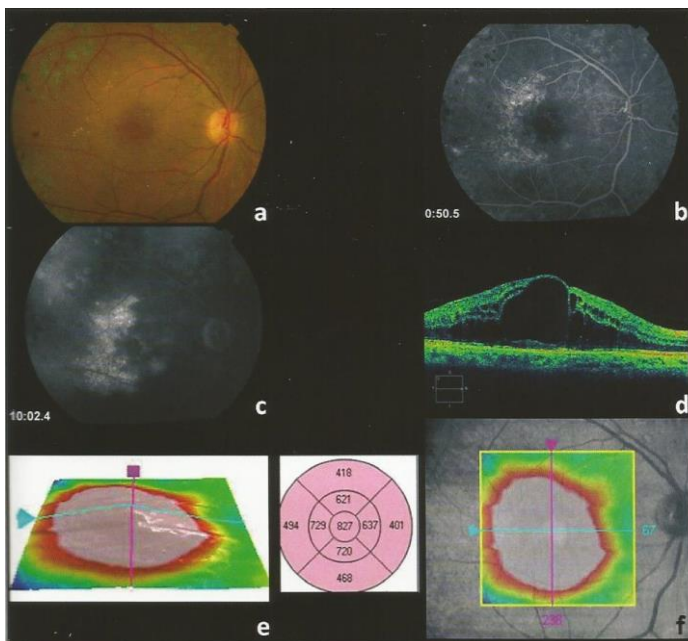
a : Rétinographie en couleur du pôle postérieur

b : Angiographie rétinienne (temps intermédiaire)

c et d : OCT

- l'œdème maculaire diffus de la région centrale. Il est rarement accompagné d'exsudats. Il peut-être qualifié de cystoïde si le liquide semble être disposé en logettes.

Les formes mixtes (focales et diffuses) sont aussi fréquentes.



a : Rétinographie en couleur du pôle postérieur

b : Angiographie rétinienne (temps précoce)

c : Angiographie rétinienne (temps tardif)

d, e et f : OCT

B- MACULOPATHIE DIABÉTIQUE ISCHÉMIQUE

Elle correspond à une occlusion étendue des capillaires de la région maculaire, soit un agrandissement de la zone avasculaire centrale à plus de deux fois de son diamètre normal (à plus de 1000 μ m environ)

1°) SUR LE PLAN FONCTIONNEL : L'ACUITÉ VISUELLE

La mesure de l'acuité visuelle est une étape essentielle pour déterminer le degré de la rétinopathie diabétique.

Si une baisse de vision se présente, elle est le plus souvent secondaire à une maculopathie ou à une hémorragie intra-vitréenne.

Initialement, la maculopathie est responsable d'une baisse d'acuité visuelle minime qui s'aggrave avec le temps en l'absence de traitement ; à la différence de l'hémorragie intra-vitréenne qui entraîne une baisse d'acuité visuelle de manière sévère et brutale.

2°) SUR LE PLAN CLINIQUE : SÉMIOLOGIE DE LA RÉTINOPATHIE DIABÉTIQUE

▪**Les microanévrismes**

Ils sont les premiers signes d'un point du vue ophtalmologique de la rétinopathie diabétique. Ils apparaissent sous forme de lésions punctiformes rouges de petite taille. Ils sont le plus souvent situés au pôle postérieur. Ils correspondent à une prolifération des cellules endothéliales de certains capillaires.

▪**Les hémorragies rétiniennes punctiformes**

Elles peuvent être associées aux microanévrismes. Elles se présentent de manière superficielle, de petite taille et arrondie. Il est parfois difficile de les distinguer des microanévrismes.

▪**Les nodules cotonneux**

Ils témoignent souvent d'une poussée évolutive de la rétinopathie diabétique. Ils apparaissent comme des tâches blanches superficielles. Leur taille et leur localisation sont variables, mais la présence de nombreux nodules cotonneux disposés « en couronne » péripapillaires doit faire rechercher une hypertension artérielle associée à la rétinopathie

diabétique. Cependant ils ne sont pas spécifiques de la rétinopathie diabétique et se rencontrent dans différentes pathologies.

Ils sont dus à l'accumulation de matériel axoplasmique dans les fibres optiques et traduisent une occlusion des artéioles pré-capillaires rétiniennes.

Certains signes sont évocateurs d'ischémie rétinienne sévère compliquant la rétinopathie diabétique.

▪**Les hémorragies en flammèche**

Elles sont très superficielles et prennent l'aspect peigné des fibres ganglionnaires dont elles suivent les trajets. Elles évoquent une rétinopathie hypertensive associée.

▪**Les hémorragies en tâche**

Elles siègent soit au pôle postérieur, soit en périphérie rétinienne et sont localisées en bordure ou au sein des territoires rétiniens ischémiques. Elles sont plus profondes que les hémorragies en flammèche. Elles apparaissent à bord irrégulier et sont de grande taille.

▪**Les anomalies de la microcirculation intra-rétinienne (AMIR)**

Elles correspondent à un début de néovascularisation intra-rétinienne, développée à partir des veinules, sans que les vaisseaux franchissent la membrane limitante interne. Elles se présentent comme un réseau rougeâtre irrégulier, digitiforme, situé en bordure d'un territoire ischémique.

▪**Les anomalies veineuses**

Les veines en chapelet qui sont des alternances de rétrécissements et de dilatations, aussi appelées monoliformes s'observent toujours au sein de territoires étendus de non-perfusion rétinienne.

Les veines en Oméga ou boucles veineuses se développent sur les veines de moyen ou gros calibre.

Ces deux anomalies sont assez spécifiques du diabète, et peuvent régresser après réalisation d'une photocoagulation panrétinienne.

▪Les néovaisseaux

Ils sont situés devant la rétine au-dessus de la membrane limitante interne, soit au niveau prépapillaire soit ailleurs sur la rétine. Ils sont issus d'un bourgeonnement à partir des veines et apparaissent comme un réseau. Le risque néovasculaire est proportionnel à l'étendue de la non-perfusion en moyenne périphérie rétinienne.

Ils apparaissent sous forme de lacis vasculaire à la surface de la rétine ou de la papille.

La néovascularisation prérétinienne ou prépapillaire n'est pas spécifique de la rétinopathie diabétique, et peut compliquer toute affection vasculaire rétinienne ischémique.

D'autres signes sont évocateurs de l'hyperperméabilité capillaire au niveau de la macula.

▪L'oedème maculaire cystoïde ou non cystoïde

Il traduit l'épaississement de la rétine centrale secondaire à l'accumulation de liquide dans les secteurs intra et extra rétiens. Il témoigne de la rupture de la barrière hémato-rétinienne interne, en conséquence des altérations vasculaires induites par l'hyperglycémie chronique.

Il est qualifié de cystoïde lorsque le liquide est disposé en logettes dans le tissu rétinien.

▪Les exsudats

Ils correspondent à des dépôts de lipides intra- ou sous-rétiens, provenant de l'extravasation plasmatique, liée à une perméabilité anormale des vaisseaux rétiens. Ils sont jaunes et de forme souvent spiculée.

Ils peuvent s'associer à l'oedème maculaire cystoïde. Dans ce cas, ils sont disposés en couronne autour des anomalies vasculaires dont ils sont issus (exsudats circinés).

S'ils se situent au niveau de la fovéa, ils aboutissent à la destruction de la rétine externe sus-jacente.

L'orthoptiste intervient lors du dépistage de la rétinopathie diabétique, lors de la surveillance de la rétinopathie diabétique par la réalisation des examens complémentaires et dans les formes plus sévères par la prise en charge en basse vision.

1°) DÉPISTAGE DE LA RÉTINOPATHIE DIABÉTIQUE : LES RÉTINOGRAPHES

A- PRINCIPES

● LE RÉTINOGRAPHE CLASSIQUE

Les rétino-graphes permettent d'obtenir des photographies du fond d'oeil. Ils peuvent être réalisés en lumière blanche, rouge, verte, bleue ou en autofluorescence.

Le cliché en lumière blanche est une photographie sans couleur du fond d'oeil (sans filtre). C'est l'examen le plus proche de la biomicroscopie. Il permet d'analyser les différentes structures du fond d'oeil.

La photographie en filtre vert ou anérythre permet une meilleure visualisation de tous les éléments rouges orangés du fond d'oeil, cela va permettre une analyse fine des vaisseaux rétiniens et des hémorragies. Cependant la lumière verte ne traverse pas l'épithélium pigmentaire, les structures situées en arrière de celui-ci seront mal perçues avec ce filtre.

Le cliché en lumière rouge va permettre la visualisation de tous les éléments pigmentés du fond d'oeil. Ce filtre a la capacité de traverser les structures rouges et brunes soit le sang et l'épithélium pigmentaire. Ainsi les vaisseaux rétiniens seront peu visibles et les éléments situés en arrière de l'épithélium pigmentaire pourront être analysés.

La photographie en lumière bleue va améliorer le contraste du jaune et des structures réfringentes de la rétine, cela va permettre une meilleure visualisation du pigment xanthophylle et une analyse des déficits fasciculaires de la couche des fibres optiques.

Les clichés en autofluorescence permettent de détecter le dysfonctionnement de l'épithélium pigmentaire par une accumulation excessive de lipofuscine. En effet, la lipofuscine est un fluophore intra-rétinien c'est à dire qu'elle émet une lumière fluorescente lorsqu'elle est stimulée par une lumière d'excitation. La lipofuscine est excitée par la lumière bleue.

●LE RÉTINOGRAPHE NON MYDRIATIQUE

Le rétinographe non mydriatique comme tout rétinographe, permet d'obtenir des photographies du fond d'oeil. Cependant il se différencie des autres rétinographes, puisqu'il n'est pas nécessaire que le sujet soit dilaté pour obtenir des clichés. Cela fait de lui un outil de dépistage puisqu'il peut être réalisé très rapidement.

C'est un examen indolore, qui ne nécessite aucun contact avec le patient. L'examen doit être réalisé dans la pénombre ou la semi-pénombre.

Cette examen est réalisé par l'orthoptiste, puis sera lu et interprété par l'ophtalmologiste.

B- PROTOCOLE

Le protocole de photographie du fond d'oeil utilisé dans le cadre du dépistage de la rétinopathie diabétique, par deux photographies par œil réalisées sans dilatation pupillaire est suffisant pour des patients sans rétinopathie diabétique connue ou ayant une rétinopathie diabétique non proliférante minime. En cas de rétinopathie diabétique plus sévère, un panoramique photographique complet du fond d'oeil est nécessaire. Cela comprend une photographie du pôle postérieur et huit clichés de la périphérie rétinienne après dilatation pupillaire.

C- INTÉRÊTS

Les clichés obtenus avec le rétinographe permettent à la fois le dépistage et le suivi de la rétinopathie diabétique puisque la classification de cette dernière est basée sur les photographies du fond d'oeil.

Le rétinographe non mydriatique joue un rôle important dans le dépistage de la rétinopathie diabétique puisque cet examen peut-être réalisé de manière rapide car il ne nécessite aucune dilatation. La sensibilité des photographies prises à l'aide d'un rétinographe pour le diagnostic de la rétinopathie diabétique est supérieure à celle de l'examen du fond d'oeil.

Les différents signes de la rétinopathie diabétique (micro-anévrysmes, hémorragies, nodules cotonneux) sont aisément discernables sur les photographies du fond d'oeil. Le nombre et la sévérité d'un certain nombre de signes permettent de quantifier l'ischémie rétinienne périphérique et ainsi de suivre l'évolution de la rétinopathie diabétique.

2°) SURVEILLANCE DE LA RÉTINOPATHIE DIABÉTIQUE.

A- ANGIOGRAPHIE À LA FLUORESCÉINE

●PRINCIPES

L'angiographie rétinienne est une analyse statique et dynamique des vaisseaux irriguant la rétine et la choroïde. Pour pouvoir observer les flux sanguins au niveau de la rétine, on va injecter en intra-veineux un colorant appelé fluorescéine. La particularité de ce colorant est qu'il émet une lumière réfléchie de fluorescence lorsqu'il est excité par des rayons venant du spectre de la lumière bleue (entre 465 et 490 nm).

L'angiographie à la fluorescéine peut être réalisée par deux types d'angiographes, soit par un rétinographe comportant une caméra infra-rouge, soit par un ophtalmoscope laser à balayage.

Pour réaliser cet examen, le patient doit être dilaté.

●CONDUITE DE L'EXAMEN

Avant de dilater le patient ou de commencer l'angiographie, l'orthoptiste doit rechercher des antécédents allergiques chez le patient. Il peut s'agir d'antécédents d'allergie cutanée comme le rhume des foins, des antécédents d'allergie respiratoire comme l'asthme, des antécédents d'allergie alimentaire ou encore des antécédents d'œdème de Quincke. Dans ces situations, une prémédication doit être réalisée avant l'angiographie puisqu'il y a un risque d'intolérance à la fluorescéine avec des conséquences plus ou moins graves.

En cas d'intolérance à la fluorescéine, des effets indésirables bénins peuvent avoir lieu comme des vomissements, des malaises ou de l'urticaire. On peut avoir des conséquences plus sévères comme des baisses de tension ou des détresses respiratoires, et dans certaines situations qui restent exceptionnelles des infarctus et des comas. Il est donc indispensable et obligatoire qu'un kit de réanimation soit prévu dans la salle où sera réalisé l'examen à la fluorescéine.

Si un patient présente des antécédents d'allergie lors d'une précédente angiographie à la fluorescéine, il faut éviter au maximum cette dernière et privilégier les autres examens complémentaires.

• DÉROULEMENT DE L'EXAMEN

Le colorant va être injecté au pli du coude ou de la main après pose d'une voie en cas d'intolérance allergique. L'angiographie étant un examen dynamique, elle se déroule en plusieurs étapes. Ainsi un chronomètre va être déclenché à l'injection du produit.

L'intervalle entre l'injection du colorant et son apparition au niveau rétinien est variable mais ce transit prend habituellement 10 à 15 secondes.

Le colorant gagne l'œil par le biais de l'artère ophtalmique et pénètre dans la circulation choroïdienne par les artères ciliaires courtes postérieures et dans la circulation rétinienne par l'artère centrale de la rétine.

▪Le temps précoce correspond à la visualisation des vaisseaux choroïdiens, qui sont issus des artères ciliaires postérieures. Au niveau de la choroïde, la fluorescéine est partiellement bloquée par le pigment contenu au sein de l'épithélium pigmentaire. Cependant cette fluorescence est visible sous la forme d'une coloration profonde et diffuse. La visibilité de la fluorescéine choroïdienne dépend de la pigmentation au niveau de l'épithélium pigmentaire.

▪Le temps artério-veineux suit le remplissage choroïdien et débute avec l'apparition du colorant au sein des artères rétiniennes. Cela va conduire au remplissage complet du réseau artériel, artériolaire et capillaire rétinien. Cette phase se poursuit par le remplissage veineux sous forme initialement d'un courant laminaire. C'est au cours de cette période que les détails du réseau capillaire juxtafovéolaire sont les plus visibles, avec le plus fort contraste entre l'intensité du colorant et l'aspect sombre de la macula.

Après quelques minutes, s'installe la phase de recirculation avec déclin progressif de la fluorescéine.

▪Le temps tardif correspond à une imprégnation tardive de la choroïde, de la membrane de Bruch et de la sclère.

Le pigment xanthophylle présent au niveau de la macula, masque la fluorescence choroïdienne de fond, de ce fait une zone d'hypofluorescence persiste dans cette région tout au long de l'examen.

Le centre de la fovéa est totalement dépourvu de vaisseaux, l'arcade périfovéolaire est nettement vue durant le temps artério-veineux.

●INTÉRÊTS

L'angiographie est un examen complémentaire des photographies du fond d'oeil. Elle permet d'apprécier la perfusion capillaire rétinienne. En effet, en analysant l'angiographie, un caractère pathologique de cette dernière peut-être décelé en cas d'augmentation ou de diminution du profil de fluorescence normalement attendu au sein d'une zone donnée.

Ainsi, différentes anomalies peuvent ressortir :

- L'effet masque, il correspond à un blocage de la fluorescence normale par un obstacle à la lumière tel que du sang par exemple.
- Des défauts de remplissage qui se traduisent par une hypofluorescence, s'observant lors d'ischémie rétinienne ou d'obstruction du réseau vasculaire.
- L'effet fenêtre, correspondant à une visibilité anormale de la fluorescéine à travers d'une zone de déficit de l'épithélium pigmentaire.
- Le pooling, il se traduit par une accumulation de la fluorescéine au sein d'un espace anatomique, retrouvable lors d'oedèmes maculaires.
- Le staining, correspond à une imprégnation d'un tissu par le colorant. On retrouve cette anomalie en présence de drusens.
- La diffusion, correspondant à une augmentation progressive de la fluorescence en taille ou en intensité entre les temps précoces et tardifs. Ainsi sur les derniers clichés, les limites de la zone de diffusion deviennent moins distinguables. Cette anomalie traduit une rupture de la barrière hémato-rétinienne, en présence de néovaisseaux pré-rétiens ou choroïdiens.

Par conséquent, l'angiographie va permettre d'évaluer le degré de l'ischémie rétinienne et d'aider au traitement par photocoagulation au laser.

B- TOMOGRAPHIE EN COHÉRENCE OPTIQUE (OCT)

●PRINCIPE

La tomographie en cohérence optique est une technique d'imagerie du fond d'oeil, non invasive, sans contact, qui permet d'obtenir in vivo des images en coupe optique de la rétine avec une résolution de 3 à 7 μm sur les appareils dits en « Spectral Domain ».

La source lumineuse est une diode supraluminescente émettant une longueur d'onde

dans le proche infrarouge (840nm environ).

L'OCT est basée sur un principe d'interféromètre à basse cohérence. On mesure l'intensité de la lumière réfléchie sur la structure à analyser en la comparant à une lumière réfléchie sur un miroir de référence. La combinaison de ces deux signaux produit un phénomène d'interférométrie.

Toutes les fréquences sont analysées en même temps par un spectromètre et une camera, ainsi il va être possible de balayer toute la région maculaire et de produire une reconstruction réelle en 3D. Le nombre de coupes varie selon les protocoles. Cependant les protocoles comportant les coupes les plus longues offrent une moins bonne résolution.

Le système « Eye Tracking » permet la superposition des images dans le but d'augmenter la qualité des images. Plusieurs images successives sont réalisées sur le même plan de la coupe. Ces dernières sont ensuite recalées les unes par rapport aux autres et lissées avec un logiciel de traitement d'images. Il va ainsi pouvoir compenser les mouvements de l'œil pendant l'examen. Cependant il ne permet pas de compenser les mouvements oculaires importants en rapport avec une mauvaise fixation. De plus, ce système est habilité à repositionner automatiquement les scans lors d'un suivi.

Avant la prise du cliché, il est nécessaire de faire une mise au point de l'image afin de régler le contraste et la focalisation en fonction de l'amétropie du patient pour obtenir une meilleure qualité de l'image et ainsi une interprétation plus précise.

Ensuite, chaque valeur de réflectivité tissulaire est convertie en échelle de gris ou en couleurs.

●INTÉRÊTS

Le premier rôle de la tomographie en cohérence optique est de noter l'existence ou non d'œdème maculaire. En cas d'œdème maculaire, l'intérêt de cette dernière va être multiple.

Il va permettre de mesurer et de suivre l'évolution de l'œdème maculaire puisqu'il est possible d'évaluer l'épaisseur maculaire grâce aux logiciels de cartographie qui rendent des mesures selon la modalité standard de la cartographie de l'ETDRS. Les valeurs de l'épaisseur maculaire sont représentées sous forme de valeur d'épaisseur moyenne dans les différents secteurs de la grille maculaire de l'ETDRS. En général, c'est l'épaisseur maculaire centrale, soit les 100µm centraux, qui est le critère de jugement et de suivi retenu. L'épaisseur maculaire est de même représentée sous forme d'une cartographie colorée semi-quantitative de la macula, qui donne une bonne perception de la répartition de l'œdème.

L'examen de l'OCT permet également la localisation des œdèmes focaux, par le biais de la cartographie maculaire à partir du balayage 3D, donnant un repérage plus précis de l'épaississement rétinien et une meilleure représentation de l'épaississement rétinien par

rapport au centre de la fovéa. De plus, les images en coupe aident à différencier les œdèmes non cystoïdes, des œdèmes cystoïdes avec ou sans logette centrale associés ou non à un décollement fovéolaire.

Il va de même pouvoir différencier les décollements séreux rétiens ainsi que les œdèmes avec une composante tractionnelle.

3°) PRISE EN CHARGE DE BASSE VISION

A- BASSE VISION : RAPPELS

On parle de malvoyance, ou de cécité lorsque le déficit binoculaire est important. L'organisation mondiale de la santé a mis en place en 1975 une classification de la basse vision prenant en compte l'acuité visuelle binoculaire et le champ visuel.

Catégorie	Type de déficience	Type d'atteinte visuelle	Acuité visuelle	Champ visuel
I	Déficience visuelle légère	Basse vision	$3/10^{\circ} < AV < 1/10^{\circ}$	$CV > 20^{\circ}$
II	Déficience visuelle majeure	Basse vision	$1/10^{\circ} < AV < 1/20^{\circ}$	$20^{\circ} < CV < 10^{\circ}$
III	Déficience visuelle profonde	Cécité	$1/20^{\circ} < AV < 1/50^{\circ}$	$10^{\circ} < CV < 5^{\circ}$
IV	Déficience visuelle presque totale	Cécité	$1/50^{\circ} < AV < PL+$	$CV < 5^{\circ}$
V	Déficience visuelle totale	Cécité	PL-	

B- LE BILAN DE BASSE VISION

La rééducation orthoptique de la basse vision chez l'adulte concerne tout type de malvoyance, qu'elle soit congénitale ou acquise, et à tout type de déficit : central, périphérique ou mixte.

La rééducation orthoptique est une rééducation de la vision et de la vision fonctionnelle, elle s'adresse aux dysfonctionnements d'un œil, à l'organisation des deux yeux et aux dysfonctionnements de la mise en œuvre de la vision au quotidien.

Ainsi au cours d'un bilan de basse vision, vont être mis en évidence les enjeux de la rééducation pour pouvoir y remédier :

- La disparition ou l'atténuation de signes fonctionnels oculaires :

- oculaires : douleur oculaire, irritation, larmoiement, photophobie...
- visuels : vision floue, double, sensation de baisse d'acuité visuelle...
- généraux : maux de tête, douleur cervicale ou musculo-squelettique, sensation vertigineuse, fatigue, perte d'attention...

- L'amélioration autant que possible de l'efficacité visuelle dans l'activité en terme de qualité, vitesse, endurance :

- en vision de près : lecture, écriture, activités manuelles...
- en vision intermédiaire : travail sur ordinateur, activité quotidienne
- en vision de loin : conduite automobile, sport, difficultés dans les déplacements, l'appropriation de l'espace.

- L'augmentation de la capacité visuelle : durée, sélectivité

- La compréhension de la situation visuelle pour prévenir l'aggravation des déficits et des risques liés aux troubles chutes et chocs, mais aussi pour améliorer la situation émotionnelle car les troubles visuels inquiètent et désorientent.

- Le maintien ou l'amélioration de la qualité de vie.

A la suite de ce bilan, un projet de rééducation va être établi.

La rééducation aura pour but de développer des compensations en raison d'une fonction visuelle déficiente et d'améliorer l'efficacité de la vision résiduelle. L'objectif premier n'est pas de retrouver son état fonctionnel antérieur mais d'apprendre au patient à gagner en autonomie afin que sa qualité de vie soit améliorée, cela relève donc de la réadaptation. Elle consiste en

des actes de stimulation impliquant le patient.

Le but est de «mieux voir » ou d'apprendre à voir « autrement », en privilégiant les zones de rétine restées fonctionnelles, tout en maîtrisant les conditions de perception (l'éclairage, les contrastes, l'éblouissement) et en préparant grâce à des exercices spécifiques l'adaptation à une aide optique grossissante.

Cette adaptation est évidemment personnalisée en fonction des possibilités et des centres d'intérêts de la personne.

1°) MÉDICAL GÉNÉRAL

Le meilleur moyen de repousser l'échéance de la rétinopathie diabétique ou d'en ralentir l'évolution lorsque cette dernière s'est constituée est l'équilibre le plus strict possible du poids, de la glycémie, de la tension artérielle et de l'hypercholestérolémie.

2°) OPHTALMOLOGIQUE

A- PHOTOCOAGULATION PANRÉTINIENNE

La photocoagulation panrétinienne est le premier traitement mis en œuvre lors de rétinopathie proliférante. Elle va permettre la régression des néovaisseaux.

● INDICATIONS

Deux études ont permis de définir les critères pour recourir à la photocoagulation panrétinienne.

DRS

Cette étude a été réalisée entre 1972 et 1979, elle englobe 1758 patients, présentant une rétinopathie diabétique proliférante uni ou bilatérale ou une rétinopathie non proliférante sévère. Le but de cette étude était de vérifier l'efficacité de la photocoagulation panrétinienne sur la plan de l'acuité visuelle, en la comparant à l'autre œil qui n'a aucun traitement.

Les résultats ont été une diminution de 50% de la baisse visuelle sévère à 2 et 4 ans chez les patients traités par photocoagulation panrétinienne et présentant une rétinopathie diabétique proliférante associée à des facteurs de haut risque. Les facteurs de haut risque sont soit des néovaisseaux prépapillaires de taille égale ou supérieure à 1/4-1/3 de la surface papillaire, soit des néovaisseaux prépapillaires avec hémorragie intravitréenne ou prérétinienne quelque soit la taille des néovaisseaux, soit des néovaisseaux prérétiniens de taille supérieure à la moitié de la surface papillaire avec une hémorragie intravitréenne ou prérétinienne, soit l'association de ces différents critères.

Cette étude a prouvé qu'il existait une indication urgente et décisive de la photocoagulation panrétinienne en cas de rétinopathie diabétique proliférante associée à des facteurs de risque. Cependant il n'y a pas de bénéfice visuel prouvé de la photocoagulation panrétinienne chez les patients présentant une rétinopathie diabétique non proliférante ou proliférante sans facteurs de risque associé.

ETDRS

Cette étude est plus récente, elle a été réalisée dans les années 1980. Elle comprend 3711 patients présentant une rétinopathie non proliférante modérée à sévère ou proliférante minime. Chaque patient a soit reçu une photocoagulation panrétinienne immédiate plus ou moins dense, soit la photocoagulation panrétinienne a été réalisée lors de l'apparition de facteurs de risque, soit il a reçu un traitement focal immédiat lors d'œdème maculaire.

La photocoagulation panrétinienne a réduit les risques d'évolution vers une rétinopathie diabétique proliférante « à haut risque » quel que soit le stade initial de cette dernière. De plus la photocoagulation panrétinienne a augmenté le risque de baisse visuelle au cours de la première année, principalement chez les patients présentant un œdème maculaire.

Suite à cette étude, il convient de proposer une photocoagulation panrétinienne progressive sur un œil avec surveillance de l'oeil adelphe en cas de rétinopathie diabétique proliférante minime ou non proliférante sévère bilatérale. Lorsqu'un oedème maculaire est associé, il est préférable de commencer par traiter au laser l'oedème puis de réaliser plus tard la photocoagulation panrétinienne.

Dans ces études, le bénéfice de la photocoagulation panrétinienne n'a pas été prouvé lors des rétinopathies diabétiques proliférantes non sévères et des non proliférantes sévères.

Devant une rétinopathie proliférante, il est cependant justifié de proposer une photocoagulation panrétinienne puisqu'elle peut s'aggraver et aboutir à une hémorragie intravitréenne compliquant le traitement.

Devant une rétinopathie diabétique non proliférante sévère, la photocoagulation panrétinienne sera réalisée en fonction du contexte où survient la rétinopathie diabétique.

● TECHNIQUE CLASSIQUE

Le laser est pratiqué en ambulatoire sous anesthésie locale topique dans la très grande majorité des cas (exceptionnellement sous anesthésie sous-ténonienne ou péribulbaire), après dilatation pupillaire maximale.

Les lasers utilisés sont le laser argon bleu-vert, monochromatique vert.

La photocoagulation panrétinienne consiste en une coagulation étendue sur toute la rétine périphérique. L'espace à couvrir doit aller de l'arcade des vaisseaux temporaux, en laissant un demi-diamètre papillaire, jusqu'à l'équateur repéré par le golfe des vortiqueuses. On commence en inférieur pour ne pas être gêné en cas d'hémorragie intravitréenne, on continue en nasal de la papille, puis en périphérie supérieure et enfin en temporal.

La photocoagulation panrétinienne comprend des impacts non confluent avec l'espace d'un impact entre chaque.

La taille des impacts est variable selon les verres.

Le temps d'exposition se situe classiquement entre 0,10 et 0,20 seconde. Cependant, ce temps dépend du patient, il peut être diminué en cas de douleur. Il est généralement utilisé la répétition automatique des impacts, qui permet de réaliser un plus grand nombre d'impacts en moins de temps.

L'intensité est habituellement autour de 100-200 mW. Cette intensité permet d'obtenir des impacts blancs chamois sur la rétine. Ils sont visibles pendant deux jours, puis disparaissent pour redevenir visibles sous la forme d'une pigmentation à partir de 8-10 jours.

Il est maintenant utilisé des lasers multispots, qui représentent une avancée technologique importante notamment lorsque l'on veut traiter une plus grande surface de la rétine extra-maculaire pour détruire des zones ischémiques, comme dans la rétinopathie diabétique par exemple.

Par rapport aux photocoagulations classiques, cette intervention semi-automatisée permet de réduire par trois le temps de la séance de la photocoagulation, de mieux optimiser la répartition des impacts et de mieux les doser grâce à un zoom continu parafoveal. Une seule impulsion, provoque une salve d'impacts qui suivent un schéma de tirs groupé prédéterminé. En plus de la taille de l'impact, il est possible de faire varier la forme de ce dernier : sous forme de carrés, de triple arcs, de cercles ou encore de grille maculaire.

Les émissions laser se font dans le vert ou dans le jaune.

Les temps d'exposition sont très courts, puisque pour 0,01 seconde, on peut obtenir une intensité de 1000 mW, ce qui permet de réduire la douleur.

Le nombre de séances de laser varie selon les patients, elle dépend de la sévérité de la rétinopathie diabétique et de la tolérance du patient; en moyenne, 4 à 6 séances sont nécessaires. Chaque séance est généralement espacée de 7 à 14 jours si la photocoagulation panrétinienne est urgente, et tous les 21 à 28 jours si elle est moins urgente.

● EFFETS SECONDAIRES

Des effets secondaires peuvent être observés à la suite d'une photocoagulation panrétinienne :

- une baisse visuelle liée à l'apparition ou l'aggravation d'un oedème maculaire
- une réduction du champ visuel périphérique et par conséquent une gêne en vision nocturne
- développement de proliférations fibreuses, rétraction vitrénne et saignements à partir des néovaisseaux.

● LE LASER MACULAIRE

La photocoagulation maculaire permet de diminuer de 50% le risque de baisse d'acuité visuelle au cours de l'œdème maculaire diabétique. Il peut soit être utilisé en monothérapie, soit en traitement combiné aux injections intra-vitréennes d'anti-VEGF.

Le temps d'exposition des impacts sont très courts afin d'éviter la diffusion thermique au niveau de la neurorétine adjacente. La taille des impacts est de 80 à 100 microns. L'intensité est à adapter en fonction de l'épaississement rétinien variable d'une zone à l'autre.

La photocoagulation péri-maculaire doit être réalisée à intensité minimale. Grâce à des intensités faibles et des temps courts, l'irradiation se situerait essentiellement au niveau de la couche de l'épithélium pigmentaire et des photorécepteurs.

Le laser maculaire est utilisé pour traiter toutes les zones d'épaississement rétinien déterminé à l'OCT, tout en restant à distance de la fovéola, à 400 µm environ de la zone avasculaire centrale.

Il peut être pratiqué en cas d'œdèmes focaux et d'œdèmes diffus.

Les œdèmes focaux sont caractérisés par des exsudats entourant une zone d'épaississement maculaire secondaire à des diffusions localisées à partir de micro-anévrismes. Le traitement va consister à cibler les anomalies micro-vasculaires sans chercher à les blanchir ni à les occlure par des impacts répétitifs.

Lors d'œdèmes diffus, les diffusions occupent l'ensemble du lit capillaire. Le traitement vise à placer des impacts très doux, juxtaposés en quinconce sur la zone d'épaississement maculaire, à distance de la zone avasculaire centrale.

Au cours d'œdèmes diffus cystoïdes, la fovéola est difficile à localiser. L'examen angiographique va permettre de créer des repères avant de réaliser le laser.

La photocoagulation permettrait de d'améliorer l'oxygénation rétinienne, de réactiver la « pompe » de l'épithélium pigmentaire et de drainer l'œdème vers la choroïde. Cela permettrait une restauration de la barrière hémato-rétinienne externe.

B- LES INJECTIONS INTRA-VITRÉENNES

Les injections intra-vitréennes ont pour but premier le traitement de la maculopathie diabétique. Les produits injectés se diversifient avec le temps, de nouvelles molécules sont validées grâce à de grandes études randomisées et contrôlées. On différencie les injections intra-vitréennes de corticoïdes et d'anti-VEGF.

Néanmoins, l'augmentation du nombre d'injections ne doit pas conduire à une banalisation de l'acte puisqu'il peut engendrer des conséquences plus ou moins graves comme l'hémorragie sous-conjonctivale, la kératite, l'endophtalmie, l'hypertonie oculaire ou des déchirures rétinienne.

Il est donc nécessaire d'être rigoureux dans sa technique de réalisation.

Un traitement laser pourra être associé secondairement au traitement par injections intra-vitréennes, sur les zones d'œdème maculaire périfovéales persistantes.

●TECHNIQUE

Cette intervention ne requiert pas d'être réalisée au bloc opératoire mais dans une salle dédiée qui est régulièrement entretenue.

Avant l'injection, l'opérateur doit s'assurer de l'absence d'infection oculaire ou périoculaire qui contre-indique l'injection intra-vitréenne. L'anesthésie est topique.

On commence par nettoyer l'œil et la peau à la povidone iodée 4% (si absence d'allergie), puis on sèche à l'aide d'une compresse. Les paupières et les cils doivent être badigeonnés, les culs-de-sacs conjonctivaux sont lavés à la povidone iodée ophtalmique à 5%. Un champ stérile doit être mis en place pour isoler l'œil du patient. Un blépharostat va être utilisé pour limiter les risques de contact de l'aiguille avec le bord palpébral ou les cils.

Le repérage du point de ponction au marqueur est réalisé de préférence sur l'hémi-circonférence supérieure entre 3,5 et 4 mm du limbe. Le choix précis du point de ponction dépend de la meilleure exposition possible en fonction de l'anatomie des reliefs faciaux du patient et de sa coopération pour regarder dans la direction requise. Les méridiens horizontaux de 3h et 9h sont évités en raison de la présence des paquets vasculo-nerveux du segment antérieur.

Le geste doit être franc, rapide et précis. Si au cours de la pénétration de l'aiguille dans l'oeil, un mouvement intempestif provoque un contact de l'aiguille avec le bord palpébral ou les cils, l'avancée de l'aiguille devra être stoppée et le produit sera injecté.

Après l'injection du produit, une application de sérum physiologique est réalisée pour éliminer le produit antiseptique.

Ensuite il faut s'assurer de la persistance d'une perception lumineuse par le patient. L'efficacité du médicament injecté sera évaluée ultérieurement par l'ophtalmologiste.

Il est recommandé de ne pas injecter simultanément les deux yeux le même jour.

● LES INJECTIONS INTRA-VITRÉENNES DE CORTICOÏDES

Ces dernières sont indiquées dans le traitement de l'œdème maculaire diabétique diffus, voire mixte, réfractaire au traitement par laser et après obtention d'un équilibre glycémique et tensionnel satisfaisant.

Dans certaines situations l'injection intra-vitréenne de corticoïdes peut-être envisagé directement, chez le patient pseudo-phaque, ou chez le patient phaque pour lequel un traitement non corticoïde ne convient pas (particulièrement lorsqu'un suivi mensuel n'est pas possible), ou lorsqu'il existe des contre-indications au traitement par anti-VEGF. S'il s'agit d'un sujet jeune, il y a un risque pour que le patient développe une cataracte, il devra donc être prévenu.

Il est possible de proposer l'injection intra-vitréenne de corticoïde lorsqu'il est impossible d'obtenir un équilibre systémique satisfaisant pour « passer un cap », sachant que l'œdème récidivera au bout de quelques mois.

Ce traitement est contre-indiqué en cas de glaucome évolué ou non stabilisé, en cas d'antécédents d'hypertonie oculaire ou d'antécédents infectieux oculaires, chez un patient aphaque, en présence d'un implant à fixation irienne ou d'une iridectomie périphérique de grande taille.

● LES INJECTIONS INTRA-VITRÉENNES D'ANTI-VEGF

Actuellement, un traitement par anti-VEGF peut-être proposé en cas d' œdème maculaire cliniquement significatif entraînant une baisse d'acuité visuelle égale ou inférieure à 5/10ème, après une tentative de prise en charge optimale des facteurs systémiques et sous réserve que le patient ait bien compris le but et les modalités pratiques du traitement (suivi mensuel, injections mensuelles si nécessaire), et d'autant plus que l'on est en présence :

- d'un œdème maculaire diffus,
- d'une ischémie rétinienne périphérique sévère, à fortiori une rubéose irienne,
- d'un échec d'un traitement par laser bien réalisé,
- d'une impossibilité de réaliser un traitement par laser (lésions diffusantes responsables de l'épaississement maculaire ou épaississement focal trop proche du centre pour être traités).

Les injections intra-vitréennes d'anti-VEGF peuvent être proposées en cas de contre-indications du traitement par corticoïde. Cependant, elles sont contre-indiquées en cas d'antécédents cardio-vasculaires récents ou en cas de grossesse.

Le protocole de traitement par anti-VEGF proposé actuellement est le suivant :

- phase d'attaque : 3 injections mensuelles pour Lucentis, et 5 pour Eylea
- évaluation 1 mois après le protocole d'attaque

En cas d'échec du traitement, soit en l'absence d'amélioration significative de l'acuité visuelle (gain d'acuité visuelle inférieur ou égal à 3 lettres), on arrête les injections.

En cas d'amélioration significative de l'acuité visuelle (gain d'acuité visuelle supérieur ou égal à 4 lettres), on poursuit les injections jusqu'à l'obtention d'une stabilisation de l'acuité visuelle lors de 3 visites mensuelles successives, ou d'une acuité visuelle normale.

Si après obtention d'une stabilisation de l'acuité visuelle ou d'une acuité visuelle normale, après arrêt des injectons, il se produit une récurrence ou une aggravation de l'œdème maculaire diabétique avec baisse d'acuité visuelle, on reprend les injections puis on les stoppe selon les mêmes recommandations.

Ce protocole de traitement implique des visites mensuelles avec mesure de l'acuité visuelle, photographies rétinienne et tomographie en cohérence optique selon l'appréciation de l'ophtalmologiste.

Une chirurgie de la rétinopathie diabétique est le plus souvent réalisée lors de complications de la rétinopathie diabétique proliférante. L'acte chirurgical consiste en une vitrectomie postérieure.

Cette intervention peut-être réalisée à la suite de différentes complications, plus ou moins rapidement selon le risque évolutif fonctionnel péjoratif.

La chirurgie est indiquée en cas d'hémorragie du vitré ou de décollement de rétine.

Les principes du traitement chirurgical sont de :

- supprimer l'opacité des milieux en présence d'hémorragie du vitré;
- supprimer les tractions antéropostérieures ou tangentielles;
- disséquer et exclure les proliférations fibrovasculaires, les membranes épirétiniennes;
- occlure les éventuelles déchiscences rétiniennes;
- entamer ou poursuivre le traitement laser;
- coaguler les néovaisseaux à l'origine de saignement actif;
- permettre une « oxygénation rétinienne » accrue via une vitrectomie associée à un pelage de la membrane limitante interne.

PARTIE CLINIQUE



I- PRÉSENTATION DE L'ÉTUDE

Cette étude a été réalisée dans le service d'ophtalmologie du Centre Hospitalier Universitaire Gabriel Montpied à Clermont-Ferrand. Cette dernière a pour finalité de mettre en évidence le rôle de l'orthoptiste dans la rétinopathie diabétique.

Nous avons examiné 50 patients atteints d'une rétinopathie diabétique associée à une maculopathie œdémateuse.

L'orthoptiste joue un rôle majeur au diagnostic de la rétinopathie diabétique par la réalisation des photographies du fond d'œil à l'aide du rétinographe non mydriatique. En l'absence de cet appareil au Centre Hospitalier Universitaire Gabriel Montpied, nous nous sommes intéressés à la prise en charge des patients présentant une rétinopathie diabétique avec maculopathie par l'intermédiaire de l'OCT.

Ce dernier va pouvoir en premier lieu noter l'existence ou non d'œdème maculaire. En présence d'œdème maculaire, il va permettre de le qualifier de diffus ou de focal par le biais de la cartographie maculaire. La différenciation d'un œdème maculaire diffus et d'un œdème maculaire focal est essentielle pour la prise en charge thérapeutique puisque le traitement proposé sera différent selon le type d'œdème.

L'examen clinique d'un suivi de rétinopathie diabétique avec maculopathie diabétique doit inclure une anamnèse, une mesure de l'acuité visuelle, l'examen du fond d'œil, des examens complémentaires (l'OCT et l'angiographie selon les cas) pour juger de l'évolution de la pathologie.

II- MATÉRIELS ET MÉTHODES

Chaque patient venant au CHU bénéficie de :

- un interrogatoire : mettant en évidence la gêne du patient
- une acuité visuelle de loin avec l'échelle de Monoyer et une acuité visuelle de près avec l'échelle de Parinaud. Les différentes acuités visuelles se réalisent en monoculaire et avec le port de la correction optique prescrite par l'ophtalmologiste

- une OCT mettant en évidence le caractère diffus ou focal de l'œdème maculaire et décrivant ses composantes (cystoïdes ou non, associé à un contingent tractionnel)
- un fond d'œil mettant en évidence le type de rétinopathie diabétique.

Ensuite, une angiographie à la fluorescéine peut être réalisée par l'orthoptiste suite à la demande de l'ophtalmologiste. Cet examen va permettre d'apprécier les zones de perfusion capillaire et d'hyperperméabilité capillaire, ce qui va aider à la prise en charge thérapeutique des œdèmes maculaires. Il va confirmer la zone de la rétine touchée et ainsi la zone à traiter.

Suite à un œdème maculaire, plusieurs stratégies médicales sont possibles:

- le traitement par laser focal est préconisé en cas d'œdème maculaire focal
- les injections intra-vitréennes sont indiquées lors d'œdème maculaire diffus,
- chez tous les patients, tout traitement est déconseillé en l'absence d'équilibre des facteurs systémiques tels que la glycémie et la tension artérielle ou en cas d'absence de baisse d'acuité visuelle ressentie par le patient.

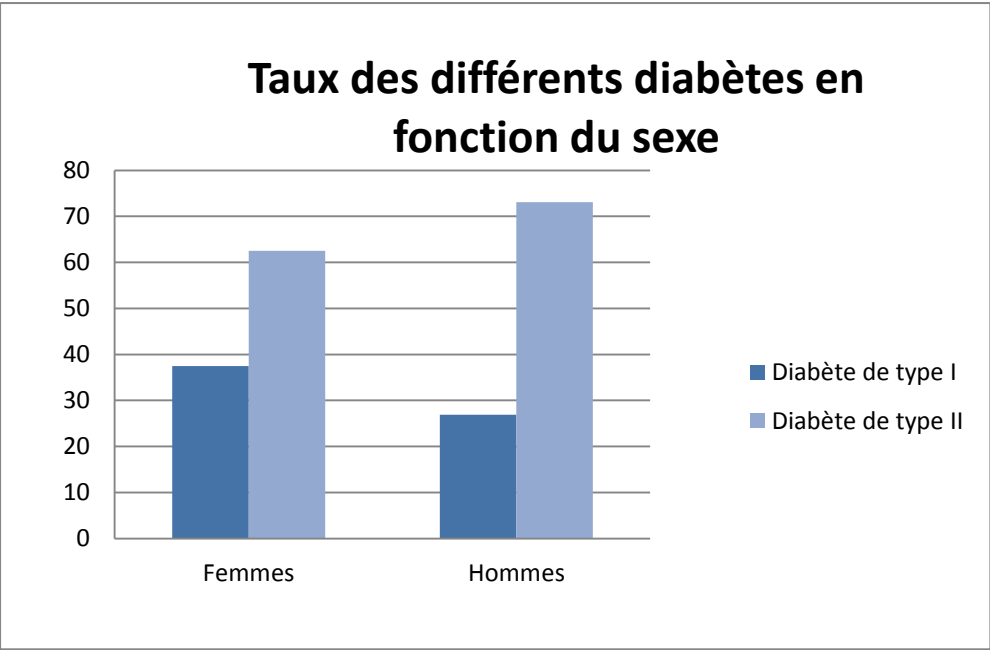
III- CARACTÉRISTIQUES DES PATIENTS

1°) SEXE ET TYPE DE DIABÈTE

Sur 50 patients, on compte 24 femmes et 26 hommes.

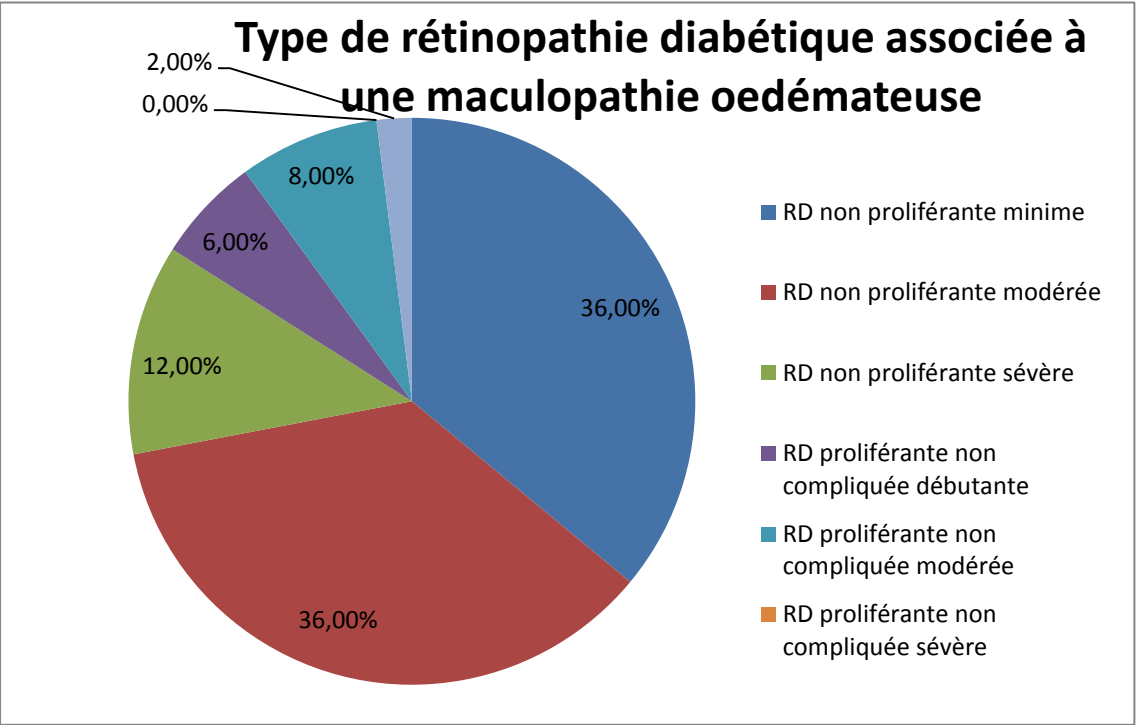
Parmi ces derniers, 34% possède une rétinopathie diabétique suite à un diabète de type I et 66% suite à un diabète de type II.

Pour notre étude, la rétinopathie diabétique associée à une maculopathie est autant présente chez les femmes que chez les hommes. Cependant elle est plus souvent la conséquence d'un diabète non insulino-dépendant.



2°) TYPES DE RÉTINOPATHIE DIABÉTIQUE

Notre étude a démontré qu'à n'importe quel stade de rétinopathie diabétique une maculopathie peut s'y ajouter, quelle soit proliférante ou non. Cependant, cette dernière est plus présente dans les formes non proliférantes puisque 84% de nos patients présentent une maculopathie diabétique associée à une rétinopathie non proliférante.



1°) LES DIFFÉRENTS ŒDÈMES MACULAIRES

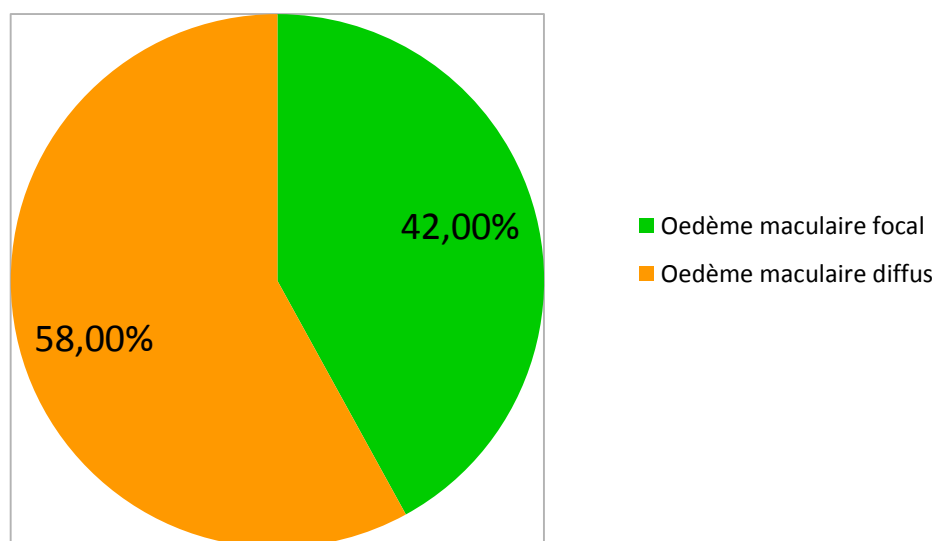
L'OCT va mettre en évidence l'œdème maculaire, grâce à la Thickness Map qui est une représentation de la cartographie maculaire, ce dernier va pouvoir ainsi être qualifié de focal ou de diffus.

L'œdème maculaire focal est localisé, il concerne seulement un secteur de la rétine. Il se situe soit en temporal, soit en nasal, soit en supérieur, soit en inférieur.

A la différence de l'œdème maculaire diffus qui occupe toute la surface rétinienne.

Parmi nos patients, on retrouve un taux plus important d'œdème maculaire diffus.

Les différents œdèmes maculaires



2°) LES CARACTÉRISTIQUES CLINIQUES DES DIFFÉRENTS OEDÈMES MACULAIRES

Au-delà de la position de l'œdème sur la rétine, l'OCT va aussi mettre en évidence d'autres anomalies rétiniennes comme un décollement séreux rétinien, une membrane épirétinienne ou un syndrome tractionnel, qui s'ajouteront à l'œdème maculaire.

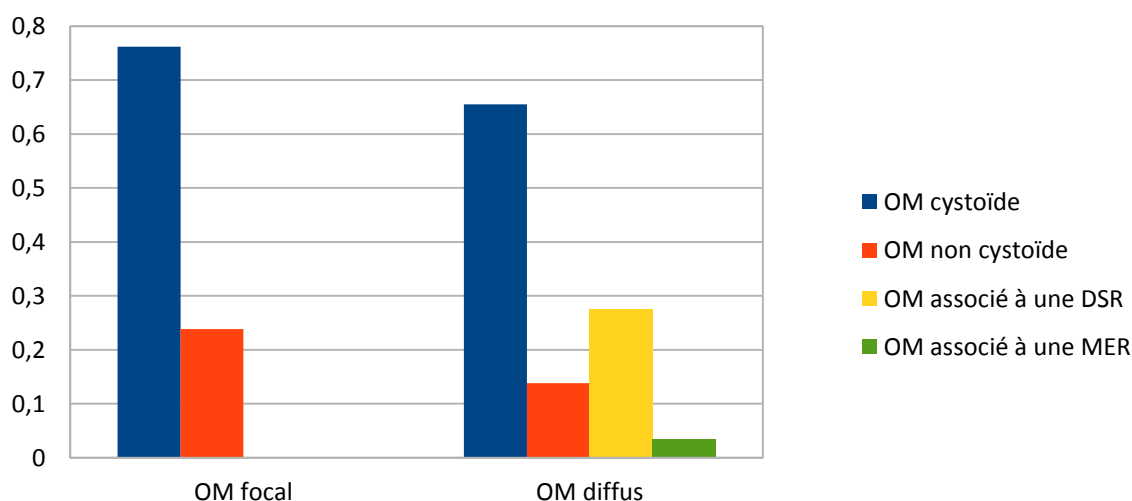
En cas de d'œdème maculaire associé à un décollement séreux rétinien, il sera préconisé de le traiter par injection intra-vitréenne si aucune contre-indication ne se présente.

Au contraire, en cas de membrane épirétinienne ou de syndrome tractionnel, il pourra être proposé de traiter l'œdème maculaire par chirurgie.

De plus, l'OCT va permettre de caractériser l'œdème maculaire diffus de cystoïde ou de non cytoïde.

Un œdème maculaire cystoïde est un épaississement microkystique de la rétine maculaire qui se traduit par une accumulation de liquide inflammatoire disposée en micrologettes au sein de la macula.

Caractéristiques cliniques des œdèmes maculaires focaux et diffus



Dans notre étude, la plupart des œdèmes maculaires focaux sont cystoïques (environ 75%). Le quart restant représente des œdèmes maculaires focaux non cystoïques. Aucun d'entre eux n'est associé à un décollement séreux rétinien ou à une membrane épirétinienne.

De même pour les œdèmes maculaires diffus, la majorité sont des œdèmes maculaires

cystoïdes (environ 65%).

Néanmoins parmi les patients présentant des œdèmes maculaires diffus, on retrouve 28% de décollement séreux rétinien associé à l'œdème maculaire, soit 8 patients.

Chez un seul patient, l'OCT va mettre en évidence une membrane épirétinienne en plus de l'œdème maculaire diffus.

On ne retrouvera aucun syndrome de traction associé à un œdème maculaire qui soit focal ou diffus.

3°) LA PRISE EN CHARGE DES ŒDÈMES MACULAIRES

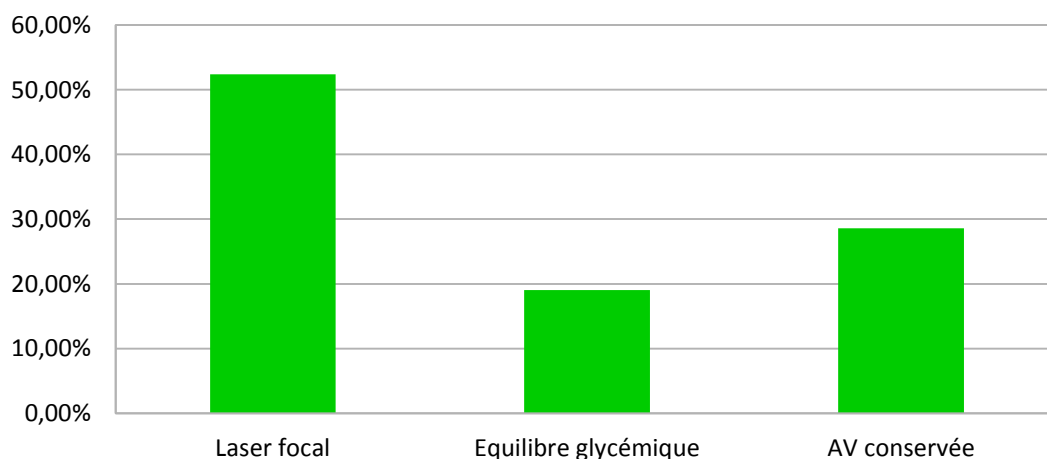
En fonction du type d'œdème maculaire retrouvé à l'OCT, le traitement de ce dernier va être différent : soit par laser, soit par injection intra-vitréenne.

Dans certains cas, le médecin aura décidé de ne pas traiter l'œdème : soit parce qu'il n'engendrait pas de gêne pour le patient et n'avait aucune conséquence sur l'acuité visuelle, soit parce que l'équilibre glycémique du patient n'était pas assez stabilisé.

Parmi la totalité des patients présentant des œdèmes focaux, la moitié va être traitée par laser focal.

Par ailleurs, les autres patients ne se verront pas proposer de traitement momentanément, soit parce que l'œdème maculaire n'engendre aucun désagrément (environ 30% des patients), soit en attendant un équilibre du diabète (environ 20%).

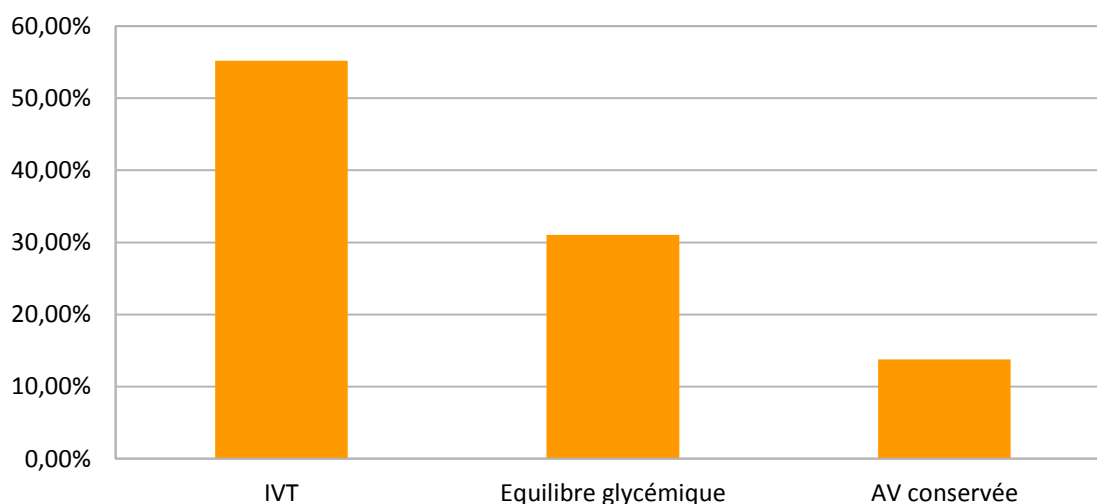
Prise en charge des oedèmes maculaires focaux



D'une part, parmi les patients possédant un œdème maculaire diffus, la moitié va être soignée par des injections intra-vitréennes.

D'autre part, environ 30 % des patients ne seront pas traités à cause d'un non équilibre du diabète et 20% en raison d'une acuité visuelle non atteinte par l'œdème.

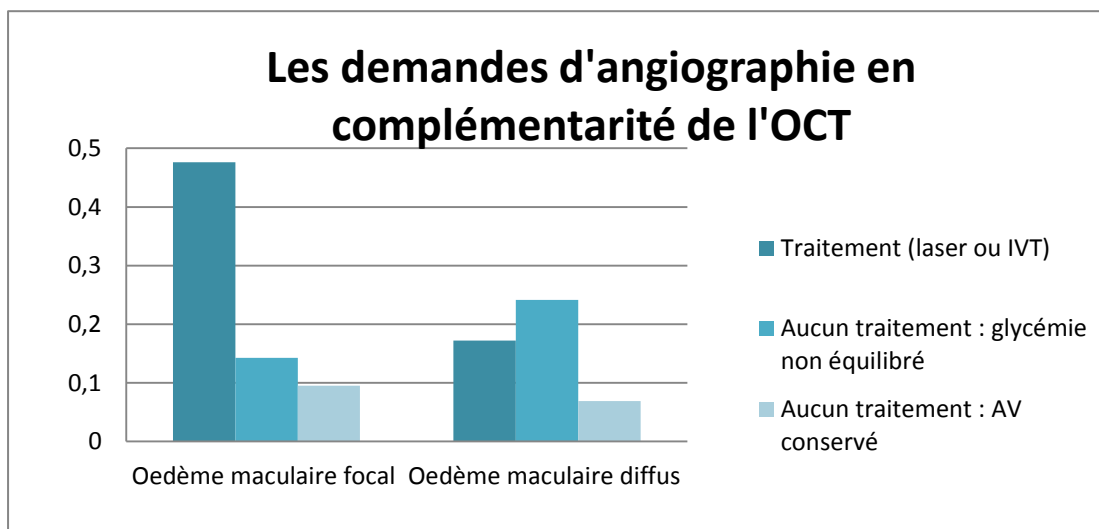
Prise en charge des oedèmes maculaires diffus



4°) L'ANGIOGRAPHIE, EXAMEN COMPLÉMENTAIRE

En vue du traitement, l'examen complémentaire de l'angiographie à la fluorescéine peut-être demandé, celui-ci va permettre d'appuyer et d'apporter de la précision aux zones à traiter. Elle est autant utile pour les œdèmes maculaires focaux que diffus. De plus, elle peut aussi bien être demandée dans les formes où tout traitement est contre-indiqué, pour suivre l'évolution de la maculopathie.

Au total 58% des patients de notre étude ont eu une angiographie après avoir rencontré l'ophtalmologiste.



Dans notre étude, l'angiographie est majoritairement demandée en cas d'œdème focal qui sera traité par laser focal, puisque 70% des patients présentant un œdème maculaire focal ont une angiographie.

Cependant elle est de même sollicitée dans les œdèmes diffus nécessitant ou non un traitement, 45% des patients présentant un œdème maculaire diffus ont une angiographie.

V- CONCLUSION PARTIE CLINIQUE

L'OCT est un examen devenu un examen systématique à chaque prise en charge des rétinopathies diabétiques. Il va ainsi déceler tout type d'œdème maculaire et d'indiquer par la suite son traitement soit par laser, soit par injection intra-vitréenne.

L'angiographie à la fluorescéine vient en complément du résultat retrouvé à l'OCT.

CONCLUSION



La rétinopathie diabétique est une conséquence du diabète au niveau oculaire, qu'il soit insulino-dépendant ou non.

Cependant, la rétinopathie diabétique n'est pas une répercussion directe du diabète. Ainsi toutes les personnes atteintes de diabète ne présentent pas une rétinopathie diabétique. Différents facteurs sont donc favorables à son développement tel que l'hyperglycémie, l'hypertension artérielle, la néphropathie et l'ancienneté du diabète.

Toute personne ayant du diabète doit se faire contrôler par un ophtalmologiste une fois par an.

Son dépistage est possible grâce aux photographies du fond d'œil réalisées à l'aide de rétinographe mydriatique ou non. Ces dernières vont mettre en évidence des micro-anévrismes, des hémorragies, des nodules cotonneux, ce qui permettra de faire le diagnostic de la rétinopathie diabétique.

Dans le cadre du dépistage, le rétinographe non mydriatique présente un intérêt majeur puisqu'il est réalisé rapidement car il ne nécessite aucune dilatation.

En fonction du nombre et de la sévérité des signes retrouvés aux photographies du fond d'œil, il va être possible de suivre l'évolution de la rétinopathie diabétique.

Une classification de cette dernière permet de juger de la sévérité de l'ischémie rétinienne et du risque de néovascularisation.

Le rétinographe va aussi jouer un rôle dans la surveillance de la rétinopathie.

L'angiographie à la fluoréscéine est un examen complémentaire aux photographies du fond d'œil qui permet de juger de la perfusion capillaire rétinienne.

A la suite de ces différents examens, une prise en charge par l'ophtalmologiste sera effectuée.

Tout d'abord la photocoagulation panrétinienne en cas de néovascularisation ; par la suite une chirurgie pourra être proposée en cas de complications de la rétinopathie diabétique.

En plus de la rétinopathie diabétique, il est possible qu'une maculopathie diabétique œdémateuse s'y ajoute. Elle se traduit par un œdème maculaire focal ou alors diffus.

L'œdème maculaire va être détecté préalablement par une sensation de baisse d'acuité visuelle par le patient et confirmé par l'OCT. Il va permettre de le localiser et en fonction de sa position et de son étendue une prise en charge sera proposée.

En cas d'œdème maculaire focal, il sera plutôt préconisé un traitement par laser focal ; à la différence en cas d'œdème maculaire plus étendu il sera proposé un traitement par injection intra-vitréenne.

L'OCT va aussi être utilisé pour suivre l'évolution de la maculopathie diabétique œdémateuse.

L'angiographie à la fluorescéine va aussi être un complément de l'OCT puisqu'elle va permettre de localiser l'œdème maculaire.

La rétinopathie diabétique peut avoir des effets irréversibles puisqu'elle peut conduire à la cécité.

De ce fait, l'orthoptiste peut aussi intervenir dans la rééducation de basse vision. Il va ainsi essayer de compenser le trouble induit par la rétinopathie diabétique, de manière à ce que le patient gagne en autonomie et que sa qualité de vie soit améliorée en lui apprenant à utiliser sa vision résiduelle ou encore en l'équipant d'aide optique grossissante.

Au final, l'orthoptiste est impliqué dans l'aide à la consultation de l'ophtalmologiste. Il effectue également les examens complémentaires à la demande de ce dernier. Il joue donc un rôle important dans le diagnostic, la prise en charge et la surveillance des patients atteints de rétinopathie diabétique. De plus il peut intervenir lors des rééducations de basse vision en cas de rétinopathie diabétique avancée.

Il a également un rôle de santé publique en expliquant aux patients diabétiques de la gravité des conséquences de la rétinopathie diabétique et l'importance du contrôle annuel chez l'ophtalmologiste.

BIBLIOGRAPHIE

Ouvrages

Cours d'orthoptie Ecole d'orthoptie de Clermont-Ferrand

Endocrinologie, diabétologies et maladies métaboliques, Pr Jacques YOUNG, *Editions Elsevier Masson (2011)*

Mémoire Rétinopathie Diabétique : DU basse vision Lyon, Fanny CONESA et Claire PACTAT (2010)

Tomographie à cohérence optique : du Time Domain au Spectral Domain, Salomon Yves COHEN, Amélie LECLAIRE-COLLET, Belkacem HAOUCHINE, *Novartis (août 2009)*

Diagnostic angiographique des maladies rétiniennes, Salomon Yves COHEN, Gabriel QUENTEL, Isabelle MEUNIER, Brigitte GUIBERTEAU, Corinne DELAYA-MAZZA et Gilles CHAINE, *Editions Elsevier Masson (2004)*

Techniques d'exploration de la rétine, Alain GAUDRIC et Salomon COHEN, *Editions Médecine Sciences Publications / Lavoisier (2012)*

Pathologie vasculaire du fond d'oeil – Rétinopathie diabétique, Alain GAUDRIC et Samuel COHEN, *Editions Médecine Sciences Publications / Lavoisier (2012)*

La rétinopathie diabétique de la clinique au traitement, Amélie LECLEIRE-COLLET, *Editions Med'Com (2013)*

Guide de l'orthoptie, Marie-France CLENET et Christiane Hervault, *Editions Elsevier Masson (2013)*

Articles

Institut de Veille Sanitaire « Prévalence et incidence du diabète, et mortalité liée au diabète en France » Anne FAGOT-CAMPANA, Isabelle ROMON, Sandrine FOSSE, Candice ROUDIER, (Novembre 2010)

Société Française d'Ophtalmologie « Recommandations médicales pour le dépistage de la rétinopathie diabétique par photographies du fond d'oeil », Pr Pascale MASSIN

Société Française d'Ophtalmologie « Traitement de l'oedème maculaire diabétique », Pascale MASSIN, Stéphanie BAILLIF, Catherine CREUZOOT-GARCHER, Franck FAJNKUCHEN, Laurent KODJIKIAN, (2015)

Académie Nationale de Chirurgie « Techniques chirurgicales : nouveauté en chirurgie vitréo-rétinienne », JF. CHARLIN, H. MASSE, Y. YHUEL (2012)

Sites internet

Organisation Mondiale de la Santé « Diabète » (en ligne) *Janvier 2015*
<http://www.who.int/mediacentre/factsheets/fs312/fr/>