



HAL
open science

**Sclérose en plaques, OCT et cellules ganglionnaires :
étude prospective et rétrospective au sein du service
d'ophtalmologie du CHU Gabriel Montpied de l'atteinte
du complexe ganglionnaire maculaire avec l'OCT dans la
sclérose en plaques**

Alizée Wimberger

► **To cite this version:**

Alizée Wimberger. Sclérose en plaques, OCT et cellules ganglionnaires : étude prospective et rétrospective au sein du service d'ophtalmologie du CHU Gabriel Montpied de l'atteinte du complexe ganglionnaire maculaire avec l'OCT dans la sclérose en plaques. Médecine humaine et pathologie. 2016. dumas-01406868

HAL Id: dumas-01406868

<https://dumas.ccsd.cnrs.fr/dumas-01406868v1>

Submitted on 1 Dec 2016

HAL is a multi-disciplinary open access archive for the deposit and dissemination of scientific research documents, whether they are published or not. The documents may come from teaching and research institutions in France or abroad, or from public or private research centers.

L'archive ouverte pluridisciplinaire **HAL**, est destinée au dépôt et à la diffusion de documents scientifiques de niveau recherche, publiés ou non, émanant des établissements d'enseignement et de recherche français ou étrangers, des laboratoires publics ou privés.



Distributed under a Creative Commons Attribution - NonCommercial - NoDerivatives 4.0
International License



Sclérose en plaques, OCT et cellules ganglionnaires

*Étude prospective et rétrospective au sein du service d'ophtalmologie
du CHU Gabriel Montpied de l'atteinte du complexe ganglionnaire
maculaire avec l'OCT dans la sclérose en plaques*

Mémoire de fin d'étude en vue de l'obtention du Certificat de Capacité d'Orthoptie 2016

Directeur de Mémoire : Camille BOSC

Alizée Wimberger
Promotion 2013-2016

REMERCIEMENTS

A Madame le **Docteur DALENS**, ophtalmologiste du CHU de Clermont-Ferrand et directrice de l'école d'Orthoptie, pour la richesse de son enseignement, son savoir et ses conseils au cours de ces trois années.

A Monsieur le **Professeur CHIAMBARETTA**, chef de service et ophtalmologiste au CHU de Clermont-Ferrand, pour son enseignement et son accueil au sein du service.

A Monsieur le **Docteur BOSC** pour son aide à l'élaboration de ce mémoire.

A Madame **Michèle NEYRIAL**, orthoptiste, pour la richesse de son savoir et le partage de ses connaissances.

A l'ensemble des médecins du service : **Pr. BACIN, Dr. BOCCARD, Dr. BONNIN, Dr. BONNS, Dr. DANIEL, Dr. FARGUETTE, Dr. NEZZAR, Dr. PAULON, Dr. REBIKA, Dr. ROUSSEAU, Dr. SABADEL, Dr. SILLAIRE** pour leurs enseignements, le partage de leurs connaissances et leurs disponibilités.

A l'ensemble des orthoptistes du service : **Camille ADAMKIEWICZ, Diane ARDUINI, Coralie COLLA, Hélène GRELEWIEZ, Jean-Jacques MARCELLIER, Sylvie MICHEL, Florie MONIER, Nathalie MONNEYRON, Laurent PARIS et Constance PELTIER**, pour leur accueil, leur écoute, leur précieuse pédagogie, leur patience et leurs conseils tout au long de ces trois années.

Aux **internes du service**, pour leur bonne humeur, leur gentillesse, leur aide, et leurs conseils.

A **l'équipe du service** : les infirmières, les aides-soignantes et les secrétaires pour leur disponibilité.

A toute **l'équipe du service d'Ophtalmologie du CH Jacques Lacarin de Vichy** pour leur accueil et leur accompagnement.

A **Martine Audebert**, orthoptiste du SESSAD Victor Duruy et l'ensemble de l'équipe pour leur chaleureux accueil et leur enseignement.

A **Chrytèle Dunoyer** et **Agnès Simon**, orthoptistes en libéral, pour leur accueil et leur précieux enseignement.

A **l'ensemble de mes camarades orthoptistes**, pour ces trois merveilleuses années passées à leur côté, et en particulier Marlène, Fanny, Cloé, Léa, Maxime, Fred.

A **ma famille**, pour leur magnifique présence et leur soutien sans faille tout au long de mes études.

SOMMAIRE

REMERCIEMENTS	2
INTRODUCTION	6
ETUDE THEORIQUE	7
I. La sclérose en plaques.....	8
1. Définition	8
a) Epidémiolog.....	9
b) Généralités	9
c) Histoire de la maladie	10
d) Méthode de détection de la sclérose en plaques.....	11
e) Les causes de la sclérose en plaques.....	11
f) Les différentes formes de sclérose en plaques	11
2. Anatomie et physiologie.....	12
a) Transmission du potentiel d'action	13
b) La gaine de myéline	15
c) Mécanismes des lésions démyélinisantes.....	16
d) Défense normale de l'organisme en cas d'agression biologique	17
e) Mécanisme dans la sclérose en plaques	18
3. Atteintes oculaires.....	19
a) La neuropathie optique rétrobulbaire	19
b) Uvéites.....	23
c) Atteintes oculomotrices	23
d) Nystagmus.....	24
e) Périphlébites rétiniennes	25
f) Discrimination des couleurs et sensibilité aux contrastes	25
g) Hémianopsie	26
h) Dysmétrie oculaire et parésie du regard	26
4. Atteintes non oculaires	26
a) Signes sensoriels.....	27
b) Signes moteurs	28
c) Signes cérébelleux.....	28
d) Signes vestibulaires	29
e) Signes sphinctériens.....	29
f) Signes cognitifs.....	29
g) Troubles de l'humeur et du comportement.....	30

h)	Manifestations inhabituelles.....	30
5.	Diagnostic : les critères de Mc Donald révisés de 2010	31
a)	Diagnostic de sclérose en plaques après un syndrome clinique isolé.....	32
b)	Critères diagnostics de sclérose en plaques progressive primaire.....	32
6.	Traitement.....	32
7.	Evolution : les différentes formes évolutives.....	33
a)	La poussée.....	33
b)	Forme rémittente.....	34
c)	Forme progressive d’emblée.....	34
d)	Forme secondaire progressive	34
8.	Diagnostic différentiel	34
II.	Examens complémentaires	35
1.	Champ visuel	35
a)	Définition.....	35
b)	Principe.....	37
c)	Résultats.....	39
2.	Tomographie en cohérence optique (OCT).....	40
a)	Historique.....	40
b)	Définition et principe de l’examen.....	41
c)	Fonctionnement de l’examen	42
d)	Conditions de réalisation.....	44
e)	Résultats, analyse et traitement de l’image.....	46
f)	OCT et sclérose en plaques	49
3.	Electrophysiologie et sclérose en plaques	51
III.	La cellule ganglionnaire.....	52
1.	Définition.....	52
2.	Anatomie	53
3.	Cellule ganglionnaire et sclérose en plaques	56
	ETUDE CLINIQUE	57
I.	Présentation de l’étude.....	58
II.	Matériels et méthodes.....	58
III.	Analyse générale des patients	59
1.	Age.....	59
2.	Sexe	60
3.	Analyse des NORB précédentes	60

IV. Analyse des caractéristiques	61
1. L'acuité visuelle	61
a) Acuité visuelle de l'œil sain	61
b) Acuité visuelle de l'œil atteint à la première consultation	62
c) Acuité visuelle de l'œil atteint à 1 mois	62
d) Acuité visuelle de l'œil atteint à 3 mois	63
2. Le fond d'œil.....	64
3. Le réflexe photomoteur	65
4. L'œil atteint	66
5. Le champ visuel	66
6. Symptômes.....	68
7. Rechute de névrite optique rétrobulbaire	68
8. Diagnostic de sclérose en plaques	69
a) Grâce à l'IRM	69
b) Grâce à la NORB	69
9. L'OCT.....	70
a) Analyse après 3 mois.....	72
b) Analyse après 6 mois.....	73
V. Les limites de l'étude.....	75
DISCUSSION	76
CONCLUSION.....	79
BIBLIOGRAPHIE.....	80

INTRODUCTION

La sclérose en plaques est apparue au XIX^{ème} siècle. C'est une maladie auto-immune c'est-à-dire que le système immunitaire s'attaque aux cellules normales de l'organisme. Elle consiste en une démyélinisation progressive du système nerveux central. C'est une maladie dégénérative qui se traduit par un déficit de myéline en différents endroits.

La sclérose en plaques touche environ une personne sur 1000 en France. C'est une pathologie qui est diagnostiquée grâce à la réalisation de plusieurs examens autres qu'ophtalmologiques. Elle se diagnostique par l'interprétation de ces différents examens dans leur ensemble et non avec un seul.

L'OCT qui signifie tomographie en cohérence optique, est un examen qui permet d'étudier les différentes structures de l'œil notamment la rétine et plus particulièrement le complexe ganglionnaire maculaire. Il est réalisé grâce à un faisceau lumineux réfléchi par les différentes couches.

Cet examen complémentaire est effectué par l'orthoptiste qui a un rôle capital dans sa réalisation. En effet, il doit être fiable et interprétable pour un bon diagnostic ou suivi. L'orthoptiste a donc un rôle d'aide à la consultation notamment en réalisant les différents examens complémentaires utiles dans le suivi des différentes pathologies ophtalmologiques.

Il est important de préciser que l'OCT est un examen très récent qui date de 1996 et que le logiciel permettant l'analyse du complexe ganglionnaire maculaire l'est encore plus. Son analyse est encore mal connue.

Dans ce mémoire, nous étudierons l'atteinte du complexe ganglionnaire maculaire, grâce à l'OCT, dans la sclérose en plaques. Nous essayerons alors de montrer quels sont le quadrant et la couche du complexe les plus touchés dans la sclérose en plaques lors des poussées de névrite optique rétro bulbaire et après.

Pour se faire, nous étudierons dans un premier temps, la sclérose en plaques, son fonctionnement et son impact sur l'organisme, ses manifestations ainsi que son évolution. Dans un second temps, nous nous intéresserons à la réalisation de l'examen qu'est l'OCT. Enfin, nous analyserons la cellule ganglionnaire, dans sa partie anatomique ainsi que fonctionnelle.

ETUDE THEORIQUE

I. La sclérose en plaques :

1. Définition :

La sclérose en plaques (SEP) est une maladie inflammatoire chronique auto-immune qui touche la substance blanche du système nerveux central. La gaine de myéline est la cible première mais il existe également une atteinte de l'axone qui peut être primaire ou secondaire. Elle entraîne alors la formation de plaques de démyélinisation : le système de défense qui devrait normalement protéger le patient des agressions extérieures, attaque ses propres cellules. Les raisons de cette attaque sont encore mal connues.

Ces plaques de démyélinisation sont réparties au sein de toutes les zones myélinisées du système nerveux central (nerf optique, zones péri-ventriculaires, corps calleux, cervelet, moelle) c'est pourquoi il existe une telle diversité de symptômes.

Lors de la maladie, il y a une intervention de mécanismes auto-immuns complexes qui attaquent les cellules ayant pour rôle de synthétiser la gaine de myéline qui entoure les axones dans le système nerveux central. Ce phénomène entraîne des lésions à l'aspect scléreux (épais et dur). Ces lésions sont dispersées dans le système nerveux central et sont appelées plaques, d'où le nom de sclérose en plaques. Elles traduisent alors une démyélinisation et souvent le début d'une dégénérescence des axones.

La forme la plus courante de la sclérose en plaques est représentée par un cycle poussées-rémissions, avec des poussées définies, à la suite desquelles on observe des rémissions complètes ou partielles dû à une remyélinisation. Il faut bien préciser que la capacité de l'organisme à réparer la myéline peut diminuer avec le temps, et les altérations neurologiques finissent par ne plus régresser puisque l'organisme ne parvient plus à réparer assez la myéline et ces nouvelles altérations constituent des lésions définitives. Ce qui mène au déclenchement de la sclérose en plaques et à ses symptômes.

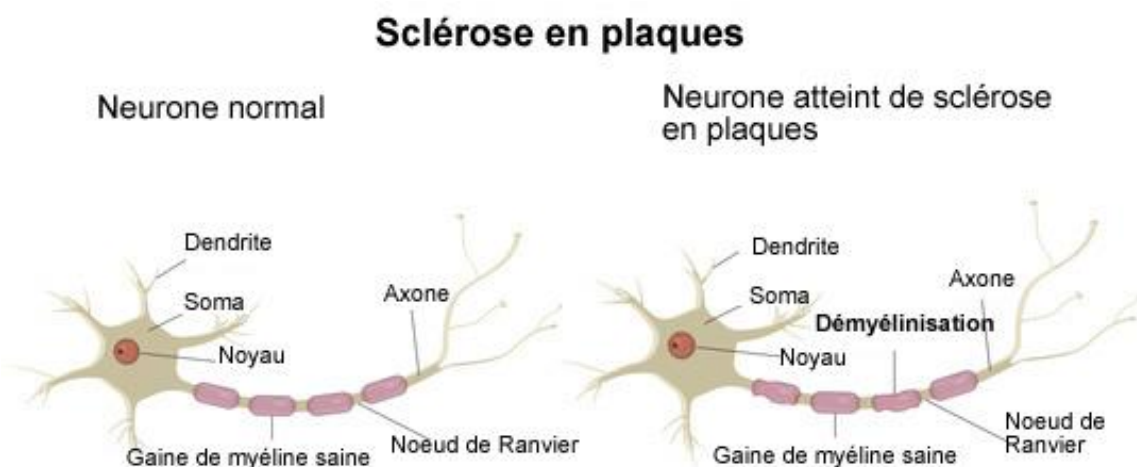


Figure 1 : Anatomie d'un neurone normal comparé à un neurone chez un patient atteint de sclérose en plaques.

a) Epidémiologie :

La cause de la sclérose en plaques est encore inconnue, mais serait probablement d'origine multifactorielle.

C'est une maladie dite du sujet jeune et débute en général vers 20-30 ans. Elle est exceptionnelle chez l'enfant et peut débiter plus tard au maximum vers 50 ans.

Les femmes sont plus souvent atteintes que les hommes. On retrouve une prévalence de 60 à 70 % pour les femmes et 30 à 40 % pour les hommes.

Chez les trentenaires, elle représente la première cause de handicap neurologique sévère non traumatique.

La sclérose en plaques est deux fois plus invalidante chez les femmes que chez les hommes.

Les facteurs environnementaux sont probables : on dénombre par exemple, la température, l'ensoleillement, l'alimentation, la pollution, l'hygiène, le tabac, les infections notamment virales, la radioactivité tellurique naturelle.

L'incidence est le nombre de nouveaux cas enregistrés sur une période donnée au sein d'une population de 100 000 habitants habituellement. La période sur laquelle sont dénombrés ces nouveaux cas est de 1 an en général.

Dans la sclérose en plaques, l'incidence augmente en France : elle était de 2 à 4 nouveaux cas en 2000 pour être de 4 à 7 nouveaux cas en 2009.

Cette interprétation reste délicate car elle peut être la conséquence du développement important des moyens diagnostics. À ce jour, on observe une augmentation des capacités de diagnostic.

La prévalence est le nombre de personnes atteintes à un moment donné.

En France, elle était de 60 000 en 2005 et de 90 000 en 2009. Environ 80 000 personnes sont touchées en France ce qui représente environ 1 personne sur 1000. Il existe un gradient mondial nord > sud.

La grossesse aurait un effet bénéfique sur la maladie en ralentissant temporairement la fréquence des poussées.

b) Généralités :

La myéline est une membrane biologique qui s'enroule autour des axones pour constituer une gaine.

Un axone est le prolongement simple et unique grâce auquel un neurone communique avec sa cellule cible.

La gaine de myéline a donc pour rôle d'isoler et de protéger les fibres nerveuses. On pourrait la comparer au plastique autour des fils électriques. Elle consiste également à modifier la vitesse de propagation de l'influx nerveux transportant l'information le long des neurones.

La myéline est fabriquée par deux types de cellules différents : les cellules de Schwann dans le système nerveux périphérique et les oligodendrocytes dans le système nerveux central.

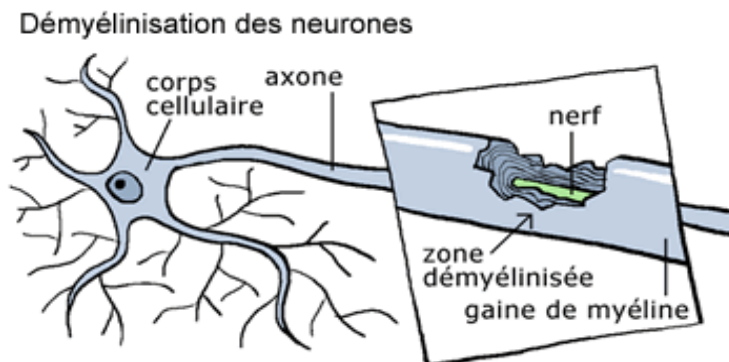


Figure 2 : Neurone démyélinisé.

c) Histoire de la maladie :

Au XIX^{ème} siècle, on utilisait déjà le terme *sclérose en taches* ou en *îles* pour désigner la sclérose en plaques.

Le terme de *sclérose en plaques* proprement dit fut utilisé pour la première fois par A. Vulpian en 1866.

Pourquoi "sclérose en plaques" ?

Sclérose : parce que cette maladie entraîne un durcissement des tissus dans les régions atteintes du cerveau et de la moelle épinière.

En plaques : parce qu'elle s'attaque au cerveau et à la moelle épinière en plusieurs endroits.

La sclérose en plaques était déjà connue au XIX^{ème} siècle comme nous le laissent supposer certains témoignages, d'après la description qui en est faite. C'est le Professeur Jean Cruveilhier qui a rapporté, en 1835, les premières représentations des lésions caractéristiques de la sclérose en plaques. Il faudra alors attendre 1868 pour que le Docteur Jean Martin Charcot fasse une description claire et précise des lésions observées.

La sclérose en plaques correspond à une atteinte du système nerveux central, c'est à dire de l'encéphale, du tronc cérébral ou de la moelle. Ainsi, la maladie est caractérisée par une grande variété de signes et de symptômes neurologiques selon les régions de la substance blanche atteinte.

La maladie débute le plus souvent par poussées. Une poussée est définie comme une période de survenue ou d'aggravation de signes neurologiques durant plus de 24 heures et séparée de la précédente d'au moins un mois et en dehors d'un épisode fébrile.

À la fin du XIX^{ème} siècle, le neurologue Pierre Marie émettait la possibilité d'une origine infectieuse, comme si la maladie était le résultat tardif d'une maladie infectieuse banale de l'enfance. Les analyses concernant cette hypothèse sont toujours d'actualité.

Depuis, plusieurs études ont été menées et diverses hypothèses ont été évoquées :

- le principe de l'auto-immunité (1933),
- l'implication d'un virus (1940),
- l'influence sur le déroulement de la maladie, de l'anxiété et des agressions psychologiques (thèse américaine),
- la répartition géographique de la SEP (épidémiologie),
- l'incidence d'un rétrovirus (nouvelle classe de virus parasitant le système nerveux) propre à la sclérose en plaques.

D'autres domaines de recherche sont ouverts grâce à la neuroradiologie notamment.

Dans les années 1960, le Professeur François Lhermitte a décidé d'ouvrir le dossier de la sclérose en plaques devant l'opinion et les pouvoirs publics. Suite à quoi l'Association pour la Recherche sur la Sclérose en Plaques : ARSEP, fut fondée le 5 mars 1969 dans le but d'apporter une aide financière privée aux chercheurs. Elle fut alors reconnue d'utilité publique par le décret du 13 décembre 1978 grâce à l'efficacité de ses actions et la détermination dans son combat contre la sclérose en plaques.

d) Méthode de détection de la sclérose en plaques :

En cas de suspicion de la maladie, il faut mettre en place la réalisation de différents examens pour établir un diagnostic précis. Notamment avec l'IRM et la ponction lombaire qui permettent respectivement de détecter la présence de plaques et les signes inflammatoires. Mais aucune méthode de détection n'est fiable à 100%.

e) Les causes de la sclérose en plaques :

Les origines de la sclérose en plaques sont encore mal connues mais les récentes découvertes auraient tendance à montrer qu'elle est d'origine multifactorielle, avec des facteurs aussi bien environnementaux que génétiques. Ce n'est pas une maladie héréditaire.

f) Les différentes formes de sclérose en plaques :

La forme rémittente : phase initiale la plus répandue, alternant poussées et stades de rémission plus ou moins complète.

La forme secondaire progressive : 50 % des personnes atteintes de forme rémittente voient leur maladie s'aggraver, nécessitant, au bout de 10-15 ans de maladie, une aide à la marche.

La forme secondaire d'emblée : plus rare (15% des cas), la sclérose en plaques apparaît après 40 ans, et se développe rapidement en un handicap lourd.

2. Anatomie et physiologie :

Le point de départ est l'atteinte démyélinisante des fibres nerveuses du système nerveux central. L'emplacement des atteintes explique souvent la symptomatologie. Rappelons que le système nerveux central comprenant le cerveau, le cervelet et la moelle épinière, est initialement le seul concerné par la maladie.

Le système nerveux périphérique comporte les racines nerveuses de la moelle épinière et les nerfs périphériques ou tronc nerveux. Avec l'évolution de la maladie, on a décrit des atteintes périphériques même si elles restent le plus souvent consécutives à d'autres pathologies dont le diabète, l'insuffisance thyroïdienne, certains toxiques notamment hépatique, l'insuffisance rénale, ...

Nous retiendrons l'atteinte du système nerveux central comme l'élément le plus important de la sclérose en plaques. En effet, il en constitue la cible dont les atteintes, par leurs manifestations, contribueront au diagnostic clinique et radiologique.

Le neurone est la structure cellulaire de base. Il est constitué d'un corps cellulaire comportant plusieurs ramifications qui lui permettent d'effectuer des relations, plus couramment appelées synapses, avec d'autres neurones de façon à créer des circuits. Le corps cellulaire est constitué d'un noyau et d'un prolongement fin qui peut être long parfois : c'est l'axone. La transmission de l'influx nerveux se fait par l'axone. Les fibres nerveuses peuvent être ascendantes ou descendantes.

On distingue les neurones myélinisés des neurones non myélinisés. En effet, certains neurones sont entourés d'une gaine que l'on appelle la myéline. Ils correspondent en fait à l'enroulement d'une cellule autour de l'axone : la cellule de Schwann, tout en laissant des espaces entre chaque enroulement myélinique : nœud de Ranvier.

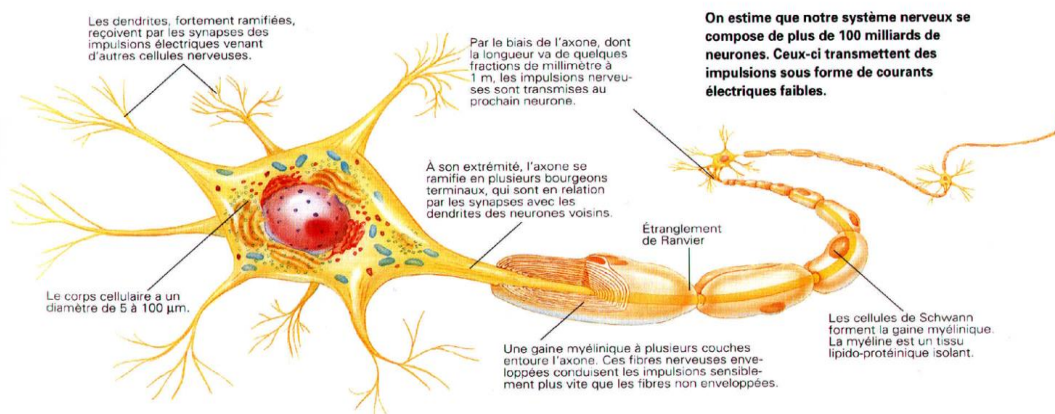


Figure 3 : Anatomie d'un neurone normal.

a) Transmission du potentiel d'action :

La transmission du potentiel d'action est en fait un courant électrique. Elle correspond à l'information le long de la fibre nerveuse. Ce potentiel d'action résulte de variations du potentiel de base de la cellule nerveuse.

Ces variations sont consécutives à des modifications des concentrations en positif ou en négatif de certains ions. Ces quantités ioniques K^+ , Na^+ , Cl^- varient entre le milieu extra cellulaire et le milieu intra cellulaire grâce à de microscopiques canaux qui permettent ces échanges extrêmement rapides entre les deux milieux. On parle de pompes ioniques.

Les fibres amyéliniques disposent de ces canaux sur toute leur longueur, ce qui permet une propagation de l'influx de proche en proche à la vitesse de 20 à 30 m/s. Alors que les fibres myélinisées ne disposent de ces canaux ioniques qu'au niveau des nœuds de Ranvier, ce qui permet une propagation saltatoire, c'est à dire d'un nœud à l'autre par bonds successifs.

Cette propagation de l'influx nerveux le long des fibres axonales myélinisées est donc plus rapide puisqu'elle est de l'ordre de 40 à 60 m/s. On constate donc tout le bénéfice de la myéline dont on distingue le rôle essentiel dans la transmission des ordres moteurs.

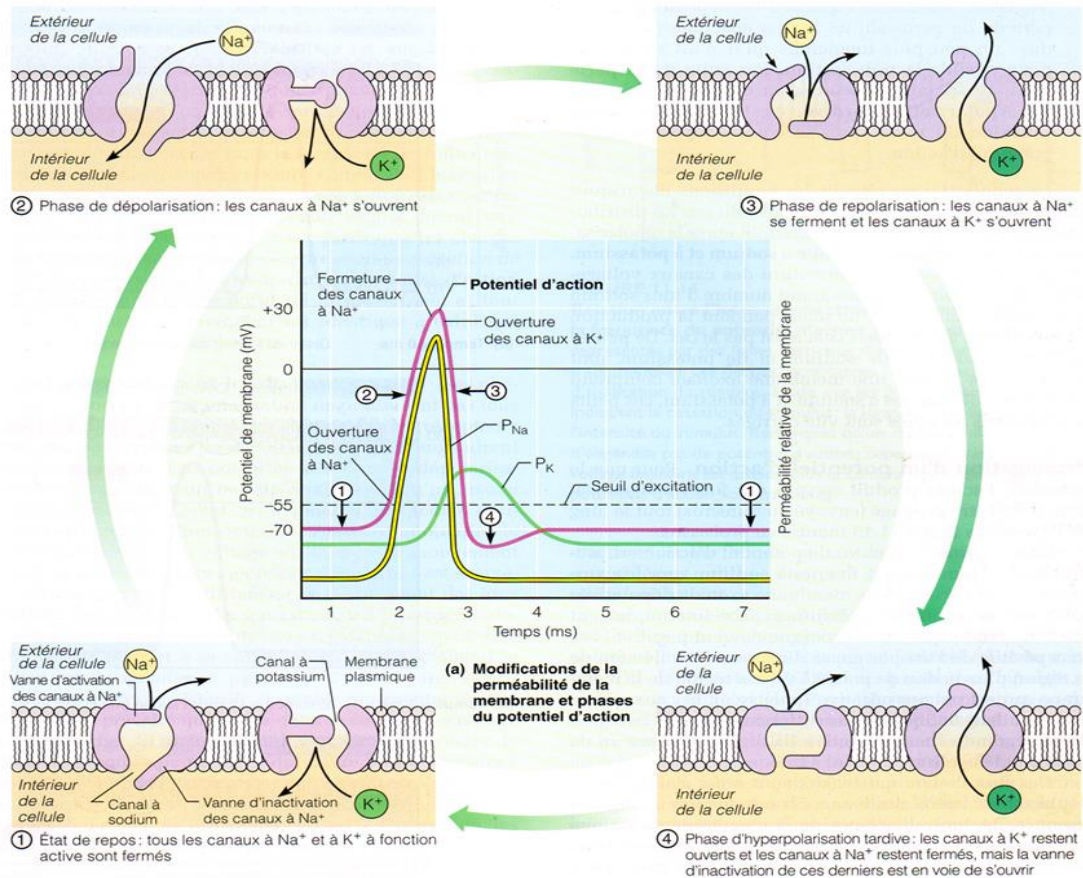


Figure 4 : Transmission du potentiel d'action dans un neurone.

La transmission de l'influx nerveux ou potentiel d'action se fait par la synapse avec l'intervention d'une substance biochimique qui est le neuromédiateur. Cette transmission a lieu d'un neurone à un autre ou bien de l'extrémité d'un neurone à un muscle par exemple.

Les séquences sont bien connues. À l'arrivée du potentiel d'action dans la portion pré synaptique, il y a une synthèse ainsi qu'un stockage du neuromédiateur sous forme de vésicules. Puis a lieu une libération des vésicules de neuromédiateurs dans la fente synaptique. Le neuromédiateur se fixe sur le récepteur post-synaptique qui entraîne alors l'apparition d'un potentiel d'action post synaptique. Le neuromédiateur est ensuite libéré et catabolisé dans la fente synaptique. Pour finir, certains des différents constituants sont recapturés par l'extrémité pré synaptique et le cycle peut ainsi recommencer.

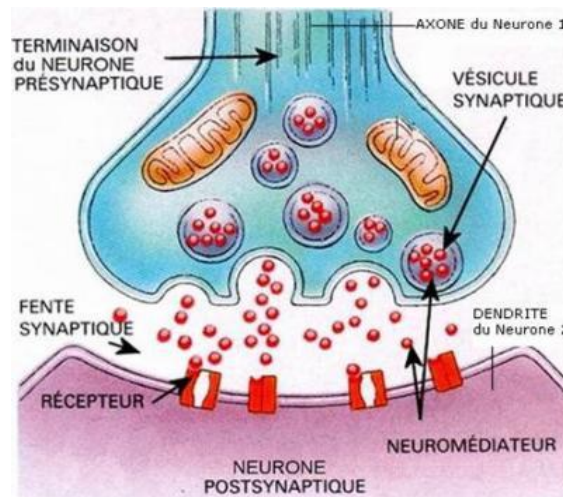


Figure 5 : Fonctionnement d'une synapse.

b) La gaine de de myéline :

La gaine de myéline constitue à la fois la protection de l'axone, le facilitateur de l'influx nerveux et la prévention des « courts circuits » qui serait susceptible de se produire si deux axones privés de leur gaine venaient en contact l'un avec l'autre.

Au niveau fonctionnel, si une partie de la gaine est altérée voire détruite : la conduction nerveuse est toujours présente mais elle est de moins bonne qualité. Par exemple, on verra une diminution de la force d'un mouvement volontaire.

Si l'agression contre les fibres nerveuses continue, alors l'axone peut à son tour être attaqué et même détruit, ce qui pourrait correspondre à une paralysie, par exemple. À cet instant, les altérations ne sont pas irrémédiables : si le mécanisme responsable des lésions est stoppé, il peut y avoir une repousse de l'axone et une répartition de la myéline grâce aux oligodendrocytes et aux cellules gliales notamment.

Évidemment, ces destructions/réparations/destructions ont une limite : lorsqu'il y a sclérose, le mécanisme atteint alors ses limites et il ne peut plus y avoir de réparation au sein de cette sclérose.

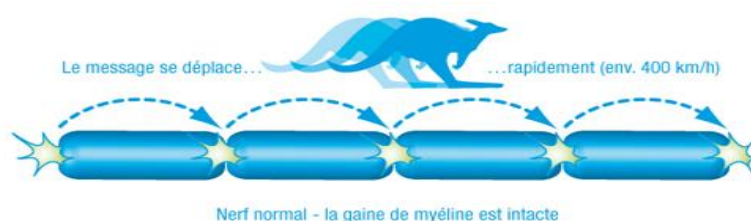


Figure 6 : Propagation du potentiel d'action sur un neurone normal avec gaine de myéline intacte.

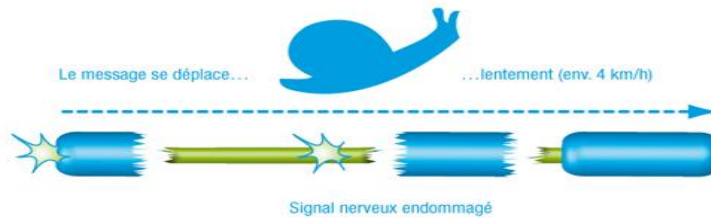


Figure 7 : Propagation du potentiel d'action sur un neurone atteint avec gaine de myéline endommagée.

c) Mécanismes des lésions démyélinisantes :

L'inflammation est un mécanisme humoral et cellulaire. Les raisons précises sont inconnues mais les mécanismes qui entraînent l'atteinte de la myéline sont en revanche bien connus.

Les neurones du système nerveux central ont une exigence certaine et ont constamment besoin d'énergie pour fonctionner : il s'agit essentiellement de sucre et d'oxygène. Il existe donc un très fin et très riche réseau nourricier à proximité des neurones. Ces vaisseaux capillaires ont une paroi très fine qui ne laisse passer que ces deux constituants énergétiques en temps normal. La paroi de ces vaisseaux constitue la barrière hémato-encéphalique.

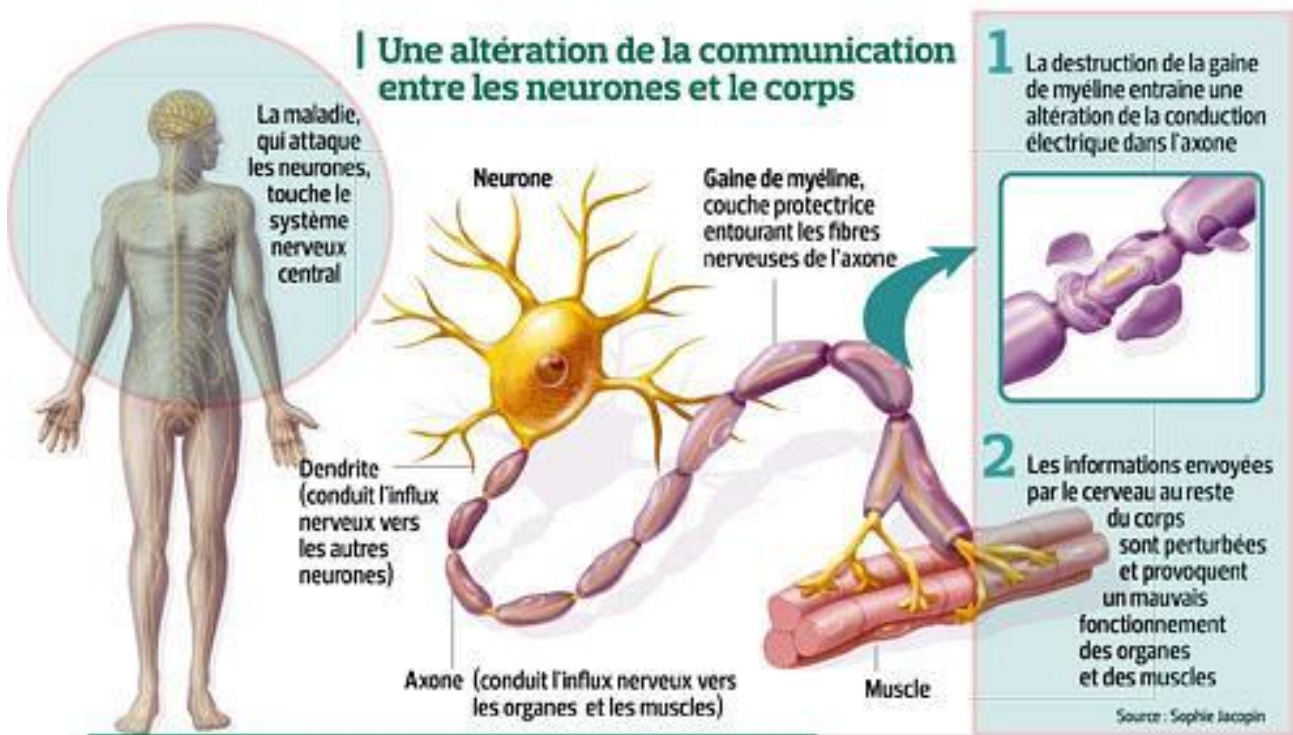


Figure 8 : Altération de la communication entre neurones et corps humain.

d) Défense normale de l'organisme en cas d'agression biologique :

Lors d'une blessure cutanée, par un instrument piquant ou tranchant par exemple, des germes vont pénétrer dans l'organisme. En général, il s'agit de bactéries. Ces bactéries sont donc étrangères au corps humain et vont, par leur simple présence, déclencher les mécanismes de l'immunité. Ces mécanismes sont à la fois cellulaires et humoraux.

Cellulaire parce que les globules blancs vont spontanément attaquer les bactéries. Et humoraux parce que des protéines et des anticorps, vont aussi se diriger vers « l'ennemi extérieur ». Ces cibles sont appelées des antigènes et vont être détruits par les anticorps comme ils y ont été préparés lors d'un précédent contact avec ces germes, ou par des vaccinations. Les anticorps sont produits par les lymphocytes B qui sont dits à mémoire.

C'est un véritable combat immunitaire que se livrent les défenseurs et les agresseurs extérieurs, qui est nommé inflammation. Il y a des victimes comme en témoigne le pus qui n'est constitué que par des amas de globules blancs détruits dans le combat contre les bactéries.

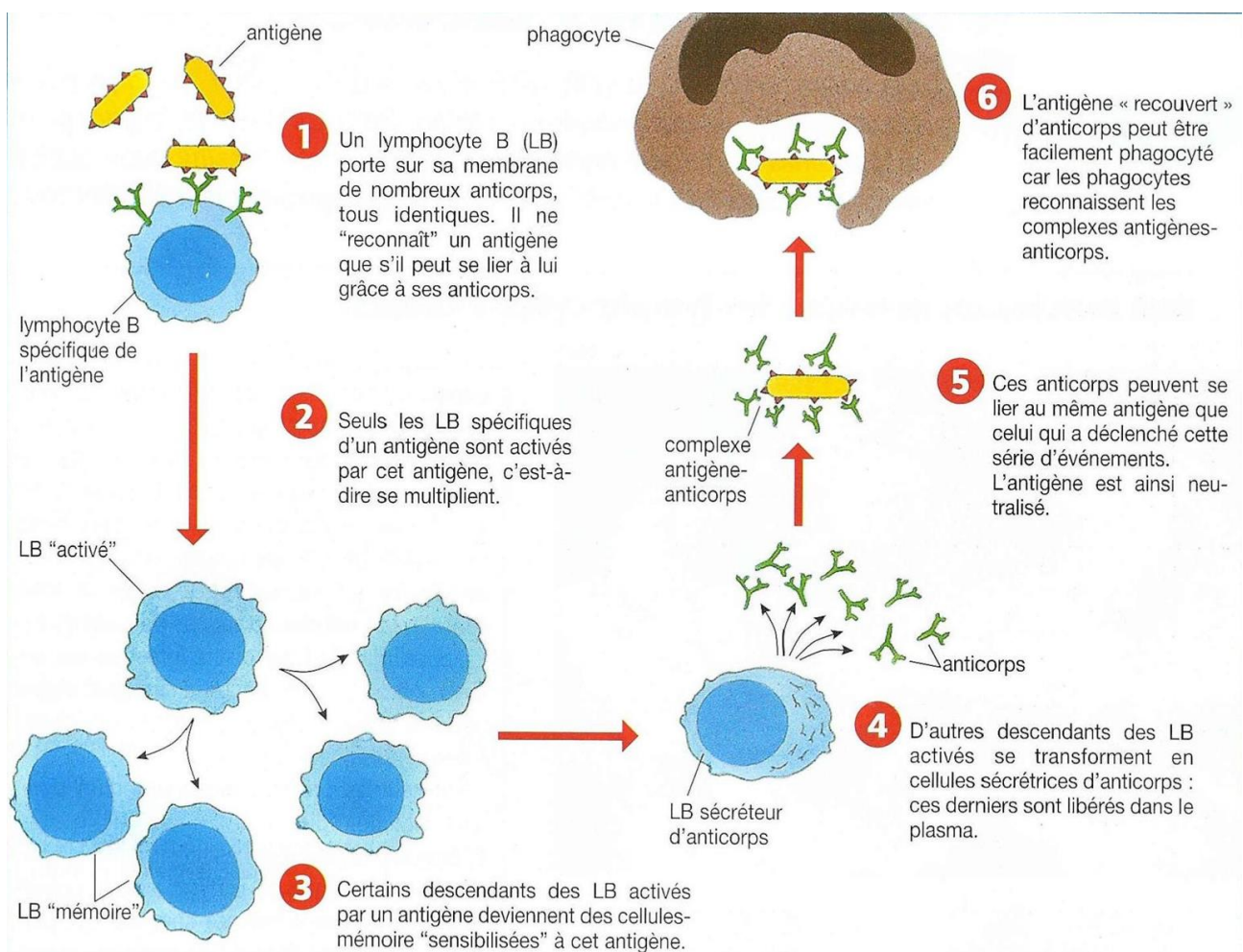


Figure 9 : Défense normale du système immunitaire en cas d'agression.

e) Mécanisme dans la sclérose en plaques :

Le système immunitaire étant dérégulé, il y a rupture de la barrière hémato-encéphalique et les globules blancs macrophages, et les lymphocytes T et B passent au sein du système nerveux central.

Ces sont les « intégrines » qui provoquent les ouvertures dans la barrière hémato-encéphalique. Ces intégrines sont des substances produites par les cellules de l'inflammation contenue dans le sang. En se fixant sur des récepteurs de la paroi des vaisseaux sanguins, elles entraînent des modifications de structures à la fois des cellules sanguines (globules blancs) et de la paroi permettant ainsi leur passage. Ce passage sera d'autant plus important que les cellules sont attirées par des molécules appelées « cytokines ».

Le mécanisme de l'inflammation va avoir lieu dans le système nerveux central contre une cible qui ne devrait pas en être une : la myéline. Les antigènes ciblés par cette inflammation dérégulée ne sont pas connus précisément.

Il existe deux types de lymphocytes : les T et les B. Les lymphocytes T ont des fonctions variées selon les différents types qu'il est possible de rencontrer, et les B sont à l'origine des anticorps.

Attention, il peut avoir une démyélinisation sans inflammation. Cette atteinte fait partie des nouvelles connaissances.

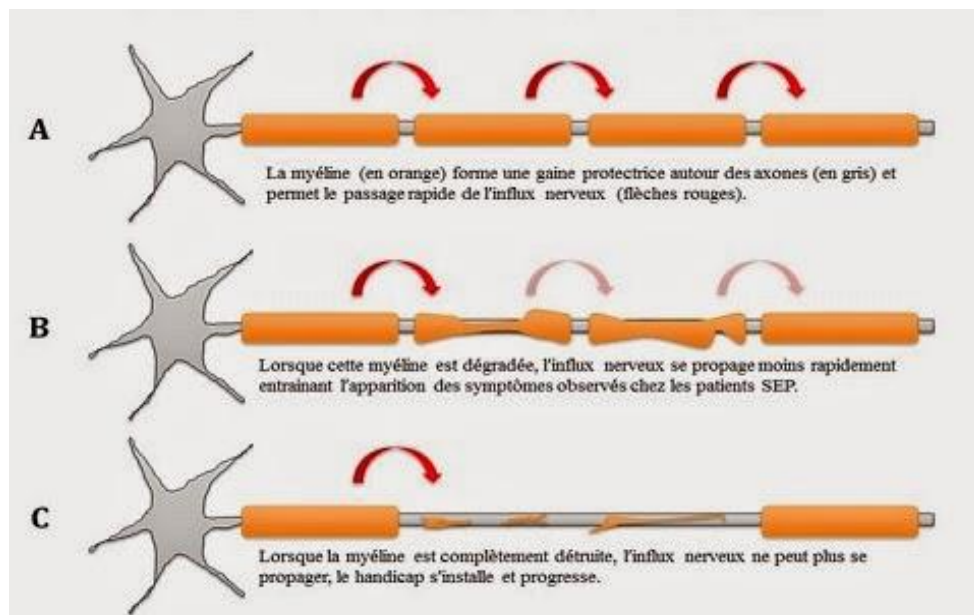


Figure 10 : Différentes étapes de démyélinisation des neurones dans la sclérose en plaques.

3. Atteintes oculaires :

La sclérose en plaques peut présenter plusieurs manifestations ophtalmologiques comme :

- la neuropathie optique rétro bulbaire,
- l'uvéite,
- l'ophtalmoplégie inter nucléaire,
- la paralysie oculomotrice du VI,
- le nystagmus,
- la périphlébite rétinienne,
- la diminution de la discrimination des couleurs,
- la réduction de la sensibilité aux contrastes,
- l'hémianopsie,
- ou encore la dysmétrie ou la parésie du regard.

Ces manifestations sont dominées en partie par la neuropathie optique et les atteintes oculomotrices, il s'agit de paralysies oculomotrices principalement. Les autres atteintes oculaires sont plus rares.

Il est important de préciser qu'on ne parle pas de sclérose en plaques au premier épisode de névrite optique rétro bulbaire, sans avoir trouvé de lésions typiques à l'IRM. Mais l'atteinte ophtalmologique peut être inaugurale de la sclérose en plaques.

a) La neuropathie optique rétrobulbaire :

La neuropathie optique ou névrite optique ou névrite optique rétro bulbaire (NORB) est une neuropathie optique inflammatoire démyélinisante dans la partie rétro bulbaire du nerf optique. C'est une des manifestations les plus fréquentes de la sclérose en plaques, et elle peut en constituer le premier facteur. Elle est le premier signe de la maladie dans 1/3 des cas.

La sclérose en plaques n'est pas la seule étiologie de névrite optique rétro bulbaire. Il en existe quatre principales :

- diabète,
- alcool,
- sclérose en plaques,
- éthambutol (pour le traitement de la tuberculose).

D'où le grand intérêt de réaliser des examens complémentaires pour confirmer ou infirmer le diagnostic de sclérose en plaques.

On commence dans un premier temps par l'interrogatoire du patient. Lors de celui-ci, on recherche le motif de consultation :

- ✓ BAV : importante, rapide, en quelques heures ou quelques jours, unilatérale.
- ✓ Douleurs rétro orbitaires augmentées à la mobilisation (présentes dans 80 % des cas).
- ✓ Troubles de la vision des couleurs.
- ✓ Déficit neurologique associé.

Il est important de connaître l'âge et la profession du patient.

On recherche également les antécédents personnels généraux et ophtalmologiques ainsi que les antécédents familiaux généraux et ophtalmologiques de sclérose en plaques ou de manifestations neurologiques.

D'autres facteurs sont à prendre en compte :

- une vaccination récente contre le virus de l'hépatite B,
- les traitements habituels,
- le mode de vie : tabagisme, alcool, drogues,
- le mode et la date d'apparition des troubles,
- le mode d'évolution,
- la présence de signes associés : douleurs, diplopie, scotome, déficit neurologique,
- et enfin, le dernier examen ophtalmologique.

○ Signes fonctionnels :

La neuropathie optique se manifeste typiquement par une baisse d'acuité visuelle unilatérale, progressive mais rapide, sur quelques heures à quelques jours, importante, sur un œil blanc. La vision est floue au début, comme un voile grisâtre devant un œil et les patients semblent voir les couleurs de façon moins contrastée.

Des douleurs péri-orbitaires et rétro-oculaires, augmentées lors des mouvements de l'œil, accompagnent ou précèdent la survenue de la neuropathie. Ces douleurs évoquent le caractère inflammatoire de la neuropathie, elles sont donc un signe important d'orientation et ne dure que trois à cinq jours. En effet, elles sont présentes dans 80% des cas.

○ À l'examen ophtalmologique :

L'examen ophtalmologique doit être complet, bilatéral et comparatif.

L'acuité visuelle est diminuée de façon importante de près et de loin pouvant être inférieure à 1/10^{ème}, avec scotome central ou caeco central au champ visuel de Goldmann. Ce scotome est également responsable d'une diminution de la sensibilité aux contrastes.

On retrouve un signe de Marcus Gunn (déficit pupillaire afférent relatif) c'est-à-dire une diminution du réflexe photomoteur direct avec conservation du réflexe consensuel. À l'éclairement de l'œil atteint, le réflexe photomoteur direct est diminué de même que le réflexe consensuel de l'œil sain. Alors qu'à l'éclairement de l'œil sain, réflexe photomoteur direct et réflexe photomoteur consensuel (réflexe photomoteur de l'œil atteint) sont conservés.

La pression intra oculaire est normale.

L'examen à la lampe à fente est normal : chambre antérieure calme.

Le fond d'oeil est normal au début mais peut présenter un discret œdème papillaire dans 10 % des cas. Une décoloration de la papille peut être observée dans les semaines qui suivent l'épisode aigu.

Il est mis en évidence dans certains cas, un trouble de la vision des couleurs avec une dyschromatopsie d'axe rouge-vert.

Attention, il ne faut pas oublier l'examen de l'œil controlatéral.

○ Examens complémentaires :

Pour le diagnostic positif de neuropathie optique rétrobulbaire, il faut :

- un champ visuel avec scotome central ou caeco-central,
- une IRM orbitaire et cérébrale objective des hyper signaux T2 sur le trajet du nerf optique,
- une IRM médullaire : nerf optique en hyper signal, hyper signaux de la substance blanche : plaque de démyélinisation de la substance blanche avec dissémination temporelle et spatiale,
- un examen du liquide céphalo-rachidien (LCR) : il permet de connaître le caractère inflammatoire de la maladie en montrant une augmentation modérée du nombre de cellules, une sécrétion intra-thécale d'immunoglobuline et une distribution oligoclonale des immunoglobulines dans le LCR,
- une vision des couleurs : lors de laquelle on retrouve une dyschromatopsie d'axe rouge-vert,
- des potentiels évoqués visuels (PEV) : ils sont très altérés au stage aigu, ralentissement des conductions évoquant des lésions de démyélinisation ce qui entraîne un allongement du temps de latence, sur l'œil controlatéral sain. De même une diminution d'amplitude du pic P100 est à observer.

Pour le diagnostic étiologique de sclérose en plaque, il se fait grâce à une ponction lombaire avec électrophorèse du LCR : bandes oligoclonales d'immunoglobulines et une IRM.

○ Traitement :

Le traitement de la NORB est considéré comme une urgence thérapeutique et nécessite donc une hospitalisation. Le traitement par les corticoïdes est de règle pour le traitement de la névrite optique, ils peuvent être administrés par voie orale ou intraveineuse.

L'ONTT (Optic Neuritis Treatment Trial : grande étude américaine sur l'évolution des neuropathies optiques inflammatoires en fonction du traitement) a montré l'efficacité de la corticothérapie à fortes doses par voie intraveineuse (nécessitant une courte hospitalisation), qui accélère la récupération visuelle et retarde la survenue d'un deuxième épisode, sans toutefois modifier le pronostic final. Le traitement recommandé comporte une corticothérapie de 14 jours :

- un bolus par perfusion de 1 gramme par jour pendant 3 jours,
- suivi de 11 jours de prednisone à raison de 1mg/kg/jour.

Mais le traitement de la NORB est aussi celui de la SEP, notamment par l'interféron. Le traitement de fond de la sclérose en plaque permet de réduire la fréquence des poussées et de ralentir la progression du handicap.

○ Évolution :

L'évolution se fait en général vers la régression avec une récupération visuelle satisfaisante. Elle est le plus souvent complète, en environ trois mois et démarre au bout de deux à trois semaines. En effet, 80% des patients récupèrent une acuité visuelle normale. Mais il est possible qu'il y ait persistance d'une déficience visuelle.

Après récupération, durant l'effort ou lors d'une augmentation de la température corporelle (ex : douche chaude), il peut survenir une baisse transitoire et réversible de l'acuité visuelle qui traduit alors la thermolabilité des axones démyélinisés : c'est le phénomène de Uhthoff.

Une récurrence homo ou controlatérale survient chez 30% des patients.

Avec le temps, on voit apparaître au fond d'œil une pâleur papillaire temporale, dans presque tous les cas de névrite optique rétro bulbaire, qui en constitue une séquelle.

○ Pronostic :

Le pronostic fonctionnel de la neuropathie optique est le plus souvent favorable, mais une récupération incomplète avec baisse d'acuité visuelle définitive est cependant possible. Cette récupération incomplète est notamment retrouvée dans les formes sévères avec baisse d'acuité visuelle initiale profonde.

Donc l'acuité visuelle initiale est le meilleur facteur prédictif de l'acuité visuelle finale. Le pronostic définitif est difficile à évaluer, et une absence de récupération peut survenir dans 5 % des cas.

On retrouve de manière fréquente, même avec une acuité visuelle à 10/10ème P1,5, des sensations de fatigue visuelle ou de fluctuation de l'acuité visuelle qui persistent à distance de la névrite optique rétro bulbaire.

Le risque de développer une SEP à distance d'un épisode isolé de neuropathie optique est de 30% en moyenne à 5 ans. Les principaux facteurs de risque sont :

- la présence de lésions à l'IRM lors du premier examen,
- la synthèse intra thécale d'immunoglobulines.

- Diagnostic différentiel :

Le diagnostic différentiel le plus fréquent est celui des autres neuropathies optiques inflammatoires dans les lupus ou sarcoïdose ou encore les neuropathies optiques ischémiques. Elles doivent être éliminées devant un tableau atypique.

En effet, lors des neuropathies optiques ischémiques antérieures aiguës l'acuité visuelle baisse brutalement, aucune douleur n'est rapportée, au fond d'œil un œdème papillaire est visible et au champ visuel on retrouve un déficit altitudinal avec une IRM normale. Autant de critères qui sont complètement à l'opposé de ceux de la névrite optique rétro bulbaire.

b) Uvéites :

Comme nous venons de le voir, l'atteinte visuelle de la sclérose en plaques est en partie dominée par la névrite optique rétro bulbaire mais elle peut aussi entraîner des uvéites. La pathologie peut alors être compliquée par les uvéites avec une fréquence différente selon les études. On peut alors retrouver des uvéites à répétitions, elles peuvent être antérieures granulomateuses ou intermédiaires avec œdème maculaire.

D'après une étude rétrospective réalisée au service de neurologie de l'institut national de neurologie de Tunis en 2014, sur des patients hospitalisés pour sclérose en plaques, la sclérose en plaque est considérée comme l'étiologie d'une uvéite dans 0,8 à 14 % des cas.

Cette association sclérose en plaques – uvéite est synonyme de bon pronostic. Sous corticothérapie on considère que l'évolution est souvent favorable. Les mécanismes de cette association restent malgré tout peu connus.

La sclérose en plaques peut être révélée par une uvéite intermédiaire dans 50 % des cas et antérieure dans 23 % des cas. Il faut donc penser à cette association de manière plus fréquente pour pouvoir optimiser la prise en charge thérapeutique.

Il ne faut pas non plus méconnaître une sclérose en plaques devant une uvéite postérieure. D'après une étude menée, le polymorphisme clinique qui caractérise une uvéite liée à la sclérose en plaques, en particulier lorsque l'inflammation intraoculaire précède les signes neurologiques, est important et d'étiologie inconnue.

c) Atteintes oculomotrices :

Les atteintes oculomotrices sont le deuxième facteur le plus fréquent dans la sclérose en plaques après les neuropathies optiques. La diplopie est très courante et peut venir de l'atteinte nerveuse d'un ou plusieurs muscles, donnant alors des atteintes complexes d'un ou des deux yeux. Cette diplopie régressera en quelques jours à quelques semaines comme la névrite optique, totale ou incomplète laissant parfois des séquelles.

Parmi les atteintes oculomotrices, une paralysie inter nucléaire est également possible dans une sclérose en plaques. En effet, l'ophtalmoplégie inter nucléaire est très évocatrice, c'est le déficit oculomoteur le plus fréquent dans la sclérose en plaque. Elle est due à une atteinte de la bandelette longitudinale postérieure reliant les noyaux du III et du VI. On retrouve alors :

- un inconfort visuel,
- une diplopie horizontale dans le regard latéral,
- une limitation de l'adduction de l'œil atteint dans le regard latéral (du côté opposé à la lésion), mais l'adduction des deux yeux est conservée dans la convergence,
- un nystagmus en abduction de l'œil controlatéral,
- le parallélisme des deux yeux est conservé en position primaire.

L'ophtalmoplégie inter nucléaire persiste au-delà d'un an chez la moitié des personnes qui en sont atteintes.

On peut aussi retrouver une paralysie du VI. Elle se manifeste par une :

- diplopie horizontale,
- convergence de l'œil atteint,
- limitation/déficit de l'abduction,
- position compensatrice de la tête : tournée du côté de la paralysie oculomotrice,
- diplopie homonyme au verre rouge.

Il est également possible d'avoir, dans de rares cas, une paralysie du III ou du IV.

Dans le cas de la paralysie du IV :

- la diplopie se majore dans le regard en bas et en dedans, c'est à dire surtout en lecture ou descente d'escaliers,
- une position compensatrice de la tête : tête penchée en avant et sur épaule du côté sain,
- au test de Bielschowsky, on a une augmentation de la diplopie quand la tête est penchée sur épaule du côté de la paralysie.

Dans le cas de la paralysie du III, on observe :

- ✓ un ptosis,
- ✓ une abolition de l'adduction, de l'élévation, et de l'abaissement,
- ✓ une exotropie de l'œil atteint possible,
- ✓ une mydriase aréflexique,
- ✓ une paralysie de l'accommodation.

d) Nystagmus :

Un nystagmus est présent chez plus d'1/3 des patients présentant une sclérose en plaques évoluant depuis plus de cinq ans. Il peut être lié ou non à l'ophtalmoplégie inter nucléaire.

Le nystagmus peut être de n'importe quel type. Les plus fréquemment retrouvés sont le nystagmus du regard excentré qui est un nystagmus à ressort c'est à dire qu'il est constitué d'une phase lente de dérive et d'une phase rapide de rappel, et le nystagmus pendulaire qui est un nystagmus constitué de deux phases, de fréquence, d'amplitude et de vitesse identiques. Que ce soit un nystagmus pendulaire ou à ressort, ils sont en général horizontaux mais peuvent aussi être verticaux.

D'autres types de nystagmus peuvent être présents. En effet, on peut retrouver un nystagmus vertical dissocié c'est à dire qu'un seul œil oscille verticalement, un nystagmus provoqué par le regard qui a lieu lors du changement de position du regard, retrouvé en grande partie dans les lésions cérébelleuses, ou encore un nystagmus vestibulaire qui peut avoir une direction fixe ou changer de direction en fonction de la position de la tête et du tronc. Ce dernier entraîne un vertige, et est en général associé à des lésions vestibulaires.

Les conséquences possibles d'un nystagmus sont des difficultés de lecture, une oscillopsie (c'est à dire quand le nystagmus est ressenti par le patient, les objets de la scène bougent), une vision embrouillée dû à une incapacité de fixation ou encore des vertiges comme le provoque le nystagmus vestibulaire.

Les oscillopsies peuvent rendre la démarche instable.

Les vertiges peuvent disparaître en quelques jours à quelques semaines mais pas le nystagmus. Contrairement aux autres symptômes visuels de la sclérose en plaques, une fois déclenché, le nystagmus reste permanent dans 70 % des cas.

e) Périphlébites rétiniennes :

Les périphlébites rétiniennes sont des engainements blanchâtres péri vasculaires des veines rétiniennes périphériques. Elles sont présentes chez 5% des patients.

f) Discrimination des couleurs et sensibilité aux contrastes :

En effet, chez les patients atteints de sclérose en plaques, il est possible de mettre en évidence une déficience progressive de la discrimination des couleurs et une réduction de la sensibilité aux contrastes.

En ce qui concerne la vision des couleurs, on retrouve une déficience environ deux fois plus rapide chez les personnes porteuses de sclérose en plaques que chez des personnes sans sclérose en plaque même si aucune névrite optique n'a été diagnostiquée.

C'est en général la sensibilité des couleurs dans les axes bleu-jaune et rouge-vert qui est réduite.

g) Hémianopsie :

La sclérose en plaques peut parfois entraîner des hémianopsies. Ce phénomène est plutôt rare mais le degré de récupération varie en fonction de la taille du défaut initial du champ visuel.

h) Dismétrie oculaire et parésie du regard :

Une dysmétrie ou une parésie du regard peuvent aussi exister dans un contexte de sclérose en plaques. En effet, on retrouve souvent un ralentissement unilatéral de la poursuite oculaire lisse qui se traduit par une poursuite saccadée.

Un diagnostic précoce de la sclérose en plaques peut être posé grâce à une atteinte ophtalmologique inaugurale. En effet, 50 % des patients présentent une neuropathie optique au cours de la maladie, les autres atteintes oculaires sont plus rares et d'autant plus les uvéites postérieures qui ne représentent que 12 % des cas selon la littérature contre 52 % pour les uvéites intermédiaires parmi celles liées à la sclérose en plaques.

Il est important de relever que la sclérose en plaques peut engendrer des incapacités visuelles nécessitant des interventions spécifiques, en particulier celle d'une réadaptation en déficience visuelle.

4. Atteintes non oculaires :

La sclérose en plaques est constituée par plusieurs signes et symptômes, en particulier sur le plan moteur et visuel mais aussi sur les plans cognitifs et psychologiques parfois.

Cette gamme de symptômes est largement dû au fait que la détérioration de la myéline peut survenir dans n'importe quel territoire du système nerveux central. Les symptômes de la sclérose en plaques varient en fonction des malades et des périodes. En dehors des manifestations visuelles, différents signes peuvent alerter :

- ✓ Fatigue,
- ✓ Troubles moteurs (faiblesse, ataxie : incoordination motrice, perte d'équilibre, problèmes d'élocution, de locomotion ...),
- ✓ Troubles sensitifs (fourmillements, perte de sensibilité, ...),
- ✓ Troubles cognitifs (difficultés de concentration, problèmes de mémoire, ...),
- ✓ Troubles sphinctériens (incontinence, constipation, ...).

Ces symptômes apparaissent donc par poussées ou crises successives. Dans les premiers temps, les symptômes apparaissent de façon aléatoire pour disparaître complètement quelques jours ou mois plus tard. Au fil des années, la régression des troubles devient incomplète et laisse des séquelles.

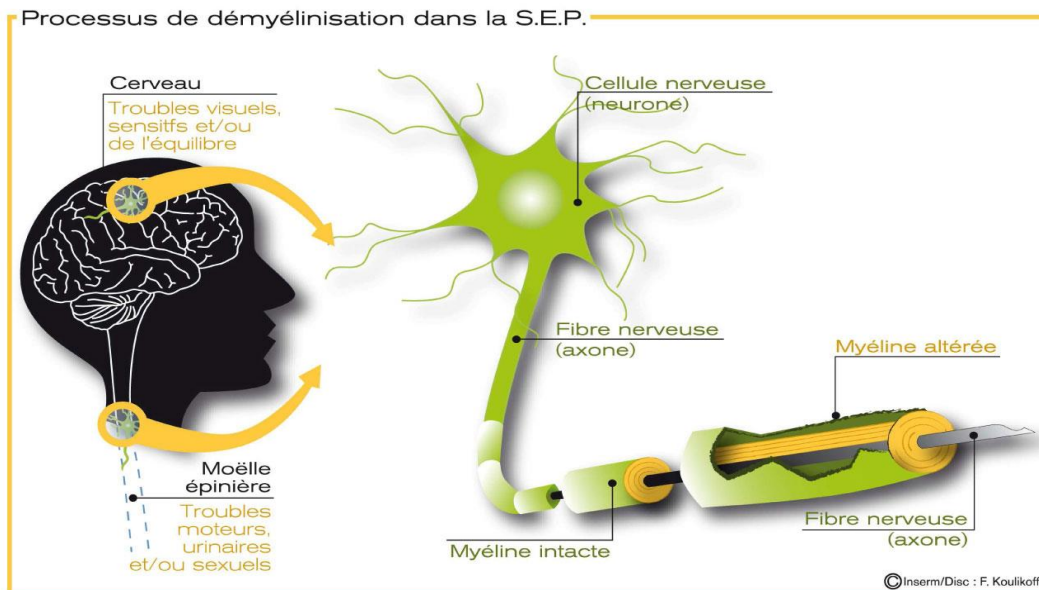


Figure 11 : Troubles et démyélinisation dans la sclérose en plaque.

a) Signes sensoriels :

Les paresthésies constituent un trouble de la sensibilité tactile. Chez le sujet jeune, elles sont fréquemment révélatrices. En effet, elles représentent les premières manifestations de la maladie dans 20 % des cas. Elles sont en général ascendantes à partir des membres inférieurs, débutant au niveau d'un pied pour gagner le petit bassin.

Ces paresthésies apparaissent souvent tardivement dans l'évolution de la maladie, et sont décrites comme des fourmillements ou un engourdissement plus que comme des picotements. Elles peuvent être semblables à des sensations d'hypoesthésie ou même d'anesthésie, des douleurs, des décharges, des sensations de striction ou d'étau, de ruissellement, de chaud, de froid.

Initialement, la symptomatologie sensitive s'atténue en quelques semaines puis disparaît.

Lors de l'examen, les signes sensitifs sont discrets, souvent limités à une impression d'interposition entre le toucher et la peau.

Les potentiels évoqués somesthésiques (PES) sont souvent normaux, ce qui suggère que ces paresthésies ne sont pas toujours associées à une atteinte des cordons postérieurs.

L'atteinte proprioceptive d'un ou plusieurs membres est un autre type de poussée sensitive. Cette atteinte est responsable d'une démarche talonnante ou d'une malhabileté d'une main.

L'examen du sens de position des segments de membres et de la sensibilité vibratoire est alors perturbé : la lésion siège dans les cordons postérieurs, comme en témoignent les anomalies des PES.

Le signe de Jean Lhermitte est défini comme une sensation de décharge électrique lors de la flexion de la colonne cervicale, il parcourt alors le rachis et les jambes. C'est un témoin de l'atteinte des cordons postérieurs, il est évocateur mais non spécifique de la sclérose en plaques.

Certaines personnes ne peuvent plus reconnaître des pièces de monnaie dans une poche ou de chercher un objet dans un sac, c'est le syndrome de la main inutile. Elle correspond à une perte du sens de position et de discrimination au niveau d'une main et les patients ne sont plus capables de s'en servir correctement. En revanche, la force musculaire est normale et ce signe ne dure que quelques mois, il est transitoire mais avec une possibilité de réapparition.

La névralgie du trijumeau survient chez 1 à 2 % des patients souffrant de la pathologie. Affectant des sujets jeunes, souvent bilatérale, elle est très suggestive du diagnostic.

b) Signes moteurs :

Les patients de plus de 45 ans se plaignent généralement d'une faiblesse musculaire à l'effort, qui est souvent le premier trouble. Au début, il ne s'agit que d'une simple fatigabilité.

L'examen au repos est normal ou ne montre qu'une abolition des réflexes cutanés abdominaux. En revanche, après l'effort, il apparaît un syndrome pyramidal (ensemble des troubles de la motricité dû à une lésion de la voie pyramidale). L'atteinte asymétrique ou hémiparétique des membres inférieurs est fréquente.

Dans les formes évoluées, et en particulier dans les formes progressives, la spasticité est importante et masque le déficit. Elle est à l'origine des contractions douloureuses en extension ou en flexion. La topographie des lésions montre l'existence d'une possible amyotrophie (diminution de volume des muscles).

c) Signes cérébelleux :

Lorsque la sclérose en plaques est ancienne, les signes cérébelleux sont fréquents. En revanche, un syndrome cérébelleux isolé est très rarement le premier signe. Le syndrome cérébelleux est statique et/ou cinétique.

Il est de mauvais pronostic et ne régresse que rarement. Généralement, il s'accroît au cours des années et n'est pas ou peu sensible aux différentes thérapies proposées jusqu'à présent.

Le tremblement cérébelleux, déclenché par le moindre mouvement, peut être très invalidant et rend l'usage des mains impossible.

d) Signes vestibulaires :

La maladie peut être révélée par un vertige brutal. L'atteinte vestibulaire isolée ne peut pas être distinguée d'un vertige paroxystique périphérique : elle associe un grand vertige rotatoire, un nystagmus, des nausées et des vomissements.

e) Signes sphinctériens :

Les troubles urinaires au cours de la sclérose en plaques témoignent d'une atteinte médullaire. Si les troubles urinaires ne sont pas révélateurs de la maladie, ou sinon très rarement, ils sont présents dans environ 75 % des patients atteints.

Le dysfonctionnement vésical est corrélé au degré de l'atteinte pyramidale. Les symptômes les plus fréquents sont les mictions impérieuses (urgentes) et la pollakiurie (besoin top fréquent), la rétention est plus rare. Les troubles fécaux sont rares et plutôt tardifs dans l'évolution de la maladie.

L'impuissance est fréquente chez l'homme, et souvent associée aux troubles urinaires. Il est parfois difficile de faire la part des facteurs psychogènes et de ceux liés à l'atteinte neurologique.

f) Signes cognitifs :

Dans environ 40 % des cas, une atteinte cognitive peut être mise en évidence. Elle peut être précoce, voire même dans certains cas, précéder les premières manifestations physiques de la maladie.

Ces troubles cognitifs représentent un impact important sur la qualité de vie des patients. En effet, 50 % à 80 % des patients sont sans emploi, 10 ans après le début de la maladie. Ce chiffre n'est pas expliqué par le seul handicap physique, et les patients atteints de sclérose en plaques sont souvent peu engagés dans des activités sociales.

La durée d'évolution de la maladie, son mode évolutif, le handicap fonctionnel et le score dépressif n'influencent pas l'atteinte cognitive, ils n'ont aucune corrélation. En revanche, certains médicaments et une humeur dépressive peuvent majorer le déficit cognitif.

L'atteinte cognitive n'est pas uniforme mais sélective : les domaines cognitifs les plus souvent atteints sont la mémoire, le raisonnement abstrait, l'attention et la fluence verbale. Elle est généralement d'intensité modérée.

Le déficit cognitif s'apparente à celui qui s'observe dans les « démences sous corticales ». Il existe une faible corrélation entre l'intensité des troubles cognitifs et le volume total des lésions apprécié en IRM. À l'opposé, l'importance de l'atrophie du corps calleux est corrélée au degré de l'atteinte cognitive.

g) Troubles de l'humeur et du comportement :

Les symptômes dépressifs sont fréquents lors du début de la maladie. En effet, on la retrouve chez 40 % des patients, en début de maladie (< 2 ans) alors qu'elle n'est présente que chez 17 % des patients dont la maladie évolue depuis plus de 6 ans.

La fatigue est un symptôme fréquent de la sclérose en plaques, elle est présente chez 80 % des patients et représente la première manifestation de la maladie dans 33 % des cas. Elle est plus marquée en fin d'après-midi ou durant la soirée.

La fatigue est indépendante de la symptomatologie dépressive, dans la sclérose en plaques. Elle est alors corrélée à l'atteinte pyramidale.

Attention, il faut distinguer l'euphorie et les états hypomaniaques parfois observés. L'euphorie, dans la sclérose en plaques est définie comme un état de bien-être et d'optimisme qui contraste avec le handicap physique et social lié à la maladie. Elle n'est pas un état fluctuant ou transitoire, mais plutôt un état stable et permanent.

Elle est présente dans 5 % des cas. Elle est corrélée aux troubles cognitifs, et en particulier à l'atteinte du lobe frontal et du lobe limbique.

La variation des émotions correspond à des changements rapides, spontanés et brefs de l'état affectif thymique. Elle est présente chez 30 % des patients et peut être présente dès le début de la maladie. Elle est indépendante de la dépression mais semble corrélée à l'importance du déficit cognitif.

La labilité émotionnelle est à différencier du rire et pleurer spasmodique, plus rare.

h) Manifestations inhabituelles :

Il faut savoir que la constitution de la myéline du système nerveux central est différente de celle du système nerveux périphérique.

Dans la littérature, on retrouve plusieurs exemples de patients qui présentent une neuropathie périphérique démyélinisante et une maladie neurologique, similaire à une sclérose en plaques, évoluant par poussées et touchant la substance blanche du système nerveux central. Ces observations sont à rapprocher des complications neurologiques observées après vaccination antirabique, où l'on observe une démyélinisation inflammatoire centrale et périphérique.

Ces observations étant exceptionnelles, il faut éliminer d'autres causes de neuropathies démyélinisantes chroniques (maladie de Charcot-Marie, gammopathie monoclonale, ...).

On retrouve parfois, une hémianopsie latérale homonyme, une aphasie, une surdit  ou un syndrome extrapyramidal. La c civit  compl te, notamment bilat rale, et l' pilepsie sont exceptionnelles.

Enfin, des atteintes p riph riques pseudo-radiculaires, li es   une plaque cervicale, peuvent s'observer au cours de la scl rose en plaques.

Parmi les manifestations inhabituelles de la scl rose en plaques on retrouve des manifestations paroxystiques.

La plus fr quente des manifestations paroxystiques est la n vralgie du trijumeau. Elle se manifeste souvent sous forme de crises toniques des membres qui sont en fait des spasmes douloureux brefs, durant une minute environ, d clench es par des stimuli sensitifs ou par le mouvement. Durant ces crises, les membres prennent une position t taniforme.

Parfois, la maladie peut  tre r v l e par des crises de dysarthrie (trouble de l'articulation) ou d'ataxie paroxystique (incoordination des mouvements). L'effet de la carbamaz pine est souvent spectaculaire.

La scl rose en plaques peut  galement  tre   l'origine de troubles neurologiques tr s divers. On a notamment pu d crire :

- une aphasie (ant rieure ou post rieure),
- une alexie sans agraphe,
- un locked-in syndrome,
- une paralysie du III,
- une surdit  unilat rale,
- un syndrome de processus expansif intracr nien.

C'est ainsi qu'apr s plusieurs ann es d' volution, certains facteurs doivent conduire   reconsid rer la diagnostic de scl rose en plaques. On d nombre notamment :

- une absence d'anomalies ophtalmologiques (visuelles ou oculomotrices),
- une absence de r mission clinique (en particulier chez le sujet jeune),
- une existence d'anomalies localis es (tronc c r bral, jonction cr nio-cervicale, moelle  pini re),
- une absence d'atteinte sensitive et de troubles urinaires,
- et une absence d'anomalies du LCR.

5. Diagnostic : les crit res de Mc Donald r vis s de 2010 :

Le diagnostic de la scl rose en plaques se fait gr ce   la ponction lombaire avec une analyse du LCR, une augmentation de l'index d'IgG et un profil oligoclonal montre une diss mination spatiale et l'IRM. La scl rose en plaques se d finit par la notion de diss mination temporo-spatiale, repr sent e par deux  pisodes neurologiques (et/ou IRM) dans des r gions diff rentes   plus d'un mois d' cart.

Les nouveaux crit res de McDonald autorisent la diss mination temporelle sur une seule IRM s'il existe une association d'images prenant et ne prenant pas le contraste.

a) Diagnostic de sclérose en plaques après un syndrome clinique isolé :

○ Dissémination spatiale :

Elle est déterminée par une ou plusieurs lésions T2 dans au moins deux des quatre territoires du système nerveux central considérés comme caractéristiques de sclérose en plaque : juxta cortical, péri ventriculaire, sous tentoriel, médullaire. En cas de syndrome médullaire ou du tronc cérébral, les lésions symptomatiques sont exclues des critères diagnostiques et ne participent pas au compte des lésions.

La prise de gadolinium n'est pas requise pour la dissémination spatiale.

○ Dissémination temporelle :

Elle est déterminée par une nouvelle lésion en T2 et/ou une lésion prenant le gadolinium sur une IRM de suivi quel que soit le délai par rapport à l'IRM initiale et la présence simultanée de lésions asymptomatiques prenant ou non le gadolinium à n'importe quel moment.

Afin de confirmer une dissémination temporelle, la réalisation d'une seconde IRM est toujours nécessaire chez les patients n'ayant pas sur l'IRM initiale à la fois des lésions prenant le gadolinium et d'autres pas.

Bien qu'un LCS positif, c'est à dire un index d'IgG augmenté ou présence d'au moins deux bandes oligoclonales, soit toujours importante pour le diagnostic de sclérose en plaques, les experts décident que chez les patients à LCS positif il n'y a pas lieu d'alléger les critères IRM nécessaires au diagnostic.

b) Critères diagnostiques de sclérose en plaques progressive primaire :

Elle peut être diagnostiquée chez des patients présentant une progression des symptômes sur un an ET deux des trois critères suivants :

- Mise en évidence d'une dissémination spatiale cérébrale : démontrée par une ou plusieurs lésions T2 dans les régions péri ventriculaire, juxta-corticale ou sous tentorielle.
- Mise en évidence d'une dissémination spatiale médullaire : avec deux ou plusieurs lésions T2 médullaires.
- LCR positif : présence de bandes oligoclonales et/ou élévation de l'index IgG.

Une ponction lombaire n'est réalisée que si la clinique et les résultats des examens complémentaires en montre la nécessité.

6. Traitement :

Les traitements ont pour objectif la limitation de la fréquence et de la gravité des poussées, de la progression de la maladie et une prise en charge les symptômes résiduels.

Le traitement de fond de la SEP repose sur l'injection d'interféron β . On le retrouve sous forme d'Avonex®, de Betaferon® ou de Rebif®. Les interférons sont des immuno modulateurs qui ont pour but de réduire le processus inflammatoire et démyélinisant. De même, le traitement de fond de la sclérose en plaques est constitué par l'acétate de glatiramère (Copaxone®).

Grâce à ces traitements la fréquence des poussées est diminuée de 30 % la fréquence des poussées. Le principal inconvénient est qu'ils sont sans effet sur l'évolution de la maladie.

L'interféron β et l'acétate de glatiramère sont des traitements de première ligne, mais il existe également des traitements de deuxième ligne avec le natalizumab (Tisabri®) et le fingolimod (Gylenia®). Leurs indications sont limitées par leurs effets secondaires et leur coût.

Depuis 2007, le Tisabri® est arrivé en France. C'est un nouveau traitement à base d'anticorps dirigés contre les cellules de l'immunité. Il est administré en intraveineuse et fait chuter le nombre de poussées en limitant l'aggravation du handicap.

Parallèlement, les traitements par voie orale se développent.

Certains médicaments utilisés pour le traitement des symptômes de la sclérose en plaques peuvent avoir des effets secondaires affectant la fonction visuelle.

7. Evolution : les différentes formes évolutives :

Chez 50 % des patients atteints de sclérose en plaques on observe une récurrence dans les 10 ans suivant un premier épisode.

L'évolution de la maladie présente plusieurs formes. On en retrouve 4 :

- la poussée,
- la forme rémittente,
- la forme progressive d'emblée,
- et la forme secondaire progressive.

a) La poussée :

C'est le terme le plus connu de la première manifestation clinique de la maladie démyélinisante. Elle n'est cependant pas systématique même si c'est la manifestation initiale la plus fréquente dans l'expression de la maladie.

On considère qu'un événement clinique correspond à une poussée quand on constate des symptômes neurologiques parmi ceux habituellement rencontrés lors d'une sclérose en plaques. Ces manifestations peuvent être subjectives ou objectives. Pour pouvoir écarter des pseudo-poussées, il faut que les signes cliniques durent au moins 24h.

Les poussées correspondent à des manifestations inflammatoires avec démyélinisation au sein du système nerveux central. Elles peuvent être plus ou moins intenses, durer plus ou moins longtemps et laisser plus ou moins de séquelles.

b) Forme rémittente :

La forme rémittente se manifeste par des poussées successives dans le temps à des intervalles plus ou moins éloignés. On note alors l'existence ou non de séquelles après chaque poussée.

Le nombre de poussée dans l'année est un des arguments utilisé pour certaines indications thérapeutiques. L'apparition et la topographie des poussées est imprévisible. L'individualisation de celle-ci nécessite 30 jours entre le début du premier signe et le début du deuxième signe.

50 % des patients ayant une forme rémittente passeront en forme secondairement progressive au bout de 10 ans.

c) Forme progressive d'emblée :

La forme progressive d'emblée ne se manifeste pas par des poussées à proprement parler. En effet, l'apparition de la symptomatologie déficitaire ou excédentaire a lieu selon une vitesse variable mais toujours imprévisible.

Donc ce n'est qu'avec le recul sur plusieurs années qu'il est possible de parler de forme progressive primaire :

- lente, si la gêne n'est pas importante,
- ou rapide, si le handicap apparaît en quelques années seulement.

d) Forme secondaire progressive :

Dans un premier temps, la maladie commence par une forme rémittente qui, après quelques poussées n'a plus fait parler d'elle pendant quelques temps, voir même pendant plusieurs années.

Dans un second temps, subitement des symptômes réapparaissent progressivement avec une dégradation de la symptomatologie préexistante. Cette dernière s'accroît et d'autres manifestations s'y associent.

8. Diagnostic différentiel :

Le diagnostic différentiel concernant la sclérose en plaques regroupe les maladies inflammatoires systémiques comme par exemple la sarcoïdose, la maladie de Behçet, le lupus érythémateux disséminé, la maladie de Gougerot-Sjögren, les artérites cérébrales, les infections à tropisme neurologique où les maladies cérébrovasculaires à attaques successives. En effet, toutes ces pathologies peuvent simuler une sclérose en plaques rémittente.

De même, des atteintes neurologiques localisées, même si elles évoluent par poussées tout comme la sclérose en plaques, doivent faire penser à une tumeur, une malformation vasculaire ou encore une anomalie d'Arnold-Chiari. La neuro-imagerie éliminera alors ces diagnostics.

II. Examens complémentaires :

1. Champ visuel :

a) Définition :

Le champ visuel est l'étendue de l'espace dans laquelle l'œil perçoit la lumière, les couleurs et les formes.

On retrouve trois types de champ visuel. Le champ visuel clinique est le champ visuel qui est exploré en regardant droit devant, le champ visuel du regard est celui qui est exploré en bougeant les yeux et enfin le champ visuel panoramique qui est exploré en bougeant la tête et les yeux.

Le champ visuel monoculaire est la surface de l'ensemble des points de l'espace vus par un seul œil immobile, fixant droit devant, tête immobile. Attention, si l'œil étudié bouge et ne fixe plus droit devant, le champ visuel n'est pas fiable et ce n'est plus un champ visuel.

Le champ visuel monoculaire est celui qui est exploré en clinique. Quand on a des scotomes dans chacun des champs visuels des deux yeux, la superposition des deux va faire qu'un certain nombre seront masqués.

Ses limites extrêmes périphériques s'étendent, en moyenne à :

- ✓ 50-60° du côté nasal : limité par le nez.
- ✓ 80-90° du côté temporal.
- ✓ 45-50° en haut : limité par l'arcade sourcilière.
- ✓ 60-80° en bas : limité par la pommette de la joue.

Donc le champ visuel n'est pas le même pour tout le monde puisqu'il est fonction de la forme du crâne. Par exemple, une personne qui a un œil très enophtalme, aura un champ visuel limité en temporal dû à la paroi osseuse. Il ne sera peut-être pas à 90° mais à 75-80°.

Le champ visuel binoculaire est la projection de l'ensemble des points de l'espace vus par les deux yeux immobiles, fixant droit devant, tête immobile. C'est l'addition des champs visuels de chaque œil donc en périphérique il s'étend quasiment à 180° (90° temporal pour chaque œil).

Il permet notamment d'explorer les capacités de l'individu dans son environnement.

Les limites inférieures et supérieures sont inchangées par rapport aux champs monoculaires. Le champ commun aux deux yeux s'étend sur 120° de large, il est entouré de part et d'autre par un croissant de vision monoculaire d'environ 30° de large, appelé champ de la demi-lune.

Ses limites extrêmes périphériques s'étendent, en moyenne à :

- ✓ Il s'étend sur 180° de large environ et 175° verticalement.
- ✓ La superposition des deux yeux permet qu'un certain nombre d'anomalies s'annulent notamment la non perception de la tâche aveugle. Dans la vie courante, on n'est pas gêné par celle-ci.
- ✓ 45-50° en haut : limité par le sourcil.
- ✓ 60-80° en bas : limité par la pommette de la joue.

Grâce à l'exploration du champ visuel, il est possible d'étudier toute la voie optique, de la rétine au cortex visuel occipital. Les voies visuelles sont organisées anatomiquement à chaque niveau : rétine, nerf optique, chiasma, tractus, corps genouillé latéral, radiations, cortex. On peut ainsi localiser l'anomalie au niveau de la voie visuelle en fonction de la forme du résultat obtenu lors de la réalisation du champ visuel.

Ce dernier a un grand intérêt dans le diagnostic de la pathologie, son suivi et parfois même la proposition d'une indication thérapeutique.

La moitié temporale du nerf optique innerve l'hémi rétine temporale et ne décusse pas c'est-à-dire que les fibres optiques ne traversent pas la ligne médiane. À l'inverse, les fibres nasales traversent la ligne médiane aussi bien pour l'œil droit que pour l'œil gauche.

Nous avons vu que le champ visuel permet d'une part l'étude des limites périphériques de la zone visualisée par l'œil et d'autre part, il permet l'étude de la sensibilité rétinienne à l'intérieur de ce champ. En effet, la macula présente des capacités de discrimination bien supérieures à la rétine périphérique.

L'examen peut faire apparaître des lacunes dans les limites du champ visuel, appelées scotomes.

Lorsque les scotomes sont perçus par le patient, ils sont dits scotomes positifs alors que lorsqu'ils ne sont pas perçus par le patient et uniquement mis en évidence par l'examen, ils sont dits scotomes négatifs.

Un scotome absolu est un scotome où ne persiste aucune perception visuelle à travers celui-ci, alors que face à un scotome relatif il persiste une perception.

Certains déficits concernent des secteurs entiers du champ visuel, on les nomme anopsies et on précise leur localisation (hémianopsie, quadransopsie, supérieure, inférieure, gauche, droite).

La localisation de l'atteinte neurologique pourra être possible grâce aux caractéristiques spatiales de ces secteurs.

b) Principe :



Figure 12 : Appareil de Goldman.

Lors de la sclérose en plaques le champ visuel le plus réalisé pour aider au diagnostic ou au suivi d'une névrite optique est la périmétrie cinétique ou champ visuel de Goldman.

La périmétrie consiste à mesurer un seuil à partir duquel le stimulus physique va entraîner une réponse sensorielle. Le seuil dont il est question en clinique concerne la perception de la plus petite différence de luminance appelée contraste, entre deux plages inégalement éclairées.

Le relevé topographique fait apparaître les limites du champ visuel et l'hétérogénéité de la sensibilité rétinienne à l'intérieur de celui-ci. On observe une diminution de la sensibilité au contraste du centre vers la périphérie et au niveau de la tâche aveugle.

La préparation du patient se fait en plusieurs étapes. Dans un premier temps il faut l'informer et lui expliquer pourquoi le champ visuel a été demandé par le médecin afin qu'il soit acteur du projet, il faut également bien se renseigner sur sa plainte.

Dans un second temps, il faut l'installer convenablement pour que l'examen soit réalisé dans de bonnes conditions et qu'il soit fiable. En effet, il faut savoir régler la hauteur en fonction de chaque patient.

Enfin, le verre correcteur doit être positionné et ajusté en fonction de la réfraction du patient comme il faut dans la coupole afin de ne pas biaiser l'examen, puisqu'un verre correcteur inadapté fausse les résultats.

La périmétrie cinétique est donc réalisée à l'aide de l'appareil de Goldman. Le patient doit alors fixer un point central ou le mémoriser s'il existe un scotome central ou une mauvaise vision. Il doit en même temps signaler l'apparition d'un point lumineux, on lui demande alors d'effectuer une double tâche.

L'examen consiste à projeter, sur une coupole, un point lumineux ou stimulus de taille et d'intensité lumineuse données que l'on déplace de la périphérie vers le centre jusqu'à qu'il soit perçu par le patient. Il est donc déplacé d'une aire où il n'est pas perçu jusqu'à une aire où il est perçu.

Cette manœuvre est répétée sur différents méridiens sur 360° avec des intensités lumineuses décroissantes. L'examen est réalisé en monoculaire, pour chacun des deux yeux séparément, avec correction optique en cas de trouble de la réfraction.

Le champ visuel est un examen subjectif et dépend de la coopération du sujet et d'un certain nombre de facteurs liés au sujet : attention, fatigue, apprentissage, qualité de la fixation, qualité des réponses et motivation.

Le champ visuel est reporté sur un schéma où figurent le centre, c'est le point de fixation, centré sur 24 rayons : les méridiens.

Autour du point de fixation se trouvent les parallèles, ce sont des cercles concentriques tous les 10 degrés.

Les isoptères sont des zones plus ou moins circulaires qui perçoivent un stimulus lumineux de même intensité.

Lorsqu'un champ visuel est normal, l'examen permet ainsi d'obtenir deux tracés symétriques pour l'œil droit et l'œil gauche, formés de trois ou quatre isoptères concentriques, suivant la réalisation de l'examen.

Les limites du champ visuel ne sont pas strictement circulaires, elles présentent un aplatissement dans le secteur supérieur, correspondant au relief de l'arcade sourcilière et une encoche nasale inférieure, correspondant au relief du nez. Au sein de ce tracé, on retrouve une zone aveugle correspondant à la papille (tache aveugle ou tache de Mariotte = zone de la rétine dépourvue de cellules photosensibles).

L'examen du champ visuel cinétique est particulièrement adapté à l'exploration des déficits périphériques.

En fonction de leur surface, les spots utilisés sont numérotés en chiffres romains.

La luminance des spots varie en fonction des filtres interposés. Un changement de chiffre marque un pas de 5 dB : exemple de V4e à V3e. Un changement de lettre marque un pas de 1dB : exemple de V4e à V4d.

Il faut savoir adapter son examen à la pathologie recherchée ainsi qu'à la faisabilité par le patient. La réponse reste toujours subjective.

L'anatomie doit être bien connue par tout périmétriste. En effet, celui-ci doit connaître l'anatomie de l'œil et savoir que la lumière captée par la cornée et le cristallin forme une image inversée sur la rétine. Il doit aussi connaître la systématisation des voies visuelles puisqu'elles permettent d'associer chaque déficit du champ visuel à une localisation précise sur son trajet.

c) Résultats :

Dans la sclérose en plaques, le champ visuel est utilisé pour le diagnostic ou le suivi de la neuropathie optique rétro bulbaire. La neuropathie optique étant une affection qui porte sur la portion du nerf optique située à l'intérieur de l'orbite, elle peut être soit à son origine soit au niveau de la papille.

L'atteinte au niveau du champ visuel peut aussi être causée par la présence de lésions démyélinisantes dans le chiasma optique menant à une hémianopsie bitemporale, de lésions dans la bandelette optique entraînant une hémianopsie homonyme, ou encore dans une radiation optique donnant une quadranopsie. Les lésions démyélinisantes rétro-chiasmatiques c'est à dire dans les bandelettes ou les radiations optiques, sont rares.

La récupération suivant la poussée de la sclérose en plaques est variable et dépend de la taille du déficit initial du champ visuel. Plus la lésion est grande, plus le défaut du champ visuel peut être anticipé.

Le résultat du champ visuel montre souvent des isoptères normaux mais avec un scotome qui peut être central ou caeco-central. Un scotome central est un scotome qui est situé au centre du champ visuel, autour du point de fixation, dans les 10 degrés et un scotome caeco-central est un scotome qui est également situé au centre du champ visuel mais qui est rattaché à la tâche aveugle, zone de non perception visuelle.




Figure 13 : Champ visuel de Goldmann avec scotome central unilatéral.




Figure 14 : Champ visuel de Goldman avec scotome caeco-central unilatéral.

2. Tomographie en cohérence optique (OCT) :

L'OCT (Optical Coherence Tomography) est une tomographie en cohérence optique. C'est un examen simple, non invasif et comparatif, il est donc devenu indispensable à l'examen ophtalmologique. Il permet de confirmer ou de redresser un diagnostic ainsi que le suivi de certaines pathologies. Il est notamment important dans la surveillance pendant et après traitement. Mais attention, il ne se substitue pas à l'examen clinique.

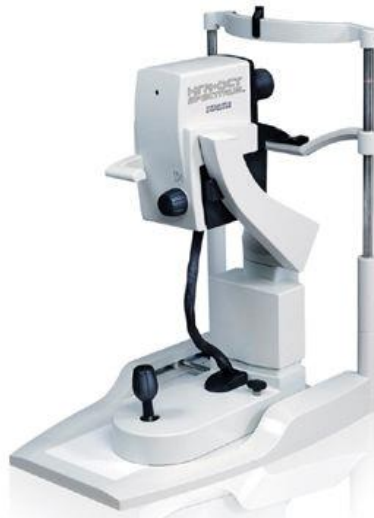

Figure 15 : Appareil de tomographie en cohérence optique.

a) Historique :

Dans les années 1980, James Fijimoto, physicien à l'institut de technologie de Massachusetts, utilisa un laser couplé à un spectroscopie pour étudier les tissus. Un article dans le journal Science fit alors le point sur cette nouvelle technique : Huang D., Swanson E., Lin C. et Schuman J. Optical coherence tomography, Science 1991, et publia les premières coupes optiques de la rétine. La société Zeiss fut la première à diffuser l'OCT1 Stratus qui fut suivi par l'OCT2 et l'OCT3.

Depuis 2006, une nouvelle génération d'OCT fondée sur une technologie dite « Spectral domain ou Fourier domain » est basée sur le principe d'interférométrie à basse cohérence (la technique classique, 2002, est dite « Time domain ») est commercialisée. Elle s'affranchit du miroir mobile. La source lumineuse est la même que sur l'OCT conventionnel : une diode supra lumineuse émet une longueur d'onde proche infrarouge (840 nm). Cependant, le signal est enregistré à l'aide d'un spectromètre permettant une meilleure résolution d'image et une vitesse d'acquisition très rapide (25 000 à 40 000 scans/s). La corrélation des coupes avec l'image du fond d'œil sera très améliorée. L'OCT va déterminer les structures de la rétine par la mesure du retard de l'onde renvoyée par les microstructures internes des couches de la rétine.

b) Définition et principe de l'examen :

L'OCT est une technique d'imagerie du fond d'œil sans contact, qui permet d'obtenir in vivo des images en coupe optique antéro postérieures de la rétine, proches de celles de l'histologie en particulier au niveau de la macula et de la papille. C'est un procédé analogue à l'ultrasonographie en mode B. Elle est indispensable pour obtenir une haute résolution d'image.

C'est un mode d'échographie optique basée sur le principe d'interférométrie de la lumière. Elle utilise la réflexion laser par les différentes structures anatomiques pour mesurer l'épaisseur rétinienne. Contrairement aux techniques utilisant les ultrasons, l'OCT ne nécessite pas un contact direct avec l'échantillon. Les images sont obtenues en temps réel.

Le principe de l'OCT consiste en une analyse de la lumière incidente par les zones traversées. Cette lumière est créée par un laser de 840 nm de longueur d'onde.

Les ondes lumineuses se propagent rapidement et il n'est alors pas possible d'enregistrer le délai de retour de ces ondes.

L'OCT utilise le principe de l'interférométrie pour analyser ce retard.

De manière général, lorsqu'un faisceau lumineux traverse une structure, une partie de la lumière va poursuivre son chemin (surtout si la structure est assez transparente), une autre partie va être absorbée par cette même structure, une troisième va être reflétée en tous sens et une dernière partie va être réfléchi vers la zone d'émission. C'est cette dernière partie de la lumière qui est analysée en OCT. Elle correspond entre un milliardième et un millionième de la lumière incidente, ce qui est très faible.

L'OCT permet d'analyser la rétine sensorielle ainsi que le complexe épithélium pigmentaire – membrane de Bruch et choriocapillaire.

Un système de couleurs allant du rouge au bleu ou une échelle de gris est utilisé pour différencier la réflectivité des différentes structures. Le rouge ou le blanc représentant l'hyper réflectivité et le bleu ou le noir l'hypo réflectivité.

Les couches hyper-réfléctives sont la couche des fibres optiques, la limitante interne, le complexe épithélium pigmentaire – choriocapillaire et la jonction entre le segment interne et le segment externe des photorécepteurs.

Les couches hypo réfléchives sont la couche nucléaire c'est-à-dire les photorécepteurs et leurs segments internes et externes ainsi que les fibres de Henlé qui sont plus épaisses au niveau de la fovéa.

L'échelle de gris est en général préférée par la plupart des cliniciens.

Une cartographie de l'épaisseur de la région maculaire est obtenue grâce à un logiciel intégré. Une épaisseur fovéolaire normale est d'environ 220 μm .

L'OCT permet une aide diagnostique dans la pathologie via la mesure de l'épaisseur de la couche du RNFL (retinal nerve fiber layer ou couche des fibres nerveuses rétiniennes) par un balayage autour de la région papillaire et l'analyse de la tête du nerf optique (rapport C/D). En effet, les atteintes anatomiques des fibres optiques précèdent les déficits au niveau du champ visuel.

L'OCT permet de mesurer les paramètres suivant :

- l'épaisseur maculaire moyenne,
- le volume maculaire total,
- l'épaisseur fovéolaire,
- l'épaisseur maculaire par quadrant (supérieur, inférieur, nasal, temporal) ou par secteur (interne, externe),
- l'épaisseur moyenne de la couche de fibres nerveuses (RNFL),
- l'épaisseur de la couche de fibres nerveuses par quadrant.

c) Fonctionnement de l'examen :

L'OCT est donc réalisé grâce à un faisceau lumineux qui est projeté sur la rétine : c'est un faisceau infrarouge de 840 nm. Ce faisceau lumineux traverse les couches transparentes, une partie se disperse, l'autre se réfléchit à partir de l'interface vitréo-rétinienne et des différentes couches de la rétine et de la choroïde. Le résultat de cette réflexion nous donne alors une image. Les différents milieux traversés entraînent donc une modification du faisceau (réfraction, absorption partielle, diffusion), et aboutit au recueil des faisceaux réfléchis.

Pour identifier la morphologie interne de l'œil, l'OCT utilise la lumière non ionisante, à faible cohérence de phase, et un interféromètre à fibre optique afin de réaliser des images en coupe. Cette identification se fait en examinant l'intensité de la lumière reflétée par l'échantillon.

La lumière de faible cohérence est transmise à un séparateur de faisceau, par fibre optique où elle est divisée entre la fibre d'échantillonnage et la fibre de référence.

Dans la fibre d'échantillonnage, la lumière heurte l'échantillon et une petite partie est réfléchi. Dans la fibre de référence, la lumière suit un parcours similaire, mais elle est réfléchi sur un miroir mobile au lieu de l'échantillon.

Le déplacement du miroir mobile produit des séries de constructions à partir de la lumière réfléchie de l'échantillon ou interférogramme. Chaque couche réfléchissante de l'échantillon produira un interférogramme, à partir duquel il sera possible de déterminer la profondeur de la réflexion. Par conséquent, un échantillon hétérogène produira des réflexions multiples à partir d'un seul point d'échantillonnage. Si l'on observe plusieurs points sur l'échantillon, il devient possible de reconstruire une image de la morphologie interne de l'échantillon.

L'image de l'OCT est obtenue par déplacement rapide du faisceau lumineux linéaire ou circulaire.

Une onde incidente est divisée en deux. L'une se projette sur un miroir plan et l'autre sur l'œil. Les deux ondes ainsi créées se reflètent. En effet, l'onde envoyée sur le miroir revient sous la forme d'un écho simple alors que l'onde envoyée dans l'œil revient sous la forme d'une multitude d'échos en fonction de la structure traversée.

Ces ondes sont alors comparées par un interféromètre qui mesure la cohérence entre celles-ci (d'où le terme d'OCT). Ceci permet de déduire l'épaisseur de la structure traversée par l'onde envoyée sur l'œil. Cette simple mesure en un point donné et à une profondeur donnée s'appelle un A-Scan.

Avec la technologie « Time Domain », le miroir de référence se déplace à plusieurs reprises en profondeur pour analyser les différentes couches de la rétine.

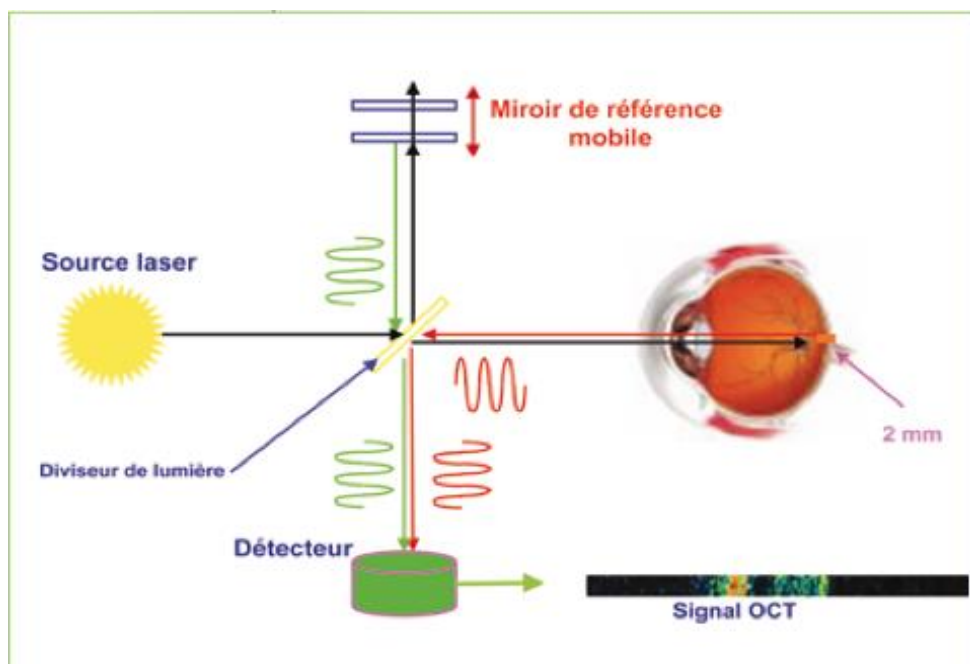


Figure 16 : Technologie « Time Domain ».

Des mesures en deux dimensions sont reconstituées à partir de mesures en une dimension afin d'obtenir une coupe de rétine en un endroit donné.

La technologie « Time Domain » est limitée par ces mouvements de miroirs. En effet, un examen ne peut pas durer plus de quelques secondes puisqu'il est nécessaire que l'œil reste relativement fixe.

Récemment, la technologie « Spectral Domain » a apporté une amélioration spectaculaire à la qualité des images OCT. Elle n'utilise plus la cohérence entre deux ondes, mais le spectre d'interférence entre les deux faisceaux réfléchis d'ondes à large spectre. Cette interférence est étudiée par analyse mathématique en utilisant la transformation de Fourier.

Grâce à cette technologie, l'analyse du rayon réfléchi est possible en même temps pour les différentes profondeurs de la rétine et non pas successivement à chaque profondeur. Le miroir de référence n'a donc plus à se déplacer, il est fixe, ce qui permet une accélération de la procédure de 50 à 100 fois.

Depuis l'apparition de cette nouvelle technologie « Spectral Domain », il est ainsi possible d'obtenir des mesures beaucoup plus précises durant un temps raisonnable d'examen. Néanmoins, l'examen n'est pas instantané comme une simple photographie, puisqu'il est nécessaire que le faisceau laser balaye successivement les différentes régions de la rétine, même si les différentes profondeurs peuvent être étudiées en même temps. De même, la qualité des résultats peut être perturbée par un mouvement oculaire.

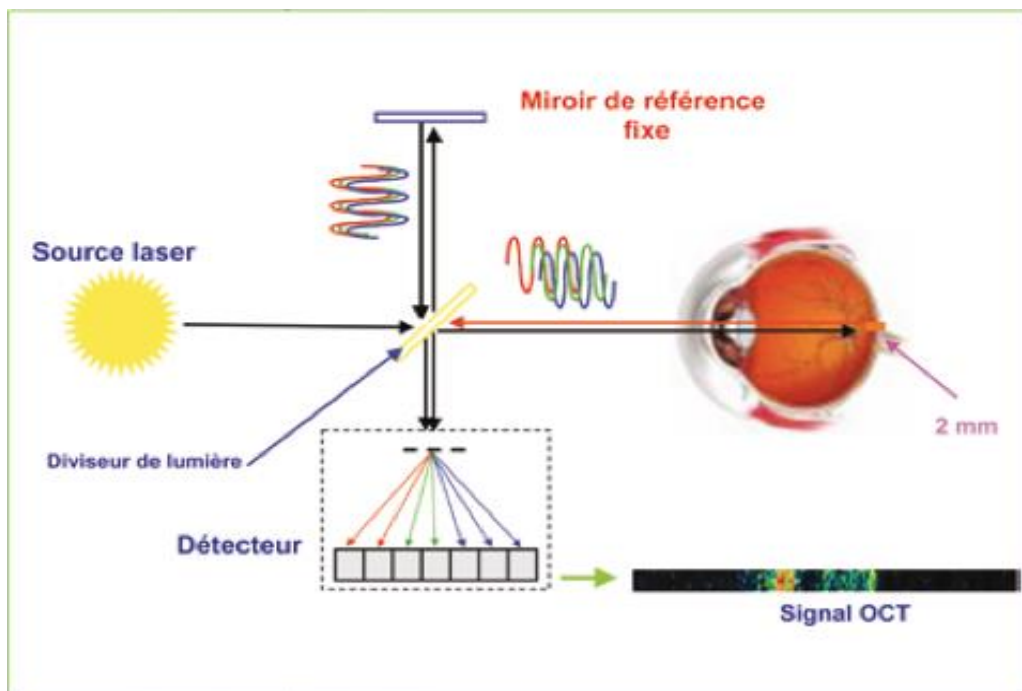


Figure 17 : Technologie « Spectral Domain ».

d) Conditions de réalisation :

L'examen peut être réalisé de manière dilaté ou non. En effet, pour un examen rapide de la macula, la dilatation n'est pas indispensable, en revanche il s'avère très utile quand il s'agit de repérer des lésions extra maculaires.

La réalisation de l'examen nécessite une installation confortable afin de bouger le moins possible pendant l'examen. Pour cela, il est nécessaire de bien régler la hauteur de la table ainsi que la chaise du patient avec le menton posé sur mentonnière et le front appuyé en avant. En effet, si le patient est mal installé, il y aura des mouvements de la tête et/ou du corps qui perturberont l'analyse et la qualité des images recueillies ce qui entrainera la réalisation d'un examen non fiable.

L'OCT est effectué sans correction (une lentille optique corrigeant l'amétropie n'est pas gênante), en ambiance mésopique, dans un environnement calme.

Pendant l'examen, le patient doit fixer une mire (taille et forme différentes selon les appareils). L'opérateur a alors accès au fond d'œil en temps réel ce qui lui permet de vérifier la fixation du patient constamment. Le patient peut cligner des yeux durant la prise de mesure, dans le but de bien lubrifier la cornée et d'éviter un excès de larme.

Il est important de bien effectuer la mise au point en rapprochant suffisamment l'appareil de l'œil étudié et en utilisant le bouton prévu à cet effet.

L'image sera centrée sur la macula et l'acquisition ne durera que quelques secondes si le patient fixe correctement.

L'OCT se fera systématiquement sur les deux yeux lorsqu'il s'agit d'un premier examen, afin d'avoir un examen de référence pour les fois suivantes ainsi que pour pouvoir les comparer entre eux.

En fonction de la pathologie suspectée, il faudra adapter le choix de la coupe (linéaire isolée ou radiaire, horizontale, verticale, circulaire, balayage 3D).

Avant tout examen OCT, un examen clinique complet comprenant acuité visuelle, examen à la lampe à fente, fond d'œil avec description précise des lésions devra être effectué par l'ophtalmologiste. Ces indications permettront d'orienter le choix du protocole à réaliser pour l'examen, par l'opérateur. Plusieurs protocoles de coupes horizontales, verticales ou obliques peuvent être réalisés allant de 3 mm à 10 mm.

La durée de l'examen varie selon le patient et l'examineur. En effet, la coopération du patient, l'expérience de l'examineur et la qualité de l'image obtenue, entre en jeu dans la durée de l'examen mais elle reste relativement rapide (moins de cinq minutes).

L'OCT, comme tout examen, rencontre des limites. On peut nommer notamment le fait qu'une opacité cornéenne, cristallinienne ou capsulaire dense ou encore la présence de gaz ou une hémorragie intra vitrénienne importante peuvent entraîner une atténuation du signal voir même selon les cas sa disparition de façon localisée. L'examen nécessite donc une transparence ou au moins une certaine clarté des milieux intraoculaires.

Il est important de noter que l'huile de silicone dans la cavité vitrénienne n'empêche pas la réalisation de l'examen.

Les artéfacts peuvent être :

- liés au patient : forte amétropie, trouble des milieux, mauvaise fixation (possibilité pour l'opérateur de déplacer manuellement la ligne de coupe),
- liés à l'opérateur : mauvais positionnement du scan ou choix du protocole d'examen (le fast macular ou le line peuvent être utiles en cas de nystagmus ou de maladie de Parkinson),
- liés au logiciel de l'appareil (correction manuelle des erreurs possibles dans la mesure de l'épaisseur rétinienne).
- liés à des structures intra rétinienne (exsudats, hémorragies...) = masquage.
- liés aux mouvements (nystagmus, tremblements ...).

e) Résultats, analyse et traitement de l'image :

Les valeurs obtenues lors de la réalisation de l'examen sont comparées à des valeurs pour des sujets du même âge et de la même taille de disque optique.

o Méthode d'analyse de la structure du nerf optique :

La difficulté première de l'analyse du nerf optique est de définir les contours du nerf optique et ce qui peut être considéré comme le début de l'excavation.

Il a donc été choisi de définir un plan de référence, il est placé à 150 μm au-dessus du niveau de l'épithélium pigmentaire péri-papillaire. Tout ce qui est en dessous de ce plan est considéré comme correspondant à une excavation, qu'elle soit physiologique ou pas.

À partir de ce choix, il est alors possible de mesurer les paramètres papillaires : largeur et surface de l'anneau neuro-rétinien sur les différents méridiens, taille du disque et de l'excavation, rapport C/D, ... Il est important de connaître ces points car lorsque la papille est irrégulière, les mesures peuvent être faussées par un repérage erroné de ce plan.

o Méthode d'analyse de la structure des fibres optiques autour de la papille :

Pour commencer, le programme de l'appareil repère les deux zones les plus réfringentes de la rétine c'est-à-dire la face antérieure de la couche des fibres optiques et l'épithélium pigmentaire. Puis il va déterminer la zone où la réflexion de la couche des fibres optiques diminue fortement, permettant ainsi d'en mesurer l'épaisseur.

Un cube autour du nerf optique va être mesuré grâce à la rapidité de l'examen OCT en « Spectral Domain », mais il est nécessaire de choisir quelle zone va être détaillée.

En fait, l'épaisseur des fibres optiques est mesurée à 3,4 mm du centre de la papille. Cette distance correspond au meilleur compromis « épaisseur de la couche des fibres optiques/variabilité interindividuelles », c'est pourquoi elle a été choisie.

Plus on est proche de la papille, plus la couche est importante et on pourrait s'attendre donc à pouvoir y détecter de petites variations. Mais, à proximité de la papille, les résultats varient d'un sujet à l'autre et en fonction de la localisation des vaisseaux et de la forme de la papille.

Au contraire, si la mesure est faite loin de la papille, les résultats sont plus homogènes entre les sujets, mais la couche des fibres s'amenuise rapidement et de petites altérations deviennent de moins en moins détectables.

Cependant, les premières atteintes ne seront pas forcément retrouvées à ce niveau-là, de même ce n'est pas forcément à ce niveau que le suivi se fera le mieux. En effet, pour le suivi, une meilleure analyse de l'évolution serait permise par des zones plus rapprochées de la papille.

- [Méthode d'analyse de la structure du complexe des cellules ganglionnaires maculaires :](#)

Il est maintenant possible de mesurer l'épaisseur de chaque couche de la rétine et en particulier celle des cellules ganglionnaires dans la région maculaire, grâce à la technologie « Spectral Domain ».

En effet, cette zone est particulièrement intéressante puisque les cellules ganglionnaires représentent environ 30 % de l'ensemble de l'épaisseur de la structure, dans cette région. La région fovéale est quant à elle peu intéressante puisqu'elle est au contraire faiblement pourvue en cellules ganglionnaires.

La plupart des appareils mesurent un ensemble comprenant « couche plexiforme interne – corps des cellules ganglionnaires – axones des cellules ganglionnaires au-dessus d'elles ».

En éliminant les axones des cellules ganglionnaires, il est possible de réaliser cette mesure afin de mieux localiser l'atteinte. Ceci est proposé par certains appareils qui élimine cette couche d'axones en ne mesurant donc que la couche « plexiforme interne – corps des cellules ganglionnaires ».

Les fibres nerveuses rétinienne, les cellules ganglionnaires et la couche plexiforme interne sont les trois couches qui sont étudiées dans le complexe ganglionnaire maculaire.

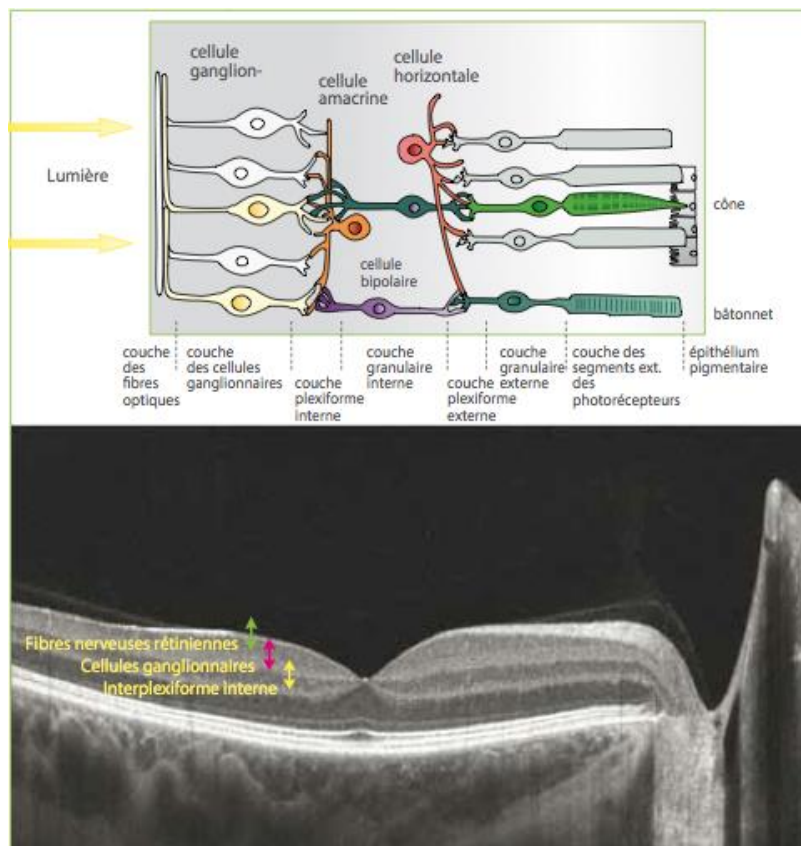


Figure 18 : Coupe d'OCT au niveau de la macula.

L'alignement « align » permet de corriger les données brutes des effets de micro-saccades oculaires. Il faut bien faire attention car cette option peut gommer certaines irrégularités qui sont pourtant bien réelles.

La normalisation « normalize » présente les données colorimétriques de l'OCT de façon indépendante du bruit de fond et de la puissance de la lumière incidente.

La cartographie maculaire ou mapping consiste en un calcul, par le logiciel de la valeur moyenne de l'épaisseur maculaire dans les différents secteurs du pôle postérieur.

La mesure de l'épaisseur rétinienne se fait grâce à la distance comprise entre la ligne du profil antérieur de la rétine et la face antérieure du complexe épithélium pigmentaire – choriocapillaire. Elle peut se faire manuellement ou automatiquement, et varie entre les anciens et les nouveaux appareils. On a alors une variation de l'épaisseur de 40 à 60 μm .

L'OCT est réalisé par l'orthoptiste, sous la responsabilité du médecin. L'interprétation intégrée dans le contexte clinique de chaque patient reste du ressort de l'ophtalmologiste.

En étudiant l'épaisseur de la rétine, les altérations morphologiques, les hyper et hypo réflectivités, les structures anormales, et en confrontant ces données à celles recueillies par l'angiographie et les photographies du fond d'œil, le clinicien aura tous les éléments pour constituer son diagnostic de façon précise et complète.

L'étude des fibres nerveuses rétiniennes par l'OCT permet de prendre connaissance de l'évolution de la sclérose en plaques, grâce à différentes recherches menées. Les images rétiniennes ne sont que des tentatives pour comprendre l'intérêt de l'OCT en neurologie. Ce chapitre sera sûrement amené à se développer.

On note une nette altération de la couche des cellules ganglionnaires (GCC) chez les patients présentant une sclérose en plaques, consécutive à des névrites optiques rétro bulbaires. Certains patients non aucune anomalie au niveau du fond d'œil mais ont une altération de la couche des cellules ganglionnaires.

f) OCT et sclérose en plaques :

Par définition, les neuropathies optiques sont responsables d'une détérioration des axones des fibres optiques et entraînent donc une modification de l'OCT. Cette atteinte touche les fibres para-papillaires ainsi que les fibres maculaires. L'OCT est ainsi devenu un outil diagnostique très important en neuro-ophtalmologie.

Dans de nombreux cas, l'OCT apporte, une aide diagnostique ainsi qu'une évaluation de l'importance de la neuropathie optique. Cependant, le « profil » OCT de certaines affections ressemble à celui du glaucome. Il est donc important de connaître la sémiologie OCT de ces différentes neuropathies.

Dans la sclérose en plaques, l'analyse de la couche des fibres ganglionnaires rétiniennes est très intéressante car elle est mieux corrélée avec la symptomatologie fonctionnelle des patients (baisse d'acuité ou réduction du champ visuel) que d'autres examens complémentaires, comme l'IRM.

Lors de la phase aiguë de la neuropathie optique de la sclérose en plaques, la couche RNFL est parfois plus volumineuse que la normale. Cette atteinte est le témoin d'un léger œdème papillaire qui n'est pas perceptible cliniquement. Cet œdème est présent même si la plaque de démyélinisation est très postérieure.

Entre le premier et le troisième mois après la crise aiguë, on observe un amincissement de la couche des fibres optiques qui se stabilise vers le sixième mois. On ne retrouve pas d'aggravation au-delà de 6 à 8 mois, en l'absence de nouvelle crise.

Le lieu où l'atteinte est la plus fréquente est l'aire maculaire. En effet, dans cette région, 34 % du volume rétinien est composé par la couche des cellules ganglionnaires. Dans cette pathologie, un œil atteint de neuropathie optique présente une baisse d'environ 35 à 45 % de l'épaisseur des fibres optiques maculaire, soit 20 μm à 40 μm , pour une épaisseur normale de 110 μm à 120 μm . L'œil controlatéral est souvent atteint également, mais à un moindre degré (réduction d'épaisseur de 20 %). En périmétrie, une atteinte n'apparaîtra que s'il y a une réduction d'au moins 75 μm environ.

Il est donc très important d'analyser l'OCT en fonction de la dynamique de la neuropathie. Dans la phase aiguë, l'absence d'amincissement de la couche est faussement rassurante. L'atteinte est en fait retardée.

La sclérose en plaques touche la papille et la macula. Dans les phases initiales, il arrive que la couche des RNFL soit augmentée par l'œdème papillaire de manière artificielle, ce qui n'est pas le cas des cellules ganglionnaires maculaires. À distance les deux structures évoluent en parallèle.

Lorsque l'atteinte OCT est minime, le champ visuel et l'acuité visuelle restent en général normaux à distance de la crise aiguë. En revanche, si un seuil d'épaisseur résiduelle de 75 μm est atteint au niveau péri-papillaire, le champ est perturbé.

Dans une sclérose en plaque à distance d'une poussée, les nerfs optiques sont souvent normaux. L'OCT montre une atteinte prédominante dans les secteurs temporaux pour chaque œil. Ce déficit n'apparaît pas en périmétrie cinétique de Goldmann. L'atteinte temporale est typique des neuropathies non glaucomateuses.

La localisation la plus fréquente de l'atteinte de l'OCT dans la sclérose en plaques est le quadrant temporal. Ceci permet en partie de la distinguer du glaucome où l'atteinte est plutôt supérieure ou inférieure.

Lorsqu'on réalise un OCT et un champ visuel dans les 10° centraux, on retrouve une atteinte de la couche des cellules ganglionnaires maculaires majeure pour chaque œil, malgré un champ visuel central peu touché. Ce type d'atteinte diffuse est fréquemment retrouvé.

Lors de l'évolution d'une sclérose en plaques, le champ visuel et l'OCT se détériorent. Cette détérioration n'est pas toujours parallèle, l'OCT pouvant apparaître plus atteint que le champ visuel.

Par exemple, chez un patient atteint de sclérose en plaques avec plusieurs poussées de neuropathies optiques, le champ visuel de l'OG sera très atteint et l'OCT confirmera cette atteinte et mettra également en évidence une altération presque identique de l'OD. Les nerfs optiques montreront une atrophie optique bilatérale prédominante à gauche. On n'observera pas forcément d'excavation pathologique. L'atteinte des cellules ganglionnaires sera en revanche majeure des deux côtés.

Peut-on détecter une neuropathie infra-clinique de sclérose en plaques par l'OCT ?

L'OCT est très utile pour l'analyse de l'œil controlatéral à l'œil touché par une neuropathie aiguë. Il est également important en l'absence de toute atteinte oculaire chez des patients ayant une sclérose en plaques. Il permet en effet de détecter une atteinte infra-clinique et permettrait même un suivi de l'état neurologique des patients, puisqu'une atteinte des voies optiques est presque toujours présente dans cette affection.

Chez des patients atteints de sclérose en plaques sans épisode de neuropathie optique connue, l'OCT montre une atteinte irrégulière dans différents secteurs, alors que le champ visuel est normal.

Il serait même possible de réaliser des OCT pour suivre l'évolution de thérapeutiques données par voie générale, en l'absence d'antécédents oculaires. Cet examen fournirait ainsi une évaluation générale du retentissement d'une sclérose en plaques. Une atteinte diffuse est visible. L'acuité visuelle est normale.

3. Electrophysiologie et sclérose en plaques :

L'électrophysiologie est utilisée pour mettre en évidence la sclérose en plaques. En effet, ce sont les potentiels évoqués visuels (PEV) qui permettent de diagnostiquer en partie la sclérose en plaques, accompagnée d'une ponction lombaire (PL) et d'une IRM.

Les potentiels évoqués visuels sont un test de fonctionnement des voies maculaires depuis les aires maculaires jusqu'aux aires visuelles primaires. Ils résultent de l'amplification des signaux issus du système photopique situé sur toute la surface maculaire (PEV flashes) ou en différents secteurs (PEV damiers) et de leur conduction le long des voies visuelles.

Les PEV permettent donc de tester le fonctionnement du système photopique situé dans les aires maculaires si les voies visuelles sont correctes et approcher celui des voies visuelles si celui des aires maculaires est correct.

Les PEV sont possibles grâce à la rétinotopie c'est à dire la représentation du CV au niveau cortical avec une représentation privilégiée de la macula (80 % de la surface au niveau du cortex striée).

Les PEV reposent sur le principe de l'amplification maculaire au niveau occipital. On peut ainsi enregistrer des variations de potentiels survenant entre les rétines stimulées et les réponses des aires visuelles occipitales sous forme de signaux qui après traitement mathématique sont dits PEV.

Lorsque l'acuité visuelle est normale et qu'une neuropathie est possible, les PEV permettent de dire si les voies optiques sont atteintes ou non. En effet, on peut réaliser un suivi des latences au décours des neuropathies de la sclérose en plaques. Les PEV sont moins utilisés au profit du champ visuel.

Les PEV sont délivrés dans une pièce sombre d'ambiance constante. Pour la stimulation en damier, le sujet porte sa correction optique pour la vision à 1,50m. La stimulation est monoculaire.

Le signal est recueilli grâce à deux électrodes actives, l'une en regard du lobe occipital droit, l'autre en regard du lobe occipital gauche, à 2,5 cm de part et d'autre de la ligne médiane, et une masse indifférente, référence de potentiel au niveau du front.

Lors de la réalisation de l'examen on retrouve des PEV très altérés. En effet, il y a une réponse indétectable quel que soit la taille des damiers, et un retard de latence sur l'autre œil (œil sain), pendant la phase aigüe de la NORB. Cet allongement des temps de latence traduit un ralentissement de la conduction évoquant des lésions de démyélinisation.

En revanche, avec la récupération, on voit réapparaître le pic P100 avec une amplitude réduite et une latence augmentée. Les anomalies de latence avec les pics P100 retardés, dédoublés (2 vitesses de conduction) ou même déstructurés (plusieurs poussées avec des vitesses de conduction différentes) persistent au-delà de la poussée. En effet, il y a une atteinte de la myéline (même si les neurones recommencent à fonctionner, la conduction reste perturbée), même si acuité visuelle et champ visuel sont normaux.

III. La cellule ganglionnaire :

1. Définition :

La cellule ganglionnaire est une cellule présente au niveau de la rétine. Elle est le deuxième neurone de transmission, celui par qui l'influx lumineux gagnera le corps genouillé latéral. C'est l'unité réceptrice fonctionnelle élémentaire.

Les axones des cellules ganglionnaires constituent le nerf optique. Ils s'étendent de la rétine au corps genouillé latéral. La cellule ganglionnaire est aussi appelé cellule rétino-thalamique.

Au niveau du nerf optique, les cellules ganglionnaires sont au nombre d'un million environ. Elles respectent la rétinitopie. Chacun des nerfs optiques sont constitués par les axones d'un seul œil.

Au niveau du chiasma, les fibres nerveuses issues de la rétine nasale vont décussier, elles traversent la ligne médiane, alors que les fibres temporales restent homolatérales dans les bandelettes optiques.

Dans les bandelettes optiques, les cellules ganglionnaires sont celles provenant des deux mêmes hémisphères.

La cellule ganglionnaire vient alors se terminer et faire synapse au niveau du corps géniculé latéral, avec le troisième neurone de la voie visuelle : neurone thalamo-cortical. Il reçoit alors les informations en provenance du champ visuel des deux hémisphères rétiniens.

2. Anatomie :

L'impulsion électrique naît au niveau de la cellule ganglionnaire. Chaque cellule ganglionnaire répond à la stimulation d'une petite zone circulaire de la rétine.

Il existe deux catégories de cellules ganglionnaires : les centres on et les centres off. Ces deux centres sont en nombre à peu près égal.

Les cellules ganglionnaires sont sensibles aux différences de niveau en éclairage du centre et du pourtour de leurs champs récepteurs. Ce sont des détecteurs de contraste de luminance.

On distingue trois types de cellules ganglionnaires :

- Parvocellulaires (P) : de petites tailles (80 %) :

Elles sont spécialisées dans la perception des couleurs et des formes.

Elles ont un champ récepteur de petite taille et ont une faible sensibilité aux contrastes.

- Magnocellulaires (M) : avec un champ récepteur de grande taille et sensibles aux mouvements et aux contrastes.
- Cellules à mélanopsine : ayant une sensibilité intrinsèque à la lumière, et un champ récepteur très grand.

Au niveau de la macula, il y a un cône pour une cellule bipolaire pour une cellule ganglionnaire, alors qu'au niveau de la rétine périphérique, du centre vers la périphérie, les cellules ganglionnaires reçoivent les informations d'un nombre croissant de cellules bipolaires qui reçoivent les informations d'un nombre croissant de cônes. Il y a plus de 1000 photorécepteurs pour une cellule ganglionnaire.

La plupart des cellules ganglionnaires ont des champs récepteurs de type ON – périphérie OFF, ou des champs récepteurs de type OFF – périphérie ON. Mais il existe d'autres critères définissant d'autres catégories. Au moins trois types de cellules ganglionnaires ont pu être distingués grâce à leur aspect général, leurs connexions et leurs caractéristiques électro physiologiques.

Dans la rétine, on distingue donc trois groupes de cellules ganglionnaires dont les axones sont les fibres nerveuses rétiniennes.

Le groupe majoritaire, représentant 90 % de la population totale de cellules ganglionnaires, est appelé cellules de type P ou parvocellulaire ou P – cells.

Ces cellules ont des axones de petit diamètre et une conduction lente des influx nerveux. Elles répondent principalement à des stimuli à haute fréquence spatiale (petits objets et détails) et à basse fréquence temporelle (mouvements lents ou basses vitesses de flicker).

Différentes catégories de ces cellules sont concernées dans la vision des couleurs, l'acuité visuelle et la perception des formes. En effet, les cellules sont sensibles aux différences de longueur d'onde de la lumière. La majorité des cellules P sont en fait des « cellules à opposition simple de couleur » c'est-à-dire que la réponse à une longueur d'onde donnée au centre de leur champ récepteur est inhibée par la réponse de la périphérie à une autre longueur d'onde.

Par exemple, si on prend le cas d'une cellule à centre rouge ON et périphérie verte OFF, ce sont des cônes rouges qui occupent le centre du champ et des cônes verts qui occupent la périphérie. Même chose pour les cellules à opposition bleu – jaune, où ce sont des cônes bleus versus des cônes sensibles au rouge et au vert.

L'autre groupe de cellules ganglionnaires est constitué de grandes cellules de type M ou fibres magnocellulaires ou M – cells. Elle se projettent dans les couches magnocellulaires du noyau géniculé latéral. Ces cellules M constituent 5 % du nombre total de cellules ganglionnaires de la rétine.

Elles ont des axones de grand diamètre, présentent de plus grands champs récepteurs ainsi qu'une conduction rapide. En effet, les potentiels d'action propagent plus rapidement dans le nerf optique et sont plus sensibles aux stimuli à faible contraste. Elles répondent bien aux fréquences spatiales basses (grands objets et motifs larges) et aux hautes fréquences temporelles (alternance rapide de motifs : flicker ou changement rapide de stimulus).

Les cellules M sont ainsi la principale réponse aux mouvements et flickers rapides. Les cellules ganglionnaires de type M n'ont, en revanche, pas d'opposition à la couleur. Ceci peut être expliqué par le fait qu'à la fois le centre et la périphérie de ces cellules reçoivent de l'information de plus d'un type de cône. Les cellules de type M ne sont pas présentes dans la fovéa ce qui confirme leur absence de rôle dans le traitement de la couleur.

Les cellules ganglionnaires apportent donc au cerveau de l'information en partie déjà traitée en ce qui a trait à la comparaison régionale des processus d'opposition lumière – obscurité, rouge – vert et bleu – jaune.

Il est important de remarquer que la réponse positive d'une cellule M à une stimulation est constituée d'une brève salve de potentiels d'action, alors que les cellules P ont une réponse plus tonique et maintenue aussi longtemps que le stimulus agit.

Un sous-groupe de cellules M correspond aux cellules My qui ne représentent que 25 % de l'ensemble des cellules M. Ces cellules sont sensibles aux altérations glaucomateuses et rétinienne.

Le troisième groupe est constitué des cellules ganglionnaires non M – non P qui ne sont pas encore bien caractérisées et qui forment les 5% restant. En ce qui concerne la détection des couleurs, quelques cellules non M – non P sont équivalentes à la plupart des cellules P et sont dites cellules à « opposition simple de couleur ».

En conclusion, les cellules M sont plus impliquées dans la détection du mouvement du stimulus, tandis que les cellules P sont plus sensibles à la forme et aux détails du stimulus, du à leur petit champ récepteur.

Les cellules ganglionnaires de type M peuvent aussi détecter des contrastes subtils grâce à leur vaste champ récepteur et les cellules P, avec leurs petits champs récepteurs, semblent mieux adaptées à la discrimination de petits détails. Enfin, les cellules P et non M – non P sont spécialisées dans le traitement des couleurs.

Les cellules ganglionnaires sont les seules à transmettre le signal nerveux sous forme de potentiels d'action, tandis que les autres neurones de la rétine n'émettent que des potentiels électriques gradués. Cette génération de potentiels d'action dans les cellules ganglionnaires peut s'expliquer par le fait que ce sont effectivement les axones de ces cellules qui forment le nerf optique et transmettent donc l'information à de grandes distances de la rétine.

Ces potentiels d'action sont générés de façon spontanée et c'est leur fréquence de décharge qui est amplifiée ou diminuée par l'apparition de lumière dans leur champ récepteur.

Comme dans plusieurs systèmes cérébraux, le système visuel traite l'information en parallèle. Deux flux d'informations parallèles sont apportés par nos deux yeux, notre cerveau va les comparer pour avoir une estimation de la profondeur d'un objet donné dans une scène. Il semblerait que les cellules ganglionnaires transmettent des flux d'informations indépendants sur la quantité de lumière à chaque point de l'espace.

Les cellules ganglionnaires ont le même type de champs récepteurs circulaires à opposition centre-périphérie que les cellules bipolaires. Le caractère ON ou OFF d'une cellule bipolaire est transmis à la cellule ganglionnaire qui lui est connectée.

La plupart des cellules ganglionnaires ne sont pas très sensibles aux stimuli lumineux qui touchent à la fois le centre et la périphérie du champ récepteur. Ainsi, une obscurité totale ou un éclairage uniforme leur fait émettre peu de potentiels d'action. Ces cellules sont toutefois très sensibles aux différences d'éclairage survenant à l'intérieur du champ récepteur, comme lorsqu'une zone d'ombre ou de lumière balaie leur champ récepteur d'un côté à l'autre par exemple.

L'information portée par les potentiels d'action des cellules ganglionnaires souligne donc davantage les contrastes d'éclairage entre les zones éclairées et obscures plutôt que le degré absolu de luminosité. La perception de la lumière et de l'obscurité n'est donc pas absolue, mais relative.

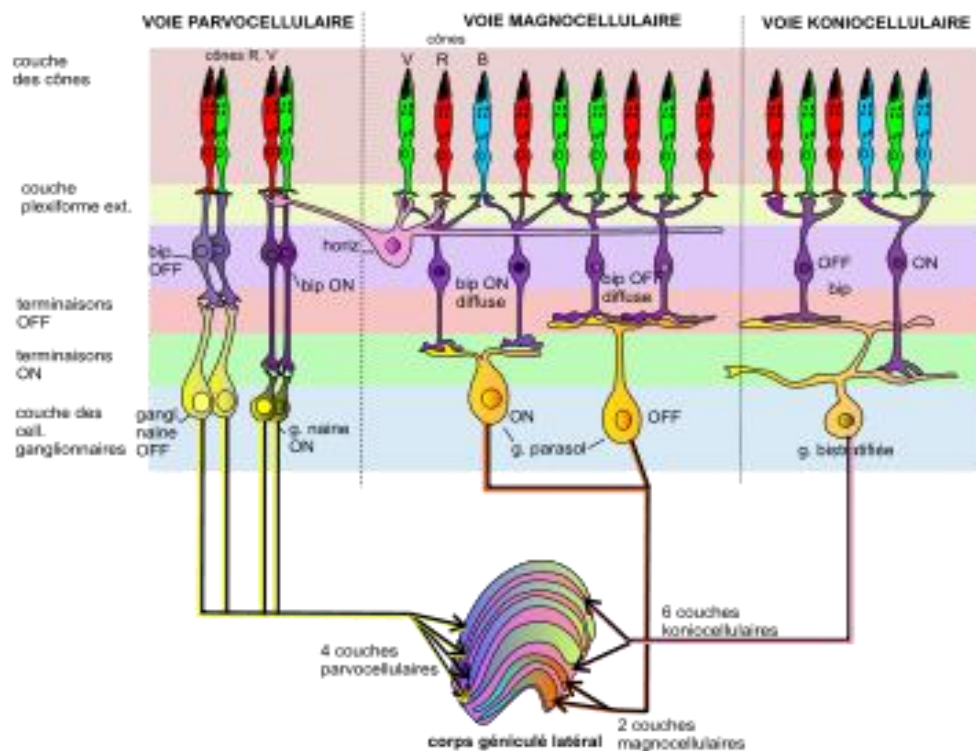


Figure 19 : Organisation de la rétine.

3. Cellule ganglionnaire et sclérose en plaques :

Dans la sclérose en plaques, le système immunitaire produit des cellules qui s'attaquent à la myéline propre du patient. Au niveau de l'œil, dans le nerf optique, les fibres optiques sont des fibres myélinisées quand elles sortent de l'œil proprement dit.

Les fibres optiques étant constituées par les axones des cellules ganglionnaires, cela explique que dans la sclérose en plaques, les cellules ganglionnaires soient impliquées et que leur nombre varie lors de névrites optiques rétro bulbaires.

C'est ce que démontrerons dans notre étude clinique à suivre.

ETUDE CLINIQUE

I. Présentation de l'étude :

L'étude clinique a été réalisée au CHU Gabriel Montpied à Clermont-Ferrand, dans le service d'ophtalmologie. Elle comprend 15 patients, tous porteurs de sclérose en plaques.

L'étude clinique est une étude descriptive prospective et rétrospective de l'évolution du complexe ganglionnaire maculaire dans les névrites optiques rétro bulbaires chez des patients atteints de sclérose en plaques.

Nous essayerons de mettre en évidence le quadrant et la couche du complexe ganglionnaire les plus atteints mais aussi de comparer les caractéristiques de cette pathologie telle que l'acuité visuelle, le fond d'œil, le réflexe photomoteur, l'œil atteint, le champ visuel ou encore les symptômes.

Il est important de signaler que lors de névrite optique dans la sclérose en plaques, les patients n'ont pas de suivi ophtalmologique particulier. En effet, ils sont le plus souvent pris en charge par le neurologue au moment de la poussée de névrite optique et ne consultent pas d'ophtalmologiste par la suite. Sur 15 patients, seulement 7 ont été suivi sur quelques mois à peine dans le service.

II. Matériels et méthodes :

Il s'agit d'analyser les résultats obtenus lors des examens OCT effectués dans le service d'ophtalmologie.

Pour ce faire, nous avons réalisés dans un premier temps, les OCT de patients atteints de sclérose en plaques grâce au programme d'analyse du complexe ganglionnaire maculaire. Lors de leur inclusion, les patients n'étaient pas forcément en période de poussée de névrite optique rétro bulbaire.

Dans un second temps, nous avons analysé ces OCT.

Lors d'une névrite optique, le bilan comprend :

- ✓ un interrogatoire,
- ✓ une mesure de l'acuité visuelle,
- ✓ un examen à la lampe à fente,
- ✓ un examen du fond d'œil,
- ✓ un OCT,
- ✓ un champ visuel,
- ✓ plus rarement, des PEV et des ERG flashes.

III. Analyse générale des patients :

1. Age :

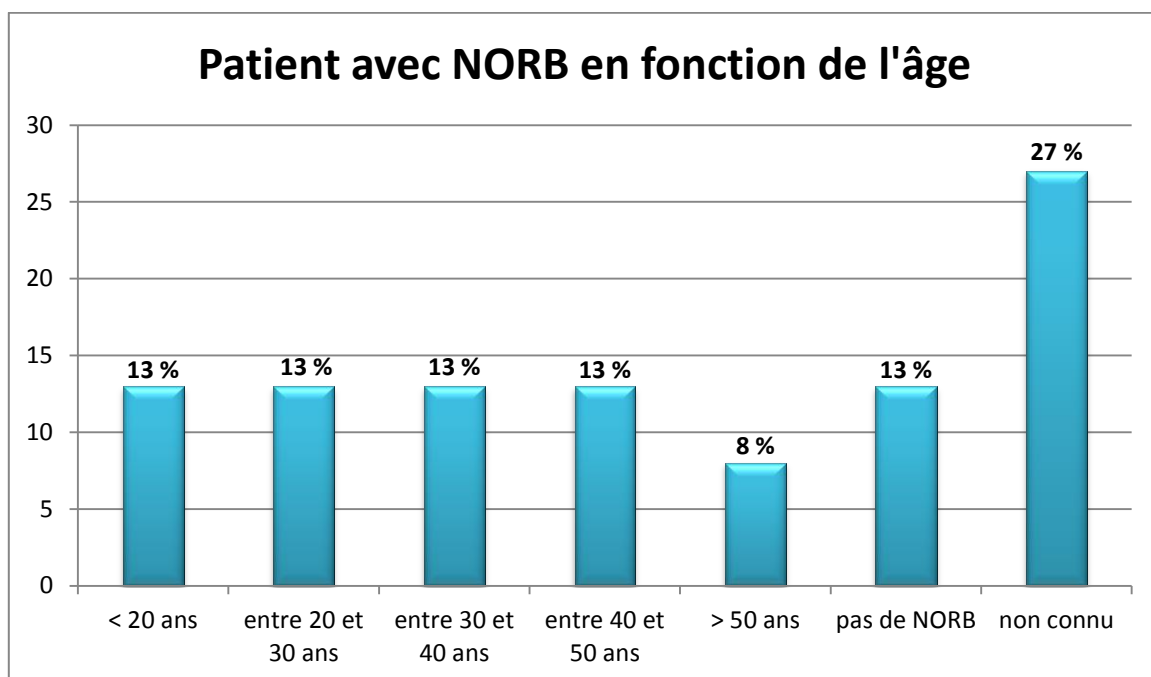
L'âge est une indication importante dans la sclérose en plaques puisque dans la majorité des cas elle se déclenche chez le sujet jeune.

L'âge moyen des patients lors de leur 1ère consultation dans le service d'ophtalmologie est de 42 ans et 8 mois et demi. Les extrémités allant de 16 ans et 3 mois à 68 ans et 11 mois.

L'âge moyen des patients lors de leur première NORB est de 32 ans et 6 mois, les extrémités allant de 16 ans et 3 mois à 56 ans et 11 mois.

Il est important de préciser que sur les 15 patients de l'étude il y en a 27 % pour lesquels l'âge de la première NORB n'est pas connu, et 13 % qui n'en n'ont jamais eu.

Parmi les patients pour lesquels l'âge de première NORB est connu c'est à dire 40 %, 13 % ont moins de 20 ans, 13 % ont entre 20 et 30 ans, 13 % ont entre 30 et 40 ans, 13 % ont entre 40 et 50 ans, et 8 % ont plus de 50 ans.

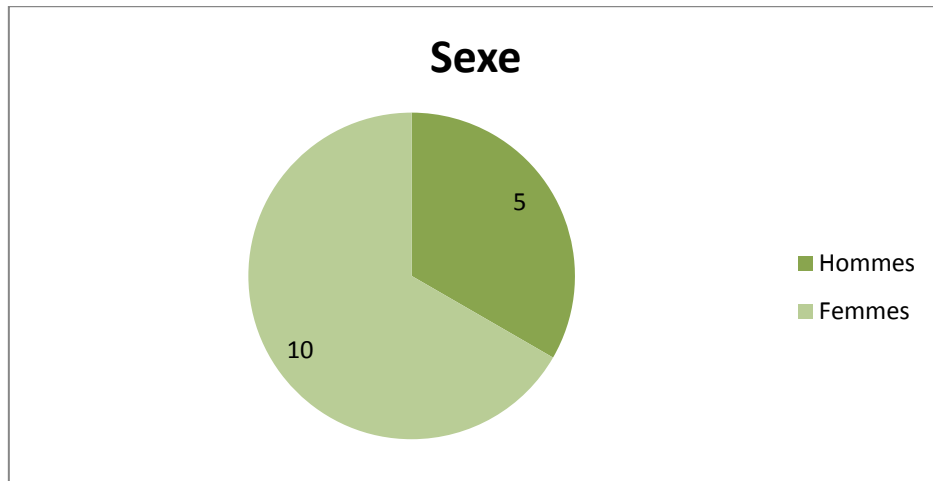


Au total, 40 % des patients ont eu une NORB avant leurs 40 ans, et 20 % après 40 ans.

2. Sexe :

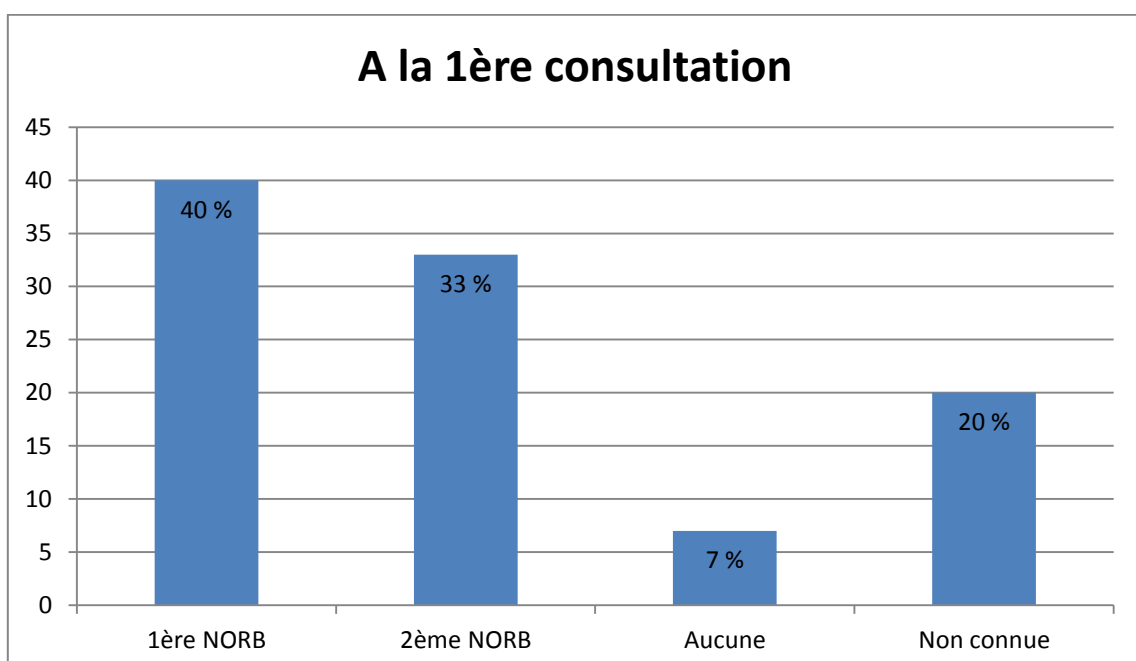
Dans la sclérose en plaques, nous avons pu constater que les femmes étaient plus souvent touchées que les hommes.

L'étude comprend 15 patients, avec 10 femmes et 5 hommes.

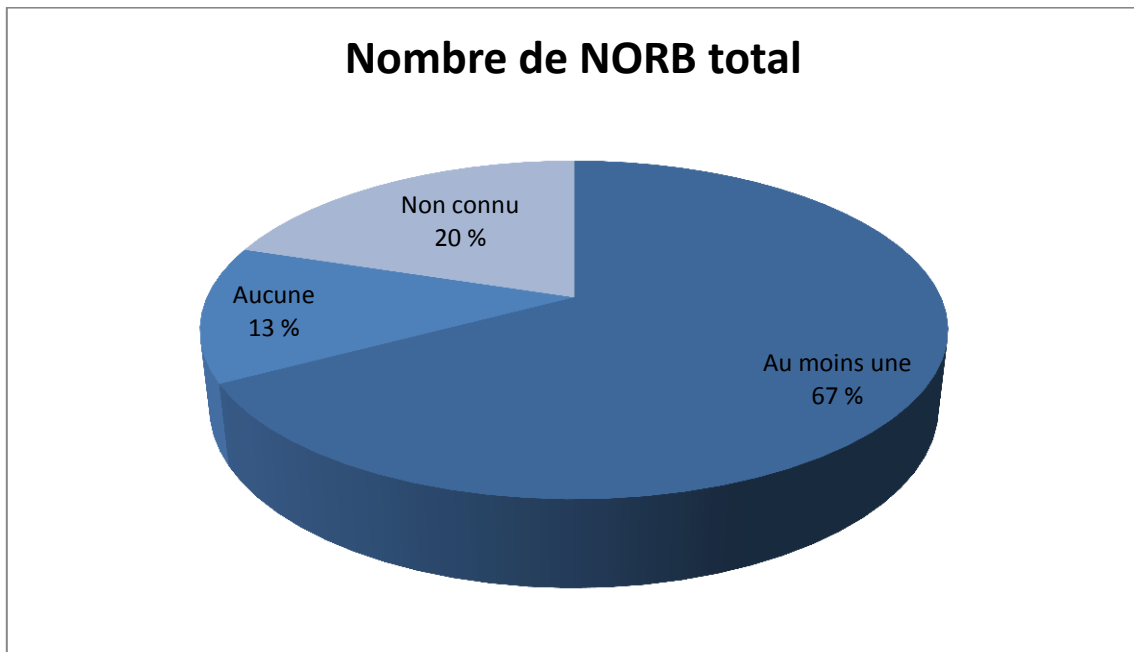


3. Analyse des NORB précédentes :

Parmi les 15 patients étudiés, lors de leur première visite dans notre service, 33 % avaient déjà eu une névrite optique dans les années précédentes, pour 40 % cette NORB était la première, pour 20 % cette donnée n'est pas connue, et dans 7 % des cas, une NORB n'avait jamais été constatée.



Dans 67 % des cas, les patients ont déjà eu au moins une NORB au cours de leur vie, il y a 20 % des patients pour lesquels nous ne connaissons pas leurs antécédents et 13 % des patients qui n'en n'ont jamais eu.



IV. Analyse des caractéristiques :

1. L'acuité visuelle :

La mesure de l'acuité visuelle est importante dans l'indication de névrite optique rétro bulbaire puisque l'un des premiers symptômes est la baisse d'acuité visuelle ou un flou visuel.

Les mesures d'acuité visuelle ont été réalisées avec l'échelle de loin avec ou sans la correction du patient selon qu'il en ait besoin ou non, pour évaluer la progression de l'acuité visuelle de chaque œil pour chaque patient à la première consultation dans le service, un mois après puis trois mois après.

a) Acuité visuelle de l'œil sain :

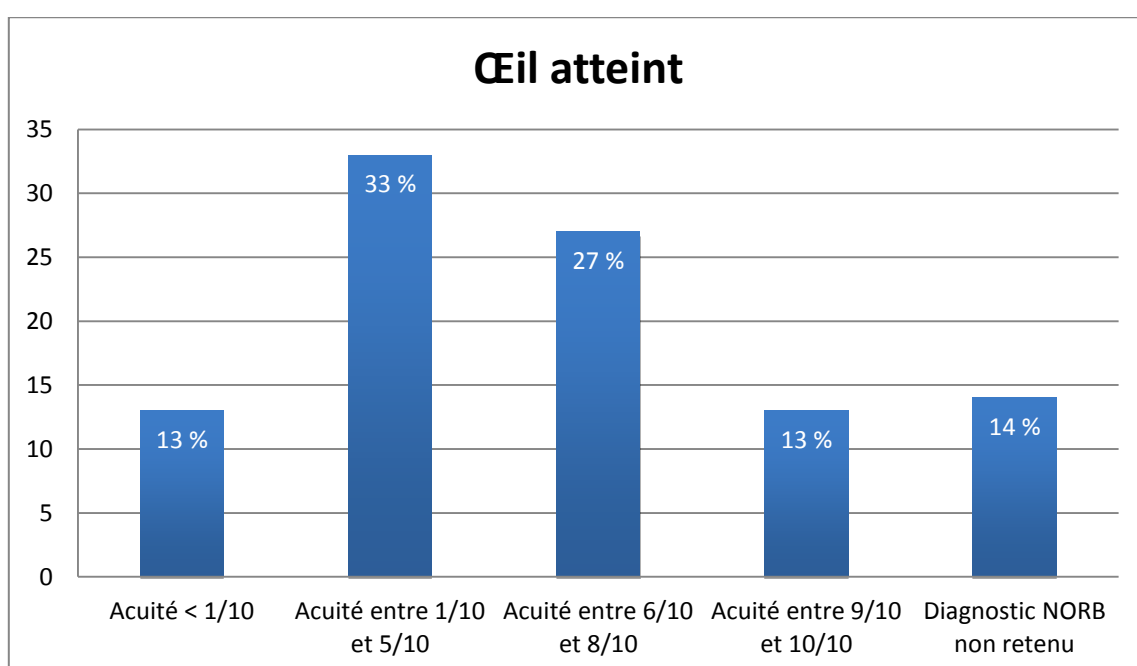
À leur arrivée dans le service, l'acuité visuelle de l'œil sain est comprise entre 8/10ème et 10/10ème pour tous les patients. Elle ne varie pas entre la première consultation et la dernière à 3 mois.

b) Acuité visuelle de l'œil atteint à la première consultation :

Lors de la première visite dans le service, l'acuité visuelle moyenne est de 5,6/10ème avec des extrémités allant de moins de 1/10ème à 10/10ème.

13 % des patients avaient une acuité visuelle inférieure à 1/10ème c'est à dire à compte les doigts, 33 % avaient une acuité visuelle comprise entre 1/10ème et 5/10ème, 27 % des patients avaient une acuité visuelle comprise entre 6/10ème et 8/10ème, et enfin pour 13 % des patients elle était comprise entre 9/10ème et 10/10ème.

Pour 14 % des patients, le diagnostic de la NORB n'a pas été retenu.

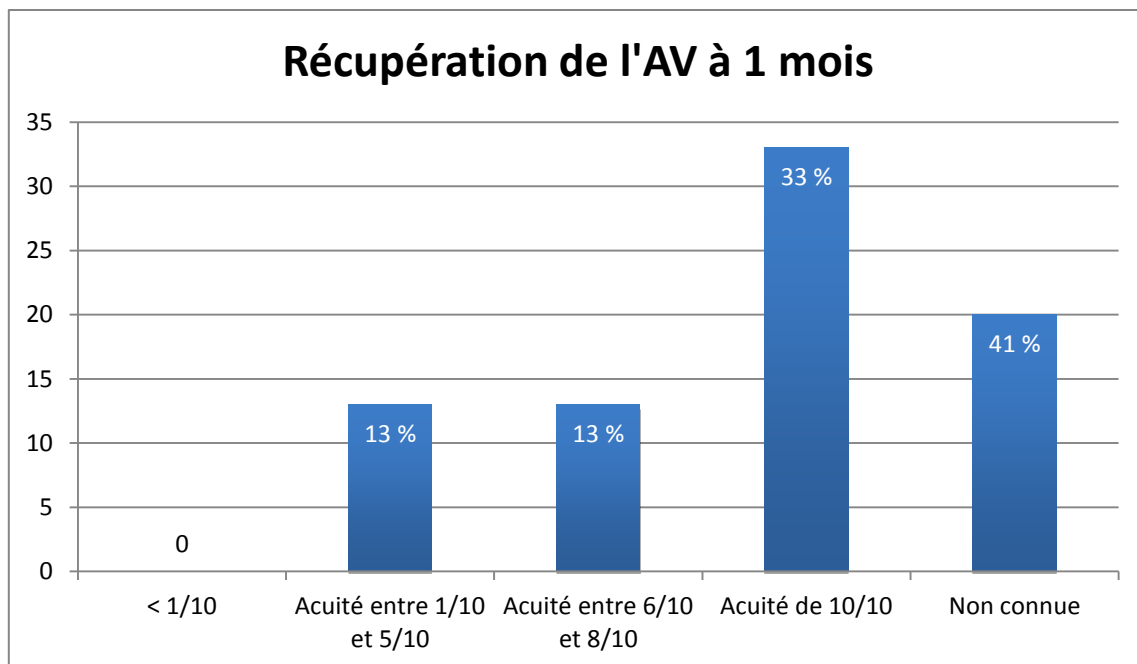


c) Acuité visuelle de l'œil atteint à 1 mois :

Lors de la consultation à 1 mois, l'acuité visuelle moyenne est de 7,3/10ème avec des extrémités allant de 2,5/10ème à 10/10ème.

20 % n'ont pas été suivis dans le service, voire n'ont pas été suivis du tout, il n'a donc pas été possible de connaître leur acuité visuelle.

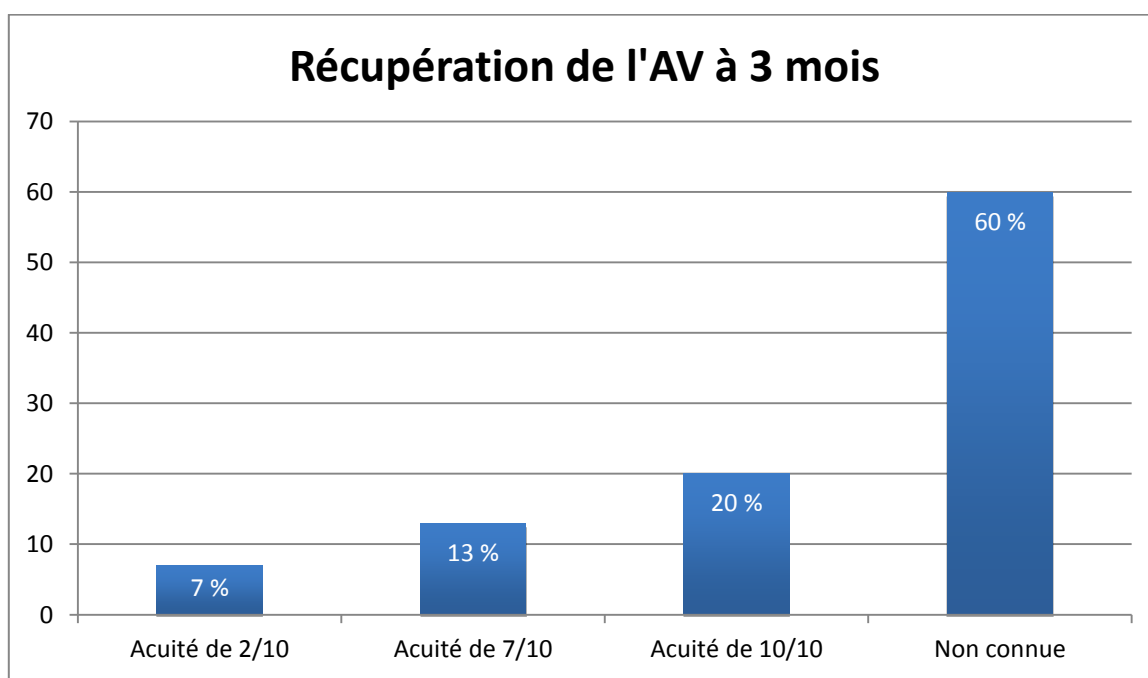
33 % avait récupéré une acuité visuelle à 10/10ème, 13 % avaient une acuité visuelle compris entre 6/10ème et 8/10ème. Et 13 % des patients avaient une acuité visuelle entre 1/10ème et 5/10ème. Aucun n'a gardé une acuité visuelle inférieure à 1/10ème.



d) Acuité visuelle de l'œil atteint à 3 mois :

Lors de la consultation à 3 mois, l'acuité visuelle moyenne est de 7,7/10ème avec des extrémités allant de 2/10ème à 10/10ème.

Encore 20 % des patients n'ont pas eu de suivi au-delà d'un mois. 20 % des patients avaient récupéré une acuité visuelle à 10/10ème, 13 % à 7/10ème et il y a 7 % pour lesquels l'acuité visuelle est restée à 2/10ème.

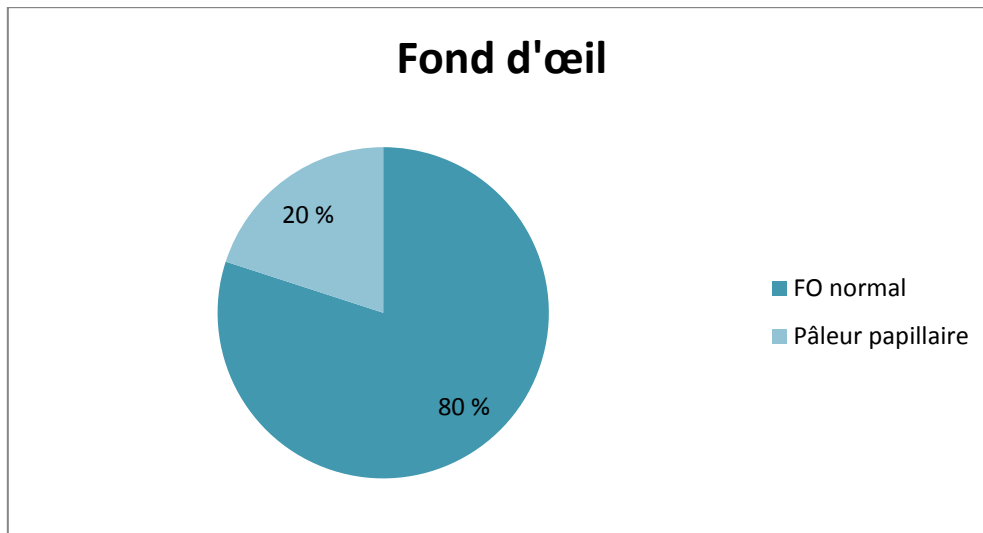


Au-delà de trois mois, la majorité des patients, soit 93 % n'ont plus été suivis dans le service d'ophtalmologie.

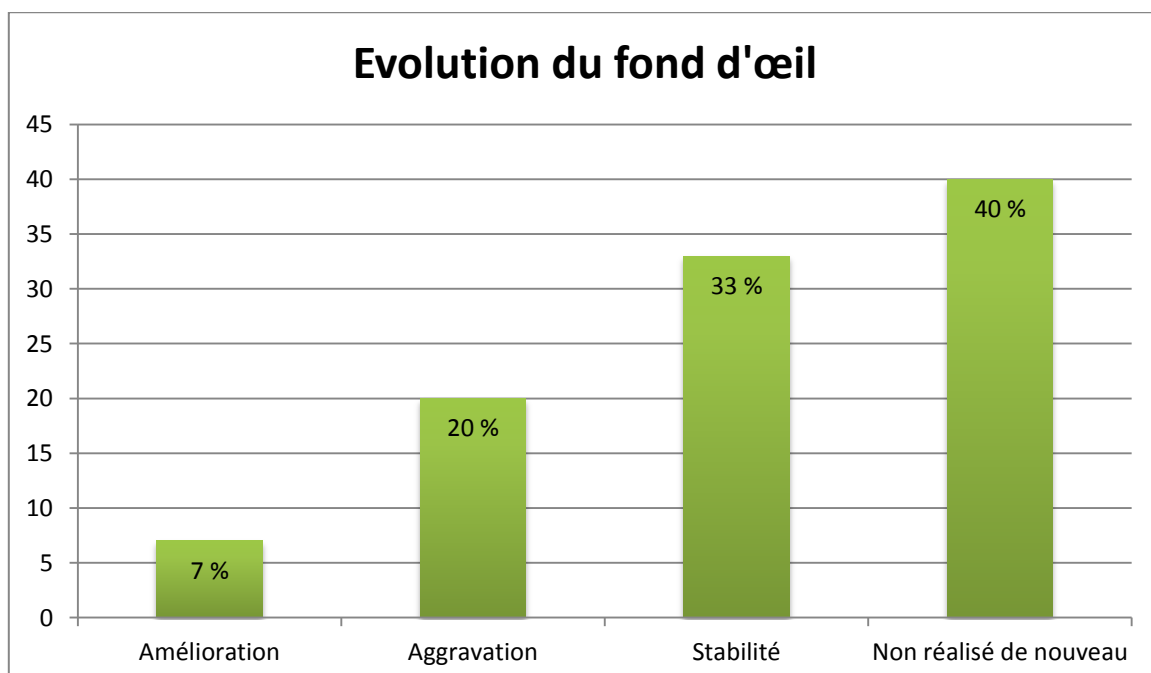
2. Le fond d'œil :

Dans la sclérose en plaques, le fond d'œil est le plus souvent normal.

Dans notre étude, il est normal chez 80 % des patients et anormal dans 20 % des cas, à type de pâleur papillaire.

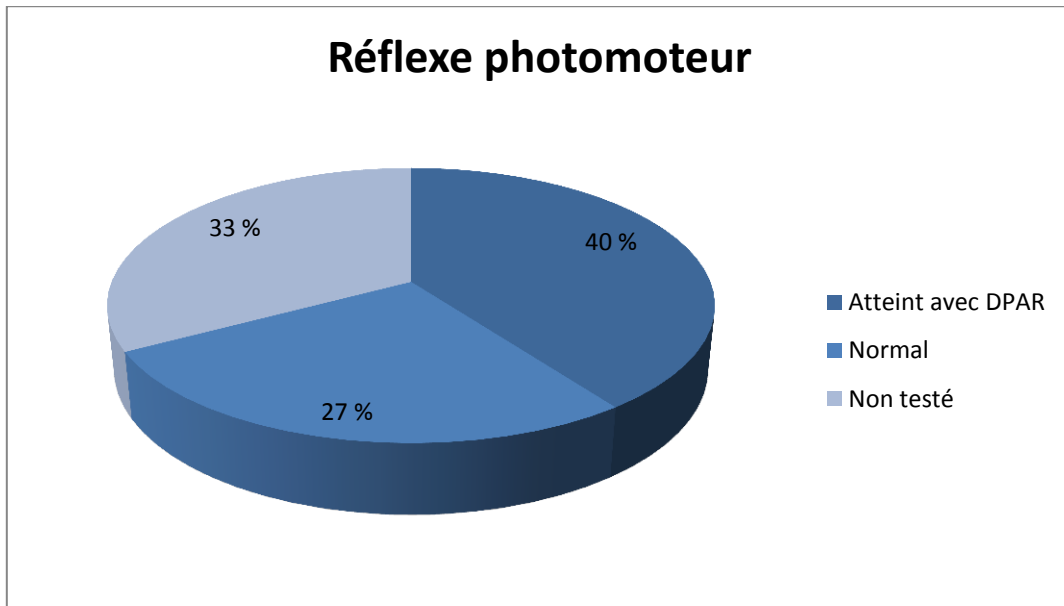


On constate une amélioration dans 7 % des cas, une aggravation dans le mois chez 20 % des patients, il est stable chez 33 % des patients et non réalisé en suivi dans 40 % des cas.

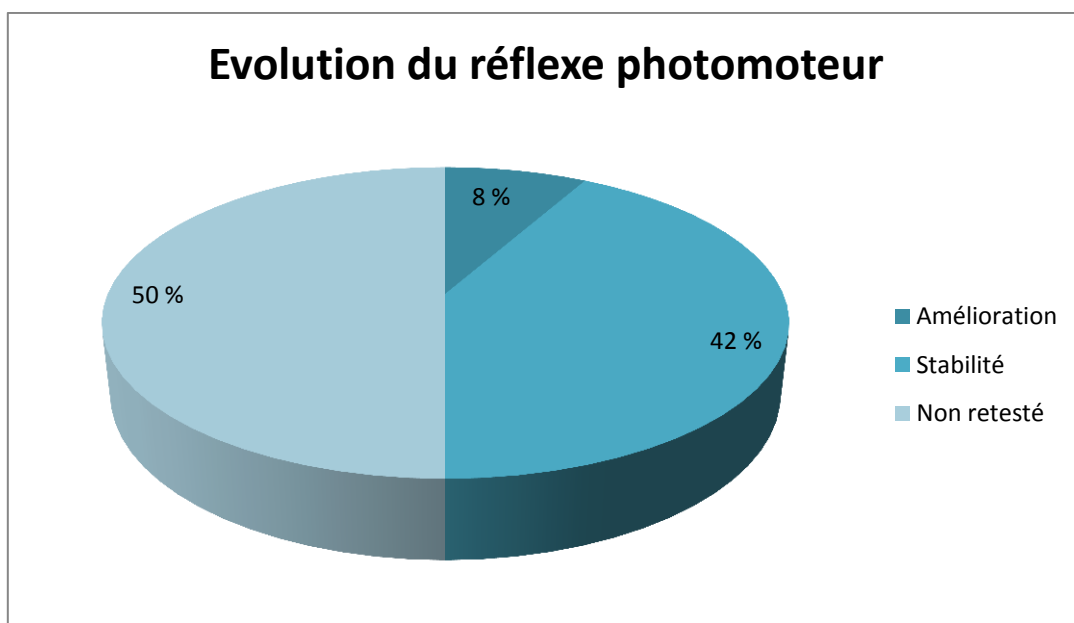


3. Le réflexe photomoteur :

En ce qui concerne le réflexe photomoteur, il est atteint chez 40 % des patients, avec en général un déficit pupillaire afférent relatif, normal chez 27 % des patients et non testé chez 33 % des patients.

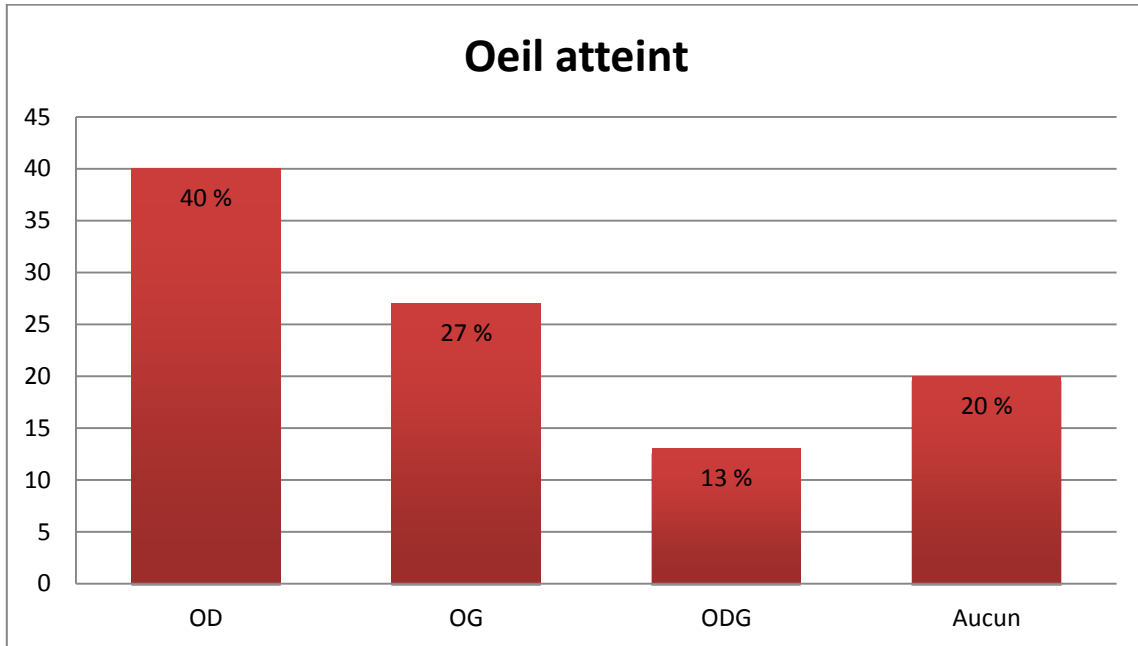


On peut aussi mettre en évidence le fait que parmi les patients ayant un réflexe photomoteur atteint, dans 7 % des cas on constate une amélioration, dans 33 % des cas on retrouve une stabilité, c'est à dire une atteinte toujours présente et dans 50 % des cas, ce réflexe n'est pas testé de nouveau au cours du suivi.



4. L'œil atteint :

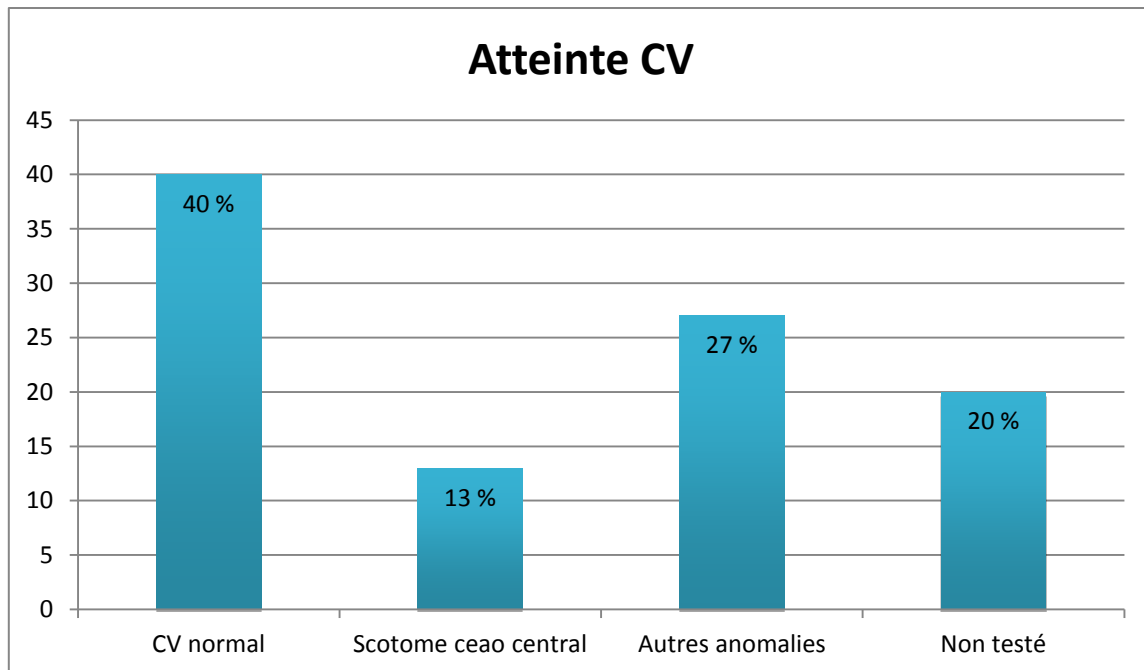
Dans l'étude, il ressort une prédominance peu significative de l'œil droit. Seulement l'œil droit est atteint chez 40 % des patients, seulement l'œil gauche chez 27 % des patients, les deux yeux chez 13 % et aucun dans 20 % des cas.



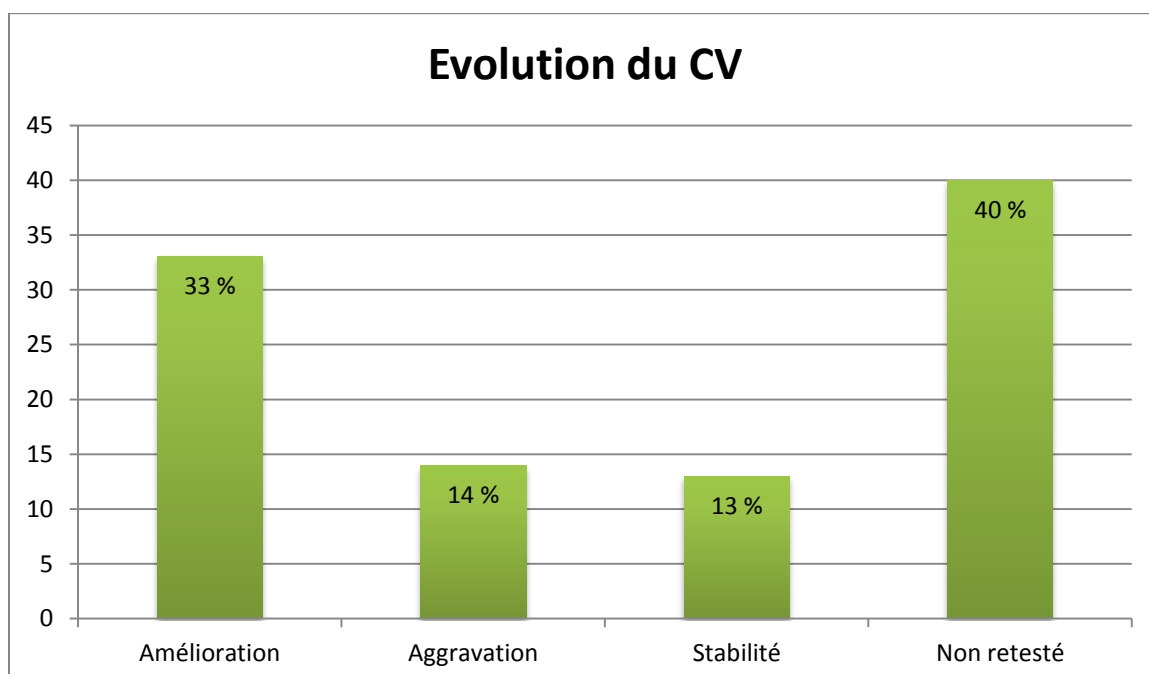
5. Le champ visuel :

Lors de névrite optique rétro bulbaire, le champ visuel présente souvent un scotome central ou caeco central. Le champ visuel réalisé est celui de Goldmann, toujours dans les mêmes conditions à chaque visite.

Lors de l'analyse de l'état du champ visuel, on ne retrouve un scotome central chez aucun patient au champ visuel de Goldmann. En revanche, chez 7 % des patients on le retrouve au champ visuel automatique, à l'Octopus. On constate un champ visuel normal dans 40 % des cas, un scotome ceaco-central chez 13 % des patients et une anomalie autre de type exclusion de tâche aveugle ou rétrécissement des isoptères dans 27 % des cas. Les 20 % restant représentent les patients dont le champ visuel n'a pas été testé.



Il est possible de mettre en évidence une amélioration du champ visuel dans 33 % des cas, une aggravation dans 14 % des cas et une stabilité chez 13 % des patients. Le taux restant correspond à la part de champ visuel qui n'a pas été réalisé au moins une deuxième fois pour effectuer un suivi et représente alors 40 % des patients.

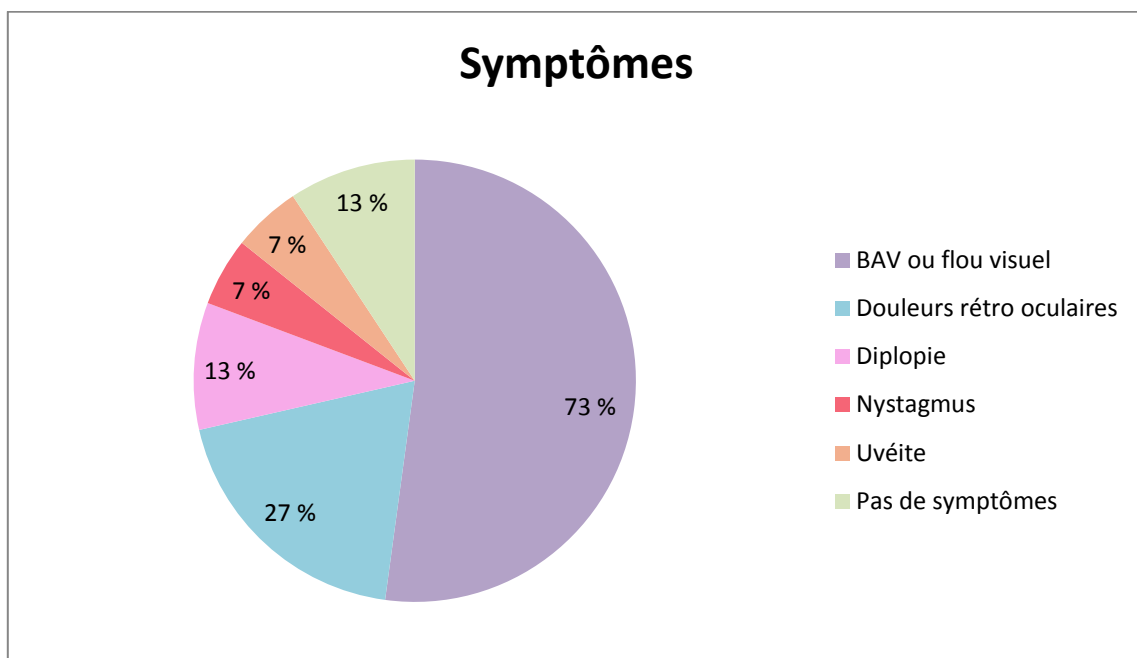


6. Symptômes :

Les symptômes représentent la partie la plus variée car il en existe un certain nombre. En effet, celui qui est le plus largement représenté et qui amène le plus souvent les patients à consulter est une baisse d'acuité visuelle ou un flou visuel que nous retrouvons chez 73 % des patients. En deuxième position, nous retrouvons des douleurs rétro-oculaires chez 27 % des patients. La diplopie est constatée chez 13 % des patients, les uvéites et les nystagmus sont retrouvées dans 7 % des cas chacun.

13 % n'avaient pas de symptômes au moment de leur consultation car ils avaient rendez-vous pour une autre raison.

Et parmi nos patients, 27 % avaient une manifestation de symptômes autres que visuels en plus, à type de faiblesse au niveau d'un bras, d'une hémiparésie faciale du côté de l'œil atteint, de troubles de l'humeur ou de vertiges.



7. Rechute de névrite optique rétrobulbaire :

Nous savons qu'il existe de grandes chances pour qu'il y ait une rechute de névrite optique dans les années suivant la première.

En effet, dans notre étude, 7 % ont fait une rechute de NORB dans l'année qui a suivi la première.

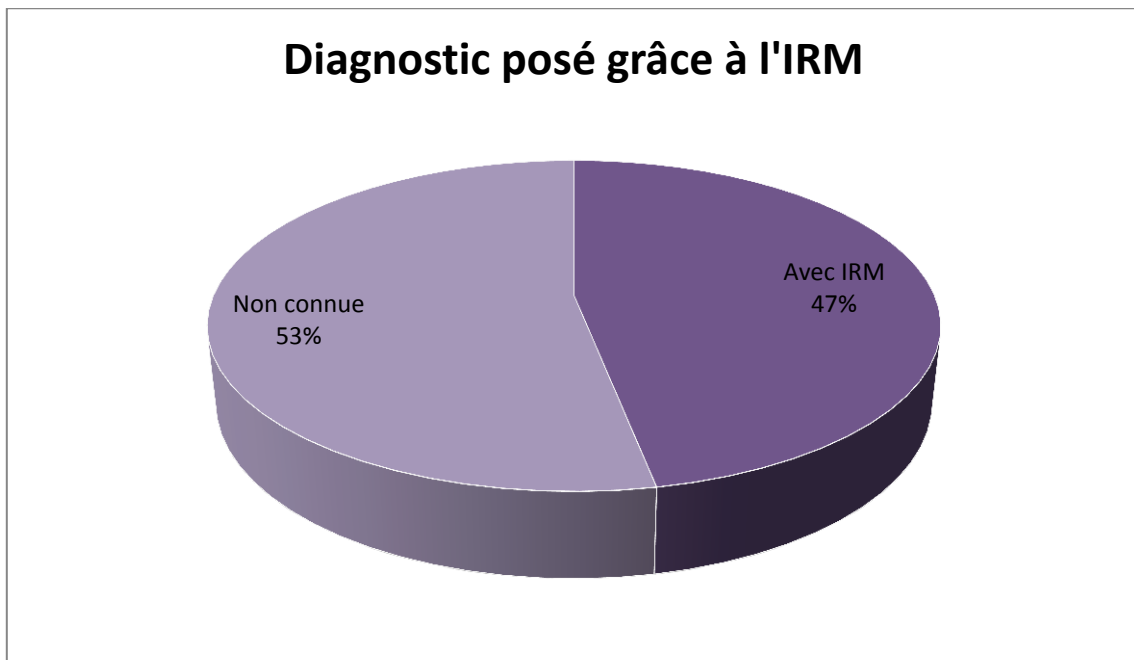
33 % ont fait une rechute de NORB au moins une fois au cours des années suivantes.

8. Diagnostic de sclérose en plaques :

a) Grâce à l'IRM :

Le diagnostic de la sclérose en plaques se fait en partie grâce à l'IRM.

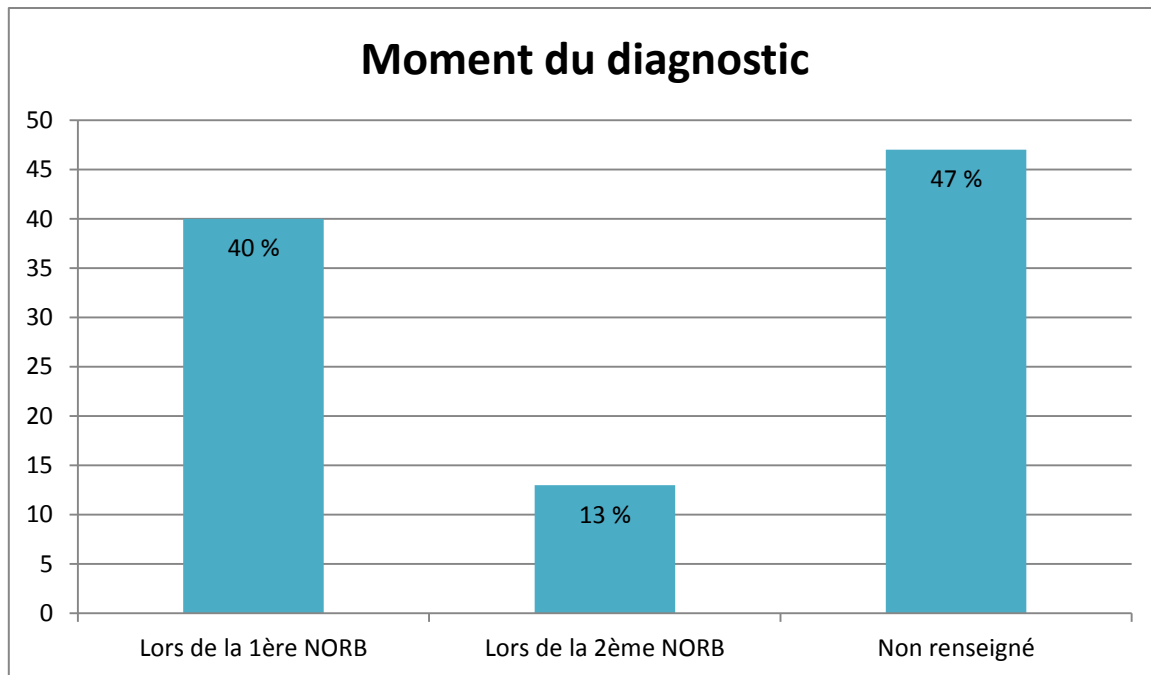
Dans 47 % des cas, le diagnostic de sclérose en plaques a été posé grâce à l'IRM. En revanche, il y a 53 % des cas où cette information n'est pas connue, il est donc difficile de tirer une conclusion significative.



b) Grâce à la NORB :

La NORB est le premier signe, voire le signe révélateur de la sclérose en plaques dans 1/3 des cas.

La première NORB a permis le diagnostic de la sclérose en plaques dans 40 % des cas. Alors que dans 13 % des cas, le diagnostic de sclérose en plaques a été posé au moment du deuxième épisode de névrite optique rétro bulbaire, c'est à dire plus de 5 ans après. Mais dans 47 % des cas, cette donnée n'est pas connue, là encore il est difficile de conclure de façon significative.



9. L'OCT :

Dans les pathologies du nerf optique, notamment inflammatoires, des études ont montré une atrophie progressive de la couche RNFL après des épisodes de névrites optiques rétro bulbaires. Ces épisodes peuvent aller jusqu'à un an après.

Une fois que la phase aigüe est résolue, les valeurs de la couche des fibres optiques sont réduites en comparaison des valeurs normales. La première preuve d'amincissement des fibres optiques qui peut être vue à l'OCT arrive deux mois après la névrite optique dans le secteur temporal, la plupart de la perte des fibres optiques arrivant 3 à 6 mois après le début de l'évènement de névrite optique. L'épaisseur se stabilise 7 à 12 mois après le début de la neuropathie optique. L'amincissement des fibres péri papillaires a aussi été rapporté chez des patients asymptomatiques, suggérant des dommages, au niveau des axones, infra-cliniques dans le secteur visuel antérieur chez les patients avec sclérose en plaques sans névrite optique.

Des études révèlent que dans certains cas, la progression de l'amincissement des fibres optiques péri papillaires arrive avec le temps et est éventuellement associée à la perte visuelle cliniquement significative, que ce soit avec ou sans névrite optique rétrobulbaire antérieure et même chez les patients avec sclérose en plaques cliniquement bénigne.

Peu d'études sont actuellement lancées en France pour montrer si une atteinte au niveau du complexe ganglionnaire peut être visible également.

L'étude consiste à effectuer un suivi prolongé avec un examen répété dans le temps et à voir si c'est un examen pertinent en tant que suivi de sclérose en plaques. Malheureusement, le faible nombre de patients et leur absence de suivi en ophtalmologie au cours de leur pathologie ne permet pas de répondre à cette question. En revanche, il est possible de mettre en évidence un déficit plus important dans un quadrant particulier et pour une certaine couche du complexe ganglionnaire.

Pour cela, l'examen de tomographie en cohérence optique a été réalisé chez tous les patients c'est à dire 15. Pour certains il a été réalisé au moment de la névrite optique pour d'autres à distance. Et du fait du non suivi des patients dans le service et de l'impossibilité de les reconvoquer, il n'a été répété dans le temps que chez 7 patients sur 15. L'OCT a pu être réalisé à deux reprises chez 5 patients et à 3 reprises chez 2 patients.

En moyenne, le deuxième examen a été fait 3 mois et demi après le premier, avec des extrémités allant de 1 mois à 5 mois. Et le troisième a été fait en moyenne à 4 mois et demi avec des extrémités allant de 3 à 6 mois.

Pour obtenir nos résultats nous avons relevé les volumes en mm³, de chacune des couches du complexe ganglionnaire, c'est à dire, la couche des cellules ganglionnaires, celle des fibres optiques et enfin, celle de la plexiforme interne, selon 4 quadrants, temporal, nasal, inférieur, supérieur, ainsi que la région centrale. Nous avons ensuite, analysé la quantité de perte pour chacune des couches, ainsi que la perte totale des trois couches confondues et ce pour les 5 régions citées.

<i>Patient</i>	<i>Âge</i>	<i>Sexe</i>	<i>Date OCT</i>	<i>Date poussée</i>	<i>Oeil atteint</i>	<i>Date 1ère NORB</i>	<i>OCT</i>
1	16ans et 3mois	F	01/06/15 06/07/15 23/09/15 08/12/15	30/05/15	OG	30/05/15	Aggravation
2	47ans et 7mois	M	06/07/15 19/10/15 04/01/16	30/05/15	OD	30/05/15	Aggravation
3	56ans et 11mois	F	13/11/15 15/02/16	13/11/15	OD	13/11/15	Aggravation
4	47ans et 9mois	F	28/05/15 26/11/15	28/05/15	OG	28/05/15	Aggravation
5	22ans et 9mois	M	29/09/15 01/02/16	2013	ODG	10/09	Stable
6	71ans et 10mois	M	22/07/15 24/11/15	jamais	aucun	aucune	Stable
7	32ans et 6mois	F	29/12/14 05/04/16	15/12/13	ODG	non connue	Aggravation

Dans 71 % des cas, on peut mettre en évidence une aggravation de l'OCT du complexe ganglionnaire au niveau de l'œil atteint. Dans 29 % des cas, cet examen est stable.

a) Analyse après 3 mois :

Dans un premier temps, après 3 mois par rapport à la névrite optique rétrobulbaire (4 patients), pour la couche des cellules ganglionnaires, au niveau de l'œil atteint, on retrouve une perte de 15 % en supérieur, 19 % en nasal, 14 % en inférieur, et enfin 20 % en temporal.

Pour la couche des fibres optiques, la perte est de 16 % en supérieur, 24 % en nasal, 25 % en inférieur et 10 % en temporal.

La couche plexiforme interne retrouve une perte de 13 % en supérieur, de 20 % en nasal, de 20 % en inférieur et de 16 % en temporal.

Et enfin, en ce qui concerne la totalité des trois couches, il y a 14 % de perte en supérieur, 21 % en nasal, 19 % en inférieur et 16 % en temporal.

La région centrale ne varie pas, dans aucune des couches.

À 3 mois après le début de la NORB, on peut mettre en évidence une atteinte plus importante au niveau du quadrant nasal, et de façon moins évidente selon les couches du quadrant inférieur.

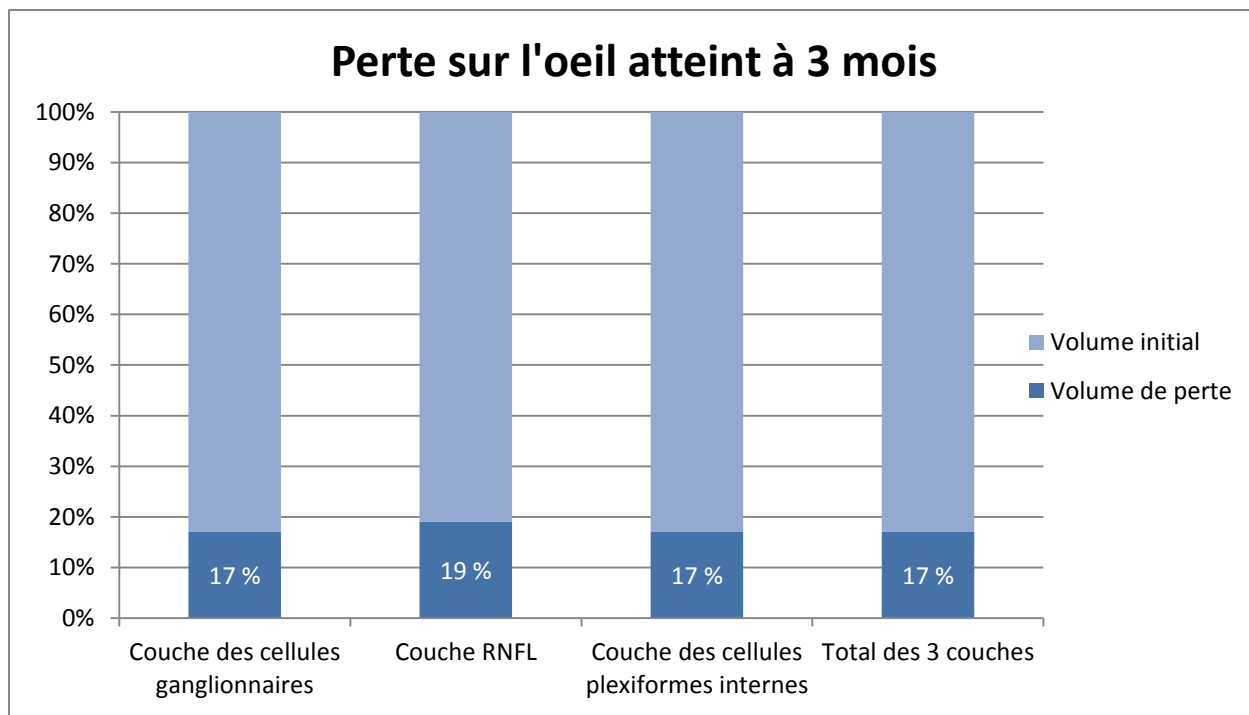
En ce qui concerne, l'œil adelphe, il ne varie que très peu, et pas de façon significative.

Effectivement, à 3 mois, pour l'œil atteint, la perte totale pour la couche des cellules ganglionnaires est de 17 %, avec une prédominance de perte en temporal.

La perte totale pour la couche RNFL est de 19 %, avec une prédominance de perte en inférieur.

La perte totale pour la couche des cellules plexiformes interne est de 17%, avec une prédominance de perte en nasal et en inférieur.

La perte totale pour l'épaisseur rétinienne totale est de 17 %, avec une prédominance en nasal.



On constate donc qu'à 3 mois, la perte pour l'œil atteint est principalement située au niveau de la couche RNFL, suivi de la couche des cellules ganglionnaires et de celle des cellules plexiformes interne.

La prédominance de la perte d'épaisseur est située en nasal pour la couche RNFL et en temporal pour celle des cellules ganglionnaires.

b) Analyse après 6 mois :

Dans un second temps, après 6 mois (3 patients), pour la couche des cellules ganglionnaires, au niveau de l'œil atteint, on retrouve une perte de 16 % en supérieur, 19 % en nasal, 12 % en inférieur, et 13 % en temporal.

Pour la couche des fibres optiques, la perte est de 16 % en supérieur, 26 % en nasal, 24 % en inférieur et 12 % en temporal.

La couche plexiforme interne retrouve une perte de 14 % en supérieur, de 20 % en nasal, de 19 % en inférieur et de 14 % en temporal.

Et enfin, en ce qui concerne la totalité des trois couches, il y a 16 % de perte en supérieur, 21 % en nasal, 18 % en inférieur et 13 % en temporal.

La région centrale ne varie pas, dans aucune des couches.

À 6 mois, il est possible de remarquer une atteinte plus importante au niveau du quadrant nasal, et de façon moins évidente selon les couches du quadrant inférieur. Mêmes résultats qu'à 3 mois.

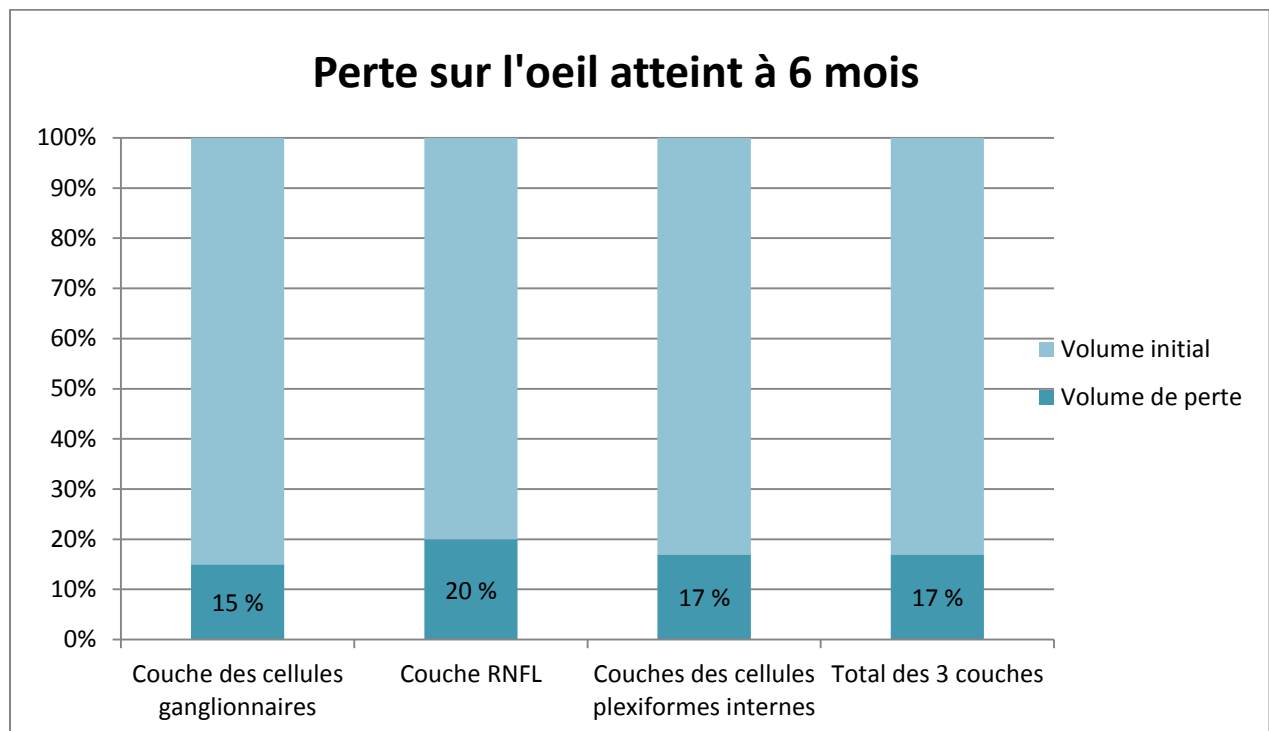
En ce qui concerne, l'œil adelphe, il ne varie que très peu, et pas de façon significative.

À 6 mois, pour l'œil atteint, la perte totale pour la couche des cellules ganglionnaires est de 15 %, avec une prédominance de perte en nasal.

La perte totale pour la couche RNFL est de 20 %, avec une prédominance de perte en nasal.

La perte totale pour la couche des cellules plexiformes interne est de 17%, avec une prédominance de perte en nasal.

La perte totale pour l'épaisseur rétinienne totale est de 17 %, avec une prédominance toujours en nasal.



On constate donc qu'à 6 mois, la perte pour l'œil atteint est principalement située au niveau de la couche RNFL, suivi de la couche des cellules plexiformes interne et de celle des cellules ganglionnaires.

La prédominance de la perte d'épaisseur est située en nasal pour toutes les couches.

Parmi deux des patients étudiés, le premier OCT a été réalisé plus de 6 mois après le début de la névrite optique rétro bulbaire, pour ces patients nous avons retrouvé une perte sur l'œil atteint, de 25 % en temporal, 3 % en nasal, en inférieur et en supérieur pour la couche des cellules ganglionnaires. Aucune perte pour la couche RNFL. Et une perte de 3 % en temporal et 4 % en supérieur pour la couche des cellules plexiformes internes. La perte totale est de 10 % en temporal et peu significative pour les autres quadrants.

Au-delà de 6 mois après un épisode de NORB sans récurrence, la couche RNFL ne varie plus, celle des cellules ganglionnaires, seulement en temporal, et celle des cellules plexiformes internes de façon non significative. Mais devant le faible nombre de patients entrant dans cette catégorie, les résultats sont difficilement interprétables.

Parmi les patients étudiés, un n'a jamais eu de NORB, et l'analyse de son OCT révèle quand même une perte au niveau de chacune des couches. Pour celle des cellules ganglionnaires, on constate 4 % en temporal et 2 % en nasal. Pour la couche des fibres optiques, 4 % en inférieur et 4 % en nasal. Et pour celle des cellules plexiformes internes, 3 % en inférieur.

La perte totale, correspond à 1 % en temporal, 3 % en nasal, et 3 % en inférieur. On peut mettre en évidence une atteinte nasale et inférieure même en l'absence de NORB. Cet examen serait-il intéressant pour le suivi de sclérose en plaques même sans NORB ?

Chez 71 % des patients, c'est la couche RNFL qui varie le plus, suivie de celle des cellules ganglionnaires avec 29 %. Dans 57 % des cas, c'est le quadrant nasal qui est le plus atteint contre 43 % pour le quadrant temporal.

Pour conclure, la couche la plus fréquemment atteinte est celle des fibres optiques et le quadrant le plus souvent atteint est le nasal et à moindre niveau l'inférieur.

V. Les limites de l'étude :

En effet, dans cette étude nous pouvons citer certaines limites qui sont indispensables à la bonne exécution de celle-ci.

Nous retrouvons dans un premier temps, le nombre de patients. Il est difficile de conclure de façon significative devant le peu de patients rassemblés pour la réalisation de cette étude. Il a été difficile de trouver les patients voulant bien réaliser l'examen de l'OCT et pouvant revenir pour le suivi. Avec un plus grand nombre de patient, il aurait été possible de différencier les patients ayant une première poussée de névrite optique de ceux pour qui nous étions face à une récurrence, ou encore de ceux qui n'ont jamais eu de NORB.

Dans un second temps, les patients ne sont pas suivis dans le service d'ophtalmologie après le diagnostic de NORB ou de sclérose en plaque, ils sont suivis en ville ou pas suivis du tout, ou même tout simplement par leur neurologue. Nous n'avons donc pas de suivi régulier pour ces patients.

Enfin, une donnée qu'il est important de considérer dans la réalisation de l'étude est celle de l'absence de normes en ce qui concerne l'épaisseur des différentes couches du complexe ganglionnaire maculaire. Ce qui ne nous permet pas de comparer nos résultats à la littérature.

Les données présentées dans les dossiers n'étaient pas toujours suffisamment claires et précises.

Lors de l'inclusion c'est-à-dire au moment de leur consultation dans le service, les patients sur lesquels les examens ont été réalisés n'étaient pas forcément en plein épisode aigu.

DISCUSSION

Dans notre étude, nous retrouvons les mêmes données que celles présentes dans la littérature en ce qui concerne l'analyse des caractéristiques des patients.

En effet, nous retrouvons une majorité de fond d'yeux normaux, comme retrouvé dans la littérature avec seulement 20 % des patients ayant un fond d'œil anormal.

L'acuité visuelle diminue de façon significative ou non lors de névrite optique rétrobulbaire mais la récupération est au moins partielle voire totale.

La récupération de l'acuité visuelle lors de l'épisode aigu malgré la perte de fibres optiques pourrait s'expliquer par le fait que les fibres optiques restantes seraient suffisantes pour permettre une récupération une fois l'inflammation passée.

Le réflexe photomoteur est atteint dans 40 % des cas, comme nous l'avons relevé précédemment.

En ce qui concerne, l'atteinte d'un œil en particulier, il n'est rien précisé dans la littérature comme information qui pourrait nous aidé dans ce sens.

Au niveau du champ visuel de Goldmann, nous avons retrouvé que seulement 13 % des patients avait un scotome caeco central. Cette donnée n'est pas en accord avec la littérature puisque lors de NORB, dans la majorité des cas, pour ne pas dire tous nous pouvons mettre en évidence un scotome central ou caeco central. Mais il est important de préciser que dans notre étude, 20 % des patients n'ont pas réalisé de nouveau un champ visuel pour le suivi.

Ensuite, les symptômes sont une partie importante dans la sclérose en plaques puisque c'est grâce à eux que l'on s'aperçoit d'un éventuel problème et qui amène à consulter voir à diagnostiquer cette maladie. En effet, chez 73 % des patients le premier symptôme mis en évidence est celui de la baisse d'acuité visuelle, avec 27 % de douleurs rétro-oculaires en deuxième place, ce qui correspond à ce que nous retrouvons dans la littérature.

Enfin, dans la littérature il est précisé que 30 % des patients feront une rechute de névrite optique rétrobulbaire dans les années suivantes. Dans notre étude nous retrouvons cette même information avec 33 % des cas.

En revanche, du fait de la pauvreté des informations recueillies dans la littérature en ce qui concerne l'étude du complexe ganglionnaire, nous avons peu de possibilité de comparaison. Cependant, nous pouvons dire que la perte dans ce complexe serait plus importante en nasal et au niveau de la couche du RNFL, bien que les trois couches le constituant voient leur épaisseur diminuer avec le temps.

Nos résultats sont donc cohérents avec ce qui est retrouvé dans la littérature.

Du fait de l'absence de normes pour les différentes couches du complexe ganglionnaire, il est difficile de pouvoir interpréter des résultats. Cependant, nous continuons la réalisation de cet examen puisqu'il permet un suivi utile dans la sclérose en plaques.

Il pourrait être intéressant de le réaliser sur sclérose en plaques sans NORB puisqu'il a été rapporté qu'il y a une atteinte même si aucune névrite ne s'est encore manifestée. En effet, certaines études ont montré qu'un amincissement de la couche des fibres optiques peut aussi être détecté chez les patients avec sclérose en plaques sans névrite optique.

Plusieurs études sur le RNFL ont montré un affinement prédominant au niveau de la partie temporale inférieure du nerf optique, due à la finesse anatomique de l'anneau neuro rétinien de cette région.

Les yeux des patients avec sclérose en plaques associée à une névrite optique ont une macula plus mince à cause de la réduction de l'épaisseur de la couche des fibres optiques au niveau de la macula, de la couche des cellules ganglionnaires et de la couche plexiforme interne.

Une étude montrerait les différentes relations possibles entre la mesure d'une perte d'épaisseur de la couche du RNFL dans la sclérose en plaques après la survenue d'une NORB. Il serait donc probable que plus l'épaisseur diminue, plus la maladie est sévère. De même, il y aurait une relation existante, mais pour l'instant peu précise, entre la perte d'épaisseur et l'évolution des lésions cérébrales sur l'IRM.

Donc avec nos résultats, nous pouvons commencer à évoquer les relations qu'il existerait entre la perte d'épaisseur du complexe ganglionnaire et les pathologies neurologiques coexistantes.

Malgré la récupération des fibres optiques, au niveau du complexe ganglionnaire, la perte d'épaisseur avec le temps est continue et repose sur deux couches autres que celle du RNFL qui sont celle des cellules plexiformes internes et celle des cellules ganglionnaires.

L'OCT du complexe ganglionnaire serait intéressante dans le suivi en raison d'une faible variabilité de la densité de cellules rétiniennes au niveau du pôle postérieur.

En ce qui concerne la sclérose en plaques, le suivi ophtalmologique n'est pas encore protocolisé en particulier dans les post névrite optique rétro bulbaire. En effet, une surveillance ophtalmologique précise après la survenue d'un épisode n'existe pas, les patients sont souvent transférés en service de neurologie. Des examens ophtalmologiques sont demandés seulement en période aigüe, pour évaluer la récupération visuelle.

De nos jours, la segmentation des différentes couches de la rétine est rendue possible grâce à la technologie Spectral Domain. Les cellules ganglionnaires étant le premier relais neuronal et la sclérose en plaques étant une pathologie démyélinisante, grâce à cet examen, on peut constater une aggravation de l'atteinte anatomique bien qu'une évolution positive soit retrouvée au niveau fonctionnel avec un champ visuel qui s'améliore et une récupération de l'acuité visuelle.

Il serait intéressant de faire des études plus poussées en ce qui concerne la place de l'examen par OCT dans la prise en charge et le traitement de la sclérose en plaques. Cet examen est-il pertinent comme suivi de sclérose en plaques ? En effet, il serait intéressant de définir si la perte de cellules ganglionnaires peut être un critère de traitement bien qu'aucune anomalie fonctionnelle ne soit mise en évidence.

Pourrait-on se baser simplement sur la quantité de perte au niveau du complexe des cellules ganglionnaires ? Peut-on établir un pronostic en fonction de l'épaisseur du complexe ? Le but serait de trouver une corrélation entre l'atteinte anatomique, c'est à dire la diminution de l'épaisseur de certaines couches et l'avancée de la maladie.

CONCLUSION

La sclérose en plaques est une pathologie démyélinisante qui entraîne de nombreuses manifestations sur le plan général mais aussi au niveau oculaire. En effet, nous retrouvons de façon fréquente une névrite optique rétrobulbaire avec baisse d'acuité visuelle et douleurs rétro-oculaires et moins fréquemment des uvéites, des atteintes oculomotrices ou des nystagmus.

Du fait de la qualité de ses images et de son caractère non invasif, l'OCT apparaît aujourd'hui comme un examen incontournable pour l'ophtalmologiste pour le diagnostic et le suivi thérapeutique des pathologies rétinienne.

L'OCT est un examen complémentaire, sensible, rapide, indolore, non invasif et reproductible. Les indications de cette récente imagerie s'étendent de plus en plus et fournissent des données particulièrement riches. L'OCT apporte donc une aide majeure pour le diagnostic de pathologies mais permet également le suivi et l'évaluation de l'efficacité des thérapeutiques utilisées pour leur traitement.

De notre étude n'émerge pas de résultats significatifs du fait, notamment, du nombre de patients limité et de leur absence de suivi dans notre service. Nous pouvant cependant dire que l'atteinte du complexe ganglionnaire maculaire commence par le quadrant nasal et plus particulièrement au niveau de la couche des fibres optiques.

Des études futures avec un plus grand nombre de patient et en comparaison avec des yeux témoins pourraient établir un lien entre la perte d'épaisseur au niveau du complexe ganglionnaire et l'évolution de pathologies neurologiques associées.

Les résultats obtenus, plus variables pour l'OCT du nerf optique indiqueraient une meilleure fiabilité des résultats en couplant les examens avec celui du complexe ganglionnaire. Ces résultats pourraient être un aboutissement de recommandations sur le suivi par l'OCT du complexe ganglionnaire en association avec les neurologues et les ophtalmologues.

La découverte de nouvelles relations entre l'épaisseur du complexe ganglionnaire et l'évolution de la sclérose en plaques pourraient permettre de modifier les indications de prise du traitement ainsi que le suivi des patients.

BIBLIOGRAPHIE

- [1] Sclérose en Plaque évoluée, prise en charge et soins, Dr JJ Hoffman, AFSEP (Association Française des Sclérose en Plaque), Editions J Lyon
- [2] UE Inter ECN ophtalmologie, Editions VG Editions
- [3] Ophtalmologie + questions transversales, 3ème édition ECN, Médecine KB, Editions VG, Larry BENSOUSSAN, Laurent LE
- [4] Ophtalmologie, Editions 2014, Allan BENAROUS
- [5] Ophtalmologie, Christine Parc-Cassegrain, Réussir l'ECN
- [6] Oeil et Sclérose en plaques
[http://www.sfo.asso.fr/sites/sfo.prod/files/files/07_SEP_15sept08\[1\]%281%29.pdf](http://www.sfo.asso.fr/sites/sfo.prod/files/files/07_SEP_15sept08[1]%281%29.pdf)
- [7] <http://www.fondation-charcot.org/sites/default/files/books/frch8-chapitre-livre-sclerose-en-plaque.pdf>
- [8] Sclérose en plaques, problèmes visuels et interventions en déficience visuelle
http://www.inlb.qc.ca/wp-content/uploads/2015/01/Sc--rose-en-plaques_probl--mes-visuels_interventions-en-DV.pdf
- [9] Site internet de l'Institut Nationale de la Santé Et de la Recherche Médicale
- [10] Revue Neurologique, volume 171, supplément 1, avril 2015, page A61 journées de neurologie de langue française 2015, Editions Elsevier Masson, Uvéite et sclérose en plaque
- [11] Soumission SFO Congrès 2013, Uvéite postérieure bilatérale révélant une sclérose en plaque (à propos d'un cas), A. El Bouihi, H. Elmansouri, M. Khalidi, L. Benhmidoune, A. Chakib, M. Elbelhadji, R. Rachid, A. Amraoui
- [12] OCT et Nerf optique, Pr Jean Philippe Nordmann, centre du glaucome-hôpital des quinze-vingt, Paris, Editions Laboratoire Théa et Carl Zeiss Meditec France SAS
- [13] <http://www.sindefi.org/wp-content/uploads/2012/05/Crit%C3%A8res-de-Mc-Donald-r%C3%A9vis%C3%A9s-2010.pdf>
Ref : Polman CH, et al. Revisions MS Diagnosis. Annals of Neurology, 2010.
- [14] Le guide de l'orthoptie, Marie-France Clenet et Christiane Hervault, Editions Elsevier Masson
- [15] Site du Collège des Enseignants de Neurologie
<http://www.cen-neurologie.fr/2eme-cycle/Items%20inscrits%20dans%20les%20modules%20transversaux/Sc%C3%A9>

ose%20en%20plaques/index.phtml

[16] Cours d'orthoptie (CV, OCT et voies visuelles) année 2013-2014 réalisés par les internes et les ophtalmologistes du service de Clermont-Ferrand.

[17] Du signe clinique au diagnostic : Imagerie et exploration de la vision, Sabine Defoort-Dhellemmes et Isabelle MEUNIER, BSFO 2012, Editeur Groupe Ciel

[18] <http://www.doctissimo.fr/html/dossiers/sep/12175-sclerose-en-plaques-10-questions.htm>

[19] Vulgaris médical

[20] Le cerveau à tous les niveaux
<http://lecerveau.mcgill.ca/avance.php>

[21] Thèse épidémiologie de la sclérose en plaque en France, Agnès Fromont, Université de Bourgogne, 2012

[22] Journal Français d'Ophtalmologie, volume 24, n°7, septembre 2001

[23] Ophtalmologie, Christine Parc-Cassegrain, Réussir l'ECN

[24] Ophtalmology, 4ème édition, Myron Yanoff & Jay S. Duker, Saunders Elsevier

[25] Article NORB présenté à la SFO 2016, Delphine Hong

Figures :

Figure 1 : <http://creapharma.ch/wp-content/uploads/2015/06/sclerose-en-plaques-mecanisme.jpg>

Figure 2 : <http://cdn1-doctissimo.ladmedia.fr/var/doctissimo/storage/images/media/images/fr/www/myeline/591321-1-fre-FR/myeline.gif>

Figure 3 : <http://www.geovives.ch/Nerfs%202.jpg>

Figure 4 : http://www.corpshumain.ca/images/Neuro_PotentielAction_F_fr.jpg

Figure 5 : <http://psychologie-m-fouchey.psyblogs.net/public/pharmaco/synapse.jpg>

Figure 6 : <http://sep-services.fr/static/media/images/maverick/signal-nerveux.jpg>

Figure 7 : <http://sep-services.fr/static/media/images/maverick/signal-nerveux-endommage.jpg>

Figure 8 : <http://boitedependore.com/sante/sclerose3.gif>

Figure 9 :

<http://jeanvilarsciences.free.fr/images/troisiemes/immuno/chapitre2/deuxieme%20systeme%20defense1.jpg>

Figure 10 : [http://3.bp.blogspot.com/-](http://3.bp.blogspot.com/-iHtdvwokJ7A/VFIaW7uTWUI/AAAAAAAAAQb0/DZzJqIQN7II/s1600/me%CC%81canisme%2Bscle%CC%81rose%2Ben%2Bplaque%2BSEP.jpg)

[iHtdvwokJ7A/VFIaW7uTWUI/AAAAAAAAAQb0/DZzJqIQN7II/s1600/me%CC%81canisme%2Bscle%CC%81rose%2Ben%2Bplaque%2BSEP.jpg](http://3.bp.blogspot.com/-iHtdvwokJ7A/VFIaW7uTWUI/AAAAAAAAAQb0/DZzJqIQN7II/s1600/me%CC%81canisme%2Bscle%CC%81rose%2Ben%2Bplaque%2BSEP.jpg)

Figure 11 : http://www.handicapinfos.com/photos_http/large_sep.jpg

Figure 12 : <http://www.hellopro.fr/images/produit-2/7/9/7/152007-perimetre-takagimt-325-seul-246797.jpg>

Figure 13 et 14 :

[http://campus.cerimes.fr/ophtalmologie/enseignement/ophtalmo21/site/html/images/alteration7bis\(1\).jpg](http://campus.cerimes.fr/ophtalmologie/enseignement/ophtalmo21/site/html/images/alteration7bis(1).jpg)

Figure 15 : http://img.medicaexpo.fr/images_me/photo-g/83430-3988869.jpg

Figure 16, 17 et 18 : OCT et Nerf optique, Pr Jean Philippe Nordmann, centre du glaucome-hôpital des quinze-vingt, Paris, Editions Laboratoire Théa et Carl Zeiss Meditec France SAS

Figure 19 :

https://upload.wikimedia.org/wikipedia/commons/thumb/c/cf/Ganglion_cell.svg/400px-Ganglion_cell.svg.png