HAL
open science

Apport de l'imagerie dans le diagnostic des tumeurs du corps calleux

Nassim Bougaci

To cite this version:

Nassim Bougaci. Apport de l'imagerie dans le diagnostic des tumeurs du corps calleux . Médecine humaine et pathologie. 2016. dumas-01412418

HAL Id: dumas-01412418

https://dumas.ccsd.cnrs.fr/dumas-01412418

Submitted on 8 Dec 2016

HAL is a multi-disciplinary open access archive for the deposit and dissemination of scientific research documents, whether they are published or not. The documents may come from teaching and research institutions in France or abroad, or from public or private research centers.

L'archive ouverte pluridisciplinaire **HAL**, est destinée au dépôt et à la diffusion de documents scientifiques de niveau recherche, publiés ou non, émanant des établissements d'enseignement et de recherche français ou étrangers, des laboratoires publics ou privés.

UNIVERSITE DE NICE SOPHIA-ANTIPOLIS

Faculté de médecine de Nice

Année 2016

THESE POUR LE DIPLÔME D'ETAT DE DOCTEUR EN MEDECINE

Apport de l'imagerie dans le diagnostic des tumeurs du corps calleux

Présentée et soutenue publiquement le 10 octobre 2016

Par M. BOUGACI Nassim

Né le 26 août 1986 à ALGER (Algérie)

JURY

Président : Monsieur le Professeur Philippe PAQUIS

Membres : Madame le Docteur Fanny BUREL-VANDENBOS

Monsieur le Professeur Denys FONTAINE

Madame le Docteur Christine LEBRUN-FRENAY

Madame le Docteur Lydiane MONDOT

Directeur de thèse : Monsieur le Docteur Fabien ALMAIRAC

RESUME

Introduction : Les lésions du corps calleux sont fréquemment de nature tumorale avec deux principales pathologies agressives : les glioblastomes et les lymphomes primitifs du système nerveux central. Ces deux pathologies diffèrent par leur prise en charge diagnostique, thérapeutique et leur évolution.

Objectifs : Déterminer la nécessité de réaliser une biopsie cérébrale afin d'établir le diagnostic d'une tumeur du corps calleux.

Méthodes : Nous avons inclus rétrospectivement des patients atteints de toutes lésions intéressant principalement le corps calleux pour lesquelles nous disposions du diagnostic histologique et d'une IRM cérébrale avec injection de produit de contraste. L'index de Karnofsky (IK), le diagnostic histo-moléculaire et les données de l'IRM ont été recueillis. La corrélation histo-radiologique a été analysée entre le diagnostic IRM pré-opératoire et le diagnostic anatomo-pathologique définitif obtenu à partir de chaque biopsie. Une analyse uni- et multivariée a été réalisée sur les facteurs pouvant modifier la survie des patients. Les données de survie ont été analysées par méthode de Kaplan-Meier.

Résultats : Le diagnostic histologique le plus souvent retrouvé était le glioblastome chez 49 patients sur 63 (78%). Le taux de discordance était de 6.35%. La corrélation entre les deux était élevée mais pas complète (r=0,827, p<0,001)). En effet, nous avons retrouvé 4 cas pour lesquels le grade de malignité histologique était inférieur au grade estimé en imagerie : un gliome de bas grade et 3 gliomes anaplasiques. La survie globale de notre cohorte de patients était de 16,5 mois ±3,9. Le durée de suivi moyenne était de 130,9 mois. La médiane de survie pour les patients atteints de glioblastomes était de 13 mois ±7. Lors de l'analyse univariée, le seul facteur qui apparaissait significativement liée à la survie des patients était l'IK ≥70 (p = 0,006). Ce facteur restait significatif après intégration dans l'analyse multivariée (p= 0,007).

Conclusion : La corrélation histo-radiologique était très élevée mais pas suffisante pour justifier l'utilisation de l'IRM seule dans tous les cas. Cependant, l'IRM pourrait être suffisante pour diagnostiquer un glioblastome typique d'un sujet de plus de 55 ans.

Mots-clés : corps calleux ; biopsie stéréotaxique ; glioblastome ; lymphome ; corrélation diagnostique

ABSTRACT

Introduction: The lesions of the corpus callosum are frequently tumorous types with two major aggressive diseases: glioblastoma and primary lymphoma of the central nervous system. These two diseases differ in diagnostic management, therapeutic and evolution.

Objectives: To determine if brain biopsy is mandatory to establish the diagnosis of a tumor of the corpus callosum.

Methods: We retrospectively included all patients with lesions involving mainly the corpus callosum for whom we had the histological diagnosis and a brain MRI with contrast enhancement. The Karnofsky prognostic score (KPS), the histo-molecular diagnostics and MRI data were collected. The histo-radiological correlation was analyzed between preoperative MRI diagnosis and definitive pathological diagnosis obtained from each biopsy. Uni- and multivariate analysis was performed on the factors that may affect patient survival. Survival data were analyzed by Kaplan-Meier method.

Results: The most frequently found histological diagnosis was glioblastoma in 49 of 63 patients (78%). The discordance rate was 6.35%. The correlation between the two was high but not complete ($r = 0.827$, $p < 0.001$)). Indeed, we found four cases where the histological malignancy grade was lower than the estimated imaging grade: one low-grade glioma and 3 anaplastic gliomas. Overall survival of our patient cohort was 16.5 months ± 3.9. The average follow-up duration was 130.9 months. The median survival for patients with glioblastoma was 13 months ± 7. In the univariate analysis, the only factor that appeared significantly related to patient survival was the KPS ≥70 ($p = 0.006$). This factor remained significant after inclusion in the multivariate analysis ($p = 0.007$).

Conclusion: The histo-radiological correlation was very high but not sufficient to justify the use of MRI alone in all cases. However, MRI may be sufficient to diagnose a typical glioblastoma of a subject > 55 years.

Keywords: corpus callosum; Stereotactic biopsy; glioblastoma; lymphoma; diagnosis correlation

UNIVERSITÉ NICE-SOPHIA ANTIPOLIS

FACULTÉ DE MÉDECINE

Liste des professeurs au **1er septembre 2015** à la Faculté de Médecine de Nice

Doyen	M. BAQUÉ Patrick
Vice-Doyen	M. BOILEAU Pascal
Assesseurs	M. ESNAULT Vincent M. CARLES Michel Mme BREUIL Véronique M. MARTY Pierre
Conservateur de la bibliothèque	Mme DE LEMOS Annelyse
Directrice administrative des services	Mme CALLEA Isabelle
Doyens Honoraires	M. AYRAUD Noël M. RAMPAL Patrick M. BENCHIMOL Daniel

Professeurs Honoraires

M. BALAS Daniel
M. BATT Michel
M. BLAIVE Bruno
M. BOQUET Patrice
M. BOURGEON André
M. BOUTTÉ Patrick
M. BRUNETON Jean-Noël
Mme BUSSIERE Françoise
M. CAMOUS Jean-Pierre
M. CHATEL Marcel
M. COUSSEMENT Alain
M. DARCOURT Guy
M. DELLAMONICA Pierre
M. DELMONT Jean
M. DEMARD François
M. DOLISI Claude
M . FRANCO Alain
M. FREYCHET Pierre
M. GÉRARD Jean-Pierre
M. GILLET Jean-Yves
M. GRELLIER Patrick
M. HARTER Michel
M. INGLESAKIS Jean-André
M. LALANNE Claude-Michel
M. LAMBERT Jean-Claude
M. LAZDUNSKI Michel
M. LEFEBVRE Jean-Claude
M. LE BAS Pierre
M. LE FICHOUX Yves
Mme LEBRETON Elisabeth
M. LOUBIERE Robert
M. MARIANI Roger
M. MASSEYEFF René
M. MATTEI Mathieu
M. MOUIEL Jean
Mme MYQUEL Martine
M. OLLIER Amédée
M. ORTONNE Jean-Paul
M. SAUTRON Jean Baptiste
M. SCHNEIDER Maurice
M. SERRES Jean-Jacques
M. TOUBOL Jacques
M. TRAN Dinh Khiem
M VAN OBBERGHEN Emmanuel
M. ZIEGLER Gérard

M.C.A. Honoraire	Mlle ALLINE Madeleine
M.C.U. Honoraires	M. ARNOLD Jacques M. BASTERIS Bernard Mlle CHICHMANIAN Rose-Marie Mme DONZEAU Michèle M. EMILIOZZI Roméo M. FRANKEN Philippe M. GASTAUD Marcel M.GIRARD-PIPAU Fernand M. GIUDICELLI Jean M. MAGNÉ Jacques Mme MEMRAN Nadine M. MENGUAL Raymond M. POIRÉE Jean-Claude Mme ROURE Marie-Claire

PROFESSEURS CLASSE EXCEPTIONNELLE

M.	AMIEL Jean	Urologie (52.04)
M.	BENCHIMOL Daniel	Chirurgie Générale (53.02)
M.	BOILEAU Pascal	Chirurgie Orthopédique et Traumatologique (50.02)
M.	DARCOURT Jacques	Biophysique et Médecine Nucléaire (43.01)
M.	DESNUELLE Claude	Biologie Cellulaire (44.03)
Mme	EULLER-ZIEGLER Liana	Rhumatologie (50.01)
M.	FENICHEL Patrick	Biologie du Développement et de la Reproduction (54.05)
M.	FUZIBET Jean-Gabriel	Médecine Interne (53.01)
M.	GASTAUD Pierre	Ophtalmologie (55.02)
M.	GILSON Éric	Biologie Cellulaire (44.03)
M.	GRIMAUD Dominique	Anesthésiologie et Réanimation Chirurgicale (48.01)
M.	HASSEN KHODJA Reda	Chirurgie Vasculaire (51.04)
M.	HÉBUTERNE Xavier	Nutrition (44.04)
M.	HOFMAN Paul	Anatomie et Cytologie Pathologiques (42.03)
M.	LACOUR Jean-Philippe	Dermato-Vénéréologie (50.03)
M.	MARTY Pierre	Parasitologie et Mycologie (45.02)
M.	MICHIELS Jean-François	Anatomie et Cytologie Pathologiques (42.03)
M.	MOUROUX Jérôme	Chirurgie Thoracique et Cardiovasculaire (51.03)
M.	PAQUIS Philippe	Neurochirurgie (49.02)
M.	PRINGUEY Dominique	Psychiatrie d'Adultes (49.03)
M.	QUATREHOMME Gérald	Médecine Légale et Droit de la Santé (46.03)
M.	M.ROBERT Philippe	Psychiatrie d'Adultes (49.03)
M.	SANTINI Joseph	O.R.L. (55.01)
M.	THYSS Antoine	Cancérologie, Radiothérapie (47.02)

.

PROFESSEURS PREMIERE CLASSE

Mme	ASKENAZY-GITTARD Florence	Pédopsychiatrie (49.04)
M.	BAQUÉ Patrick	Anatomie - Chirurgie Générale (42.01)
M.	BÉRARD Étienne	Pédiatrie (54.01)
M.	BERNARDIN Gilles	Réanimation Médicale (48.02)
M.	BONGAIN André	Gynécologie-Obstétrique (54.03)
M.	CASTILLO Laurent	O.R.L. (55.01)
Mme	CRENESSE Dominique	Physiologie (44.02)
M.	DE PERETTI Fernand	Anatomie-Chirurgie Orthopédique (42.01)
M.	DRICI Milou-Daniel	Pharmacologie Clinique (48.03)
M.	ESNAULT Vincent	Néphrologie (52-03)
M.	FERRARI Émile	Cardiologie (51.02)
M.	FERRERO Jean-Marc	Cancérologie ; Radiothérapie (47.02)
M.	GIBELIN Pierre	Cardiologie (51.02)
M.	GUGENHEIM Jean	Chirurgie Digestive (52.02)
Mme	ICHAI Carole	Anesthésiologie et Réanimation Chirurgicale (48.01)
M.	LONJON Michel	Neurochirurgie (49.02)
M.	MARQUETTE Charles-Hugo	Pneumologie (51.01)
M.	MOUNIER Nicolas	Cancérologie, Radiothérapie (47.02)
M.	PADOVANI Bernard	Radiologie et Imagerie Médicale (43.02)
Mme	PAQUIS Véronique	Génétique (47.04)
M.	PRADIER Christian	Épidémiologie, Économie de la Santé et Prévention (46.01)
M.	RAUCOULES-AIMÉ Marc	Anesthésie et Réanimation Chirurgicale (48.01)
Mme	RAYNAUD Dominique	Hématologie (47.01)
M.	ROSENTHAL Éric	Médecine Interne (53.01)
M.	SCHNEIDER Stéphane	Nutrition (44.04)
M.	STACCINI Pascal	Biostatistiques et Informatique Médicale (46.04)
M.	THOMAS Pierre	Neurologie (49.01)
M.	TRAN Albert	Hépato Gastro-entérologie (52.01)

PROFESSEURS DEUXIEME CLASSE

M.	ALBERTINI Marc	Pédiatrie (54.01)
Mme	BAILLIF Stéphanie	Ophtalmologie (55.02)
M.	BAHADORAN Philippe	Cytologie et Histologie (42.02)
M.	BARRANGER Emmanuel	Gynécologie Obstétrique (54.03)
M.	BENIZRI Emmanuel	Chirurgie Générale (53.02)
M.	BENOIT Michel	Psychiatrie (49.03)
Mme	BLANC-PEDEUTOUR Florence	Cancérologie – Génétique (47.02)
M.	BREAUD Jean	Chirurgie Infantile (54-02)
Mlle	BREUIL Véronique	Rhumatologie (50.01)
M.	CANIVET Bertrand	Médecine Interne (53.01)
M.	CARLES Michel	Anesthésiologie Réanimation (48.01)
M.	CASSUTO Jill-Patrice	Hématologie et Transfusion (47.01)
M.	CHEVALLIER Patrick	Radiologie et Imagerie Médicale (43.02)
Mme	CHINETTI Giulia	Biochimie-Biologie Moléculaire (44.01)
M.	DELOTTE Jérôme	Gynécologie-obstétrique (54.03)
M.	DUMONTIER Christian	Chirurgie plastique
M.	FONTAINE Denys	Neurochirurgie (49.02)
M.	FOURNIER Jean-Paul	Thérapeutique (48-04)
M.	FREDENRICH Alexandre	Endocrinologie, Diabète et Maladies métaboliques (54.04)
Mlle	GIORDANENGO Valérie	Bactériologie-Virologie (45.01)
M.	GUÉRIN Olivier	Gériatrie (48.04)
M.	HANNOUN-LEVI Jean-Michel	Cancérologie ; Radiothérapie (47.02)

PROFESSEURS DEUXIEME CLASSE (suite)

M.	IANNELLI Antonio	Chirurgie Digestive (52.02)
M	JEAN BAPTISTE Elixène	Chirurgie vasculaire (51.04)
M.	JOURDAN Jacques	Chirurgie Thoracique et Cardiovasculaire (51.03)
M.	LEVRAUT Jacques	Anesthésiologie et Réanimation Chirurgicale (48.01)
M.	PASSERON Thierry	Dermato-Vénéréologie (50-03)
M.	PICHE Thierry	Gastro-entérologie (52.01)
M.	ROGER Pierre-Marie	Maladies Infectieuses ; Maladies Tropicales (45.03)
M.	ROHRLICH Pierre	Pédiatrie (54.01)
M.	RUIMY Raymond	Bactériologie-virologie (45.01)
Mme	SACCONI Sabrina	Neurologie (49.01)
M.	SADOUL Jean-Louis	Endocrinologie, Diabète et Maladies Métaboliques (54.04)
M.	TROJANI Christophe	Chirurgie Orthopédique et Traumatologique (50.02)
M.	VENISSAC Nicolas	Chirurgie Thoracique et Cardiovasculaire (51.03)

PROFESSEUR DES UNIVERSITÉS

M.	HOFLIGER Philippe	Médecine Générale

PROFESSEURS AGRÉGÉS

Mme	LANDI Rebecca	Anglais
Mme	ROSE Patricia	Anglais

MAITRES DE CONFÉRENCES DES UNIVERSITÉS - PRATICIENS HOSPITALIERS

Mme	ALUNNI Véronique	Médecine Légale et Droit de la Santé (46.03)
M.	AMBROSETTI Damien	Cytologie et Histologie (42.02)
Mme	BANNWARTH Sylvie	Génétique (47.04)
M.	BENOLIEL José	Biophysique et Médecine Nucléaire (43.01)
Mme	BERNARD-POMIER Ghislaine	Immunologie (47.03)
Mme	BUREL-VANDENBOS Fanny	Anatomie et Cytologie pathologiques (42.03)
M.	DOGLIO Alain	Bactériologie-Virologie (45.01)
M	DOYEN Jérôme	Radiothérapie (47.02)
M	FAVRE Guillaume	Néphrologie (52.03)
M.	FOSSE Thierry	Bactériologie-Virologie-Hygiène (45.01)
M.	GARRAFFO Rodolphe	Pharmacologie Fondamentale (48.03)
Mme	GIOVANNINI-CHAMI Lisa	Pédiatrie (54.01)
Mme	HINAULT Charlotte	Biochimie et biologie moléculaire (44.01)
Mme	LEGROS Laurence	Hématologie et Transfusion (47.01)
Mme	MAGNIÉ Marie-Noëlle	Physiologie (44.02)
Mme	MOCERI Pamela	Cardiologie (51.02)
Mme	MUSSO-LASSALLE Sandra	Anatomie et Cytologie pathologiques (42.03)
M.	NAÏMI Mourad	Biochimie et Biologie moléculaire (44.01)
M.	PHILIP Patrick	Cytologie et Histologie (42.02)
Mme	POMARES Christelle	Parasitologie et mycologie (45.02)
M.	ROUX Christian	Rhumatologie (50.01)
M.	TESTA Jean	Épidémiologie Économie de la Santé et Prévention (46.01)
M.	TOULON Pierre	Hématologie et Transfusion (47.01)

PROFESSEURS ASSOCIÉS

M	COYNE John	Anatomie et Cytologie (42.03)
M.	GARDON Gilles	Médecine Générale
Mme	PACZESNY Sophie	Hématologie (47.01)
Mme	POURRAT Isabelle	Médecine Générale

MAITRES DE CONFÉRENCES ASSOCIÉS

M	BALDIN Jean-Luc	Médecine Générale
M.	DARMON David	Médecine Générale
Mme	MONNIER Brigitte	Médecine Générale
M.	PAPA Michel	Médecine Générale

PROFESSEURS CONVENTIONNÉS DE L'UNIVERSITÉ

M.	BERTRAND François	Médecine Interne
M.	BROCKER Patrice	Médecine Interne Option Gériatrie
M.	CHEVALLIER Daniel	Urologie
Mme	FOURNIER-MEHOUAS Manuella	Médecine Physique et Réadaptation
M.	JAMBOU Patrick	Coordination prélèvements d'organes
M.	QUARANTA Jean-François	Santé Publique

Amélie, mon tout, merci pour ton soutient de chaque instant

Gabriel, un émerveillement depuis ton premier jour

REMERCIEMENTS

A Monsieur le Professeur Philippe Paquis. Merci de présider ce jury de thèse, votre immense expérience chirurgicale est une ressource indispensable pour un jeune chirurgien. Merci pour ce compagnonnage qui m'a amené jusqu'ici.

A Monsieur le Professeur Denys Fontaine. Tu me fais l'honneur de juger ce travail de thèse, tes conseils sont toujours pertinents et me servent au quotidien.

A Madame le Docteur Fanny Burel-Vandenbos. Tu me fais l'honneur et la gentillesse de juger ce travail de thèse qui souligne l'importance de notre collaboration permanente.

A Madame le Docteur Christine Lebrun-Frenay. Vous me faites l'honneur de juger ce travail de thèse. Ce sujet ne pouvait être discuté sans votre présence.

A Madame le Docteur Lydiane Mondot. Tu me fais l'honneur de juger ce travail de thèse. Merci pour ta participation indispensable dans son élaboration, pour ta disponibilité sans faille.

A Monsieur le Docteur Fabien Almairac. Merci d'avoir dirigé ce travail de thèse et de m'avoir proposé ce sujet. Merci de m'accompagner dans tous les domaines depuis le début de mon aventure à Nice…

A mes ainés, Monsieur le Professeur Michel Lonjon, Stéphane Litrico, David Rasendrarijao, Elixene Jean-Baptiste, Serge Declemy, Laurent Suissa, Sylvain Lachaud, Stéphane Chanalet, Isabelle Petit, Anne-Cécile Roux, Emmanuelle Aguinet, Manu Badia, Gilles Rezzadori et Richard Chemla.

A Cenzo, tu es là depuis toujours, le plus fidèle, les mots sont superflus.

Aux anciens Stéphanois, Thomas le rebouteux, ton enthousiasme m'a toujours accompagné, pa ni pwoblem! Lyès merci pour tes astuces, Vinet, merci pour tes expressions mémorables, Nadir et Julie, Selim, Sari…

Aux amis depuis la fac, Bastien, Couette, Kik, Marie-Claire, J-Max, Gigi, Maxime Courtial, Eric et Julie, qui sont présents en toutes circonstances. Les retrouvailles sont toujours un grand moment.

A mes camarades d'internat, Guillaume Giraud mon premier coloc, Florent Pennes, Tchoupi, Antoine Gennari, Nathalie Chivoret, Clair Vandersteen, Anne-Sophie Schnek, Sophie Brizzi, Anne Foltzenlogel, Paolo Perrini, Tristan Langlais, Dorian Culie, Arnaud Martel, Marie Manfiotto, Marie Onno, Laurie Rozand, Claire Houreg, Elodie Cervantes, Pauline et Claudio, Inès et John, Marjorie, Solo et Audrey.

A tout le LP2M, Christophe et Jacques merci de m'avoir accueilli pendant 1 an, Isa, Marc, Michel, Alain et Nico, binôme à toutes épreuves pendant et en dehors des manips !

Aux copains du DIU, Julien, Vincent, Rachid et Hélène.

A tous et toutes les infirmier (e)s et aides-soignant(e)s que je connais depuis le G, au bloc et en hospitalisation.

Au service de neurochirurgie de Bordeaux merci de m'avoir si bien accueilli pendant ce semestre, Monsieur le Professeur Cuny, Monsieur le Professeur Loiseau (j'ai eu un peu froid), Olivier, Michelangelo, Pascal Monteil, les infirmier(ère)s et aides-soignantes. Guillaume, merci pour ces 6 mois passés à tes côtés, tes enseignements chirurgicaux et humains sont précieux.

A Noël et Lisou, merci d'être toujours là pour nous en toutes circonstances. Les Girardeau, avec les cousinades légendaires. Les Bretons, à bientôt pour une bonne crêpe au caramel au beurre salé.

A ma famille, papa, maman, Linda, Sammy, et ceux qui sont loin.

La Kabylie

Table des matières

I. Introduction 2

A. Les tumeurs du corps calleux 2

1. Anatomie descriptive du corps calleux 2

2. Anatomie fonctionnelle du corps calleux 4

..... 6

3. Clinique des tumeurs du corps calleux 6

a) Le syndrome de déconnexion calleuse 7

b) Le syndrome de la main étrangère. 7

c) Autres signes neurologiques 8

4. Épidémiologie des tumeurs du CC 9

a) Tumeurs gliales 10

b) Lymphomes 12

B. Imagerie 13

1. Le glioblastome 13

a) Description morphologique 13

b) IRM multimodale 14

2. Le lymphome 18

a) Description morphologique 18

b) IRM multimodale 19

C. Histologie des tumeurs du corps calleux 21

1. Histologie des glioblastomes 21

2. Voies de projection des gliomes 22

3. Biologie moléculaire 22

a) Isocitrate déshydrogénase 22

b) ATRX/TP53 23

c) Codélétion 1p19q 23

d) EGFR 23
e) O6-méthylguanine ADN méthyltransférase 24
4. Histologie des lymphomes 25
D. Prise en charge des tumeurs du corps calleux 27
1. Clinique 27
2. Biopsie 27
3. Traitements 28
a) Glioblastomes 28
b) Lymphome 29
c) Particularités du sujet âgé 30
II. Objectifs : 34
III. Matériels et méthodes 36
IV. Résultats 38
1. Caractéristiques des patients 38
2. Caractéristiques anatomo-pathologiques et données de survie globale 40
3. Corrélation histo-radiologique 41
4. Données de survie des patients avec glioblastomes 42
5. Corrélation anatomo-pathologique 44
V. Discussion 45
VI. Conclusion 50
VII. Références 51
VIII. Serment d'Hippocrate 59

Table des figures et tableaux

Figure 1. Anatomie descriptive des structures cérébrales profondes p13

Figure 2. Schéma de Witelson. Topographie du corps calleux sur une coupe sagittale reliant différentes aires entre elles. p14

Figure 3. Anatomie du corps calleux. p14

Figure 4. Tractographie des fibres calleuses. p16

Figure 5. Signes cliniques corrélés à l'IRM d'infarctus du corps calleux p17

Figure 6. Signes cliniques décrits par Park et al. lors d'une lésion du corps calleux sur 30 cas. p19

Figure 7. D'après Park et al. Étiologies retrouvées par l'analyse rétrospective de 30 cas de lésions radiologiques du corps calleux. p20

Figure 8. Principaux syndromes héréditaires prédisposant aux tumeurs du SNC. p21

Figure 9. Valeurs moyennes de volume sanguin cérébral relatif (rVSC ou rCBV) de glioblastomes obtenues en séquence d'IRM de perfusion pour des grades II à IV. D'après Friedman et al. p25

Figure 10. Spectres comparatifs d'un sujet sain et d'un glioblastome p27

Figure 11. Comparaison des rapports des métabolites dans les tumeurs gliales et dans le cerveau sain. D'après Negendank et al. p28

Figure 12. IRM d'un lymphome du genou du corps calleux. p29

Figure 13. Tableau des valeurs d'ADC, de ratios d'ADC et de valeur de la fraction d'anisotropie dans les lymphomes et les GBM. p30

Figure 14. IRM de spectroscopie d'un lymphome primitif cérébral. p31

Figure 15. Nouvelle classification OMS des tumeurs du SNC. D'après Louis et al. 2016 adaptée par D. Figarella-Branger p36

Figure 16. Schéma de traitement des patients âgés porteurs de glioblastomes basé sur des essais prospectifs randomisés. D'après Jordan et al. p43

Figure 17. Courbe de survie globale p51

Figure 18. Corrélation entre diagnostics IRM et anatomo-pathologique p52

Figure 19. Courbes de survie de Kaplan-Meier pour les patients atteints de glioblastomes. p55

Figure 20. Corrélation anatomo-pathologique entre diagnostic extemporané et définitif p55

Figure 21. Histogramme des caractéristiques histo-pathologiques de glioblastomes comparées à la localisation de la biopsie à l'IRM. p58

Tableau 1. Caractéristiques en IRM morphologique et multimodale des glioblastomes et des lymphomes p31

Tableau 2. Données démographiques et cliniques des patients p50

Tableau 3. Diagnostics anatomo-pathologiques et données de survie p51

Tableau 4. Discordances anatomo-pathologie/IRM et durées de survies p52

Tableau 5. Analyses univariées et multivariées pour la survie (mois). p54

Liste des abréviations

ADC : coefficient apparent de diffusion

CC : corps calleux

DLBCL : lymphome B diffus à grandes cellules

DTI : imagerie par tenseur de diffusion

EBV : virus Epstein-Barr

GBM : glioblastome

IDH : isocitrate déshydrogénase

IHC : immuno-histochimie

IK : index de Karnofsky

IRM : Imagerie par Résonance Magnétique

LCS : liquide cérébro-spinal

LPSNC : lymphome primitif du système nerveux central

MGMT : O6-méthyl-guanine-méthyl transférase

OMS : Organisation Mondiale de la Santé

PS : performans status

rVSC : volume sanguin cérébral relatif

SNC : système nerveux central

TMZ : témozolomide

VIH : virus de l'immunodéficience humaine

Apport de l'imagerie dans le diagnostic des tumeurs du corps calleux

I. Introduction

A. Les tumeurs du corps calleux

1. Anatomie descriptive du corps calleux

Le corps calleux (CC), ou corpus callosum, est la principale commissure inter-hémisphérique comme l'ont décrit chacun à leur époque Galien et Vésale (Portal, 1773) (figure 1). Il s'agit d'un faisceau de substance blanche constitué de 200 à 800 millions de fibres connectant entre elles différentes aires corticales fonctionnelles des deux hémisphères [24,34,101]. Les fibres qui constituent ce faisceau sont en grande majorité myélinisées (70 %), accompagnées de cellules gliales (astrocytes et oligodendrocytes), ainsi que de neurones. Le corps calleux humain a été divisé en 5 régions anatomiques, comprenant d'avant en arrière, le rostre, le genou, le corps, l'isthme et le splenium. Afin de définir différents segments plus précisément, Witelson a élaboré une classification basée sur des mesures géométriques créant 5 parties à l'aide de rapports basés sur l'extension antéro-postérieure du CC [101] (figure 2).

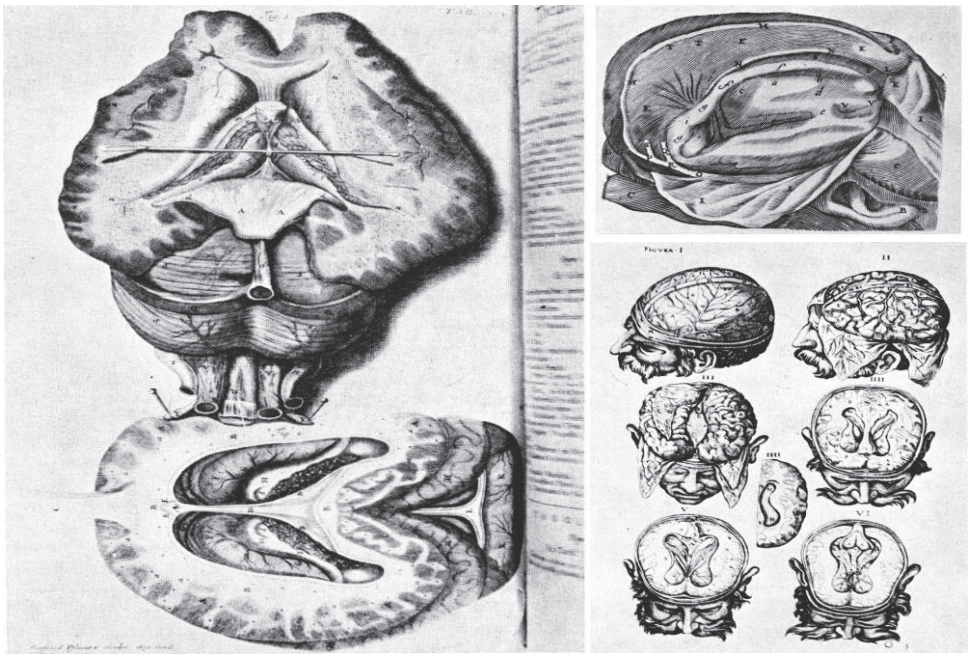

Figure 2. Anatomie descriptive des structures cérébrales profondes. (gauche) Mangeti (Theatrum anatomicum, Genève, 1717). (Haut) Th. Bartholin (1677). (bas) Valverde (1576)

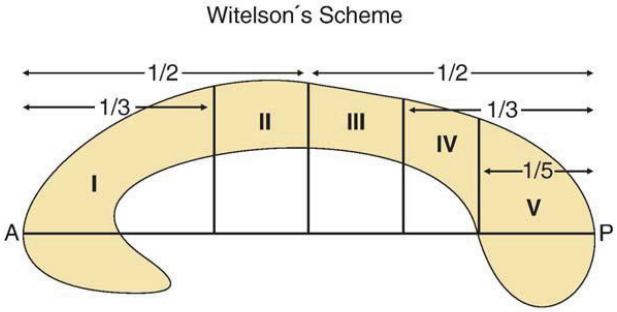

Figure 2. Schéma de Witelson *[101]*. Topographie du corps calleux sur une coupe sagittale reliant différentes aires entre elles. (I) tiers antérieur : préfrontale, prémotrice, et aire motrice supplémentaire ; (II) partie antérieure du corps : motrice ; (III) partie postérieure du corps : somesthésique, pariétale postérieure ; (IV) isthme : pariétale postérieure, temporale supérieure ; (V) splénium : occipitale, temporale inférieure.

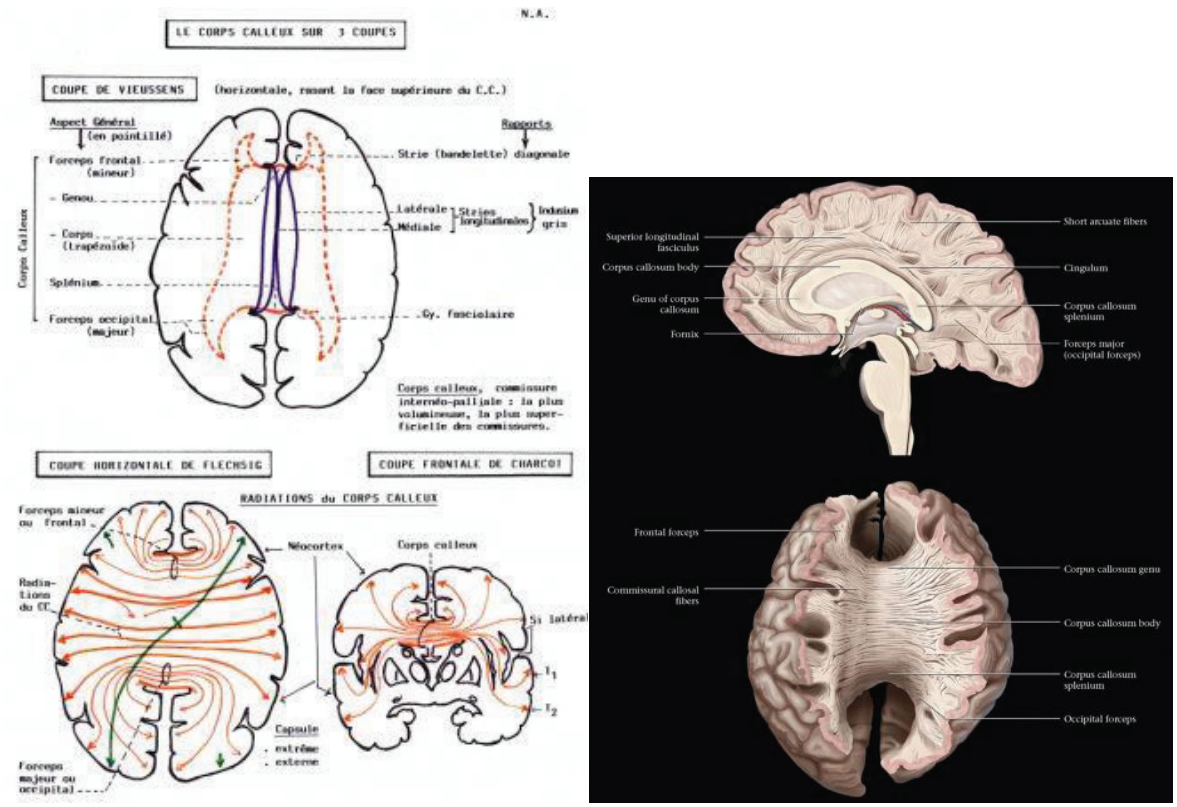

White Matter Tracts; Karen L. Salzman, MD (http://radiologykey.com/white-matter-tracts/)

Figure 3. Anatomie du corps calleux. À gauche schéma de la distribution des fibres blanches connectant différentes régions cérébrales de façon homotypique (en rouge) et hétérotypique (en vert). À droite, coupe sagittale passant par la ligne médiane montrant le corps calleux connectant les deux hémisphères. Les fibres traversant le corps du CC sont orientées transversalement, les fibres passant par le genou et le splenium forment un arc reliant les pôles antérieurs et postérieurs des 2 hémisphères, respectivement. En bas, vue supérieure exposant le faisceau commissural le plus épais, le CC reliant les deux hémisphères. Médialement, les fibres sont orientées de manière directe gauche-droite puis latéralement se mêlent aux faisceaux d'association et de projection.

2. Anatomie fonctionnelle du corps calleux

Le corps calleux connecte les deux hémisphères l'un à l'autre permettant l'échange d'informations par ses fibres plus ou moins myélinisées et de densité plus ou moins élevée, permettant une transmission modulée selon les fonctions corticales reliées [1,19,24,37]. Depuis Galien et la recherche du « siège de l'âme », de nombreux anatomistes ont cherché à comprendre ce que représentait ce tractus, dont certains avaient compris que par lui les

« parties du cerveau dextre et senestre, qui auparavant étaient séparées, sont rendues contiguës » (Du Laurens, XIe siècle). Aujourd'hui, grâce à l'IRM fonctionnelle et l'imagerie par tenseur de diffusion (DTI), l'organisation du CC anatomo-fonctionnelle apparait reliée au fonctionnement cognitif normal et à la latéralisation cérébrale. Son organisation topographique et ses projections corticales sont intimement liées à la taille, au degré de myélinisation et la densité de ses fibres. Par ailleurs, la spécialisation hémisphérique permet de réduire les doublons de fonction entre les deux hémisphères. Cependant, on distingue en fonction des segments décrits par Witelson des régions de densités en fibres blanches variables. En effet, la densité des fibres tend à diminuer du genou à la partie postérieure du corps et d'augmenter en allant vers le splenium avant de réduire à nouveau dans la partie la plus postérieure du CC [2,50]. Parallèlement, la région contenant les fibres de plus grand diamètre se trouve au niveau de la partie postérieure du corps et le splenium, tandis que les fibres de plus petit calibre se trouvent dans le rostre, le genou et la partie antérieure du corps. En effet, la partie antérieure du CC contient des fibres connectant les aires frontales associatives. La partie postérieure du corps relie les aires motrices primaires et on attribue à cette région une fonction somato-sensorielle identifiée chez l'homme et le macaque comme reliant les aires auditives primaires et secondaires [2,19,21,66,101].

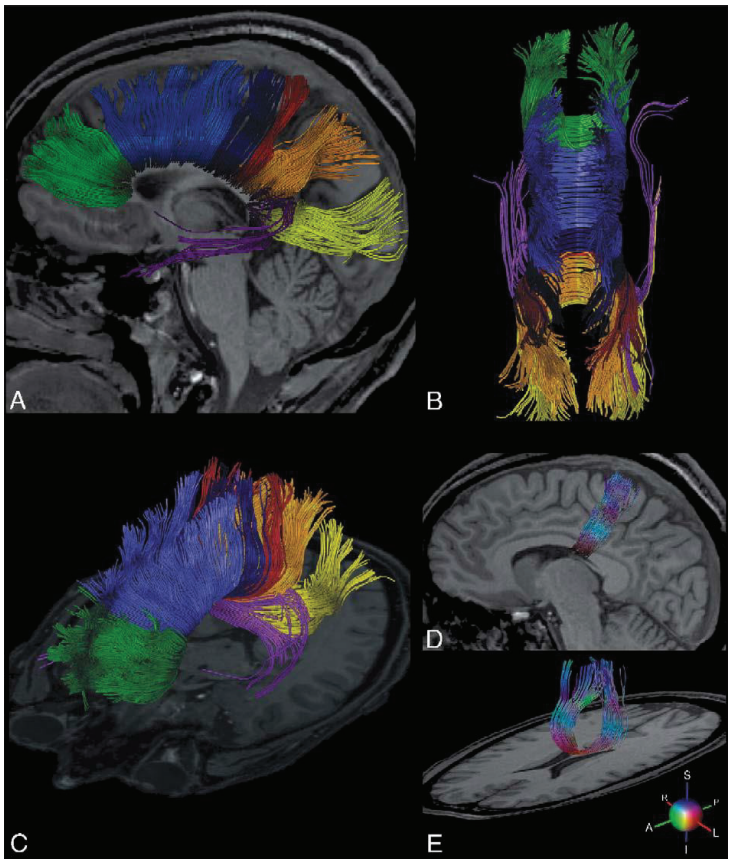

Figure 4. Tractographie des fibres calleuses. (A-C) Vues sagittale, supérieure et oblique d'une reconstruction 3D de fibres calleuses comprenant des faisceaux se projetant dans le lobe préfrontal (vert), les aires prémotrice et motrice supplémentaire (bleu clair), le cortex moteur primaire (bleu foncé), le cortex sensitif primaire (rouge), le lobe pariétal (jaune) et le lobe temporal (violet). (D et E) Vues sagittale et oblique des fibres calleuses se projetant dans le cortex moteur primaire. Les couleurs correspondent à la direction locale moyenne indiquée par le code couleur figuré dans le coin inférieur droit : A, antérieur ; I, inférieur ; L, gauche ; R, droit ; S, supérieur. *[37]*

3. Clinique des tumeurs du corps calleux

Les symptômes rencontrés chez les patients atteints de tumeurs du corps calleux regroupent un éventail hétérogène et très vaste de signes neurologiques aspécifiques, du fait de son rôle anatomo-physiologique comme nous l'avons décrit plus haut [11]. Au milieu de ce panel neurologique, on peut toutefois distinguer deux syndromes particuliers : le syndrome de déconnexion calleuse et le signe de la main étrangère.

a) Le syndrome de déconnexion calleuse

La présentation clinique de ce syndrome mêle plusieurs signes liés à l'interruption des faisceaux inter-hémisphériques. En effet, il inclut une apraxie idéomotrice de la main gauche, en dehors de tout déficit moteur, avec impossibilité d'imitation et d'utilisation d'un objet. Ceci est plus volontiers retrouvé en cas d'atteinte du corps du CC [31,60]. L'agraphie apraxique fait également partie du tableau, concernant uniquement la main gauche. Cette latéralité unique de l'atteinte pourrait être expliquée par la déconnexion de l'hémisphère gauche du cortex prémoteur droit. Ceci a été évoqué par Giroud et Dumas à partir de l'examen de patients victimes d'infarctus du territoire de l'artère cérébrale antérieure corrélé aux données anatomiques post-mortem. Une anomie tactile peut également être observée au cours d'une atteinte du corps du CC [8,31,60]. Par ailleurs, les troubles de l'équilibre avec élargissement du polygone de sustentation, une marche à petits pas, l'absence de ballant des bras sont constatés à l'examen lors d'une atteinte du genou du CC ou de la partie moyenne du corps pouvant être associée à l'atteinte du centre semi-ovale [31] (figure 5) .

Patients	*Left tactile anomia*	*Left ideomotor apraxia*	*Left agraphia*	*Left visual anomia*	*Left hemideafness*	*Constructive apraxia*	*Left tactile alexia*	*Alien hand*	*Frontal gait disorders*	*MRI features*
1	0	0	0	0	0	0	0	0	+	
2	0	0	0	0	0	0	0	0	+	
3	0	+	0	0	0	+	0	0	+	
4	0	+	0	0	0	+	0	0	0	
5	0	+	+	0	+	+	0	0	0	
6	0	+	+	0	0	+	0	0	0	
7	+	+	+	0	0	+	+	+	0	
8	0	+	+	0	0	+	0	+	0	

Figure 5. Signes cliniques corrélés à l'IRM d'infarctus du corps calleux *[31]*

b) Le syndrome de la main étrangère.

Relativement spécifique d'une lésion du CC, le syndrome de la main étrangère se manifeste par le fait que « le patient qui tient ses mains l'une dans l'autre derrière son dos ne reconnait pas l'appartenance de sa main gauche » tel qu'il a été décrit pour la première fois par Brion et Jedynak en 1972 [9]. Les auteurs l'avaient initialement décrit comme un phénomène sensoriel caractérisé par un défaut de reconnaissance de son propre hémicorps ou d'un membre par le patient en l'absence de déficit sensitif. La main affectée présente un réflexe de préhension avec une réaction instinctive, des comportements en dehors de tout contrôle volontaire du patient. Celui-ci interprète l'action de son membre atteint comme l'expression de la volonté d'un élément extérieur [8,32,90]. Trois types principaux du syndrome de la main étrangère ont été proposés en fonction de la topographie de l'atteinte calleuse par Feinberg et al. [25]. L'atteinte de la partie antérieure du corps calleux, associée à une atteinte de l'aire motrice supplémentaire, du gyrus cingulaire antérieur et du cortex préfrontal médian détermine le premier type. Celui-ci est caractérisé par une motricité involontaire réflexe de la main dominante associant des phénomènes d'agrippement, d'aimantation et d'utilisation d'objets. Une lésion calleuse postérieure isolée se présente sous la forme d'un conflit inter-manuel concernant la main dominante. La troisième forme correspond à une lésion calleuse et pariétale, se traduisant par la sensation d'une impression d'étrangeté du bras controlatéral, voire un phénomène de lévitation (posture anormale du bras quand l'attention du patient est détournée) ou ataxie optico-sensitive.

c) Autres signes neurologiques

Le tableau clinique peut encore s'étoffer en fonction de l'extension de la lésion à un ou plusieurs lobes, ajoutant ainsi les signes spécifiques de chacune des aires fonctionnelles mises en jeu. En dehors des deux grands tableaux que nous venons de décrire, les lésions du corps calleux peuvent se manifester par d'autres troubles neurologiques : des troubles cognitifs et mentaux, une confusion avec irritabilité, dans la moitié des cas, sont en particulier liés à une atteinte du splenium de manière élective. Dans une étude rétrospective sur 30 patients dont l'IRM révélait une atteinte du CC d'origine ischémique principalement (50 %), Park et al. retrouvait des troubles du langage de type dysarthrie dans la majorité des cas (43.3 %), une ataxie (33.3 %), une hémiparésie (26.7 %), un syndrome de déconnexion (13.3 %), une épilepsie ou des vertiges (10 %) [67] (figure 6). Dans une autre série de 25 cas explorant les infarctus du

CC de toutes localisations, les auteurs retrouvaient 40 % de troubles cognitifs et mentaux, avec indifférence ou dépression, des troubles du langage chez 48% des patients, comprenant une aphasie mixte, une aphasie motrice ou une jargonophasie, 20 % montraient une labilité émotionnelle et 2 cas de syndromes de la main étrangère [102].

		No. (%) of Patients (n=30)
AGE		50.53 ± 20.44
SEXE		14 (46.7%) /16 (53.3%)
SIGNES CLINIQUES	Confusion, irritability	15 (50%)
	Dysarthria	13 (43.3%)
	Disconnection syndrome	12 (40%)
	Ataxia	10 (33.3%)
	Hemiparesis	8 (26.7%)
	Headache	7 (23.3%)
	Mutism	3 (10%)
	Seizure	3 (10%)
	Dizziness	3 (10%)
	Increased muscle tones	2 (6.7%)

Figure 6. Signes cliniques décrits par Park et al. lors d'une lésion du corps calleux sur 30 cas.

4. Épidémiologie des tumeurs du CC

Le corps calleux peut être le siège de multiples lésions comme le décrit la figure 7 issue de l'étude rétrospective de Park et al. sur 30 cas [67]. Celle-ci révélait une incidence d'infarctus de 50% tandis que les étiologies néoplasiques ne constituaient que 10% des cas. Dans une étude évaluant rétrospectivement l'efficacité diagnostique et la iatrogénie de la biopsie stéréotaxique sur 290 sujets, les auteurs retrouvaient 6.6% de lésions du corps calleux parmi tous les types histologiques [23]. En se focalisant sur les lésions néoplasiques, il apparait une nette prédominance des glioblastomes (GBM) et des lymphomes, suivis par les pathologies démyélinisantes et les lésions secondaires. Notre attention va donc se porter sur les deux premières étiologies.

Les connaissances sur l'incidence et la prévalence des tumeurs du CC restent encore très limitées car la littérature concernant cette localisation, relativement peut étudiée du point de vue épidémiologique, est surtout alimentée par des séries de cas de faible effectif.

Dans une publication de 40 000 cas de tumeurs en France par le registre national des tumeurs primitives du SNC [105], la fréquence des gliomes a été estimée à 42.4 % des cas, tandis que les méningiomes représentaient 32.3 % et les lymphome 3.4 % (3-5% selon les séries [76]). En revanche, aucune mesure précise de l'incidence au niveau du CC n'a été réalisée dans aucun des grands registres de tumeurs du SNC, y compris le registre national français et le CBTRUS nord-américain. Dziurzynski et al. rapporte dans une étude rétrospective monocentrique sur les GBM du CC une proportion de 2.9% de ces localisations [22].

Infarction	15 (50%)
Trauma	4 (13.3%)
Tumor	3 (10%)
Alcohol abuse	2 (6.7%)
Seizure	2 (6.7%)
Heat stroke	1 (3.3%)
Multiple sclerosis	1 (3.3%)
Substances abuse	1 (3.3%)
panhypopituitarism	1 (3.3%)

Figure 7. D'après Park et al. Étiologies retrouvées par l'analyse rétrospective de 30 cas de lésions radiologiques du corps calleux.

a) Tumeurs gliales

Les glioblastomes sont les tumeurs malignes les plus fréquentes du SNC chez l'adulte. Il s'agit de tumeurs gliales de haut grade dans la classification de l'OMS [57,58] et compte pour 25.9 % des tumeurs primitives du SNC. Le glioblastome touche majoritairement les hommes (3 : 2 ratio hommes-femmes) et survient habituellement dans la 6e décennie [76]. Il n'existe pas dans la littérature de statistiques sur les gliomes du corps calleux. Il a été défini deux types de facteurs de risque d'apparition des gliomes : les facteurs intrinsèques au patient et les facteurs extrinsèques [56].

a) Facteurs intrinsèques :
    a. L'ethnie semble être en cause dans la répartition des gliomes. Le risque relatif est de 1,7 pour les caucasiens (IC95% : 1,1-2,6).
    b. Le sexe : l'homme est plus touché avec un rapport de 1,5 à 1,8/1
    c. Les syndromes de prédisposition génétique

Il existe de nombreux syndromes héréditaires impliqués dans les gliomes avec une prévalence de 1%. Ils sont listés dans le figure 8.

Syndrome	Incidence	Tumeurs SNC	Gène	Locus
Neurofibromatose type 1 (NF1)	1/3500	Astrocytome pilocytique du nerf optique, autres	*NF1*	17q11.2
Neurofibromatose type 2 (NF2)	1/40 000	Neurinome de l'acoustique, méningiomes, astrocytome, épendymome	*NF2*	22q12
Sclérose tubéreuse	1/10 000	Astrocytome à cellules géantes sous-épendymaires, glioblastome, épendymome	*TSC1* *TSC2*	9p34 16p13.3
Maladie de von Hippel-Lindau	1/40 000	Hémangioblastome	*VHL*	3p25-26
Syndrome de Li-Fraumeni	1–9/100 000	Gliomes bas et haut grade, médullobalstome, PNET, tumeurs des plexus choroïdes et épendymome	*TP53*	17p13
Syndrome de Gorlin	1/57 000	Médulloblastome	*PTCH*	9q22.3
Syndrome de Turcot	160 cas	Médulloblastome, gliome malin, épendymome	*APC* *hPMS2* *hMLH1* *hMSH2*	5q21 2p16 3p21.3 7p22

Figure 8. Principaux syndromes héréditaires prédisposant aux tumeurs du SNC. D'après Almairac et al. [4].

d. Allergies et maladies auto-immunes. La réduction du risque de survenue de gliomes a été identifiée chez les patients ayant un terrain atopique et principalement pour les glioblastomes. Ceci serait dû à une sécrétion sérique élevée de cytokines chez ces patients, également observée dans les maladies auto-immunes, tandis que les taux d'IgE sont abaissés dans les GBM.

e. Polymorphisme génétique. Il existe une implication de traits génétiques susceptibles d'interagir avec des facteurs extrinsèques. Ceux-ci font l'objet d'une littérature très abondante. On citera les systèmes de réparation de l'ADN tels que le XRCC (X-ray repair cross complementing group) et ERCC 2 (excision repair cross complementing) associés à une augmentation de survenue de gliomes. Des polymorphismes de métalloprotéases de la matrice (MMP-1) seraient aussi impliqués. L'EGF (epidermal growth factor) modifie le risque de survenue de gliomes en fonction du nucléotide touché par le polymorphisme de la région non codante.

2) Facteurs extrinsèques

a. L'alimentation. Aucune donnée significative n'a prouvé pour l'instant l'implication des composés nitrosés (contenus dans les viandes fumées notamment) dans la survenue des gliomes.

b. Le tabac. Les résultats hétérogènes concernant le tabac suggèrent dans les études ayant des résultats positifs un lien entre tabac et sexe féminin (RR 2,3 ; IC95% 1,2-4,5).

c. Imprégnation hormonale. Les données concernant l'influence de la grossesse ou de la ménopause ainsi que des traitements hormonaux substitutifs sont très variables selon les études.

d. Pesticides. Leur rôle cancérogène est soupçonné dans les gliomes et notamment dans la population agricole avec un excès de risque de 30%. Aucune famille spécifique de produits n'est cependant mise en cause.

e. Radiations. Le risque de développement de gliome dépend de l'âge au moment de l'irradiation et semble dose-dépendante. L'irradiation thérapeutique a été identifiée comme responsables de tumeurs dites radio-induites avec un risque relatif de gliome multiplié par 7, notamment après irradiation hypophysaire.

f. Champs électromagnétiques. Les différentes études épidémiologiques réalisées ces dernières années ont obtenu des résultats négatifs quant au lien entre téléphone portable et gliomes.

b) Lymphomes

Le lymphome primitif du SNC (LPSNC) est un lymphome malin non-Hogkinien (LMNH) extra-ganglionnaire se développant aux dépens du parenchyme cérébral, du corps vitré, des

leptoméninges ou de la moelle, en l'absence de tout lymphome systémique au moment du diagnostic. Lorsque l'atteinte oculaire est prévalente, l'extension à un lymphome cérébral est retrouvée dans 80 % des cas.

Le LPSNC est classiquement observé chez le patient immunodéprimé notamment atteint du VIH au stade SIDA, chez qui l'infection à EBV est prédominante. Cette incidence tend à décroitre actuellement au détriment des patients immunocompétents dans la 6e décennie, du fait du développement des thérapies antirétrovirales ces dernières décennies. La quasi-totalité des LPSNC sont des lymphomes B diffus à grandes cellules (90 à 95 % [62,68,76]). Le reste comprend des lymphomes T. Dans une étude évaluant 100 cas de lymphomes du SNC, la localisation préférentielle était hémisphérique (38%), notamment les lobes frontaux, puis profonde avec le thalamus et les noyaux gris 16%), le corps calleux (14%), la région périventriculaire (12%) et enfin le cervelet (9%)[48].

B. Imagerie

Les examens d'imagerie ont pour but de préciser le diagnostic, d'écarter les diagnostics différentiels et d'analyser l'étendue des lésions. Nous approfondirons plus particulièrement la description radiologique des deux lésions les plus fréquentes, le glioblastome et le lymphome.

1. Le glioblastome

a) Description morphologique

Les glioblastomes se caractérisent au scanner par une masse irrégulière, hétérogène, entourée d'un œdème péri lésionnel, des zones de nécroses voire des calcifications ou des zones hémorragiques. L'IRM est l'examen d'imagerie de référence réalisée avec les séquences pondérées en T1 FSE ou TSE sans et avec injection, une séquence pondérée en T2, une séquence Flair ainsi qu'une séquence de diffusion (DWI). Le glioblastome apparaît généralement comme une masse de signal hétérogène, liée à la présence de foyers nécrotiques

et/ou de formations kystiques aux contours irréguliers, en hyposignal T1, hypersignal T2 et Flair. Après injection de gadolinium, un rehaussement hétérogène est retrouvé dans plus de 98 % des cas, nodulaire et/ou plus rarement annulaire. En périphérie de la lésion, il existe une plage en hyposignal T1, hypersignal T2, correspondant à un œdème vasogénique réactionnel associé à un infiltrat tumoral le long des fibres de la substance blanche [15]. Le volume tumoral sera déterminé par le produit des deux plus grands diamètres de la prise de contraste dans deux plans perpendiculaires, qui selon les critères RANO permettront d'évaluer la réponse au traitement[98].

b) IRM multimodale

L'IRM conventionnelle est de plus en plus complétée par des séquences apportant des informations métaboliques et physiologiques de manière non-invasive. Ainsi, les séquences de diffusion, de perfusion et de spectroscopie s'intègrent dans le principe de l'IRM dite multimodale.

i. Séquence de diffusion

La séquence de diffusion apprécie quatre principaux paramètres ayant une conséquence clinique : la cellularité, l'œdème périlésionnel, l'atteinte des faisceaux de fibres blanches et le grade tumoral, même si l'interprétation de la diffusion comme paramètre de classification du grade tumoral ne se conçoit qu'en relation avec les autres séquences utilisées en IRM multimodale.

Le rationnel de cette séquence réside dans le fait que les mouvements des molécules d'eau dans le compartiment extracellulaire est inversement relié au contenu et l'atténuation des constituants de l'espace intracellulaire. En effet, plus la cellularité tumorale est élevée (donc un espace intracellulaire augmenté de volume), plus le coefficient apparent de diffusion (ADC) est bas, du fait de la diminution de la diffusivité des molécules d'eau en lien avec la restriction des mouvements des protons dans l'espace extracellulaire. Le grade de malignité a été relié inversement à l'ADC par l'augmentation de la cellularité au sein de la tumeur [89].

ii. Séquence de perfusion

La séquence de perfusion permet d'apprécier la microvascularisation tumorale. L'augmentation du volume sanguin cérébral (VSC) est un marqueur de la néoangiogenèse, permettant d'identifier les zones les plus actives de la tumeur. Il a été montré qu'il existe une corrélation entre le volume sanguin cérébral relatif (rVSC) et le grade histologique [88]. Ainsi, dans une tumeur hétérogène, la région présentant le rVSC le plus élevé correspondrait au site du plus haut grade de malignité. Par ailleurs, le rVSC tumoral aurait une valeur pronostique, les patients avec le meilleur taux de survie auraient de faibles rVSC (Sugahara et al. 1999) (figure 9). Shin et al. a montré dans une étude sur 17 patients des ratios de rVSC moyens de 4.91 dans les gliomes de haut grade et 2.0 dans les gliomes de bas grade. La valeur seuil déterminée ici était de 2.93 à partir de la courbe ROC. Dans une étude sur 160 gliomes, Law et al. retrouvait des valeurs moyennes de rVSC de 2.14 (±1.67 SD) dans les gliomes de bas grade et 5.18 (±3.29 SD) dans les gliomes de haut grade ($p<0.0001$) [51].

	Raw			Normalised		
Parameter	Grade II	Grade III	Grade IV	Grade II	Grade II	Grade IV
Mean	3±1	3±1	5±2	1.7±0.6	3±1	3±1
Standard deviation	1.9±0.9	2±2	4±1	1.1±0.5	2±1	3±1
Median	2±1	2.2±0.9	4±2	1.4±0.5	2±1	3±1
Mode	0.6±0.9	0.9±0.8	1±1	0.8±0.4	1.5±0.8	2±4
Skewness	2±1	1.9±0.2	1.2±0.7	2.1±0.8	1.8±0.3	1.2±0.7
Kurtosis	15±13	8±2	5±4	12±7	7±2	5±3

Figure 9. Valeurs moyennes de volume sanguin cérébral relatif (rVSC ou rCBV) de glioblastomes obtenues en séquence d'IRM de perfusion pour des grades II à IV. D'après Friedman et al.[30]

iii. IRM métabolique

La spectroscopie (H-MRS pour les anglo-saxons) évalue le métabolisme tissulaire tumoral en se basant sur l'analyse d'un voxel d'IRM placé en général au sein d'une zone de prise de contraste périphérique. Ainsi, on obtient une représentation du rapport des métabolites qui sont le témoin de l'activité cellulaire intra-tumorale. Le résultat de cette analyse est un spectre représenté par un graphique d'intensité de signal en rapport avec sa fréquence. Les signaux de protons de différents métabolites ou encore les protons d'une molécule peuvent être repérés à différentes positions (fréquences) dans le spectre IRM. La variation de pic du rapport entre métabolites représenté sur l'axe de fréquences, en abscisse, nous renseigne sur les modifications biochimiques. Chaque métabolite possède une caractéristique biochimique ainsi qu'une amplitude de signal en rapport avec sa concentration. La spectroscopie avec voxel unique utilise

un seul volume cubique défini (voxel) à analyser. Celle-ci peut également être réalisée à l'aide de voxels multiples résultant en plusieurs spectres. Plusieurs métabolites sont donc analysés mais les principaux rentrant dans l'établissement du profil métabolique tumoral sont [12]:

- Le N-acétylaspartate (NAA) est un marqueur neuronal de viabilité et de densité cellulaires actif dans le métabolisme énergétique mitochondrial. Sa diminution est le reflet de la destruction neuronale corrélée au grade tumoral et s'associe par ailleurs au diagnostic différentiel avec une lésion métastatique ou non neuronale.

- La choline (Cho) est un marqueur de densité et d'intégrité de la membrane cellulaire c'est-à-dire la synthèse et la dégradation des phospholipides. L'élévation de la choline est corrélée au renouvellement membranaire et pourrait correspondre au grade tumoral mais n'est pas spécifique aux lésions néoplasiques. La choline est retrouvée également dans les processus prolifératifs infectieux et inflammatoires.

- Le lactate (Lac) et les lipides (Lip) sont des marqueurs du métabolisme anaérobie. L'évolution des tumeurs gliales vers le haut grade de malignité s'accompagne d'une augmentation de la densité cellulaire et de leur ischémie, résultant en une élévation du taux de lactates. La présence de lipides est le reflet de la nécrose cellulaire en conséquence de ce même phénomène. Ceci est non spécifique du grade de malignité.

- La créatine (Cr) est un marqueur du métabolisme énergétique cellulaire avec une valeur constante dans le cerveau et est utilisé fréquemment comme métabolite de référence, notamment pour le calcul des ratios Cho/Cr, NAA/Cr, Lip/Cr.

- Le myo-inositol (mIns) est un sucre impliqué dans le mécanisme de régulation osmotique des cellules gliales et astrocytaires. Son niveau peut correspondre au grade de malignité des gliomes. Son élévation est retrouvée dans les gliomes de bas grade, tandis que sa décroissance, reliée à la hausse de lactates, est observée dans les gliomes de haut grade et surtout de grade IV.

Le profil métabolique d'un glioblastome est classiquement composé d'un pic élevé de lactates et de lipides issus de la glycolyse anaérobie, en rapport avec un métabolisme

tumoral hypoxique, l'infiltration et la croissance tumorales (figure 10). Le taux de choline est abaissé corrélé à la diminution du tissu viable dans la zone de nécrose. Un ratio Cho/NAA > 2 avec des pics de lactates et lipides élevés sont de mauvais pronostic.

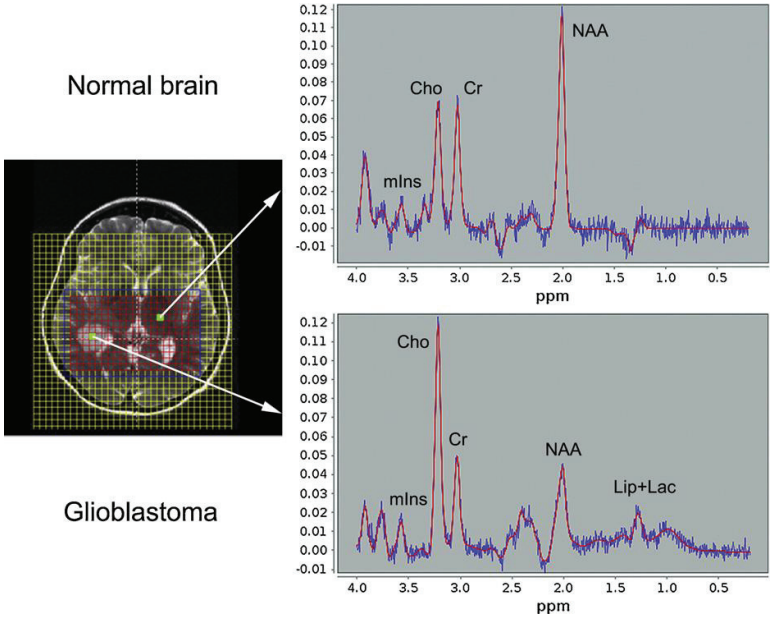

Figure 10. Spectres comparatifs d'un sujet sain et d'un glioblastome (38).

L'analyse du profil métabolique en spectroscopie, notamment des pics d'amplitudes et des ratios de certains métabolites nous renseignerait sur le grade histologique des tumeurs gliales. Il apparait que l'index de prolifération Ki67 serait fortement corrélé à l'amplitude d'élévation de la choline [81] ainsi qu'avec le rapport Cho/Cr, Cho/NAA et NAA/Cr [94] (figure 11). De plus, ces ratios combinés aux valeurs obtenues en perfusion, en particulier le rVSC, permettent d'obtenir des sensibilités élevées (83.3 à 93.3%) [51,79], ainsi que des valeurs prédictives positives et négatives de 87.5% et 75% respectivement [51], bien que sa spécificité reste faible.

*Comparison of metabolic ratios in glial tumors to those in contralateral brain spectra in unpaired observations**

Sample	Choline/Creatine Ratio	NAA Region/ Creatine Ratio	Choline/NAA Region Ratio
brain (41 cases)	0.97 ± 0.22	1.78 ± 0.48	0.59 ± 0.23
astrocytoma (14 cases)	2.13 ± 0.82†	0.78 ± 0.44†	2.52 ± 1.29†
anaplastic astrocytoma (21 cases)	2.82 ± 1.45†‡	0.99 ± 0.58†	3.29 ± 2.17†
glioblastoma multiforme (27 cases)	2.77 ± 1.93†	0.89 ± 0.43†	3.99 ± 3.75†
oligodendroglioma (4 cases)	5.00 ± 3.96§	1.03 ± 0.63‖	6.53 ± 6.13**
ependymoma (5 cases)	2.80 ± 0.49††	0.98 ± 0.42‡‡	3.96 ± 3.27**

Figure 11. Comparaison des rapports des métabolites dans les tumeurs gliales et dans le cerveau sain. D'après Negendank et al.[64]

2. *Le lymphome*

a) *Description morphologique*

Le lymphome primitif du SNC est le principal diagnostic différentiel du glioblastome au niveau du corps calleux. Le lymphome se distingue par un hyposignal T2, une prise de contraste plus homogène, une nécrose et un œdème moins importants que dans le glioblastome. Cependant, aucune de ces caractéristiques n'offrent une spécificité pour l'une ou l'autre de ces lésions [38] (figure 12).

La présentation radiologique du lymphome peut être très variable, notamment par des lésions infiltrantes prenant peu ou pas le contraste (1% [48]), et peuvent simuler des lésions inflammatoires (sarcoïdose ou sclérose en plaque), ou des pathologies infectieuses, voire d'autres types de lésions tumorales. Ces tumeurs sont parfois appelées par les anglo-saxons « vanishing tumors » ou « ghost tumors » du fait de leur propension à disparaitre radiologiquement lors de la prise de corticoïdes. D'où la nécessité de réaliser une IRM multimodale précoce afin d'apporter les informations complémentaires qui permettront d'orienter le diagnostic et donc la prise en charge.

Figure 12. IRM d'un lymphome du genou du corps calleux. Coupe axiale en séquence T1 injectée d'une lésion du genou du corps calleux en ailes de papillon rehaussée de manière homogène, multifocale au niveau du splénium, évocatrice d'un lymphome cérébral primitif.

b) IRM multimodale

i. Séquence de diffusion

La séquence de diffusion met en évidence une restriction de diffusion avec une diminution d'intensité de signal sur la carte de coefficient apparent de diffusion (ADC). La valeur d'ADC est significativement inférieure dans les lymphomes par rapport aux lésions gliales, notamment les glioblastomes compte tenu de la différence de cellularité entre les 2 types histologiques [93]. Horger et al. en 2009 comparait les valeurs d'ADC au niveau de lymphomes et de glioblastomes du corps calleux chez 46 patients. Le diagnostic de lymphome ou d'astrocytome était prouvé histologiquement après biopsie. La définition d'un seuil d'ADC à $0{,}90 \times 10^{-3}$ mm²/s avec un seuil optimal pour le ratio d'ADC tumeur/CC à 1,22 permettait dans cette étude de distinguer le lymphome du glioblastome du CC avec une sensibilité et une spécificité de 73 % et 100% respectivement et donc d'éliminer avec certitude le diagnostic de LPSNC en cas de négativité [38]. Sur une étude comparant LPSNC (n=10) et GBM (n=10) touchant l'ensemble de l'encéphale, Toh et al. retrouve des différences significatives pour l'ADC. Les valeurs seuil définies pour distinguer LPSNC des GBM étaient de $0{,}818 \times 10^{-3}$ mm²/s pour l'ADC avec une sensibilité de 100%, une spécificité de 90% et 1,06 pour le ratio ADC tumeur/parenchyme sain, sensibilité et spécificité de 100 % [93] (figure 13).

Variable	Lymphoma	GBM	*P*	95% CI
FA	0.140 ± 0.024	0.229 ± 0.069	.001	−0.137 to −0.040
FA ratios	0.25 ± 0.04	0.40 ± 0.12	.002	−0.234 to −0.064
ADC ($\times 10^{-3}$ mm²/s)	0.630 ± 0.155	0.963 ± 0.119	<.001	−0.463 to −0.203
ADC ratios	0.83 ± 0.14	1.26 ± 0.13	<.001	−0.558 to −0.304

Figure 13. Tableau des valeurs d'ADC, de ratios d'ADC et de valeur de la fraction d'anisotropie dans les lymphomes et les GBM. ADC= coefficient apparent de diffusion, FA= fraction d'anisotropie, CI= intervalle de confiance, GBM= glioblastome [93].

ii. IRM de perfusion

Les valeurs de rVSC dans le LPSNC s'opposent à celle retrouvées dans les GBM. L'étude de Abul-Kasim et al. sur seulement 7 patients explorés par IRM de perfusion rapportait des

valeurs de rVSC en moyennes de 0.93 comparées à 7.93 dans les GBM et les métastases. Les LPSNC avaient tous des valeurs < 1.43 et les GBM > 1.43 (test de Fischer, p< 0.001) [3].

iii. IRM métabolique

L'IRM de spectroscopie apparait de plus en plus comme un outil discriminant des tumeurs du SNC dans le bilan pré-chirurgical [61]. Par rapport au profil métabolique du glioblastome, l'étude du voxel d'un lymphome met en évidence une perte complète du NAA, une diminution de la créatine (Cr), une élévation importante de la choline (Cho), des lactates (Lac), de même que les lipides (Lip) [38,40,74] (figure 14). En revanche, la résonnance du myo-inositol est abaissée constituant un élément fort en faveur du diagnostic de lymphome par rapport aux astrocytomes [48,61].(Tableau 1)

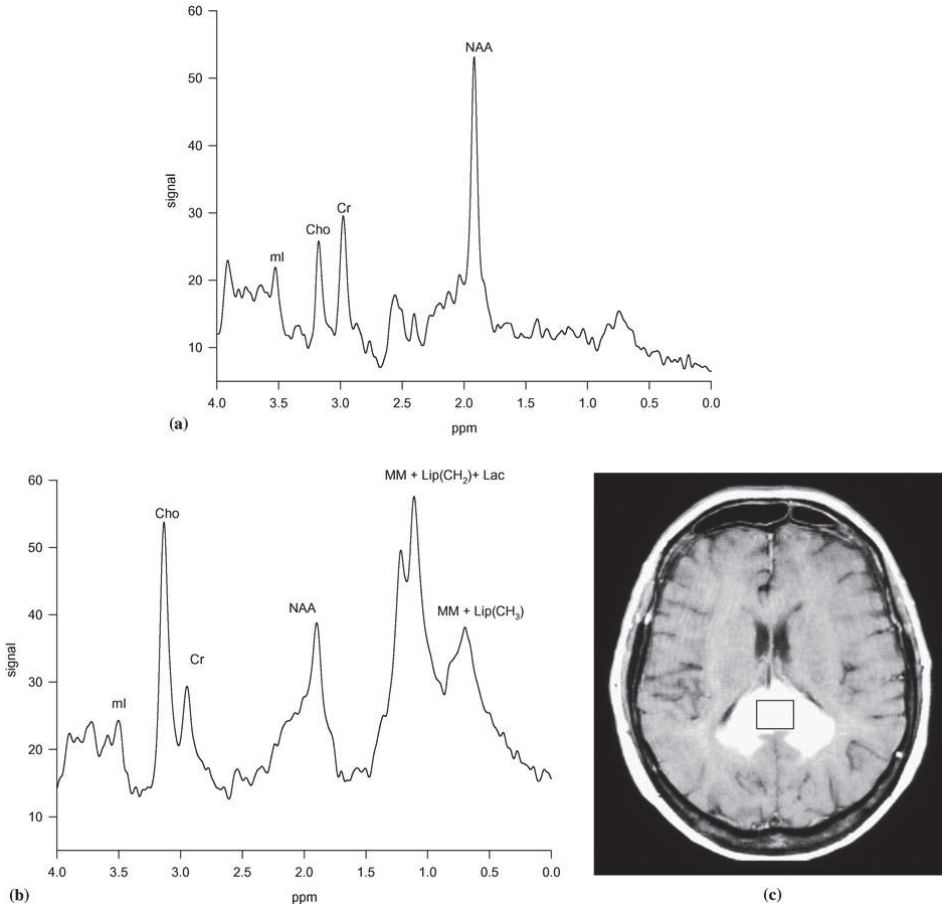

Figure 14. IRM de spectroscopie d'un lymphome primitif cérébral. (a) profil métabolique normal d'un volontaire sain. (b) Spectre typique de lymphome décrivant une perte totale du pic de NAA, une diminution de la créatine (Cr), une élévation importante de la choline (Cho), des lactates (Lac), de même que les lipides (Lip). (c) image en T1 avec injection de Gadolinium montrant la localisation du voxel étudié.*[49]*

Tableau 1. Caractéristiques en IRM morphologique et multimodale des glioblastomes et des lymphomes

	IRM morphologique				IRM multimodale						
					DIFFUSION	SPECTROSCOPIE					PERFUSION
	T1	T2	PDC	nécrose	ADC	NAA	Cr	Chol	Chol/Cr	Lac/lip	rVSC
GBM	hypo	hyper	Hétéro gène	+++	↗	↘	↘	↗	↗	↗	↗
LPSNC	iso-hypo	iso-hypo	Homo gène	+	↘	↘	↘	↗	↗	↗	↘

C. Histologie des tumeurs du corps calleux

Les tumeurs du corps calleux sont principalement le glioblastome et le lymphome.

1. Histologie des glioblastomes

D'après la classification des tumeurs du système nerveux central de l'OMS de 2007, les glioblastomes (GBM) entrent dans la catégorie des gliomes de grades IV, au sein de la famille des tumeurs neuroepithéliales et dans le sous-groupe des tumeurs astrocytaires. Le diagnostic histologique et la définition du grade des GBM reposent sur la prédominance des types cellulaires, astrocytaires ou/et oligodendrocytaires, l'absence ou la présence de critères histologiques de malignité tels que la densité cellulaire, les atypies nucléaires, les mitoses, la prolifération microvasculaire et la nécrose. On définit ainsi le grade IV des gliomes par l'association de ces critères [57]. Les GBM primaires ou *de novo* représentent 90 % des GBM. Ils concernent en général des patients de plus de 60 ans, dont l'évolution clinique est assez courte puisque le diagnostic est réalisé dans les 3 mois, en dehors d'antécédent de gliome [28]. La classification OMS actualisée en 2016 ajoute à ceux-ci les critères moléculaires et génétiques, ce qui modifie la vision uniquement histologique du diagnostic anatomo-pathologique. L'utilisation de critères phénotypiques et génotypiques complète de manière objective le processus diagnostique tel qu'il était réalisé jusqu'à présent [58,76]. On parle de diagnostic « intégré ».

2. Voies de projection des gliomes

La diffusion des cellules de gliome, en particulier de grade IV, est due à deux principaux mécanismes : un déplacement cellulaire passif périvasculaire dans les espaces de Virchow-Robin conduit par le LCS d'une part et, la migration cellulaire active d'autre part [69]. Cette diffusion se fait préférentiellement le long des fibres des faisceaux de substance blanche. D'ailleurs, la myéline constituant ces fibres est le support de migration de plusieurs types cellulaires tels que les astrocytes et les fibroblastes. Les métalloprotéinases jouent au même titre un rôle important dans le remodelage de la matrice extracellulaire, physiologique ou pathologique [7]. En particulier le groupe des MT1-MMP (membrane-type 1 matrix metalloproteases) serait nécessaire dans la diffusion et la migration des cellules gliomateuses au sein de la substance blanche [7]. Ces dernières peuvent montrer une migration étendue le long des fibres myélinisées du corps calleux.

3. Biologie moléculaire

a) Isocitrate déshydrogénase

La nouvelle classification OMS introduit l'isocitrate déshydrogénase (IDH) qui serait la première mutation identifiée dans la gliomagenèse, avant TP53 [96]. On sépare ainsi les GBM en 2 groupes en fonction de leur statut de mutation de l'isocitrate déshydrogénase (IDH). On retrouve ainsi le sous-type muté et le sous-type non muté ou « sauvage ». Le sous-groupe IDH non muté correspond à la majeure partie des GBM en particulier des GBM *de novo*. En effet, les GBM mutés sont retrouvés chez 10 % des patients porteurs de GBM, majoritairement ceux dits secondaires, survenant chez des patients plus jeunes avec une histoire de gliome de bas grade dont ils sont l'expression de la transformation anaplasique. Un gliome IDH-muté aurait une évolution plus favorable mais ne serait pas plus sensible au traitement qu'un gliome non muté. Il s'agit d'un facteur pronostic mais pas prédictif. La mise à jour 2016 de la classification OMS recommande fortement le séquençage du gène IDH après une recherche négative en immuno-histochimie (IHC) pour la recherche d'une mutation R132H chez les sujets jeunes atteints de gliomes de grades OMS II et III, compte tenu du fort impact pronostique dans cette

population particulière. À contrario, ce séquençage n'est pas recommandé chez les patients de plus de 55 ans dont l'IHC s'est révélée négative, si les critères morphologiques sont évocateurs de GBM. (figure 15)

b) ATRX/TP53

Les mutations du gène anti-oncogénique TP53 et d'ATRX (impliqué dans le remodelage de la chromatine, la méthylation de l'ADN et l'expression des gènes) sont retrouvées principalement dans les astrocytomes ainsi que dans les GBM secondaires [55].

c) Codélétion 1p19q

La codélétion 1p19q est une translocation déséquilibrée du bras court du chromosome 1 et du bras long du chromosome 19 qui est retrouvée le plus fréquemment dans les oligodendrogliomes. Il s'agit d'un facteur prédictif de réponse à la radio-chimiothérapie notamment lorsqu'il est associé à la mutation IDH dans les gliomes de bas grades.

d) EGFR

Les GBM de novo présentent dans environ 40% des cas une amplification du récepteur au facteur de croissance épithélial (EGFR) impliqué dans la prolifération. Il peut être détecté par hybridation in situ mais actuellement surtout par CGH array (comparative genomic hybridization). Cette amplification et associée dans les GBM à une perte du chromosome 7 et un gain du chromosome 10. La mutation EGFRvIII (variant III) favorise le potentiel oncogénique des GBM en activant et maintenant les voies de signalisations mitotiques et anti-apoptotiques.

e) O6-méthylguanine ADN méthyltransférase

i. Définition

Avant cette mise à jour, un gène était principalement étudié au travers de la modification de l'expression de la protéine codée : l'O6-méthylguanine ADN méthyltransférase (MGMT). Ce gène intervient dans les mécanismes de réparation de l'ADN. En effet, les molécules de chimiothérapie utilisées, les alkylants, entrainent l'ajout d'un groupe alkyl sur une guanine en position O6. La protéine MGMT, dans son fonctionnement normal, fixe ce groupe alkyl, avant d'être dégradée. Le rôle de MGMT est de réparer les lésions causées par les agents alkylants au sein des cellules tumorales en neutralisant l'effet cytotoxique, favorisant leur survie et leur conférant ainsi une chimiorésistance, notamment au temozolomide. La méthylation du promoteur du gène MGMT provoque son inactivation, puis la diminution de l'expression de la protéine codée, empêchant ainsi la réparation de l'ADN de la cellule tumorale et donc la rend chimiosensible. Le statut de méthylation de MGMT a été identifié comme un facteur prédictif notamment dans la population jeune [4,33].

ii. Méthodes d'exploration de MGMT

Les méthodes d'exploration de l'expression de cette protéine sont multiples, le statut MGMT pouvant être analysé au niveau ADN, ARN ou protéique. En effet, parmi les 5 méthodes connues explorant le statut MGMT (MS-PCR, pyroséquençage, MS-HRM (analyse des courbes de fusion à haute résolution), COBRA (COmbined Bisulfite Restriction Analysis) et MLPA (amplification multiplex de sondes dépendant d'une ligation), 2 principales méthodes sont actuellement utilisées, la polymerase chain reaction (PCR) spécifique de la méthylation et le pyroséquençage (PSQ) (Quillien et al. 2012). L'inconvénient de la PCR réside dans son caractère opérateur dépendant, dû à la lecture subjective de l'échantillon et le manque d'automatisation [95]. Dans une étude de Quillien et al. évaluant les 5 techniques principales d'exploration du statut MGMT, les lames de 100 GBM ont été lues par 2 neuropathologistes de différents laboratoires en IHC. Les auteurs ont montré que malgré une variabilité inter-observateur, une corrélation significative était notée entre l'expression de MGMT pour un seuil de 23% et la survie globale (p=0.0002) ou la survie sans progression (p=0.00057) [72]. Des études récentes ont rapporté la valeur prédictive supérieure du PSQ par rapport à la PCR, mais la valeur seuil à utiliser afin de définir le statut de méthylation de MGMT reste controversée.

Le PSQ fournit une évaluation quantitative et plus reproductible de la méthylation. Le pourcentage de méthylation estimé par PSQ semble clairement corrélé au pronostic de patients porteurs de GBM [72,73,84,95]. Par ailleurs, le niveau d'expression de la protéine MGMT reste largement évalué par IHC, méthode qui reste peu couteuse.

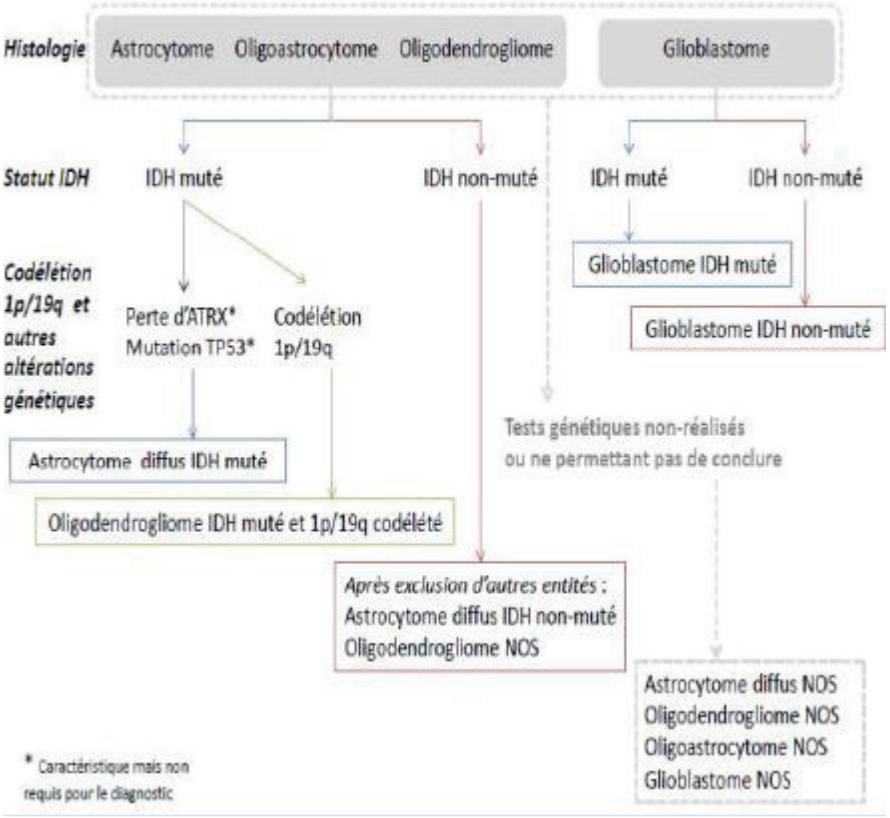

Figure 15. Nouvelle classification OMS des tumeurs du SNC. D'après Louis et al. 2016 adaptée par D. Figarella-Branger

4. Histologie des lymphomes

Le lymphome primitif du SNC (LPSNC) est un lymphome diffus à grandes cellules B dans 95 % des cas. Il est très similaire à la forme systémique dont il est d'ailleurs considéré comme une entité identique par la classification OMS des tumeurs hématopoïétiques. Contrairement aux patients immunodéprimés chez qui il est lié principalement à l'infection au virus Epstein-Barr, la tumorigénèse n'est pas connue dans la population immunocompétente. Le SNC ne loge pas de cellules lymphocytaires à l'état physiologique, mais celles-ci peuvent y circuler et des éléments dérivés du système lymphatique périphérique sembleraient être à l'origine des LPSNC[82].

Le diagnostic histologique de LPSNC est d'abord recherché par l'examen du liquide cérébro-spinal (LCS). Celui-ci montre la présence de cellules lymphomateuses dans 10 à 30 % des cas, associées à des anomalies telles que hyperprotéinorachie, pléiocytose, augmentation des LDH et beta-2-microglobuline. De plus, certains biomarqueurs sont recherchés dans le LCS tels que l'interleukine 10 (IL10) et l'IL6. Sasagawa et al. a réalisé une étude des marqueurs du LCS chez 19 patients atteints de lymphomes et 29 atteints d'autres pathologies du SNC. Il a montré que parmi les différents paramètres recherchés, IL10, IL6 et ratio IL10/Il6, la quantification de l'IL10 était un marqueur pertinent à un seuil de 3pg/ml avec une sensibilité et spécificité de 94.7% et 100% respectivement[77]. La vitrectomie permet outre l'étude cytologique, un immunomarquage et un dosage de l'IL6 et de l'IL10. Sur l'immunophénotypage des LPSNC on retrouve les marqueurs CD19+ (100%), CD20+ (100%), CD10+ (10-20%), bcl6+ (60-100%) et IRF4/MUM1(90-100%).

La classification 2016 des lymphomes distingue deux sous-groupes moléculaires dans la définition des lymphomes B diffus à grandes cellules, correspondant à différents stades de différentiation. Leur compréhension reflèterait le profil évolutif particulier des LPSNC par rapport à leurs équivalents systémiques, notion déjà reconnue dans l'édition de 2008 [14,91]. Le premier sous-groupe exprime des gènes caractéristiques de lymphocytes issus de centres germinatifs (appelés GCB), tandis que les autres expriment des gènes normalement induits lors de l'activation des lymphocytes B périphériques (nommés ABC). Contrairement aux DLBCL systémiques, l'IHC met en évidence des profils d'expression élevés de BCL-2, BCL-6 et MYC, probablement associés au pronostic péjoratif des LPSNC [10], cependant leur impact clinique réel reste à confirmer [91]. Enfin, l'analyse génétique des LPSNC retrouve fréquemment une délétion 6p21 au niveau du locus HLA, communément présente dans les DLBCL. La classification OMS ne précise pas clairement à quel sous-groupe (ABC ou GCB) les LPSNC appartiennent car leur oncogenèse reste imprécise.

D. Prise en charge des tumeurs du corps calleux

1. Clinique

L'âge et le performans status (PS) par l'indice de Karnofsky sont des facteurs pronostiques indépendants et non modifiables comme dans beaucoup de pathologies tumorales. La qualité de la résection, et donc sous-entendue la chirurgie si possible maximaliste, a montré son avantage dans la prise en charge des gliomes.

2. Biopsie

La chirurgie d'exérèse peut être rendue impossible du fait de la localisation de la tumeur, par une voie d'abord potentiellement délétère, un risque fonctionnel trop élevé mis en balance avec le diagnostic suspecté et le pronostic sombre. En outre, le terrain du patient peut contre-indiquer une chirurgie lourde par son âge, son PS dégradé. Dans ces cas la biopsie cérébrale est réalisée afin d'établir un diagnostic histologique et biomoléculaire. Le diagnostic est obtenu dans 90.3% à 95.5 % [13,23,29,46,65,92] voire 100% dans le corps calleux [13]. La morbidité associée au geste peut aller de 0 ,4% à 17,2% et la mortalité de 0,0% à 3,3% [23].

Différentes techniques de biopsies sont utilisées avec une imagerie préopératoire de type scanner injecté ou IRM, le plus souvent en séquence 3D-T1 gadolinium :

a) Stéréotaxique avec cadre (framebased)

Cette technique généralisée par Leksell est la technique de référence, notamment pour les lésions profondes. Sa supériorité par rapport aux biopsies à main levée en termes de morbidité, mortalité et de rendement diagnostique a été démontrée [20,52].

b) Stéréotaxique sans cadre (frameless)

Peut être réalisée à l'aide d'une station de travail en neuronavigation en s'affranchissant de la pose du cadre de stéréotaxie avec la même précision. Cela inclue aussi les techniques avec bras robotisé permettant une précision diagnostique et une morbi-mortalité identiques à la technique framebased [6,53]

c) À ciel ouvert

Lorsque la lésion est corticale superficielle, les prélèvements pourront être réalisés par un abord de craniotomie donnant un contrôle visuel direct de la tumeur, avec les mêmes résultats que les autres techniques dans cette indication précise [97].

Si l'on dispose d'un pathologiste au bloc opératoire, la réalisation d'un examen extemporané de la lésion permet de réduire le risque de biopsie négative, par l'ajustement de la cible si nécessaire [42].

3. Traitements

a) Glioblastomes

i. Principes du traitement

- La chirurgie

Le traitement chirurgical vise à réaliser une résection maximale au mieux complète, assurant de meilleures chances de survie [83]. En effet, en dehors de la réduction de l'effet de masse, le but de l'exérèse est d'améliorer l'efficacité des traitements adjuvants [86].

- Les traitements adjuvants

Depuis l'essai randomisé de Stupp et al., le protocole de traitement uniformément réalisé comporte, après exérèse chirurgicale, une chimiothérapie par temozolomide concomitante d'une radiothérapie suivi d'un traitement par chimiothérapie d'entretien [87].

ii. Particularités des glioblastomes du corps calleux

Le pronostic de ces tumeurs reste sombre [54]. Dans une série de 48 patients opérés de GBM incluant le corps calleux, Steltzer et al. montre que la localisation au corps calleux réduit la médiane de survie de 105 à 57 semaines et la survie à 2 ans de 56 % à 35 % (p=0.02) dans une population stratifiée de patients < 50 ans avec un index de Karnofsky ≥ 70 [85]. Dans une autre série plus réduite de 23 patients ayant bénéficié soit d'une biopsie (n=12) soit d'une résection chirurgicale (n=11), Dziurzynski et al. retrouve une médiane de survie de 180 jours, une survie à 6 mois à 48 %, 4 patients avaient survécu à 1 an dont 3 opérés, sans différence significative

entre les 2 groupes. Ces 2 études prônent une attitude agressive pour les patients présentant un meilleur Karnofsky pré-opératoire avec un avantage en termes de survie. Il reste cependant à déterminer quels types de patients doivent recevoir un traitement plus agressif et si ce traitement est réellement approprié. En effet, la publication de Chaichana et al. collectant les données de 48 patients atteints de GBM du CC avait pour objectif de déterminer notamment si les résultats étaient différents selon la réalisation d'une biopsie ou d'une exérèse. Dans le groupe biopsie la médiane de survie était de 3.5 mois contre 7 pour le groupe résection (p=0.03) L'analyse multivariée retrouvait une localisation calleuse comme facteur indépendant de mauvais pronostique. L'augmentation du volume de résection était corrélée à une amélioration de la survie de 4.5 à 7.1 mois (p= 0.047) en cas de résection > 65% [16]. De plus, ces études ne prenaient pas en compte les marqueurs moléculaires qui rentrent aujourd'hui dans le diagnostic et le pronostic des tumeurs du SNC.

b) Lymphome

i. Principes du traitement oncologiques

Le LPSNC est une tumeur relativement radio et chimiosensible. La chirurgie ici est réduite à la réalisation d'une biopsie diagnostique. Le gold standard pour le traitement de première ligne est le méthotrexate (MTX) à haute dose. Il est administré en général à la dose de 3g/m² en perfusion rapide en 4 à 8 cycles. Cette dose offre un équilibre entre toxicité et efficacité anti-tumorale. Cependant, de multiples essais remettent en question ce schéma utilisant le MTX en monothérapie et proposent donc l'ajout d'autres agents afin d'améliorer la survie sans progression. Un essai de phase II évaluait chez 41 patients ≤ 70 ans atteints de LPSNC HIV négatifs le protocole de chimiothérapie MATILDE (MTX haute dose, cytarabine, idarubicine, thiothepa) suivi d'une irradiation pan-encéphalique en fonction de la réponse [27]. La chimiothérapie ±radiothérapie était associée à un taux de réponse de 83 % avec un plateau de survie atteint à 49 mois de suivi. D'autre part, l'administration concomitante de rituximab classiquement utilisé dans le DLBCL n'a pas montré d'avantage en termes de survie compte tenu de son faible passage au travers de la barrière hémato-encéphalique. De même, l'efficacité des agents alkylants, comme le temozolomide, est restée très limitée à ce jour, même si plusieurs essais continuent d'évaluer d'autres molécules, dirigées contre de nouvelles cibles [70]. En

revanche, la greffe de cellules souches autologues initialement proposée en cas de rechute ou d'échappement des LPSNC, montrerait des résultats encourageant en première ligne associée à une chimiothérapie intensive ± radiothérapie.

ii. Résultats

Malgré la littérature limitée sur les données de survie, la médiane de survie sans progression la plus fréquemment retrouvée est à 13 mois, pour une durée de vie globale médiane > 54 mois. La rémission est obtenue dans environ 30 % des patients traités par doses élevées de méthotrexate et les rechutes surviennent habituellement dans les 5 ans [26]. D'ailleurs, l'étude de Nayak et al. portant sur 378 patients atteints de LPSNC a montré une médiane de rechute à 7.4 ans (écart de 5.2 à 14.6 ans)[63], tandis que sur 52 patients revus rétrospectivement par Ambady et al. la survie à 5 ans était obtenue chez 37 % des patients (19 patients) mais 2 avaient rechuté après 10 ans. En ce qui concerne la greffe autologue de cellules souches, Kasenda et al. ont publié des chiffres de survie globale à 5 ans de 70% et une rémission complète chez 34 patients sur 43 < 67 ans ayant reçu un protocole de MTX haute dose suivi par une association adjuvante de carmustine/thiotepa et greffe de cellules souches (± radiothérapie) avec un taux de rechute de 35 % [45]. Actuellement un essai international est en cours évaluant la supériorité de la greffe de cellules souches autologues par rapport au protocole R-DeVIC (rituximab, dexamethasone, etoposide, ifosfamide et carboplatine)[78].

c) Particularités du sujet âgé

a) Glioblastomes dans la population âgée

La population âgée atteinte de glioblastomes a longtemps été écartée des essais thérapeutiques jusqu'à récemment. Les publications sont encore limitées en particulier les essais randomisés. D'autre part, la définition des sujets âgés est assez disparate, allant de > 60 ans à >70 ans. Cependant, une grande série française de 265 patients a comparé dans une population de patients ≥ 70 ans les différentes modalités thérapeutiques, biopsie, résection associée ou non à une chimiothérapie (CT), radiothérapie (RT) ou radio-chimiothérapie concomitante (RCT) [103]. Les médianes de survie obtenues révélaient une efficacité

supérieure de la chirurgie associée à la RCT (372 jours, IC 95% [349-593], n=18), suivie par la biopsie + RCT (318 jours, IC95% [166-480], n=21). La biopsie associée à la chimiothérapie ou la radiothérapie montraient des survies moyennes de 199 jours et 149 jours, respectivement (n=41, n=37). Par ailleurs, 98 patients n'ont pas reçu de traitement oncologique sur 265 inclus dans cette étude. L'étude sur 233 patients >70 ans du réseau allemand des gliomes (German Glioma Network) a montré que chez les patients avec MGMT non méthylé, la chimiothérapie n'apporte pas de bénéfice de survie [75]. De la même façon, l'essai NOA-8, randomisé de phase III, a comparé chez 412 patients ≥ 65 ans l'administration de TMZ en monothérapie vs radiothérapie seule. Les auteurs concluent à la non-infériorité du TMZ vs radiothérapie avec une médiane de survie de 9.6 mois dans le groupe radiothérapie vs 8.6 dans le groupe TMZ (p=0.033). La méthylation de MGMT était associée à une survie plus longue 11.9 mois vs 8.2 mois si non méthylé (p=0.014). Ceci confirmait pour les auteurs la valeur pronostique de la méthylation de MGMT [99]. Concernant la radiothérapie, un essai européen randomisé de phase 3 a été conduit par le Nordic Clinical Brain Tumour Study Group (NCBTSG)[59]. Des patients >60 ans ont été randomisés (n=291) en 3 groupes de traitement, temozolomide (n=93), radiothérapie hypo-fractionnée (n=98) et radiothérapie standard (n=100). Les résultats ont montré un bénéfice de la radiothérapie hypo-fractionnée par rapport à l'irradiation standard seule (HR=0.59, p=0.02), le TMZ montrait une survie de 9.7 mois pour les patients MGMT méthylés vs 6.8 mois pour les non-méthylés (HR=0.56, p=0.02), mais cette différence n'était pas observée pour la radiothérapie (HR 0.97, p=0.81). De plus, il semblerait que la radiothérapie ultra-fractionnée (0.75Gy, 3 fois par jour, en 6 semaines) avec chimiothérapie concomitante soit également un schéma acceptable en cas de GBM non opérable [5] avec des effets secondaires limités.

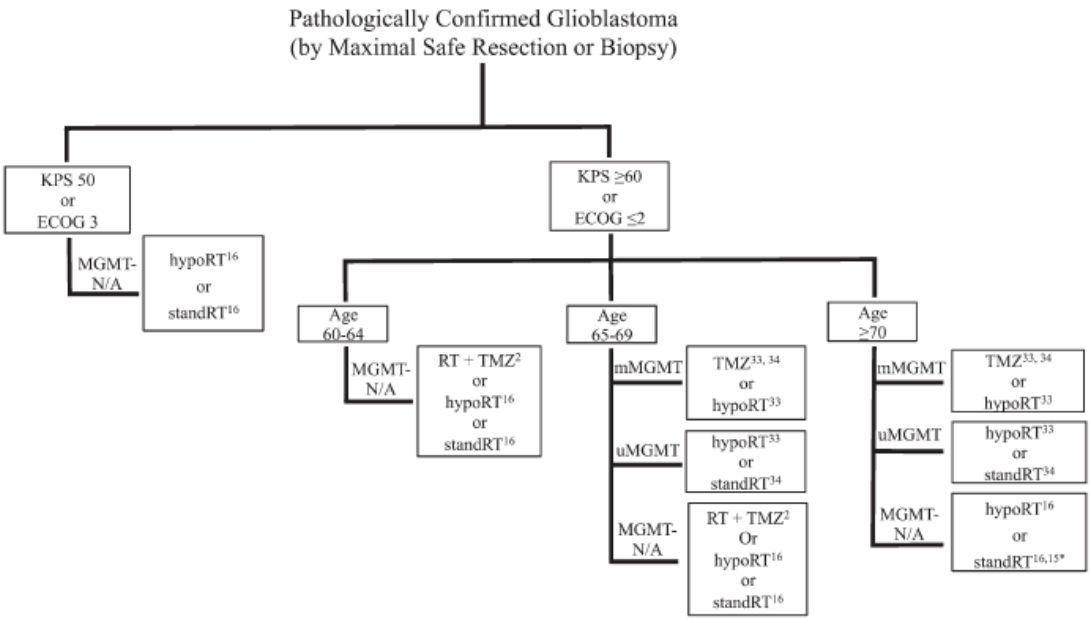

Figure 16. Schéma de traitement des patients âgés porteurs de glioblastome*s* basé sur des essais prospectifs randomisés. D'après Jordan et al. *[43]*

b) Les LPSNC dans la population âgée

Dans la population ≥ 60 ans le traitement de référence reste la chimiothérapie seule. En effet, le MTX en monothérapie semble plus efficace en termes de survie et de préservation de la qualité de vie, réduisant le risque de neurotoxicité apporté par la radiothérapie, dans cette population sensible et de mauvais pronostique. À ce titre, l'essai de l'EORTC de phase II en 2003 évaluait la chimiothérapie seule chez 50 patients > 60 ans, à la dose de 1g/m² (plus lomustine, procarbazine et chimiothérapie intrathécale (MTX, cytarabine)). Le taux de réponse était de 48 % (complète 42 %), la médiane de survie à 14.3 mois, en intention de traiter. En revanche, le déclin cognitif et de l'index de Karnofsky concernaient 8 % et 12 % des patients du fait de la neurotoxicité retardée du traitement [36]. Les résultats de cette étude semblent en dessous de certains publiés dans cette population telle que celle de Illerhaus et al. retrouvant 44.4 % de rémissions complètes et 25.9% de rémissions partielles après MTX combiné à la procarbazine et au CCNU dans un essai de phase II [41]. Enfin, une méta-analyse conduite sur 13 études regroupant 783 patients montrait que le traitement par MTX avec chimiothérapies adjuvantes était aussi efficace que les traitements agressifs à base de MTX (HR1.39, IC95%

0.90-2.15) et que la radiothérapie était associée à une augmentation de la survie mais corrélée à un taux élevé d'effets neurotoxiques [44].

II. Objectifs :

Les lésions du corps calleux sont souvent de nature tumorale agressive, mais peuvent également être démyélinisantes voire traumatiques. Parmi elles, les glioblastomes sont les tumeurs les plus fréquentes et les plus dévastatrices, suivies par les lymphomes. Ces deux pathologies, bien que tumorales agressives, diffèrent sur plusieurs aspects. En effet, pour les GBM du corps calleux, il est habituellement proposé de réaliser une biopsie, puis un traitement oncologique par chimio-radiothérapie concomitante suivie d'une chimiothérapie adjuvante par TMZ (Stupp et al., 2005), ou par chimiothérapie seule (TMZ), ou par radiothérapie seule. Malgré le traitement standard, les glioblastomes ont un pronostic sombre, avec une médiane de survie qui n'excède pas 15,6 mois. En revanche, dans le cas du lymphome, la prise en charge diagnostique, thérapeutique, et le pronostic sont différents. Brièvement, il est recommandé de ne pas réaliser de corticothérapie avant d'avoir un échantillon histologique au risque de fausser les prélèvements. Également, la chimiothérapie doit être débutée rapidement en raison du caractère parfois rapidement évolutif de cette pathologie. La chimiothérapie est différente de celle utilisée dans les gliomes et doit contenir du méthotrexate à fortes doses. La radiothérapie n'est plus recommandée en première intention dans cette pathologie en raison de la toxicité cérébrale radio-induite. Enfin, ce sont des tumeurs généralement chimio-sensibles qui ne doivent pas être réséquées chirurgicalement. Le taux de rémission atteint 30% à 44% des cas dans les séries récentes [26,41] et le taux de survie à 2 ans est de 63% [44]

Le bilan avant mise en place du traitement comporte systématiquement une imagerie par IRM et au mieux multimodale, autorisant un diagnostic précoce et fiable dans la plupart des cas. Actuellement la biopsie cérébrale est systématiquement requise pour obtenir une preuve histologique (et moléculaire) de la tumeur en vue d'un traitement oncologique. Cependant, compte-tenu des progrès de l'IRM - avec plus récemment l'apparition de la multimodalité - il semble que les discordances entre l'imagerie et l'histologie sont devenues faibles, voire nulles [13,17,51,94]. De plus, lorsque les tumeurs impliquent majoritairement le corps calleux : (i) les types histologiques rencontrés semblent plus restreints que pour les tumeurs hémisphériques strictes [13,38] ; (ii) le taux de concordance entre imagerie et histologie peut atteindre 100%.

Un autre aspect conditionnant la prise en charge oncologique des tumeurs du corps calleux, et principalement des glioblastomes, est l'analyse moléculaire. Parmi les facteurs reconnus, seul

le statut MGMT (méthylation de son promoteur) peut éventuellement modifier le choix du traitement chez les sujets âgés > 65 ans [18,59,75,99]. La chimiothérapie peut être préférée à la radiothérapie si MGMT est méthylé. Cependant, la technique de biologie moléculaire évaluant l'expression de MGMT n'est pas standardisée. La fiabilité de l'IHC dans cette utilisation, bien qu'utilisée en pratique courante, est discutée.

De ce constat découle l'objectif de cette thèse :

Déterminer la nécessité de réaliser une biopsie cérébrale afin d'établir le diagnostic d'une tumeur du corps calleux.

Pour évaluer cet objectif, nous analyserons plusieurs critères :

1. La prise en charge et le pronostic des patients atteints de tumeurs du corps calleux
2. Le taux de discordance entre le diagnostic radiologique et anatomo-pathologique
3. La valeur pronostique et prédictive du statut MGMT en IHC sur la survie des patients atteints de tumeurs du corps calleux.

III. Matériels et méthodes

Critères d'inclusion

Tous les patients pris en charge au CHU de Nice pour une biopsie de tumeur du corps calleux ont été inclus rétrospectivement de janvier 2004 à décembre 2013, puis prospectivement de janvier 2014 à octobre 2015, à partir du registre des diagnostics histologiques par le code ADICAP « BHNHN7X0 » pour les glioblastomes et des codes CCAM ACHB001 et ACHA002 pour les biopsies. Les critères d'inclusion étaient : âge > 18 ans, toutes lésions intéressant principalement le corps calleux pour lesquelles nous disposions du diagnostic histologique et d'une IRM cérébrale avec injection de produit de contraste.

Critères d'exclusion

Étaient exclus les patients pour lesquels l'atteinte lésionnelle du corps calleux était minoritaire, ou pour lesquels le dossier ne comportait pas de diagnostic histologique ou d'IRM injectée.

Recueil des données

Les données démographiques ont été recueillies pour 63 patients, le performans status a été évalué par l'index de Karnofsky (IK) décrit dans l'observation initiale ou déterminé rétrospectivement à partir des données cliniques. La technique opératoire a été séparée en : craniectomie ouverte, biopsie stéréotaxique avec cadre (Fisher) ou sans cadre à l'aide du robot Neuromate® (RENISHAW MAYFIELD). Tous les patients avaient eu en pré-opératoire au moins un scanner ou une IRM injectés en coupes jointives pour reconstruction dans les 3 plans de l'espace.

Les complications de la biopsie ont été recueillies ainsi que les effets indésirables des traitements oncologiques.

Le diagnostic histologique, le statut MGMT en IHC et le Ki67 ont été recueillis, déterminés par les neuro-pathologistes (Pr Michiels ou Dr Burel-Vandenbos).

Les caractéristiques radiologiques regroupent la description morphologique de la tumeur avec sa localisation selon le segment du corps calleux, son extension lobaire, son extension uni- ou bilatérale en ailes de papillon et le caractère uni- ou multifocal. Toutes les IRM des patients

ont été relues par une neuroradiologue expérimentée (Dr Mondot) sans connaissance du diagnostic histologique et des données cliniques des patients.

La survie était définie entre la date d'intervention et la date de décès renseignée dans le dossier ou par contact téléphonique auprès du médecin traitant, ou de la mairie, sinon auprès de la famille. La date des dernières nouvelles a été arrêtée au 12 septembre 2016.

Analyses statistiques

Les données descriptives sont présentées en moyennes ± écart-types (médianes, range) pour les variables qualitatives, et en pourcentage pour les proportions. Les analyses ont été effectuées pour étudier les associations entre les données cliniques, d'imagerie, d'anatomo-pathologie et d'histologie. Les tests de corrélation ont été menés selon la méthode de Spearman. Les données de survie ont été analysées selon la méthode de Kaplan-Meier, exprimées en mois (médianes et moyennes, écart-types). Les analyses univariées et multivariées ont concerné les facteurs pouvant modifier la survie des patients. Ces variables ont été converties au préalable en données binaires. Spécifiquement, il s'agissait de l'âge (<60 ans, <65 ans, <70 ans) et de l'indice de Karnofsky (IK ≥70, ≥80, ≥90). Les courbes de survie ont été comparées selon la méthode du log-rank pour le facteur étudié. Pour les analyses univariées et les tests de corrélation, le seuil de significativité retenu était un $p < 0,05$. Pour la sélection des facteurs de l'analyse multivariée, le seuil retenu était de 0,20 lors de l'analyse univariée. Ces facteurs étaient ensuite ajustés selon le modèle de régression de Cox, avec un seuil de significativité final de 0,05. Tous les tests statistiques ont été réalisés avec le logiciel XLSTAT® (Addinsoft, Paris, France).

IV. Résultats

1. Caractéristiques des patients

Les données démographiques des patients sont résumées dans le tableau 2. Au total 63 patients ont été inclus avec un âge moyen au diagnostic de 64 ans (33-72 ans), dont 34 hommes (54%). L'index de Karnofsky (IK) était en moyenne de 74% (écart 30-100). L'examen clinique initial révélait 23% d'épilepsies (n=15), 30% de déficits sensitivo-moteurs (n=19), 16% de céphalées (n=10) et 59% d'atteintes des fonctions supérieures (n=38). La biopsie était réalisée en moyenne 75 jours après le début des symptômes (écart 1-279). La technique la plus utilisée était la biopsie avec cadre (37%), suivie de la neuronavigation, de la biopsie sans cadre (robot) puis ouverte (32%, 25%, 6% respectivement). Nous avons observé 3 complications de la biopsie (4,8%), un écoulement de cicatrice, un œdème cérébral fatal et une ischémie. L'IRM a montré une localisation préférentielle des tumeurs du corps calleux au niveau du splenium (46%), puis du genou (35%) avec une répartition équivalente ente les tumeurs unilatérales et en ailes de papillon (51 % bilatérales). Les lésions unifocales étaient prédominantes (70%). Le traitement a consisté en : un protocole de radio-chimiothérapie concomitante (55,7%, n=34), une chimiothérapie (19,7%) ou une radiothérapie seules (18%). Un seul patient a été opéré secondairement. On a observé 6 complications de la chimiothérapie, avec dans les données disponibles (n=27), une constipation, une embolie pulmonaire et une hépatite médicamenteuse. On a constaté une embolie pulmonaire parmi les patients traités par radiothérapie (1/9 disponibles).

	N ou moyenne	%
Sexe		
hommes	34	54
femmes	29	46
Age moyen au diagnostic (années)	64 [33-72]	
Symptômes au diagnostic		
épilepsie	15	23
déficit sensitivo-moteur	19	30
céphalées	10	16
atteinte des fonctions supérieures	38	59
État général (IK)	74±17 [30-100]	
Délai 1er symptômes-biopsie (jours)	75 ±187,8 [1-279]	
Type de biopsie		
frameless	16	25
framebased	23	37
neuronavigation	20	32
ouverte	4	6
Diagnostic anatomo-pathologique		
glioblastomes	49	78
lymphomes	4	6
oligodendrogliomes anaplasiques	5	8
gliomes de bas grade	4	6
vascularite lymphocytaire	1	2
abcès	0	0
métastase	0	0
MGMT (34 disponibles)		
méthylé	27	79
non méthylé	7	21
Localisation préférentielle dans le corps calleux		
Rostre	4	6
genou	22	35
tronc	8	13
splenium	29	46
Localisation lobaire		
frontale	33	52
pariétale	21	33
occipitale	1	2
temporale	8	13
Extension tumorale		
unilatérale	31	49
bilatérale	32	51
Etendue lésionnelle		
unifocale	44	70
mulifocale	19	30
Traitements		
palliatif	3	5
chirurgie	1	2
chimiothérapie	12	19
radiothérapie	11	17
radio-chimiothérapie	34	54
non connu	2	

Tableau 2. Données démographiques et cliniques des patients

2. Caractéristiques anatomo-pathologiques et données de survie globale

Le diagnostic histologique le plus souvent retrouvé était le glioblastome chez 49 patients (78%). On retrouvait ensuite 4 cas de lymphomes primitifs du SNC, 5 oligodendrogliomes anaplasiques, 4 gliomes de bas grade, 1 vascularite lymphocytaire. Aucun cas de métastase ni d'abcès n'a été retrouvé. (tableau 3)

Tableau 3. Diagnostics anatomo-pathologiques et données de survie

Tumeurs	nombre de patients décédés (total patients)	survie médiane (mois) ±écart-type	Survie moyenne (mois) ±écart-type
glioblastomes	46(49)	13±7	27,96±6,16
lymphomes	0(2)		
gliomes de bas grade	0(4)		
oligodendrogliomes anaplasiques	0(5)		
Tous types histologiques	46 (60)	16,5±3,9	41,32±7,9

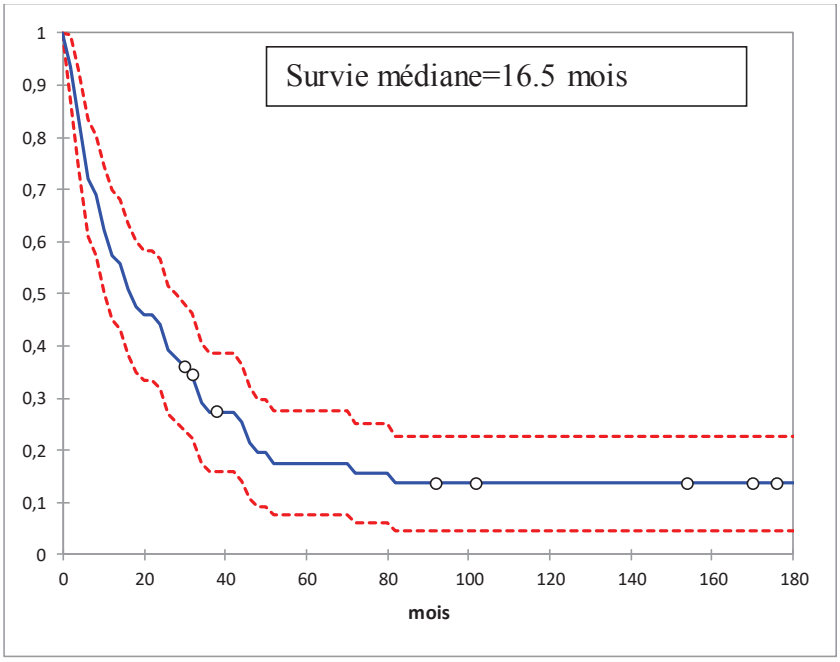

Figure 17. Courbe de survie globale

3. Corrélation histo-radiologique

La discordance entre le diagnostic anatomo-pathologique et le diagnostic radiologique par relecture de l'IRM concernait 4 cas /63 patients (6,35%). Le taux de corrélation était de 0,827 (p<0,001) (figure 18). Les cas de discordance concernaient les gliomes, avec 3 cas de gliomes de grade III observés en anatomo-pathologie considérés en grade IV à l'IRM. Un cas de gliome de bas grade histologique a été évalué en grade III à l'IRM (tableau 4). Enfin, une vascularite lymphocytaire histologique avait été diagnostiqué lymphome à l'IRM, mais ce cas n'a pas été pris en compte dans l'analyse de survie car non tumoral.

diagnostic					
anatomo-pathologique	**IRM**	Survie (mois)	date de prise en charge	type de biopsie	extempo
gliome de bas grade	**gliome grade 3**	171,5	2011	stéréotaxique/scanner	oui
gliome de grade 3	**GBM**	45,1	2007	stéréotaxique/scanner	oui
gliome de grade 3	**GBM**	26	2007	stéréotaxique/scanner	oui
gliome de grade 3	**GBM**	14,3	2004	stéréotaxique/scanner	oui

Tableau 4. Discordances anatomo-pathologie/IRM et durées de survies

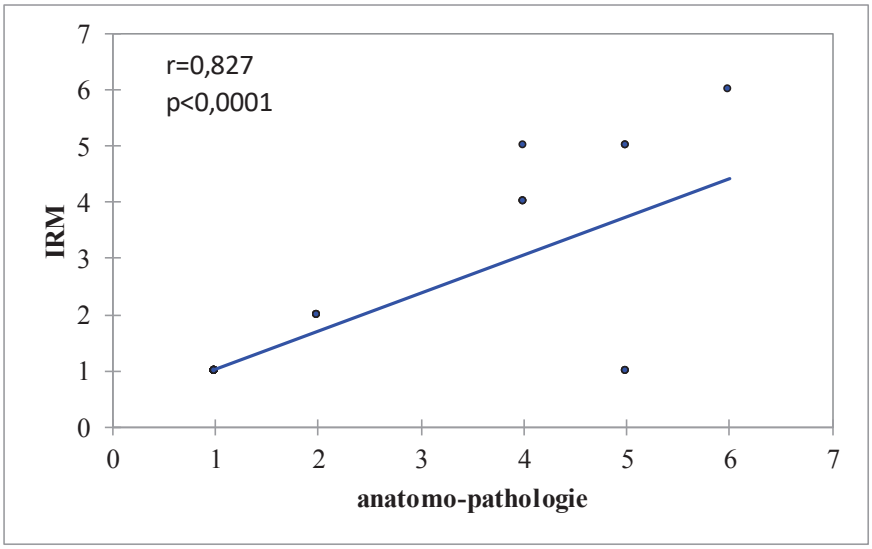

Figure 18. Corrélation entre diagnostics IRM et anatomo-pathologique

4. Données de survie des patients avec glioblastomes

Quarante-neuf patients ont eu un diagnostic histologique de glioblastome. La survie globale de notre cohorte de patients était de 16,5 mois ±3,9. La médiane de survie pour les patients atteints de glioblastomes était de 13 mois ±7. Nous avons étudié les facteurs suivants éventuellement prédictifs et/ou pronostiques selon les données de la littérature : l'index de Karnofsky, le statut MGMT, le Ki67, la nécrose radiologique, la localisation dans le corps calleux, la localisation cérébrale lobaire, le caractère uni- ou multifocal, le caractère uni- ou bilatéral (en ailes de papillon) et le traitement de 1e ligne. Lors de l'analyse univariée, le seul facteur qui apparaissait significativement liée à la survie des patients était l'indice de Karnofsky ≥70 (p =0,006). Ce facteur restait significatif après intégration dans l'analyse multivariée (p=0,007) (figure 19). Parmi les autres facteurs étudiés, l'IK ≥80 et ≥90, la nécrose radiologique et le caractère uni- ou bilatéral avaient une tendance à la significativité. (Tableau 5).

Tableau 5. Analyses univariées et multivariées pour la survie (mois).

Variable	n=	Médiane (mois)	moyenne± écart-type (mois)	univariée valeur de *p*	multivariée valeur de *p*
Age	46		NA		
<60 ans		30,2 vs 11,4	28,8±7,3 vs 27,4±7,3	0,43	
<65ans		19,8 vs 9,25	31,9±8,8 vs 19,8±4,8	0,26	
<70 ans		17,4 vs 8,3	32±8,1 vs 19±6,4	0,22	
Index de Karnofksy	46				
≥70	**35**	**16,7 [9,2 ;32,2]**	**34,8±8,4**	**0,006**	**0 ,007**
≥80	25	19,8 [9,2 ;32,7]	34,1±9,6	0,189	*ns*
≥90	10	24,8 [9,2 ;44,7]	53,2 ±22,7	0,092	*ns*
MGMT	34			0,326	
méthylé	27	10,7 [5,9 ;19,8]	20,4±4,3		
non méthylé	7	30,2 [5,9 ;33,7]	20,8±4,8		
Ki67 (%)	37		25,8±13,7	0,51	
localisation préférentielle dans le corps calleux (rostre, genou, tronc, splenium)	46		22,2±30	0,71	
localisation lobaire (frontale, pariétale, temporale, occipitale)	46		22,2±30,8	0,336	
Extension en ailes de papillon	46	24,2 vs 9,2	33,8±9 vs 15,3±2,8	0,1	*ns*
Extension unifocale vs multifocale	46	14,2 vs 12,6	20±5,3 vs 32,3±8,9	0,49	
Nécrose radiologique (oui vs non)	46	11,4 vs 47,2	26,1±6,3 vs 40±9,8	0,129	*ns*

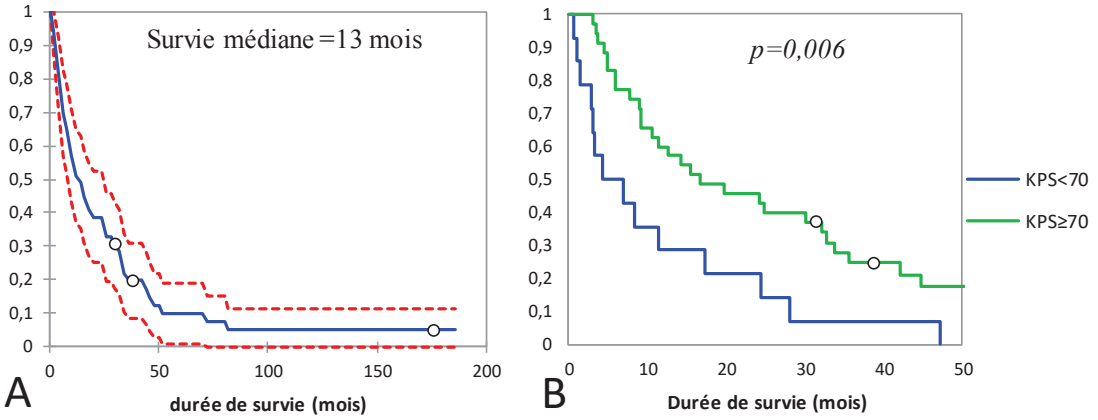

Figure 19. Courbes de survie de Kaplan-Meier pour les patients atteints de glioblastomes. A. Survie globale pour le groupe glioblastomes (médiane 13 mois). B. Courbes de survie comparant le groupe IK < 70 (médiane = 17,4 mois [9,25 ;30,2] au groupe IK ≥70 (médiane =16,7 [9,2 ;32,2]), *p*= 0,006.

5. Corrélation anatomo-pathologique

Le taux de corrélation entre le diagnostic extemporané au bloc opératoire (n=58/63) et le diagnostic histologique définitif était de 89,66% (r=0,602, *p*<0,0001) (figure 20). Les discordances intéressaient principalement l'estimation du grade histologique sur les gliomes de haut grade de malignité. Aucun cas de biopsie « blanche » n'a été retrouvé.

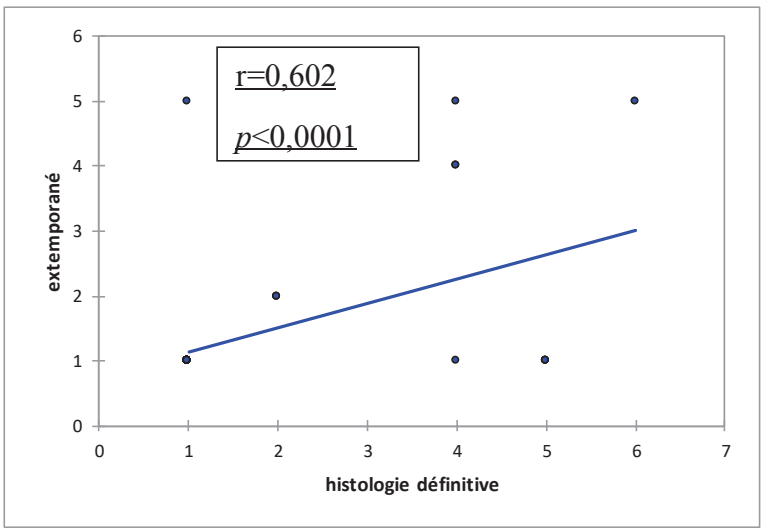

Figure 20. Corrélation anatomo-pathologique entre diagnostic extemporané et définitif

V. Discussion

Dans cette étude, regroupant la plus importante cohorte de tumeurs du corps calleux biopsiées et en particulier de glioblastomes, nous avons comparé les données anatomo-pathologiques et radiologiques en IRM. Nous avons montré que le taux de discordance était de 6.35%. La corrélation entre les deux était ici élevée mais pas complète (r=0,827, p<0,001)). En effet, nous avons retrouvé 4 cas pour lesquels le grade de malignité histologique était inférieur au grade estimé en imagerie : un gliome de bas grade et 3 gliomes anaplasiques.

Le nombre de GBM inclus dans notre étude (49/63) correspond aux données de la littérature, bien que limitées, montrant une nette prédominance des GBM dans cette localisation [16,34,39,67]. Les gliomes de bas grade étaient retrouvés dans 5 cas sur 46 dans l'étude de Horger et al. sur les caractéristiques en diffusion des gliomes par rapport aux LPSNC. Dans notre série, la proportion des gliomes de bas grades est plus faible avec 4 cas sur 63, ainsi que celle des lymphomes (4/63 vs 9/46 pour Horger). Les autres lésions habituellement retrouvées telles que des métastases, des abcès, des lésions démyélinisantes et des lésions ischémiques [35], n'ont pas été retrouvées dans notre étude. Cela pourrait être dû au fait que le diagnostic était souvent scannographique dans ces études tandis que notre série n'incluait que des IRM.

Corrélation histo-radiologique

Dans notre étude nous avons retrouvé 4 cas de discordances dans le diagnostic des gliomes. Tous les cas discordants étaient en rapport avec une évaluation minorée du grade en anatomo-pathologie par rapport à l'IRM. Plusieurs raisons peuvent expliquer ces discordances :

1) le choix de la cible à biopsier : les capacités diagnostiques de la biopsie ont été rapportées de 80 à 96.7% [21,67,102,104] [13,22,29,67,104,105]. Dans notre étude spécifique au corps calleux, le diagnostic histologique a pu être porté dans la totalité des cas. Ceci est peut-être dû à l'utilisation fréquente de l'examen extemporané, comme plusieurs auteurs en ont souligné l'intérêt arrivant à 100% de diagnostic histologique en fin d'intervention grâce à la collaboration avec le neuro-pathologiste au bloc opératoire [47,100]. Certains auteurs ont soulevé l'importance de la réalisation de prélèvements étagés non seulement dans la zone de prise de contraste mais aussi au sein de la zone nécrotique centrale [47] (figure 21). Ceci permettrait de réduire la sous-estimation du grade de malignité et d'obtenir des taux plus élevés de corrélation pour les tumeurs prenant le contraste de manière hétérogène [23]. Dans l'étude

de Chernov et al., les auteurs comparaient le diagnostic histologique de tumeurs gliales de 37 biopsies guidées soit par IRM standard (n=19), soit par spectroscopie (n=18). Le diagnostic final était porté sur la pièce d'exérèse lors d'une résection tumorale secondaire. Ils retrouvaient une corrélation de 79% dans le groupe IRM standard contre 67% dans le groupe spectroscopie (*p*=ns). Pour les auteurs de cette étude, les discordances relevaient d'une sous-estimation du grade tumoral [17]. Callovini a comparé les diagnostics histologiques et radiologiques sur 174 cas de tumeurs gliales de toutes localisations. En séparant les patients en 2 groupes selon le grade de malignité (bas vs haut grade), il mettait en évidence une concordance dans 87% des cas dans les gliomes de haut grade radiologique, et 63% dans les bas grades [13]. Dans l'analyse spécifique des gliomes du corps calleux, 100% des cas étaient concordants (n=23 gliomes de haut grade). Nos résultats diffèrent peu de ceux présentés par Callovini mais le grade histologique précis (III ou IV) n'était pas précisé dans cette étude.

2/ biopsie basée sur le scanner par rapport à l'IRM : la capacité diagnostique du scanner semble identique à l'IRM mais certaines lésions peuvent être mal définies au scanner ou invisibles, suggérant une supériorité dans certains cas de l'IRM [29]. Les cas de discordance de notre série avaient tous été réalisés sous scanner.

3/ méthode de biopsie. Dans notre étude toutes les techniques ont été utilisées : sans cadre, avec cadre, à ciel ouvert. Or, dans la littérature il ne semble pas y avoir de différence entre sans et avec cadre mais la méthode stéréotaxique a montré sa supériorité sur la biopsie à mains levée [20,52,97].

En ce qui concerne la corrélation entre l'IRM et l'histologie, nos résultats sont concordants voire supérieurs à ceux rapportés pour le diagnostic de tous types de tumeurs, de toutes localisations. Le diagnostic de lymphome était confirmé dans 7 cas /8 à l'histologie dans notre étude (un cas de vascularite lymphocytaire), comme l'a montré Setzer en comparant le diagnostic en IRM de spectroscopie à l'histologie chez 83 patients [80]. La valeur prédictive négative atteignait 100% dans le lymphome et la sensibilité 87,7% dans les gliomes de haut grade. L'IRM de spectroscopie peut être mise en défaut en fonction du choix du voxel étudié. Ainsi, des variations de profil métabolique peuvent être notées entre la zone de nécrose et celle de prise de contraste, pouvant modifier l'évaluation du grade de malignité.

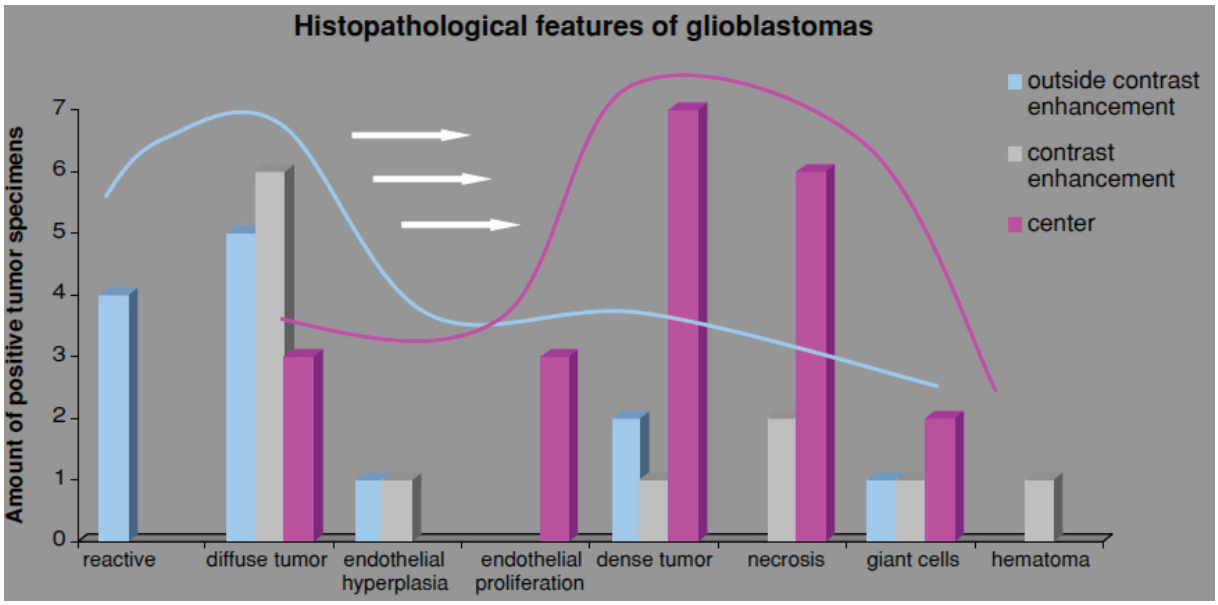

Figure 21. Histogramme des caractéristiques histo-pathologiques de glioblastomes comparées à la localisation de la biopsie à l'IRM. Il existe une évolution des caractéristiques histologiques d'une tumeur diffuse vers une tumeur dense avec des aires nécrotiques et une prolifération endothéliale au sein du tissu tumoral en croissance, via une hyperplasie endothéliale. Les lignes et flèches représentent le déplacement des caractéristiques histologiques le long du trajet de biopsie partant de la zone périlésionnelle infiltrée, en dehors de la prise de contraste vers le centre de la tumeur *[47]*.

Données de survie et facteurs pronostics/prédictifs

L'analyse des données de survie a montré qu'un bon état général pré-opératoire avec un IK≥70 était un facteur significativement lié à la survie des patients (p=0,006 en univariée ; p=0,007 en multivariée). Aucun autre facteur, y compris le statut de méthylation de MGMT, l'âge et le traitement de 1e ligne n'est apparu significativement corrélé à la survie.

Dans notre cohorte de patients porteurs de glioblastomes la médiane de survie était de 13 mois. Cette médiane de survie est inférieure à celle de l'étude de Stupp et al. comparant un protocole de radio-chimiothérapie concomitante par TMZ au traitement de radiothérapie seule chez des patients opérés [87]. Chaichana comparait en 2015 les données de survie de 336 patients, atteints de GBM en ailes de papillon ou de GBM d'autres localisations n'intéressant pas le corps calleux. Les auteurs concluaient que les GBM du CC étaient plus souvent biopsiés et étaient associés de manière indépendante à une survie plus faible avec une survie médiane après correction des autres facteurs de 5,1 mois vs 12,5 mois (p<0,0001). Ceci restait vrai après appariement pour l'âge, le volume tumoral, l'implication de « cortex éloquent » l'étendue de la résection, la chimiothérapie par TMZ et l'irradiation (survie médiane 7 mois vs 11,6 mois,

p=0,009). L'index de Karnofsky n'apparaissait pas significativement associé à la survie alors que dans notre série un IK≥70 était statistiquement significatif en analyse uni- et multivariée (*p* =0,006 et 0,007 respectivement). Dziurzynski a étudié les données de survie de 23 patients traités pour des GBM du CC soit par exérèse, soit par traitement oncologique après biopsie. L'IK médian était également à 80 [30-100] comme dans notre cohorte et la médiane de survie globale de 6 mois [0-13 mois]. Dans le groupe biopsie, la médiane de survie était de 48 jours vs 265 dans le groupe exérèse, *p*=0,14. L'association du volume tumoral uni- ou bilatéral avec la survie n'était pas retrouvé significativement, de la même manière que dans notre étude (*p*>0,1).

L'influence de MGMT dans la survie des GBM est controversée. Cependant, Hegi et al. ont montré l'influence de la méthylation du promoteur de MGMT sur la survie des patients traités par TMZ (facteur prédictif de MGMT) [33]. Cette controverse peut être due à la technique d'exploration de la méthylation de MGMT. La technique de pyroséquençage semble être la plus fiable parmi 5 des méthodes les plus courantes, dont l'IHC [72,73]. Dans notre étude, l'analyse univariée de MGMT (IHC) comme facteur pronostic/prédictif a montré que sa méthylation ne modifiait pas la survie des patients. Dans notre expérience, l'expression de MGMT en IHC ne semble pas constituer un critère décisionnel suffisamment robuste pour orienter le traitement des patients atteints de glioblastomes du CC.

Limites de l'étude et perspectives

Cette étude est limitée par son caractère en grande partie rétrospectif induisant les biais inhérents à ce type d'études. L'effectif limité, même s'il s'agit de la plus importante série de biopsies de tumeurs du corps calleux, ne permet pas d'avoir une puissance statistique élevée. L'analyse du traitement comme facteur influençant la survie était biaisée par le choix de la modalité en fonction de l'état général du patient, qui pouvait évoluer rapidement et conduire à son adaptation ou à un arrêt prématuré du protocole.

Plusieurs facteurs expliquant la discordance constatée dans notre série peuvent être identifiés. Les quatre cas en cause dans la sous-estimation histologique (ou la sur-estimation radiologique) des tumeurs gliales avaient été réalisées à partir de scanners injectés et sur la période rétrospective de l'étude (2004, 2007 et 2011). Par contre, sur la période prospective de l'étude (n=20/63), nous n'avons pas constaté de discordance dans le diagnostic des tumeurs gliales. Plusieurs explications peuvent être proposées :

1) Généralisation de l'IRM multimodale, renforçant le faisceau d'arguments de l'IRM « standard »

2) Utilisation systématique de l'IRM pour guider le prélèvement biopsique (procédure frameless du robot Neuromate)

3) apport systématique de la biologie moléculaire en complément du diagnostic histologique

4) faible nombre de patient pour cette période

5) un seul type histologique rencontré durant cette période (glioblastomes)

Ces facteurs peuvent être le reflet d'une amélioration globale des pratiques : diagnostique avec l'IRM multimodale, technique avec amélioration de la procédure opératoire, ou anatomo-pathologique en intégrant les données de la biologie moléculaire. Les résultats de cette étude peuvent inciter à ne pas réaliser de biopsie dans les cas typiques de gliomes. De plus, le faible taux de discordance IRM-anatomo-pathologie (5/63) est à confronter à celui des complications de la biopsie (3/63). Cependant, le faible nombre des effectifs de la 2ème période de recueil nous empêche de conclure formellement sur la nécessité de poursuivre les biopsies dans les cas typiques à l'IRM. La poursuite du recueil est nécessaire afin d'augmenter les effectifs de cette série.

Sur le plan thérapeutique des glioblastomes du CC, il parait indispensable de rechercher la méthylation de MGMT par une méthode plus robuste que l'IHC. Ainsi nous pourrions mieux préciser son intérêt pronostique et/ou prédictif, et donc la nécessité de la rechercher pour guider le choix du traitement.

La nouvelle classification histologique OMS des tumeurs du SNC (2016) intègre désormais l'analyse moléculaire. Cette analyse permet de mieux préciser le type histologique et le grade de malignité, mais cela ne semble pas concerner les glioblastomes typiques du sujet >55 ans (Louis et al. 2016).

L'ensemble de ces données préliminaires nous incite à poursuivre cette étude pour pouvoir répondre à la question suivante : est-il nécessaire de réaliser une biopsie à un patient de plus de 55 ans atteint d'une tumeur du corps calleux typique de glioblastome sur l'IRM multimodale?

VI. Conclusion

Notre étude a montré que le diagnostic histologique des tumeurs du corps calleux était corrélé au diagnostic radiologique par IRM dans 93,5% des cas. Ce chiffre élevé n'est cependant pas suffisant pour justifier l'utilisation de l'IRM seule pour le diagnostic dans tous les cas. Cependant, l'IRM pourrait être suffisante pour diagnostiquer un glioblastome typique d'un sujet de plus de 55 ans. Nous avons montré également que le pronostic des patients porteurs de glioblastomes du corps calleux est significativement lié à leur statut fonctionnel initial. Aucun autre facteur n'a pu être relié significativement à la survie y compris la localisation tumorale et le statut de méthylation du promoteur de MGMT. Le statut MGMT doit être également recherché par une méthode plus robuste que l'IHC.

La poursuite du recueil prospectif des tumeurs du corps calleux permettra d'évaluer plus précisément la corrélation histo-radiologique avec l'IRM multimodale réalisée aujourd'hui plus fréquemment. Il inclura également les données histo-moléculaires et génétiques rentrant dans la nouvelle classification OMS des tumeurs du SNC.

VII. Références

[1] F. Aboitiz, J. Montiel, One hundred million years of interhemispheric communication: the history of the corpus callosum, Braz. J. Med. Biol. Res. Rev. Bras. Pesqui. Médicas E Biológicas Soc. Bras. Biofísica Al. 36 (2003) 409–420.

[2] F. Aboitiz, A.B. Scheibel, R.S. Fisher, E. Zaidel, Fiber composition of the human corpus callosum, Brain Res. 598 (1992) 143–153.

[3] K. Abul-Kasim, P. Maly, A. Strömbeck, J. Svensson, P.C. Sundgren, Perfusion Weighted MR Imaging may Differentiate Primary CNS Lymphoma from other Homogeneously Enhancing Brain Tumors, Neuroradiol. J. 21 (2008) 637–644.

[4] L. Barault, A. Amatu, F.E. Bleeker, C. Moutinho, C. Falcomatà, V. Fiano, A. Cassingena, G. Siravegna, M. Milione, P. Cassoni, F. De Braud, R. Rudà, R. Soffietti, T. Venesio, A. Bardelli, P. Wesseling, P. de Witt Hamer, F. Pietrantonio, S. Siena, M. Esteller, A. Sartore-Bianchi, F. Di Nicolantonio, Digital PCR quantification of MGMT methylation refines prediction of clinical benefit from alkylating agents in glioblastoma and metastatic colorectal cancer, Ann. Oncol. Off. J. Eur. Soc. Med. Oncol. ESMO. 26 (2015) 1994–1999.

[5] P. Beauchesne, V. Quillien, G. Faure, V. Bernier, G. Noel, P. Quetin, T. Gorlia, C. Carnin, R. Pedeux, A concurrent ultra-fractionated radiation therapy and temozolomide treatment: A promising therapy for newly diagnosed, inoperable glioblastoma, Int. J. Cancer. 138 (2016) 1538–1544.

[6] K. Bekelis, T.A. Radwan, A. Desai, D.W. Roberts, Frameless robotically targeted stereotactic brain biopsy: feasibility, diagnostic yield, and safety, J. Neurosurg. 116 (2012) 1002–1006.

[7] A.T. Beliën, P.A. Paganetti, M.E. Schwab, Membrane-type 1 matrix metalloprotease (MT1-MMP) enables invasive migration of glioma cells in central nervous system white matter, J. Cell Biol. 144 (1999) 373–384.

[8] T. Billard, G.V. Osseby, D. Minier, G. Couvreur, O. Rouaud, T. Moreau, M. Giroud, [Alien hand syndrome due to a corpus callosum infarct: a case report], Rev. Neurol. (Paris). 160 (2004) 563–567.

[9] S. Brion, C.P. Jedynak, [Disorders of interhemispheric transfer (callosal disonnection). 3 cases of tumor of the corpus callosum. The strange hand sign], Rev. Neurol. (Paris). 126 (1972) 257–266.

[10] A. Brunn, I. Nagel, M. Montesinos-Rongen, W. Klapper, I. Vater, W. Paulus, V. Hans, I. Blümcke, J. Weis, R. Siebert, M. Deckert, Frequent triple-hit expression of MYC, BCL2, and BCL6 in primary lymphoma of the central nervous system and absence of a favorable MYC(low)BCL2 (low) subgroup may underlie the inferior prognosis as compared to systemic diffuse large B cell lymphomas, Acta Neuropathol. (Berl.). 126 (2013) 603–605.

[11] S.B. Buklina, The corpus callosum, interhemisphere interactions, and the function of the right hemisphere of the brain, Neurosci. Behav. Physiol. 35 (2005) 473–480.

[12] M. Bulik, R. Jancalek, J. Vanicek, A. Skoch, M. Mechl, Potential of MR spectroscopy for assessment of glioma grading, Clin. Neurol. Neurosurg. 115 (2013) 146–153.

[13] G.M. Callovini, Is it appropriate to redefine the indication for stereotactic brain biopsy in the MRI Era? Correlation with final histological diagnosis in supratentorial gliomas, Minim. Invasive Neurosurg. MIN. 51 (2008) 109–113.

[14] E. Campo, S.H. Swerdlow, N.L. Harris, S. Pileri, H. Stein, E.S. Jaffe, The 2008 WHO classification of lymphoid neoplasms and beyond: evolving concepts and practical applications, Blood. 117 (2011) 5019–5032.
[15] S. Cha, Update on brain tumor imaging: from anatomy to physiology, AJNR Am. J. Neuroradiol. 27 (2006) 475–487.
[16] K.L. Chaichana, I. Jusue-Torres, A.M. Lemos, A. Gokaslan, E.E. Cabrera-Aldana, A. Ashary, A. Olivi, A. Quinones-Hinojosa, The butterfly effect on glioblastoma: is volumetric extent of resection more effective than biopsy for these tumors?, J. Neurooncol. 120 (2014) 625–634.
[17] M.F. Chernov, Y. Muragaki, T. Ochiai, T. Taira, Y. Ono, M. Usukura, T. Maruyama, K. Nakaya, R. Nakamura, H. Iseki, O. Kubo, T. Hori, K. Takakura, Spectroscopy-supported frame-based image-guided stereotactic biopsy of parenchymal brain lesions: comparative evaluation of diagnostic yield and diagnostic accuracy, Clin. Neurol. Neurosurg. 111 (2009) 527–535.
[18] O.L. Chinot, M. Barrié, S. Fuentes, N. Eudes, S. Lancelot, P. Metellus, X. Muracciole, D. Braguer, L. Ouafik, P.-M. Martin, H. Dufour, D. Figarella-Branger, Correlation between O6-methylguanine-DNA methyltransferase and survival in inoperable newly diagnosed glioblastoma patients treated with neoadjuvant temozolomide, J. Clin. Oncol. Off. J. Am. Soc. Clin. Oncol. 25 (2007) 1470–1475.
[19] J.M. Clarke, E. Zaidel, Anatomical-behavioral relationships: corpus callosum morphometry and hemispheric specialization, Behav. Brain Res. 64 (1994) 185–202.
[20] R. Dammers, I.K. Haitsma, J.W. Schouten, J.M. Kros, C.J.J. Avezaat, A.J.P.E. Vincent, Safety and efficacy of frameless and frame-based intracranial biopsy techniques, Acta Neurochir. (Wien). 150 (2008) 23–29.
[21] K.W. Doron, M.S. Gazzaniga, Neuroimaging techniques offer new perspectives on callosal transfer and interhemispheric communication, Cortex J. Devoted Study Nerv. Syst. Behav. 44 (2008) 1023–1029.
[22] K. Dziurzynski, D. Blas-Boria, D. Suki, D.P. Cahill, S.S. Prabhu, V. Puduvalli, N. Levine, Butterfly glioblastomas: a retrospective review and qualitative assessment of outcomes, J. Neurooncol. 109 (2012) 555–563.
[23] M. Ersahin, N. Karaaslan, M.S. Gurbuz, T. Hakan, M.Z. Berkman, O. Ekinci, N. Denizli, F.V. Aker, The safety and diagnostic value of frame-based and CT-guided stereotactic brain biopsy technique, Turk. Neurosurg. 21 (2011) 582–590.
[24] M. Fabri, C. Pierpaoli, P. Barbaresi, G. Polonara, Functional topography of the corpus callosum investigated by DTI and fMRI, World J. Radiol. 6 (2014) 895–906.
[25] T.E. Feinberg, R.J. Schindler, N.G. Flanagan, L.D. Haber, Two alien hand syndromes, Neurology. 42 (1992) 19–24.
[26] A.J.M. Ferreri, F. Ciceri, A.A. Brandes, M. Montanari, M. Balzarotti, M. Spina, F. Ilariucci, F. Zaja, C. Stelitano, F. Bobbio, G. Corazzelli, L. Baldini, M. Reni, MATILDE chemotherapy regimen for primary CNS lymphoma: results at a median follow-up of 12 years, Neurology. 82 (2014) 1370–1373.
[27] A.J.M. Ferreri, S. Dell'Oro, M. Foppoli, M. Bernardi, A.A. Brandes, A. Tosoni, M. Montanari, M. Balzarotti, M. Spina, F. Ilariucci, F. Zaja, C. Stelitano, F. Bobbio, G. Corazzelli, L. Baldini, M. Ponzoni, P. Picozzi, F. Caligaris Cappio, M. Reni, MATILDE regimen followed by radiotherapy is an active strategy against primary CNS lymphoma s, Neurology. 66 (2006) 1435–1438.
[28] D. Figarella-Branger, C. Colin, A. Tchoghandjian, N. Baeza, C. Bouvier, [Glioblastomas: gliomagenesis, genetics, angiogenesis, and microenvironment], Neurochirurgie. 56 (2010) 441–448.

[29] D. Fontaine, D. Dormont, D. Hasboun, S. Clemenceau, C. Valery, C. Oppenheim, M. Sahel, C. Marsault, J. Philippon, P. Cornu, Magnetic resonance-guided stereotactic biopsies: results in 100 consecutive cases, Acta Neurochir. (Wien). 142 (2000) 249-255-256.
[30] S.N. Friedman, P.J. Bambrough, C. Kotsarini, N. Khandanpour, N. Hoggard, Semi-automated and automated glioma grading using dynamic susceptibility-weighted contrast-enhanced perfusion MRI relative cerebral blood volume measurements, Br. J. Radiol. 85 (2012) e1204-1211.
[31] M. Giroud, R. Dumas, Clinical and topographical range of callosal infarction: a clinical and radiological correlation study., J. Neurol. Neurosurg. Psychiatry. 59 (1995) 238–242.
[32] G. Goldberg, K.K. Bloom, The alien hand sign. Localization, lateralization and recovery, Am. J. Phys. Med. Rehabil. Assoc. Acad. Physiatr. 69 (1990) 228–238.
[33] M.E. Hegi, A.-C. Diserens, T. Gorlia, M.-F. Hamou, N. de Tribolet, M. Weller, J.M. Kros, J.A. Hainfellner, W. Mason, L. Mariani, J.E.C. Bromberg, P. Hau, R.O. Mirimanoff, J.G. Cairncross, R.C. Janzer, R. Stupp, MGMT gene silencing and benefit from temozolomide in glioblastoma, N. Engl. J. Med. 352 (2005) 997–1003.
[34] M.-L. Ho, G. Moonis, D.T. Ginat, R.L. Eisenberg, Lesions of the corpus callosum, AJR Am. J. Roentgenol. 200 (2013) W1-16.
[35] M.-L. Ho, G. Moonis, D.T. Ginat, R.L. Eisenberg, Lesions of the corpus callosum, AJR Am. J. Roentgenol. 200 (2013) W1-16.
[36] K. Hoang-Xuan, L. Taillandier, O. Chinot, P. Soubeyran, U. Bogdhan, J. Hildebrand, M. Frenay, N. De Beule, J.Y. Delattre, B. Baron, European Organization for Research and Treatment of Cancer Brain Tumor Group, Chemotherapy alone as initial treatment for primary CNS lymphoma in patients older than 60 years: a multicenter phase II study (26952) of the European Organization for Research and Treatment of Cancer Brain Tumor Group, J. Clin. Oncol. Off. J. Am. Soc. Clin. Oncol. 21 (2003) 2726–2731.
[37] S. Hofer, J. Frahm, Topography of the human corpus callosum revisited--comprehensive fiber tractography using diffusion tensor magnetic resonance imaging, NeuroImage. 32 (2006) 989–994.
[38] M. Horger, M. Fenchel, T. Nägele, R. Moehle, C.D. Claussen, R. Beschorner, U. Ernemann, Water diffusivity: comparison of primary CNS lymphoma and astrocytic tumor infiltrating the corpus callosum, AJR Am. J. Roentgenol. 193 (2009) 1384–1387.
[39] M. Horger, M. Fenchel, T. Nägele, R. Moehle, C.D. Claussen, R. Beschorner, U. Ernemann, Water diffusivity: comparison of primary CNS lymphoma and astrocytic tumor infiltrating the corpus callosum, AJR Am. J. Roentgenol. 193 (2009) 1384–1387.
[40] A. Horská, P.B. Barker, Imaging of brain tumors: MR spectroscopy and metabolic imaging, Neuroimaging Clin. N. Am. 20 (2010) 293–310.
[41] G. Illerhaus, R. Marks, F. Müller, G. Ihorst, F. Feuerhake, M. Deckert, C. Ostertag, J. Finke, High-dose methotrexate combined with procarbazine and CCNU for primary CNS lymphoma in the elderly: results of a prospective pilot and phase II study, Ann. Oncol. Off. J. Eur. Soc. Med. Oncol. ESMO. 20 (2009) 319–325.
[42] R.J. Jackson, G.N. Fuller, D. Abi-Said, F.F. Lang, Z.L. Gokaslan, W.M. Shi, D.M. Wildrick, R. Sawaya, Limitations of stereotactic biopsy in the initial management of gliomas, Neuro-Oncol. 3 (2001) 193–200.
[43] J.T. Jordan, E.R. Gerstner, T.T. Batchelor, D.P. Cahill, S.R. Plotkin, Glioblastoma care in the elderly, Cancer. 122 (2016) 189–197.
[44] B. Kasenda, A.J.M. Ferreri, E. Marturano, D. Forst, J. Bromberg, H. Ghesquieres, C. Ferlay, J.Y. Blay, K. Hoang-Xuan, E.J. Pulczynski, A. Fosså, Y. Okoshi, S. Chiba, K. Fritsch, A. Omuro, B.P. O'Neill, O. Bairey, S. Schandelmaier, V. Gloy, N. Bhatnagar,

S. Haug, S. Rahner, T.T. Batchelor, G. Illerhaus, M. Briel, First-line treatment and outcome of elderly patients with primary central nervous system lymphoma (PCNSL)--a systematic review and individual patient data meta-analysis, Ann. Oncol. Off. J. Eur. Soc. Med. Oncol. ESMO. 26 (2015) 1305–1313.

[45] B. Kasenda, E. Schorb, K. Fritsch, J. Finke, G. Illerhaus, Prognosis after high-dose chemotherapy followed by autologous stem-cell transplantation as first-line treatment in primary CNS lymphoma--a long-term follow-up study, Ann. Oncol. Off. J. Eur. Soc. Med. Oncol. ESMO. 23 (2012) 2670–2675.

[46] J.E. Kim, D.G. Kim, S.H. Paek, H.-W. Jung, Stereotactic biopsy for intracranial lesions: reliability and its impact on the planning of treatment, Acta Neurochir. (Wien). 145 (2003) 547-554-555.

[47] S.A. Kuhn, B. Romeike, J. Walter, R. Kalff, R. Reichart, Multiplanar MRI-CT fusion neuronavigation-guided serial stereotactic biopsy of human brain tumors: proof of a strong correlation between tumor imaging and histopathology by a new technical approach, J. Cancer Res. Clin. Oncol. 135 (2009) 1293–1302.

[48] W. Küker, T. Nägele, A. Korfel, S. Heckl, E. Thiel, M. Bamberg, M. Weller, U. Herrlinger, Primary central nervous system lymphomas (PCNSL): MRI features at presentation in 100 patients, J. Neurooncol. 72 (n.d.) 169–177.

[49] W. Küker, T. Nägele, A. Korfel, S. Heckl, E. Thiel, M. Bamberg, M. Weller, U. Herrlinger, Primary central nervous system lymphomas (PCNSL): MRI features at presentation in 100 patients, J. Neurooncol. 72 (n.d.) 169–177.

[50] A.S. Lamantia, P. Rakic, Cytological and quantitative characteristics of four cerebral commissures in the rhesus monkey, J. Comp. Neurol. 291 (1990) 520–537.

[51] M. Law, S. Yang, H. Wang, J.S. Babb, G. Johnson, S. Cha, E.A. Knopp, D. Zagzag, Glioma grading: sensitivity, specificity, and predictive values of perfusion MR imaging and proton MR spectroscopic imaging compared with conventional MR imaging, AJNR Am. J. Neuroradiol. 24 (2003) 1989–1998.

[52] T. Lee, B.G. Kenny, E.R. Hitchock, P.J. Teddy, H. Palividas, W. Harkness, C.H. Meyer, Supratentorial masses: stereotactic or freehand biopsy?, Br. J. Neurosurg. 5 (1991) 331–338.

[53] M. Lefranc, C. Capel, A.-S. Pruvot-Occean, A. Fichten, C. Desenclos, P. Toussaint, D. Le Gars, J. Peltier, Frameless robotic stereotactic biopsies: a consecutive series of 100 cases, J. Neurosurg. 122 (2015) 342–352.

[54] T.H.-K. Liang, S.-H. Kuo, C.-W. Wang, W.-Y. Chen, C.-Y. Hsu, S.-F. Lai, H.-M. Tseng, S.-L. You, C.-M. Chen, W.-Y.I. Tseng, Adverse prognosis and distinct progression patterns after concurrent chemoradiotherapy for glioblastoma with synchronous subventricular zone and corpus callosum invasion, Radiother. Oncol. J. Eur. Soc. Ther. Radiol. Oncol. 118 (2016) 16–23.

[55] X.-Y. Liu, N. Gerges, A. Korshunov, N. Sabha, D.-A. Khuong-Quang, A.M. Fontebasso, A. Fleming, D. Hadjadj, J. Schwartzentruber, J. Majewski, Z. Dong, P. Siegel, S. Albrecht, S. Croul, D.T.W. Jones, M. Kool, M. Tonjes, G. Reifenberger, D. Faury, G. Zadeh, S. Pfister, N. Jabado, Frequent ATRX mutations and loss of expression in adult diffuse astrocytic tumors carrying IDH1/IDH2 and TP53 mutations, Acta Neuropathol. (Berl.). 124 (2012) 615–625.

[56] H. Loiseau, A. Huchet, M. Rué, A. Cowppli-Bony, I. Baldi, Épidémiologie des tumeurs cérébrales primitives, Rev. Neurol. (Paris). 165 (2009) 650–670.

[57] D.N. Louis, H. Ohgaki, O.D. Wiestler, W.K. Cavenee, P.C. Burger, A. Jouvet, B.W. Scheithauer, P. Kleihues, The 2007 WHO classification of tumours of the central nervous system, Acta Neuropathol. (Berl.). 114 (2007) 97–109.

[58] D.N. Louis, A. Perry, G. Reifenberger, A. von Deimling, D. Figarella-Branger, W.K. Cavenee, H. Ohgaki, O.D. Wiestler, P. Kleihues, D.W. Ellison, The 2016 World Health Organization Classification of Tumors of the Central Nervous System: a summary, Acta Neuropathol. (Berl.). 131 (2016) 803–820.
[59] A. Malmström, B.H. Grønberg, C. Marosi, R. Stupp, D. Frappaz, H. Schultz, U. Abacioglu, B. Tavelin, B. Lhermitte, M.E. Hegi, J. Rosell, R. Henriksson, Nordic Clinical Brain Tumour Study Group (NCBTSG), Temozolomide versus standard 6-week radiotherapy versus hypofractionated radiotherapy in patients older than 60 years with glioblastoma: the Nordic randomised, phase 3 trial, Lancet Oncol. 13 (2012) 916–926.
[60] A.W. McNabb, W.M. Carroll, F.L. Mastaglia, "Alien hand" and loss of bimanual coordination after dominant anterior cerebral artery territory infarction., J. Neurol. Neurosurg. Psychiatry. 51 (1988) 218–222.
[61] P. Mora, C. Majós, S. Castañer, J.J. Sánchez, A. Gabarrós, A. Muntané, C. Aguilera, C. Arús, (1)H-MRS is useful to reinforce the suspicion of primary central nervous system lymphoma prior to surgery, Eur. Radiol. 24 (2014) 2895–2905.
[62] S.A. Nabavizadeh, A. Vossough, M. Hajmomenian, R. Assadsangabi, S. Mohan, Neuroimaging in Central Nervous System Lymphoma, Hematol. Oncol. Clin. North Am. 30 (2016) 799–821.
[63] L. Nayak, C. Hedvat, M.K. Rosenblum, L.E. Abrey, L.M. DeAngelis, Late relapse in primary central nervous system lymphoma: clonal persistence, Neuro-Oncol. 13 (2011) 525–529.
[64] W.G. Negendank, R. Sauter, T.R. Brown, J.L. Evelhoch, A. Falini, E.D. Gotsis, A. Heerschap, K. Kamada, B.C. Lee, M.M. Mengeot, E. Moser, K.A. Padavic-Shaller, J.A. Sanders, T.A. Spraggins, A.E. Stillman, B. Terwey, T.J. Vogl, K. Wicklow, R.A. Zimmerman, Proton magnetic resonance spectroscopy in patients with glial tumors: a multicenter study, J. Neurosurg. 84 (1996) 449–458.
[65] C.M. Owen, M.E. Linskey, Frame-based stereotaxy in a frameless era: current capabilities, relative role, and the positive- and negative predictive values of blood through the needle, J. Neurooncol. 93 (2009) 139–149.
[66] D.N. Pandya, B. Seltzer, The topography of commissural fibers, Two Hemispheres—One Brain. (1986).
[67] M.-K. Park, S.-H. Hwang, S. Jung, S.-S. Hong, S.-B. Kwon, Lesions in the splenium of the corpus callosum: Clinical and radiological implications., Neurol. Asia. 19 (2014).
[68] S. Partovi, S. Karimi, J.K. Lyo, A. Esmaeili, J. Tan, L.M. Deangelis, Multimodality imaging of primary CNS lymphoma in immunocompetent patients, Br. J. Radiol. 87 (2014) 20130684.
[69] P.H. Pedersen, K. Edvardsen, I. Garcia-Cabrera, R. Mahesparan, J. Thorsen, B. Mathisen, M.L. Rosenblum, R. Bjerkvig, Migratory patterns of lac-z transfected human glioma cells in the rat brain, Int. J. Cancer. 62 (1995) 767–771.
[70] M. Ponzoni, S. Issa, T.T. Batchelor, J.L. Rubenstein, Beyond high-dose methotrexate and brain radiotherapy: novel targets and agents for primary CNS lymphoma, Ann. Oncol. Off. J. Eur. Soc. Med. Oncol. ESMO. 25 (2014) 316–322.
[71] A. Portal, Histoire de l'anatomie et de la chirurgie ...: (1a parte), Chez P. Fr. Didot le jeune, 1773.
[72] V. Quillien, A. Lavenu, L. Karayan-Tapon, C. Carpentier, M. Labussière, T. Lesimple, O. Chinot, M. Wager, J. Honnorat, S. Saikali, F. Fina, M. Sanson, D. Figarella-Branger, Comparative assessment of 5 methods (methylation-specific polymerase chain reaction, MethyLight, pyrosequencing, methylation-sensitive high-resolution melting, and

immunohistochemistry) to analyze O6-methylguanine-DNA-methyltranferase in a series of 100 glioblastoma patients, Cancer. 118 (2012) 4201–4211.
[73] V. Quillien, A. Lavenu, M. Sanson, M. Legrain, P. Dubus, L. Karayan-Tapon, J. Mosser, K. Ichimura, D. Figarella-Branger, Outcome-based determination of optimal pyrosequencing assay for MGMT methylation detection in glioblastoma patients, J. Neurooncol. 116 (2014) 487–496.
[74] J.J. Raizer, J.A. Koutcher, L.E. Abrey, K.S. Panageas, L.M. DeAngelis, E. Lis, S. Xu, K.L. Zakian, Proton magnetic resonance spectroscopy in immunocompetent patients with primary central nervous system lymphoma, J. Neurooncol. 71 (2005) 173–180.
[75] G. Reifenberger, B. Hentschel, J. Felsberg, G. Schackert, M. Simon, O. Schnell, M. Westphal, W. Wick, T. Pietsch, M. Loeffler, M. Weller, German Glioma Network, Predictive impact of MGMT promoter methylation in glioblastoma of the elderly, Int. J. Cancer. 131 (2012) 1342–1350.
[76] D. Ricard, A. Idbaih, F. Ducray, M. Lahutte, K. Hoang-Xuan, J.-Y. Delattre, Primary brain tumours in adults, Lancet Lond. Engl. 379 (2012) 1984–1996.
[77] Y. Sasagawa, T. Akai, O. Tachibana, H. Iizuka, Diagnostic value of interleukin-10 in cerebrospinal fluid for diffuse large B-cell lymphoma of the central nervous system, J. Neurooncol. 121 (2015) 177–183.
[78] E. Schorb, J. Finke, A.J.M. Ferreri, G. Ihorst, K. Mikesch, B. Kasenda, K. Fritsch, H. Fricker, E. Burger, O. Grishina, E. Valk, E. Zucca, G. Illerhaus, High-dose chemotherapy and autologous stem cell transplant compared with conventional chemotherapy for consolidation in newly diagnosed primary CNS lymphoma--a randomized phase III trial (MATRix), BMC Cancer. 16 (2016) 282.
[79] A. Server, B. Kulle, Ø.B. Gadmar, R. Josefsen, T. Kumar, P.H. Nakstad, Measurements of diagnostic examination performance using quantitative apparent diffusion coefficient and proton MR spectroscopic imaging in the preoperative evaluation of tumor grade in cerebral gliomas, Eur. J. Radiol. 80 (2011) 462–470.
[80] M. Setzer, S. Herminghaus, G. Marquardt, D.S. Tews, U. Pilatus, V. Seifert, F. Zanella, H. Lanfermann, Diagnostic impact of proton MR-spectroscopy versus image-guided stereotactic biopsy, Acta Neurochir. (Wien). 149 (2007) 379–386.
[81] H. Shimizu, T. Kumabe, R. Shirane, T. Yoshimoto, Correlation between choline level measured by proton MR spectroscopy and Ki-67 labeling index in gliomas, AJNR Am. J. Neuroradiol. 21 (2000) 659–665.
[82] M. Sierra del Rio, A. Rousseau, C. Soussain, D. Ricard, K. Hoang-Xuan, Primary CNS lymphoma in immunocompetent patients, The Oncologist. 14 (2009) 526–539.
[83] J.R. Simpson, J. Horton, C. Scott, W.J. Curran, P. Rubin, J. Fischbach, S. Isaacson, M. Rotman, S.O. Asbell, J.S. Nelson, Influence of location and extent of surgical resection on survival of patients with glioblastoma multiforme: results of three consecutive Radiation Therapy Oncology Group (RTOG) clinical trials, Int. J. Radiat. Oncol. Biol. Phys. 26 (1993) 239–244.
[84] S. Spiegl-Kreinecker, C. Pirker, M. Filipits, D. Lötsch, J. Buchroithner, J. Pichler, R. Silye, S. Weis, M. Micksche, J. Fischer, W. Berger, O6-Methylguanine DNA methyltransferase protein expression in tumor cells predicts outcome of temozolomide therapy in glioblastoma patients, Neuro-Oncol. 12 (2010) 28–36.
[85] K.J. Steltzer, K.I. Sauvé, A.M. Spence, T.W. Griffin, M.S. Berger, Corpus callosum involvement as a prognostic factor for patients with high-grade astrocytoma, Int. J. Radiat. Oncol. Biol. Phys. 38 (1997) 27–30.

[86] W. Stummer, M.J. van den Bent, M. Westphal, Cytoreductive surgery of glioblastoma as the key to successful adjuvant therapies: new arguments in an old discussion, Acta Neurochir. (Wien). 153 (2011) 1211–1218.
[87] R. Stupp, W.P. Mason, M.J. van den Bent, M. Weller, B. Fisher, M.J.B. Taphoorn, K. Belanger, A.A. Brandes, C. Marosi, U. Bogdahn, J. Curschmann, R.C. Janzer, S.K. Ludwin, T. Gorlia, A. Allgeier, D. Lacombe, J.G. Cairncross, E. Eisenhauer, R.O. Mirimanoff, European Organisation for Research and Treatment of Cancer Brain Tumor and Radiotherapy Groups, National Cancer Institute of Canada Clinical Trials Group, Radiotherapy plus concomitant and adjuvant temozolomide for glioblastoma, N. Engl. J. Med. 352 (2005) 987–996.
[88] T. Sugahara, Y. Korogi, M. Kochi, I. Ikushima, T. Hirai, T. Okuda, Y. Shigematsu, L. Liang, Y. Ge, Y. Ushio, M. Takahashi, Correlation of MR imaging-determined cerebral blood volume maps with histologic and angiographic determination of vascularity of gliomas, AJR Am. J. Roentgenol. 171 (1998) 1479–1486.
[89] T. Sugahara, Y. Korogi, M. Kochi, I. Ikushima, Y. Shigematu, T. Hirai, T. Okuda, L. Liang, Y. Ge, Y. Komohara, Y. Ushio, M. Takahashi, Usefulness of diffusion-weighted MRI with echo-planar technique in the evaluation of cellularity in gliomas, J. Magn. Reson. Imaging JMRI. 9 (1999) 53–60.
[90] N.C. Suwanwela, N. Leelacheavasit, Isolated corpus callosal infarction secondary to pericallosal artery disease presenting as alien hand syndrome, J. Neurol. Neurosurg. Psychiatry. 72 (2002) 533–536.
[91] S.H. Swerdlow, E. Campo, S.A. Pileri, N.L. Harris, H. Stein, R. Siebert, R. Advani, M. Ghielmini, G.A. Salles, A.D. Zelenetz, E.S. Jaffe, The 2016 revision of the World Health Organization classification of lymphoid neoplasms, Blood. 127 (2016) 2375–2390.
[92] J. Tilgner, M. Herr, C. Ostertag, B. Volk, Validation of intraoperative diagnoses using smear preparations from stereotactic brain biopsies: intraoperative versus final diagnosis--influence of clinical factors, Neurosurgery. 56 (2005) 257-265-265.
[93] C.-H. Toh, M. Castillo, A.M.-C. Wong, K.-C. Wei, H.-F. Wong, S.-H. Ng, Y.-L. Wan, Primary cerebral lymphoma and glioblastoma multiforme: differences in diffusion characteristics evaluated with diffusion tensor imaging, AJNR Am. J. Neuroradiol. 29 (2008) 471–475.
[94] A. Verma, I. Kumar, N. Verma, P. Aggarwal, R. Ojha, Magnetic resonance spectroscopy - Revisiting the biochemical and molecular milieu of brain tumors, BBA Clin. 5 (2016) 170–178.
[95] V. Villani, B. Casini, A. Pace, L. Prosperini, C.M. Carapella, A. Vidiri, A. Fabi, M. Carosi, The Prognostic Value of Pyrosequencing-Detected MGMT Promoter Hypermethylation in Newly Diagnosed Patients with Glioblastoma, Dis. Markers. 2015 (2015) 604719.
[96] T. Watanabe, S. Nobusawa, P. Kleihues, H. Ohgaki, IDH1 mutations are early events in the development of astrocytomas and oligodendrogliomas, Am. J. Pathol. 174 (2009) 1149–1153.
[97] D.Y. Wen, W.A. Hall, D.A. Miller, E.L. Seljeskog, R.E. Maxwell, Targeted brain biopsy: a comparison of freehand computed tomography-guided and stereotactic techniques, Neurosurgery. 32 (1993) 407-412-413.
[98] P.Y. Wen, D.R. Macdonald, D.A. Reardon, T.F. Cloughesy, A.G. Sorensen, E. Galanis, J. Degroot, W. Wick, M.R. Gilbert, A.B. Lassman, C. Tsien, T. Mikkelsen, E.T. Wong, M.C. Chamberlain, R. Stupp, K.R. Lamborn, M.A. Vogelbaum, M.J. van den Bent, S.M. Chang, Updated response assessment criteria for high-grade gliomas: response

assessment in neuro-oncology working group, J. Clin. Oncol. Off. J. Am. Soc. Clin. Oncol. 28 (2010) 1963–1972.
[99] W. Wick, M. Platten, C. Meisner, J. Felsberg, G. Tabatabai, M. Simon, G. Nikkhah, K. Papsdorf, J.P. Steinbach, M. Sabel, S.E. Combs, J. Vesper, C. Braun, J. Meixensberger, R. Ketter, R. Mayer-Steinacker, G. Reifenberger, M. Weller, NOA-08 Study Group of Neuro-oncology Working Group (NOA) of German Cancer Society, Temozolomide chemotherapy alone versus radiotherapy alone for malignant astrocytoma in the elderly: the NOA-08 randomised, phase 3 trial, Lancet Oncol. 13 (2012) 707–715.
[100] D. Winkler, D. Lindner, A. Richter, J. Meixensberger, J. Schober, The value of intraoperative smear examination of stereotaxic brain specimens, Minim. Invasive Neurosurg. MIN. 49 (2006) 353–356.
[101] S.F. Witelson, Hand and sex differences in the isthmus and genu of the human corpus callosum. A postmortem morphological study, Brain J. Neurol. 112 (Pt 3) (1989) 799–835.
[102] L.-L. Yang, Y.-N. Huang, Z.-T. Cui, Clinical features of acute corpus callosum infarction patients, Int. J. Clin. Exp. Pathol. 7 (2014) 5160–5164.
[103] S. Zouaoui, A. Darlix, P. Fabbro-Peray, H. Mathieu-Daudé, V. Rigau, M. Fabbro, F. Bessaoud, L. Taillandier, F. Ducray, F. Bauchet, M. Wager, T. Faillot, L. Capelle, H. Loiseau, C. Kerr, P. Menei, H. Duffau, D. Figarella-Branger, O. Chinot, B. Trétarre, L. Bauchet, Oncological patterns of care and outcomes for 265 elderly patients with newly diagnosed glioblastoma in France, Neurosurg. Rev. 37 (2014) 415-423-424.
[104] S. Zouaoui, A. Darlix, P. Fabbro-Peray, H. Mathieu-Daudé, V. Rigau, M. Fabbro, F. Bessaoud, L. Taillandier, F. Ducray, F. Bauchet, M. Wager, T. Faillot, L. Capelle, H. Loiseau, C. Kerr, P. Menei, H. Duffau, D. Figarella-Branger, O. Chinot, B. Trétarre, L. Bauchet, Oncological patterns of care and outcomes for 265 elderly patients with newly diagnosed glioblastoma in France, Neurosurg. Rev. 37 (2014) 415-423-424.
[105] S. Zouaoui, V. Rigau, H. Mathieu-Daudé, A. Darlix, F. Bessaoud, P. Fabbro-Peray, F. Bauchet, C. Kerr, M. Fabbro, D. Figarella-Branger, L. Taillandier, H. Duffau, B. Trétarre, L. Bauchet, Société française de neurochirurgie (SFNC) et le Club de neuro-oncologie de la SFNC, Société française de neuropathologie (SFNP), Association des neuro-oncologues d'expression française (ANOCEF), [French brain tumor database: general results on 40,000 cases, main current applications and future prospects], Neurochirurgie. 58 (2012) 4–13.

VIII. Serment d'Hippocrate

Au moment d'être admis à exercer la médecine, je promets et je jure d'être fidèle aux lois de l'honneur et de la probité.

Mon premier souci sera de rétablir, de préserver ou de promouvoir la santé dans tous ses éléments, physiques et mentaux, individuels et sociaux.

Je respecterai toutes les personnes, leur autonomie et leur volonté, sans aucune discrimination selon leur état ou leurs convictions. J'interviendrai pour les protéger si elles sont affaiblies, vulnérables ou menacées dans leur intégrité ou leur dignité. Même sous la contrainte, je ne ferai pas usage de mes connaissances contre les lois de l'humanité.

J'informerai les patients des décisions envisagées, de leurs raisons et de leurs conséquences.

Je ne tromperai jamais leur confiance et n'exploiterai pas le pouvoir hérité des circonstances pour forcer les consciences.

Je donnerai mes soins à l'indigent et à quiconque me les demandera. Je ne me laisserai pas influencer par la soif du gain ou la recherche de la gloire.

Admis dans l'intimité des personnes, je tairai les secrets qui me seront confiés. Reçu à l'intérieur des maisons, je respecterai les secrets des foyers et ma conduite ne servira pas à corrompre les moeurs.

Je ferai tout pour soulager les souffrances. Je ne prolongerai pas abusivement les agonies. Je ne provoquerai jamais la mort délibérément.

Je préserverai l'indépendance nécessaire à l'accomplissement de ma mission. Je n'entreprendrai rien qui dépasse mes compétences. Je les entretiendrai et les perfectionnerai pour assurer au mieux les services qui me seront demandés.

J'apporterai mon aide à mes confrères ainsi qu'à leurs familles dans l'adversité.

Que les hommes et mes confrères m'accordent leur estime si je suis fidèle à mes promesses ; que je sois déshonoré et méprisé si j'y manque.