



**HAL**  
open science

# Variations anatomiques de la vascularisation veineuse de la face et applications cliniques aux lambeaux et à la transplantation faciale

Caroline Mage

► **To cite this version:**

Caroline Mage. Variations anatomiques de la vascularisation veineuse de la face et applications cliniques aux lambeaux et à la transplantation faciale . Médecine humaine et pathologie. 2016. dumas-01418090

**HAL Id: dumas-01418090**

**<https://dumas.ccsd.cnrs.fr/dumas-01418090>**

Submitted on 16 Dec 2016

**HAL** is a multi-disciplinary open access archive for the deposit and dissemination of scientific research documents, whether they are published or not. The documents may come from teaching and research institutions in France or abroad, or from public or private research centers.

L'archive ouverte pluridisciplinaire **HAL**, est destinée au dépôt et à la diffusion de documents scientifiques de niveau recherche, publiés ou non, émanant des établissements d'enseignement et de recherche français ou étrangers, des laboratoires publics ou privés.

**Université de Bordeaux**

U.F.R. DES SCIENCES MEDICALES

Année 2016

N° 3091

Thèse pour l'obtention du

**DIPLOME D'ETAT DE DOCTEUR EN MEDECINE**

Qualification en Chirurgie Générale

Présentée et soutenue publiquement le 7 octobre 2016

Par **Caroline MAGE**

Née le 5 novembre 1985 à Nouméa, Nouvelle-Calédonie (988)

**VARIATIONS ANATOMIQUES DE LA VASCULARISATION  
VEINEUSE DE LA FACE ET APPLICATIONS CLINIQUES  
AUX LAMBEAUX ET A LA TRANSPLANTATION FACIALE**

Directeur de thèse

Docteur Mathieu LAURENTJOYE

Rapporteur

Professeur Bruno ELLA-NGUEMA

Membres du jury

Professeur Claire MAJOUFRE-LEFEBVRE

Présidente

Professeur Vincent CASOLI

Juge

Professeur Michel MONTAUDON

Juge

Docteur Mathieu BONDAZ

Juge

Professeur Bruno ELLA-NGUEMA

Membre invité

## REMERCIEMENTS

**A Madame le Professeur Claire MAJOUFRE-LEFEBVRE, présidente de jury,**

**Professeur des Universités**

**Praticien Hospitalier dans le service de Chirurgie maxillo-faciale, Centre François-Xavier Michelet, Groupe Hospitalier Pellegrin, CHU de Bordeaux**

**Chef de Service de Chirurgie maxillo-faciale du Centre François-Xavier Michelet.**

Je suis passée dans votre service pour découvrir le monde de la chirurgie en début de 4<sup>e</sup> année de médecine. J'y ai découvert non seulement la chirurgie mais aussi cette spécialité qu'est la chirurgie maxillo-faciale, qui m'était totalement inconnue et dont je suis tombée amoureuse. Malgré d'autres stages en chirurgie, je suis restée fidèle à mon premier choix et je suis devenue interne dans votre service. Vous m'avez appris la chirurgie maxillo-faciale carcinologique et je reste admirative de votre énergie et de votre rapidité chirurgicale. Je vous remercie de me faire l'honneur d'accepter la présidence de ce jury de thèse.

**A Monsieur le Professeur Vincent CASOLI, membre du jury,**

**Professeur des Universités**

**Praticien Hospitalier dans le service de Chirurgie plastique, reconstructrice et esthétique, brûlés et transgenres, Centre François-Xavier Michelet, Groupe Hospitalier Pellegrin, CHU de Bordeaux**

**Professeur d'Anatomie au Laboratoire d'Anatomie de la faculté de Médecine, Bordeaux.**

Vos travaux sur les lambeaux sont remarquables. J'espère, par ce travail, apporter des informations complémentaires sur les variations anatomiques veineuses faciales et leur bilan scanographique préopératoire. Vous m'honorez en acceptant de juger ce travail.

**A Monsieur le Professeur Michel MONTAUDON, membre du jury,**

**Professeur des Universités**

**Praticien Hospitalier dans le service d'Imagerie Médicale, Radiologie Diagnostique & Thérapeutique, Hôpital Haut-Lévêque, CHU de Bordeaux**

**Professeur d'Anatomie au Laboratoire d'Anatomie de la faculté de Médecine, Bordeaux.**

Je me suis plongée dans le monde de la radiologie et du scanner pour effectuer cette thèse. Je vous remercie d'accepter de juger ce travail.

**A Monsieur le Docteur Mathieu BONDAZ, membre du jury,**

**Praticien Hospitalier dans le service de Chirurgie maxillo-faciale, Centre François-Xavier Michelet, Groupe Hospitalier Pellegrin, CHU de Bordeaux.**

J'ai partagé avec toi, en garde, quelques cas aussi inattendus que mémorables, allant de la nécrose totale de face sous noradrénaline au patient avec sa corne de diable sortant en temporal... « Le pouvoir du chat noir ! ». Merci pour ta formation et ta rigueur. Par cette thèse, je poursuis ton travail, et je te remercie de faire parti de mon jury aujourd'hui.

**Au Professeur ELLA-NGUEMA, rapporteur de thèse et membre invité,**

**Professeur des Universités**

**Praticien Hospitalier dans le service d'Odontologie et de pathologie buccale, Hôpital Saint-André, CHU de Bordeaux**

**Professeur d'Odontologie spécialité Anatomie et Physiologie au Laboratoire d'Anatomie de la faculté de Médecine, Bordeaux.**

Je vous ai régulièrement croisé au laboratoire d'Anatomie avant que nous commençons à travailler ensemble pour mon Master 1 puis à l'occasion de mon D.U d'Anatomie cranio-faciale et cervicale. Je vous remercie de l'intérêt que vous portez à mon travail en acceptant de juger cette thèse. Au plaisir de retravailler avec vous prochainement.

**A Monsieur le Docteur Mathieu LAURENTJOYE, directeur de thèse,**

**Ancien Maître de Conférences Universitaires**

**Chirurgien maxillo-facial libéral à la Polyclinique de Bordeaux Nord, Aquitaine.**

Tu as su me proposer un sujet de thèse qui ralliait mon envie d'aborder de près ou de loin la transplantation faciale, qui me passionne. Je me suis plongée dans ce travail depuis 2 ans maintenant, et tu as toujours été présent et disponible pour me remettre dans la bonne direction, notamment quand je partais dans des considérations philosophiques et me remotiver dans les périodes de travail fastidieuses. J'espère avoir été à la hauteur de l'exigence que tu attendais de moi et de cette thèse. Je te remercie de m'avoir transmis ta rigueur, ton amour du travail bien-fait au millimètre près et d'avoir été disponible et à mon écoute pendant ces années.

A Monsieur le Professeur François SIBERCHICOT,

Votre calme en toutes circonstances, votre pédagogie envers nous, les internes mais aussi envers les jeunes étudiants en médecine, votre envie de nous transmettre vos connaissances chirurgicales sont des qualités remarquables. Je vous remercie de m'avoir enseigné votre méticulosité et votre savoir.

A Madame le Docteur Anne-Sophie RICARD,

Opérer à tes côtés a toujours été un plaisir. Tu as l'art de transmettre tes connaissances dans un climat de travail serein et détendu. D'ailleurs, tes confrères et tes patients te le rendent bien. Je te remercie pour ta gentillesse et ta bonne humeur.

A Madame le Professeur Dominique LIGUORO,

Je n'étais qu'une étudiante parmi 800 autres dans cet amphithéâtre de première année de médecine mais vous étiez l'une des rares personnes à obtenir le calme et l'attention de nous tous. Votre charisme et votre savoir m'ont captivé depuis le début, et je ne pensais pas qu'un jour, vous m'aideriez personnellement à injecter une tête pour ma thèse, que d'émotions ! Je vous remercie de votre gentillesse et de votre disponibilité.

A Monsieur le Docteur Jérôme BERGE,

Merci de m'avoir éclairé sur les techniques d'imagerie et leur complexité. Je ne compte plus les heures passées en salle d'interprétation dans le monde de la radiologie. Vous vous êtes montré disponible et je vous en remercie.

A Monsieur le Professeur DEVAUCHELLE,

Merci Professeur d'avoir répondu si rapidement et si gentiment à mes mails. Vous m'avez apporté des détails sur la réalisation de vos transplantations faciales qui m'ont été fort utiles. Sachez que je ne me lasserai jamais de vous écouter en congrès. J'adore la dimension littéraire et philosophique de vos présentations. Au plaisir de discuter un jour de vive voix avec vous.

A Monsieur le Professeur Philippe CAIX,

En débutant ma thèse d'anatomie, je redoutais déjà vos questions lors du jour J, mais vous êtes parti trop tôt. Charisme incroyable, foncièrement gentil, passionné d'anatomie et excellent pédagogue, je ne vous oublierai pas.

A mes chefs de cliniques bordelais, Alice, Marion et Stéphanie. Merci pour votre formation.

A mes chefs marseillais,

Au Pr Chossegros qui m'a fait découvrir la pathologie des glandes salivaires allant de la « taille » jusqu'au « Stone Breaker ».

Au Dr Cheynet et à sa gentillesse pour m'apprendre les petits secrets des ostéotomies et à qui je ne veux jamais rendre les instruments.

A Audrey, Rémy, Charles, et Eugénie pour leur bonne humeur en toutes circonstances.

A mes chefs libournais, Dr Guérin, Dr Lebreton, Sophie, Lilia, Julien, Frédéric et Pierre-Manuel: vous m'avez éclairé sur la chirurgie endo-nasale et ses mystères, je vous en remercie.

Au Dr Chaussende de Mont de Marsan, qui m'a fait découvrir le monde de la chirurgie lors de mon premier semestre, dans la gentillesse et la bonne humeur.

A mes co-internes bordelais,

Quentin et Gabrielle, sur qui j'ai pu compter pendant tous ces semestres ensemble. A notre avenir de « co-chefs » ensemble.

Elliot et Charlie pour leur bonne humeur permanente et à tous mes autres co-internes: Adrien, Amine, Camille, Stéphanie H., Marie-Pierre, Mathilde, Maïlys, Nina et Florian.

A mes co-internes marseillais : Jacinthe, reste toujours « A fond Lafont », Nicolas et ses bonnes blagues, Pierre-Antoine « Il y a une BAT à faire à la Timone ! », Sébastien inséparable de sa nouvelle lampe à polymériser, Anne-Claire, Mélanie et Ivan, avec qui j'ai passé un excellent semestre mais pour qui je viendrais toujours « du Nord », vous allez me manquer.

A André et au personnel du laboratoire d'Anatomie de la faculté de Bordeaux pour sa disponibilité et sa gentillesse.

A Ghislaine et à toutes les belles grimaces que tu as pu apprendre à nos patients.

A nos secrétaires de chirurgie maxillo-faciale, ainsi qu'aux équipes soignantes du service, de l'ambulatoire, des soins et du bloc opératoire, et plus largement au personnel médical et paramédical des hôpitaux de Bordeaux, Mont-de-Marsan, Libourne et Marseille.

A Alexis,

Merci pour ton soutien depuis toutes ces années, pour ton écoute et tes encouragements. Tu as toujours cru en moi et tu as toujours trouvé l'attitude et les mots justes pour m'apaiser.

On va continuer nos voyages et notre passion pour le « plein air », les animaux, la plongée, la voile, le surf, l'escalade, la musique, et bien d'autres... A notre avenir ensemble.

Petite dédicace à Gibson qui a adoré se joindre à moi tout au long de ce travail de thèse.

A mes parents,

Merci pour votre soutien, votre amour et votre implication dans mes études depuis toute petite. Vous m'avez inculqué la rigueur, la curiosité et la soif de connaissances, c'est aussi grâce à vous que j'en suis là aujourd'hui et je vous en remercie.

A ma sœur Sophie,

Merci d'avoir été présente et à mon écoute même si parfois je te faisais enrager.

Tu as su avec ta sagesse et ton calme, cerner mon caractère de « tête brûlée » et de tornade. Je sais que tu aurais adoré être présente aujourd'hui, mais tu seras dans mon cœur.

L'Atlantique nous sépare désormais mais « loin des yeux, près du cœur ».

A mes grands-parents Francine et Michel,

Merci d'avoir été aussi présents et affectueux depuis toujours, et de l'être encore aujourd'hui.

Vous avez fait preuve de beaucoup de patience.

... Sur les traces de mon grand-père... mais première femme médecin de la famille.

A Philippe, à toi la retraite et à moi le début de la vie professionnelle, mais à nous, l'art du potager et de semer les graines du bonheur au quotidien. Merci d'être toujours présent, disponible et à mon écoute.

A Catherine, à nos prochaines balades en Méditerranée sur Haïnaluco, et au non-visionnage du sport à la télé. Un jour, on ira au Mucem.

A ma nièce Clara et à mon neveu Tom que j'adore, sauf pour les réveils matinaux !

A mon beau-frère Frédéric, un vrai poisson dans l'eau, toujours aux 4 coins du monde.

A Manette et Mamy Hélène, parties trop tôt, je pense à vous aujourd'hui.

A mes cousins, cousines, oncles, tantes et à toute ma famille.

A ma famille cherbourgeoise, Eliane, Etienne et Florent.

A mes amis cherbourgeois, Gaby, Pétia, Baptiste, Anthony, Montricycle et Sylvette.

Vous êtes mes rayons de soleil dans ce climat humide, je suis devenue normande par adoption.

A Ségolène, 20 ans maintenant que l'on se connaît et que d'épreuves traversées ensemble. A toutes nos années de danse, d'école, de voyages et de trek du bout du monde en Patagonie, avec ses paysages et cet isolement que j'aime tant, et son manque de vivres, souvenir gravé à jamais...

A mes amis d'enfance, Benjamin, Guillaume, Laurent, Cécilia et Clémence qui me connaissent si bien.

A mes amis rochelais, Estelle, David, Mathieu, Babar, à nos sorties surf, bateau et plage, à nos soirées à la Guignette, à la Pergola et au Bastion via les vignes en vélo.

A mes amis nantais, Poune, Bini, Momo, Claire et Clairie.

A mes amis bordelais, Clarisse, Charlotte, Marie, Nathalie, Bastien et Stéphanie, merci pour cette bonne ambiance au bloc et pour tes précieux conseils.

A mes amis parisiens, Marie, Thomas, Amandine et Grigri, à Avoriaz ou en Guadeloupe.

A ma famille et amis des 4 coins du monde, la famille Fawcett d'Iowa, Jojo et Je du « Caillou », Marion, Aurélie, Victoria et Kévin de la Réunion.

A Hélène, tu es partie trop tôt, trop vite et trop brutalement. Tu as laissé une trace gravée à jamais dans mon cœur. J'aurai tant aimé que tu sois présente aujourd'hui.



**TABLE DES MATIERES** **8**

---

**LISTE DES ABREVIATIONS** **11**

---

**LISTE DES FIGURES, PHOTOS ET TABLEAUX** **13**

---

**INTRODUCTION** **18**

---

I. Prérequis sur la vascularisation veineuse de la face et sur la veine faciale	20
1. Morphogenèse de la vascularisation veineuse de la face	20
2. Territoires veineux de la face	22
3. Vascularisation veineuse de la face	23
3.1. La VJI	23
3.1.1. Veine faciale	24
3.1.2. Veine linguale	27
3.1.3. Veine thyroïdienne supérieure	28
3.1.4. Tronc thyro-linguo-facial	29
3.2. La VJE	30
3.3. La VJA	33
3.4. La VJP	34
3.5. Anastomoses veineuses	34
II. Les lambeaux libres	36
III. La transplantation faciale	38
1. Définition de la transplantation versus greffe	38
2. Historique de la transplantation d'organes	38
3. La transplantation faciale	39
3.1. Les premiers cas	39
3.2. Technique chirurgicale de prélèvement du lambeau chez le donneur	41
3.2.1. Technique chirurgicale de prélèvement du lambeau chez le donneur dans la transplantation des 2/3 inférieurs du visage	41
3.2.2. Technique chirurgicale de prélèvement du lambeau chez le donneur dans la transplantation totale du visage	43
3.3. Les conditions de prélèvement	44
3.4. Difficultés éthiques et philosophiques	45
3.5. Problèmes des traitements antirejet	46

3.6. Situation actuelle	47
<b>OBJECTIFS DE L'ETUDE</b>	<b>50</b>
<b>MATERIELS ET METHODES</b>	<b>51</b>
1. Etude anatomique	51
1.1. Etude anatomique sur sujets anatomiques formolés	51
1.2. Etude anatomique sur sujet frais injecté	51
2. Etude scanographique	53
2.1. Analyse scanographique avec reconstruction tridimensionnelle grâce au logiciel Osirix Lite®	53
2.2. Analyse statistique par un test de $\chi^2$	54
<b>RESULTATS</b>	<b>55</b>
1. Résultats des études anatomiques sur sujets formolés	55
1.1. Cas anatomique formolé n°1	55
1.2. Cas anatomique formolé n°2	56
1.3. Cas anatomique formolé n°3	58
1.4. Cas anatomique formolé n°4	59
1.5. Cas anatomique formolé n°5	60
1.6. Cas anatomique formolé n°6	61
1.7. Cas anatomique formolé n°7	62
2. Résultats de l'étude anatomique sur sujet frais	64
2.1. Cas anatomique frais gauche (cas n°8)	64
2.2. Cas anatomique frais droit (cas n°9)	66
3. Résultats de l'analyse tridimensionnelle	69
3.1. Résultats de l'analyse scanographique avec reconstruction tridimensionnelle grâce au logiciel Osirix Lite®	69
3.1.1. TDM de patients PMO	69
3.1.2. TDM crâne-TSA chez des patients venant pour diverses plaintes	73
3.1.3. TDM crâne avec TSA double injection (TDM perfusion crâne) admis pour suspicion d'AVC	76
3.2. Résultats de l'analyse statistique par un test de $\chi^2$	81
<b>DISCUSSION</b>	<b>83</b>

1. Variations anatomiques du trajet de la veine faciale	83
2. Variations anatomiques de terminaison de la veine faciale	86
2.1. Terminaison de la veine faciale « non vue »	86
2.2. Terminaison de la veine faciale	86
2.2.1. Terminaison de la veine faciale dans la VCE	86
2.2.2. Terminaison de la veine faciale dans la VJI	86
2.2.3. Terminaison de la veine faciale dans la VJE	87
2.2.4. Terminaison de la veine faciale dans la VJA	96
2.2.5. Terminaison de la veine faciale trans-parotidienne	96
2.2.6. Terminaison de la veine faciale dans la veine sous-clavière	97
3. Examen diagnostic	97
3.1. Angio-TDM et analyse statistique	97
3.2. Autres examens d'imagerie	98
3.3. Intérêts cliniques (transplantations et autres applications)	101
<b><u>CONCLUSIONS ET PERSPECTIVES</u></b>	<b>103</b>
<b><u>BIBLIOGRAPHIE</u></b>	<b>104</b>
<b><u>SERMENT D'HIPPOCRATE</u></b>	<b>110</b>

## LISTE DES ABREVIATIONS

## ABREVIATIONS FRANCAISES

VJI : veine jugulaire interne  
VJE : veine jugulaire externe  
VJA : veine jugulaire antérieure  
VJP : veine jugulaire postérieure  
VTS : veine thyroïdienne supérieure  
VF : veine faciale  
VL : veine linguale  
LF : linguo-facial  
TLF : thyro-linguo-facial  
LT : linguo-thyroïdien  
SCM : muscle sterno-cléido-mastoïdien  
VCS : veine cave supérieure  
VCI : veine cave inférieure  
ATM : articulation temporo-mandibulaire  
CCNE : Comité Consultatif National d’Ethique  
SMAS : système musculo-aponévrotique superficiel  
H : homme  
F : femme  
ACE : artère carotide externe  
ACI : artère carotide interne  
3D : trois dimensions  
TDM : tomodensitométrie  
IRM : imagerie par résonance magnétique  
TSA : troncs supra-aortiques  
VRM : veine rétro-mandibulaire  
AVC : accident vasculaire cérébral  
TAP : thoraco-abdomino-pelvien  
ARM : angio-IRM

## ABREVIATIONS ANGLAISES DES FIGURES ET PHOTOS

FV : veine faciale

PRMV : segment postérieur de la veine rétro-mandibulaire

ARMV : segment antérieur de la veine rétro-mandibulaire

SMV : veine sous-mandibulaire

AJV : veine jugulaire antérieure

EJV : veine jugulaire externe

SV : veine sous-clavière

MV : veine maxillaire

AD : segment antérieur de la veine maxillaire

PD : segment postérieur de la veine maxillaire

AEJV : VJE atypique

STV : veine temporale superficielle

AV : veine anormale

IJV : VJI

## **LISTE DES FIGURES**

<i>Figure 1: Schéma de la vascularisation veineuse superficielle de la tête et du cou (vue de profil droit) d'après Kamina (1).....</i>	<i>18</i>
<i>Figure 2: Schématisation de la morphogenèse de la vascularisation veineuse cervicale (4<sup>e</sup> semaine de vie in-utéro).....</i>	<i>21</i>
<i>Figure 3: Schématisation de la morphogenèse de la vascularisation veineuse cervicale (50<sup>e</sup> jour in-utero).....</i>	<i>21</i>
<i>Figure 4: Schématisation des territoires veineux (vue de profil gauche) d'après Chevrel et Fontaine (2).....</i>	<i>22</i>
<i>Figure 5: Schématisation des veines profondes du cou d'après Kamina (1).....</i>	<i>23</i>
<i>Figure 6: Schématisation du tronc thyro-linguo-facial et de ces affluents (vue de profil droit) d'après Paturet (3).....</i>	<i>25</i>
<i>Figure 7: Schématisation des veines linguales, veines affluentes de la VJI d'après Kamina (vue de profil droit) (1).....</i>	<i>27</i>
<i>Figure 8: Schématisation des veines jugulaires et du tronc thyro-linguo-facial d'après Rouvière (vue de profil droit) (4).....</i>	<i>30</i>
<i>Figure 9: Schématisation du système veineux superficiel de la tête et du cou: VJE et VJA d'après Chevrel et Fontaine (vue de face) (2).....</i>	<i>31</i>
<i>Figure 10: Schématisation de la VJA, vue de face d'après S.Grégoire (5).....</i>	<i>34</i>
<i>Figure 11: Schématisation des anastomoses entre la veine maxillaire (VJE) et la veine faciale (VJI) au niveau des plexus ptérygoïdiens, d'après Chevrel et Fontaine (2).....</i>	<i>35</i>
<i>Figure 12: Schématisation de la veine rétro-mandibulaire, permettant la communication entre la VJI et la VJE, d'après Grégoire (5).....</i>	<i>35</i>
<i>Figure 13: Schématisation de la procédure chirurgicale de la greffe partielle de visage. Le schéma montre les anastomoses vasculaires des 2 artères (rouge) et des 2 veines (bleu) faciales, les sutures du nerf maxillaire (V2) et du nerf alvéolaire inférieur (V3) (jaune), les</i>	

<i>sutures de la branche inférieure gauche du nerf facial (croix verte) et les sutures musculo-musculaires des petit et grand zygomatique, et du risorius.....</i>	<i>41</i>
<i><u>Figure 14</u> : Prélèvement du complexe naso-labial, d'après l'Atlas d'anatomie humaine de Sobotta (6).....</i>	<i>48</i>
<i><u>Figure 15</u> : Schématisation de la dissection cas n°1.....</i>	<i>56</i>
<i><u>Figure 16</u>: Schématisation de la dissection cas n°2.....</i>	<i>57</i>
<i><u>Figure 17</u>: Schématisation du profil gauche de la tête fraîche.....</i>	<i>65</i>
<i><u>Figure 18</u> : Schématisation de la formation « classique » de la VJE et de la veine faciale commune d'après Balachandra (7).....</i>	<i>88</i>
<i><u>Figure 19</u> : Schématisation de la photo 26 (7).....</i>	<i>89</i>
<i><u>Figure 20</u>:Représentation schématique de l'anatomie cervico-faciale normale, puis des cas 1 et du cas 2, d'après Pai.....</i>	<i>90</i>
<i><u>Figure 21</u> : Schématisation d'une variation anatomique veineuse : absence de la VRM, entraînant la division de la veine maxillaire, la formation d'une VJE atypique et la présence d'une veine anormale d'après Patil.....</i>	<i>92</i>

## LISTE DES PHOTOS

<i>Photo 1: Photo de l'hémiface gauche d'un sujet cadavérique frais mettant en évidence le trajet de la veine faciale.....</i>	<i>24</i>
<i>Photo 2: Photo d'un lambeau antébrachial à pédicule radial (Service de chirurgie maxillo-faciale, Centre François-Xavier Michelet, Bordeaux).....</i>	<i>37</i>
<i>Photo 3: Photo de prélèvement d'un lambeau de fibula gauche (Service de chirurgie maxillo-faciale, Centre François-Xavier Michelet, Bordeaux).....</i>	<i>37</i>
<i>Photo 4: Prise d'empreinte faciale avant prélèvement, sur cadavre, d'après Paraskevas (8).....</i>	<i>46</i>
<i>Photo 5: Mise en place du latex coloré au niveau des axes vasculaires cervicaux et clampage.....</i>	<i>52</i>
<i>Photo 6: Cas n°1 hémiface droite.....</i>	<i>55</i>
<i>Photo 7: Cas n°2 hémiface gauche.....</i>	<i>57</i>
<i>Photo 8: Cas n°3 hémiface gauche.....</i>	<i>58</i>
<i>Photos 9 &amp; 10: Cas n°4 hémiface gauche.....</i>	<i>59</i>
<i>Photo 11: Cas n°5 hémiface droite.....</i>	<i>60</i>
<i>Photos 12: Cas n°6 hémiface gauche, vu en entier.....</i>	<i>61</i>
<i>Photo 13: Cas n°6 hémiface gauche, centré sur le tronc TLF.....</i>	<i>62</i>
<i>Photo 14: Cas n°7 hémiface gauche, vu en entier.....</i>	<i>63</i>
<i>Photo 15: Cas n°7 hémiface gauche, centré sur le tronc LF.....</i>	<i>63</i>
<i>Photo 16: Profil gauche de la tête fraîche centré sur le tronc thyro-linguo-facial (VRM tenue dans la pince).....</i>	<i>64</i>
<i>Photo 17: Profil droit de tête fraîche.....</i>	<i>66</i>
<i>Photo 18: Profil droit de tête fraîche injectée centré sur le tronc linguo-thyroïdien.....</i>	<i>67</i>



<i>Photo 19: Veine faciale trans-parotidienne en reconstruction scanographique tridimensionnelle, comme vue dans ce groupe de patients.....</i>	<i>76</i>
<i>Photo 20: Exemple de veine communicante basse entre VJI et VJE sur un profil droit lors d'une reconstruction 3D par le logiciel Osirix.....</i>	<i>78</i>
<i>Photo 21: Tronc LF dans la VJI en regard de la branche horizontale mandibulaire.....</i>	<i>80</i>
<i>Photo 22: Dissection cadavérique montrant la formation de la veine faciale commune et la veine auriculaire postérieure se drainant dans la VJI, après réunion avec la veine faciale commune, d'après Balachandra (7).....</i>	<i>89</i>
<i>Photo 23: Dissection cadavérique montrant la formation d'une VJE anormale d'après Chauhan (9).....</i>	<i>91</i>
<i>Photo 24: Dissection cadavérique des régions temporales et infra-temporales montrant l'absence de veine rétro-mandibulaire, la division de la veine maxillaire (MV) en antérieure (AD) et postérieure (PD), la formation d'une VJE atypique (AEJV) née de l'union des veine temporale superficielle (STV) et du segment postérieure de la veine maxillaire, et la présence d'une veine anormale (AV) se drainant dans la VJI (IJV) d'après Patil.....</i>	<i>92</i>
<i>Photo 25: Dissection cadavérique du cou et de la région pectorale gauche montrant la VJE et la veine céphalique, d'après Nayak (10).....</i>	<i>93</i>
<i>Photo 26: Dissection cadavérique cervico-faciale droite montrant la localisation de la VJE et de la veine faciale commune, d'après Shetty (11).....</i>	<i>94</i>
<i>Photo 27: Photo montrant l'existence et le trajet d'une deuxième VJE, d'après Shenoy.....</i>	<i>95</i>
<i>Photo 28: Dissection cadavérique du trajet de la veine faciale droite se drainant dans la VTS. Les veines sont colorisées en bleu et les artères en rouge, d'après Peuker (12).....</i>	<i>96</i>
<i>Photo 29: Dissection cadavérique montrant la terminaison anormale de la veine faciale commune gauche dans la veine sous-clavière gauche d'après Prakash (13).....</i>	<i>97</i>
<i>Photo 30: Angiographie vue de profil, mettant en évidence la vascularisation veineuse de la face, la VF et son trajet oblique (CHU Bordeaux, Service de neuro-imagerie).....</i>	<i>99</i>
<i>Photos 31: Homme 45 ans avec volumineuse malformation veineuse jugale gauche d'après Blum.....</i>	<i>100</i>

## LISTE DES TABLEAUX

<i>Tableau 1: Tableau récapitulatif de l'ensemble de transplantations faciales faites jusqu'à ce jour (mai 2016) (14).....</i>	<i>50</i>
<i>Tableau 2 : Tableau récapitulatif des variations anatomiques sur 7 hémifaces formolées et sur les 2 hémifaces fraîches.....</i>	<i>71</i>
<i>Tableau 3 : Tableau récapitulatif des résultats d'analyse des TDM crâne-TSA des patients PMO.....</i>	<i>75</i>
<i>Tableau 4 : Tableau récapitulatif des résultats d'analyse des TDM crâne-TSA chez des patients venant pour diverses plaintes.....</i>	<i>78</i>
<i>Tableau 5 : Tableau récapitulatif des résultats d'analyse des TDM crâne avec TSA double injection (TDM perfusion crâne) admis pour suspicion d'AVC.....</i>	<i>82</i>
<i>Tableau 6 : Tableau récapitulatif des résultats d'analyse des séries TDM crâne-TSA chez des patients venant pour diverses plaintes+ TDM crâne avec TSA double injection admis pour suspicion d'AVC.....</i>	<i>89</i>

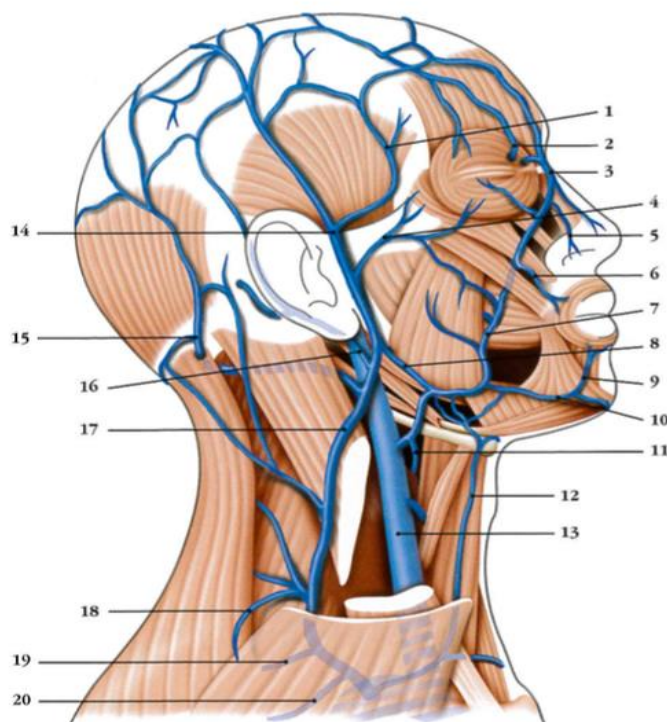
## INTRODUCTION

Il existe peu d'études concernant la description du réseau veineux facial, et moins encore concernant ses variations anatomiques, notamment celle de la veine faciale (15), contrairement aux nombreuses études retrouvées sur les variations anatomiques des artères (16) (17) (18).

Le visage est drainé par un réseau veineux facial antérieur et notamment les veines faciales, qui participent aux pédicules vasculaires lors des transplantations faciales (1). La veine faciale (VF) prend son origine à l'angle interne de l'œil, via la veine angulaire. Son trajet est oblique en bas et en arrière, dorsalement par rapport à l'artère faciale. Elle termine dans la veine jugulaire interne (VJI) classiquement via le tronc thyro-linguo-facial (TLF). A la fin de sa course, la veine faciale reçoit la veine rétro mandibulaire (VRM), branche de la veine jugulaire externe (VJE) permettant d'établir une anastomose entre les VJI et les VJE (1).

**FIG. 16.7. Veines superficielles de la tête et du cou**

1. v. temporale moyenne
2. v. supra-orbitaire
3. v. angulaire
4. v. transverse de la face
5. vv. nasales ext.
6. v. labiale sup.
7. v. faciale
8. v. rétro-mandibulaire
9. v. labiale inf.
10. v. submentale
11. v. thyroïdienne sup.
12. v. jugulaire ant.
13. v. jugulaire int.
14. v. temporale superficielle
15. v. occipitale
16. v. auriculaire post.
17. v. jugulaire ext.
18. anastomose avec la v. céphalique
19. v. transverse du cou
20. v. suprascapulaire



*Figure 1: Schéma de la vascularisation veineuse superficielle de la tête et du cou (vue de profil droit) d'après Kamina (1).*

Il y existe des variations anatomiques à cette description anatomique classique (10).

La connaissance de ces variations anatomiques est primordiale pour la réalisation de lambeaux libres, comme lors des allo-transplantations faciales. Les anastomoses chirurgicales des principaux pédicules faciaux sont nécessaires à la réussite de ce type de lambeau. Plusieurs auteurs recommandent d'ailleurs des investigations préopératoires chez un donneur en état de mort cérébrale avant toute transplantation (19). L'intérêt réside dans l'identification d'éventuelles variations vasculaires anatomiques, permettant aux chirurgiens d'adapter la dissection du lambeau chez le donneur.

Ce travail complète celui de Bondaz (20) qui, à partir de l'analyse de 330 angioscanners, a étudié les variations anatomiques de trajet de la veine faciale. La VF ne rejoignait pas le bord basilaire mais la région parotidienne de manière unilatérale droite dans 1 cas sur 660 hémifaces (330 patients) et bilatérale dans un autre cas sur 660 hémifaces. Pour ce type de variation, il a été supposé que la veine faciale se termine dans la VJE via la VRM ou une veine transverse de la face.

Nous avons voulu étudier plus en détails les trajets et terminaisons de la veine faciale et proposer l'examen le plus adapté pour le diagnostic de ses variations en raison de l'intérêt clinique qu'elle présente notamment pour la réalisation d'allo-transplantations faciales.

# I. Prérequis sur la vascularisation veineuse de la face et sur la veine faciale

## 1. Morphogenèse des veines de la face et du cou

La morphogenèse artério-veineuse de la face est complexe et peu détaillée dans la littérature. Elle débute à la 4<sup>e</sup> semaine de vie in-utéro, au moment de la plicature de l'embryon et s'installe dans le sens cranio-caudal. Elle est plus précoce que la morphogenèse lymphatique, qui ne débute que 15 jours plus tard.

Il existe dans la littérature très peu d'informations concernant la morphogenèse veineuse faciale qui est moins détaillée que celle du cou. La morphogenèse veineuse faciale est contemporaine de celles des artères.

La circulation veineuse primitive est divisée en trois systèmes à la fin de la 4<sup>e</sup> semaine de vie intra-utérine:

- système vitellin, pour le tractus gastro-intestinal et les dérivés de l'intestin
- système ombilical, pour le transport du sang oxygéné venant du placenta
- système cardinal, qui draine le sang de la tête, du cou et de la paroi du corps

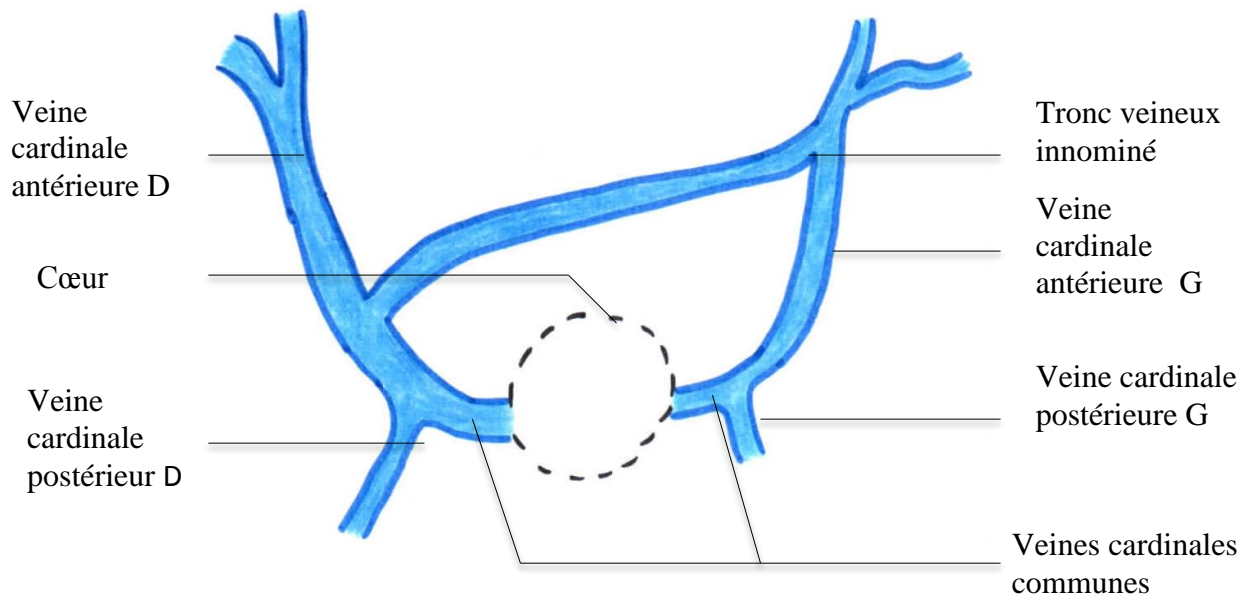
Au départ, ces systèmes sont bilatéraux et symétriques, et convergent vers les sinus veineux.

Le système cardinal intra-embryonnaire est composé des veines cardinales antérieures (supérieures) à la 4<sup>e</sup> semaine, qui deviendront la veine cave supérieure (VCS), et des veines cardinales postérieures (ou inférieures) qui deviendront la veine cave inférieure (VCI) et les veines iliaques. Plus précisément, la veine cardinale antérieure droite donnera la VCS et le futur tronc veineux brachio-céphalique droit. La veine cardinale antérieure gauche donnera la veine coronaire (2). Elles réunissent près du cœur pour donner les veines cardinales communes (14).

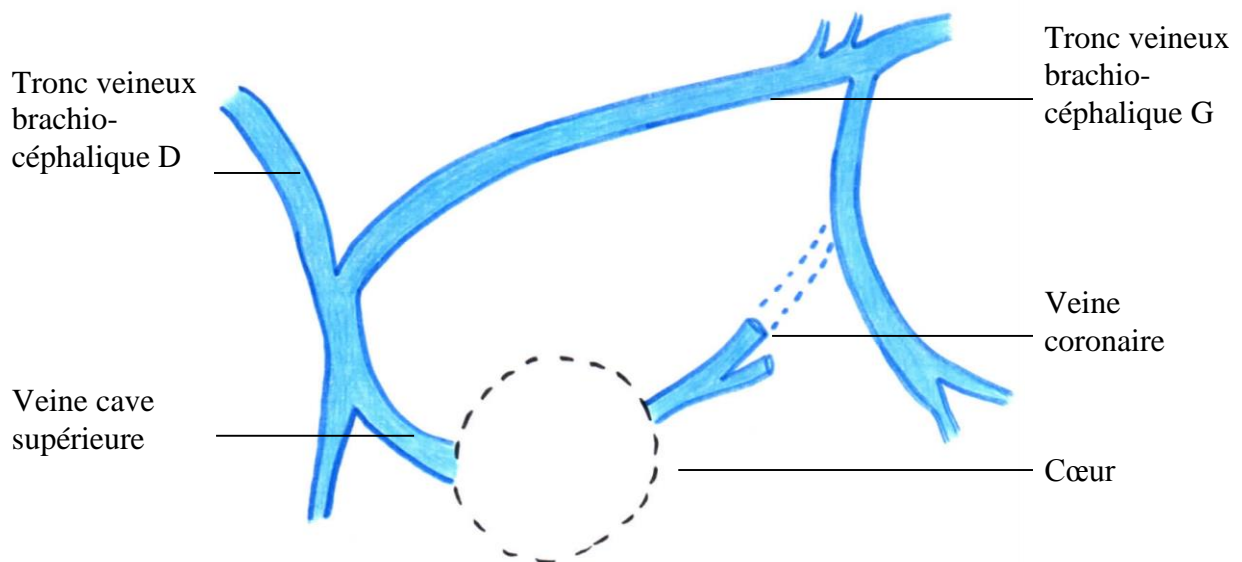
A J50, une anastomose médiane unit les veines cardinales antérieures : le tronc veineux innominé ou futur tronc veineux brachio-céphalique gauche. Tout le sang du côté gauche de la tête et du cou est envoyé via le tronc innominé dans la veine cardinale antérieure droite.

Les portions crânielles des veines cardinales antérieures donneront la VJI et les plexus veineux de la face donneront la VJE (2).

Aucune étude plus précise sur le réseau veineux facial n'existe d'après les recherches effectuées pour ce travail, contrairement aux artères (21)(22). Les remodelages des vaisseaux veineux primitifs sont probablement à l'origine des variations veineuses observées dans notre travail.



*Figure 2: Schématisation de la morphogenèse de la vascularisation veineuse cervicale (4<sup>e</sup> semaine de vie in-utéro).*



*Figure 3: Schématisation de la morphogenèse de la vascularisation veineuse cervicale (50<sup>e</sup> jour in-utero).*

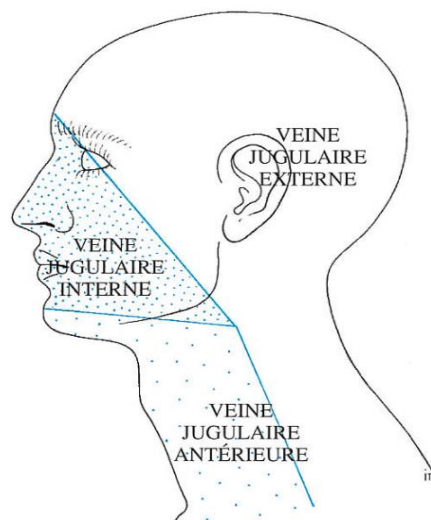
## 2. Territoires veineux de la face :

Le sang veineux de la tête et de la partie antérieure du cou se draine dans les VJI, VJE et les veines jugulaires antérieures (VJA) alors que la nuque et le scalp postérieur se drainent dans les veines vertébrales et les veines jugulaires postérieures (VJP). Toutes ces veines se jettent dans les veines sous-clavières, puis les troncs veineux brachio-céphaliques droit et gauche, puis dans la VCS.

Ces veines peuvent aussi être regroupées selon deux axes, un axe superficiel et un axe profond (23). Les veines de l'axe superficiel sont le plus souvent sous-cutanées et d'accès chirurgical aisé. Les veines de l'axe profond constituent le drainage viscéral.

La face peut se diviser en trois principaux territoires, chacun dépendant principalement d'une veine.

- la VJE draine le territoire du cuir chevelu, de la région parotidienne et de la région cervicale postérieure.
- la VJI draine le territoire centro-facial, tant superficiel que profond, allant du cantus interne de l'œil au bord basilaire de la mandibule.
- la VJA draine le territoire allant du bord basilaire de la mandibule jusqu'au creux sus-claviculaire (2).



*Figure 4: Schématisation des territoires veineux (vue de profil gauche) d'après Chevrel et Fontaine (2).*

### 3. Vascularisation veineuse de la face :

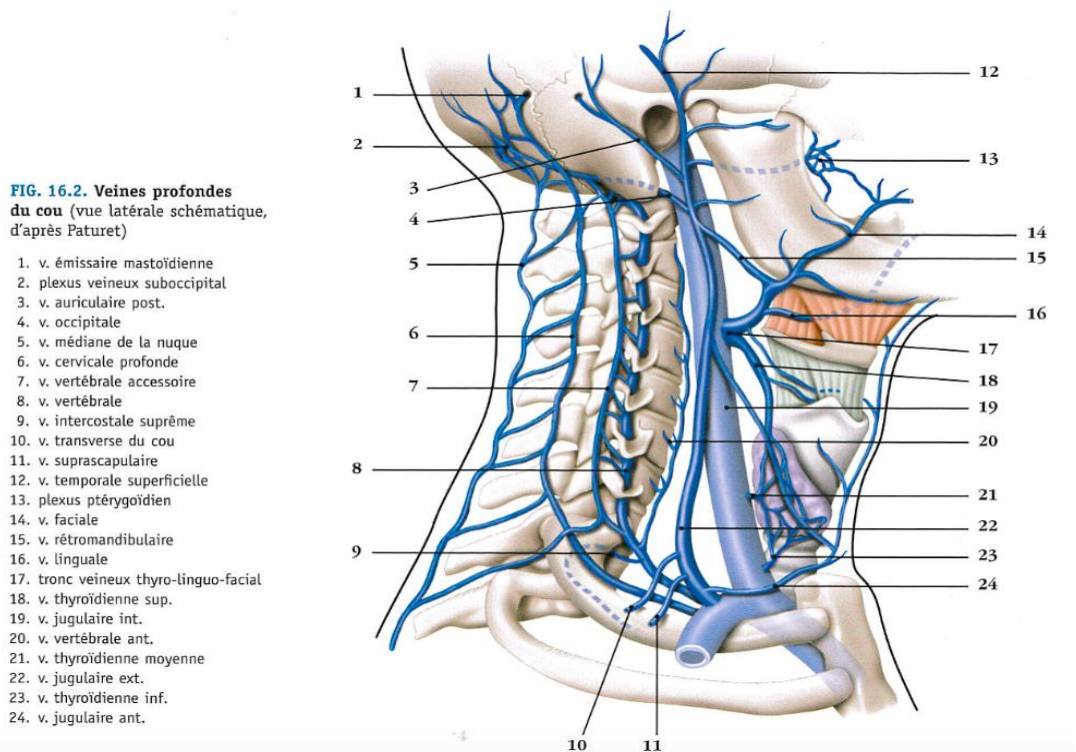
On décrira dans un premier temps la VJI, puis la VJE, la VJA et la VJP.

#### 3.1. La VJI:

La VJI est la veine principale chez l'Homme pour le drainage de la tête et du cou. Elle draine l'encéphale, le crâne, la face et la majeure partie du cou et mesure 15cm de long sur 10mm de diamètre. Elle trouve son origine au niveau du foramen jugulaire, faisant suite au sinus sigmoïde. Elle se termine en regard de l'extrémité sternale de la clavicule en s'anastomosant avec la veine sous-clavière pour former le TVBC. Elle est située dans la gaine carotidienne. Elle présente deux dilatations : une à son origine au niveau du golfe de la jugulaire, et une au niveau du sinus de la jugulaire, ainsi que deux valvules anti-retour à sa terminaison (15).

Elle présente de nombreuses afférentes dont les plus importantes sont les veines pharyngiennes, les veines thyroïdiennes moyennes et le tronc thyro-linguo-facial en regard de la grande corne de l'os hyoïde.

Le tronc TLF est constitué de la réunion des veines linguale, faciale et thyroïdienne supérieure (VTS).

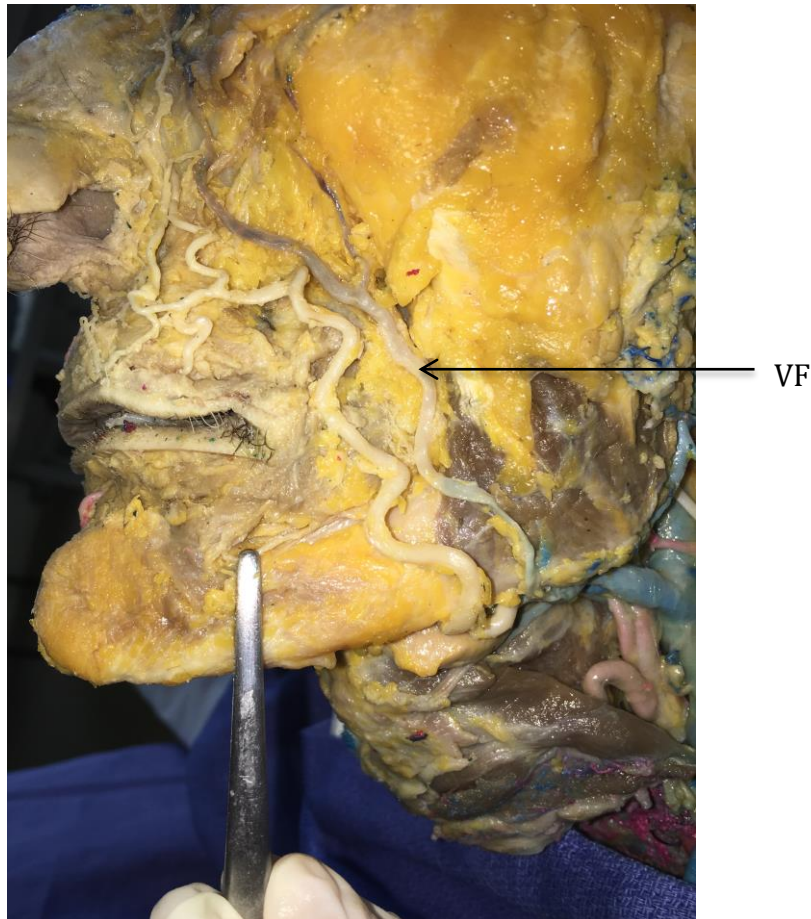


*Figure 5: Schématisation des veines profondes du cou (vue de profil droit) d'après Kamina (1).*



### 3.1.1. Veine faciale :

La veine faciale ou veine maxillaire externe ou veine faciale antérieure (par opposition à la veine faciale postérieure intra-parotidienne ou tronc temporo-maxillaire) est une veine volumineuse satellite de l'artère faciale (3).



*Photo 1: Photo de l'hémiface gauche d'un sujet cadavérique frais mettant en évidence le trajet de la veine faciale.*

Elle naît au niveau du canthus médial de l'œil, de l'union des veines supra-trochléaires et supra-orbitaires, sous le nom de veine angulaire (1)(15). A son origine, elle est anastomosée avec la veine controlatérale par une arcade transversale située sur le dos du nez : l'arcade nasale, qui reçoit les veines dorsales du nez ou nasales supérieures, et des veines frontales (3).

Elle descend en bas et en dehors dans le sillon naso-génien. Elle croise en avant le ligament palpébral interne et devient veine faciale, située en arrière de l'artère faciale.

Elle passe en avant du muscle élévateur commun de la lèvre supérieur et de l'aile du nez, et du muscle élévateur propre de la lèvre supérieure, puis s'engage en dessous des muscles petit et grand zygomatique. Elle longe ensuite la face latérale du muscle buccinateur, passe un peu en avant de la portion prémassétérine du canal de Sténon et croise obliquement la face superficielle du muscle masséter au niveau de son angle antéro-inférieur. Elle croise ensuite le bord inférieur de la branche horizontale du maxillaire inférieur pour s'engager immédiatement sous le grand muscle peaucier du cou. Devenue profonde, elle pénètre dans la loge sous-maxillaire et croise obliquement la face inféro-externe de la glande homonyme dans son tiers postérieur, et y imprime une gouttière. Elle traverse la partie la plus caudale de la bandelette maxillaire de Charpy pour aborder la région carotidienne où elle se termine, soit directement dans le tronc veineux thyro-linguo-facial, soit par un tronc commun avec la veine linguale : tronc veineux linguo-facial (LF) (3).

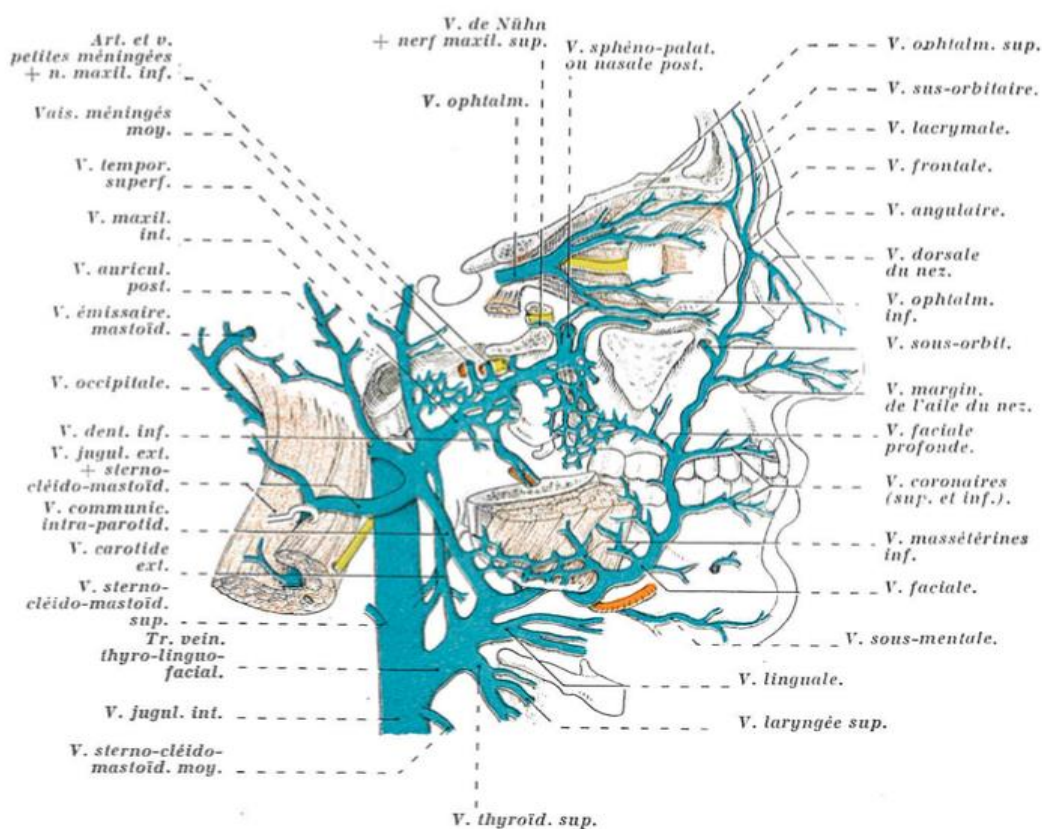


FIG. 434. — Tronc veineux thyro-linguo-facial et ses affluents. Origine de la veine jugulaire externe. Veines émissaires de la base du crâne. Plexus ptérygoïdiens et alvéolaire; côté droit (demi-schématique).

*Figure 6: Schématisation du tronc thyro-linguo-facial et de ces affluents (vue de profil droit) d'après Paturet (3).*

Dans son trajet, la veine occupe successivement trois régions :

- la face (d'où son nom), de l'angle interne de l'œil au bord inférieur du maxillaire inférieur, où elle est superficielle
- la loge sous-maxillaire, où elle est en contact de la glande du même nom, et entourée des ganglions sous-maxillaires (4)
- et la région carotidienne à sa terminaison, où elle devient de plus en plus profonde.

Dans son segment facial, elle est croisée superficiellement par les ramifications du nerf facial.

Dans son trajet, la veine faciale est légèrement sinueuse, elle est située en arrière de l'artère faciale ou à son contact au niveau de ses extrémités et s'en éloigne de 1,5 cm environ au niveau de la commissure labiale (3).

La veine faciale a de nombreuses branches collatérales.

Dans sa partie initiale, en tant que veine angulaire, elle reçoit :

- les veines frontales qui collectent le sang veineux superficiel de la région frontale,
- une anastomose venue de la veine sous-orbitaire, lorsque celle-ci ne se déverse pas directement dans une veine frontale du même côté,
- les veines du sac lacrymal,
- et les veines palpébrales (3).

Dans son segment facial, elle reçoit :

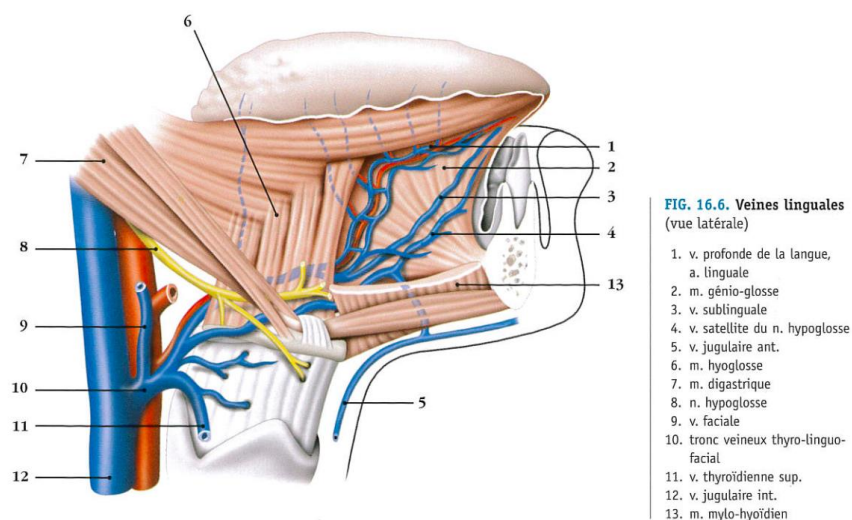
- les veines de l'aile du nez : la veine dorsale du nez, la veine ascendante de l'aile du nez, la veine marginale de l'aile du nez,
- la veine pré-zygomatique, qui provient de l'angle externe de l'œil et qui croise obliquement la région malaire,
- la veine faciale profonde, tronc veineux issu du plexus veineux de Cruveilhier situé contre la tubérosité du maxillaire supérieur et des veines profondes de la fosse zygomatique. Elle est anastomosée avec les plexus ptérygoïdiens et avec la veine ophtalmique inférieure.
- les veines labiales supérieures et inférieures,
- les veines buccales,
- les veines du canal de Sténon,
- et les veines massétérides inférieures (3).

Dans son segment cervical, elle reçoit :

- les veines sous-mentales, l'une des deux veines est constamment anastomosée au travers du muscle mylo-hyoïdien avec les veines linguales superficielles ou avec les veines satellites de l'artère sublinguale. Parfois, elle envoie une anastomose à la VJA.
- les veines sous-maxillaires,
- les veines palatines inférieures, qui reçoivent les veines tonsillaires et pharyngiennes,
- la veine rétro-mandibulaire (VRM) ou veine communicante intra-parotidienne, lorsque celle-ci ne se jette pas dans le tronc thyro-linguo-facial (3) ou dans la veine faciale le plus souvent (2). Cette dernière est une anastomose entre les systèmes jugulaires interne et externe. Elle peut être remplacée ou doublée par la veine carotide externe de Launay (2).

La veine faciale profonde est une grosse veine constante qui représente l'équivalent de la portion moyenne de la veine maxillaire. Elle relie le plexus ptérygoïdien à la veine faciale « superficielle ». Ses branches d'origine sont les veines buccale, supra-orbitaire, alvéolaire supérieure et postérieure réunies en un plexus alvéolaire dans la fosse infra-temporale. Par un trajet oblique en bas et en avant, elle rejoint la veine faciale à hauteur de la deuxième molaire supérieure. Elle s'est enrichie d'une anastomose venue de la veine ophtalmique inférieure, qui a traversé la fissure orbitaire inférieure et a rejoint la veine supra-orbitaire (2).

### 3.1.2 : Veine linguale :



*Figure 7: Schématisation des veines linguales, veines affluentes de la VJI d'après Kamina (vue de profil droit) (1).*

La veine linguale est un tronc veineux très court, mais volumineux qui draine la langue, les glandes sublinguales et sous-mandibulaires (9). Elle naît dans la région sus-hyoïdienne latérale, contre le bord postérieur du muscle hyoglosse, où elle résulte de la fusion des veines linguales superficielles et profondes. Dans la région sus-hyoïdienne latérale, ces veines linguales sont séparées entre elles par le muscle hyoglosse.

Les veines linguales profondes sont grêles et satellites de l'artère linguale. Elles naissent dans l'épaisseur de la pointe de la langue. Satellites de l'artère ranine, elles suivent en sens inverse le trajet de cette artère, puis celle de l'artère linguale, l'une étant sous-jacente à l'artère, l'autre sus-jacente.

Les veines linguales superficielles sont volumineuses et satellites du nerf hypoglosse en l'encadrant de telle sorte que l'on distingue une veine linguale superficielle supérieure (grêle, et pouvant parfois être absente) et inférieure. Elles sont très superficielles à leur origine, sous la face inférieure de la langue, où on les aperçoit de part et d'autre du frein. Elles se dirigent obliquement en bas et en arrière, contre la face externe du muscle génio-glosse, rejoignent l'artère sublinguale et passent sous le canal de Wharton.

Les veines sublinguales traversent la loge du même nom, puis longent le nerf grand hypoglosse entre l'hyoglosse et la face profonde de la glande sous-maxillaire. Au niveau du bord postérieur du muscle hyoglosse, renforcées par les veines linguales profondes, elles se poursuivent par le tronc de la veine linguale proprement dite (3).

La veine linguale rejoint la VJI au niveau de la grande corne de l'os hyoïde, soit en s'anastomosant avec la veine faciale, soit dans un tronc TLF en côtoyant le nerf hypoglosse. Elle reçoit les veines dorsales de la langue et la veine profonde de la langue. Elle s'anastomose à travers le muscle mylo-hyoïdien avec les veines sous-mentales (1).

### 3.1.3 : Veine thyroïdienne supérieure (VTS)

De toutes les veines de la thyroïde, la VTS est la seule qui soit satellite de son artère homonyme.

Elle naît au pôle supérieur du lobe thyroïdien par la convergence de deux ou trois veines. Elle est comprise à son origine dans l'épaisseur de la lame vasculaire thyroïdienne supérieure. Elle est généralement sous-jacente à son artère homonyme et suit son trajet. Elle constitue avec elle le pédicule polaire supérieur du corps thyroïde. Après s'être engagé sous l'omo-

hyoïdien, elle se termine dans le tronc TLF, parfois par un tronc commun avec la veine linguale et plus rarement, elle se jette directement dans la VJI.

Elle s'anastomose avec son homologue controlatérale pour former la veine communicante supérieure, mais aussi avec les veines thyroïdiennes moyenne et inférieure homolatérales par le plexus veineux thyroïdien et enfin avec la VJA, par l'intermédiaire d'une ou deux veines (inconstantes).

Elle reçoit la veine laryngée inférieure ou veine crico-thyroïdienne, la veine laryngée supérieure, les veines sterno-cléido-mastoïdiennes moyennes et les veines musculaires sus et sous-hyoïdiennes (3).

Elle draine le sang veineux d'une partie du corps de la thyroïde, du larynx et de la trachée (15).

#### 3.1.4. Tronc thyro-linguo-facial

Le tronc thyro-linguo-facial de Farabeuf est une grosse veine collectrice, courte, volumineuse, ampullaire, longue de 1 à 3 cm, large de 8 à 10 mm, dirigée obliquement de haut en bas et d'avant en arrière. Il croise la carotide primitive plus ou moins en regard de sa bifurcation. Il aborde obliquement la face antérieure de la VJI et s'y abouche au niveau, ou, un peu au-dessus du bord supérieur du cartilage thyroïde, à hauteur de l'espace thyro-hyoïdien (4). Le plus souvent, son abouchement recouvre le bulbe carotidien et la fourche des carotides. Il délimite avec le nerf hypoglosse et la VJI, le triangle de Farabeuf (3).

L'organisation de ce tronc est assez variable : il est le plus souvent formé par la fusion des veines faciale, linguale et thyroïdienne supérieure. Parfois, il reçoit une ou deux veines pharyngiennes.

Le tronc peut également recevoir une anastomose de la VJE lorsque cette anastomose ne se déverse pas directement dans la veine faciale : veine communicante intra-parotidienne ou veine rétro-mandibulaire. Parfois, il reçoit les veines carotides externes de Launay, voies de dérivation du confluent veineux parotidien.

Cette disposition en tronc thyro-linguo-facial est la plus fréquente, mais il existe des variations, et parfois les veines d'origine du tronc forment un ou deux troncs initiaux primitivement séparés et diversement combinés. Plus rarement, chaque veine se jette isolément dans la VJI (3).



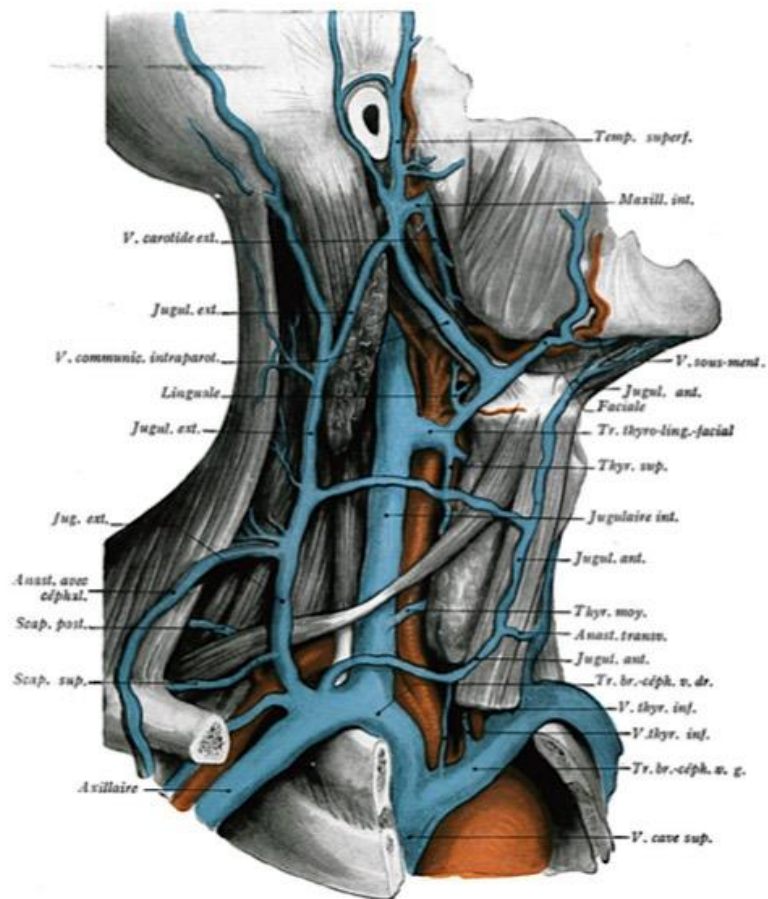


Fig. 151. — Veines jugulaires (d'après Bourgery, un peu modifié d'après une figure de Launay).

*Figure 8: Schématisation des veines jugulaires et du tronc thyro-linguo-facial d'après Rouvière (vue de profil droit) (4).*

La veine carotide externe, présentée comme satellite de l'artère, est un trait d'union vertical entre deux confluent veineux :

- un confluent supérieur parotidien (qui reçoit les veines superficielles du crâne et les veines profondes de la veine maxillaire)
- un confluent inférieur hyoïdien, réunissant la veine faciale et les veines linguales.

De plus, chacun de ces confluent est drainé par une grosse veine superficielle : le confluent parotidien par la VJE et le confluent hyoïdien par la VJA (2).

### 3.2. La VJE

La VJE est une veine superficielle de la face latérale du cou qui s'étend de la région parotidienne à la base du cou. Elle dérive de la veine cardinale supérieure (3) et draine la région superficielle de la tête, une grande partie de la face et les régions latéro-faciales. Elle

naît de la réunion des veines temporales superficielles et de la veine maxillaire, à la face dorsale du col du condyle mandibulaire, en regard de l'articulation temporo-mandibulaire (ATM).

Ses branches d'origine sont :

- la veine temporale superficielle,
- la veine maxillaire,
- la veine auriculaire postérieure,
- la veine occipitale (3).

Son trajet est oblique, en bas et en arrière (24).

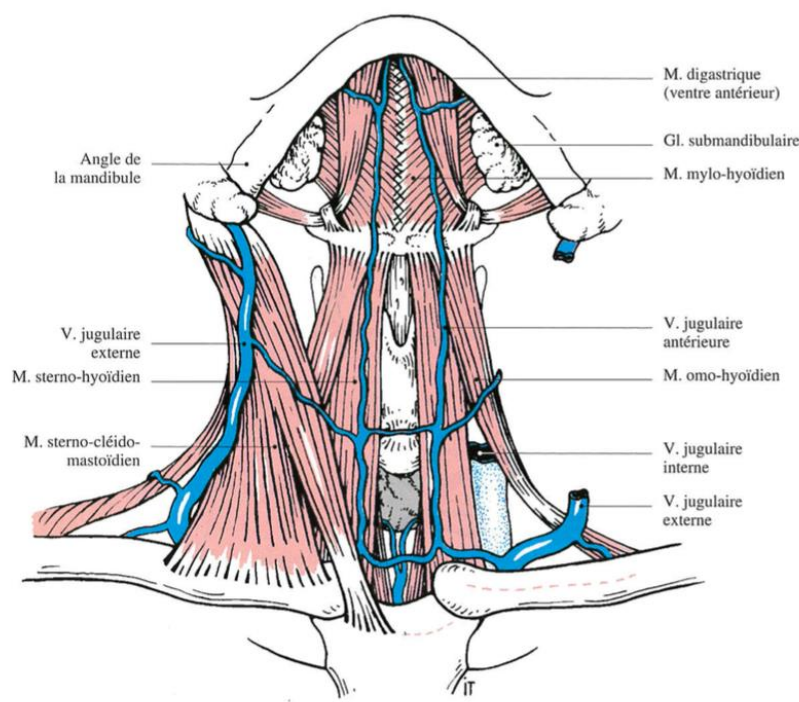


Fig. 5-3. Le système veineux superficiel de la tête et du cou : les veines jugulaires antérieures et externes

*Figure 9: Schématisation du système veineux superficiel de la tête et du cou: VJE et VJA d'après Chevrel et Fontaine (vue de face) (2).*

La littérature décrit de manière très variable les réseaux veineux entre la veine maxillaire, la veine faciale, la veine thyroïdienne supérieure, la VJI et la VJE.

Ainsi, Paturet (3) décrit que, selon Poirier, Charpy et Testut, l'origine de la VJE est dans l'épaisseur de la parotide, un peu au-dessus du col du condyle mandibulaire, et naît de la réunion des veines temporales superficielles et de la veine maxillaire interne. La réunion de ces veines donne naissance à un tronc veineux principal qui reçoit par la suite les veines auriculaires postérieures et occipitales. Ce tronc ne partage ni le trajet ni la situation de l'ACE. En devenant de plus en plus superficiel, il quitte la glande parotide à son extrémité



inférieure et s'éloigne de plus en plus de cette artère.

Selon Sébilleau (25), les veines maxillaire et temporale superficielle forment un tronc commun: le tronc temporo-maxillaire ou veine faciale postérieure (par opposition à la veine faciale proprement dite, satellite de l'artère faciale). Ce tronc se jette soit dans la VF près de sa terminaison puis soit dans la VJI, soit dans le tronc thyro-linguo-facial. Les veines auriculaires postérieures et occipitales se déversent dans la veine faciale postérieure, soit isolément, soit en se réunissant en un tronc commun: le tronc auriculo-occipital. Selon cet auteur, la VJE, véritable canal de dérivation, représente une anastomose tendue entre la veine faciale postérieure, sous le point d'abouchement du tronc auriculo-occipital, et la veine sous-clavière, et n'est donc pas intra-parotidienne (3).

Selon Farabeuf et Launay (3), il existe dans la parotide un confluent veineux: le confluent parotidien, formé par la réunion des veines maxillaire, temporale superficielle, auriculaire postérieure et occipitale. Dans la disposition la plus fréquente, la naissance de la VJE résulte de la fusion de deux troncs: l'un antérieur ou tronc temporo-maxillaire (ou veine faciale postérieure), l'autre postérieur ou tronc auriculo-occipital. Selon Rouvière (4), la VJE naît de la réunion des veines maxillaire interne et temporale superficielle uniquement .

Selon Paturet (3), les branches d'origine sont au nombre de quatre groupées deux à deux, en deux troncs veineux: l'un antérieur ou temporo-maxillaire (temporale superficielle et maxillaire interne) et l'autre postérieur ou auriculo-occipital (veines auriculaire postérieure et occipitale). La fusion de ces deux troncs donne naissance à un court canal veineux intra-parotidien qui se divise en deux branches: l'une, souvent volumineuse, véritable canal de dérivation, se déverse, soit dans la partie terminale de la veine faciale, soit dans le tronc thyro-linguo-facial après avoir traversé la bandelette maxillaire de Charpy, et s'appelle la veine communicante intra-parotidienne; tandis que l'autre, devenant de plus en plus superficielle, va former la VJE.

La VJE traverse la glande parotide en dedans du nerf facial et en dehors de l'ACE. La VJE passe ensuite superficiellement par rapport au muscle sterno-cléido-mastoïdien (SCM), traverse la lame superficielle du fascia cervical, dans le triangle omo-claviculaire (formé du ventre postérieur du muscle omo-hyoïdien, du bord postérieur du muscle SCM en avant et du bord antérieur du muscle trapèze en arrière), au niveau du repli de Dittel et plonge alors dans la veine sous-clavière en profondeur (15).

Sa limite inférieure est située au niveau de la clavicule où elle se déverse soit isolément dans la veine sous-clavière, soit sous forme d'un tronc commun très court avec la VJA. Son diamètre est de 5mm dans sa partie supérieure et de 8-9 mm dans sa portion inférieure (3). Elle présente une dilatation terminale et deux paires de valvules au niveau de sa partie moyenne et terminale.

Son développement est proportionnel au développement musculaire du cou : chez les haltérophiles, la VJE est volumineuse et bien visible sous la peau (15).

Elle présente neuf afférences qui sont :

- la veine auriculaire postérieure,
- les veines occipitales superficielle et occipitale profonde,
- la veine transverse de la face,
- les veines parotidiennes et massétérides superficielles,
- la veine rétro-mandibulaire,
- les veines superficielles de la nuque,
- les veines du muscle SCM,
- la veine sous-cutanée postérieure du cou,
- la veine scapulaire postérieure ou cervicale transverse du cou,
- la veine scapulaire supérieure (15).

### 3.3. La VJA

La VJA, de 4 mm de diamètre, occupe la partie antérieure du cou. Située près de la ligne médiane, elle est superficielle à son origine et profonde à sa terminaison : elle s'étend de la région sous-mentonnière à la base du cou (3). Elle naît des veines sous-mentales superficielles, avec une anastomose qui lui vient de la veine faciale et draine la peau et les muscles infra-hyoïdiens. Elle descend à la face antérieure du cou, de part de d'autre de la ligne médiane et se réunit à la base du cou pour former un T renversé à double branche verticale, perfore le fascia cervical, se jette dans la veine sous-clavière soit isolément, soit par un tronc commun avec la VJE (15). Elle est moins volumineuse que la VJE, et son calibre est en rapport inverse du calibre de la VJE.

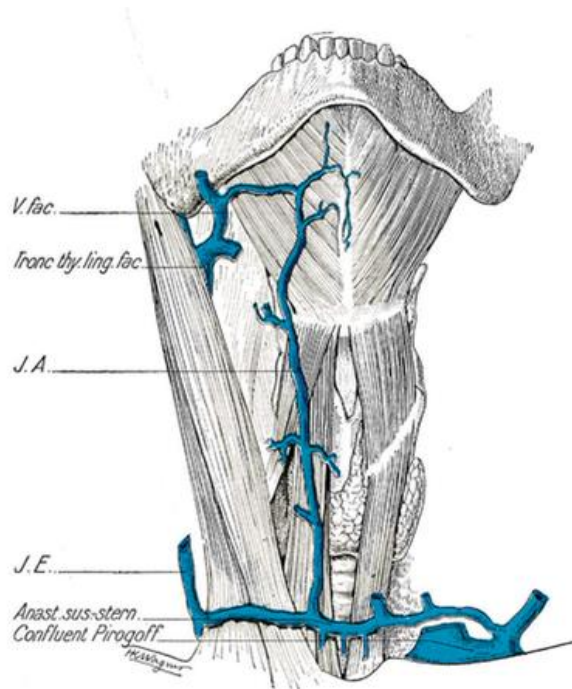


Fig. 553. — Veine jugulaire antérieure.

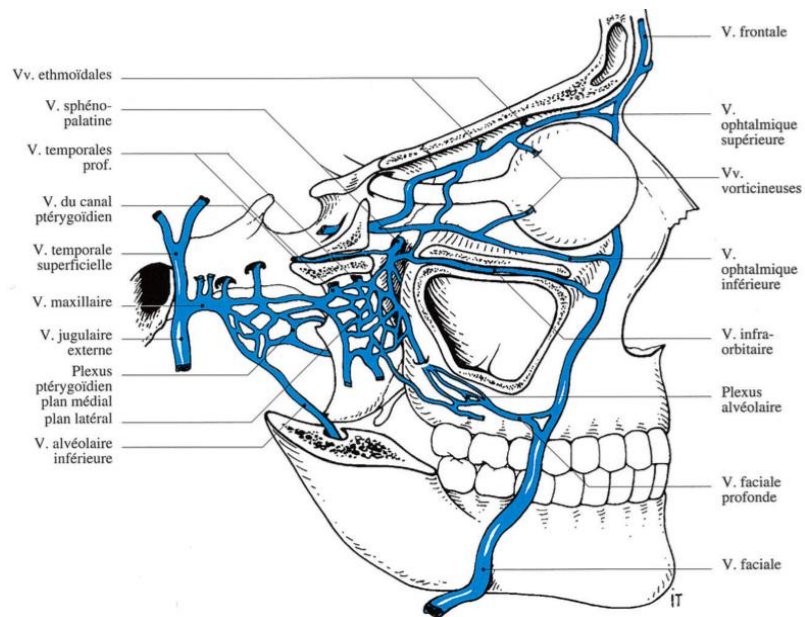
*Figure 10* : Schématisation de la VJA, vue de face d'après S.Grégoire (5).

### 3.4. La VJP

Veine profonde de drainage de la nuque, elle naît du plexus sub-occipital. A l'origine, elle croise la face postérieure du muscle oblique inférieur de la tête et descend entre le muscle semi-épineux du cou et le muscle semi-épineux de la tête, puis s'infléchit en dehors pour se terminer dans le confluent veineux jugulo-sous-clavier (1).

### 3.5. Anastomoses veineuses

La VJI s'anastomose au côté controlatéral par l'intermédiaire des veines thyroïdiennes, pharyngiennes, par l'arcade nasale réunissant les deux veines angulaires, origine des veines faciales, et, par les veines labiales.



*Figure 11: Schématisation des anastomoses entre la veine maxillaire (VJE) et la veine faciale (VJI) au niveau des plexus ptérygoïdiens (vue de profil droit) d'après Chevrel et Fontaine (2).*

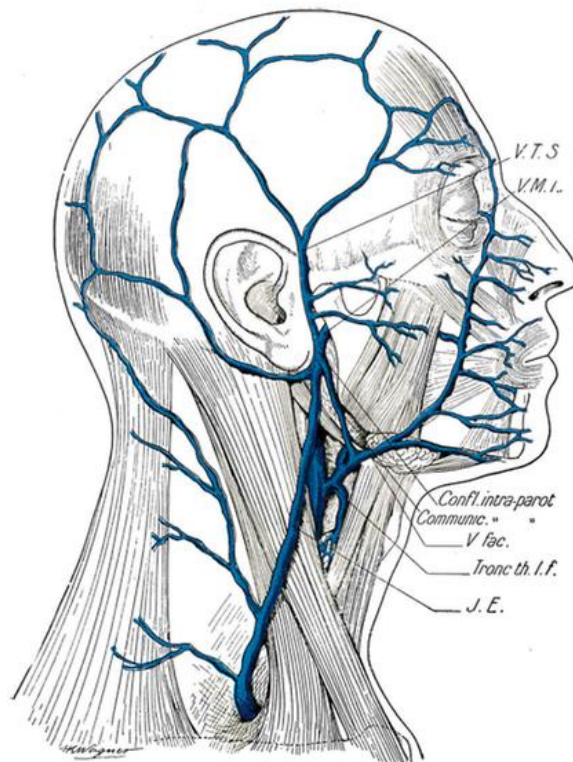


Fig. 552. — Veine jugulaire externe.

*Figure 12: Schématisation de la veine rétro-mandibulaire, permettant la communication entre la VJI et la VJE, d'après Grégoire (5).*

La VJI s'anastomose à la VJE homolatérale par l'intermédiaire de la veine communicante intra-parotidienne, des veines carotides externes de Launay et de la veine faciale postérieure, ce sont des voies de dérivation de la VJE. De plus, la VJE s'anastomose avec la VJI par le plexus alvéolaire de Cruveilhier, situé à la face postérieure de la tubérosité du maxillaire supérieur, lequel se déverse à la fois dans la veine faciale, branche de la VJI et dans la veine maxillaire interne, branche de la VJE.

La VJI s'anastomose à la VJA par les VTS (anastomose inconstante) (3).

La veine faciale est anastomosée à la VJE par trois veines anastomotiques : la veine faciale profonde ou veine alvéolaire, la VRM et la veine carotide externe (2).

La VJE s'anastomose à la VJA par les veines subcentrales.

Il existe une riche vascularisation veineuse de la face, avec de multiples anastomoses et de variations anatomiques. En pratique chirurgicale, il est important de connaître la vascularisation artérielle mais aussi veineuse, afin de la respecter et éviter la congestion des lambeaux cutanés.

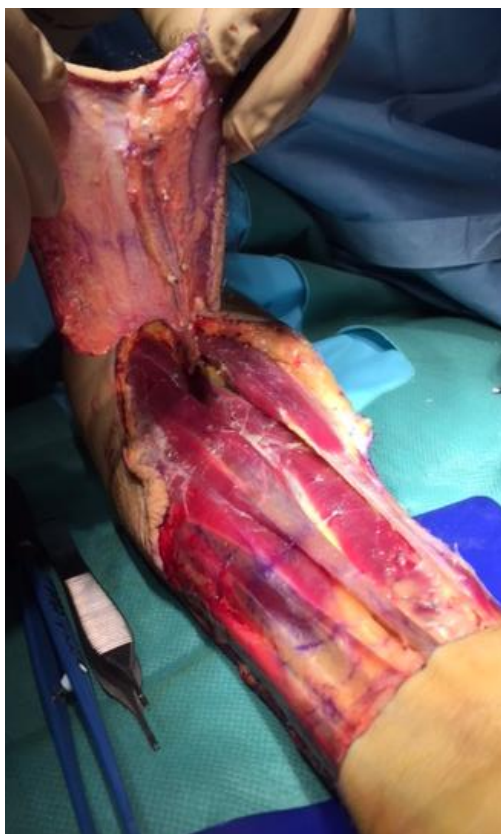Les lambeaux microchirurgicaux peuvent être anastomosés chirurgicalement au niveau d'une des veines du tronc thyro-linguo-facial (branches de la VJI) en priorité. Parfois, du fait d'un antécédent chirurgical ou de radiothérapie cervico-faciale, les anastomoses peuvent être faites sur le pédicule temporal superficiel ou sur la VJI directement.

## II. Les lambeaux libres

Un lambeau libre est un segment tissulaire transposé à distance avec son pédicule vasculaire qui permet sa revascularisation grâce à des anastomoses avec le pédicule du site receveur. La réalisation d'un lambeau libre nécessite donc des vaisseaux receveurs et de bonne qualité, ainsi d'un chirurgien compétent en microchirurgie et un plateau technique adapté. Un lambeau libre est dit composite car il comprend des tissus différents : os, muscle et/ou tissu fasciocutané.

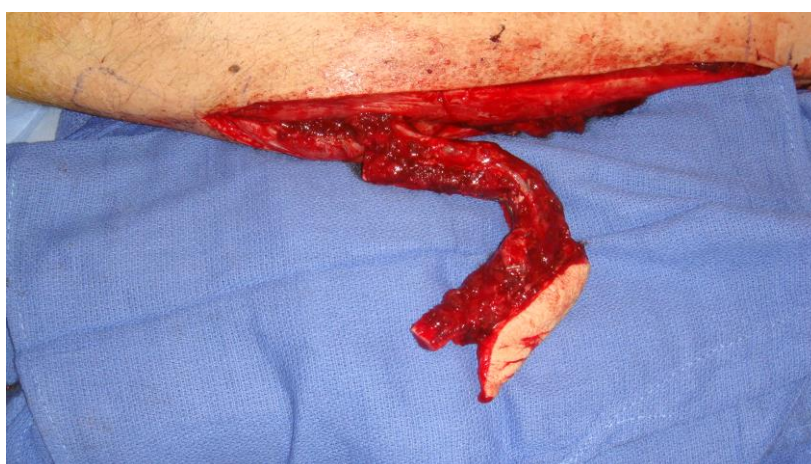Les principaux lambeaux libres utilisés en chirurgie cervico-faciale sont:

- le lambeau antébrachial à pédicule radial, lambeau musculo-fascio-cutané, pour reconstruire des pertes de substances type langue, plancher buccal, joue, voile du palais (26),



*Photo 2: Photo d'un lambeau antébrachial à pédicule radial (Service de chirurgie maxillo-faciale, Centre François-Xavier Michelet, Bordeaux).*

- le lambeau de fibula, lambeau ostéo-musculo-cutané, pour reconstruire la mandibule (27)



*Photo 3: Photo de prélèvement d'un lambeau de fibula gauche (Service de chirurgie maxillo-faciale, Centre François-Xavier Michelet, Bordeaux).*

- le lambeau scapulaire, lambeau ostéo-musculo-cutané pour reconstruire le maxillaire supérieur (28)
- le lambeau de crête iliaque, lambeau ostéo-musculo-cutané (29).

Ces lambeaux libres sont des auto-transplantations.

Depuis 2005, se développe la transplantation faciale : allo-transplantation de tissu composite.

### III. La transplantation faciale

#### 1. Définition de la transplantation faciale versus greffe

En médecine, une greffe ou une transplantation est une opération chirurgicale consistant à remplacer un organe malade par un organe sain, appelé « greffon » ou « transplant » et provenant d'un donneur. La transplantation est réalisée avec une anastomose chirurgicale des vaisseaux sanguins nourriciers et/ou fonctionnels, alors que la greffe n'a pas de pédicule. La transplantation concerne principalement les organes tels que le cœur, les poumons, le foie, les reins tandis que la greffe concerne la cornée ou la moelle osseuse.

#### 2. Historique de la transplantation d'organes

Vers 1906, le docteur Mathieu Jaboulay et son interne Alexis Carrel réalisent les toutes premières greffes de reins de porcs ou de chèvres sur des femmes, mais elles se soldent toutes par des échecs, et la mort en quelques jours par insuffisance rénale. Ces échecs permettent de découvrir un des principaux obstacles de la transplantation : le rejet. La découverte du rejet a été attribuée à un problème immunologique dans les années 1950.

Les techniques d'anastomoses vasculaires nécessaires à toute transplantation, et développées initialement auprès d'une brodeuse, permettront à Alexis Carrell d'obtenir le prix Nobel en 1912.

La première transplantation rénale à partir de donneur vivant a eu lieu en 1952 sur le jeune Marius Renard par l'équipe de Louis Michon, à l'hôpital Necker à Paris, mais le patient mourut 21 jours plus tard.

La première transplantation de foie a eu lieu en 1963 par le professeur Thomas Starzl.

La première transplantation cardiaque a eu lieu en 1967 par le professeur Christiaan Barnard en Afrique du Sud, avec une survie de 18 jours (30).

La première transplantation pulmonaire a eu lieu en Belgique en 1968.

La première transplantation de larynx réussie a eu lieu en 1998 par le professeur Marshall Strome, à Cleveland (Ohio) sur le patient Timothy Heidler, qui a ainsi retrouvé l'usage de la parole. Il s'agit de la première transplantation d'organe non essentielle à la survie.

Le 19 juillet 2003, la première transplantation de langue a été réalisée à Vienne chez un homme de 42 ans présentant une tumeur maligne de la langue étendue à l'os mandibulaire et au plancher buccal. Le traitement recommandé était l'exérèse chirurgicale de la tumeur puis traitement complémentaire par radiothérapie et chimiothérapie. Les risques de cette transplantation sont nombreux : en effet, la langue est riche en tissus lymphatiques, et donc à haut risque d'infection et de rejet (31).

Plus récemment, en 2006, a lieu la première transplantation de pénis en Chine mais il avait du être retiré au patient en raison de troubles psychologiques. En 2014 en Afrique du Sud, une seconde transplantation de pénis a été un succès chez un patient de 21ans dans les suites d'une circoncision désastreuse, ce qui lui a permis par la suite de devenir père d'un enfant. Dernièrement en mai 2016, à Boston (Etats-Unis), un homme de 64 ans atteint d'une tumeur rare et ayant subi une amputation partielle du pénis depuis 2012, a été transplanté avec succès (32).

En 2014, la première greffe d'utérus à Göteborg (Suède) a permis la naissance d'un bébé en bonne santé (30).

### 3. La transplantation faciale

#### 3.1 : Les premiers cas

La première greffe partielle de visage (triangle formé par le nez et la bouche) a eu lieu le 27-28 novembre 2005 par les Professeurs B.Devauchelle, S.Testelin, les docteurs C.Moure, C.d'Hauthuille du CHU d'Amiens et le Professeur B.Lengelé de l'université catholique de Louvain, en collaboration avec l'équipe du Professeur J-M. Dubernard du CHU de Lyon sur une femme de 38 ans, au CHU d'Amiens (30) (33). Elle avait perdu une partie de son visage après que son chien ait tenté de la réveiller suite à sa tentative de suicide. Son opération avait



reçu un avis favorable de la Commission d’Ethique malgré une polémique concernant sa fragilité psychologique et sur sa nouvelle identité avec le "visage" d’un autre (34).

Chez cette patiente, les vaisseaux faciaux droits disséqués en regard de l’angle mandibulaire avaient des débits insuffisants probablement dû au mécanisme d’arrachement lié à la perte de substance et ont du être disséqués en cervical. Les calibres des vaisseaux du transplant étaient petits. Malgré tout, l’intervention a été un succès (22).

A 6 mois de l’intervention, la patiente avait retrouvé la sensibilité tactile et thermo-algique. A un an de l’intervention, elle avait récupéré les facultés sensitivomotrices de la zone greffée, et pouvait parler, manger, sourire, sortir en public sans attirer l’attention. A 18 mois, 2 épisodes de rejet avaient été maîtrisés (35).

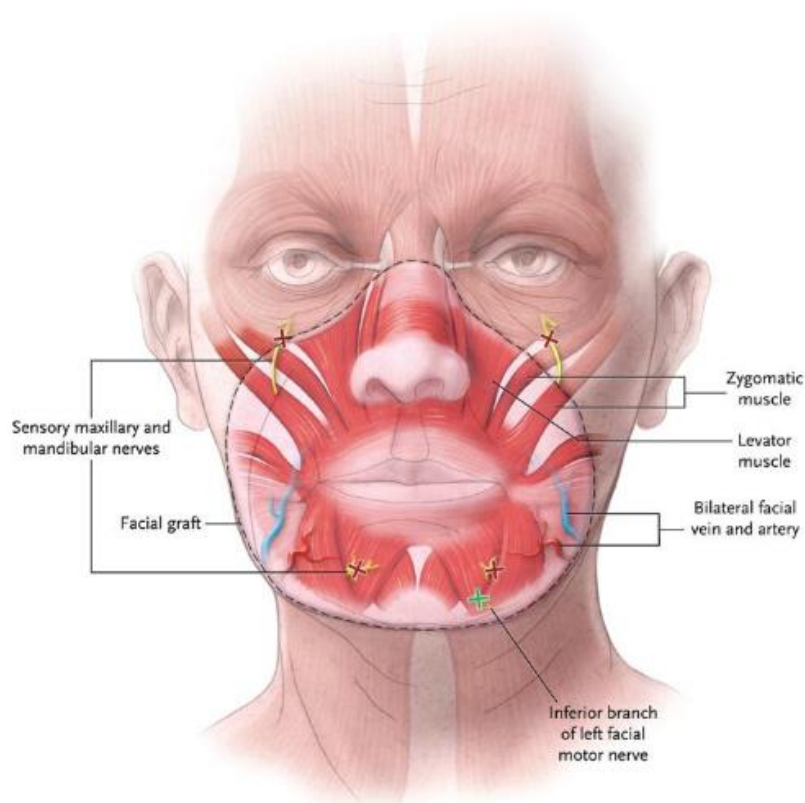
La deuxième greffe partielle du visage a eu lieu le 21-22 janvier 2007 par l’équipe du Professeur L.Lantieri du CHU Henri-Mondor de Créteil. Le patient, âgé de 27 ans, souffrait d’une forme très avancée de la maladie de Von Recklinghausen, pathologie incurable déformant le visage et a été greffé au niveau nez-bouche-menton-joues (36).

En Chine, en avril 2006, un paysan de 30 ans, Li Guoxing, berger, mordu au visage par un ours, a reçu une greffe partielle de visage à l’hôpital militaire Xijing de Xian, comprenant une joue, la lèvre supérieure, le nez et un sourcil. Cependant, il aurait cessé de prendre son traitement anti-rejet, faute de moyens financiers. Le chef de son village aurait annoncé le décès de celui-ci quelques mois plus tard mais aucune autopsie n’a été pratiquée (37).

En 2004, une équipe américaine, et, en octobre 2006, une équipe britannique, ont obtenu les accords des autorités médicales pour réaliser la première transplantation totale de visage. Une clinique américaine de Cleveland a réalisé une transplantation de 80% de la surface totale du visage en décembre 2008 (38). Une équipe espagnole en mars 2010 a réalisée la première transplantation totale de visage : peau, muscles, nez, lèvres, os maxillaire supérieur, dents, palais, zygoma et mandibule à partir du même donneur, seuls les yeux et la langue n’ont pas nécessité de dons (39) contrairement à la greffe de l’équipe du professeur L.Lantieri qui, en juin 2010, a également greffée les paupières et le système lacrymal chez un patient atteint de neurofibromatose (40).

## 3.2. Technique chirurgicale de prélèvement du lambeau chez le donneur

### 3.2.1. Technique chirurgicale de prélèvement du lambeau chez le donneur dans la transplantation des 2/3 inférieurs du visage



*Figure 13: Schématisation de la procédure chirurgicale de la greffe partielle de visage.*

*Le schéma montre les anastomoses vasculaires des 2 artères (rouge) et des 2 veines (bleu) faciales, les sutures du nerf maxillaire (V2) et du nerf alvéolaire inférieur (V3) (jaune), les sutures de la branche inférieure gauche du nerf facial (croix verte) et les sutures musculomusculaires des petit et grand zygomatique, et du risorius (35).*

L'incision commence en région glabellaire, le long de la face latérale du nez, et en dehors de l'artère angulaire, se prolonge sur le zygoma le long du rebord orbitaire inférieur jusqu'à l'hélix, puis descend en pré-auriculaire jusqu'à 3 travers de doigt sous l'angle de la mandibule. Elle se poursuit en avant pour rejoindre l'autre côté de la région cervicale antérieure au dessus du site de trachéotomie.

La dissection commence par un abord cervical pour repérer les vaisseaux, qui sont l'artère et la veine faciales, prélevés de chaque côté à leur origine au niveau de l'artère carotide externe et du tronc veineux de Farabeuf.

Le canal de Sténon était cathétérisé pour pouvoir le situer par la palpation pendant la dissection. La peau et le muscle peaucier étaient incisés. Le tiers postérieur du muscle SCM n'était pas recouvert de muscle peaucier, le plan de dissection se situait le long de son aponévrose. La VJE et le nerf sensitif auriculaire étaient inclus dans le prélèvement. Médialement, le lambeau cervical était soulevé jusqu'à 1 cm du rebord mandibulaire en suivant la face profonde du muscle peaucier. Les vaisseaux faciaux étaient disséqués à leur face profonde jusqu'à leur croisement avec le rebord inférieur de la mandibule. La glande sous-mandibulaire était prélevée avec les vaisseaux faciaux en continuité, ils étaient sectionnés à leur origine et réclinés vers le haut, ce qui protégeait le rameau labio-mentonnier du nerf facial, ce dernier croisant la face externe des vaisseaux.

Les insertions osseuses du masséter étaient incisées pour aborder le plan sous-périosté.

L'incision se poursuivait en pré-auriculaire avec repérage du nerf facial à sa sortie dans le foramen stylo-mastoïdien, en suivant le cartilage du tragus. Il était disséqué dans sa portion parotidienne jusqu'à sa division en branche temporale et cervicale. Il était ensuite sectionné à son origine, récliné vers l'avant. La glande parotide était emportée dans le prélèvement.

Les vaisseaux temporaux superficiels étaient ligaturés à leur sortie de la glande parotide. Le muscle masséter, inclus dans le prélèvement, était sectionné le long de ses insertions osseuses sur la branche montante et l'angle mandibulaire. Dans le greffon naso-labial, les rameaux zygomatique, buccal (provenant de la branche temporo-faciale) et mentonnier (provenant de la branche cervico-faciale) étaient les rameaux nerveux contribuant à la mobilité des lèvres et étaient conservés au cours de la dissection alors que les autres rameaux du nerf facial étaient sectionnés. La libération sous-périostée du masséter rejoignait celle initiée dans la partie cervicale, le long de la branche horizontale.

Le nerf, repéré au niveau du foramen mentonnier, était sectionné. Puis la dissection se poursuivait en jugal le long de la face superficielle du muscle buccinateur, la boule de Bichat n'était pas prélevée.

Au niveau de la glabelle et du zygoma, l'incision était réalisée jusqu'à l'os, et la dissection se faisait en sous-périostée à la rugine, avec désinsertion des muscles zygomatiques, inclus dans le prélèvement. Le muscle masséter était libéré le long de ses insertions le long de l'arcade zygomatique, en sous-périosté. Le nerf infra-orbitaire, repéré au niveau du foramen infra-orbitaire, était sectionné. Les cartilages triangulaires étaient sectionnés à la jonction avec les os propres du nez. Une incision transfixiante est réalisée en suivant le contour des orifices piriformes, le septum nasal était ensuite clivé dans le plan des orifices piriformes. Une incision muqueuse, au niveau des vestibules supérieur et inférieur, permettait de rejoindre le plan de décollement sous-périosté et de libérer les lèvres supérieure et inférieure. Le muscle

buccinateur et la muqueuse jugale étaient ensuite incisés de manière transfixiante par voie endobuccale. Cette incision rejoignait les incisions vestibulaires. Le complexe naso-labial était totalement libéré (8).

### 3.2.2. Technique chirurgicale de prélèvement du lambeau chez le donneur dans la transplantation totale de visage

Le tracé de l'incision pour le tiers supérieur de la face était une voie d'abord coronale qui continuait vers le bas en pré-auriculaire, et ensuite en cervical, 5cm en dessous du rebord mandibulaire, et vers l'avant pour rejoindre le côté opposé dans la région cervicale antérieure.

La vascularisation du greffon facial total est sous l'influence principale des vaisseaux faciaux et des vaisseaux temporaux superficiels. Les pédicules faciaux étaient disséqués en cervical, jusqu'à leur origine (carotide externe et tronc veineux de Farabeuf). Le prélèvement des 2/3 inférieurs de la face était le même que celui décrit dans le paragraphe précédent.

Pour le 1/3 supérieur, après l'incision coronale, la dissection était faite d'arrière en avant, initialement dans le plan sous-galéal, et ensuite 5 cm au dessus du rebord orbitaire supérieur en sous-périosté, afin de conserver les pédicules vasculo-nerveux supra-trochléaires et supra-orbitaires. Les 2 paupières étaient prélevées en un seul « bloc », après incision de la conjonctive au niveau du fornix supérieur et inférieur. L'aponévrose du releveur était sectionnée, et marquée d'un point pour être repérée plus tard. Le sac lacrymal était sectionné à sa partie moyenne pour qu'une anastomose de calibre suffisant soit réalisable. Dans la région temporale, la dissection peut suivre soit la face superficielle du fascia temporal profond comme dans une approche de type coronal classique, soit sa face profonde en incluant donc le fascia temporal profond dans le prélèvement. Cette option semblait préférable car les branches frontale et zygomatique du nerf facial sont ainsi mieux protégées, et le fascia peut être utilisé pour des points d'ancrage du receveur. Le plan devenait sous-périosté en dessous de l'arcade zygomatique et rejoignait la dissection du 1/3 inférieur de la face. La totalité de la face avec muscles, nerfs et vaisseaux est ainsi prélevée (8).

A ce jour, le Pr Devauchelle a réalisé trois transplantations faciales. Pour les deux premières transplantations, les anastomoses ont été réalisées tant sur le plan artériel que sur le plan veineux au niveau des vaisseaux faciaux. Pour la troisième, qui concernait une malformation artério-veineuse, et compte tenu des antécédents à la fois chirurgicaux et des antécédents d'embolisation, les anastomoses artérielles ont été réalisées sur les axes carotidiens primitifs,

après avoir vérifié la perméabilité du polygone de Willis, les anastomoses veineuses ont été réalisées en termino-latéral avec la VJI. Il faut donc disséquer loin des pédicules veineux ou étendre la zone donneuse au cas où il y aurait des difficultés lors des anastomoses.

### 3.3. Les conditions de prélèvement

Dans le cadre de la transplantation faciale, le prélèvement du greffon ne peut se faire qu'à partir d'un donneur en état de mort encéphalique. Cet état a été décrit pour la première fois en 1959 à Paris par les neurologues Mollaret et Goulon.

La mort encéphalique correspond à une destruction irréversible et isolée de l'ensemble des fonctions cérébrales, conséquence d'un arrêt circulatoire encéphalique complet lié à une augmentation de la pression intracrânienne (PIC) (secondaire à un traumatisme crânien ou à une ischémie cérébrale ou primaire). L'arrêt complet de la circulation cérébrale apparaît lorsque la pression de perfusion cérébrale (PPC) n'est plus suffisante pour permettre l'écoulement sanguin ; la PPC est définie par la différence ( $\Delta P$ ) entre la pression artérielle moyenne (PAM, pression d'entrée) et la PIC (pression de sortie) (41).

La mort encéphalique doit être déclarée par deux médecins non impliqués dans une quelconque activité de transplantation, et après examen clinique constatant :

- l'absence de conscience,
- l'absence de réflexes du tronc cérébral,
- l'absence de ventilation spontanée.

Les critères scanographiques sont complémentaires des signes cliniques de mort encéphalique, préalable indispensable à la réalisation d'un scanner à visée diagnostique de l'état de mort encéphalique. L'épreuve d'hypercapnie qui fait partie des tests cliniques doit être réalisée systématiquement avant l'angioscanner, sauf impossibilité argumentée (par exemple : obésité morbide, hypoxémie sévère). La confirmation diagnostique de la mort encéphalique par angioscanner ne doit être réalisée qu'après confirmation de l'état de mort encéphalique clinique. Elle est devenue en France une pratique courante en alternative à la pratique de l'électro-encéphalogramme (EEG). L'objectif de l'angioscanner cérébral consiste à mettre en évidence les critères déterminant l'arrêt complet et irréversible de la circulation sanguine à visée encéphalique, signant l'irréversibilité de la destruction neuronale (41).

Le protocole d'un TDM crâne chez un patient standard arrivant aux urgences est de 440 mA/s et 140kV, il s'agit d'un TDM diagnostique dont la résolution doit être élevée alors que

pour un TDM crâne dans le cadre d'un PMO (afin d'uniquement vérifier s'il reste une perfusion cérébrale avec soustractions d'images avant/après) est de 300mA/s et de 100kV. L'objectif essentiel de cet examen est uniquement de vérifier l'absence de perfusion (artérielle) cérébrale, la vascularisation veineuse cérébro-faciale importe peu.

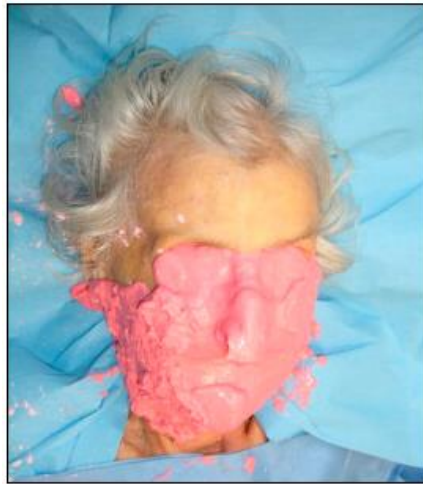En 1994, la loi de bioéthique relative au respect du corps humain, au don et à l'utilisation des éléments et produits du corps humain, à l'assistance médicale à la procréation et au diagnostic prénatal, est promulguée en France. Elle définit trois principes fondamentaux relatifs au don d'organes : la gratuité, le principe du consentement présumé (établi par la loi du 22 décembre 1976 dite « loi Caillavet ») et l'anonymat entre donneur et receveur.

### 3.4. Difficultés éthiques et philosophiques

L'état psychologique du patient est analysé en préopératoire et en post-opératoire, immédiat et sur le long terme (42).

L'annonce médiatisée de cette première greffe de visage a fait ressurgir de multiples fantasmes : « vivre avec le visage d'un autre »... (43) (44). Le Comité Consultatif National d'Ethique (CCNE) a autorisé l'allo-transplantation de tissu composite pour « reconstruire un segment de la face », et non une greffe de visage (45). Des études ont montré que les transplantations faciales étaient le transfert d'un organe comme un autre, même si beaucoup y associent l'identité de la personne, car l'organe transplanté se modèle aux reliefs osseux sous-jacents du patient receveur. Ainsi, après transplantation, il y a une modification importante des tissus transplantés : atrophie des fibres musculaires, atrophie graisseuse, ... (46).

La restauration du corps du donneur à sa famille a également créé la polémique. Cependant, la réalisation de masque en résine en peropératoire donne des résultats satisfaisants avec de bons retours des familles des donneurs (47). La première couche est faite d'alginate, renforcée par des bandes de plâtre pour éviter qu'elle ne se fracture. L'empreinte peut alors être retirée et utilisée pour accomplir une reproduction de la face du donneur par un masque. Ce masque peut être confectionné en 3 heures environ, 1h supplémentaire est nécessaire pour obtenir une coloration convenable du masque. La dissection peut ensuite débiter (8).



**Figure 1 :**  
Prise de l'empreinte faciale avant prélèvement, sur cadavre.

*Photo 4: Prise d'empreinte faciale avant prélèvement, sur cadavre, d'après Paraskevas (8).*

Dans son article d'août 2016, l'équipe du Pr Lantieri s'est posée la question de la transplantation totale de visage chez l'enfant. Les considérations éthiques et psychiques sont importantes : balance bénéfices/risques, qualité de la vie et non le fait de pouvoir vivre, le recueil du consentement et la protection contre les médias. Cependant, il n'a pas été retrouvé de barrière pour empêcher cette transplantation (48).

### 3.5. Problèmes des traitements antirejet

Ces échecs permettent de découvrir un des principaux obstacles de la transplantation : le rejet. La découverte du rejet a été attribuée à un problème immunologique dans les années 1950. Les premières tentatives de traitement consistaient à réaliser une irradiation de l'organisme receveur, conduisant à la destruction quasi totale des cellules immuno-compétentes et permettant une acceptation prolongée du greffon.

En 1958, Jean Dausset et Jean Bernard mettent en évidence les groupes HLA et leur rôle dans la lutte d'un organisme contre un greffon étranger.

Différents traitements antirejet ont été testés par la suite : les corticoïdes, la mercaptopurine en 1959, l'azathioprine en 1961 permettant alors d'effectuer des transplantations chez l'Homme sans recours à l'irradiation.

Un lambeau sentinelle, c'est-à-dire un second transplant cutanéograsseux transplanté en zone couverte et cachée chez le receveur, a été réalisé par l'équipe du Pr Devauchelle, et

n'avait jamais été employé auparavant (33). Il a permis de réaliser des biopsies afin de surveiller histologiquement un début de rejet, sans léser le greffon.

Lors de la première allo transplantation de visage, une infusion de cellules souches issues du donneur, prélevée en crête iliaque a été administrée à la patiente afin de minimiser au maximum les risques de rejet (33).

Se pose le problème du coût élevé des traitements (49). En Chine, le jeune patient, greffé en avril 2006 suite à une morsure au visage par un ours, a cessé de prendre son traitement antirejet, faute de moyens financiers. On se demande si le cas de ce patient a été étudié dans sa globalité. Il met en avant le coût élevé de l'intervention et de la prise en charge globale post-opératoire mais aussi l'accès au traitement médicamenteux antirejet, son coût et son observance par le patient.

Entre 2005 et décembre 2014, sur les 28 allo transplantations faciales, les stratégies immunosuppressives ont été publiées pour 18 cas (50).

### 3.6. Situation actuelle

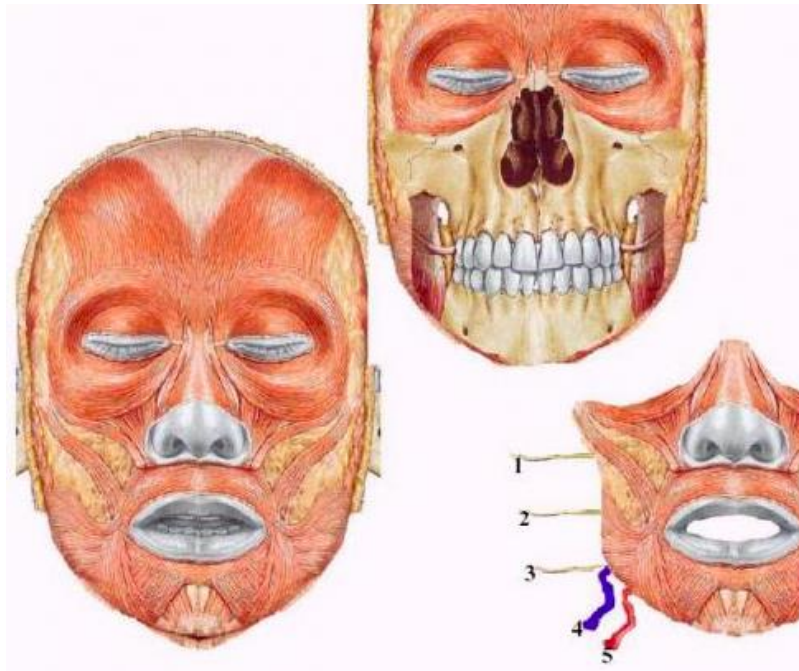
- Concernant la chirurgie :

Une transplantation faciale se fait en 2 temps :

- premier temps : préparation du receveur avec dissection des vaisseaux faciaux, nourriciers pour le futur greffon, afin de vérifier leur existence, leur taille et de juger du niveau de l'anastomose, puis dissection des branches nerveuses,
- deuxième temps : préparation du greffon sur le donneur avec mise en évidence des pédicules faciaux.

Ci dessous, on retrouve une figure explicative d'une transplantation partielle de visage avec pédicules vasculaires.





*Figure 14: Prélèvement du complexe naso-labial, d'après l'Atlas d'anatomie humaine de Sobotta (6).*

1. rameau frontal
2. rameau zygomatique
3. rameau mentonnier
4. veine faciale
5. artère faciale

Cependant, il existe des variations anatomiques, qu'elles soient artérielles ou veineuses, entraînant des difficultés supplémentaires peropératoire quand elles ne sont pas connues en préopératoire. Au niveau veineux, les précédents travaux réalisés par l'équipe bordelaise (21) (22) montrent l'existence de VF avec un trajet intra-parotidien ou de veine faciale hypoplasique (20) (51), variations anatomiques importantes à prendre en considération pour les anastomoses vasculaires de lambeaux libres ou de transplantation faciale.

L'équipe de Rodriguez-Lorenzo s'est posée la question de n'anastomoser qu'une seule veine faciale sur le donneur (étude sur cadavres humains frais adultes). Le drainage veineux était de 100% sur toute l'hémiface homolatérale à l'anastomose de la veine faciale. Il était de 75% dans les zones péri-orbitaires, le nez, et les lèvres supérieures controlatérales, de 25% des joues et lèvres inférieures controlatérales, de 50% du menton homolatéral, et de 25% du menton controlatéral (52). Il serait donc possible d'anastomoser une seule VF dans la

transplantation du visage, mais avec de forts risques de défauts de drainage selon les zones du visage.

Le tableau ci-dessous récapitule l'ensemble des transplantations réalisées jusqu'à ce jour.

Tableau II - Historique des transplantations faciales de leur origine à ce jour.

Chirurgiens	Date	Greffe de visage	Lieu
Dubernard/Devauchelle	Novembre 2005	Greffe partielle	Amiens, France
Guo	Avril 2006	Greffe partielle	Xian, Chine
Lantieri/Meningaud	Janvier 2007	Greffe partielle	Créteil, France
Siemionow	Décembre 2008	Greffe partielle	Cleveland, États-Unis
Lantieri/Meningaud	Mars 2009	Greffe partielle	Créteil, France
Lantieri	Avril 2009	Greffe partielle et mains	Créteil, France
Pomahac	Avril 2009	Greffe partielle	Boston, États-Unis
Cavadas	Août 2009	Greffe partielle	Valence, Espagne
Lantieri/Meningaud	Août 2009	Greffe partielle	Créteil, France
Dubernard/Devauchelle	Novembre 2009	Greffe partielle	Amiens, France
Gomez-Cia	Janvier 2010	Greffe partielle	Seville, Espagne
Barret	Mars 2010	Greffe totale	Barcelone, Espagne
Lantieri/Meningaud	Juin 2010	Greffe totale	Créteil, France
Pomahac	Mars 2011	Greffe totale	Boston, États-Unis
Lantieri/Meningaud	Avril 2011	Greffe partielle	Créteil, France
Lantieri/Meningaud	Avril 2011	Greffe partielle	Créteil, France
Pomahac	Avril 2011	Greffe totale	Boston, États-Unis
Pomahac	Juin 2011	Greffe totale	Boston, États-Unis
Blondeel	Décembre 2011	Greffe totale	Gand, Belgique
Ozkan	Janvier 2012	Greffe totale	Antalya, Turquie
Nazir	Février 2012	Greffe totale	Ankara, Turquie
Rodriguez	Mars 2012	Greffe totale	Maryland, États-Unis
Ozmen	Mars 2012	Greffe partielle	Ankara, Turquie
Ozkan	Mai 2012	Greffe totale	Antalya, Turquie
Devauchelle/Testelin	Juin 2012	Greffe partielle	Amiens, France
Pomahac	Février 2013	Greffe totale	Boston, États-Unis
Maciejewski	Mai 2013	Greffe partielle	Gliwice, Pologne
Pomahac	Mai 2013	Greffe totale	Boston, États-Unis
Ozkan	Juillet 2013	Greffe partielle	Antalya, Turquie
Ozkan	Août 2013	Greffe totale	Antalya, Turquie
Ozkan	Décembre 2013	Greffe partielle	Antalya, Turquie
Maciejewski	Décembre 2013	Greffe totale	Gliwice, Pologne
Siemionow	Septembre 2014	Greffe partielle	Cleveland, États-Unis
Rodriguez	Août 2015	Greffe totale	New York, États-Unis

*Tableau 1: Tableau récapitulatif de l'ensemble de transplantations faciales faites jusqu'à ce jour (mai 2016) (14).*

- Concernant les examens préopératoires :

Nous avons déjà précisé que l'angioscanner à visée diagnostic de la mort encéphalique est devenue en France une alternative à l'EEG. Nous pouvons nous demander si cet examen pourrait permettre de diagnostiquer les variations artérielles et veineuses faciales.

Nous avons donc dans ce travail voulu évaluer l'intérêt d'un angioscanner à visée diagnostic de mort encéphalique pour objectiver les variations de trajet et de terminaison de la VF.

## OBJECTIFS DE L'ETUDE

Les variations anatomiques veineuses de la face sont nombreuses mais peu décrites dans la littérature. Leur connaissance est importante en pratique clinique par exemple lors de la réalisation de lambeaux loco-régionaux ou à distance. Certaines variations de trajet ou de terminaison veineuses peuvent être à l'origine d'un défaut de vitalité du lambeau. Par exemple une veine thyroïdienne supérieure très basse peut être à l'origine d'une souffrance veineuse d'un lambeau infra-hyoïdien (53).

La veine faciale est essentielle au drainage veineux du visage. Dans la majorité des transplantations faciales réalisées, le pédicule facial a été utilisé. Un travail précédent mené au laboratoire d'Anatomie de l'Université de Bordeaux a montré que des variations anatomiques de l'artère mais aussi de la veine faciale pouvaient compromettre la vitalité d'une transplantation de visage (20) (22) (21).

L'objectif principal de cette étude était de mettre en évidence les variations anatomiques de trajet et de terminaison de la veine faciale.

L'objectif secondaire était d'évaluer l'intérêt et l'indication d'un examen préopératoire de la vascularisation faciale chez le donneur en état de mort encéphalique.

Des dissections cadavériques ont permis d'étudier les variations anatomiques de la veine faciale. Des analyses angioscanographiques des TDM crâne-TSA avec reconstruction tridimensionnelle sur sujets vivants avec 2 protocoles d'injection différents (TDM crâne-TSA standard et TDM perfusion crâne pour suspicion AVC) et sur sujets en état de mort encéphalique ont permis de déterminer si l'angioscanner de diagnostic de mort encéphalique suffisait à mettre en évidence les variations de trajet et de terminaison des veines impliquées dans une transplantation de visage et quel était l'examen le plus approprié en préopératoire d'un lambeau libre ou d'une transplantation faciale.

## MATERIELS ET METHODES

### 1. Etude anatomique

Plusieurs dissections cadavériques ont été réalisées au laboratoire d'Anatomie médico-chirurgicale de l'Université de Bordeaux.

#### 1.1. Etude anatomique sur sujets anatomiques formolés

Sept hémi-têtes humaines adultes, embaumées par une solution de formaldéhyde 20% provenaient de 7 donneurs différents : 2 hémifaces droites (1 homme (H), 1 femme (F)) et 5 hémifaces gauches (4 H, 1 F).

La dissection a été réalisée plan par plan avec incision cutanée, mise en évidence du système musculo-aponévrotique sous-cutané (SMAS), de la glande parotide traversée par l'artère et la veine faciale. Cette dernière était alors disséquée de son origine en canthal interne jusqu'à sa zone de drainage dans la VJI. Nous avons étudié le trajet et le type de terminaison de la VF, ainsi que la présence ou non d'une terminaison commune avec les VTS et les VL.

Les descriptions anatomiques retrouvées au cours des dissections sont regroupées et détaillées dans un schéma explicatif.

#### 1.2. Etude anatomique sur sujet anatomique frais injecté

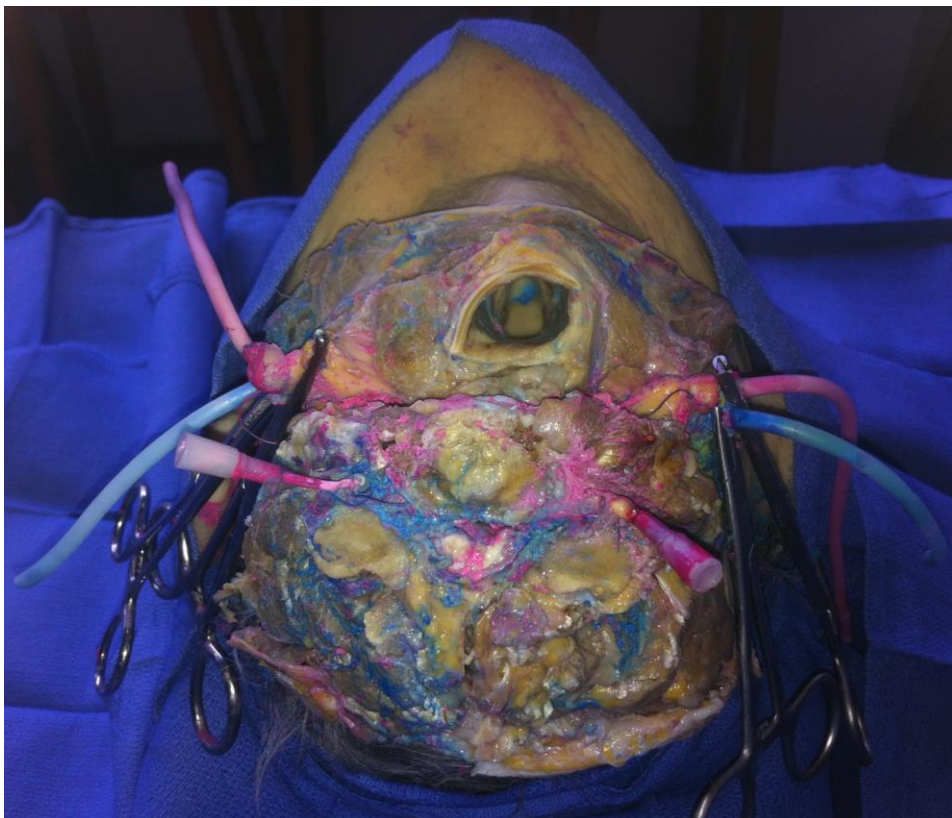La tête d'un sujet masculin de 88 ans a été utilisée le lendemain de son décès pour cette étude. Les artères carotides communes, les VJI, les VJE, les VJA droites et gauches ont été disséquées et canulées de manière à réaliser une injection de latex.

Une canule de diamètre adapté à celui du vaisseau a été mise en place et solidement fixée par un point de Vicryl. On a vérifié manuellement et visuellement que les sondes étaient solidement attachées à chaque axe vasculaire, pour permettre une injection sous pression, et, l'absence de plaie vasculaire, lors de la mise en place des canules qui aurait pu entraîner une fuite de latex.

Un lavage à l'acétone sous faible pression a été réalisé par chacune des canules, afin d'évacuer au maximum de caillots résiduels dans les axes vasculaires qui auraient pu gêner la diffusion du latex sur les vaisseaux distaux.

Le latex a été coloré à l'aide de peinture acrylique, rouge pour le système artériel et bleu pour le système veineux.

L'injection artérielle a été faite par les quatre axes sous faible pression à l'aide de seringues de 50mL. Quand le reflux, c'est-à-dire lorsque le latex coloré injecté par exemple à droite ressortait au niveau des artères controlatérales cervicales gauches, a été obtenu, les vaisseaux concernés ont été clampés à l'aide de pinces hémostatiques. La même procédure a été réalisée pour le système veineux. Une fois l'injection terminée, tous les vaisseaux ont été clampés et la tête a été embaumée 48h dans une solution :  $\frac{1}{4}$  formol 10% +  $\frac{3}{4}$  eau avant dissection. Ce temps a permis au latex de se solidifier avant le début de la dissection.



*Photo 5: Mise en place du latex coloré au niveau des axes vasculaires cervicaux et clampage.*

La dissection s'est ensuite faite plan par plan : l'incision cutanée est passée en temporal et pré-tragien de chaque côté. Le décollement s'est fait en sous-cutané de manière à visualiser

les rapports des vaisseaux avec les muscles faciaux. Les vaisseaux faciaux et leurs collatérales ont ensuite été disséqués prudemment de leur origine jusqu'à leur terminaison. Nous avons par ailleurs mise en évidence les vaisseaux temporaux superficiels et les gros vaisseaux cervicaux.

## 2. Etude scanographique

### 2.1. Analyse scanographique avec reconstruction tridimensionnelle grâce au logiciel Osirix Lite®

Dans un premier temps, les TDM crâne (General Electric Optima, n° agrément 34257YC6) avec injection des TSA de patients en mort encéphalique du Centre Hospitalier Universitaire de Bordeaux, entre le 23 septembre 2011 et le 7 avril 2015, ont été étudiés.

La quantité d'injection de produit de contraste était la même (90mL) pour tous les patients, le produit de contraste étant soit de l'Ultravist 370 ou de l'Ioméron 400.

L'épaisseur de coupe était de 625 µm. Les datas étaient au format DICOM (Digital Imaging and Communication in Medicine).

Puis les TDM crâne-TSA chez des patients venant pour diverses plaintes aux Urgences Adultes Centre Hospitalier Universitaire de Bordeaux, entre le 12 octobre 2015 et le 22 décembre 2015, ont été étudiés.

Enfin, les TDM crâne-TSA avec TSA double injection (TDM perfusion crâne) admis pour suspicion d'AVC aux Urgences Adultes Centre Hospitalier Universitaire de Bordeaux, entre le 15 janvier 2016 et le 8 août 2016, ont été étudiés.

Le logiciel Osirix Lite® a été utilisé : il s'agit d'un logiciel libre d'imagerie médicale pour Mac OS permettant de visualiser des fichiers au format DICOM, et de concevoir, grâce à son « viewer » 3D, des reconstructions tomodensitométriques numérisées volumiques.

La veine faciale, la veine linguale, la veine thyroïdienne supérieure ont été analysées sur chaque hémiface de leur origine, leur trajet jusqu'à leur terminaison, qu'elle soit seule ou sous forme d'un tronc, dans la VJI ou autre. Leurs variations anatomiques ont été notées.

Les critères d'inclusion dans l'étude étaient:

- un âge > 18 ans
- un TDM crâne avec TSA injectés.

Le critère de non-inclusion était un TDM présentant trop d'artéfacts métalliques (coils, couronne dentaire) rendant difficile l'analyse tridimensionnelle dans la région d'intérêt.

50 TDM crâne-TSA de patients en mort encéphalique clinique ont été analysés, soit 100 hémifaces droites et gauches, afin de pouvoir évaluer si cet examen était approprié pour visualiser la vascularisation veineuse faciale et diagnostiquer ses variations.

100 TDM crâne-TSA chez des patients venant pour diverses plaintes (céphalées, vertiges, chutes, malaise, confusion) ont été analysés, soit 200 hémifaces droites et gauches.

100 TDM crâne avec TSA double injection (TDM perfusion crâne) admis pour suspicion d'AVC ont été analysés, soit 200 hémifaces droites et gauches.

## 2.2. : Analyse statistique par un test de $\chi^2$

Du point de vue de l'analyse statistique, nous avons réalisé un test  $\chi^2$  (« Chi 2 ») en comparant les 3 groupes :

- TDM crâne-TSA de patients en mort encéphalique,
- TDM crâne-TSA chez des patients venant pour diverses plaintes,
- TDM crâne avec TSA double injection (TDM perfusion crâne) admis pour suspicion d'AVC.

Cette analyse statistique permettait de comparer les groupes sur:

- l'âge,
- le sexe,
- le trajet de la veine faciale,
- la terminaison de la veine faciale.

Le test  $\chi^2$  est un test statistique permettant de tester l'adéquation d'une série de données à une famille de lois de probabilités ou de tester l'indépendance entre deux variables aléatoires. Il permet de vérifier si un échantillon d'une variable aléatoire Y donne des observations comparables à celles d'une loi de probabilité P définie *a priori* dont on pense, pour des raisons théoriques ou pratiques, qu'elle devrait être la loi de Y. L'hypothèse nulle ( $H_0$ ) d'un test du  $\chi^2$  d'adéquation est donc la suivante : la variable aléatoire Y suit la loi de probabilité P. En termes de valeur « p », l'hypothèse nulle (l'observation est suffisamment proche de la théorie) est généralement rejetée lorsque  $p \leq 0,05$ .

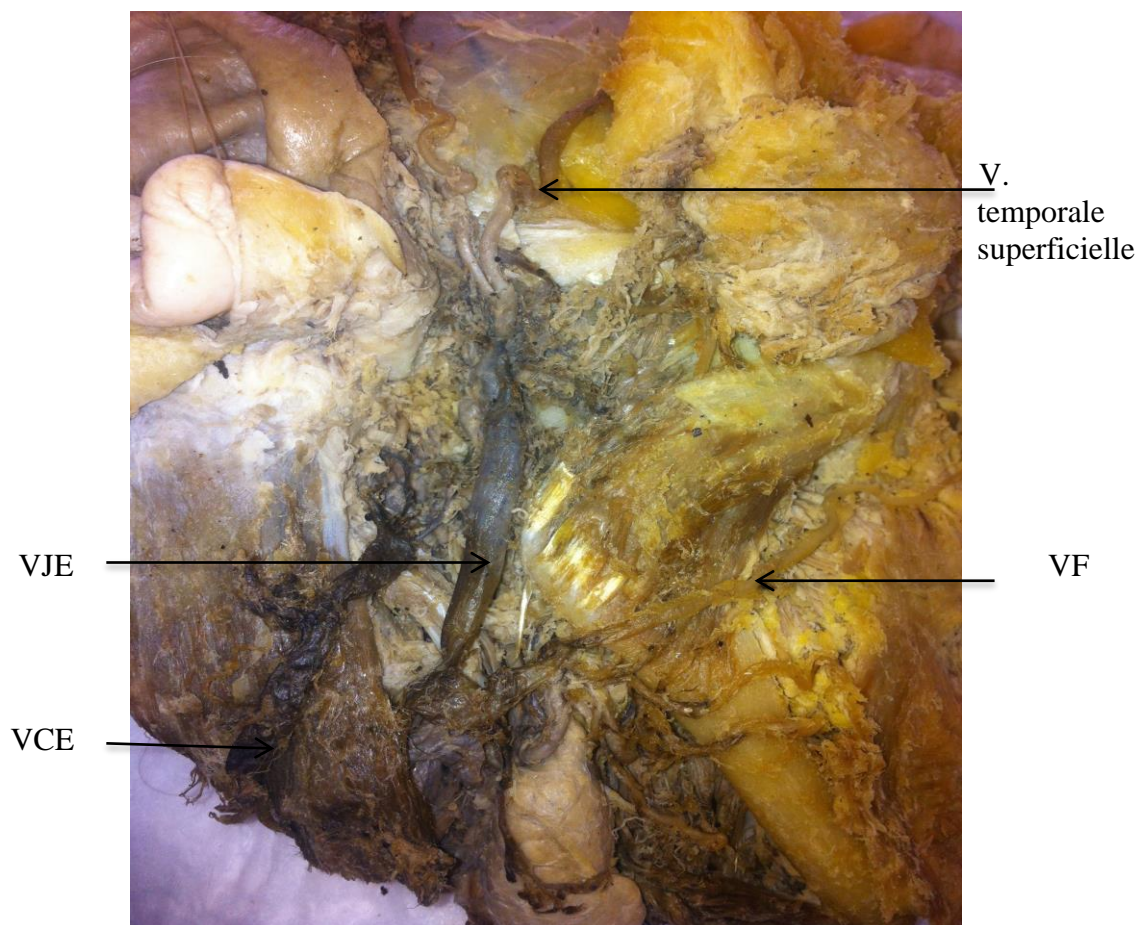


## RESULTATS

### 1. Résultats des études anatomiques sur sujets formolés

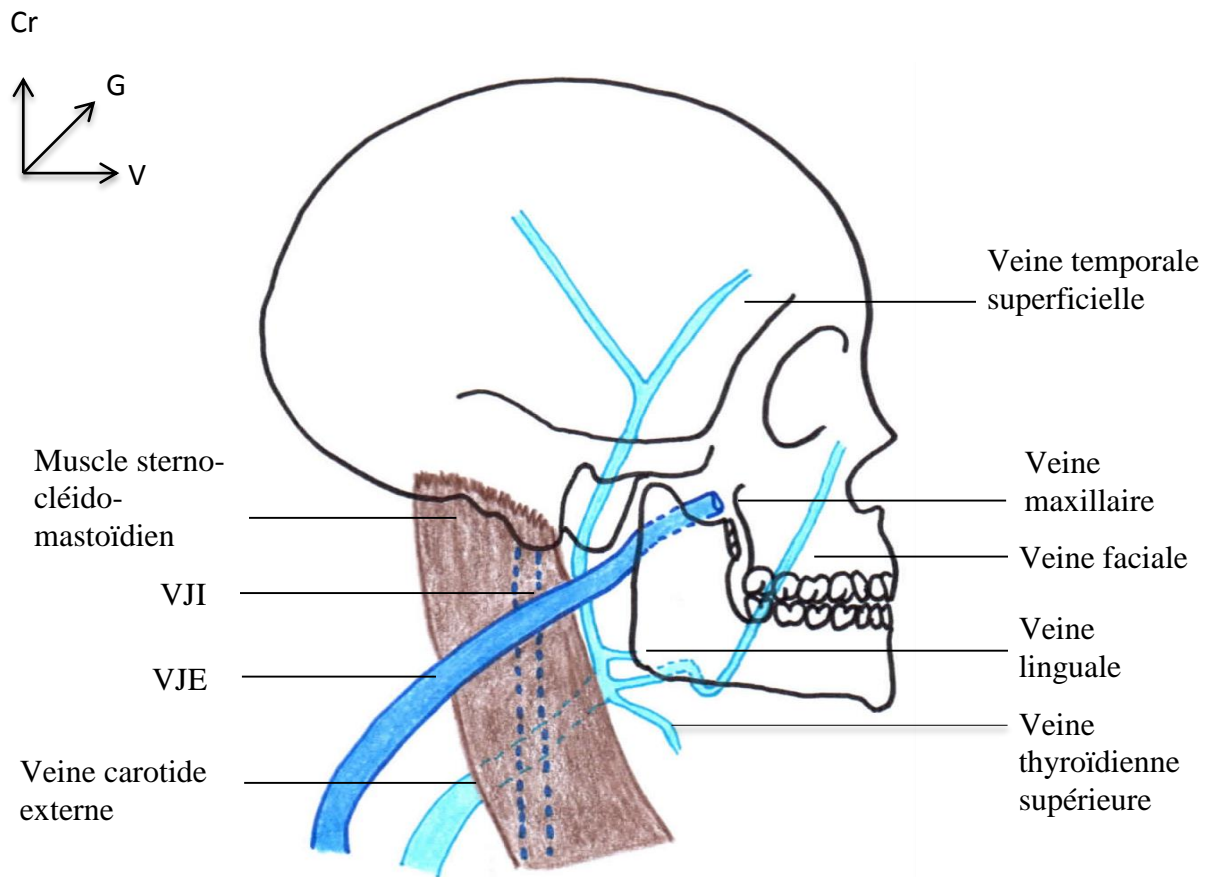
#### 1.1. Cas anatomique formolé n°1

La veine maxillaire droite passe en dedans du condyle mandibulaire, se draine dans la VJE droite circulant en dehors du muscle SCM droit. La veine temporale superficielle droite verticale circule en avant du conduit auditif interne, draine les VF, VL et VTS par un tronc TLF qui passe en dedans du SCM. Cette veine est la veine carotide externe (VCE). Les systèmes temporal superficiel et maxillaire sont indépendants. Il n'y a pas d'anastomose intra-parotidienne entre VJE et VJI. La veine temporale superficielle et le tronc TLF se drainent dans la VCE.



*Photo 6: Cas n°1 hémiface droite.*

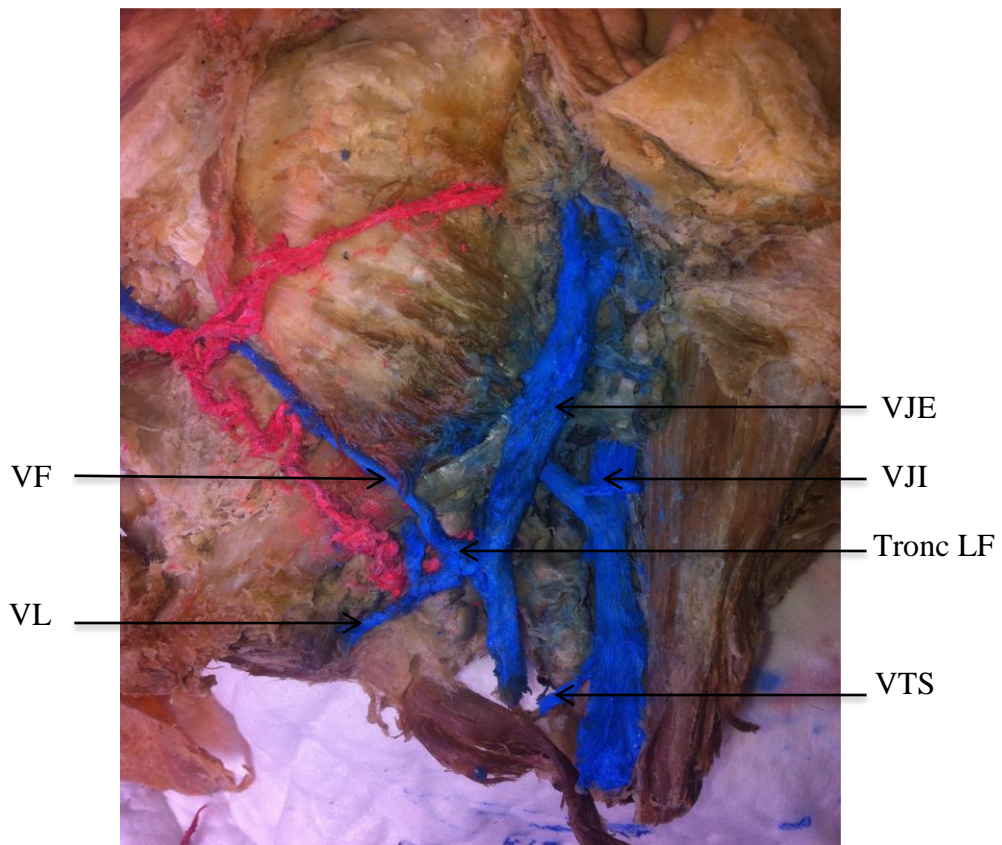




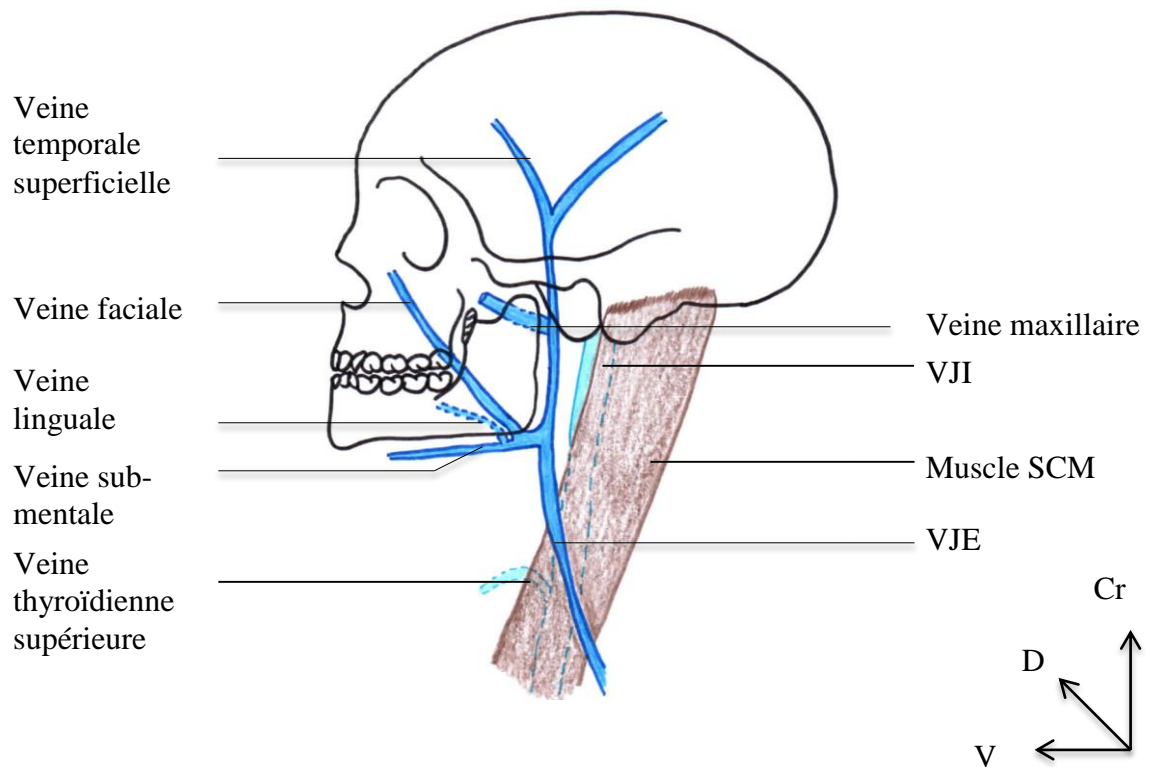
*Figure 15 : Schématisation de la dissection cas n°1.*

### 1.2. Cas anatomique formolé n°2

La veine temporale superficielle gauche et la veine maxillaire gauche s'unissent pour former le VJE gauche. La veine sub-mentale gauche rejoint la VL gauche pour former un tronc. Ce dernier rejoint la VF gauche pour former un tronc LF qui se jette dans la VJE gauche. La VTS gauche se jette directement dans la VJI gauche. Il n'y a pas d'anastomoses intra-parotidiennes entre la VJI et la VJE.



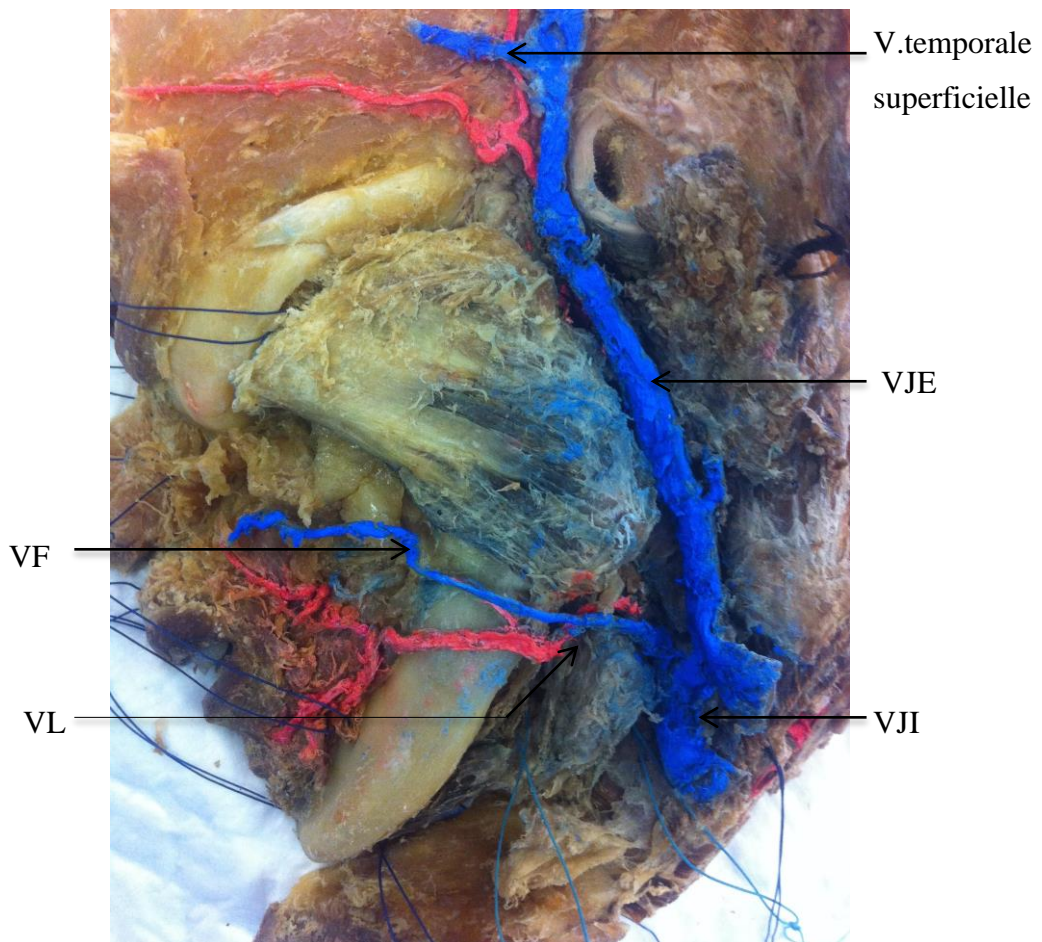
*Photo 7 : Cas n°2 hémiface gauche.*



*Figure 16: Schématisation de la dissection cas n°2.*

### 1.3. Cas anatomique formolé n°3

La VF gauche et la VL gauche (tronc LF) se jettent dans la VJI gauche. La veine temporale superficielle gauche se jette dans la VJE. La VTS n'a pas pu être mise en évidence chez ce sujet anatomique car la section cervicale est haute mais elle ne se terminait pas avec les VF et VL. Il existe une anastomose entre les VJI et VJE, basse.

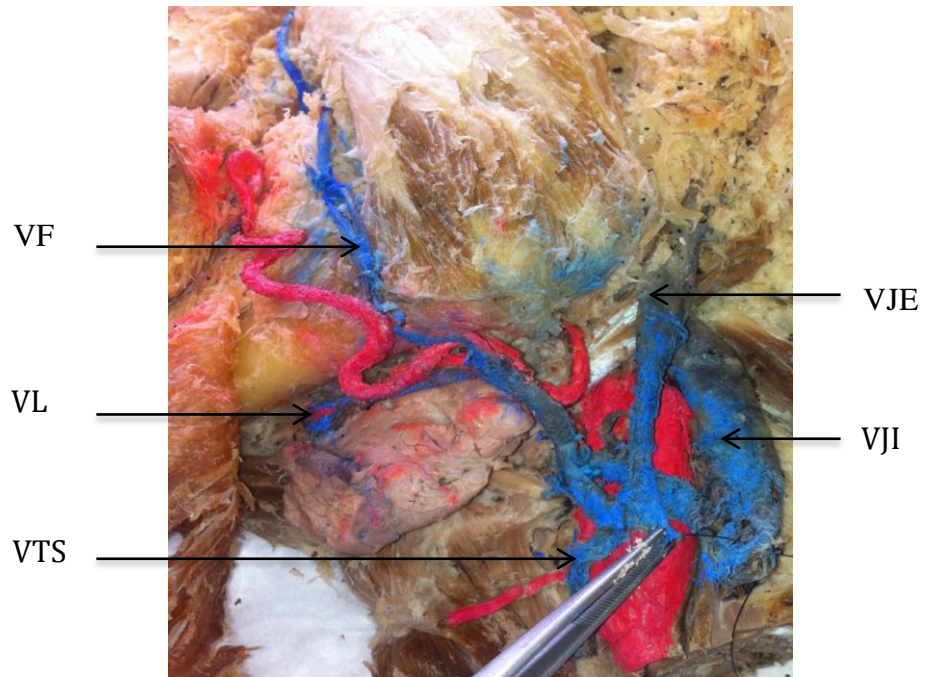
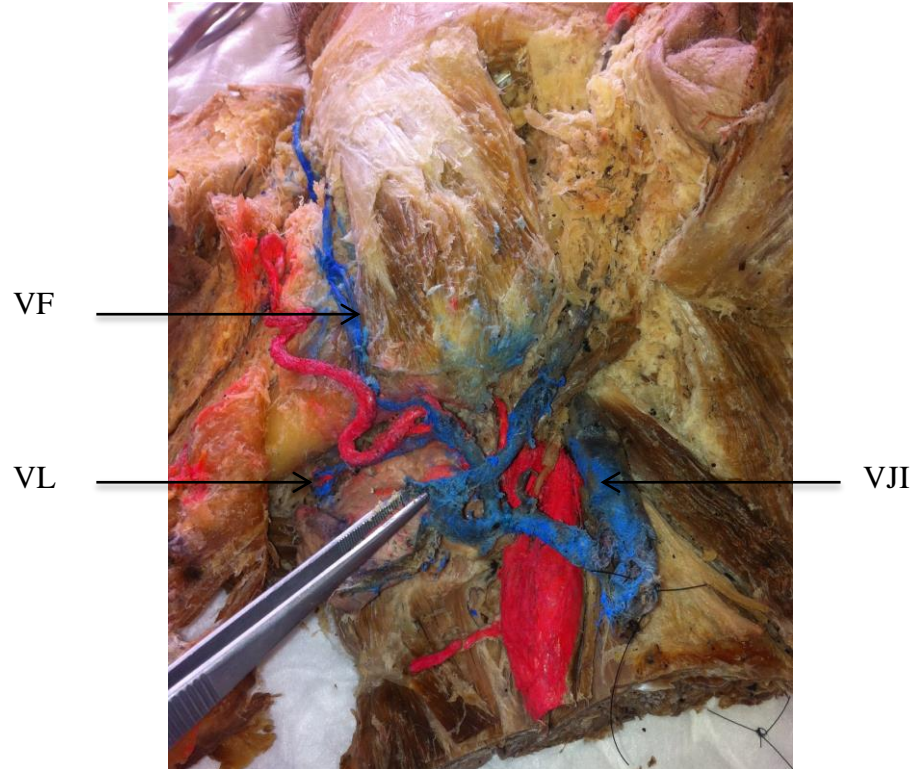


*Photo 8 : Cas n°3 hémiface gauche.*



#### 1.4. Cas anatomique formolé n°4

La VF gauche et la VL gauche se réunissent et forment le tronc LF qui se jette dans la VJI gauche alors que la VTS se jette dans la VJE. Il existe une anastomose entre les VJI et VJE, basse.

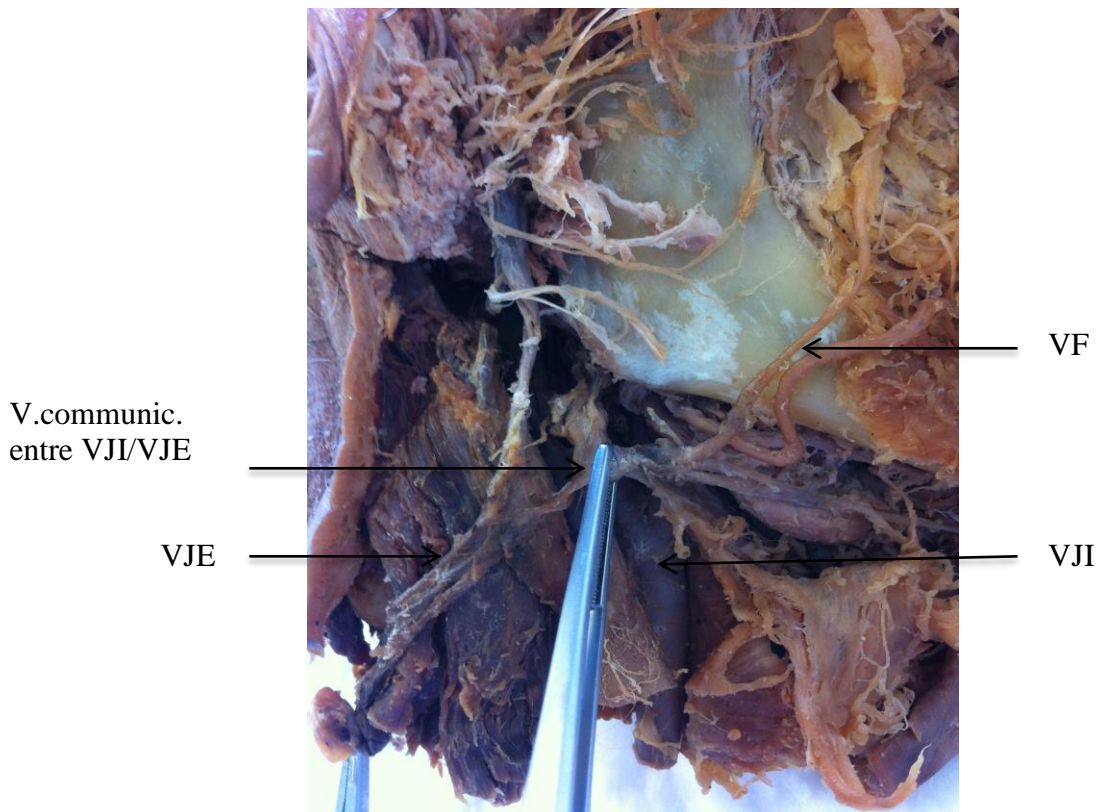


*Photos 9 & 10: Cas n°4 hémiface gauche.*

### 1.5. Cas anatomique formolé n°5

La VF droite et la VL droite forment le tronc LF droit qui se jette dans la VJI droite. La veine temporale superficielle droite se draine dans la VJE droite. La VTS n'est pas visible sur ce sujet anatomique, probablement une origine plus basse et seule.

Il existe une anastomose entre les VJI et VJE, basse.

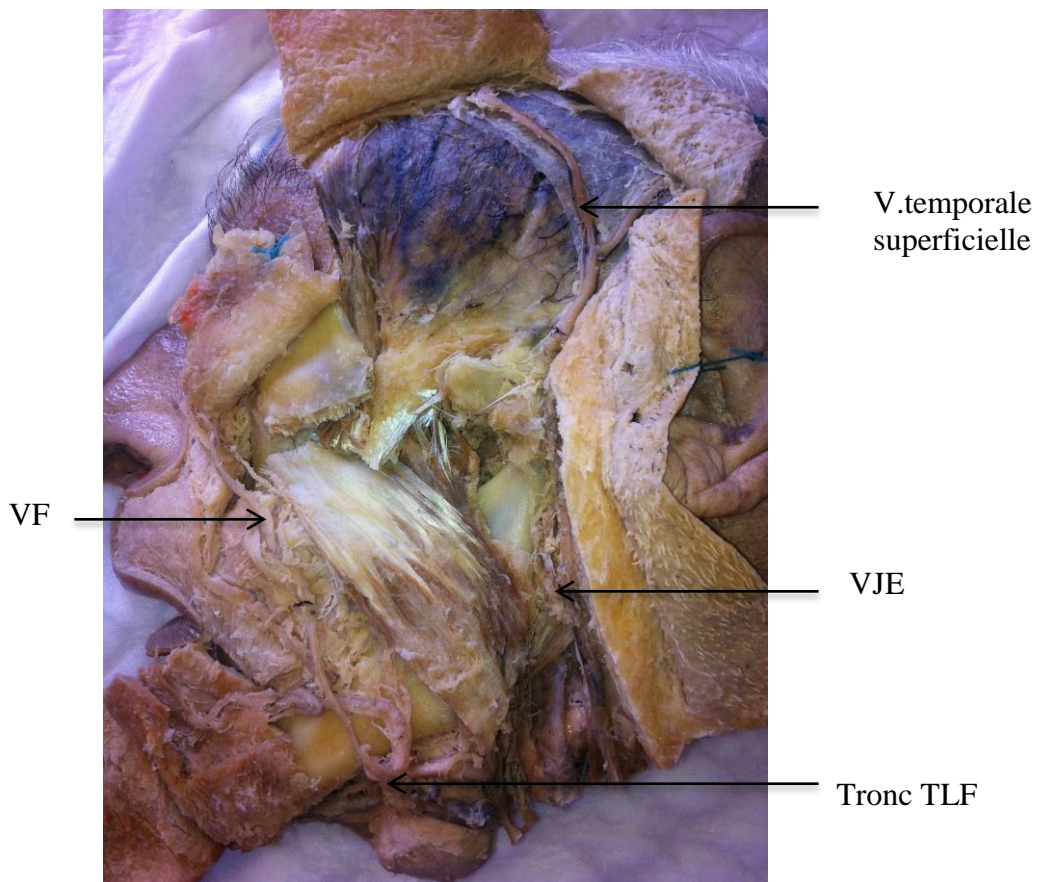


*Photo 11: Cas n°5 hémiface droite.*

### 1.6. Cas anatomique formolé n°6

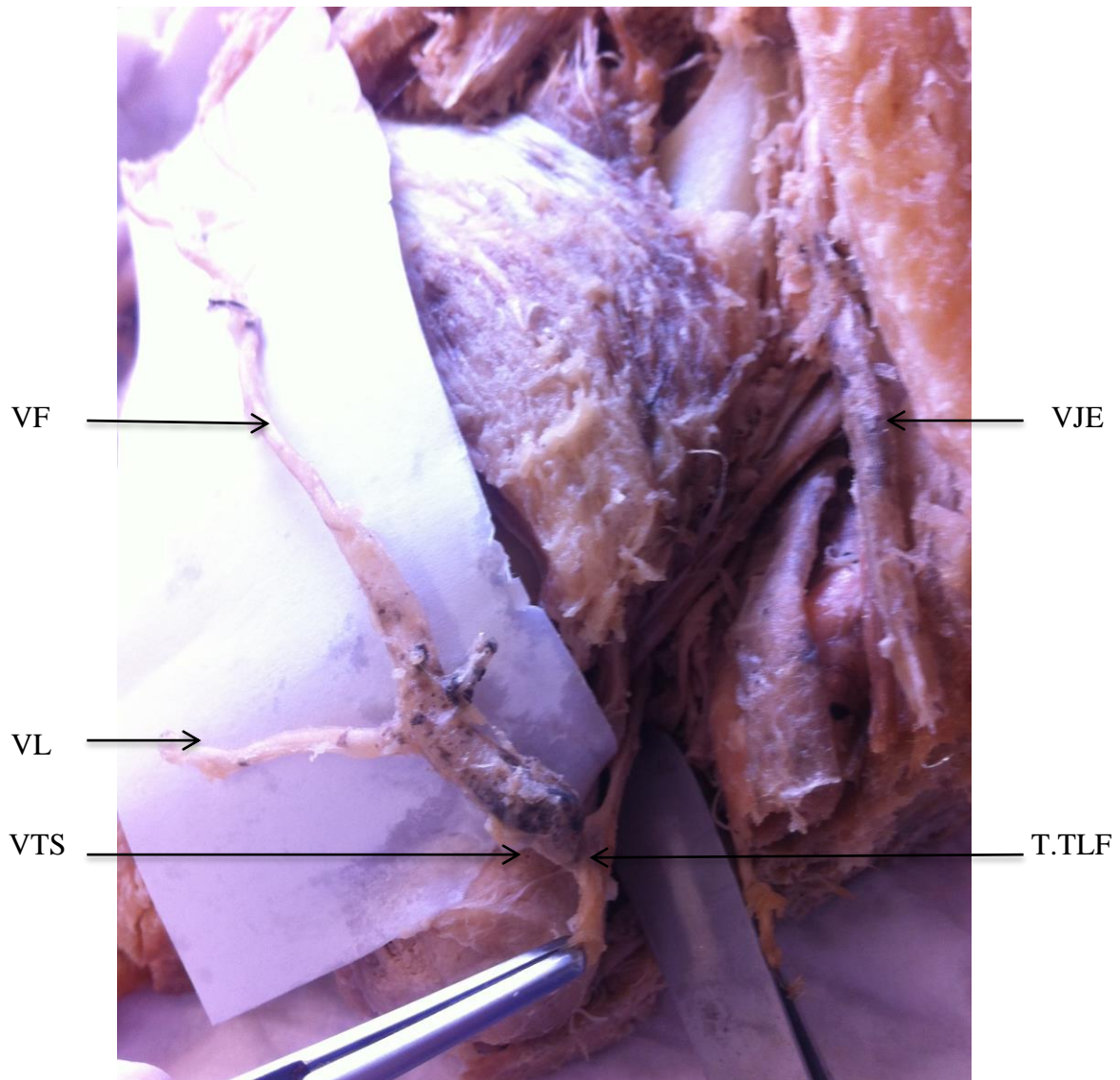
La veine temporale superficielle gauche se draine dans la VJE gauche. La veine faciale gauche, la VTS gauche et la veine linguale gauche forment le tronc TLF, se drainant dans la VJI gauche.

Il n'y a pas d'anastomose retrouvée entre la VJE et la VJI.



*Photo 12: Cas n°6 hémiface gauche, vu en entier.*





*Photo 13: Cas n°6 hémiface gauche, centré sur le tronc TLF.*

### 1.7. Cas anatomique formolé n°7

La VF gauche et la VL gauche forment un tronc linguo-facial qui se draine dans la VJI gauche.

La VTS gauche se jette seule, directement dans la VJI gauche.

Il n'a pas été retrouvé d'anastomose entre la VJE et la VJI.



*Photo 14: Cas n°7 hémiface gauche, vu en entier.*



*Photo 15: Cas n°7 hémiface gauche, centrée sur le tronc LF.*

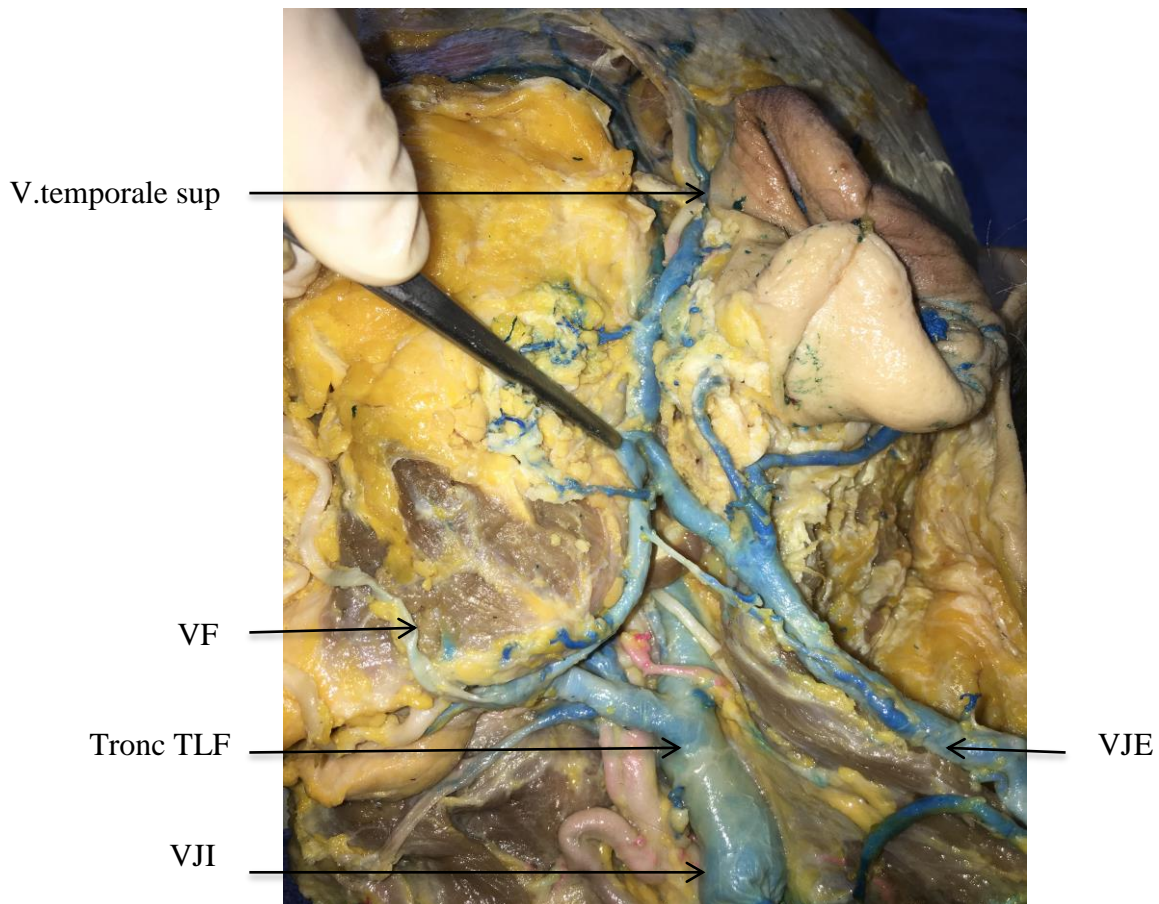


En résumé, on comptait 5 troncs LF sur les 7 cas (cas n°2, n°3, n°4, n°5 et n°7) : un tronc LF se jetait dans la VJE (cas n°2), les autres se jetaient dans la VJI. Dans 2 cas (cas n°2 et n°4), les VTS se drainaient directement soit dans la VJI, soit dans la VJE. On notait la présence de 2 troncs TLF qui se drainaient dans la VCE (cas n°1) et dans la VJI (cas n°6).

Dans un cas (cas n°1), la VCE drainait le tronc TLF et la veine temporale superficielle, la veine maxillaire se jetant dans la VJE, soit 1/7. On retrouvait la présence de 3 anastomoses entre la VJI et la VJE (cas n°3, 4 et 5), basses et non en position rétro mandibulaire. Pour les 7 cas analysés, la VF présentait un trajet oblique allant du canthus interne de l'œil au rebord mandibulaire.

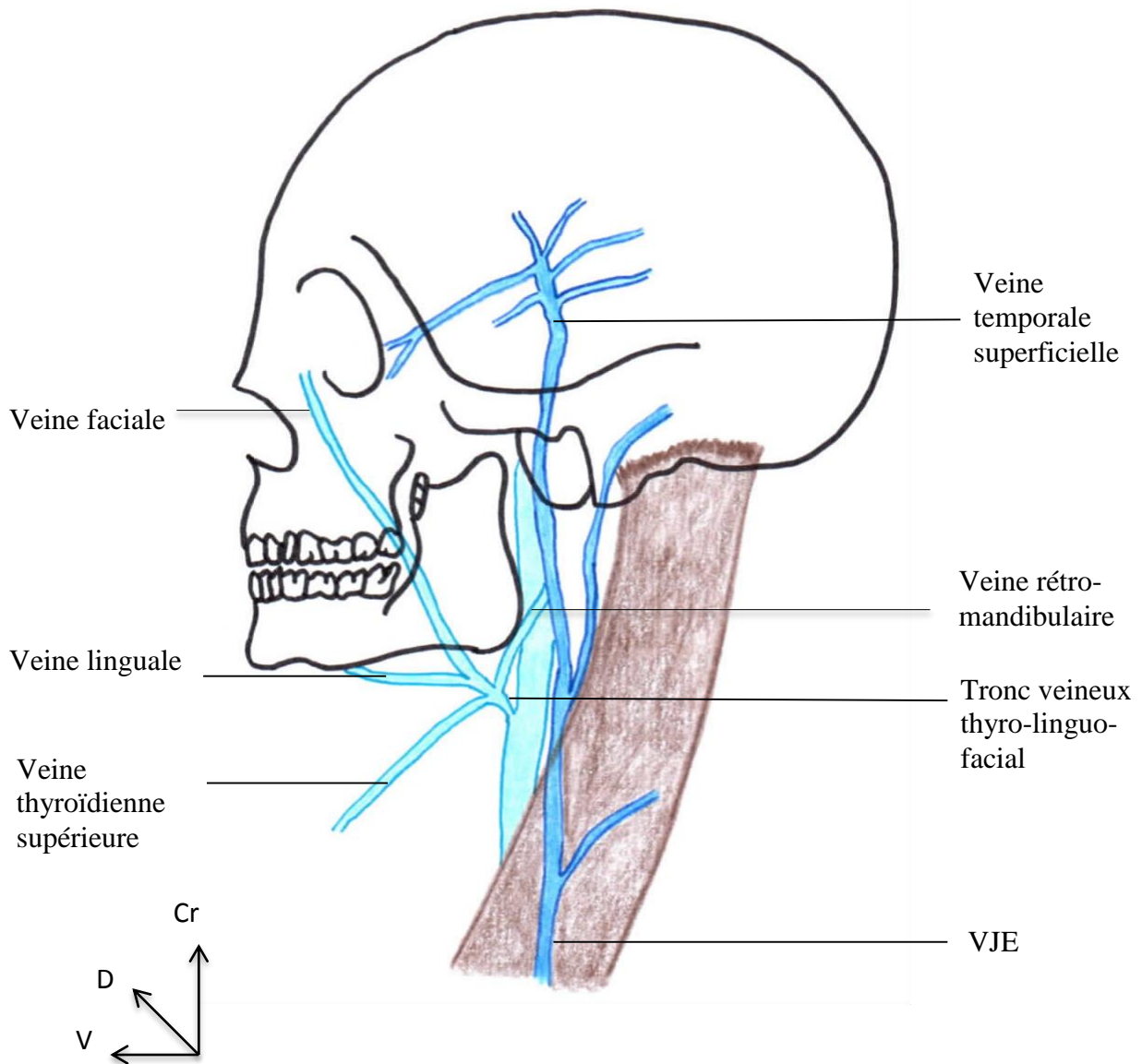
## 2. Résultats de l'étude anatomique sur sujet frais

### 2.1. Cas anatomique frais gauche (cas n°8)



*Photo 16: Profil gauche de la tête fraîche centré sur le tronc thyro-linguo-facial (VRM tenue dans la pince).*

Le côté gauche de la tête fraîche présente une description veineuse classique : la VL et la VF rejoignent la veine thyroïdienne supérieure formant le tronc TLF qui se draine dans la VJI. Une veine rétro-mandibulaire anastomose la VJI avec la VJE. La veine faciale est située en arrière de l'artère faciale, avec un trajet oblique du canthus interne de l'œil gauche au rebord mandibulaire gauche.

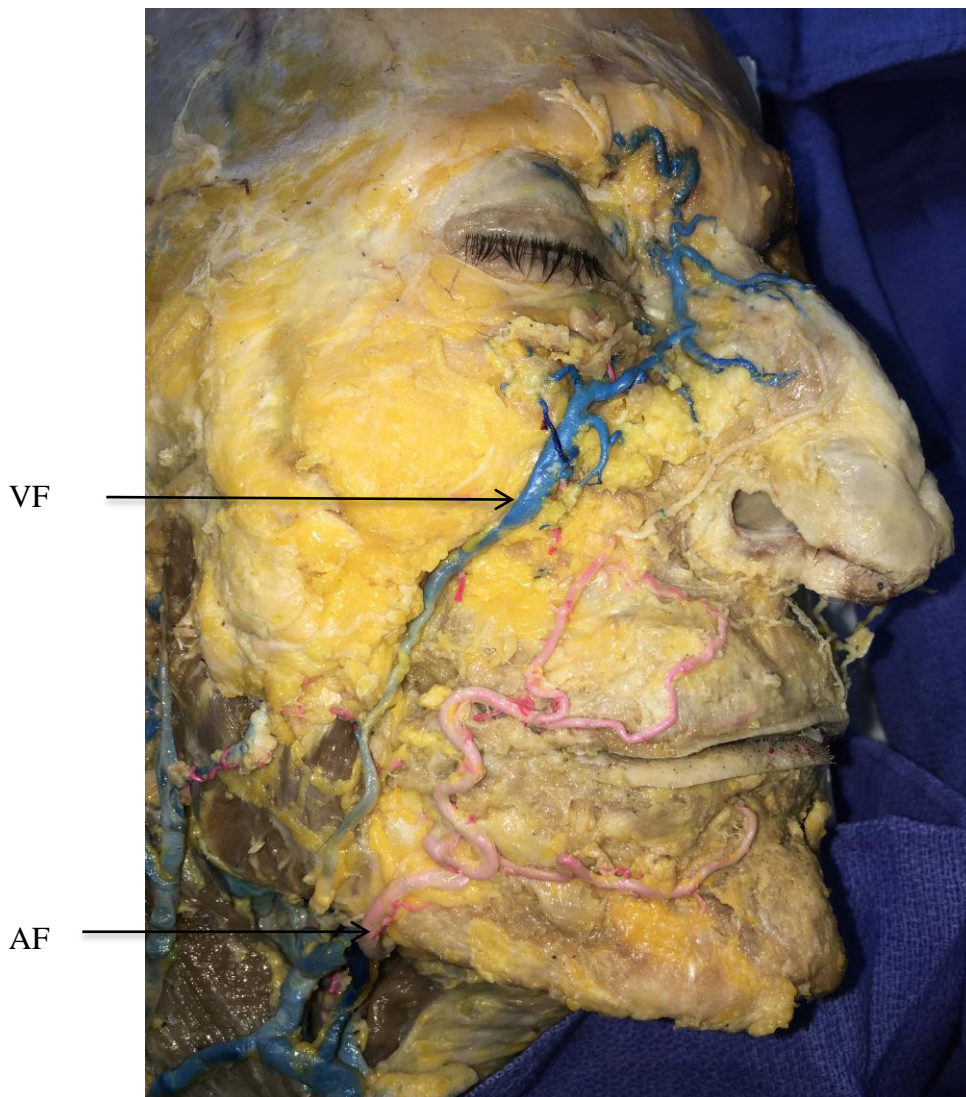


*Figure 17: Schématisation du profil gauche de la tête fraîche.*

## 2.2. Cas anatomique frais droit (cas n°9)

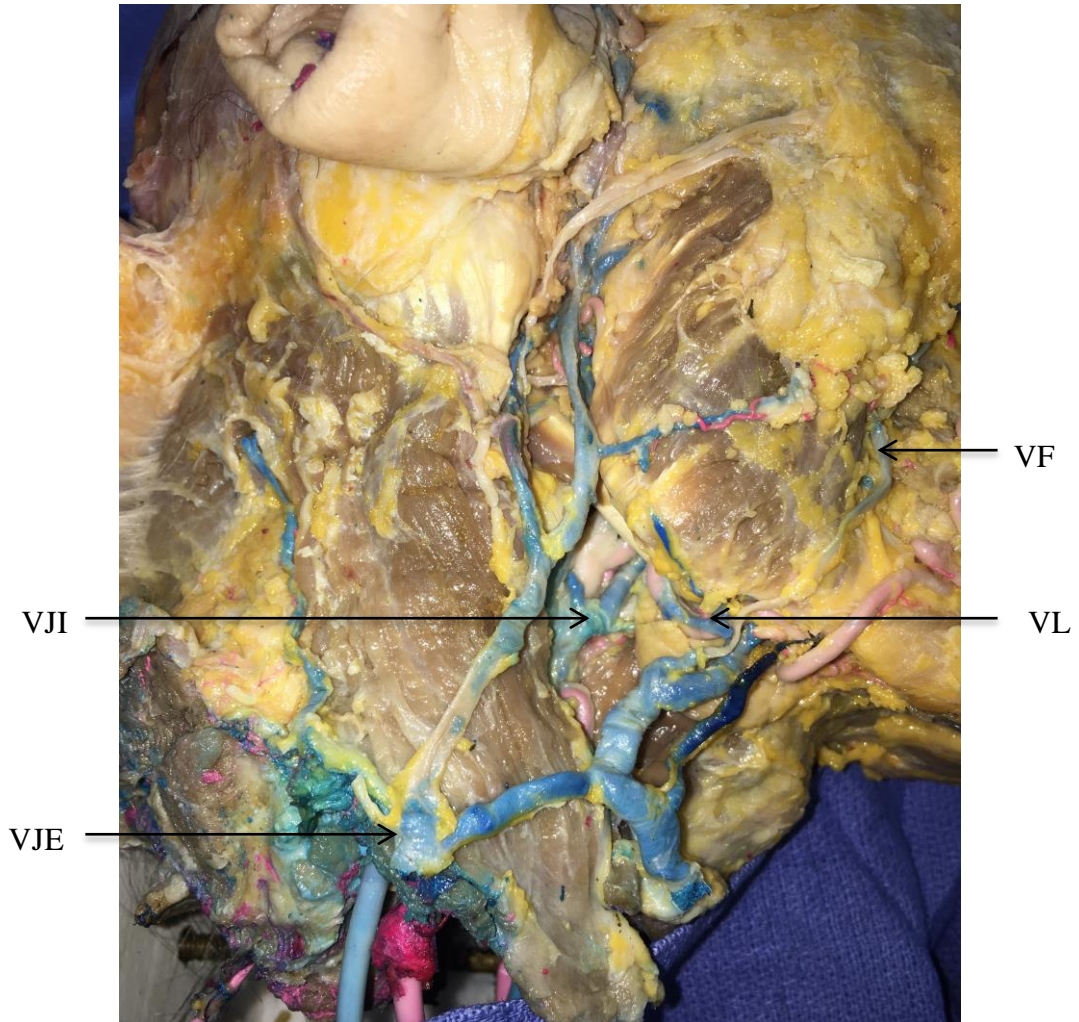
Du côté droit de la tête fraîche, la veine temporale superficielle se prolonge verticalement par la VJE, et la veine faciale se draine directement dans la VJE.

La veine linguale et la veine thyroïdienne supérieure se drainent dans la VJI par un tronc linguo-thyroïdien. Il n'existe ni VRM, ni anastomose intra-parotidienne entre la VJI et la VJE.



*Photo 17 : Profil droit de tête fraîche.*





*Photo 18 : Profil droit de tête fraîche injectée centré sur le tronc linguo-thyroïdien.*

	Cas n°1	Cas n°2	Cas n°3	Cas n°4	Cas n°5	Cas n°6	Cas n°7	Cas n°8	Cas n°9
Côté	D	G	G	G	D	G	G	G	D
Psce VF	oui	oui	oui	oui	oui	oui	oui	oui	oui
Psce VL	oui	oui	oui	oui	oui	oui	oui	oui	oui
Psce VTS	oui	oui		oui		oui	oui	oui	oui
Trajet VF	obliq.	obliq.	obliq.	obliq.	obliq.	obliq.	obliq.	obliq.	obliq.
Tronc TLF	oui					oui		oui	
Tronc LF		oui	oui	oui	oui		oui		
Tronc LT									oui
Drain. tronc TLF	VCE					VJI		VJI	
Drain. tronc LF		VJE	VJI	VJI	VJI		VJI		
Drain.tronc LT									VJI
Drain. VF	T.TLF	T.LF	T.LF	T.LF	T.LF	T.TLF	T.LF	T.TLF	seule dans VJE
Drain. VTS		VJI		VJE			seule dans VJI		
Psce VRM				oui	oui			oui	
Anast.VJI/VJE			oui	oui	oui			oui	
Psce VCE	oui								

*Tableau 2 : Tableau récapitulatif des variations anatomiques sur 7 hémifaces formolées et sur les 2 hémifaces fraîches.*

*Obliq. : trajet oblique de la VF du canthus interne au rebord mandibulaire*

### 3. Résultats de l'étude scanographique

#### 3.1. Résultats de l'analyse scanographique avec reconstruction 3D grâce au logiciel Osirix Lite ®

Dans un premier temps, grâce au registre des patients donneurs d'organes du CHU de Bordeaux, nous nous sommes intéressés à l'analyse des TDM dont ont bénéficié ces patients en préopératoire.

##### 3.1.1. TDM de patients PMO

Sur les 189 patients prélevés entre le 23 septembre 2011 et le 7 avril 2015, seuls 50 ont eu un TDM avec TSA injectés (26,4%).

L'âge moyen des patients ayant eu un TDM crâne-TSA dont l'issue aura été un PMO est de 49,1 ans (16-82ans).

Dans 88% des cas, les veines faciales étaient visualisées à leur origine au niveau du canthus interne et sur son trajet oblique entre le canthus interne de l'œil et l'angle mandibulaire.

**Nous ne voyons la terminaison de la veine faciale que pour 51% des veines faciales (51/100), se drainant dans la VJI ou la VJE.**

Pour les TDM crâne-TSA de patients en état de mort encéphalique clinique, 29 patients ont eu un TDM crâne-TSA seul et 21 patients ont eu un TDM crâne-TSA+TDM thoraco-abdomino-pelvien (TDM-TAP). Tous étaient réalisés à but diagnostique de confirmation de l'état de mort encéphalique. Cette dernière a été ensuite confirmée ou suivie les jours suivants:

- par 2 EEG pour 19 patients
- par 2 EEG et un TDM-TAP pour 24 patients
- par un nouveau TDM crâne TSA pour 2 patients
- par un TDM-TAP pour 5 patients.

3 groupes se distinguaient :

- le groupe TDM crâne+TSA secondairement à leur arrivée aux urgences, N=4
- le groupe TDM crâne+TSA dès leur arrivée aux urgences, N=25
- le groupe TDM crâne+TSA+TAP, N=21

- Dans le groupe TDM crâne+TSA secondairement à leur arrivée aux urgences (4 patients, soit 8 hémifaces), les terminaisons de 5 veines faciales sur 8 n'ont pas pu être observées, soit 62,5% des terminaisons de la veine faciale n'ont pas pu être mises en évidence.
- Dans le groupe TDM crâne+TSA dès leur arrivée aux urgences, les terminaisons de 22 veines faciales sur 50 n'ont pas pu être observées, soit 44,4 % des terminaisons de la veine faciale n'ont pas pu être mises en évidence.
- Dans le groupe TDM crâne+TSA+TAP, les terminaisons de 22 veines faciales sur 42 n'ont pas pu être observées, soit 52,4% des terminaisons de la veine faciale n'ont pas pu être mises en évidence.

**Ces résultats confirment qu'un TDM crâne+TSA réalisé secondairement présente une sensibilité très faible pour la détection de la vascularisation veineuse faciale (62,5% de la terminaison de la veine faciale n'a pas pu être vue) puisque son objectif est de vérifier la perfusion ou non du cerveau afin de déterminer l'état de mort encéphalique.**

Pour 3 des 4 patients, le TDM était indiqué pour contrôle après embolisation dans le cadre d'une rupture d'anévrisme (le 4<sup>e</sup> patient était dans les suites d'un arrêt cardio-respiratoire prolongé mais récupéré). De même, un TDM corps entier (groupe TDM crâne+TSA+TAP) n'est également pas adapté à l'analyse précise de la vascularisation veineuse de la face : 52,4% des veines faciales n'ont pas été vues.

Sur l'analyse de 50 TDM (soit 100 hémifaces), nous pouvons tirer les résultats suivants :

→ Concernant le trajet :

- 36/100 veines faciales ont pu être étudiées jusqu'au rebord mandibulaire (dont 14 cas de manière bilatérale), leur terminaison précise en cervicale n'a pas pu être mise en évidence
- 12/100 veines faciales n'ont pas du tout pu être étudiées car non visibles sur le TDM injecté suite à un probable défaut d'injection veineuse, dont 4 cas de manière bilatérale
- 51/100 veines faciales ont un trajet oblique allant du canthus interne au rebord mandibulaire se drainant dans la VJI ou la VJE.

→ Concernant la terminaison :

- 6/100 troncs veineux thyro-linguo-faciaux : 5 unilatéraux droits, 1 unilatéral gauche : 2 cas se drainant dans la VJE et 4 se drainant dans la VJI

- 14/100 troncs veineux linguo-faciaux : 4 unilatéraux à droite, 4 unilatéraux à gauche et 3 cas bilatéraux, tous se drainant dans la VJI

- 1/100 tronc veineux thyro-facial unilatéral droit

- 43/100 terminaisons de veine faciale dans la VJI : 23 veines faciales seules, 15 troncs linguo-faciaux, 4 troncs thyro-linguo-faciaux et un tronc thyro-facial

- 9/100 terminaisons de la veine faciale dans la VJE : 7 cas de veines faciales seules et 2 cas de tronc thyro-linguo-facial (droit uniquement)

- 12/100 veines faciales n'ont pas pu être visualisées: 3 cas unilatéraux droits, 1 cas unilatéral gauche et 4 cas bilatéraux

- 36/100 veines faciales se sont terminées en regard du rebord mandibulaire : 5 cas unilatéraux droits, 3 cas unilatéraux gauches et 14 cas bilatéraux.

Nous avons retrouvé 5/100 VRM : 2 cas unilatéraux à droite et 3 cas unilatéraux à gauche.



<b>Tableau des résultats de l'analyse des TDM sur patients PMO (100hémifaces)</b>	
<b>Tronc veineux thyro-linguo-facial</b>	<b>6</b>
- droit	5
- gauche	1
- se drainant dans la VJE (droit uniquement)	2
- se drainant dans la VJI	4
<b>Tronc veineux linguo-facial</b>	<b>14</b>
- droit	4
- gauche	4
- bilatéral	3
- se drainant dans la VJI	14
- se drainant dans la VJE	0
<b>Tronc veineux thyro-facial droit</b>	<b>1</b>
- terminaison dans la VJI	1
<b>Terminaisons de la VF seule</b>	<b>79</b>
<b>dans la VJA :</b>	<b>0</b>
<b>dans la VJE :</b>	<b>7</b>
- à droite	4
- à gauche	1
- bilatéral	1
<b>dans la VJI :</b>	<b>23</b>
- à droite	5
- à gauche	12
- bilatéral	3
<b>non vu :</b>	<b>12</b>
- à droite	3
- à gauche	1
- bilatéral	4
<b>rebord mandibulaire :</b>	<b>37</b>
- à droite	5
- à gauche	3
- bilatéral	14
<b>veine faciale trans-parotidienne</b>	<b>0</b>
<b>Veine rétro-mandibulaire</b>	<b>5</b>
- à droite	2
- à gauche	3
- bilatéral	0

*Tableau 3 : Tableau récapitulatif des résultats d'analyse des TDM crâne-TSA des patients PMO*

Suite à l'analyse de 50 TDM crâne-TSA de patients donateurs d'organes, les résultats se sont révélés peu satisfaisants dans la détermination du trajet et de la terminaison de la veine faciale, et de ses variations anatomiques. Ce type de TDM préopératoire, associé ou non à un TDM-TAP, ne nous a pas permis de montrer les variations anatomiques veineuses faciales, mais est parfaitement adapté pour confirmer l'absence de circulation artérielle cérébrale.

Ainsi, nous avons décidé de rechercher quel était l'examen scanographique le plus adapté pour objectiver les variations anatomiques veineuses faciales.

Deux groupes ont été constitués :

- 100 TDM crâne-TSA chez des patients venant pour diverses plaintes ont été analysés, soit 200 hémifaces droites et gauches,
- 100 TDM crâne avec TSA double injection (TDM perfusion crâne) admis pour suspicion d'AVC ont été analysés, soit 200 hémifaces droites et gauches.

### 3.1.2. TDM crâne-TSA chez des patients venant pour diverses plaintes

L'angio-TDM crâne avec TSA injectés est un examen de routine très accessible, demandé en première intention pour divers motifs : vertige, malaise, céphalée, amnésie...

Sur l'analyse de 100 TDM (soit 200 hémifaces) crâne-TSA des patients s'étant présentés aux urgences entre le 12 octobre 2015 et le 22 décembre 2015, nous avons pu en tirer les résultats suivants :

L'âge moyen des patients était de 64,5 ans (19-97ans).

Dans 77% (154/200) des cas, les veines faciales étaient observées de leur origine jusqu'à leur terminaison.

Dans 99,5% des cas (199/200), les veines faciales étaient visualisées à leur origine au niveau du canthus interne et sur son trajet :

- oblique entre le canthus interne de l'œil et l'angle mandibulaire, ou
- horizontal si la veine était trans-parotidienne.

Pour un cas unilatéral gauche (0,5%), la veine faciale se perdait en regard du zygoma gauche.

→ Concernant le trajet :

**196/200 des veines faciales (98%) présentaient un trajet oblique en bas et en arrière jusqu'au rebord mandibulaire.**

**Dans 3/200 cas unilatéraux (1,5%), la veine faciale présentait un trajet horizontal depuis le canthus interne de l'œil jusqu'en pré auriculaire avant de se jeter dans la VJI ou VJE : veine faciale trans-parotidienne.**

→ Concernant la terminaison :

- 47/200 troncs veineux linguo-faciaux : 11 unilatéraux à droite, 14 unilatéraux à gauche, et 10 cas bilatéral (23,5%)

- 1/200 tronc veineux linguo-thyroïdien, unilatéral gauche (0,5%)

- 1/200 tronc veineux thyro-facial, unilatéral droit (0,5%)

- 121/200 terminaisons de veine faciale dans la VJI (60,5%)

- 30/200 terminaisons de la veine faciale dans la VJE (15%)

- 3/200 terminaisons de la veine faciale dans la VJA : 3 cas unilatéraux à droite (1,5%)

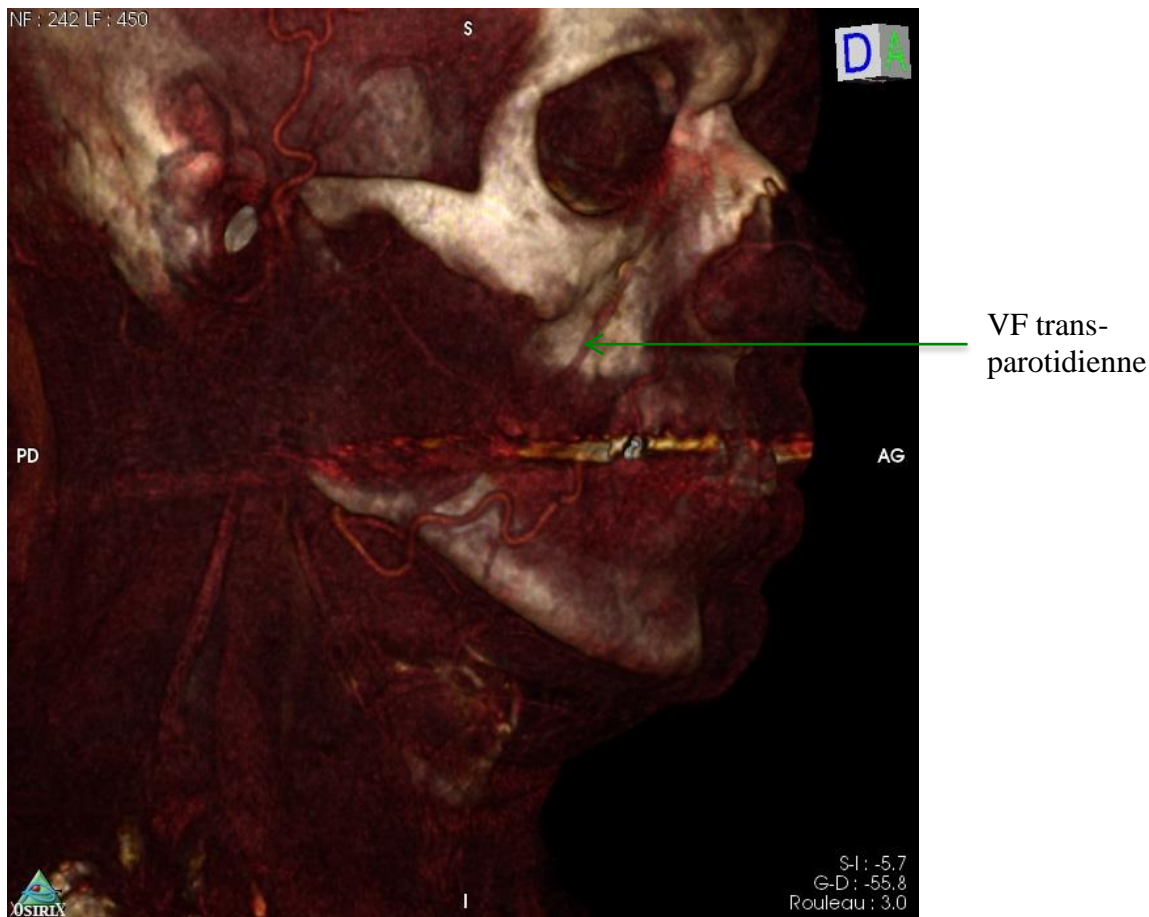
- 45/200 veines faciales (22,5%) avec terminaison en regard du rebord mandibulaire

Nous avons retrouvé 19 VRM (9,5%): 7 unilatérales droites, 8 unilatérales gauches et 2 cas bilatéraux.

Il était important de noter que souvent, les VL (66 cas à droite et 59 cas à gauche, soit 62,5%) et les VTS (89 cas à droite et 90 cas à gauche, soit 89,5%) n'étaient pas visualisées. Ainsi, on ne retrouvait pas de tronc complet de Farabeuf et 23,5% de troncs LF. On ne pouvait pas confirmer de manière définitive qu'une VF seule n'était en fait pas un tronc thyro-linguo-facial ou un tronc incomplet linguo-facial.

<b>Tableau des résultats de l'analyse des TDM crâne-TSA chez des patients venant pour diverses plaintes (200 hémifaces)</b>	
<b>Tronc veineux linguo-facial</b>	<b>47</b>
- droit	11
- gauche	14
- bilatéral	11
- se drainant dans la VJI	41
- se drainant dans la VJE	6
<b>Tronc veineux thyro-facial droit</b>	<b>1</b>
- terminaison dans la VJI	1
<b>Tronc veineux linguo-thyroïdien gauche</b>	<b>1</b>
- terminaison dans la VJI	1
<b>Tronc veineux thyro-linguo-facial</b>	<b>10</b>
- droit	4
- gauche	2
- bilatéral	2
- se drainant dans la VJI	5
- se drainant dans la VJE	5
<b>Terminaisons de la VF seule</b>	<b>141</b>
dans la VJA (uniquement à droite)	3
dans la VJE	19
- à droite	7
- à gauche	8
- bilatéral	2
dans la VJI	70
arrêt au niveau du zygoma (à gauche)	1
rebord mandibulaire	45
Veine faciale trans-parotidienne	3
- à droite	1
- à gauche	2
- se drainant dans VJI	3
<b>Veine rétro-mandibulaire</b>	<b>19</b>
- droite	7
- gauche	8
- bilatéral	2

*Tableau 4 : Tableau récapitulatif des résultats d'analyse des TDM crâne-TSA chez des patients venant pour diverses plaintes.*



*Photo 19: Veine faciale trans-parotidienne en reconstruction scanographique tridimensionnelle, comme vue dans ce groupe de patients.*

3.1.3. TDM crâne avec TSA double injection (TDM perfusion crâne) admis pour suspicion d'AVC

Sur l'analyse de 100 TDM (soit 200 hémifaces) avec TSA des patients admis aux urgences pour suspicion d'AVC entre 15 janvier 2016 et le 8 août 2016, nous avons pu en tirer les résultats suivants :

L'âge moyen des patients ayant eu un TDM des TSA avec double injection de produit de contraste pour suspicion d'AVC était de 72,1 ans (22-100ans).

Dans 94,5% (189/200) des cas, les veines faciales étaient observées de leur origine jusqu'à leur terminaison.

Dans 11/200 cas (5,5%), la veine faciale s'arrêtait en regard du rebord mandibulaire.

**Dans 100% des cas, les veines faciales étaient visualisées à leur origine au niveau du canthus interne et sur son trajet, qu'il soit oblique du canthus interne de l'œil jusqu'au rebord mandibulaire ou horizontal trans-parotidien.**

→ Concernant le trajet :

- 182/200 veines faciales (91%) présentaient un trajet oblique classique jusqu'au rebord mandibulaire inférieur avant de se jeter dans la VJE ou VJI

- 11/200 veines faciales se terminaient en regard du maxillaire (5,5%): 2 cas unilatéraux droits, 1 cas unilatéral gauche, et 4 cas bilatéraux

- 7/200 veines faciales unilatérales (3,5%) dont l'origine se situait au niveau du canthus interne de l'œil, avec un trajet horizontal vers la région pré-auriculaire : veine faciale trans-parotidienne, et se drainaient dans la VJI ou la VJE: 1 VF droite et 1 VF gauche se jetaient dans la VJI, et 3 VF droites et 2 VF gauches se jetaient dans la VJE.

→ Concernant la terminaison :

- 19/200 troncs thyro-linguo-faciaux (9,5%): 10 cas unilatéraux à droite, 5 cas unilatéraux à gauche, 2 cas bilatéraux dont 12 cas dans la VJI et 7 cas se terminant dans la VJE

- 65/200 troncs veineux linguo-faciaux (32,5%): 24 cas unilatéraux à droite, 15 cas unilatéraux à gauche et 13 cas bilatéraux, 59 cas se drainant dans la VJI et 6 cas se drainant dans la VJE

- 151/200 terminaisons de veine faciale dans la VJI (75,5%) : 12 troncs thyro-linguo-faciaux, 59 troncs linguo-faciaux, 78 veines faciales seules, 2 veines faciales trans-parotidiennes

- 34/200 terminaisons de la veine faciale dans la VJE (17%) : 7 troncs thyro-linguo-faciaux, 6 troncs linguo-faciaux, 16 veines faciales seules, 5 veines faciales trans-parotidiennes

- 4 terminaisons de la veine faciale dans la VJA (2%) : 2 cas unilatéraux droits et 2 cas unilatéraux gauches

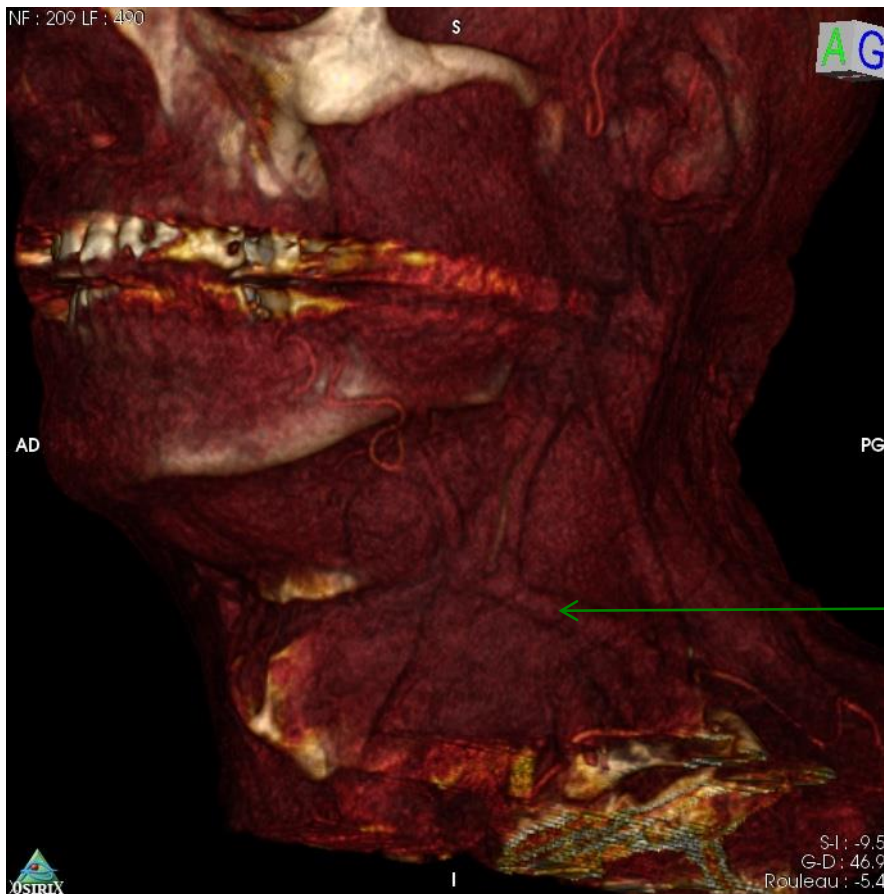- 11/200 (5,5%) de veines faciales se terminant en regard du rebord mandibulaire

- 7 veines faciales dont le trajet était trans-parotidien (3,5%): 2 cas se terminant dans la VJI, et 5 cas gauche se terminant dans la VJE.

Nous avons retrouvé 39/200 VRM (19,5%) : 12 cas unilatéraux à droite, 17 cas unilatéraux à gauche et 5 cas bilatéraux.

Il était important de noter que souvent, les VL (43 cas à droite et 61 cas à gauche, soit 52%) et les VTS (78 cas à droite et 77 cas à gauche, soit 77,5%) n'étaient pas visualisées. On ne pouvait pas confirmer de manière définitive qu'une veine faciale seule n'était en fait pas un tronc thyro-linguo-facial ou un tronc incomplet linguo-facial.

Il existait parfois une veine de communication très basse sous l'angle mandibulaire, sur le muscle SCM, comme décrit dans les cas de dissection n°3, n°4 et n°5 décrits ci-dessus, mais aussi retrouvée lors de l'étude scanographique avec reconstruction 3D.



← Veine communicante entre VJI et VJE

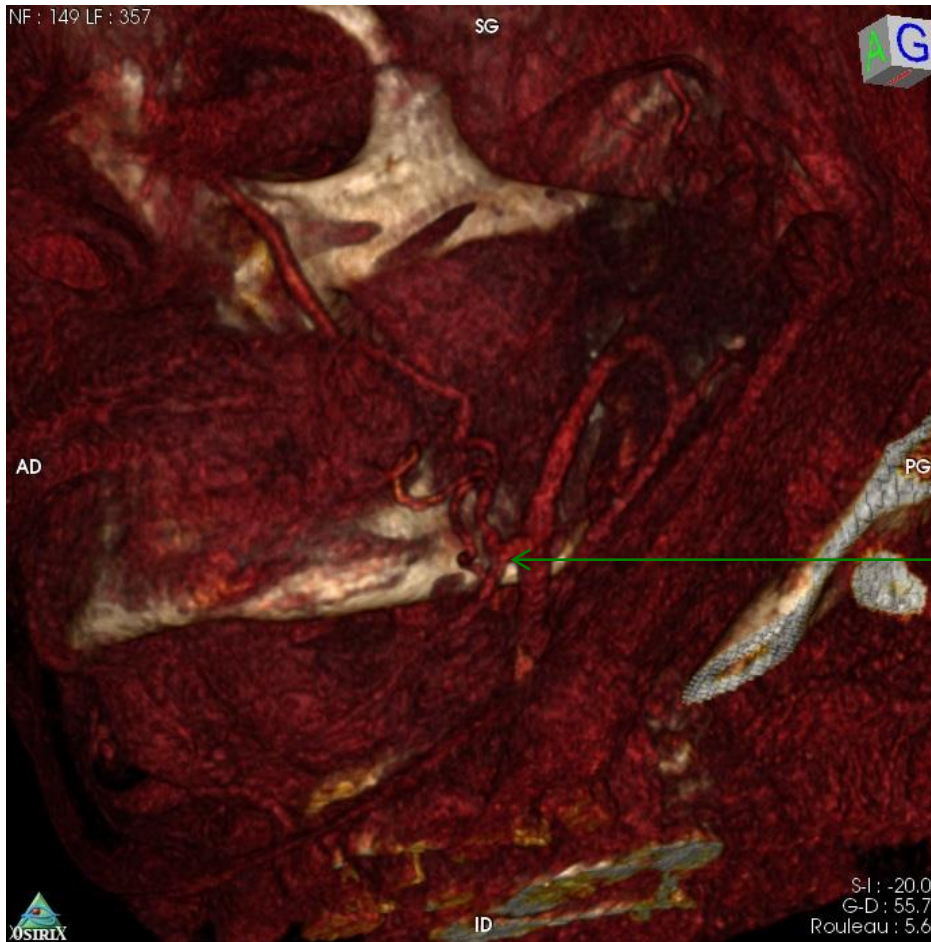*Photo 20 : Exemple de veine communicante basse entre VJI et VJE sur un profil gauche lors d'une reconstruction 3D par le logiciel Osirix.*

<b>Tableau des résultats de l'analyse des TDM crâne avec TSA double injection</b>	
<b>(TDM perfusion crâne) admis pour suspicion d'AVC (200 hémifaces)</b>	
<b>Tronc veineux thyro-linguo-facial</b>	<b>19</b>
- droit	10
- gauche	5
- bilatéral	2
- se drainant dans la VJI	12
- se drainant dans la VJE	7
<b>Tronc veineux linguo-facial</b>	<b>65</b>
- droit	24
- gauche	15
- bilatéral	13
- se drainant dans la VJI	59
- se drainant dans la VJE	6
<b>Terminaisons de la VF seule</b>	<b>116</b>
<b>dans la VJA :</b>	<b>4</b>
- à droite	2
- à gauche	2
<b>dans la VJE :</b>	<b>16</b>
- droite	3
- gauche	9
- bilatéral	2
<b>dans la VJI :</b>	<b>78</b>
- à droite	14
- à gauche	22
- bilatéral	21
<b>Veine faciale trans-parotidienne</b>	<b>7</b>
- droite	4
- gauche	3
- se drainant dans la VJI	2
- se drainant dans la VJE	5
<b>Rebord mandibulaire</b>	<b>11</b>
- à droite	2
- à gauche	1
- bilatéral	4
<b>Veine rétro-mandibulaire</b>	<b>39</b>
- droite	12
- gauche	17
- bilatéral	5

*Tableau 5 : Tableau récapitulatif des résultats d'analyse des TDM crâne avec TSA double injection (TDM perfusion crâne) admis pour suspicion d'AVC.*



Nous avons également retrouvé dans un cas unilatéral, un tronc LF gauche se drainant dans la VJI gauche mais en regard de l'os mandibulaire, et non sous le rebord mandibulaire.



Tronc LF dans la VJI sur la branche horizontale mandibulaire

*Photo 21 : Tronc LF dans la VJI en regard de la branche horizontale mandibulaire.*

### 3.2. Résultats de l'analyse statistique par un test de $\chi^2$

La moyenne d'âge du groupe TDM patients PMO était de 49,1 ans, de 64,5 ans pour le groupe TDM crâne-TSA chez des patients venant pour diverses plaintes et de 72,1 ans pour le groupe TDM crâne avec TSA double injection admis pour suspicion d'AVC.

A l'aide d'un test de  $\chi^2$ , nous avons retrouvé une différence significative entre les 3 groupes concernant leur comparabilité par rapport à l'âge, notamment entre les groupes TDM crâne-TSA chez des patients venant pour diverses plaintes et TDM crâne avec TSA double injection admis pour suspicion d'AVC ( $p=0,0029$ ). Ces résultats étaient cohérents car l'indication d'un TDM double injection pour suspicion d'AVC concernaient une population de patients plus âgés, alors que les patients en état de mort encéphalique, pouvant être des donneurs d'organes potentiels, étaient plus jeunes. De même, la moyenne d'âge des patients TDM crâne-TSA chez des patients venant pour diverses plaintes se situaient entre ces 2 groupes, l'indication de ce scanner étant variée (céphalée, vertige, malaise, amnésie).

Les 3 groupes étaient comparables sur le critère du sexe. Ainsi, nous ne retrouvions pas de différence significative ( $p=0,47$ ) entre les groupes TDM crâne-TSA chez des patients venant pour diverses plaintes et TDM crâne avec TSA double injection admis pour suspicion d'AVC. Ce résultat était attendu car la répartition homme/femme était liée au hasard.

51% des VF ont été visualisées de leur origine à leur terminaison dans le groupe TDM crâne-TSA de patients en mort encéphalique PMO. 88% des VF ont été visualisées de leur origine sur leur trajet (horizontal ou trans-parotidien) dans le groupe TDM crâne-TSA de patients en mort encéphalique PMO (12% des veines faciales n'ont pas pu être vues dans l'étude).

77% des VF ont été visualisées de leur origine à leur terminaison dans le groupe TDM crâne-TSA chez des patients venant pour diverses plaintes. 99,5% des VF ont été visualisées de leur origine sur leur trajet (horizontal ou trans-parotidien) dans le groupe TDM crâne-TSA chez des patients venant pour diverses plaintes.

94,5% des VF ont été visualisées de leur origine à leur terminaison dans le groupe TDM crâne avec TSA double injection (TDM perfusion crâne) admis pour suspicion d'AVC. 100% des VF ont été visualisées de leur origine sur leur trajet (horizontal ou trans-parotidien) dans le groupe TDM crâne avec TSA double injection (TDM perfusion crâne) admis pour suspicion d'AVC.

Ainsi, par le test du  $\chi^2$ , nous avons pu montrer qu'il n'existait pas de différence significative

entre le groupe TDM de patients PMO et le groupe TDM crâne-TSA chez des patients venant pour diverses plaintes ( $p= 0,21$ ) au niveau de la visualisation de la veine faciale de son origine, sur son trajet et sa terminaison.

Les résultats du TDM patients PMO concluaient à un examen très peu sensible pour montrer la vascularisation veineuse faciale. La sensibilité du TDM crâne-TSA chez des patients venant pour diverses plaintes était cependant meilleure et satisfaisante pour cartographier la vascularisation veineuse faciale.

Par le test du  $\chi^2$  nous ne retrouvons pas de différence significative entre le groupe TDM crâne-TSA chez des patients venant pour diverses plaintes et le groupe TDM crâne avec TSA double injection admis pour suspicion d'AVC ( $p= 0,33$ ) au niveau de la visualisation de la veine faciale de son origine, sur son trajet et sa terminaison.

**Par contre, nous retrouvons une différence significative entre le groupe TDM de patients PMO et le groupe TDM crâne-TSA double injection admis pour suspicion d'AVC ( $p= 0,03$ ) concernant la visualisation de la veine faciale de son origine, sur son trajet et sa terminaison.** Le TDM crâne-TSA double injection réalisé pour patients avec suspicion d'AVC permettait donc de voir la veine faciale (et ses collatérales), de son origine à sa terminaison d'une qualité statistiquement significative et supérieure à celle du TDM de patients PMO. Cet examen était sensiblement meilleur que le TDM crâne-TSA chez des patients venant pour diverses plaintes car il permettait une meilleure visualisation des terminaisons de la VF et de ses collatérales. Cette précision supplémentaire permettait d'apporter des renseignements au chirurgien en préopératoire qui pouvait être amené à modifier son geste si besoin.

**Ce TDM crâne-TSA double injection pour patients admis pour suspicion d'AVC était parfaitement adapté à l'analyse de la vascularisation veineuse de la face.**

## DISCUSSION

La revue de la littérature permet de se rendre compte du défaut de données concernant les variations anatomiques de la vascularisation veineuse de la face, contrairement à celles, nombreuses et détaillées, de la vascularisation artérielle. Les progrès récents de la médecine et de la chirurgie, notamment pour les lambeaux libres et les cathétérismes des VJE et VJI, ont permis depuis peu, de développer de l'intérêt pour la description anatomique des variations du réseau veineux de la face.

Ainsi, pour la pose de cathéter, la veine sous-clavière est choisie en priorité, mais la VJI est préférable chez les patients bénéficiant d'une chirurgie cardiaque ou thoracique sauf en pédiatrie, où la veine fémorale est toujours préférable, malgré un risque plus élevé de complications que dans d'autres localisations (54). Dans l'étude d'Alagoz, la VJI droite n'a pas pu être visualisée à l'échographie de repérage pour pose d'un cathéter du fait d'une variation anatomique, alors que la VJI gauche était parfaitement identifiable (55).

Dans son étude, Moreno décrit dans un cas report une fenestration de la VJI chez une femme de 85ans. Sa découverte a été fortuite lors de la prise en charge de son carcinome épidermoïde du plancher droit de la bouche classé T2N0M0. La prise en charge chirurgicale (exérèse tumorale, reconstruction et curage ganglionnaire) a mis en évidence cette variation anatomique fortuite. De telles variations anatomiques sont rares, mais les cliniciens et les chirurgiens doivent en être conscients afin d'éviter d'endommager les structures vasculaires importantes (56).

Paraskevas décrit dans un cas report (57) la coexistence de 3 VJE coexistant avec 2 VJA du côté droit.

Ainsi, nous pouvons dire que « tout » peut se voir dans les variations veineuses de la face, comme le confirme notre étude: une veine thyroïdienne seule dans la VJI, un tronc thyro-linguo-facial dans une VCE, un tronc linguo-facial dans une VJE...

### 1. Variations anatomiques du trajet de la veine faciale

Dans notre étude, les groupes TDM crâne-TSA chez des patients venant pour diverses plaintes et TDM crâne avec TSA double injection admis pour suspicion d'AVC montraient

chacun des résultats pertinents pour la visualisation des veines faciales. On pouvait donc associer les deux groupes afin d'obtenir une série de 200 sujets, soit 400 hémifaces. Ainsi, nous avons observé que 97,5% des VF ont un trajet oblique (83,25% (333/400) des VF se terminaient après un trajet oblique dans la VJI, VJE ou VJA, et 14,25% des VF (57/400) se terminaient en regard du zygoma ou du rebord mandibulaire), et que 2,5% des VF (10/400) avaient un trajet horizontal trans-parotidien.

Les résultats de notre étude ont des valeurs légèrement supérieures à celles décrites dans la littérature : 2,5% de veine faciale trans-parotidienne dans notre étude contre 0,3% dans l'étude de Bondaz (20), 1% dans l'étude de Renshaw (19) et 2% dans l'étude de Lohn (58).

Or, la sensibilité de notre étude sur 400 patients est de 99,75% alors que dans les autres études, aucun auteur ne détaille cette sensibilité. Il est possible que quelques veines faciales soient « non vues » et tirent les résultats vers un chiffre moindre, les auteurs ne parlant jamais de la sensibilité de leurs études et du nombre de veines faciales « non vues ».

Notre étude portant à 50% sur l'examen le plus approprié pour voir la vascularisation veineuse faciale (TDM crâne-TSA double injection réalisé pour patients avec suspicion d'AVC), les veines faciales ont donc été bien visualisées (99,75%) : on ne compte qu'une seule VF disparaissant en regard du zygoma. Le nombre de veine faciale trans-parotidienne est ainsi supérieur à celui de la littérature. Ce chiffre aurait pu être plus bas encore si l'étude n'avait portée que des TDM TSA venant aux urgences pour diverses plaintes.

Dans la littérature (20), Bondaz a mis en évidence 3 veines faciales trans-parotidiennes (1 cas avec VF trans-parotidienne bilatérale et 1 cas avec VF trans-parotidienne unilatérale) sur 660 hémifaces, soit 0,45%. En ajoutant nos données à celles de son étude, nous obtenons un échantillon de 1160 hémifaces avec 1,12% de VF trans-parotidiennes (13/1160), seul un cas de VF trans-parotidienne, soit 0,08% (1/1160), était bilatéral.

Connaître le trajet de la veine faciale est important car une variation anatomique de trajet peut entraîner une modification de la dissection des lambeaux ou du prélèvement d'un transplant.

<b><u>Tableau des résultats de l'analyse des TDM crâne-TSA chez des patients venant pour diverses plaintes + TDM crâne avec TSA double injection admis pour suspicion d'AVC</u></b>	
<b>Tronc veineux thyro-linguo-facial</b>	<b>29</b>
- droit	14
- gauche	7
- bilatéral	4
- se drainant dans la VJI	17
- se drainant dans la VJE	12
<b>Tronc veineux linguo-facial</b>	<b>112</b>
- droit	35
- gauche	29
- bilatéral	24
- se drainant dans la VJI	100
- se drainant dans la VJE	12
<b>Terminaisons de la VF seule</b>	<b>257</b>
<b>dans la VJA :</b>	<b>7</b>
- à droite	5
- à gauche	2
<b>dans la VJE :</b>	<b>35</b>
- à droite	10
- à gauche	17
- bilatéral	4
<b>dans la VJI :</b>	<b>148</b>
<b>Rebord mandibulaire</b>	<b>56</b>
<b>arrêt en regard du zygoma (à gauche)</b>	<b>1</b>
<b>Veine faciale trans-parotidienne :</b>	<b>10</b>
- à droite	5
- à gauche	5
- se drainant dans la VJI	5
- se drainant dans la VJE	5
<b>Veine rétro-mandibulaire</b>	<b>58</b>
- droite	19
- gauche	25
- bilatéral	7
<b>Tronc veineux linguo-thyroïdien gauche dans VJI</b>	<b>1</b>
<b>Tronc veineux thyro-facial droit dans VJI</b>	<b>1</b>

*Tableau 6 : Tableau récapitulatif des résultats d'analyse des séries TDM crâne-TSA chez des patients venant pour diverses plaintes+ TDM crâne avec TSA double injection admis pour suspicion d'AVC.*

## 2. Variations anatomiques de terminaison de la veine faciale

### 2.1. Terminaison de la VF « non vue »

Pour le groupe TDM patients PMO, 49% des veines faciales n'ont pas pu être analysées jusqu'à leur terminaison, ce qui confirme que cet examen n'est pas adapté à la visualisation de la vascularisation veineuse faciale. Pour le groupe TDM crâne-TSA chez des patients venant pour diverses plaintes associé au groupe TDM crâne avec TSA double injection admis pour suspicion d'AVC, la terminaison de 57/400 veines faciales (14,25%) n'avait pas été vue. Dans la littérature, il n'est jamais cité le pourcentage de terminaison de VF « non vue » car ce pourcentage dessert une étude quand il est cité. Par ailleurs, la majorité des études publiées concernant les variations de terminaison de la VF sont la plupart du temps des case report et non des études sur de gros effectifs, et, dans le cas d'un case report, la terminaison est toujours observée car sa variation anatomique particulière fait l'objet d'une publication.

### 2.2. Terminaisons de la VF

#### 2.2.1. Terminaison de la VF dans la VCE

Dans notre étude cadavérique, on notait un cas de tronc TLF se drainant dans la VCE (cas n°1). Il n'y a pas eu de description faite dans la littérature ou de cas rapportés concernant la VCE de Launay dont la présence était rare, mise à part, par Launay, élève de Farabeuf, dont la description anatomique a ensuite été reprise par Paturet (3). Dans le cas n°1 présentant une VCE, il n'existait pas simultanément de VRM.

#### 2.2.2. Terminaison de la VF dans la VJI

Dans le groupe TDM crâne-TSA chez des patients venant pour diverses plaintes + TDM crâne avec TSA double injection admis pour suspicion d'AVC, la veine faciale se terminait dans la VJI dans 67,5% (267/400). Dans l'étude anatomique de Shima (59), une dissection des VF, VL et VTS a été réalisée sur 30 cadavres pour définir leurs terminaisons dans la VJI (à noter qu'il n'y avait pas de variation de terminaison de la VF dans la VJE ou la VJA dans

cette étude) :

- tronc thyro-linguo-facial: 46,6% des cas
- tronc linguo-facial: 22,4% des cas
- tronc thyro-lingual: 13,8% des cas
- troncs séparés: 10,3% des cas
- tronc thyro-facial: 6,9% des cas.

Il est encore difficile de trouver des publications concernant les variations anatomiques des branches de la VJI, tels que la veine faciale et le tronc thyro-linguo-facial, malgré des études récentes s'intéressant aux variations anatomiques de la VJE.

### 2.2.3. Terminaison de la VF dans la VJE

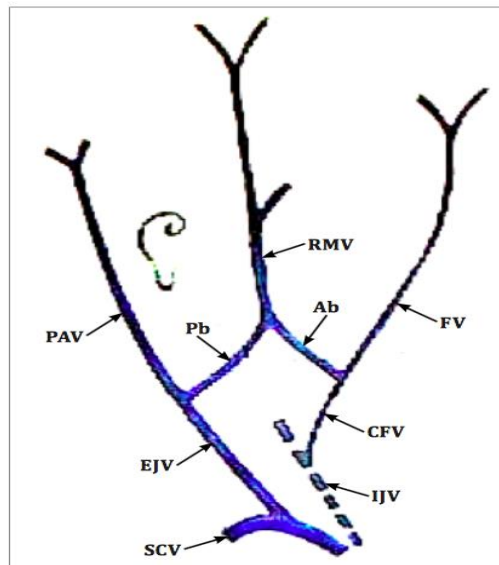
Dans le groupe TDM crâne-TSA chez des patients venant pour diverses plaintes + TDM crâne avec TSA double injection admis pour suspicion d'AVC, la veine faciale se terminait dans la VJE dans 16,5% (66/400). Dans la littérature, dans moins de 10% des cas, la veine faciale se termine dans la VJE, contrairement à ce qui est observé chez de multiples espèces animales (singé, cheval, chien...) (23).

Dans l'étude de Gupta, la VF se draine dans la VJE dans 9% des cas (16/178 hémifaces de sujets cadavériques) selon divers modèles : le type I et II. Chez le type I : la VF se draine dans la VJE avec une obliquité variable, en forme de Y (6 cas, 37,5%), en forme de U (3 cas, 18,7%), en forme de diapason (2 cas, 12,5%) ou en forme de N (1 cas, 6,2%). Pour le type II, un aspect de A renversé (2 cas, 12,5%) ou un aspect en barreaux d'échelle (2 cas, 12,5%) est décrit en fonction de la présence de communication plus ou moins nombreuses entre la VF et la VJE (9).

Dans l'étude de Choudhry, la VF se draine dans la VJE dans 5% des cas (4/40 sujets cadavériques) (60). Selon lui, elle pourrait représenter une communication persistante du tronc veineux linguo-facial primitif présent chez le fœtus, avec secondairement le développement de la VJE, qui normalement devait régresser. Sa persistance chez certains individus se traduirait par cette variation.



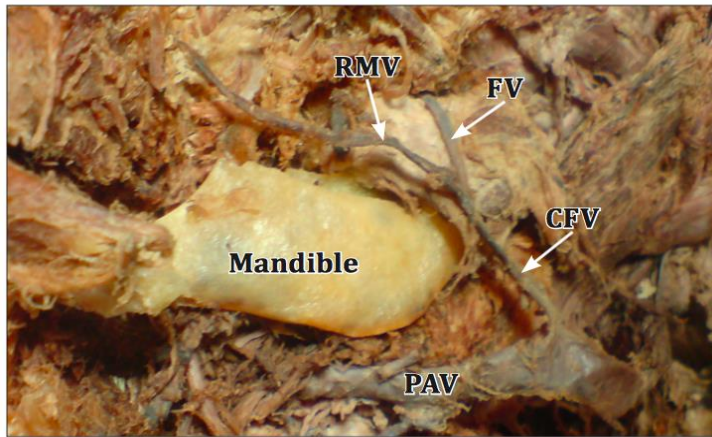
Selon la description classique, les veines maxillaires et les veines temporales superficielles s'unissent dans la glande parotide pour former la VRM qui se divisait en segments antérieurs et postérieurs. Le segment antérieur s'unissait avec la veine faciale à des distances variables sous l'angle de la mandibule pour former la veine faciale commune (CFV) qui se terminait en se drainant dans la VJI. Le segment postérieur de la VRM s'unissait à la veine auriculaire postérieure pour former la VJE qui se drainait dans la veine sous-clavière (61). Cependant, des variations ont été décrites (7).



**Figure 1.** Diagram showing usual formation of external jugular vein and common facial vein. (PAV: posterior auricular vein; RMV: retromandibular vein; Ab: anterior branch of retromandibular vein; Pb: posterior branch of retromandibular vein; EJV: external jugular vein; SCV: subclavian vein; FV: facial vein; CFV: common facial vein; IJV: internal jugular vein)

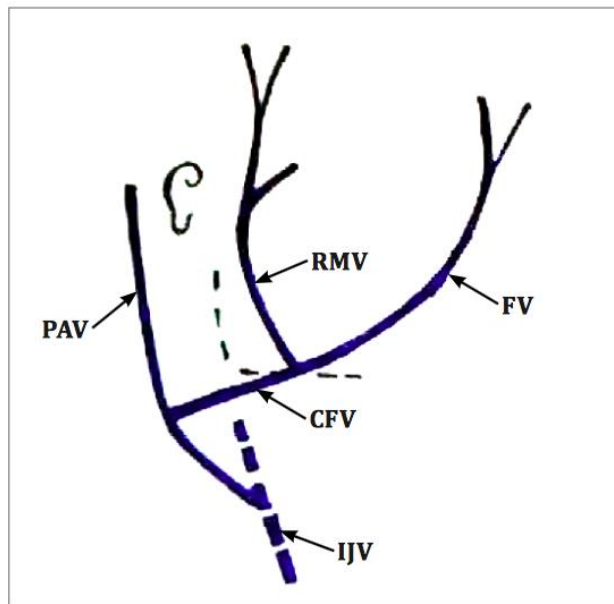
*Figure 18 : Schématisation de la formation « classique » de la VJE et de la veine faciale commune d'après Balachandra (7).*

Dans un case-report, Balachandra décrit l'absence de VJE chez un homme de 50 ans. La VRM n'est pas divisée en segments antérieurs et postérieurs mais s'unit à la VF pour former la veine faciale commune (photo 22) qui s'unissait à son tour, à la veine auriculaire postérieure pour se drainer dans la VJI (figure 18) (7).



**Figure 2.** Formation of the common facial vein in the case. (RMV: retromandibular vein; FV: facial vein; CFV: common facial vein; PAV: posterior auricular vein)

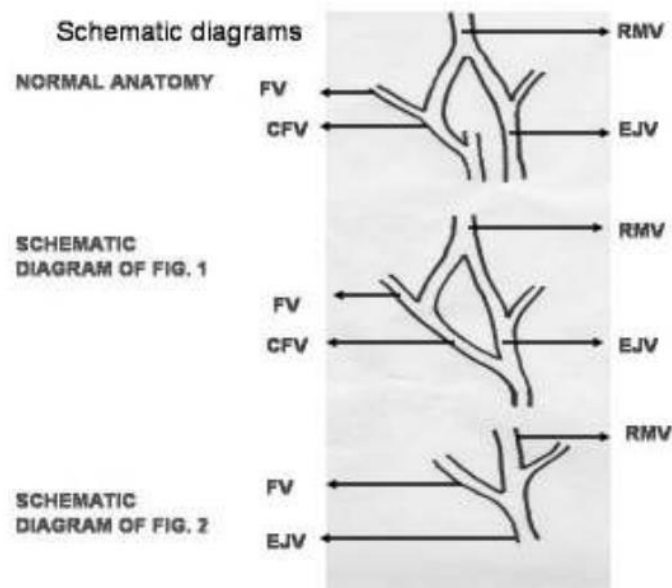
*Photo 22: Dissection cadavérique montrant la formation de la veine faciale commune et la veine auriculaire postérieure se drainant dans la VJI, après réunion avec la veine faciale commune, d'après Balachandra (7).*



**Figure 4.** Line diagram of Figure 3. (PAV: posterior auricular vein; RMV: retromandibular vein; FV: facial vein; CFV: common facial vein; IJV: internal jugular vein)

*Figure 19: Schématisation de la photo 22 (7).*

Dans l'étude de Pai, 7,7% des VF (8/104) se drainent dans la VJE. Pour 7 patients (cas 1), la VF rejoint la division antérieure de la VRM formant la veine faciale commune et ensuite se drainant dans la VJE. Pour le patient n°8 (cas 2), la VRM ne s'est pas divisée. Elle est postérieure et rejointe par la veine auriculaire postérieure pour former la VJE, qui a reçu la veine faciale sur sa face antérieure (62).



Schematic diagrams: Schematic representations of normal anatomy, figure 1 and figure 2 are shown. RMV- Retromandibular vein, FV- facial vein, CFV- common facial vein, EJV- External jugular vein.

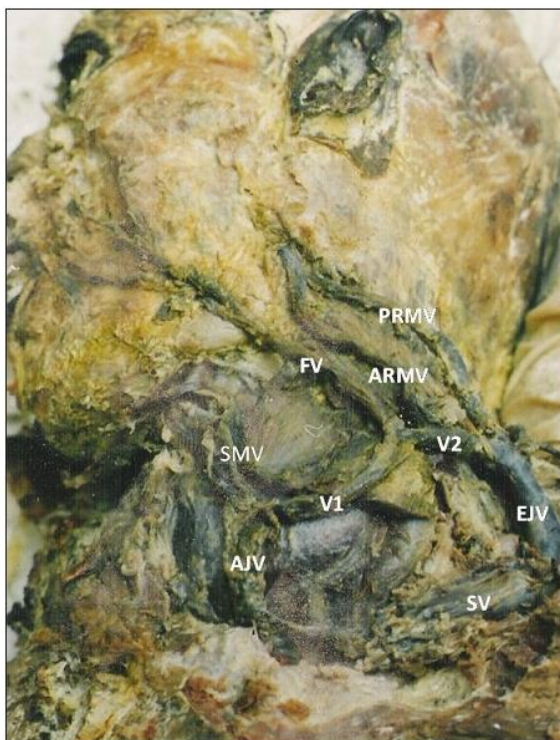
*Figure 20 : Représentation schématique de l'anatomie cervico-faciale normale, puis des cas 1 et 2, d'après Pai (62).*

Vollala détaille 3 variations anatomiques veineuses sur les 75 cadavres étudiés : une veine faciale continuant comme VJE après avoir reçu les VRM et les veines sub-mentales, une veine faciale commune se drainant dans la VJE après avoir reçu le segment antérieur de la VRM, la formation anormale de la VJE raccourcie drainant le segment postérieur de la VRM et la veine auriculaire postérieure rejoint par la VJA avant de se drainer dans la veine sous-clavière (63).

Choudhary décrit dans un case report une variante rare bilatérale de la continuation de la VRM comme VJE (64). Sumalatha rapporte un cas dans lequel le segment antérieur de la VRM et la VF se rejoignent pour former la veine faciale commune, qui se draine directement

dans la VJE (65).

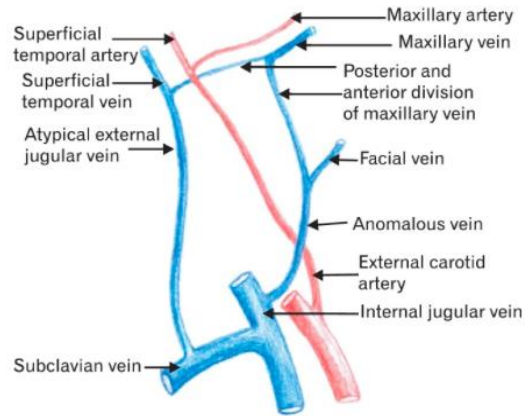
Chauhan met en évidence dans un case report d'une variation unilatérale gauche lors d'une dissection de routine. La veine sous-mandibulaire rejoint la VJA pour former un grand tronc veineux (V1). La VF rejoint ensuite ce tronc veineux pour former un autre canal commun (V2). La VRM présente des segments antérieurs et postérieurs exceptionnellement longs. Le segment antérieur ne rejoint pas la VF mais se draine dans le canal commun (V2). Le segment postérieur également drainé en V2 se prolonge comme VJE et se draine dans la veine sous-clavière (9).



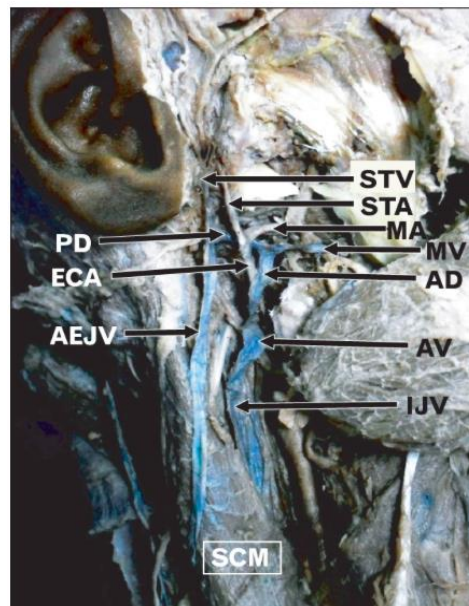
Photograph showing anomalous formation of external jugular vein (FV- facial vein, PRMV- posterior division of retromandibular vein, ARMV-anterior division of retromandibular vein, SMV- submandibular vein, AJV-anterior Jugular vein, EJV- external jugular vein, SV- subclavian vein)

*Photo 23: Dissection cadavérique montrant la formation d'une VJE anormale d'après Chauhan.*

Dans une étude de 2014, Patil décrit l'absence totale de VRM avec la division anormale de la veine maxillaire et la formation d'une VJE atypique (66).



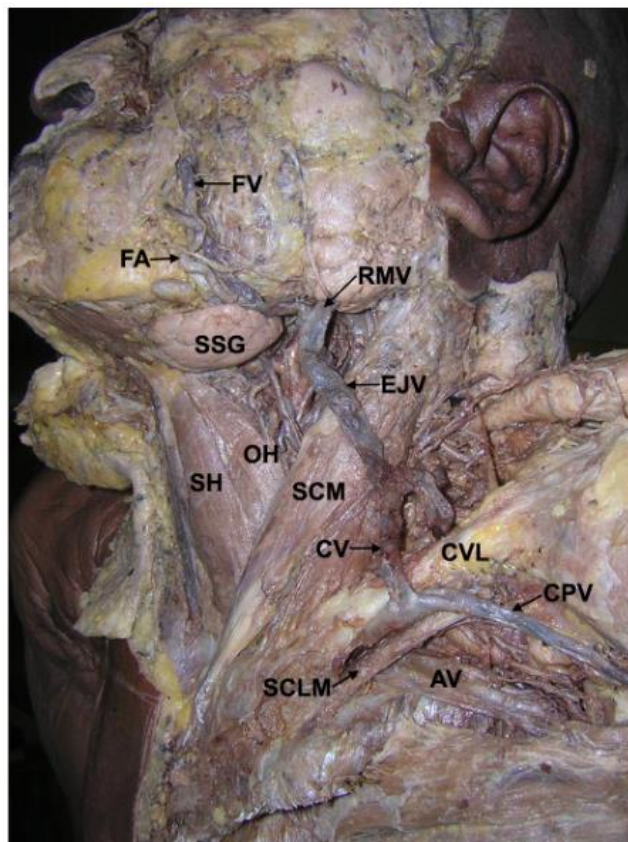
*Figure 21 : Schématisation d'une variation anatomique veineuse : absence de la VRM, entraînant la division de la veine maxillaire, la formation d'une VJE atypique et la présence d'une veine anormale, d'après Patil.*



*Photo 24: Dissection cadavérique des régions temporales et infra-temporales montrant l'absence de veine rétro-mandibulaire, la division de la veine maxillaire (MV) en antérieure (AD) et postérieure (PD), la formation d'une VJE atypique (AEJV) née de l'union des veine temporelle superficielle (STV) et du segment postérieure de la veine maxillaire, et la présence d'une veine anormale (AV) se drainant dans la VJI (IJV) d'après Patil.*



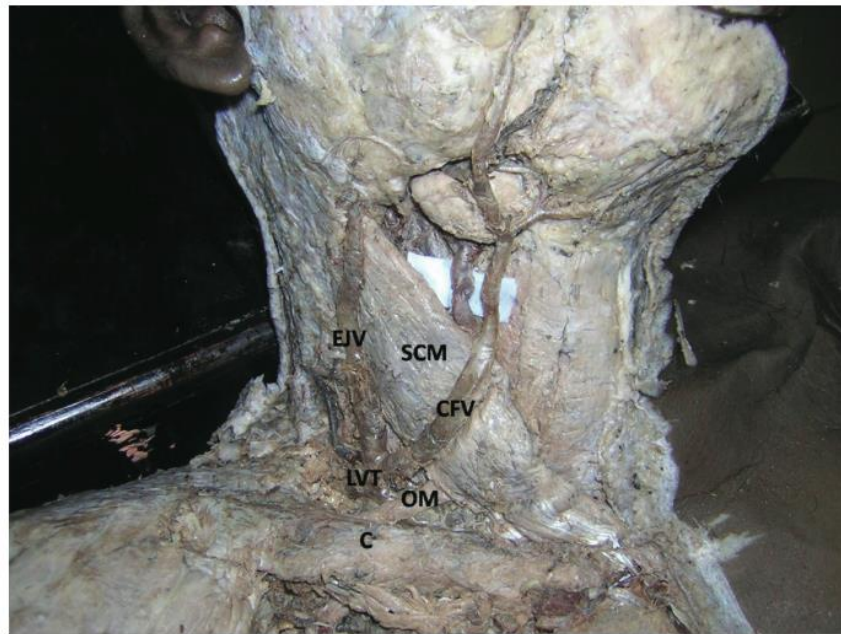
Nayak décrit au travers d'un cas de multiples variations veineuses à gauche alors que les veines du côté droit sont de description classique. Le segment antérieur de la VRM gauche est absent. La VF gauche se draine dans la VJA. La VJI se duplique au-dessus du niveau de l'os hyoïde. Il décrit une grosse veine de communication entre la VJA gauche et la VJI gauche. La VL gauche se draine dans cette veine de communication (10). En 2008, il décrit dans un autre article un cas où la VRM ne se divise pas en deux segments et où la veine auriculaire postérieure est absente (67).



**Figure 1.** Dissection of the side of the neck and pectoral region showing the external jugular and cephalic veins. (FV: facial vein, FA: facial artery, SSG: submandibular salivary gland, RMV: retromandibular vein, SH: sternohyoid, OH: omohyoid, EJV: external jugular vein, SCM: sternocleidomastoid muscle, CV: communicating vein, CVL: clavicle, CPV: cephalic vein, SCLM: subclavius muscle, AV: axillary vein)

*Photo 25: Dissection cadavérique du cou et de la région pectorale gauche montrant la VJE et la veine céphalique, d'après Nayak.*

Dans un case-report chez un homme de 65 ans, Shetty montre que la VF droite se draine dans la veine faciale commune, qui rejoint la VJE dans un large tronc veineux au-dessus de la clavicule et du muscle omo-hyoïdien (11).

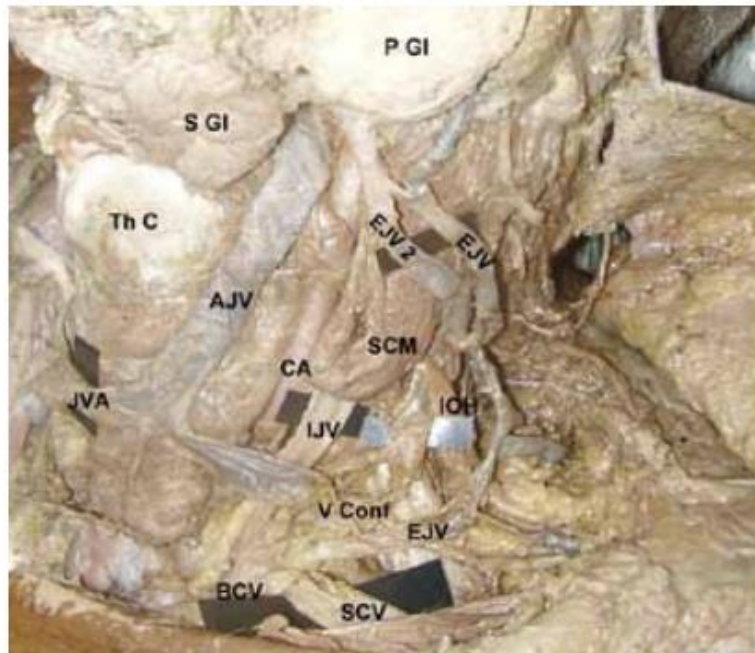


**Figure 1.** Dissection of the right side of the neck showing the location of external jugular vein and common facial vein. (EJV - external jugular vein; SCM - sternocleidomastoid muscle; CFV - common facial vein; LVT - large venous trunk; OM - omohyoid muscle; C - clavicle).

*Photo 26: Dissection cadavérique cervico-faciale droite montrant la localisation de la VJE et de la veine faciale commune, d'après Shetty (11).*

Cvetko décrit pour la première fois un cas d'anomalie de la VJE bilatérale trouvée lors de la dissection d'un cadavre de sexe féminin de 75 ans. La veine est absente à gauche et fenestrée à droite par la branche cervicale du nerf facial (68).

Shenoy décrit un cas rare d'une double VJE du côté gauche, où la veine faciale commune continue comme une deuxième VJE, et où on a un canal de communication entre la VJE gauche et la VJA (69).



**Fig. 2** Photograph shows the termination of the two external jugular veins.

EJV: external jugular vein; EJV2: second external jugular vein; AJV: anterior jugular vein; SCM: sternocleidomastoid muscle; IJV: internal jugular vein; CA: common carotid artery; JVA: jugular venous arch; IOH: inferior belly of omohyoid; P GI: parotid gland; S GI: submandibular salivary gland; Th C: thyroid cartilage; V Conf: confluence of EJV2 and AJV; BCV: brachiocephalic vein; SCV: subclavian vein

*Photo 27: Photo montrant l'existence et le trajet d'une deuxième VJE, d'après Shenoy.*

Dans la littérature plus récente, on trouve des articles concernant principalement les variations anatomiques veineuses de la VJE, car elles sont de plus en plus utilisées que ce soit par les anesthésistes pour cathétérismes (70) (71) (67), ou par les chirurgiens pour les procédures de microchirurgie des lambeaux libres. De plus, la veine faciale et la VJE sont utilisées comme patch autogène, greffées dans la carotide pendant les endartériectomies (72) (64).

L'utilisation plus fréquente de la VJE pour la réalisation d'actes médicaux suscite un intérêt pour sa description anatomique et ses variations.



#### 2.2.4. Terminaison de la VF dans la VJA

Dans le groupe TDM crâne-TSA chez des patients venant pour diverses plaintes + TDM crâne avec TSA double injection (TDM perfusion crâne) admis pour suspicion d'AVC, la veine faciale se terminait dans la VJA dans 1,75% (7/400). Dans la littérature, il n'a pas été décrit de terminaison de la VF dans la VJA.

#### 2.2.5. Terminaison de la VF trans-parotidienne

Pour le groupe TDM crâne-TSA chez des patients venant pour diverses plaintes + TDM crâne avec TSA double injection admis pour suspicion d'AVC, on trouvait 2,5 % de VF trans-parotidienne (10/400) : soit 1,5% de VF trans-parotidienne (3/200) se drainant dans la VJI pour le 1<sup>er</sup> groupe et 3,5% de VF trans-parotidienne (7/200) se drainant dans la VJI (2/7) ou la VJE (5/7). Dans un case-report d'un homme de 83 ans, Peuker décrit qu'à droite, la VF a un trajet horizontal, sur le masséter et se draine directement dans la VTS, pas en trans-parotidien (12).

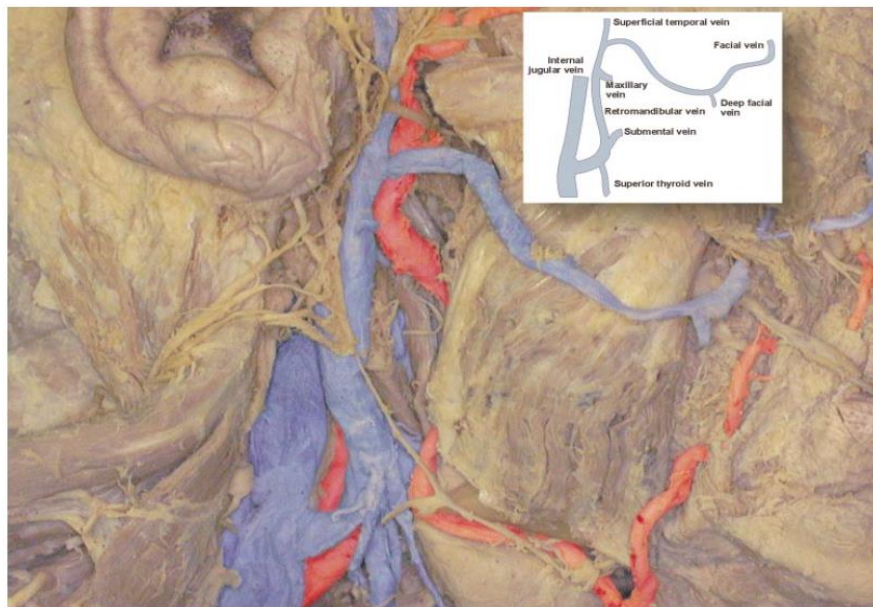


Fig. Course of the facial vein draining into the superficial temporal vein. Veins are coloured blue, arteries red. (Inset) Drawing of the veins.

*Photo 28: Dissection cadavérique du trajet de la veine faciale droite se drainant dans la VTS. Les veines sont colorées en bleu et les artères en rouge, d'après Peuker (12).*

### 2.2.6. Terminaison de la VF dans la veine sous-clavière

Prakash décrit un case report dans lequel de manière unilatérale, la veine faciale commune gauche a un trajet vertical vers le bas et se draine directement dans la veine sous-clavière gauche. La longueur de la veine faciale commune gauche au niveau de sa formation jusqu'à sa terminaison dans la gauche veine sous-clavière est d'environ 16 cm (13).



Fig. 1. Showing the abnormal the termination of left common facial vein into left subclavian vein.

*Photo 29: Dissection cadavérique montrant la terminaison anormale de la veine faciale commune gauche dans la veine sous-clavière gauche d'après Prakash (13).*

## 3. Examen diagnostique

### 3.1. Angio-TDM et analyse statistique

Nous avons constaté que le type de protocole d'angio-TDM a une importance pour la visualisation de la terminaison de la VF.

Dans notre analyse scanographique, 12/100 veines faciales n'étaient pas retrouvées sur les TDM de patients du groupe PMO mais toutes les VF étaient visualisées dans les autres groupes de l'étude. De plus, dans la série des TDM de patients PMO, 37/100 VF (37%) ne sont vues que jusqu'au rebord mandibulaire alors que dans la série sur TDM de patients TDM crâne-TSA chez des patients venant pour diverses plaintes, 46/200 (23%) ne sont

visibles que jusqu'au rebord mandibulaire ou au zygoma, et seulement 11/200 (5,5%) veines faciales pour la série de patients avec suspicion d'AVC. En effet, dans un body-scanner, l'acquisition des images crâne+TSA se fait en tout premier. Puis quand le produit de contraste, injecté au niveau huméral, est détecté en regard de la crosse aortique, l'acquisition TAP démarre. Il n'y avait donc pas de temps tardif au niveau des vaisseaux de la tête et du cou. Dans un TDM crâne+TSA seul, l'acquisition des images commence quand le produit de contraste est injecté jusqu'à la fin du retour veineux. On comprend mieux pourquoi les images scanographiques de la face sont de moindre qualité dans un body-scanner que dans un TDM crâne+TSA.

Même si le TDM crâne-TSA « classique » a une bonne sensibilité pour la visualisation du trajet et de la terminaison de la VF, le TDM crâne avec TSA double injection admis pour suspicion d'AVC permet à la fois de visualiser toutes les VF mais aussi de mieux voir leur terminaison. La sensibilité de cet examen est d'ailleurs de 100% concernant la visualisation du trajet de la VF et de 94,5% concernant sa terminaison, ce qui est très important pour orienter la dissection des lambeaux et donc permettre au chirurgien de réfléchir en préopératoire à son geste. Cependant, la double injection de produit de contraste peut être toxique pour le rein, d'autant que cet organe peut être prélevé chez le patient donneur multi-organes. Le risque rénal est à évaluer en fonction du contexte et des antécédents du patient donneur.

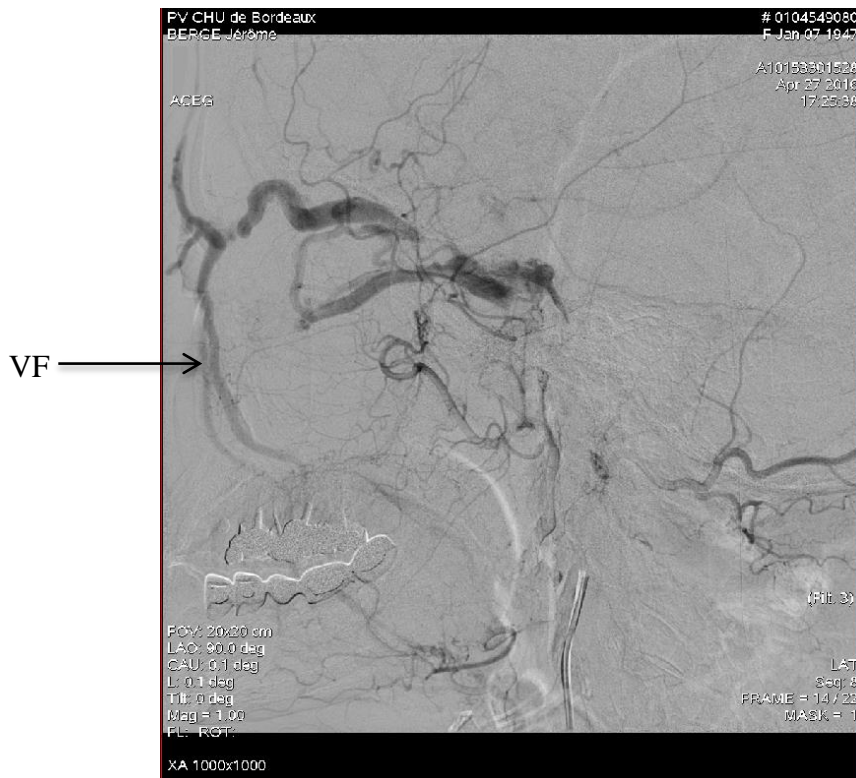De plus, il est d'autant plus important de connaître précisément la cartographie veineuse faciale du patient en préopératoire, car si une difficulté peropératoire impose l'anastomose vasculaire de la VF du donneur sur la VJI du receveur par exemple, il faut s'assurer en amont que la VF n'est pas trans-parotidienne avec drainage dans la VJE. Ainsi lors de sa 3<sup>e</sup> transplantation faciale, le Pr Devauchelle a dû réaliser l'anastomose veineuse de la VF du donneur à la VJI du receveur en raison des lésions vasculaires liées à la neurofibromatose du receveur.

### 3.2. Autres examens d'imagerie

Le réseau veineux facial pourrait également être mis en évidence par d'autres examens d'imagerie, notamment l'angiographie ou l'angio-IRM.

L'angiographie (phlébographie) impose l'injection d'un produit de contraste combiné à une imagerie par rayons X. Elle comporte des risques principalement allergiques (produit de

contraste) ou liés à l'exposition aux rayons X. Cet examen a un but diagnostique (sténose, thrombose) et thérapeutique (angioplastie). Cet examen est invasif, moins disponible que le TDM injecté, et nécessite la présence d'un radiologue. Pour ces raisons, il n'a pas été retenu dans notre étude.

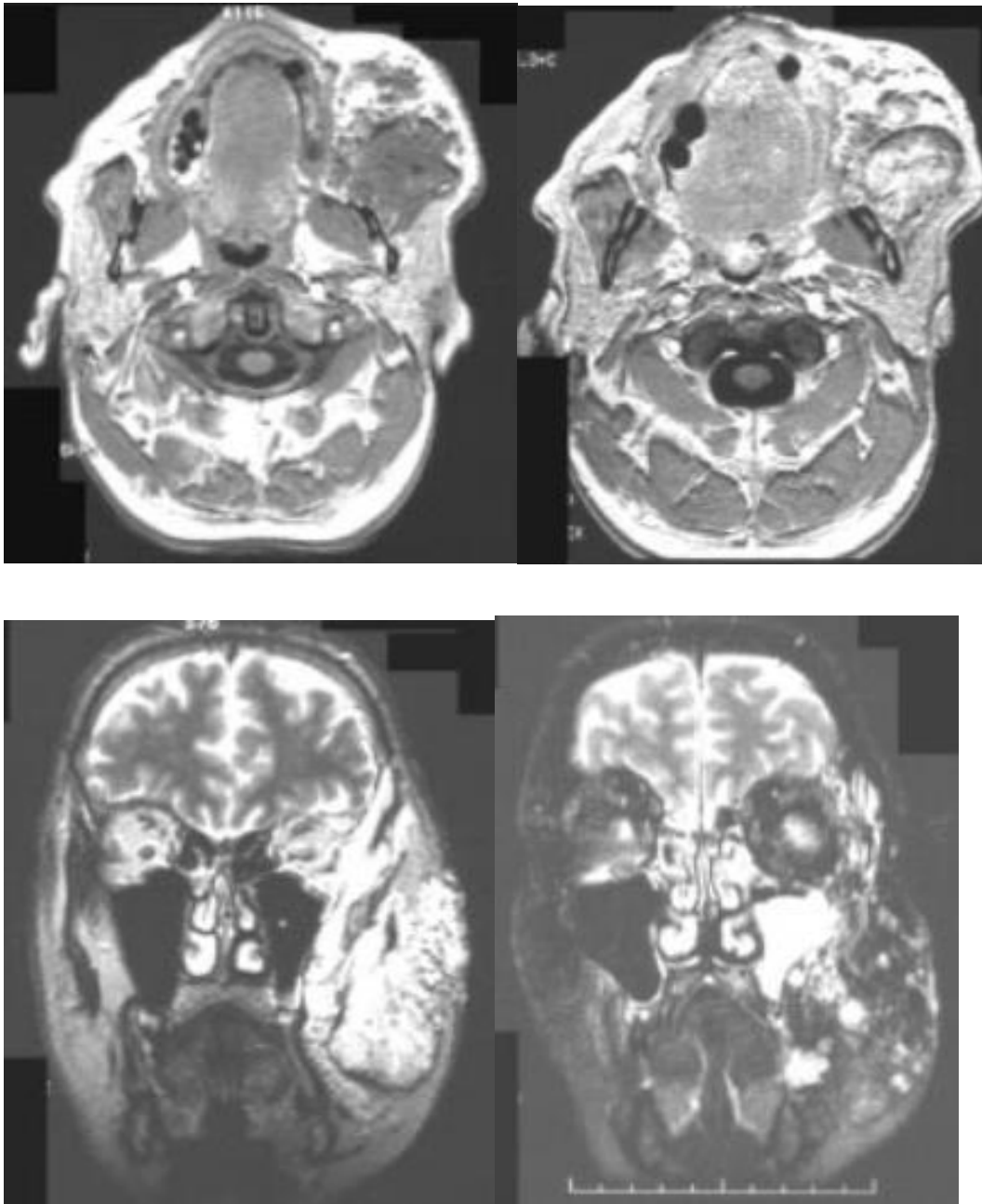


*Photo 30: Angiographie vue de profil, mettant en évidence la vascularisation veineuse de la face, la VF et son trajet oblique (CHU Bordeaux, Service de neuro-imagerie).*

L'angio-IRM (ou ARM par contraction) nécessite l'injection d'un produit de contraste, le gadolinium étant très rarement allergisant. Les contre-indications sont les mêmes que pour l'IRM cérébrale : claustrophobie, port d'un pacemaker ou d'une valve cardiaque mécanique et présence de corps étrangers métalliques. Cet examen permet de visualiser de manière très précise les vaisseaux cervicaux et cérébraux. Il est parfaitement adapté pour la prise en charge des patients après un AVC ischémique ou hémorragique.

L'accès à l'IRM est moins disponible que pour le TDM. Elle est réservée à des cas bien particuliers, notamment les malformations faciales. Dans l'étude de Blum (73), l'objectif est d'évaluer l'efficacité des scléroses percutanées des malformations veineuses superficielles

sur les plans fonctionnels et esthétiques en fonction de leur taille et de dénombrer les complications.



*Photos 31: Homme 45 ans avec volumineuse malformation veineuse jugale gauche d'après Blum.*

a	b
c	d

*a-b : angio-IRM coupes axiales séquence T1 avant et après injection de Gadolinium*

*c-d : angio-IRM coupes coronales avant et après sclérothérapie (poches sclérosées en hyposignal).*

### 3.3. Intérêts cliniques (transplantations et autres applications)

La connaissance des variations anatomiques veineuses faciales, en préopératoire d'un lambeau autologue de reconstruction faciale ou d'une allo-transplantation faciale, nous semble importante tant ces variations anatomiques sont nombreuses.

Pour une transplantation d'organe d'un donneur vivant ou en état de mort encéphalique à un receveur, il est nécessaire de réaliser un bilan à la fois chez le donneur et chez le receveur. Dans le cadre de notre travail, nous nous sommes intéressé au bilan d'imagerie du donneur, mais aussi du receveur.

Le scanner avec injection est devenu l'examen de base dans ce bilan quelque soit l'organe à transplanter. Il relève d'un protocole extrêmement précis (sans artéfacts : mouvements du patient, bonne qualité d'injection du produit de contraste), le moins invasif et le moins irradiant possible (pour un donneur vivant dans le cadre des transplantations rénales notamment).

Pour la transplantation rénale de donneur vivant à receveur, le scanner permet d'évaluer la morphologie des reins et des voies urinaires avec notamment la recherche d'une contre-indication (lithiases) mais surtout d'étudier la vascularisation (nombre d'artères, de veines, variations anatomiques, ... ) (74). La technique d'acquisition n'est pas consensuelle ; plusieurs protocoles sont proposés, avec un nombre de phases allant de 1 à 4. Dans tous les cas, c'est l'analyse vasculaire artérielle et veineuse qui est prédominante : l'examen doit toujours comporter une phase artérielle. Le patient avant le scanner est « préparé » avec une évaluation de la fonction rénale et une hyperhydratation orale de 750mL (65). Le protocole d'acquisition du scanner classique comporte 4 phases :

- phase 1 : sans injection centrée sur les reins
- phase 2 : phase artérielle, qui permet l'analyse artérielle et veineuse (opacification des veines rénales au temps artériel)
- phase 3 : phase veineuse, obtenue 70 secondes environ après l'injection. Elle permet d'affiner l'analyse veineuse, notamment au niveau gonadique et lombaire.
- phase 4 : phase excrétoire, acquise 6 minutes environ après l'injection. Elle permet d'analyser l'anatomie de l'arbre urinaire.

Le protocole d'acquisition est allégé à 2 ou 3 phases pour les patients en bonne santé, souvent jeunes, en fonction des équipes : la phase artérielle, étant toujours réalisée et la seconde phase étant alors mixte, néphrographique et excrétoire (74).

La précision du TDM pour détecter les anomalies des veines rénales est comprise entre 96%

et 100%. L'anomalie la plus fréquente est la présence de veines rénales multiples pour 15 à 30% des patients, plus fréquemment à droite. Les anomalies les plus complexes sont les veines rénales circumaortiques observées chez 17% des patients où plusieurs variantes sont possibles :

- une veine rénale unique au niveau du hile rénal gauche qui se divise en une branche pré- et rétro-aortique encerclant l'aorte
- deux veines, pré- et rétro-aortiques, distinctes au niveau du hile,
- une veine unique rétro-aortique.

L'IRM est une alternative pour les patients non encore dialysés (75). La réalisation d'une scintigraphie rénale n'est pas obligatoire d'après les recommandations scientifiques lors d'un bilan préopératoire d'un donneur mais elle est systématique dans certains centres (Nancy) afin d'aider au choix du rein à prélever (scintigraphie rénale au MAG3) (76).

Dans la transplantation hépatique, le bilan préopératoire est fondamental pour déterminer toute pathologie ou variante anatomique présente chez le receveur et susceptible de réduire les chances de succès de la transplantation.

Les modalités d'imagerie utilisées pour le bilan pré-transplantation chez le receveur sont l'échographie et doppler couleur, l'angiographie cœliaque et mésentérique supérieure et le scanner abdomino-pelvien. Ce dernier permet de vérifier la perméabilité, l'anatomie des vaisseaux et la parenchymographie hépatique (77).

Dans la transplantation hépatique, le bilan préopératoire est fondamental pour déterminer toute pathologie ou variante anatomique présente chez le receveur et susceptible de réduire les chances de succès de la transplantation. L'IRM permet d'identifier les 3 principaux shunts porto-systémiques, seules les variations anatomiques artérielles sont répertoriées, étude réalisée entre 1986 et 1992 sur les données bibliographiques.

Ainsi une variation de distribution intra-hépatique est susceptible de modifier ou de contre-indiquer la réalisation d'une bipartition du foie (SPLIT) après l'avoir prélevé chez une personne en mort encéphalique. Cette bipartition consiste à partager un greffon hépatique en deux greffons partiels qui correspondent chacun à la partie gauche du foie (environ 1/3) et à la partie droite du foie (77).

## CONCLUSIONS ET PERSPECTIVES

Nous avons pu observer dans ce travail que le réseau veineux facial est très variable. Les variations de trajet sont classiques vers l'angle mandibulaire ou dans 2,5% vers la région parotidienne. Ces variations auront un impact majeur sur la dissection du lambeau de transplantation de visage. On peut aisément imaginer que ces variations pourraient aussi exister chez le receveur. Un examen diagnostique est indispensable avant tout prélèvement pour dépister ces variations veineuses mais aussi artérielles.

Nous avons montré que l'angioscanner, tel qu'il est réalisé dans le cadre d'un protocole de diagnostic de mort encéphalique, n'est pas toujours suffisamment sensible pour le diagnostic des variations de trajet et de terminaison des veines faciales. Un angioscanner classique tel qu'il est réalisé en routine est plus sensible et adapté pour le diagnostic.

Néanmoins, si les variations de trajet sont assez simples, les variations de terminaisons sont extrêmement nombreuses. Un examen type angioscanner avec double injection de produit, tel qu'il est réalisé pour le diagnostic d'AVC dans les neurocentres, nous apparaît plus adapté. La connaissance précise des trajets et terminaisons des veines faciales mais aussi des artères nous semble indispensable pour le prélèvement d'un greffon qu'il soit facial, total ou plus encore partiel. Il permettrait de diminuer les risques vasculaires liés aux variations anatomiques et au temps chirurgical supplémentaire nécessaire au chirurgien lorsqu'elles existent.

Cette étude devrait maintenant être complétée par une série réalisée de manière prospective sur des patients PMO. Un protocole d'angioscanner spécifique pourrait être étudié après évaluation par le Comité d'Ethique. Il permettrait d'objectiver précisément la sensibilité de cet examen en terme d'origine, de trajet et de terminaison concernant les principaux pédicules impliqués dans la transplantation faciale.



## BIBLIOGRAPHIE

1. Kamina P. Anatomie clinique, 3e édition, Tête- Cou- Dos.
2. Chevrel J-P, Fontaine C. Anatomie clinique, Tête et Cou. Springer.
3. Paturet G. Traité d'anatomie humaine. Masson. Vol. Fascicule II. 1948.
4. Rouvière H. Anatomie humaine descriptive et topographique. Vol. 1. Masson; 1978.
5. Grégoire R, Oberlin S. Précis d'anatomie- Atlas. Vol. 9e édition.
6. Paulsen F, Waschke J. Atlas d'anatomie humaine Sobotta. Vol. Chapitre 8. Lavoisier; 2013.
7. Balachandra N, Padmalatha K, Prakash B, Ramesh B. Variation of the veins of the head and neck- externaljugular vein and facial vein. International Journal of Anatomical Variations. 2012.
8. Paraskevas A, Ingallina F, Meningaud J-P, Lantiéri L. Allotransplantation de face: étude anatomique, techniques de prélèvement partiel ou total de face, indications potentielles en clinique humaine. Ann Chir Plast Esthét. 2007; 52:485- 93.
9. Chauhan NK, Rani A, Chopra J, Rani A, Srivastava AK, Kumar V. Anomalous formation of external jugular vein and its clinical implication. Natl J Maxillofac Surg. 2011; 2:51- 3.
10. Nayak BS, Soumya K. Abnormal formation and communication of external jugular vein [Internet]. Melaka Manipal Medical College, Karnataka, India; 2008.
11. Shetty S, Nayak BS, Kumar N, Marpalli S, Madahv V. Unusual veins in the neck- a case report. Journal of Morphological Science. 2013;vol30, no. 3, p. 203- 5.
12. Peuker ET, Fischer G, Filler TJ. Facial vein terminating in the superficial temporal vein: a case report. J Anat. 2001; 198:509- 10.
13. Prakash B, Bhagath K. A rare termination of left common facial into left subclavian vein. A case report. International Journal of Morphology. 2007; 555- 6.
14. Sosin M, Rodriguez ED. The Face Transplantation Update: 2016. Plast Reconstr Surg. 2016; 137:1841- 50.
15. Laurentjoye M, Ella B, Caix P. Anatomie tête et cou. 2013.
16. Mangalgi A, Namdev LN, Mahore D, Kapre M. The Study of Higher Origin of Facial Artery and its Surgical Significance. Indian J Otolaryngol Head Neck Surg.

- 2015; 67:72- 4.
17. Nayak S. Abnormal intra-parotid origin of the facial artery. *Saudi Med J*. 2006;27:1602.
  18. Tubbs RS, Salter EG, Oakes WJ. Unilateral agenesis of the facial artery with compensation by a giant transverse facial artery. *Folia Morphol*. 2005; 64:226- 8.
  19. Renshaw A, Whitwell KA, Berger L, Butler PE. The use of color Doppler ultrasound in the assessment of vessels for facial transplantation. *Ann Plast Surg*. 2007; 59:82- 6.
  20. Bondaz M, Ricard A-S, Majoufre-Lefebvre C, Caix P, Laurentjoye M. Facial Vein Variation: Implication for Facial Transplantation. *Plast Reconstr Surg Glob Open* [Internet].2014;2.
  21. Laurentjoye M. Etude anatomique du lambeau composite de face: intérêt de l'étude artériographique de l'artère faciale pour la vascularisation du lambeau et possibilité d'adaptation du lambeau [Thèse d'exercice]. Bordeaux; 2009.
  22. Bondaz M. Artère faciale hypoplasique et allotransplantation des deux tiers inférieurs de la face: étude anatomique [Thèse d'exercice]. Bordeaux; 2012.
  23. Lopez R, Lauwers F. Vascularisation veineuse cervico-faciale. Elsevier. 2012.
  24. Testut L, Latarjet A. *Traité d'anatomie humaine*. 9e édition.
  25. Sébilleau P. *Démonstrations d'Anatomie*. Vol. 1. Paris: G.Steinheil; 1892.
  26. Silberstein E, Krieger Y, Shoham Y, Arnon O, Sagi A, Bogdanov-Berezovsky A. Total lip reconstruction with tendinofasciocutaneous radial forearm flap. *ScientificWorldJournal*. 2014:219728.
  27. Saponaro G, Gasparini G, Cervelli D, Dall'asta L, D'Amato G, Forcione M, et al. Osteoperiosteal free fibula flap as an effective preprosthetic reconstructive option in severe jaw atrophy and oncological resection. *Acta Otorhinolaryngol Ital Organo Uff Della Soc Ital Otorinolaringol E Chir Cerv-fac*. 2015; 35:394- 9.
  28. Jacobson L, Dedhia R, Kokot N, Chalian A. Scapular osteocutaneous free flap for total lower lip and mandible reconstruction. *Microsurgery*. févr 2016.
  29. Moldovan I, Juncar M, Dinu C, Onisor-Gligor F, Rotar H, Bran S, et al. Mandibular reconstruction using free vascularized iliac crest grafts and dental implants. *Clujul Med 1957*. 2015; 88:391- 4.
  30. Pirnay P, Herve C, Meningaud J-P. Des premières réimplantations aux premières transplantations totales de la face : l'histoire de prouesses chirurgicales. *Rev Stomatol Chir Maxillofac*. 2011; 112:93- 100.

31. Recipient of first tongue transplant recovering. *CDS Rev.* 2003;96:44.
32. Bateman C. World's first successful penis transplant at Tygerberg Hospital. *South Afr Med J Suid-Afr Tydskr Vir Geneesk.* 2015; 105:251- 2.
33. Devauchelle B, Testelin S, Dakpe S, Lengelé B, Dubernard J-M. La greffe de visage, archétype de l'innovation microchirurgicale. *Ann Chir Plast Esthét.* 2010;55:452- 60.
34. Châtelet N. Le baiser d'Isabelle- L'aventure de la première greffe de visage. 2007.
35. Dubernard J-M, Lengelé B, Morelon E, Testelin S, Badet L, Moure C, et al. Outcomes 18 Months after the First Human Partial Face Transplantation. *N Engl J Med* 2007;357:2451- 60.
36. Lantieri L, Meningaud J-P, Grimbert P, Bellivier F, Lefaucheur J-P, Ortonne N, et al. Repair of the lower and middle parts of the face by composite tissue allotransplantation in a patient with massive plexiform neurofibroma: a 1-year follow-up study. *The Lancet.* 2008; 372:639- 45.
37. Shuzhong G. Chinese Face Transplant Patient Dies. 2008;
38. Siemionow M, Papay F, Alam D, Bernard S, Djohan R, Gordon C, et al. Near-total human face transplantation for a severely disfigured patient in the USA. *The Lancet.* 2009;374:203- 9.
39. Eaton L. Spanish doctors carry out first transplantation of a full face. *BMJ.* 2010;340:c2303.
40. Meningaud J-P, Benjoar M-D, Hivelin M, Hermeziu O, Toure G, Lantieri L. Procurement of total human face graft for allotransplantation: a preclinical study and the first clinical case. *Plast Reconstr Surg.* 2010;126:1181- 90.
41. Société française de neuroradiologie, Société française de radiologie, Agence de la biomédecine. Recommandations sur les critères diagnostiques de la mort encéphalique par la technique d'angiScanner cérébral. *J Neuroradiol.* 2011;38:36- 9.
42. Coffman KL. Psychiatric evaluation of the face transplant candidate. *Curr Opin Organ Transplant.* 2015;20:222- 8.
43. Flageul G, Aharoni C, Delay E, Desouches C, Devauchelle B, Guimberteau J-C, et al. L'innovation chirurgicale : du cadre légal à une véritable éthique de l'innovation. Aspects théoriques et applications pratiques. *Ann Chir Plast Esthét.* 2010;55:496- 506.
44. Pirnay P, Herve C, Meningaud J-P. Avons-nous répondu à toutes les questions

- éthiques de l'allogreffe de tissu composite de la face ? *Rev Stomatol Chir Maxillo-Faciale Chir Orale*. 2013;114:53- 6.
45. Pellerin D. Greffe partielle du visage ou allotransplantation d'un segment de face ? 2006. *Journal de chirurgie viscérale*. Vol 143 p76.
  46. Kueckelhaus M, Turk M, Kumamaru KK, Wo L, Bueno EM, Lian CG, et al. Transformation of Face Transplants: Volumetric and Morphologic Graft Changes Resemble Aging After Facial Allotransplantation. *Am J Transplant Off J Am Soc Transplant Am Soc Transpl Surg*. 2015.
  47. Quilichini J, Hivelin M, Benjoar MD, Bosc R, Meningaud JP, Lantieri L. Restoration of the donor after face graft procurement for allotransplantation: report on the technique and outcomes of seven cases. *Plast Reconstr Surg*. 2012; 129:1105- 11.
  48. Marchac A, Kuschner T, Paris J, Picard A, Vazquez MP, Lantieri L. Ethical Issues in Pediatric Face Transplantation: Should We Perform Face Transplantation in Children? *Plast Reconstr Surg*. 2016; 138:449- 54.
  49. Nguyen LL, Naunheim MR, Hevelone ND, Diaz-Siso JR, Hogan JP, Bueno EM, et al. Cost analysis of conventional face reconstruction versus face transplantation for large tissue defects. *Plast Reconstr Surg*. 2015; 135:260- 7.
  50. Khalifian S, Brazio PS, Mohan R, Shaffer C, Brandacher G, Barth RN, et al. Facial transplantation: the first 9 years. *The Lancet*. 2014; 383:2153- 63.
  51. Bondaz M, Ricard A-S, Berge J, Caix P, Laurentjoye M. Hypoplastic facial artery and allotransplantation of the lower two-thirds of the face: an anatomical study. *Plast Reconstr Surg*. 2012; 129:369e - 371e.
  52. Rodriguez-Lorenzo A, Audolfsson T, Wong C, Cheng A, Arbique G, Nowinski D, et al. Influence of using a single facial vein as outflow in full-face transplantation: A three-dimensional computed tomographic study. *J Plast Reconstr Aesthet Surg*. 2015;68:1358- 63.
  53. Majoufre-Lefebvre C, Laurentjoye M, Faucher A, Zwetyenga N, Siberchicot F, Ricard A-S. Le lambeau musculocutané infrahyoïdien à palette cutanée horizontale. *Technique chirurgicale. Rev Stomatol Chir Maxillofac*. 2008;109:106- 9.
  54. Hoffman T, du Plessis M, Prekupec MP, Gielecki J, Zurada A, Tubbs RS, et al. Ultrasound-guided central venous catheterization: A review of the relevant anatomy, technique, complications and anatomical variations. *Clin Anat N Y N*. 13

- 2016;
55. Alagöz A, Tunç M, Sazak H, Pehlivanoğlu P, Gökçek A, Ulus F. Absence of the Right Internal Jugular Vein During Ultrasound-Guided Cannulation. *Turk J Anaesthesiol Reanim.* 2015; 43:212- 4.
  56. Moreno-Sánchez M, Hernández Vila C, González-García R, Monje F. Fenestrated internal jugular vein: a rare finding in neck dissection. *Int J Oral Maxillofac Surg.* 2015;44:1086- 7.
  57. Paraskevas G, Natsis K, Ioannidis O, Kitsoulis P, Anastasopoulos N, Spyridakis I. Multiple variations of the superficial jugular veins: case report and clinical relevance. *Acta Medica Hradec Král Univ Carol Fac Medica Hradec Král.* 2014;57:34- 7.
  58. Lohn JWG, Penn JW, Norton J, Butler PEM. The course and variation of the facial artery and vein: implications for facial transplantation and facial surgery. *Ann Plast Surg.* 2011; 67:184- 8.
  59. Shima H, von Luedinghausen M, Ohno K, Michi K. Anatomy of microvascular anastomosis in the neck. *Plast Reconstr Surg.* 1998; 10:33- 41.
  60. Choudhry R, Tuli A, Choudhry S. Facial vein terminating in the external jugular vein. An embryologic interpretation. *Surg Radiol Anat SRA.* 1997; 19:73- 7.
  61. Standring S. *Gray's Anatomy.* 39e édition. Londres: Elsevier; 2005. p.551-2.
  62. Pai M, Vadgaonkar R, Prabhu L, Shetty P. The Different Termination Patterns Of The Facial Vein- A cadaveric study [Internet]. Kasturba Medical College, Karnataka, India; 2008.
  63. Vollala VR, Bolla SR, Pamidi N. Important Vascular Anomalies of Face and Neck – A Cadaveric Study with Clinical Implications. 2008.
  64. Choudhary S, Sharma A, Singh H. Undivided Retromandibular Vein Continuing As External Jugular Vein With Facial Vein Draining Into It : An Anatomical Variation. 2010.
  65. D'Silva, Sumalatha S. Termination of the facial vein into the external jugular vein: an anatomical variation. *Jornal Vascular Brasileiro.* 2008; p.174- 5.
  66. Patil J, Kumar N, Swamy RS, D'Souza MR, Guru A, Nayak SB. Absence of vein associated with atypical formation of external jugular vein in the parotid region. *Anat Cell Biol.* 2014; 47:135- 7.
  67. Nayak BS. Surgically important variations of the jugular veins. *Clin Anat.* 2006; 19:544- 6.

68. Cvetko E. A case of left-sided absence and right-sided fenestration of the external jugular vein and a review of the literature. *Surg Radiol Anat SRA*. 2015;37:883- 6.
69. Shenoy V, Saraswathi P, Raghunath G, Karthik JS. Double external jugular vein and other rare venous variations of the head and neck. *Singapore Med J*. 2012; 53:e251- 3.
70. Skandalos IK, Amvrosiadis DM, Christodoulou AC, Evangelou IN, Ditsias FK, Karamoshos KN. Catheterization of the external jugular vein for hemodialysis. *Khirurgiia (Sofia)*. 2005:47- 50.
71. Prakash R, Prabhu LV, Kumar J, Nayak V, Singh G. Variations of Jugular Veins: Phylogenic Correlation and Clinical Implications: *South Med J*. 2006; 99:1146- 7.
72. Abhinitha P, Naveen K, Mohandas Rao K, Nayak BS, ShanthaKumar SR, Aithal A, et al. An unusually looped common facial vein associated with formation of external jugular vein. *International Journal of Clinical and Surgical Advances*. 2014; vo.2 p.37- 41.
73. Blum L, Gallas S, Cottier J-P. Sclérose percutanée des malformations veineuses superficielles: étude rétrospective de 68 cas. 2004. p107-116, *Journal de radiologie*; vol 85.
74. Renard-Penna R, Ayed A, Barrou B, Grenier P. Bilan prétransplantation rénale du receveur et du donneur. *J Radiol*. 2011; 92:358- 66.
75. Hubert J, Descotes JL. Bilan pré-greffe. 2003; Chapitre II:1079- 92.
76. Marchal F. Apport de la mesure scanographique du volume des reins des donneurs vivants en transplantation rénale. 2010.
77. Scatton O, Sepulveda A. Reconstruction vasculaire et transplantation hépatique. Elsevier. 2009. *Techniques chirurgicales- Chirurgie vasculaire*; vol. 43-312.

## SERMENT D'HIPPOCRATE

Au moment d'être admise à exercer la médecine, je promets et je jure d'être fidèle aux lois de l'honneur et de la probité.

Mon premier souci sera de rétablir, de préserver ou de promouvoir la santé dans tous ses éléments, physiques et mentaux, individuels et sociaux.

Je respecterai toutes les personnes, leur autonomie et leur volonté, sans aucune discrimination selon leur état ou leurs convictions. J'interviendrai pour les protéger si elles sont affaiblies, vulnérables ou menacées dans leur intégrité ou leur dignité. Même sous la contrainte, je ne ferai pas usage de mes connaissances contre les lois de l'humanité.

J'informerai les patients des décisions envisagées, de leurs raisons et de leurs conséquences. Je ne tromperai jamais leur confiance et n'exploiterai pas le pouvoir hérité des circonstances pour forcer les consciences.

Je donnerai mes soins à l'indigent et à quiconque me les demandera. Je ne me laisserai pas influencer par la soif du gain ou la recherche de la gloire.

Admise dans l'intimité des personnes, je tairai les secrets qui me seront confiés. Reçue à l'intérieur des maisons, je respecterai les secrets des foyers et ma conduite ne servira pas à corrompre les mœurs.

Je ferai tout pour soulager les souffrances. Je ne prolongerai pas abusivement les agonies. Je ne provoquerai jamais la mort délibérément.

Je préserverai l'indépendance nécessaire à l'accomplissement de ma mission. Je n'entreprendrai rien qui dépasse mes compétences. Je les entretiendrai et les perfectionnerai pour assurer au mieux les services qui me seront demandés.

J'apporterai mon aide à mes confrères ainsi qu'à leurs familles dans l'adversité.

Que les hommes et mes confrères m'accordent leur estime si je suis fidèle à mes promesses; que je sois déshonorée et méprisée si j'y manque.

## **VARIATIONS ANATOMIQUES DE LA VASCULARISATION VEINEUSE DE LA FACE ET APPLICATIONS CLINIQUES AUX LAMBEAUX ET A LA TRANSPLANTATION FACIALE**

---

**INTRODUCTION :** Les variations anatomiques veineuses faciales sont peu décrites et pourtant importantes à connaître pour le prélèvement du lambeau de transplantation faciale. L'objectif principal de cette étude était de mettre en évidence les variations anatomiques de trajet et de terminaison de la veine faciale (VF), au travers de dissections cadavériques et d'analyses scanographiques. L'objectif secondaire était de déterminer le meilleur examen préopératoire d'un donneur en état de mort encéphalique pour diagnostiquer ces variations.

**MATERIELS ET METHODES:** Le réseau veineux facial de 9 hémifaces a été disséqué. Une analyse scanographique a été réalisée. Un 1er groupe de 50 TDM crâne-TSA de patients en mort encéphalique puis 2 groupes: 100 TDM crâne-TSA chez des patients venant pour diverses plaintes et 100 TDM crâne avec TSA double injection admis pour suspicion d'AVC ont été étudiés et comparés (500 hémifaces).

**RESULTATS :** Sur les sujets cadavériques, 100% des VF présentaient un trajet classique (oblique de l'angle interne de l'oeil vers l'échancrure mandibulaire) et sa terminaison était répartie selon 1/9 dans la veine carotide externe, 1/9 dans la VJE et 7/9 dans la VJI. Dans le groupe TDM crâne-TSA (à visée diagnostique de mort encéphalique) de patients en mort encéphalique, 49% des terminaisons des VF n'ont pu être vues. Dans le groupe TDM crâne-TSA chez des patients venant pour diverses plaintes, 99,5% des VF avaient un trajet visualisé oblique (98%) ou horizontal trans-parotidien (1,5%), 77% des VF ont pu être observées de leur origine jusqu'à leur terminaison (60,5% dans la VJI, 15% dans la VJE, 1,5% dans la VJA, 22,5% en regard du rebord mandibulaire). Dans le groupe TDM crâne avec TSA double injection, 100% des VF avaient un trajet oblique (96,5%) ou horizontal (3,5%), 94,5% des VF ont pu être observées de leur origine à leur terminaison (75,5% dans la VJI, 17% dans la VJE, 2% dans la VJA, 5,5% en regard du rebord mandibulaire). La visualisation du trajet et de la terminaison de la VF dans le groupe TDM crâne-TSA de patients en mort encéphalique est significativement moins bonne que dans les autres groupes ( $p=0,03$ ).

**DISCUSSION:** Le trajet de la VF est rarement variable et dans 2,5% des cas de type horizontal trans-parotidien, pouvant nécessiter d'adapter la technique de prélèvement d'un lambeau facial. L'angio-TDM diagnostique de mort encéphalique ne permet pas toujours de diagnostiquer les variations de trajet et terminaison de la VF. Le TDM crâne avec TSA double injection (TDM perfusion crâne) qui présente une sensibilité de 100% est l'examen le plus adapté au diagnostic des variations de trajet et terminaison de la VF. La réalisation d'un TDM crâne avec TSA double injection (TDM perfusion crâne) pourrait permettre de diminuer les risques vasculaires liés aux variations anatomiques et au temps chirurgical supplémentaire nécessaire au chirurgien lorsqu'elles existent.



**MOTS CLES:** vascularisation veineuse faciale, veine faciale, lambeau libre, transplantation faciale.

---

**CHIRURGIE MAXILLO-FACIALE**

**Université de Bordeaux -146 rue Léo Saignat- 33076 Bordeaux Cedex**