



HAL
open science

Suivi à moyen terme des pontages aorto-coronariens totalement endoscopiques au C.H.U. de Bordeaux

Almicar Di-Geronimo

► **To cite this version:**

Almicar Di-Geronimo. Suivi à moyen terme des pontages aorto-coronariens totalement endoscopiques au C.H.U. de Bordeaux . Médecine humaine et pathologie. 2016. dumas-01425337

HAL Id: dumas-01425337

<https://dumas.ccsd.cnrs.fr/dumas-01425337>

Submitted on 3 Jan 2017

HAL is a multi-disciplinary open access archive for the deposit and dissemination of scientific research documents, whether they are published or not. The documents may come from teaching and research institutions in France or abroad, or from public or private research centers.

L'archive ouverte pluridisciplinaire **HAL**, est destinée au dépôt et à la diffusion de documents scientifiques de niveau recherche, publiés ou non, émanant des établissements d'enseignement et de recherche français ou étrangers, des laboratoires publics ou privés.

Université de Bordeaux
U.F.R. DES SCIENCES MEDICALES

Année 2016

N° 136

Thèse pour l'obtention du
DIPLOME d'ETAT de DOCTEUR EN MEDECINE

Spécialité Médecine Générale

Présentée et soutenue publiquement

Par DI-GERONIMO Amilcar Roberto

Né le 21 Octobre 1981 à Pointe-à-Pitre

le 21 Octobre 2016

Titre de la thèse

**SUIVI A MOYEN TERME DES PONTAGES AORTO-CORONARIENS
TOTALEMENT ENDOSCOPIQUES AU C.H.U. DE BORDEAUX**

Directeur de Thèse

Monsieur Le Professeur LABROUSSE Louis

Jury

Monsieur Le Professeur DOUARD Hervé	Président
Monsieur Le Professeur ROQUES Georges-Xavier	Membre
Monsieur Le Professeur MONTAUDON Michel	Membre
Monsieur Le Professeur FOLLIGUET Thierry	Membre
Monsieur Le Professeur LABROUSSE Louis	Membre
Monsieur Le Docteur LEROUX Lionel	Membre

A Notre Président du Jury,

Monsieur Le Professeur DOUARD Hervé,
Professeur des Universités,
Praticien hospitalier.

Vous nous faites le grand honneur de présider le Jury de notre soutenance de thèse, en espérant que la qualité de ce travail aura su vous témoigner notre reconnaissance pour les qualités scientifiques et les compétences cliniques que vous nous avez transmises, avec respect et admiration.

A Notre Membre du Jury,

Monsieur Le Professeur ROQUES Georges-Xavier,
Professeur des Universités.

Nous vous remercions de l'honneur que vous nous faites d'être Membre du Jury de notre soutenance de thèse, vous nous avez proposé ce sujet en considérant notre souhait, que l'aboutissement de ce travail soit le témoignage de notre reconnaissance pour votre engagement pédagogique et vos qualités humaines, avec respect et admiration.

A Notre Membre du Jury,

Monsieur Le Professeur MONTAUDON Michel,
Professeur d'Anatomie,
Praticien hospitalier en Radiologie.

Nous vous remercions de l'honneur que vous nous faites d'être Membre du Jury de notre soutenance de thèse, que le résultat de ce travail, auquel vous avez participé, soit l'occasion de vous remercier pour l'enseignement théorique et pratique que vous nous avez dispensé, sur les bancs de la faculté comme devant le tableau noir, avec respect et admiration.

A Notre Membre du Jury et Rapporteur de Thèse,

Monsieur Le Professeur FOLLIGUET Thierry,
Professeur de Chirurgie Cardio-Thoracique,
Praticien hospitalier.

Nous vous remercions de l'honneur que vous nous faites d'être Membre du Jury de notre soutenance de thèse et d'avoir accepté d'en être le Rapporteur, que l'aboutissement de ce travail puisse vous témoigner toute notre reconnaissance pour l'engagement dont vous avez fait preuve envers lui, avec respect et admiration.

A Notre Membre du Jury et Directeur de Thèse,

Monsieur Le Professeur LABROUSSE Louis,
Professeur des Universités,
Praticien hospitalier,
Chef de service de Chirurgie Cardiovasculaire.

Nous vous remercions de l'honneur que vous nous faites d'être Membre du Jury de notre soutenance de thèse et d'avoir accepté d'en être le Directeur, que l'aboutissement de ce travail soit le témoignage de notre profonde reconnaissance pour votre accompagnement sur ce long parcours et pour vos conseils avisés, avec respect et admiration.

A Notre Membre du Jury,

Monsieur Le Docteur LEROUX Lionel,
Cardiologue interventionnel,
Praticien hospitalier.

Nous vous remercions de l'honneur que vous nous faites d'être Membre du Jury de notre soutenance de thèse, que le résultat de ce travail soit le témoignage de notre reconnaissance pour votre enseignement théorique et clinique, avec respect et admiration.

A ma Mère,

Pour son aide, son soutien, ses encouragements, ses conseils, tout au long de toutes ces années d'études, et surtout avant, et encore maintenant, avec tendresse ;

A mon Père,

Pour son aide, son soutien, ses encouragements, ses conseils, tout au long de toutes ces années d'études, et surtout avant, et encore maintenant, avec tendresse ;

A mon Frère Vikéja,

Pour son aide, son soutien, ses encouragements, ses conseils, merci d'être celui que tu es et d'être toujours présent, ce travail, c'est aussi un peu le tien, avec affection ;

A mes Sœurs Dominique et Yolande, et mon Frère Frédéric, et leur famille,

Pour leur aide, leurs conseils, toutes ces années d'études nous ont rapprochés, géographiquement et fraternellement, avec affection ;

A ma Nièce Déborah,

Pour sa présence, trop peu fréquente mais appréciée à chaque fois, avec affection ;

A mes Grand-Parents Maternels et Paternels,

Pour leur soutien, leurs encouragements, que je vous ai connus ou moins connus, où que vous soyez, j'espère que vous serez fiers de moi, avec affection ;

A mes Tantes et Oncles Maternels et Paternels,

Pour leurs encouragements, leurs conseils, ils ont tous comptés, avec affection ;

A mes Grand-Tantes et Grand-Oncles Maternels et Paternels,

Pour leur soutien, leurs encouragements, même si pouvez être loin, cela n'empêche pas vos sentiments, je le sais, avec affection ;

Aux autres Membres de la Famille,

Pour leur aide, leurs encouragements, leurs conseils, à ceux qui savent que je pense à eux en écrivant ces quelques lignes et lisent leur prénom par transparence, avec affection.

Au Docteur PINAQUY Jean-Baptiste,

Pour son aide, ses conseils, pour avoir apporté ses compétences et sa convivialité pour la réalisation de ce travail, avec respect ;

Au Professeur SALAMON Roger,

Pour son aide, ses conseils, pour avoir apporté les quelques ajustements méthodologiques à ce travail, qui l'ont encore renforcé, avec respect ;

A Madame JORE Cécile,

Pour son aide, ses conseils, pour avoir permis la réalisation légale de ce travail, avec respect ;

Aux Equipes du service d'Imagerie Médicale et du service des Epreuves d'Effort,

Pour leur aide, leurs conseils, sans tant de professionnalisme, tout ce travail n'aurait pas été possible, avec respect.

A Jocelyn,

Pour son aide, son soutien, ses conseils, pour toutes nos années d'études passées ensemble, à étudier et à faire la fête, tu m'as touché le jour où je m'y attendais le moins, j'espère avoir réalisé ton souhait émis ce jour-là, avec sympathie ;

A toute l'Equipe de la Maison de Santé d'Eymet,

Pour son aide, son soutien, ses conseils, vous avez été là au moment où il le fallait, vous m'avez tant appris, j'essaierai de mettre en application au mieux tout cet enseignement, vous savez que je pense à chacun de vous, ma reconnaissance est éternelle, avec respect et sympathie ;

A tous mes Enseignants,

Pour leur aide, leurs conseils, à la faculté comme sur le terrain, chacun des enseignements dispensé aura servi à me construire professionnellement, je vous en remercie, avec respect ;

Aux Etudiants de ma Promotion Médicale,

Pour tous les moments passés ensemble, plus particulièrement Maud, Yannis, Laurent, Sandy, Barbara, Nadine..., ces années resteront inoubliables, avec sympathie ;

Aux Etudiants de ma Promotion de Master 2,

Pour leur aide, leurs conseils, cette année scientifique fut trop courte, je suis content de l'avoir passée en votre compagnie, avec sympathie ;

A tous mes Compagnons de Stage,

Pour tous les moments passés ensemble, à apprendre notre profession, et à faire la fête, avec sympathie ;

A tous mes Amis,

Pour tout ce que nous avons vécu, vivons et vivrons encore, Yury, Gérald, Nazifa, Carole, et tout ceux que je ne cite pas mais auxquels je pense, avec sympathie.

A tous les Patients inclus dans l'étude,
Pour nous avoir fait confiance, avec respect.

« Ki, Shin, Seishin, Tamashi. »

TABLE DES MATIERES.

	<u>Pages</u>
LISTE DES TABLEAUX	17
LISTE DES FIGURES	18
LISTE DES ABREVIATIONS	23
I-INTRODUCTION	26
II-LA MALADIE ATHEROMATEUSE	28
II.1-Définition	29
II.2-Pathogenèse du processus d'athérosclérose	30
II.3-Distribution des lésions sur le réseau artériel	31
III-LES INDICATIONS CHIRURGICALES AU NIVEAU CORONARIEN	34
IV-LE PONTAGE AORTO-CORONARIEN	43
IV.1-Le pontage aorto-coronarien conventionnel	44
IV.1.1-Techniques chirurgicales	44
IV.1.1.1-Pontage aorto-coronarien avec circulation extracorporelle	44
IV.1.1.2-Pontage aorto-coronarien avec MECC	76
IV.1.1.3-Pontage aorto-coronarien à cœur battant	77
IV.1.2-Avantages et inconvénients	78
IV.2-Le pontage aorto-coronarien par minithoracotomie antérieure gauche	89
IV.2.1-Techniques chirurgicales	89
IV.2.2-Avantages et inconvénients	95
IV.3-Le pontage aorto-coronarien totalement endoscopique	96
IV.3.1-Matériel ancillaire	101
IV.3.2-Techniques chirurgicales	109
IV.3.2.1-Pontage aorto-coronarien à cœur arrêté	112
IV.3.2.2-Pontage aorto-coronarien à cœur battant	113
IV.3.3-Avantages et inconvénients	134
V-EVALUATION A MOYEN TERME DES PONTAGES AORTO-CORONARIENS TOTALEMENT ENDOSCOPIQUES AU C.H.U. DE BORDEAUX	141
V.1-Introduction	142
V.2-Patients et méthodes	142
V.2.1-Type et population d'étude	142
V.2.2-Variables mesurées et schéma expérimental de l'étude	142
V.2.2.1-Procédures opératoires	145
V.2.2.2-Coroscaner	155
V.2.2.3-Scintigraphie myocardique d'effort	156
V.2.2.4-Autoquestionnaire SF-36	159
V.2.2.5-Entretien non-directif	160
V.2.3-Analyse statistique	160
V.2.4-Aspects réglementaires	160
V.3-Résultats	160
V.3.1-Caractéristiques des patients	160
V.3.2-Evaluation à moyen terme de la perméabilité des pontages aorto- coronariens totalement endoscopiques	162
V.3.2.1-Evaluation à moyen terme de la perméabilité des pontages aorto-coronariens totalement endoscopiques au coroscaner	162
V.3.2.2-Evaluation à moyen terme de la perméabilité des pontages aorto-coronariens totalement endoscopiques à la scintigraphie myocardique d'effort	168
V.3.3-Evaluation à moyen terme de l'état de santé physique et mentale des	

patients ayant eu un pontage aorto-coronarien totalement endoscopique	182
V.3.4-Evaluation à moyen terme de la satisfaction et/ou de l'insatisfaction des patients ayant eu un pontage aorto-coronarien totalement endoscopique par rapport à celui-ci	184
V.3.5-Evaluation à court terme de la perméabilité des pontages aorto-coronariens totalement endoscopiques	187
V.3.6-Evaluation de la procédure chirurgicale par TECAB	190
V.3.6.1-Types de procédures opératoires	190
V.3.6.2-Durées des procédures opératoires	190
V.3.6.3-Complications per-opératoires	192
V.3.6.4-Perméabilité post-opératoire des pontages aorto-coronariens totalement endoscopiques	193
V.3.6.5-Durées de séjours péri-opératoires	197
V.3.6.6-Complications post-opératoires hospitalières	198
V.3.6.7-Lieux de sortie des patients	203
V.3.6.8-Complications post-opératoires après sortie d'hospitalisation	204
V.4-Discussion	208
VI-CONCLUSION	224
VII-BIBLIOGRAPHIE	226
ANNEXES	236
ANNEXE 1	237
ANNEXE 2	238

LISTE DES TABLEAUX.

Tableau I. Recommandations de l'ESC et de l'EACTS quant à la technique de revascularisation myocardique à privilégier en cas de maladie athéromateuse coronarienne stable.

Tableau II. Recommandations de l'ACCF et de l'AHA des techniques de revascularisation myocardique par rapport à l'amélioration de la survie chez les patients atteints de coronaropathie ischémique.

Tableau III. Indications du pontage aorto-coronarien totalement endoscopique en fonction des atteintes anatomiques coronariennes.

Tableau IV. Caractéristiques de la population d'étude.

Tableau V. Motifs de non participation à l'étude.

Tableau VI. Répartition des patients en fonction des différents types de procédures opératoires.

Tableau VII. Valeurs moyennes des durées opératoires en fonction des différents types de procédures opératoires.

LISTE DES FIGURES.

- Figure 1. Schéma résumant les étapes de la pathogénie de l'athéromatose.
- Figure 2. Plaques au niveau des artères coronaires.
- Figure 3. Lésion d'athérosclérose de type V ou lésion fibroathéromateuse d'une artère coronaire humaine (coloration trichrome de Masson, amplification : 4×10).
- Figure 4. Algorithme du SYNTAX score et exemples de calculs de SYNTAX scores.
- Figure 5. Installation du patient.
- Figure 6. Badigeonnage du patient et disposition des champs.
- Figure 7. Sternotomie médiane.
- Figure 8. Prélèvement du greffon mammaire interne.
- Figure 9. Dissection de l'artère mammaire interne gauche par électrocoagulation.
- Figure 10. Technique de ligature des collatérales.
- Figure 11. Dissection de la veine saphène interne gauche.
- Figure 12. Fermeture de la jambe gauche avec mise en place d'un drain.
- Figure 13. Péricardotomie.
- Figure 14. Réalisation des bourses et montage de leurs chefs sur des tirettes.
- Figure 15. Injection de l'héparine dans l'oreillette droite.
- Figure 16. Lieux des canulations.
- Figure 17. Canulation aortique.
- Figure 18. Mise en place de la canule aortique.
- Figure 19. Canulation atriocave.
- Figure 20. Solidarisation de la tirette à la canule atriocave.
- Figure 21. Cardioplégie, voie antérograde.
- Figure 22. Installation de la ligne de cardioplégie par voie antérograde.
- Figure 23. Mise en place de la décharge ventriculaire.
- Figure 24. Perfusionniste et matériel de circulation extracorporelle.
- Figure 25. Exposition de l'artère InterVentriculaire Antérieure (IVA) et de ses branches diagonales.
- Figure 26. Artère InterVentriculaire Antérieure (IVA).
- Figure 27. Exposition de l'artère interventriculaire antérieure.
- Figure 28. Anastomose artère mammaire-interventriculaire antérieure.
- Figure 29. Début de réalisation de l'anastomose artère mammaire interne gauche-interventriculaire antérieure.
- Figure 30. Descente et poursuite de la réalisation de l'anastomose artère mammaire interne gauche-interventriculaire antérieure.
- Figure 31. Anastomose artère mammaire-interventriculaire antérieure : anastomose en « tête de cobra ».
- Figure 32. Greffons veineux saphène interne avec injection de sérum hépariné dans leur lumière.
- Figure 33. Anastomose veine saphène interne séquentielle artère marginale-artère circonflexe.
- Figure 34. Anastomose veine saphène interne-artère coronaire droite.
- Figure 35. Anastomose proximale d'un greffon saphène interne sous clampage aortique partiel.
- Figure 36. Anastomoses proximales de greffons saphène interne sous clampage aortique complet.
- Figure 37. Anastomoses proximales de greffons saphène interne.
- Figure 38. Pontages réalisés : avant et après déclampage des greffons.
- Figure 39. Mise en place d'électrodes (auriculaire et ventriculaire) à la surface du massif cardiaque.

Figure 40. Décanulations atriocave puis aortique et serrage concomitant de la bourse respective.

Figure 41. Mise en place des drains.

Figure 42. Fermeture de la sternotomie médiane au fil d'acier.

Figure 43. Fermeture des parties molles du thorax.

Figure 44. Installation pour un prélèvement d'artère mammaire interne par vidéoscopie.

Figure 45. Revascularisation de l'artère InterVentriculaire Antérieure (IVA) en chirurgie mini-invasive (MIDCAB).

Figure 46. Canule artérielle pour mise en place de l'Endoclamp.

Figure 47. Clampage endoaortique.

Figure 48. Mise en place des canules et positionnement de l'Endoclamp.

Figure 49. Evolution de la chirurgie.

Figure 50. Le système da Vinci®.

Figure 51. Chariot du patient avec 4^{ème} bras – Système chirurgical da Vinci®.

Figure 52. Le système da Vinci® Si™.

Figure 53. Le système chirurgical da Vinci® Si™, avec deux consoles.

Figure 54. Articulation d'un instrument reproduisant les mouvements de la main.

Figure 55. Commandes principales de la console.

Figure 56. Le système chirurgical da Vinci® Si™.

Figure 57. Mains sur les commandes principales – Image partagée avec le champ opératoire.

Figure 58. Instruments.

Figure 59. Endoscopes de 12 mm et 8,5 mm du système da Vinci®.

Figure 60. Comparaison entre l'articulation du poignet et celle d'un instrument.

Figure 61. Schéma d'un bloc opératoire avec le système da Vinci®.

Figure 62. Patient positionné sur le rebord gauche de la table d'opération.

Figure 63. Orifices d'abord endoscopiques prévus.

Figure 64. Orifices d'abord endoscopiques pour la mobilisation de la MIG et l'anastomose de l'IVA.

Figure 65. Orifices d'abord endoscopiques pour pontage MIG-IVA.

Figure 66. Configuration d'un bloc opératoire et alignement du chariot situé du côté du patient avec celui-ci.

Figure 67. Vue supérieure du chariot situé du côté du patient positionné au niveau de celui-ci et de la table d'opération, la colonne centrale du chariot situé du côté du patient est alignée avec le cou de celui-ci.

Figure 68. Vue antérieure du chariot situé du côté du patient arrimé.

Figure 69. Vue oblique du chariot situé du côté du patient arrimé.

Figure 70. Mobilisation de la MIG squelettisée avec une branche intercostale visible.

Figure 71. Vue panoramique de la MIG mobilisée.

Figure 72. La dissection de la graisse diaphragmatique dégage une plus petite voie pour la 4^{ème} médiastinotomie.

Figure 73. Canule de 12 mm de la 4^{ème} médiastinotomie au niveau subcostal.

Figure 74. Pulvérisation d'une solution de papavérine sur la MIG squelettisée en utilisant un cathéter de 5 F.

Figure 75. Bulldog occluant la MIG pendant que son extrémité distale est doublement clipée.

Figure 76. Vues de la péricardotomie.

Figure 77. Emplacement cible de l'anastomose sur l'IVA identifié.

Figure 78. Matériel nécessaire pour l'anastomose déposé dans le thorax et sécurisé.

Figure 79. Préparation de la MIG – Section transversale partielle, mise en place des U-CLIP®, section transversale complète et rapprochement de l'emplacement de l'anastomose.

Figure 80. Configuration d'un bloc opératoire pour la réalisation de l'anastomose, le bras de la caméra et le bras gauche sont décentrés en direction de la tête du patient pour créer un espace pour le stabilisateur.

Figure 81. Vue supérieure des articulations des bras droit et gauche pour la réalisation de l'anastomose.

Figure 82. Vue antérieure des articulations des bras droit et gauche pour la réalisation de l'anastomose.

Figure 83. Vue oblique du chariot situé du côté du patient pendant la réalisation de l'anastomose.

Figure 84. Stabilisateur EndoWrist[®] et irrigateur ClearField[™] positionnés sur l'emplacement cible de l'anastomose.

Figure 85. Préparation de l'IVA – Dissection, mise en place des occludeurs à vaisseau et fixation de la MIG à proximité immédiate de l'IVA ; toutes réalisées avant l'occlusion de l'IVA.

Figure 86. Artériotomie de l'IVA.

Figure 87. U-CLIP[®] placés sur la paroi médiale de l'IVA.

Figure 88. MIG parachutée et U-CLIP[®] placé sur la paroi latérale de l'IVA.

Figure 89. Purge de la MIG et début du déploiement des U-CLIP[®].

Figure 90. Anastomose achevée et ordre de mise en place des U-CLIP[®] sur l'IVA.

Figure 91. Retrait du stabilisateur, le circuit d'aspiration de l'air de la tubulure CardioVac[™] est arrêté avant que l'instrument ne soit retiré de la canule.

Figure 92. Préparation du MediStim[™] et mesure de flux.

Figure 93. Retrait du matériel qui a été nécessaire.

Figure 94. Mise en place d'un drain de Blake[®].

Figure 95. Console ergonomique du chirurgien.

Figure 96. Chariot situé du côté du patient.

Figure 97. Intubation du patient avec une sonde endotrachéale à double lumière.

Figure 98. Positionnement du patient sur le rebord gauche de la table d'opération.

Figure 99. Badigeonnage du patient et mise en place des champs.

Figure 100. Exposition des vaisseaux fémoraux gauches.

Figure 101. Console ergonomique du chirurgien et chariot situé du côté du patient du système chirurgical da Vinci[®] Si[™].

Figure 102. Introduction de l'endoscope à grand angle.

Figure 103. Positionnement de la colonne centrale du chariot situé du côté du patient alignée avec le cou de celui-ci.

Figure 104. Prélèvement de la MIG.

Figure 105. Mise en place d'un bulldog au niveau de la MIG.

Figure 106. Machine de CEC standard.

Figure 107. Positionnement du chariot situé du côté du patient pour la réalisation de l'anastomose.

Figure 108. Stabilisateur EndoWrist[®] et autres instruments.

Figure 109. Appareil à ECG et positionnement des électrodes.

Figure 110. Positionnement des électrodes pour réalisation de l'examen avec synchronisation à l'ECG.

Figure 111. Déroulement général de la scintigraphie myocardique d'effort.

Figure 112. Analyse scannographique des pontages réalisés par TECAB à moyen terme.

Figure 113. Pontages artère Mammaire Interne Gauche (MIG)-artère InterVentriculaire Antérieure (IVA) en coupes scannographiques sagittales.

Figure 114. Pontages artère Mammaire Interne Gauche (MIG)-artère InterVentriculaire Antérieure (IVA) en reconstructions scannographiques en 3 dimensions.

Figure 115. Pontage grêle artère Mammaire Interne Gauche (MIG)-artère InterVentriculaire Antérieure (IVA) avec boucle distale en coupe scannographique sagittale.

Figure 116. Pontage grêle artère Mammaire Interne Gauche (MIG)-artère InterVentriculaire Antérieure (IVA) en coupes scannographiques sagittale et frontale.

Figure 117. Pontage grêle artère Mammaire Interne Gauche (MIG)-artère InterVentriculaire Antérieure (IVA) en reconstructions scannographiques en 3 dimensions.

Figure 118. Caractéristiques et résultats de l'évaluation de la perfusion myocardique scintigraphique après pontages réalisés par TECAB à moyen terme.

Figure 119. Exemples de résultats de scintigraphie myocardique d'effort négatifs sans présence de séquelle de nécrose.

Figure 120. Scintigraphie myocardique d'effort négative avec séquelle de nécrose rudimentaire sous-segmentaire dans le territoire de l'artère circonflexe.

Figure 121. Scintigraphie myocardique d'effort négative avec séquelle de nécrose rudimentaire segmentaire dans le territoire de l'artère interventriculaire antérieure.

Figure 122. Scintigraphie myocardique d'effort négative avec séquelle de nécrose sur 3 segments dans le territoire de l'artère interventriculaire antérieure.

Figure 123. Scintigraphie myocardique d'effort négative avec séquelle de nécrose sur 4 segments transmurale dans le territoire de l'artère coronaire droite et dans le territoire de l'artère interventriculaire antérieure.

Figure 124. Scintigraphie myocardique d'effort négative avec séquelles de nécrose sur 7 segments à 8 segments en partie transmuraux dans les territoires de l'artère interventriculaire antérieure et de l'artère coronaire droite.

Figure 125. Scintigraphie myocardique d'effort positive avec hypoperfusion myocardique de stress sous-segmentaire dans le territoire de l'artère interventriculaire antérieure sans séquelle de nécrose.

Figure 126. Scintigraphie myocardique d'effort positive avec hypoperfusion myocardique de stress sur 2 segments dans le territoire de l'artère interventriculaire antérieure sans séquelle de nécrose.

Figure 127. Scintigraphie myocardique d'effort positive avec hypoperfusion myocardique de stress sur la Paroi Antérieure (PA) et sur 2 segments dans le territoire de l'artère interventriculaire antérieure avec séquelle de nécrose sur environ 24 % du myocarde transmurale dans le territoire de l'artère coronaire droite et dans le territoire de l'artère circonflexe.

Figure 128. Scintigraphie myocardique d'effort positive avec hypoperfusion myocardique de stress sur environ 4 segments dans le territoire de l'artère interventriculaire antérieure et dans le territoire de l'artère circonflexe avec séquelle de nécrose sur environ 12 % du myocarde rudimentaire dans le territoire de l'artère interventriculaire antérieure et dans le territoire de l'artère circonflexe.

Figure 129. Scintigraphie myocardique d'effort positive avec hypoperfusion myocardique de stress sur environ 4 segments dans le territoire de l'artère interventriculaire antérieure et segmentaire dans le territoire de l'artère coronaire droite avec séquelles de nécrose transmuraux dans le territoire de l'artère interventriculaire antérieure et dans le territoire de l'artère coronaire droite.

Figure 130. Scores moyens des 8 dimensions de la santé évalués par l'autoquestionnaire SF-36 des patients après pontages réalisés par TECAB à moyen terme.

Figure 131. Scores moyens agrégés de santé physique et mentale évalués par l'autoquestionnaire SF-36 des patients après pontages réalisés par TECAB à moyen terme.

Figure 132. Réponses obtenues au cours des entretiens non-directifs des patients après pontages réalisés par TECAB à moyen terme.

Figure 133. Importance relative des réponses en faveur d'une satisfaction, d'une insatisfaction et d'une neutralité obtenues au cours des entretiens non-directifs des patients après pontages réalisés par TECAB à moyen terme.

Figure 134. Analyse scannographique des pontages réalisés par TECAB à court terme.

Figure 135. Pontages artère Mammaire Interne Gauche (MIG)-artère InterVentriculaire Antérieure (IVA) en coupes scannographiques sagittales post-opératoires.

Figure 136. Pontage artère Mammaire Interne Gauche (MIG)-artère InterVentriculaire Antérieure (IVA) en reconstruction scannographique en 3 dimensions post-opératoire.

Figure 137. Durées opératoires par patient et par ordre chronologique et courbes de tendance linéaire de celles-ci.

Figure 138. Hématome rétropéritonéal en coupes scannographiques horizontales et sagittale post-opératoires.

Figure 139. Pontage artère Mammaire Interne Droite (MID)-artère InterVentriculaire Antérieure (IVA) après thrombose précoce de l'artère Mammaire Interne Gauche (MIG) en coupes scannographiques sagittale et horizontale.

Figure 140. Pontage artère Mammaire Interne Droite (MID)-artère InterVentriculaire Antérieure (IVA) après dissection proximale de l'artère Mammaire Interne Gauche (MIG) en coupes scannographiques sagittales.

Figure 141. Pontage artère Mammaire Interne Gauche (MIG)-artère InterVentriculaire Antérieure (IVA) avec dissection proximale de la MIG en coupe scannographique sagittale.

Figure 142. Hématome au niveau de la zone de prélèvement et le long du pédicule mammaire interne gauche en coupes scannographiques horizontales et sagittale post-opératoires.

Figure 143. Pontage artère Mammaire Interne Gauche (MIG)-bifurcation artère InterVentriculaire Antérieure (IVA)/artère diagonale en coupe scannographique horizontale post-opératoire.

Figure 144. Durées de séjours péri-opératoires et délais de récupération de l'autonomie par patient et par ordre chronologique et courbes de tendance linéaire respectives.

Figure 145. Complications post-opératoires hospitalières en dehors de la réalisation d'angioplasties chez les patients pontés par TECAB.

Figure 146. Lieux de sortie des patients après l'intervention chirurgicale par TECAB.

Figure 147. Courbe de survie de Kaplan-Meier après l'intervention chirurgicale par TECAB.

Figure 148. Complications post-opératoires après sortie d'hospitalisation en dehors de la survenue d'événements coronariens chez les patients pontés par TECAB.

LISTE DES ABREVIATIONS.

3D : 3 Dimensions.
AB : AktieBolag.
ACCF : American College of Cardiology Foundation.
AC/FA : Arythmie Complète par Fibrillation Auriculaire.
ACT : Activated Clotting Time.
AHA : American Heart Association.
AHTECAB : Arrested Heart Totally Endoscopic Coronary Artery Bypass.
AINS : Anti-Inflammatoire Non Stéroïdien.
AIT : Accident Ischémique Transitoire.
AS : Aide Soignant.
AVC : Accident Vasculaire Cérébral.
AVP : Accident de la Voie Publique.
BAV : Bloc AuriculoVentriculaire.
BHTECAB : Beating Heart Totally Endoscopic Coronary Artery Bypass.
BPCO : BronchoPneumopathie Chronique Obstructive.
CABG : Coronary Artery Bypass Grafting.
C.A.R.E. : Combined Applications to Reduce Exposure.
CEC : Circulation ExtraCorporelle.
C.H.U. : Centre Hospitalier Universitaire.
CNIL : Commission Nationale de l'Informatique et des Libertés.
CPBIA : Contre-Pulsion par Ballon Intra-Aortique.
CREDO-Kyoto : Coronary REvascularization Demonstrating Outcomes in Kyoto.
CRP : C-Reactive Protein.
CV : CardioVascular.
EACTS : European Association for Cardio-Thoracic Surgery.
ECG : ElectroCardioGramme.
EIC : Espace InterCostal.
EPICARD : EPIdémiologie en chirurgie CARDiaque.
ESC : European Society of Cardiology.
ETO : Echographie TransOesophagienne.
EuroSCORE : European System for Cardiac Operative Risk Evaluation.
FA : Fibrillation Auriculaire.
F.D.A. : Food and Drug Administration.
FE : Fraction d'Ejection.
FEVG : Fraction d'Ejection du Ventricule Gauche.
FMT : Fréquence Maximale Théorique.
GB : Globule Blanc.
GE : General Electric.
HD : High Definition.
H.D.L. : High Density Lipoprotein.
IC : Intervalle de Confiance.
IDE : Infirmier Diplômé d'Etat.
IDM : Infarctus Du Myocarde.
IGS II : Indice de Gravité Simplifié II.
IMC : Indice de Masse Corporelle.
IV : IntraVeineuse.
IVA : InterVentriculaire Antérieure.
IVSE : IntraVeineuse à la Seringue Electrique.

KU : Katholieke Universiteit.
L.D.L. : Low Density Lipoprotein.
M.D.G.F. : Macrophage Derived Growth Factor.
MECC : Minimal Extra-Corporeal Circulation.
MID : Mammaire Interne Droite.
MIDCAB : Minimal Invasive Direct Coronary Artery Bypass.
MIG : Mammaire Interne Gauche.
MSD : Merck Sharp and Dohme.
NHP : Nottingham Health Profile.
OAP : Oedème Aigu du Poumon.
OD : Oreillette Droite.
O.M.S. : Organisation Mondiale de la Santé.
OPCAB : Off-Pump Coronary Artery Bypass.
ORL : OtoRhinoLaryngologie.
PAPO : Pression Artérielle Pulmonaire d'Occlusion.
PCP : Pression Capillaire Pulmonaire.
P.D.G.F. : Platelet Derived Growth Factor.
PTFE : PolyTétraFluoroEthylène.
PVC : Pression Veineuse Centrale.
ROI : Region Of Interest.
ROOBY : Randomized On/Off BYpass.
RVS : Réseau Veineux Superficiel.
SAPS II : Simplified Acute Physiology Score II.
SF-36 : Short Form-36.
SFCTCV : Société Française de Chirurgie Thoracique et Cardio-Vasculaire.
SRIS : Syndrome de Réponse Inflammatoire Systémique.
STS : Society of Thoracic Surgeons.
SYNTAX : SYNergy between percutaneous coronary intervention with TAXus and cardiac surgery.
TECAB : Totally Endoscopic Coronary Artery Bypass.
TNF- α : Tumor Necrosis Factor alpha.
TVP : Thrombose Veineuse Profonde.
USIC : Unité de Soins Intensifs Cardiologiques.
VA : Veterans Affairs.
VCI : Veine Cave Inférieure.
VD : Ventricule Droit.
VG : Ventricule Gauche.
V.L.D.L. : Very Low Density Lipoprotein.
VNI : Ventilation Non Invasive.

SUIVI
A MOYEN TERME
DES PONTAGES
AORTO-CORONARIENS
TOTALEMENT
ENDOSCOPIQUES
AU C.H.U. DE BORDEAUX.

I-INTRODUCTION.

I-INTRODUCTION.

L'athérosclérose est l'une des principales maladies du monde occidental de la fin du siècle précédent et de ce début de siècle. Elle correspond à l'accumulation de dépôts lipidiques dans la paroi vasculaire associée à une réaction inflammatoire, et touche principalement les artères de gros et moyen calibres. Si son développement est insidieux et lent, l'apparition d'une symptomatologie témoigne souvent d'une pathologie artérielle déjà avancée. De sa localisation sur l'arbre artériel découlera la pathologie cardiovasculaire acquise. Une de ses localisations préférentielles concerne certaines des branches principales de l'aorte, les artères coronaires, atteinte souvent grave pouvant engager le pronostic vital.

L'atteinte évoluée de ces artères coronaires a vu se développer différentes thérapeutiques, le traitement médical, souvent suffisant pour les lésions athéromateuses les moins évoluées, la revascularisation chirurgicale, historiquement la plus ancienne des thérapeutiques invasives qui avait su devenir le traitement de référence des lésions coronaires complexes, et plus récemment l'angioplastie qui, si elle était initialement dévolue aux lésions plus simples, a vu ses indications s'étendre aux atteintes de plus en plus complexes jusqu'à devenir presque une alternative à la chirurgie. Le traitement endoluminal a finalement su s'imposer comme la thérapeutique privilégiée pour les lésions coronaires simples, laissant la prise en charge invasive des lésions complexes à la chirurgie.

Il existe aujourd'hui de nombreuses techniques chirurgicales pour la réalisation de pontages aorto-coronariens. Si la chirurgie de revascularisation coronaire conventionnelle avec circulation extracorporelle reste un standard et est toujours pratiquée de façon importante, on a cherché à améliorer ce traitement en tentant de garder un maximum de ses avantages et en essayant de gommer le plus de ses inconvénients. Il est donc actuellement possible, grâce aux avancées technologiques, de réaliser des pontages aorto-coronariens totalement endoscopiques à cœur arrêté ou à cœur battant.

En acquérant le système chirurgical robotique da Vinci[®] Si[™] de la société Intuitive Surgical, le C.H.U. de Bordeaux a affirmé son souhait de développer, entre autres, ce type de technique chirurgicale. Mais comme pour toute nouvelle technique chirurgicale, et comme pour toute nouvelle thérapeutique en général, il est nécessaire d'évaluer les résultats obtenus par ce nouveau traitement de façon à prendre la mesure de l'avenir qu'il peut avoir au sein de cette structure hospitalo-universitaire. Après avoir jeté les bases physiopathologiques de la maladie athéromateuse, avoir discuté des indications chirurgicales au niveau coronarien et avoir présenté les différentes possibilités chirurgicales thérapeutiques existantes actuellement pour la réalisation de pontages aorto-coronariens, nous discuterons du travail qui nous a amené à évaluer la réalisation des pontages aorto-coronariens totalement endoscopiques au C.H.U. de Bordeaux.

II-LA MALADIE
ATHEROMATEUSE.

II-LA MALADIE ATHEROMATEUSE.

II.1-Définition.

De toutes les macroangiopathies, l'athérosclérose (du grec athéré, « bouillie de gruau » et scleros, « dur ») est la maladie la plus répandue principalement dans les pays développés, où elle est responsable de 95 % des maladies artérielles, et où elle constitue, et de loin, la cause majeure de mortalité. En Europe, elle est responsable de plus d'un tiers des décès. La maladie se développe de manière insidieuse bien avant l'apparition des premiers symptômes et débute dès les premières années de la vie chez l'homme. L'athérosclérose est une lésion commune des parois artérielles [1].

L'athérosclérose est définie par l'Organisation Mondiale de la Santé (O.M.S.) en 1958 comme l'« association variable de remaniements de l'intima des grosses et moyennes artères, consistant en une accumulation focale de lipides, de glucides complexes, de sang et de produits sanguins, de tissu fibreux et de dépôts calciques, le tout accompagné de modifications de la média » [2].

L'athérosclérose est en effet une maladie de l'intima des gros et moyens vaisseaux, entreprenant rarement les artères de moins de 2 mm de diamètre, localisée aux artères soumises à des pressions élevées dans le système circulatoire [3], à développement focalisé, d'évolution le plus souvent lente et irrégulière, touchant de façon variable les territoires artériels, parfois soumise à des poussées évolutives ou à des complications, et donnant alors naissance à la plupart des pathologies artérielles humaines [1].

La ou les causes de l'athérosclérose restent cependant hypothétiques. De nombreuses études épidémiologiques ont cherché à la (les) définir. Elles ont abouti à la notion de facteurs de risque et conduisent aux actions thérapeutiques actuelles.

Trois facteurs de risque majeurs sont actuellement nettement identifiés :

- les dyslipoprotéïnémies : les L.D.L. (Low Density Lipoprotein) sont les lipoprotéines dont l'élévation représente le risque athérogène majeur, il existe une corrélation forte entre la concentration plasmatique de cholestérol total et la concentration du cholestérol contenu dans les L.D.L., une hypercholestérolémie peut donc être assimilée à une élévation des L.D.L., le risque augmente de façon linéaire avec des taux de cholestérol sérique supérieurs à 3,9 mmol/L (150 mg/dL), l'association avec une augmentation du taux des triglycérides et des V.L.D.L. (Very Low Density Lipoprotein) est moins significative, le risque est réduit si le taux de H.D.L. (High Density Lipoprotein) est élevé ; ce taux est favorisé par la consommation modérée d'alcool éthylique (moins de 30 mg/jour), l'athéromatose est plus fréquente chez les patients atteints de certaines formes d'hyperlipidémie familiale (types II et III)
- l'hypertension artérielle, particulièrement au-delà de l'âge de 45 ans : il existe une relation entre une pression sanguine élevée persistante et la sévérité de l'athérome ; elle est d'autant plus évidente que la pression diastolique est augmentée, le risque de cardiopathie ischémique est multiplié par 2 à 3 selon les études pour des chiffres tensionnels supérieurs à 16 de maxima et à 9 de minima, pour ces mêmes chiffres, le risque d'accident vasculaire cérébral est multiplié par 7
- le tabac : le risque est d'autant plus grand qu'il y a inhalation de fumée, il existe une relation entre l'usage de la cigarette et la mort par maladie des artères coronaires, notamment le développement d'une athéromatose sévère, le mécanisme étiologique

n'est pas totalement élucidé, il ne peut y avoir de prévention de l'athéromatose sans un arrêt brutal, total et définitif du tabac.

A un moindre degré, le diabète, l'âge (le nombre et la sévérité des lésions augmentent avec chaque décennie jusqu'à 85 ans) et le sexe masculin (jusqu'à l'âge de 55 ans, plus tard, l'incidence et la sévérité des lésions augmentent rapidement chez la femme, bien que les hommes soient plus sévèrement touchés, et plus touchés jusqu'à l'âge de 75 ans), la sédentarité (le risque d'infarctus du myocarde chez les sédentaires est 1,9 fois plus élevé que chez les non-sédentaires après ajustement de tous les autres facteurs de risque) et une vie stressante (certaines études ont établi un lien entre stress, état constitutionnel et maladie ischémique cardiaque), l'hérédité (elle peut jouer un rôle dans un petit nombre de cas où il existe une prédisposition familiale accrue, indépendante d'une hyperlipidémie), jouent un rôle certain dans la survenue des lésions athéromateuses. A noter que pour le sexe féminin, les oestrogènes ont un effet anti-athéromateux : la femme ménopausée, sans hormonothérapie substitutive, rejoint le sexe masculin en termes de risque athéromateux. Pour l'hérédité, il est difficile de faire la part de l'influence respective des facteurs génétiques et des facteurs environnementaux [4].

Une origine infectieuse de l'athérosclérose serait possible, incriminant notamment les germes du genre *Chlamydia* et des études de prévention par les antibiotiques sont entreprises.

II.2-Pathogenèse du processus d'athérosclérose.

De nombreuses études nécropsiques ont tenté de définir l'histoire naturelle des lésions d'athérosclérose (Holman, 1958 ; Strong, 1962, 1963 ; MacGill, 1968) en se basant sur l'observation de lésions de gravité croissante.

Dans l'athérome, l'altération morphologique la plus précocement observée est l'adhésion du monocyte à la paroi artérielle et son passage dans l'intima du vaisseau. Ce monocyte se transforme ensuite en macrophage et se charge de cholestérol pour devenir la cellule spumeuse caractéristique des stries lipidiques. Cette accumulation dans l'intima de cellules du sang circulant associée à un accroissement de la perméabilité endothéliale aux protéines plasmatiques plaide en faveur de la nature inflammatoire de cette pathologie. Les mécanismes intimes qui conduisent à l'accumulation des monocytes dans l'intima ne sont pas parfaitement connus. Les facteurs chimiotactiques semblent cependant jouer un rôle majeur. L'hypercholestérolémie accentue ce phénomène par son action sur le monocyte et sur l'endothélium.

Les lésions évoluées sont caractérisées par la prolifération de cellules fibromyocytaires qui proviennent de la média. Ces cellules synthétisent différents types de collagènes, des fibres élastiques et des protéoglycanes. Cette prolifération est stimulée par le P.D.G.F. (Platelet Derived Growth Factor). Les macrophages synthétisent aussi un facteur de croissance (M.D.G.F.) ayant le même effet [4]. La pathogenèse du processus d'athérosclérose étant multi-factorielle, diverses hypothèses ont été émises quant à leur mécanisme.

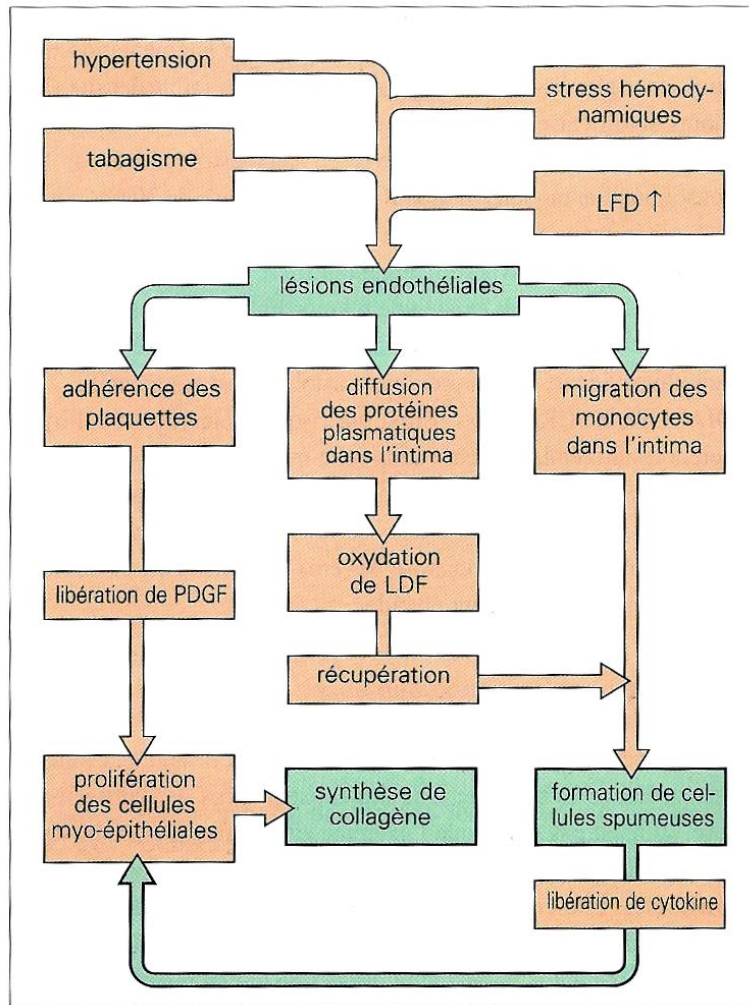


Figure 1. Schéma résumant les étapes de la pathogénie de l'athéromatose.

Adapté de Stevens A, Lowe J. Anatomie pathologique générale et spéciale. Bruxelles: De Boeck Université; 1997.

LFD : Lipoprotéines de Faible Densité, PDGF : Platelet Derived Growth Factor.

II.3-Distribution des lésions sur le réseau artériel.

Les différents types lésionnels, indépendamment de leurs caractères histologiques, sont distribués d'une manière assez caractéristique tout au long des branches majeures de l'arbre artériel. Trois localisations préférentielles peuvent être rencontrées :

- la première, qui détermine, et de loin, les plus hauts risques potentiels touche les branches principales de l'aorte ascendante et de la crosse aortique, une des plus communes et des plus graves concerne les artères coronaires (75 % de la mortalité par maladie cardiovasculaire chez l'homme entre 25 ans et 65 ans), la distribution la plus fréquente étant dans la partie proximale des artères coronaires, sans atteinte de la partie distale (tronc coronaire droit, tronc commun de l'artère coronaire gauche et du rameau interventriculaire antérieur), tout comme les collatérales de la crosse aortique et leurs branches principales, généralement, plusieurs vaisseaux sont atteints, la bifurcation des artères carotides, l'origine des artères carotides internes, l'origine des artères vertébrales constituent également les lieux de prédilection, tant par leur fréquence que par leurs conséquences, de même que le développement des lésions

athéroscléreuses, beaucoup plus rarement, c'est la portion distale de ces artères, dans leur trajet intracrânien, qui est touchée

- la deuxième localisation est celle qui concerne les branches viscérales de l'aorte abdominale : coeliaques, mésentériques et rénales, ici encore, le processus athéroscléreux est préférentiellement localisé à la partie proximale de ces branches, dès leur origine aortique
- la troisième localisation est celle qui affecte l'aorte abdominale dans sa portion terminale, zone la plus affectée de tout l'organisme, et ses branches majeures, les sites les plus fréquemment et les plus intensément touchés concernent l'origine des artères iliaques communes et l'artère fémorale superficielle et, à un moindre degré, principalement chez les diabétiques, l'artère poplitée et ses branches [1]

On constate donc une prédilection pour les zones de contrainte hémodynamique : branchements, bifurcations, courbures, rétrécissements. D'autres segments, qui ne paraissent pas exposés à un régime hémodynamique particulier présenteraient une « susceptibilité particulière » vis-à-vis de l'athérome [4].

Les trois localisations présentent une certaine sélectivité d'expression dans différentes catégories de patients en fonction de l'âge, du sexe, etc... Chez un certain nombre de patients, les lésions sont préférentiellement coronariennes sans évidence marquée d'un développement athéroscléreux par ailleurs. Ces lésions interviennent dans les deux sexes mais les patients sont généralement plus jeunes que ceux présentant des lésions carotidiennes par exemple. De même, les lésions aorto-iliaques s'observent chez des patients beaucoup plus jeunes que ceux porteurs de lésions fémoropoplitées. Dans ce dernier cas, le sex-ratio est de l'ordre de dix hommes pour une femme. Notons enfin que l'athérosclérose est exceptionnelle pour les artères des membres supérieurs et qu'elle n'affecte que très rarement les artères pulmonaires où elle n'est présente qu'en cas d'hypertension artérielle pulmonaire [1].

A noter qu'au niveau des artères coronaires, les plaques d'athéromes sont de deux types :

- les plaques excentriques, souvent riches en lipides, entreprenant seulement un segment de la paroi coronaire, l'amélioration du flux sanguin, à leur niveau, peut être alors obtenue par l'amélioration de vasodilatateurs
- les plaques concentriques fibreuses entreprenant toute la paroi coronaire, inaccessibles alors à la thérapeutique médicamenteuse [4]

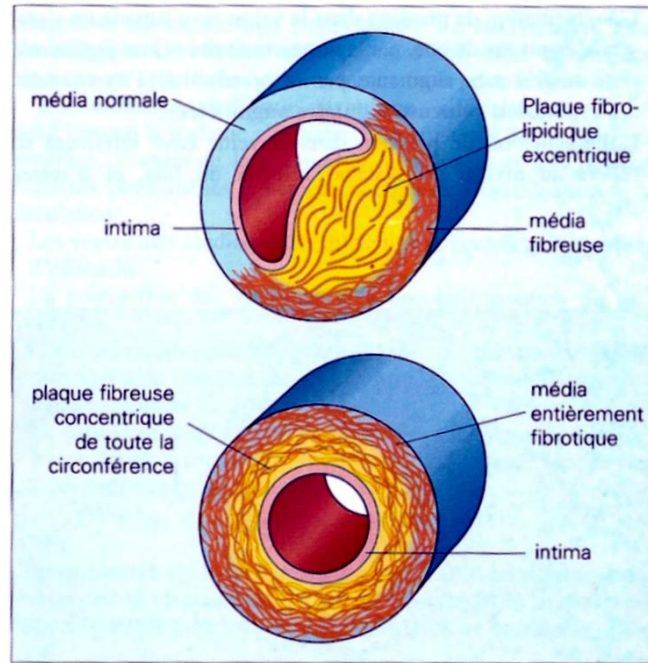


Figure 2. Plaques au niveau des artères coronaires.

Adapté de Stevens A, Lowe J. Anatomie pathologique générale et spéciale. Bruxelles: De Boeck Université; 1997.

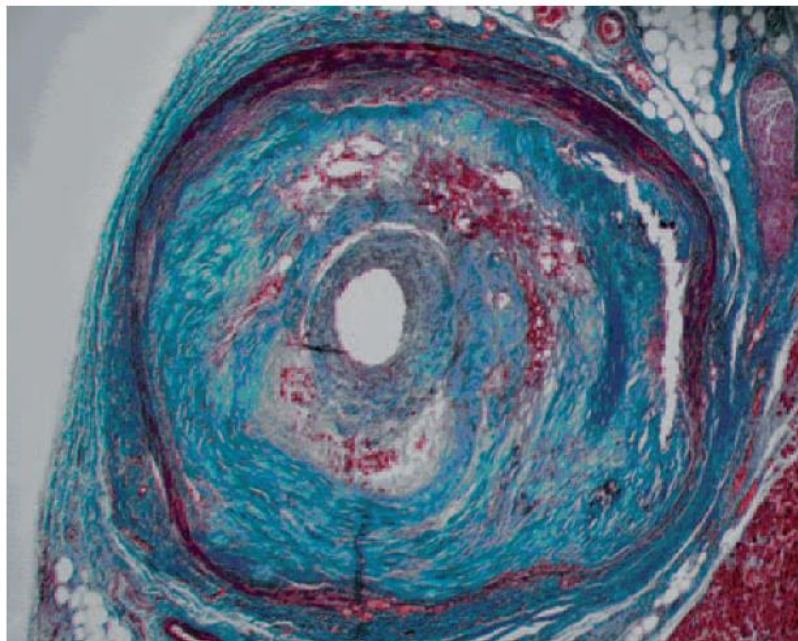


Figure 3. Lésion d'athérosclérose de type V ou lésion fibroathéromateuse d'une artère coronaire humaine (coloration trichrome de Masson, amplification : 4 × 10).

Adapté de Bonnet J. Athérosclérose. EMC – Cardiologie 2005:1-15 [Article 11-605-A-10]. Cette figure montre une lésion importante d'athérosclérose se développant au niveau d'une artère coronaire humaine. L'énorme épaisseur intimal, caractérisé par une importante accumulation de lipides et de matrice extracellulaire laminant à l'extérieur la média, avec une chape fibreuse cellulaire dans la partie juxtaluminale, réduit de façon majeure la lumière artérielle de l'artère coronaire.

III-LES INDICATIONS
CHIRURGICALES
AU NIVEAU CORONARIEN.

III-LES INDICATIONS CHIRURGICALES AU NIVEAU CORONARIEN.

Les plaques athéromateuses, lorsqu'elles intéressent les artères coronaires, et ceci de manière très fréquente, vont pouvoir être responsables, à partir d'un certain degré de sténose endoluminale, d'une cardiopathie ischémique, pathologie dominée essentiellement par deux tableaux cliniques :

- l'angor stable, qui se traduit par l'apparition d'une douleur thoracique rétrosternale provoquée par un travail myocardique accru, demandé au cours de l'effort physique, à irradiation brachiale, cervicale et maxillaire, cédant à l'arrêt de celui-ci ou à la prise d'un dérivé nitré, est lié à un déséquilibre transitoire entre la demande en oxygène du myocarde et l'apport en oxygène, déséquilibre essentiellement lié à l'augmentation de la demande en oxygène par la survenue de l'effort, l'apport en oxygène restant limité par la réduction de la réserve coronarienne liée à l'existence d'une sténose coronarienne significative
- les syndromes coronariens aigus, de symptomatologie cardiaque identique, mais ne cédant pas à l'arrêt de l'effort et rebelle à tout dérivé nitré, traduisant l'apparition d'une ischémie myocardique aiguë et rassemblant de multiples tableaux cliniques, deux sous-groupes devant être distingués, les syndromes coronariens aigus avec élévation persistante du segment ST à l'ECG et les syndromes coronariens aigus sans élévation persistante du segment ST à l'ECG, leur prise en charge étant fondamentalement différente [5]

Les lésions coronaires se répartissent sur 3 axes : artère InterVentriculaire Antérieure (IVA), artère circonflexe, artère coronaire droite et tronc de l'artère coronaire gauche. On parlera donc de lésions mono-, bi- ou tritronculaires ou du tronc gauche.

Les sténoses sont catégorisées par la diminution du diamètre, en retenant que, du point de vue hémodynamique, c'est la réduction de surface qui importe et que :

- une diminution de diamètre de 75 % réduit la surface de 90 %
- une diminution de diamètre de 50 % réduit la surface de 75 %
- une diminution de diamètre de 30 % réduit la surface de 50 %

Une sténose diminuant la surface de 70 % est considérée comme significative, c'est donc à partir d'une réduction de 50 % du diamètre que l'on parle de sténose sévère.

Les lésions sont généralement proximales, le lit distal étant, lui, rarement altéré. Un diamètre distal de 2 mm est satisfaisant, mais il est critique au-dessous de 1 mm.

La ventriculographie permet d'apprécier la contractilité globale ou segmentaire du myocarde. Elle s'exprime par la fraction d'éjection : normale au-dessus de 60 %, limite de 50 % à 60 %, modérément diminuée de 40 % à 50 %, diminuée de 30 % à 40 % et très sévèrement altérée au-dessous de 30 %.

La cinétique segmentaire sera normale, hypokinétique, akinétique, dyskinétique, ou il s'agira d'un anévrysme, dans les segments basal, antérolatéral, apical, diaphragmatique et postérobasal [6].

En fonction de la tolérance clinique et des lésions anatomiques coronariennes, différents types de thérapeutiques se sont développés, dont la chirurgie de revascularisation par pontage aorto-coronarien.

Les indications de la revascularisation ne peuvent se discuter que lorsque l'on dispose des résultats d'une coronarographie. Celle-ci ne sera pas réalisée dans les cas qui ne relèvent manifestement pas d'une indication de revascularisation chirurgicale, ou par angioplastie :

- angor d'effort modéré, à crises exceptionnelles ne survenant qu'à des efforts très importants, à épreuve d'effort négative, ou faiblement positive témoignant d'une bonne réserve myocardique
- sujets très âgés (notion devenue relative) ou porteurs de contre-indications générales évidentes

La coronarographie est indiquée en présence :

- d'un angor invalidant ou résistant au traitement médical
- d'une épreuve d'effort positive, en cas d'aspect d'ischémie lésion sur l'ECG, après un infarctus du myocarde
- en présence d'un bloc de branche gauche rendant l'épreuve d'effort ininterprétable

Elle s'impose après traitement médical d'urgence dans l'angor instable, en semi-urgence, 4 à 5 jours après la sédation des phénomènes aigus par l'administration de dérivés nitrés et d'héparine intraveineuse, ou en urgence, en cas d'échec du traitement en soins intensifs [6].

Chirurgicalement, le cas clinique idéal est représenté par :

- une sténose serrée, proximale
- avec un bon lit d'aval, avec une artère de diamètre égal ou supérieur à 1,5 mm
- avec un myocarde non altéré, une fraction d'éjection égale à 45 %

Cependant, actuellement, la chirurgie de revascularisation coronaire concerne peu de lésions monotronculaires (seule artère restante) car plutôt traitées par angioplastie, mais plus des lésions bi- ou tritronculaires [7].

En effet, la revascularisation chirurgicale des coronaires, depuis le premier pontage saphène réalisé par Favaloro en 1967 [8], s'est développée jusqu'à devenir le traitement de référence pour la revascularisation myocardique des patients porteurs de lésions coronaires complexes. Cependant, de la même manière, le développement de l'angioplastie, depuis son apparition en 1977 [9], initialement dévolue au traitement des lésions monotronculaires, a vu ses indications s'étendre à l'atteinte de plusieurs vaisseaux et du tronc de l'artère coronaire gauche. Il se pose alors la question du choix de la technique optimale de revascularisation chez ces patients atteints de lésions coronaires complexes.

L'étude SYNTAX (SYNergy between percutaneous coronary intervention with TAXus and cardiac surgery), étude prospective multicentrique randomisée réalisée dans 85 centres aux Etats-Unis et en Europe sur 1800 patients suivis pendant 5 ans, s'est proposée de rechercher le meilleur traitement chez les patients atteints de lésions du tronc coronaire gauche ou de lésions tritronculaires (ou des deux) entre l'angioplastie avec pose d'un stent actif de première génération (au paclitaxel) et le pontage aorto-coronarien [10].

Pour cette étude, le SYNTAX score a été mis au point pour caractériser le réseau vasculaire coronaire en tenant compte du nombre de lésions et de leur impact fonctionnel, leur localisation et leur complexité. Plus le SYNTAX score est élevé, plus il est en faveur d'une maladie athéromateuse coronarienne complexe potentiellement en rapport avec un challenge thérapeutique important et avec un pronostic moins bon. Il a été calculé pour chaque patient grâce à un logiciel informatique consistant au traitement des réponses à des questions

séquentielles et interactives. L'algorithme reposait sur 12 questions principales, que l'on pouvait diviser en deux groupes. Le premier comprenait les trois premières questions au sujet de la dominance du réseau, du nombre total de lésions existantes et des segments de vaisseau impliqués par lésion. Le deuxième regroupait les neuf dernières questions se référant aux caractéristiques des lésions athéromateuses qui étaient répétées pour chaque lésion. Le SYNTAX score est donc fondé sur les caractéristiques des lésions. Pour chaque lésion, un score séparé est calculé, le SYNTAX score total correspond donc à l'addition des scores individuels obtenus pour chaque lésion [11].

The SYNTAX score algorithm

1. Dominance
2. Number of lesions
3. Segments involved per lesion
Lesion Characteristics
4. Total occlusion
 - i. Number of segments involved
 - ii. Age of the total occlusion (>3 months)
 - iii. Blunt Stump
 - iv. Bridging collaterals
 - v. First segment beyond the occlusion visible by antegrade or retrograde filling
 - vi. Side branch involvement
5. Trifurcation
 - i. Number of segments diseased
6. Bifurcation
 - i. Type
 - ii. Angulation between the distal main vessel and the side branch <70°
7. Aorto-ostial lesion
8. Severe tortuosity
9. Length >20mm
10. Heavy calcification
11. Thrombus
12. Diffuse disease/small vessels
 - i. Number of segments with diffuse disease/small vessels

The SYNTAX score is calculated by a computer program consisting of sequential and interactive self-guided questions. All the below mentioned definitions are projected in a side window when the signal (i) indicating information, available for each questions, is pointed with the cursor.

Definitions:

Dominance: a) Right dominance: the posterior descending coronary artery is a branch of the right coronary artery (segment 4). b) Left dominance: the posterior descending artery is a branch of the left coronary artery (segment 15). Co-dominance does not exist as an option at the SYNTAX score.

Total occlusion: TIMI 0 flow: no perfusion; no antegrade flow beyond the point of occlusion

Bridging collaterals: Small channels running in parallel to the vessel and connecting proximal vessel to distal and being responsible for the ipsilateral collateralization

Trifurcation: A junction of three branches, one main vessel and two side-branches. Trifurcations are only scored for the following segment junctions: 3/4/16/16a, 5/6/11/12, 11/12a/12b/13, 6/7/9/9a and 7/8/10/10a

Bifurcation: A junction of a main vessel and a side branch of at least 1.5mm in diameter. Bifurcations are only scored for the following segment junctions: 5/6/11, 6/7/9, 7/8/10, 11/13/12a, 13/14/14a, 3/4/16 and 13/14/15. Bifurcation lesions may involve one segment (types A, B and E), two segments (types C, F and G) or three segments (type D).

Aorto ostial: A lesion is classified as aorto-ostial when it is located immediately at the origin of the coronary vessels from the aorta (applies only to segments 1 and 5, or to 6 and 11 in case of double ostium of the LCA).

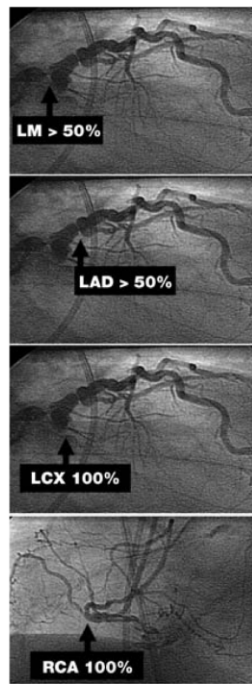
Severe tortuosity: One or more bends of 90° or more, or three or more bends of 45° to 90° proximal of the diseased segment.

Length >20mm: Estimation of the length of that portion of the stenosis that has ≥ 50% reduction in luminal diameter in the projection where the lesion appears to be the longest. (In case of a bifurcation lesion at least one of the branches has a lesion length of >20mm).

Heavy calcification: Multiple persisting opacifications of the coronary wall visible in more than one projection surrounding the complete lumen of the coronary artery at the site of the lesion.

Thrombus: Spheric, ovoid or irregular intraluminal filling defect or lucency surrounded on three sides by contrast medium seen just distal or within the coronary stenosis in multiple projections or a visible embolization of intraluminal material downstream.

Diffuse disease/small vessels: More than 75% of the length of the segment has a vessel diameter of 2mm, irrespective of the presence or absence of a lesion.



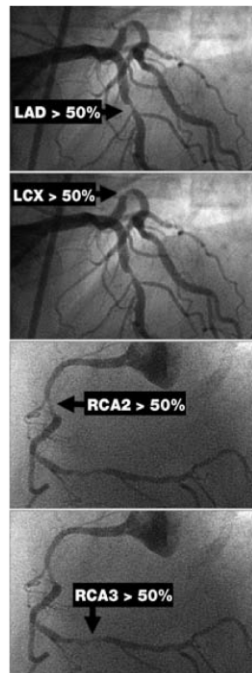
SYNTAX SCORE 54.5

Lesion 1	
Segment 5: 5x2	10
+ Bifurcation Type A	1
+ Heavy calcification	2
Lesion 1 score:	13

Lesion 2	
Segment 6: 3.5x2	7
+ Bifurcation Type A	1
+ Angulation <70°	1
+ Heavy calcification	2
Lesion 2 score:	11

Lesion 3	
Segment 11: 1.5x5	7.5
Age T.O. is unknown	1
+ Blunt stump	1
+ side branch	1
First segment visualized by contrast : 13	1
+ Heavy calcification	2
+ Length	1
Lesion 3 score: 14,5	

Lesion 4	
Segment 1: 1x5	5
Age T.O. is unknown	1
+ Blunt stump	1
+ side branch	1
first segment visualized by contrast: 4	3
+ Tortuosity	2
+ heavy calcification	2
+ Length	1
core:	16



SYNTAX SCORE 17

Lesion 1	
Segment 6: 3.5x2	7
Lesion 1 score:	7

Lesion 2	
Segment 11: 1.5x2	3
+ Tortuosity	2
Lesion 2 score:	3

Lesion 3	
Segment 1 : 1x2	2
Lesion 3 score:	2

Lesion 4	
Segment 1: 1x2	2
+ tortuosity	2
+ Length	1
lesion 4 score:	5

Figure 4. Algorithme du SYNTAX score et exemples de calculs de SYNTAX scores.
Adapté de Sianos G, Morel MA, Kappetein AP, Morice MC, Colombo A, Dawkins K, et al.
The SYNTAX Score: an angiographic tool grading the complexity of coronary artery disease.
EuroIntervention 2005 Aug;1(2)219-27.

SYNTAX : SYnergy between percutaneous coronary intervention with TAXus and cardiac surgery, TIMI : Thrombolysis In Myocardial Infarction, LCA : Left Coronary Artery, LM : Left Main, LAD : Left Anterior Descending artery, LCX : Left CircumfleX coronary artery, T.O. : Total Occlusion, RCA : Right Coronary Artery.

En se basant ainsi sur les résultats de cette étude, des recommandations ont pu être émises et présentées en Septembre 2010 à Stockholm par l'European Society of Cardiology (ESC) et l'European Association for Cardio-Thoracic Surgery (EACTS) quant à la technique de revascularisation myocardique à privilégier, entre l'angioplastie percutanée et le pontage aorto-coronarien, en fonction des vaisseaux atteints et du SYNTAX score.

Chez les patients avec un SYNTAX score bas, les résultats du traitement par stents sont acceptables et comparables à ceux d'une revascularisation chirurgicale. Avec un SYNTAX score élevé, les avantages de la chirurgie sont très nets [12].

Quoi qu'il en soit, il faut souligner qu'a été recommandée la mise en place d'une équipe médico-chirurgicale pluridisciplinaire (« Heart Team ») pour orienter au mieux la décision thérapeutique, dans l'intérêt du patient, en fonction de son pronostic et de ses aspirations. Elle devra comprendre des cardiologues, interventionnels ou non interventionnels, des chirurgiens cardiaques, des médecins référents, et, si nécessaire, d'autres spécialistes [10].

a :

Indications for coronary artery bypass grafting vs. percutaneous coronary intervention in stable patients with lesions suitable for both procedures and low predicted surgical mortality

Subset of CAD by anatomy	Favours CABG	Favours PCI
1VD or 2VD – non-proximal LAD	IIb C	I C
1VD or 2VD – proximal LAD	I A	IIa B
3VD simple lesions, full functional revascularization achievable with PCI, SYNTAX score ≤22	I A	IIa B
3VD complex lesions, incomplete revascularization achievable with PCI, SYNTAX score >22	I A	III A
Left main (isolated or 1VD, ostium/shaft)	I A	IIa B
Left main (isolated or 1VD, distal bifurcation)	I A	IIb B
Left main + 2VD or 3VD, SYNTAX score ≤32	I A	IIb B
Left main + 2VD or 3VD, SYNTAX score ≥33	I A	III B

CABG = coronary artery bypass grafting; CAD = coronary artery disease; LAD = left anterior descending; PCI = percutaneous coronary intervention; VD = vessel disease.

b :

Classes of recommendations

Classes of recommendations	Definition
Class I	Evidence and/or general agreement that a given treatment or procedure is beneficial, useful, effective.
Class II	Conflicting evidence and/or a divergence of opinion about the usefulness/efficacy of the given treatment or procedure.
Class IIa	<i>Weight of evidence/opinion is in favour of usefulness/efficacy.</i>
Class IIb	<i>Usefulness/efficacy is less well established by evidence/opinion.</i>
Class III	Evidence or general agreement that the given treatment or procedure is not useful/effective, and in some cases may be harmful.

c :

Levels of evidence

Level of evidence A	Data derived from multiple randomized clinical trials or meta-analyses.
Level of evidence B	Data derived from a single randomized clinical trial or large non-randomized studies.
Level of evidence C	Consensus of opinion of the experts and/or small studies, retrospective studies, registries.

Tableau I. Recommandations de l'ESC et de l'EACTS quant à la technique de revascularisation myocardique à privilégier en cas de maladie athéromateuse coronarienne stable.

Adapté de The Task Force on Myocardial Revascularization of the European Society of Cardiology (ESC) and the European Association for Cardio-Thoracic Surgery (EACTS). Guidelines on myocardial revascularization. Eur J Cardiothorac Surg 2010 Sep;38 Suppl:S1-S52.

SYNTAX : SYNergy between percutaneous coronary intervention with TAXus and cardiac surgery, ESC : European Society of Cardiology, EACTS : European Association for Cardio-Thoracic Surgery.

Les recommandations pour la revascularisation coronarienne de l'ESC et de l'EACTS ont prévu ainsi dans les cas où les deux options thérapeutiques sont applicables une classification en fonction des preuves scientifiques [12].

De la même manière, les recommandations américaines de l'American College of Cardiology Foundation (ACCF) et de l'American Heart Association (AHA) de 2011 sur les indications de la chirurgie de revascularisation myocardique par rapport à l'angioplastie se sont basées sur des méthodes similaires, avec une classification en fonction des preuves scientifiques et également l'intérêt de mettre en place une « Heart Team ». Ces recommandations ainsi obtenues se révèlent être comparables aux recommandations européennes [13].

2 : Revascularization to Improve Survival Compared With Medical Therapy

Anatomic Setting	COR	LOE
UPLM or complex CAD		
CABG and PCI	I—Heart Team approach recommended	C
CABG and PCI	IIa—Calculation of the STS and SYNTAX scores	B
UPLM*		
CABG	I	B
PCI	IIa—For SIHD when <i>both</i> of the following are present: <ul style="list-style-type: none"> Anatomic conditions associated with a low risk of PCI procedural complications and a high likelihood of good long-term outcome (eg, a low SYNTAX score of ≤ 22, ostial or trunk left main CAD) Clinical characteristics that predict a significantly increased risk of adverse surgical outcomes (eg, STS-predicted risk of operative mortality $\geq 5\%$) IIa—For UA/NSTEMI if not a CABG candidate	B
	IIa—For STEMI when distal coronary flow is TIMI flow grade 3 and PCI can be performed more rapidly and safely than CABG	C
	IIb—For SIHD when <i>both</i> of the following are present: <ul style="list-style-type: none"> Anatomic conditions associated with a low to intermediate risk of PCI procedural complications and intermediate to high likelihood of good long-term outcome (eg, low-intermediate SYNTAX score of < 33, bifurcation left main CAD) Clinical characteristics that predict an increased risk of adverse surgical outcomes (eg, moderate-severe COPD, disability from prior stroke, or prior cardiac surgery; STS-predicted risk of operative mortality $> 2\%$) III: Harm—For SIHD in patients (versus performing CABG) with unfavorable anatomy and for PCI and who are good candidates for CABG	B
3-vessel disease with or without proximal LAD artery disease*		
CABG	I	B
	IIa—It is reasonable to choose CABG over PCI in patients with complex 3-vessel CAD (eg, SYNTAX > 22) who are good candidates for CABG	B
PCI	IIb—Of uncertain benefit	B
2-vessel disease with proximal LAD artery disease*		
CABG	I	B
PCI	IIb—Of uncertain benefit	B
2-vessel disease without proximal LAD artery disease*		
CABG	IIa—With extensive ischemia	B
	IIb—Of uncertain benefit without extensive ischemia	C
PCI	IIb—Of uncertain benefit	B
1-vessel proximal LAD artery disease		
CABG	IIa—With LIMA for long-term benefit	B
PCI	IIb—of uncertain benefit	B
1-vessel disease without proximal LAD artery involvement		
CABG	III: Harm	B
PCI	III: Harm	B
LV dysfunction		
CABG	IIa—EF 35% to 50%	B
CABG	IIb—EF $< 35\%$ without significant left main CAD	B
PCI	Insufficient data	
Survivors of sudden cardiac death with presumed ischemia-mediated VT		
CABG	I	B
PCI	I	C
No anatomic or physiological criteria for revascularization		
CABG	III: Harm	B
PCI	III: Harm	B

*In patients with multivessel disease who also have diabetes, it is reasonable to choose CABG (with LIMA) over PCI (Class IIa/LOE: B).
CABG indicates coronary artery bypass graft; CAD, coronary artery disease; COPD, chronic obstructive pulmonary disease; COR, class of recommendation; EF, ejection fraction; LAD, left anterior descending; LIMA, left internal mammary artery; LOE, level of evidence; LV, left ventricular; N/A, not applicable; PCI, percutaneous coronary intervention; SIHD, stable ischemic heart disease; STEMI, ST-elevation myocardial infarction; STS, Society of Thoracic Surgeons; SYNTAX, Synergy between percutaneous coronary intervention with TAXUS and cardiac surgery; TIMI, Thrombolysis in Myocardial Infarction; UA/NSTEMI, unstable angina/non-ST-elevation myocardial infarction; UPLM, unprotected left main; and VT, ventricular tachycardia.

b : Applying Classification of Recommendations and Level of Evidence

		SIZE OF TREATMENT EFFECT				
		CLASS I <i>Benefit >>> Risk</i> Procedure/Treatment SHOULD be performed/ administered	CLASS IIa <i>Benefit >> Risk</i> Additional studies with focused objectives needed IT IS REASONABLE to per- form procedure/administer treatment	CLASS IIb <i>Benefit ≥ Risk</i> Additional studies with broad objectives needed; additional registry data would be helpful Procedure/Treatment MAY BE CONSIDERED	CLASS III <i>No Benefit</i> or CLASS III <i>Harm</i>	
ESTIMATE OF CERTAINTY (PRECISION) OF TREATMENT EFFECT	LEVEL A Multiple populations evaluated* Data derived from multiple randomized clinical trials or meta-analyses	<ul style="list-style-type: none"> Recommendation that procedure or treatment is useful/effective Sufficient evidence from multiple randomized trials or meta-analyses 	<ul style="list-style-type: none"> Recommendation in favor of treatment or procedure being useful/effective Some conflicting evidence from multiple randomized trials or meta-analyses 	<ul style="list-style-type: none"> Recommendation's usefulness/efficacy less well established Greater conflicting evidence from multiple randomized trials or meta-analyses 	<ul style="list-style-type: none"> Recommendation that procedure or treatment is not useful/effective and may be harmful Sufficient evidence from multiple randomized trials or meta-analyses 	
	LEVEL B Limited populations evaluated* Data derived from a single randomized trial or nonrandomized studies	<ul style="list-style-type: none"> Recommendation that procedure or treatment is useful/effective Evidence from single randomized trial or nonrandomized studies 	<ul style="list-style-type: none"> Recommendation in favor of treatment or procedure being useful/effective Some conflicting evidence from single randomized trial or nonrandomized studies 	<ul style="list-style-type: none"> Recommendation's usefulness/efficacy less well established Greater conflicting evidence from single randomized trial or nonrandomized studies 	<ul style="list-style-type: none"> Recommendation that procedure or treatment is not useful/effective and may be harmful Evidence from single randomized trial or nonrandomized studies 	
	LEVEL C Very limited populations evaluated* Only consensus opinion of experts, case studies, or standard of care	<ul style="list-style-type: none"> Recommendation that procedure or treatment is useful/effective Only expert opinion, case studies, or standard of care 	<ul style="list-style-type: none"> Recommendation in favor of treatment or procedure being useful/effective Only diverging expert opinion, case studies, or standard of care 	<ul style="list-style-type: none"> Recommendation's usefulness/efficacy less well established Only diverging expert opinion, case studies, or standard of care 	<ul style="list-style-type: none"> Recommendation that procedure or treatment is not useful/effective and may be harmful Only expert opinion, case studies, or standard of care 	
Suggested phrases for writing recommendations		should is recommended is indicated is useful/effective/beneficial	is reasonable can be useful/effective/beneficial is probably recommended or indicated	may/might be considered may/might be reasonable usefulness/efficacy is unknown/unclear/uncertain or not well established	COR III: No Benefit is not recommended is not indicated should not be performed/ administered/ other is not useful/ beneficial/ effective	COR III: Harm potentially harmful causes harm associated with excess morbidity/mortality should not be performed/ administered/ other
Comparative effectiveness phrases†		treatment/strategy A is recommended/indicated in preference to treatment B treatment A should be chosen over treatment B	treatment/strategy A is probably recommended/indicated in preference to treatment B it is reasonable to choose treatment A over treatment B			

A recommendation with Level of Evidence B or C does not imply that the recommendation is weak. Many important clinical questions addressed in the guidelines do not lend themselves to clinical trials.

*Although randomized trials are unavailable, there may be a very clear clinical consensus that a particular test or therapy is useful or effective.

*Data available from clinical trials or registries about the usefulness/efficacy in different subpopulations, such as sex, age, history of diabetes, history of prior myocardial infarction, history of heart failure, and prior aspirin use.

†For comparative effectiveness recommendations (Class I and IIa; Level of Evidence A and B only), studies that support the use of comparator verbs should involve direct comparisons of the treatments or strategies being evaluated.

Tableau II. Recommandations de l'ACCF et de l'AHA des techniques de revascularisation myocardique par rapport à l'amélioration de la survie chez les patients atteints de coronaropathie ischémique.

Adapté de Hillis LD, Smith PK, Anderson JL, Bittl JA, Bridges CR, Byrne JG, et al. 2011 ACCF/AHA Guideline for Coronary Artery Bypass Graft Surgery: Executive Summary: A Report of the American College of Cardiology Foundation/American Heart Association Task Force on Practice Guidelines. *Circulation* 2011 Dec 6;124(23):2610-42.
ACCF : American College of Cardiology Foundation, AHA : American Heart Association.

IV – LE PONTAGE
AORTO-CORONARIEN.

IV-LE PONTAGE AORTO-CORONARIEN.

Du premier pontage coronarien réalisé en 1967 jusqu'au début de la deuxième décennie du XXI^{ème} siècle, les techniques chirurgicales de revascularisation chirurgicale se sont développées, ont pu bénéficier de l'apport de progrès technologiques, de façon à pouvoir offrir un panel de techniques opératoires permettant de choisir celle qui sera la plus adaptée à la situation clinique proposée.

Nous allons voir successivement les différentes techniques chirurgicales existantes.

IV.1-Le pontage aorto-coronarien conventionnel.

IV.1.1-Techniques chirurgicales.

IV.1.1.1-Pontage aorto-coronarien avec circulation extracorporelle.

Le patient est installé en décubitus dorsal, sur un matelas chauffant, les bras le long du corps dans des manchons pour éviter les compressions. Un billot est placé sous les épaules pour obtenir une légère extension du cou.

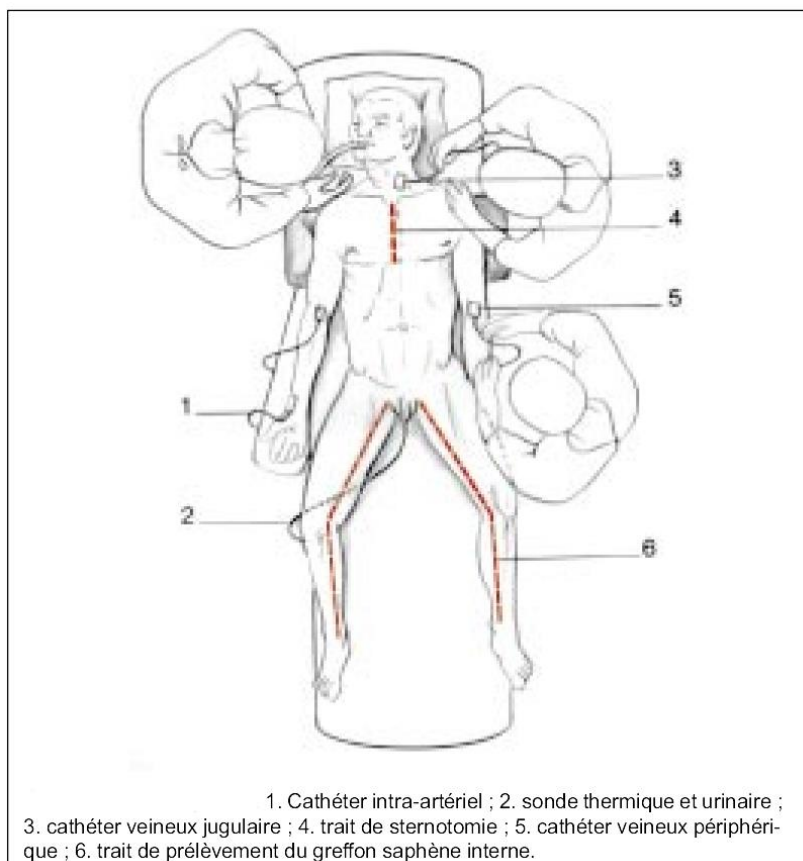


Figure 5. Installation du patient.

Adapté de Folliguet T, Lebrete E, Laborde F, Neveux JY. Chirurgie des lésions acquises des artères coronaires. EMC – Techniques chirurgicales – Thorax 1999:1-24 [Article 42-700-B].

On réalise ensuite le badigeonnage d'une solution antiseptique (type Bétadine®) sur le thorax, le cou, l'abdomen et les membres inférieurs. En ce qui concerne les membres inférieurs, deux installations sont possibles : soit seule la zone de prélèvement de la veine saphène interne est incluse dans le champ (cuisse en abduction-rotation externe, genou en demi-flexion sur un coussin), soit la totalité du membre inférieur est dans le champ. Quelle que soit l'installation, la totalité du membre inférieur est badigeonnée et le pied est placé dans un jersey stérile.



Figure 6. Badigeonnage du patient et disposition des champs.

Le temps opératoire suivant correspond au prélèvement et à la préparation du ou des greffons. Deux types de greffons sont principalement utilisés : un greffon artériel, l'artère mammaire interne, un greffon veineux, la veine saphène interne.

Dans le cas où l'on souhaite utiliser un greffon mammaire interne, après sternotomie médiane, la berge sternale correspondant au site de prélèvement est chargée sur un écarteur à mammaire et soulevée vers le haut exposant ainsi la face interne du plastron sternocostal. La réflexion pleurale peut être refoulée latéralement pour exposer les vaisseaux mammaires sans ouvrir la cavité pleurale, celle-ci peut aussi être ouverte afin d'exposer au mieux tout l'hémithorax. Le pédicule mammaire est alors identifié, et une incision avec électrocoagulation du fascia endothoracique est réalisée, environ 1 cm de chaque côté du pédicule. Cette incision est prolongée jusqu'à l'insertion du pédicule mammaire en suivant le plan de la veine mammaire. Le plan de dissection du pédicule est ensuite recherché au niveau du sixième cartilage costal, en réalisant une traction douce vers le bas du fascia, sans toucher l'artère mammaire, et le pédicule est progressivement séparé du plan sternocostal par électrocoagulation douce. Les différentes branches artérielles sont clipées ou coagulées à distance de l'artère, assurant ainsi une bonne hémostase. Pour permettre une meilleure mobilisation du pédicule, la veine mammaire interne peut être sectionnée entre deux clips au

niveau de son abouchement dans la veine subclavière, puis le prélèvement s'étend jusqu'à la division de l'artère mammaire en branche terminale, même si le dernier centimètre d'artère est rarement utilisé en raison de son calibre réduit.

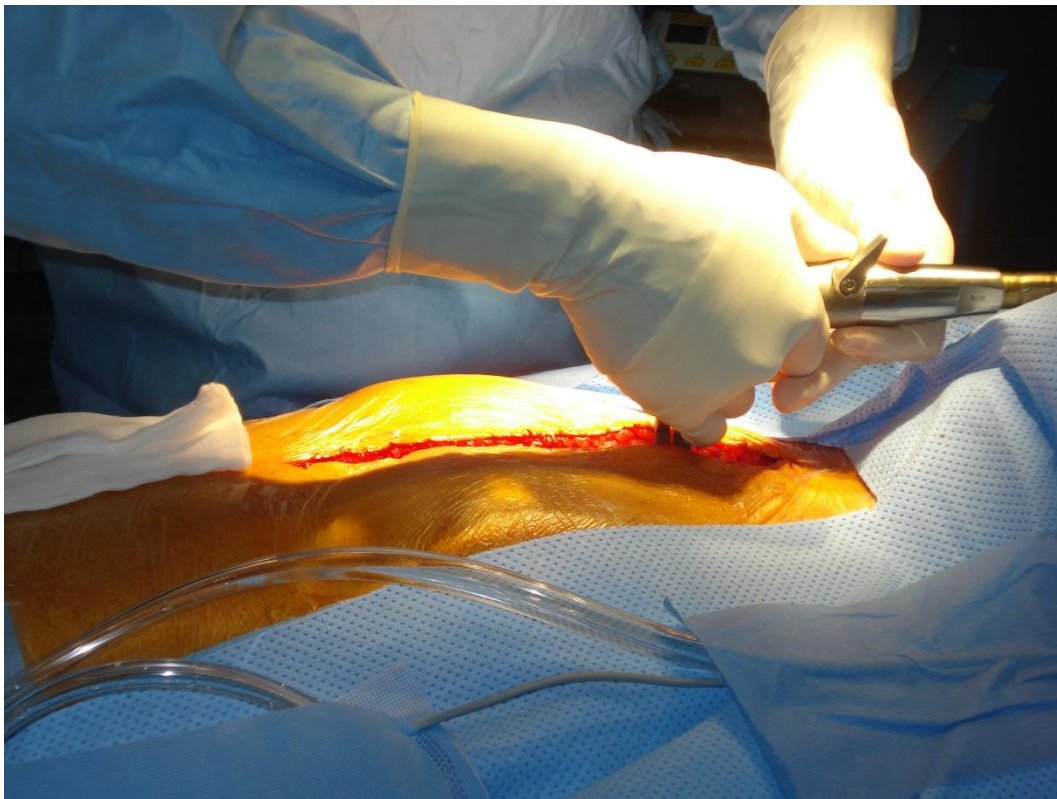


Figure 7. Sternotomie médiane.

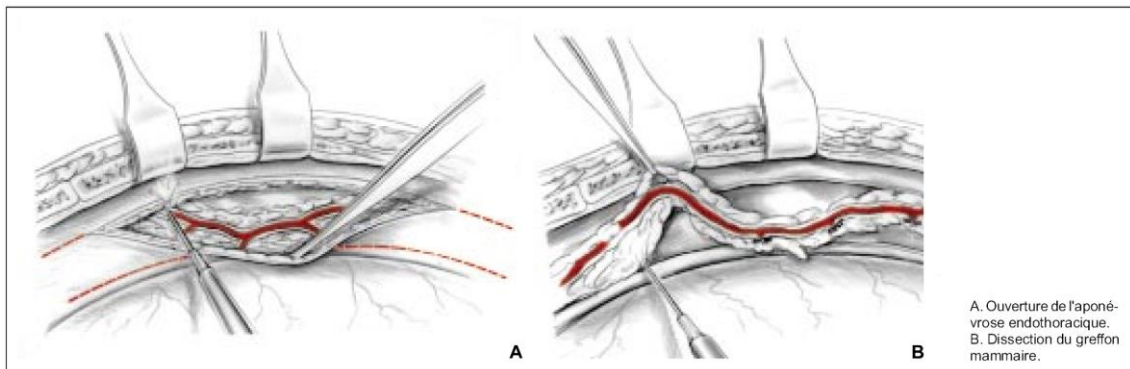


Figure 8. Prélèvement du greffon mammaire interne.

Adapté de Folliguet T, Leuret E, Laborde F, Neveux JY. Chirurgie des lésions acquises des artères coronaires. EMC – Techniques chirurgicales – Thorax 1999;1-24 [Article 42-700-B].

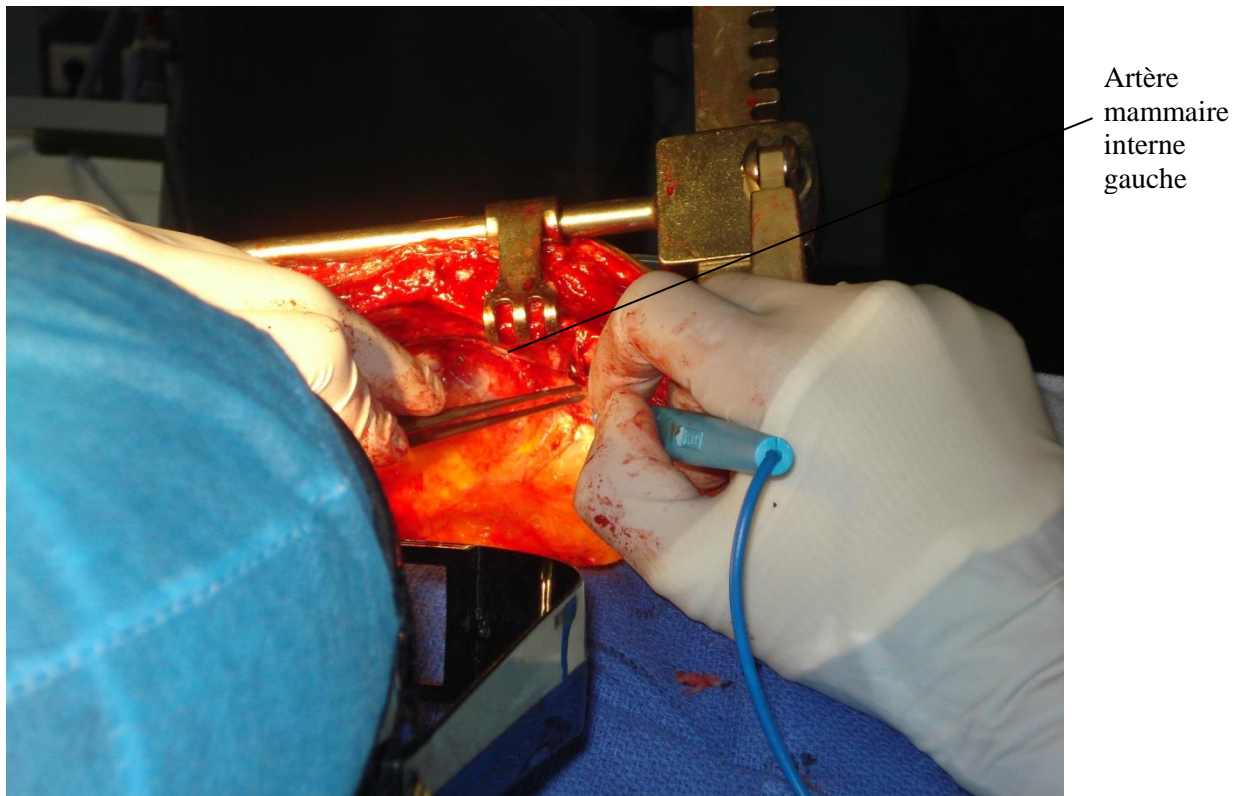


Figure 9. Dissection de l'artère mammaire interne gauche par électrocoagulation.

Une fois la mammaire « libérée », une compresse imbibée de papavérine (20 mg de papavérine dans 20 mL de sérum) est enroulée autour du pédicule, dans le but de lever d'éventuels spasmes liés au prélèvement.

Après héparinisation générale, la mammaire peut être clampée au moyen d'un bulldog souple et son extrémité distale sectionnée. On peut alors vérifier le débit du greffon pédiculé qui doit être d'au moins 100 mL/min. La mesure est faite le plus simplement grâce à une pipette graduée dans laquelle on recueille la quantité de sang après déclampage de la mammaire pendant un temps donné. On peut aussi mesurer le débit de manière plus sophistiquée grâce à un doppler placé autour de l'artère.

Dans le cas où l'on souhaite utiliser un greffon saphène interne, l'incision de la peau doit être située immédiatement en regard de la veine et tout décollement doit au maximum être évité.

On préfère utiliser la portion jambière de la veine, plutôt que celle de la cuisse où elle présente souvent un diamètre trop important.

L'incision débute alors 2 cm au-dessus et légèrement en avant de la malléole médiale et reste située immédiatement en regard du trajet de la veine.

La longueur de veine nécessaire dépend du nombre de pontages à réaliser, 10 cm à 15 cm de veine étant nécessaires pour chaque greffon.

Chaque collatérale veineuse est disséquée en prenant soin de ne pas traumatiser la veine avec la pince à disséquer, la perméabilité du greffon en dépendant. La ligature ou la mise en place de clips sur les collatérales est fonction de l'habitude de chacun.

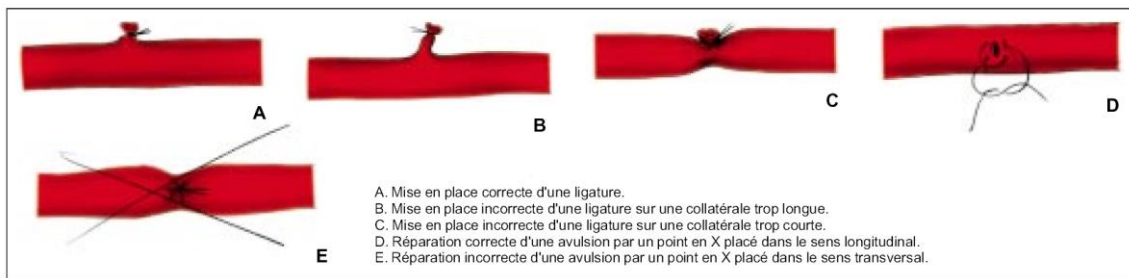


Figure 10. Technique de ligature des collatérales.

Adapté de Folliguet T, Lebre E, Laborde F, Neveux JY. Chirurgie des lésions acquises des artères coronaires. EMC – Techniques chirurgicales – Thorax 1999;1-24 [Article 42-700-B].

Au niveau du genou, la veine saphène se divise parfois en deux branches redevenant confluentes juste au-dessus du genou, il faut disséquer la branche la plus importante. Juste avant sa pénétration dans le fascia lata et sa terminaison dans la veine fémorale, le diamètre de la veine saphène augmente et devient inutilisable pour les pontages. La dissection de la veine s'arrêtera donc toujours avant cette région.

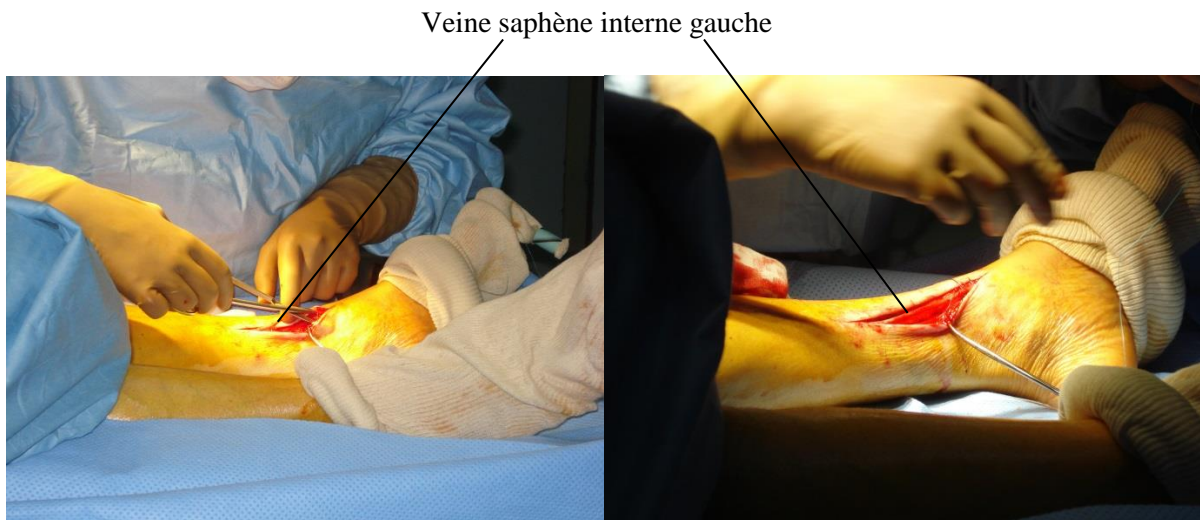


Figure 11. Dissection de la veine saphène interne gauche.

Une fois la veine prélevée, une solution de sérum hépariné (3 mL d'héparine dans 500 mL de sérum) est injectée dans la lumière au moyen d'une canule introduite dans l'extrémité distale et la veine est lavée puis doucement distendue à faible pression. Après vérification de l'absence de fuite sur les collatérales, la veine est plongée dans une cupule de sérum hépariné à température ambiante ou dans une autre solution suivant les habitudes.

La fermeture de la jambe sera réalisée en un ou deux plans sous-cutanés de Vicryl™ 2 × 0 ou 3 × 0, avec surjet intradermique sur la peau.

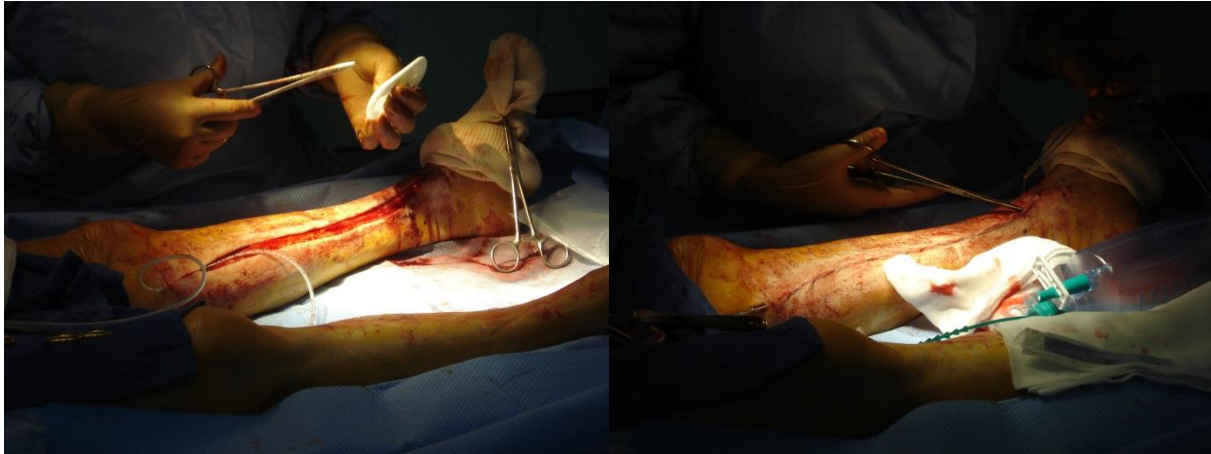


Figure 12. Fermeture de la jambe gauche avec mise en place d'un drain.

En fin d'intervention, il peut être utile de compléter le pansement par la mise en place d'une bande élastique pour limiter l'apparition d'hématomes.

Plusieurs facteurs de supériorités du greffon mammaire par rapport au greffon saphène sont reconnus :

- l'existence de la limitante élastique interne semblant préserver l'artère d'une prolifération endothéliale
- la conservation des vasa vasorum et du réseau lymphatique prélevé avec l'artère mais aussi l'irrigation de celle-ci par diffusion endoluminale limitant sur elle le risque ischémique
- la sécrétion importante de prostacyclines (vasodilatateurs et antiagrégants plaquettaires puissants) par l'artère mammaire interne

L'artère mammaire interne doit être utilisée de façon systématique chez les adultes jeunes, en anastomosant de préférence la mammaire gauche sur l'IVA et éventuellement la mammaire droite sur la coronaire droite. En effet, la maladie coronarienne chez les personnes jeunes est en général sévère, et cela se traduit par une maladie de greffon d'apparition rapide.

Un patient ayant besoin d'une deuxième intervention chirurgicale pour une revascularisation myocardique doit, dans la mesure du possible, bénéficier d'anastomose à l'aide d'une, voire de deux artères mammaires si celles-ci n'ont pas été utilisées précédemment [14].

Après prélèvement et préparation du ou des greffons, une ouverture large du péricarde est pratiquée, l'aorte est alors abordée au pied du tronc artériel brachiocéphalique et une double bourse de fil tressé 4×0 est faufilée par un surjet jointif. Les chefs de ces bourses sont montés sur des tirettes en caoutchouc.

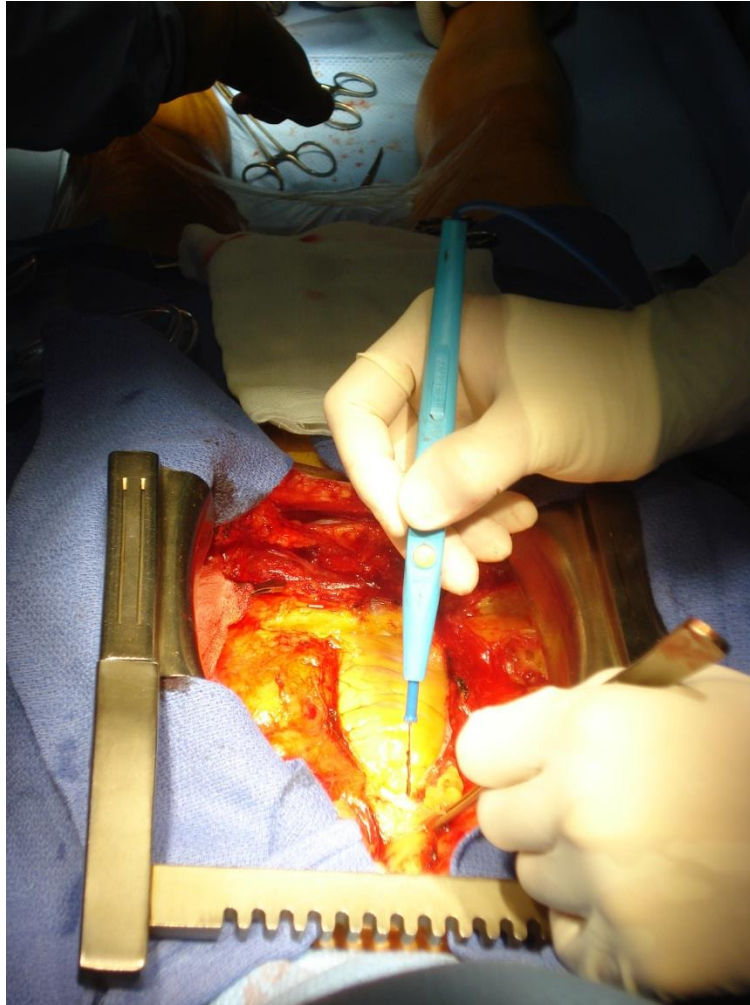

Figure 13. Péricardotomie.

Une bourse est ensuite menée autour de l'auricule droite à l'aide d'un fil tressé 3 × 0 et montée sur tirette. C'est au centre de cette bourse, avant de serrer la tirette, que l'héparine est introduite dans l'oreillette droite.

On récline alors l'oreillette droite vers le haut et la gauche, découvrant ainsi la jonction Veine Cave Inférieure (VCI)-Oreillette Droite (OD). Une autre bourse est alors menée en pleine paroi auriculaire, 1 cm au-dessus de la veine cave (fil 3 × 0). Les chefs de la bourse sont également montés sur une tirette de caoutchouc.

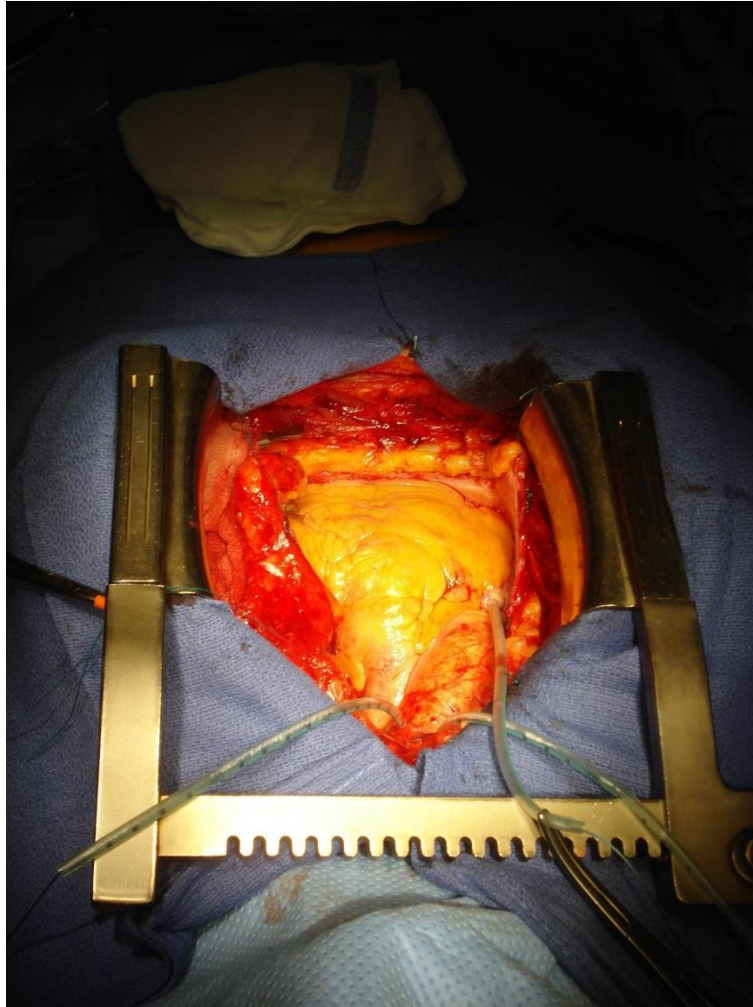


Figure 14. Réalisation des bourses et montage de leurs chefs sur des tirettes.

Après injection de l'héparine dans l'oreillette droite, on réalise la canulation aortique. On canule alors sans clamp perpendiculairement à l'aorte, et les tirettes sont serrées. Deux fils de lin sont passés sur les tirettes et la canule.

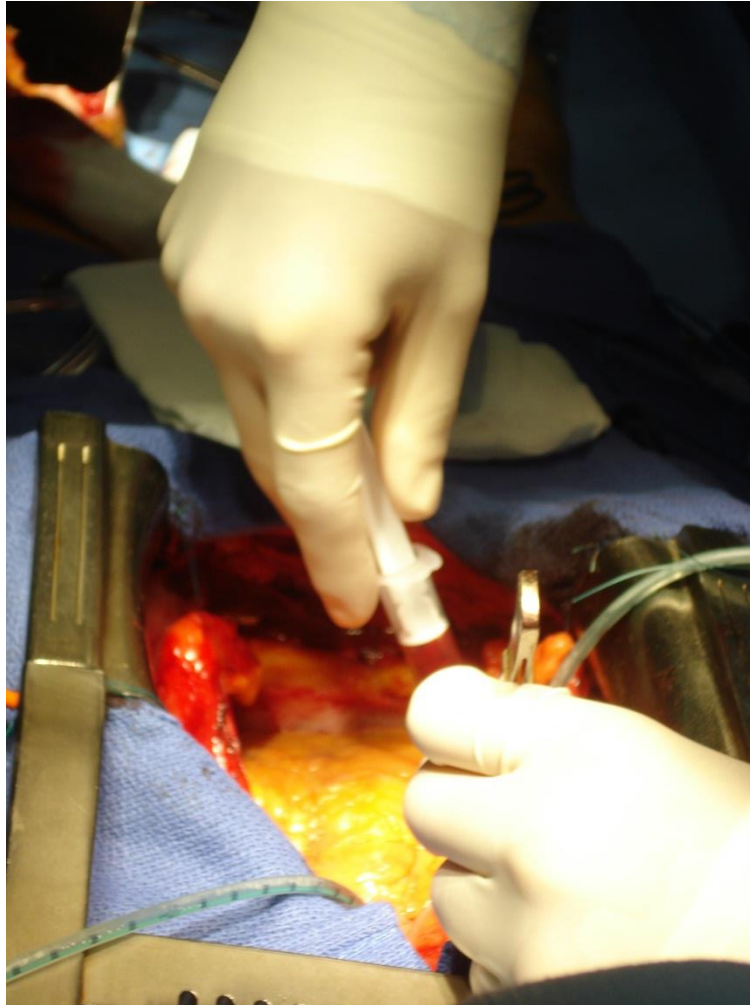
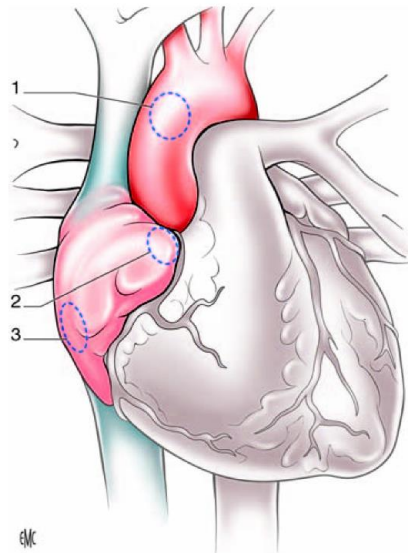


Figure 15. Injection de l'héparine dans l'oreillette droite.

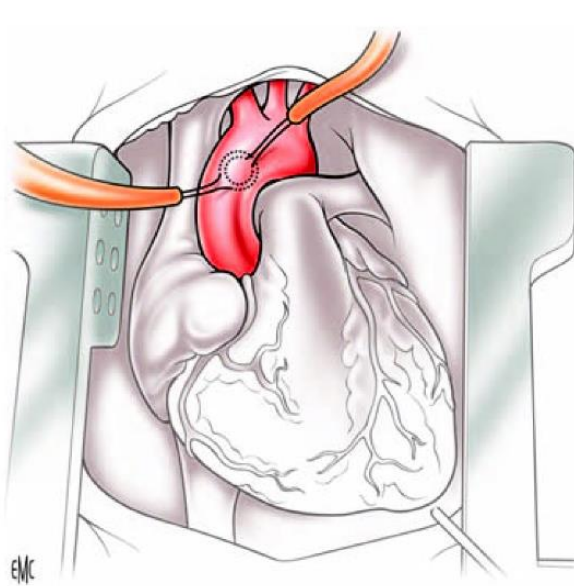
La canule doit alors être immédiatement reliée à la ligne artérielle. Le shunt ayant été parfaitement débullé et contrôlé par l'opérateur, il est coupé de façon à séparer la ligne artérielle (de diamètre plus étroit, 3/8 pour l'adulte) de la ligne veineuse (1/2). La canule aortique est purgée par plusieurs déclampages dans une cupule et frappée par un clamp pour détacher des microbulles adhérant à la paroi. Puis, grâce à un déclantage prudent, la canule et la ligne artérielle sont raccordées, en force, en évitant toute entrée d'air pendant la manœuvre. Les deux tuyaux solidarisés fortement, on vérifie à nouveau l'absence de bulle. Le diamètre habituel de la canule artérielle est de 20 F, permettant de débiter 6,5 litres par minute.



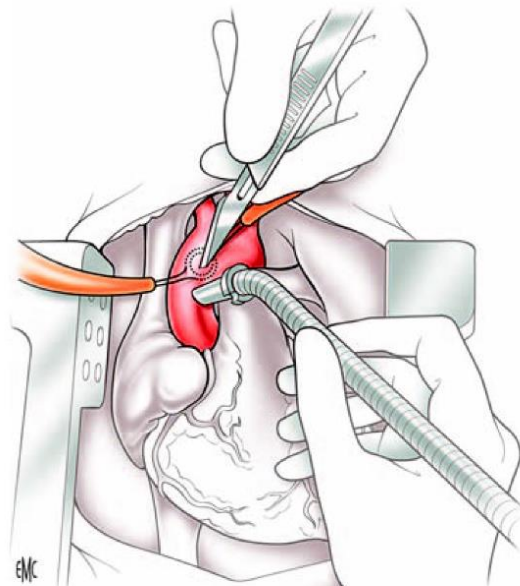
1. aortique ; 2. veine cave supérieure ; 3. veine cave inférieure.

Figure 16. Lieux des canulations.

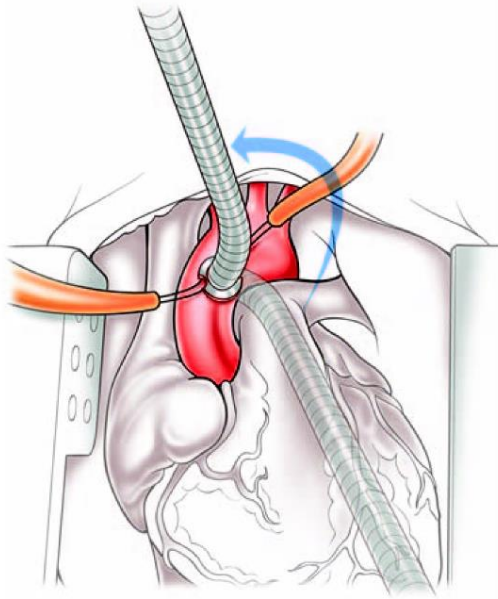
Adapté de Alexandre F, Fabiani JN. Circulation extracorporelle. EMC – Techniques chirurgicales – Thorax 2007:1-22 [Article 42-513].



Canulation aortique : bourses.

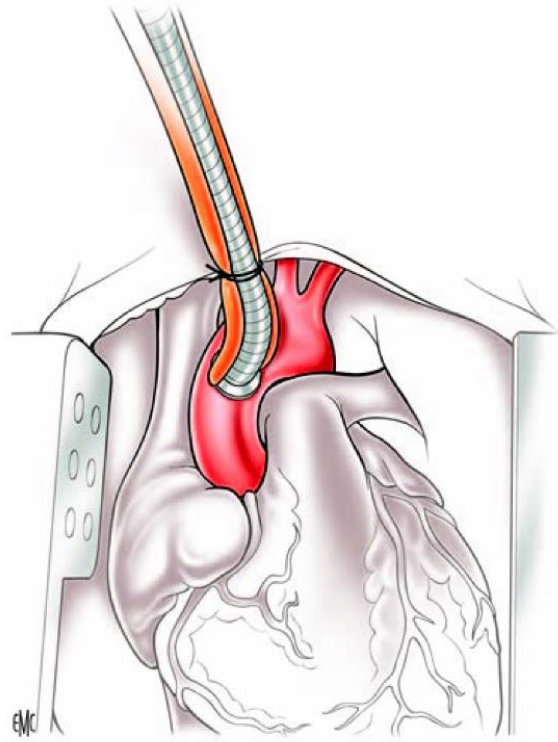


Canulation aortique : mise en place de la canule.



EMC

Canulation aortique : orientation serrage des bourses.



EMC

Canulation aortique : fixation des tirettes.

Figure 17. Canulation aortique.

Adapté de Alexandre F, Fabiani JN. Circulation extracorporelle. EMC – Techniques chirurgicales – Thorax 2007:1-22 [Article 42-513].

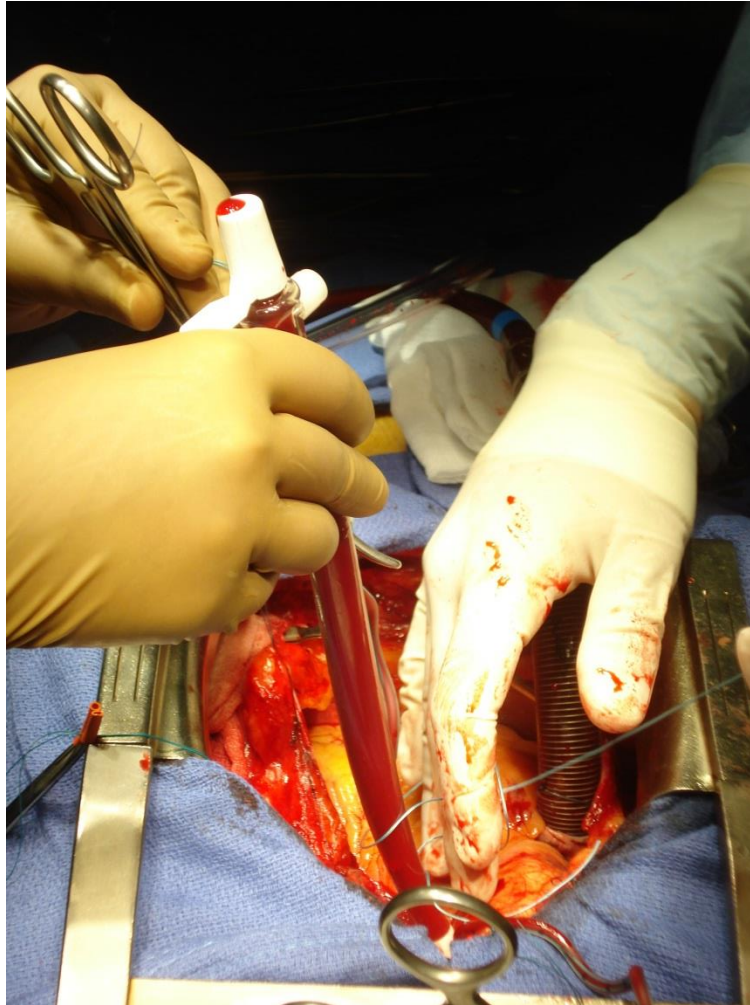


Figure 18. Mise en place de la canule aortique.

On réalise ensuite la canulation veineuse par une canule unique introduite par l'auricule droite et dirigée vers la VCI. Après incision de la paroi auriculaire au centre de la bourse et arrêt de l'hémorragie, une pince de Kelly peut alors aussi être introduite dans l'auricule pour séparer des fibres musculaires, gênant l'introduction de la canule. Après canulation, la tirette est alors serrée et solidarisée à la canule par un fil de lin. Cela permet ainsi de supprimer tout retour sanguin systémique vers l'oreillette droite.

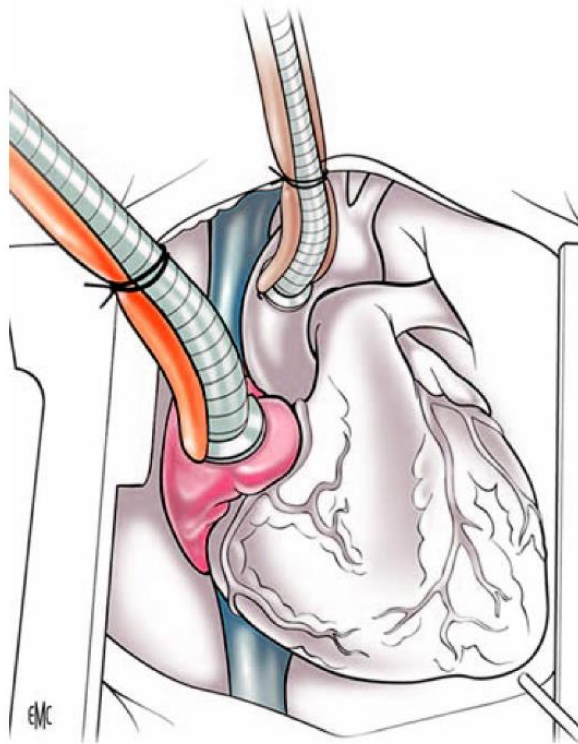


Figure 19. Canulation atriocave.

Adapté de Alexandre F, Fabiani JN. Circulation extracorporelle. EMC – Techniques chirurgicales – Thorax 2007;1-22 [Article 42-513].

La canule atriocave est introduite dans l'oreillette droite et ensuite dirigée librement vers la veine cave inférieure. La tirette est alors serrée et solidarisée à la canule par un fil.

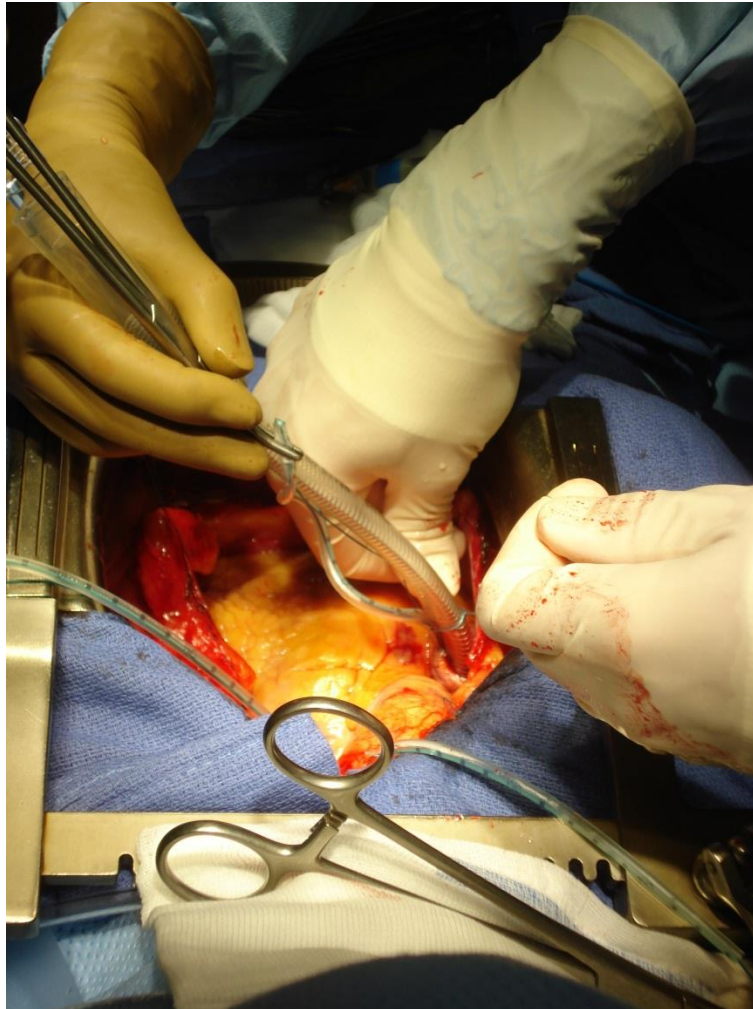


Figure 20. Solidarisation de la tirette à la canule atriocave.

On installe ensuite la ligne de cardioplégie, pour administration de la solution cardioplégique par voie antérograde.

On injectera ainsi le liquide de cardioplégie par la racine de l'aorte, perfusant alors simultanément les deux coronaires. Une aiguille est piquée au niveau de l'aorte ascendante, au centre d'une bourse de fil 4×0 faufilée le plus près possible du tronc artériel brachiocéphalique, en amont du clamp aortique. S'il s'agit d'une chirurgie de revascularisation coronaire avec utilisation d'un greffon veineux, l'emplacement de cette ponction est modifié vers la face antérodroite ou antérogauche de l'aorte en fonction de l'implantation prévue des pontages veineux. L'aiguille (1 cm de diamètre) est alors assujettie par un tourniquet à la bourse qui l'enserme, et raccordée par un tube en « Y » au système d'injection cardioplégique et à une ligne de récupération vers la circulation extracorporelle (ligne gauche). Ce système a l'avantage de purger sans manœuvre complexe la ligne d'injection et d'éviter, en cas d'urgence, le passage intempestif de bulles d'air, par déclampage immédiat de l'aspiration de récupération. La pression d'injection se situe autour de 80 mmHg, une ouverture dans le toit de l'OD permet d'éliminer le liquide venant du sinus coronaire, de façon à éviter une hémodilution trop importante si plusieurs injections doivent être faites au cours de l'opération.

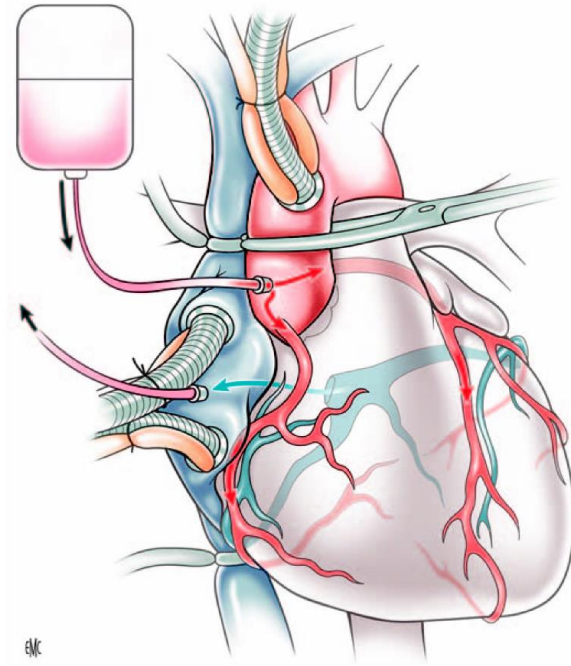


Figure 21. Cardioplégie, voie antérograde.

Adapté de Alexandre F, Fabiani JN. Circulation extracorporelle. EMC – Techniques chirurgicales – Thorax 2007;1-22 [Article 42-513].

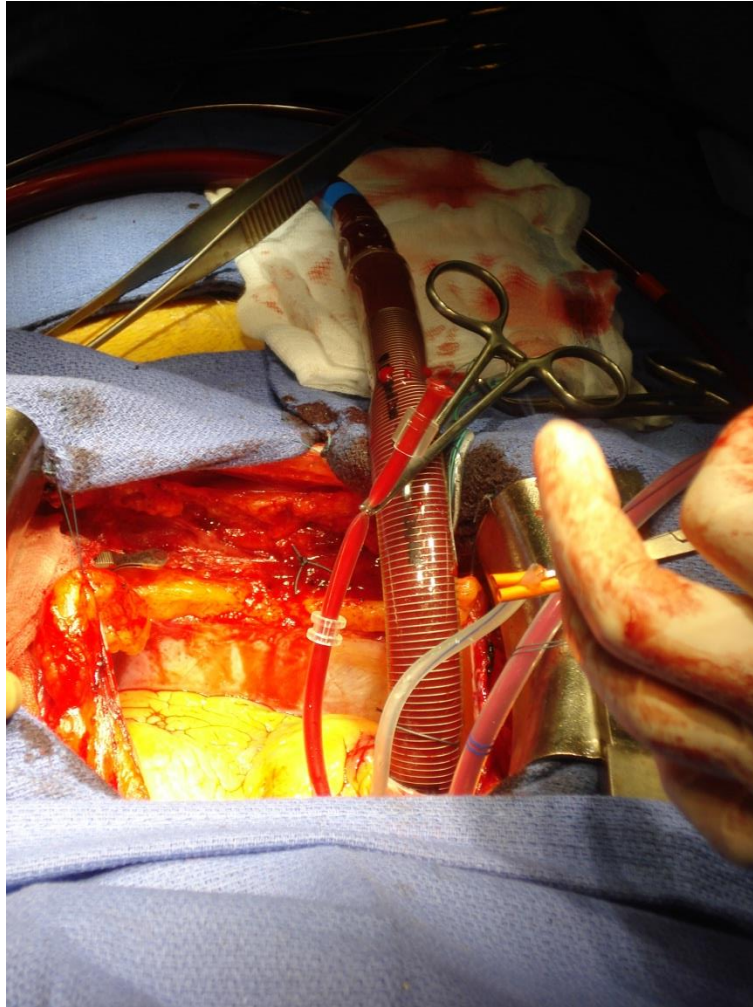


Figure 22. Installation de la ligne de cardioplégie par voie antérograde.

On met en place la décharge ventriculaire.

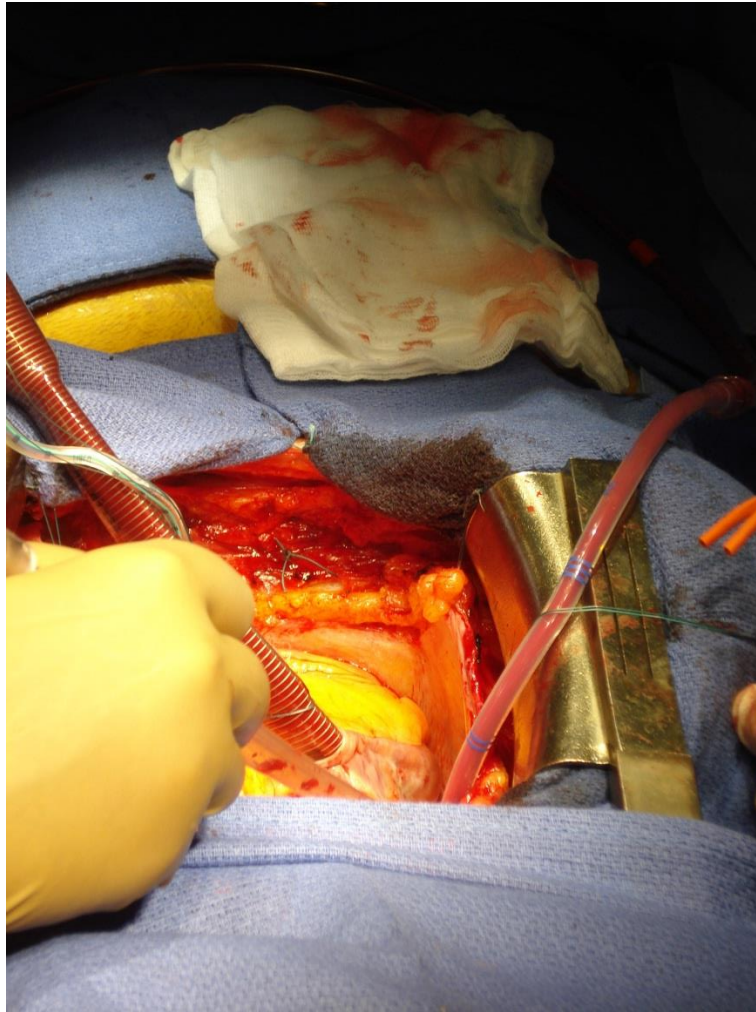

Figure 23. Mise en place de la décharge ventriculaire.

Ainsi remplie, la canule atriocave est raccordée à la ligne veineuse et la circulation extracorporelle peut commencer.

La conduite de la circulation extracorporelle proprement dite est sous la responsabilité du perfusionniste, mais une parfaite entente avec le chirurgien et l'anesthésiste est indispensable pour assurer le bon déroulement des différentes phases.

La mise en route de la circulation extracorporelle doit être progressive (plus d'une minute) pour éviter l'hypotension par la perfusion brutale de sang hémodilué, car celle-ci peut léser les cellules endothéliales. De plus, l'oxygénation du cerveau risquerait temporairement d'être compromise, faute de transporteurs d'oxygène. Certaines équipes limitent cette hémodilution en remplissant le circuit de circulation extracorporelle par le sang veineux du patient (rétropriming). Le débit minimum théorique en normothermie est de 2,5 L/min/m² à 2,6 L/min/m² chez l'adulte et de 1,8 L/min/m² en hypothermie à 28 °C. Il faut attendre un état hémodynamique stable avec une pression moyenne au moins égale à 40 mmHg. Le débit doit être privilégié par rapport à la pression.

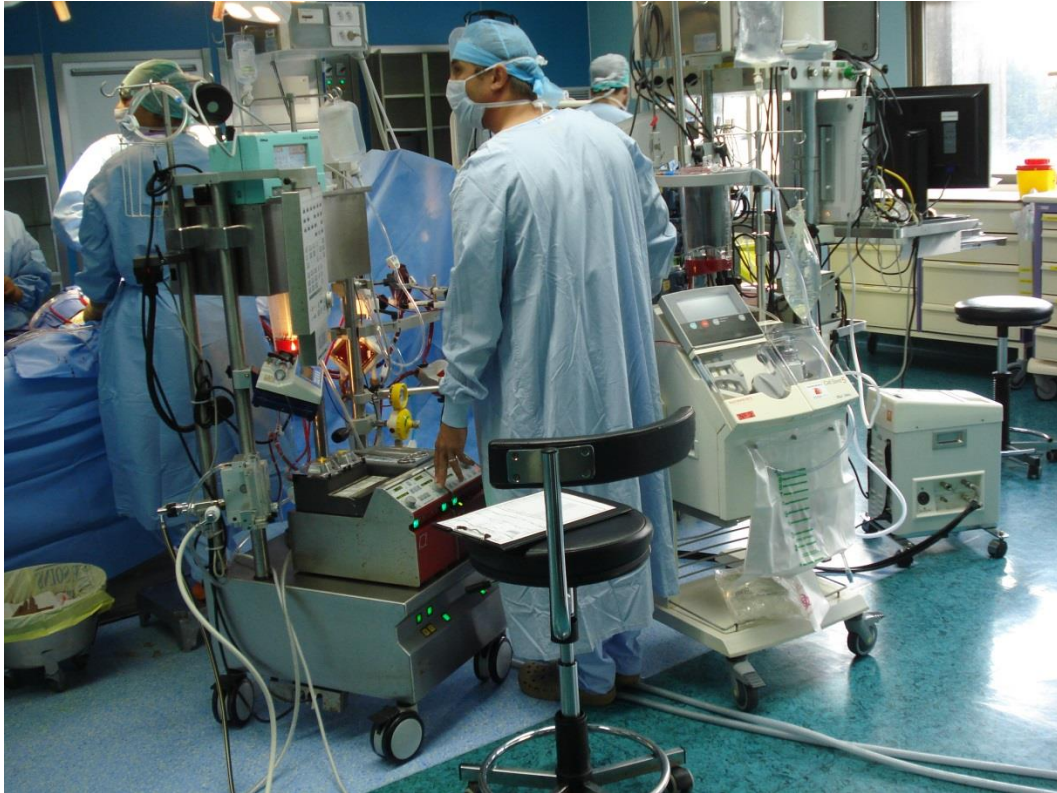

Figure 24. Perfusionniste et matériel de circulation extracorporelle.

La suppléance cœur-poumon est totale et le cœur peut être arrêté.

L'arrêt du cœur est réalisé par l'injection de la solution de cardioplégie dès le clampage de l'aorte, sous décharge ventriculaire gauche, permettant ainsi, avant le début de l'acte chirurgical proprement dit, d'assurer la protection du myocarde [15].

L'identification des artères coronaires est souvent simple, et correspond à l'anatomie décrite par la coronarographie.

La dissection des artères coronaires se fait grâce à un bistouri lame 15 ou 11. L'ouverture de l'artère se fait progressivement en disséquant l'épicarde puis l'adventice. À ce niveau, la lumière de l'artère est visible et celle-ci est d'abord ouverte par une très courte incision. Pour éviter d'ouvrir la paroi postérieure de l'artère, qui peut entraîner un hématome péricardique, il faut garder une certaine traction sur les berges de l'artère en essayant de la « soulever ».

Une fois l'artériotomie pratiquée, celle-ci est étendue à l'aide de ciseaux de Potts sur une distance variant de 5 mm à 10 mm, en restant exactement au milieu de l'artère coronaire et en suivant un trajet parallèle à son axe. Il ne faut pas pratiquer d'artériotomie sur une zone calcifiée, ce qui rend l'anastomose difficile et de moins bonne qualité.

Si l'on prend comme exemple l'artère interventriculaire antérieure à ponter, l'opérateur étant situé à la droite du patient, et l'aide directement en face, le cœur est alors soulevé vers le haut. L'artère IVA est normalement visible à la surface de l'épicarde, située entre les Ventricules Droit (VD) et Gauche (VG).

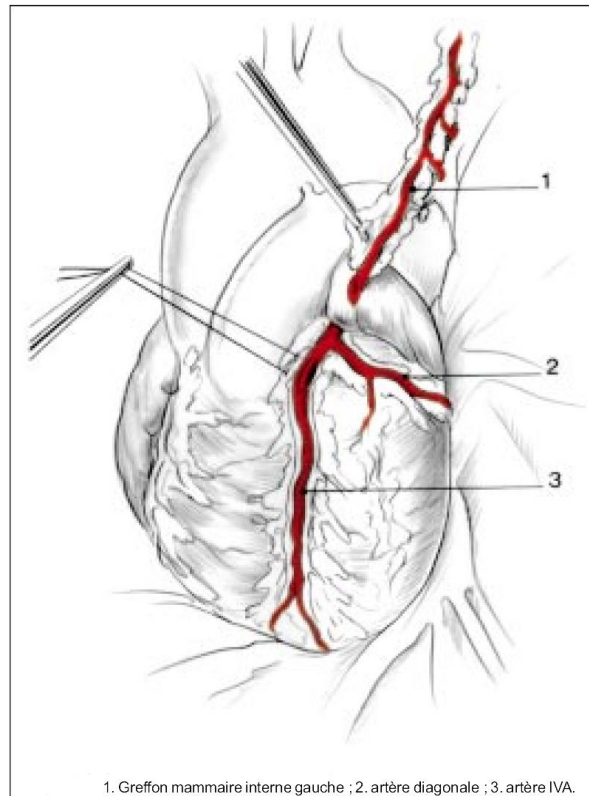


Figure 25. Exposition de l'artère InterVentriculaire Antérieure (IVA) et de ses branches diagonales.

Adapté de Folliguet T, Lebret E, Laborde F, Neveux JY. Chirurgie des lésions acquises des artères coronaires. EMC – Techniques chirurgicales – Thorax 1999:1-24 [Article 42-700-B].

Sa texture plus épaisse et plus consistante permet de la distinguer des veines qui peuvent croiser l'artère en avant ou se trouver parallèle. L'artère est à droite de la veine principale et parallèle. Dans certains cas, l'artère est intramyocardique et invisible. L'artère peut alors être repérée par la palpation si celle-ci est calcifiée, ou peut être mise en évidence à partir de la pointe du cœur. On peut alors ouvrir l'artère et placer un testeur de très petite taille et suivre le trajet jusqu'à une zone pontable. Une fois repérée, le testeur est retiré et l'artériotomie refermée par un surjet fin de Prolène™ 8 × 0. En pratique, une dissection soigneuse du sillon épicaudique situé entre les VG et VD permet le plus souvent de mettre en évidence l'IVA intramyocardique.

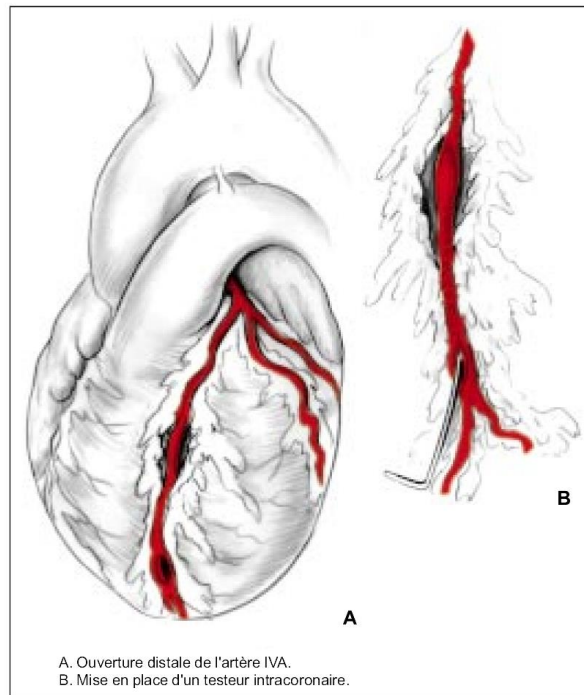


Figure 26. Artère InterVentriculaire Antérieure (IVA).

Adapté de Folliguet T, Le Bret E, Laborde F, Neveux JY. Chirurgie des lésions acquises des artères coronaires. EMC – Techniques chirurgicales – Thorax 1999;1-24 [Article 42-700-B].

Après avoir identifié la zone à ponter, la longueur nécessaire pour le greffon mammaire, de préférence, est appréciée. L'artère mammaire est alors sectionnée, puis ouverte longitudinalement au moyen de ciseaux de Potts sur une longueur supérieure à la taille de l'artériotomie coronaire. Au cours de toute manipulation du greffon artériel, il est important de préserver au maximum l'intégrité du greffon en ne touchant que la graisse périartérielle et jamais l'intima ou l'adventice du vaisseau. Le greffon est ensuite placé à proximité de l'IVA ouverte, de manière à débiter l'anastomose.

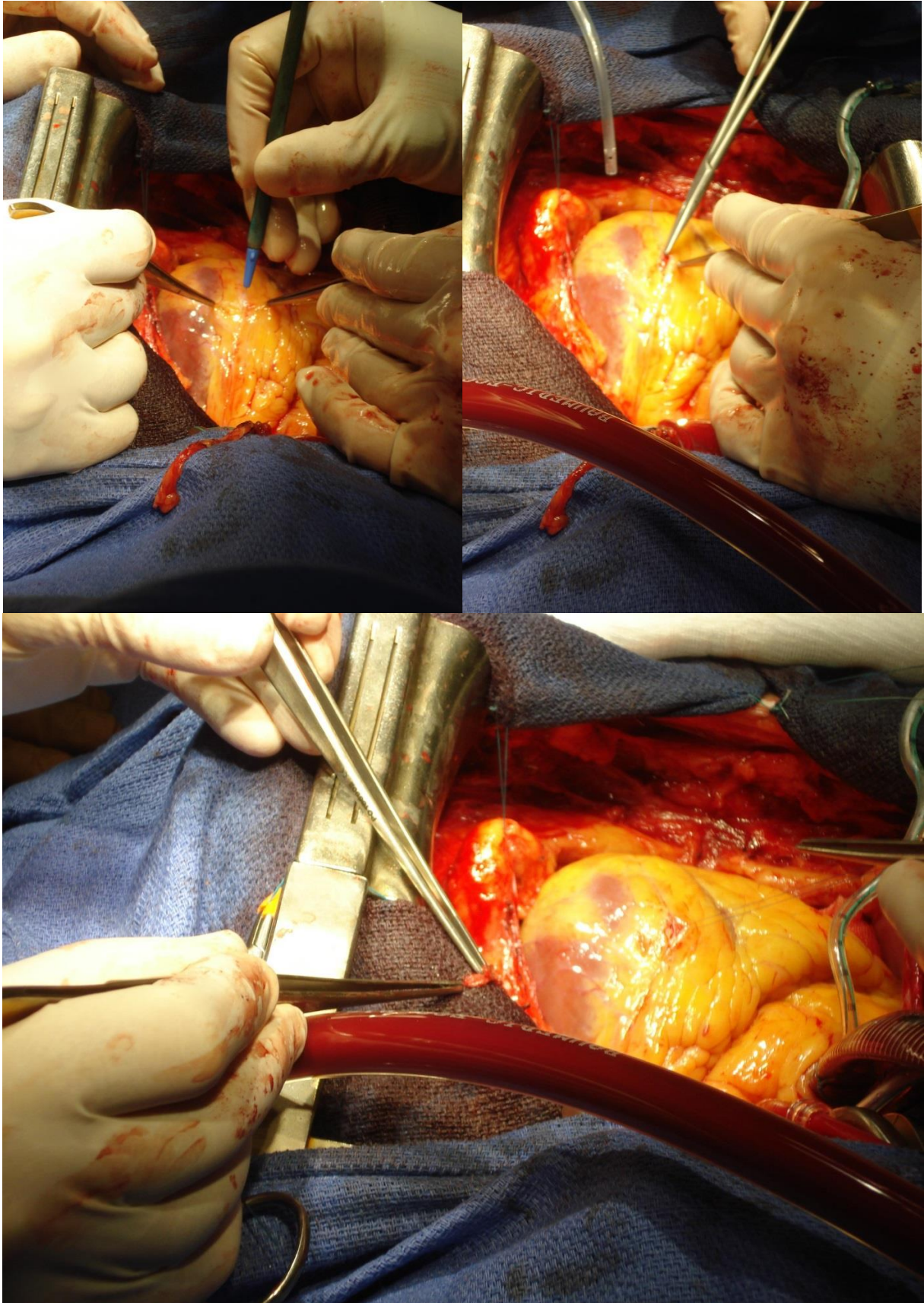


Figure 27. Exposition de l'artère interventriculaire antérieure.

L'anastomose est réalisée le plus souvent à l'aide d'un surjet continu de 8×0 monobrin (7×0 , ou 9×0), en commençant par le talon. L'aiguille passe de dehors en dedans sur la mammaire légèrement décalée par rapport au talon, puis de dedans en dehors sur l'artère IVA, espaçant les points de quelques dizaines de millimètres. Après les cinq à sept passages nécessaires au talon, le greffon est descendu.




Figure 28. Anastomose artère mammaire-interventriculaire antérieure.

Adapté de Folliguet T, Le Bret E, Laborde F, Neveux JY. Chirurgie des lésions acquises des artères coronaires. EMC – Techniques chirurgicales – Thorax 1999:1-24 [Article 42-700-B].

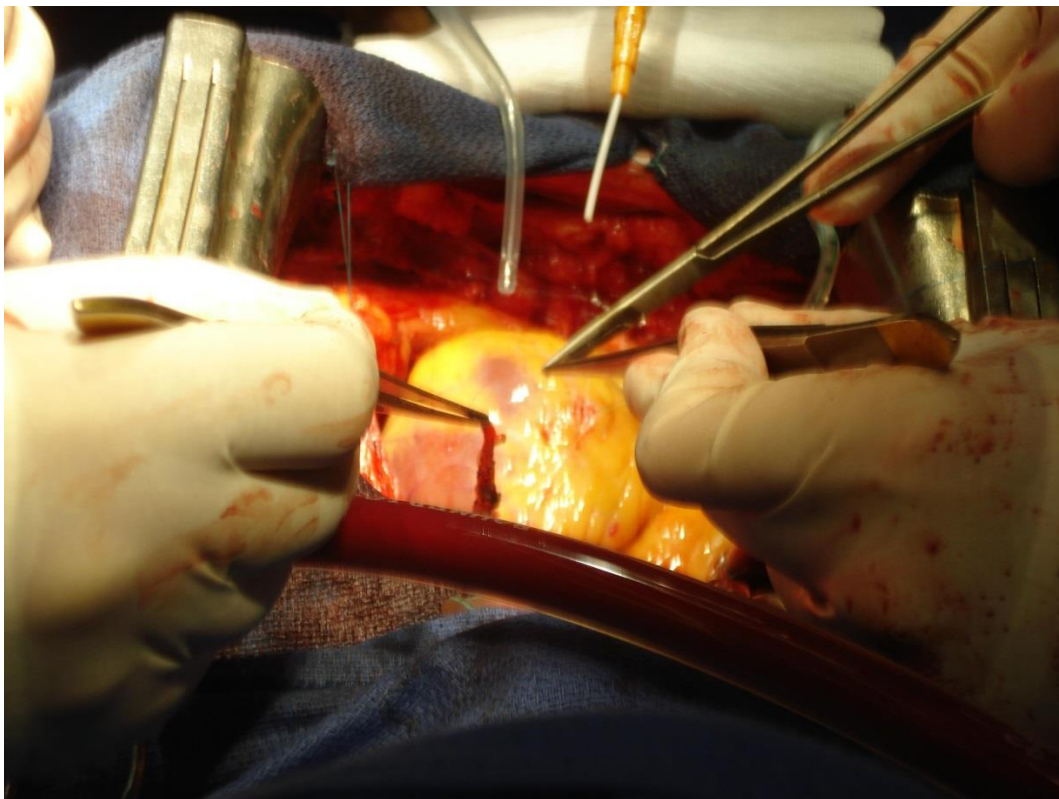
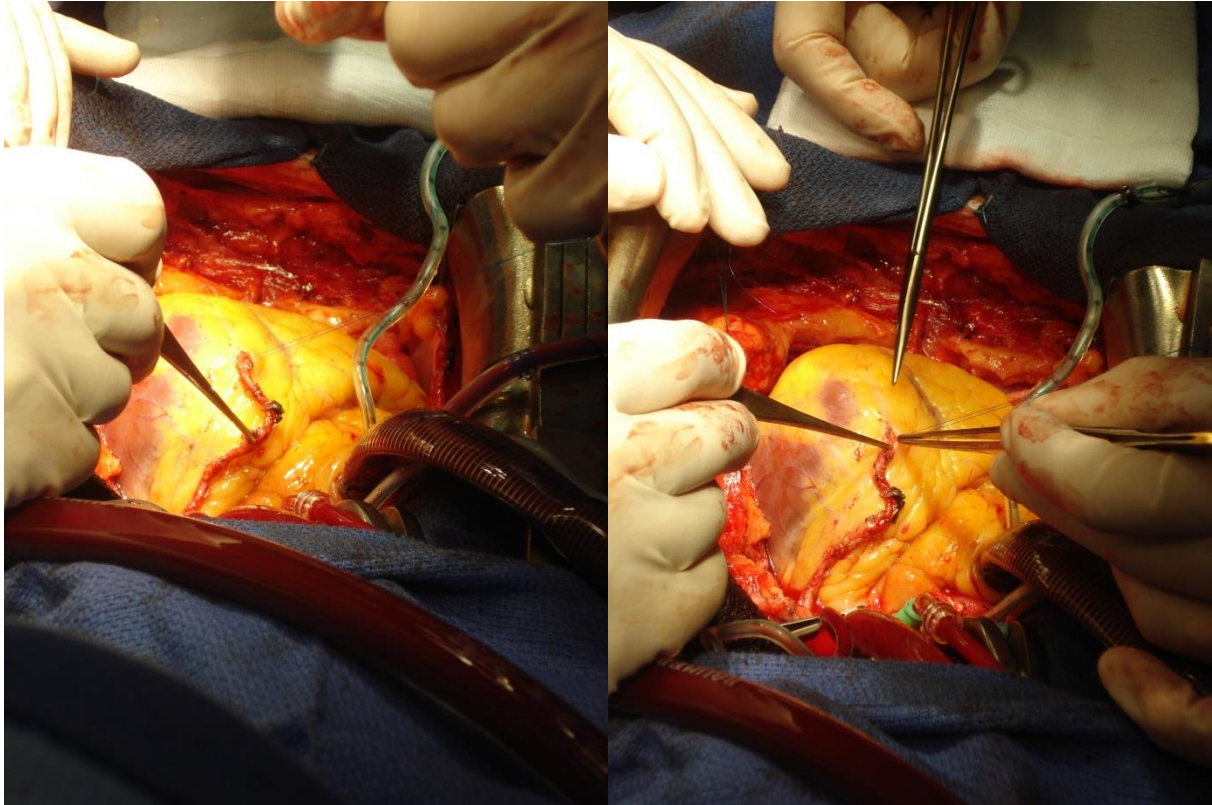


Figure 29. Début de réalisation de l'anastomose artère mammaire interne gauche-interventriculaire antérieure.

Une fois le talon effectué, l'anastomose est descendue en tirant légèrement sur les deux extrémités du surjet tout en effectuant une légère traction sur le greffon mammaire. Il est important ensuite que le fil soit tendu de part et d'autre de manière à éviter les fuites

ultérieures. L'anastomose est continuée en plaçant l'aiguille de dehors en dedans sur le greffon mammaire et dedans-dehors sur la coronaire. Les points entre le talon et la pointe de l'anastomose doivent être très fins sur le greffon et la coronaire, en prenant éventuellement un peu de graisse périartérielle, ce qui permet une meilleure hémostase. L'artère mammaire est recoupée transversalement, si la longueur ne correspond pas à l'anastomose. Les berges de l'artère cependant ne sont pas retaillées, permettant ainsi d'obtenir un arrondi de l'artère mammaire ou anastomose en « tête de cobra ».



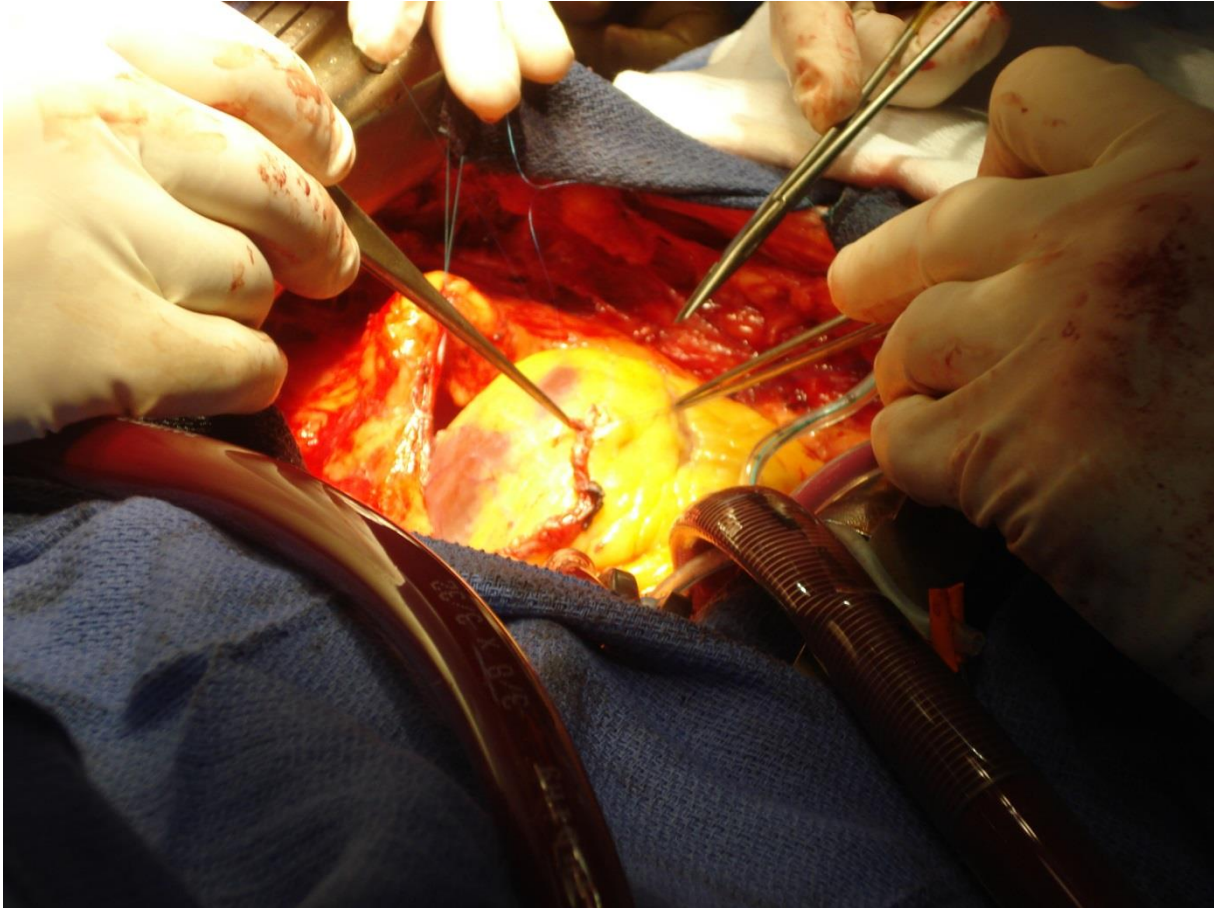


Figure 30. Descente et poursuite de la réalisation de l'anastomose artère mammaire interne gauche-interventriculaire antérieure.




Figure 31. Anastomose artère mammaire-interventriculaire antérieure : anastomose en « tête de cobra ».

Adapté de Folliguet T, Le Bret E, Laborde F, Neveux JY. Chirurgie des lésions acquises des artères coronaires. EMC – Techniques chirurgicales – Thorax 1999;1-24 [Article 42-700-B].

Le greffon n'est déclampé qu'une fois l'ensemble des anastomoses terminées et le surjet noué. On doit alors apercevoir un afflux sanguin remplissant rapidement l'IVA et ses branches. Dans le cas où un doute sur l'anastomose existe, il est recommandé de passer un testeur de 1 mm à 2 mm au travers de la pointe et du talon de l'anastomose avant de terminer le surjet, mais également dans le greffon mammaire de manière rétrograde pour vérifier la perméabilité du greffon et de l'anastomose.

Le greffon veineux saphène reste encore un conduit de choix pour la revascularisation coronaire. La technique d'anastomose est identique à la technique décrite pour le greffon artériel. Avant de nouer le surjet, il est préférable d'injecter doucement du sérum dans le greffon de manière à ouvrir l'anastomose et d'éviter un effet purse-string, qui se voit le plus souvent avec du fil 7×0 lorsque l'on tend le fil de manière trop importante. Cela est moins fréquent avec du fil 8×0 , car il se romprait avant de pouvoir effectuer une plus grande traction.

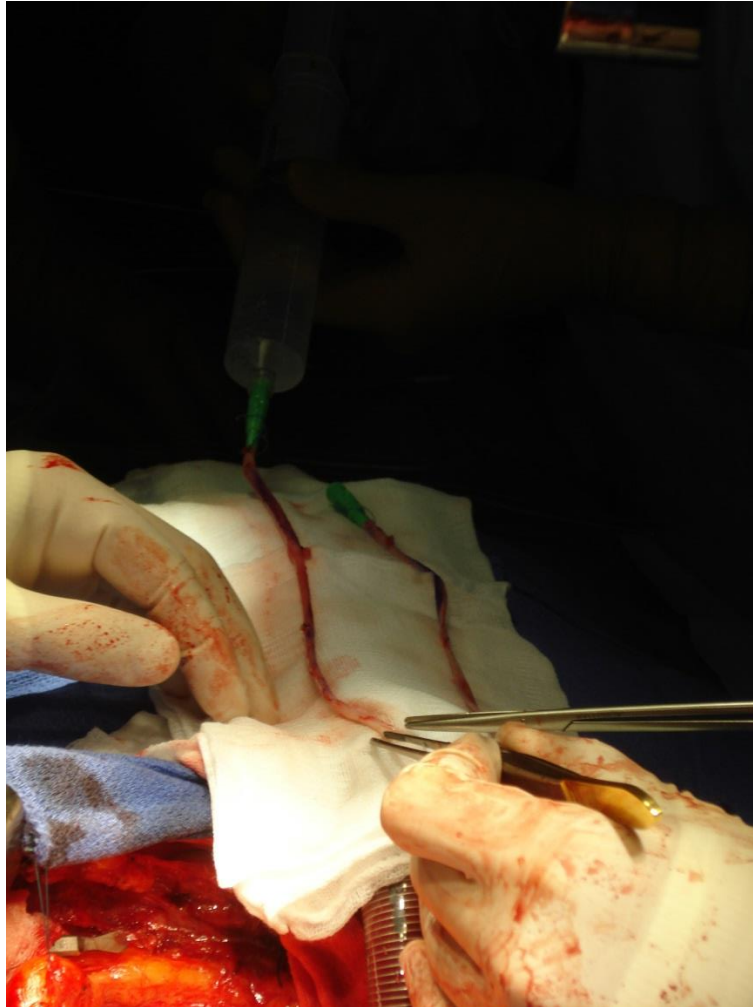


Figure 32. Greffons veineux saphène interne avec injection de sérum hépariné dans leur lumière.

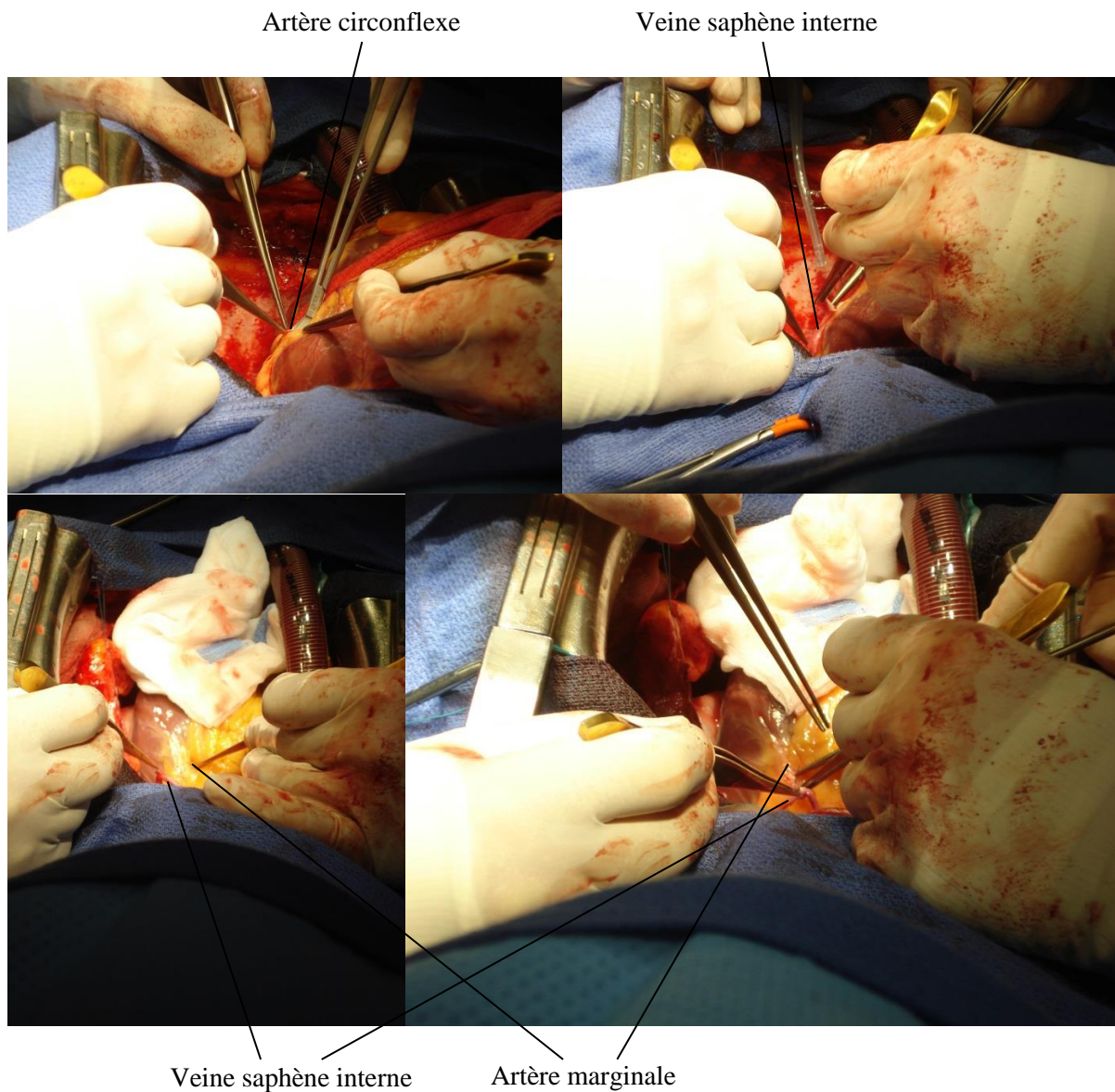


Figure 33. Anastomose veine saphène interne séquentielle artère marginale-artère circonflexe.

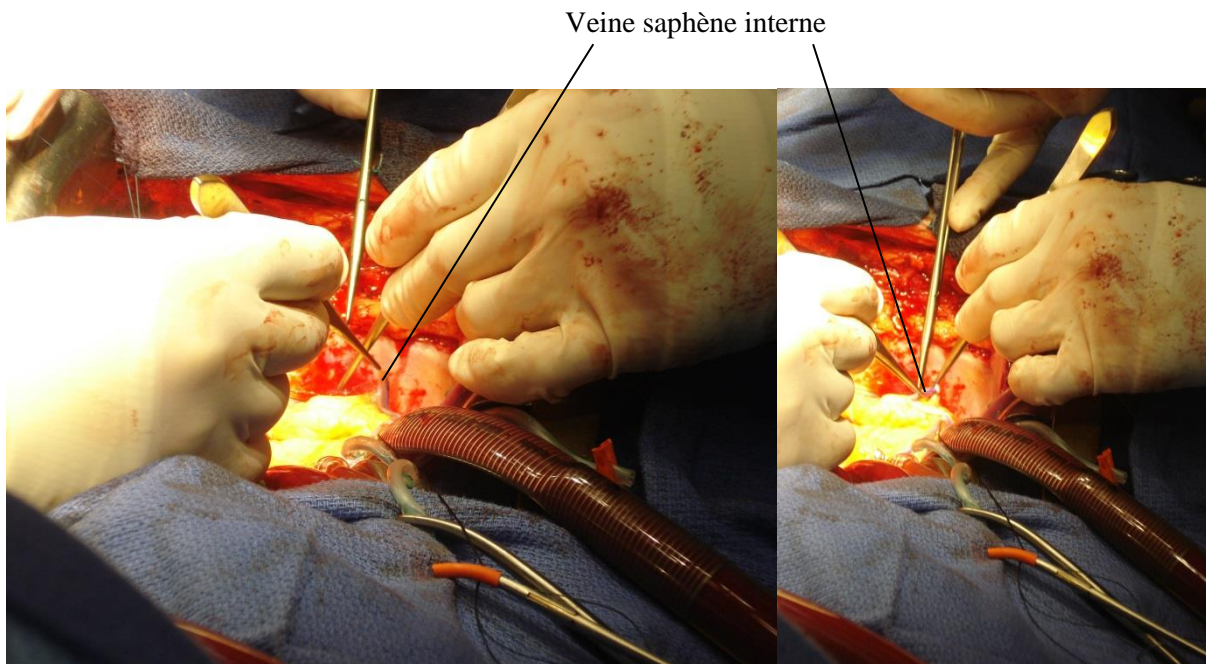


Figure 34. Anastomose veine saphène interne-artère coronaire droite.

L'ordre des anastomoses est fonction du nombre de greffons et de leur localisation. On commence généralement par les anastomoses marginales de l'artère circonflexe pour ensuite procéder aux branches diagonales, puis l'IVA et finir avec l'artère coronaire droite ou ses branches. Cependant, cet ordre peut varier en fonction du type de protection cardioplégique, car certains préfèrent revasculariser d'abord les artères présentant les sténoses les plus serrées de façon à pouvoir injecter rapidement du liquide de cardioplégie.

Les anastomoses proximales sont faites soit après déclampage aortique et sous clampage aortique partiel, soit sous clampage aortique complet. Elles peuvent être réalisées avant le démarrage de la CEC (Circulation ExtraCorporelle) sous clampage aortique partiel. Le clampage aortique partiel permet une réduction du temps de clampage, mais les inconvénients tiennent au risque accru d'embolies calciques et à la plus grande difficulté à réaliser l'anastomose.




Figure 35. Anastomose proximale d'un greffon saphène interne sous clampage aortique partiel.

Adapté de Folliguet T, Lebreton E, Laborde F, Neveux JY. Chirurgie des lésions acquises des artères coronaires. EMC – Techniques chirurgicales – Thorax 1999;1-24 [Article 42-700-B].

Sous clampage aortique total, l'anastomose est plus facilement réalisable, au détriment d'un temps de clampage légèrement augmenté et à la nécessité de placer une décharge gauche. Enfin, les anastomoses proximales réalisées avant le démarrage de la CEC sous clampage aortique partiel permettent aussi de réduire la durée de CEC, mais au détriment d'une augmentation de la postcharge appliquée sur un cœur non revascularisé.

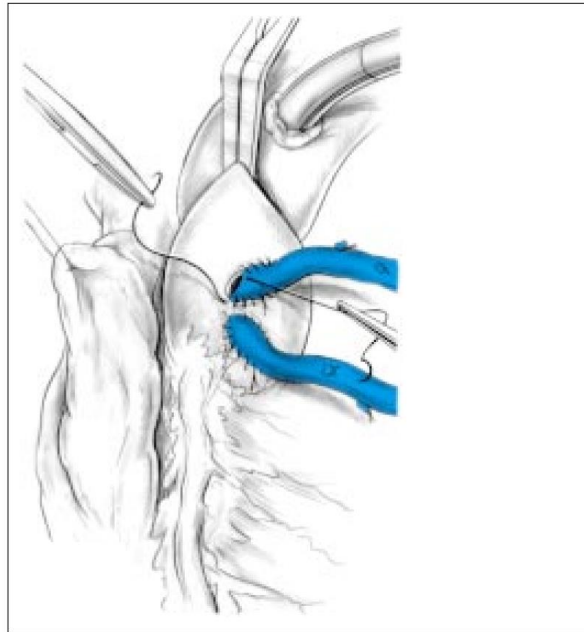
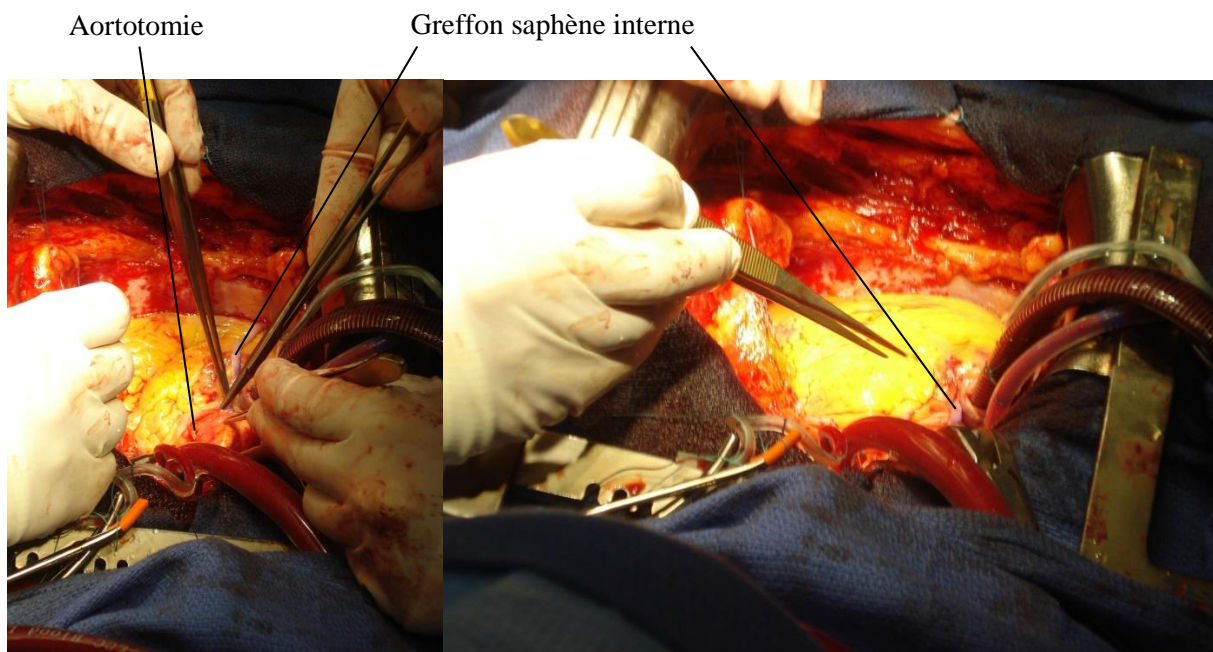


Figure 36. Anastomoses proximales de greffons saphène interne sous clampage aortique complet.

Adapté de Folliguet T, Lebreton E, Laborde F, Neveux JY. Chirurgie des lésions acquises des artères coronaires. EMC – Techniques chirurgicales – Thorax 1999:1-24 [Article 42-700-B].



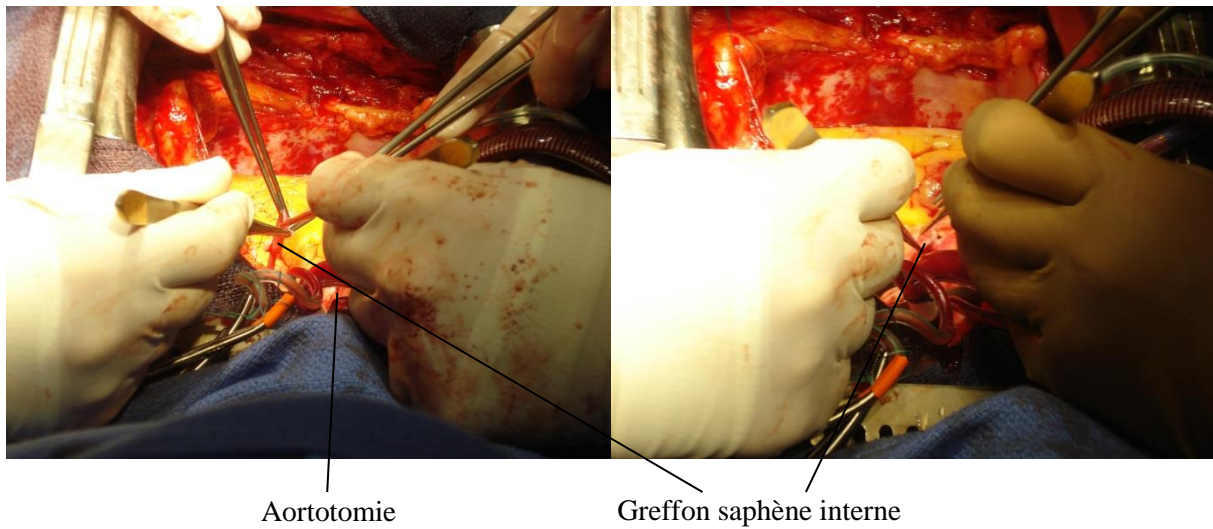


Figure 37. Anastomoses proximales de greffons saphène interne.

Les sites d'anastomoses doivent être repérés avant clampage aortique lorsque l'aorte est encore gonflée, en restant assez haut et sur la partie antérieure ou légèrement latérale de l'aorte ascendante.

L'anastomose doit être réalisée de manière à ressembler à une « tête de cobra » en créant une veinotomie légèrement plus longue que la longueur maximale de l'aortotomie. L'aortotomie est faite grâce à la lame de bistouri 11, puis élargie par un punch de 5 mm [14].

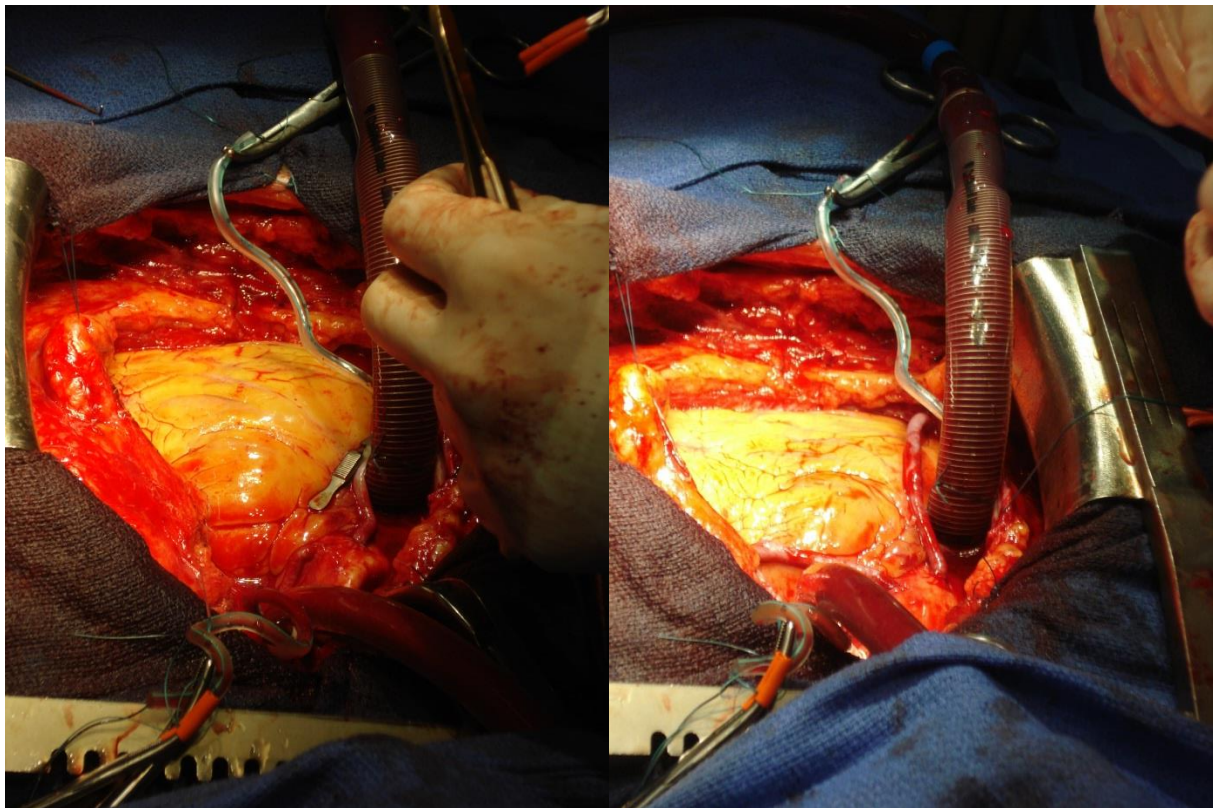


Figure 38. Pontages réalisés : avant et après déclampage des greffons.

Une fois le pontage terminé, le cœur du patient doit être parfaitement purgé de l'air qui s'y trouve. L'aorte toujours clampée, il faut procéder à deux manœuvres concomitantes : la purge aérienne et la résurrection cardiaque. La technique exacte et les séquences de la purge diffèrent beaucoup d'un chirurgien à l'autre et d'une chirurgie à une autre. Toutefois, les grands principes sont les suivants :

- reprendre la ventilation
- remplir le cœur du patient avant le déclampage de l'aorte
- aspirer l'air des cavités cardiaques avant que les battements ne reprennent (au niveau du ventricule gauche et/ou de la racine de l'aorte)
- clamper l'aorte à la reprise des battements cardiaques
- parfaire la purge à cœur battant par une aspiration située dans la racine de l'aorte

Si l'activité cardiaque n'a pas repris spontanément, on réalise un ou plusieurs chocs électriques internes, à des intensités croissantes, jusqu'à la reprise d'une activité électrique auriculoventriculaire. Un bloc auriculoventriculaire impose la mise en place d'électrodes à la surface du massif cardiaque afin de provoquer une stimulation électrique.

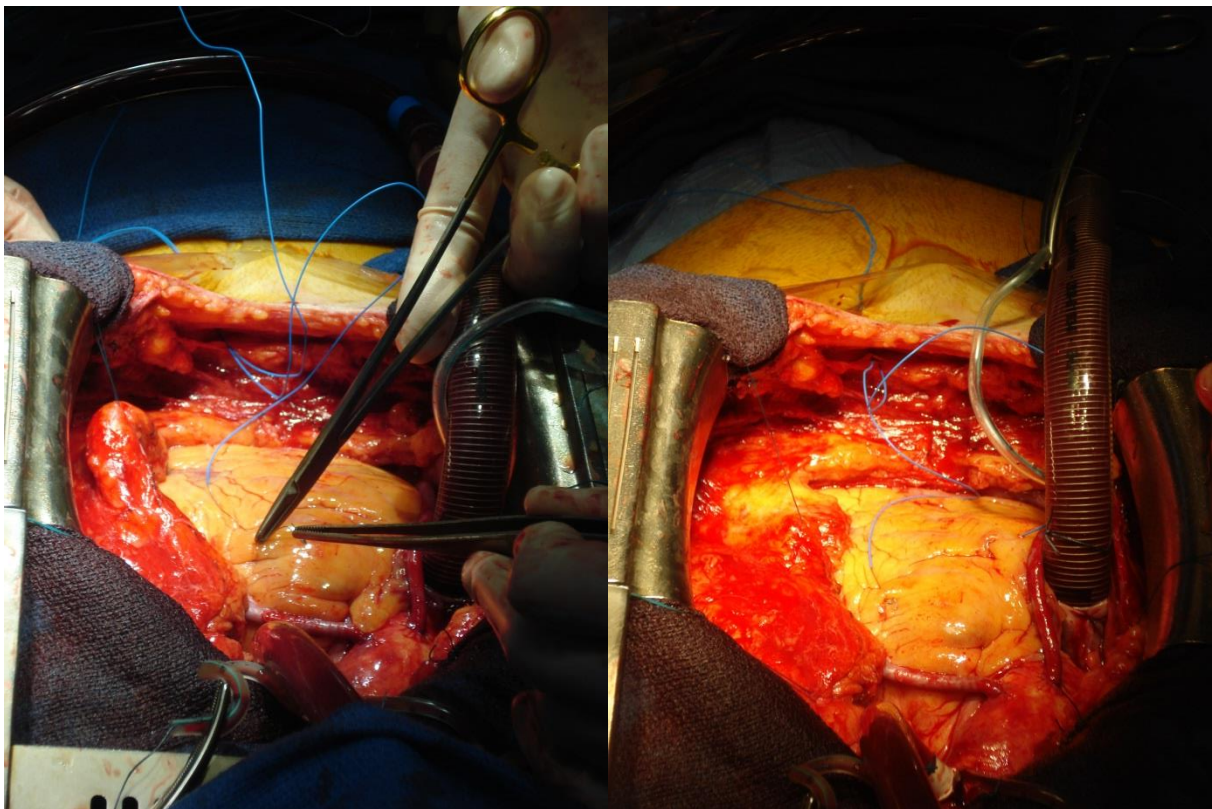


Figure 39. Mise en place d'électrodes (auriculaire et ventriculaire) à la surface du massif cardiaque.

Le chirurgien complète l'hémostase ; le perfusionniste termine le réchauffement du patient et contrôle les gaz du sang (hématocrite, équilibre acidobasique, kaliémie).

Lors de la réduction du retour veineux, la surveillance de la pression artérielle systolique autour de 90-100 mmHg et de la pression de l'oreillette gauche ou PAPO (Pression Artérielle Pulmonaire d'Occlusion) autour de 12 mmHg à 15 mmHg est fondamentale pour le sevrage de la circulation extracorporelle.

L'anesthésiste prépare la réanimation à suivre, mais aussi la protamine injectée à l'issue de la circulation extracorporelle pour neutraliser l'héparine circulante. Enfin, il doit être prêt à remplir le patient en cas de saignement important lors de la décanulation des gros vaisseaux.

L'arrêt de la circulation extracorporelle est donc réalisé après décision collégiale, où chacun a donné son accord, afin que la reprise complète de l'activité cardiaque s'établisse dans les meilleures conditions [15].

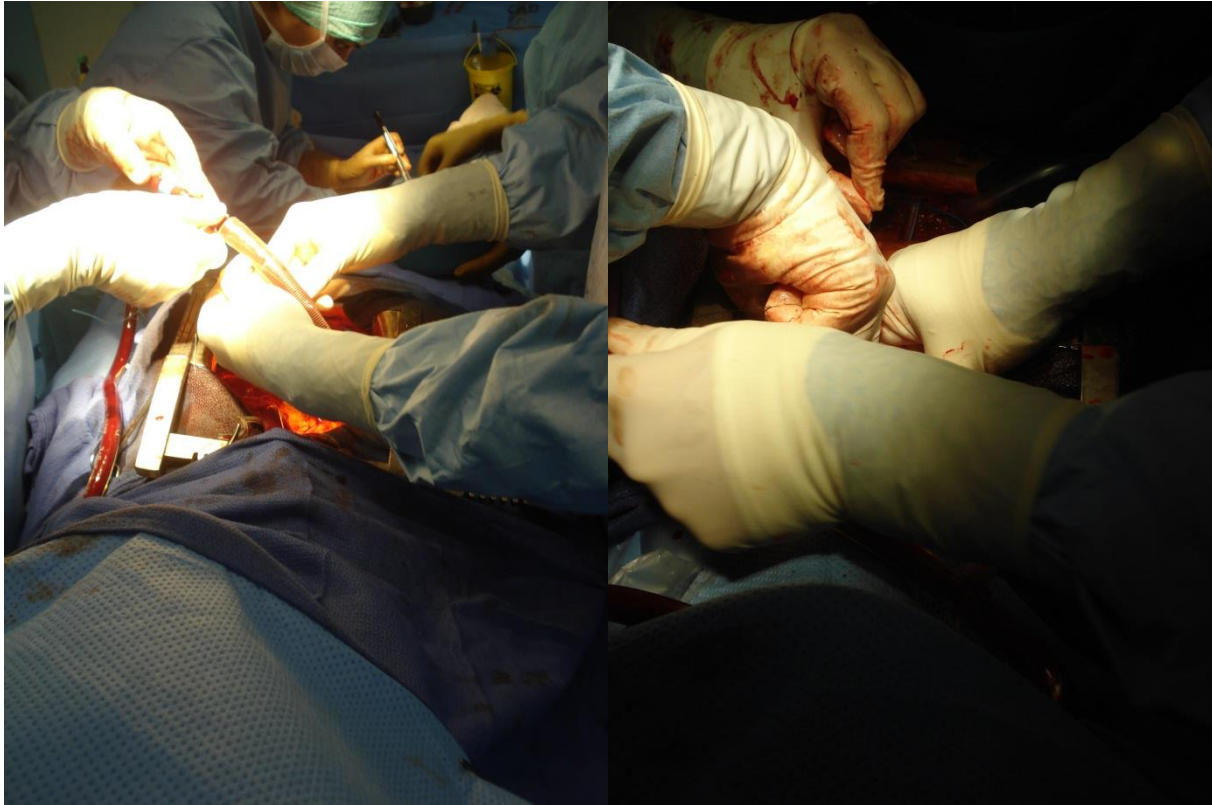

Figure 40. Décanulations atriocave puis aortique et serrage concomitant de la bourse respective.

On réalise la fermeture du péricarde, et place les drains péricardique et rétrosternal, ainsi qu'un ou deux drains pleuraux si les cavités pleurales ont dû être ouvertes.

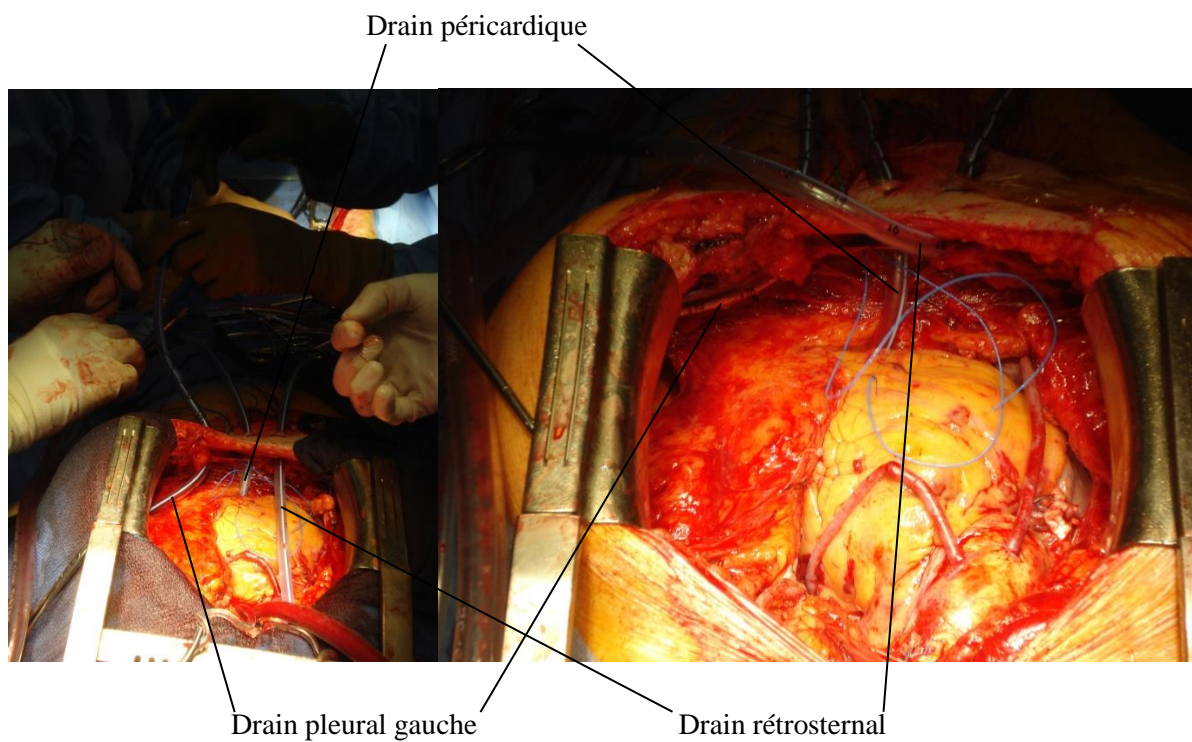


Figure 41. Mise en place des drains.

On referme ensuite la sternotomie médiane au moyen de fils d'acier.

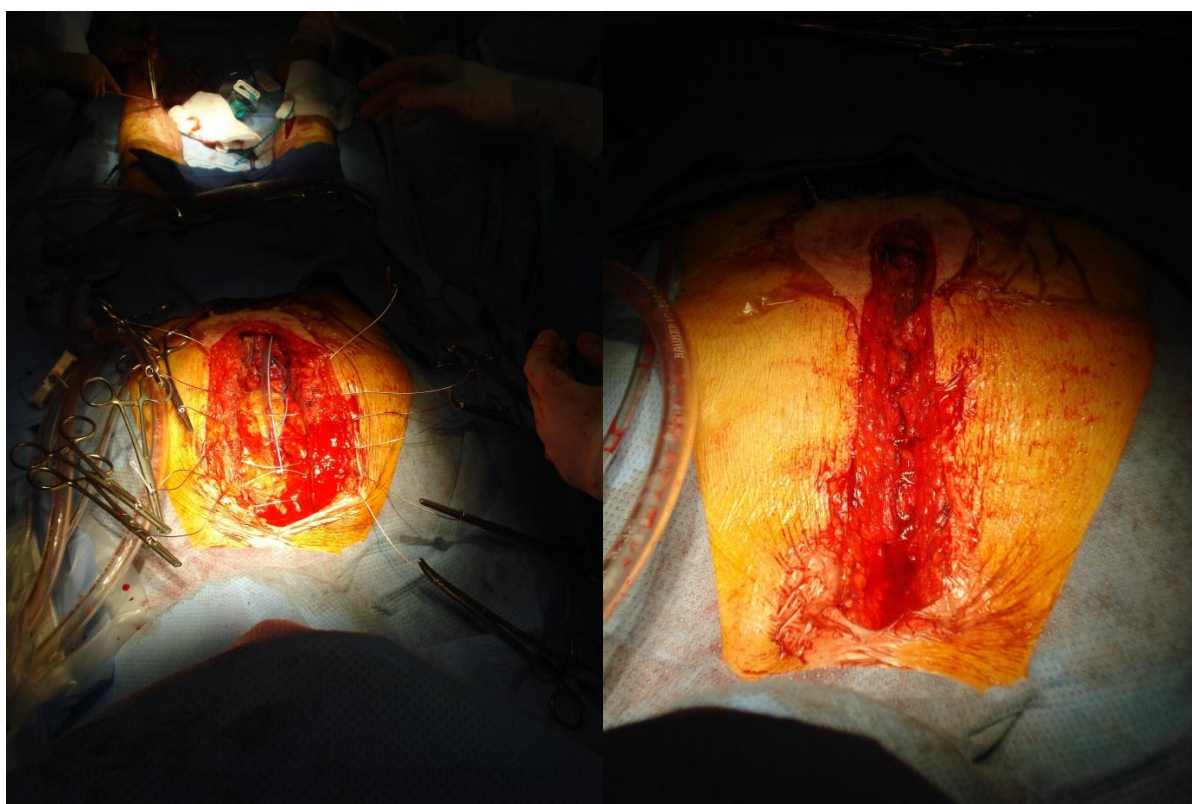


Figure 42. Fermeture de la sternotomie médiane au fil d'acier.

La fermeture des parties molles est réalisée en deux plans sous-cutanés avec du fil résorbable, avec surjet intradermique sur la peau.

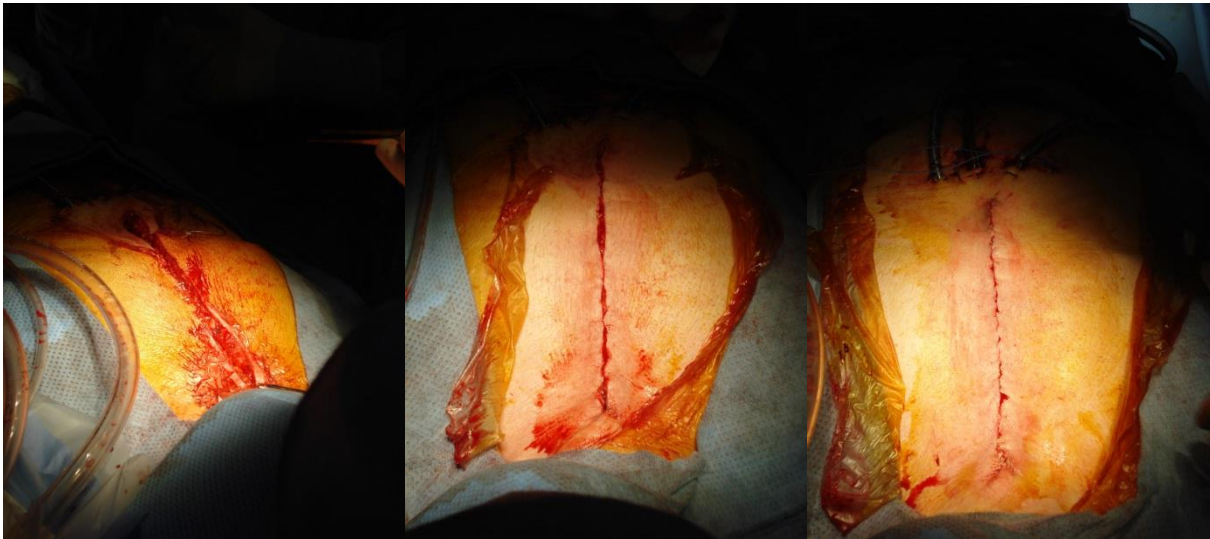


Figure 43. Fermeture des parties molles du thorax.

IV.1.1.2-Pontage aorto-coronarien avec MECC.

La circulation extracorporelle classique peut être remplacée par une MECC (Minimal Extra-Corporeal Circulation).

Les objectifs de la MECC sont de réduire le volume d'amorçage et le contact air-sang. Elle doit également permettre une amélioration de la conduite de circulation extracorporelle, une diminution de la réponse inflammatoire et une maîtrise de la qualité du sang (hémodilution).

Le matériel nécessaire comprend une ligne artérielle et veineuse de longueur réduite, une pompe centrifuge et un oxygénateur.

On peut rajouter, pour certains, un réservoir de cardiectomie, des filtres artériels et/ou veineux et un drainage par vide contrôlé. Mais ces rajouts sécuritaires font perdre tout bénéfice et l'éloignent de ses objectifs initiaux (priming passant de 600 mL à 1000 mL).

Le circuit clos est positionné le plus près possible du patient (au niveau de la tête).

La canulation veineuse dans l'oreillette droite doit se faire de façon étanche. Le raccordement de la ligne veineuse, comme la ligne artérielle, doit se faire en vérifiant l'absence de bulles.

Le débit de pompe centrifuge étant fonction de la précharge, le drainage veineux doit être parfait. Une hypovolémie doit être corrigée avant le départ en circulation extracorporelle.

En cas de prise d'air sur la ligne veineuse, le filtre veineux peut l'aspirer dans le réservoir de cardiectomie de façon automatique (asservissement avec un détecteur de bulles). Cela évite le désamorçage et surtout la création de multiples microbulles par la pompe centrifuge.

Le sevrage est obtenu par arrêt progressif de la pompe, mais nécessite un clampage veineux pour éviter un retour veineux rétrograde [15].

IV.1.1.3-Pontage aorto-coronarien à cœur battant.

Une sternotomie médiane standard est utilisée pour l'exposition. Une fois qu'une ou que les deux artères mammaires ont été prélevées, le péricarde est ouvert sur la ligne médiane. Le T de l'incision est récliné vers l'apex, le long du diaphragme, pour ne pas gêner la luxation du cœur. Le T est alors étendu à droite, sans ouvrir la plèvre droite, pour créer un espace de travail suffisant. L'extrémité distale d'une ou des deux artères mammaires est coupée en premier en suspendant le côté gauche du péricarde. Le côté droit du péricarde est suspendu et son côté gauche est relâché si à droite doit être pontée l'artère coronaire droite au niveau de sa portion proximale.

L'exposition de l'IVA est accomplie en réalisant une ligne horizontale de sutures de soie discontinue le long du côté gauche du péricarde, aussi bas que possible sans toucher le cœur. Cette manœuvre seule devrait exposer l'IVA et les vaisseaux diagonaux dans virtuellement tous les cas. Quand la visualisation des diagonales est insuffisante, la luxation du cœur est effectuée en premier. Les anastomoses sur la diagonale sont réalisées en premier quand on souhaite ponter l'IVA avec une artère mammaire interne. Dans tous les autres cas, l'IVA est pontée en premier.

Le stabilisateur par aspiration est alors fixé à l'écarteur sternal dans la position droite plus basse. Avec le stabilisateur clampé dans cette position, ses bras seront orientés dans la direction opposée au flux dans l'IVA. Ceci offre une voie d'abord sans obstacle pour le greffon vers la cible de l'anastomose.

Les bras malléables du dispositif sont disposés pour permettre une stabilisation optimale de l'IVA tout en requérant moins d'aspiration et générant moins de pression sur la surface cardiaque. La position du stabilisateur est modifiée en élargissant l'espace entre les bras, en les tournant ou en les inclinant. Les cavités peuvent être occluses avec de la cire pour éviter l'aspiration en haut des branches collatérales. Le vaisseau coronaire est alors disséqué et exploré. L'utilisation des sutures à traction éversante expose et stabilise davantage le vaisseau cible.

On inspecte la région anastomotique comme à l'habitude et on évalue le diamètre interne de l'artère de façon à ce qu'une taille de shunt appropriée soit choisie. Une attention particulière est donnée à la sténose d'amont et aux branches collatérales. Ceci permettra de déterminer dans quelle direction l'extrémité la plus longue du shunt sera orientée, afin d'éviter d'obstruer une branche collatérale ou de créer une perfusion sélective. Si nécessaire, la plus longue extrémité est dirigée vers un vaisseau tortueux pour le redresser et y assurer un débit correct.

Un fil de Prolène™ 4 × 0 monté sur une aiguille droite avec un garrot lâche sont placés autour de l'artère coronaire proche de la zone à anastomoser. Si l'artère coronaire présente un trajet intramural ou intraseptal, le risque de blesser le vaisseau augmente et cette suture n'est alors pas réalisée.

Le vaisseau est incisé normalement à l'aide d'un set complet de ciseaux d'artériotomie permettant tout type d'angulation. Le garrot est alors serré doucement pour permettre

d'obtenir un lit d'aval libre au moment où on place le shunt. La plus longue extrémité de celui-ci est insérée en premier alors que son extrémité la plus courte est insérée selon la méthode du « cou d'oie ». Une fois l'extrémité proximale du shunt en place, le garrot est desserré et retiré. La zone de perfusion coronaire distale est alors évaluée pour ce qui est de sa couleur et de sa contractilité.

Un shunt n'est pas une garantie de perfusion suffisante. En ce sens, l'anesthésiste devra monitorer de manière rapprochée les marqueurs d'ischémie et effectuer les corrections nécessaires en augmentant les volumes, administrant des vasoconstricteurs sélectifs ou des drogues vasodilatatrices. Si des modifications en faveur d'une ischémie apparaissent, le chirurgien est obligé de réinspecter la taille et le trajet du shunt sélectionné.

L'anastomose est réalisée en plaçant en premier un point de suture amortisseur au niveau du talon du greffon et en le rapprochant ensuite immédiatement du vaisseau. L'anastomose est complétée avec le greffon sur l'IVA. Il est admis que le greffon ne doit pas être parachuté puisqu'il pourrait s'avérer difficile par la suite de ponter une marginale occluse où il y aurait alors peu de place pour manœuvrer. Par souci d'entraînement, d'organisation et de vitesse, toutes les anastomoses devraient être réalisées selon le même mode opératoire [16].

IV.1.2-Avantages et inconvénients.

Le pontage aorto-coronarien avec circulation extracorporelle représente donc le procédé opératoire de référence pour la chirurgie de revascularisation coronaire. Il permet de réaliser le pontage de ou des artères coronaires sténosées, mais peut s'associer à des complications découlant directement de la technique chirurgicale elle-même.

La plupart du temps, les suites opératoires immédiates sont parfaitement simples, le réveil est souvent possible dès la sixième ou huitième heure postopératoire, parfois même sur table avec les méthodes dites de fast-track [14].

Si la sternotomie médiane, introduite par Julian en 1957, est la voie d'abord d'élection pour la chirurgie de l'espace médiastinal antérieur et moyen, elle représente déjà une première cause de complications. Elles sont heureusement peu fréquentes, estimées entre 0,3 % et 5 % des sternotomies, mais graves car ces complications conduisent au décès dans 14 % à 47 % des cas [17].

Les complications de la sternotomie médianes sont de trois ordres :

- les complications hémorragiques
- les désunions sternales
- les complications infectieuses

Les complications hémorragiques sont fréquentes et peuvent devenir gravissimes et rapidement incontrôlables.

L'hémorragie peut provenir des plans périostés qui sont hypervascularisés par une importante circulation collatérale liée à la pathologie sous-jacente (cardiopathie cyanogène). L'hémostase provisoire peut être obtenue partiellement en plaçant de grandes compresses dans l'espace rétrosternal pendant le temps de l'électrocoagulation soignée de toute la section périostée.

Les complications hémorragiques peuvent être le fait des plaies vasculaires ou cardiaques lors des sternotomies itératives. Les éléments les plus souvent atteints sont : les veines brachio-céphaliques qui sont adhérentes à la face postérieure du manubrium et sont déchirées lors de l'écartement intempestif du sternum et les cavités cardiaques droites qui peuvent être ouvertes avec la section de l'os, surtout lorsque le péricarde a été laissé ouvert lors de la première sternotomie. La hantise de telles complications impose donc d'assurer de multiples précautions lors des sternotomies itératives. La section de l'os doit alors se faire avec des précautions extrêmes, en respectant la table postérieure qui n'est ouverte qu'en dernier : l'écartement du sternum est alors assuré par l'introduction de la palette d'un écarteur de Farabeuf que l'on fait tourner dans le plan horizontal pour amener une ouverture progressive. La dissection des adhérences doit se faire prudemment et en restant constamment en contact avec la paroi postérieure du sternum.

Les désunions sternales sont le plus souvent dues à l'infection. Les autres facteurs favorisants sont nombreux :

- l'existence d'un bas débit cardiaque péri-opératoire
- le massage cardiaque externe
- l'ostéoporose, le mauvais état général du malade
- les réinterventions précoces pour complications hémorragiques
- la ventilation assistée prolongée

On distingue deux types de désunion sternale :

- la désunion partielle ou simple mobilité sternale, survenant souvent dès les premiers jours postopératoires, ce type de désunion est souvent bien toléré, si elle reste isolée (sans complication infectieuse ou hémorragique associée), il convient de s'abstenir de tout geste hâtif, car secondairement l'évolution peut se faire vers une pseudarthrose peu mobile et parfaitement tolérable
- la désunion complète, elle survient habituellement dès les premiers jours postopératoires et est souvent provoquée par des efforts de toux violente, la reprise sous anesthésie générale pour re fixation chirurgicale s'impose dans tous les cas : on observe alors des lésions de cisaillement de l'os par les fils d'acier, les nouveaux points de suture sternale doivent être passés plus largement, en extra-osseux

Pour ce qui est des complications infectieuses, selon le degré d'extension et donc de gravité de l'infection, on peut distinguer :

- la suppuration pariétale
- l'ostéochondrite sternale
- la médiastinite antérieure aiguë

La suppuration pariétale est localisée et limitée aux plans sous-cutanés, n'intéressant pas l'os sternal. Elle se présente habituellement sous la forme d'un abcès au niveau de la cicatrice opératoire et impose la mise à plat chirurgicale, et ce en urgence pour éviter l'extension des processus infectieux vers les plans plus profonds.

S'associant habituellement à une suppuration sous-cutanée, l'ostéochondrite sternale réalise une infection ostéochondrale localisée, souvent d'évolution subaiguë. Elle peut survenir soit sur la présence d'un corps étranger (fils de suture sternale), soit dans l'évolution d'une médiastinite décapitée par les antibiotiques. Son traitement repose sur l'excision complète des tissus infectés et sur l'ablation des corps étrangers et des séquestres osseux éventuels. La plaie opératoire est ensuite pansée à plat. Dans les formes à évolution

chronique, après reprise pour excision large des tissus infectés, une myoplastie de recouvrement à l'aide du muscle grand pectoral ou du muscle grand droit peut permettre d'accélérer la guérison locale.

De fréquence variable selon les services de chirurgie et selon le type d'intervention sous-jacente (1 % à 2,5 %) la médiastinite antérieure réalise une infection loco-régionale souvent bruyante avec désunion sternale et syndrome septicémique. Le traitement repose sur la mise à plat chirurgicale, réalisant un large débridement sternal et tissulaire. Deux attitudes thérapeutiques sont possibles :

- la mise à plat, elle est suivie de pansements à plat, le thorax étant laissé ouvert, les pansements sont assurés au rythme de 3 fois par jour jusqu'à la guérison de la plaie sternale, à chaque pansement, on prend soin de bien enlever tous les dépôts fibreux et des tissus nécrosés et de pratiquer une bonne irrigation de la plaie sternale à l'aide d'une solution bactéricide (solution de povidone-iodine à 10 % par exemple), dès l'obtention des résultats bactériologiques, un traitement antibiotique adapté au germe est institué par voie générale
- la mise en place d'un système d'irrigation-drainage après fermeture étanche de la plaie opératoire, comprenant deux temps, la fermeture étanche de la peau sur un système d'irrigation-drainage, puis la reprise chirurgicale pour excision complémentaire des tissus nécrotiques

Les deux méthodes de traitement des médiastinites antérieures aiguës sont toujours régulièrement utilisées. Le choix de l'une ou de l'autre méthode dépend le plus souvent essentiellement de l'expérience et des préférences de chaque équipe chirurgicale et de réanimation [18].

La circulation extracorporelle, elle-même, peut être aussi à l'origine de nombreuses complications.

Ainsi, ses conséquences neurologiques restent, malgré les progrès récents, une cause majeure de morbidité. Les complications neurologiques sont des lésions vasculaires cérébrales transitoires ou constituées (10 % des cas), ou correspondent aux perturbations neuropsychologiques sans lésions focales, ou des crises comitiales (53 % des cas). Ces complications ne sont pas seulement dues à la circulation extracorporelle mais également au clampage total et partiel de l'aorte. Les facteurs de risque liés au terrain sont à rechercher car ils modifient les techniques chirurgicales. Cela nécessite de s'enquérir de la présence de sténoses carotidiennes, de plaques d'athérome, d'une insuffisance rénale ou d'un angor instable. L'hypothermie pourrait avoir un rôle protecteur chez les patients à risque. D'autres facteurs, comme la prévention de l'hypoperfusion, les circulations extracorporelles « tièdes », le réchauffement lent, la prévention et la correction de l'anémie, ne doivent pas être négligés car ils sont faciles à respecter.

La circulation extracorporelle induit certains effets délétères transitoires dans le système respiratoire. En phase postopératoire, il apparaît un syndrome pulmonaire restrictif aigu. Cela se traduit par une diminution de 30 % de la compliance pulmonaire ainsi qu'une diminution de la capacité vitale pendant 4 jours.

Ce syndrome est provoqué par l'apparition d'un œdème pulmonaire interstitiel. D'autres facteurs y participent, comme l'anesthésie générale, l'incision sternale, l'atteinte du nerf phrénique et un épanchement pleural.

L'oxygénateur et les autres matériaux non biologiques entraînent une réaction pulmonaire inflammatoire en activant le complément. Il y a ensuite une activation et une séquestration des neutrophiles qui, en sécrétant les cytokines, lèsent les cellules endothéliales.

L'insuffisance rénale aiguë reste, après une circulation extracorporelle, de haute gravité (0,8 % à 2,2 %), avec une mortalité de 50 % à 63 %. Les facteurs significatifs favorisant celle-ci sont une insuffisance rénale préexistante, le diabète, l'âge et surtout l'instabilité hémodynamique (basse pression et/ou débit). Le débit rénal est maintenu grâce à une régulation des résistances vasculaires, sachant que la diurèse n'est pas le reflet de la perfusion tissulaire rénale. Les efforts doivent donc porter sur la prévention.

La circulation extracorporelle est susceptible de retentir sur la circulation hépatosplanchnique par diminution de l'apport en oxygène. Comme pour le cœur et le cerveau, la capacité d'extraction en oxygène est très élevée. Lors d'une diminution du débit, il est, de ces trois organes, le premier sacrifié, avec une hypoperfusion de la muqueuse intestinale. De plus, une canulation veineuse importante et un bon retour sur la veine cave inférieure sont impératifs pour une bonne perfusion hépatosplanchnique.

Suite aux travaux sur l'hémodialyse de Chenoweth, différents auteurs, au début des années 1980, ont recherché un lien entre les phénomènes cliniques observés après une circulation extracorporelle (post perfusion syndrome) et une inflammation biologique.

Le contact entre le sang et les surfaces non endothélialisées du circuit de circulation extracorporelle conduit à de multiples réactions humorales et cellulaires.

Le Syndrome de Réponse Inflammatoire Systémique (SRIS) est fréquent. Autrefois ainsi nommé syndrome postperfusion, il se caractérise par l'association, au décours d'une chirurgie cardiaque, d'au moins deux des éléments suivants :

- température corporelle supérieure à 38 °C ou inférieure à 36 °C
- fréquence cardiaque supérieure à 90 battements/min
- fréquence respiratoire supérieure à 20 cycles/min ou PCO₂ inférieure à 32 mmHg
- hyperleucocytose supérieure à 12 000 Globules Blancs (GB)/mm³ ou leucopénie inférieure à 4 000 GB/mm³

Les conséquences hémodynamiques sont l'augmentation du débit cardiaque et la diminution des résistances vasculaires systémiques.

Mais de ce syndrome retrouvé chez 10 % à 30 % des patients, un faible nombre (moins de 2 %) développe une défaillance multiorganes souvent létale. Les organes cibles sujets à des dysfonctions sévères sont nombreux car il s'agit d'une agression systémique. Ainsi, on peut observer une dysfonction hématologique, une atteinte neurologique, une insuffisance rénale, une défaillance respiratoire, une défaillance cardiaque et une atteinte hépatosplanchnique.

L'atteinte pulmonaire est une localisation redoutée car elle prolonge la ventilation artificielle, souvent responsable d'infections nosocomiales. L'atélectasie, les lésions d'ischémie-reperfusion et la séquestration leucocytaire pulmonaire sont responsables de lésions parenchymateuses dans 12 % des cas, et surtout d'une augmentation importante de la morbidité postopératoire. Sa survenue est actuellement imprévisible.

L'atteinte neurologique est elle aussi très fréquente. Dans une large série, il est noté 30 % d'altérations des fonctions cognitives. Toutefois, il faut noter que la survenue d'accidents ischémiques constitués a profondément diminué cette dernière décennie, avec l'utilisation d'un filtre artériel systématique, et surtout par la meilleure prise en charge diagnostique et thérapeutique des patients polyvasculaires.

L'insuffisance rénale a une incidence très variable selon les séries, de 5 % à 31 %. Si elle est souvent fonctionnelle, un recours à la dialyse est nécessaire chez 1 % à 5 % des patients.

L'atteinte hépatosplanchnique est une complication gravissime. Heureusement rare, 1 % à 2 % des cas, elle est expliquée entre autres par l'hypotension splanchnique provoquée par les médiateurs de l'inflammation. Augmentant la perméabilité capillaire, on note une augmentation de la libération d'endotoxines, et donc une aggravation des phénomènes inflammatoires. La compréhension récente de ce mécanisme a permis une nouvelle approche dans le traitement des défaillances multiviscérales postcirculation extracorporelle.

Ainsi, on peut penser que le SRIS correspond à une réponse à l'activation du complément pendant la circulation extracorporelle, et à la libération de radicaux libres pendant la reperfusion. Les conséquences sont mineures lorsqu'il est rapidement résolutif. En revanche, le syndrome de dysfonction polyviscérale témoigne de la persistance d'une endotoxémie ou d'une inadéquation entre le transport et la consommation en oxygène au niveau régional, aggravant les lésions d'ischémie-reperfusion par une souffrance cellulaire chronique. On peut donc saisir l'enjeu de la biocompatibilité, et également de tout ce qui peut améliorer la conduite de la circulation extracorporelle [15].

On retrouve à côté de ces complications consécutives à la technique chirurgicale utilisée, des complications plus générales découlant de l'intervention elle-même.

Les complications hémorragiques ne sont pas exceptionnelles après chirurgie coronaire. L'hémostase post-opératoire est en effet fonction de trois facteurs qui, s'ils ne sont pas réunis, entraînent des saignements importants :

- l'hémostase chirurgicale
- le contrôle de la pression artérielle
- l'hémostase biologique

L'incidence de la tamponnade va de 0,5 % à 5 % après chirurgie cardiaque. Elle peut s'observer précocement chez un patient ayant un saignement important, ou secondairement après plusieurs jours.

Le tableau est marqué par une dégradation brutale de l'hémodynamique pouvant conduire à l'arrêt circulatoire. Les signes droits peuvent manquer si le malade est hypovolémique, le pouls paradoxal est très inconstant et si l'hémodynamique l'autorise, l'échocardiographie permettra le diagnostic.

Le drainage chirurgical est le seul traitement à envisager, éventuellement au lit du patient en cas d'urgence. En dehors de l'extrême urgence, le traitement symptomatique associera remplissage et vasopresseur avant l'induction de l'anesthésie. Celle-ci pouvant être très mal tolérée, le chirurgien sera en salle dès l'arrivée du patient.

En dehors des vraies tamponnades qui restent des complications graves mais heureusement rares, de nombreux épanchements peuvent être découverts en post-opératoire précoce ou tardif. L'indication d'une reprise sera fonction du retentissement hémodynamique, de l'existence d'une modification des flux intracardiaques, de l'existence de compression sur telle ou telle cavité et de l'évolutivité de l'épanchement.

Les crises d'hypertension après chirurgie coronaire sont fréquentes, l'hypothèse d'une augmentation de l'activité sympathique intrinsèque avec des taux élevés de cathécholamine circulante est la plus évoquée. Ces taux peuvent être à l'origine de saignement, d'une ischémie myocardique, voire d'une dysfonction VG si celui-ci était déjà altéré. Ils surviennent suivant la fin de la CEC et sont aggravés par les stimuli habituels de la période de réveil. L'hypothermie peut aussi être un facteur aggravant si le malade frissonne, ce qui doit être prévenu par une sédation adéquate. Le traitement de ces accès doit être précoce et la stratégie actuelle fait appel aux vasodilatateurs artériels.

Les dihydropyridines (nicardipine, Loxen[®] par exemple) utilisables par IV présentent de nombreux avantages : maniabilité, efficacité, tolérance et absence d'effet délétère sur l'inotropisme et la conduction, effets bénéfiques sur la perfusion coronaire.

Les troubles du rythme après chirurgie coronaire sont fréquents. 10 % à 30 % des patients présentent un passage en fibrillation auriculaire. Cette AC/FA (Arythmie Complète par Fibrillation Auriculaire) survient le plus souvent vers le deuxième ou troisième jour après la CEC. Les principaux facteurs favorisants seraient :

- la réaction inflammatoire des oreillettes post-CEC et péricardique
- le type de cardioplégie
- une moins bonne protection auriculaire pendant le clampage
- la présence d'un épanchement péricardique
- l'élévation du tonus sympathique post-opératoire en cas de sevrage des bêtabloquants
- l'âge élevé

Si son traitement ne diffère pas des AC/FA survenant dans d'autres situations, les bêtabloquants apparaissent bénéfiques dans la prévention.

D'autres troubles du rythme auriculaire ou ventriculaire peuvent survenir en post-opératoire, ils sont aggravés par de nombreux facteurs favorisants tels que hypokaliémie, hypoxie, acidose, mauvaises protections myocardiques.

Les troubles de conduction, qu'ils soient bloc de branche ou Bloc AuriculoVentriculaire (BAV), sont fréquents et de gravité variable. Les blocs de branche disparaissent en règle dans les jours suivant l'intervention. Les BAV sont le plus souvent eux aussi transitoires mais peuvent nécessiter un entraînement temporaire en sortie de CEC. Parfois, la mise en place d'un pacemaker définitif peut être nécessaire.

Les épisodes d'ischémie per- ou péri-opératoire se rencontrent en chirurgie coronaire. Ils apparaissent le plus souvent dans les heures suivant la revascularisation et semblent plus fréquents lorsque la fréquence cardiaque post-opératoire est élevée.

Les principales causes sont une mauvaise protection myocardique, une anastomose défectueuse, un spasme sur un greffon artériel ou une occlusion aiguë d'un pontage.

Les nécroses péri-opératoires sont souvent cliniquement et hémodynamiquement muettes avec une traduction purement électrique et enzymatique. Cependant, elles peuvent être à l'origine de bas débits, de troubles du rythme et sont la première cause de décès post-opératoire immédiat.

L'approche thérapeutique est délicate. Après avoir éliminé un problème chirurgical qui justifierait une réintervention, un spasme peut être traité par inhibiteur calcique à condition que l'hémodynamique le permette. Dans les autres cas, le traitement se résume, en dehors des bas débits, à la reprise d'un traitement antiangineux.

En période post-opératoire, l'apparition d'une dysfonction uni- ou biventriculaire précoce et transitoire est une éventualité largement documentée. De nombreux patients ont une diminution de l'inotropisme qui semble maximale entre la quatrième et la sixième heure post-opératoire.

Le diagnostic de choc cardiogénique se fait devant l'association de signes de choc grave, d'une pression artérielle basse avec IC (Intervalle de Confiance) inférieur à 2 L/min/m², résistances artérielles (Réseau Veineux Superficiel ou RVS) élevées, pression de remplissage (Pression Veineuse Centrale ou PVC, Pression Capillaire Pulmonaire ou PCP) élevée et baisse de la SvO₂.

Le traitement de ces chocs cardiogéniques doit s'efforcer d'optimiser le débit cardiaque en intervenant sur ses différents composants : fréquence cardiaque, précharge, postcharge et inotropisme.

Dans certains cas rebelles aux traitements médicaux, l'utilisation d'assistances peut être justifiée. La plus simple et la plus communément utilisée en chirurgie coronaire est la Contre-Pulsion par Ballon Intra-Aortique (CPBIA). Sa mise en place percutanée au bloc opératoire ou en USIC (Unité de Soins Intensifs Cardiologiques) est aisée et permet une assistance circulatoire et surtout une assistance coronaire très bénéfiques. Pour certains, sa mise en place en pré-opératoire donnerait de bons résultats chez les patients à très basse fraction d'éjection.

En cas de défaillance ventriculaire trop sévère, une assistance mécanique uni- ou biventriculaire peut être utilisée.

La thrombose aiguë d'un greffon est une complication qui se rencontre dans environ 10 % des cas. La plupart des occlusions précoces sont asymptomatiques et se rencontrent souvent sur des greffons implantés sur un lit d'aval très peu développé.

Les autres causes de thrombose aiguë de greffons sont liées à des anomalies de confection de l'anastomose, les plicatures-torsion ou angulation du greffon lors de la fermeture.

Les thromboses aiguës de greffons ayant presque toujours une cause chirurgicale, l'apparition d'une symptomatologie angineuse avec signe ischémique dans le territoire ponté d'une artère coronaire principale doit conduire à une réintervention en urgence.

L'incidence de l'infection du site de prélèvement saphène est loin d'être négligeable puisque 4 % à 6 % des patients présentent ce type de complication. Les principaux facteurs de risque sont l'obésité et le diabète, mais le plus important est certainement la méthode de

prélèvement. L'indication de débridement chirurgical des tissus nécrotiques reste heureusement exceptionnelle.

Les péricardites constrictives post-opératoires sont exceptionnelles.

Elles peuvent nécessiter une péricardectomie particulièrement délicate en raison de la présence des greffons [14].

L'introduction de la MECC tente de modifier certains paramètres.

Plusieurs systèmes différents de MECC sont disponibles, chacun présentant de légères variations dans les composants du circuit et incluant à la fois des unités intégrées et non intégrées. Cependant, plusieurs composants clés forment la base des systèmes de MECC :

- des tuyaux recouverts d'héparine/phosphorylcholine/polymère, utilisés dans le but de réduire l'adsorption des protéines et l'activation des plaquettes
- la réduction du volume d'amorçage (environ 500 mL en comparaison aux 1500 mL dans les circuits conventionnels) et de la surface des tuyaux, dans le but de diminuer l'hémodilution
- l'absence de réservoir veineux de cardiectomie, supprimant l'interface air-sang, et réduisant l'activation des facteurs de la coagulation et des médiateurs de l'inflammation
- la pompe centrifuge, drainant activement le sang de l'oreillette droite, il a été montré qu'elle diminue l'agrégation plaquettaire et les lésions cellulaires
- la récupération sanguine, le système de MECC supprime la traditionnelle « aspiration de la pompe » et, ainsi, tout le sang perdu du champ opératoire est collecté au moyen d'un récupérateur, il peut alors être épuré et retransfusé en peropératoire au moyen de la poche de recueil souple ou en post-opératoire immédiat via une canule intraveineuse
- les oxygénateurs et les filtres artériels, ces composants additionnels peuvent être rajoutés pour réduire les complications potentielles de l'air amené par le sang veineux et ajouter des caractéristiques sécuritaires au circuit de MECC

En 2009, Murphy et al. définissait la perfusion optimale pas seulement comme celle entraînant les meilleurs résultats pour les patients à long terme (en termes de survie et de fonctionnement des principaux organes de système), mais également comme celle associée à l'activation minimale de l'inflammation et de la coagulation, préservant l'homéostasie et entraînant le plus rapide rétablissement. Ainsi, parmi les buts du système de MECC, on retrouve la diminution de l'hémodilution, de la coagulopathie après pontage et de la réponse inflammatoire au pontage [19].

L'amélioration de la circulation extracorporelle est en balance contre la dépendance complète au retour veineux.

Jusqu'alors, la réduction de la réponse inflammatoire n'a été démontrée que pour la chirurgie des coronaires avec une récupération exclusive dans le cell saver (pas de réservoir de cardiectomie). Les études comparant pompes à galets et pompes centrifuges sur la réponse inflammatoire étaient controversées [15].

Des publications récentes ont suggéré que, dans une certaine mesure, on est parvenu à atteindre les buts fixés, associant la MECC à une réduction de l'inflammation, de l'hémodilution, de la nécessité de transfusions sanguines post-opératoires et des taux

d'infarctus du myocarde en comparaison à la traditionnelle CEC classique. Mais aucune différence à court terme de morbidité ou de mortalité n'a pu être démontrée entre la MECC et la CEC classique, les données sur le long terme sont encore à déterminer.

Depuis l'avènement de la MECC, diverses inquiétudes sont apparues quant à la sécurité à cause de la pauvre capacité de l'oxygénateur. Il a également été suggéré que la MECC est sujette à certaines limitations de l'écoulement du sang et, ainsi, pourrait ne pas convenir aux patients avec une grande surface corporelle. Actuellement, il semble y avoir des réponses dans les grands essais multicentriques contrôlés randomisés pour confirmer ou réfuter ces inquiétudes. Cependant, un certain nombre d'études plus petites fournissent actuellement un nombre de réponses limité.

Les études comparant directement la MECC et l'OPCAB (Off-Pump Coronary Artery Bypass) sont, actuellement, réduites au nombre de huit seulement, avec un manque de grands essais contrôlés randomisés (une seule d'entre elles l'est).

L'interprétation des données comparant les techniques de MECC et d'OPCAB au cours du pontage aorto-coronarien est ainsi limité par le petit nombre d'études comparatives existantes actuellement et par le manque d'essais contrôlés randomisés. Cependant, les réponses actuelles suggèrent que la MECC est comparable à l'OPCAB, sans différence significative au niveau de la mortalité, la durée d'hospitalisation, la survenue d'événements neurologiques, la nécessité de transfusion ou la perte de sang. Si l'on va plus loin, les deux techniques ont montré un avantage quand elles sont comparées aux techniques conventionnelles de pontages aorto-coronariens dans la réduction de la perte sanguine et de la nécessité de transfusion. Davantage de recherches devraient s'efforcer d'être des essais contrôlés randomisés, en ne cherchant pas seulement des résultats à court et moyen termes, mais aussi des différences à long terme entre ces techniques, en incluant l'analyse de la récurrence angineuse, les taux de resténose et la nécessité de revascularisation itérative [19].

Le but de l'OPCAB est de supprimer la CEC, permettant ainsi, entre autres, de réduire la réaction inflammatoire consécutive à celle-ci.

La revue de la littérature permet de retrouver des études sur l'OPCAB proposant un large spectre de concepts. Cette variabilité inclut l'utilisation de shunts, de stabilisateurs à aspiration versus stabilisateurs à pression mécanique, de mise en place d'un point d'ancrage, d'une écharpe versus une rétractation de suture, de dispositifs d'aspiration apicale, d'un support inotrope, d'un clampage aortique, et une instabilité hémodynamique au bloc opératoire [16].

Une grande série bien connue d'OPCAB (constituée de 11717 cas à partir de la base de données nationale de chirurgie cardiaque adulte de la Society of Thoracic Surgeons ou STS) montre une réduction dans la mortalité précoce mesurée, par convention, au trentième jour post-opératoire [20], même si le délai de 3 mois est un délai plus juste pour détecter un risque précoce après pontage aorto-coronarien. Une analyse approfondie de la KU (Katholieke Universiteit) Leuven, corrigeant la variabilité avec un marquage à propension saturée et une analyse multivariée mais incluant seulement 1740 cas d'OPCAB consécutifs, retrouve une réduction de 20 % de la mortalité en 3 mois, cependant sans signification statistique pour raisons de manque évidente de puissance.

La littérature actuelle sur l'OPCAB inclut de petits échantillons de données et une implémentation peu claire de la technique « no-touch aortic », rapporte des taux d'AVC variant et précise insuffisamment l'avantage réel de l'OPCAB dans la diminution de ces taux. Des données solides à la KU Leuven, où la technique « no-touch aortic » est très appliquée, ont mis en évidence que les patients sont moins atteints d'AVC en chirurgie coronaire à cœur battant qu'en chirurgie coronaire à cœur arrêté, particulièrement quand ils présentent des sténoses carotidiennes significatives. On retrouve également des données en faveur de l'OPCAB qui pourrait entraîner un meilleur fonctionnement neurocognitif dans la période post-opératoire précoce.

Certaines des plus grandes et des meilleures études contrôlées montrent un besoin plus important de dialyse au décours de la chirurgie coronaire avec CEC qu'après l'OPCAB. Les données de la KU Leuven soutiennent ce résultat chez les patients avec une créatinine pré-opératoire d'une valeur de 2,5 mg/dL ou supérieure.

La question de la durée d'hospitalisation reste sans réponse. Les différences socio-économiques, les prérogatives professionnelles et les méthodes de rééducation varient tant entre les hôpitaux et les pays qu'il est difficile de comparer les durées d'hospitalisation.

La littérature sur l'OPCAB est ambivalente concernant la charge financière de la procédure. La majeure partie de l'augmentation du coût est allouée au bloc opératoire pour les nouveaux matériels et l'augmentation du temps opératoire. L'implémentation de l'OPCAB peut, en fait, être une stratégie effective de coût, comme les coûts initiaux sont compensés en rationalisant les ressources humaines et matérielles précédemment requises pour la chirurgie coronaire conventionnelle. Les pompistes ont réorienté leur profession en technologistes cardiaques à la KU Leuven et n'ont pas été dans les blocs opératoires pendant la chirurgie par OPCAB depuis des années. Des économies ont pu être réalisées grâce à cela et à d'autres stratégies [16].

De nombreuses études comparent, à leur tour, l'OPCAB au pontage aorto-coronarien avec circulation extracorporelle.

Une revue de la littérature a ainsi été réalisée pour les données contemporaines comparant ces 2 techniques, incorporant les grands essais cliniques récents, et ajustant les facteurs connus pour moduler l'effet de l'OPCAB par une technique appelée méta-régression. Elle permet d'évaluer l'effet de l'OPCAB en fonction des facteurs de niveau d'essai tels que l'âge moyen, le sexe, et le nombre de pontages effectués.

Cette méta-analyse, comprenant 59 essais cliniques randomisés (pour un total de 8961 patients, dont 4461 avaient été randomisés pour l'OPCAB et 4500 pour la chirurgie coronaire à cœur arrêté), permet de mettre en évidence que l'OPCAB réduit l'incidence de l'AVC post-opératoire de 30 % mais n'a pas d'effet notable sur la mortalité ou l'infarctus du myocarde après pontage. Il est important de noter que de modestes effets sur la mortalité et l'infarctus de l'ordre de 10-20 % ne peuvent être exclus avec la taille de l'échantillon obtenu. Devant cette apparente réduction des AVC, cette étude suggère que l'utilisation de l'OPCAB devrait être poursuivie, plus particulièrement chez les patients à haut risque de présenter cette complication. L'âge du patient, son sexe, le nombre de pontages effectués, la date de l'essai, et les antécédents d'AVC ne permettent pas d'expliquer les effets de l'OPCAB sur la survenue de l'AVC ou les autres résultats. D'autres facteurs tels que la présence d'athérome au niveau de l'aorte (mis en évidence par scanner ou échographie épiaortique) apparaissent

prometteurs pour prédire quels patients tireront le meilleur bénéfice de l'OPCAB pour la diminution de survenue des AVC [21].

Parmi les essais cliniques incluent dans la méta-analyse, l'essai Randomized On/Off Bypass (ROOBY), financé par le Department of Veterans Affairs (VA) Cooperative Studies Program, est la plus grande étude prospective randomisée, contrôlée, en simple insu (conduite de Février 2002 à Mai 2008 dans 18 centres médicaux des VA), terminée à ce jour comparant ces 2 approches chirurgicales. Les 2 objectifs principaux de l'essai ROOBY étaient de démontrer que les résultats concernant la mortalité et la morbidité majeures à 30 jours et à 1 an de l'intervention ne retrouvaient pas de différence entre les 2 techniques chirurgicales. Il a en effet confirmé que les résultats à 30 jours et que la morbidité à court terme était similaire entre les 2 bras de l'étude [22]. Cependant, les résultats à 1 an, se composant de toutes les causes de décès, des infarctus du myocarde non fatals, et des revascularisations itératives du jour du pontage à 1 an étaient 47 % plus élevés avec l'OPCAB (14,6 % contre 9,9 % ; $p < 0,001$) [23].

L'objectif secondaire majeur de l'essai ROOBY était de démontrer que les taux de perméabilité du greffon à 1 an ne devraient pas être différents entre l'OPCAB et le pontage avec CEC quels que soient le territoire coronaire, la cible artérielle à ponter et/ou le type de greffon utilisé. De plus, on émettait l'hypothèse que la qualité de la revascularisation à 1 an pourrait être similaire entre les 2 types de traitements [22]. Globalement, l'essai ROOBY montra que le taux de perméabilité des greffons était plus bas avec l'OPCAB qu'avec le pontage avec CEC (82,6 % contre 87,8 %, respectivement ; $p < 0,001$) [23], et ainsi meilleure avec cette dernière technique, et ceci pour les trois régions coronaires principales (celle de l'IVA, de l'artère circonflexe et de l'artère coronaire droite) et les deux types de greffons, artériel et veineux [22]. La proportion de patients chez qui le nombre de pontages effectués était inférieur à ce qui était prévu initialement était plus élevé dans le groupe du pontage à cœur battant que dans celui à cœur arrêté (17,8 % contre 11,1 % ; $p < 0,01$) [23]. Les patients opérés avec CEC avaient plus fréquemment tous leurs pontages perméables que ceux opérés sans CEC (71,2 % contre 63,5 % ; $p < 0,01$) à 12 mois. Les trois régions coronaires principales étaient plus souvent revascularisées efficacement avec la technique à cœur arrêté. Les patients avec une revascularisation efficace avaient moins de chances d'avoir un IDM non fatal ou une revascularisation itérative 1 an après le pontage. Ainsi, les différences observées dans la qualité et la perméabilité du greffon entre les 2 bras pourraient expliquer les différences retrouvées dans les résultats à 1 an en faveur du pontage aorto-coronarien avec circulation extracorporelle [22]. De plus, aucune différence significative entre les techniques avec et sans CEC n'a été identifiée pour ce qui est des tests neuropsychologiques effectués et des moyens de réanimation et des temps de prise en charge hospitalière [23].

L'étude Coronary REvascularization Demonstrating Outcomes in Kyoto (CREDO-Kyoto) a permis de montrer que l'incidence des AVC précoces (survenant dans les 24 heures suivant la revascularisation coronarienne) après pontage avec CEC était beaucoup plus élevée qu'après OPCAB, alors que celles des AVC retardés (survenant entre les 24 premières heures et les 30 premiers jours suivant la revascularisation) et tardifs (survenant après les 30 premiers jours suivant la revascularisation) ne présentaient pas de différence significative entre les 2 types de techniques [24].

Nezami et al. ne retrouve pour aucun des patients de ses 2 groupes, pontés avec ou sans CEC, d'apparition d'une insuffisance rénale dans les 24 heures suivant l'intervention, mais une fonction rénale, déterminée par la mesure de la créatinine et de la clairance de la

créatinine en post-opératoire précoce, ne présentant pas de différence significative entre ces 2 groupes. A noter que les patients pontés avec CEC développent une aggravation bénigne de leur insuffisance rénale, bien que proche de la valeur normale, et que l'utilisation d'une CEC n'entraîne pas en post-opératoire une clairance de la créatinine inférieure à 50 mL/min après pontage. Ces changements insignifiants au niveau de la fonction rénale sont indépendants des marqueurs de l'inflammation (CRP ultra-sensible et TNF- α) [25].

La circulation extracorporelle et la chirurgie cardiaque elle-même provoquent une importante et intense réponse inflammatoire systémique qui varie en ampleur entre les patients. Cette réponse inflammatoire systémique ainsi que le phénomène de microembolisation sont responsables de la majeure partie de la morbidité de la CEC et de la chirurgie cardiaque.

L'analyse des meilleures données actuelles disponibles des essais contrôlés randomisés indique que l'OPCAB réduit la réponse inflammatoire systémique mais ne prévient pas sa survenue. En effet, on peut se rappeler que pendant la réalisation d'une procédure par OPCAB, la réponse au traumatisme chirurgical, la manipulation du cœur, l'aspiration péricardiaque, l'héparine, la protamine, les autres drogues, et l'anesthésie sont présentes et toutes provoquent une augmentation des marqueurs de l'inflammation aiguë [26]. Parolari et al. met en évidence une activation post-opératoire prolongée à 30 jours des voies de l'inflammation après pontage aorto-coronarien, quelle que soit la stratégie de revascularisation choisie (avec ou sans CEC) [27]. L'acceptation grandissante de réaliser un OPCAB chez les patients âgés et chez ceux avec des comorbidités associées est une preuve du fait que cette réponse inflammatoire systémique atténuée réduit la survenue des dysfonctions d'organes [26].

IV.2-Le pontage aorto-coronarien par minithoracotomie antérieure gauche.

La chirurgie mini-invasive directe s'est intéressée à la possibilité de réaliser des monopontages MIG-IVA sous minithoracotomie à cœur battant, l'objectif étant de limiter l'ouverture thoracique. Les avancées qui ont permis cette orientation sont les techniques de vidéothoracoscopie complétées par les minithoracotomies [28].

IV.2.1-Techniques chirurgicales.

Une sonde endotrachéale de Carlens est placée ainsi qu'une pression artérielle et une pression veineuse centrale par la veine jugulaire interne droite.

Le patient est installé comme pour une thoracotomie antérolatérale gauche. Un billot est glissé sous le matelas chauffant de façon à élever l'épaule et l'hémithorax gauche. Les bras sont le long du corps en position fonctionnelle sans être tirés pour éviter une élongation du plexus brachial et enroulés dans une alèse doublée pour éviter une compression du nerf ulnaire.

Une première incision est faite au niveau du cinquième espace intercostal gauche, environ 4 cm en dehors du mamelon, de façon à introduire un trocart de 10 mm pour la caméra.

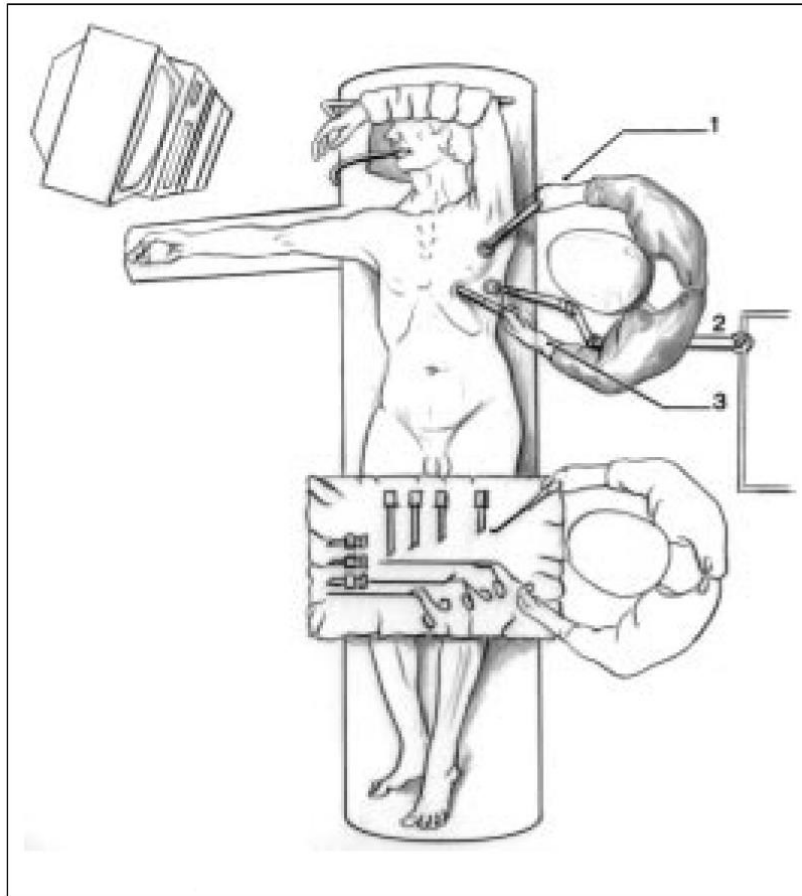


Figure 44. Installation pour un prélèvement d'artère mammaire interne par vidéoscopie.

Adapté de Folliguet T, Lebret E, Laborde F, Neveux JY. Chirurgie des lésions acquises des artères coronaires. EMC – Techniques chirurgicales – Thorax 1999:1-24 [Article 42-700-B].
1. Pince à disséquer ; 2. caméra ; 3. ciseau à disséquer.

La deuxième incision est pratiquée au niveau du sixième espace intercostal gauche, plus antérieur, environ 1 cm à 2 cm en avant du mamelon, de manière à introduire un trocart de 5 mm pour le ciseau à disséquer qui permet également de coaguler en mode bipolaire.

La troisième incision est pratiquée au niveau du troisième espace intercostal gauche environ 2 cm au-dessus et en avant du mamelon afin d'introduire un trocart de 5 mm pour une pince à disséquer.

L'artère est repérée juste au-dessous du sternum. Le fascia sternal est incisé sur tout son trajet de façon à suivre le trajet du pédicule mammaire interne gauche.

La dissection est poursuivie au moyen de ciseaux bipolaires. Le pédicule est disséqué sur sa totalité et toutes les branches sont sectionnées après coagulation [14].

La minithoracotomie autorise alors, par un abord limité, l'ouverture partielle du péricarde, la dissection, la stabilisation, le clampage et l'ouverture de l'IVA, et d'autre part l'utilisation d'instruments conventionnels de microchirurgie pour la réalisation de l'anastomose, l'instrumentation de thoracoscopie n'étant que peu adaptée à cet effet. Elles comprennent les thoracotomies antérieures courtes gauches voire droites, les abords

parasternaux ou les médiastinotomies gauches (qui donnent un jour satisfaisant sur l'IVA), les ministernotomies en « J » ou en « L » (sternotomie verticale partielle terminée par un refend droit ou gauche dans le quatrième espace intercostal) qui donnent un jour satisfaisant sur l'artère coronaire droite ou l'IVA [28].

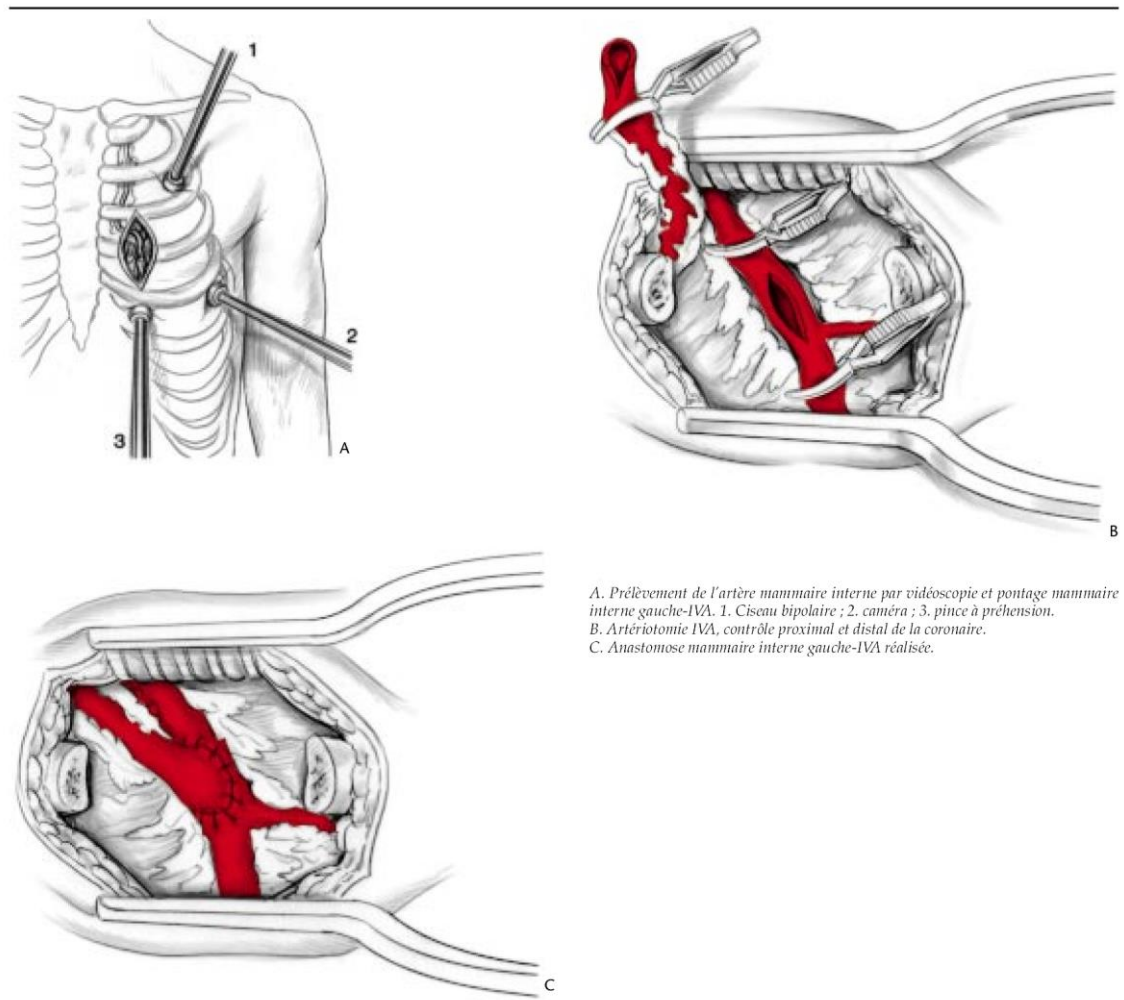


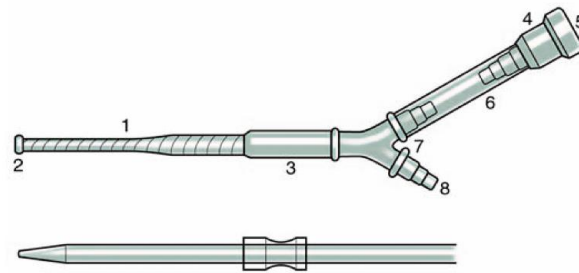
Figure 45. Revascularisation de l'artère InterVentriculaire Antérieure (IVA) en chirurgie mini-invasive (MIDCAB).

Adapté de Grinda JM, Fabiani JN. Traitement chirurgical de l'insuffisance coronaire. EMC – Cardiologie 2002;1-19 [Article 11-030-D-60].

MIDCAB : Minimal Invasive Direct Coronary Artery Bypass.

La société Heartport (Redwood City, Californie, Etats-Unis) propose depuis quelques années un kit de canules à usage unique : le système Port-Access® [15] qui permet d'effectuer des anastomoses par mini-incision sur cœur arrêté [14]. Ce kit comprend :

- une canule artérielle fémorale ou aortique (Endoarterial Return Cannula)



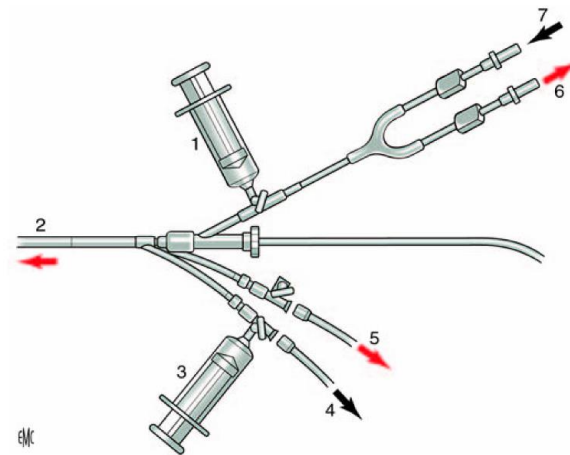
EMC

1. Partie renforcée par du fil métallique ; 2. extrémité atraumatique ; 3. point de clampage ; 4. valve hémostatique ; 5. passage pour clamp endoaortique ; 6. tubule flexible ; 7. connecteur en « Y » ; 8. ligne de circulation extracorporelle.

Figure 46. Canule artérielle pour mise en place de l'Endoclamp.

Adapté de Alexandre F, Fabiani JN. Circulation extracorporelle. EMC – Techniques chirurgicales – Thorax 2007:1-22 [Article 42-513].

- un cathéter à triple lumière (Endoclamp), présentant à son extrémité un ballon, qui, une fois gonflé, effectue un clampage endovasculaire de l'aorte ascendante, ce cathéter permet, de plus, une injection antérograde de la cardioplégie, directement, dans la racine de l'aorte et, enfin, assure la décharge aortique



EMC

1. Injection d'Hexabrix® pur dans la racine aortique par voie centrale pour vérifier la bonne position du clamp ; 2. vers l'aorte ascendante ; 3. Hexabrix® dilué pour gonfler le ballonnet ; 4. pression du ballon (perfusionniste, environ 300 mmHg) ; 5. pression de la racine aortique (anesthésiste) ; 6. ligne aspirative vers la valve aortique ; 7. cardioplégie.

Figure 47. Clampage endoaortique.

Adapté de Alexandre F, Fabiani JN. Circulation extracorporelle. EMC – Techniques chirurgicales – Thorax 2007:1-22 [Article 42-513].

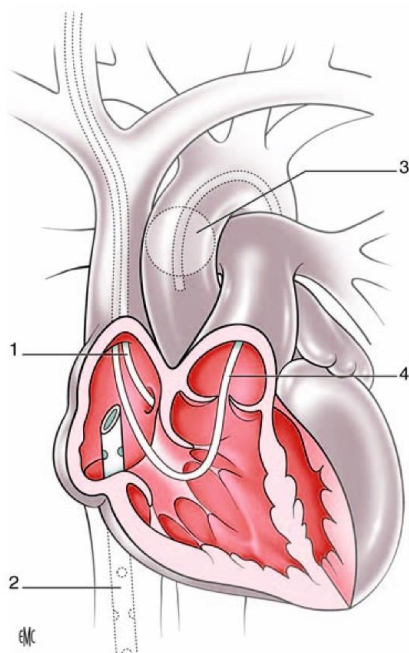
- une longue canule veineuse multiperforée introduite en fémorale (Endovenous Drainage Cannula)

- un cathéter artériel pulmonaire spécifique réalisant la décharge de l'artère pulmonaire (Endopulmonary Vent)
- un cathéter optionnel pour la cardioplégie rétrograde positionné dans le sinus coronaire (Endosinus Catheter)

Si l'ensemble du système Port-Access[®] est adapté à toute la chirurgie cardiaque endocavitaire et coronarienne, il n'en reste pas moins que son utilisation nécessite une formation préalable et surtout présente quelques spécificités, car le risque majeur de cette technique est d'induire des lésions artérielles iatrogènes.

Deux des cathéters sont positionnés dès l'induction anesthésique. Ainsi, l'Endopulmonary Vent est introduit dans la veine jugulaire interne sur un fin cathéter de Swan-Ganz (5 F) lui servant de guide. Le gros diamètre de l'introducteur requiert l'administration intraveineuse de 50 UI/kg d'héparine non fractionnée. Si une cardioplégie rétrograde est envisagée, l'Endosinus Catheter est placé sous amplificateur de brillance dans le sinus coronaire, à partir de la veine jugulaire interne droite.

Après dissection du triangle de Scarpa, la canule veineuse est introduite dans la veine fémorale commune et positionnée sous échographie transoesophagienne dans l'OD. Afin de ne rencontrer aucune butée lors de la montée de la canule veineuse, on préfère un site de canulation à droite. Pour la réalisation de la canulation artérielle fémorale, l'artère fémorale est abordée soit par une courte incision directe, soit par une incision arciforme à convexité externe décollant en dedans la plaque ganglionnaire. On fait alors le tour de l'artère fémorale commune, à 3 cm environ en aval de l'arcade crurale, à l'aide d'un lacs laissé long. Après héparinisation générale, l'artère est clampée et incisée transversalement et le flux est vérifié par un court déclampage d'amont, et une canule de Bardick est introduite sur 3 cm. On effectue une purge rétrograde de la canule artérielle et du site d'introduction de l'Endoclamp. Si la canulation est pratiquée directement dans l'aorte thoracique, une bourse hémostatique est réalisée dans l'adventice de la paroi aortique. L'introduction de la canule est facilitée par l'existence d'une pointe amovible de bistouri à l'extrémité de ce deuxième type de canule.



1. Cathéter du sinus coronaire ; 2. canule veineuse dans l'oreillette droite ; 3. clampage endoaortique par ballonnet ; 4. cathéter de l'artère pulmonaire.

Figure 48. Mise en place des canules et positionnement de l'Endoclamp.

Adapté de Alexandre F, Fabiani JN. Circulation extracorporelle. EMC – Techniques chirurgicales – Thorax 2007:1-22 [Article 42-513].

Un des intérêts majeurs de cette technique est le clampage endovasculaire de l'aorte ascendante.

Lorsque la circulation extracorporelle est équilibrée, et une fois le cœur parfaitement déchargé, l'Endoclamp, cathéter marqué, est introduit à travers la valve hémostatique de la canule artérielle. La montée de l'Endoclamp jusqu'à l'aorte ascendante s'effectue sous amplificateur de brillance. Un contrôle angiographique est pratiqué par l'injection d'un bolus d'Hexabrix[®] 320 mg Iode/mL pure. Afin de maintenir l'Endoclamp dans la position souhaitée au moment du déploiement du ballon, le perfusionniste doit réduire le débit artériel pour que le flux rétrograde de la circulation extracorporelle ne pousse pas celui-ci sur la valve aortique. À ce stade, l'équipe parfaitement synchronisée doit vérifier l'absence de migration du ballon, tant vers la valve aortique, que vers le tronc artériel brachiocéphalique. Certains proposent un monitoring en continu de la pression radiale sanglante aux deux bras. D'autres lui préfèrent la surveillance électroencéphalographique. Ainsi, un nouveau contrôle angiographique est réalisé en injectant une solution diluée d'Hexabrix[®] 320 mg Iode/mL pour gonfler le ballon. La pression à l'intérieur du ballon est alors vérifiée, et ne doit pas excéder 350 mmHg. L'échographie transoesophagienne, quant à elle, précise le positionnement du ballon et l'occlusion complète de l'aorte par la recherche d'un flux couleur autour du ballon. A ce stade, il faut arrêter le cœur par injection de solution cardioplégique.

Le système Port-Access[®] autorise tout type de cardioplégie avec une bonne restauration de la fonction myocardique. En effet, la cardioplégie peut être injectée par voie antérograde ou par voie rétrograde. Ainsi, en cas de cardioplégie rétrograde, l'Endosinus Catheter est positionné pendant l'induction anesthésique. Le contrôle de l'injection cardioplégique

rétrograde est réalisé par le monitoring de la pression du sinus coronaire qui doit être inférieure à 40 mmHg.

Pour la voie antérograde, le positionnement du ballon peut être compromis si la pression d'injection est trop forte. Le perfusionniste doit alors équilibrer le débit de cardioplégie et le débit de circulation extracorporelle, aidé en cela par le contrôle de la pression dans la racine de l'aorte. Actuellement, pour la chirurgie coronaire, on propose une cardioplégie intermittente au sang chaud toutes les 15 minutes.

En cas de canulation veineuse fémorale, le retour veineux peut être inférieur à celui espéré par le perfusionniste. Cela pose deux problèmes majeurs : d'une part, un mauvais retour veineux entraîne inéluctablement un débit artériel insuffisant, et donc compromet la perfusion et l'oxygénation tissulaire dans certains territoires ; d'autre part, un drainage veineux médiocre contraint le chirurgien à opérer avec un champ opératoire qui n'est pas parfaitement exsangue.

Certains proposent de placer une pompe centrifuge sur la ligne veineuse afin d'accroître le retour veineux de 20 % à 40 % lorsque l'on utilise l'Endovenous Drainage Cannula [15].

L'artère mammaire a été disséquée par vidéoscopie, pendant que des prélèvements veineux, si besoin était, ont été effectués. Les anastomoses coronaire et proximale aortiques sont alors réalisées sur cœur arrêté, au travers d'une mini-incision parasternale gauche située au quatrième espace intercostal par méthode vidéoscopique [14].

Il est également possible de réaliser le prélèvement mammaire interne par assistance robotisée et d'effectuer ensuite le pontage par minithoracotomie.

Après mise en place du robot chirurgical, les artères mammaires internes sont donc prélevées par assistance robotisée puis anastomosées aux artères coronaires sous vision directe par minithoracotomie.

Après avoir réalisé le prélèvement mammaire interne, on enlève la couche graisseuse péricardique, et on ouvre le péricarde. L'endoscope robotique est utile dans la localisation des vaisseaux cibles coronaires, et peut aussi aider dans l'identification du bon espace intercostal à travers lequel le vaisseau cible est abordé pour réaliser l'anastomose, bien que la minithoracotomie soit le plus communément réalisée au quatrième espace intercostal gauche. De petits écarteurs de thoracotomie ou des écarteurs de tissus mous moins traumatiques améliorent l'exposition du vaisseau cible et permettent l'utilisation de la microinstrumentation chirurgicale standard pour autoriser la suture directement à la main. Les dispositifs de positionnement par aspiration apicale et les stabilisateurs par aspiration sont mis en place à travers la thoracotomie ou à travers d'additionnelles petites incisions d'orifices pour améliorer l'exposition de l'artère circonflexe et du réseau coronaire droit et pour l'immobilisation du vaisseau cible.

Les abords par minithoracotomie peuvent être remis en question, surtout chez les patients obèses, de plus, seulement une vision par un trou de serrure du vaisseau cible est autorisée plutôt qu'une immersion visuelle complète dans le thorax comme cela est permis lors de pontages aorto-coronariens totalement endoscopiques par chirurgie robotique [29].

IV.2.2-Avantages et inconvénients.

Le MIDCAB (Minimal Invasive Direct Coronary Artery Bypass) est une méthode de revascularisation constituant une option chirurgicale attractive pour les patients présentant une coronaropathie monotronculaire de l'IVA ou de ses branches diagonales, par rapport à leur facilité d'accès via une incision sub-mammaire. Il est aussi recommandé pour les patients justifiant d'une procédure « hybride », qui implique la revascularisation de l'IVA et la pose de stents sur d'autres artères coronaires, quand la coronaropathie est très avancée.

Kofidis et al. retrouve, dans sa série de 390 patients, des complications peropératoires en fréquence très réduites, pas de cas de décès, 0,6 % de conversion en pontages conventionnels, avec ou sans CEC, 3,4 % d'arythmie, dont 1,3 % de fibrillation ventriculaire et 0,3 % d'arrêt cardiaque, 2,0 % de patients avec surélévation temporaire du segment ST, et 3,9 % de complications techniques de la procédure chirurgicale.

L'analyse des complications post-opératoires précoces (survenant avant les 30 premiers jours) retrouve une mortalité de 0,8 % avec la survenue d'infarctus du myocarde chez 1,3 % des patients. La perméabilité post-opératoire précoce (survenant avant les 30 premiers jours), évaluée par angiographie, se révèle à 97,5 %, avec 88,6 % de patients sans sténose, 5,5 % présentant une sténose inférieure à 50 % et 3,4 % avec une sténose supérieure à 50 % mais avec un greffon perméable, seulement 2,5 % ont une occlusion totale du pontage. Pour le suivi à long terme (après le trentième jour post-opératoire), la mortalité totale est retrouvée à 5,8 % alors que seulement 1,7 % des décès est du à des causes cardiaques. Un infarctus du myocarde survient dans 3,1 % des cas, une reprise chirurgicale par pontage est nécessaire dans 1,4 % des cas. Un contrôle angiographique post-opératoire tardif (après le trentième jour post-opératoire) est réalisé et 93,6 % des patients reviennent avec un pontage perméable, dont 74,4 % qui n'ont pas de sténose, 5,1 % qui ont une sténose inférieure à 50 % et 14,1 % qui ont une sténose supérieure à 50 % mais avec un greffon perméable, seulement 6,4 % des pontages sont occlus.

Les résultats ainsi retrouvés sont similaires à ceux rapportés pour les patients ayant eu un pontage aorto-coronarien conventionnel [30]. Les taux de saignement et de nécessité de transfusion sanguine sont encore plus bas que ceux rapportés par d'autres, tels que Arom et al. pour les patients ayant eu un pontage aorto-coronarien [31]. Diverses autres complications, tels qu'un œdème pulmonaire ou des complications neurologiques sont toutes moins fréquentes dans la série de Kofidis et al.. Tout ceci plaide en faveur d'une procédure par MIDCAB sûre avec des taux de perméabilité du pontage à long terme comparables à ceux des pontages MIG-IVA à ciel ouvert [30].

Cependant, les minithoracotomies, en plus de n'offrir qu'un accès limité au vaisseau cible, compliquant ainsi techniquement la procédure, semblent être plus douloureuses qu'un abord par thoracoscopie uniquement, surtout si l'écartement des côtes se complique. Un écartement des côtes prolongé pour minithoracotomie peut augmenter le risque d'infection de plaie, surtout chez les patients obèses et porteurs d'un diabète sucré. Par contraste, Bonatti et al. a observé un taux global d'infection de plaie thoracique profonde de seulement 0,5 % chez les patients ayant eu des pontages totalement endoscopiques, ces événements survenant seulement chez les patients qui avaient nécessité une conversion vers une procédure par sternotomie. Les résultats publiés pour les MIDCAB avec assistance robotisée ne montrent pas de mortalité péri-opératoire et retrouvent des taux bas de complications [29].

IV.3-Le pontage aorto-coronarien totalement endoscopique.

La chirurgie endoscopique a, depuis son apparition, été amenée à se développer dans de nombreuses disciplines, profitant à chaque fois des avancées technologiques, pour rendre la procédure plus simple pour le chirurgien, et toujours plus à l'avantage du patient, au point de vue thérapeutique bien évidemment, mais également au point de vue de l'évolution post-opératoire et de l'intérêt esthétique. La chirurgie cardiaque est longtemps restée en marge de ce progrès, la configuration du thorax et le traitement des pathologies concernées se prêtant alors peu aux techniques et au matériel endoscopiques proposés.

Parallèlement à cela, un prototype particulier avait été développé à la fin des années 1980 à l'ancien Stanford Research Institute sous contrat avec l'armée américaine. Bien que l'objectif initial du projet fût de développer un système de chirurgie du champ de bataille à distance, les applications commerciales possibles s'y sont imposées. Il était évident pour ceux qui participaient au projet que cette technologie pouvait accélérer le développement de l'approche chirurgicale mini-invasive vers un plus grand registre de procédures.

En 1995, la société Intuitive Surgical fut fondée dans cet objectif. En Janvier 1999, elle lançait le système da Vinci[®], qui devint en 2000 le premier système chirurgical robotique accrédité par la Food and Drug Administration (F.D.A.) pour la chirurgie générale laparoscopique [32]. Parallèlement, le premier pontage aorto-coronarien totalement endoscopique chez l'Homme fut réalisé par Loulmet et al. en Juin 1998 dans le service de chirurgie cardiovasculaire et de transplantation d'organes de l'hôpital Broussais (Paris, France) [33]. Dans les années suivantes, la F.D.A. accrédita le système da Vinci[®] pour la chirurgie thoracoscopique (thoracique), pour la chirurgie cardiaque réalisée avec des incisions supplémentaires, de même que pour les chirurgies urologique, gynécologique, pédiatrique et otorhinolaryngologique. En Juin 2000, Intuitive Surgical conclut une première offre publique couronnée de succès. Elle fut suivie par une seconde qui fut également une réussite en 2003. Au cours de cette année-là, la compagnie racheta son principal concurrent, Computer Motion, Inc., renforçant la main mise de la compagnie dans le domaine, jusqu'à devenir détentrice du monopole [32].

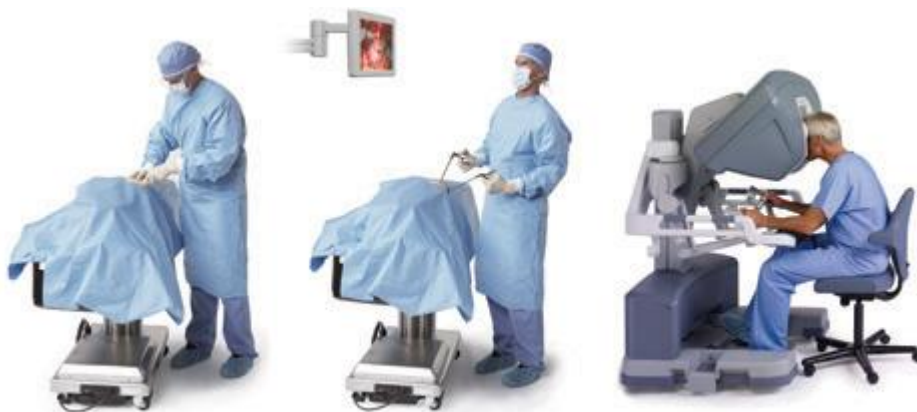

Figure 49. Evolution de la chirurgie.
©2013 Intuitive Surgical, Inc..

Ainsi, le premier système da Vinci[®] fut introduit sur le marché en 1999. Il avait donc pour objectif de triompher des limites de la laparoscopie traditionnelle en donnant aux chirurgiens une vision 3D à l'intérieur du corps du patient, une instrumentation EndoWrist[®], et un mouvement Intuitive[®].

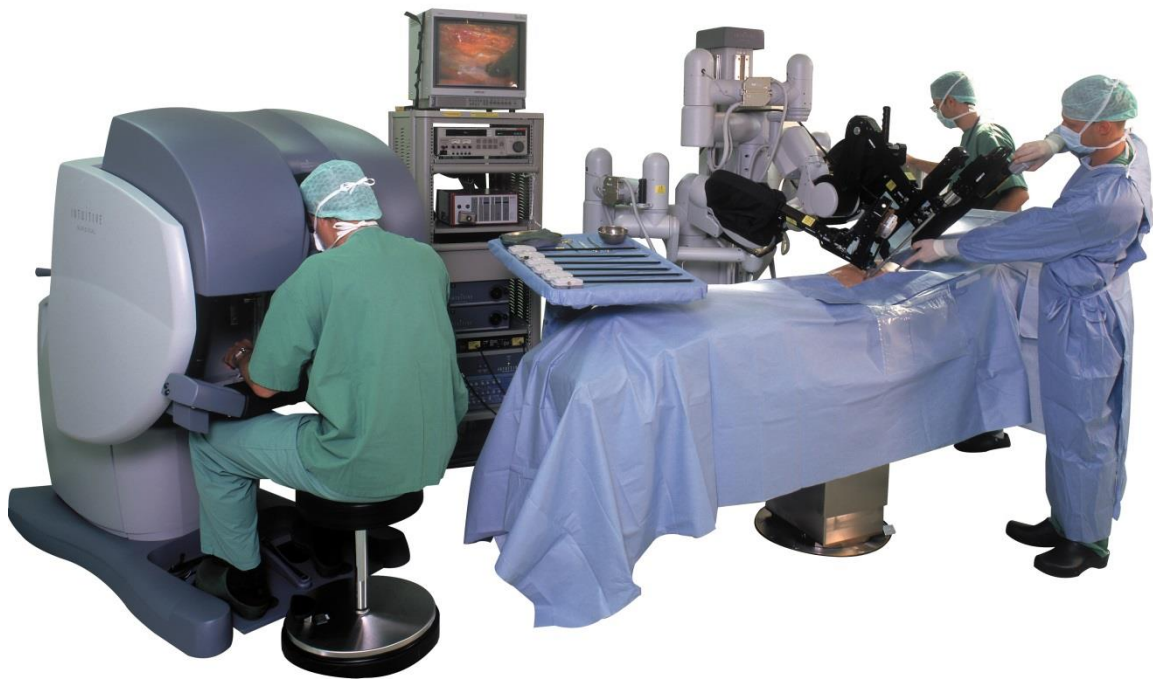

Figure 50. Le système da Vinci®.
©2013 Intuitive Surgical, Inc..

Le premier système da Vinci® avaient de très simples instruments qui n'étaient spécifiques d'aucune procédure. En 2003, Intuitive Surgical offrit au système da Vinci® sa première évolution majeure en lui rajoutant un quatrième bras. Celui-ci permet alors au chirurgien de contrôler sa propre rétraction et les mouvements d'un bras à un autre.

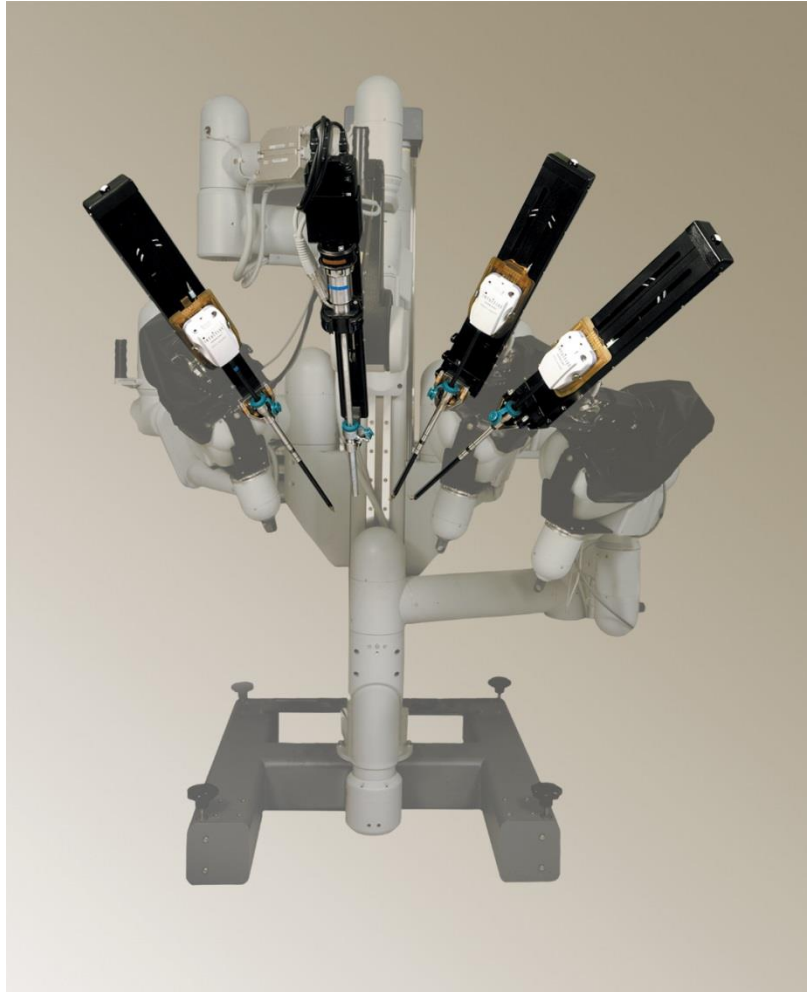


Figure 51. Chariot du patient avec 4^{ème} bras – Système chirurgical da Vinci®.
©2013 Intuitive Surgical, Inc..

Le modèle suivant, le système da Vinci[®] STM, fut introduit sur le marché en 2006.

Ce modèle offrait au chirurgien une vision en haute définition (HD) pour la première fois en chirurgie robotique. De nombreuses sources d'informations, telles que les paramètres vitaux du patient, furent intégrées aux lunettes de vision stéréoscopique de la console du chirurgien grâce aux caractéristiques d'affichage multi-images TileProTM. En augmentant la portée des instruments et le mouvement des bras, le système da Vinci[®] STM offrit au chirurgien la capacité d'avoir un accès multi-quadrants. Finalement, ce modèle rationalisa significativement le fonctionnement du bloc opératoire et du processus de rotation en offrant un fonctionnement simplifié et moins de pièces à coordonner.

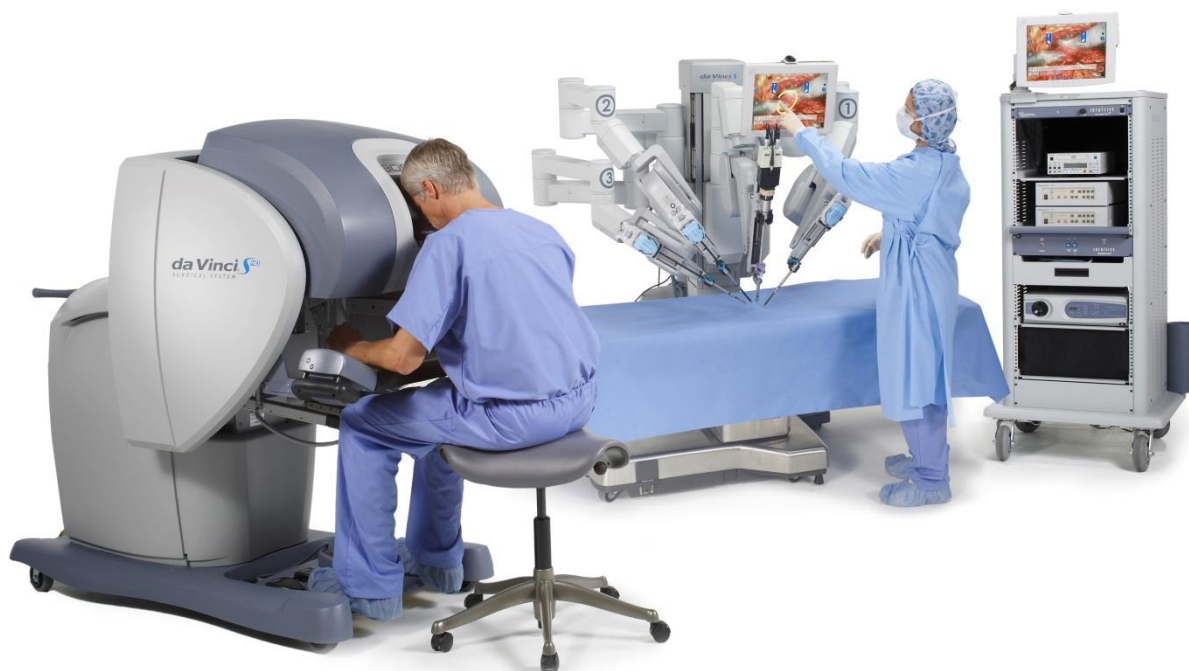

Figure 52. Le système da Vinci® S™.
©2013 Intuitive Surgical, Inc..

Le système da Vinci® Si™ est la dernière génération du système da Vinci® et a été commercialisé en Avril 2009.

Avec la capacité d'utiliser deux consoles du système da Vinci® Si™, deux chirurgiens peuvent travailler en collaboration en chirurgie mini-invasive robotique. En plus, la deuxième console permet un entraînement plus efficace des nouveaux chirurgiens et la capacité pour des chirurgiens confirmés de partager facilement des tuyaux, des astuces, et des techniques de procédures avancées. Ce modèle a aussi permis d'améliorer significativement la vision, d'affiner les commandes principales, de simplifier le panneau à pied de contrôle d'énergie électrique, de rajouter des réglages ergonomiques, et plusieurs améliorations pour accroître le contrôle par le chirurgien du champ et du bloc opératoires. La vision HD améliorée (1080i) double essentiellement la résolution et la clarté par rapport au modèle précédent. Les commandes principales affinées, incluant un « bouclier » rétroactif tactile, permettent de tenir les tissus légers aussi bien que de serrer une main grâce aux pinces pouce-index. L'ergonomie supérieure ainsi obtenue permet une personnalisation et un confort amélioré pour les chirurgiens de l'une à l'autre des hauteurs extrêmes. Le contrôle du chirurgien s'étant accru, grâce à un centre de commande par pavé tactile, il a une totale maîtrise de l'image, du son et des réglages du système. Le système da Vinci® Si™ a été spécialement conçu pour permettre une intégration mobile dans le bloc opératoire du XXI^{ème} siècle et lui offrir la capacité d'intégrer de futures technologies, applications et instruments comme le travail en réseau en haut débit, le guidage et la simulation d'images [34].

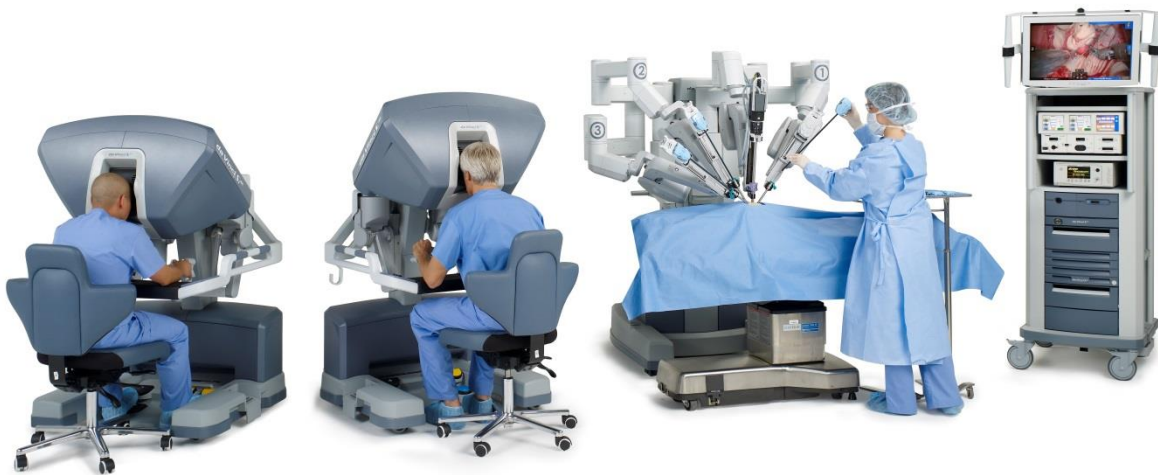

Figure 53. Le système chirurgical da Vinci® Si™, avec deux consoles.

©2013 Intuitive Surgical, Inc..

Au 31 Décembre 2012, il y avait 2585 systèmes da Vinci® installés dans approximativement 2025 hôpitaux à travers le monde. Intuitive Surgical détenait des droits de propriété ou des droits exclusifs pour plus de 1250 brevets américains et étrangers et plus de 1150 applications brevetées américaines et étrangères à cette même date. Les brevets et les applications brevetées d'Intuitive Surgical se rapportent à un nombre important d'aspects de sa technologie, incluant la console du chirurgien, les bras électromécaniques, le système de vision, le système de positionnement de l'endoscope, et les instruments EndoWrist®.

Approximativement 450000 opérations avec le système da Vinci® ont été réalisées en 2012, soit environ plus de 25 % par rapport à 2011 [32].

Ainsi, la chirurgie cardiaque a pu profiter du développement de la chirurgie mini-invasive par le biais du système da Vinci®, notamment pour la revascularisation myocardique, permettant la réalisation de procédures totalement endoscopiques, à cœur arrêté ou à cœur battant. Ce nouveau type d'intervention dans la discipline veut se constituer comme une évolution dans la prise en charge des patients, et a à offrir des bénéfices jusque là inespérables.

IV.3.1-Matériel ancillaire.

La vision 3D HD, l'instrumentation reproduisant les mouvements du poignet et le mouvement Intuitive® du système da Vinci® permettent aux chirurgiens cardiaques de réaliser une intervention classique de la discipline, le pontage MIG-IVA, soit de manière isolée soit associé à d'autres pontages, sans sternotomie ou écartement de côte, de façon totalement endoscopique. Le TECAB (Totally Endoscopic Coronary Artery Bypass) offre ainsi ces avantages tout en minimisant les complications et à un prix comparable ou réduit par rapport à celui de la chirurgie à ciel ouvert [35].

Le système da Vinci® comprend donc une console ergonomique pour le chirurgien, un chariot situé du côté du patient avec quatre bras robotiques interactifs, un système de vision 3D HD et des instruments miniaturisés reproduisant les mouvements du poignet. Fonctionnant grâce à une technologie de pointe, il a été conçu pour ajuster, épurer et traduire très progressivement les mouvements de la main du chirurgien en des mouvements plus précis au niveau des extrémités des instruments. Le résultat final est une interface intuitive avec des capacités chirurgicales s'améliorant.

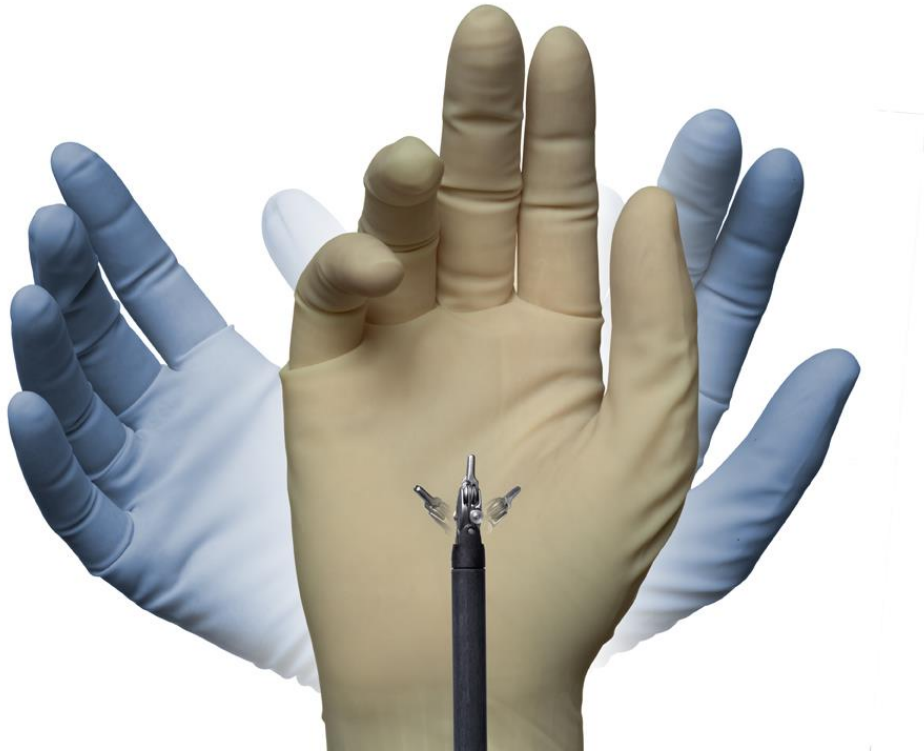

Figure 54. Articulation d'un instrument reproduisant les mouvements de la main.

©2013 Intuitive Surgical, Inc..

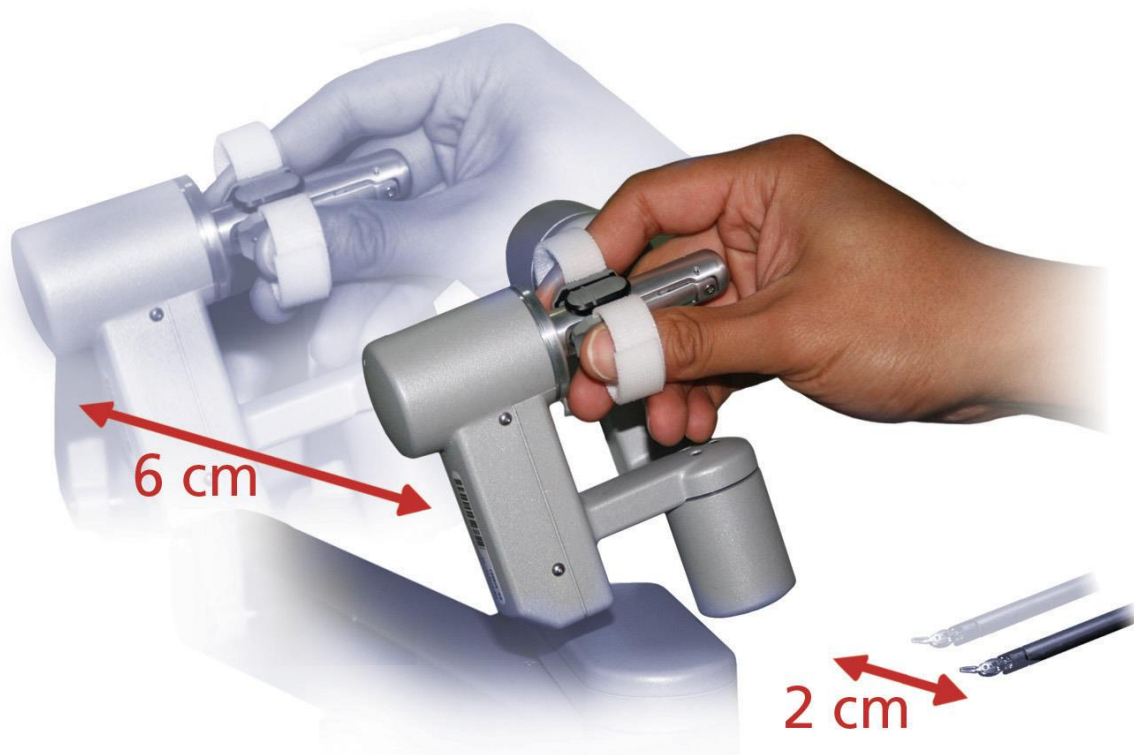

Figure 55. Commandes principales de la console.
©2013 Intuitive Surgical, Inc..

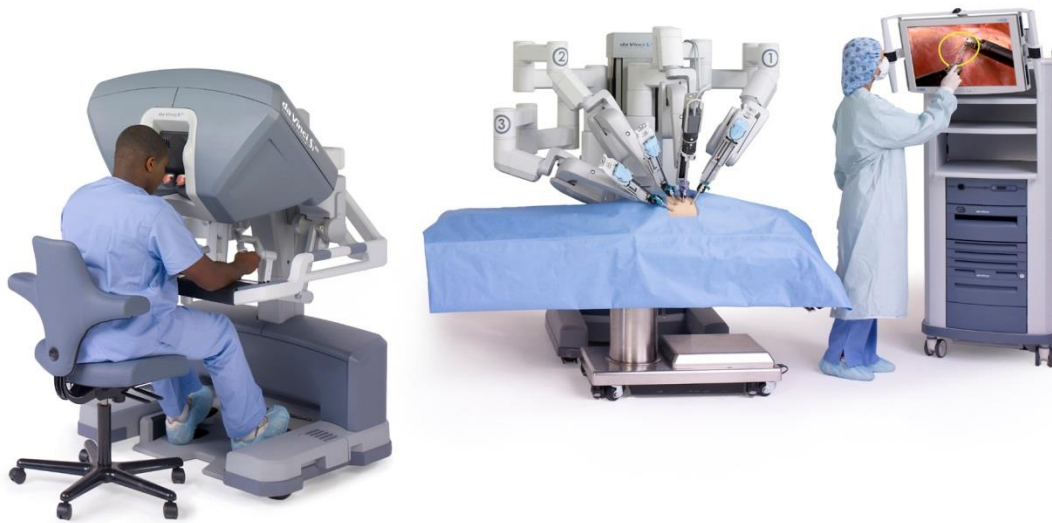


Figure 56. Le système chirurgical da Vinci[®] Si[™].
©2013 Intuitive Surgical, Inc..

Le mouvement Intuitive[®] se réfère à l'interface du système, qui permet à la chirurgie à l'aide du système da Vinci[®] de se rapprocher et d'offrir les mêmes sensations qu'une chirurgie à ciel ouvert. Les similitudes s'arrêtent cependant là.

Les lunettes de vision stéréoscopique 3D HD du système da Vinci[®] ont été conçues pour fournir aux chirurgiens une expérience immersive. Contrairement aux approches conventionnelles, les structures anatomiques apparaissent avec un fort grossissement, des couleurs intenses et une profondeur de champ naturelle. Opérant à travers de petites incisions, le chirurgien utilise les commandes principales de la console pour manœuvrer les quatre bras robotiques du chariot situé du côté du patient. Ces bras tiennent avec sécurité les instruments EndoWrist[®] brevetés et la caméra endoscopique HD. Ces instruments conçus pour se rapprocher de l'articulation du poignet surpassent l'éventail naturel de la main humaine ; la graduation des mouvements et la réduction des tremblements permettent de mieux interpréter et affiner les mouvements de la main du chirurgien. La touche finale donnée au système da Vinci[®] est qu'il comprend de multiples fonctions de sécurité redondantes destinées à minimiser les risques associés à la fois à la machine et à l'erreur humaine [36].

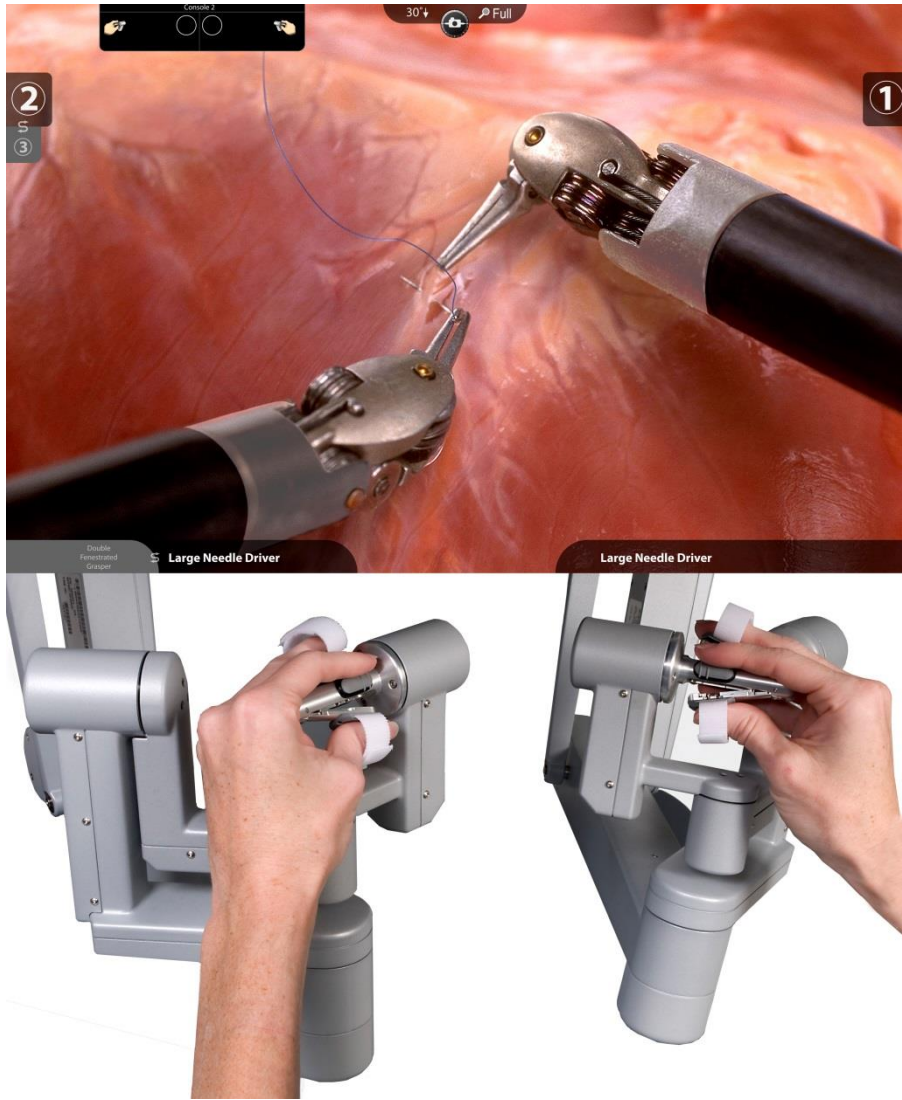


Figure 57. Mains sur les commandes principales – Image partagée avec le champ opératoire.

©2013 Intuitive Surgical, Inc..

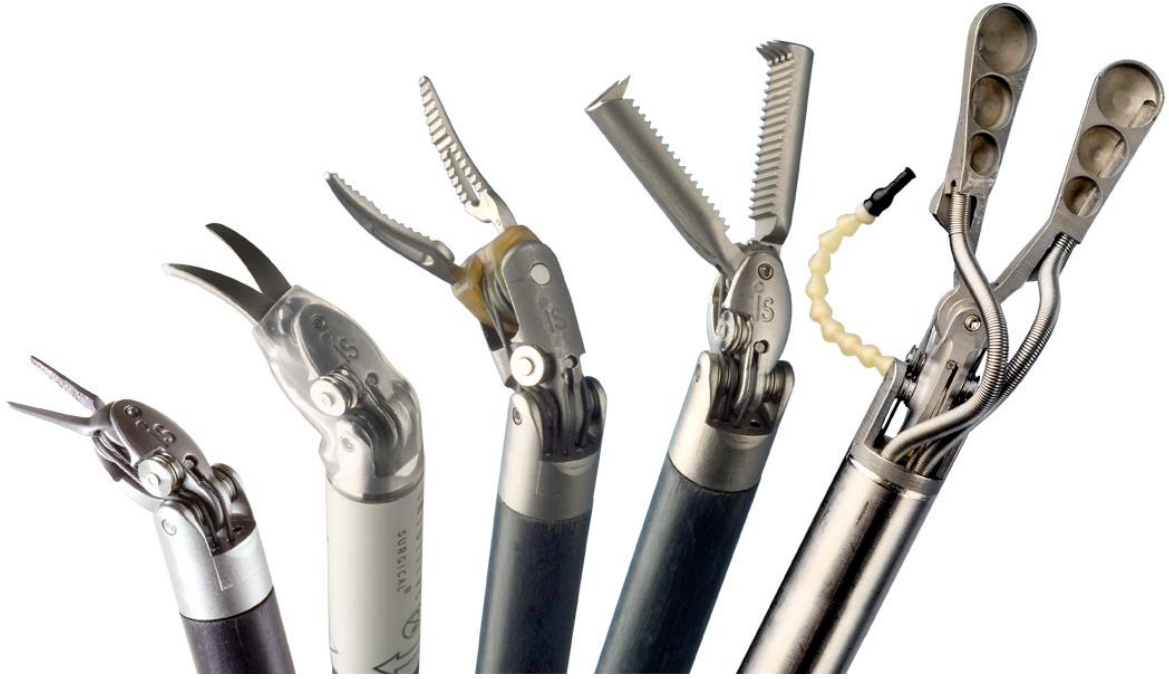

Figure 58. Instruments.
©2013 Intuitive Surgical, Inc..



Figure 59. Endoscopes de 12 mm et 8,5 mm du système da Vinci®.
©2013 Intuitive Surgical, Inc..



Figure 60. Comparaison entre l'articulation du poignet et celle d'un instrument.
©2013 Intuitive Surgical, Inc..

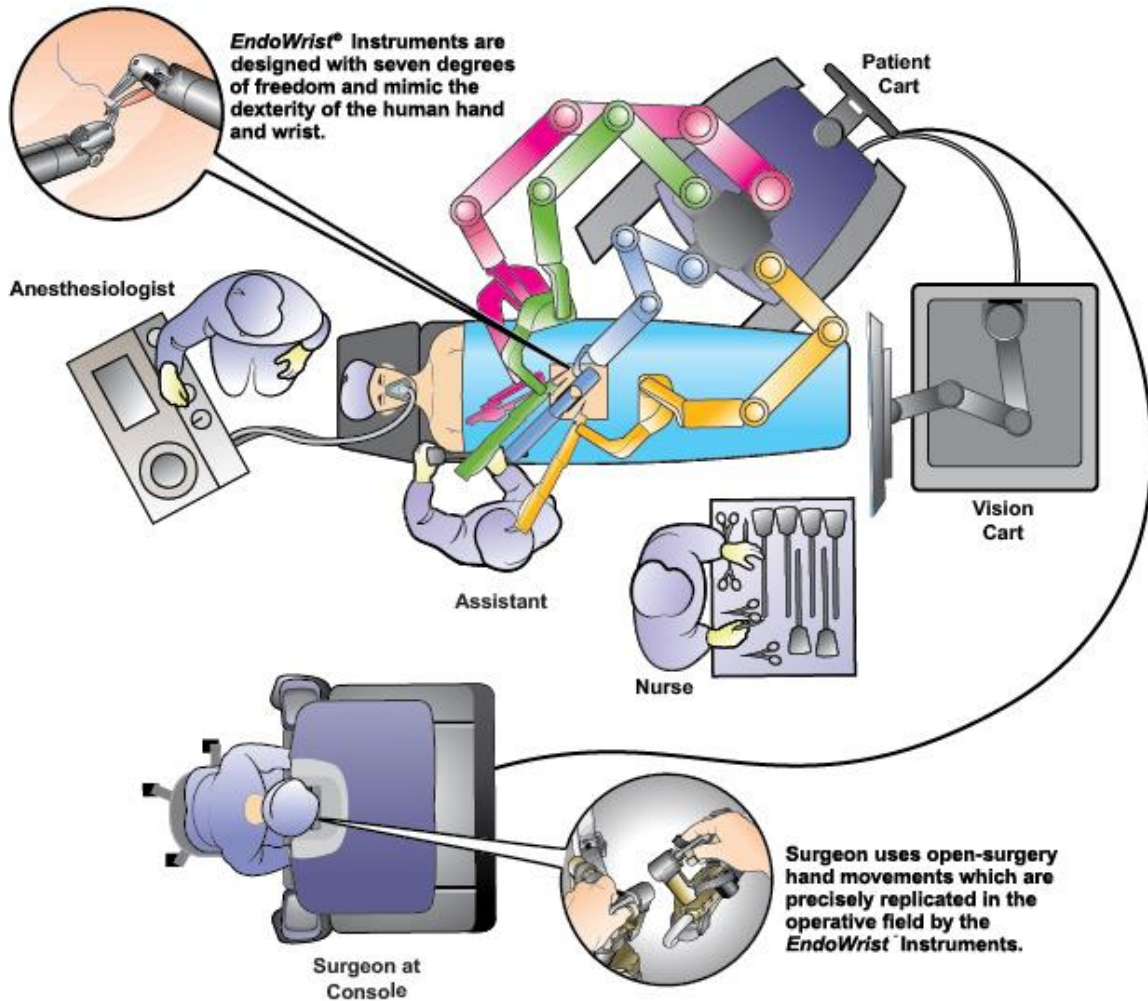


Figure 61. Schéma d'un bloc opératoire avec le système da Vinci®.

©2013 Intuitive Surgical, Inc..

Comme dans n'importe quelle procédure chirurgicale, il existe des instruments clés qui ont été mis au point des tâches spécifiques. La liste d'instruments EndoWrist® suivante représente le jeu de base recommandé :

- un stabilisateur EndoWrist®
- une pince micro-bipolaire
- 2 instruments Snap-fit™
- des ciseaux de Potts
- une spatule cautère permanente
- 2 applicateurs de petits clips
- 2 micro-pinces black diamond
- 2 grands porte-aiguille
- 2 protège-lame

D'autres instruments sont optionnels, et fonction des préférences du chirurgien et des variations anatomiques retrouvées chez les patients :

- une pince à disséquer fine
- une pince de DeBakey
- une pince à longues extrémités

- un dispensateur d'instruments EndoPass™ [35]

IV.3.2-Techniques chirurgicales.

La première procédure au monde de TECAB fut réalisée avec la mise en place d'une canulation bifémorale pour la CEC et d'un endoballon dans l'aorte ascendante permettant une délivrance de cardioplégie [29]. Un essai de la F.D.A. évaluant le TECAB sur cœur arrêté (AHTECAB) fut publié en 2006, confirmant la faisabilité et la sécurité de cette approche [37].

Le patient est installé en décubitus dorsal avec un matelassage correct des points de pression et on fait glisser l'extrémité plus basse pour soutenir le patient latéralement.

Le patient est intubé avec une sonde endotrachéale à double lumière.

On met en place un cathéter pour mesure de la PVC ou un cathéter de Swan-Ganz, un cathéter pour mesure de la pression artérielle et une sonde urinaire de Foley.

On recouvre temporairement le patient d'une couverture chauffante (de type Bair Hugger® par exemple).

On place des patchs de défibrillateur externe sur le thorax.

On aligne ensuite l'hémithorax gauche du patient avec le rebord de la table d'opération, ceci permet au bras gauche de pendre et de dégager les instruments lorsque l'on travaillera sur la paroi antérieure du thorax.

On place un petit billot sous le milieu de l'hémithorax gauche (au niveau de l'angle inférieur de la scapula) pour soulever le thorax et abaisser l'épaule, et autoriser des mouvements non inhibés à la scapula.

On place le bras gauche le long du patient en-dessous du niveau de la table que l'on emballe de manière appropriée, sans élever l'épaule.

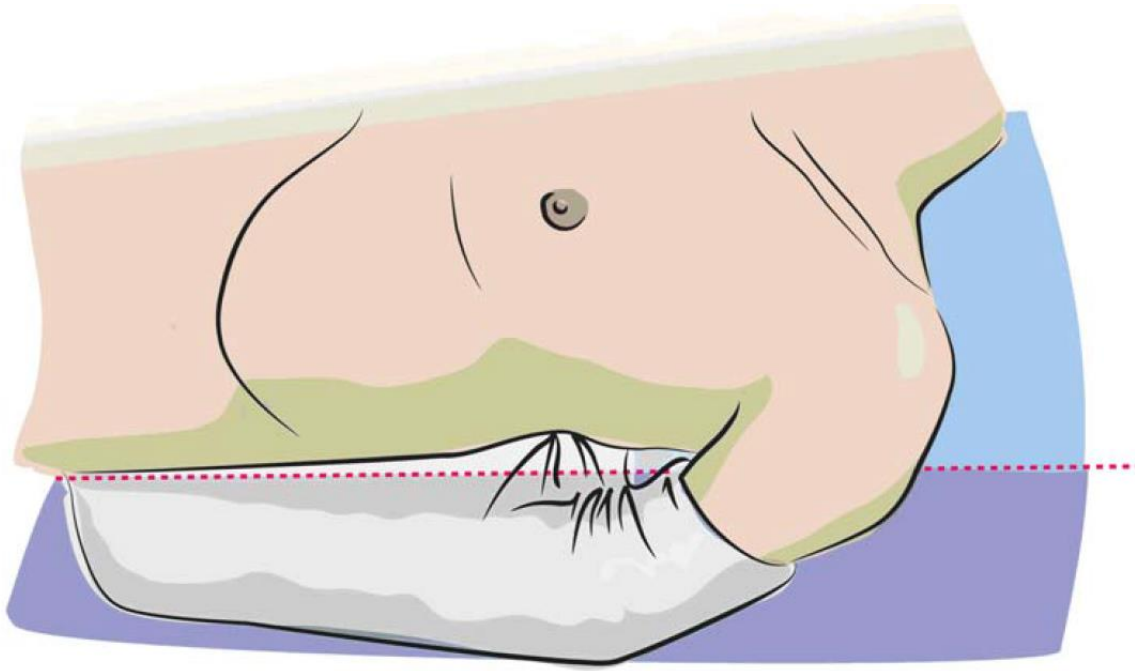


Figure 62. Patient positionné sur le rebord gauche de la table d'opération.

Adapté de Intuitive Surgical. *da Vinci® Revascularization Beating Heart Coronary Artery Bypass Grafting Procedure Guide*. 2010 Jan [cited 2013 May 11]. Available from: URL: https://www.davincisurgerycommunity.com/documents/10184/10442/871920_Beating%20Heart%20Revasc%20Procedure%20Guide_rev%20B_For%20Review_57619.pdf.

On réalise le badigeonnage habituel avec de la Bétadine® Dermique 10 %/chlorhexidine pour CABG (Coronary Artery Bypass Grafting) et potentiel prélèvement de la veine saphène.

On met en place les champs stériles, en exposant le côté et le creux axillaire gauches jusqu'au bord de la table pour permettre la création des orifices d'abord endoscopiques.

On identifie et marque les repères anatomiques, puis on incline la table d'opération de 10° à 15° en décubitus latéral droit pour soulever le côté gauche du patient et favoriser la création d'un espace intra-thoracique.

On marque ensuite la localisation de l'orifice d'entrée de la caméra sur une ligne transversale à mi-distance entre l'incisure jugulaire du sternum et le processus xiphoïde. Il est à hauteur à environ 3 cm latéralement de la ligne médioclaviculaire. Cela peut être n'importe où de 4 cm à 6 cm médialement par rapport à la ligne axillaire antérieure en fonction de la morphologie du patient. Il est généralement situé au 4^{ème} ou au 5^{ème} EIC mais cela dépend aussi de la taille du sternum.

On marque la localisation de l'orifice d'entrée des instruments du bras gauche à environ 4 travers de doigt de celui de la caméra et à environ la même hauteur.

On marque l'orifice d'entrée des instruments du bras droit également à environ 4 travers de doigt de celui de la caméra à toujours environ la même hauteur.

Enfin, la localisation de la 4^{ème} médiastinotomie est marquée le long du bord subcostal gauche à proximité de la ligne médioclaviculaire.

Toutes les localisations des orifices d'entrée peuvent être modifiées après avoir inspecté l'anatomie du patient à l'endoscope [35].

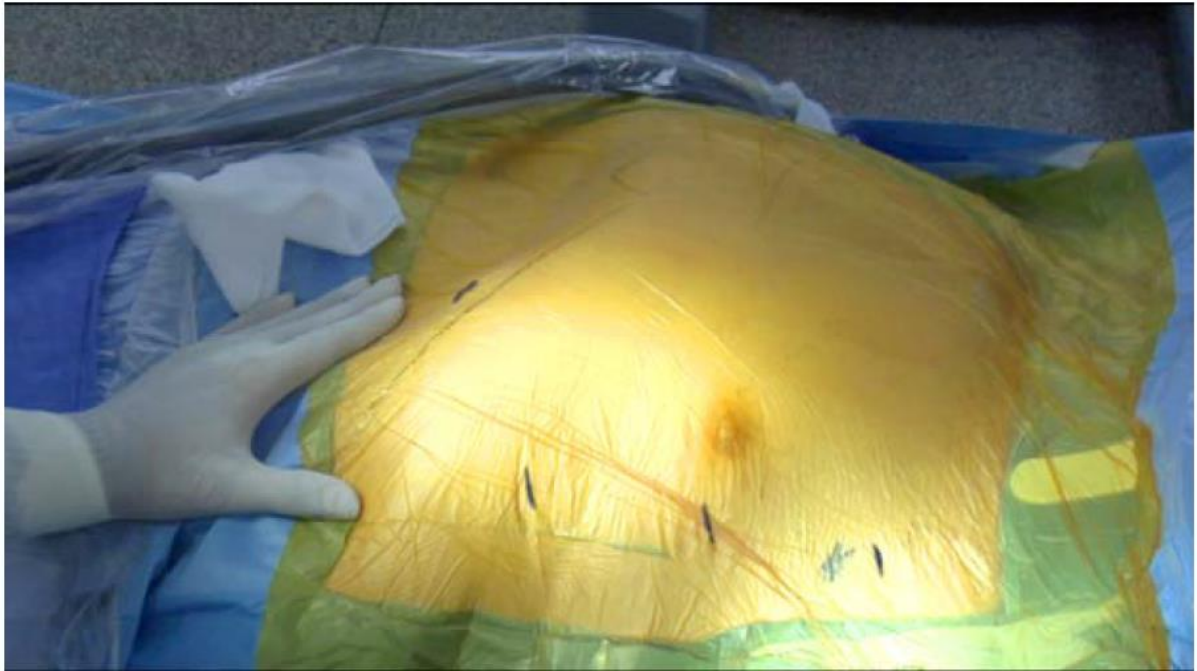


Figure 63. Orifices d'abord endoscopiques prévus.

Adapté de Intuitive Surgical. *da Vinci®* Revascularization Beating Heart Coronary Artery Bypass Grafting *Procedure Guide*. 2010 Jan [cited 2013 May 11]. Available from: URL: https://www.davincisurgerycommunity.com/documents/10184/10442/871920_Beating%20Heart%20Revasc%20Procedure%20Guide_rev%20B_For%20Review_57619.pdf.

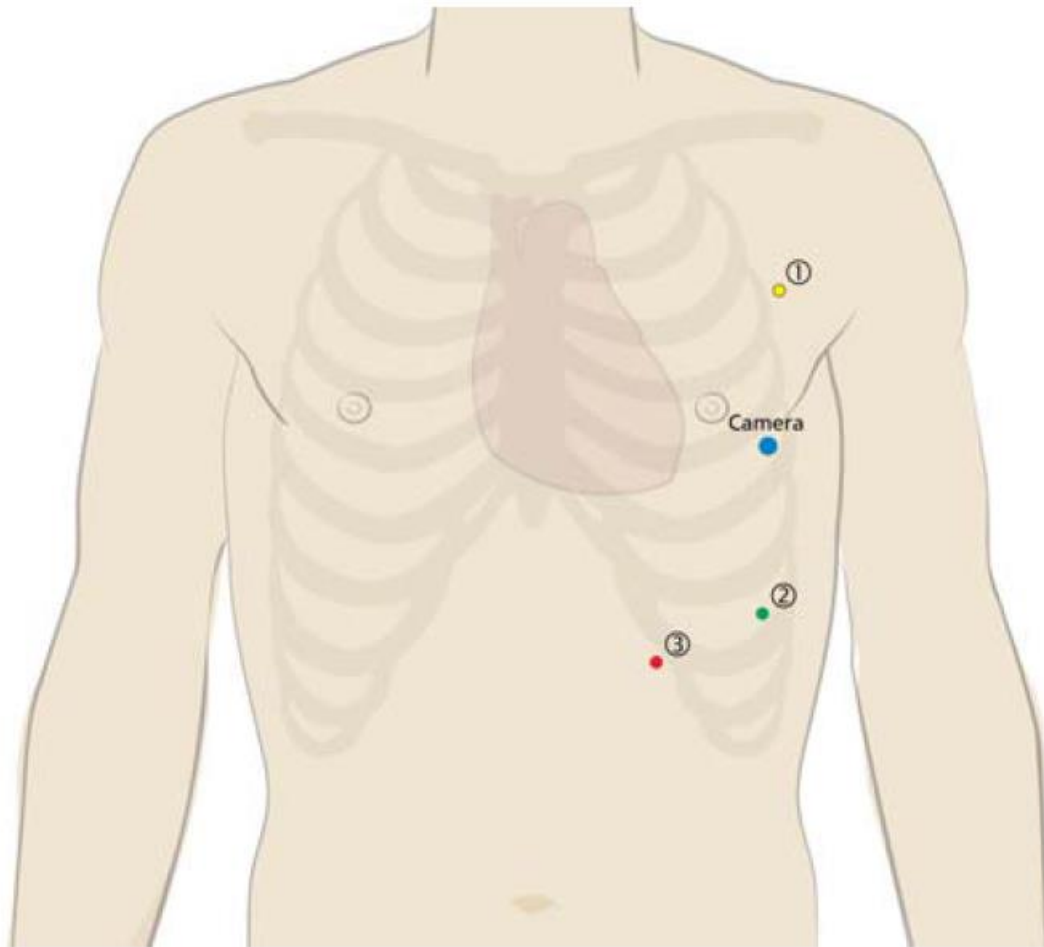


Figure 64. Orifices d'abord endoscopiques pour la mobilisation de la MIG et l'anastomose de l'IVA.

Adapté de Intuitive Surgical. *da Vinci® Revascularization Beating Heart Coronary Artery Bypass Grafting Procedure Guide*. 2010 Jan [cited 2013 May 11]. Available from: URL: https://www.davincisurgerycommunity.com/documents/10184/10442/871920_Beating%20Heart%20Revasc%20Procedure%20Guide_rev%20B_For%20Review_57619.pdf.

1 : bras droit, 2 : bras gauche, 3 : 4^{ème} bras, MIG : Mammaire Interne Gauche, IVA : InterVentriculaire Antérieure.

Jusque là, le déroulement de la procédure est invariable. Les étapes suivantes dépendent du fait qu'il a été décidé une intervention à cœur arrêté ou à cœur battant.

IV.3.2.1-Pontage aorto-coronarien à cœur arrêté.

Dans une procédure AHTECAB, les vaisseaux fémoraux droits sont ensuite exposés. Après exclusion pulmonaire gauche, le premier orifice d'entrée (pour la caméra) est insufflé avec du dioxyde de carbone jusqu'à ce qu'une pression intrapleurale de 5 mmHg soit atteinte. On inspecte alors la cavité pleurale gauche après introduction d'un endoscope. On met ensuite en place le bras droit puis le bras gauche robotiques.

On maintient l'insufflation de dioxyde de carbone à la pression de 5 mmHg. La MIG est disséquée du premier cartilage costal au 5^{ème} EIC. Ses branches collatérales sont sectionnées,

principalement par électrocautère. Après héparinisation, l'extrémité distale de la MIG est sectionnée entre des clips. Les instruments et les bras mécaniques sont alors retirés du thorax.

Les canules artérielles et veineuses (du système Port-Access[®] de la société Heartport) sont introduites dans les vaisseaux fémoraux droits. L'Endoclamp est placé dans l'aorte ascendante avec l'aide d'une ETO. Les bras chirurgicaux sont remplacés dans l'hémithorax gauche. Après établissement de la CEC (à 34 °C) et arrêt de la ventilation, le péricarde est ouvert. Quand l'IVA est identifiée, l'Endoclamp est gonflé et la solution cardioplégique cristalloïde est délivrée [33] via la racine de l'aorte au travers d'un canal distal de l'endoballon [29]. Après arrêt cardiaque, l'IVA est disséquée et ouverte. L'anastomose distale est réalisée [33], la technique de suture actuelle ne différant pas significativement de celle utilisée en cas de pontage à ciel ouvert, même si dans de très nombreux cas, le chirurgien opérant par assistance robotisée réalise la suture selon une méthode personnelle, sans contre traction réalisée par un assistant [29]. Après vérification de l'absence de saignement au niveau de l'anastomose, l'Endoclamp est dégonflé, la double ventilation pulmonaire est reprise, et le patient est sevré de la CEC. Les orifices d'entrée de la caméra et du bras droit sont refermés. Un drain thoracique est mis en place au niveau de celui du bras gauche [33].

IV.3.2.2-Pontage aorto-coronarien à cœur battant.

Dans une procédure BHTECAB, le recours à une CEC d'assistance est possible, sinon l'intervention est alors classiquement réalisée sans circulation extracorporelle. Dans le descriptif de la technique chirurgicale du pontage à cœur battant suivant, les étapes spécifiques à l'utilisation d'une CEC d'assistance sont précisées, l'absence de prise en compte de celles-ci revient à la description de cette technique chirurgicale sans CEC d'assistance.

En cas d'utilisation de la CEC d'assistance, on réalise la canulation percutanée de l'artère fémorale ou axillaire gauche et de la veine fémorale gauche [38].

On débute ensuite la ventilation unipulmonaire droite.

Après réalisation de l'orifice d'entrée de la caméra et mise en place de la canule de celle-ci, on l'insuffle avec du dioxyde de carbone de façon à permettre une visualisation adéquate et un bon espace de travail en fonction de la tolérance hémodynamique, nominalement 8 mmHg (habituellement 8-10 mmHg, 12-15 mmHg maximum en cas de médiastin adipeux).

On introduit ensuite l'endoscope à grand angle, orienté à 30°.

On inspecte alors la cavité thoracique afin de localiser la MIG et les adhésions.

On réalise ensuite les orifices d'entrée des bras gauche et droit, après s'être assuré pour le droit qu'il existe une séparation adéquate entre l'emplacement de l'orifice et l'extrémité proximale de la MIG et au niveau cutané par rapport à l'épaule, puis on met en place les obturateurs.

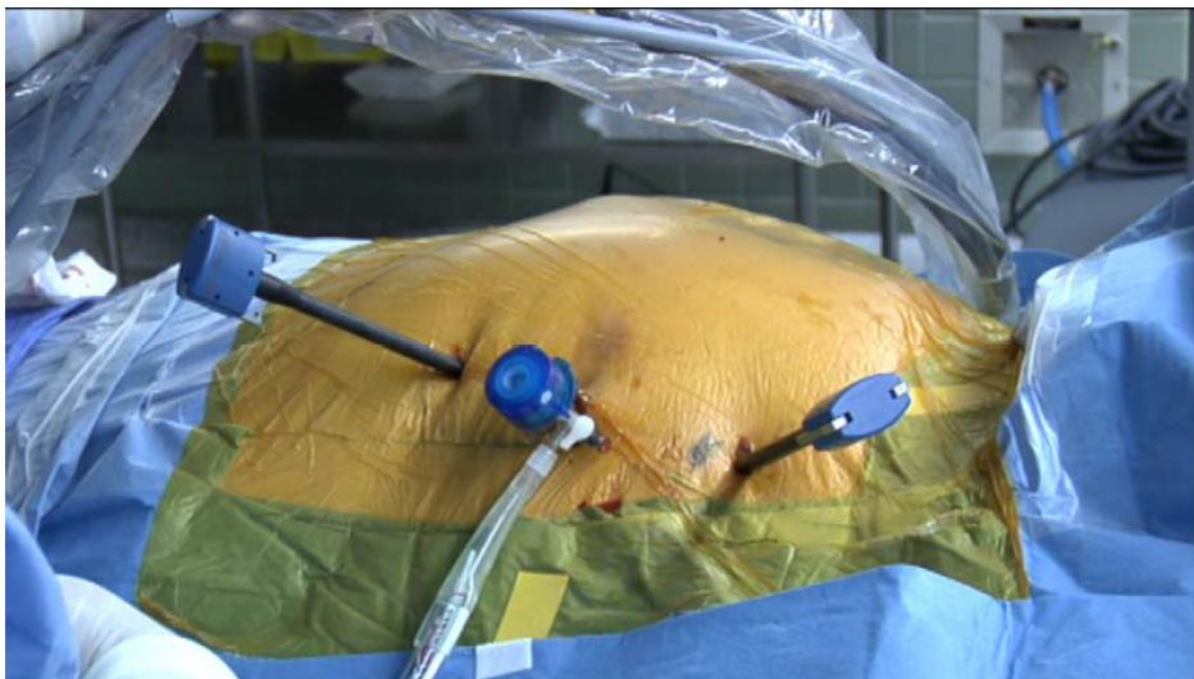


Figure 65. Orifices d'abord endoscopiques pour pontage MIG-IVA.

Adapté de Intuitive Surgical. *da Vinci® Revascularization Beating Heart Coronary Artery Bypass Grafting Procedure Guide*. 2010 Jan [cited 2013 May 11]. Available from: URL: https://www.davincisurgerycommunity.com/documents/10184/10442/871920_Beating%20Heart%20Revasc%20Procedure%20Guide_rev%20B_For%20Review_57619.pdf.

MIG : Mammaire Interne Gauche, IVA : InterVentriculaire Antérieure.

La colonne centrale du chariot situé du côté du patient est alignée avec le cou de celui-ci. Ce positionnement décentré du chariot offre l'espace adéquat et la mobilité au stabilisateur EndoWrist® utilisé plus tard au cours de la procédure.

On fixe ensuite la canule de la caméra et on met en place, sous contrôle endoscopique, les bras droit et gauche.

On positionne le bras de la caméra de façon droite par-dessus le patient en partant de la canule de celle-ci. Les bras droit et gauche sont positionnés de manière symétrique pour l'obtention d'une portée de mouvements optimale pour la mobilisation de la MIG en ajustant leurs articulations respectives. En effet, pendant celle-ci, les bras droit et gauche sont ainsi arrimés par rapport à la canule de la caméra comme si le chariot du patient était aligné avec le sternum. Le troisième bras porteur d'instrument n'est pas arrimé au patient pour le moment.

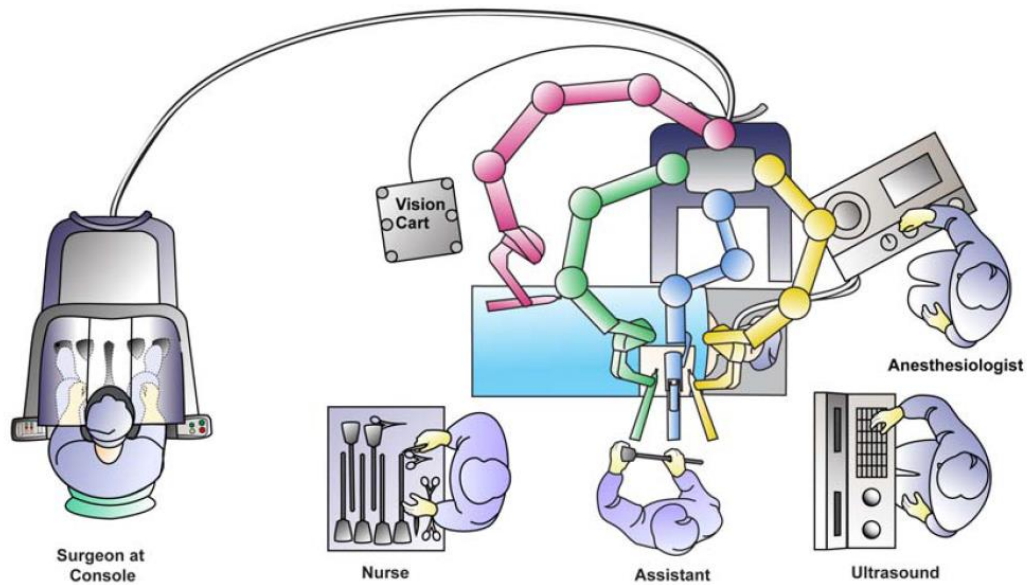


Figure 66. Configuration d'un bloc opératoire et alignement du chariot situé du côté du patient avec celui-ci.

Adapté de Intuitive Surgical. *da Vinci*® Revascularization Beating Heart Coronary Artery Bypass Grafting *Procedure Guide*. 2010 Jan [cited 2013 May 11]. Available from: URL: https://www.davincisurgerycommunity.com/documents/10184/10442/871920_Beating%20Heart%20Revasc%20Procedure%20Guide_rev%20B_For%20Review_57619.pdf.

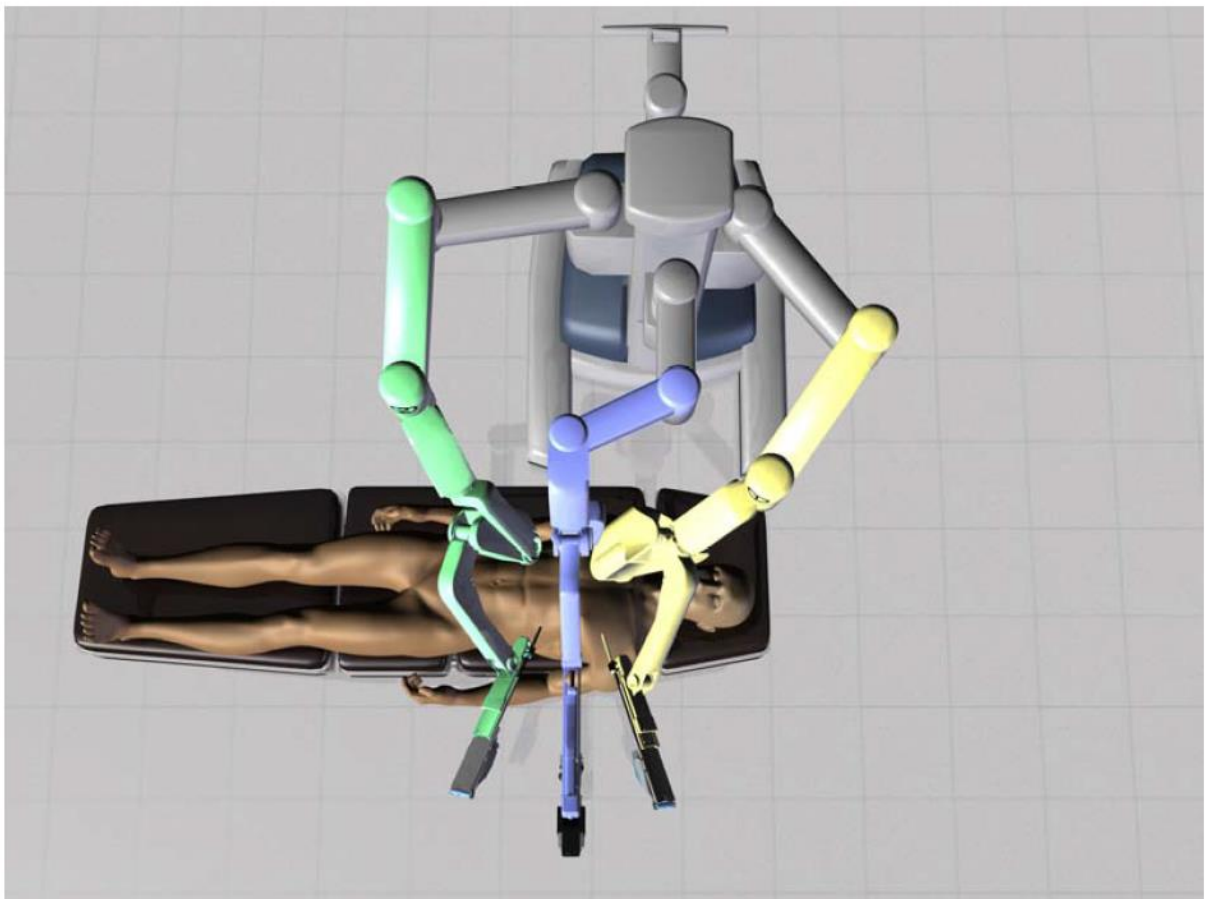


Figure 67. Vue supérieure du chariot situé du côté du patient positionné au niveau de celui-ci et de la table d'opération, la colonne centrale du chariot situé du côté du patient est alignée avec le cou de celui-ci.

Adapté de Intuitive Surgical. *da Vinci*[®] Revascularization Beating Heart Coronary Artery Bypass Grafting *Procedure Guide*. 2010 Jan [cited 2013 May 11]. Available from: URL: https://www.davincisurgerycommunity.com/documents/10184/10442/871920_Beating%20Heart%20Revasc%20Procedure%20Guide_rev%20B_For%20Review_57619.pdf.

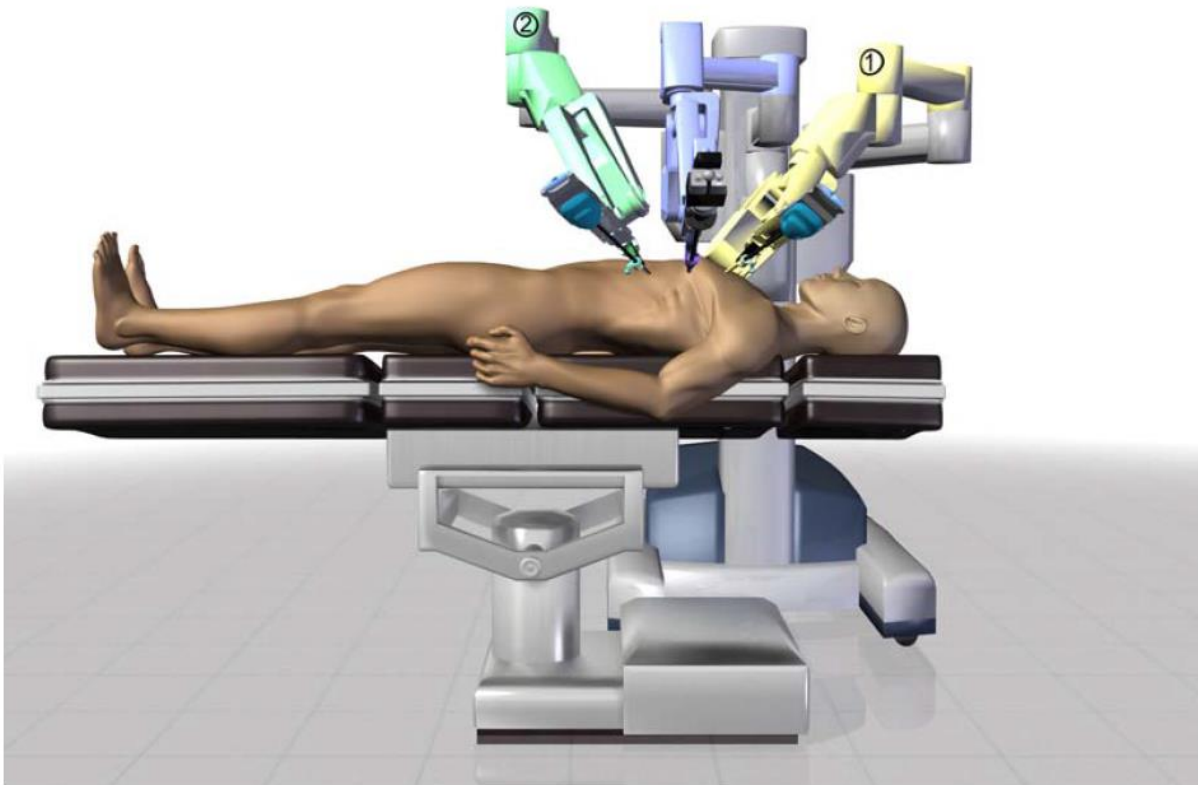


Figure 68. Vue antérieure du chariot situé du côté du patient arrimé.

Adapté de Intuitive Surgical. *da Vinci*[®] Revascularization Beating Heart Coronary Artery Bypass Grafting *Procedure Guide*. 2010 Jan [cited 2013 May 11]. Available from: URL: https://www.davincisurgerycommunity.com/documents/10184/10442/871920_Beating%20Heart%20Revasc%20Procedure%20Guide_rev%20B_For%20Review_57619.pdf.

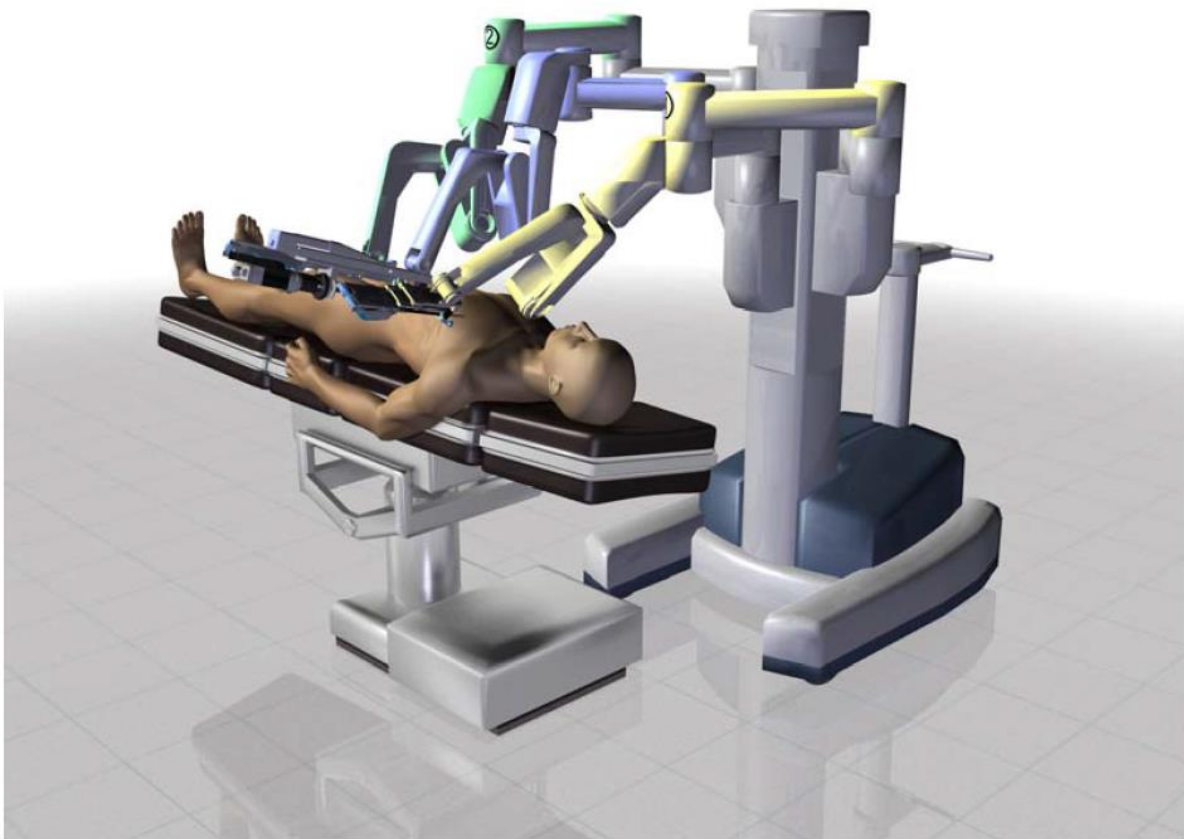


Figure 69. Vue oblique du chariot situé du côté du patient arrimé.

Adapté de Intuitive Surgical. *da Vinci*® Revascularization Beating Heart Coronary Artery Bypass Grafting *Procedure Guide*. 2010 Jan [cited 2013 May 11]. Available from: URL: https://www.davincisurgerycommunity.com/documents/10184/10442/871920_Beating%20Heart%20Revasc%20Procedure%20Guide_rev%20B_For%20Review_57619.pdf.

La procédure robotique commence avec le prélèvement de la MIG. Elle est dévoilée en utilisant une technique divisant les fascias et mobilisée en la squelettisant. Pour commencer, la plèvre pariétale, les fascias et les muscles recouvrant la MIG sont coupés transversalement sur toute leur longueur. La MIG squelettisée apparaît alors sur le bord latéral de l'ouverture médialement, en réalisant une dissection franche et de brèves décharges au cautère monopolaire à faible voltage pour mobiliser les fixations antérieures. Les petites branches intercostales sont ligaturées d'un coup de monopolaire, alors coupées transversalement. Les grandes branches intercostales sont clipées pour réaliser l'hémostase. Débutant aux environs du 3^{ème} EIC, de courts segments de tissu conjonctif périartériel sont laissés fixés pour aider à stabiliser la MIG quand on prépare son extrémité distale pour réaliser l'anastomose.

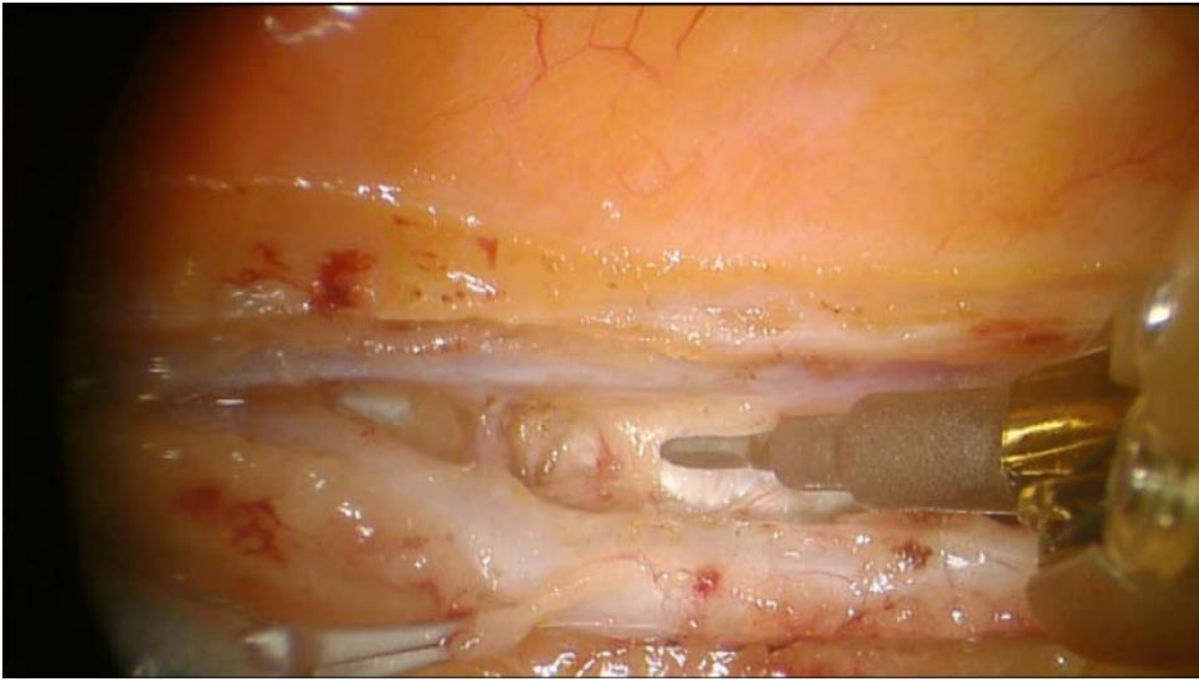


Figure 70. Mobilisation de la MIG squelettisée avec une branche intercostale visible.
 Adapté de Intuitive Surgical. *da Vinci®* Revascularization Beating Heart Coronary Artery Bypass Grafting *Procedure Guide*. 2010 Jan [cited 2013 May 11]. Available from: URL: https://www.davincisurgerycommunity.com/documents/10184/10442/871920_Beating%20Heart%20Revasc%20Procedure%20Guide_rev%20B_For%20Review_57619.pdf.
 MIG : Mammaire Interne Gauche.

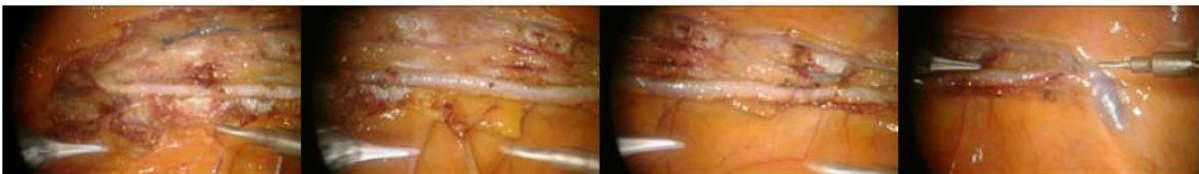


Figure 71. Vue panoramique de la MIG mobilisée.
 Adapté de Intuitive Surgical. *da Vinci®* Revascularization Beating Heart Coronary Artery Bypass Grafting *Procedure Guide*. 2010 Jan [cited 2013 May 11]. Available from: URL: https://www.davincisurgerycommunity.com/documents/10184/10442/871920_Beating%20Heart%20Revasc%20Procedure%20Guide_rev%20B_For%20Review_57619.pdf.
 MIG : Mammaire Interne Gauche.

Différentes méthodes peuvent être utilisées pour mobiliser la MIG en fonction des préférences du chirurgien.

La 4^{ème} médiastinotomie est rajoutée par l'assistant qui crée le trajet de la canule en utilisant une pince de Kelly par une dissection franche sous le bord subcostal et au-delà du diaphragme, en faisant attention de ne pas violer la cavité péritonéale. On introduit la canule de 12 mm et l'obturateur dans la cavité thoracique.

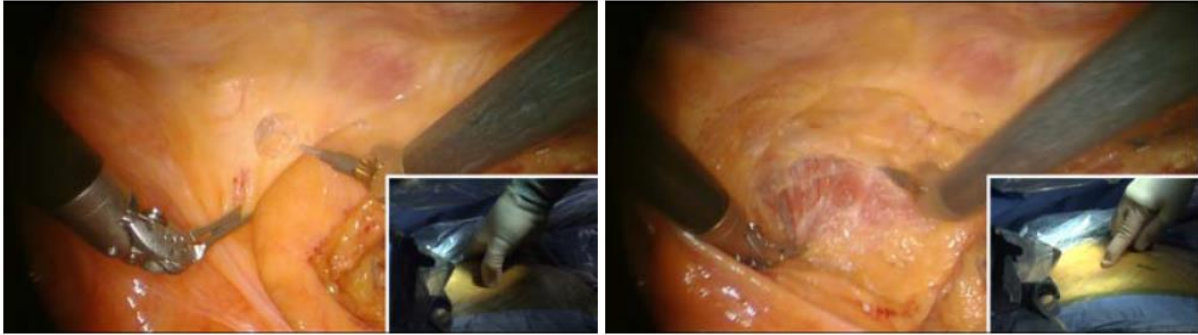

Figure 72. La dissection de la graisse diaphragmatique dégage une plus petite voie pour la 4^{ème} médiastinotomie.

Adapté de Intuitive Surgical. *da Vinci® Revascularization Beating Heart Coronary Artery Bypass Grafting Procedure Guide*. 2010 Jan [cited 2013 May 11]. Available from: URL: https://www.davincisurgerycommunity.com/documents/10184/10442/871920_Beating%20Heart%20Revasc%20Procedure%20Guide_rev%20B_For%20Review_57619.pdf.

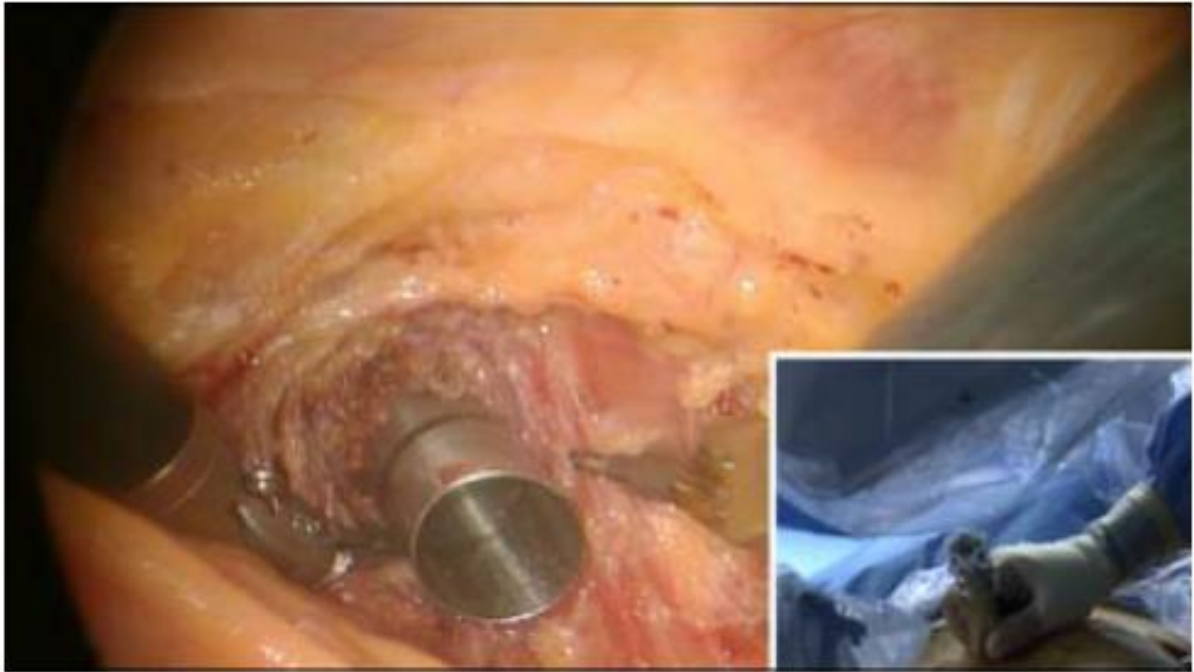

Figure 73. Canule de 12 mm de la 4^{ème} médiastinotomie au niveau subcostal.

Adapté de Intuitive Surgical. *da Vinci® Revascularization Beating Heart Coronary Artery Bypass Grafting Procedure Guide*. 2010 Jan [cited 2013 May 11]. Available from: URL: https://www.davincisurgerycommunity.com/documents/10184/10442/871920_Beating%20Heart%20Revasc%20Procedure%20Guide_rev%20B_For%20Review_57619.pdf.

On réalise l'injection d'héparine à la dose de 2 mg/kg pour atteindre un ACT supérieur à 300 secondes.

Une solution de papavérine est pulvérisée sur la MIG squelettisée pour permettre à l'artère de s'auto-dilater. On passe et applique un bulldog à la MIG pour réduire la pression artérielle au moment de la ligature [35].

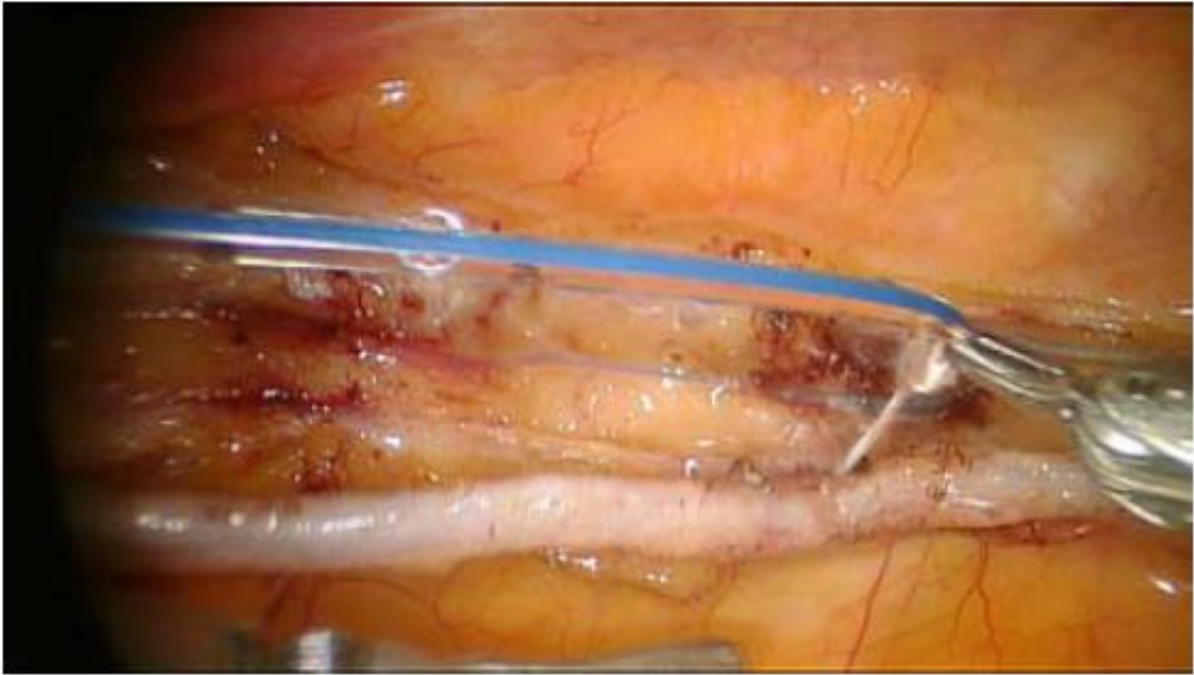


Figure 74. Pulvérisation d'une solution de papavérine sur la MIG squelettisée en utilisant un cathéter de 5 F.

Adapté de Intuitive Surgical. *da Vinci® Revascularization Beating Heart Coronary Artery Bypass Grafting Procedure Guide*. 2010 Jan [cited 2013 May 11]. Available from: URL: https://www.davincisurgerycommunity.com/documents/10184/10442/871920_Beating%20Heart%20Revasc%20Procedure%20Guide_rev%20B_For%20Review_57619.pdf.
MIG : Mammaire Interne Gauche.

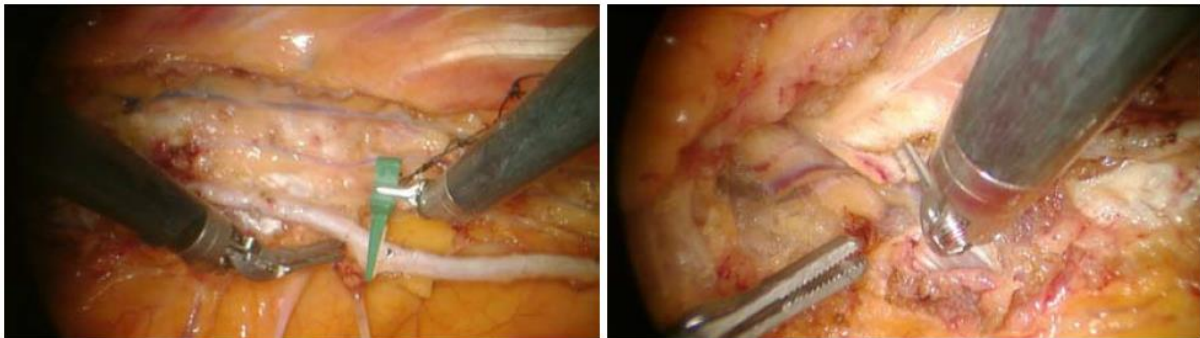


Figure 75. Bulldog occluant la MIG pendant que son extrémité distale est doublement clipée.

Adapté de Intuitive Surgical. *da Vinci® Revascularization Beating Heart Coronary Artery Bypass Grafting Procedure Guide*. 2010 Jan [cited 2013 May 11]. Available from: URL: https://www.davincisurgerycommunity.com/documents/10184/10442/871920_Beating%20Heart%20Revasc%20Procedure%20Guide_rev%20B_For%20Review_57619.pdf.
MIG : Mammaire Interne Gauche.

Si les canulations ont été réalisées pour l'utilisation de la CEC d'assistance, celle-ci est alors mise en route [38].

Une lipectomie et une péricardotomie sont réalisées pour exposer le vaisseau coronaire cible et confirmer l'emplacement de l'anastomose.

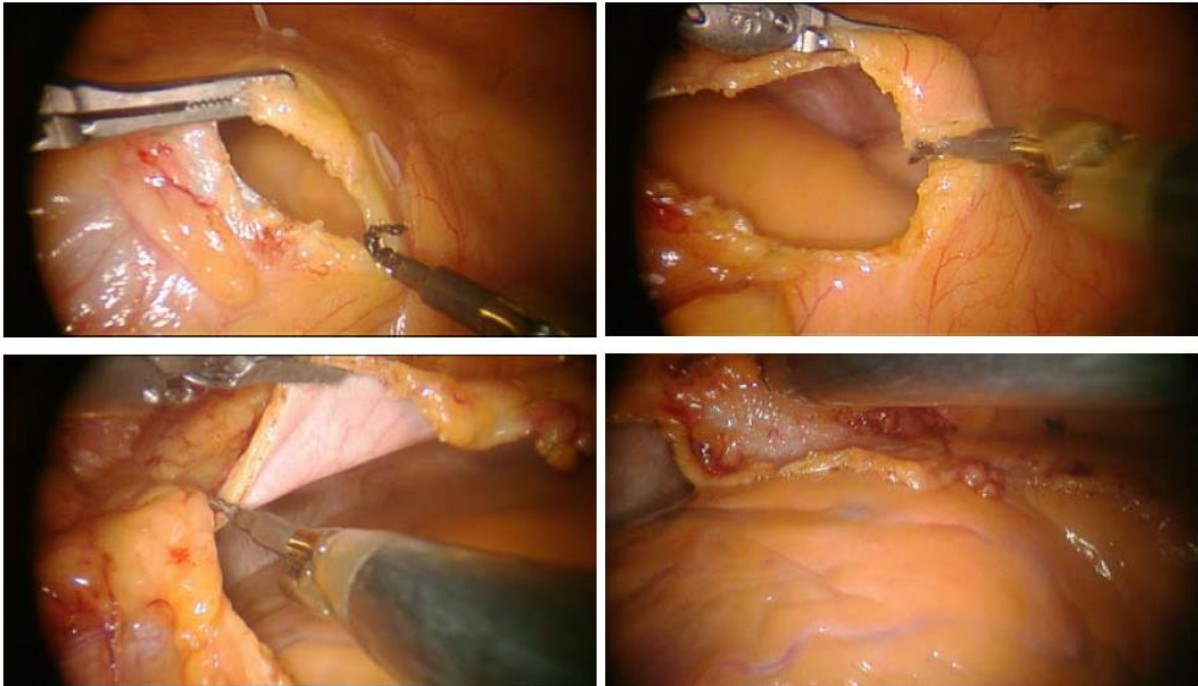


Figure 76. Vues de la péricardotomie.

Adapté de Intuitive Surgical. *da Vinci*[®] Revascularization Beating Heart Coronary Artery Bypass Grafting *Procedure Guide*. 2010 Jan [cited 2013 May 11]. Available from: URL: https://www.davincisurgerycommunity.com/documents/10184/10442/871920_Beating%20Heart%20Revasc%20Procedure%20Guide_rev%20B_For%20Review_57619.pdf.

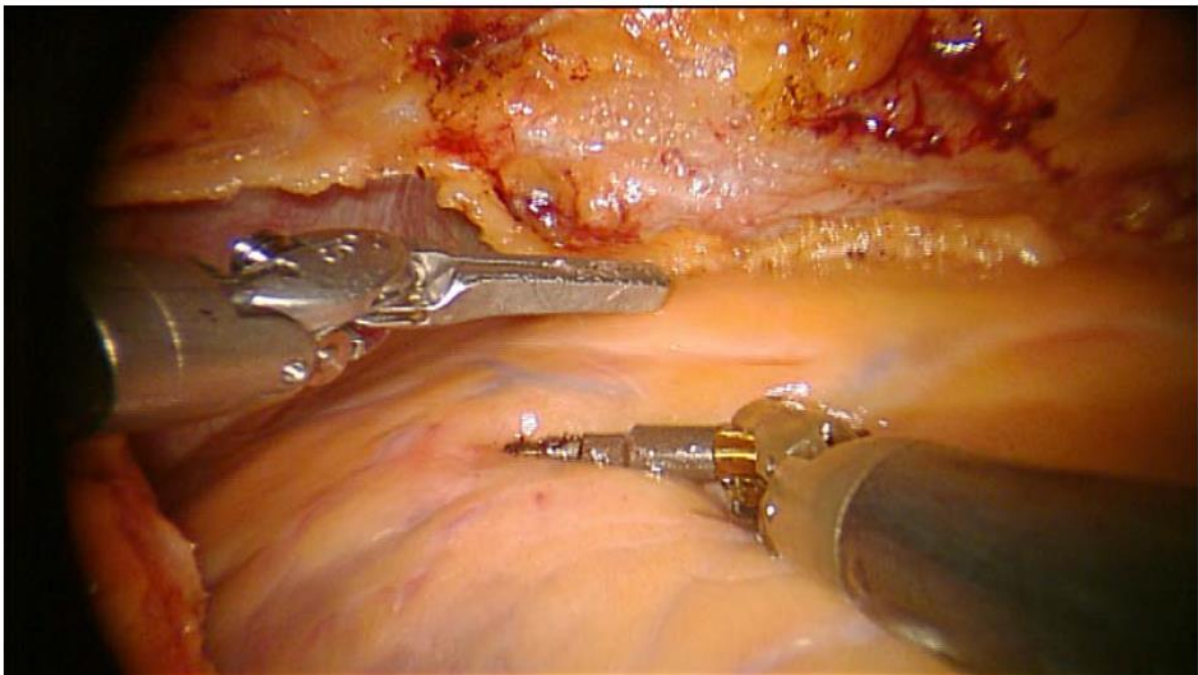


Figure 77. Emplacement cible de l'anastomose sur l'IVA identifié.

Adapté de Intuitive Surgical. *da Vinci*[®] Revascularization Beating Heart Coronary Artery Bypass Grafting *Procedure Guide*. 2010 Jan [cited 2013 May 11]. Available from: URL: https://www.davincisurgerycommunity.com/documents/10184/10442/871920_Beating%20Heart%20Revasc%20Procedure%20Guide_rev%20B_For%20Review_57619.pdf.
IVA : InterVentriculaire Antérieure.

Le matériel nécessaire pour la revascularisation est introduit et placé en sécurité dans le médiastin.

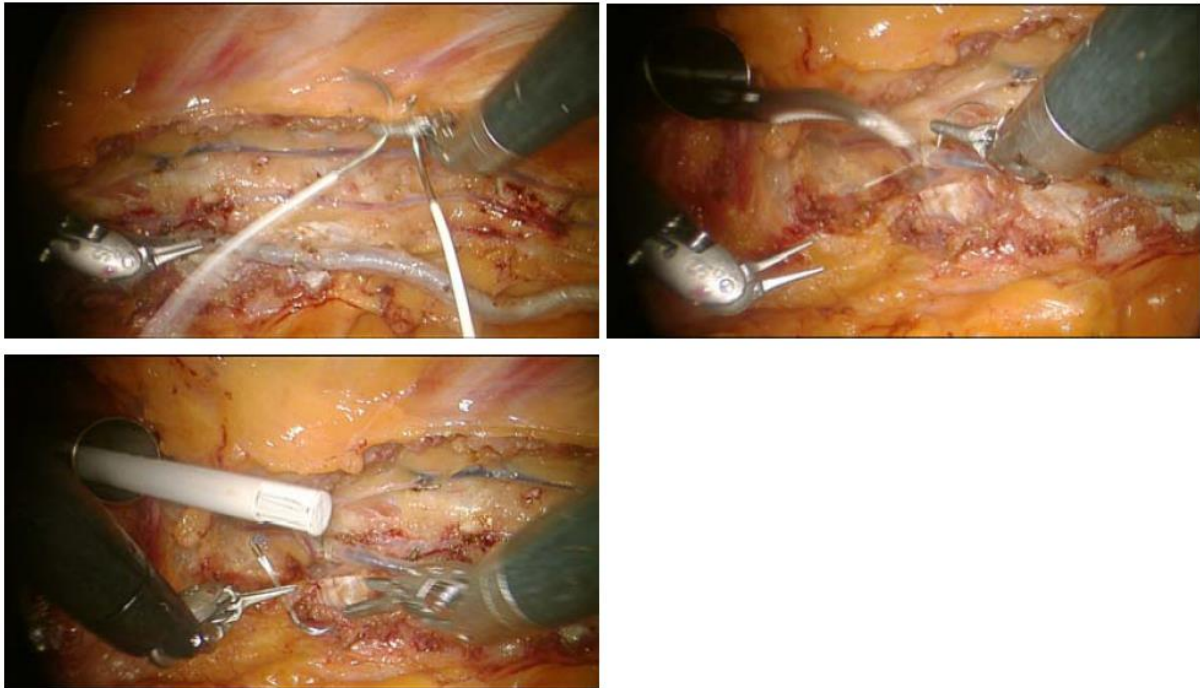


Figure 78. Matériel nécessaire pour l'anastomose déposé dans le thorax et sécurisé.
Adapté de Intuitive Surgical. *da Vinci*[®] Revascularization Beating Heart Coronary Artery Bypass Grafting *Procedure Guide*. 2010 Jan [cited 2013 May 11]. Available from: URL: https://www.davincisurgerycommunity.com/documents/10184/10442/871920_Beating%20Heart%20Revasc%20Procedure%20Guide_rev%20B_For%20Review_57619.pdf.

L'extrémité distale de la MIG est préparée avec 6 U-CLIP[®] et coupée transversalement.

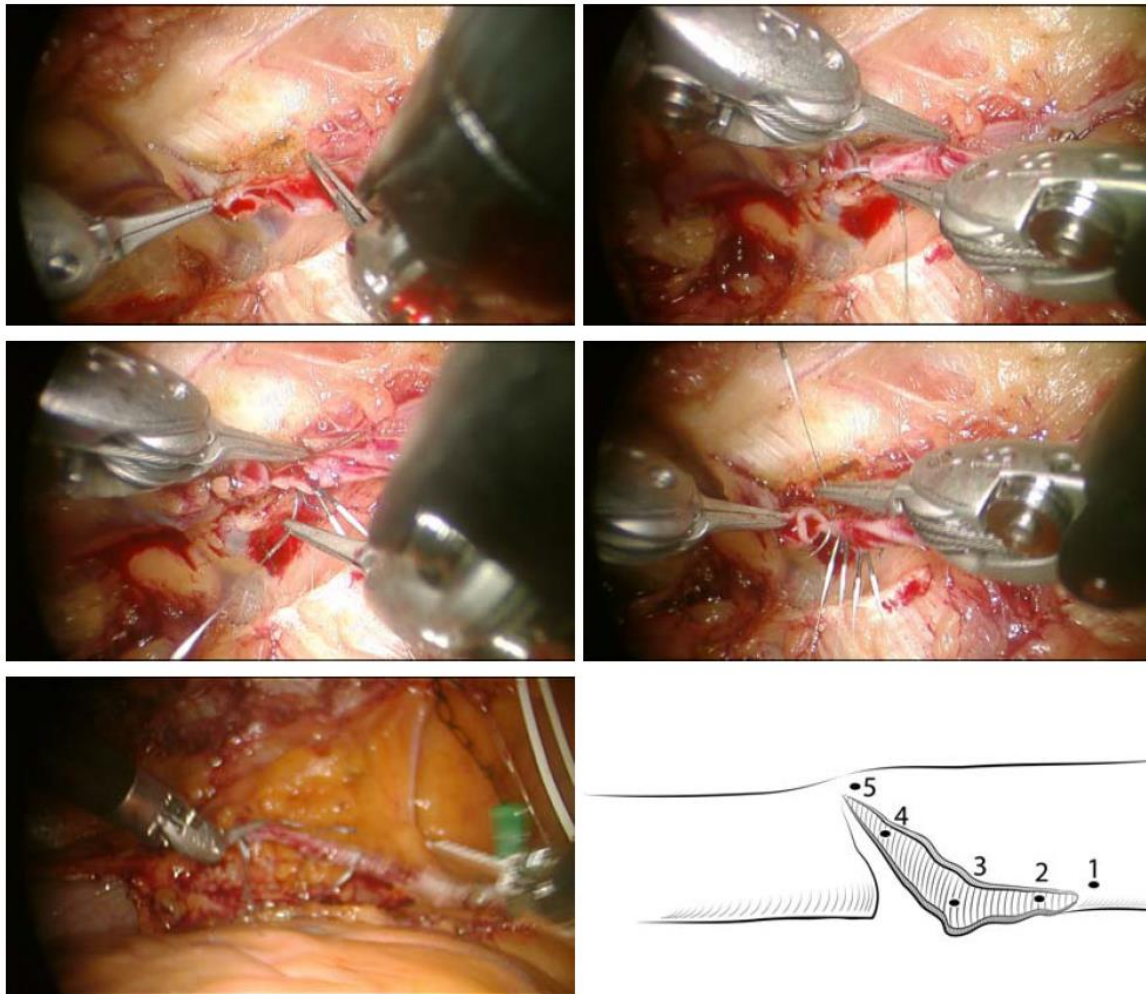


Figure 79. Préparation de la MIG – Section transversale partielle, mise en place des U-CLIP[®], section transversale complète et rapprochement de l'emplacement de l'anastomose.

Adapté de Intuitive Surgical. *da Vinci[®] Revascularization Beating Heart Coronary Artery Bypass Grafting Procedure Guide*. 2010 Jan [cited 2013 May 11]. Available from: URL: https://www.davincisurgerycommunity.com/documents/10184/10442/871920_Beating%20Heart%20Revasc%20Procedure%20Guide_rev%20B_For%20Review_57619.pdf.

1 : S18 U-CLIP passé de dehors en dedans dans le talon de la MIG, 2 : S18 U-CLIP placé près du talon sur le côté médial de la MIG, 3 : S18 U-CLIP placé à mi-chemin au-dessus du bord médial de la MIG, 4 : S18 U-CLIP placé près de la pointe de la MIG, 5 : S18 U-CLIP placé sur la ligne médiane sur la pointe de la MIG, MIG : Mammaire Interne Gauche.

On arrime le 4^{ème} bras à la canule de 12 mm.

On déplace ensuite les articulations du bras droit vers la tête du patient. On décentre les articulations du bras de la caméra et du bras gauche également dans la même direction ; le bras gauche devant presque être droit par-dessus le thorax en partant de l'emplacement de l'ouverture.

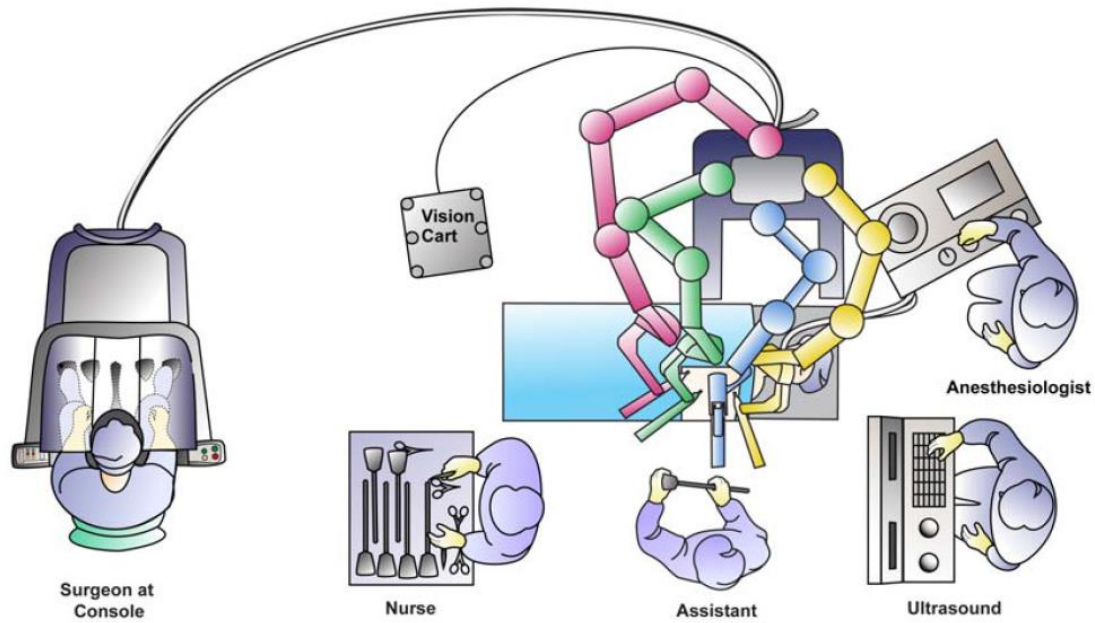


Figure 80. Configuration d'un bloc opératoire pour la réalisation de l'anastomose, le bras de la caméra et le bras gauche sont décentrés en direction de la tête du patient pour créer un espace pour le stabilisateur.

Adapté de Intuitive Surgical. *da Vinci*® Revascularization Beating Heart Coronary Artery Bypass Grafting *Procedure Guide*. 2010 Jan [cited 2013 May 11]. Available from: URL: https://www.davincisurgerycommunity.com/documents/10184/10442/871920_Beating%20Heart%20Revasc%20Procedure%20Guide_rev%20B_For%20Review_57619.pdf.

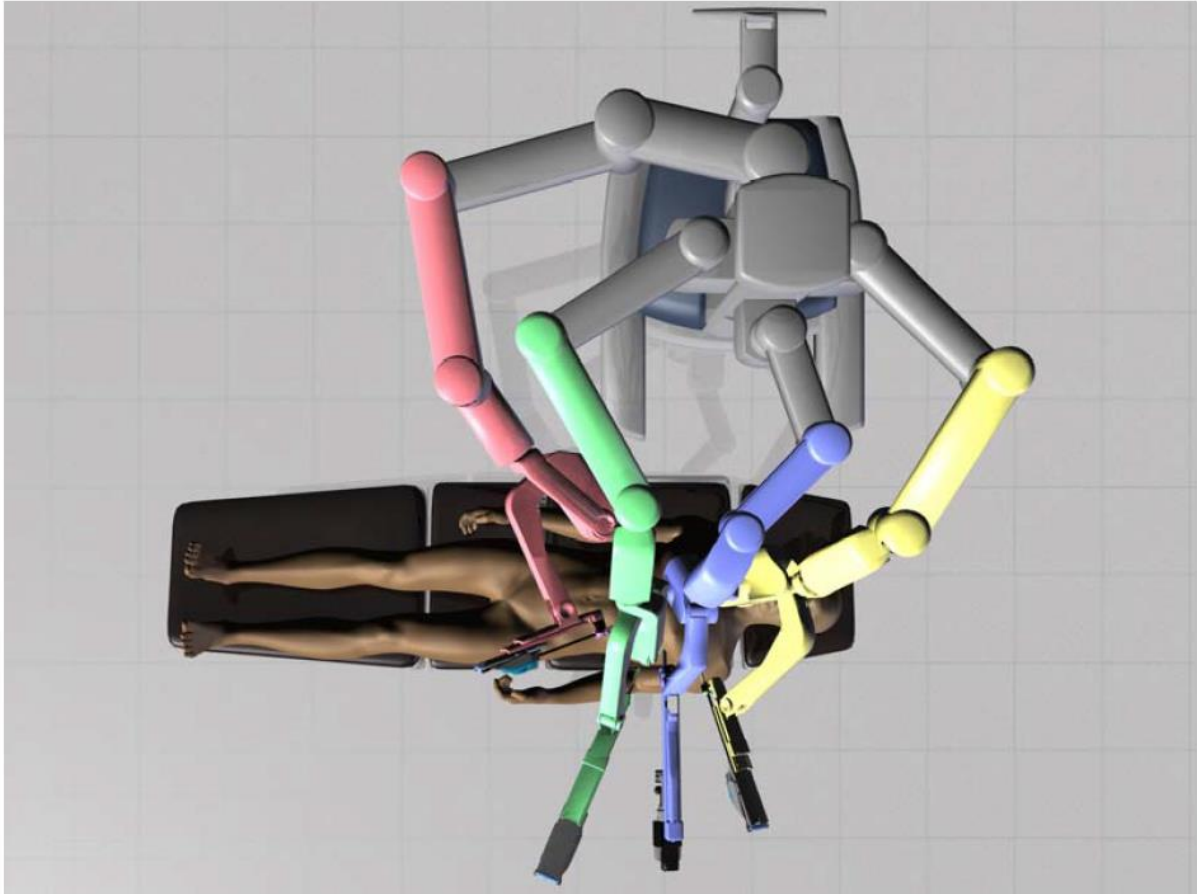


Figure 81. Vue supérieure des articulations des bras droit et gauche pour la réalisation de l'anastomose.

Adapté de Intuitive Surgical. *da Vinci*[®] Revascularization Beating Heart Coronary Artery Bypass Grafting *Procedure Guide*. 2010 Jan [cited 2013 May 11]. Available from: URL: https://www.davincisurgerycommunity.com/documents/10184/10442/871920_Beating%20Heart%20Revasc%20Procedure%20Guide_rev%20B_For%20Review_57619.pdf.

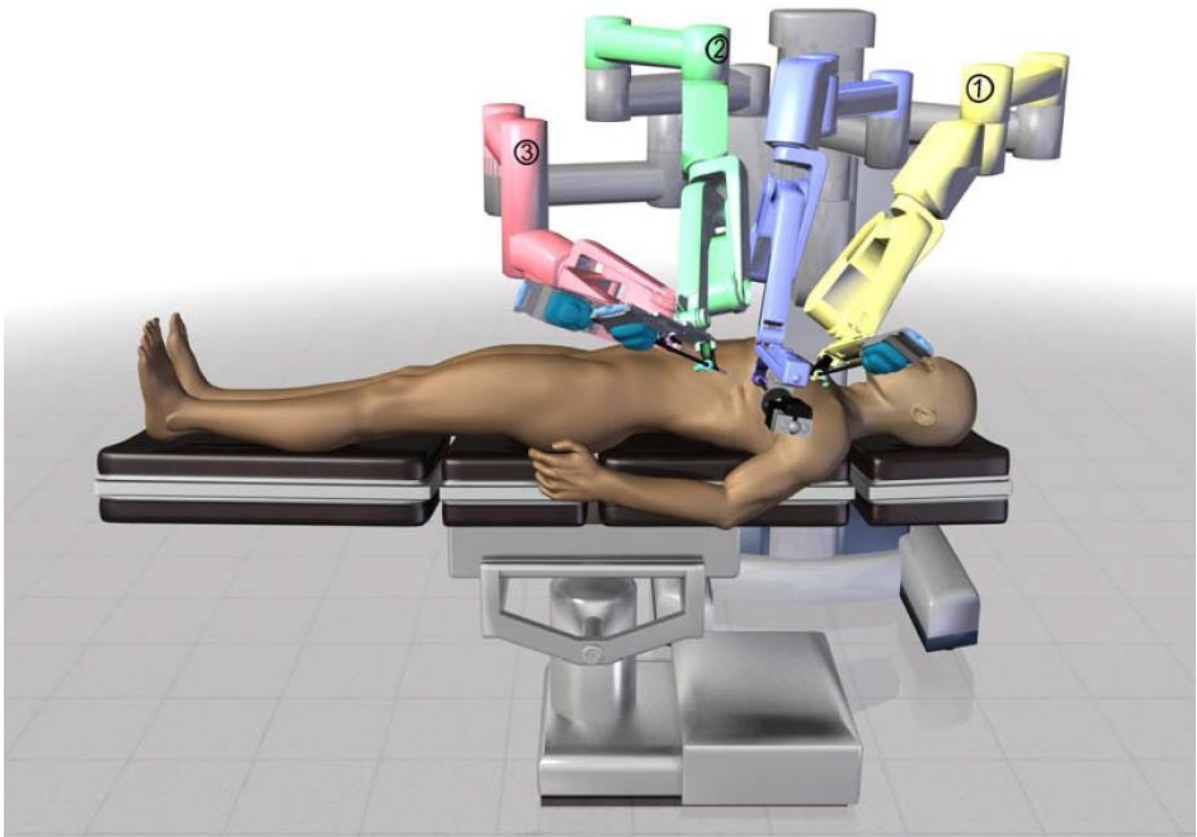


Figure 82. Vue antérieure des articulations des bras droit et gauche pour la réalisation de l'anastomose.

Adapté de Intuitive Surgical. *da Vinci*® Revascularization Beating Heart Coronary Artery Bypass Grafting *Procedure Guide*. 2010 Jan [cited 2013 May 11]. Available from: URL: https://www.davincisurgerycommunity.com/documents/10184/10442/871920_Beating%20Heart%20Revasc%20Procedure%20Guide_rev%20B_For%20Review_57619.pdf.

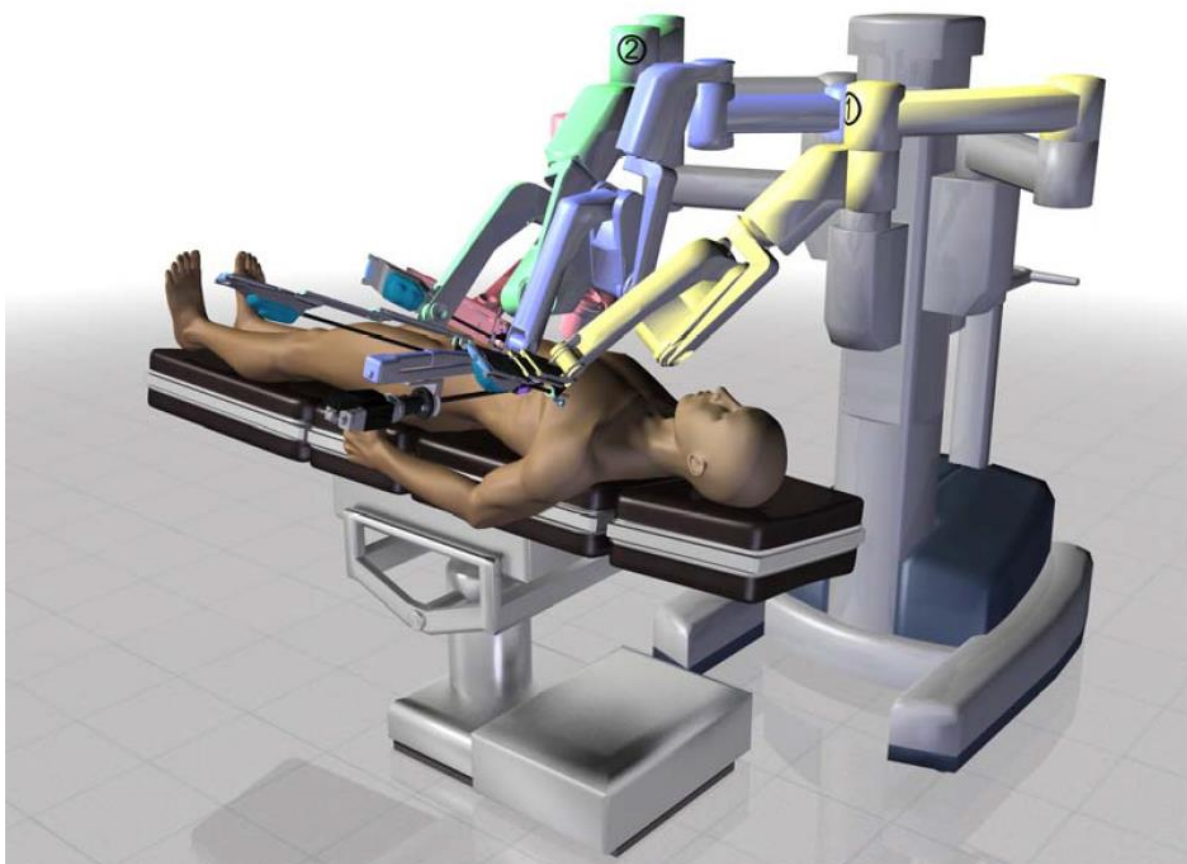


Figure 83. Vue oblique du chariot situé du côté du patient pendant la réalisation de l'anastomose.

Adapté de Intuitive Surgical. *da Vinci*[®] Revascularization Beating Heart Coronary Artery Bypass Grafting *Procedure Guide*. 2010 Jan [cited 2013 May 11]. Available from: URL: https://www.davincisurgerycommunity.com/documents/10184/10442/871920_Beating%20Heart%20Revasc%20Procedure%20Guide_rev%20B_For%20Review_57619.pdf.

Le stabilisateur EndoWrist[®] est positionné à l'emplacement de l'anastomose avec les bords médiaux des pieds orientés parallèlement entre eux, avec une aspiration équivalente à 400 mmHg.

Sous contrôle endoscopique, l'assistant situé à côté du patient fait progresser la tubulure de l'irrigateur ClearField[™] jusqu'à l'emplacement de l'anastomose, et le chirurgien situé derrière sa console positionne alors le bec du ClearField[™] à ce niveau.

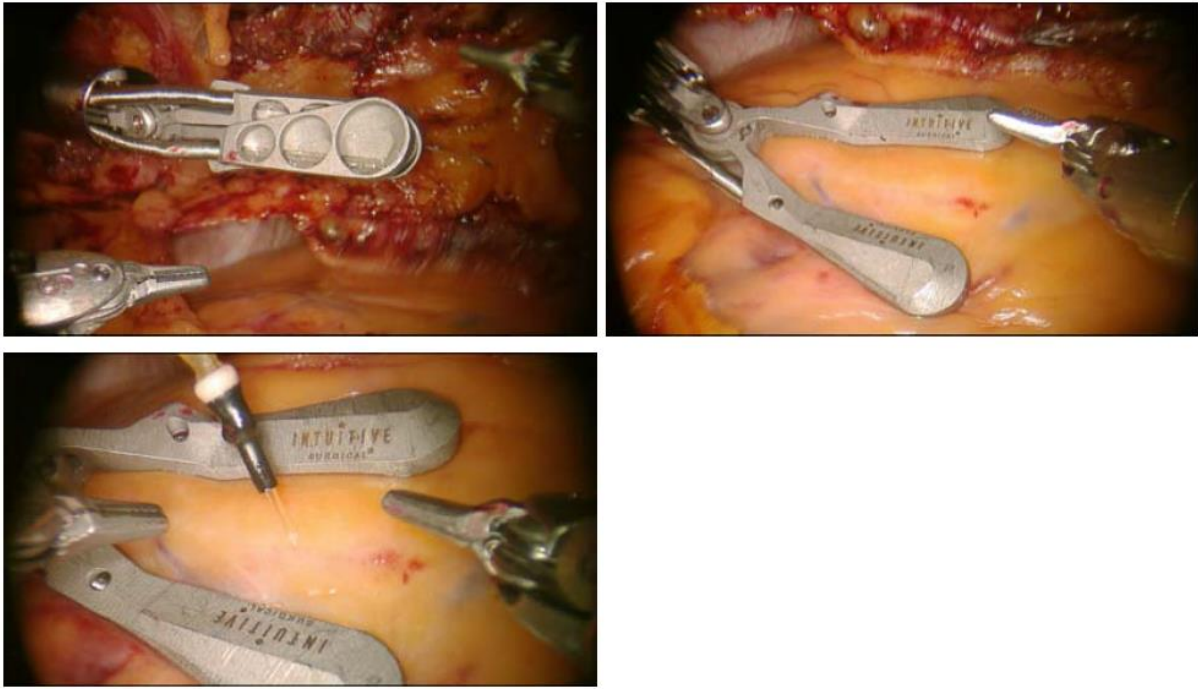


Figure 84. Stabilisateur EndoWrist® et irrigateur ClearField™ positionnés sur l'emplacement cible de l'anastomose.

Adapté de Intuitive Surgical. *da Vinci® Revascularization Beating Heart Coronary Artery Bypass Grafting Procedure Guide*. 2010 Jan [cited 2013 May 11]. Available from: URL: https://www.davincisurgerycommunity.com/documents/10184/10442/871920_Beating%20Heart%20Revasc%20Procedure%20Guide_rev%20B_For%20Review_57619.pdf.

L'IVA est préparée.

On place l'occluteur à vaisseau SaddleLoop® distal sous l'IVA et on le glisse dans le dispositif de verrouillage.

On fait de même avec l'occluteur à vaisseau SaddleLoop® proximal.

On aligne la MIG à côté de l'IVA. On fait passer l'aiguille d'un S35 U-CLIP® dans l'épicarde à un endroit approprié et on déploie celui-ci pour ancrer la MIG et éviter qu'elle ne migre pendant l'anastomose.

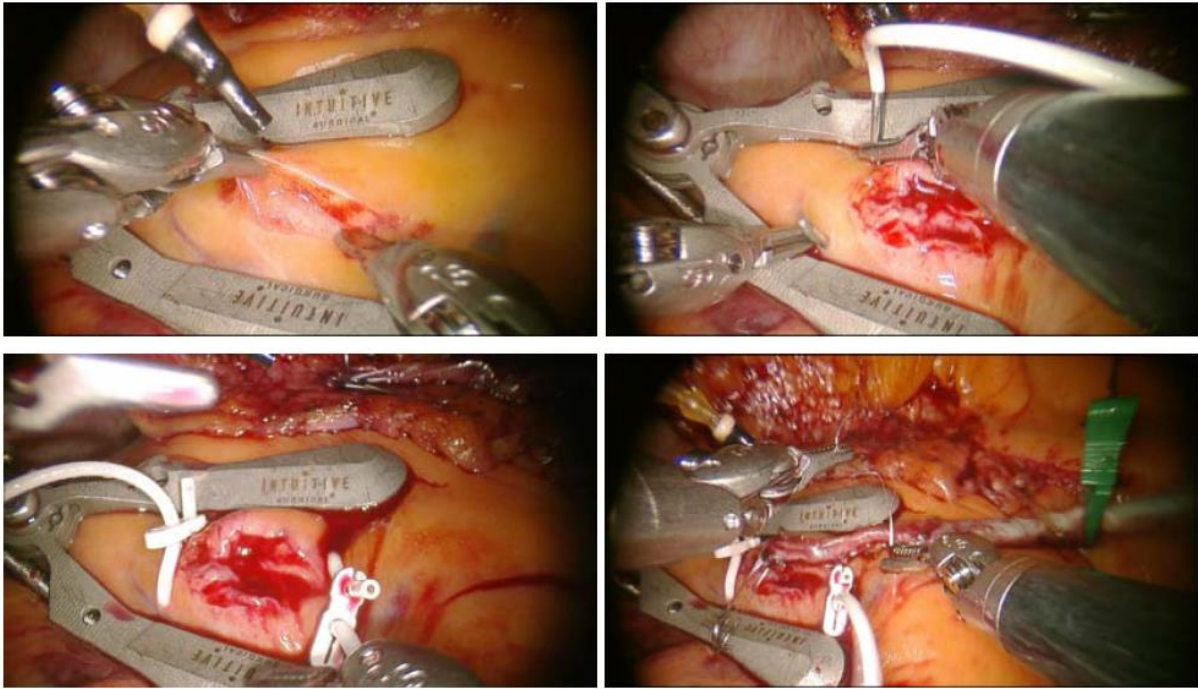


Figure 85. Préparation de l'IVA – Dissection, mise en place des occludeurs à vaisseau et fixation de la MIG à proximité immédiate de l'IVA ; toutes réalisées avant l'occlusion de l'IVA.

Adapté de Intuitive Surgical. *da Vinci® Revascularization Beating Heart Coronary Artery Bypass Grafting Procedure Guide*. 2010 Jan [cited 2013 May 11]. Available from: URL: https://www.davincisurgerycommunity.com/documents/10184/10442/871920_Beating%20Heart%20Revasc%20Procedure%20Guide_rev%20B_For%20Review_57619.pdf.
 IVA : InterVentriculaire Antérieure, MIG : Mammairer Interne Gauche.

On serre le SaddleLoop® distal, puis le SaddleLoop® proximal.

On réalise l'artériotomie que l'on étend distalement pour une longueur approximative de 4 mm [35].

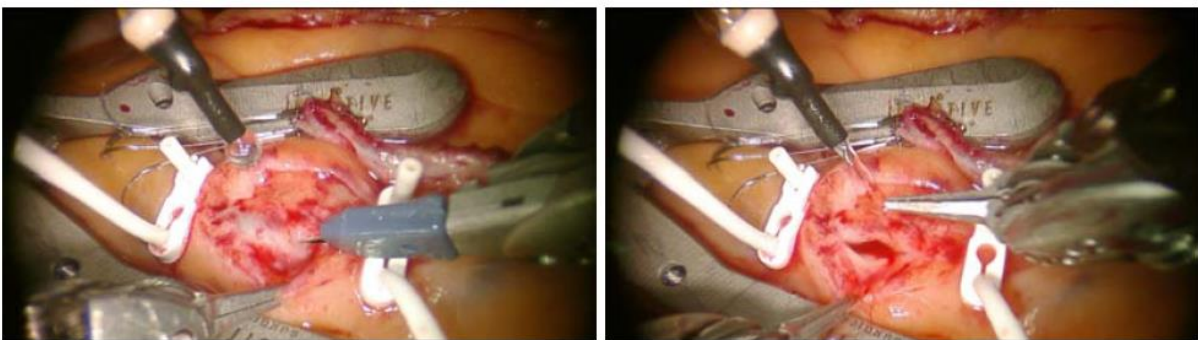


Figure 86. Artériotomie de l'IVA.

Adapté de Intuitive Surgical. *da Vinci® Revascularization Beating Heart Coronary Artery Bypass Grafting Procedure Guide*. 2010 Jan [cited 2013 May 11]. Available from: URL: https://www.davincisurgerycommunity.com/documents/10184/10442/871920_Beating%20Heart%20Revasc%20Procedure%20Guide_rev%20B_For%20Review_57619.pdf.
 IVA : InterVentriculaire Antérieure.

A ce moment, on peut mettre en place un shunt endoluminal dans l'IVA [29], et desserrer alors les occluseurs à vaisseau.

On réalise l'anastomose sur l'IVA en réalisant des points séparés avec des U-CLIP® ou un surjet avec du fil doublement serti Gore-Tex® ou Ethicon® Prolène™.

On enlève le shunt endoluminal juste avant de terminer l'anastomose, s'il avait été mis en place.

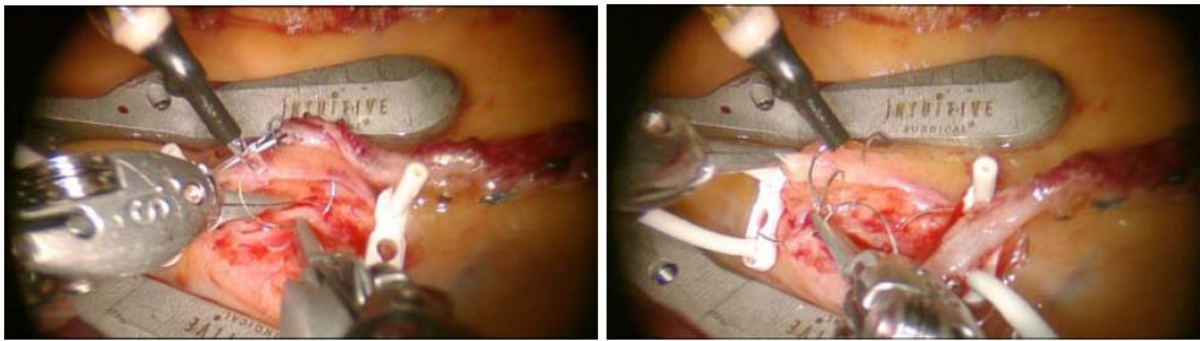

Figure 87. U-CLIP® placés sur la paroi médiale de l'IVA.

Adapté de Intuitive Surgical. *da Vinci® Revascularization Beating Heart Coronary Artery Bypass Grafting Procedure Guide*. 2010 Jan [cited 2013 May 11]. Available from: URL: https://www.davincisurgerycommunity.com/documents/10184/10442/871920_Beating%20Heart%20Revasc%20Procedure%20Guide_rev%20B_For%20Review_57619.pdf.

IVA : InterVentriculaire Antérieure.

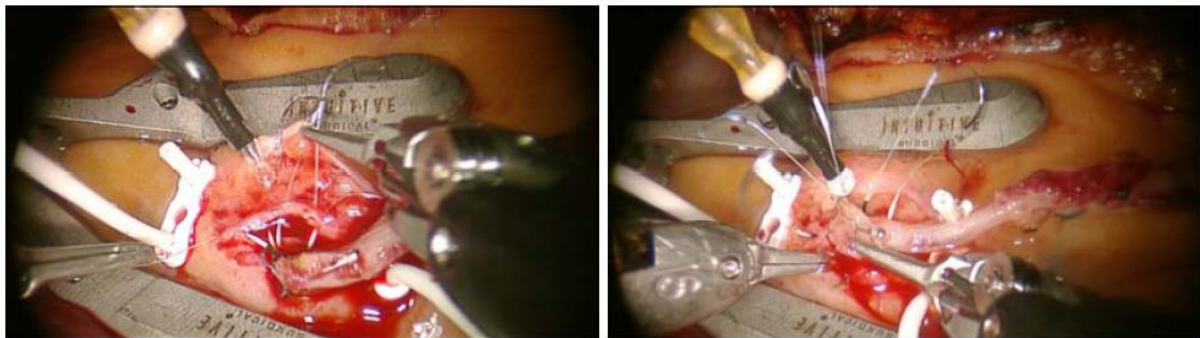

Figure 88. MIG parachutée et U-CLIP® placé sur la paroi latérale de l'IVA.

Adapté de Intuitive Surgical. *da Vinci® Revascularization Beating Heart Coronary Artery Bypass Grafting Procedure Guide*. 2010 Jan [cited 2013 May 11]. Available from: URL: https://www.davincisurgerycommunity.com/documents/10184/10442/871920_Beating%20Heart%20Revasc%20Procedure%20Guide_rev%20B_For%20Review_57619.pdf.

MIG : Mammaire Interne Gauche, IVA : InterVentriculaire Antérieure.

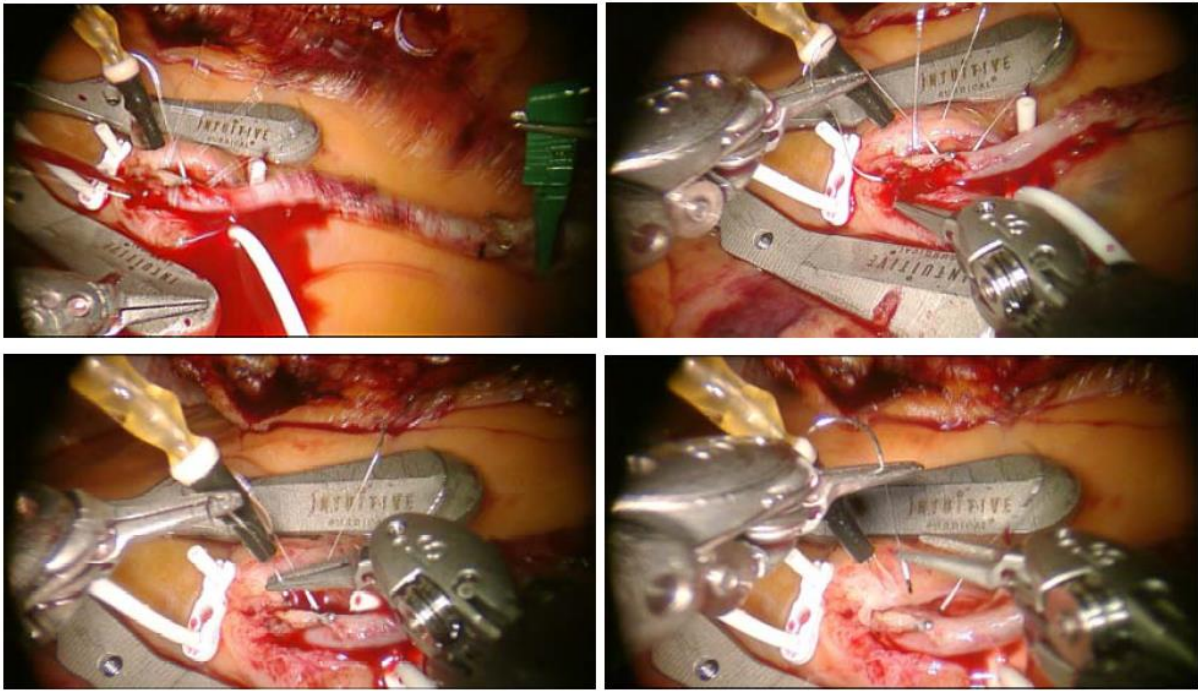


Figure 89. Purge de la MIG et début du déploiement des U-CLIP®.

Adapté de Intuitive Surgical. *da Vinci® Revascularization Beating Heart Coronary Artery Bypass Grafting Procedure Guide*. 2010 Jan [cited 2013 May 11]. Available from: URL: https://www.davincisurgerycommunity.com/documents/10184/10442/871920_Beating%20Heart%20Revasc%20Procedure%20Guide_rev%20B_For%20Review_57619.pdf.
MIG : Mammaire Interne Gauche.

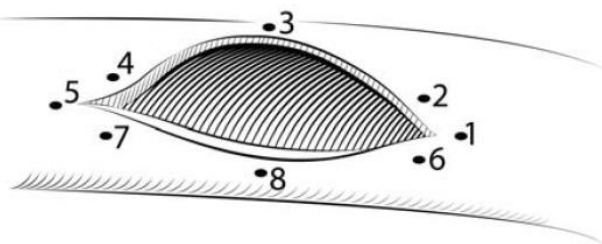
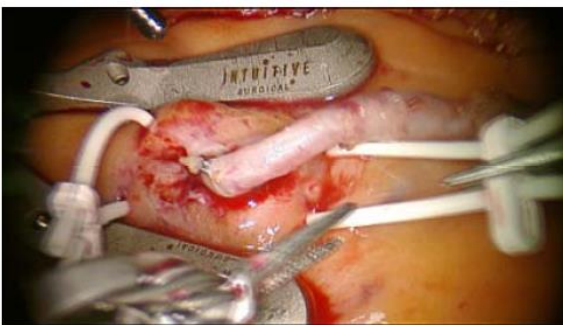


Figure 90. Anastomose achevée et ordre de mise en place des U-CLIP® sur l'IVA.

Adapté de Intuitive Surgical. *da Vinci® Revascularization Beating Heart Coronary Artery Bypass Grafting Procedure Guide*. 2010 Jan [cited 2013 May 11]. Available from: URL: https://www.davincisurgerycommunity.com/documents/10184/10442/871920_Beating%20Heart%20Revasc%20Procedure%20Guide_rev%20B_For%20Review_57619.pdf.

1 : S18 U-CLIP passé de dedans en dehors dans le talon de l'IVA, 2 : S18 U-CLIP placé près du talon sur le côté médial de l'IVA, 3 : S18 U-CLIP placé à mi-chemin sur le bord médial de l'artériotomie, 4 : S18 U-CLIP placé près de la pointe de l'IVA, 5 : S18 U-CLIP placé sur la pointe de l'IVA en position médiane, 6 : S18 U-CLIP placé près du talon sur la partie latérale de l'anastomose, 7 : S18 U-CLIP placé près de la pointe de l'IVA sur la partie latérale de l'anastomose, 8 : S18 U-CLIP placé à mi-chemin sur le côté latéral de l'anastomose, IVA : InterVentriculaire Antérieure.

On desserre ensuite le SaddleLoop[®] distal, si cela n'avait pas encore été fait.

On enlève le bulldog de la MIG et on la fixe au péricarde ou au médiastin.

On desserre ensuite le SaddleLoop[®] proximal, si cela n'avait pas encore été fait [35].

Le patient est alors sevré de la CEC d'assistance, si celle-ci avait été mise en place [38].

On administre la protamine.

Le stabilisateur est retiré et des mesures de flux Doppler sont enregistrées avec le MediStim[™].

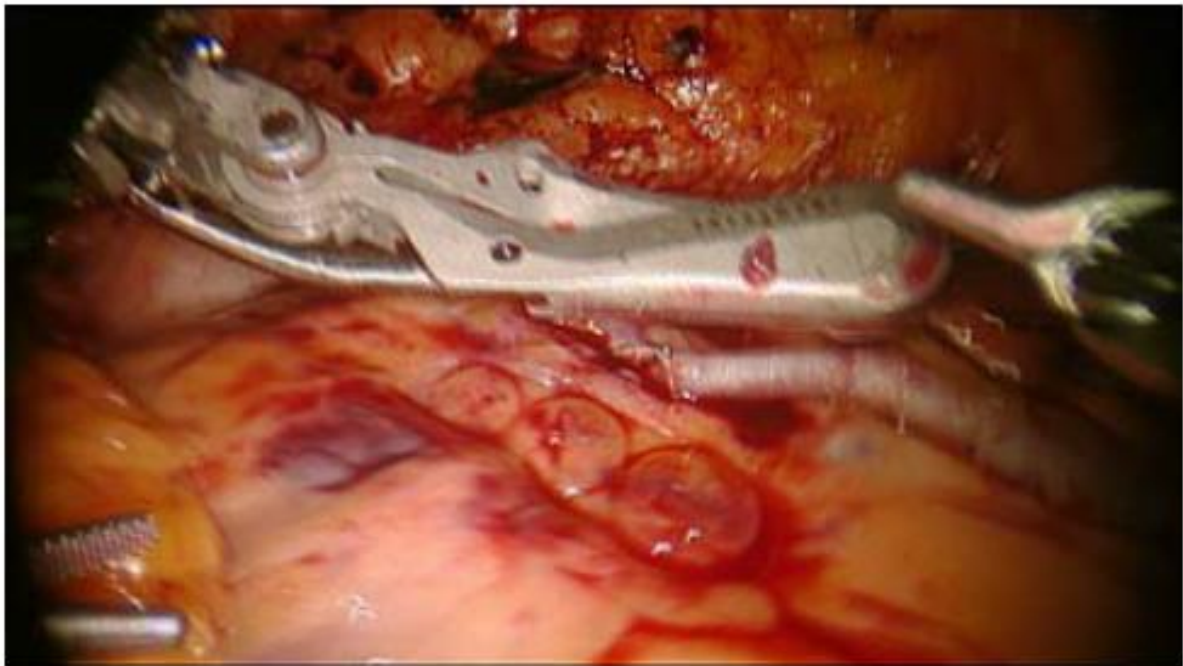


Figure 91. Retrait du stabilisateur, le circuit d'aspiration de l'air de la tubulure CardioVac[™] est arrêté avant que l'instrument ne soit retiré de la canule.

Adapté de Intuitive Surgical. *da Vinci[®] Revascularization Beating Heart Coronary Artery Bypass Grafting Procedure Guide*. 2010 Jan [cited 2013 May 11]. Available from: URL: https://www.davincisurgerycommunity.com/documents/10184/10442/871920_Beating%20Heart%20Revasc%20Procedure%20Guide_rev%20B_For%20Review_57619.pdf.

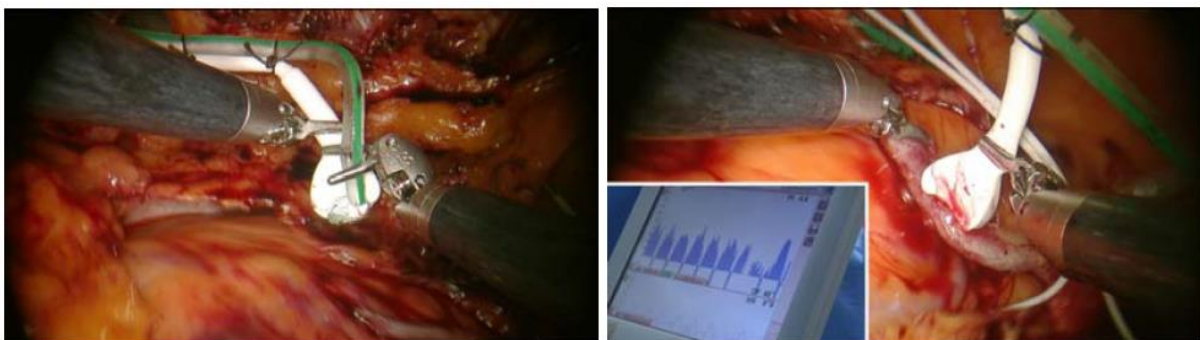


Figure 92. Préparation du MediStim™ et mesure de flux.

Adapté de Intuitive Surgical. *da Vinci® Revascularization Beating Heart Coronary Artery Bypass Grafting Procedure Guide*. 2010 Jan [cited 2013 May 11]. Available from: URL: https://www.davincisurgerycommunity.com/documents/10184/10442/871920_Beating%20Heart%20Revasc%20Procedure%20Guide_rev%20B_For%20Review_57619.pdf.

Tout le matériel qui a été nécessaire est récupéré.

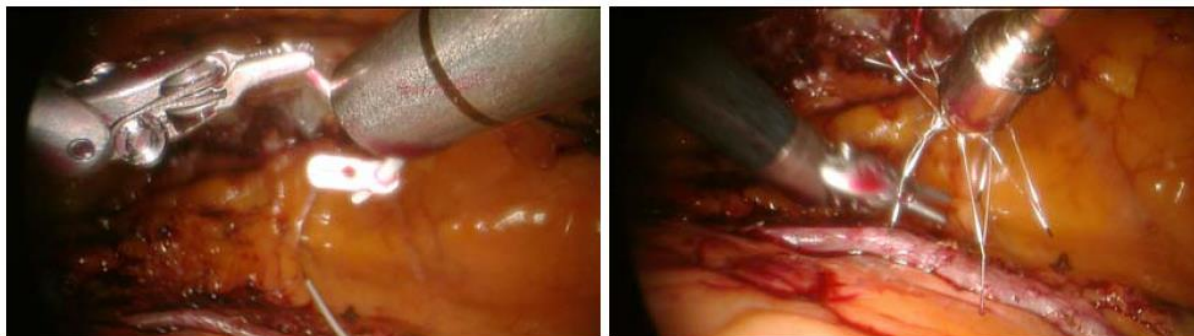


Figure 93. Retrait du matériel qui a été nécessaire.

Adapté de Intuitive Surgical. *da Vinci® Revascularization Beating Heart Coronary Artery Bypass Grafting Procedure Guide*. 2010 Jan [cited 2013 May 11]. Available from: URL: https://www.davincisurgerycommunity.com/documents/10184/10442/871920_Beating%20Heart%20Revasc%20Procedure%20Guide_rev%20B_For%20Review_57619.pdf.

Un drain de Blake® introduit à travers la canule du bras gauche est positionné dans la plèvre postérieure derrière le poumon.

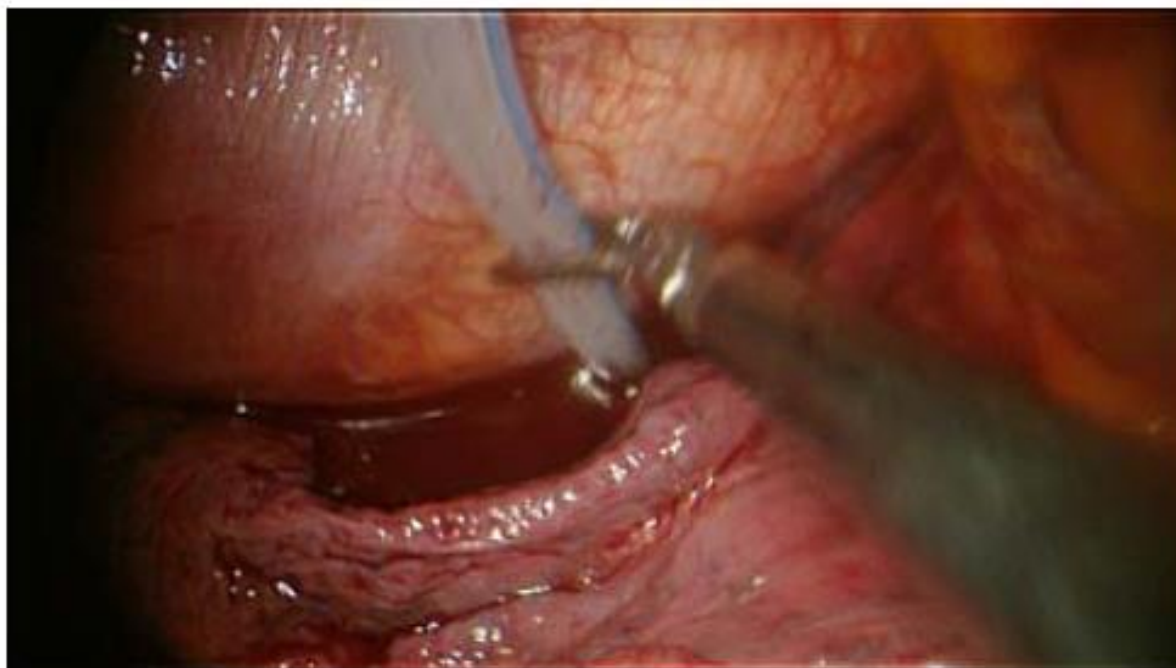


Figure 94. Mise en place d'un drain de Blake®.

Adapté de Intuitive Surgical. *da Vinci® Revascularization Beating Heart Coronary Artery Bypass Grafting Procedure Guide*. 2010 Jan [cited 2013 May 11]. Available from: URL:

https://www.davincisurgerycommunity.com/documents/10184/10442/871920_Beating%20Heart%20Revasc%20Procedure%20Guide_rev%20B_For%20Review_57619.pdf.

Les poumons sont regonflés sous contrôle endoscopique. Toutes les canules sont enlevées et les incisions sont fermées [35].

IV.3.3-Avantages et inconvénients.

Ainsi, le pontage totalement endoscopique se veut offrir au patient une revascularisation artérielle avec de nombreux avantages potentiels par rapport à la chirurgie conventionnelle, incluant :

- l'absence de sternotomie
- la nécessité réduite de réintervention
- moins d'événements néfastes majeurs
- moins de pertes sanguines, de nécessités de transfusion
- une diminution significative de la douleur
- moins de risques d'infection de plaies
- un séjour hospitalier plus court
- une durée de convalescence plus courte
- un retour plus rapide aux activités normales
- une cosmétique améliorée
- une grande satisfaction
- de meilleurs résultats cliniques, dans de nombreux cas

Le pontage totalement endoscopique facilite également le traitement chirurgical le mieux adapté à l'utilisation de la MIG pour la revascularisation coronaire tout en fournissant les bénéfices potentiels d'une approche mini-invasive. La vision 3D HD, la précision, la dextérité et la maîtrise supérieures permises par le système da Vinci[®] offrent le potentiel pour :

- une mobilisation thoracoscopique de l'artère mammaire sur tout son long sans écarter les côtes
- un contrôle précis et une mise en place du stabilisateur EndoWrist[®] permettant une stabilisation localisée efficace du vaisseau cible
- une revascularisation sans réaliser de sternotomie
- des conditions opératoires favorables, une perméabilité du greffon à court terme et des résultats sur les événements cardiaques néfastes majeurs

Les critères de sélection du patient idéal pour réaliser ses premiers pontages totalement endoscopiques sont :

- une bonne Fraction d'Ejection (FE > 40 %)
- un patient non obèse (IMC < 35 kg/m²)
- l'absence d'antécédent de chirurgie cardiaque ou thoracique, qui réduit les chances d'adhésion pleurale [35]

Les indications du pontage aorto-coronarien totalement endoscopique, monotronculaire ou pluritronculaire, sont regroupées dans le tableau suivant.

Indications for Totally Endoscopic Coronary Artery Bypass From a Coronary Anatomic Perspective

Single bypass grafts	
LIMA to LAD	<ul style="list-style-type: none"> ■ Significant lesions of the proximal LAD ■ Significant lesions of the proximal LAD associated with significant lesions of non-LAD targets amenable to PCI in hybrid coronary interventions
RIMA to RCA	<ul style="list-style-type: none"> ■ Significant ostial lesions of the RCA
Double bypass grafts	
LIMA to LAD/diagonal branch sequential graft	<ul style="list-style-type: none"> ■ Significant LAD/diagonal branch bifurcation lesions ■ Significant LAD/diagonal branch bifurcation lesions associated with significant lesions of non-LAD targets amenable to PCI in hybrid coronary interventions
RIMA to LAD combined with LIMA to circumflex coronary system	<ul style="list-style-type: none"> ■ Significant lesions of the left main coronary artery or left main equivalents ■ Significant lesions of the proximal LAD and the circumflex coronary artery system ■ Significant lesions of the left main coronary artery or left main equivalents lesions associated with significant lesions of the RCA system amenable to PCI in hybrid coronary interventions ■ Significant lesions of the proximal LAD and the circumflex coronary artery system associated with significant lesions of the RCA system amenable to PCI in hybrid coronary interventions
Triple bypass grafts	
RIMA to LAD combined with LIMA sequential grafts to the obtuse marginal branches	<ul style="list-style-type: none"> ■ Significant lesions of the left main coronary artery or left main equivalents ■ Significant lesions of the proximal LAD and the circumflex coronary artery system ■ Significant lesions of the left main coronary artery or left main equivalents lesions associated with significant lesions of the RCA system amenable to PCI in hybrid coronary interventions ■ Significant lesions of the proximal LAD and the circumflex coronary artery system associated with significant lesions of the RCA system amenable to PCI in hybrid coronary interventions

LIMA indicates left internal mammary artery; LAD, left anterior descending artery; PCI, percutaneous coronary intervention; RCA, right coronary artery; and RIMA, right internal mammary artery.

Tableau III. Indications du pontage aorto-coronarien totalement endoscopique en fonction des atteintes anatomiques coronariennes.

Adapté de Bonatti J, Schachner T, Bonaros N, Lehr EJ, Zimrin D, Griffith B. Robotically Assisted Totally Endoscopic Coronary Bypass Surgery. *Circulation* 2011 July 12;124(2):236-44.

Les contre-indications absolues du pontage aorto-coronarien totalement endoscopique sont :

- une chirurgie thoracique antérieure (du même côté opératoire)
- un infarctus du myocarde dans sa phase aiguë
- un patient instable hémodynamiquement
- un accident vasculaire cérébral dans sa phase aiguë
- une artère IVA calcifiée de manière diffuse

- des adhésions pleurales étendues
- une MIG intramyocardique de manière profonde
- des contre-indications à une canulation périphérique (par exemple, diamètre de l'aorte ascendante > 35 mm et athérosclérose aorto-iliaque significative, en cas de revascularisation sous circulation extracorporelle)
- une sténose de l'artère mammaire interne gauche
- une sténose de l'artère subclavière
- un choc cardiogénique

Les contre-indications relatives sont :

- une obésité sévère (IMC > 35 kg/m²)
- un élargissement cardiaque significatif (suffisant pour limiter l'espace intra-thoracique)
- un antécédent de chirurgie cardiaque
- un antécédent de péricardite, ou de pleurésie
- une maladie pulmonaire sévère (compiquant la ventilation unipulmonaire)
- un traitement par irradiation antérieure dans la région d'intérêt
- des difformités du thorax
- un traumatisme thoracique sévère [35]

Déjà, après les premiers pontages totalement endoscopiques réalisés chez l'Homme en 1998, Loulmet et al. signalait que cette première expérience montrait que « la visualisation et l'instrumentation avec assistance robotique » pouvaient minimiser certaines des difficultés et des limites que l'on pouvait supposer être associées avec le CABG totalement endoscopique, la précision de la technique étant un avantage significatif. Plusieurs problèmes devenaient cependant évidents et il suggérait qu'ils soient alors abordés dans le futur : des dispositifs encombrants, les interfaces entre les bras du système, une assistance technique lourde, et de pauvres sensations tactiles. Il pensait ainsi déjà que réduire ces inconvénients pouvait étendre la réalisation et les indications du CABG totalement endoscopique [33].

Quinze ans après, sur cette courte période, une troisième génération de dispositifs chirurgicaux robotiques a été développée, et les TECAB pluritronculaires, expérimentés au début des années 2000, passant au triple et au quadruple pontages, sont devenus une réalité. Ce développement du TECAB est dû à l'avancée technologique supplémentaire importante à laquelle on pouvait certainement s'attendre. Ainsi, par exemple, les besoins spécifiques pour réaliser un TECAB pluritronculaire incluaient l'obtention d'une instrumentation spécifique de procédure pour l'exposition de la paroi postérieure du cœur. Les systèmes à deux consoles, qui sont déjà disponibles, permettent l'enseignement aux nouveaux chirurgiens cardiaques souhaitant faire de la chirurgie par assistance robotisée et offrent aussi la possibilité d'une assistance robotique endothoracique, qui peut probablement accélérer davantage les gestes chirurgicaux et les procédures. Les dispositifs de raccord automatiques plus petits, plus faciles à manipuler que les systèmes anciennement disponibles, ont été développés mais ne dispensent pas les chirurgiens d'un entraînement intense pour les gestes chirurgicaux endoscopiques, tels que la dissection de tissu, la préparation du greffon, et de façon très importante, la réalisation de sutures endoscopiques. La simulation d'images jouera un rôle majeur dans le processus d'apprentissage, et les centres spéciaux d'entraînement qui pourraient infléchir les courbes d'apprentissage clinique seront créés.

Le développement du TECAB pluritronculaire représente ainsi un progrès dans le domaine de la revascularisation coronaire chirurgicale mini-invasive. Cette étape était

absolument nécessaire pour asseoir la chirurgie de pontage aorto-coronarien endoscopique sur une base plus large. Si le TECAB s'était restreint au seul pontage de la MIG sur l'IVA, cette méthode n'aurait certainement pas survécu parce que les cas adressés actuellement dans la clientèle de la chirurgie cardiaque incluent essentiellement un grand volume de pathologies pluritronculaires complexes. Appliquer les procédures adéquates ouvre ainsi les portes de cette catégorie de patients. Les avantages principaux du TECAB pluritronculaire sont la réduction du traumatisme chirurgical et la conservation de l'intégrité du patient ; le TECAB rend la chirurgie de pontage aorto-coronarien moins destructrice. Cette approche laisse le sternum complètement intact, ce qui permet une utilisation bilatérale de l'artère mammaire interne même dans les groupes à risque d'infection de plaie sternale, tels que les patients obèses, diabétiques, et ceux avec une BPCO. La réduction du traumatisme se traduit principalement en une période de convalescence plus courte. Les inconvénients incluent des temps opératoires prolongés, des coûts importants d'équipements et de consommables, et les courbes d'apprentissage des opérateurs, qui peuvent atteindre des nombres de cas à trois chiffres avant qu'une phase de stabilité ne soit elle-même atteinte [39].

Si l'on s'intéresse au AHTECAB en particulier, les temps d'arrêt cardioplégiques sont actuellement plus longs comparés à ceux des chirurgies à ciel ouvert, et peu de données existent sur la vraisemblable augmentation des lésions myocardiques résultant de ces procédures [29]. Schachner et al. a montré en 2007 que pour des temps d'arrêt cardiaque supérieurs à 3 heures, le relargage d'enzymes myocardiques était comparable à celui des études précédentes sur les CABG à ciel ouvert et que les temps d'arrêt prolongés au cours des TECAB ne conduisaient pas à une réduction significative de la FEVG post-opératoire [40].

Des simple, double ou triple pontages sont réalisables par AHTECAB [29] (le premier triple pontage par AHTECAB au monde a été réalisé en 2010 à l'Université du Maryland par Bonatti et al. [41]), tout comme les pontages séquentiels et en Y. Un autre avantage majeur de l'AHTECAB par rapport au BHTECAB est que le cœur flasque complètement arrêté peut être luxé facilement pour avoir accès au réseau de l'artère circonflexe sans inquiétude sur la survenue d'une insuffisance hémodynamique. L'espace de travail intrathoracique est significativement amélioré par rapport aux techniques à cœur battant sans circulation extracorporelle parce que les deux poumons peuvent être dégonflés pendant la CEC.

Lorsque l'on compare les données de la littérature sur les résultats cliniques du AHTECAB, aucune mortalité n'est observée. Le taux de conversion en une chirurgie à ciel ouvert chute d'environ 25 % dans les premières séries pour atteindre un total cumulatif de 16,4 %. Les taux de révision pour saignement sont augmentés par rapport à un CABG à ciel ouvert et par rapport aux séries sur les BHTECAB. L'affaiblissement des processus de coagulation, effet secondaire de la circulation extracorporelle, y est certainement un facteur contributif. Avec l'accroissement de l'expérience, l'amélioration de la prévention et la gestion du saignement des orifices d'entrée des bras mécaniques ont fortement réduit cette complication. Les taux d'AVC et d'insuffisance rénale dans les séries publiées pour l'AHTECAB sont très bas [29]. Peu de données sont disponibles dans la littérature actuelle concernant les infections de plaies post-opératoires bien que l'essai pour l'AHTECAB de la F.D.A. de 2006 ait rapporté un taux d'infection de l'aîne de 6 % [37].

Si l'on s'intéresse ensuite en particulier au BHTECAB sans utilisation de CEC d'assistance, celui-ci est souvent considéré comme le but final à atteindre. L'attrait pour le CABG à cœur battant s'est cependant amoindri à cause de récentes publications mettant en doute ses avantages sur le CABG conventionnel à ciel ouvert. L'évaluation des fonctions

cognitives à un an ne retrouve pas de différence significative entre le CABG avec et sans CEC. Cependant, même pour les chirurgiens qui préfèrent l'AHTECAB, la connaissance des techniques du BHTECAB est obligatoire pour la gestion des patients présentant des contre-indications à la perfusion à distance et à la mise en place de l'endoballon dans l'aorte ascendante (par exemple, une maladie vasculaire périphérique grave, une dilatation de l'aorte ascendante) [29]. Kappert et al. rapportait en 2001 une petite série de BHTECAB couronnés de succès à Dresde, en Allemagne [42]. Le BHTECAB était alors devenu réalisable, et fut perfectionné avec la mise sur le marché des stabilisateurs endoscopiques par aspiration adéquats. Les deuxième et troisième générations de systèmes robotiques (da Vinci[®] S[™] et Si[™]) comprennent ainsi un stabilisateur par aspiration qui peut être inséré comme un instrument robotique et contrôlé par le chirurgien depuis la console.

Lorsque l'on compare les données de la littérature sur les résultats cliniques du BHTECAB sans utilisation de circulation extracorporelle, le taux de conversion en une chirurgie à ciel ouvert chute de 32 % dans les premières séries pour atteindre 18 %. La mortalité périopératoire est de 0,6 % et apparaît légèrement plus élevée que pour l'AHTECAB. Le séjour hospitalier est, cependant, légèrement plus court. Comme pour l'AHTECAB, le taux des complications majeures telles que l'AVC et l'insuffisance rénale est environ de 0,5 % [29]. Gao et al. conclut qu'il s'agit d'une procédure sûre pour le pontage aorto-coronarien chez des patients sélectionnés et qui donne une excellente perméabilité de l'anastomose à court et moyen terme et de très bons résultats chirurgicaux, mais précise également que celle-ci devrait être réalisée par des chirurgiens avec une expérience chirurgicale importante des techniques à ciel ouvert et exige d'avoir une équipe chirurgicale pour la procédure robotique stable et bien entraînée et disposant d'une courbe d'apprentissage importante [43]. Les essais randomisés prospectifs ou les comparaisons appareillées rétrospectives de TECAB avec le CABG avec circulation extracorporelle standard ou le CABG sans circulation extracorporelle sont actuellement indisponibles.

Les auteurs croient qu'un programme complet pour le TECAB devrait donner accès à la fois aux méthodes de cœur battant et arrêté pour adapter la procédure aux difficultés spécifiques présentées par le patient. La conversion en une procédure à ciel ouvert devrait être considérée essentiellement comme une deuxième option et non comme un échec.

Si l'on s'intéresse enfin en particulier au BHTECAB avec CEC d'assistance, celui-ci présente un intérêt notamment pour la réalisation des pontages aorto-coronariens endoscopiques au niveau des parois latérales et postérieures du cœur, techniquement très stimulant par la difficulté qu'ils présentent sans circulation extracorporelle. Peu de données sont cependant disponibles permettant d'évaluer les résultats du BHTECAB avec CEC d'assistance [29]. En 2008, Bonatti et al. a commencé à utiliser la circulation extracorporelle pour le BHTECAB robotique. Les deux approches, fémorale et axillaire, pour la canulation artérielle ont été utilisées. Le principal avantage de la canulation de l'artère axillaire par rapport à celle de l'artère fémorale est la perfusion antérograde des aortes thoracique descendante et abdominale et le niveau artériel aorto-iliaque obtenu, diminuant ainsi le risque d'une embolisation cérébrale rétrograde et d'une dissection aortique rétrograde [44]. La circulation extracorporelle réduit considérablement la difficulté technique du BHTECAB en déchargeant le cœur et en permettant un dégonflement pulmonaire bilatéral, qui permet d'obtenir un plus grand espace de travail à l'intérieur du thorax fermé. Même une canulation prophylactique et une circulation extracorporelle en stand-by peuvent aider dans la gestion des difficultés techniques suivantes : une ischémie myocardique et une arythmie pendant le clampage du vaisseau cible, une instabilité hémodynamique pendant l'exposition

endoscopique des cibles du pontage, un saignement provenant du vaisseau cible, et des lésions d'organes pendant l'insertion des instruments robotiques. Les conversions en urgence vers une circulation extracorporelle dans les CABG à cœur battant par sternotomie ont montré qu'elles entraînaient un très haut risque de mortalité, d'environ 10 %, même avec une exposition complète du cœur et un accès direct pour la canulation aortique et atriale droite. La réanimation et la réalisation naissante de la canulation au niveau de l'aîne sont encore plus difficiles à mettre en œuvre au cours du BHTECAB parce que les bras robotiques sont arrimés au patient. Un inconvénient du fonctionnement de la CEC pendant le BHTECAB est le saignement des orifices d'entrée des bras mécaniques [29]. Lehr et al. rapportait, en 2010, qu'un saignement diffus significatif survenait lorsque l'on utilisait une machine de CEC standard. Ce problème avait été résolu avec l'utilisation d'une MECC. Certains de ces systèmes peuvent en effet fonctionner avec des niveaux d'ACT d'environ 300 secondes, réduisant ainsi considérablement le suintement péroperatoire des orifices d'entrée des bras mécaniques [38].

Les procédures de TECAB sont complexes, et par conséquent, avec la survenue d'autres facteurs, elles peuvent durer plus longtemps que les CABG à ciel ouvert. La plupart des séries publiées avec les temps opératoires comprennent un pourcentage significatif de cas rentrant dans la courbe d'apprentissage. Le temps nécessaire pour la réalisation des courbes d'apprentissage des chirurgiens pour le pontage aorto-coronarien robotique avec le système de deuxième génération est plus court qu'avec celui de première génération. Dans un avenir prévisible, le temps réaliste nécessaire pour un CABG robotique devrait être de l'ordre de 3 heures à 5 heures si l'on inclut le CABG pluritronculaire. Avec des temps opératoires de cet ordre, il sera possible de réaliser 2 procédures le même jour dans le même bloc opératoire.

Toutes les versions du CABG par assistance robotisée peuvent permettre d'obtenir une période de convalescence considérablement réduite par rapport au CABG avec sternotomie [29]. Bonaros et al., en 2009, a comparé les scores du questionnaire Short Form-36 (SF-36) de patients après AHTECAB avec ceux de patients après conversion en sternotomie et sternotomie primitive. A 1 mois post-opératoire, les scores de santé générale étaient plus élevés après TECAB. A 3 mois, les scores de fonctionnement physique, de limitation physique, et de douleur physique étaient significativement meilleurs chez les patients qui avaient eu un TECAB. Dans la même étude, les patients après TECAB reprenaient la randonnée en plein air ou les activités cyclistes en moins d'un mois en post-opératoire, alors que ces activités étaient reprises environ 2 mois après sternotomie [45].

Peu d'articles fournissent des données de suivi à court et à long terme [29]. Dans son étude européenne multicentrique de 2007 sur sa première expérience des TECAB, de Canniere et al. rapporte 91,2 % d'absence d'événement indésirable majeur cardiaque et cérébral à 6 mois chez les patients ayant eu un AHTECAB et 94,9 % chez ceux ayant eu un BHTECAB [46]. Dans une étude de suivie de 2008 de l'expérience de Dresde, l'absence d'événement indésirable majeur cardiaque et cérébral pour les 41 premiers patients à 5 ans s'élevait à 75,6 % [47]. Bonatti et al. trouvait en 2009 un taux semblable d'événements indésirables majeurs chez ses 25 premiers patients ayant eu un AHTECAB monotronculaire, mais dans cette expérience de l'Université médicale d'Innsbruck, il a aussi noté une amélioration considérable de ces taux pour la deuxième, troisième, et quatrième cohortes de 25 patients [48].

Entre Octobre 2001 et Octobre 2010, un total de 410 procédures de TECAB, à cœur arrêté ou à cœur battant, mono- ou pluritronculaires, a été réalisé à l'Université médicale

d'Innsbruck en Autriche et à l'Université du Maryland aux Etats-Unis. La mortalité péri-opératoire prédite par l'EuroSCORE standard était de 2 %, mais la mortalité observée fut seulement de 0,7 %, donnant un rapport mortalité observée/mortalité attendue de 0,35. Des éléments importants retrouvés étaient des taux bas d'AVC et d'insuffisance rénale exigeant une dialyse. Le taux de conversion en une procédure à ciel ouvert (14,2 %) était inférieur au taux cumulatif de la littérature. Le taux de révision chirurgicale pour saignement était plus élevé que dans les CABG à ciel ouvert standards et principalement du au saignement des orifices d'entrée des bras mécaniques pendant la première phase de la procédure. Les résultats du suivi à long terme concernant la survie, l'absence d'événement indésirable majeur cardiaque et cérébral, et l'absence d'angine de poitrine semblaient rejoindre les résultats habituels du CABG conventionnel des essais prospectifs randomisés plus grands.

Ainsi, le CABG avec assistance robotisée est reproductible et semble être conforme aux normes générales de sécurité en chirurgie coronaire. Ceci est vrai à la fois pour les opérations à cœur battant et à cœur arrêté, incluant les procédures utilisant la circulation extracorporelle d'accès à distance et la cardioplégie. Les approches totalement endoscopiques réduisent le traumatisme chirurgical tout en offrant des bénéfices esthétiques et la conservation de l'intégrité structurale du thorax. De nombreuses études montrent une encourageante réduction de la période de convalescence post-opératoire précoce et un retour rapide à une activité complète. Ces temps sont plus courts que les habituels 3 mois de précautions sternales après CABG standard ou CABG avec sternotomie à cœur battant. Le coût actuel de ces bénéfices est l'augmentation du temps opératoire. Après réalisation d'une courbe d'apprentissage, l'absence d'événement indésirable majeur cardiaque et cérébral à 1 an après TECAB est supérieure à 90 % [29].

Bonatti et al. conclut que le TECAB peut être introduit en toute sécurité dans un programme de chirurgie cardiaque. La courbe d'apprentissage est raide pour le prélèvement de l'artère mammaire interne et pour la réalisation du TECAB à cœur arrêté mais est moins prononcée pour les autres parties de la procédure du pontage aorto-coronarien totalement endoscopique. Les problèmes de la courbe d'apprentissage comme en témoignent les temps opératoires étendus peuvent se traduire en un séjour prolongé en unité de soins intensifs. Le résultat global, cependant, en dépit de la réalisation des opérations pendant une phase d'apprentissage, peut être meilleur que celui attendu avec les prédictions du score de risque. Une approche par étapes et modulaire interposant des modules d'entraînement clinique entre les cas de TECAB semble aussi pour lui en valoir la peine [49].

Enfin, en 2013, Bonaros et al. a cherché à déterminer les facteurs associés au succès et à la sécurité du TECAB. Il a réalisé une analyse univariée et appliqué des modèles de régression binaires sur les résultats de 500 cas d'un essai multicentrique inclus sur 10 ans, de 2001 à 2011. Les facteurs prédictifs de succès indépendants retrouvés sont le TECAB monotronculaire ($p = 0,004$), l'AHTECAB ($p = 0,027$), l'absence de cas entrant dans la réalisation d'une courbe d'apprentissage ($p = 0,049$), et l'utilisation d'une assistance transthoracique ($p = 0,035$). Le seul facteur prédictif de sécurité indépendant retrouvé est l'EuroSCORE ($p = 0,002$). Pris tous ensemble, les résultats montrent que les procédures de TECAB monotronculaires et pluritronculaires peuvent être réalisées en toute sécurité, avec des résultats périopératoires très encourageants et reproductibles. La simplicité de la procédure et les aspects techniques, tels que l'absence de cas entrant dans la réalisation d'une courbe d'apprentissage, sont ainsi les principaux facteurs prédictifs du succès de la procédure, alors que les facteurs prédictifs de sécurité sont principalement associés à la sélection du patient [50].

V - EVALUATION
A MOYEN TERME
DES PONTAGES
AORTO - CORONARIENS
TOTALEMENT
ENDOSCOPIQUES
AU C.H.U. DE BORDEAUX.

V-EVALUATION A MOYEN TERME DES PONTAGES AORTO-CORONARIENS TOTALEMENT ENDOSCOPIQUES AU C.H.U. DE BORDEAUX.

V.1-Introduction.

Les conséquences de la maladie athéromateuse peuvent donc être responsables, à partir d'un certain niveau de gravité, d'une cardiopathie ischémique, qui dans le meilleur des cas se traduira par une limitation fonctionnelle des activités de la vie quotidienne, et dans le pire des cas aboutira à une mort foudroyante après arrêt cardio-respiratoire.

La revascularisation des coronaires, réalisable par angioplastie et par voie chirurgicale, est la thérapeutique proposée lorsque le traitement médical ne suffit plus, ou ne peut plus suffire, à contrôler la traduction clinique de la coronaropathie. L'angioplastie a su se développer depuis son apparition [9], et étendre ses indications, des atteintes monotronculaires simples aux atteintes pluritronculaires de plus en plus complexes. Le traitement chirurgical, thérapeutique de référence historique de la maladie athéromateuse coronarienne évoluée [8], a vu ses indications se réduire aux lésions pluritronculaires complexes, et ceci dû en partie aux effets secondaires de la circulation extracorporelle [15] et au préjudice fonctionnel et esthétique thoracique qu'il provoque [18]. Les techniques chirurgicales se sont néanmoins elles aussi développées et ont évolué, et grâce aux avancées technologiques, il est, depuis 1999, possible de proposer aux patients éligibles à un geste de revascularisation chirurgicale coronarienne la réalisation de pontages aorto-coronariens totalement endoscopiques, par assistance robotisée, via le système da Vinci®.

Le système da Vinci® en est, en 2013, à sa troisième génération, qui offre des améliorations significatives de ses différentes caractéristiques techniques par rapport au modèle originel [34]. Il veut ainsi proposer de nouveaux avantages pour les patients, mais également pour le chirurgien, dans la réalisation du geste chirurgical [35].

Il s'agit donc d'une technique chirurgicale relativement récente qui est utilisée au C.H.U. de Bordeaux depuis 2010, et qui permet de réaliser des pontages aorto-coronariens monotronculaires de l'artère mammaire interne gauche sur l'artère InterVentriculaire Antérieure.

Le travail suivant s'est donc proposé d'évaluer à moyen terme les pontages aorto-coronariens totalement endoscopiques réalisés à l'aide du système da Vinci® depuis 2010 au C.H.U. de Bordeaux.

V.2-Patients et méthodes.

V.2.1-Type et population d'étude.

Le travail de recherche a reposé sur une étude descriptive prospective monocentrique où tous les patients opérés consécutivement d'un pontage aorto-coronarien totalement endoscopique monotronculaire de l'artère mammaire interne gauche sur l'artère InterVentriculaire Antérieure dans le service de Chirurgie Cardiovasculaire du C.H.U. de Bordeaux depuis Septembre 2010 (mois au cours duquel la procédure chirurgicale a commencé à être réalisée) jusqu'à Avril 2013 ont été inclus.

V.2.2-Variables mesurées et schéma expérimental de l'étude.

Notre but a été de déterminer, à moyen terme, c'est-à-dire plus de 3 mois après leur réalisation, si ces pontages restaient perméables de manière objective, et également d'évaluer alors l'état de santé physique et mentale des patients. Nous avons aussi pu évaluer les caractéristiques (durée, complications) de la procédure chirurgicale elle-même et éventuellement l'évolution de celles-là dans la courbe d'apprentissage chirurgicale.

L'étude a été réalisée de Novembre 2012 à Avril 2013.

Tous les patients opérés de manière consécutive depuis plus de 3 mois d'un pontage aorto-coronarien totalement endoscopique monotronculaire de la MIG par l'IVA au C.H.U. de Bordeaux de Septembre 2010, période à laquelle les procédures par TECAB ont été débutées, à Avril 2013 ont été appelés par téléphone pour participer à l'étude.

Il n'a été réalisé sur cette période au C.H.U. de Bordeaux que ce type de TECAB par un seul chirurgien, effectué à l'Hôpital Tripode de Pellegrin, le système chirurgical robotique utilisé étant partagé avec les équipes d'urologie, de gynécologie, de chirurgie viscérale et d'ORL.

Ce système est le système de troisième génération da Vinci[®] Si[™] de la société américaine Intuitive Surgical, basée à Sunnyvale (Californie, Etats-Unis).

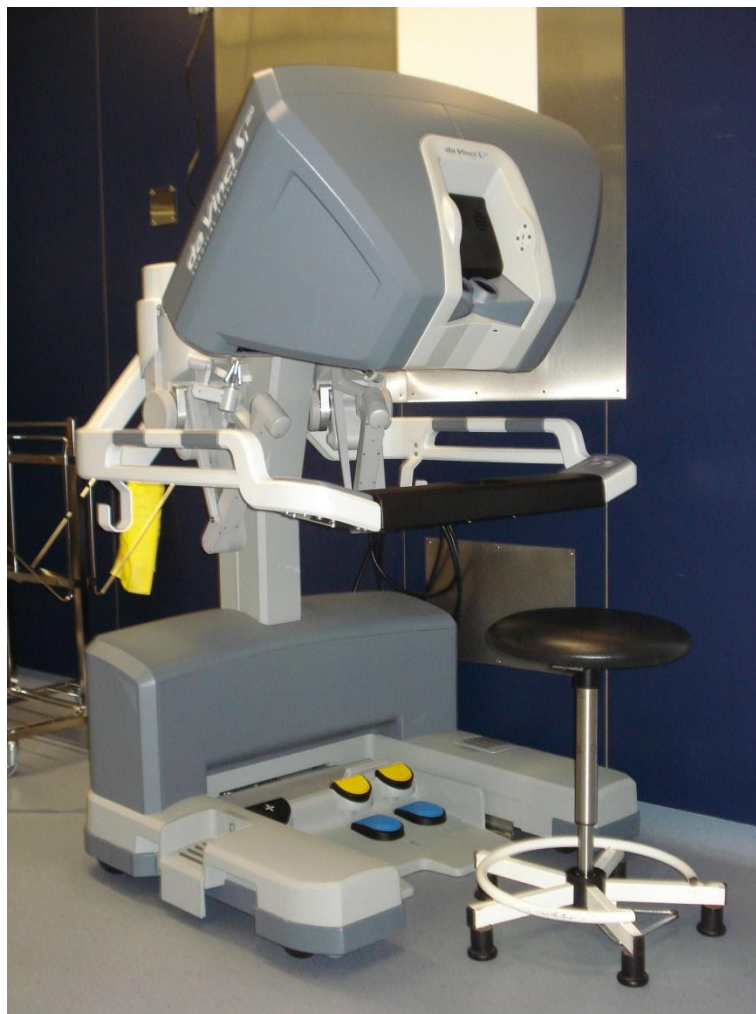

Figure 95. Console ergonomique du chirurgien.

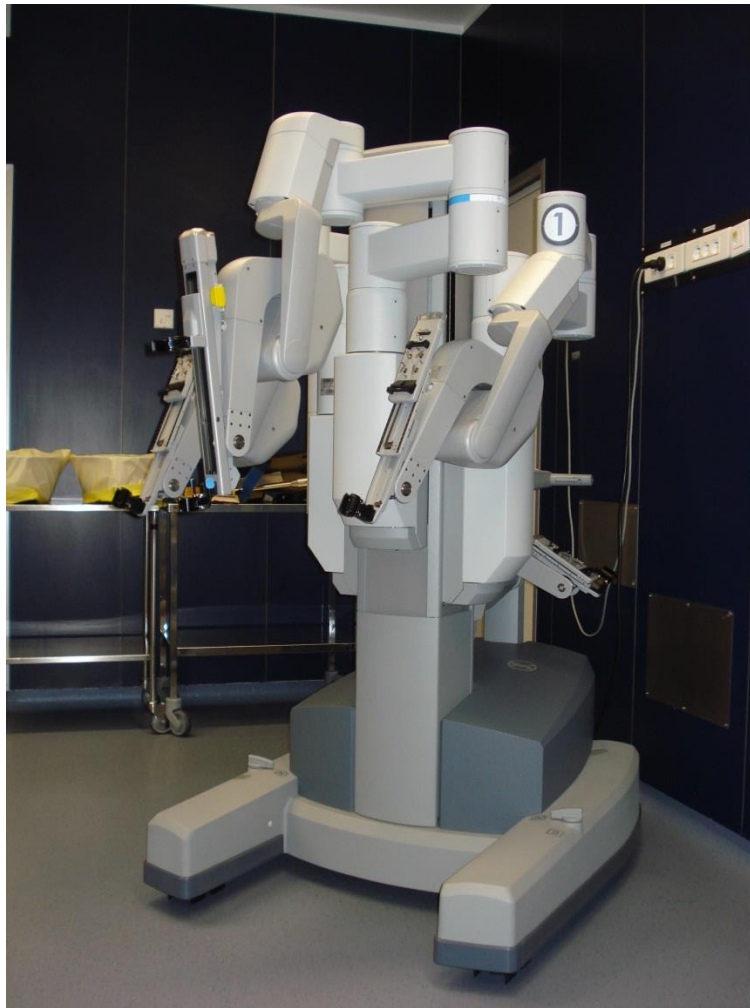


Figure 96. Chariot situé du côté du patient.

Tous les patients contactés par téléphone ayant accepté de participer à l'étude ont été convoqués par courrier pour réaliser un coroscaner, qui a déjà montré à plusieurs reprises sa grande précision dans l'évaluation des sténoses de pontages aorto-coronariens [51, 52], dans le service d'Imagerie Médicale – Radiologie Diagnostique et Thérapeutique de l'Hôpital Cardiologique du Haut-Lévêque, ainsi qu'une scintigraphie myocardique d'effort, d'indication incertaine (qui pourrait être généralement acceptable ainsi qu'une approche raisonnable) à moins de 5 ans d'un CABG chez les patients asymptomatiques pour les sociétés savantes américaines [53] mais ayant prouvée depuis 1998 sa valeur prédictive puissante et indépendante de mort et d'événements cardiaques majeurs dans la même catégorie de patients [54], dans le service de Médecine Nucléaire de ce même site du C.H.U.. Il leur a également été demandé de remplir chacun l'autoquestionnaire SF-36, qui avait déjà montré depuis 2002 son intérêt pour évaluer la qualité de vie des patients après CABG [55] et qu'il semblait plus approprié pour celle-ci en chirurgie cardiaque que le Nottingham Health Profile (NHP), deuxième questionnaire le plus communément utilisé dans ce cadre [56], ainsi que d'exprimer, au cours d'un entretien non-directif, leurs motifs de satisfaction et/ou d'insatisfaction par rapport à la procédure chirurgicale totalement endoscopique, approche qualitative que Labarère et François suggéraient d'utiliser dès 1999 pour ce type d'évaluation [57], que Avis avait lui aussi déjà recommandée en 1997 si l'on voulait vraiment avoir des modèles centrés sur les patients [58].

Pour les patients opérés depuis 3 mois ou moins, nous avons également évalué la perméabilité de ces pontages alors à court terme, il a simplement été récupéré les résultats du coroscanner réalisé dans la même structure que les précédents en post-opératoire. Ces patients ont été inclus dans l'évaluation de la procédure chirurgicale.

Les données cliniques de tous les patients de l'étude (voir Annexe 1) ainsi que les données opératoires, le suivi péri-opératoire et les complications per-opératoires et post-opératoires pour chacun d'eux ont été récupérés dans leur dossier médical hospitalier.

V.2.2.1-Procédures opératoires.

Deux procédures de TECAB différentes ont été réalisées : l'AHTECAB et le BHTECAB, sans et avec CEC d'assistance.

Dans les deux cas, le patient était installé en décubitus dorsal, puis intubé avec une sonde endotrachéale à double lumière.

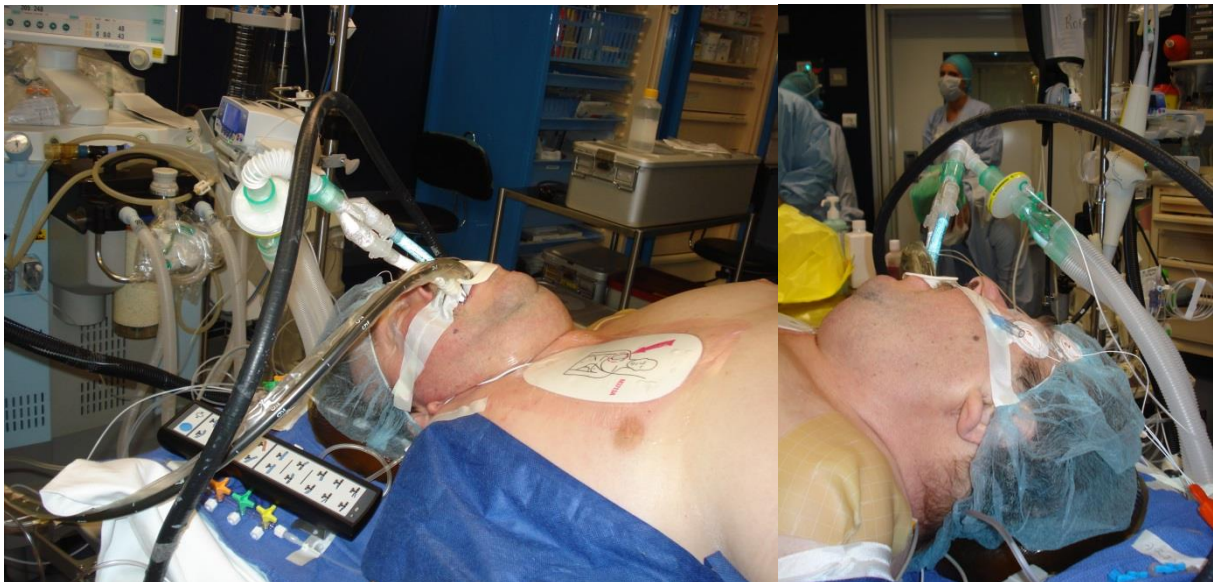

Figure 97. Intubation du patient avec une sonde endotrachéale à double lumière.

On réalisait un monitoring avec mise en place d'un cathéter pour mesure de la PVC ou d'un cathéter de Swan-Ganz, d'un cathéter pour mesure de la pression artérielle et d'une sonde urinaire de Foley.

Le patient était ensuite temporairement recouvert d'une couverture chauffante et les patches du défibrillateur externe étaient positionnés sur le thorax.

Un alignement de l'hémithorax gauche du patient avec le rebord de la table d'opération était réalisé, permettant au bras gauche de pendre et de dégager les instruments lors du travail sur la paroi antérieure du thorax, et un petit billot placé au niveau de l'angle inférieur de la scapula gauche pour soulever le thorax et abaisser l'épaule, et libérer ainsi les mouvements de la scapula. Le bras gauche emballé était ensuite placé le long du patient en-dessous du niveau de la table, sans élever l'épaule.

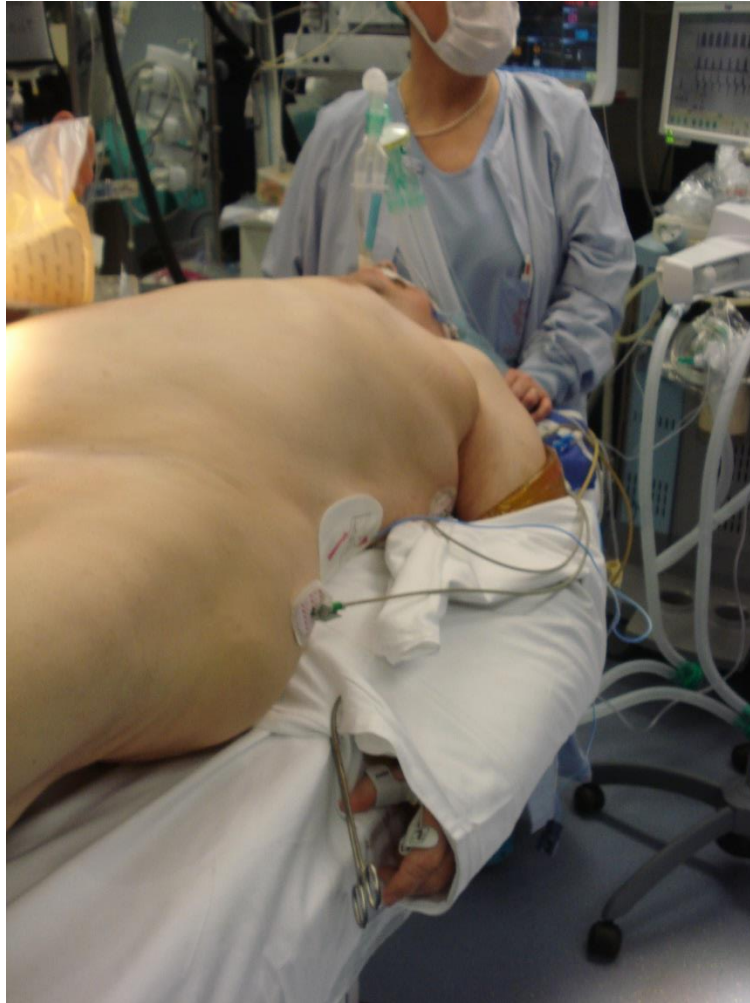

Figure 98. Positionnement du patient sur le rebord gauche de la table d'opération.

Le badigeonnage habituel avec de la Bétadine[®] Dermique 10 % (Meda AB, Solna, Suède) ou de la chlorhexidine pour CABG était réalisé, puis les champs stériles mis en place, en exposant le côté et le creux axillaire gauches jusqu'au bord de la table pour permettre la création des orifices d'abord endoscopiques.

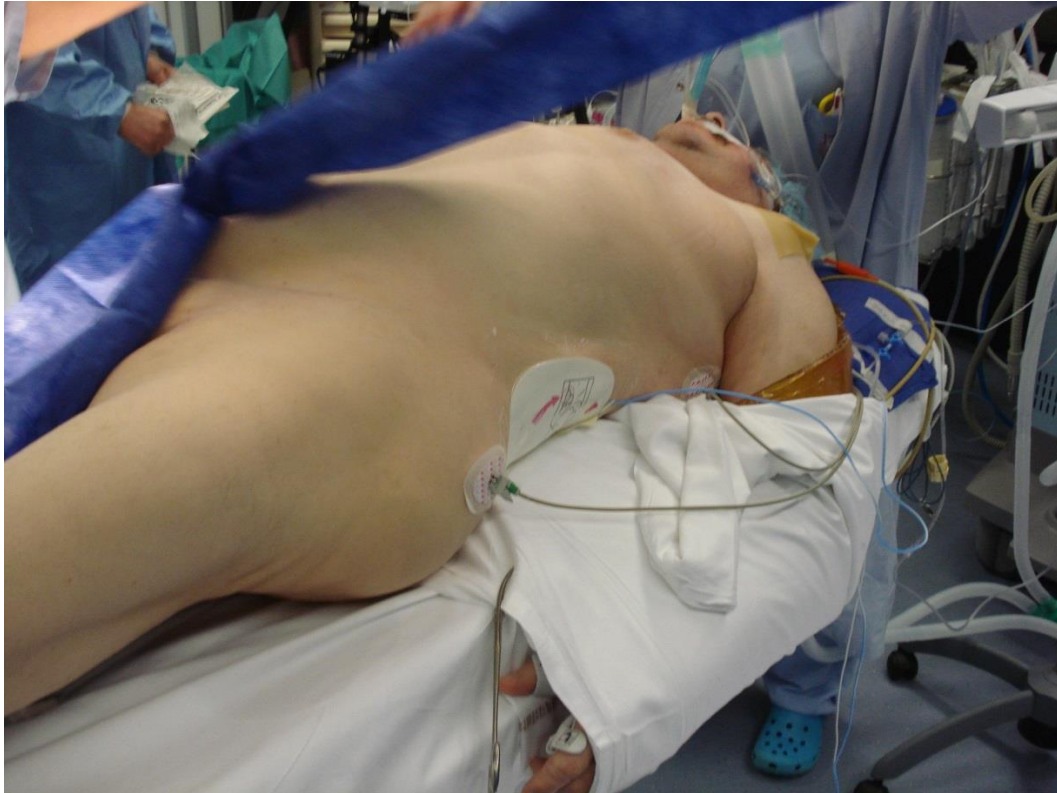

Figure 99. Badigeonnage du patient et mise en place des champs.

Après identification et marquage des repères anatomiques, la table d'opération était inclinée de 10° à 15° en décubitus latéral droit pour soulever le côté gauche du patient et favoriser la création d'un espace intra-thoracique.

Le marquage de la localisation de l'orifice d'entrée de la caméra était réalisé au 5^{ème} EIC, à environ 3 cm latéralement de la ligne médioclaviculaire, ceux des instruments des bras gauche et droit à environ 4 travers de doigt de part et d'autre de celui de la caméra et à environ la même hauteur. Celui de la 4^{ème} médiastinotomie était réalisé le long du bord subcostal gauche à proximité de la ligne médioclaviculaire [35].

Les vaisseaux fémoraux gauches étaient ensuite exposés seulement en cas d'utilisation d'une CEC.

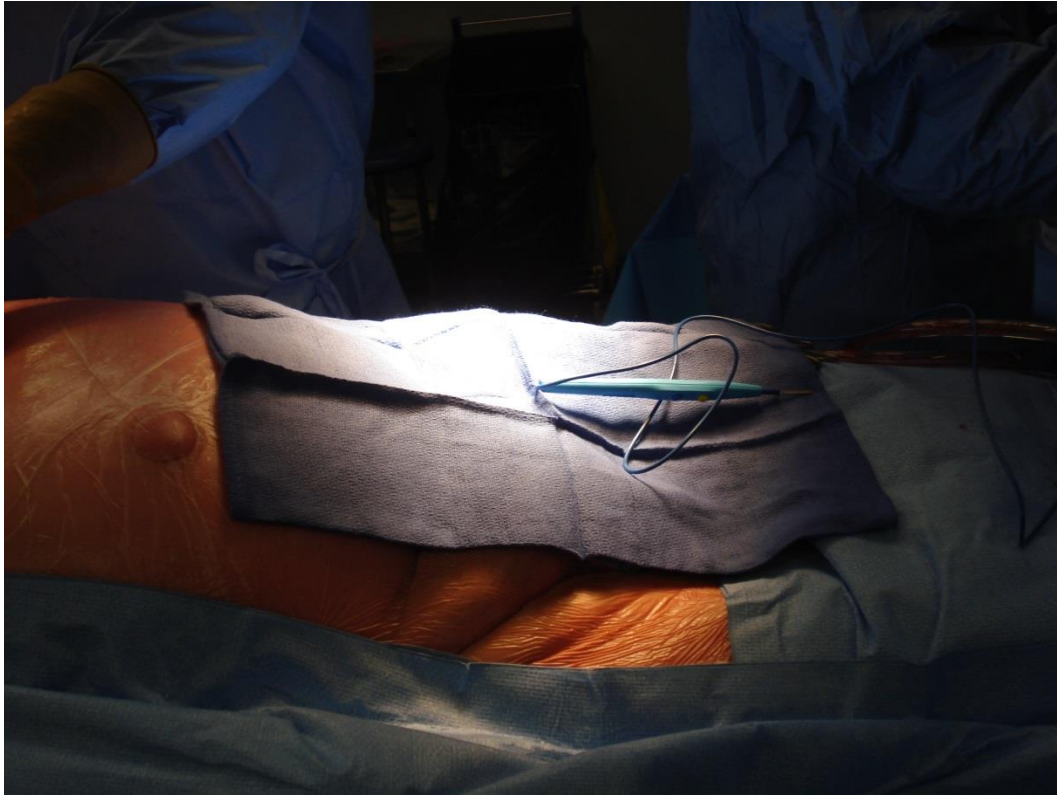


Figure 100. Exposition des vaisseaux fémoraux gauches.

Après exclusion pulmonaire gauche, puis réalisation de l'orifice d'entrée de la caméra et mise en place de la canule de celle-ci, on réalisait une insufflation avec du dioxyde de carbone de façon à permettre une visualisation adéquate et un bon espace de travail en fonction de la tolérance hémodynamique, nominalement 8 mmHg. L'assistant introduisait ensuite l'endoscope à grand angle, orienté à 30°, permettant d'inspecter alors la cavité thoracique afin de localiser la MIG et les adhésions.

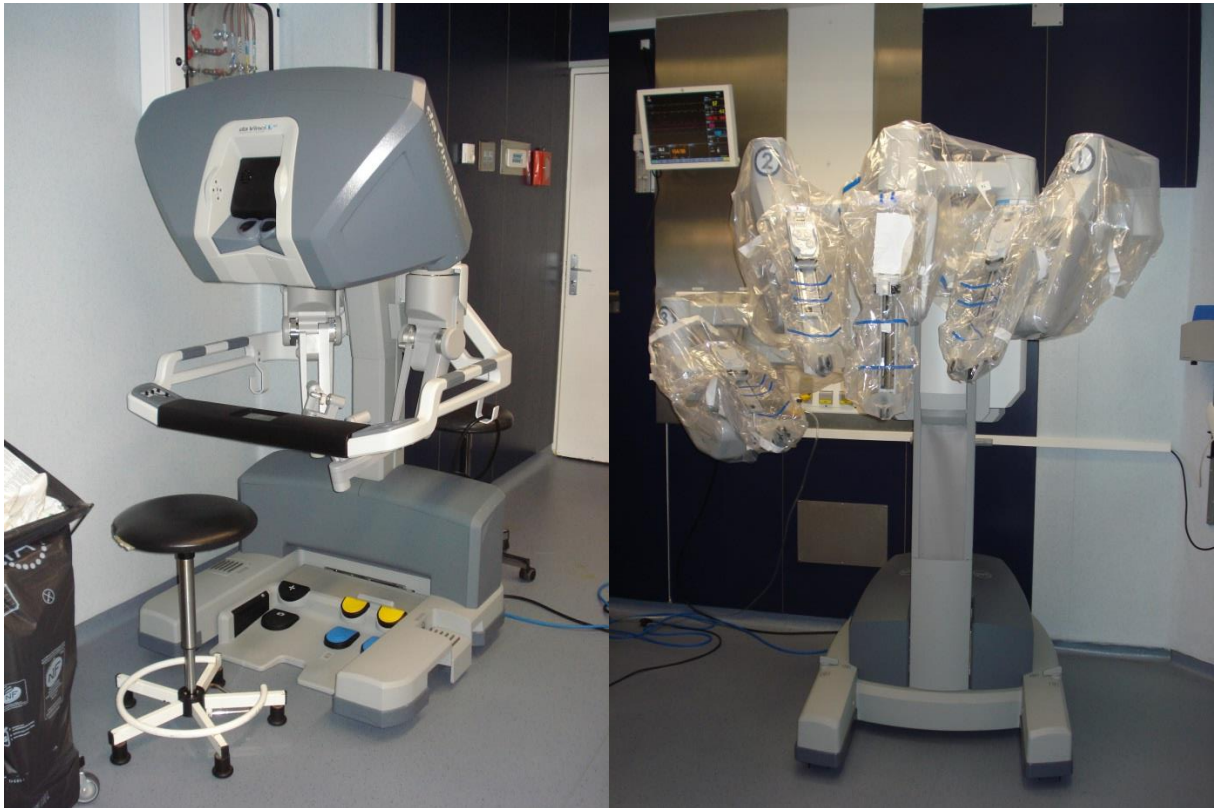

Figure 101. Console ergonomique du chirurgien et chariot situé du côté du patient du système chirurgical da Vinci® Si™.

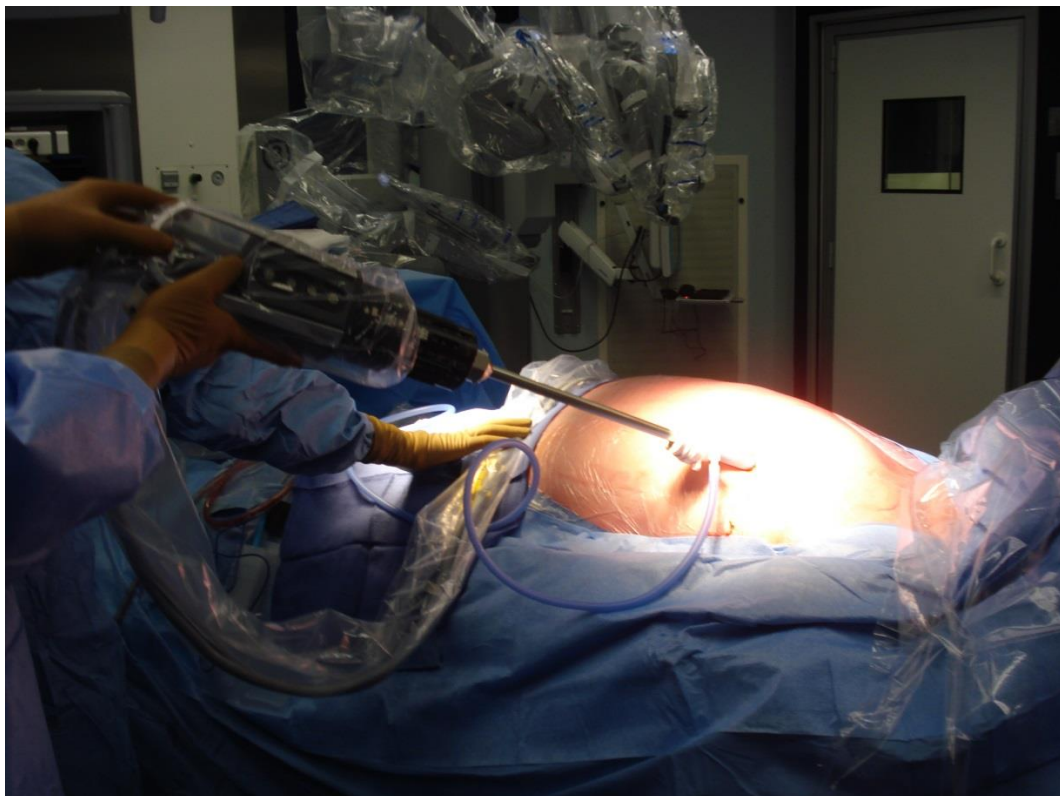


Figure 102. Introduction de l'endoscope à grand angle.

On réalisait ensuite les orifices d'entrée des bras gauche et droit et mettait en place les obturateurs.

La colonne centrale du chariot situé du côté du patient était alignée avec le cou de celui-ci. On fixait ensuite la canule de la caméra et mettait en place, sous contrôle endoscopique, les bras droit et gauche. Le troisième bras porteur d'instrument n'était alors pas arrimé au patient pour le moment.

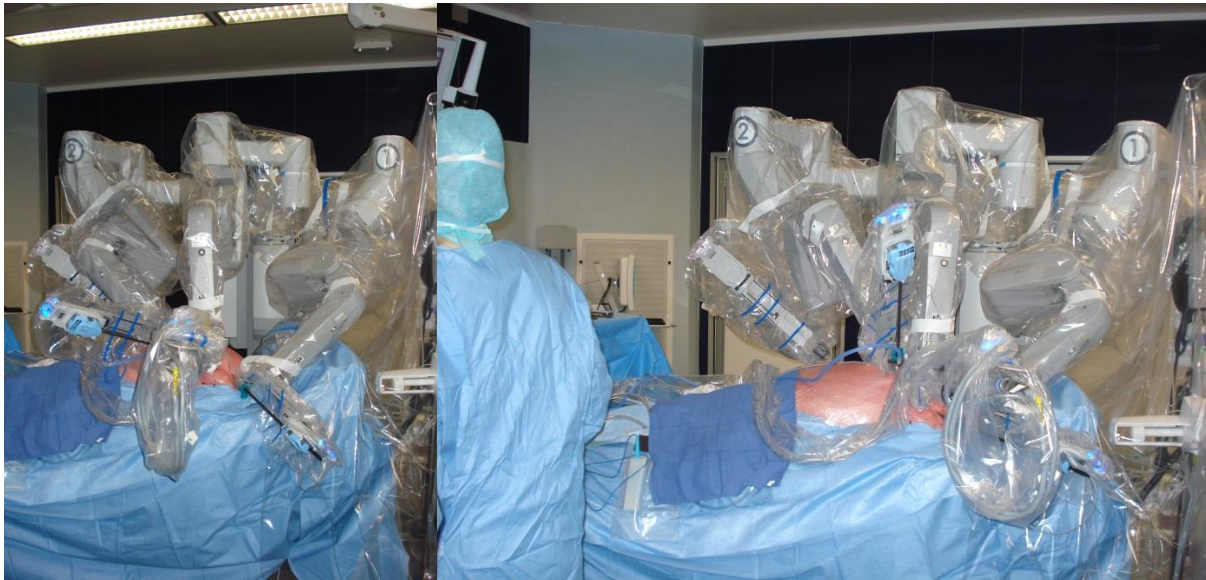


Figure 103. Positionnement de la colonne centrale du chariot situé du côté du patient alignée avec le cou de celui-ci.

La procédure robotique commençait ensuite avec le prélèvement de la MIG que l'on squelettisait alors. Débutant aux environs du 3^{ème} EIC, de courts segments de tissu conjonctif périartériel étaient laissés fixés pour aider à stabiliser la MIG au moment de la préparation de son extrémité distale pour réaliser l'anastomose.

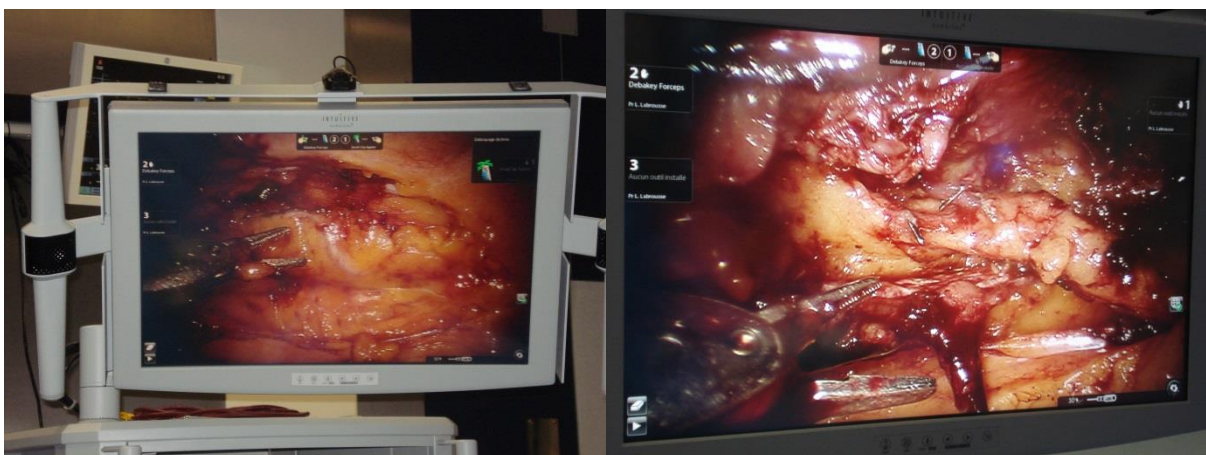


Figure 104. Prélèvement de la MIG.

MIG : Mammaire Interne Gauche.

En cas de procédure BHTECAB, la 4^{ème} médiastinotomie était alors rajoutée par l'assistant qui introduisait ensuite la canule de 12 mm et l'obturateur dans la cavité thoracique.

L'injection d'héparine à la dose de 3 mg/kg était ensuite réalisée pour atteindre un ACT supérieur à 300 secondes.

Un bulldog était ensuite mis en place au niveau de la MIG pour réduire la pression artérielle au moment de la ligature [35].

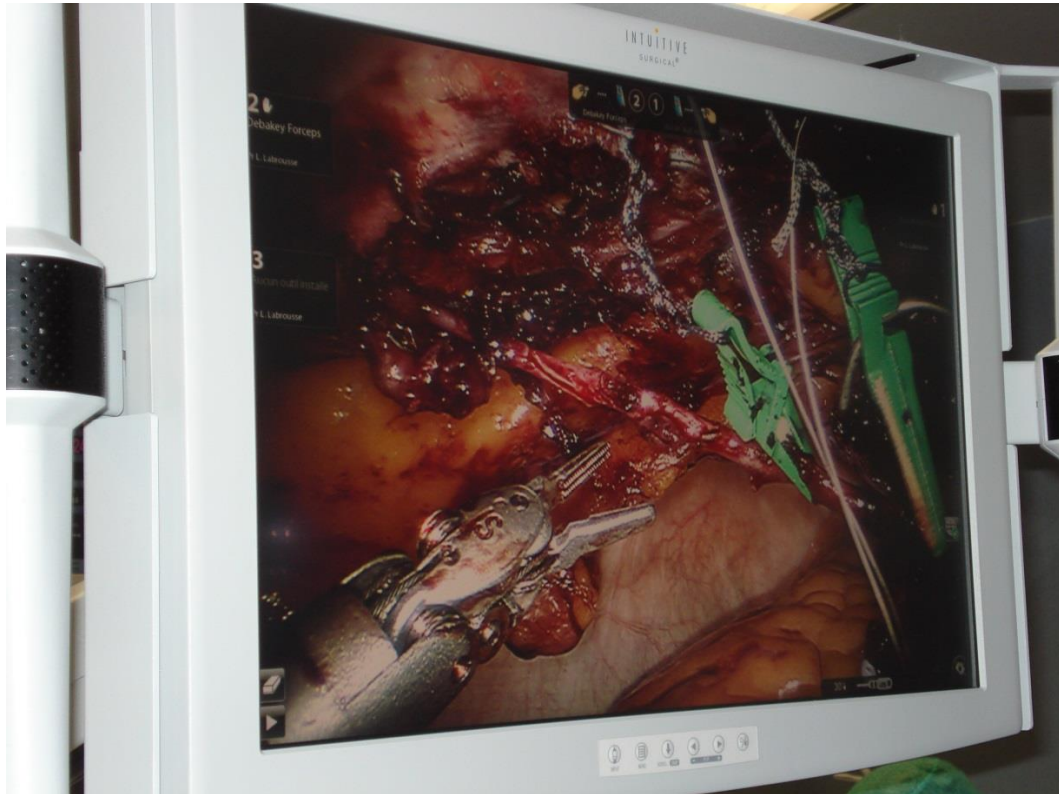


Figure 105. Mise en place d'un bulldog au niveau de la MIG.
MIG : Mammaire Interne Gauche.

En cas de procédure AHTECAB, les canules artérielles et veineuses (du système Port-Access[®] de la société Heartport, Redwood City, Californie, Etats-Unis) étaient alors introduites dans les vaisseaux fémoraux gauches et l'Endoclamp placé dans l'aorte ascendante avec l'aide d'une ETO. La CEC était alors établie, et la ventilation arrêtée [33].

En cas de procédure BHTECAB, les canulations fémorales artérielle et veineuse étaient réalisées pour mise en route d'une CEC d'assistance au moyen d'une machine de CEC standard seulement si l'utilisation de celle-là était prévue.




Figure 106. Machine de CEC standard.

CEC : Circulation ExtraCorporelle.

Une lipectomie et une péricardotomie étaient ensuite réalisées dans les deux cas pour exposer l'IVA et confirmer l'emplacement de l'anastomose [35].

En cas de procédure AHTECAB, l'Endoclamp était alors gonflé et la solution cardioplégique cristalloïde délivrée [33] via la racine de l'aorte au travers d'un canal distal de l'endoballon [29].

Quelle que soit la procédure, l'extrémité distale de la MIG était ensuite préparée et coupée transversalement.

Dans le cas d'une procédure BHTECAB, et seulement dans ce cas, le 4^{ème} bras était alors arrimé à la canule de 12 mm.

On repositionnait ensuite les bras droit, gauche et de la caméra vers la tête du patient.

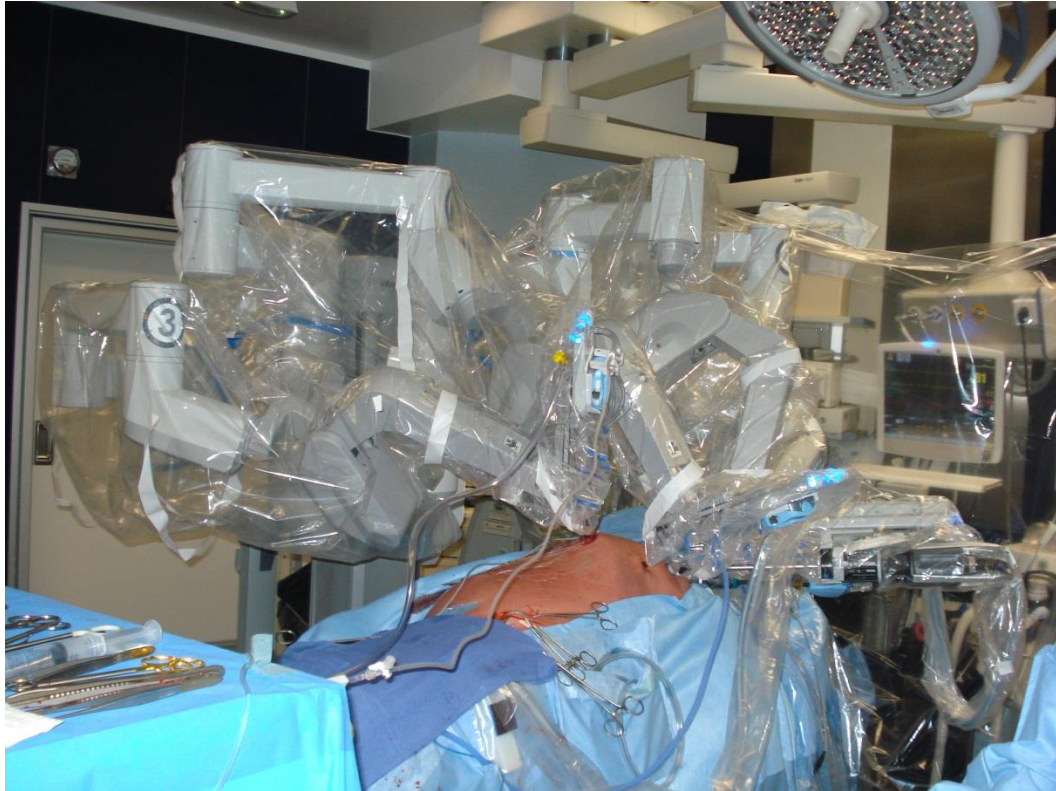

Figure 107. Positionnement du chariot situé du côté du patient pour la réalisation de l'anastomose.

En cas de procédure BHTECAB, le stabilisateur EndoWrist[®] était ensuite positionné à l'emplacement de l'anastomose avec les bords médiaux des pieds orientés parallèlement entre eux, avec une aspiration équivalente à 400 mmHg. La tubulure de l'irrigateur ClearField[™] était ensuite mise en place au niveau de l'anastomose.

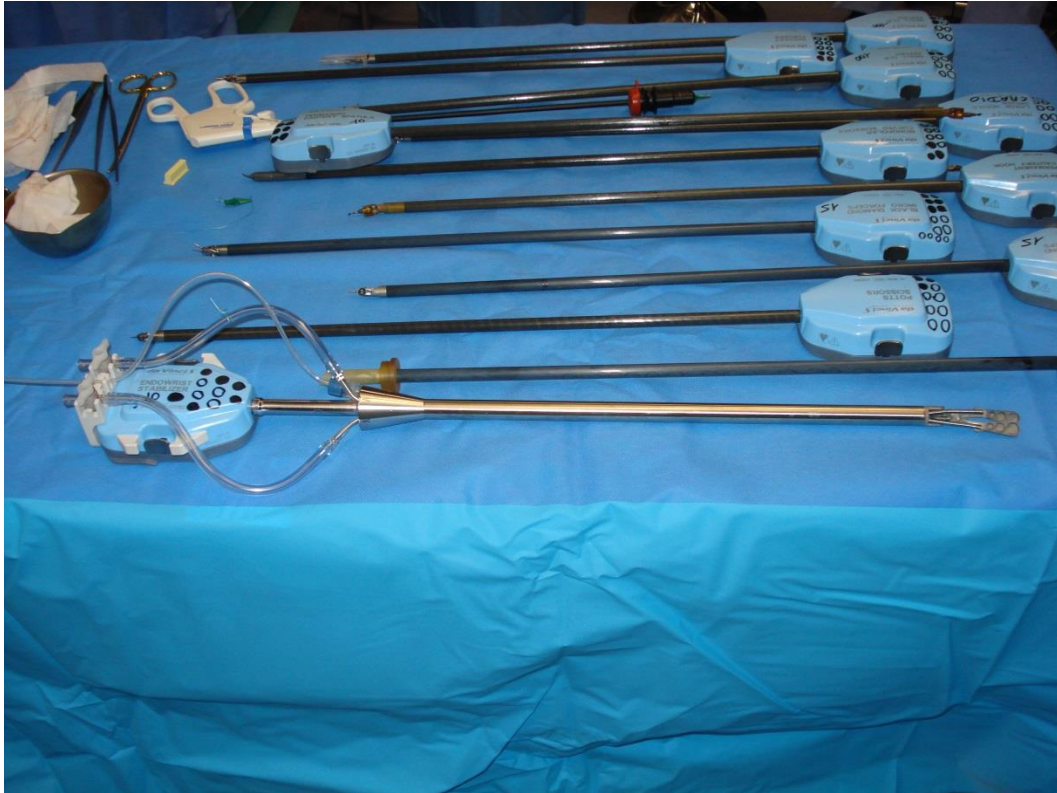


Figure 108. Stabilisateur EndoWrist® et autres instruments.

L'IVA était alors préparée [35].

Dans le cas d'une procédure AHTECAB, après arrêt cardiaque, l'IVA était donc disséquée et ouverte, avec mise en place d'un shunt afin d'obtenir une excellente béance des berges. L'anastomose distale était réalisée [33], au fil CV-8 (Gore-Tex®, Flagstaff, Arizona, Etats-Unis) en PTFE en termino-latéral.

Dans le cas d'une procédure BHTECAB, on mettait en place un occluteur temporaire distal puis proximal au niveau de l'IVA. On alignait ensuite la MIG à côté de l'IVA, puis on fixait celle-là à l'épicarde pour éviter qu'elle ne migre pendant l'anastomose. On serrait ensuite l'occluteur temporaire distal, puis proximal. On réalisait alors l'artériotomie que l'on étendait distalement sur une longueur approximative de 4 mm [35]. A ce moment-là, on mettait en place un shunt endoluminal de 2 mm de diamètre dans l'IVA [29], et on desserrait alors les occluteurs. On réalisait ensuite l'anastomose sur l'IVA en réalisant un surjet continu avec du fil CV-8 en PTFE.

Quelle que soit la procédure, le shunt endoluminal était enlevé juste avant de terminer l'anastomose.

On enlevait ensuite le bulldog de la MIG et on la fixait au péricarde ou au médiastin [35].

En cas de procédure AHTECAB, après vérification de l'absence de saignement au niveau de l'anastomose, l'Endoclamp était alors dégonflé, la double ventilation pulmonaire reprise, et le patient sevré de la CEC [33].

En cas de procédure BHTECAB, le patient était alors sevré de la CEC d'assistance si celle-ci avait été mise en place, puis, si cela avait été le cas, on procédait à la décanulation.

On administrait ensuite la protamine.

En cas de procédure BHTECAB, le stabilisateur était alors retiré.

Un drain introduit à travers la canule du bras gauche était alors positionné dans la plèvre postérieure derrière le poumon.

En cas de procédure BHTECAB, les poumons étaient alors regonflés sous contrôle endoscopique.

Enfin, toutes les canules étaient enlevées et les incisions fermées [35].

Un contrôle systématique par échocardiographie et coroscanner était réalisé en post-opératoire afin d'évaluer respectivement la fonction ventriculaire gauche et la perméabilité du pontage.

V.2.2.2-Coroscanner.

Les examens scanographiques ont été réalisés sur l'appareil Siemens® SOMATOM Definition DS (Munich, Bavière, Allemagne), scanner bitube avec deux détecteurs disposant chacun de 40 barrettes.

Les contre-indications étaient la clairance de la créatinine inférieure à 30 mL/min et l'allergie à l'iode. Tous les patients opérés depuis plus de 3 mois recevaient systématiquement par courrier postal une ordonnance pour réalisation 3 jours avant l'examen d'un bilan biologique comprenant une urémie, une créatininémie et la détermination de la clairance de la créatinine. Tout patient opéré depuis plus de 3 mois ayant déclaré être allergique à l'iode lors de l'entretien téléphonique recevait une ordonnance avec prescription d'Inorial® 20 mg (Pierre Fabre, Castres, France), à prendre per os à la posologie d'un comprimé la veille au soir de l'examen et 2 heures avant celui-ci, et de Célestène® 2 mg (MSD, Whitehouse Station, New Jersey, Etats-Unis), à prendre per os à la posologie de deux comprimés 2 heures avant l'examen. Chaque patient opéré depuis plus de 3 mois recevait une ordonnance pour l'achat du produit de contraste utilisé lors de l'examen, à savoir un produit triodé non ionique de basse osmolalité, de spécialité pharmaceutique variable, soit Xénétix® 350 mg Iode/mL (Guerbet, Villepinte, France), Omnipaque® 350 mg Iode/mL (GE Healthcare, Chalfont Saint Giles, Royaume-Uni) ou Ioméron® 400 mg Iode/mL (Bracco Imaging, Manno, Suisse). Pour les patients opérés depuis 3 mois ou moins, le produit de contraste utilisé lors de l'examen en post-opératoire était également variable, soit Omnipaque® 350 mg Iode/mL, soit Ioméron® 400 mg Iode/mL.

La préparation des patients le jour de l'examen a consisté en la pose d'une voie veineuse périphérique, à l'aide d'un cathéter vert (de 18 G), au niveau membre supérieur droit de préférence, à remplir pour chacun d'eux une fiche de traçabilité intitulée « Fiche suivi patient Coro-scanner », à leur prendre la pression artérielle et le pouls avant la réalisation de l'examen, et à leur faire effectuer un test d'apnée, en notant alors la survenue d'une variation du rythme cardiaque.

Chaque patient a été installé en décubitus dorsal sur la table du scanner, les membres inférieurs en premier, les membres supérieurs positionnés en arrière de la tête. Les électrodes de l'appareil à ECG ont ensuite été posées, permettant de changer de dérivation entre les 3 alors disponibles.

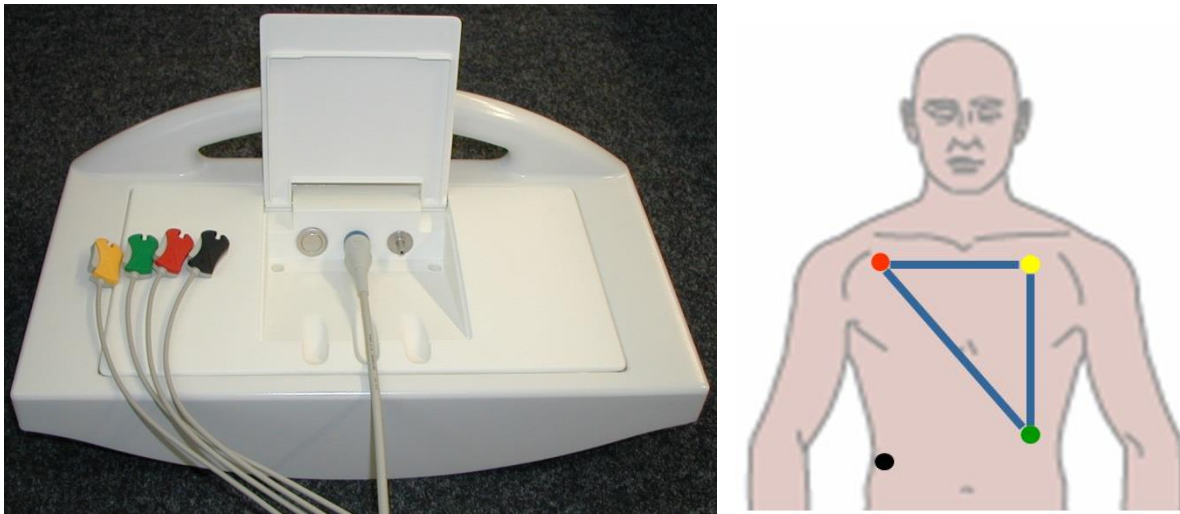


Figure 109. Appareil à ECG et positionnement des électrodes.

©2009 Siemens AG.

ECG : ElectroCardioGramme, AG : Aktien Gesellschaft.

Le protocole d'acquisition des images comprenait les séquences suivantes :

- réalisation du topogramme du thorax de face, puis de profil
- positionnement de la ROI au niveau de la carène dans la naissance de l'aorte, avec un seuil de début d'acquisition fixé à 120 UH
- injection du produit de contraste à la concentration de 400 mg/mL à l'aide d'une double seringue, en injectant dans un premier temps 90 mL de produit de contraste, puis 40 mL de celui-ci dilué au 1/5 dans du chlorure de sodium, le débit étant de 5 mL/sec pour le produit de contraste comme pour le chlorure de sodium, suivie 10 secondes plus tard du début de la phase de surveillance
- acquisition cardiaque hélicoïdale avec synchronisation rétrospective à l'ECG (en diastole) en inspiration profonde bloquée lorsque le seuil de début d'acquisition a été atteint (technique du C.A.R.E. Bolus), la zone d'acquisition s'étendant des artères subclavières à la pointe du cœur

Tous les coroscanners des patients opérés depuis plus de 3 mois, sauf un, ont été interprétés par le même radiologue, pour ceux opérés depuis 3 mois ou moins, l'interprétation était réalisée par le radiologue de vacation le jour de l'examen.

V.2.2.3-Scintigraphie myocardique d'effort.

Les examens scintigraphiques ont été réalisés sur l'appareil Discovery™ NM 530c (GE Healthcare, Chalfont Saint Giles, Royaume-Uni), l'analyse des images acquises a été effectuée par le logiciel MyoMetrix® (GE Healthcare, Chalfont Saint Giles, Royaume-Uni) sur la station de travail Xeleris™ Functional Imaging Workstation (GE Healthcare, Chalfont Saint Giles, Royaume-Uni).

Les contre-indications étaient la grossesse, celles de l'épreuve d'effort mécanique et du test de stimulation pharmacologique, communes à quel que soit l'agent utilisé (absolues : IDM récent inférieur à 5 jours, tableau clinique défini antérieurement comme angor instable, sténose serrée du tronc gauche connue non pontée, troubles du rythme graves non contrôlés, insuffisance cardiaque non contrôlée, refus du patient), et spécifique à celui effectivement utilisé, l'AdénoScan® 30 mg/mL (Sanofi, Paris, France) : hypersensibilité connue à l'adénosine, BAV du deuxième ou du troisième degré, dysfonctionnement sino-auriculaire (maladie de l'oreillette), à l'exception des patients porteurs d'un stimulateur cardiaque, syndrome du QT long, hypotension artérielle sévère, tableau clinique défini antérieurement comme angor instable non stabilisé par un traitement médicamenteux, insuffisance cardiaque décompensée, BPCO avec bronchospasme évident (asthme), prise de dipyridamole. Tous les patients opérés depuis plus de 3 mois recevaient systématiquement par courrier postal des consignes préalables à la réalisation de l'examen leur demandant de ne pas consommer depuis la veille au soir à partir de 20 heures, de thé, de café, de chocolat, de banane, de cola et de fruits secs, mais autorisant le matin de l'examen un petit déjeuner léger comprenant 3 biscottes beurrées, ainsi qu'une liste de médicaments devant être arrêtés, avec le protocole d'arrêt, pour ceux éventuellement pris par le patient, afin de permettre de réaliser un examen « démaquillé » c'est-à-dire non limité en terme de performances des résultats par un médicament pouvant avoir cet effet. Tous ces patients avaient également fourni lors de l'entretien téléphonique leur taille et leur poids, qui avaient permis de calculer leur IMC et ainsi de déterminer, en fonction de celui-ci, le protocole à utiliser pour chacun d'eux.

Lorsque l'IMC était inférieur ou égal à 30 kg/m², l'examen était réalisé sur un seul jour.

La préparation des patients le jour de l'examen consistait alors, après avoir vérifié l'absence de contre-indication, en la pose d'une voie veineuse périphérique avec un robinet à 3 voies (pour l'injection du produit radiopharmaceutique à l'effort).

Pour réalisation de la scintigraphie myocardique de repos, on injectait alors par voie IV 10 mCi, soit 370 MBq, de Myoview® 230 µg (GE Healthcare, Chalfont Saint Giles, Royaume-Uni), puis entre 15 minutes et 20 minutes plus tard, on réalisait l'acquisition de repos. Dans le cas où celle-ci n'était pas satisfaisante, on attendait 45 minutes pour la réaliser de nouveau après avoir fait boire au patient de l'eau glacée, l'avoir fait mangé 2 biscottes beurrées et l'avoir fait marcher.

Pour l'acquisition de repos, chaque patient était installé, après mise en place du porte bras « type ventral », en décubitus ventral (ou en décubitus dorsal sur demande du médecin nucléaire responsable de la vacation, après mise en place du porte bras « type dorsal ») sur la table de la caméra à scintillation. Des électrodes étaient ensuite mises en place de façon à réaliser l'examen avec synchronisation à l'ECG. Celle-ci était vérifiée (une ligne rouge apparaissant sur l'onde R) et on s'assurait que tous les cycles étaient compris dans la fenêtre de sélection (50 %) sinon le positionnement des électrodes était modifié. Si l'amplitude du signal de l'ECG était trop faible, il était possible d'inverser les fils vert et rouge (sans positionner, de toute façon, aucune électrode sur un pacemaker ou un défibrillateur). Le cœur était centré au milieu de la croix sur les 3 projections visibles à l'écran de contrôle. L'ensemble des projections au niveau de la console d'acquisition était également vérifié.

Avec synchronisation à l'ECG :



Figure 110. Positionnement des électrodes pour réalisation de l'examen avec synchronisation à l'ECG.

Service de Médecine Nucléaire, Hôpital Cardiologique du Haut-Lévêque, C.H.U. de Bordeaux.

ECG : ElectroCardioGramme, C.H.U. : Centre Hospitalier Universitaire.

L'acquisition de repos était réalisée en demandant au patient de ne pas bouger et de respirer calmement pendant celle-ci. Le temps d'acquisition était de 420 secondes (plus 120 secondes si le patient avait un IMC supérieur à 25 kg/m² ou si le délai après injection du produit radiopharmaceutique était supérieur à 1 heure). L'acquisition permettait d'obtenir 16 images par cycle RR.

L'épreuve d'effort mécanique était ensuite réalisée sur bicyclette ergométrique (ou tapis roulant ou vélo à bras). La prise en charge du patient se faisait par un binôme IDE-AS. L'injection par voie IV du Myoview[®] 230 µg, à la dose de 30 mCi, soit 1100 MBq, se faisait au maximum de l'effort (avec obtention au minimum de 85 % de la fréquence cardiaque maximale théorique soit $0,85 \times (220 - \text{âge du patient})$). L'effort était poursuivi afin de maintenir la fréquence cardiaque alors atteinte pendant au moins une minute après l'injection du produit radiopharmaceutique.

Si un patient n'était pas en mesure de fournir un effort physique, on réalisait alors un test de stimulation pharmacologique, le cœur était alors stimulé par une perfusion d'Adénoscan[®] 30 mg/mL (dilatant le réseau coronarien). Dans ce cas, l'IDE mettait en place une seconde voie veineuse périphérique au membre supérieur opposé de la première, cathéter court branché directement sur un robinet à 3 voies, afin de permettre l'injection d'Adénoscan[®] 30 mg/mL au moyen d'une seringue électrique. Un cardiologue était alors également présent pendant le test. L'injection par voie IV du Myoview[®] 230 µg, à la même dose que pendant l'épreuve d'effort mécanique, était réalisée 3 minutes après le début de l'injection d'Adénoscan[®] 30 mg/mL durant au total 6 minutes, soit au milieu de l'injection de la dose totale de celui-ci, dépendant du poids du patient (posologie de 140 µg/kg/min). Si les effets secondaires étaient trop marqués, l'injection du produit radiopharmaceutique pouvait être faite 2 minutes après le début de la perfusion d'Adénoscan[®] 30 mg/mL mais pas en dessous. L'injection d'Adénoscan[®] 30 mg/mL était maintenue pendant au moins 2 minutes après l'injection du produit radiopharmaceutique.

L'acquisition d'« effort » était réalisée le plus tôt possible après le test d'effort mécanique ou le test de stimulation pharmacologique, 5 minutes à 30 minutes maximum après l'injection du produit radiopharmaceutique. La synchronisation à l'électrocardiogramme et le positionnement du patient étaient identiques à l'acquisition de repos.

L'acquisition pouvait alors être réalisée en décubitus ventral avec le porte bras « type ventral », avec un temps d'acquisition de 240 secondes (plus 120 secondes si le patient avait un IMC supérieur à 25 kg/m²) et un nombre d'images obtenues de 16 par cycles RR, et/ou en décubitus dorsal avec le porte bras « type dorsal », pour les mêmes caractéristiques. Dans le

cas d'acquisitions tardives par rapport à l'injection du Myoview® 230 µg (supérieures à 1 heure), on devait augmenter le temps d'acquisition de 120 secondes. Le scope sur l'écran de surveillance était contrôlé pendant toute la durée des acquisitions.

DEROULEMENT GENERAL DE L'EXAMEN

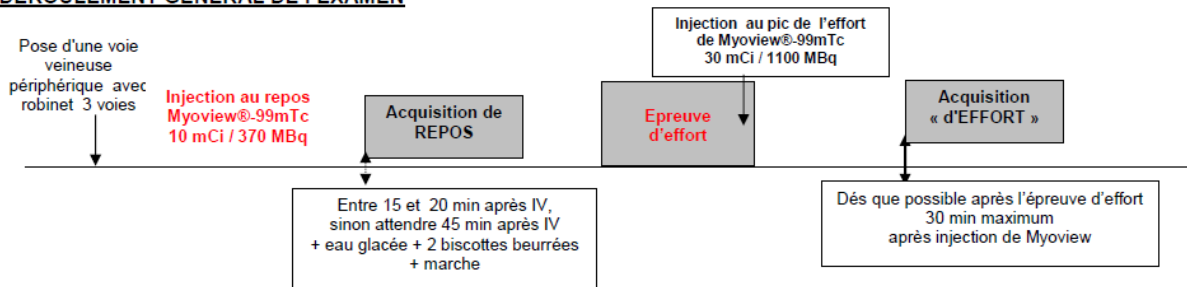


Figure 111. Déroulement général de la scintigraphie myocardique d'effort.
Service de Médecine Nucléaire, Hôpital Cardiologique du Haut-Lévêque, C.H.U. de Bordeaux.

IV : IntraVeineuse, C.H.U. : Centre Hospitalier Universitaire.

Lorsque l'IMC était supérieur à 30 kg/m², l'examen était réalisé sur 2 jours consécutifs (au mieux et dans un délai de 48 heures au plus) afin d'optimiser la qualité des images et la dose d'irradiation reçue par le patient.

La scintigraphie d'« effort » était réalisée le premier jour, puis la scintigraphie de repos le deuxième jour. Si la scintigraphie d'« effort » se révélait normale, l'examen était terminé et la scintigraphie de repos n'était pas nécessaire, et non réalisée.

La préparation des patients restait identique à celle d'une scintigraphie myocardique sur 1 jour, avec la pose d'une voie veineuse périphérique (comportant un robinet à 3 voies pour l'injection du produit radiopharmaceutique à l'effort).

La dose du produit radiopharmaceutique injectée était identique pour l'acquisition de repos et d'« effort » : 20 mCi, soit 740 MBq, de Myoview® 230 µg.

Les modalités d'acquisition étaient identiques à celles définies pour une scintigraphie myocardique réalisée sur un jour. Le temps d'acquisition était au repos de 420 secondes (7 minutes) tout comme à l'effort. Dans le cas d'acquisitions tardives par rapport à l'injection du Myoview® 230 µg (supérieures à 1 heure), on devait augmenter le temps d'acquisition de 120 secondes. Le scope sur l'écran de surveillance était contrôlé pendant toute la durée des acquisitions.

L'interprétation des scintigraphies myocardiques d'effort a été réalisée par le médecin nucléaire de vacation le jour de l'examen.

V.2.2.4-Autoquestionnaire SF-36.

Tous les patients contactés par téléphone ayant accepté de participer à l'étude ont rempli l'autoquestionnaire SF-36 (voir Annexe 2), échelle de qualité de vie générique, avec un temps de remplissage moyen évalué de 5 minutes à 10 minutes, constituée de 36 questions se répartissant en 8 dimensions : fonctionnement physique, limitation physique, douleur physique, santé générale, vitalité, fonctionnement social, limitation émotionnelle et santé

mentale [59]. Pour chacune, on obtenait un score variant de 0 à 100, les scores tendant vers 0 reflétant une perception de mauvaise santé, une perte de fonction, et la présence de douleur, alors que ceux tendant vers 100 reflétant une perception de bonne santé, sans déficit fonctionnel, et une absence de douleur [55], le nombre de réponses possibles par question variant de 2 à 6 [60]. Deux scores synthétiques qui ont été identifiés par analyse factorielle à partir de ces 8 dimensions ont été calculés : un score agrégé de santé physique (moyenne des scores de fonctionnement physique, limitation physique, douleur physique et santé générale) et un score agrégé de santé mentale (moyenne des scores de vitalité, fonctionnement social, limitation émotionnelle et santé mentale).

V.2.2.5-Entretien non-directif.

Tous les patients contactés par téléphone ayant accepté de participer à l'étude ont eu un entretien non-directif au cours duquel il ne leur a été posé qu'une seule question : « Quel(s) est (sont) votre (vos) motif(s) de satisfaction et/ou d'insatisfaction par rapport au pontage aorto-coronarien totalement endoscopique que vous avez eu ? ». Chaque patient pouvait s'exprimer librement, l'entretien ne se terminant que lorsque celui-ci le souhaitait, n'ayant plus rien à rajouter.

V.2.3-Analyse statistique.

L'analyse statistique a été réalisée avec le logiciel Excel® 2010 (Microsoft®, Redmond, Washington, Etats-Unis).

V.2.4-Aspects réglementaires.

La demande pour l'utilisation de la base de données nominatives des patients a été déposée auprès de la CNIL et a été enregistrée sous le numéro 1754560. Tous les patients contactés par téléphone ayant accepté de participer à l'étude ont donné leur accord oral pour l'utilisation des données constituées à partir des examens pour lesquels ils ont été convoqués.

V.3-Résultats.

V.3.1-Caractéristiques des patients.

Sur la période sur laquelle a porté l'étude, 40 patients ont été opérés consécutivement d'un pontage aorto-coronarien totalement endoscopique monotronculaire de l'artère mammaire interne gauche sur l'artère InterVentriculaire Antérieure au C.H.U. de Bordeaux, ils ont tous été inclus. Leurs caractéristiques sont regroupées dans le Tableau IV.

Tableau IV. Caractéristiques de la population d'étude.

Caractéristiques	Patients ayant eu le TECAB > 3 mois (n = 32)	Patients ayant eu le TECAB ≤ 3 mois (n = 8)	Patient ayant eu le TECAB (n = 40)
Facteurs de risque cardiovasculaires			
Age (années ± écart-type)	66,05 ± 7,93	66,12 ± 7,89	66,06 ± 7,92

Sexe			
Masculin	27 (84,38)	6 (75)	33 (82,5)
Féminin	5 (15,62)	2 (25)	7 (17,5)
Antécédents familiaux	5 (15,62)	1 (12,5)	6 (15)
Dyslipidémie	16 (50)	6 (75)	22 (55)
Hypertension artérielle	13 (40,62)	6 (75)	19 (47,5)
Diabète de type 1	1 (3,12)	2 (25)	3 (7,5)
Diabète de type 2	7 (21,88)	4 (50)	11 (27,5)
Non insulino-requérant	5 (15,62)	3 (37,5)	8 (20)
Insulino-requérant	2 (6,25)	1 (12,5)	3 (7,5)
Obésité	8 (25)	6 (75)	14 (35)
Sédentarité	2 (6,25)	1 (12,5)	3 (7,5)
Tabagisme	12 (37,5)	4 (50)	16 (40)
Sevré	8 (25)	4 (50)	12 (30)
Actif	4 (12,5)	0 (0)	4 (10)
Risques cardiovasculaires			
Syndrome d'apnée du sommeil	2 (6,25)	1 (12,5)	3 (7,5)
Accident vasculaire cérébral	5 (15,62)	0 (0)	5 (12,5)
Pathologie thromboembolique veineuse et variqueuse	3 (9,38)	1 (12,5)	4 (10)
Maladie athéromateuse coronarienne			
Angor stable	10 (31,25)	2 (25)	12 (30)
Infarctus du myocarde avant TECAB	18 (56,25)	4 (50)	22 (55)
Antérieur	8 (25)	1 (12,5)	9 (22,5)
Inférieur	5 (15,62)	1 (12,5)	6 (15)
Latéral	0 (0)	2 (25)	2 (5)
Sténose sévère préexistante	19 (59,38)	4 (50)	23 (57,5)
IVA	15 (46,88)	4 (50)	19 (47,5)
Tronc de l'artère coronaire gauche	5 (15,62)	1 (12,5)	6 (15)
Autre artère	10 (31,25)	3 (37,5)	13 (32,5)
Thrombose préexistante	18 (56,25)	3 (37,5)	21 (52,5)
IVA	12 (37,5)	3 (37,5)	15 (37,5)
Tronc de l'artère coronaire gauche	0 (0)	0 (0)	0 (0)
Autre artère	10 (31,25)	1 (12,5)	11 (27,5)
Stent préexistant	15 (46,88)	6 (75)	21 (52,5)
IVA	8 (25)	4 (50)	12 (30)
Tronc de l'artère coronaire gauche	2 (6,25)	0 (0)	2 (5)
Autre artère	11 (34,38)	3 (37,5)	14 (35)
Répartition des lésions coronaires			
Monotronculaire	10 (31,25)	4 (50)	14 (35)
Bitronculaire	11 (34,38)	0 (0)	11 (27,5)
Tritronculaire	3 (9,38)	1 (12,5)	4 (10)
Tronc gauche	5 (15,62)	1 (12,5)	6 (15)

Les chiffres entre parenthèses représentent des pourcentages, exprimés en %, arrondis à deux décimales si nécessaire, TECAB : Totally Endoscopic Coronary Artery Bypass, IVA: InterVentriculaire Antérieure.

Pour ce qui est des facteurs de risque cardiovasculaires et des risques cardiovasculaires, ceux-ci n'ont pu être retrouvés, en partie ou en totalité, pour 11 patients (dont une patiente

opérée depuis moins de 3 mois). Parmi les patients opérés depuis plus de 3 mois, un présentait une intolérance au glucose et un autre un diabète dont le type n'était pas précisé. Un patient dont la perméabilité du pontage a été évaluée à court terme retrouvait dans ses antécédents un AIT. Parmi les 4 patients ayant été sujets à la pathologie thromboembolique veineuse et variqueuse, les trois opérés depuis plus de 3 mois avaient tous eu en fait une chirurgie des varices, l'un d'entre eux, en plus d'avoir eu cette chirurgie du côté gauche avait aussi fait 3 épisodes de thrombose veineuse profonde et une embolie pulmonaire. Ce type d'antécédent, pour le patient opéré depuis moins de 3 mois se résumait à une phlébite.

Pour ce qui est de la maladie athéromateuse coronarienne préexistante à la procédure chirurgicale par TECAB, celle-là n'a également pas pu être déterminée, en partie ou en totalité, pour 9 patients (dont 3 patients opérés depuis moins de 3 mois). Sur les 6 patients présentant des lésions coronaires du tronc gauche, celles-ci étaient associées dans 2 cas à des lésions bitronculaires, dans 2 cas à des lésions tritronculaires (l'un d'entre eux représentant donc le seul patient ayant des lésions tritronculaires opéré depuis moins de 3 mois), et restaient isolées dans les 2 autres cas.

V.3.2-Evaluation à moyen terme de la perméabilité des pontages aorto-coronariens totalement endoscopiques.

Sur la période sur laquelle a porté l'étude, les 32 premiers patients opérés par TECAB au C.H.U. de Bordeaux étaient éligibles à l'évaluation de leur pontage aorto-coronarien à moyen terme. Parmi ceux-ci, 20 (62,5 %) ont accepté de participer à l'étude. Les motifs de non participation des 12 autres patients (37,5 %) sont présentés dans le Tableau V.

Tableau V. Motifs de non participation à l'étude.

Motifs	Nombre de patients	Pourcentage de patients (%)
Refus du patient ou de ses proches	7	21,88
Lieu de résidence actuel éloigné	2	6,25
Patient injoignable par téléphone	1	3,12
Refus du cardiologue du patient	1	3,12
Patient décédé	1	3,12
Total	12	37,5

Les pourcentages ont été arrondis à deux décimales si nécessaire.

Parmi ces 12 patients, 9 (28,12 %) avaient un motif de non participation associé au résultat de leur opération par TECAB, 8 (25 %) disaient aller mieux et 1 (3,12 %) était décédé, et 3 (9,38 %) avaient un motif qui n'y était pas associé, 2 (6,25 %) ayant un lieu de résidence actuel éloigné et 1 (3,12 %) étant injoignable par téléphone.

La perméabilité objective des pontages aorto-coronariens à moyen terme a été déterminée grâce au coroscanner et à la scintigraphie myocardique d'effort.

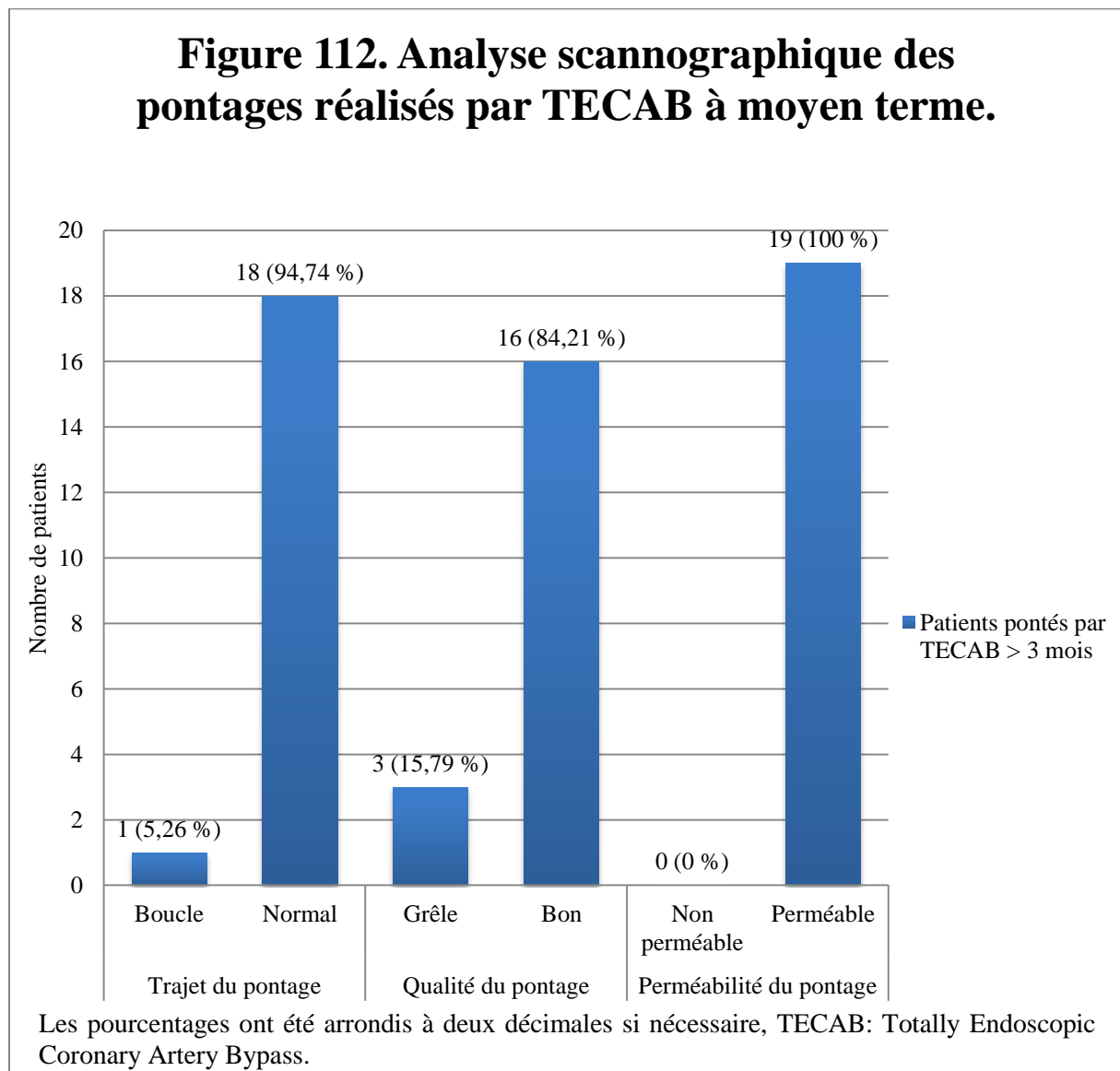
V.3.2.1-Evaluation à moyen terme de la perméabilité des pontages aorto-coronariens totalement endoscopiques au coroscanner.

Sur les 20 patients ayant accepté de participer à l'étude, seuls 19 ont finalement passé un coroscanner entre Novembre 2012 et Avril 2013, car l'un d'entre eux présentait une

créatininémie à 210 $\mu\text{mol/L}$ pour une clairance de la créatinine à 36,41 mL/min, il a été choisi de ne pas réaliser pour lui cet examen. Deux patients avaient signalé une allergie à l'iode, ils ont tous les deux pris les prescriptions anti-allergiques avant l'examen, celui-ci s'est déroulé sans problème dans les 2 cas.

Les coroscanners ont été réalisés en moyenne $451,95 \pm 191,84$ jours après l'intervention chirurgicale par TECAB (le contrôle scannographique le plus précoce a eu lieu 134 jours après l'intervention, le plus tardif 770 jours après elle).

Tous les pontages réalisés à l'issue de la procédure par TECAB ont été retrouvés perméables, l'un de ceux-ci n'ayant pu être analysé en totalité (sa partie moyenne étant au contact de l'artère pulmonaire, et ainsi non analysable). Les résultats plus détaillés de l'interprétation radiologique pour ces pontages sont présentés dans la Figure 112.



Des exemples d'images tomodensitométriques de pontages, en coupes sagittale et frontale et en reconstruction en 3 dimensions sont présentés dans les figures suivantes.

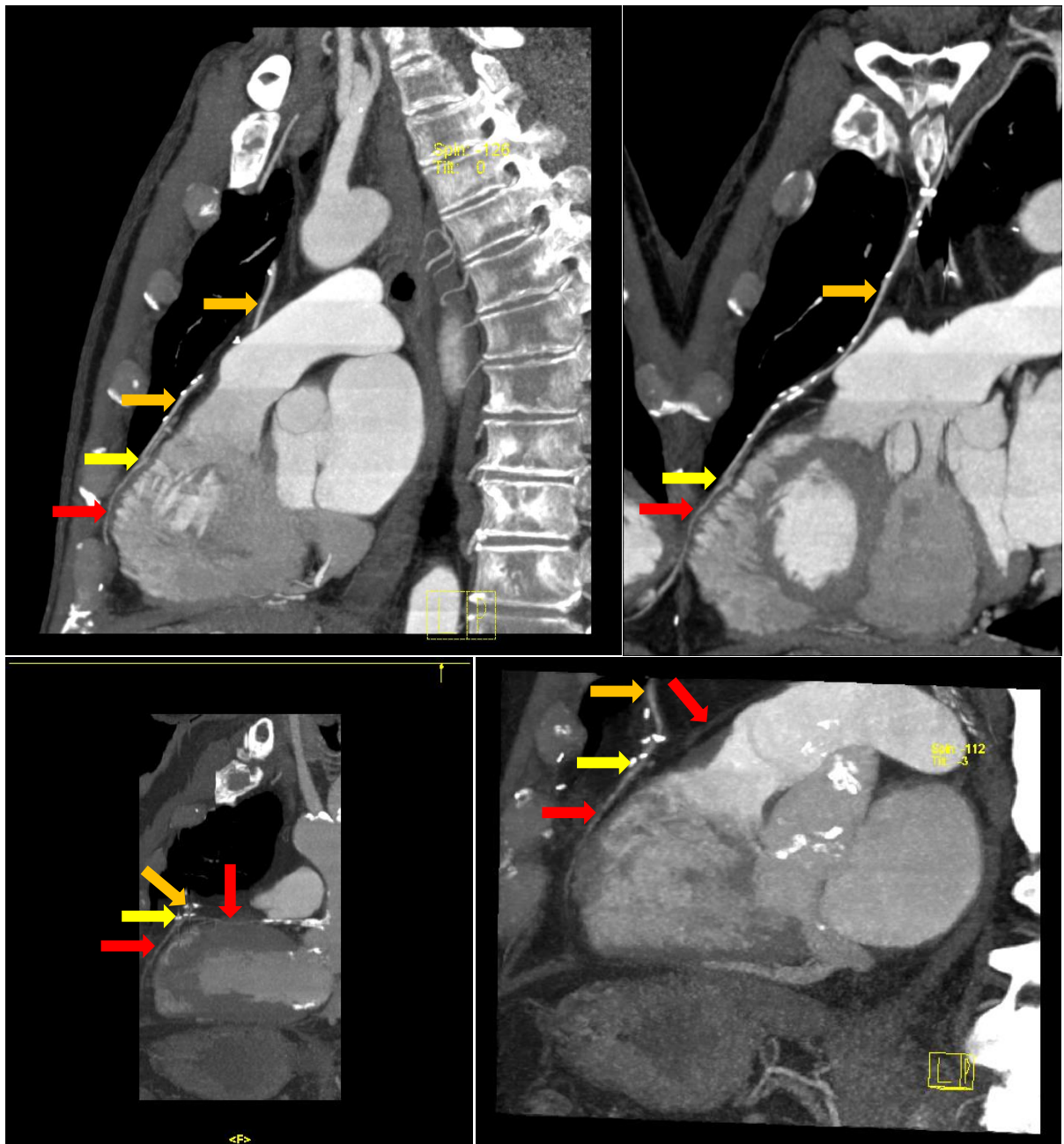


Figure 113. Pontages artère Mammaire Interne Gauche (MIG)-artère InterVentriculaire Antérieure (IVA) en coupes scannographiques sagittales.
 Flèche rouge : IVA, flèche orange : MIG, flèche jaune : anastomose MIG-IVA.

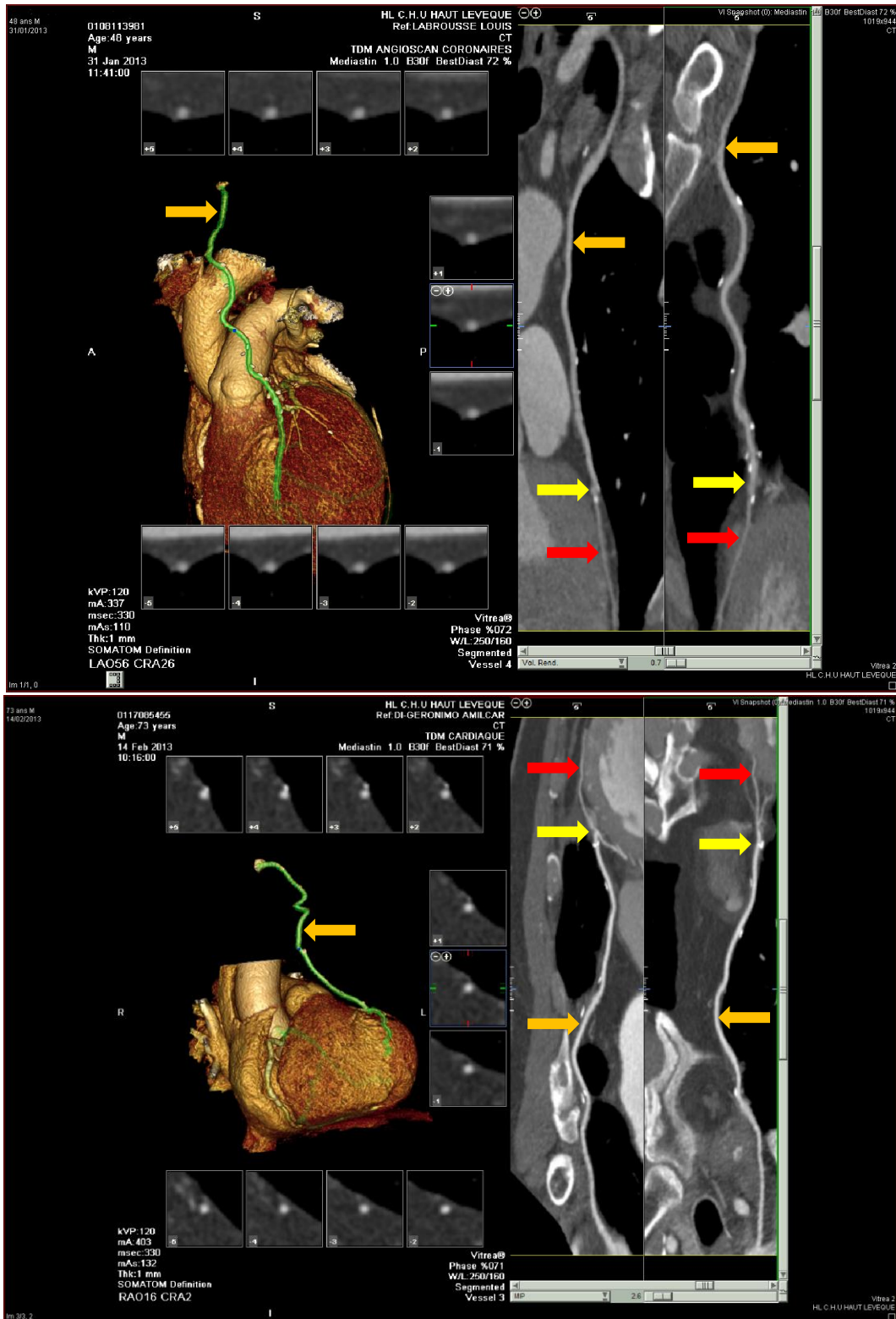


Figure 114. Pontages artère Mammaire Interne Gauche (MIG)-artère InterVentriculaire Antérieure (IVA) en reconstructions scannographiques en 3 dimensions.

Flèche rouge : IVA, flèche orange : MIG, flèche jaune : anastomose MIG-IVA.

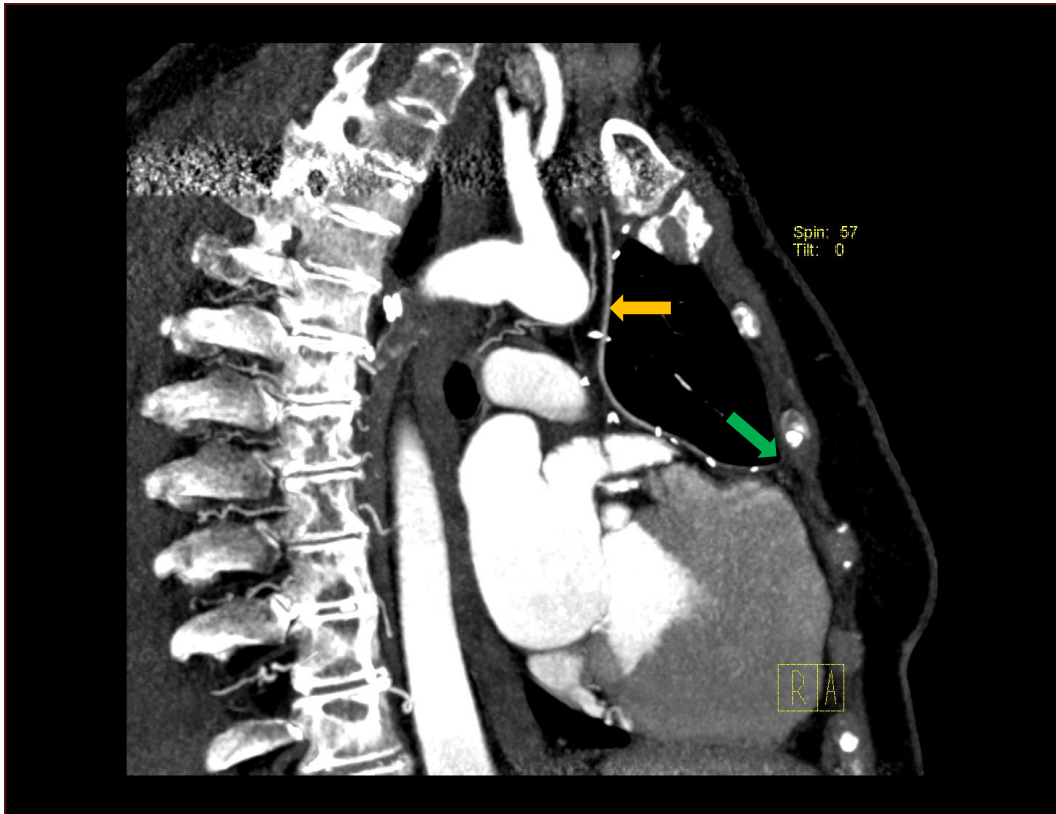


Figure 115. Pontage grêle artère Mammaire Interne Gauche (MIG)-artère InterVentriculaire Antérieure (IVA) avec boucle distale en coupe scannographique sagittale.

Flèche orange : MIG, flèche verte : boucle de la MIG.

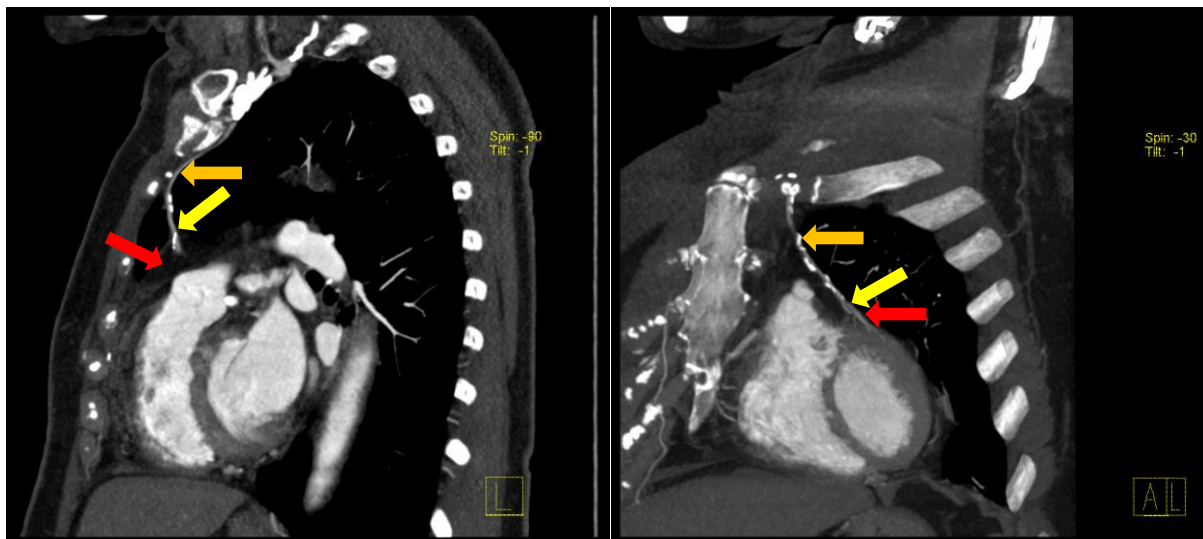
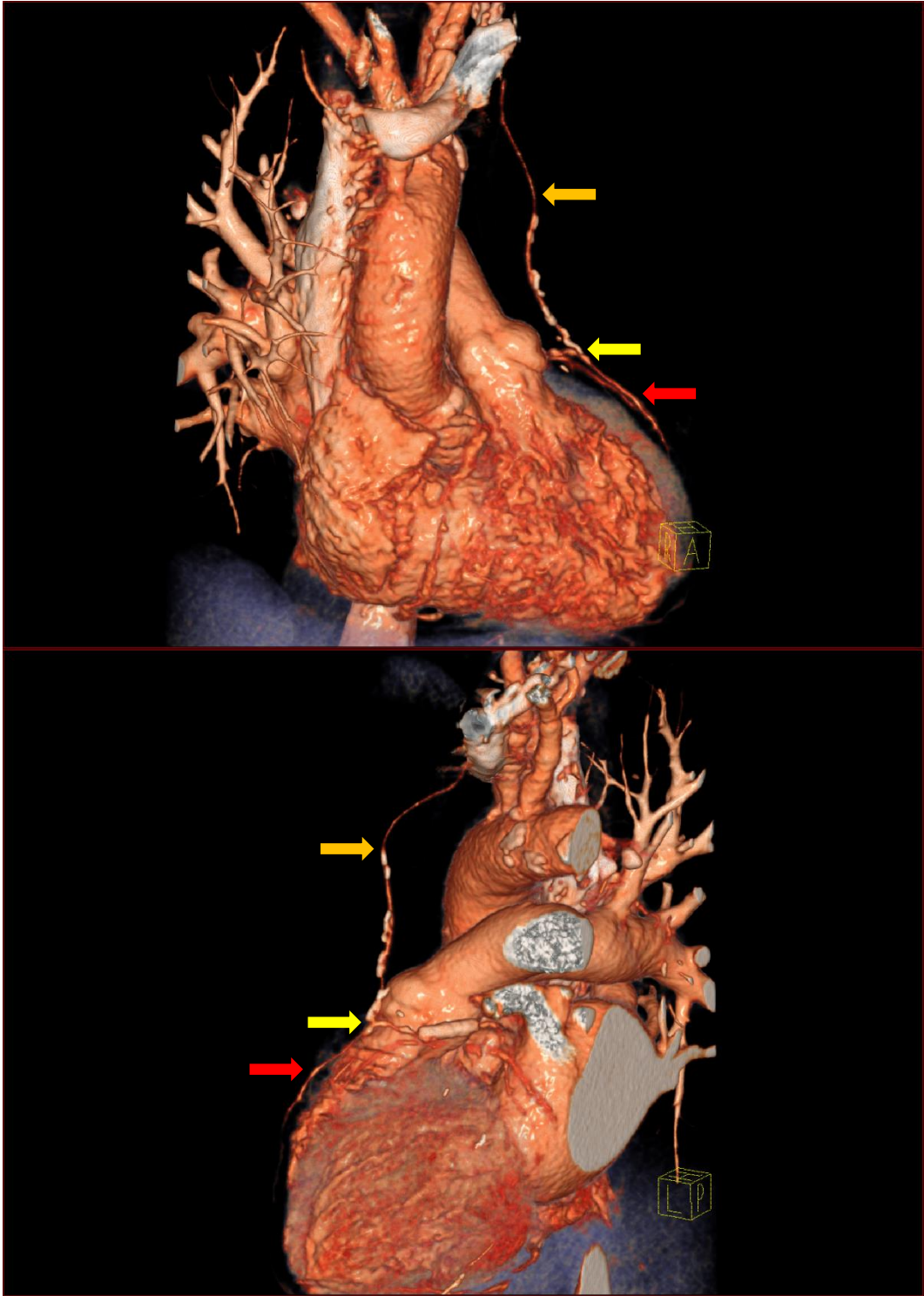


Figure 116. Pontage grêle artère Mammaire Interne Gauche (MIG)-artère InterVentriculaire Antérieure (IVA) en coupes scannographiques sagittale et frontale.
Flèche rouge : IVA, flèche orange : MIG, flèche jaune : anastomose MIG-IVA.



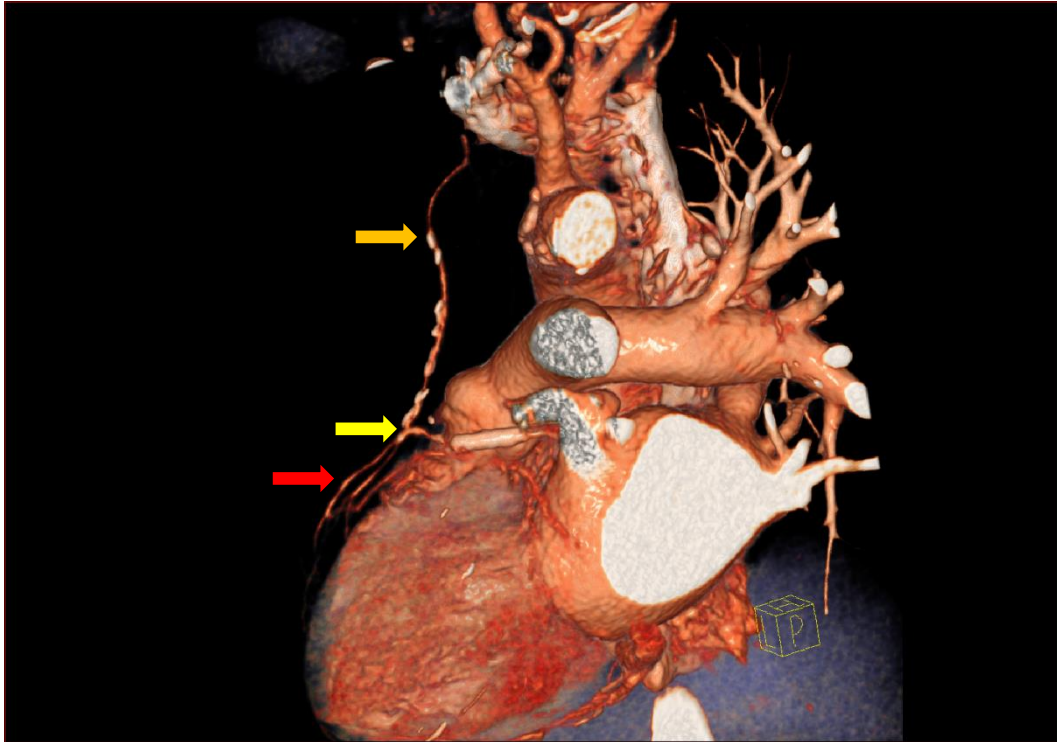


Figure 117. Pontage grêle artère Mammaire Interne Gauche (MIG)-artère InterVentriculaire Antérieure (IVA) en reconstructions scannographiques en 3 dimensions.

Flèche rouge : IVA, flèche orange : MIG, flèche jaune : anastomose MIG-IVA.

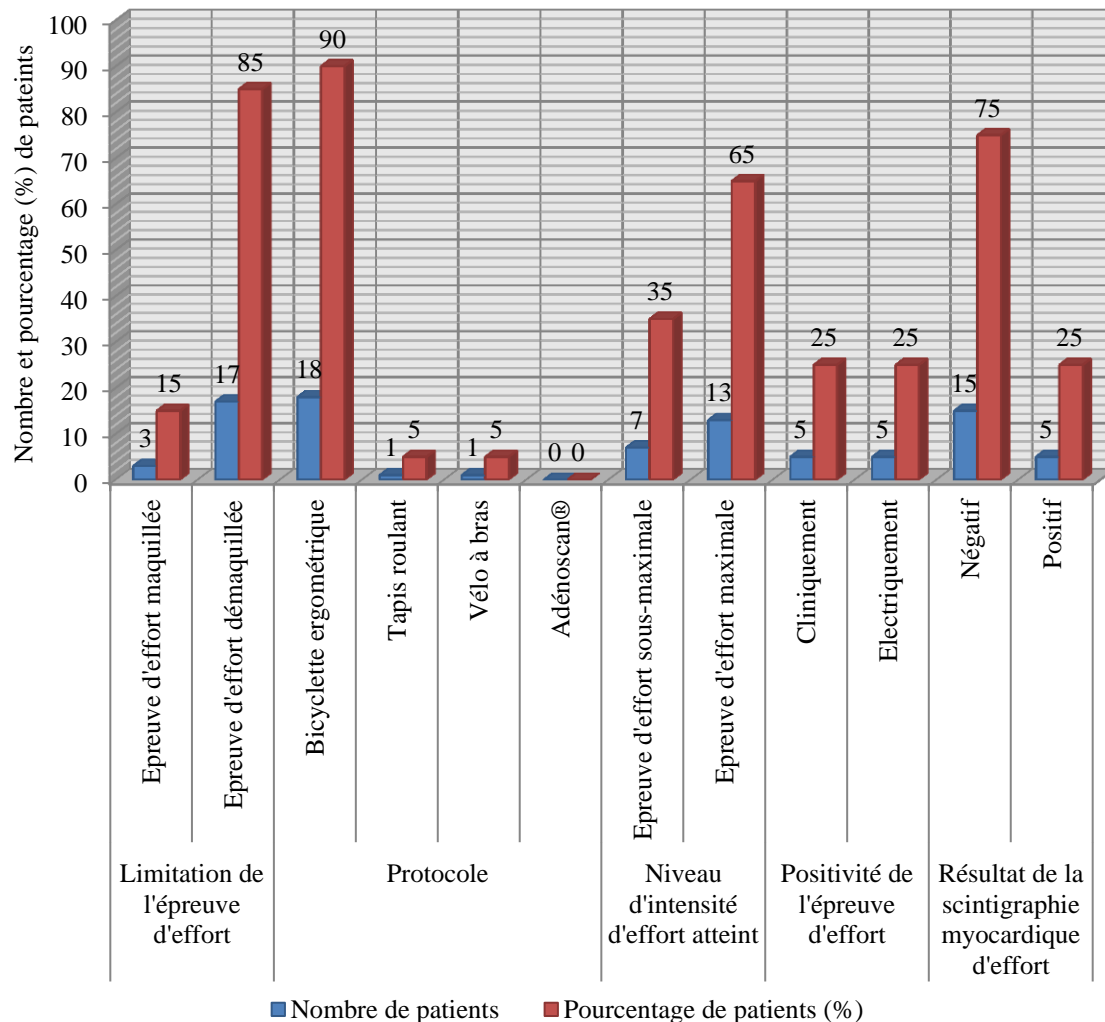
V.3.2.2-Evaluation à moyen terme de la perméabilité des pontages aorto-coronariens totalement endoscopiques à la scintigraphie myocardique d'effort.

Sur les 20 patients ayant accepté de participer à l'étude, seuls 19 ont finalement passé une scintigraphie myocardique d'effort entre Novembre 2012 et Avril 2013, l'un d'entre eux en avait réalisé une un peu plus tôt en Août 2012, étant à ce moment-là à plus de 3 mois de sa chirurgie par TECAB (à 275 jours), il a été décidé de ne pas lui faire repasser l'examen, la scintigraphie d'effort myocardique qu'il avait déjà réalisée a alors été intégrée à l'étude. Un patient a bien voulu revenir pour refaire l'épreuve d'effort mécanique, sur tapis roulant, et l'acquisition d' « effort », l'épreuve d'effort initialement réalisée sur bicyclette ergométrique ayant été faite maquillée et été nettement sous-maximale (c'est-à-dire avec une fréquence cardiaque maximale atteinte inférieure à 85 % de la fréquence cardiaque maximale théorique, représentant en l'occurrence 67 % de celle-ci). C'est cette scintigraphie d' « effort », meilleure que la première, réalisée démaquillée, qui a été intégrée à l'étude.

Les scintigraphies myocardiques d'effort ont été réalisées en moyenne $433,25 \pm 202,88$ jours après l'intervention chirurgicale par TECAB (le contrôle scintigraphique le plus précoce à eu lieu 134 jours après l'intervention, le plus tardif 775 jours après elle). C'est bien entendu de la date de la réalisation de la scintigraphie d' « effort » dont il a été tenu compte pour déterminer le délai écoulé depuis la chirurgie par TECAB pour chaque patient.

Les caractéristiques et résultats des examens scintigraphiques sont regroupés dans la Figure 118.

Figure 118. Caractéristiques et résultats de l'évaluation de la perfusion myocardique scintigraphique après pontages réalisés par TECAB à moyen terme.



TECAB: Totally Endoscopic Coronary Artery Bypass.

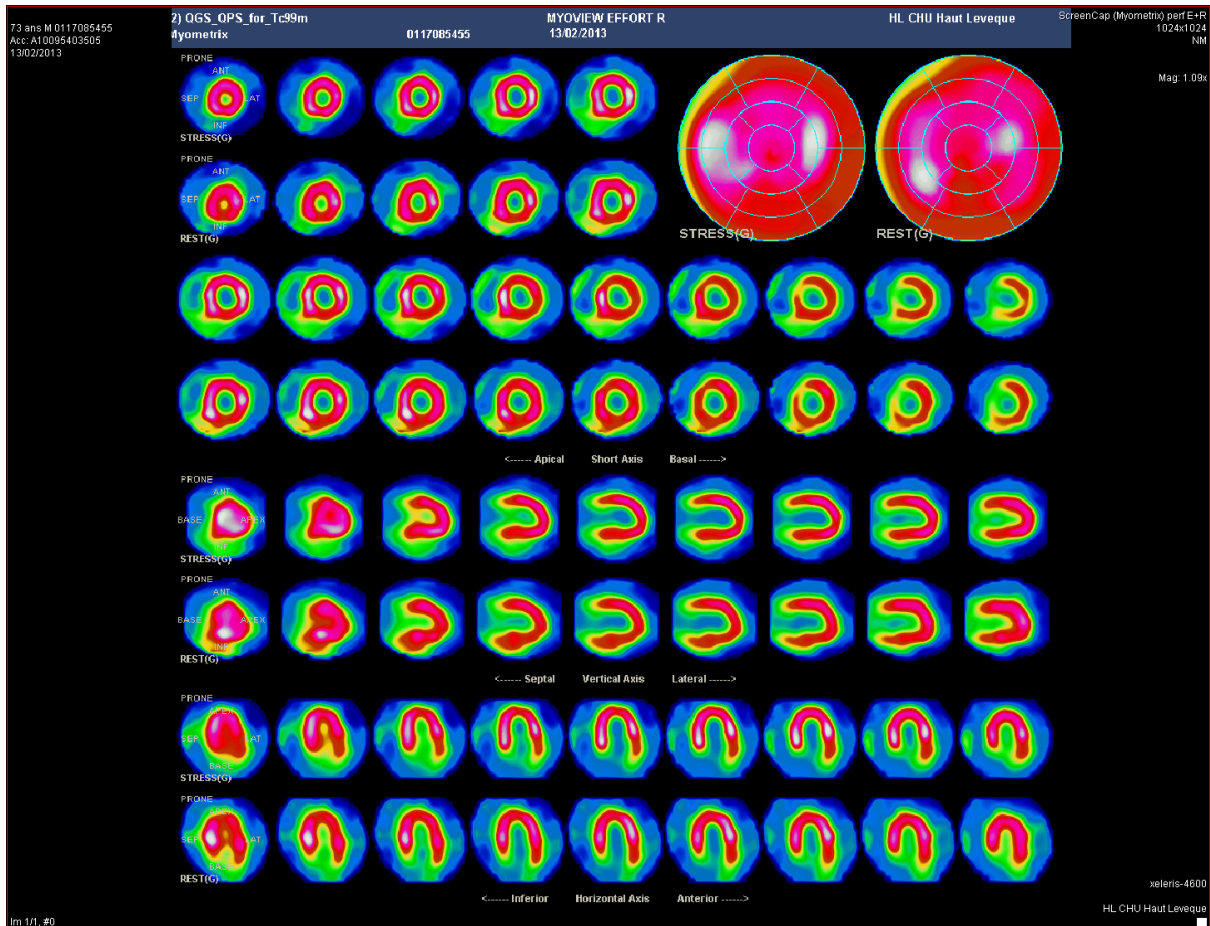
Parmi les 3 épreuves d'effort réalisées maquillées, 1 a pu être maximale (avec obtention de 99 % de la FMT), les 2 autres ont été sous-maximales (avec obtention de 65 % et 74 % de la FMT). Les patients ayant réalisé des épreuves d'effort sous-maximales ont atteints en moyenne $77,14 \pm 5,55$ % de la FMT, ceux ayant réalisé des épreuves d'effort maximales ont atteints eux en moyenne $95,62 \pm 5,74$ % de la FMT. La charge maximale atteinte à la fin de l'épreuve d'effort était en moyenne de $5,32 \pm 1,21$ METS.

En plus des 5 épreuves d'effort positives électriquement, 2 (10 %) autres avaient été jugées douteuses et 1 (5 %) autre ininterprétable (en raison de l'apparition d'un bloc de branche droit pendant l'épreuve d'effort).

Les scintigraphies myocardiques d'effort sont revenues négatives pour 15 patients (75 %), 5 patients (25 %) avaient donc un résultat positif à cet examen, c'est-à-dire qu'il était

retrouvé une hypoperfusion myocardique de stress, traduite par une hypofixation du produit radiopharmaceutique sur un territoire plus ou moins étendu, plus ou moins profonde, plus ou moins réversible au repos, qu'il existe ou pas une séquelle de nécrose myocardique, traduite par une hypofixation du produit radiopharmaceutique non réversible au repos.

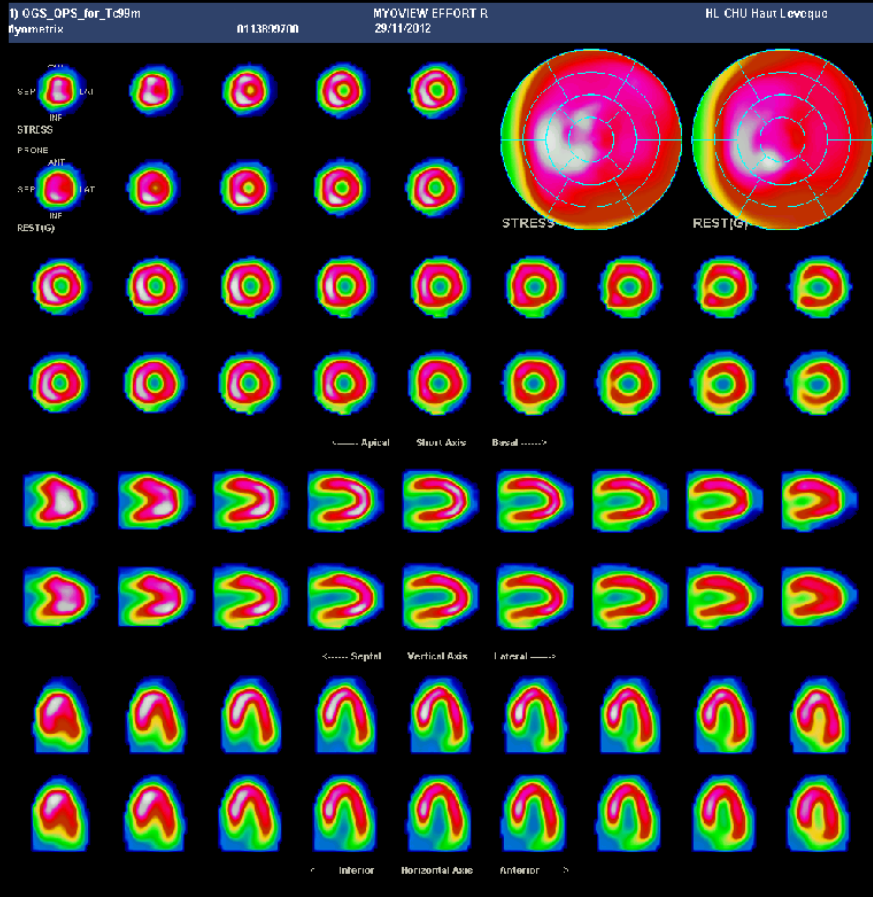
La figure suivante montre des résultats de scintigraphie myocardique d'effort négatifs sans présence de séquelle de nécrose.



74 ans M 0113899700
Acc: A10091144891
29/11/2012

page perf ventral
1024x1024
NM

Mag: 0.76x



Im 1/1, #0

xeleris-4600

HL CHU Haut Leveque

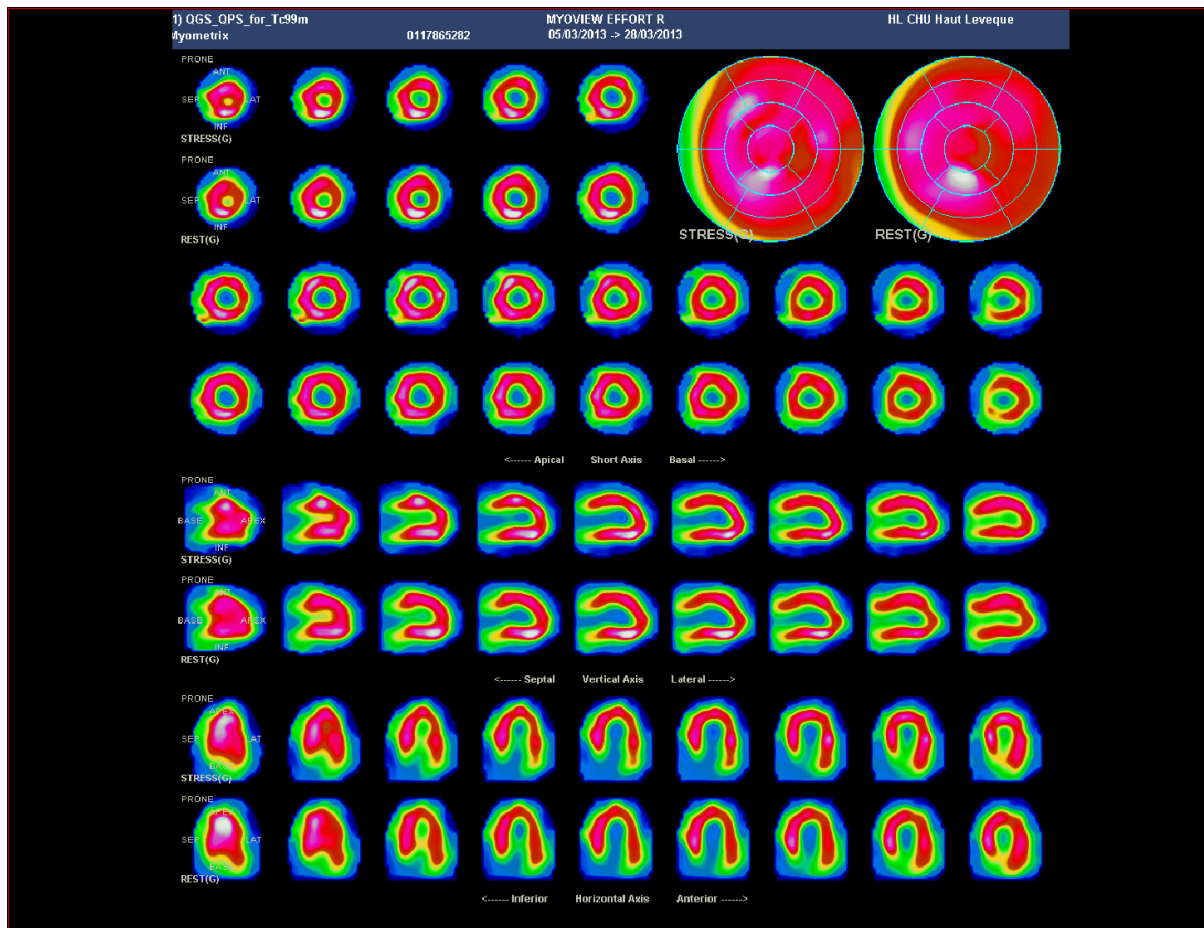


Figure 119. Exemples de résultats de scintigraphie myocardique d'effort négatifs sans présence de séquelle de nécrose.

La représentation de la segmentation du ventricule gauche pour l'acquisition d' « effort » était comparable à celle pour l'acquisition de repos dans chaque cas.

Les figures suivantes montrent des résultats de scintigraphie myocardique d'effort négatifs avec présence d'une ou plusieurs séquelles de nécrose.

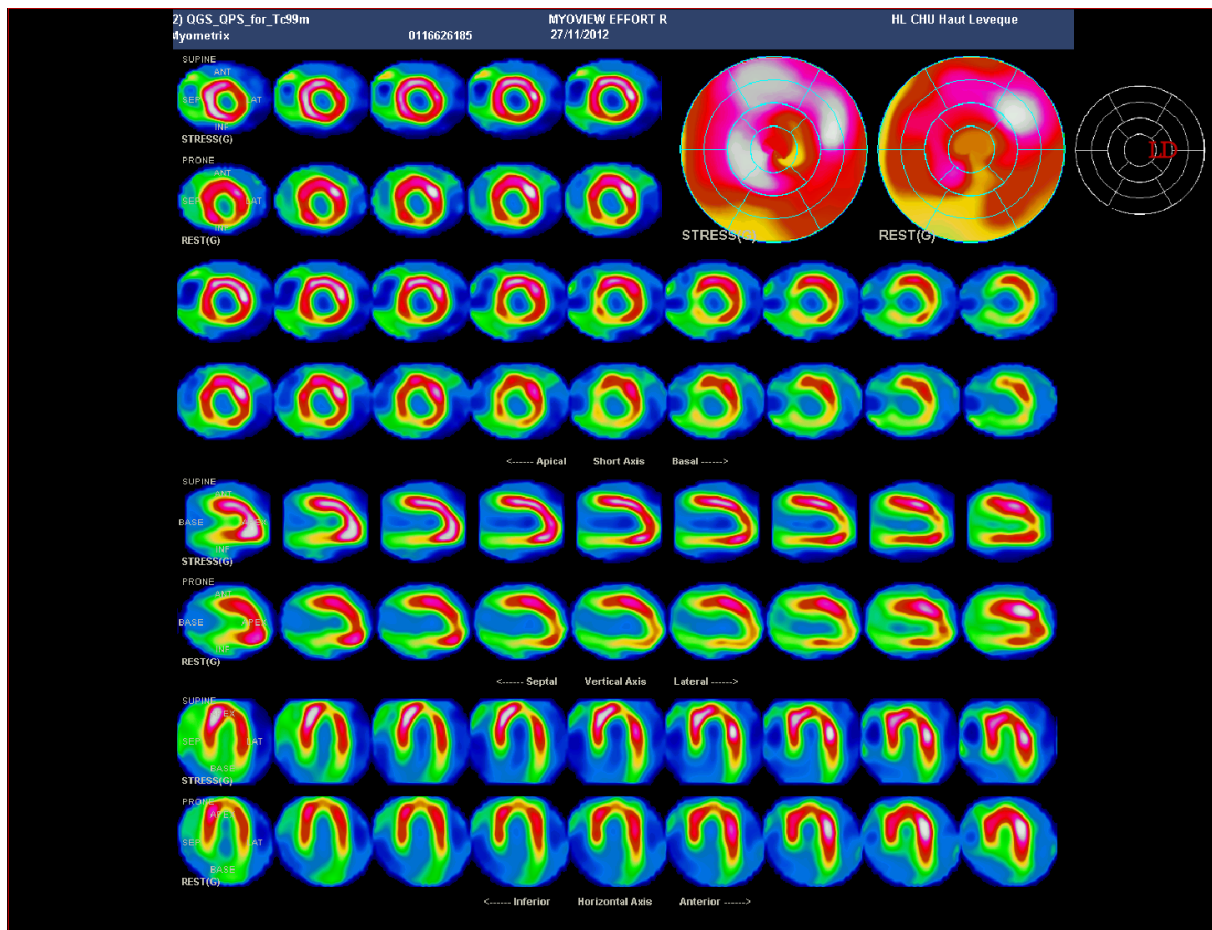


Figure 120. Scintigraphie myocardique d'effort négative avec séquelle de nécrose rudimentaire sous-segmentaire dans le territoire de l'artère circonflexe.
 On retrouvait une hypofixation modérée Latéro-Distale (LD) sous-segmentaire non réversible au repos. L'hypofixation inférieure était d'origine artéfactuelle.

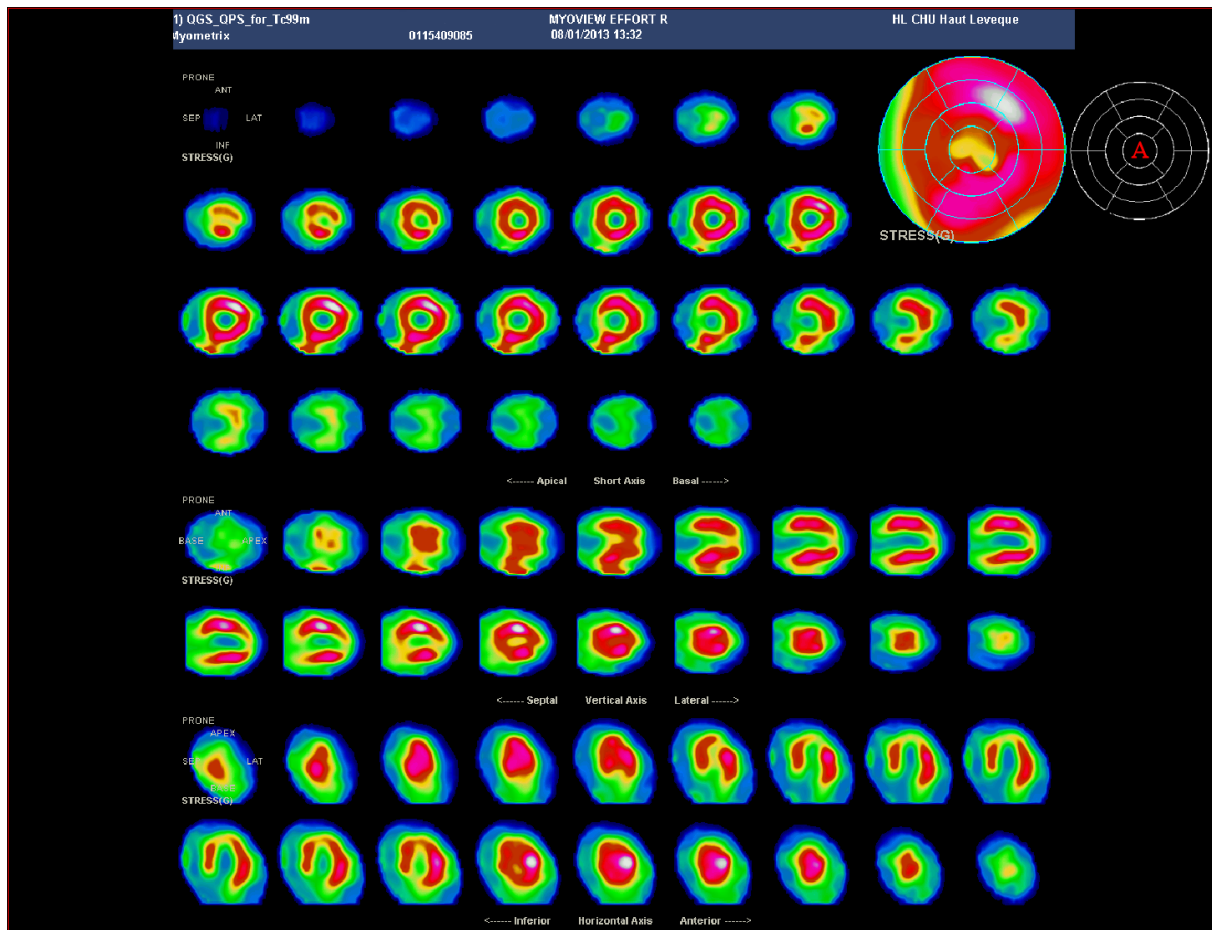


Figure 121. Scintigraphie myocardique d'effort négative avec séquelle de nécrose rudimentaire segmentaire dans le territoire de l'artère interventriculaire antérieure.
 On retrouvait une hypofixation Apicale (A) segmentaire à la scintigraphie d' « effort » stable par rapport à la dernière scintigraphie myocardique d'effort réalisée 202 jours plus tôt en Juin 2012 à 141 jours alors de la chirurgie par TECAB (Totally Endoscopic Coronary Artery Bypass), c'est la raison pour laquelle la scintigraphie de repos n'a pas été réalisée pour cet examen prévu initialement sur 2 jours consécutifs.

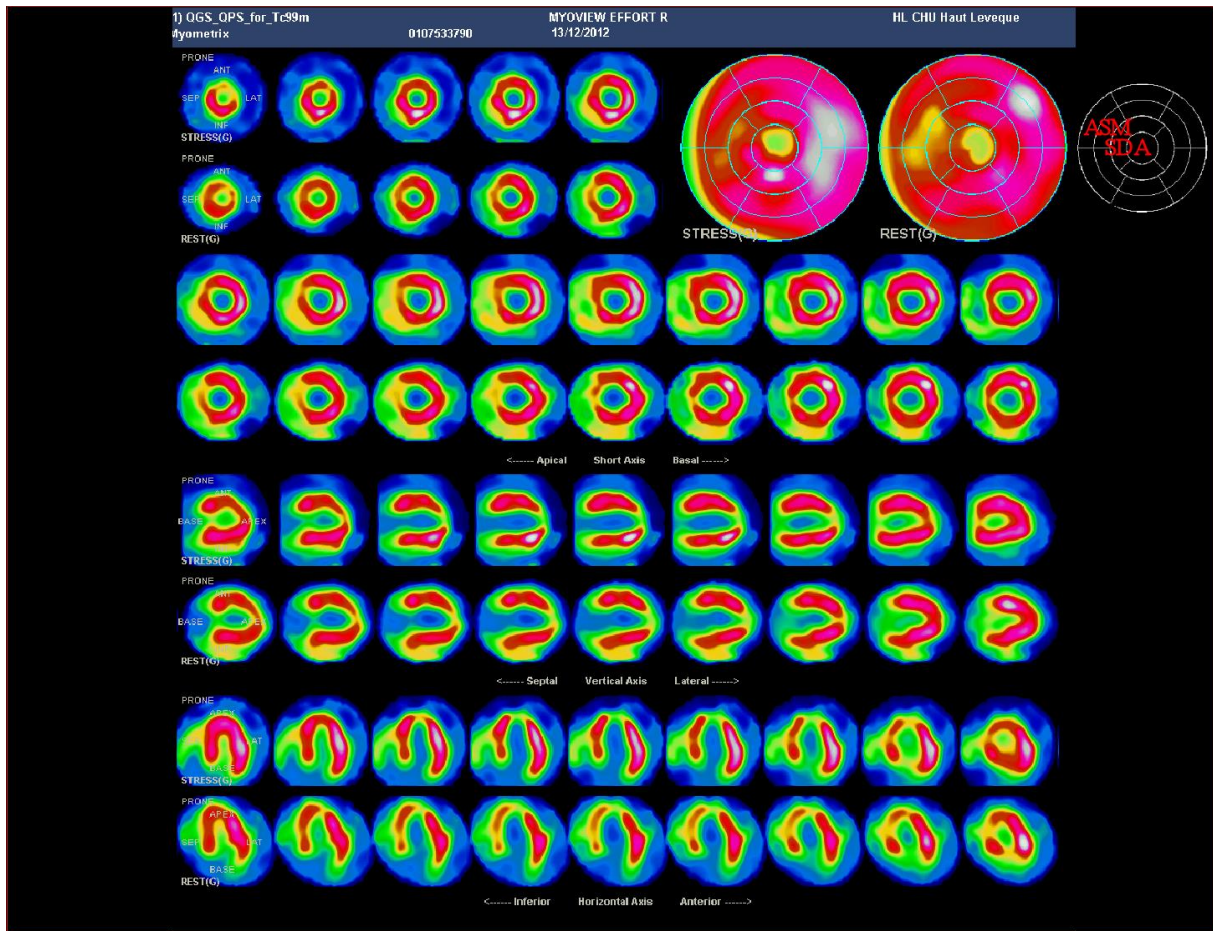


Figure 122. Scintigraphie myocardique d'effort négative avec séquelle de nécrose sur 3 segments dans le territoire de l'artère interventriculaire antérieure.
 On retrouvait une hypofixation modérée Apicale (A), Septo-Distale (SD) et Antéro-Septo-Médiale (ASM) non réversible au repos.

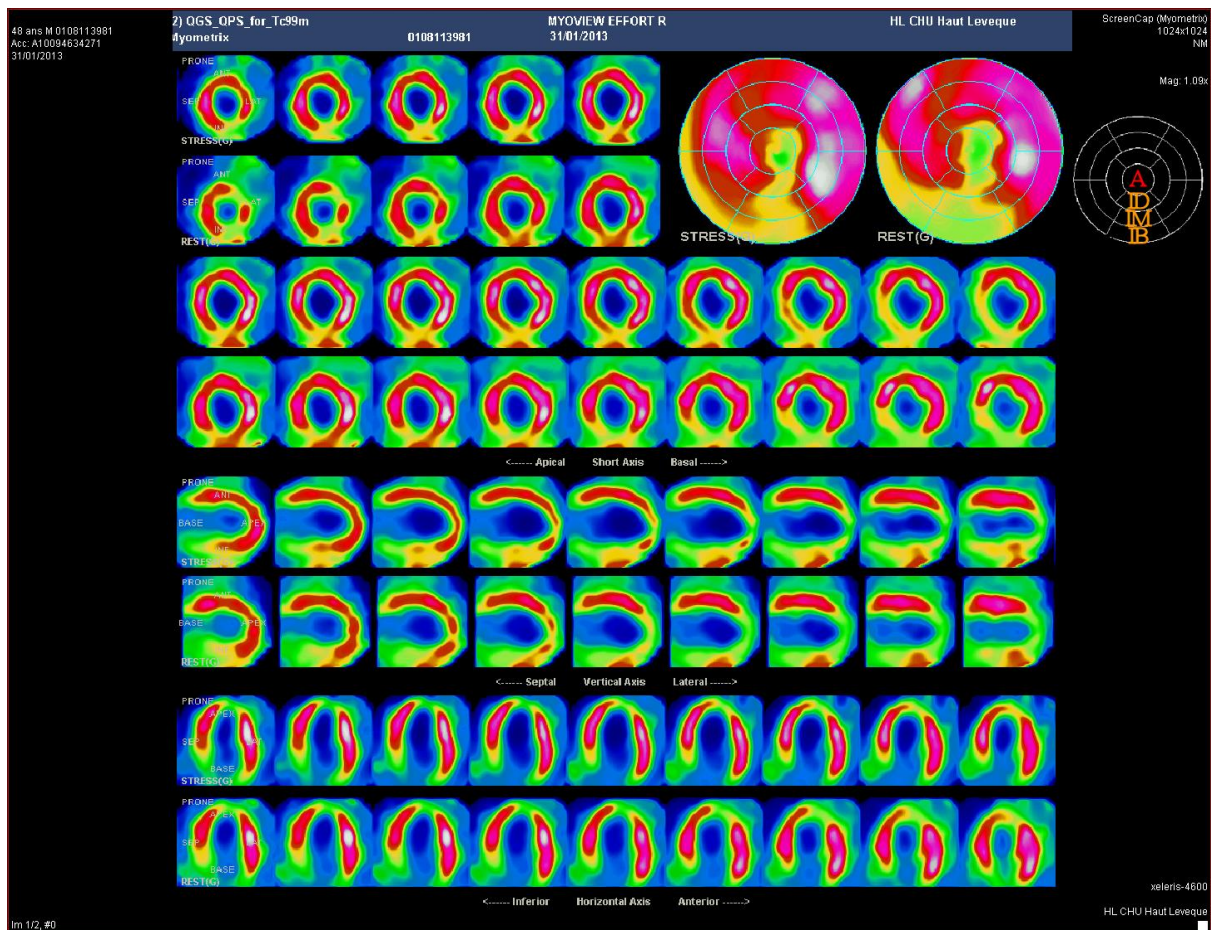


Figure 123. Scintigraphie myocardique d'effort négative avec séquelle de nécrose sur 4 segments transmurale dans le territoire de l'artère coronaire droite et dans le territoire de l'artère interventriculaire antérieure.

On retrouvait une hypofixation profonde Inféro-Basale (IB), Inféro-Médiale (IM), Inféro-Distale (ID) et Apicale (A) non réversible au repos.

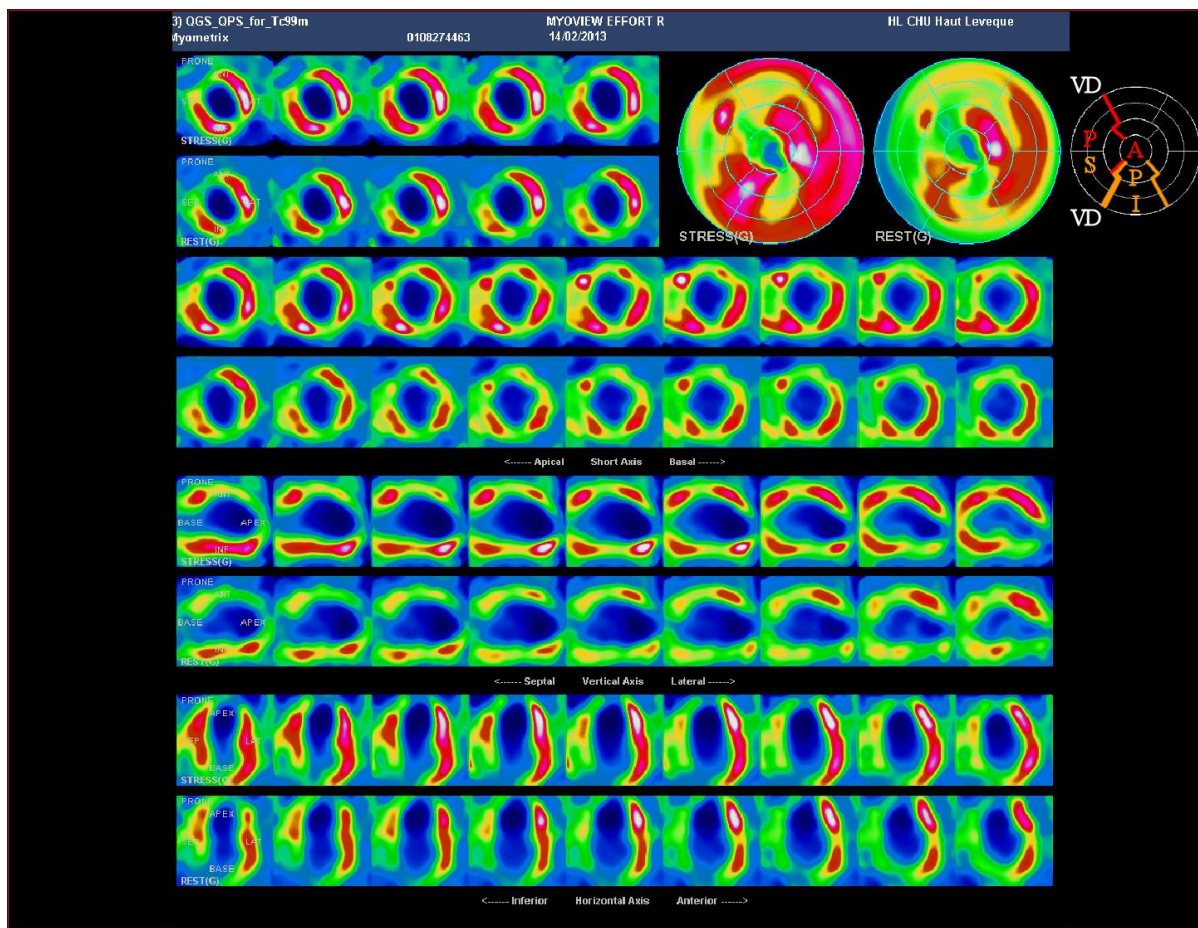


Figure 124. Scintigraphie myocardique d'effort négative avec séquelles de nécrose sur 7 segments à 8 segments en partie transmuraux dans les territoires de l'artère interventriculaire antérieure et de l'artère coronaire droite.

On retrouvait une hypofixation profonde de la Paroi Septale (PS) sur 5 segments à 6 segments non réversible au repos et une hypofixation modérée de la Paroi Inférieure (PI) et Apicale (A) sur 2 segments non réversible au repos, avec une fixation significative du Ventricule Droit (VD) lors des 2 acquisitions de l'examen. On a pu noter une amélioration perfusionnelle de la PS sur 1 segment à 2 segments par rapport à la dernière scintigraphie myocardique d'effort réalisée plus de 11 mois plus tôt en Mars 2012 et plus de 6 mois avant la chirurgie par TECAB (Totally Endoscopic Coronary Artery Bypass).

Sur les 5 patients qui avaient une scintigraphie myocardique d'effort positive, pour 1 d'entre eux l'examen retrouvait une hypoperfusion myocardique de stress touchant à la fois les territoires de l'IVA et de l'artère coronaire droite, pour 1 patient ceux de l'IVA et de l'artère circonflexe, et pour les 3 derniers seulement celui de l'IVA. Ces résultats sont présentés dans les figures suivantes.

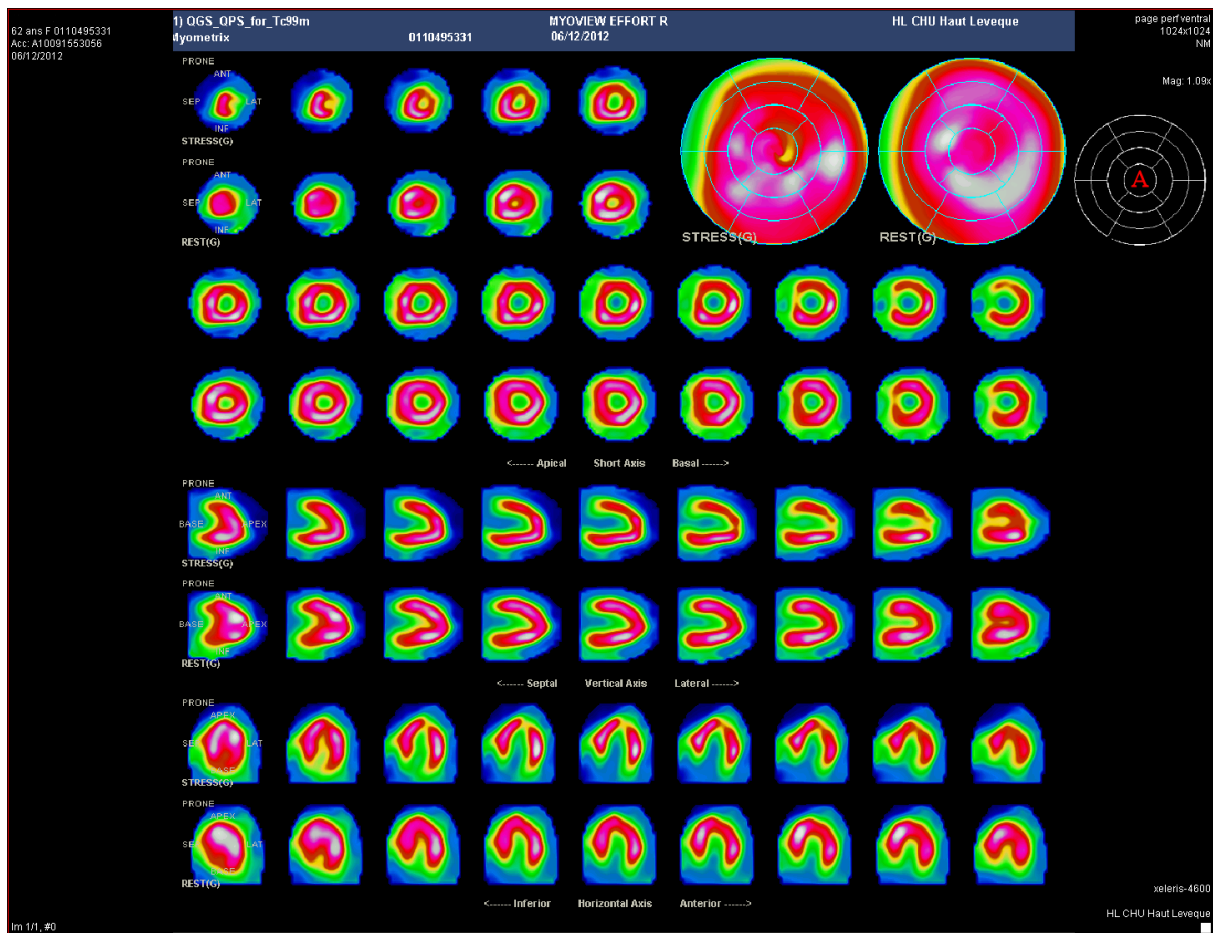


Figure 125. Scintigraphie myocardique d'effort positive avec hypoperfusion myocardique de stress sous-segmentaire dans le territoire de l'artère interventriculaire antérieure sans séquelle de nécrose.
 On retrouvait une hypofixation modérée Apicale (A) sous-segmentaire réversible au repos.

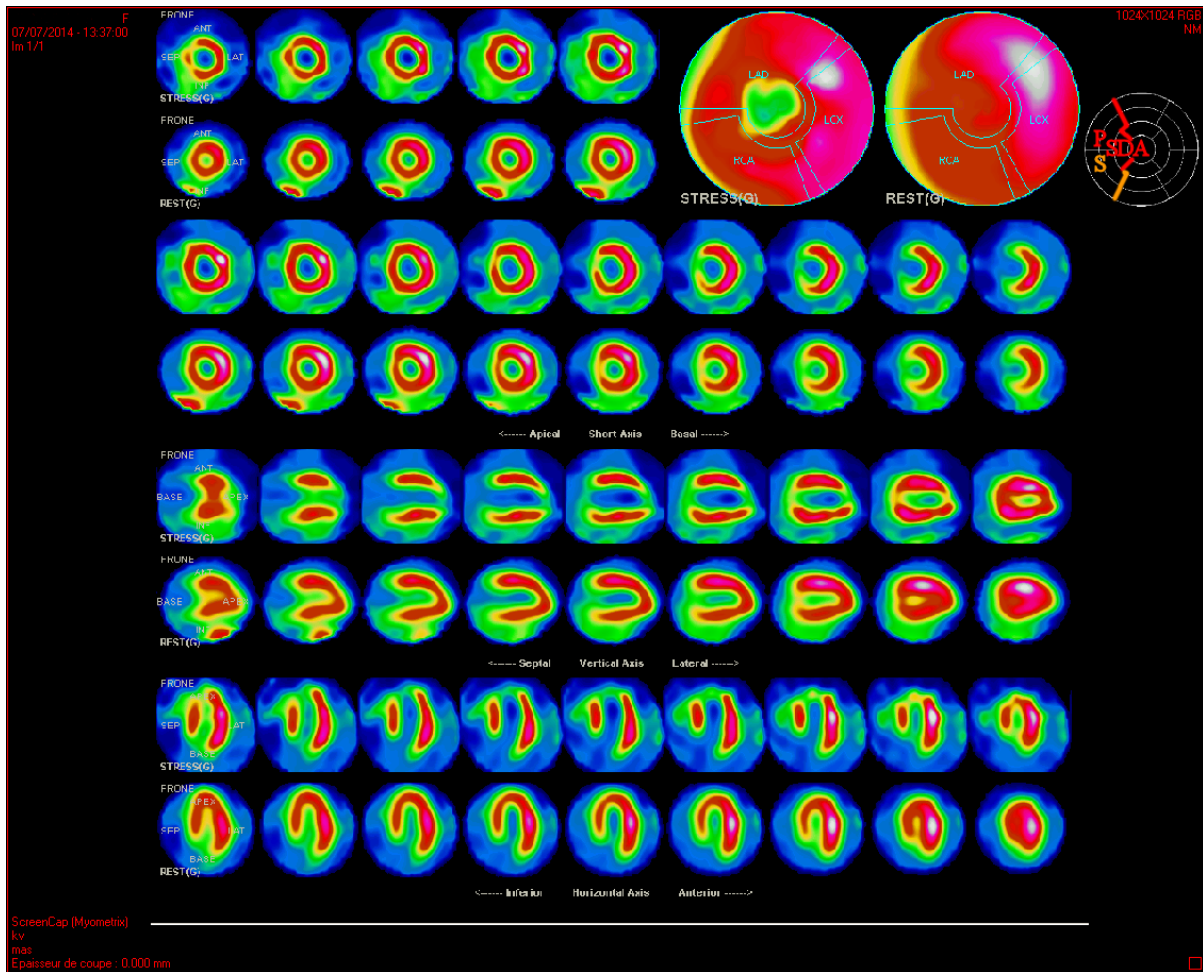


Figure 126. Scintigraphie myocardique d'effort positive avec hypoperfusion myocardique de stress sur 2 segments dans le territoire de l'artère interventriculaire antérieure sans séquelle de nécrose.

On retrouvait une hypofixation profonde Apicale (A) et Septo-Distale (SD) réversible au repos, avec une atténuation de la Paroi Septale (PS) lors des 2 acquisitions de l'examen en rapport avec l'existence d'un BBG (Bloc de Branche Gauche).

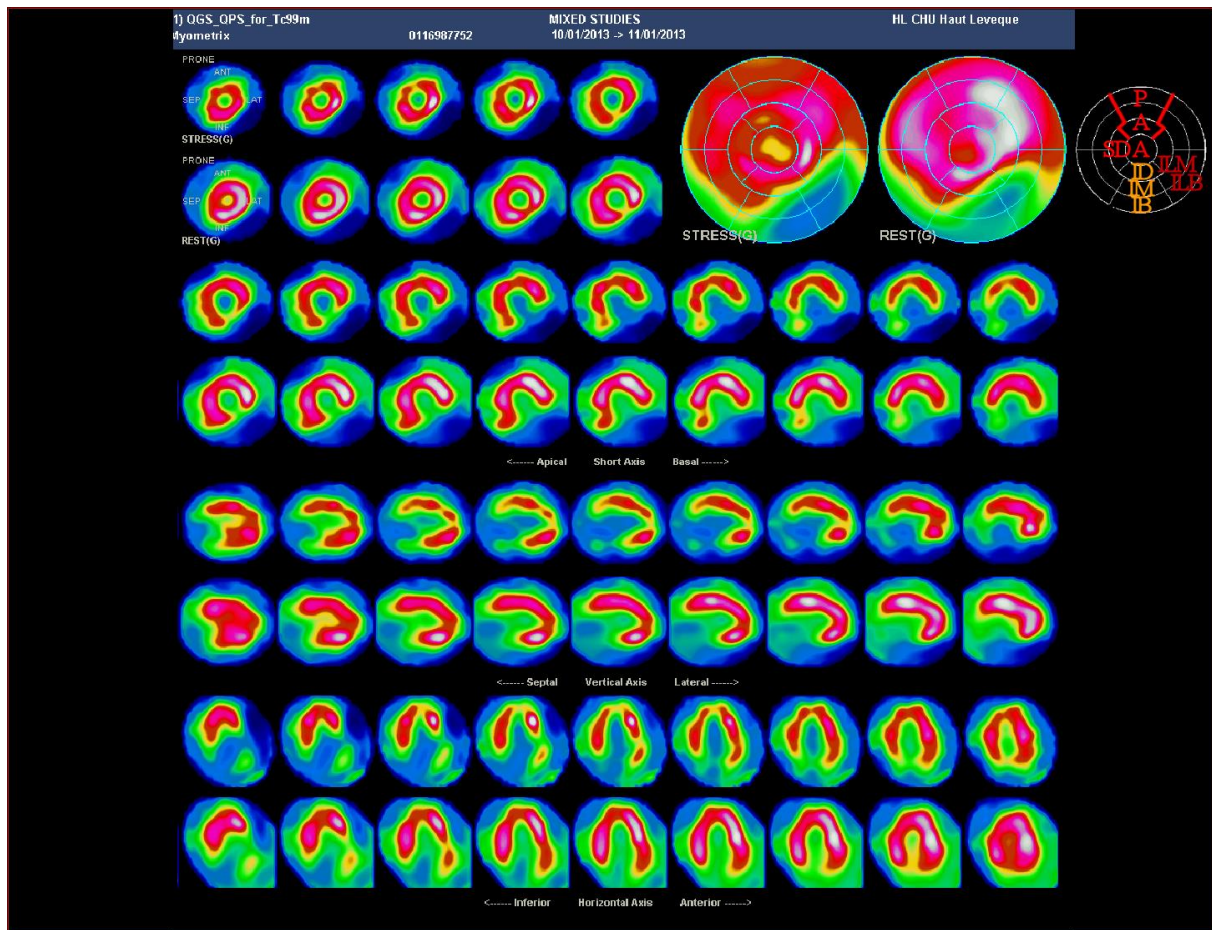


Figure 127. Scintigraphie myocardique d'effort positive avec hypoperfusion myocardique de stress sur la Paroi Antérieure (PA) et sur 2 segments dans le territoire de l'artère interventriculaire antérieure avec séquelle de nécrose sur environ 24 % du myocarde transmurale dans le territoire de l'artère coronaire droite et dans le territoire de l'artère circonflexe.

On retrouvait une hétérogénéité de la PA et une hypofixation modérée Apicale (A) et Septo-Distale (SD) partiellement réversible au repos avec une hypofixation profonde Inféro-Basale (IB), Inféro-Médiale (IM), Inféro-Distale (ID), Inféro-Latéro-Basale (ILB) et Inféro-Latéro-Médiale (ILM) non réversible au repos.

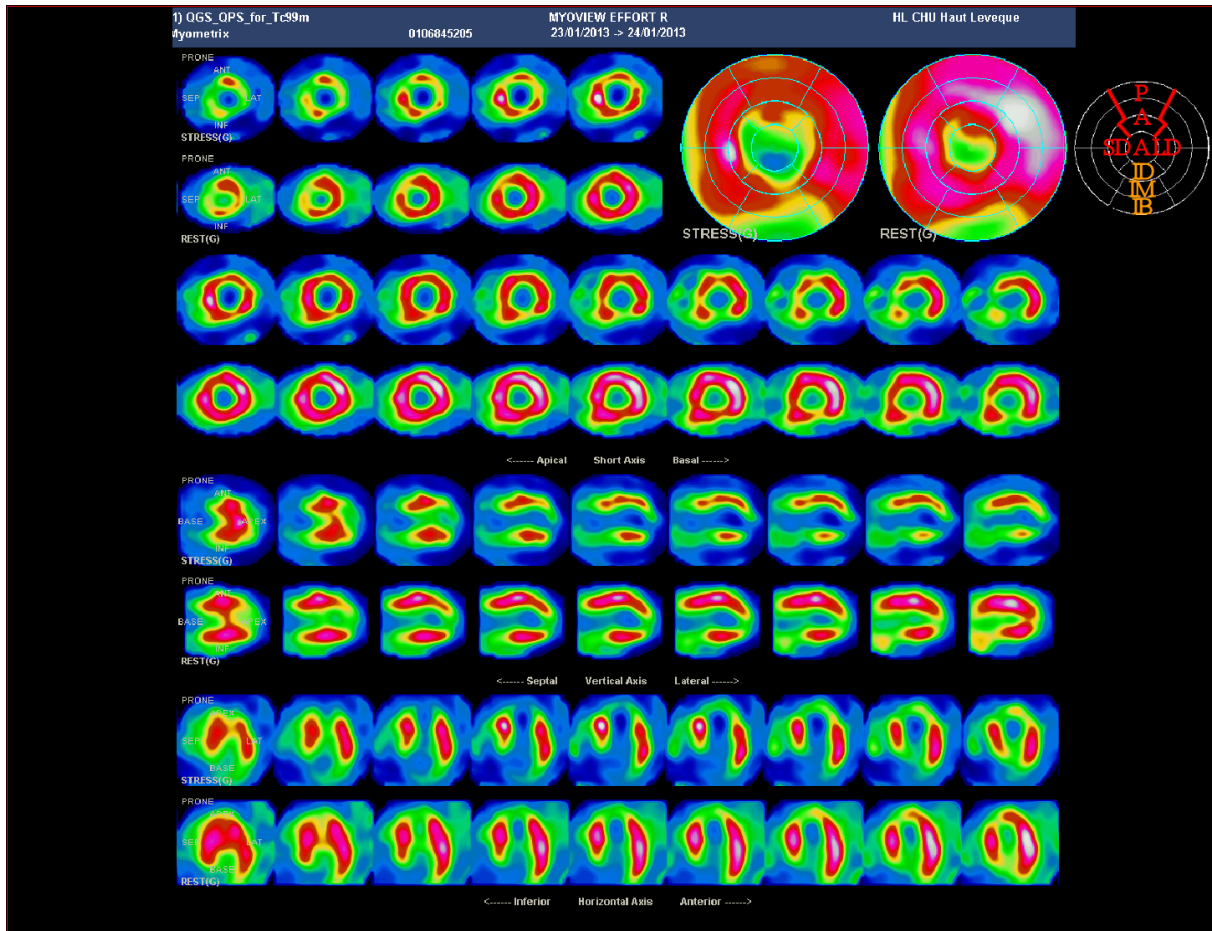


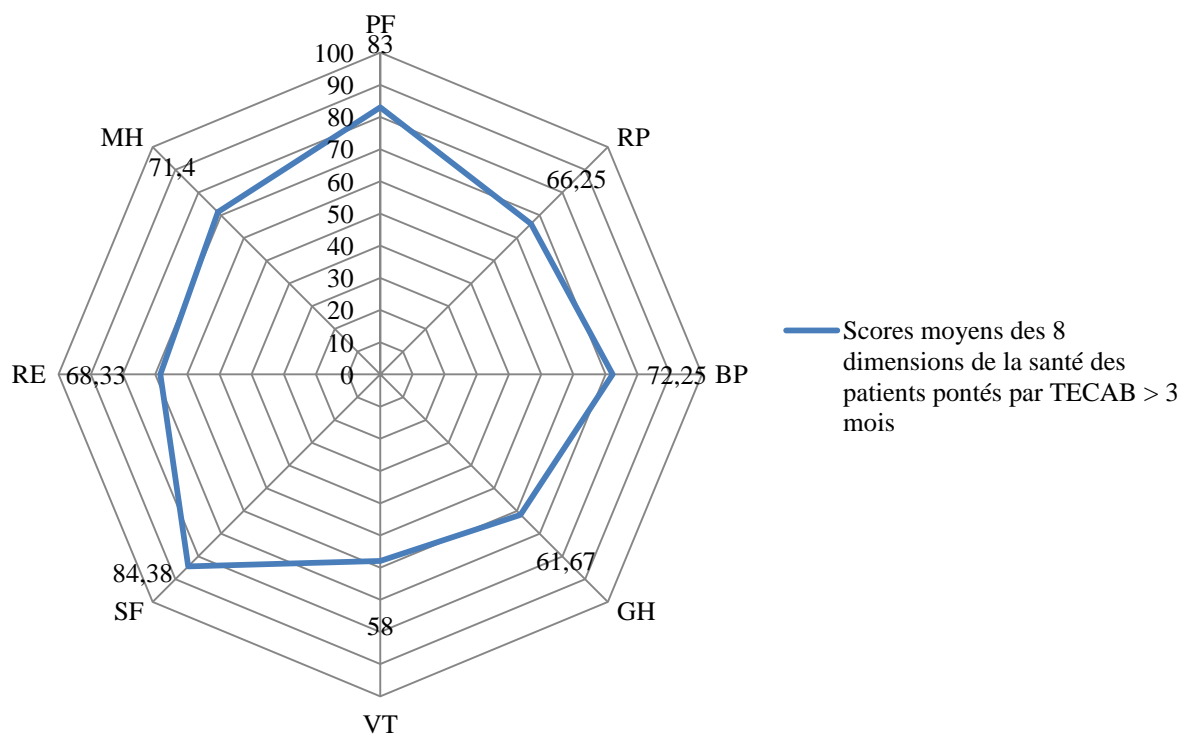
Figure 129. Scintigraphie myocardique d'effort positive avec hypoperfusion myocardique de stress sur environ 4 segments dans le territoire de l'artère interventriculaire antérieure et segmentaire dans le territoire de l'artère coronaire droite avec séquelles de nécrose transmuraux dans le territoire de l'artère interventriculaire antérieure et dans le territoire de l'artère coronaire droite.

On retrouvait une hypofixation profonde à modérée Apicale (A), Latéro-Distale (LD) et Inféro-Distale (ID) réversible au repos et une hypofixation très modérée de la Paroi Antérieure (PA) réversible au repos avec une hypofixation A, Septo-Distale (SD) et Inféro-Basale (IB) non réversible au repos, avec une hypofixation profonde Inféro-Médiale (IM) sur 1 segment réversible au repos correspondant à une ischémie péri-cicatricielle.

V.3.3-Evaluation à moyen terme de l'état de santé physique et mentale des patients ayant eu un pontage aorto-coronarien totalement endoscopique.

L'état de santé physique et mentale des patients ayant eu l'intervention chirurgicale par TECAB a été évalué à moyen terme au moyen de l'autoquestionnaire SF-36. Tous les patients ayant accepté de participer à l'étude ont répondu chacun à toutes les questions de celui-ci. Les réponses à ces questions ont permis de déterminer les scores moyens pour l'ensemble des patients pour chacune des 8 dimensions de la santé qu'évalue cette échelle. Ces résultats sont représentés dans la Figure 130.

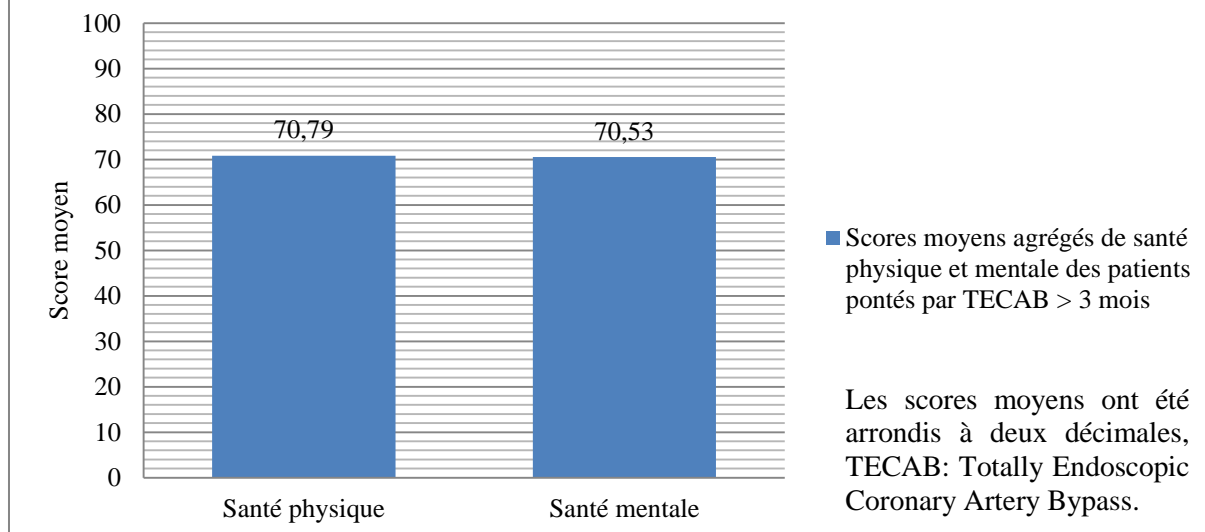
Figure 130. Scores moyens des 8 dimensions de la santé évalués par l'autoquestionnaire SF-36 des patients après pontages réalisés par TECAB à moyen terme.



Les scores moyens ont été arrondis à deux décimales si nécessaire, TECAB: Totally Endoscopic Coronary Artery Bypass, PF: Physical Functioning (fonctionnement physique), RP: Role Physical (limitation physique), BP: Bodily Pain (douleur physique), GH: General Health (santé générale), VT: ViTality (vitalité), SF: Social Functioning (fonctionnement social), RE: Role Emotional (limitation émotionnelle), MH: Mental Health (santé mentale).

Les scores moyens agrégés de santé physique et de santé mentale obtenus pour l'ensemble des patients sont représentés dans la Figure 131.

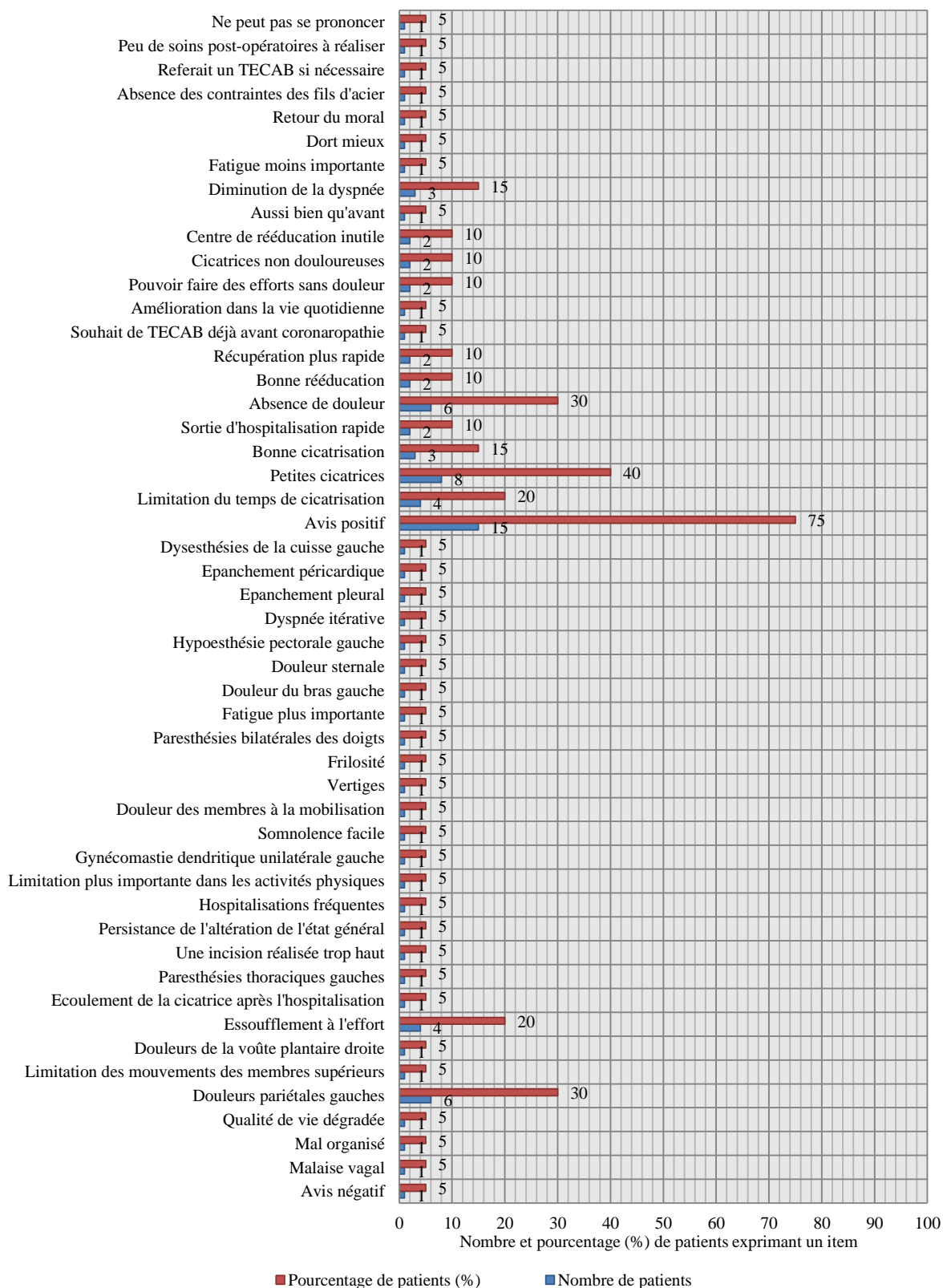
Figure 131. Scores moyens agrégés de santé physique et mentale évalués par l'autoquestionnaire SF-36 des patients après pontages réalisés par TECAB à moyen terme.



V.3.4-Evaluation à moyen terme de la satisfaction et/ou de l'insatisfaction des patients ayant eu un pontage aorto-coronarien totalement endoscopique par rapport à celui-ci.

Il a été offert à tous les patients ayant eu l'intervention chirurgicale par TECAB d'exprimer leur(s) motif(s) de satisfaction et/ou d'insatisfaction par rapport à la procédure chirurgicale au cours d'un entretien non-directif au moyen d'une seule question. Tous les patients ayant accepté de participer à l'étude ont répondu à cette question, de façon plus ou moins argumentée. Chaque motif énoncé de satisfaction et/ou d'insatisfaction a constitué un item pour lequel il a été comptabilisé le nombre total de fois où il a été exprimé sur l'ensemble des réponses données par les 20 patients. Il a été fait pareil pour tous les 50 items ainsi constitués, les items « Avis négatif » et « Avis positif » regroupant respectivement tous les avis négatifs globaux et tous les avis positifs globaux sur la procédure chirurgicale. Les réponses obtenues au cours des entretiens non-directifs ainsi exploitées sont représentées dans la Figure 132.

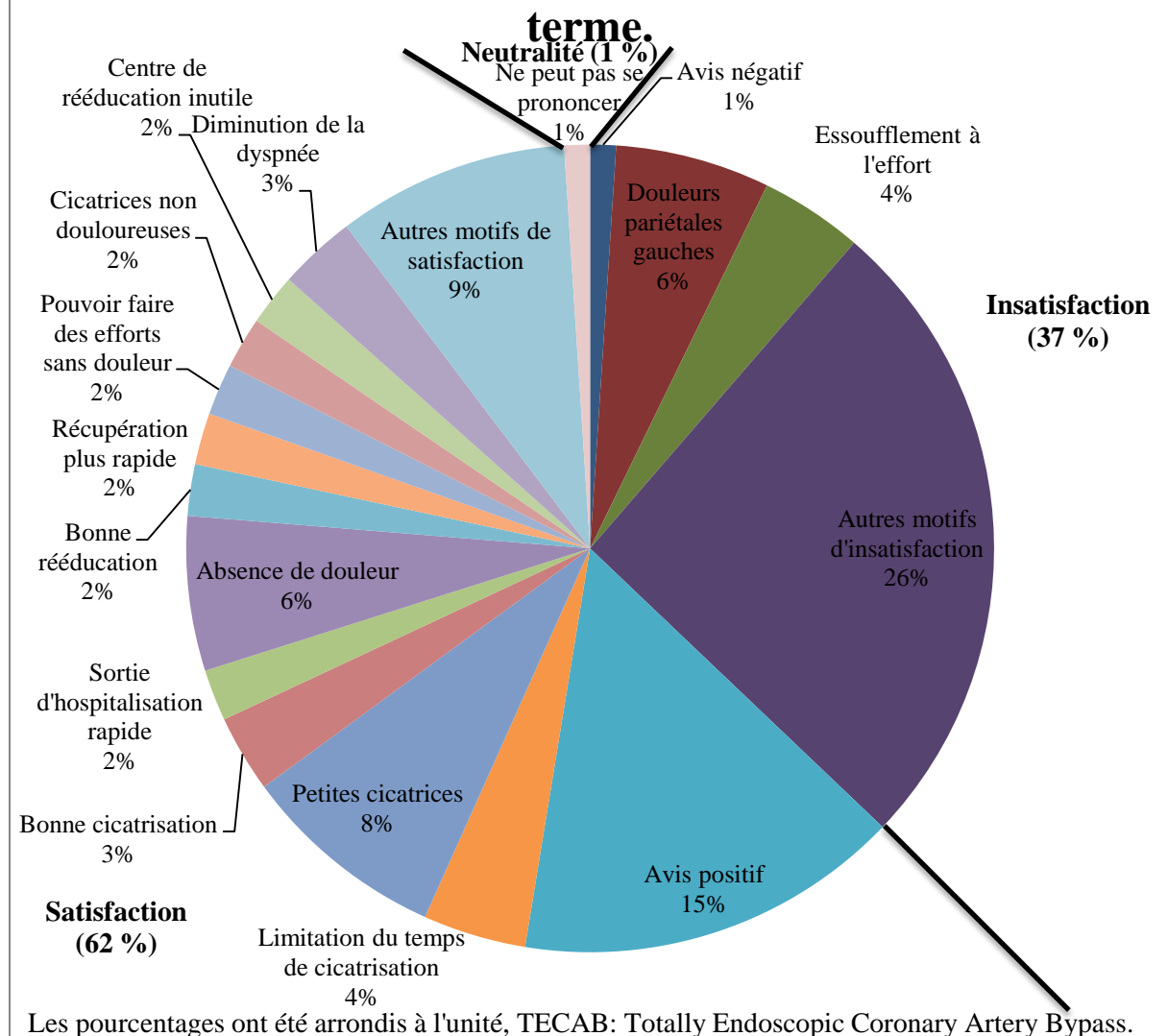
Figure 132. Réponses obtenues au cours des entretiens non-directifs des patients après pontages réalisés par TECAB à moyen terme.



TECAB: Totally Endoscopic Coronary Artery Bypass.

De façon à mieux apprécier l'importance quantitative des items témoignant d'une satisfaction, d'une insatisfaction et d'une neutralité (un seul item : « Ne peut pas se prononcer ») les uns par rapport aux autres, les items ont été regroupés en ces 3 catégories, en individualisant dans celles-ci des sous-catégories constituées chacune d'un item énoncé plus d'un fois au total par les patients, tous les autres items étant alors regroupés, au sens de leur catégorie respective, en une seule sous-catégorie (ont donc été formées les sous-catégories « Autres motifs de satisfaction » dans la catégorie « Satisfaction », et « Autres motifs d'insatisfaction » dans la catégorie « Insatisfaction »), sauf pour les items regroupant les avis positifs et négatifs globaux, demeurant des sous-catégories dans leur catégorie respective, même si énoncés une seule fois par l'ensemble des patients. Le résultat de la comparaison entre les catégories, après ces regroupements, est représenté dans la Figure 133.

Figure 133. Importance relative des réponses en faveur d'une satisfaction, d'une insatisfaction et d'une neutralité obtenues au cours des entretiens non-directifs des patients après pontages réalisés par TECAB à moyen



V.3.5-Evaluation à court terme de la perméabilité des pontages aorto-coronariens totalement endoscopiques.

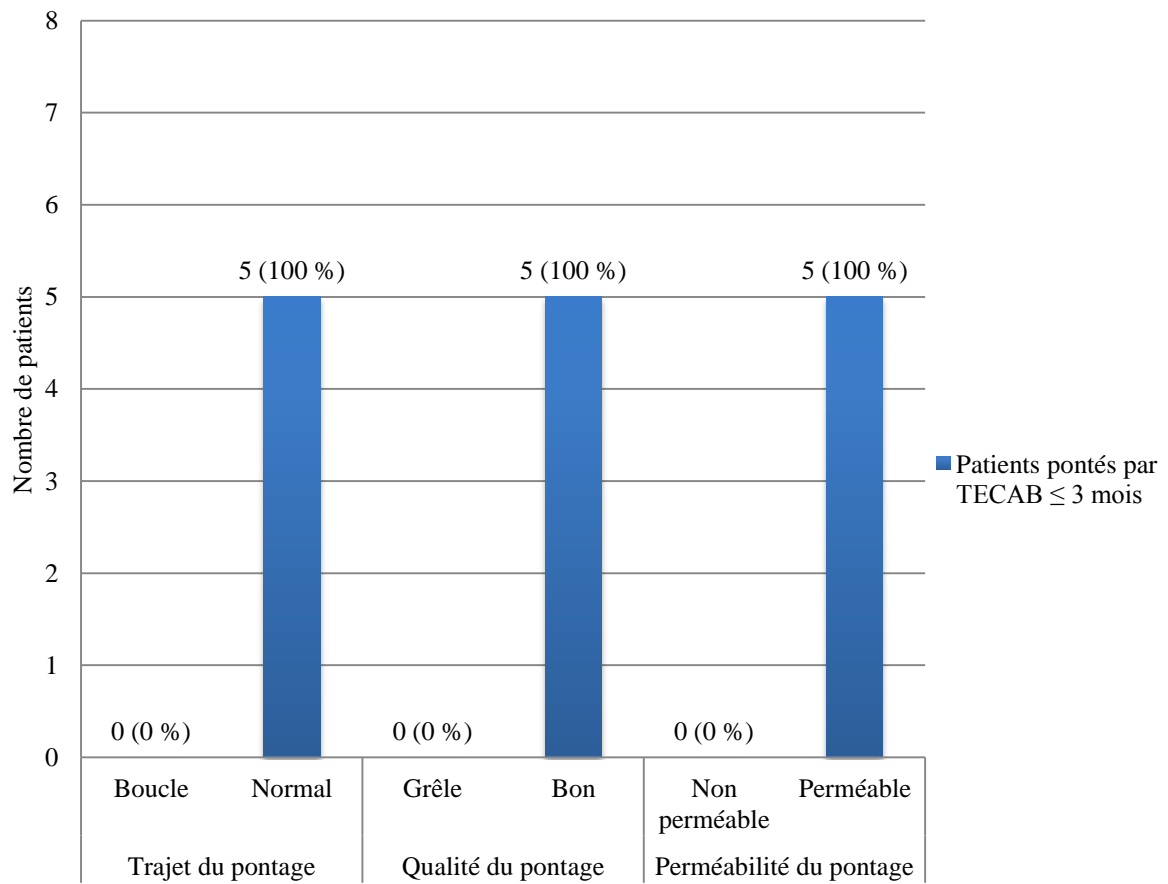
Sur la période sur laquelle a porté l'étude, les 8 derniers patients opérés par TECAB au C.H.U. de Bordeaux ne relevaient que d'une évaluation de leur pontage aorto-coronarien à court terme. La perméabilité objective des pontages aorto-coronariens à court terme a donc été déterminée grâce au coroscanner post-opératoire.

Sur les 8 patients ayant donc eu une chirurgie par TECAB depuis 3 mois ou moins, 3 d'entre eux n'ont pas pu avoir la procédure chirurgicale en totalité. Il s'agissait du 36^{ème} patient opéré par cette technique, pour pneumopéritoine (les trocarts ayant été mal positionnés) survenu après le prélèvement réussi de l'artère mammaire interne gauche, le pontage a été effectué le même jour par sternotomie sous CEC, associé à une cure de hernie ombilicale, du 37^{ème} patient, pour cause de pneumopéritoine (pour la même raison) avant le prélèvement artériel, le pontage a été effectué 2 mois plus tard par sternotomie sous CEC avec un greffon saphène interne, et de la 40^{ème} patiente, l'exclusion pulmonaire gauche ayant été impossible (au moment du recueil des données, la patiente n'avait pas encore été pontée), il était, de plus, prévu au cours de son intervention chirurgicale un double pontage de l'IVA et de l'artère diagonale. Ces 3 patients n'ont donc pas eu de coroscanner post-opératoire.

Les coroscanners post-opératoires réalisés l'ont été en moyenne $4,2 \pm 1,04$ jours après l'intervention chirurgicale par TECAB (les contrôles scannographiques les plus précoces ont eu lieu 3 jours après l'intervention, pour 2 patients, le plus tardif 6 jours après elle).

Tous les pontages réalisés à l'issue de la procédure par TECAB ont été retrouvés perméables. Les résultats plus détaillés de l'interprétation radiologique pour ces pontages sont présentés dans la Figure 134.

Figure 134. Analyse scannographique des pontages réalisés par TECAB à court terme.



TECAB: Totally Endoscopic Coronary Artery Bypass.

Des exemples d'images tomodensitométriques en post-opératoire de pontages, en coupe sagittale et en reconstruction en 3 dimensions sont présentés dans les figures suivantes.

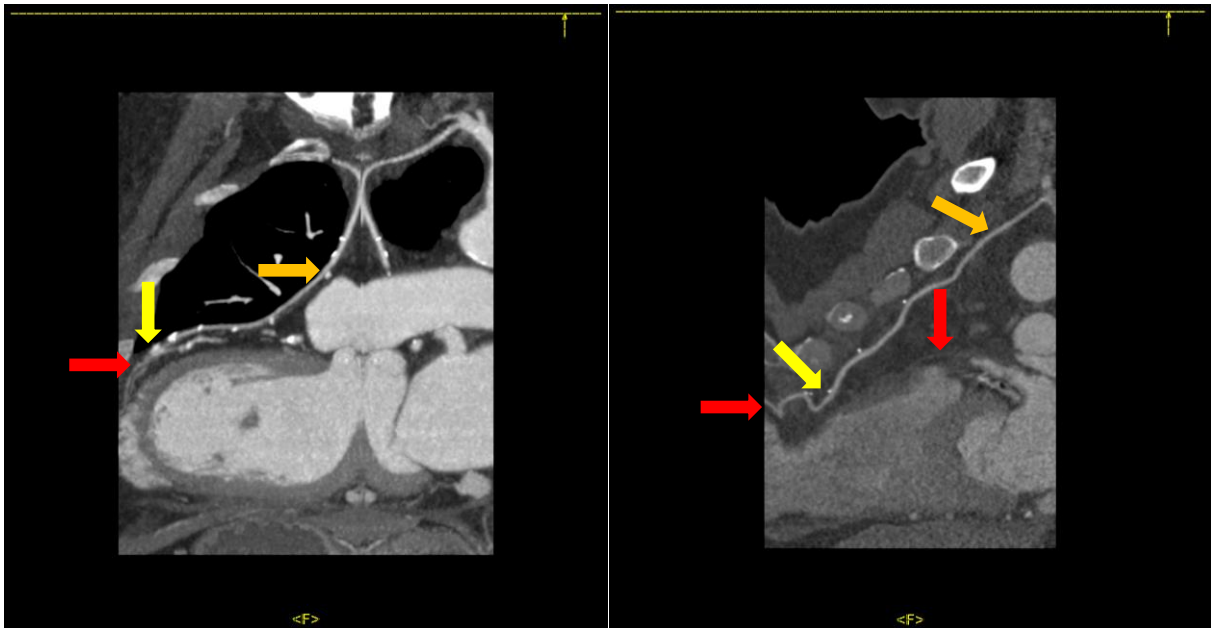

Figure 135. Pontages artère Mammaire Interne Gauche (MIG)-artère InterVentriculaire Antérieure (IVA) en coupes scannographiques sagittales post-opératoires.

Flèche rouge : IVA, flèche orange : MIG, flèche jaune : anastomose MIG-IVA.

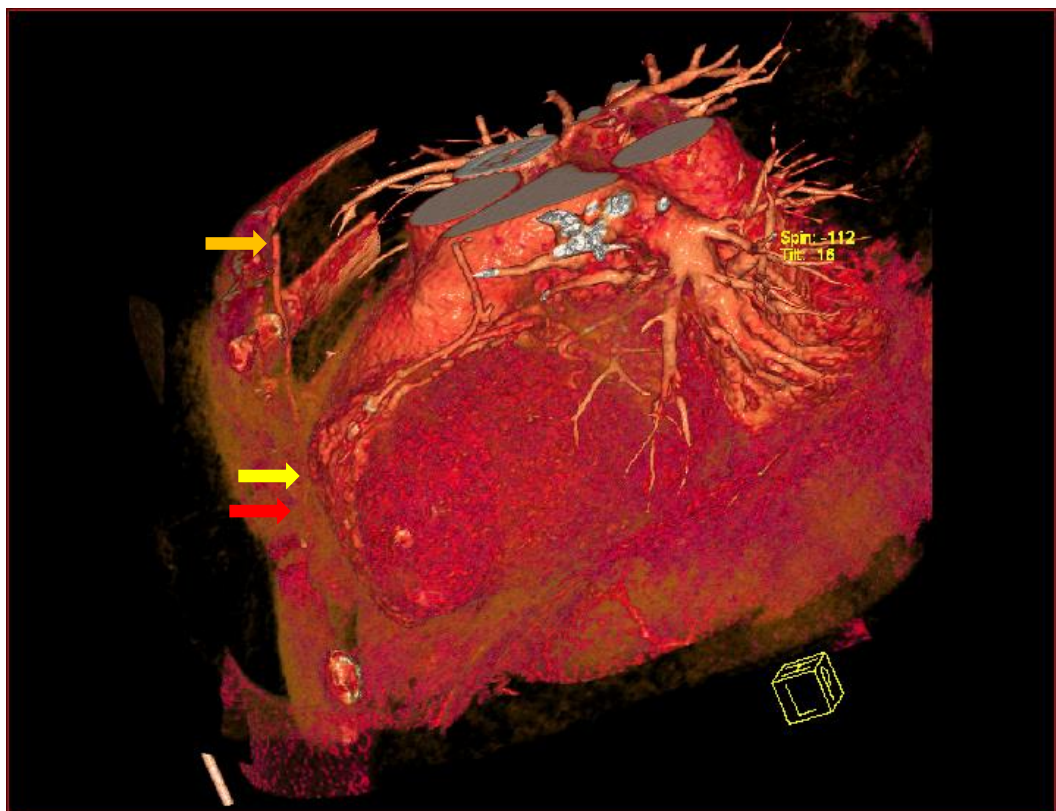


Figure 136. Pontage artère Mammaire Interne Gauche (MIG)-artère InterVentriculaire Antérieure (IVA) en reconstruction scannographique en 3 dimensions post-opératoire.

Flèche rouge : IVA, flèche orange : MIG, flèche jaune : anastomose MIG-IVA.

V.3.6-Evaluation de la procédure chirurgicale par TECAB.

V.3.6.1-Types de procédures opératoires.

Quatre types de procédures opératoires différentes ont été réalisés : l'AHTECAB, le BHTECAB sans CEC d'assistance, le BHTECAB avec CEC d'assistance et le BHTECAB associé à un autre traitement invasif. La répartition des patients en fonction de ces différents types de procédures opératoires est présentée dans le Tableau VI.

Tableau VI. Répartition des patients en fonction des différents types de procédures opératoires.

Types de procédures opératoires	Nombre de patients	Pourcentage de patients (%)
AHTECAB	1	2,5
BHTECAB sans CEC d'assistance	22	55
BHTECAB avec CEC d'assistance	12	30
BHTECAB associé à un autre traitement invasif	5	12,5
Total	40	100

AHTECAB : Arrested Heart Totally Endoscopic Coronary Artery Bypass, BHTECAB : Beating Heart Totally Endoscopic Coronary Artery Bypass, CEC : Circulation ExtraCorporelle.

Les procédures associant un BHTECAB à un autre traitement invasif ont été dans 1 cas (2,5 % du total des interventions chirurgicales), au cours de la même intervention, la mise en place d'une endoprothèse aortique droite de Cook® (Bloomington, Indiana, Etats-Unis) pour ulcère pénétrant de l'aorte abdominale sous-rénale suivie d'un BHTECAB avec CEC d'assistance, et dans les 4 autres cas (10 %) une procédure hybride (associant traitement chirurgical et angioplastie) au niveau coronaire, toujours au cours de deux temps interventionnel distinct. Les procédures hybrides ont été la réalisation d'un BHTECAB sans CEC d'assistance suivie d'une angioplastie protégée du tronc de l'artère coronaire gauche, l'angioplastie de l'artère coronaire droite distale suivie d'un BHTECAB sans CEC d'assistance, un BHTECAB sans CEC d'assistance suivi d'une angioplastie de l'artère diagonale et un BHTECAB avec CEC d'assistance suivi d'une angioplastie de l'artère marginale.

V.3.6.2-Durées des procédures opératoires.

Pour chaque type de procédure opératoire, 4 durées opératoires ont été évaluées, mais uniquement pour le temps interventionnel au cours duquel avait lieu le TECAB :

- le temps de présence au bloc opératoire (temps écoulé entre l'arrivée et la sortie du bloc opératoire)
- la durée de l'intervention chirurgicale (temps écoulé entre l'incision et la fermeture)
- la durée de prélèvement du greffon artériel et de réalisation du pontage (temps écoulé entre l'incision et l'injection de protamine)
- la durée de réalisation du pontage (temps écoulé entre l'injection d'héparine et l'injection de protamine)

Les valeurs moyennes de ces durées opératoires pour chaque type de procédure opératoire sont regroupées dans le Tableau VII, les durées opératoires pour les 3 patients n'ayant pas pu avoir la procédure chirurgicale en totalité n'ayant pas été prises en compte.

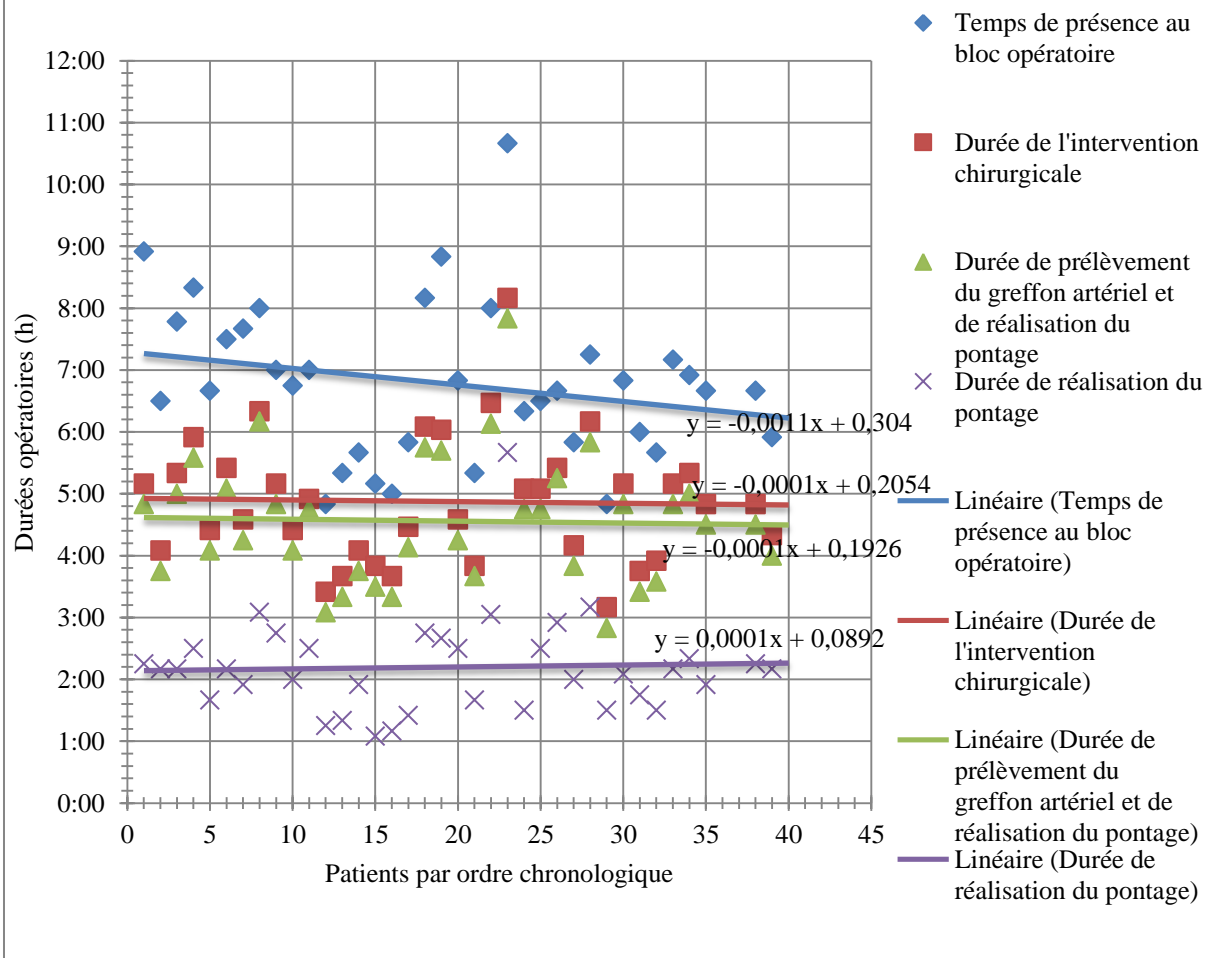
Tableau VII. Valeurs moyennes des durées opératoires en fonction des différents types de procédures opératoires.

Types de procédures opératoires	Temps de présence au bloc opératoire	Durée de l'intervention chirurgicale	Durée de prélèvement du greffon artériel et de réalisation du pontage	Durée de réalisation du pontage
AHTECAB	10:40 ± 0:00	8:20 ± 0:00	7:50 ± 0:00	5:40 ± 0:00
BHTECAB sans CEC d'assistance	6:29 ± 0:57	4:35 ± 0:45	4:17 ± 0:47	2:00 ± 0:32
BHTECAB avec CEC d'assistance	6:59 ± 0:42	4:59 ± 0:32	4:39 ± 0:32	2:08 ± 0:19
BHTECAB associé à un autre traitement invasif	6:45 ± 0:48	5:05 ± 0:40	4:45 ± 0:40	2:22 ± 0:19
Tous les types de procédures opératoires	6:47 ± 0:56	4:52 ± 0:47	4:33 ± 0:48	2:11 ± 0:32

Les valeurs moyennes des durées opératoires et leur écart-type sont exprimés en heures et en minutes, AHTECAB : Arrested Heart Totally Endoscopic Coronary Artery Bypass, BHTECAB : Beating Heart Totally Endoscopic Coronary Artery Bypass, CEC : Circulation ExtraCorporelle.

L'évolution de ces durées opératoires a pu être représentée au cours du temps en fonction de la pratique de la chirurgie par TECAB, permettant ainsi de mettre en évidence des courbes d'apprentissage chirurgical pour ces différentes durées opératoires et de déterminer leur courbe de tendance linéaire. C'est l'objet de la Figure 137, ne tenant toujours pas compte des durées opératoires pour les 3 patients n'ayant pas pu avoir la procédure chirurgicale en totalité.

Figure 137. Durées opératoires par patient et par ordre chronologique et courbes de tendance linéaire de celles-ci.



V.3.6.3-Complications per-opératoires.

La mortalité per-opératoire a été nulle. La seule complication survenue pendant l'intervention a été la nécessité de transfusion sanguine, elle a concerné 4 patients (10 %), dont une, celle traitée par AHTECAB, pour plaie de la veine cave inférieure avec choc hémorragique et vasoplégique important et OAP hémodynamique (hématome rétropéritonéal sans saignement actif au scanner post-opératoire immédiat). Une patiente (2,5 %), pour laquelle était prévu initialement un BHTECAB sans CEC d'assistance, a finalement eu un MIDCAB, avec réalisation du prélèvement de l'artère mammaire interne gauche par assistance robotisée et pontage par mini-incision de 5 cm sous-mammaire gauche à cœur battant, décision prise après la réalisation du prélèvement mammaire interne, devant la petite taille (diamètre interne ne dépassant pas 1,25 mm) et l'aspect très calcifié de l'IVA distale où devait être et a été réalisé l'anastomose distale.

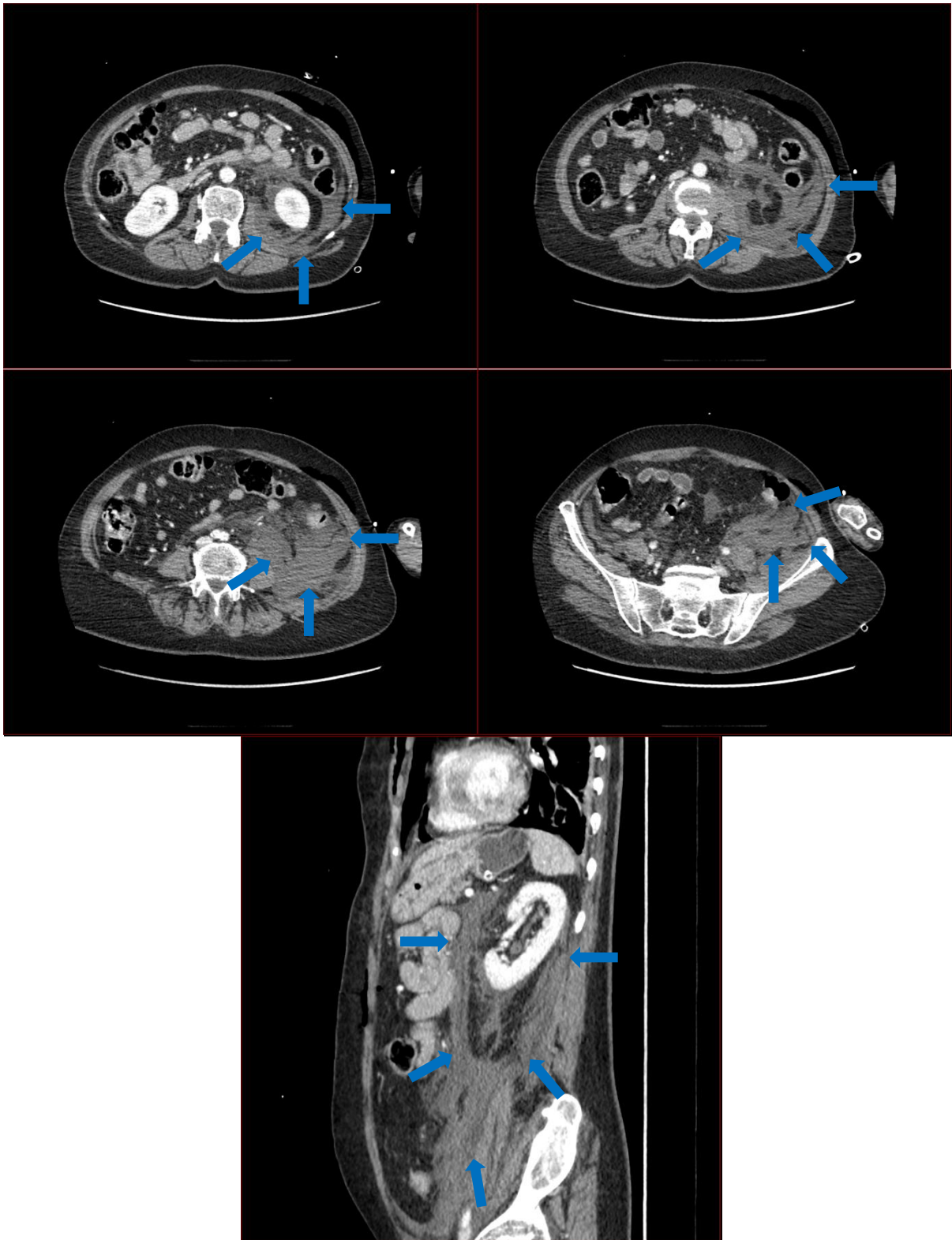


Figure 138. Hématome rétropéritonéal en coupes scannographiques horizontales et sagittale post-opératoires.

Flèche bleu : hématome rétropéritonéal.

V.3.6.4-Perméabilité post-opératoire des pontages aorto-coronariens totalement endoscopiques.

Parmi les 40 patients opérés consécutivement par TECAB, 3 d'entre eux (7,5 %) ont du être repris chirurgicalement en post-opératoire. Une patiente a présenté une thrombose précoce de la MIG sur probable mauvais lit d'aval, un pontage MID-IVA par sternotomie sous CEC a alors été réalisé le jour même de son intervention chirurgicale par BHTECAB sans CEC d'assistance (voir Figure 139). Au contrôle scannographique post-opératoire systématique, a été retrouvé pour un autre patient une dissection proximale de la MIG, il a été repris pour pontage MID-IVA par sternotomie sous CEC 11 jours après la réalisation de son BHTECAB sans CEC d'assistance (voir Figure 140 et Figure 141). Le dernier patient, celui pour lequel avait été mise en place une endoprothèse aortique droite au cours de la même intervention qu'un BHTECAB, a présenté une modification électrocardiographique associée à une élévation modérée de la troponine au 3^{ème} jour post-opératoire qui ont conduit à la réalisation d'une opacification de la MIG par cathétérisme permettant de mettre en évidence un twist de celle-ci, ayant nécessité une reprise chirurgicale par sternotomie sous CEC 4 jours après la chirurgie par TECAB avec section de la MIG 3 mm en amont de l'anastomose distale et réaligement avant anastomose termino-terminale entre les deux portions du vaisseau ainsi obtenues.

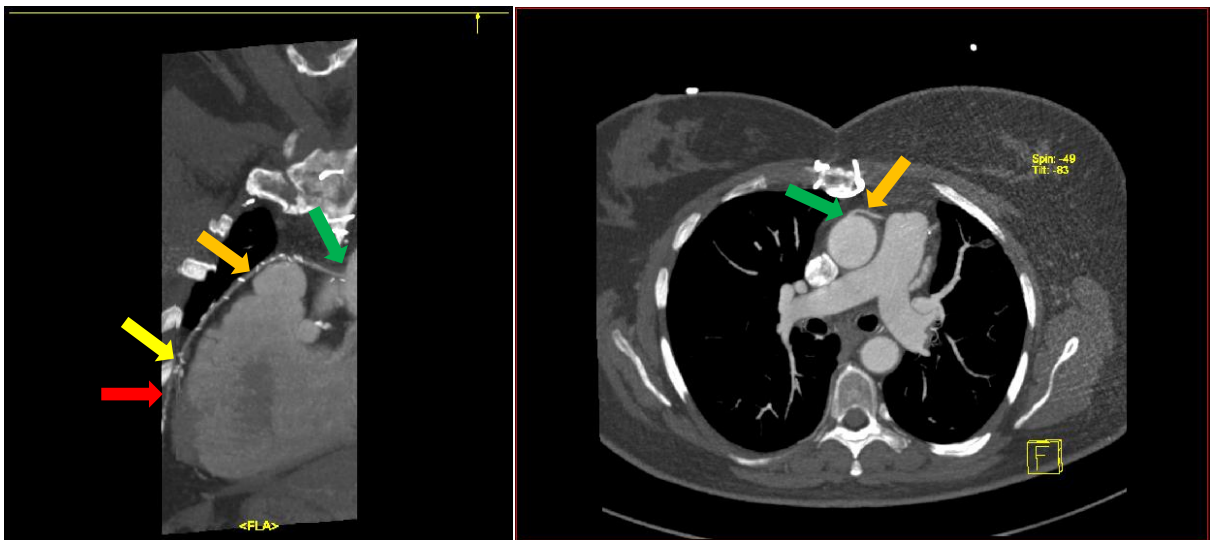


Figure 139. Pontage artère Mammaire Interne Droite (MID)-artère InterVentriculaire Antérieure (IVA) après thrombose précoce de l'artère Mammaire Interne Gauche (MIG) en coupes scannographiques sagittale et horizontale.

Flèche rouge : IVA, flèche orange : MID, flèche jaune : anastomose MID-IVA, flèche verte : anastomose coronaire proximale sur l'aorte.

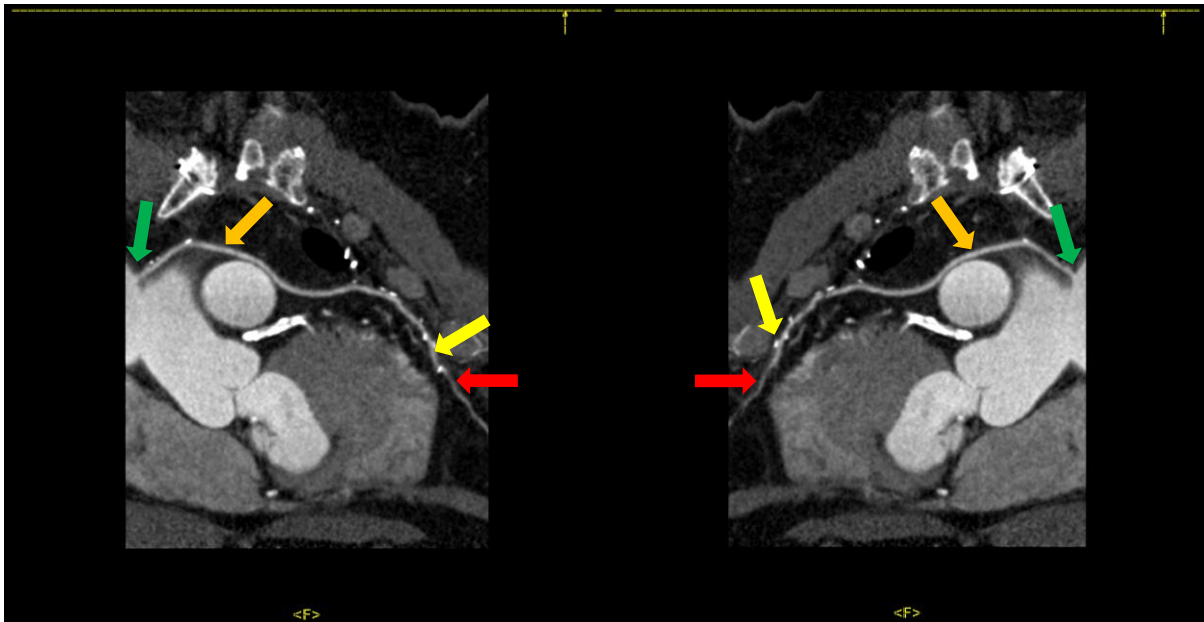


Figure 140. Pontage artère Mammaire Interne Droite (MID)-artère InterVentriculaire Antérieure (IVA) après dissection proximale de l'artère Mammaire Interne Gauche (MIG) en coupes scannographiques sagittales.

Flèche rouge : IVA, flèche orange : MID, flèche jaune : anastomose MID-IVA, flèche verte : anastomose coronaire proximale sur l'aorte.

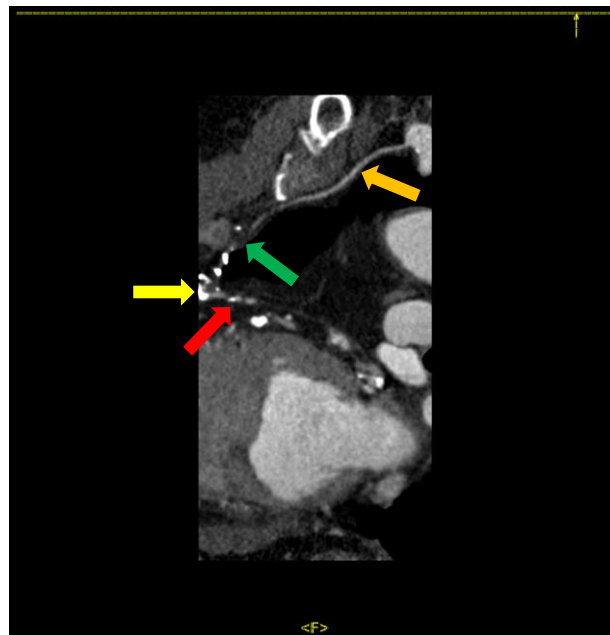


Figure 141. Pontage artère Mammaire Interne Gauche (MIG)-artère InterVentriculaire Antérieure (IVA) avec dissection proximale de la MIG en coupe scannographique sagittale.

Flèche rouge : IVA, flèche orange : MIG, flèche jaune : anastomose MIG-IVA, flèche verte : dissection proximale de la MIG.

Les contrôles échocardiographiques post-opératoires systématiques ont été effectués pour tous les patients, sauf pour le 37^{ème} patient et la 40^{ème} patiente opérés par TECAB (leur

pontage n'ayant pas été réalisé au cours de l'hospitalisation initiale), et ont retrouvé à chaque fois une fonction ventriculaire gauche conservée. Les contrôles scannographiques post-opératoires systématiques ont été effectués pour tous les patients, sauf pour la patiente ayant finalement eu le MIDCAB, la patiente reprise chirurgicalement pour thrombose précoce de la MIG ainsi que les 3 patients n'ayant pas pu avoir la procédure chirurgicale en totalité (un BHTECAB avec CEC d'assistance ayant été prévu initialement pour le premier d'entre eux, alors que pour les 2 autres il s'agissait d'un BHTECAB sans CEC d'assistance), et ont retrouvé à chaque fois, sauf pour le patient ayant présenté une dissection proximale de la MIG, une perméabilité parfaite du pontage. Au contrôle scannographique a été notée pour un patient, associée à la perméabilité du pontage, l'existence d'un hématome au niveau de la zone de prélèvement et le long du pédicule (voir Figure 142), et pour un autre, associée également à la perméabilité du pontage, une implantation de celui-ci sur une bifurcation IVA/artère diagonale avec un excellent flux des 2 vaisseaux (voir Figure 143), ces 2 patients ayant été traités par BHTECAB sans CEC d'assistance.

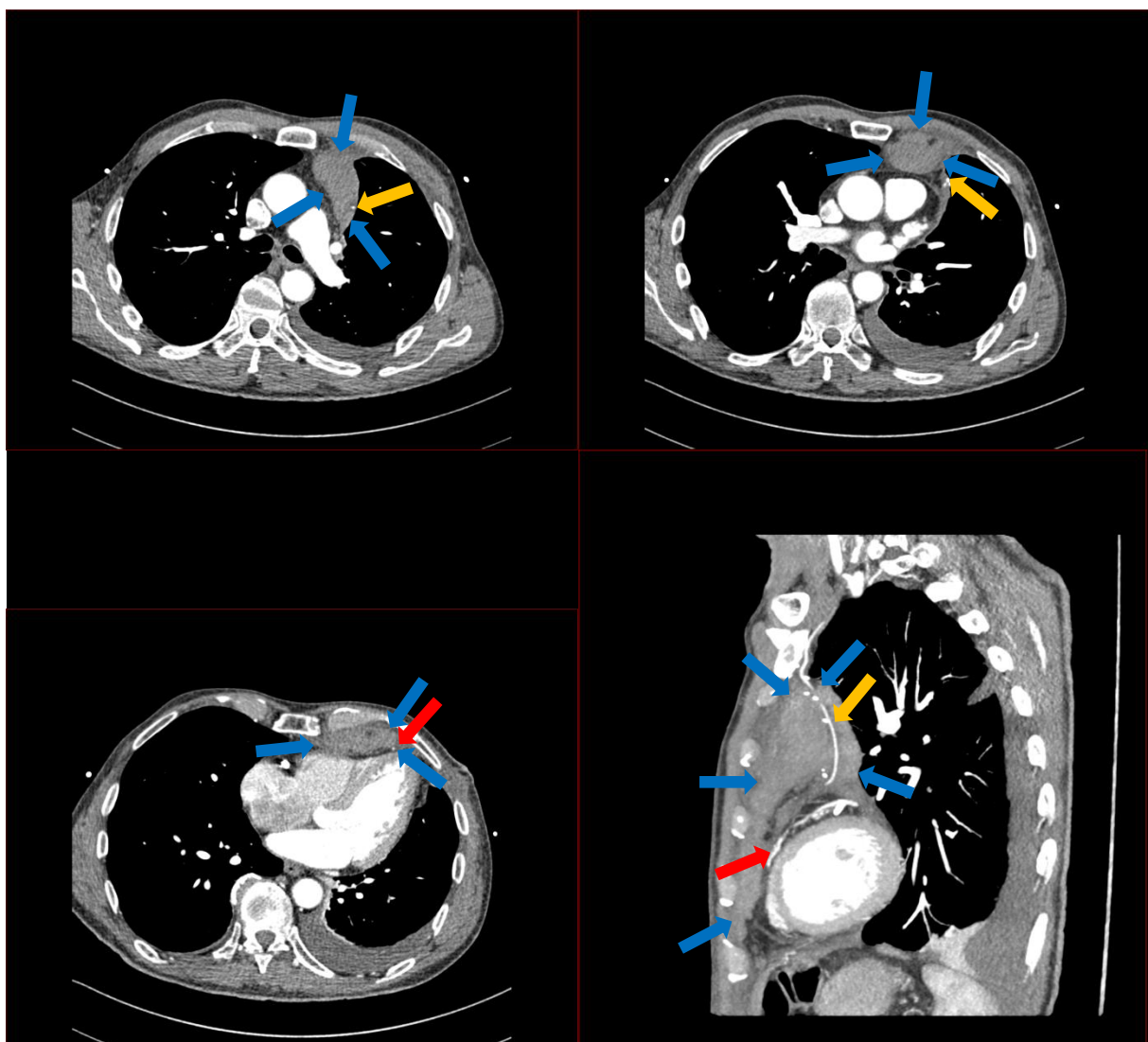


Figure 142. Hématome au niveau de la zone de prélèvement et le long du pédicule mammaire interne gauche en coupes scannographiques horizontales et sagittale post-opératoires.

Flèche rouge : artère InterVentriculaire Antérieure (IVA), flèche orange : artère Mammaire Interne Gauche (MIG), flèche bleu : hématome au niveau de la zone de prélèvement et le long du pédicule mammaire interne gauche.

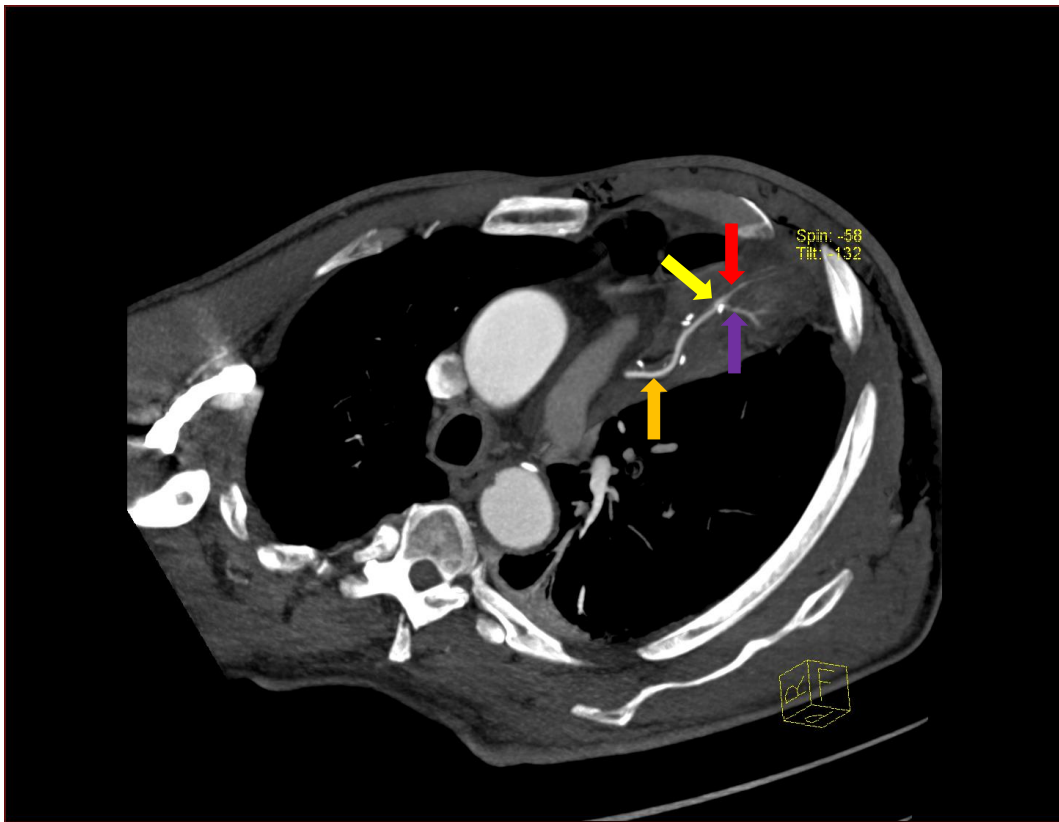


Figure 143. Pontage artère Mammaire Interne Gauche (MIG)-bifurcation artère InterVentriculaire Antérieure (IVA)/artère diagonale en coupe scannographique horizontale post-opératoire.

Flèche rouge : IVA, flèche orange : MIG, flèche jaune : anastomose MIG-bifurcation IVA/artère diagonale, flèche violette : artère diagonale.

V.3.6.5-Durées de séjours péri-opératoires.

La durée d'hospitalisation en réanimation cardiaque a été retrouvée pour tous les patients sauf pour une (dernière patiente opérée), et était en moyenne de 1 jour 15 heures 13 minutes 46 secondes \pm 18 heures 12 minutes 33 secondes (le séjour le plus court y a été de 13 heures 24 minutes, le plus long de 5 jours 16 heures 1 minute).

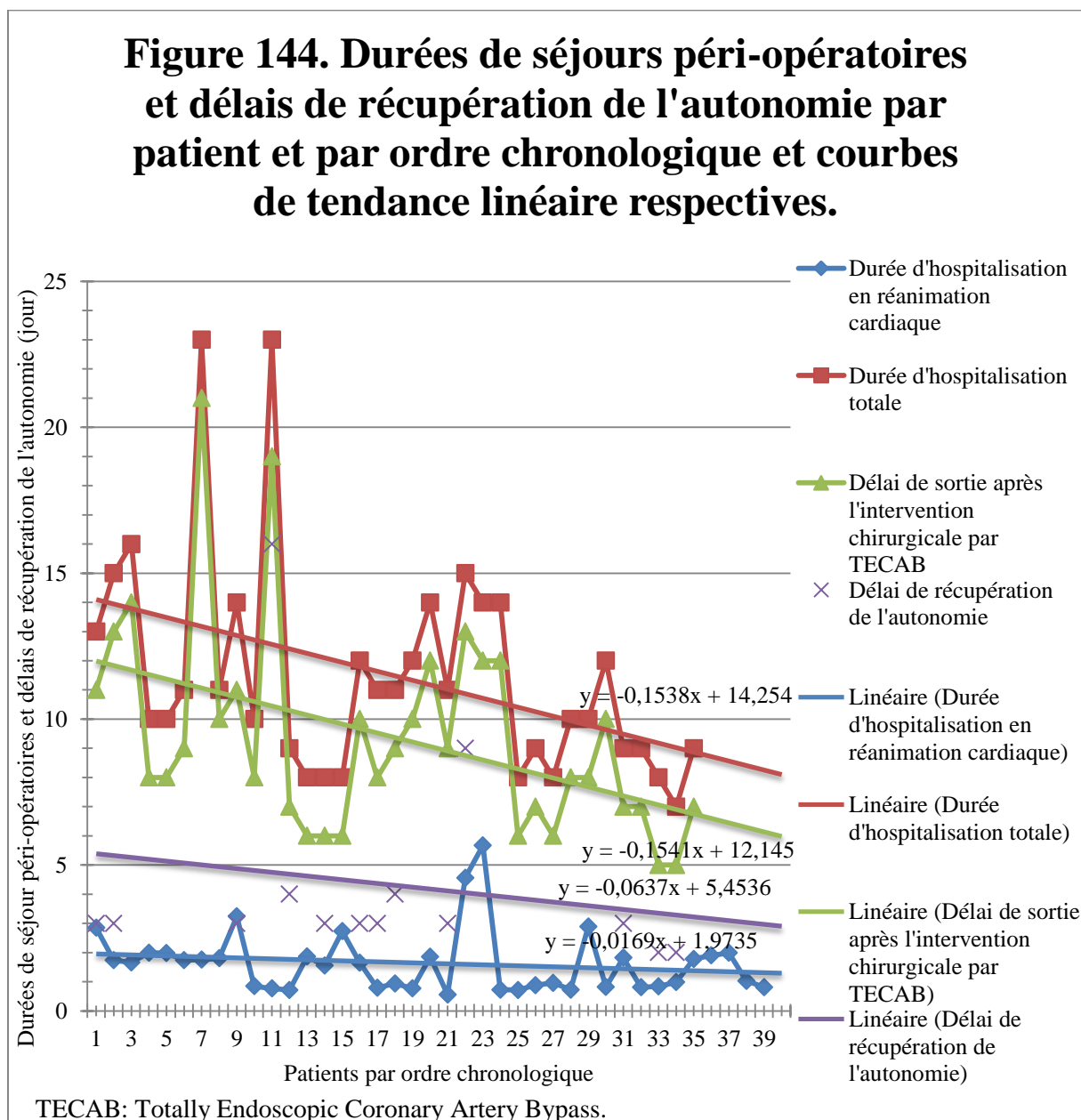
La durée d'hospitalisation totale a été retrouvée avec exactitude pour les 35 premiers patients, supposée à 36, 16 et 7 ou 8 jours respectivement pour les 36^{ème}, 37^{ème} et 38^{ème} patients, non retrouvée pour les 2 derniers. La valeur moyenne de celle-ci, en ne tenant compte que des durées retrouvées avec exactitude était de $11,48 \pm 2,72$ jours (le séjour le plus court a été de 7 jours, le plus long de 23 jours, pour 2 patients).

Le délai de sortie après l'intervention chirurgicale par TECAB a été retrouvé avec exactitude pour les 35 premiers patients, supposé à 34, 14 et 5 ou 6 jours respectivement pour les 36^{ème}, 37^{ème} et 38^{ème} patients, non retrouvé pour les 2 derniers. La valeur moyenne de celui-ci, en ne tenant compte que des délais retrouvés avec exactitude était de $9,37 \pm 2,67$

jours (le séjour le plus court après l'intervention chirurgicale a été de 5 jours, pour 2 patients, le plus long de 21 jours).

Le délai de récupération de l'autonomie n'a été retrouvé que pour 14 patients, et était alors en moyenne de $4,36 \pm 2,33$ jours (le délai le plus court a été de 2 jours, pour 2 patients, le plus long de 16 jours).

L'évolution de ces durées de séjours péri-opératoires a pu être représentée au cours du temps en fonction de la pratique de la chirurgie par TECAB, permettant ainsi de déterminer leur courbe de tendance linéaire respective. C'est l'objet de la Figure 144, sur laquelle ne sont représentées que les durées effectivement retrouvées, et avec exactitude, ainsi que les délais de récupération de l'autonomie au cours du temps pour les patients pour lesquels ils ont pu être retrouvés, de façon à déterminer aussi une courbe de tendance linéaire pour ceux-ci.



V.3.6.6-Complications post-opératoires hospitalières.

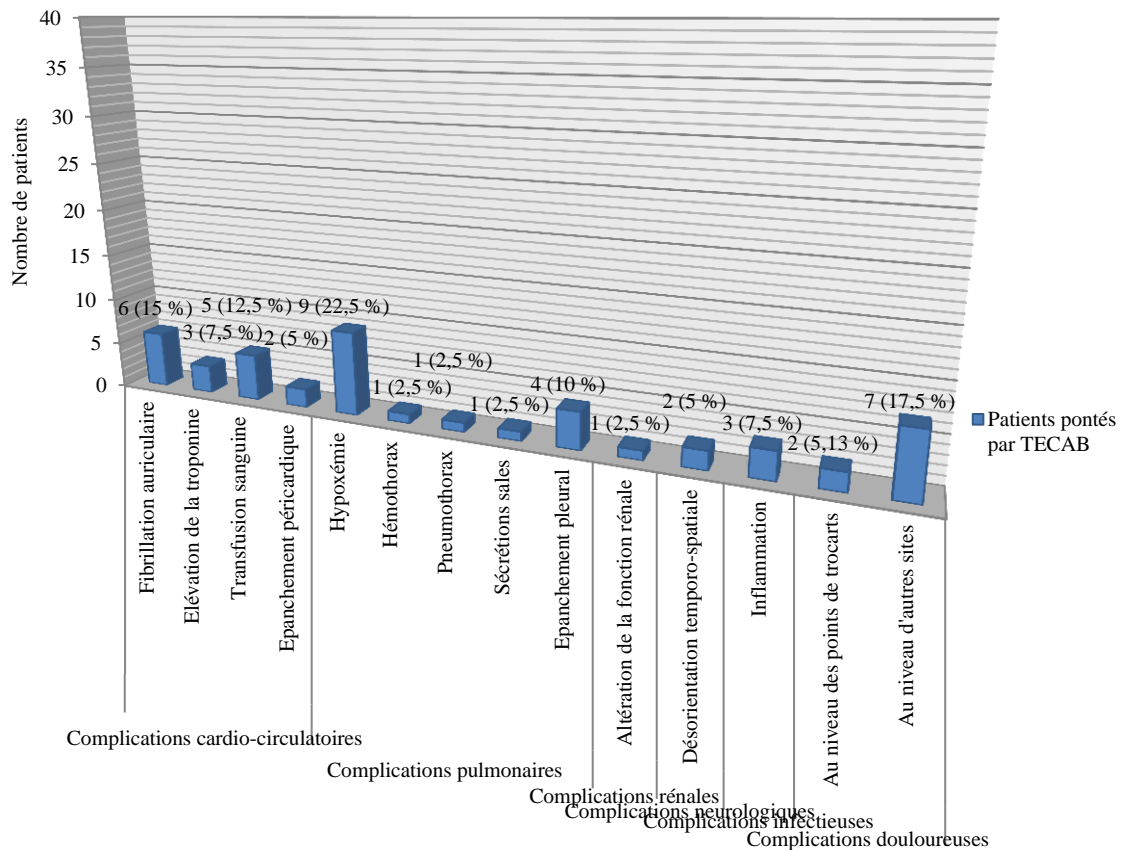
La mortalité post-opératoire hospitalière a été nulle. Tous les patients, sauf un pour lequel l'information n'a pu être récupérée, ont été extubés précocement, sur la table d'opération.

L'IGS II (Indice de Gravité Simplifié II) ou SAPS II (Simplified Acute Physiology Score II), donnant un total prédictif de la mortalité (le risque augmentant avec le total), a été calculé pour tous les patients, et sa valeur moyenne était de $21,82 \pm 6,62$ (le total le plus bas était de 7, pour 2 patients, le plus élevé de 57), correspondant à un risque de mortalité hospitalière de $4,58 \pm 0,52$ %. La valeur moyenne de ce score de gravité était de $23,09 \pm 6,36$ pour les patients ayant eu le TECAB depuis plus de 3 mois (le total le plus bas était de 12, pour 3 patients, le plus élevé de 57), correspondant à un risque de mortalité hospitalière de $5,27 \pm 0,49$ %, et de $16,75 \pm 5,5$ pour les patients ayant eu le TECAB depuis 3 mois ou moins (le total le plus bas était de 7, pour 2 patients, le plus élevé de 30), correspondant à un risque de mortalité hospitalière de $2,51 \pm 0,41$ %. Quels que soit les patients considérés, le rapport mortalité observée/mortalité prédite était de 0.

Deux patients (5 %) ont eu en post-opératoire pendant l'hospitalisation la réalisation d'une angioplastie non programmée : pour le premier, associée à une pose de stent sur l'artère circonflexe retrouvée sténosée à 90 % à la coronarographie réalisée devant une élévation de la troponine le jour même de son intervention chirurgicale par BHTECAB sans CEC d'assistance, pour le deuxième, concernant l'artère diagonale 7 jours après la réalisation de son BHTECAB sans CEC d'assistance.

Les autres complications post-opératoires hospitalières sont représentées dans la Figure 145.

Figure 145. Complications post-opératoires hospitalières en dehors de la réalisation d'angioplasties chez les patients pontés par TECAB.



Les pourcentages ont été arrondis à deux décimales si nécessaire, TECAB: Totally Endoscopic Coronary Artery Bypass.

Pour ce qui est des complications cardio-circulatoires, la fibrillation auriculaire a concerné 6 patients, la première a présenté une FA rapide le lendemain de son intervention chirurgicale par BHTECAB sans CEC d'assistance résolutive sous Cordarone® 200 mg (Sanofi, Paris, France) en moins de 24 heures, le deuxième, pour lequel a été retrouvé une dissection proximale de la MIG, a présenté une détresse respiratoire par OAP sur FA rapide 2 jours après la réalisation de son TECAB, qui a nécessité un retour en réanimation cardiaque pendant 21 heures 56 minutes, dont le traitement a reposé sur une réduction de la FA et la prescription d'un diurétique à faible dose, le troisième est passé en FA, bien tolérée, le jour de sa sortie de réanimation cardiaque après la réalisation de son BHTECAB sans CEC d'assistance. La quatrième patiente a présenté un passage en FA après son intervention chirurgicale par BHTECAB avec CEC d'assistance, traité par Cordarone® 200 mg, ayant permis le retour à un rythme sinusal, le cinquième patient a présenté un épisode de FA paroxystique unique d'une durée de 10 heures 5 jours après la réalisation de son BHTECAB avec CEC d'assistance, mis en évidence à distance, 22 jours plus tard, à l'interrogatoire de son pacemaker, ayant justifié alors sa mise sous Cordarone® 200 mg, le dernier, repris

chirurgicalement pour twist de la MIG, a présenté une alternance de fibrillation auriculaire et de rythme sinusal traitée également par Cordarone® 200 mg.

Trois patients ont présenté une élévation de la troponine, le premier était celui ayant eu une pose de stent sur l'artère circonflexe, la troponine avait atteint 26 ng/mL, redescendue à 9 ng/mL le jour de sa sortie de réanimation cardiaque, après le traitement endoluminal, le deuxième était le patient repris chirurgicalement pour twist de la MIG, la troponine était dosée à 8 ng/mL associée à la disparition des anomalies significatives de l'ECG le matin du jour suivant cette reprise chirurgicale, matin du jour de sa sortie de réanimation cardiaque, le troisième était le deuxième patient n'ayant pu avoir chronologiquement la procédure chirurgicale en totalité, il a présenté une ascension de la troponine (avec un nadir à 18 ng/mL) concomitante d'une insuffisance rénale aiguë, sans douleur thoracique ni modification électrocardiographique ou de la cinétique segmentaire myocardique au niveau échographique, suivie d'une décroissance de la cinétique de la troponine avec l'amélioration de la fonction rénale, cinétique de la troponine n'ayant été justiciable que d'une simple surveillance. La cinétique de la troponine n'a pu être connue pour 19 patients. Un patient a présenté des signes d'ischémie dans le territoire antérieur sur l'ECG pendant son séjour en réanimation cardiaque après la réalisation de son BHTECAB sans CEC d'assistance mais sans ascension de la troponine ni trouble du rythme.

Cinq patients ont reçu une transfusion sanguine, dont un pour hémithorax de 900 mL constitué sur une qualité de drainage initial insuffisante.

Pour ce qui est des complications pulmonaires, l'hypoxémie, liée à la ventilation unipulmonaire prolongée pour une patiente, d'origine multifactorielle pour un autre patient et en rapport avec une atelectasie gauche pour 2 autres, a été traitée dans la plupart des cas par Ventilation Non Invasive (VNI), par oxygène nasal pour un patient ayant présenté un épisode hypoxémique pendant les 2 premiers jours post-opératoires, par masque à haute concentration (à 9 L/min) puis par masque simple (à 6 L/min) pour un autre.

Le seul pneumothorax survenu, apical gauche, était minime et ne présentait pas d'indication de drainage.

Un patient a présenté des sécrétions sales, traitées par Rocéphine® 1 g/10 mL (Roche, Bâle, Suisse), un autre un encombrement bronchique modéré.

Quatre épanchements pleuraux sont survenus, trois du côté gauche, un du côté droit, justifiant pour deux d'entre eux de la kinésithérapie respiratoire, dont un ayant nécessité également une ponction pleurale gauche au 15^{ème} jour post-opératoire ayant permis d'évacuer environ 800 mL de liquide. Le patient pour lequel il avait été nécessaire de réaliser la ponction pleurale avait également un épanchement péricardique, n'ayant pas justifié de traitement invasif.

Pour ce qui est des complications rénales, un patient a présenté une poussée d'insuffisance rénale aiguë de cause organique (créatininémie > 700 µmol/L, urémie à 34 mmol/L) probablement secondaire à l'injection de produit de contraste iodé, sur insuffisance rénale chronique d'origine mixte (néphropathie diabétique et néphroangiosclérose), compliquée d'anurie sous Burinex® 2 mg/4 mL (LEO Pharma, Ballerup, Danemark), hyperkaliémie à 5,9 mmol/L et acidose métabolique (avec bicarbonatémie à 19 mmol/L), ayant justifié sa réadmission en réanimation cardiaque 2 jours après en être sorti, pour

traitement par épuration extra-rénale par hémodiafiltration pendant 3 jours, ayant permis une amélioration de la fonction rénale et la reprise de la diurèse sous Burinex® 2 mg/4 mL (arrêté au bout de 2 jours). Le patient a pu retourner en hospitalisation dans le service de Chirurgie Cardiovasculaire après un séjour de 5 jours en réanimation cardiaque. La fonction rénale n'a pu être connue pour 20 patients.

Pour ce qui est des complications neurologiques, aucun accident vasculaire cérébral n'a été constaté, la seule complication rapportée a été la désorientation temporo-spatiale qui a concerné 2 patients, le premier était celui repris chirurgicalement pour twist de la MIG, la désorientation, peu marquée, ayant alors duré pendant les 3 premiers jours post-opératoires de cette reprise, le deuxième était celui ayant présenté l'altération de la fonction rénale, la désorientation, sévère, étant apparue dans un second temps en réanimation cardiaque après cette complication rénale, sur probable encéphalopathie urémique, ayant motivé l'introduction de Catapressan® 0,15 mg/mL (Boehringer Ingelheim Pharmaceuticals, Ingelheim am Rhein, Rhénanie-Palatinat, Allemagne) puis d'une sédation nocturne par Diprivan® 20 mg/mL (AstraZeneca, Londres, Royaume-Uni) dans le but de restaurer un cycle nyctéméral normal, traitements ayant été efficaces sur les fonctions cognitives et l'état de conscience.

Pour ce qui est des complications infectieuses, une inflammation a concerné 3 patients, le premier, repris chirurgicalement pour twist de la MIG, a présenté une infection urinaire traitée par Oflozet® 200 mg (Sanofi, Paris, France), le bilan biologique de sortie retrouvait une leucocytose à 9,9 G/L et une CRP à 35 mg/L, la deuxième, traitée par AHTECAB, a présenté un encombrement et une surinfection bronchiques traités par kinésithérapie respiratoire, VNI et Rocéphine® 1 g/10 mL, le troisième, traité par BHTECAB sans CEC d'assistance suivi d'une angioplastie de l'artère diagonale, a présenté uniquement un syndrome inflammatoire biologique post-opératoire important avec une fibrinogénémie à 10 g/L et une CRP à 200 mg/L, à la sortie, il était apyrétique, la leucocytose était à 10,2 G/L. L'existence ou pas d'un syndrome inflammatoire d'origine infectieuse n'a pu être connue pour 8 patients.

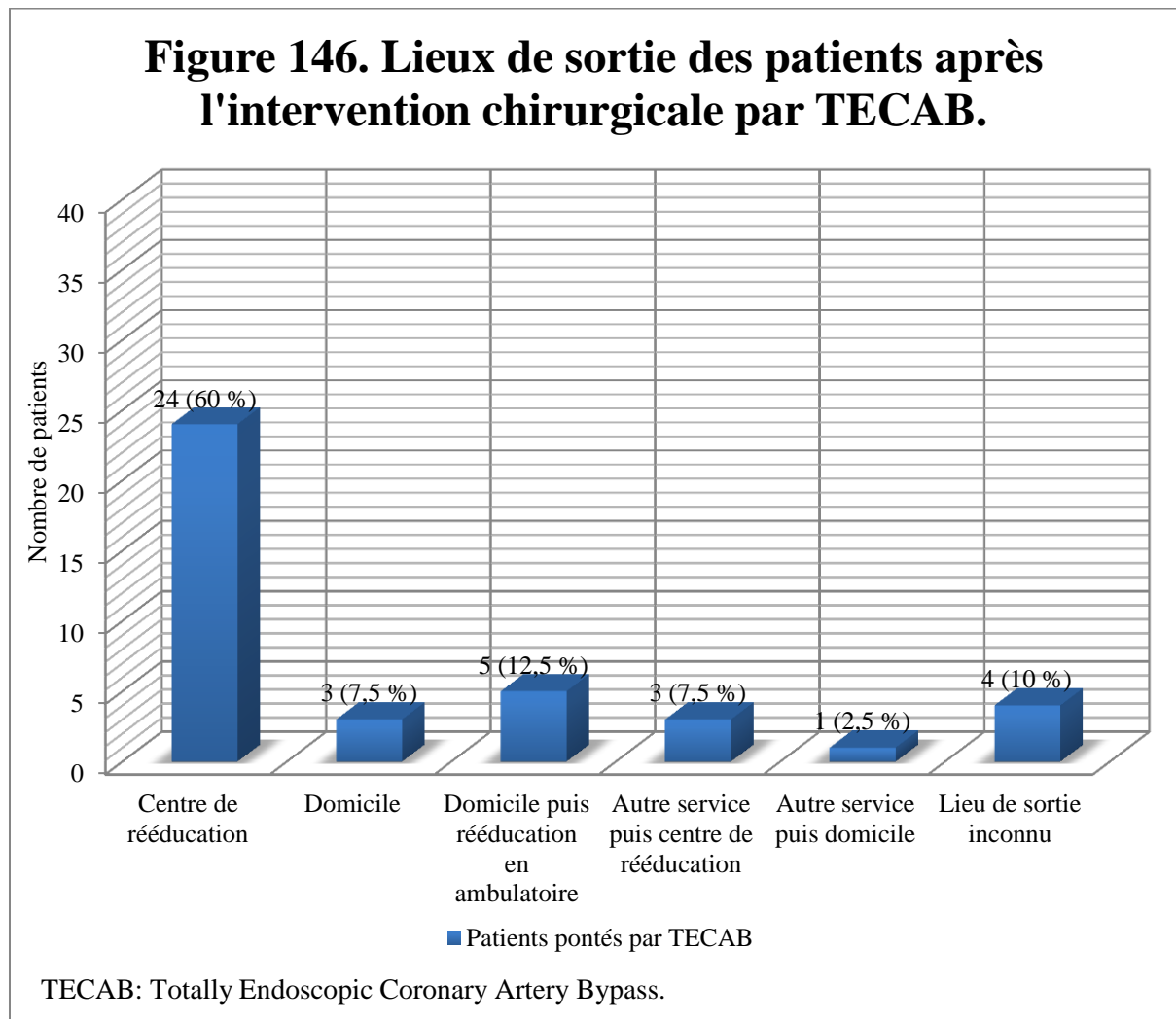
Pour ce qui est des complications douloureuses, 2 patients ont présenté des douleurs au niveau des points de mise en place des trocarts (au cours des 2-3 premiers jours post-opératoires pour le deuxième), il s'agissait des 2 premiers patients ayant eu une procédure chirurgicale par TECAB (BHTECAB sans CEC d'assistance dans les 2 cas). Ce type de complication douloureuse ne pouvait pas concerner la 40^{ème} patiente opérée par TECAB, l'exclusion pulmonaire gauche ayant été impossible à réaliser chez elle, les trocarts n'avaient donc pas été mis en place.

Des douleurs au niveau d'autres sites anatomiques ont été signalées par des patients. Parmi les 7 patients concernés par ce type de complication douloureuse, le premier, traité par BHTECAB avec CEC d'assistance, a présenté de violentes douleurs thoraciques en rapport avec l'intervention chirurgicale mais également probablement avec le traumatisme thoracique dont il avait souffert quelques années auparavant suite à un AVP, le deuxième a présenté une douleur dorsale au réveil de son intervention chirurgicale par BHTECAB sans CEC d'assistance ainsi qu'une petite gêne au niveau de l'épaule gauche et une douleur pectorale gauche persistante itérative, la troisième, pour laquelle était prévu initialement le même type de procédure opératoire que le précédent et qui a finalement eu un MIDCAB, se plaignait d'une douleur de la voûte plantaire droite, le quatrième, repris chirurgicalement pour twist de la MIG, d'une douleur à type de traction au niveau thoracique au début. Le cinquième patient, pour lequel avait été décidé la réalisation d'une procédure hybride (associant un BHTECAB

sans CEC d'assistance suivi d'une angioplastie de l'artère diagonale), a présenté également une douleur dorsale en réanimation cardiaque traitée médicalement, la thérapeutique utilisée ayant permis l'amendement de cette douleur pariétale, le sixième patient, traité par BHTECAB sans CEC d'assistance, a décrit une douleur costale gauche, du bras gauche et sternale très importante ayant duré environ 2 mois, le dernier, traité par BHTECAB avec CEC d'assistance, a été algique en réanimation cardiaque (la localisation exacte de cette douleur n'a pu être connue), soulagé par Profénid® 100 mg (Sanofi, Paris, France).

V.3.6.7-Lieux de sortie des patients.

Les lieux de sortie des patients après l'intervention chirurgicale par TECAB sont représentés dans la Figure 146.



Les 3 patients sortis directement à leur domicile ne souhaitent pas réaliser de rééducation.

La sortie au domicile avant la réalisation d'une rééducation en ambulatoire a été préférée par 5 patients, compte tenu de leur âge et de leur récupération post-opératoire.

Parmi les patients sortis vers un autre service hospitalier pour ensuite partir en centre de rééducation, deux ont été transférés (après, pour tous les deux, une durée d'hospitalisation

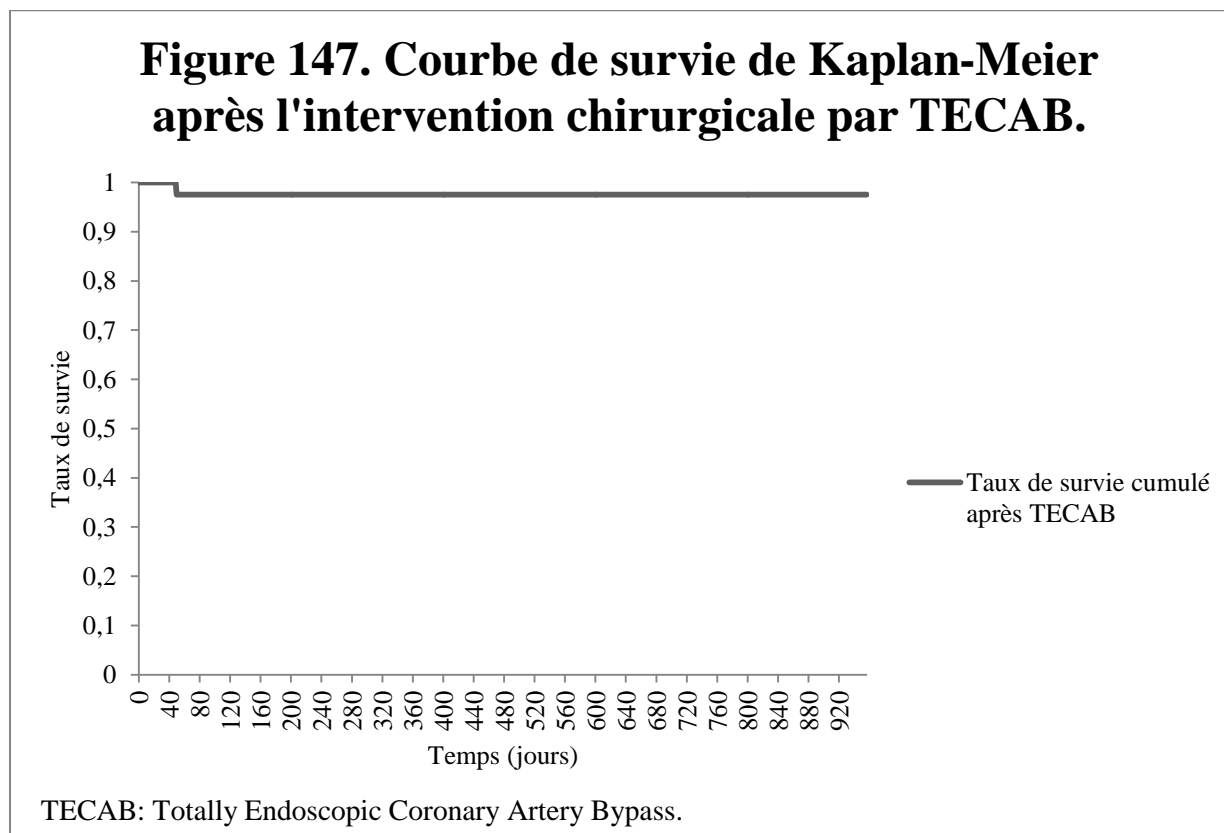
totale de 8 jours et 6 jours après leur pontage par TECAB) dans un service de cardiologie (où ils sont restés pendant 6 et 7 jours) pour y poursuivre la prise en charge post-opératoire normale de l'intervention chirurgicale par TECAB, le dernier a été transféré dans un service de diabétologie (où il est resté pendant 3 jours) pour la rééquilibration de son diabète de type 1 dont le déséquilibre est survenu au décours du pontage par TECAB.

Une patiente a été transférée (après une durée d'hospitalisation totale de 8 jours et 6 jours après son pontage par TECAB) dans un service de cardiologie (où elle est restée pendant 1 jour) pour y poursuivre la prise en charge post-opératoire normale de l'intervention chirurgicale par TECAB, pour ensuite pouvoir regagner son domicile conformément à son souhait et par rapport à sa bonne évolution post-opératoire.

Parmi les patients pour lesquels le lieu de sortie est resté inconnu, une rééducation en ambulatoire semblait être préférée pour l'un d'entre eux, compte tenu de son âge (55,55 ans), mais la réalisation de celle-ci n'a pu être confirmée.

V.3.6.8-Complications post-opératoires après sortie d'hospitalisation.

La mortalité post-opératoire après sortie d'hospitalisation était d'un décès, sur probable rupture aortique chez un patient avec antécédent de radiothérapie pour maladie de Hodgkin, survenu 49 jours après l'intervention chirurgicale par TECAB, à l'âge de 48,78 ans. La survie après la chirurgie par TECAB est représentée par la courbe de survie de Kaplan-Meier de la Figure 147.



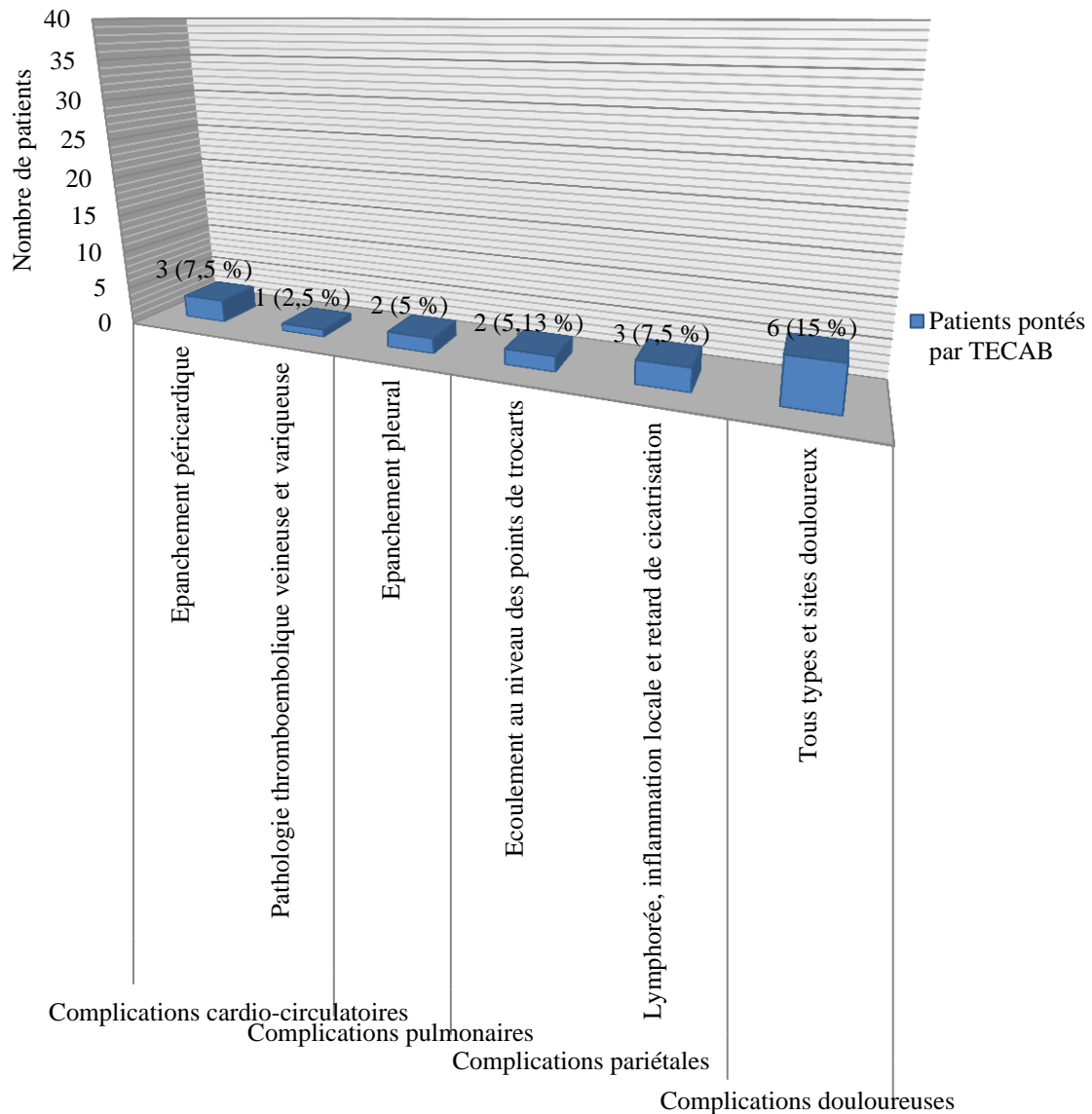
La date d'origine de survie correspondait à la date de l'intervention chirurgicale par TECAB pour chaque patient, la date de point de survie choisie au dernier jour de la période sur laquelle a porté l'étude, soit le 30 Avril 2013.

Le taux de survie à partir de 49 jours était de 0,975, avec un intervalle de confiance à 95 % de [0,871 ; 0,996].

La survenue d'événements coronariens post-opératoires après sortie d'hospitalisation a été retrouvée chez 6 patients (15 %). Le premier patient a réalisé une épreuve d'effort au cours de l'année qui suivait la réalisation de son BHTECAB sans CEC d'assistance qui a permis de retrouver un sous-décalage du segment ST dans le territoire latéral alors qu'un coroscanner réalisé à la même période que cet examen complémentaire retrouvait le pontage MIG-IVA parfaitement perméable, le patient étant asymptomatique, une simple surveillance avait été préconisée. L'angioplastie protégée du tronc de l'artère coronaire gauche avec pose d'un stent actif a été réalisée un peu plus de 5 mois après la réalisation du BHTECAB sans CEC d'assistance pour le deuxième patient, comme cela était initialement prévu pour celui-ci dans le cadre de la réalisation de la procédure hybride décidée. A été découvert chez la troisième patiente une ischémie dans le territoire antérieur, lors d'une épreuve d'effort réalisée au cours de l'année qui suivait sa reprise chirurgicale pour thrombose précoce de la MIG alors qu'elle était asymptomatique, une simple surveillance avait été décidée, ses vaisseaux étant très grêles. Le quatrième patient a présenté une récurrence d'angor d'effort environ 21 mois après la réalisation de son BHTECAB sans CEC d'assistance, symptomatologie à l'origine d'une coronarographie réalisée environ 3 mois plus tard, ayant permis de retrouver le pontage MIG-IVA perméable mais avec un lit d'aval multisténosé, ayant justifié alors une angioplastie de l'IVA distale avec pose d'un stent actif. Le cinquième patient, seul patient étant décédé, a présenté une décompensation cardiaque globale au centre de rééducation, d'aggravation progressive depuis son arrivée malgré l'utilisation de diurétiques et le traitement médical mis en place, ayant justifié son hospitalisation en USIC 20 jours après la réalisation de son BHTECAB avec CEC d'assistance, et 8 jours après sa sortie d'hospitalisation, pour prise en charge par diurétiques IVSE, drainages pleural et péricardique. Les examens complémentaires hospitaliers qui ont suivi ont permis de retrouver à l'échocardiographie transthoracique une altération de la fonction ventriculaire gauche (FEVG à 30-35 %) sur une probable stimulation ventriculaire droite délétère, pour laquelle a été proposé au patient un upgrading de son pacemaker double chambre (pour BAV III après implantation d'un stent valvulaire aortique par voie percutanée) en un défibrillateur biventriculaire, réalisé 40 jours après l'intervention chirurgicale par TECAB au cours d'une nouvelle hospitalisation, et au cathétérisme cardiaque droit et gauche une resténose serrée de la bifurcation du tronc de l'artère coronaire gauche pour laquelle aucun traitement n'a eu le temps de lui être proposé. Le dernier patient a présenté une douleur thoracique ayant duré plusieurs heures 253 jours après la réalisation de son BHTECAB avec CEC d'assistance, soulagée par un patch de trinitrine, survenue au cours d'une décompensation cardiaque globale dans un contexte de bronchite avec aggravation de son insuffisance rénale chronique, d'évolution rapidement favorable après hospitalisation et mise en place d'un traitement diurétique IVSE relayé par Burinex[®] 2 mg/4 mL sans aucun élément paraclinique en faveur d'une souffrance myocardique d'origine ischémique.

Les autres complications post-opératoires après sortie d'hospitalisation sont représentées dans la Figure 148.

Figure 148. Complications post-opératoires après sortie d'hospitalisation en dehors de la survenue d'événements coronariens chez les patients pontés par TECAB.



Les pourcentages ont été arrondis à deux décimales si nécessaire, TECAB: Totally Endoscopic Coronary Artery Bypass.

Pour ce qui est des complications cardio-circulatoires, 3 patients ont présenté un épanchement péricardique, le premier a dû être réhospitalisé, 20 jours après son intervention chirurgicale par TECAB, et 6 jours après sa sortie d'hospitalisation pour le centre de rééducation, dans le service de Chirurgie Cardiovasculaire (pour une durée totale de 12 jours) où il a été nécessaire de drainer l'épanchement à deux reprises par ponction péricardique 2 jours plus tard, ceci lui ayant ensuite permis de retourner au centre de rééducation, le deuxième a présenté un petit épanchement péricardique rapidement évolutif pendant son

séjour au centre de rééducation, le troisième, le seul patient étant décédé, qui a présenté une décompensation cardiaque globale au centre de rééducation ayant justifié son hospitalisation en USIC où l'on retrouvait un épanchement péricardique important, drainé (épanchement sanglant). Aucun de ces patients n'avait déjà présenté d'épanchement péricardique en post-opératoire pendant l'hospitalisation.

Une seule patiente a présenté une thrombose veineuse profonde occlusive de la veine soléaire gauche à la partie médiane du mollet sans extension au reste du réseau veineux, diagnostiquée 63 jours après la réalisation de son AHTECAB à l'échographie-Doppler veineux des membres inférieurs réalisée devant l'existence d'un œdème du mollet depuis 1 mois. Cette TVP a été traitée en ambulatoire par Innohep® 10000 UI anti-Xa/0,5 mL (LEO Pharma, Ballerup, Danemark) associé au port de chaussettes de contention de classe III pendant 4 semaines, association poursuivie 2 semaines de plus devant la persistance de la TVP au contrôle échographique. Cette patiente avait déjà été opérée 16 ans plus tôt de varices des membres inférieurs.

Pour ce qui est des complications pulmonaires, les seules retrouvées étaient des épanchements pleuraux ayant concerné 2 patients, le premier avait dû être réhospitalisé dans le service de Chirurgie Cardiovasculaire pour drainage d'un épanchement péricardique auquel était donc associé un épanchement pleural traité par de la kinésithérapie respiratoire, le deuxième, seul patient étant décédé, avait présenté une décompensation cardiaque globale au centre de rééducation qui avait justifié son hospitalisation en USIC où l'on avait donc retrouvé, associé à un épanchement péricardique important, un épanchement pleural bilatéral, drainé (drainage ayant ramené un transsudat). Si ces 2 patients ont eu également chacun associé à leur épanchement pleural un épanchement péricardique, aucun d'eux n'avait présenté d'épanchement pleural en post-opératoire pendant l'hospitalisation, cependant le premier avait alors présenté un hémothorax alors que le deuxième avait lui eu un pneumothorax apical gauche.

Pour ce qui est des complications pariétales, 2 patients ont présenté un écoulement au niveau des points de trocars, le premier a présenté un petit écoulement au niveau de la cicatrice du point de trocar inférieur pour lequel un point de suture a été remis dans le service de Chirurgie Cardiovasculaire où il s'est présenté 17 jours après la réalisation de son BHTECAB sans CEC d'assistance, et 6 jours après sa sortie d'hospitalisation (avant le début de sa rééducation en ambulatoire, le patient étant rentré dans un premier temps à son domicile), le deuxième, traité par BHTECAB sans CEC d'assistance, a présenté un écoulement au niveau de l'orifice de sortie du drain correspondant à l'orifice de trocar du bras gauche du système da Vinci®, qui s'est par la suite parfaitement fermé mais est resté un peu inflammatoire, ayant justifié alors des pansements simples à la Bétadine® Dermique 10 % pendant quelques jours. Parmi ces 2 patients, seul le premier était diabétique, de type 2 insulino-requérant, celui-ci représentant 6,67 % des patients diabétiques (quel que soit le type). Ce type de complication pariétale ne pouvait pas concerner la 40^{ème} patiente opérée par TECAB, les trocars n'ayant pas été mis en place.

D'autres complications pariétales ont été signalées par des patients. Trois patients étaient concernés, le premier a présenté pendant sa rééducation en ambulatoire une petite lymphorée au niveau de l'abord fémoral gauche réalisé pour la mise en place de la CEC d'assistance lors de la réalisation de son BHTECAB, parfaitement tarie dans le mois qui a suivi, la cicatrice obtenue ayant été tout à fait correcte, le deuxième, traité par BHTECAB avec CEC d'assistance, a présenté, après ablation des points de suture au cours de sa

rééducation en ambulatoire, une petite déhiscence sur l'une des voies d'abord pour laquelle il a été traité par cicatrisation dirigée, le troisième, qui n'avait pu avoir en totalité le BHTECAB avec CEC d'assistance prévu devant la survenue d'un pneumopéritoine après le prélèvement réussi de l'artère mammaire interne gauche et avait donc eu le pontage réalisé par sternotomie sous CEC, a présenté un petit retard de cicatrisation au milieu de la sternotomie ainsi qu'au niveau des points de trocars n'ayant justifié que des pansements simples, une plaie au niveau de l'aisselle gauche ainsi qu'une autre au niveau du carrefour inguinal gauche surinfectées à *Staphylococcus aureus* essentiellement de localisation cutanée traitées par Pyostacine[®] 500 mg (Sanofi, Paris, France) et Bactrim[®] Forte (Roche, Bâle, Suisse) pendant 15 jours, et une plaie du talon gauche correspondant à un début d'escarre ayant justifié un protocole de soins par pansements colloïdes de type DuoDERM[®] (ConvaTec, Skillman, New Jersey, Etats-Unis). Parmi ces 3 patients, le premier était diabétique de type 2 non insulino-requérant et le troisième diabétique de type 1, ceux-ci représentant 13,33 % des patients diabétiques (quel que soit le type). Parmi les patients atteints de complications pariétales, 60 % d'entre eux étaient donc diabétiques, ceux-ci représentant 20 % de tous les patients diabétiques.

Pour ce qui est des complications douloureuses, elles ont concerné 6 patients, la première, qui a finalement eu un MIDCAB, a présenté une douleur intercostale minime sous le sein gauche, le deuxième, traité par BHTECAB sans CEC d'assistance, a présenté des douleurs minimales à type de dysesthésies à la face antérieure du thorax, d'origine purement inflammatoire probable, ayant justifié la prescription de Voltarène[®] 50 mg (Novartis, Bâle, Suisse) et de Voltarène[®] Emulgel[®] 1 % (Novartis, Bâle, Suisse) pour une courte durée, ainsi qu'une douleur thoracique plutôt localisée dans la région méso-cardiaque, en arc de cercle, déclenchée par la mobilisation du membre supérieur gauche et améliorée par la réduction des activités physiques notamment de la partie supérieure du thorax, persistantes pendant plus de 6 mois, rattachée à une origine algodystrophique, la troisième a présenté des douleurs thoraciques atypiques pour lesquelles une scintigraphie myocardique d'effort a été réalisée 141 jours après son intervention chirurgicale par TECAB qui ne retrouvait plus d'ischémie myocardique significative notamment en antérieur par rapport au même examen réalisé en 2010 mais uniquement une séquelle de nécrose rudimentaire apicale segmentaire, ainsi qu'une cruralgie gauche compatible avec le contexte d'abord fémoral gauche réalisé pour la mise en place de la CEC d'assistance lors de la réalisation de son BHTECAB, ayant justifié un traitement par AINS d'une dizaine de jours, associée à des dysesthésies de la face antérieure de cuisse gauche et à un œdème de cette cuisse gauche. Le quatrième patient a présenté une douleur péri-mamelonnaire gauche pour laquelle une échographie pariétale a été réalisée et a permis de retrouver une gynécomastie dendritique unilatérale gauche, le cinquième patient, traité par BHTECAB avec CEC d'assistance, comme le précédent, a présenté des douleurs dont la ou les localisations n'ont pu être connues, le dernier, traité par BHTECAB sans CEC d'assistance, a signalé l'existence d'une douleur thoracique gauche à la palpation et au froid (alors punctiforme), d'intensité modérée, ainsi que celle d'une douleur des membres à la mobilisation. Parmi ces 6 patients, il n'y avait que la première qui avait déjà présenté une complication douloureuse en post-opératoire pendant l'hospitalisation (douleur de la voûte plantaire droite).

V.4-Discussion.

Cette étude a effectivement permis d'évaluer à moyen terme les pontages aorto-coronariens totalement endoscopiques réalisés au C.H.U. de Bordeaux, à la fois de manière objective en analysant leur perméabilité grâce au coroscanner et à la scintigraphie myocardique d'effort mais également de manière plus subjective en analysant l'état de santé

physique et mentale ainsi que l'appréciation par rapport à la procédure chirurgicale des patients opérés à l'aide respectivement de l'autoquestionnaire SF-36 et d'un entretien non-directif.

Près de deux tiers des patients (62,5 %) parmi ceux éligibles à cette évaluation sur la période sur laquelle a porté l'étude ont accepté de participer à celle-ci. Les coroscanners réalisés pour ceux-ci ont permis de retrouver tous les pontages perméables. Les scintigraphies myocardiques d'effort étaient négatives pour 75 % des patients, les examens revenus positifs l'étaient à chaque fois au moins dans le territoire de l'IVA. L'état de santé physique et mentale des patients mesuré par l'autoquestionnaire SF-36, d'abord subdivisé en 8 dimensions de la santé, puis résumé par un score agrégé de santé physique et un score agrégé de santé mentale a été retrouvé globalement bon, les 2 scores agrégés étant sensiblement identiques et supérieurs à 70. Les patients étaient globalement satisfaits de leur intervention chirurgicale par TECAB, ayant exprimé, au cours de l'entretien non-directif 62 % de motifs de satisfaction contre 37 % de motifs d'insatisfaction (et 1 % de motifs de neutralité), les motifs d'insatisfaction étant cependant plus variés que les motifs de satisfaction, qui étaient alors redondants entre différents patients.

La perméabilité à court terme des pontages aorto-coronariens totalement endoscopiques pour les patients qui ne relevaient pas encore d'une évaluation à moyen terme sur la période sur laquelle a porté l'étude a également été déterminée. Seuls 5 patients sur 8 avaient pu avoir la procédure chirurgicale en totalité, et donc un coroscanner post-opératoire, qui avait permis de retrouver à chaque fois le pontage perméable.

Nous avons également voulu évaluer la procédure chirurgicale elle-même, étant réalisée depuis seulement Septembre 2010 par un seul chirurgien au C.H.U. de Bordeaux. Quatre types de procédures opératoires différentes ont été pratiquées : le BHTECAB sans CEC d'assistance, réalisé le plus souvent, dans 55 % des cas, le BHTECAB avec CEC d'assistance, le BHTECAB associé à un autre traitement invasif (ce type de procédure était dans la majorité des cas une procédure hybride) et l'AHTECAB (dans 1 cas). La durée moyenne pour tous les types de procédures opératoires était de 6 heures 47 minutes pour la présence au bloc opératoire, de 4 heures 52 minutes pour l'intervention chirurgicale, de 4 heures 33 minutes pour le prélèvement du greffon artériel et la réalisation du pontage et de 2 heures 11 minutes pour la réalisation du pontage elle-même, ces durées opératoires étant globalement plus courtes dans le cas du BHTECAB sans CEC d'assistance, plus longues mais relativement proches entre elles pour le BHTECAB avec CEC d'assistance et le BHTECAB associé à un autre traitement invasif, et nettement plus longues pour l'AHTECAB. Les courbes de tendance linéaire des courbes d'apprentissage chirurgical des différentes durées opératoires ont permis de mettre en évidence une nette diminution avec la pratique du temps de présence au bloc opératoire (avec un gain de 1 heure 1 minute et 47 secondes), une diminution peu marquée pour les durées de l'intervention chirurgicale et de prélèvement du greffon artériel et de réalisation du pontage (de 5 minutes 37 secondes pour les deux) et une augmentation peu marquée de la durée de réalisation du pontage elle-même (de 5 minutes 37 secondes également).

Il y a eu peu de complications per-opératoires. Une patiente a tout de même eu son BHTECAB sans CEC d'assistance initialement prévu transformé en MIDCAB.

7,5 % des patients ont été repris chirurgicalement en post-opératoire, par sternotomie sous CEC, avec réalisation d'un pontage MID-IVA dans 2 cas (pour thrombose précoce de la

MIG et dissection proximale de la MIG), et pour réaligement de la MIG twistée dans le dernier cas.

Tous les contrôles échocardiographiques post-opératoires systématiques réalisés ont retrouvé à chaque fois une fonction ventriculaire conservée. De même, tous les contrôles scannographiques post-opératoires systématiques réalisés ont retrouvé à chaque fois une perméabilité parfaite du pontage, sauf pour le patient ayant présenté une dissection proximale de la MIG.

La durée moyenne d'hospitalisation en réanimation cardiaque était de 1 jour 15 heures 13 minutes 46 secondes, la durée moyenne d'hospitalisation totale de 11,48 jours, le délai moyen de sortie après l'intervention chirurgicale par TECAB de 9,37 jours et le délai moyen de récupération de l'autonomie de 4,36 jours. Les courbes de tendance linéaire ont été déterminées pour l'évolution de ces durées dans le temps et ont permis de mettre en évidence une diminution assez importante de la durée d'hospitalisation en réanimation cardiaque (de 15 heures 49 minutes 6 secondes), une très importante diminution de la durée d'hospitalisation totale et du délai de sortie après l'intervention chirurgicale par TECAB (respectivement de 6 jours et de 6,01 jours) et une diminution assez importante également du délai de récupération de l'autonomie (de 2,48 jours).

La valeur moyenne de l'IGS II était basse à 21,82, avec un risque de mortalité hospitalière assez faible de 4,58 %, la mortalité post-opératoire hospitalière a d'ailleurs été nulle, ayant permis d'obtenir un rapport mortalité observée/mortalité prédite de 0.

5 % des patients ont eu en post-opératoire pendant l'hospitalisation la réalisation d'une angioplastie non programmée, aucune sur l'IVA. Les autres complications pendant cette même période étaient représentées au niveau cardio-circulatoire par la fibrillation auriculaire (15 % des patients) et la transfusion sanguine (12,5 %), dominées au niveau pulmonaire par l'hypoxémie (22,5 %), ne retrouvaient la survenue que d'une poussée d'insuffisance rénale aiguë (2,5 %) sur insuffisance rénale chronique, au niveau neurologique aucun accident vasculaire cérébral et seulement 2 cas de désorientation temporo-spatiale (5 %), et peu de complications infectieuses (7,5 %). Les complications douloureuses sont survenues de manière assez importante, localisées pour 5,13 % des patients au niveau des points de mise en place des trocarts et pour 17,5 % d'entre eux au niveau d'autres sites anatomiques mais principalement au niveau thoracique.

La majorité des patients est sortie après l'intervention chirurgicale par TECAB directement vers un centre de rééducation (60 %), mais il a été permis à certains de rentrer directement à leur domicile (7,5 %) sans réaliser de rééducation ou de réaliser celle-ci en ambulatoire après avoir regagné leur domicile (12,5 %).

Après sortie d'hospitalisation, est venu se rajouter aux complications post-opératoires un décès, 49 jours après l'intervention chirurgicale par TECAB, sur probable rupture aortique, permettant d'obtenir à partir de là un très bon taux de survie (0,975).

Au cours de cette période, des événements coronariens sont survenus chez 15 % des patients, sans qu'aucun ne remette en cause la perméabilité du pontage MIG-IVA si celle-ci n'avait pas déjà justifié une reprise chirurgicale post-opératoire. D'autres complications sont survenues, principalement des complications pariétales, avec l'apparition d'un écoulement au niveau des points de trocarts (5,13 % des patients) et de lymphorée, inflammations locales et

retards de cicatrisation (7,5 %) principalement au niveau de l'abord fémoral gauche réalisé pour la mise en place de la CEC d'assistance. 60 % des patients atteints de ce type de complication étaient diabétiques, ceux-ci représentant 20 % de tous les patients diabétiques. De nouvelles complications douloureuses sont survenues également de manière assez importante (15 %), et principalement aussi au niveau thoracique. Ces complications douloureuses sont toutes apparues, sauf pour une patiente, chez des patients qui n'en avaient pas encore souffert en post-opératoire.

Vingt patients ont participé à l'étude, ce qui peut paraître relativement faible comme échantillon, mais suffisamment représentatif de la population d'étude qui était les patients opérés consécutivement par TECAB monotronculaire de la MIG sur l'IVA au C.H.U. de Bordeaux depuis le début de la réalisation de cette procédure chirurgicale. Ils ne représentaient que 50 % des patients opérés par celle-ci mais 62,5 % des patients éligibles à une évaluation à moyen terme de leur pontage sur la période sur laquelle a porté l'étude. De plus, parmi les 12 patients n'ayant pas participé à l'étude, les deux tiers (25 % des patients opérés par TECAB) avaient évoqué comme motif une amélioration de leur santé depuis la réalisation de leur pontage, motif associé donc au résultat de celui-ci, ce qui pouvait déjà être perçu comme une traduction subjective de la part de ces patients d'une perméabilité objective attendue des pontages réalisés par TECAB.

Tous les coroscanners des patients ayant participé à l'étude, sauf un, ont été interprétés par le même radiologue, ce qui participe à diminuer la variabilité d'interprétation en fonction de l'opérateur même si celle-ci est déjà relativement réduite pour les examens tomодensitométriques. Un doute quant à la perméabilité complète d'un pontage n'ayant pu être analysé à sa partie moyenne pourrait encore subsister mais la scintigraphie myocardique d'effort réalisée par le patient ayant eu ce pontage, pour une épreuve d'effort maximale, cliniquement et électriquement négative, était négative, et tend à nous rassurer sur la perméabilité totale de ce pontage, et ainsi sur la perméabilité de tous les pontages analysés au coroscanner. La boucle retrouvée à l'examen tomодensitométrique l'a été chez la patiente ayant finalement eu le MIDCAB et traduit une inadéquation par excès de longueur du greffon artériel, particulièrement fréquente dans ce type de technique chirurgicale. Cette même patiente présentait un pontage MIG-IVA grêle, traduisant probablement l'évolution de la maladie athéromateuse à son niveau, le MIDCAB ayant été finalement réalisé devant la petite taille et l'aspect très calcifié de l'IVA distale. Un autre pontage grêle a été retrouvé chez la patiente reprise chirurgicalement pour thrombose précoce de la MIG sur probable mauvais lit d'aval, ce pontage MID-IVA grêle semble encore dans ce cas traduire l'extension de la coronaropathie de la patiente. Le dernier pontage grêle a été retrouvé chez la patiente traitée par AHTECAB, sa scintigraphie myocardique, pour une épreuve d'effort maximale, cliniquement positive et électriquement négative, ayant été négative.

La scintigraphie myocardique d'effort réalisée avant la période sur laquelle a porté l'étude et intégrée à celle-ci car réalisée plus de 3 mois après l'intervention chirurgicale par TECAB permet ainsi pour le patient en question grâce à cet examen d'évaluer la perméabilité à moyen terme son pontage comme nous souhaitons le faire mais minore un peu le délai moyen de réalisation de celui-là après l'intervention chirurgicale par TECAB. Les résultats des scintigraphies myocardiques d'effort pour lesquelles les épreuves d'effort ont été sous-maximales doivent être tout de même pris en compte avec quelques réserves malgré le pourcentage de la FMT assez élevé atteint en moyenne. Ces résultats étaient tous négatifs sauf un. La charge maximale moyenne atteinte était un peu faible (< 6 METS) et suggère une augmentation des risques de décès et d'événements cardiaques majeurs chez ces patients

asymptomatiques pour la plupart (tous sauf un) au moment où ils ont participé à l'étude [54]. Cinq patients avaient une scintigraphie myocardique d'effort positive, le patient pour lequel cette positivité concernait les territoires de l'IVA et de l'artère coronaire droite avait présenté une récurrence d'angor d'effort (seul patient symptomatique lors de sa participation à l'étude) qui avait justifié la réalisation d'une coronarographie qui avait retrouvé le pontage perméable mais un lit d'aval multisténosé qui avait nécessité alors une angioplastie de l'IVA distale, celui pour lequel cette positivité concernait les territoires de l'IVA et de l'artère circonflexe était celui pour qui le pontage avait été implanté sur une bifurcation IVA/artère diagonale avec un excellent flux des 2 vaisseaux, parmi les 3 patients qui présentaient cette positivité uniquement dans le territoire de l'IVA, l'une était celle reprise chirurgicalement pour thrombose précoce de la MIG (avec une hypoperfusion myocardique de stress évoquant une atteinte d'une artère diagonale distale) chez qui avait déjà été mise en évidence une ischémie dans le territoire antérieur lors d'une épreuve d'effort réalisée au cours de l'année qui avait suivi son intervention chirurgicale, une autre celle ayant finalement eu le MIDCAB, le dernier le patient repris chirurgicalement pour dissection proximale de la MIG. Ces résultats positifs semblent, d'une certaine manière, là encore, rendre compte de l'évolution de la maladie athéromateuse au niveau coronaire pour les patients concernés plutôt que d'un défaut de perméabilité du pontage MIG-IVA consécutif à la technique chirurgicale, les territoires coronaires pouvant, de plus, se chevaucher, il n'est pas possible d'associer systématiquement une hypoperfusion myocardique de stress à un territoire. La scintigraphie myocardique d'effort du patient pour qui il avait été choisi de ne pas réaliser le coroscaner était, pour une épreuve d'effort maximale, cliniquement négative et électriquement positive, négative (avec même une amélioration perfusionnelle dans le territoire de l'IVA comparativement à l'examen précédent réalisé plus de 6 mois avant l'intervention chirurgicale par TECAB), ce qui est en faveur de la perméabilité de son pontage.

Tous les patients qui ne relevaient pas encore d'une évaluation à moyen terme de leur pontage et qui avaient pu avoir la procédure chirurgicale en totalité avait également eu un coroscaner post-opératoire qui avait retrouvé dans tous les cas le pontage perméable. Parmi ces patients qui, par rapport à la date de réalisation de leur TECAB, devaient avoir une évaluation à court terme de la perméabilité de leur pontage, il était prévu, pour la 40^{ème} patiente opérée par cette technique, en plus du pontage de l'IVA le pontage de l'artère diagonale, et donc pas un pontage uniquement monotronculaire ce qui pourrait être considéré comme une erreur lors de l'inclusion des patients et modifier certains résultats. Mais comme précisé précédemment déjà, cette patiente n'a pas pu avoir la procédure chirurgicale en totalité et n'a donc pas eu d'évaluation à court terme de son pontage, elle ne participait donc pas aux résultats de cette évaluation et ne pouvait donc les biaiser. Il en est de même pour les contrôles échocardiographiques et scannographiques post-opératoires systématiques qu'elle n'a pas eu.

De la même manière, la 40^{ème} patiente n'ayant pas pu avoir la procédure chirurgicale en totalité, les durées opératoires de son intervention chirurgicale n'ont pas été pris en compte et ne biaisaient donc ni les valeurs moyennes de ces durées ni les courbes d'apprentissage chirurgical et leur courbe de tendance linéaire, mais elle intervenait par contre dans la répartition des patients en fonction des différents types de procédures opératoires et y introduirait alors un biais, majorant légèrement cette répartition pour le BHTECAB sans CEC d'assistance par rapport aux autres procédures opératoires. Même si pour cette patiente n'a été relevé aucune complication, de la même façon, le fait qu'elle été considérée, pour une complication donnée, comme potentiellement concernée par celle-ci minorerait alors

légèrement les résultats obtenus pour cette complication. Il en serait de même pour les taux de reprises chirurgicales per-opératoire et post-opératoires et celui d'extubations précoces.

L'implantation d'un pontage sur une bifurcation IVA/artère diagonale avec un excellent flux des 2 vaisseaux ne remet pas en cause la perméabilité de ce pontage mais met en évidence la difficulté technique qu'il peut exister pour réaliser le bon positionnement du pontage.

Les durées de séjours péri-opératoires et délais de récupération de l'autonomie n'ont pas été retrouvés pour la 40^{ème} patiente, elle n'intervenait donc pas dans le calcul des valeurs moyennes de ces durées ni dans l'évolution de celles-ci et dans leur courbe de tendance linéaire, et ne pouvait donc, là non plus, les biaiser, par contre les valeurs de ces durées non retrouvées, ou non retrouvées avec exactitude pour d'autres patients, même si peu nombreuses dans ce cas pour chaque durée, sauf pour les délais de récupération de l'autonomie, font perdre un peu de précision (ou pas du tout) aux valeurs moyennes des durées de séjours péri-opératoires ainsi qu'à l'évolution de ces durées et à leur courbe de tendance linéaire et beaucoup plus au délai moyen de récupération de l'autonomie et à l'évolution de ce délai et à sa courbe de tendance linéaire.

La valeur moyenne de l'IGS II, que minorerait un peu celle de la 40^{ème} patiente (à 7) tout comme celle des patients ayant eu le TECAB depuis 3 mois ou moins, a été calculée et retrouvée basse, et était alors en faveur d'un risque de mortalité hospitalière assez faible (que minorerait également un peu la prise en compte de la 40^{ème} patiente tout comme celui des patients ayant eu le TECAB depuis 3 mois ou moins), qui n'est cependant déterminable qu'en post-opératoire, les scores de chacune des variables participant à la détermination de l'IGS II étant colligés dans les 24 heures suivant l'admission du patient en réanimation cardiaque. L'EuroSCORE standard, additif, mis au point pour estimer la mortalité péri-opératoire en chirurgie cardiaque [61], plus adapté et utilisable avant l'intervention chirurgicale par TECAB, tout comme l'EuroSCORE logistique [62], et même maintenant sa mise à jour, l'EuroSCORE II, présenté au 25^{ème} congrès annuel de l'EACTS de 2011 [63], auraient pu être préférés à l'IGS II, ce d'autant plus qu'ils pourraient participer à l'estimation du rapport bénéfice-risque préinterventionnel et influencer l'information du patient.

L'absence d'informations retrouvées pour certains patients concernant certaines complications post-opératoires hospitalières pourrait sous-évaluer l'importance de celles-ci, de manière très importante pour l'élévation de la troponine et l'altération de la fonction rénale, de manière plus modérée pour l'inflammation.

La prise en compte de la 40^{ème} patiente dans la répartition des lieux de sortie des patients pourrait majorer légèrement cette répartition pour le lieu de sortie inconnu (puisque cela a été son cas) par rapport aux autres lieux de sortie.

Un seul décès est survenu en post-opératoire après sortie d'hospitalisation, le taux de survie était donc très bon, taux de survie que majorerait très légèrement la 40^{ème} patiente prise en compte pour son calcul.

Les caractéristiques des patients, de par certaines données qui n'ont pu être retrouvées pour certains d'entre eux, pourraient être sous-estimées au niveau de leur importance respective, la prise en compte de la 40^{ème} patiente pouvant déjà les biaiser légèrement en les majorant ou les minorant. Malgré cela, elles sont, pour la plupart, comparables à celles de la

base de données de chirurgie cardiaque EPICARD (EPIdémiologie en chirurgie CARDiaque) de la Société Française de Chirurgie Thoracique et Cardio-Vasculaire (SFCTCV) dans son dixième rapport de 2013, pour ce qui est de la revascularisation coronaire isolée, qui utilise les données des années 2011 et 2012, années pendant lesquelles la majorité des patients de l'étude a été opérée (60 % au moins, contre 20 % au moins en 2011 et 20 % au plus en 2013, année concernée uniquement par les patients ayant eu le TECAB depuis 3 mois ou moins) [64]. Le pourcentage des patients diabétiques de l'étude semblait légèrement supérieur à celui de ceux de la base de données nationale [65] calculé à 31,15 %, alors que celui des patients de l'étude présentant une sténose sévère du tronc de l'artère coronaire gauche était inférieur de plus de la moitié par rapport à celui de ceux de la base de données (30,18 %), à l'inverse de celui des patients de l'étude présentant un antécédent de stent coronaire, largement supérieur à celui de ceux de la base de données (17,88 %) [64]. De cette manière, les résultats que nous avons obtenus sembleraient pouvoir s'appliquer à la population générale française, les écarts obtenus concernant la maladie athéromateuse coronarienne par rapport à la base de données nationale étant certainement en rapport avec la sélection des patients, pour la plupart desquels une indication de revascularisation chirurgicale isolée de l'IVA par TECAB avait été portée.

Les pontages aorto-coronariens totalement endoscopiques réalisés à l'aide du système da Vinci® depuis 2010 au C.H.U. de Bordeaux restent donc perméables, à court terme, et surtout à moyen terme, grâce à l'évaluation objective qui a pu en être faite par le coroscanner et la scintigraphie myocardique d'effort. Les pontages, en faible nombre, qui ont présenté des problèmes de perméabilité ont tous été dépistés en post-opératoire précoce et justifié une reprise chirurgicale pour laquelle le pontage qui en a résulté est resté à chaque fois perméable. Peu de patients n'ont pu avoir la procédure chirurgicale en totalité du fait d'un défaut de réalisation technique de celle-ci. Les résultats positifs de la scintigraphie myocardique d'effort sembleraient rendre compte d'une évolution de la maladie athéromateuse coronarienne pour les patients concernés, d'autant plus que la charge maximale moyenne atteinte était un peu faible.

L'état de santé physique et mentale des patients après l'intervention chirurgicale par TECAB mesuré par l'autoquestionnaire SF-36 est globalement bon, ils sont d'ailleurs également globalement satisfaits de cette intervention chirurgicale, les motifs de satisfaction retrouvés au cours de l'entretien non-directif soulignant en majorité les avantages potentiels de cette technique chirurgicale par rapport à la chirurgie conventionnelle, les motifs d'insatisfaction restant plus variés, survenus consécutivement à l'intervention chirurgicale par TECAB mais pas toujours en rapport direct avec elle, l'apparition de douleurs semblant cependant être un motif récurrent d'insatisfaction.

L'évaluation de la procédure chirurgicale a mis en évidence la réalisation de 4 types de procédures opératoires différentes depuis Septembre 2010, dont le BHTECAB sans CEC d'assistance qui a été le plus réalisé. C'est la procédure opératoire pour laquelle les valeurs moyennes des durées opératoires étaient les plus petites, en rapport certainement en partie avec l'apprentissage plus important de celle-ci. Les courbes de tendance linéaire des courbes d'apprentissage chirurgical des différentes durées opératoires ont mis en évidence une nette diminution avec la pratique du temps de présence au bloc opératoire, alors que les durées de l'intervention chirurgicale et de prélèvement du greffon artériel et de réalisation du pontage étaient relativement stables, tout comme la durée de réalisation du pontage elle-même. Ces résultats montrent que l'acquisition de cette nouvelle technique chirurgicale concerne à la fois le chirurgien mais également toute l'équipe opératoire et que c'est surtout cette dernière, avec la pratique, qui est amenée à progresser dans l'acquisition d'automatismes, à la fois pour

l'installation du patient et pour la maîtrise d'un nouveau système chirurgical, alors que pour le chirurgien, celui-ci ayant déjà l'expérience pour les phases de l'intervention chirurgicale ne dépendant essentiellement que de lui, leurs grands principes ne différant que peu de ceux de la chirurgie conventionnelle, il n'y a plus d'amélioration importante en terme d'habileté technique à attendre, celle-ci étant un acquis de sa formation initiale (amélioration qui pourrait, au contraire, se manifester par la légère augmentation de la durée de réalisation du pontage, dans un souci de perfectionnement de réalisation de l'anastomose distale).

La seule complication per-opératoire était la nécessité de transfusion sanguine, qui a concerné 10 % des patients.

Les courbes de tendance linéaire de l'évolution des durées de séjours péri-opératoires et des délais de récupération de l'autonomie dans le temps ont mis en évidence une diminution assez à très importante de ces durées. Ces résultats s'expliquent par l'amélioration au cours du temps de la maîtrise, par les équipes soignantes du bloc opératoire, de réanimation cardiaque et d'hospitalisation du service de Chirurgie Cardiovasculaire, des spécificités du cheminement hospitalier des patients opérés par TECAB en rapport avec l'allègement de l'invasivité que représente la procédure chirurgicale et donc de ses suites opératoires en comparaison avec la chirurgie conventionnelle, et par l'appréciation par ces équipes de la récupération effective des patients.

Le risque de mortalité hospitalière déterminé grâce à la valeur moyenne de l'IGS II est assez faible, la mortalité post-opératoire hospitalière a été nulle, le rapport mortalité observée/mortalité prédite était donc de 0.

Les complications post-opératoires hospitalières sont représentées par la réalisation d'angioplasties non programmées (5 % des patients) ne concernant jamais l'IVA, au niveau cardio-circulatoire par la fibrillation auriculaire (15 %) et la transfusion sanguine (12,5 %), au niveau pulmonaire par l'hypoxémie (22,5 %), l'altération de la fonction rénale peu fréquente (2,5 %) tout comme les complications neurologiques, avec seulement la survenue de désorientations temporo-spatiales (5 %), et les complications infectieuses (7,5 %). Les complications douloureuses restent une part non négligeable de ces complications, localisées au niveau des points de mise en place des trocarts pour 5,13 % des patients et au niveau d'autres sites anatomiques principalement thoraciques pour 17,5 % d'entre eux.

La majorité des patients est sortie après l'intervention chirurgicale par TECAB directement vers un centre de rééducation (60 %), mais ces patients auraient pu être moins nombreux à avoir ce mode de sortie si l'on tient compte du délai moyen de récupération de l'autonomie, même s'il n'est pas très précis, qui est plutôt court, d'autant plus qu'aucun problème majeur en rapport avec la récupération après sortie d'hospitalisation n'a été signalé pour les patients rentrés directement à leur domicile (7,5 %) sans réaliser de rééducation ou ayant réalisé celle-ci en ambulatoire après avoir regagné leur domicile (12,5 %). Là encore, cela peut s'expliquer par l'absence d'habitude de l'équipe soignante d'hospitalisation du service de Chirurgie Cardiovasculaire à la simplification des suites opératoires que produit cette nouvelle technique chirurgicale et son absence d'adaptation à cette simplification.

La survie globale est très bonne (taux de survie de 0,975), un seul décès est survenu 49 jours après l'intervention chirurgicale par TECAB, sans rapport direct avec elle.

Après sortie d'hospitalisation, aucun événement coronarien survenu chez 15 % des patients n'a remis en cause la perméabilité du pontage MIG-IVA si celle-ci n'avait pas déjà justifié une reprise chirurgicale post-opératoire. Au cours de cette période, parmi les autres complications survenues, nous avons retrouvé principalement des complications pariétales, avec l'apparition d'un écoulement au niveau des points de trocars (5,13 % des patients) et de lymphorée, inflammations locales et retards de cicatrisation (7,5 %) principalement au niveau de l'abord fémoral gauche réalisé pour la mise en place de la CEC d'assistance. Ces complications ont concerné dans 60 % des cas des patients diabétiques, ceux-ci représentant 20 % de tous les patients diabétiques. De nouvelles complications douloureuses sont également survenues de manière non négligeable (15 %) principalement aussi au niveau thoracique.

Notre taux de perméabilité à moyen terme des pontages aorto-coronariens totalement endoscopiques est de 100 %, à 451,95 jours en moyenne après l'intervention chirurgicale, identique à celui retrouvé par Gao et al. lors de contrôles post-opératoires de suivie par coroscanner à 3 mois, 6 mois et 12 mois, dans le cadre de son étude qui décrivait l'activité de réalisation de TECAB de son service en 2011 [43]. Ce taux est donc meilleur que celui de Folliguet et al. de 92 % en 2010 qui évaluait à 3 mois au minimum des patients traités par simple ou double pontage par MIDCAB ou TECAB [66], et de Currie et al. en 2012, qui était de 92,7 % pour tout type de greffon utilisé, et de 93,4 % en cas d'utilisation de l'artère mammaire interne gauche, mais, même si elle avait un taux de patients éligibles au contrôle de la perméabilité de leur pontage proche du nôtre (68,3 %), elle effectuait également ce contrôle chez des patients ayant eu un MIDCAB ou un TECAB, à 8 ans \pm 16,3 mois, et avait exclu tous les patients ayant eu une conversion chirurgicale [67]. Notre taux est également supérieur à celui de Srivastava et al. qui, également en 2012, pour 146 patients sur 164 ayant eu consécutivement un BHTECAB en évitant une conversion per-opératoire, obtenait dans son étude rétrospective un taux de perméabilité à 6 mois de 98,1 % [68]. Il reste inclus dans l'intervalle de 92-100 % de perméabilité retrouvé au cours du suivie de patients après leur sortie d'hospitalisation par Acharya et al. dans sa revue de la littérature de 2012 concernant uniquement les interventions chirurgicales par TECAB [69]. Ce résultat est comparable à celui obtenu par Ruel et al. en 2014 sur l'évaluation de pontages réalisés par MIDCAB à 6 mois avec 92 % de perméabilité quel que soit le greffon utilisé et 100 % de perméabilité pour l'artère mammaire interne gauche seulement [70]. Il est également comparable à ceux de Puskas et al. en 2011 qui retrouvait une perméabilité à 1 an de la réalisation de pontages artériels sur l'IVA à 97,2 % par OPCAB et à 98,7 % par pontage aorto-coronarien avec CEC (alors qu'il obtenait des résultats à 7,5 ans en moyenne à 80,0 % et 85,2 % respectivement, sans qu'il n'y ait de différence significative entre la perméabilité des pontages réalisés par ces 2 types de pontages aorto-coronariens conventionnels dans tous les cas) [71].

La réalisation de scintigraphies myocardiques d'effort nous a permis, comme à Currie et al. [67], d'avoir une évaluation de la fonctionnalité des pontages et de nous rassurer quant à la perméabilité effective de certains d'entre eux lorsque le coroscanner n'avait pu le faire complètement. Certains de ces examens se sont cependant révélés positifs (25 % des patients) malgré la perméabilité confirmée des pontages concernés, ceci traduisant, comme indiqué précédemment, l'évolution de la maladie athéromateuse au niveau coronaire pour les patients en question.

L'état de santé physique et l'état de santé mentale des patients mesurés respectivement par le score agrégé de santé physique et le score agrégé de santé mentale de l'autoquestionnaire SF-36 sont globalement bons, mais les résultats de l'autoquestionnaire

SF-36 que nous avons retrouvés, même si proches, restent inférieurs à ceux de Currie et al., qui avait même mis en évidence une supériorité significative des siens ou une équivalence de ceux-ci par rapport aux résultats du questionnaire de qualité de vie administré à des patients ayant participé à l'étude SYNTAX [67]. Cette obtention de résultats légèrement meilleurs peut s'expliquer par une évaluation faite plus à distance de l'intervention chirurgicale que dans notre étude mais surtout par l'exclusion de tous les patients ayant eu une conversion chirurgicale.

La satisfaction exprimée en majorité par les patients de l'étude par rapport à leur intervention chirurgicale par TECAB fait écho aux résultats de Krzych et al. en 2012 pour lesquels il retrouvait, après entretien non-directif, 38,6 % de patients qui rapportaient une amélioration marquée dans leur qualité de vie après TECAB par rapport à la période pré-opératoire, 37,2 % une amélioration, aucune changement pour 18,8 % et une altération pour 5,4 % [72].

Notre taux de perméabilité à court terme des pontages aorto-coronariens totalement endoscopiques est de 100 %, à 4,2 jours en moyenne après l'intervention chirurgicale, dans le cadre de l'étude, mais diminue à 91,89 % si l'on considère la perméabilité post-opératoire immédiate pour tous les patients ayant eu la procédure chirurgicale en totalité, ce taux reste alors respectivement identique, ou inférieur mais proche, à celui de Gao et al. [43], nous pouvons faire pratiquement la même remarque par rapport au taux de perméabilité post-opératoire immédiate de Srivastava et al. de 99,5 % [68]. De la même manière, selon les patients considérés, notre taux est inclus dans l'intervalle de 93-100 % de perméabilité retrouvé avant la sortie d'hospitalisation de patients par Acharya et al. uniquement après des interventions chirurgicales par TECAB, ou en est légèrement exclus par infériorité [69]. Dans une autre revue de la littérature concernant les interventions chirurgicales par TECAB, Seco et al. retrouvait en 2013 un taux de perméabilité post-opératoire à court terme de 98,3 % pour les pontages réalisés par BHTECAB et de 96,4 % pour les pontages réalisés par AHTECAB [73], auxquels sont également comparables nos résultats. Nous pouvons faire le même commentaire par rapport au résultat de Halkos et al. en 2014 qui retrouvait un taux de perméabilité de 95,0 % avant sortie d'hospitalisation pour des patients traités par pontage de la MIG sur l'IVA par MIDCAB [74]. Par rapport au pontage aorto-coronarien conventionnel, Puskas et al. retrouvait une perméabilité post-opératoire intrahospitalière de pontages artériels sur l'IVA réalisés par OPCAB et par pontage aorto-coronarien avec CEC à 100,0 % dans les 2 cas [71], de la même façon, notre taux est identique, ou inférieur mais proche, à celui-ci, selon que l'on considère respectivement les patients éligibles à une évaluation à court terme de leur pontage dans le cadre de l'étude, ou tous les patients ayant eu la procédure chirurgicale en totalité. La diminution de notre taux peut s'expliquer par l'apprentissage de la technique chirurgicale par le chirurgien, les pontages non perméables concernant essentiellement la première moitié des patients opérée avec celle-ci.

Nos durées opératoires moyennes pour tous les types de procédures opératoires sont plus importantes que celles de Gao et al. notamment pour la durée de réalisation du pontage, ce que l'on peut essentiellement expliquer par le fait que nous ne définissons certainement pas de la même manière les différentes durées opératoires, et qu'il utilise des U-CLIP® (Medtronic, Inc., Minneapolis, Minnesota, Etats-Unis) pour la réalisation de l'anastomose distale [43], ce qui lui permet de gagner du temps sur cette phase de l'intervention chirurgicale, et donc globalement de réaliser l'intervention chirurgicale plus rapidement. En ne tenant pas compte de la durée médiane de réalisation de l'angiographie per-opératoire de 22 minutes dans l'étude de Wiedemann et al. de 2012, si notre durée moyenne de

l'intervention chirurgicale par AHTECAB, n'en ayant réalisé qu'une seule, reste très élevée par rapport à la sienne, notre durée moyenne de l'intervention chirurgicale par BHTECAB sans et avec CEC d'assistance est comparable à la sienne et semble même plus courte, il en est de même pour notre durée moyenne de l'intervention chirurgicale pour tous les types de procédures opératoires par rapport à la durée opératoire médiane de toute sa cohorte de 322 minutes [75]. Notre durée moyenne de l'intervention chirurgicale pour tous les types de procédures opératoires est également comparable à la durée opératoire médiane de Bonaros et al. de 305 minutes [50]. Notre durée moyenne de réalisation du pontage est, par contre, encore une fois plus importante que celles retrouvées par Schachner et al. en 2009 pour un chirurgien expérimenté et 2 chirurgiens se formant à la réalisation du TECAB, ce que l'on peut de nouveau expliquer par une différence au niveau de la définition de la durée de réalisation du pontage entre les 2 travaux [76]. En revanche, nos durées opératoires moyennes pour tous les types de procédures opératoires sont en accord, ou supérieur mais proche, avec les intervalles de durée de Acharya et al. (durée opératoire autour de 3-5 heures par exemple) [69].

Nos courbes d'apprentissage chirurgical sont globalement en concordance avec celles de la littérature, le temps de présence au bloc opératoire diminue avec la pratique de façon importante, voire significative, alors que les autres durées opératoires présentent une décroissance moins marquée [43, 66, 77]. On ne retrouve par contre pas, comme dans notre étude, d'augmentation de la durée de réalisation du pontage, celle-ci pourrait s'expliquer, comme suggéré précédemment, par l'utilisation du temps opératoire global gagné pour le perfectionnement de la réalisation de l'anastomose distale, mais aussi par le fait que la patiente traitée par AHTECAB et la majorité des patients traités par BHTECAB avec CEC d'assistance et associé à un autre traitement invasif, procédures opératoires pour lesquelles les durées moyennes de réalisation du pontage sont toutes plus élevées que pour le BHTECAB sans CEC d'assistance, avec notamment pour l'AHTECAB une durée moyenne de réalisation du pontage qui représente une part importante de son temps moyen de présence au bloc opératoire (plus de 50 % de ce temps), font partie de la deuxième moitié des patients opérés par TECAB. De plus, même si de nombreux auteurs évoquent la nécessité d'une courbe d'apprentissage importante de façon à pouvoir maîtriser la technique chirurgicale [69], la nôtre est courte, d'environ 25 patients, n'ayant plus à partir de ce moment-là de conversion chirurgicale. Nous pouvons l'expliquer par l'importante expérience accumulée de l'unique chirurgien ayant réalisé les interventions chirurgicales par TECAB en chirurgie conventionnelle, leurs grands principes ne différant que peu.

La seule complication per-opératoire de notre étude a été la nécessité de transfusion sanguine, qui est également survenue en post-opératoire pendant l'hospitalisation. Cette complication ayant alors concerné au total 22,5 % des patients reste en fréquence plus importante par rapport à la série de Folliguet et al. (dans laquelle elle ne concerne seulement que 7,1 % des patients) [66], plus importante mais proche par rapport à l'étude de Gao et al. (dans laquelle elle concerne 17 % des patients) [43], mais plus basse par rapport au dixième rapport de la SFCTCV dans lequel, pour la revascularisation coronaire isolée, la transfusion sanguine concerne en per-opératoire et post-opératoire entre 2011 et 2012 en moyenne 31,99 % des patients [64].

Notre taux de conversion chirurgicale per-opératoire est de 2,5 % et, s'il est supérieur mais proche de celui de Srivastava et al. de 0 % [68], il est également proche mais inférieur à celui de Gao et al. de 3,33 % [43], et inférieur aussi par rapport à ceux retrouvés par Folliguet et al. de 16 % pour tous ses patients et de 28,12 % pour les patients traités par TECAB [66], Wiedemann et al. de 14 % [75], Bonatti et al. de 14,2 % [29], Bonaros et al. de 13 % [50], et

Seco et al. de 5,6 % pour les BHTECAB et de 15,0 % pour les AHTECAB [73], il reste inclus dans l'intervalle de 0-24 % retrouvé par Acharya et al. [69]. Notre taux de conversion chirurgicale post-opératoire est de 7,5 %, élevé par rapport à celui de Gao et al. qui est nul [43], de Srivastava et al. de 2,4 % [68], et de Seco et al. de 2,6 % (moyenne pondérée) pour les BHTECAB et de 2,3 % (moyenne pondérée) pour les AHTECAB à court terme (avec un taux d'exemption de reprise chirurgicale en post-opératoire de 87,8 % en moyenne pondérée pour les 2 types de procédures opératoires sur une période de moyen à long terme) [73], encore supérieur mais proche de celui de Folliguet et al. de 7 % [66], il reste également inclus dans l'intervalle de 0-12,1 % retrouvé par Acharya et al. [69].

La durée moyenne d'hospitalisation en réanimation cardiaque dans la littérature est relativement hétérogène, celle que nous avons retrouvée dans notre étude, si elle est supérieure aux résultats de Wiedemann et al., de Schachner et al. (temps médian de 20 heures pour tous les deux) [75, 76] et de Bonaros et al. (temps médian de 23 heures) [50], elle reste comparable à celle de Gao et al. de $1,5 \pm 1,4$ jour [43], et supérieure à celle de Folliguet et al. de 52 ± 23 heures [66]. Par contre, notre durée moyenne d'hospitalisation totale, qui dépend en grande partie du délai moyen de sortie après l'intervention chirurgicale par TECAB, reste élevée par rapport à celles, globalement concordantes, retrouvées dans la littérature, à $3,8 \pm 1,1$ jours pour Currie et al. [67], à $5,0 \pm 1,5$ jours pour Gao et al. [43], à 6 jours pour Wiedemann et al. [75], Bonatti et al. [29] et Bonaros et al. [50], et à $7,1 \pm 3,5$ jours pour Folliguet et al. [66]. Dans sa revue de la littérature, Seco et al. retrouvait également des durées moyennes d'hospitalisation toutes plus courtes que la nôtre [73]. Cette différence que nous obtenons peut s'expliquer par le manque d'habitude de l'équipe soignante d'hospitalisation du service de Chirurgie Cardiovasculaire à la simplification des suites opératoires qu'engendre la chirurgie par TECAB mais aussi par la tradition qu'il existe en France de garder hospitalisés les patients autour d'une semaine avant de les laisser sortir. Mais cette durée moyenne d'hospitalisation totale, ainsi que les autres durées mesurées, semblent avoir et devraient encore diminuer avec la pratique, si l'on se réfère à leur courbe de tendance linéaire respective, avec la prise en considération grandissante par les différentes équipes soignantes des spécificités de la chirurgie par TECAB, l'appréciation par ces équipes de la récupération effective des patients, et la lutte contre le dogme de l'hospitalisation prolongée lorsque celle-ci n'est pas, ou plus, nécessaire.

Notre taux de mortalité post-opératoire hospitalière est nul, il est identique à ceux retrouvés par Schachner et al. [76], Acharya et al. dans la majorité des études examinées (même s'il a atteint 2,1 % dans une grande série de 228 patients) [69], et Lee et al. dans sa revue de la littérature de 2012 de 0 % pour l'AHTECAB mais inférieur à celui de 1,0 % pour le BHTECAB dans cette même revue de la littérature [78]. De la même manière, si notre taux reste proche, il est également inférieur à celui de Srivastava et al. de 0,6 % [68], de Wiedemann et al. également de 0,6 % [75], de Bonatti et al. de 0,7 %, qui retrouvait un rapport mortalité observée/mortalité attendue prédite par l'EuroSCORE de 0,35, bon mais supérieur au nôtre qui est de 0 (la mortalité prédite l'étant néanmoins dans notre étude par l'IGS II) [29], de Bonaros et al. de 1 % [50], de Seco et al. de 1,2 % (moyenne pondérée) pour les BHTECAB et de 0,4 % (moyenne pondérée) pour les AHTECAB [73], de la SFCTCV dans son dixième rapport de 1,50 % en moyenne entre 2011 et 2012 [64], et de Folliguet et al. de 1,7 % [66].

Notre taux de survie de 0,975 est très bon, comparable aux résultats présentés dans le dixième rapport de la SFCTCV (avec 1,91 % de décès datés, voire 1,62 % de décès à 30 jours en moyenne entre 2011 et 2012) [64] et à ceux de Folliguet et al. (avec 5,3 % de décès à 9

mois de l'intervention chirurgicale) [66]. Il est également comparable, tout en étant un peu meilleur, à celui de Bonatti et al. de 0,967 à 12 mois et de 0,950 à 24 mois [29], de Bonatti et al. de 0,958 après simple pontage par TECAB et de 0,939 après double pontage par TECAB à 5 ans [79], et de Seco et al. de 0,945 (moyenne pondérée) [73].

Les complications post-opératoires que nous avons retrouvées restent en fréquence globalement comparables, même si parfois hétérogènes, par rapport aux données de la littérature. Notre taux de fibrillation auriculaire est identique à celui de Bonaros et al. [50] mais est plus élevé que celui de Srivastava et al. de 7,9 % [68] ou encore que celui de Seco et al. de 10,7 % (moyenne pondérée) pour les BHTECAB et de 5,1 % (moyenne pondérée) pour les AHTECAB [73]. Nous avons retrouvé une élévation de la troponine chez 7,5 % des patients, taux plus élevé par rapport à celui de Gao et al., la troponine était toujours restée dans son étude dans les limites de la normale [43]. Notre taux d'épanchement pleural total (15 %) est également supérieur à celui de Folliguet et al. de 3 % [66]. Notre taux d'insuffisance rénale aiguë est bas, restant de l'ordre de certains retrouvés dans la littérature comme pour Srivastava et al. qui publie un taux de 2,4 % [68], mais encore un peu élevé par rapport à d'autres comme pour Bonaros et al. qui retrouve un taux de 1,6 % [50], ou pour Lee et al. avec un taux de 0,5 % pour l'AHTECAB et de 1,6 % pour le BHTECAB [78], notre taux est meilleur que celui de Seco et al. de 4,4 % (moyenne pondérée) pour les BHTECAB mais encore un peu moins bon lorsqu'on le compare à celui de 1,2 % (moyenne pondérée) du même auteur pour les AHTECAB [73]. Le seul patient de notre étude qui a présenté une poussée d'insuffisance rénale aiguë a dû être traité par épuration extra-rénale par hémodiafiltration, nous avons donc obtenu un taux de dialyse post-opératoire de 2,5 % qui reste également comparable à ceux de la littérature tout en étant légèrement supérieur, comme à celui de 1,5 % de Bonatti et al. [29], de 1,28 % en moyenne entre 2011 et 2012 du dixième rapport de la SFCTCV [64], ou encore de 1 % de Wiedemann et al. [75]. La littérature rapporte des taux de complications infectieuses bas, essentiellement des infections pulmonaires comme pour Folliguet et al. à 3 % [66] ou encore Wiedemann et al. à 3 % également, qui retrouve aussi un taux de sepsis à 0,3 %, soit au total un taux de complications infectieuses à 3,3 % [75], si le nôtre est peu élevé, il reste tout de même supérieur à ceux-ci. Nous avons retrouvé des taux de complications pariétales peu élevés, qui concernaient en majorité des patients diabétiques, et des taux de complications douloureuses essentiellement au niveau thoracique qui l'étaient plus, que ne mentionne pas la littérature. En revanche, notre série est indemne d'autres complications telles que la survenue d'un infarctus du myocarde (globalement de faible fréquence, de 0,6 % pour Srivastava et al. [68], de 0,8 % en moyenne pondérée pour les BHTECAB et de 1,8 % en moyenne pondérée pour les AHTECAB pour Seco et al. [73], de 1 % pour Folliguet et al. [66], de 2,5 % pour Wiedemann et al. [75], et de 3 % pour Bonaros et al. [50]), la réintervention pour saignement (de fréquence assez variable mais restant plutôt faible, de 1,68 % en moyenne entre 2011 et 2012 pour le dixième rapport de la SFCTCV [64], de 1,72 % pour Gao et al. [43], de 2,4 % pour Srivastava et al. [68], de 2,6 % en moyenne pondérée pour les BHTECAB et de 5,8 % en moyenne pondérée pour les AHTECAB pour Seco et al. [73], de 3 % pour Folliguet et al. [66], de 6 % pour Bonaros et al. [50], de 6,8 % pour l'AHTECAB et de 2,2 % pour le BHTECAB pour Lee et al. [78], de 7,1 % pour Bonatti et al. [29], de 1-15 % selon Acharya et al. [69]), la survenue d'un syndrome post-cardiotomie (de faible fréquence pour Folliguet et al. à 1 % [66]), d'une insuffisance respiratoire (Srivastava et al. retrouvant un taux bas de 4,88 % [68]), d'un AVC (également de faible fréquence, de 0,6 % pour Srivastava et al. [68], de 0,7 % en moyenne pondérée pour les BHTECAB et de 0,8 % en moyenne pondérée pour les AHTECAB pour Seco et al. [73], de 0,73 % en moyenne entre 2011 et 2012 pour le dixième rapport de la SFCTCV [64], de 1,1 % pour l'AHTECAB et de 0,58 % pour le BHTECAB pour Lee et al. [78], de 1,7 % pour

Bonatti et al. [29], de 1,8 % pour Bonaros et al. [50], et de 2 % pour Wiedemann et al. [75], ou d'un AIT, de taux également très bas, de 0,3 % pour Wiedemann et al. [75], et de 0,4 % pour Bonaros et al. [50]) ou encore d'une infection profonde en regard d'une cicatrice (de taux bas, de 0,3 % pour Wiedemann et al. [75], de 0,5 % pour Bonatti et al. [29], de 1,0 % pour Bonaros et al. [50], et de 1,36 % en moyenne entre 2011 et 2012 pour le dixième rapport de la SFCTCV [64]), signalées par de nombreux auteurs. Ces quelques divergences pourraient également s'expliquer par la sélection des patients qui a été faite, avec pour la majorité d'entre eux une maladie athéromateuse peu évoluée qui, à défaut de faciliter la réduction quantitative des complications survenant, limite la survenue des complications qualitativement les plus lourdes.

Devant ces résultats très encourageants à court terme et à moyen terme de la chirurgie par TECAB au C.H.U. de Bordeaux, nous pouvons être enthousiastes et envisager la pérennité de ces résultats dans le temps, que nous devrions être amenés à rechercher dans quelques années au moyen d'une nouvelle étude descriptive prospective, à long terme cette fois-ci. Nous pourrions déjà tenter de préciser dans le détail les différents déterminants de la survenue des complications post-opératoires. Il paraît également important d'évaluer entre elles les différentes procédures opératoires de TECAB de façon, peut-être, à privilégier de manière générale la réalisation de celle qui présenterait le meilleur rapport bénéfice-risque, ou la plus adaptée en fonction du patient. Nous pourrions aussi essayer déterminer la valeur prédictive du coroscaner à distance de la chirurgie, tout comme la valeur pronostique de l'ischémie résiduelle retrouvée à la scintigraphie myocardique d'effort. Mais surtout, il semble indispensable de mettre au point un protocole d'étude visant à comparer la chirurgie conventionnelle de pontages, de pratique éprouvée dans notre centre, à la chirurgie de pontages totalement endoscopiques, de pratique récente mais dont les résultats tellement prometteurs ne peuvent que nous inciter à attendre au moins une équivalence des résultats et nous permettre de donner alors une assise scientifiquement démontrée au succès et à la sécurité de cette technique chirurgicale au C.H.U. de Bordeaux (à l'aide, par exemple, de la scintigraphie myocardique d'effort indépendamment du coroscaner).

Cependant, il faut continuer à développer la chirurgie par TECAB dans notre centre. Nous le savons, la chirurgie de revascularisation coronaire concerne maintenant peu les lésions monotronculaires, les patients adressés en chirurgie cardiaque sont pour la plupart porteurs de pathologies pluritronculaires complexes. Pour que la chirurgie par TECAB ne reste pas une activité en volume minoritaire, voire ne disparaisse, nous devons étendre nos indications de revascularisation à des situations cliniques plus complexes. C'est d'ailleurs ce qui a déjà été entrepris, avec, bien évidemment, la poursuite de la réalisation de pontages monotronculaires après la fin de la période sur laquelle a porté l'étude, qui a à la fin Mars 2014 permis d'obtenir 18 pontages perméables, mais surtout la réalisation de 2 doubles pontages de l'IVA et de l'artère diagonale, dont le premier de ceux-ci a été réalisé chez la 40^{ème} patiente de l'étude 5 mois environ après la première tentative, toutes les interventions chirurgicales pratiquées ayant ainsi été couronnées de succès. Il faudra cependant toujours s'assurer de continuer de respecter au mieux les contre-indications, ce qui a certainement eu un rôle important dans les résultats que nous avons obtenus. Mais il faut aussi améliorer la technique chirurgicale elle-même, ce qui pourrait nous permettre de diminuer encore les durées opératoires, en utilisant par exemple pour la réalisation des anastomoses des U-CLIP[®], ou encore le dispositif anastomotique C-Port[®] Flex-A[®] (Cardica[®], Inc., Redwood City, Californie, Etats-Unis) permettant la réalisation d'anastomoses automatiques [80], avec lequel Balkhy et al. obtient d'excellents résultats à court et moyen termes pour la réalisation de pontages simples et multiples par BHTECAB, procédure qu'il considère alors sûre et

reproductible [81]. La réalisation de procédures hybrides, de façon plus régulière que nous le faisons déjà, est une autre étape à atteindre dans le traitement de la maladie athéromateuse coronarienne complexe, qui nous permettra de proposer à nos patients de nouvelles options thérapeutiques dont les résultats semblent, comme le montre Bonatti et al., tout à fait prometteurs [82]. Cette évolution devra certainement s'accompagner de la création d'une salle hybride dédiée à l'Hôpital Cardiologique du Haut-Lévêque, de façon à faciliter la procédure. La décroissance de la durée des séjours péri-opératoires est à poursuivre. Les lieux de sortie devront, et pourront être adaptés à la récupération et au souhait des patients, d'abord dans un souci d'adaptation optimale du soin aux situations cliniques, puis pour favoriser l'optimisation des dépenses de santé. Nous pourrions également envisager d'utiliser dans l'avenir la scintigraphie myocardique d'effort comme examen complémentaire de suivi à moyen terme des patients asymptomatiques traités par TECAB, dans le but de dépister une éventuelle évolution de la maladie athéromateuse au niveau coronaire, en complément du coroscaner lorsque celui-ci serait équivoque, ou même d'emblée compte tenu de l'aspect fonctionnel qu'elle apporte et de sa valeur prédictive de décès et d'événements cardiaques majeurs. Mais surtout, les patients semblent globalement satisfaits de cette technique chirurgicale, et de ce fait semblent lui faire confiance, nous avons donc obtenu le plus important pour ce nouveau traitement, l'adhésion des patients, et nous devons chercher à améliorer encore les motifs de satisfaction de ceux-ci, ce qui devra certainement passer par la diminution en fréquence de l'apparition de douleurs post-opératoires, en améliorant la prise en charge antalgique médicamenteuse, en perfectionnant encore la réalisation des procédures opératoires, mais peut-être aussi en préparant mieux les patients à ces complications avant l'intervention chirurgicale, sur le plan physique mais également sur le plan mental, par une meilleure information sur leur risque de survenue, facilitant ainsi une meilleure prise de conscience de celui-ci. Plus de patients devraient pouvoir dire : « Je souhaiterais avoir une autre chirurgie par TECAB si cela devenait nécessaire ».

Nous pouvons nous permettre de penser que cette technique chirurgicale, en s'améliorant et en confirmant les bons résultats que nous avons obtenus, devrait pouvoir bénéficier d'une prise en considération importante dans l'organisation du système de soins, notamment grâce au nouveau système chirurgical da Vinci[®] Xi[™], commercialisé aux Etats-Unis depuis le 1^{er} Avril 2014, qui propose des améliorations technologiques significatives, ce qui passera nécessairement par l'information du grand public, il deviendrait alors normal que plus de gens disent : « Je souhaiterais avoir une chirurgie par TECAB si un jour j'avais une coronaropathie qui justifierait une intervention chirurgicale ».

A court terme, il paraît important de mettre en évidence les déterminants de la survenue des complications post-opératoires et de déterminer quelle procédure de TECAB serait la meilleure, à privilégier de façon générale. Mais il faut aussi poursuivre le développement de la chirurgie par TECAB au C.H.U. de Bordeaux en y élargissant ses indications de revascularisation, en améliorant la technique chirurgicale elle-même et en banalisant la réalisation de procédures hybrides. Nous devons également diminuer la survenue des douleurs post-opératoires.

Ainsi, les pontages aorto-coronariens totalement endoscopiques réalisés au C.H.U. de Bordeaux sont perméables à moyen terme. Nos durées opératoires moyennes semblent comparables à celles de la littérature, tout comme nos courbes d'apprentissage chirurgical, celui-ci ayant cependant été court. Nos taux de conversion chirurgicale per-opératoire et post-opératoire semblent également concordants avec ceux déjà retrouvés par d'autres équipes, notre taux de survie est très bon. Nous devons poursuivre le développement de la chirurgie

par TECAB en améliorant la pratique de celle-ci et en tentant notamment de faire diminuer les taux de complications douloureuses post-opératoires encore trop importants chez des patients globalement satisfaits de cette technique chirurgicale.

VI-CONCLUSION.

VI-CONCLUSION.

Ainsi, après avoir apporté les éléments de soubassement nécessaires à une meilleure compréhension de notre travail, les pontages aorto-coronariens totalement endoscopiques réalisés au C.H.U. de Bordeaux sont perméables à moyen terme, ce qui est un argument fort en faveur de l'efficacité de la technique chirurgicale. Mais de l'analyse de la pratique de la chirurgie par TECAB dans notre centre semblent ressortir d'autres enseignements. L'état de santé physique et mentale des patients après la chirurgie est bon, ces patients étant globalement satisfaits de la thérapeutique qui leur a été proposée. Lorsque l'on regarde les différentes caractéristiques de la procédure elle-même, il semble également que beaucoup d'entre elles, comme les durées opératoires moyennes, les courbes d'apprentissage chirurgical, les taux de conversion chirurgicale per-opératoire et post-opératoire ou encore le taux de survie, soient superposables à celles de la littérature, ce qui plaide en faveur de la reproductibilité et de la sécurité de la technique chirurgicale.

Cependant, il reste encore quelques retards à rattraper et quelques écueils à corriger, certainement en partie dus à notre relative jeune expérience dans la chirurgie par TECAB, mais qui semble néanmoins prometteuse.

Il ne faut pas attendre et en rester là, les résultats très encourageants que nous avons obtenus doivent en effet nous pousser à les parfaire, en améliorant nos durées de séjours péri-opératoires par exemple, ou en diminuant le plus possible nos taux de complications douloureuses post-opératoires encore trop élevés surtout, et nous inciter à développer la chirurgie par TECAB au C.H.U. de Bordeaux. Ceci passera notamment par l'élargissement de ses indications de revascularisation en respectant toujours les contre-indications, l'amélioration de la technique chirurgicale elle-même et la réalisation de procédures hybrides de façon routinière, que facilitera certainement la création d'une salle hybride. Il faudra de toute façon confirmer la perméabilité des pontages à long terme, et comparer la chirurgie conventionnelle de pontages à la chirurgie de pontages totalement endoscopiques de façon à réaliser, ce dont nous sommes persuadés, la démonstration scientifique du succès et de la sécurité de cette dernière dans notre centre.

Nous sommes les témoins du balbutiement très convaincant d'une technique chirurgicale récente et novatrice qui a voulu offrir aux patients atteints d'une coronaropathie ischémique tous les avantages de la chirurgie conventionnelle en s'affranchissant de ses inconvénients les plus marquants. La technologie qui la sous-tend permet également en chirurgie cardiaque le traitement d'autres pathologies, il s'agit certainement là d'une voie évolutive importante que pourra être amené à prendre notre centre pour la chirurgie valvulaire, la chirurgie des défauts septaux ou encore la chirurgie de resynchronisation cardiaque (qu'il a d'ailleurs déjà commencé à emprunter), en étendant l'utilisation du système da Vinci[®] à ces différents domaines, faisant très certainement alors de notre service de Chirurgie Cardiovasculaire un service de pointe national, voire au-delà, en chirurgie cardiaque, et robotique. Enfin, le développement de la chirurgie cardiaque robotique en général, et de la chirurgie de pontages totalement endoscopiques en particulier, s'accompagnera d'un besoin de formation évident qu'il faut commencer à anticiper déjà, facilitée par la possibilité qu'offre le système da Vinci[®] Si[™] d'utiliser deux consoles simultanément. Nous ne pouvons être qu'enthousiastes devant l'immense champ de possibilités thérapeutiques futures que semble ouvrir la réalisation des pontages aorto-coronariens totalement endoscopiques au C.H.U. de Bordeaux.

VII—BIBLIOGRAPHIE.

VII-BIBLIOGRAPHIE.

- 1- Bonnet J, Elias A.
Athérosclérose et plaque d'athérome.
EMC – Cardiologie 1997:1-19 [Article 11-605-A-10].
- 2- Berry CL.
Définition des lésions d'athérosclérose.
In: Camilleri JP, Berry CL, Fiessinger JN, Bariety J, editors.
Les maladies de la paroi artérielle.
Paris: Médecine-Sciences Flammarion; 1987.
p. 143-6.
- 3- Stevens A, Lowe J.
Anatomie pathologique générale et spéciale.
Bruxelles: De Boeck Université; 1997.
- 4- Carles D.
Anatomie Pathologique.
2003.
- 5- Bonnet J.
Athérosclérose.
EMC – Cardiologie 2005:1-15 [Article 11-605-A-10].
- 6- Soots G.
Traitement chirurgical de l'insuffisance coronarienne (en dehors de l'infarctus aigu).
EMC – Cardiologie 1992:1-6 [Article 11-030-D-60].
- 7- The Task Force on the Management of Stable Angina Pectoris of the European Society of Cardiology.
Guidelines on the management of stable angina pectoris: executive summary.
Eur Heart J 2006 Jun;27(11):1341-81.
- 8- Favaloro RG.
Saphenous vein graft in the surgical treatment of coronary artery disease. Operative technique.
J Thorac Cardiovasc Surg 1969 Aug;58(2):178-85.
- 9- Gruntzig A.
Transluminal dilatation of coronary-artery stenosis.
Lancet 1978 Feb 4;1(8058):263.
- 10- Mohr FW, Morice MC, Kappetein AP, Feldman TE, Ståhle E, Colombo A, et al.
Coronary artery bypass graft surgery versus percutaneous coronary intervention in patients with three-vessel disease and left main coronary disease: 5-year follow-up of the randomized, clinical SYNTAX trial.
Lancet 2013 Feb 23;381(9867):629-38.
- 11- Sianos G, Morel MA, Kappetein AP, Morice MC, Colombo A, Dawkins K, et al.

- The SYNTAX Score: an angiographic tool grading the complexity of coronary artery disease.
EuroIntervention 2005 Aug;1(2):219-27.
- 12- Carrel T, Eckstein F.
Thérapie de la coronaropathie: «Avec le temps, c'est la chirurgie qui est la meilleure» SYNTAX après 4 ans.
Forum Med Suisse 2012 Jan;12(3):39-41.
- 13- Hillis LD, Smith PK, Anderson JL, Bittl JA, Bridges CR, Byrne JG, et al.
2011 ACCF/AHA Guideline for Coronary Artery Bypass Graft Surgery: Executive Summary: A Report of the American College of Cardiology Foundation/American Heart Association Task Force on Practice Guidelines.
Circulation 2011 Dec 6;124(23):2610-42.
- 14- Folliguet T, Leuret E, Laborde F, Neveux JY.
Chirurgie des lésions acquises des artères coronaires.
EMC – Techniques chirurgicales – Thorax 1999:1-24 [Article 42-700-B].
- 15- Alexandre F, Fabiani JN.
Circulation extracorporelle.
EMC – Techniques chirurgicales – Thorax 2007:1-22 [Article 42-513].
- 16- Desimone J, Sergeant P.
Off-pump myocardial revascularization.
Multimed Man Cardiothorac Surg 2006 Jan 1;2006(1009):mmcts.2004.000539.
- 17- Jougon J, Delcambre F, Velly JF.
Voies d'abord chirurgicales antérieures du thorax.
EMC – Techniques chirurgicales – Thorax 2004:1-20 [Article 42-210].
- 18- Tran Viet T, Grunenwald D, Neveux JY.
Sternotomies verticales et horizontales.
EMC – Techniques chirurgicales – Thorax 1978:1-12 [Article 42-210].
- 19- Harling L, Punjabi PP, Athanasiou T.
Miniaturized extracorporeal circulation vs. off-pump coronary artery bypass grafting: what the evidence shows?
Perfusion 2011 Sep;26 Suppl 1:40-7.
- 20- Cleveland JC Jr, Shroyer AL, Chen AY, Peterson E, Grover FL.
Off-pump coronary artery bypass grafting decreases risk-adjusted mortality and morbidity.
Ann Thorac Surg 2001 Oct;72(4):1282-9.
- 21- Afilalo J, Rasti M, Ohayon SM, Shimony A, Eisenberg MJ.
Off-pump vs. on-pump coronary artery bypass surgery: an updated meta-analysis and meta-regression of randomized trials.
Eur Heart J 2012 May;33(10):1257-67.

- 22- Hattler B, Messenger JC, Shroyer AL, Collins JF, Haugen SJ, Garcia JA, et al.
Off-Pump Coronary Artery Bypass Surgery Is Associated With Worse Arterial and Saphenous Vein Graft Patency and Less Effective Revascularization: Results From the Veterans Affairs Randomized On/Off Bypass (ROOBY) Trial.
Circulation 2012 Jun 12;125(23):2827-35.
- 23- Shroyer AL, Grover FL, Hattler B, Collins JF, McDonald GO, Kozora E, et al.
On-Pump versus Off-Pump Coronary-Artery Bypass Surgery.
N Engl J Med 2009 Nov 5;361(19):1827-37.
- 24- Marui A, Kimura T, Tanaka S, Okabayashi H, Komiya T, Furukawa Y, et al.
Comparison of Frequency of Postoperative Stroke in Off-Pump Coronary Artery Bypass Grafting Versus On-Pump Coronary Artery Bypass Grafting Versus Percutaneous Coronary Intervention.
Am J Cardiol 2012 Dec 15;110(12):1773-8.
- 25- Nezami N, Djavadzadegan H, Tabatabaie-Adl H, Hamdi A, Ghobadi K, Ghorashi S, et al.
On- versus Off-Pump Coronary Artery Bypass Grafting: No Difference in Early Postoperative Kidney Function Based on TNF- α or C-Reactive Protein.
Cardiorenal Med 2012 Aug;2(3):190-9.
- 26- Raja SG, Berg GA.
Impact of Off-Pump Coronary Artery Bypass Surgery on Systemic Inflammation: Current Best Available Evidence.
J Card Surg 2007 Sep-Oct;22(5):445-55.
- 27- Parolari A, Camera M, Alamanni F, Naliato M, Polvani GL, Agrifoglio M, et al.
Systemic Inflammation After On-Pump and Off-Pump Coronary Bypass Surgery: A One-Month Follow-Up.
Ann Thorac Surg 2007 Sep;84(3):823-8.
- 28- Grinda JM, Fabiani JN.
Traitement chirurgical de l'insuffisance coronaire.
EMC – Cardiologie 2002;1-19 [Article 11-030-D-60].
- 29- Bonatti J, Schachner T, Bonaros N, Lehr EJ, Zimrin D, Griffith B.
Robotically Assisted Totally Endoscopic Coronary Bypass Surgery.
Circulation 2011 July 12;124(2):236-44.
- 30- Kofidis T, Emmert MY, Paeschke HG, Emmert LS, Zhang R, Haverich A.
Long-term follow-up after minimal invasive direct coronary artery bypass grafting procedure: a multi-factorial retrospective analysis at 1000 patient-years.
Interact Cardiovasc Thorac Surg 2009 Dec;9(6):990-4.
- 31- Arom KV, Emery RW, Flavin TF, Petersen RJ.
Cost-Effectiveness of Minimally Invasive Coronary Artery Bypass Surgery.
Ann Thorac Surg 1999 Oct;68(4):1562-6.
- 32- Intuitive Surgical.

- Company Backgrounder.
2013 Jan [cited 2013 May 13].
Available from: URL:
http://www.intuitivesurgical.com/company/media/media_kit/871072-M_Company_Backgrounder.pdf.
- 33- Loulmet D, Carpentier A, d'Attellis N, Berrebi A, Cardon C, Ponzio O, et al.
Endoscopic coronary artery bypass grafting with the aid of robotic assisted instruments.
J Thorac Cardiovasc Surg 1999 Jul;118(1):4-10.
- 34- Intuitive Surgical.
History.
2010 Aug [cited 2013 May 12].
Available from: URL:
<http://www.intuitivesurgical.com/company/history/system.html>.
- 35- Intuitive Surgical.
da Vinci[®] Revascularization Beating Heart Coronary Artery Bypass Grafting Procedure Guide.
2010 Jan [cited 2013 May 11].
Available from: URL:
https://www.davincisurgerycommunity.com/documents/10184/10442/871920_Beating%20Heart%20Revasc%20Procedure%20Guide_rev%20B_For%20Review_57619.pdf.
- 36- Intuitive Surgical.
The *da Vinci*[®] Surgical System.
2012 Nov [cited 2013 May 13].
Available from: URL: http://www.intuitivesurgical.com/products/871071-F_da_Vinci_System_Backgrounder.pdf.
- 37- Argenziano M, Katz M, Bonatti J, Srivastava S, Murphy D, Poirier R, et al.
Results of the Prospective Multicenter Trial of Robotically Assisted Totally Endoscopic Coronary Artery Bypass Grafting.
Ann Thorac Surg 2006 May;81(5):1666-75.
- 38- Lehr EJ, Odonkor P, Reyes P, Bonatti J.
Minimized extracorporeal circulation for the robotic totally endoscopic coronary artery bypass grafting hybrid procedure.
Can J Cardiol 2010 Aug-Sep;26(7):e286-7.
- 39- Bonatti J, Lee JD, Bonaros N, Schachner T, Lehr EJ.
Robotic Totally Endoscopic Multivessel Coronary Artery Bypass Grafting: Procedure Development, Challenges, Results.
Innovations (Phila) 2012 Jan-Feb;7(1):3-8.
- 40- Schachner T, Bonaros N, Ruetzler E, Weidinger F, Oehlinger A, Laufer G, et al.
Myocardial enzyme release in totally endoscopic coronary artery bypass grafting on the arrested heart.

- J Thorac Cardiovasc Surg 2007 Oct;134(4):1006-11.
- 41- Bonatti J, Rehman A, Schwartz K, Deshpande S, Kon Z, Lehr E, et al.
Robotic Totally Endoscopic Triple Coronary Artery Bypass Grafting on the Arrested Heart: Report of the First Successful Clinical Case.
Heart Surg Forum 2010 Dec;13(6):E394-6.
- 42- Kappert U, Cichon R, Tugtekin SM, Schueler S.
Closed Chest Coronary Artery Bypass on the Beating Heart.
Heart Surg Forum 2001;4(1):89-90.
- 43- Gao C, Yang M, Wu Y, Wang G, Xiao C, Zhao Y, et al.
Early and midterm results of totally endoscopic coronary artery bypass grafting on the beating heart.
J Thorac Cardiovasc Surg 2011 Oct;142(4):843-9.
- 44- Bonatti J, Garcia J, Rehman A, Odonkor P, Haque R, Zimrin D, et al.
On-Pump Beating-Heart with Axillary Artery Perfusion: A Solution for Robotic Totally Endoscopic Coronary Artery Bypass Grafting?
Heart Surg Forum 2009 Jun;12(3):E131-3.
- 45- Bonaros N, Schachner T, Wiedemann D, Oehlinger A, Ruetzler E, Feuchtner G, et al.
Quality of Life Improvement after Robotically Assisted Coronary Artery Bypass Grafting.
Cardiology 2009;114(1):59-66.
- 46- de Cannière D, Wimmer-Greinecker G, Cichon R, Gulielmos V, Van Praet F, Seshadri-Kreaden U, et al.
Feasibility, safety, and efficacy of totally endoscopic coronary artery bypass grafting: Multicenter European experience.
J Thorac Cardiovasc Surg 2007 Sep;134(3):710-6.
- 47- Kappert U, Tugtekin SM, Cichon R, Braun M, Matschke K.
Robotic totally endoscopic coronary artery bypass: A word of caution implicated by a five-year follow-up.
J Thorac Cardiovasc Surg 2008 Apr;135(4):857-62.
- 48- Bonatti J, Schachner T, Bonaros N, Oehlinger A, Wiedemann D, Ruetzler E, et al.
Effectiveness and Safety of Total Endoscopic Left Internal Mammary Artery Bypass Graft to the Left Anterior Descending Artery.
Am J Cardiol 2009 Dec 15;104(12):1684-8.
- 49- Bonatti J, Schachner T, Bernecker O, Chevtchik O, Bonaros N, Ott H, et al.
Robotic totally endoscopic coronary artery bypass: Program development and learning curve issues.
J Thorac Cardiovasc Surg 2004 Feb;127(2):504-10.
- 50- Bonaros N, Schachner T, Lehr E, Kofler M, Wiedemann D, Hong P, et al.

- Five Hundred Cases of Robotic Totally Endoscopic Coronary Artery Bypass Grafting: Predictors of Success and Safety.
Ann Thorac Surg 2013 Mar;95(3):803-12.
- 51- Pache G, Saueressig U, Frydrychowicz A, Foell D, Ghanem N, Kotter E, et al.
Initial experience with 64-slice cardiac CT: non-invasive visualization of coronary artery bypass grafts.
Eur Heart J 2006 Apr;27(8):976-80.
- 52- Hamon M, Lepage O, Malagutti P, Riddell JW, Morello R, Agostini D, et al.
Diagnostic Performance of 16- and 64-Section Spiral CT for Coronary Artery Bypass Graft Assessment: Meta-Analysis.
Radiology 2008 Jun;247(3):679-86.
- 53- Hendel RC, Berman DS, Di Carli MF, Heidenreich PA, Henkin RE, Pellikka PA, et al.
ACCF/ASNC/ACR/AHA/ASE/SCCT/SCMR/SNM 2009 Appropriate Use Criteria for Cardiac Radionuclide Imaging: A Report of the American College of Cardiology Foundation Appropriate Use Criteria Task Force, the American Society of Nuclear Cardiology, the American College of Radiology, the American Heart Association, the American Society of Echocardiography, the Society of Cardiovascular Computed Tomography, the Society of Cardiovascular Magnetic Resonance, and the Society of Nuclear Medicine.
J Am Coll Cardiol 2009 Jun 9;53(23):2201-29.
- 54- Lauer MS, Lytle B, Pashkow F, Snader CE, Marwick TH.
Prediction of death and myocardial infarction by screening with exercise-thallium testing after coronary-artery-bypass grafting.
Lancet 1998 Feb 28;351(9103):615-22.
- 55- Kiebzak GM, Pierson LM, Campbell M, Cook JW.
Use of the SF36 general health status survey to document health-related quality of life in patients with coronary artery disease: Effect of disease and response to coronary artery bypass graft surgery.
Heart Lung 2002 May-Jun;31(3):207-13.
- 56- Falcoz PE, Chocron S, Mercier M, Puyraveau M, Etievent JP.
Comparison of the Nottingham Health Profile and the 36-Item Health Survey Questionnaires in Cardiac Surgery.
Ann Thorac Surg 2002 Apr;73(4):1222-8.
- 57- Labarère J, François P.
Évaluation de la satisfaction des patients par les établissements de soins. Revue de la littérature.
Rev Epidemiol Sante Publique 1999 Apr;47(2):175-84.
- 58- Avis M.
Incorporating patients' voices in the audit process.
Qual Health Care 1997 Jun;6(2):86-91.

- 59- Leplège A, Ecosse E, Verdier A, Perneger TV.
The French SF-36 Health Survey: Translation, Cultural Adaptation and Preliminary Psychometric Evaluation.
J Clin Epidemiol 1998 Nov;51(11):1013-23.
- 60- Falcoz PE, Chocron S, Stoica L, Kaili D, Puyraveau M, Mercier M, et al.
Open Heart Surgery: One-Year Self-Assessment of Quality of Life and Functional Outcome.
Ann Thorac Surg 2003 Nov;76(5):1598-604.
- 61- Roques F, Nashef SA, Michel P, Gauducheau E, de Vincentiis C, Baudet E, et al.
Risk factors and outcome in European cardiac surgery: analysis of the EuroSCORE multinational database of 19030 patients.
Eur J Cardiothorac Surg 1999 Jun;15(6):816-23.
- 62- Roques F, Michel P, Goldstone AR, Nashef SA.
The logistic EuroSCORE [letter].
Eur Heart J 2003 May;24(9):881-2.
- 63- Nashef SA, Roques F, Sharples LD, Nilsson J, Smith C, Goldstone AR, et al.
EuroSCORE II.
Eur J Cardiothorac Surg 2012 Apr;41(4):734-45.
- 64- Société Française de Chirurgie Thoracique et Cardio-Vasculaire.
EPICARD Revascularisation coronaire isolée.
In: Société Française de Chirurgie Thoracique et Cardio-Vasculaire.
Les BASES DE DONNÉES de la Société Française de Chirurgie Thoracique et Cardio-Vasculaire.
10^{ème} éd.
Le Pré-Saint-Gervais: A la ligne; 2013.
p. 39-50.
- 65- de Riberolles C.
Base de données de chirurgie cardiaque : EPICARD.
e-Mémoires de l'Académie Nationale de Chirurgie [on line] 2011 [cited 2014 Feb 27];10(3):[3 p.].
Available from: URL: http://www.academie-chirurgie.fr/ememoires/005_2011_10_3_080x082.pdf.
- 66- Folliguet TA, Dibie A, Philippe F, Larrazet F, Slama MS, Laborde F.
Robotically-Assisted Coronary Artery Bypass Grafting.
Cardiol Res Pract 2010;2010:175450.
- 67- Currie ME, Romsa J, Fox SA, Vezina WC, Akincioglu C, Warrington JC, et al.
Long-Term Angiographic Follow-Up of Robotic-Assisted Coronary Artery Revascularization.
Ann Thorac Surg 2012 May;93(5):1426-31.
- 68- Srivastava S, Barrera R, Quismundo S.

- One Hundred Sixty-Four Consecutive Beating Heart Totally Endoscopic Coronary Artery Bypass Cases Without Intraoperative Conversion.
Ann Thorac Surg 2012 Nov;94(5):1463-8.
- 69- Acharya MN, Ashrafian H, Athanasiou T, Casula R.
Is totally endoscopic coronary artery bypass safe, feasible and effective?
Interact Cardiovasc Thorac Surg 2012 Dec;15(6):1040-6.
- 70- Ruel M, Shariff MA, Lapierre H, Goyal N, Dennie C, Sadel SM, et al.
Results of the minimally invasive coronary artery bypass grafting angiographic patency study.
J Thorac Cardiovasc Surg 2014 Jan;147(1):203-9.
- 71- Puskas JD, Williams WH, O'Donnell R, Patterson RE, Sigman SR, Smith AS, et al.
Off-Pump and On-Pump Coronary Artery Bypass Grafting Are Associated With Similar Graft Patency, Myocardial Ischemia, and Freedom From Reintervention: Long-Term Follow-Up of a Randomized Trial.
Ann Thorac Surg 2011 Jun;91(6):1836-43.
- 72- Krzych LJ, Lach M, Mustafa S, Joniec M, Niemiec M, Samra RA, et al.
Quality of life in patients after minimally invasive endoscopic atraumatic coronary artery bypass grafting: a long-term follow-up.
Kardiol Pol 2012;70(9):890-6.
- 73- Seco M, Edelman JJ, Yan TD, Wilson MK, Bannon PG, Vallely MP.
Systematic review of robotic-assisted, totally endoscopic coronary artery bypass grafting.
Ann Cardiothorac Surg 2013 Jul;2(4):408-18.
- 74- Halkos ME, Liberman HA, Devireddy C, Walker P, Finn AV, Jaber W, et al.
Early clinical and angiographic outcomes after robotic-assisted coronary artery bypass surgery.
J Thorac Cardiovasc Surg 2014 Jan;147(1):179-85.
- 75- Wiedemann D, Bonaros N, Schachner T, Weidinger F, Lehr EJ, Vesely M, et al.
Surgical problems and complex procedures: Issues for operative time in robotic totally endoscopic coronary artery bypass grafting.
J Thorac Cardiovasc Surg 2012 Mar;143(3):639-647.e2.
- 76- Schachner T, Bonaros N, Wiedemann D, Weidinger F, Feuchtner G, Friedrich G, et al.
Training Surgeons to Perform Robotically Assisted Totally Endoscopic Coronary Surgery.
Ann Thorac Surg 2009 Aug;88(2):523-7.
- 77- Deshpande SP, Fitzpatrick M, Grigore AM.
Pro: Robotic Surgery Is the Preferred Technique for Coronary Artery Bypass Graft (CABG) Surgery.
J Cardiothorac Vasc Anesth 2013 Aug;27(4):802-5.

- 78- Lee JD, Srivastava M, Bonatti J.
History and Current Status of Robotic Totally Endoscopic Coronary Artery Bypass.
Circ J 2012 Sep;76(9):2058-65.
- 79- Bonatti J, Lehr EJ, Schachner T, Wiedemann D, Weidinger F, Wehman B, et al.
Robotic total endoscopic double-vessel coronary artery bypass grafting—state of
procedure development.
J Thorac Cardiovasc Surg 2012 Nov;144(5):1061-6.
- 80- Canale LS, Mick S, Mihaljevic T, Nair R, Bonatti J.
Robotically assisted totally endoscopic coronary artery bypass surgery.
J Thorac Dis 2013 Nov;5 Suppl 6:S641-9.
- 81- Balkhy HH, Wann LS, Krienbring D, Arnsdorf SE.
Integrating Coronary Anastomotic Connectors and Robotics Toward a Totally
Endoscopic Beating Heart Approach: Review of 120 Cases.
Ann Thorac Surg 2011 Sep;92(3):821-7.
- 82- Bonatti JO, Zimrin D, Lehr EJ, Vesely M, Kon ZN, Wehman B, et al.
Hybrid Coronary Revascularization Using Robotic Totally Endoscopic Surgery:
Perioperative Outcomes and 5-Year Results.
Ann Thorac Surg 2012 Dec;94(6):1920-6.

ANNEXES.

ANNEXE 1.

CARACTERISTIQUES DES PATIENTS.

Facteurs de risque cardiovasculaires:

- Age
- Sexe (Masculin, Féminin)
- Antécédents familiaux
- Dyslipidémie
- Hypertension artérielle
- Diabète de type 1
- Diabète de type 2 (Non insulino-requérant, Insulino-requérant)
- Obésité
- Sédentarité
- Tabagisme (Sevré, Actif)

Risques cardiovasculaires :

- Syndrome d'apnée du sommeil
- Accident vasculaire cérébral
- Pathologie thromboembolique veineuse et variqueuse

Maladie athéromateuse coronarienne :

- Angor stable
- Infarctus du myocarde avant TECAB (Antérieur, Inférieur, Latéral)
- Sténose sévère préexistante (IVA, Tronc de l'artère coronaire gauche, Autre artère)
- Thrombose préexistante (IVA, Tronc de l'artère coronaire gauche, Autre artère)
- Stent préexistant (IVA, Tronc de l'artère coronaire gauche, Autre artère)
- Répartition des lésions coronaires (Monotronculaire, Bitronculaire, Tritronculaire, Tronc gauche)

TECAB : Totally Endoscopic Coronary Artery Bypass, IVA : InterVentriculaire Antérieure.

ANNEXE 2.

AUTOQUESTIONNAIRE SF-36.

Comment répondre au questionnaire :

Les questions qui suivent portent sur votre état de santé, telle que vous la ressentez. Ces informations nous permettront de mieux savoir comment vous vous sentez dans votre vie de tous les jours.

Veillez répondre à toutes les questions en entourant le chiffre correspondant à la réponse choisie, comme il est indiqué. Si vous ne savez pas très bien comment répondre, choisissez la réponse la plus proche de votre situation.

- 1- Dans l'ensemble, pensez-vous que votre santé est:
- Excellente 1
 - Très bonne 2
 - Bonne 3
 - Médiocre 4
 - Mauvaise 5
- 2- Par rapport à l'année dernière à la même époque, comment trouvez-vous votre état de santé en ce moment ?
- Bien meilleur que l'an dernier 1
 - Plutôt meilleur 2
 - A peu près meilleur 3
 - Plutôt moins bon 4
 - Beaucoup moins bon 5
- 3- Voici une liste d'activités que vous pouvez avoir à faire dans votre vie de tous les jours. Pour chacune d'entre elles, indiquez si vous êtes gêné(e) en raison de votre état de santé actuel.

Liste d'activités	Oui, beaucoup gêné(e)	Oui, un peu gêné(e)	Non, pas du tout gêné(e)
3a- Efforts physiques importants tels que courir, soulever un objet lourd, faire du sport	1	2	3
3b- Efforts physiques modérés tels que déplacer une table, passer l'aspirateur, jouer aux boules	1	2	3
3c- Soulever et porter les courses	1	2	3
3d- Monter plusieurs étages par l'escalier	1	2	3
3e- Monter un étage par l'escalier	1	2	3
3f- Se pencher en avant, se mettre à genoux, s'accroupir	1	2	3
3g- Marcher plus d'un kilomètre à pied	1	2	3
3h- Marcher plusieurs centaines de mètres	1	2	3
3i- Marcher une centaine de mètres	1	2	3
3j- Prendre un bain, une douche ou s'habiller	1	2	3

4- Au cours de ces 4 dernières semaines, et en raison de votre état physique

	OUI	NON
4a- Avez-vous réduit le temps passé à votre travail ou à vos activités habituelles ?	1	2
4b- Avez-vous fait moins de choses que vous auriez souhaité ?	1	2
4c- Avez-vous dû arrêter de faire certaines choses ?	1	2
4d- Avez-vous eu des difficultés à faire votre travail ou toute autre activité ?	1	2

5- Au cours des 4 dernières semaines, et en raison de votre état émotionnel (vous sentir triste, nerveux(se) ou déprimé(e))

	OUI	NON
5a- Avez-vous réduit le temps passé à votre travail ou vos activités habituelles ?	1	2
5b- Avez-vous fait moins de choses que ce que vous auriez souhaité ?	1	2
5c- Avez-vous eu des difficultés à faire ce que vous aviez à faire avec autant de soin et d'attention ?	1	2

6- Au cours de ces 4 dernières semaines, dans quelle mesure est-ce que votre état de santé physique ou émotionnel vous a gêné dans votre vie et vos relations avec les autres, votre famille, vos amis, vos connaissances ?

- Pas du tout 1
- Un petit peu 2
- Moyennement 3
- Beaucoup 4
- Enormément 5

7- Au cours de ces 4 dernières semaines, quelle a été l'importance de vos douleurs (physiques) ?

- Nulle 1
- Très faible 2
- Faible 3
- Moyenne 4
- Grande 5
- Très grande 6

8- Au cours de ces 4 dernières semaines, est-ce que vos douleurs vous ont gêné(e) dans votre travail ou vos activités domestiques ?

- Pas du tout 1
- Un petit peu 2
- Moyennement 3
- Beaucoup 4
- Enormément 5

9- Les questions qui suivent portent sur comment vous vous êtes senti(e) au cours de ces 4 dernières semaines. Pour chaque question merci d'indiquer la réponse qui vous semble la plus appropriée. Au cours de ces 4 dernières semaines, y a-t-il eu des moments où :

	En permanence	Très souvent	Souvent	Quelquefois	Rarement	Jamais
9a- Vous vous êtes senti(e) dynamique ?	1	2	3	4	5	6
9b- Vous vous êtes senti(e) très nerveux(se) ?	1	2	3	4	5	6
9c- Vous vous êtes senti(e) si découragé(e) que rien ne pouvait vous remonter le moral ?	1	2	3	4	5	6
9d- Vous vous êtes senti(e) calme et détendu(e) ?	1	2	3	4	5	6
9e- Vous vous êtes senti(e) débordant(e) d'énergie ?	1	2	3	4	5	6
9f- Vous vous êtes senti(e) triste et abattu(e) ?	1	2	3	4	5	6
9g- Vous vous êtes senti(e) épuisé(e) ?	1	2	3	4	5	6
9h- Vous vous êtes senti(e) bien dans votre peau ?	1	2	3	4	5	6
9i- Vous vous êtes senti(e) fatigué(e) ?	1	2	3	4	5	6

10- Au cours de ces 4 dernières semaines, y a-t-il eu des moments où votre état de santé, physique ou émotionnel, vous a gêné(e) dans votre vie ou vos relations avec les autres, votre famille, vos amis, vos connaissances ?

- Tout le temps 1
- Une bonne partie du temps 2
- De temps en temps 3
- Rarement 4
- Jamais 5

11- Indiquez pour chacune des phrases suivantes dans quelle mesure elles sont vraies ou fausses dans votre cas :

	Totalement vraie	Plutôt vraie	Je ne sais pas	Plutôt fausse	Totalement fausse
11a- Je tombe malade plus facilement que les autres	1	2	3	4	5
11b- Je me port aussi bien que n'importe qui	1	2	3	4	5
11c- Je m'attends à ce que ma santé se dégrade	1	2	3	4	5
11d- Je suis en bonne santé	1	2	3	4	5

Veillez vérifier que vous avez bien fourni une réponse pour chacune des questions.

Merci de votre collaboration.

SERMENT MEDICAL

Au moment d'être admis à exercer la médecine, je promets et je jure d'être fidèle aux lois de l'honneur et de la probité.

Mon premier souci sera de rétablir, de préserver ou de promouvoir la santé dans tous ses éléments, physiques et mentaux, individuels et sociaux.

Je respecterai toutes les personnes, leur autonomie et leur volonté, sans aucune discrimination selon leur état ou leurs convictions. J'interviendrai pour les protéger si elles sont affaiblies, vulnérables ou menacées dans leur intégrité ou leur dignité. Même sous la contrainte, je ne ferai pas usage de mes connaissances contre les lois de l'humanité.

J'informerai les patients des décisions envisagées, de leurs raisons et de leurs conséquences. Je ne tromperai jamais leur confiance et n'exploiterai pas le pouvoir hérité des circonstances pour forcer leurs consciences.

Je donnerai mes soins à l'indigent et à quiconque me les demandera.

Je ne me laisserai pas influencer par la soif du gain ou la recherche de la gloire.

Admis dans l'intimité des personnes, je tairai les secrets qui me sont confiés. Reçu à l'intérieur des maisons, je respecterai les secrets des foyers et ma conduite ne servira pas à corrompre les mœurs.

Je ferai tout pour soulager les souffrances. Je ne prolongerai pas abusivement les agonies. Je ne provoquerai jamais la mort délibérément.

Je préserverai l'indépendance nécessaire à l'accomplissement de ma mission. Je n'entreprendrai rien qui dépasse mes compétences. Je les entretiendrai et les perfectionnerai pour assurer au mieux les services qui me seront demandés.

J'apporterai mon aide à mes confrères ainsi qu'à leurs familles dans l'adversité.

Que les hommes et mes confrères m'accordent leur estime si je suis fidèle à mes promesses : que je sois déshonoré et méprisé si j'y manque.

TITRE et RESUME en anglais :

MIDTERM FOLLOW-UP OF TOTALLY ENDOSCOPIC CORONARY ARTERY BYPASS GRAFTINGS AT THE UNIVERSITY HOSPITALS OF BORDEAUX

Surgical revascularization of the coronary arteries, historical reference treatment of the enhanced coronary atherosclerosis, has seen its indications be reduced to complex multivessel lesions. It is now possible to offer to patients to perform Totally Endoscopic Coronary Artery Bypass (TECAB), with the da Vinci[®] system. After have layed atherosclerosis physiopathological foundations, talked about the surgical indications and presented the different existing therapeutic surgical possibilities, we expose the evaluation of totally endoscopic coronary artery bypass graftings at the University hospitals of Bordeaux.

This work was based on a study in which all consecutively operated patients by TECAB of Left Internal Mammary Artery (LIMA) on Left Anterior Descending (LAD) from September 2010 to April 2013 have been included. We were searching to evaluate, at midterm, the patency of the grafts with the coroscanner and the stress myocardial perfusion scintigraphy, and physic and mental health with the SF-36 general health status survey and a no leading questions consultation. We have also evaluated the characteristics of the surgical procedure.

The coroscanners have found all the grafts patent. Stress myocardial perfusion scintigraphies were negative for 15 patients (75 %) and positive for 5 others (25 %). The aggregated average scores of physic and mental health obtained by the SF-36 general health status survey were respectively 70,79 and 70,53. The no leading questions consultation has highlighted 62 % of satisfaction, 37 % of dissatisfaction and 1 % of non-involvement. After discharge of the hospital post-operative principal complications were parietal and painful.

TECAB stay patent. Patients physic and mental health is globally good. We must carry on development of this surgery by improving its characteristics.

RESUME en français :

La revascularisation chirurgicale des coronaires, thérapeutique de référence historique de l'athérosclérose coronarienne évoluée, a vu ses indications se réduire aux lésions pluritrunculaires complexes. Il est désormais possible de proposer aux patients la réalisation de pontages aorto-coronariens totalement endoscopiques, via le système da Vinci[®]. Après avoir jeté les bases physiopathologiques de l'athérosclérose, discuté des indications chirurgicales et présenté les différentes possibilités chirurgicales thérapeutiques existantes, nous exposons l'évaluation des pontages aorto-coronariens totalement endoscopiques au C.H.U. de Bordeaux.

Ce travail a reposé sur une étude où tous les patients opérés consécutivement d'un pontage de la MIG sur l'IVA depuis Septembre 2010 jusqu'à Avril 2013 ont été inclus. Nous avons cherché à déterminer, à moyen terme, si ces pontages restaient perméables grâce au coroscanner et à la scintigraphie myocardique d'effort, et également d'évaluer alors l'état de santé physique et mentale des patients au moyen de l'autoquestionnaire SF-36 et d'un entretien non-directif. Nous avons aussi pu évaluer les caractéristiques de la procédure chirurgicale elle-même.

Les coroscanners ont retrouvé tous les pontages perméables. Les scintigraphies myocardiques d'effort sont revenues négatives pour 15 patients (75 %) et positives pour 5 autres (25 %). Les scores moyens agrégés de santé physique et de santé mentale obtenus par l'autoquestionnaire SF-36 étaient respectivement de 70,79 et de 70,53. L'entretien non-directif a mis en évidence 62 % de satisfaction, 37 % d'insatisfaction et 1 % de neutralité. Les principales complications post-opératoires après sortie d'hospitalisation étaient pariétales et douloureuses.

Les pontages aorto-coronariens totalement endoscopiques restent perméables. L'état de santé physique et mentale des patients est globalement bon. Il faut poursuivre le développement de cette chirurgie tout en améliorant ses caractéristiques.

DISCIPLINE :

Médecine Générale

MOTS-CLES :

Athérosclérose, Revascularisation chirurgicale des coronaires, Pontage aorto-coronarien totalement endoscopique, Système da Vinci[®], Coroscanner, Scintigraphie myocardique d'effort, Autoquestionnaire SF-36, Entretien non-directif.

INTITULE ET ADRESSE DE L'U.F.R. :

U.F.R. des Sciences Médicales

146 rue Léo Saignat

Case 16 – Espace Santé

33076 BORDEAUX