



HAL
open science

Précision réfractive de la chirurgie combinée associant greffe endothéliale pure de type DMEK et chirurgie de cataracte

Guillaume Boutillier

► **To cite this version:**

Guillaume Boutillier. Précision réfractive de la chirurgie combinée associant greffe endothéliale pure de type DMEK et chirurgie de cataracte. Médecine humaine et pathologie. 2016. dumas-01431321

HAL Id: dumas-01431321

<https://dumas.ccsd.cnrs.fr/dumas-01431321>

Submitted on 13 Jan 2017

HAL is a multi-disciplinary open access archive for the deposit and dissemination of scientific research documents, whether they are published or not. The documents may come from teaching and research institutions in France or abroad, or from public or private research centers.

L'archive ouverte pluridisciplinaire **HAL**, est destinée au dépôt et à la diffusion de documents scientifiques de niveau recherche, publiés ou non, émanant des établissements d'enseignement et de recherche français ou étrangers, des laboratoires publics ou privés.

**THESE POUR LE
DOCTORAT EN MEDECINE**

(Diplôme d'Etat)

PAR

BOUTILLIER Guillaume

Né le 9 novembre 1986 à Boulogne Sur Mer

PRESENTEE ET SOUTENUE PUBLIQUEMENT LE 14 OCTOBRE 2016

**PRECISION REFRACTIVE DE LA
CHIRURGIE COMBINEE ASSOCIANT
GREFFE ENDOTHELIALE PURE DE TYPE
DMEK ET CHIRURGIE DE CATARACTE.**

PRESIDENT DU JURY : Professeur Marc MURAINÉ

DIRECTEUR DE THESE : Professeur Marc MURAINÉ

MEMBRES DU JURY : Professeur Béatrice COCHENER
 Professeur Jean-Paul MARIE
 Docteur Alain RETOUT
 Docteur Alexandre PORTMANN

ANNEE UNIVERSITAIRE 2015 - 2016
U.F.R. DE MEDECINE ET DE-PHARMACIE DE ROUEN

DOYEN : **Professeur Pierre FREGER**

ASSESEURS : **Professeur Michel GUERBET**

Professeur Benoit VEBER

Professeur Pascal JOLY

Professeur Stéphane MARRET

| |
|---------------------|
| I - MEDECINE |
|---------------------|

PROFESSEURS DES UNIVERSITES – PRATICIENS HOSPITALIERS

| | | |
|--|-----|---|
| Mr Frédéric ANSELME | HCN | Cardiologie |
| Mme Isabelle AUQUIT AUCKBUR | HCN | Chirurgie plastique |
| Mr Bruno BACHY (<i>surnombre jusque 01/11/15</i>) | HCN | Chirurgie pédiatrique |
| Mr Fabrice BAUER | HCN | Cardiologie |
| Mme Soumeya BEKRI | HCN | Biochimie et biologie moléculaire |
| Mr Jacques BENICHO | HCN | Bio statistiques et informatique médicale |
| Mr Jean-Paul BESSOU | HCN | Chirurgie thoracique et cardio-vasculaire |
| Mme Françoise BEURET-BLANQUART | HCN | Commission E.P.P. D.P.C. Pôle Qualité |
| <i>(surnombre)</i> | | |
| Mr Guy BONMARCHAND (<i>surnombre</i>) | HCN | Réanimation médicale |
| Mr Olivier BOYER | UFR | Immunologie |
| Mr François CARON | HCN | Maladies infectieuses et tropicales |
| Mr Philippe CHASSAGNE | HCN | Médecine interne (gériatrie) |
| Mr Vincent COMPERE | HCN | Anesthésiologie et réanimation chirurgicale |

| | | |
|--|-----|--|
| Mr Antoine CUVELIER | HB | Pneumologie |
| Mr Pierre CZERNICHOW | HCH | Epidémiologie, économie de la santé |
| Mr Jean-Nicolas DACHER | HCN | Radiologie et imagerie médicale |
| Mr Stéfan DARMONI communication | HCN | Informatique médicale et techniques de communication |
| Mr Pierre DECHELOTTE | HCN | Nutrition |
| Mme Danièle DEHESDIN (<i>surnombre</i>) | HCN | Oto-rhino-laryngologie |
| Mr Frédéric DI FIORE | CB | Cancérologie |
| Mr Fabien DOGUET | HCN | Chirurgie Cardio Vasculaire |
| Mr Jean DOUCET | SJ | Thérapeutique - Médecine interne et gériatrie |
| Mr Bernard DUBRAY | CB | Radiothérapie |
| Mr Philippe DUCROTTE | HCN | Hépatogastro-entérologie |
| Mr Frank DUJARDIN | HCN | Chirurgie orthopédique - Traumatologique |
| Mr Fabrice DUPARC | HCN | Anatomie - Chirurgie orthopédique et traumatologique |
| Mr Eric DURAND | HCN | Cardiologie |
| Mr Bertrand DUREUIL | HCN | Anesthésiologie et réanimation chirurgicale |
| Mme Hélène ELTCHANINOFF | HCN | Cardiologie |
| Mr Thierry FREBOURG | UFR | Génétique |
| Mr Pierre FREGER | HCN | Anatomie - Neurochirurgie |
| Mr Jean François GEHANNO | HCN | Médecine et santé au travail |
| Mr Emmanuel GERARDIN | HCN | Imagerie médicale |
| Mme Priscille GERARDIN | HCN | Pédopsychiatrie |
| Mr Michel GODIN (<i>surnombre</i>) | HB | Néphrologie |
| M. Guillaume GOURCEROL | HCN | Physiologie |
| Mr Philippe GRISE (<i>surnombre</i>) | HCN | Urologie |
| Mr Dominique GUERROT | HCN | Néphrologie |
| Mr Olivier GUILLIN | HCN | Psychiatrie Adultes |
| Mr Didier HANNEQUIN | HCN | Neurologie |
| Mr Fabrice JARDIN | CB | Hématologie |
| Mr Luc-Marie JOLY | HCN | Médecine d'urgence |
| Mr Pascal JOLY | HCN | Dermato - Vénérologie |
| Mme Annie LAQUERRIERE | HCN | Anatomie et cytologie pathologiques |

| | | |
|--|-----|---|
| Mr Vincent LAUDENBACH | HCN | Anesthésie et réanimation chirurgicale |
| Mr Joël LECHEVALLIER | HCN | Chirurgie infantile |
| Mr Hervé LEFEBVRE | HB | Endocrinologie et maladies métaboliques |
| Mr Thierry LEQUERRE | HB | Rhumatologie |
| Mr Eric LEREBOURS | HCN | Nutrition |
| Mme Anne-Marie LEROI | HCN | Physiologie |
| Mr Hervé LEVESQUE | HB | Médecine interne |
| Mme Agnès LIARD-ZMUDA | HCN | Chirurgie Infantile |
| Mr Pierre Yves LITZLER | HCN | Chirurgie cardiaque |
| Mr Bertrand MACE | HCN | Histologie, embryologie, cytogénétique |
| M. David MALTETE | HCN | Neurologie |
| Mr Christophe MARGUET | HCN | Pédiatrie |
| Mme Isabelle MARIE | HB | Médecine interne |
| Mr Jean-Paul MARIE | HCN | Oto-rhino-laryngologie |
| Mr Loïc MARPEAU | HCN | Gynécologie - Obstétrique |
| Mr Stéphane MARRET | HCN | Pédiatrie |
| Mme Véronique MERLE | HCN | Epidémiologie |
| Mr Pierre MICHEL | HCN | Hépto-gastro-entérologie |
| Mr Jean-François MUIR | HB | Pneumologie |
| Mr Marc MURAINÉ | HCN | Ophtalmologie |
| Mr Philippe MUSETTE | HCN | Dermatologie - Vénérologie |
| Mr Christophe PEILLON | HCN | Chirurgie générale |
| Mr Christian PFISTER | HCN | Urologie |
| Mr Jean-Christophe PLANTIER | HCN | Bactériologie - Virologie |
| Mr Didier PLISSONNIER | HCN | Chirurgie vasculaire |
| Mr Gaëtan PREVOST | HCN | Endocrinologie |
| Mr Bernard PROUST | HCN | Médecine légale |
| Mme Nathalie RIVES | HCN | Biologie du développement et de la reproduction |
| Mr Jean-Christophe RICHARD (<i>détachement</i>) | HCN | Réanimation médicale - Médecine d'urgence |
| Mr Vincent RICHARD | UFR | Pharmacologie |
| Mr Horace ROMAN | HCN | Gynécologie - Obstétrique |
| Mr Jean-Christophe SABOURIN | HCN | Anatomie - Pathologie |

| | | |
|---------------------------------|-------|--|
| Mr Guillaume SAVOYE | HCN | Hépto-gastrologie |
| Mme Céline SAVOYE-COLLET | HCN | Imagerie médicale |
| Mme Pascale SCHNEIDER | HCN | Pédiatrie |
| Mr Michel SCOTTE | HCN | Chirurgie digestive |
| Mme Fabienne TAMION | HCN | Réanimation médicale |
| Mr Luc THIBERVILLE | HCN | Pneumologie |
| Mr Christian THUILLEZ | HB | Pharmacologie |
| Mr Hervé TILLY | CB | Hématologie et transfusion |
| Mr Olivier TROST | HCN | Chirurgie Maxillo Faciale |
| Mr Jean-Jacques TUECH | HCN | Chirurgie digestive |
| Mr Jean-Pierre VANNIER | HCN | Pédiatrie génétique |
| Mr Benoît VEBER | HCN | Anesthésiologie - Réanimation chirurgicale |
| Mr Pierre VERA | CB | Biophysique et traitement de l'image |
| Mr Eric VERIN | CRMPR | Médecine physique et de réadaptation |
| Mr Eric VERSPYCK | HCN | Gynécologie obstétrique |
| Mr Olivier VITTECOQ | HB | Rhumatologie |
| Mr Jacques WEBER | HCN | Physiologie |

MAITRES DE CONFERENCES DES UNIVERSITES – PRATICIENS HOSPITALIERS

| | | |
|---------------------------------------|-----|-------------------------------------|
| Mme Noëlle BARBIER-FREBOURG | HCN | Bactériologie – Virologie |
| Mr Jeremy BELLIEN | HCN | Pharmacologie |
| Mme Carole BRASSE LAGNEL | HCN | Biochimie |
| Mme Valérie BRIDOUX HUYBRECHTS | HCN | Chirurgie Digestive |
| Mr Gérard BUCHONNET | HCN | Hématologie |
| Mme Mireille CASTANET | HCN | Pédiatrie |
| Mme Nathalie CHASTAN | HCN | Physiologie |
| Mme Sophie CLAEYSSENS | HCN | Biochimie et biologie moléculaire |
| Mr Moïse COEFFIER | HCN | Nutrition |
| Mr Stéphane DERREY | HCN | Neurochirurgie |
| Mr Manuel ETIENNE | HCN | Maladies infectieuses et tropicales |

| | | |
|---|-----|-------------------------------------|
| Mr Serge JACQUOT | UFR | Immunologie |
| Mr Joël LADNER | HCN | Epidémiologie, économie de la santé |
| Mr Jean-Baptiste LATOUCHE | UFR | Biologie cellulaire |
| Mr Thomas MOUREZ | HCN | Bactériologie |
| Mme Muriel QUILLARD | HCN | Biochimie et biologie moléculaire |
| Mr Mathieu SALAUN | HCN | Pneumologie |
| Mme Pascale SAUGIER-VEBER | HCN | Génétique |
| Mme Anne-Claire TOBENAS-DUJARDIN | HCN | Anatomie |

PROFESSEUR AGREGE OU CERTIFIE

| | | |
|-----------------------------|-----|---------------|
| Mme Dominique LANIEZ | UFR | Anglais |
| Mr Thierry WABLE | UFR | Communication |

II - PHARMACIE

PROFESSEURS

| | |
|---|----------------------|
| Mr Thierry BESSON | Chimie Thérapeutique |
| Mr Jean-Jacques BONNET | Pharmacologie |
| Mr Roland CAPRON (PU-PH) | Biophysique |
| Mr Jean COSTENTIN (Professeur émérite) | Pharmacologie |
| Mme Isabelle DUBUS | Biochimie |
| Mr Loïc FAVENNEC (PU-PH) | Parasitologie |
| Mr Jean Pierre GOULLE | Toxicologie |
| Mr Michel GUERBET | Toxicologie |
| Mme Isabelle LEROUX - NICOLLET | Physiologie |
| Mme Christelle MONTEIL | Toxicologie |
| Mme Martine PESTEL-CARON (PU-PH) | Microbiologie |
| Mme Elisabeth SEGUIN | Pharmacognosie |
| Mr Rémi VARIN (PU-PH) | Pharmacie clinique |
| Mr Jean-Marie VAUGEUIS | Pharmacologie |
| Mr Philippe VERITE | Chimie analytique |

MAITRES DE CONFERENCES

| | |
|---|--|
| Mme Cécile BARBOT | Chimie Générale et Minérale |
| Mme Dominique BOUCHER | Pharmacologie |
| Mr Frédéric BOUNOURE | Pharmacie Galénique |
| Mr Abdeslam CHAGRAOUI | Physiologie |
| Mme Marie Catherine CONCE-CHEMTOB santé | Législation pharmaceutique et économie de la |
| Mme Elizabeth CHOSSON | Botanique |
| Mme Cécile CORBIERE | Biochimie |
| Mr Eric DITTMAR | Biophysique |

| | |
|-----------------------------------|------------------------------|
| Mme Nathalie DOURMAP | Pharmacologie |
| Mme Isabelle DUBUC | Pharmacologie |
| Mr Abdelhakim ELOMRI | Pharmacognosie |
| Mr François ESTOUR | Chimie Organique |
| Mr Gilles GARGALA (MCU-PH) | Parasitologie |
| Mme Najla GHARBI | Chimie analytique |
| Mme Marie-Laure GROULT | Botanique |
| Mr Hervé HUE | Biophysique et mathématiques |
| Mme Laetitia LE GOFF | Parasitologie - Immunologie |
| Mme Hong LU | Biologie |
| Mme Sabine MENAGER | Chimie organique |
| Mr Mohamed SKIBA | Pharmacie galénique |
| Mme Malika SKIBA | Pharmacie galénique |
| Mme Christine THARASSE | Chimie thérapeutique |
| Mr Frédéric ZIEGLER | Biochimie |

PROFESSEURS ASSOCIES

| | |
|-----------------------------------|----------------------|
| Mme Cécile GUERARD-DETUNCQ | Pharmacie officinale |
| Mr Jean-François HOUIVET | Pharmacie officinale |

PROFESSEUR CERTIFIE

| | |
|----------------------------|---------|
| Mme Mathilde GUERIN | Anglais |
|----------------------------|---------|

ASSISTANT HOSPITALO-UNIVERSITAIRE

| | |
|----------------------------|-------------|
| Mr Jérémie MARTINET | Immunologie |
|----------------------------|-------------|

ATTACHES TEMPORAIRES D'ENSEIGNEMENT ET DE RECHERCHE

| | |
|----------------------------------|------------------|
| Mr Romy RAZAKANDRAINIBE | Parasitologie |
| Mr François HALLOUARD | Galénique |
| Mme Caroline LAUGEL | Chimie organique |
| Mr Souleymane ABDOUL-AZIZ | Biochimie |
| Mme Maïté NIEPCERON | Microbiologie |

LISTE DES RESPONSABLES DES DISCIPLINES PHARMACEUTIQUES

| | |
|--|-------------------------------------|
| Mme Cécile BARBOT | Chimie Générale et minérale |
| Mr Thierry BESSON | Chimie thérapeutique |
| Mr Roland CAPRON | Biophysique |
| Mr Jean CHASTANG | Mathématiques |
| Mme Marie-Catherine CONCE-CHEMTOB | Législation et économie de la santé |
| Mme Elisabeth CHOSSON | Botanique |
| Mr Jean-Jacques BONNET | Pharmacodynamie |
| Mme Isabelle DUBUS | Biochimie |
| Mr Loïc FAVENNEC | Parasitologie |
| Mr Michel GUERBET | Toxicologie |
| Mr François ESTOUR | Chimie organique |
| Mme Isabelle LEROUX-NICOLLET | Physiologie |
| Mme Martine PESTEL-CARON | Microbiologie |
| Mme Elisabeth SEGUIN | Pharmacognosie |
| Mr Mohamed SKIBA | Pharmacie galénique |
| Mr Philippe VERITE | Chimie analytique |

III – MEDECINE GENERALE

PROFESSEUR DES UNIVERSITÉS-MÉDECIN GÉNÉRALISTE

Mr Jean-Loup **HERMIL**

UFR Médecine générale

PROFESSEURS ASSOCIES A MI-TEMPS

Mr Emmanuel **LEFEBVRE**

UFR Médecine générale

Mr Philippe **NGUYEN THANH**

UFR Médecine générale

MAITRE DE CONFERENCES ASSOCIE A MI-TEMPS

Mr Pascal **BOULET**

UFR Médecine générale

Mme Elisabeth **MAUVIARD**

UFR Médecine générale

Mme Lucille **PELLERIN**

UFR Médecine générale

Mme Yveline **SEVRIN**

UFR Médecine générale

Mme Marie Thérèse **THUEUX**

UFR Médecine générale

ENSEIGNANTS MONO-APPARTENANTS

PROFESSEURS

| | |
|----------------------------------|------------------------|
| Mr Serguei FETISSOV (med) | Physiologie (ADEN) |
| Mr Paul MULDER (phar) | Sciences du Médicament |
| Mme Su RUAN (med) | Génie Informatique |

MAITRES DE CONFERENCES

| | |
|--|--|
| Mr Sahil ADRIOUCH (med) 905) | Biochimie et biologie moléculaire (Unité Inserm 905) |
| Mme Gaëlle BOUGEARD-DENOYELLE (med) | Biochimie et biologie moléculaire (UMR 1079) |
| Mme Carine CLEREN (phar) | Neurosciences (Néovasc) |
| Mme Pascaline GAILDRAT (phar) | Génétique moléculaire humaine (UMR 1079) |
| Mr Nicolas GUEROUT (phar) | Chirurgie Expérimentale |
| Mr Antoine OUVRARD-PASCAUD (med) | Physiologie (Unité Inserm 1076) |
| Mr Frédéric PASQUET | Sciences du langage, orthophonie |
| Mme Isabelle TOURNIER (phar) | Biochimie (UMR 1079) |

CHEF DES SERVICES ADMINISTRATIFS : Mme Véronique DELAFONTAINE

HCN - Hôpital Charles Nicolle

HB - Hôpital de BOIS GUILLAUME

CB - Centre Henri Becquerel

CHS - Centre Hospitalier Spécialisé du Rouvray

CRMPR - Centre Régional de Médecine Physique et de Réadaptation

SJ – Saint Julien Rouen

Par délibération en date du 3 mars 1967, la faculté a arrêté que les opinions émises dans les dissertations qui lui seront présentées doivent être considérées comme propres à leurs auteurs et qu'elle n'entend leur donner aucune approbation ni improbation.

A Monsieur le Professeur Marc Muraine,

Merci pour tout le savoir que vous m'avez transmis.

Je suis impressionné chaque jour par l'amplitude de vos connaissances médicales et par votre dextérité chirurgicale.

Votre gentillesse et votre disponibilité avec les patients sont pour moi un exemple.

Votre culture générale et nos diverses discussions ne sont que de bons souvenirs.

Pour finir, vous avez accepté de diriger et de présider ma thèse,

Veillez recevoir à travers ce travail, mon plus grand respect et toute mon admiration.

A Madame le Professeur Béatrice Cochener,

Vous avez accepté de me recevoir dans votre service et je vous en suis extrêmement reconnaissant.

Merci de m'avoir guidé pour mes premiers pas dans le domaine de la chirurgie réfractive.

Votre disponibilité à toute heure m'a été d'une aide incroyable.

Merci pour tout le soutien que vous m'avez apporté.

Votre présence au sein de mon jury est pour moi un grand honneur.

A Monsieur le Professeur Jean-Paul Marie,

Je n'ai pas eu la chance de travailler dans votre service dont l'excellente réputation n'est plus à faire.

Merci de me faire l'honneur d'avoir accepté de faire partie de mon jury.

Veillez recevoir toute ma reconnaissance.

A Alain,

Merci pour tous ces bons moments passés à vos côtés.
Votre calme et vos qualités chirurgicales m'impressionnent.
Et merci aussi pour toutes ces histoires échangées!

A Alexandre,

Tu m'as vu grandir dans le service.

J'ai débuté mon 1^{er} semestre d'ophtalmologie à tes côtés, Tu m'as appris à faire mon 1^{er} fond d'œil....

Merci pour toutes les connaissances que tu m'as transmises.

Merci pour tous les bons moments passés ensemble au bloc ou en dehors. Ce ne sont que de bons souvenirs.

Merci d'avoir accepté de faire partie de mon jury.

Reçois toute mon amitié (et ce n'est que le début)

A Julie, merci ta disponibilité ! Toujours présente pour nous aider en cas de problème.

Ta rigueur de travail et l'étendue de tes connaissances m'ont beaucoup aidé.

Merci pour tout.

A Brigitte Leduc, merci pour votre disponibilité avec les enfants !

A Perrine, merci pour ta gentillesse et merci de me guider dans les débuts de la réfractive dans le service. C'est très plaisant de travailler avec toi !

A Alice, bon séjour dans les îles !

A mes anciens chefs : Olivier Pepito, Philippe, Olivier, Mathieu, merci pour tout ce que vous m'avez appris.

A mes co-internes (ou ex co-internes) : Bad, Helene, Olivier, Abdel, Hela, Elodie, Admir, Etienne, Alexandra, Thibaut, William, Laura, Edouard (« To not Tomorrow !), Pinessssse Calas, Chloé, Danichou, Margaux, Jérémie, Céline, Charlotte et Valentin.

Merci pour ces années partagées avec vous. C'était super !

A mes co-internes et chefs brestois, merci pour votre accueil, vous avez été géniaux !

A toutes le personnel du service et du bloc : merci pour votre travail quotidien. Sans vous, nous ne pourrions pas travailler.

A tous les orthoptistes du service, merci pour votre aide permanente.

A l'équipe du Havre et d'Evreux, merci pour le semestre passé à vos côtés.

A mes amis,

A Francis, une longue amitié depuis la primaire et on rigole toujours autant !

T'es extra-ordinaire, en 2 mots !

Merci pour tous les bons moments passés ensemble, c'est que des bons souvenirs !

A Thomas, bientôt Papa !

A Ambroise (et ses parents), on ne se voit que très peu mais je pense bien souvent à toi ! On essaye de se voir au plus vite, on a encore plein de bons moments à partager !

A David, le tunisien-espagnol-franco-américain.... Ravi de t'avoir rencontré au fond de la piscine lorsque tu coulais... 😊 T'es au top !

A Julien, alias Dub ! Merci pour tout depuis le P1 jusqu'à maintenant ! Tellement de bon souvenirs !

A Nico et Mathilde, « la victoire ou l'hôpital »

Content de vous avoir rencontré, c'est le début d'une longue histoire 😊

A Franfois, des milliers de souvenirs, je ne sais pas par lequel commencer. Mais tu sauras peut-être m'aider ?

A mes potes du foot : Yvan, Olivier (et leurs familles : Céline, Perrine, Victoire, Capucine, Maelle et Salomé) ! Toujours un plaisir de vous voir !

A Dominique et Patricia, ma famille d'accueil rouennaise ! Merci pour tout !

A Charles, un sacré numéro !

A Cyril et Aude, vous êtes tous les 3 (oui, oui, il y a 2 personnes dans la tête de Cyril) bienvenus à Rouen.

A Yannick (et Titouan), merci pour ta gentillesse et les bons passés ensemble.

A Morgane, merci pour ta gentillesse et ta relecture ! Un vrai dictionnaire sur pattes !

A Juliette, Arnaud, Pierre et Emeline, merci les copains !

A Céline, alias Mamita.

Au club privé des « pouets-pouets » : Cyril (seul skieur qui remonte la piste), Colinus, Clément, Elise, Anais, Eric, Chachou, Mathilde, Stéph et Pierre !

A Lise, Caro, Greg et Pierre, merci pour les diners ☺

Au docteur Degezelle, psychiatre. Côté patient ou soignant, on n'a jamais vraiment bien su...

A Bibi, Mathias, Jean, Marco et Jordan !

A Maurice (roi d'la glisse) et Clo, merci pour ces vacances passées ensemble !

A Jean Pierre et Nadine : 14h en haut de la côte ?

A Dominique, Chonchon, Philippe, Véronique.

A Bernard, tout petit déjà tu m'emmenais en moto puis tu m'as vu grandir. Ensuite des sacrés matchs de foot et maintenant nous voilà confrères !

Merci pour tout ce que tu as fait pour moi.

A ma famille,

A mon Papa, tu n'as peut être jamais changé ma couche quand j'étais bébé mais tu as tout de même été un père formidable et tu t'es toujours bien occupé de moi. Ton savoir m'a donné l'envie de beaucoup travailler.

Tu m'as permis de réaliser des études, tu m'as toujours aidé (et tu m'aides encore !) et si j'en suis arrivé là, c'est en partie grâce à toi.

Tu m'as initié au sport dès tout petit : les heures à jouer au foot devant la maison, les ballades à vélo (à ce moment là c'était encore toi devant...), les parties de tennis jusqu'à 22h, les tournois de beach volley, la course à pied.... Je ne te remercierai jamais assez.

A ma maman, je pourrai écrire des pages !

Merci de m'avoir toujours soutenu. Des QCM en P1 où tu t'endormais à la relecture de ma thèse j'ai pu compter sur toi à chaque fois que j'en avais besoin.

Merci pour tous ce que tu as fait. Sans toi, je n'aurai pas réussi.

Tu es une mère formidable.

A mon petit frère Fabien, merci pour le bonheur que tu m'apportes. Je suis très fier de toi et j'espère que nous pourrons enfin passer plus de temps ensemble.

(A Banjo, merci pour toutes nos ballades. T'es l'meilleur !)

A Jacqueline, merci de t'être si bien occupée de moi étant petit !

A mes 3 grands parents partis trop tôt.

Mamie Nicole je ne t'ai pas connu longtemps et c'est bien dommage.

Papy Jean, tu aurais été fier de moi.

Papy Marcel, tu étais toujours content de mes résultats.

A mamie Paulette, tu me fais bien rire à chaque fois que je te vois. C'est toujours un plaisir.

Au reste de ma famille : Oncles, tantes, cousins, marraine, parrain. Merci pour votre soutien durant ces longues années !

A Adeline, merci pour votre gentillesse et toutes vos attentions. Merci pour les vacances passées ensemble. Merci pour tous les bons plats pendant les périodes de révisions.

Vous êtes une sacrée maman !

A Pierre-Jean, PJ, Doudou, Pimousse, Coach... Merci pour tout ce que vous m'apportez. Notre complicité me comble de bonheur. Tous les moments passés ensemble ne sont que de bons souvenirs.

Merci pour votre gentillesse et votre disponibilité.

Merci pour les vacances à vos côtés. J'espère qu'il y en aura encore plein d'autres.

Comme je le dis souvent, vous êtes mon mentor !

A Sylvain, déjà 5 ans que l'on se connaît...

Merci pour ton énergie.

Merci pour tous nos fous rires.

Merci pour les encouragements dans toutes les courses où tu es venu me voir.

Et surtout, merci de m'avoir choisi comme témoin ! C'est un honneur, j'espère être à la hauteur de tes attentes.

A sœur Julie, des filles comme toi « y'en a une, mais pas quinze » !

A Sixtine et Capucine, vous êtes les 2 petites sœurs que j'ai toujours voulu avoir.

Sixtine, merci pour ton dynamisme!

Capucine, merci pour ta joie et tes pancakes !!

A Agathe,

Tu m'as accompagné à Rouen (et même à Elbeuf au début !) il y a déjà 5 ans.

Merci pour ton aide et ton soutien. Tu as toujours répondu présente dans les bons comme dans les mauvais moments.

Merci de m'avoir soutenu dans ce travail.

Ton calme et ta sérénité m'impressionnent toujours !

Merci pour tout ce que tu fais tous les jours.

Je pourrais écrire des pages de « Merci »

Bref, merci d'être à mes côtés ... Tu es une femme fabuleuse.

Précision réfractive de la chirurgie combinée associant greffe endothéliale pure de type DMEK et chirurgie de cataracte

Table des matières

| | |
|--|----|
| I. INTRODUCTION | 27 |
| A. La cornée..... | 29 |
| 1. Rappels..... | 29 |
| 2. Anatomie et rapports..... | 30 |
| B. Les pathologies de l'endothélium cornéen..... | 33 |
| 1. La cornea guttata et la dystrophie endothéliale de Fuchs..... | 33 |
| 2. La dystrophie postérieure polymorphe..... | 37 |
| 3. La dystrophie endothéliale congénitale héréditaire (CHED)..... | 39 |
| C. Les greffes de cornée dans les pathologies endothéliales cornéennes | 40 |
| 1. Court historique..... | 40 |
| 2. La greffe transfixiante | 40 |
| 3. La greffe lamellaire postérieure | 41 |
| D. La chirurgie combinée greffe endothéliale et cataracte | 45 |
| 1. Généralités..... | 45 |
| 2. Triple procédure classique | 46 |
| 3. Nouvelle triple procédure | 49 |
| E. Rappels sur le calcul d'implant | 51 |
| 1. Principes..... | 52 |
| 2. Mesures préopératoires : Kératométrie et longueur axiale..... | 52 |
| II. ETUDE CLINIQUE | 57 |
| A. Objectif de l'étude..... | 57 |
| B. Méthode | 57 |
| 1. Type d'étude..... | 57 |
| 2. Population..... | 57 |

| | |
|--|-----------|
| 3. Technique chirurgicale | 57 |
| 4. Critères étudiés..... | 58 |
| C. Résultats..... | 59 |
| 1. Population..... | 59 |
| 2. Formule de calcul utilisée et implant mis en place..... | 60 |
| 3. Précision réfractive..... | 63 |
| 4. Acuité visuelle..... | 67 |
| 5. Kératométrie | 68 |
| 6. Pachymétrie..... | 68 |
| 7. Microscopie spéculaire..... | 69 |
| 8. Complications | 69 |
| D. Discussion | 72 |
| III. CONCLUSION..... | 85 |
| IV. BIBLIOGRAPHIE | 86 |

Abréviations :

DMEK = Descemet Membrane Endothelial Keratoplasty

DSAEK = Descemet Stripping Automated Endothelial Keratoplasty

DSEK = Descemet Stripping Endothelial Keratoplasty

PK = Penetrating Keratoplastie = KT = Kératoplastie Transfixiante

D = dioptrie

IC = intervalle de confiance

µm = micromètre

mm = millimètre

mm² = millimètre carré

CHU = Centre Hospitalier Universitaire

CHED = Congital Hereditary Endothelial Dystrophy

OCT = Optical Coherence Tomography

K = Kératométrie

LA = Longueur Axiale

IOL = Intra Ocular Lens

PMMA = Polyméthyl Méthacrylate

J1 = 1^{er} jour

M2 = 2^e mois

M6 = 6^e mois

YAG = Yttrium Aluminium Garnet

I. INTRODUCTION

Les pathologies de l'endothélium cornéen sont relativement fréquentes. Leur prise en charge reste limitée sur le plan médicamenteux. Il est fréquent que la seule possibilité, lorsque la pathologie endothéliale est symptomatique, soit la prise en charge chirurgicale. Il faut alors proposer une greffe de cornée. Pendant de nombreuses années, la technique de référence a été la kératoplastie transfixiante où la totalité de la cornée était remplacée. Afin d'être le plus conservateur possible, se sont ensuite développées les greffes de cornées endothéliales. Ce type de greffe ne comporte que le remplacement de l'endothélium cornéen qui est défaillant. Elles ont permis d'améliorer la prédictibilité réfractive post opératoire du fait de leur caractère conservateur.

Il est courant qu'en plus de la pathologie endothéliale (notamment la dystrophie de Fuchs), le patient soit atteint d'une cataracte symptomatique. Cette cataracte doit être prise en compte. Il est alors nécessaire de réaliser une chirurgie combinant deux interventions en une, c'est ce que l'on appelle la triple procédure. Elle inclut à la fois la chirurgie de cataracte mais aussi la greffe de cornée. Initialement les chirurgies combinées comprenaient une greffe de type transfixiante, c'est la triple procédure classique. Son principal inconvénient est l'amétropie résiduelle qui est fréquente, imprévisible et parfois invalidante. Avec l'évolution des techniques, la nouvelle triple procédure comprend maintenant une greffe endothéliale pure.

Alors que la cataracte a un véritable caractère réfractif et que la greffe endothéliale pure se réalise de manière fréquente, l'objectif réfractif s'est vu nettement amélioré. L'emmétropie est devenue une cible envisageable en cas de nouvelle triple procédure.

Les résultats réfractifs de cette chirurgie sont parfois encore imprécis et quelques adaptations sembleraient nécessaires pour optimiser au maximum cette précision réfractive.

Dans cette thèse, nous rappellerons les bases de l'anatomie cornéenne ainsi que les principales pathologies endothéliales, nous décrirons l'évolution des chirurgies combinées (greffe endothéliale et cataracte) puis les principes généraux du calcul d'implant. Notre analyse se portera ensuite sur l'évaluation de notre propre précision

réfractive au CHU de Rouen dans les chirurgies combinées associant une chirurgie de cataracte et une greffe de cornée endothéliale pure de type DMEK.

A. La cornée

1. Rappels

Son anatomie est connue depuis longtemps (1) (2). Elle est composée de 5 couches et apparaît à la 5^e semaine de grossesse, sous forme d'une couche épithéliale d'origine ectodermique et d'une couche endothéliale d'origine mésodermique. Elle est complétée à la 7^e semaine par une ébauche stromale également mésodermique qui s'insère entre les couches précédentes. Au 4^e mois, les membranes de Descemet et de Bowman sont individualisées (figures 1 et 2). Plus récemment a été décrit une 6^e couche : la membrane de Dua. Elle se situe entre le stroma et la membrane de Descemet. Elle est sujet à de nombreux travaux (3) (4) (5) (6).



Figure 1 : Coupe schématique d'une cornée formée au 4^e mois de gestation (7).

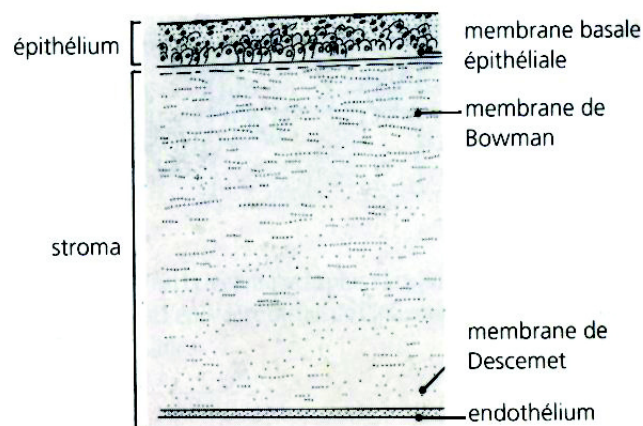


Figure 2: Coupe histologique de la cornée avec les 5 couches visualisées (8)

2. Anatomie et rapports

a) Anatomie macroscopique

La cornée est de forme légèrement ovale avec un grand axe horizontal (11 à 12,5 mm), un axe vertical plus faible (10 à 11,5 mm) et une face postérieure circulaire.

Son rayon de courbure est de 7,8 mm pour sa face antérieure et 6,7 mm pour sa face postérieure (figure 3)

Son épaisseur augmente du centre vers la périphérie en passant de 520 μm à 700 μm près du limbe.

Son pouvoir réfractif est en moyenne de 42 dioptries soit $\frac{2}{3}$ du pouvoir optique de l'œil.

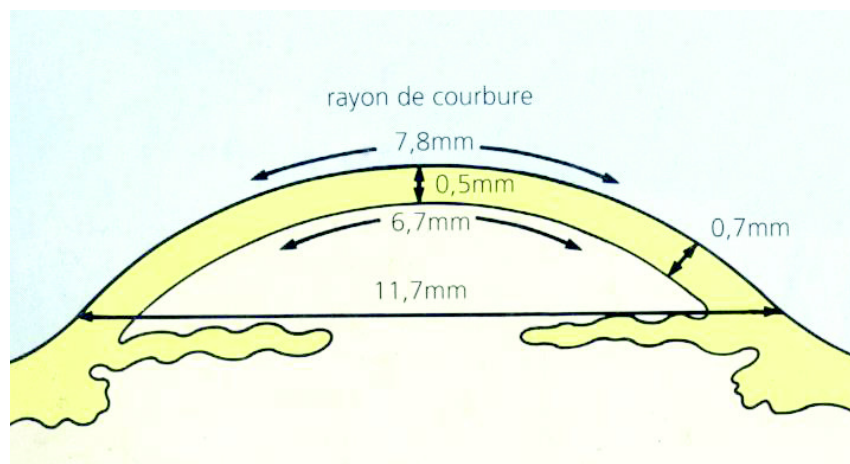


Figure 3 : Schéma des dimensions d'une cornée normale (8)

b) Anatomie microscopique

(1) L'épithélium (Figure 4)

Il est pavimenteux stratifié, d'une épaisseur de 50 μm (10 % de l'épaisseur totale). Il a un rôle de barrière et d'échange vis à vis de l'environnement. Il est formé de 3 couches cellulaires.

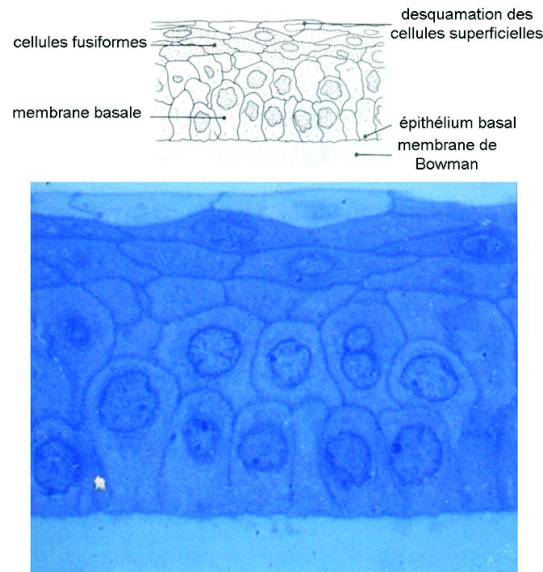


Figure 4 : Coupe microscopique de l'épithélium cornéen avec ses 3 couches cellulaires (8).

(2) La couche de Bowman

Son épaisseur est de 10 μm . Elle est composée de fibrilles de collagène intriquées sans orientation ni périodicité. Elle est strictement acellulaire.

(3) Le stroma cornéen (Figure 5)

Son épaisseur est de 500 μm (90% de l'épaisseur totale). Il constitue l'essentiel du volume cornéen et a un important rôle architectural.

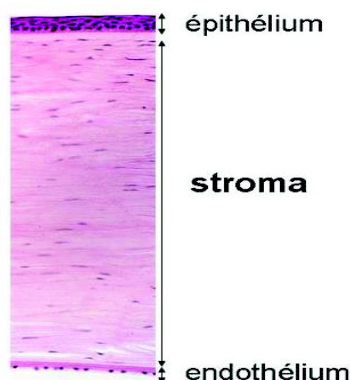


Figure 5 : Coupe microscopique de la cornée. Le stroma représente l'essentiel de l'épaisseur. Il est possible de voir le noyau des kératocytes ainsi que les lamelles de collagène (9).

(4) La membrane de Descemet

C'est la membrane basale transparente de l'endothélium cornéen. Elle est amorphe et élastique. Son épaisseur est de 5 à 20 µm qui augmente légèrement avec l'âge. Elle est constituée de fibrilles de collagène dans une matrice glycoprotéique.

(5) L'endothélium cornéen

C'est une couche unicellulaire formée de 500 000 cellules hexagonales (environ 3500 cellules par millimètre carré) qui tapissent la face postérieure de la cornée au contact de l'humeur aqueuse. Il a un rôle de barrière entre le stroma et l'humeur aqueuse grâce aux jonctions intercellulaires et une fonction de régulation de l'hydratation stromale. Par cette dernière fonction, il est le principal élément contribuant au maintien de la transparence de la cornée. En effet il pompe en permanence l'eau de la cornée, et assure l'homéostasie hydrique de celle-ci afin d'éviter l'apparition d'un œdème de cornée.

Le « pool cellulaire » endothélial ne va cesser de décroître au fil du temps. Il y a une absence de réplication cellulaire donc une déperdition cellulaire progressive lors du vieillissement. La cicatrisation se fait par migration cellulaire et coalescence des cellules lésées. Lorsque la densité a diminué jusqu'à environ 500 cellules par millimètre carré appelé « seuil de décompensation endothélial », il est admis que la fonction endothéliale est altérée. Bien évidemment il s'agit d'une moyenne et cette valeur de seuil de décompensation comporte une certaine variabilité interindividuelle.

B. Les pathologies de l'endothélium cornéen

1. La cornea guttata et la dystrophie endothéliale de Fuchs

a) Clinique

La dystrophie de Fuchs est la principale dystrophie endothéliale. Elle est le plus souvent assez précoce, asymptomatique, d'évolution lente et devenant symptomatique chez les sujets plus âgés. Elle correspond à l'apparition de gouttes endothéliales d'où le terme de « cornea guttata ».

Le mode de transmission est autosomique dominant. Il existe une hétérogénéité génétique. Dans 10% des cas environ, il existe une mutation du gène COL8A2 codant pour une chaîne du collagène de type VIII.

Cette pathologie évolue en 3 stades :

- stade de début

Il survient assez jeune entre la troisième et la quatrième décennie. Il est asymptomatique et décelé par l'examen clinique. L'examen biomicroscopique en lampe à fente retrouve quelques vésicules endothéliales signant la cornea guttata débutante.

- stade symptomatique

A ce stade, le patient présente un flou visuel intermittent à prédominance matinal souvent décrit par le patient comme « un brouillard matinal qui disparaît au cours de la matinée ». Les gouttes sont plus nombreuses et bien visualisées en microscopie spéculaire

L'hydratation cornéenne est contrôlée grâce à deux processus physiologiques :

- l'évaporation de l'eau à travers l'épithélium vers l'extérieur
- le pompage actif des cellules endothéliales qui rejettent l'eau du stroma vers la chambre antérieure.

La nuit, les paupières sont closes durant la phase de sommeil, ce qui limite l'évaporation du film lacrymal. Ceci impose un stress supplémentaire au niveau de l'endothélium qui, lorsqu'il est défaillant, n'arrive plus suffisamment à pomper l'eau qui s'infiltré au sein du stroma cornéen. Il survient alors un œdème qui réduit la qualité optique à cause de la perte de transparence cornéenne.

- stade tardif

Le dernier stade comporte un œdème cornéen important avec atteinte des couches superficielles épithéliales. Les douleurs sont fréquentes à cause des érosions cornéennes qui correspondent à la rupture des bulles épithéliales.

Il touche les patients plus âgés vers la sixième ou septième décennie.

L'acuité visuelle est nettement diminuée et le diagnostic en lampe en fente est généralement aisé.

La microscopie spéculaire est fréquemment impossible à cause du trouble des milieux.

Du point de vue anatomopathologique, l'endothélium et la membrane de Descemet sont lésés. La membrane de Descemet est épaissie et forme des verrucosités pouvant être volumineuses faisant saillie à la surface ou enchâssées dans une membrane épaisse.

A ce stade le seul traitement est chirurgical. Il consiste en la réalisation d'une greffe de cornée endothéliale. Il est très fréquent que le patient soit aussi porteur d'une cataracte. Il faut la prendre en compte et proposer si besoin une chirurgie combinée associant greffe endothéliale et chirurgie de cataracte dans le même temps opératoire.

b) Techniques d'analyse de l'endothélium cornéen

La principale technique d'analyse de l'endothélium est l'examen de la cornée en lampe à fente. Il est possible de rechercher les signes de souffrance ou d'insuffisance endothéliale :

- la présence de gouttes endothéliales. Elles sont mieux visibles en rétro-illumination (Figure 6)




Figure 6 : Photo lampe à fente en rétro-illumination mettant en évidence une cornée guttata (Photo CHU Rouen)

- un œdème cornéen visible en lampe à fente inclinée à 45° (Figure 7). On constate alors une augmentation de l'épaisseur cornéenne qu'il est possible de comparer avec l'œil controlatéral s'il est indemne.

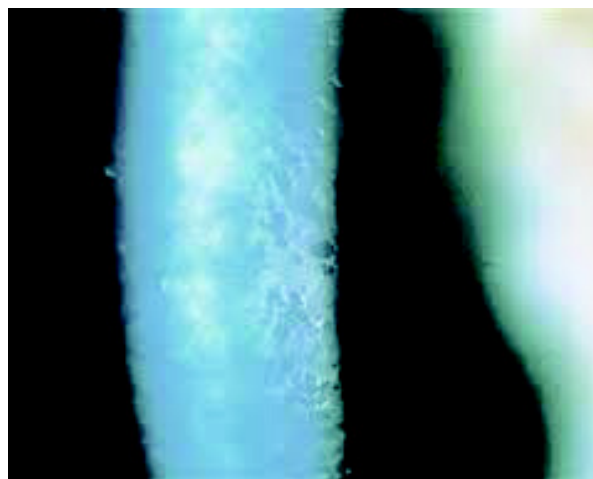


Figure 7 : Photo lampe à fente en coupe à fort grossissement montrant une cornée guttata avec de grosses gouttes centrales et un œdème cornéen (Photo CHU Rouen)

- L'état de transparence de la cornée et la présence de plis de la membrane de Descemet
- La présence de bulles épithéliales signant un stade évolué de la pathologie avec un œdème cornéen si important qu'il touche la couche épithéliale avec survenue de bulles épithéliales. C'est ce qu'on appelle la kératopathie bulleuse.

La part qualitative ou fonctionnelle de l'endothélium peut être évaluée grâce à :

- l'acuité visuelle : en cas de déficience endothéliale, la survenue d'un œdème cornéen va être responsable d'une baisse de la vision d'abord matinale puis permanente. Cette atteinte affectera la vision de loin et la vision de près.
- La pachymétrie : si l'endothélium est altéré il se produira un œdème de cornée quantifiable par pachymétrie
- La microscopie spéculaire

La microscopie spéculaire permet une analyse qualitative (régularité et forme des cellules) et quantitative (densité cellulaire) de l'endothélium cornéen. Son principe repose sur la réflexion d'un faisceau lumineux sur la cornée. Elle utilise la lumière réfléchie par les interfaces cornéennes et permet la visualisation de la couche endothéliale. Les contours cellulaires sont dessinés par des espaces intercellulaires qui apparaissent sous la forme de lignes sombres. Les cellules endothéliales apparaissent polygonales (Figure 8). La microscopie spéculaire permet de mettre en évidence les gouttes endothéliales présentes en cas de décompensation (Figure 9).



Figure 8 : Image d'un l'endothélium sain en microscopie spéculaire. La forme des cellules est polygonale et régulière et les espaces intercellulaires apparaissent sombres (Image CHU Rouen).

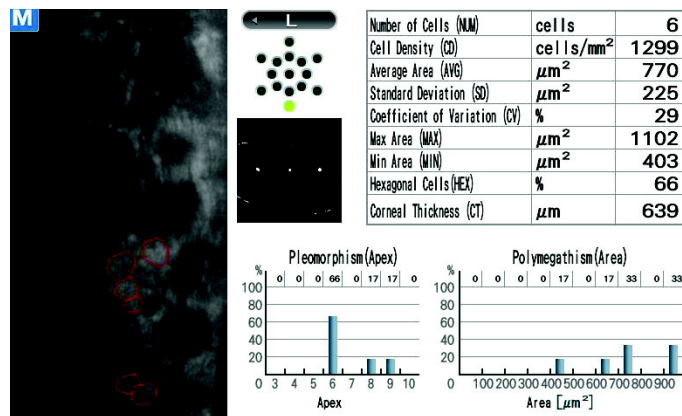


Figure 9 : Image d'une microscopie spéculaire montrant l'aspect de gouttes endothéliales (Image CHU Rouen).

2. La dystrophie postérieure polymorphe

Le début se situe tôt, parfois dès la naissance. La symptomatologie est très lentement progressive. La vision reste longtemps peu touchée. Des petites vésicules apparaissent sur la cornée et sont parfois entourées d'un halo gris. Leur nombre est variable et elles sont mieux visibles en rétro-illumination (Figure 10). Elles peuvent prendre un aspect en carte de géographie et en « cratères de lune » et parfois un œdème cornéen peut survenir.

La désorganisation et l'épaississement de la membrane de Descemet sont mieux appréciés en microscopie spéculaire (Figure 11).

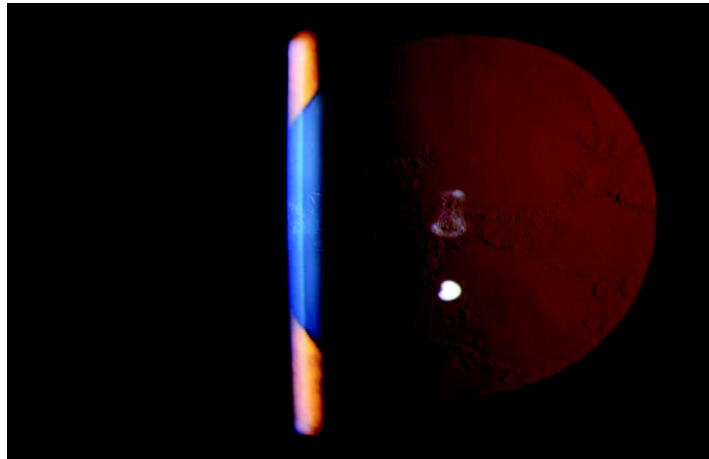


Figure 10 : Photo en rétro illumination d'une dystrophie postérieure polymorphe. On constate bien l'aspect en « cratères de lune » ou en « peau d'orange » (Photo CHU Rouen).




Figure 11 : Microscopie spéculaire montrant la désorganisation architecturale endothéliale dans la dystrophie postérieure polymorphe (Image CHU Rouen).

Du point de vue anatomopathologique, les cellules endothéliales prennent l'aspect de cellules épithéliales pluristratifiées. Leur progression vers le trabéculum est possible et peut entraîner un glaucome secondaire.

Le mode de transmission est autosomique dominant avec expressivité et pénétrance variables.

En cas de baisse de l'acuité visuelle, il faut réaliser une greffe mais le risque de récurrence sur le greffon a été rapporté.

3. La dystrophie endothéliale congénitale héréditaire (CHED)

Appelée communément CHED (Congital Hereditary Endothelial Dystrophy), cette dystrophie est dite congénitale en raison de l'apparition dès la naissance d'une symptomatologie avec opacification bilatérale, diffuse et symétrique des 2 cornées.

L'œdème cornéen envahit précocement l'ensemble des couches de la cornée.

En biomicroscopie, on retrouve un aspect de « verre dépoli » au niveau stromal avec des tâches blanches et des opacités centrales (Figure 12). Il est à noter que parfois un glaucome congénital peut être associé.

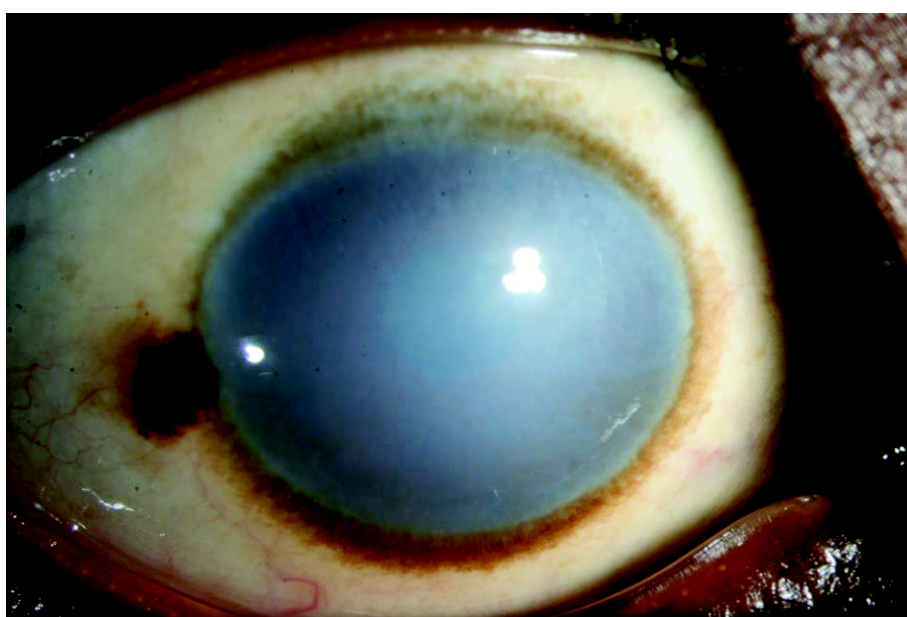

Figure 12 : Photo d'un jeune patient porteur d'une CHED (Photo CHU Rouen).

La transmission est autosomique récessive.

Le traitement est chirurgical, il consiste en une kératoplastie transfixiante et la récurrence est rare.

C. Les greffes de cornée dans les pathologies endothéliales cornéennes

1. Court historique

Une greffe de cornée est réalisée lorsqu'une pathologie cornéenne non accessible à un traitement médical (collyres, lentilles, laser, anneaux...) limite de manière irréversible l'acuité visuelle ou est responsable de douleurs oculaires. Les greffes de cornée sont réalisées depuis de nombreuses années mais les techniques se sont améliorées au fil du temps.

Quatre à cinq mille greffes sont réalisées chaque année en France.

2. La greffe transfixiante

Lorsque la pathologie cornéenne touche toute l'épaisseur (en cas de CHED par exemple), ou en cas d'échec d'une greffe endothéliale, la seule solution est la réalisation d'une greffe transfixiante où l'ensemble de l'épaisseur de la cornée est remplacée (Figures 13 et 14).

La cornée est trépanée sur un diamètre le plus souvent de 8 mm et remplacée par un greffon de même diamètre qui est suturé par des points séparés ou par un surjet. L'astigmatisme est la première source de limitation de récupération de l'acuité visuelle dans le cadre des kératoplasties transfixiantes de par son importance et surtout son irrégularité. Cet astigmatisme est dû à la déstructuration complète de la cornée du receveur. Même lorsque l'affrontement des berges du couple donneur / receveur est parfait, la suture même ajustable reste source d'astigmatisme.

Si après le retrait des sutures, l'astigmatisme est important et régulier, il est accessible à différentes techniques chirurgicales. Sinon il est difficile de le corriger de manière efficace.

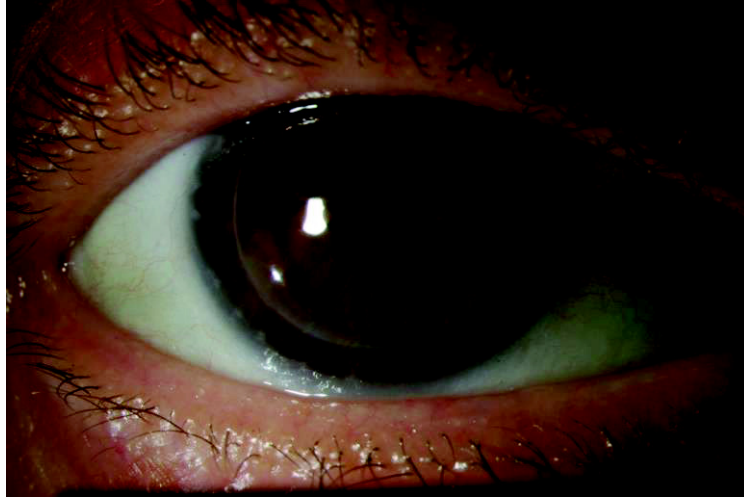


Figure 13 : Photo d'une kératoplastie transfixiante (Photo CHU Rouen).



Figure 14 : Aspect d'une kératoplastie transfixiante en OCT de cornée. Il est possible de voir la zone de trépanation qui prend toute l'épaisseur de la cornée (Image CHU Rouen).

3. La greffe lamellaire postérieure

La greffe transfixiante a longtemps été la référence y compris pour les pathologies ne touchant que l'endothélium (10). Il est maintenant possible de réaliser une greffe lamellaire en ne remplaçant que la couche atteinte, c'est ce que l'on appelle la greffe endothéliale. Elle est réalisée depuis plus de 10 ans. L'épaisseur du greffon était initialement d'environ 150 μm (Figure 15) avec une découpe le plus souvent automatisée (DSAEK, Descemet Stripping Automated Endothelial Keratoplasty). Elle comprend l'endothélium, la membrane de Descemet ainsi que des fibres stromales (Figure 16).

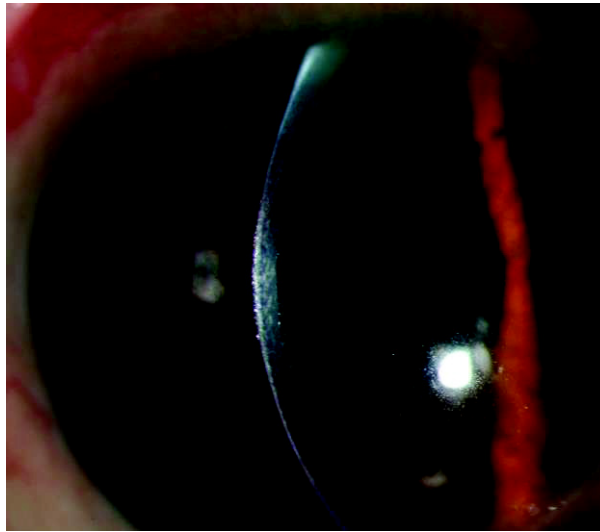


Figure15 : Photo en lampe à fente d'une DSAEK (Photo CHU Rouen).

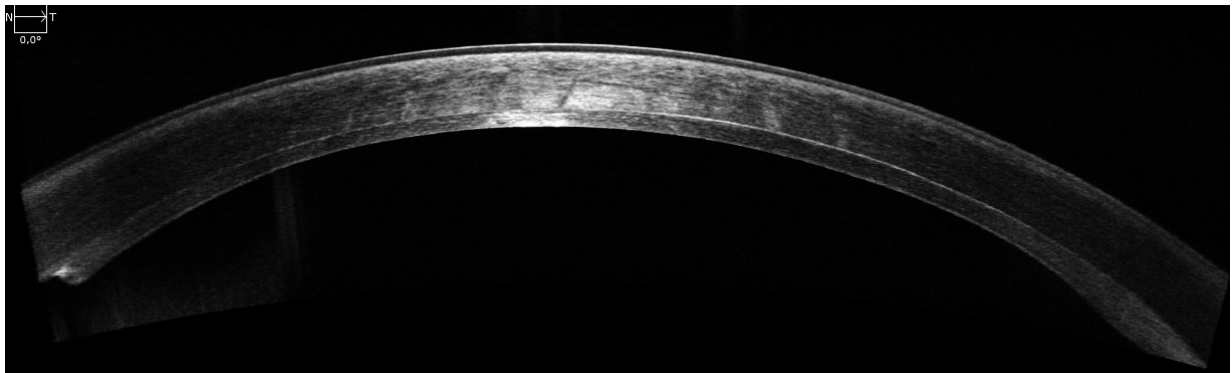


Figure 16 : Aspect d'une DSAEK en OCT haute définition. Le greffon comporte l'endothélium, la membrane de Descemet et des fibres stromales (Image CHU Rouen).

Avec l'évolution des techniques sont apparues la greffe endothélio-descemetique appelée Ultra-Thin DSEK (Descemet Stripping Endothelial Keratoplasty) d'environ 30 μm (Figure 17). En 2007, Gardea, Muraine et coll. (11) ont décrit la greffe endothéliale pure d'environ 15 μm appelée DMEK (Descemet Membrane Endothelial Keratoplasty) (Figures 18 et 19). La découpe est alors pour le moment obligatoirement manuelle pour ces 2 dernières greffes (12). Le plus souvent est utilisé un Punch pour la découpe puis la dissection du greffon est réalisée sur une chambre antérieure artificielle (13).



Figure 17 : Photo en lampe à fente d'une Ultra-Thin DSEK. Le greffon d'environ 30 μm comporte l'endothélium cornéen et la membrane de Descemet (Photo CHU Rouen).




Figure 18 : Photo en lampe à fente d'une DMEK (Photo CHU Rouen).

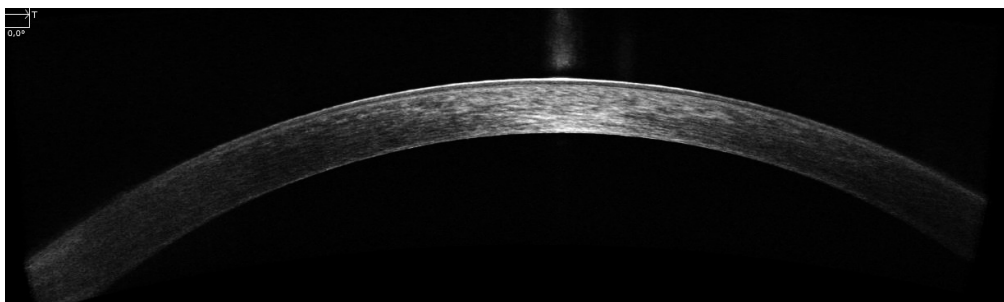


Figure 19 : Aspect d'une DMEK en OCT haute définition. Le greffon ne comporte que l'endothélium (greffe endothéliale pure) (Photo CHU Rouen).

Si une indication chirurgicale est retenue pour une pathologie endothéliale, ce dernier type de greffe doit être proposé en 1^{ère} intention car elle présente de nombreux avantages par rapport à la greffe transfixiante (Figure 20) parmi lesquels :

- une anatomie mieux préservée
- une récupération visuelle plus rapide
- un meilleur résultat réfractif
- un moindre risque de rejet...

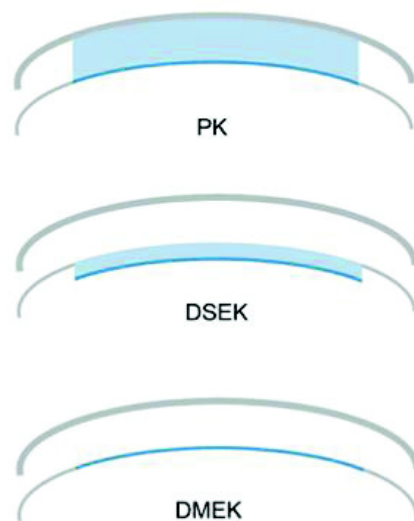


Figure 20 : Schéma montrant une kératoplastie transfixiante (PK), une greffe endothéliale de type DSAEK et une greffe endothéliale pure de type DMEK

La DMEK présente dans les études d'excellents résultats visuels. Ham (14) après chirurgie de cataracte ou McKee (15) dans le cadre d'une dystrophie de Fuchs ont retrouvé une amélioration de l'acuité visuelle d'une DMEK réalisée pour décompensation endothéliale avec cornea guttata.

La DMEK a aussi l'avantage de ne pas ou peu modifier l'astigmatisme cornéen (16)(12).

Ce qui est sûr c'est qu'en cas de pathologie purement endothéliale, la DMEK présente de nombreux avantages comparativement à la kératoplastie transfixiante (17). En effet, la récupération visuelle semble meilleure mais surtout plus rapide (18) (19) (20) (21) (22).

L'anatomie est préservée car seule la couche pathologique est remplacée. La cornée originale est respectée et l'astigmatisme induit est moindre (23) (12).

D. La chirurgie combinée greffe endothéliale et cataracte

1. Généralités

Il est fréquent qu'au moment de l'indication d'une greffe de cornée, le patient soit atteint en plus d'une cataracte (Figures 21 et 22).

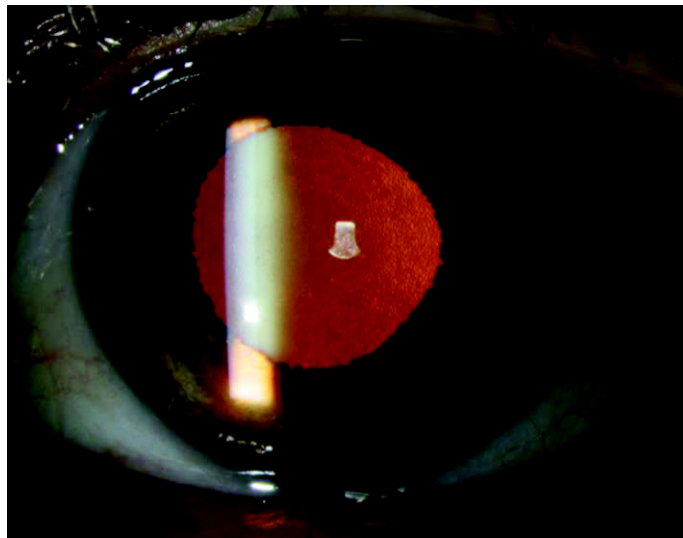


Figure 21 : Photo en rétro illumination d'un œil porteur d'une cataracte et d'une cornea guttata (Photo CHU Rouen)

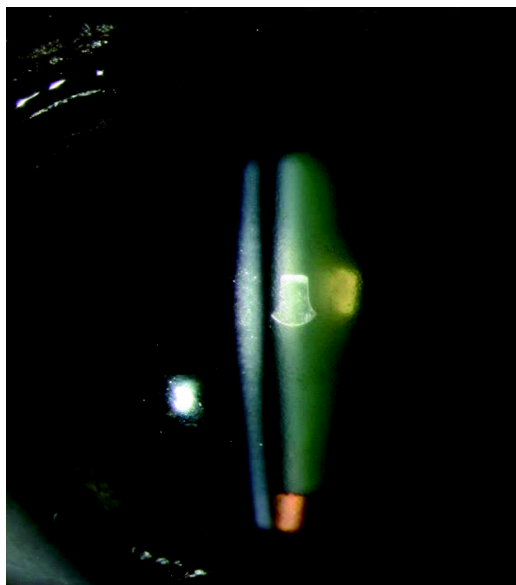

Figure 22 : Photo biomicroscopique en coupe d'un œil porteur d'une cornea guttata et d'une cataracte (Photo CHU Rouen).

Auparavant était réalisée une chirurgie en 2 temps distincts (cataracte puis greffe ou l'inverse) mais de plus en plus se sont développées les triples procédures. La triple procédure est une chirurgie combinée correspondant à l'association dans le même temps opératoire, d'une greffe de cornée et d'une chirurgie de cataracte avec exérèse du cristallin et mise en place d'un implant de sac. Elle est réalisée lorsque, chez un patient, sont associées une pathologie cornéenne invalidante et une cataracte.

2. Triple procédure classique

a) Généralités

Les premières chirurgies combinées ont associé à la chirurgie de cataracte une greffe de cornée de type transfixiante. Cette technique a longtemps été la technique de référence. Elle était réalisée aussi pour les atteintes limitées à l'endothélium cornéen (24) (25).

Comme en cas de greffe seule, le greffon peut être maintenu par un surjet (Figure 23) ou pas des points séparés (Figure 24). Ces fils sont retirés généralement 6 mois à 1 an après la greffe (Figure 25).

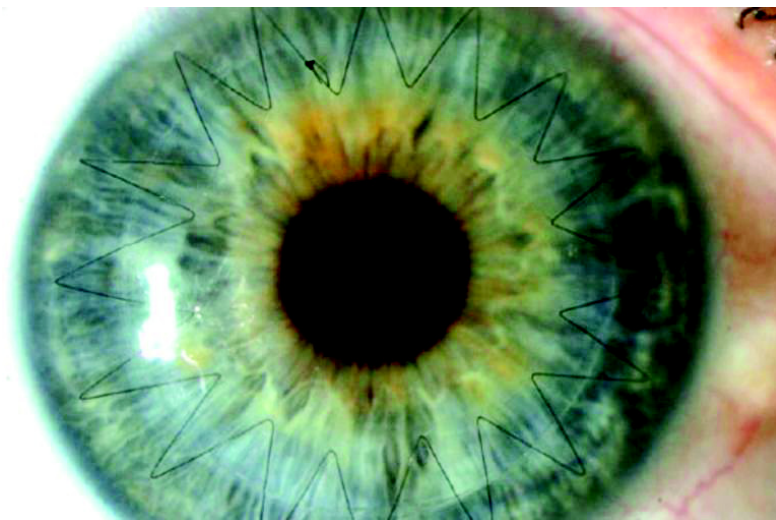


Figure 23 : Photo d'une triple procédure avec un greffon maintenu par un surjet (Photo CHU Rouen).

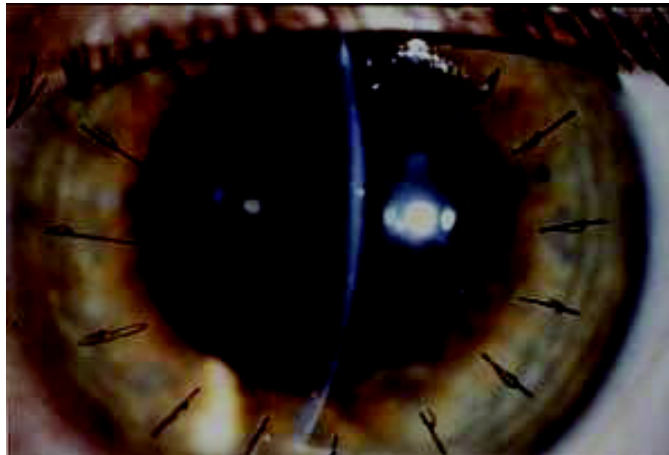


Figure 24 : Photo d'une triple procédure avec un greffon maintenu par des points séparés (Photo CHU Rouen).

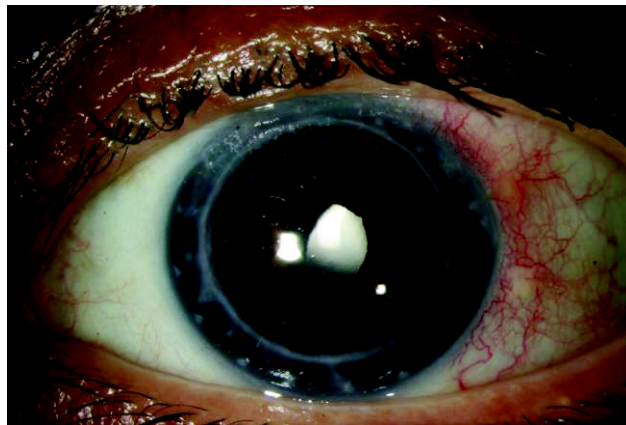


Figure 25 : Aspect post opératoire d'une triple procédure à long terme après retrait des sutures (Photo CHU Rouen).

b) Résultats

Son efficacité sur l'amélioration de l'acuité visuelle a été à l'origine de nombreuses publications (26). Ainsi Javadi (27) par exemple retrouvait une amélioration de l'acuité visuelle après une triple procédure qui passait de 1,44 log MAR en préopératoire à 0,44 log MAR en post-opératoire.

c) Avantages / inconvénients

Les principaux avantages de cette triple procédure sont :

- la réalisation d'une seule intervention.

Das (28) a ainsi montré que les résultats (acuité visuelle, réfraction, ...) étaient similaires que la greffe et la cataracte soient réalisées dans le même temps ou de manière différée. Il conseille alors la triple procédure afin de limiter le nombre d'intervention. Green (29), Nguyen (30), Pineros (25) ou encore Cazabon (31) affirmaient les mêmes conclusions

- un moindre coût du fait d'un geste opératoire unique ce qui engendre une seule hospitalisation et une seule anesthésie.

Les inconvénients sont essentiellement représentés par le problème de précision réfractive et de réfraction post-opératoire peu prévisible.

En cas de greffe transfixiante, l'architecture complète de la cornée est modifiée. La kératométrie avec laquelle est réalisée le calcul d'implant n'est pas la même que la kératométrie finale ce qui peut induire de fortes amétropies résiduelles post-opératoires.

Les risques sont souvent rappelés par les auteurs et comprennent essentiellement (27) : l'endophtalmie, l'hémorragie expulsive, et la possibilité de dommages sur l'endothélium cornéen.

Les complications (32) peuvent être divisées en complications peropératoires (issue de vitré, rupture capsulaire postérieure), post opératoires précoces (hypertonie oculaire, inflammation intraoculaire) et post-opératoires tardives (cataracte secondaire, rejet et glaucome secondaire).

3. Nouvelle triple procédure

a) Généralités

De plus en plus lorsque la pathologie cornéenne concerne uniquement la couche endothéliale se sont développées les « nouvelles triples procédures ». Elles associent dans l'ordre la réalisation d'une chirurgie de cataracte et d'une chirurgie de greffe de cornée (33).

Il est possible dans cette association de réaliser une greffe endothéliale de type DSAEK ou Ultra-Thin DSEK mais de plus en plus il est réalisé une greffe endothéliale pure de type DMEK qui correspond à la dernière version de la nouvelle triple procédure.

b) Indications

Les indications de la nouvelle triple procédure sont les patients porteurs d'une cataracte et d'une décompensation endothéliale symptomatique dont le chef de file est la cornea guttata dans le cadre d'une dystrophie de Fuchs. Cependant ce n'est pas la seule cause de défaillance endothéliale. Voici les causes les plus fréquentes :

- La dystrophie de Fuchs
- L'hypertonie oculaire majeure et notamment le glaucome aigu par fermeture de l'angle ou l'hypertonie oculaire post traumatique. Une forte augmentation de la pression intraoculaire est responsable d'une souffrance des cellules endothéliales.
- Les implants de chambre antérieure à appui angulaire. Ce sont des implants dont les pattes s'appuient dans l'angle iridocornéen à proximité de la périphérie endothéliale. Les contacts répétés entre l'implant et la cornée sont responsables de pertes de cellules endothéliales à répétition.

- La chirurgie de cataracte. Il est admis que la réalisation d'une chirurgie de cataracte avec la technique actuelle de phacoémulsification qui comprend des ultrasons est responsable d'une perte de la densité cellulaire endothéliale. Si la densité cellulaire préopératoire est normale ou élevée, la chirurgie de cataracte non compliquée est alors sans conséquence. Mais en cas de densité initiale faible, l'intervention de cataracte peut être un élément déclencheur ou accélérer la survenue de la décompensation endothéliale, c'est ce que l'on appelle la kératopathie bulleuse du pseudophaque.

c) Résultats

La nouvelle triple procédure semble efficace sur de nombreux paramètres (34) (35) (36) notamment la précision réfractive post opératoire et l'acuité visuelle.

d) Avantages / Inconvénients

Les avantages de la greffe endothéliale pure (DMEK) sont multiples (37) (38) (39) (40) (41) (42). Comme le rapporte Muraine et coll. (33)

- Remplacer uniquement le tissu pathologique. La non addition de stroma avec l'endothélium greffé évite les modifications de courbures et d'épaisseur cornéenne, la cornée est reconstituée anatomiquement et physiologiquement
- L'intervention est réalisée à travers une micro-incision (< 3 mm), similaire aux incisions de la chirurgie de la cataracte : ceci évite les modifications réfractives importantes en post-opératoire. La précision réfractive est meilleure qu'en cas de chirurgie combinée classique (43).
- Résultat visuel atteint plus rapidement que n'importe quel autre type de greffe. Il est exceptionnel que l'acuité visuelle post-opératoire soit moins bonne que l'acuité préopératoire ce qui en fait une chirurgie sûre.
- Très faible taux de rejet comparé aux autres techniques de greffes : Moins de 1% pour la DMEK, environ 8% pour les DSAEK et dans les 20% pour les greffes transfixiantes.
- Reprises possibles et aisées en cas d'échec primaire du greffon, il est

possible de le remplacer.

Les limites de la DMEK consistent en une courbe d'apprentissage plus longue avec deux étapes clés à maîtriser : la préparation (pelage) du greffon endothélio-descemetique et son positionnement correct après injection en chambre antérieure. Les études ne montrent pas une plus grande perte de cellules endothéliales après DMEK par rapport aux DSAEK.

E. Rappels sur le calcul d'implant

Comme le décrivent très bien Michel PUECH et Maté STREHO dans le rapport de la Société Française d'Ophtalmologie (44), le calcul d'implant n'est pas quelque chose de toujours aisé.

De par la multiplicité des techniques sur des yeux d'anatomies différentes et des différentes techniques de calcul proposées, le calcul d'implant est rendu difficile. Cependant, les nouvelles techniques tendent à améliorer les résultats.

L'objectif de l'emmétropie postopératoire après chirurgie de la cataracte reste un but atteint de façon majoritaire.

Le calcul d'implant est indissociable du couple formé par la formule de calcul et les mesures nécessaires à la bonne mise en œuvre de cette formule.

Cette cohérence de la chaîne de calcul fait l'objet d'adaptations et de correctifs souvent dévolus à la constante A. Cette constante décrite avec les premières formules de calcul, dites de régression, permet souvent de réajuster des éléments variables (différences de mesures de longueur axiale, de kératométrie et de position de l'implant).

En fonction de chaque situation, il est nécessaire d'analyser les paramètres cruciaux du calcul d'implant et les risques d'erreur liés à cette situation donnée.

1. Principes

Le calcul de la puissance des implants intraoculaires repose sur l'utilisation de formules mathématiques de plus en plus précises. De nombreux facteurs interviennent dans le résultat réfractif post-opératoire. La plupart de ces facteurs peuvent être mesurés en préopératoire, comme la kératométrie (K) et la longueur axiale (LA), qui sont les deux mesures pratiquées couramment (Figure 26).

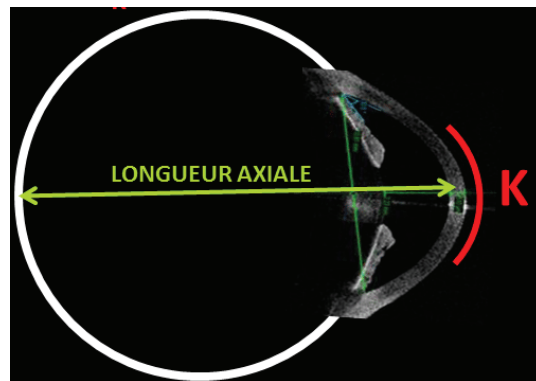


Figure 26 : Schéma d'un œil avec la kératométrie (K) et la longueur axiale (LA) (45)

L'amélioration de la prédictibilité de la réfraction postopératoire se fait sur deux axes : l'amélioration des formules de calcul et l'amélioration de la précision des mesures préopératoires (46).

2. Mesures préopératoires : Kératométrie et longueur axiale

La kératométrie correspond à la mesure des rayons de courbure de la cornée Elle représente un des éléments essentiels du calcul d'implant.

Les kératomètres automatiques mesurent les quatre points de kératométrie sur les 3 mm centraux. La tendance actuelle est d'utiliser les valeurs obtenues par les systèmes automatiques pour le calcul d'implant.

Plusieurs publications (47) (48) (49) (50) montrent que la reproductibilité et la précision de ces appareils autorisent leur utilisation pour le calcul d'implant.

Tous les réfractomètres mesurent le rayon de courbure cornéen antérieur puis le convertissent en puissance pour traduire l'association des deux dioptries cornéens antérieur et postérieur.

La mesure de référence pour la longueur axiale a longtemps été obtenue par échographie en mode A. Les pics de différentes hauteurs représentent les structures plus ou moins échogènes traversées par le faisceau ultrasonore (Figure 27). La longueur axiale mesurée par échographie doit correspondre à la distance entre l'interface cornéenne antérieure et l'interface rétinovitréenne sur l'axe visuel.

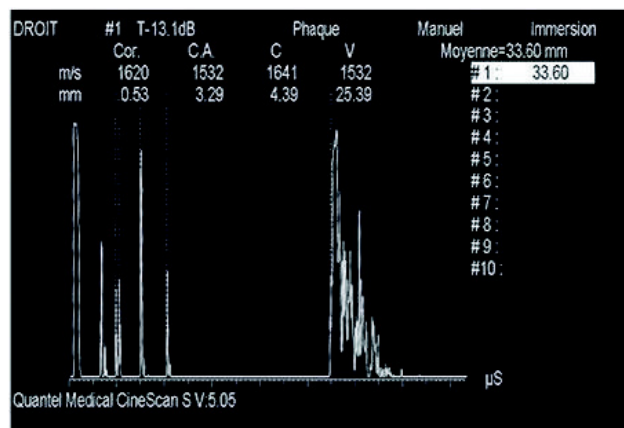


Figure 27 : Exemple de biométrie en mode A qui identifie les pics des différentes interfaces avec des montées très abruptes témoignant d'une bonne perpendicularité du faisceau ultrasonore par rapport aux interfaces du cristallin et de la rétine. Cet élément est un gage de fiabilité de mesure (44).

Cette technique échographique, très largement utilisée, peut bénéficier d'un gain en précision par recours au mode B.

Il s'agit, en fait, d'une biométrie en mode A guidée par l'exploration oculaire en mode B. L'immersion simplifiée, paupières ouvertes, évite la compression de la cornée. L'objectif est d'obtenir une coupe axiale horizontale qui va guider la mesure pour se rapprocher le plus possible de l'axe visuel. La coupe axiale horizontale passe par le sommet de la cornée, la pupille, la face antérieure du cristallin, la face postérieure du cristallin et le pôle postérieur repéré par la papille (Figure 28).

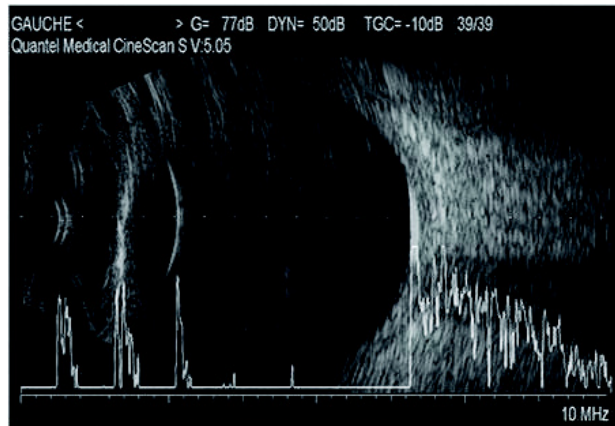


Figure 28 : Echographie en mode B (44)

De plus en plus se sont développés les systèmes de biométrie qui associent mesure de la kératométrie et mesure de la longueur axiale, il en existe essentiellement 2 :

- L'appareil IOLMaster® (Zeiss-Meditec, Allemagne)

La kératométrie par IOLMaster® (Zeiss-Meditec, Allemagne) est prise sur six points de mesure sur un diamètre de 2,5 mm avec un système automatique d'aide à la fiabilité des mesures (Figure 29). Ces mesures sont prises sur trois axes fixes permettant ensuite, par calcul, de déterminer la puissance et l'axe des deux méridiens principaux.

La comparaison avec les résultats obtenus par kératométrie manuelle et automatique se fait souvent sur des moyennes, avec de bonnes corrélations entre les deux systèmes de mesure. Cependant, les variations individuelles des mesures peuvent être importantes, témoignant ainsi de la différence de principe de mesures prises, de surcroît, sur des diamètres sensiblement différents (2,5 mm contre 3 mm).

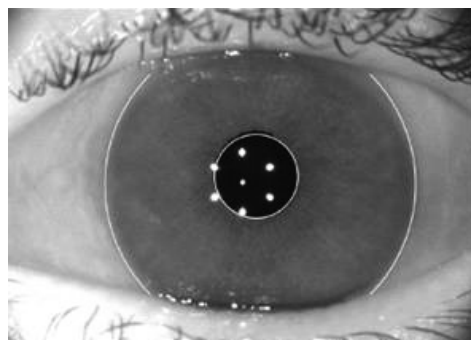


Figure 29 : Image obtenue par l'appareil IOLMaster® (Zeiss-Meditec, Allemagne) lors de la mesure de kératométrie (Photo CHU Rouen)

Cette différence générée par le système IOLMaster[®] (Zeiss-Meditec, Allemagne) est intelligemment compensée par l'adaptation de la constante A, incluant les différences de mesure de kératométrie et de longueur axiale par rapport au mode de calcul fondé sur la kératométrie classique et le mode ultrasonore. Cet appareil compact est capable de prendre toutes les mesures nécessaires (kératométrie, longueur axiale, profondeur de chambre antérieure, le blanc à blanc) pour le calcul d'implant et de réaliser les différents calculs en incluant les principales formules.

- Lenstar[®] (Haag-Streit, Allemagne)

L'appareil Lenstar[®] (Haag-Streit, Allemagne) apporte une majoration du nombre de points de mesure, avec des mires projetées sur deux cercles concentriques de 1,7 et 2,1 mm de diamètre bénéficiant chacun de seize points de mesures soit trente-deux points de mesure en tout (Figure 30). Il apporte un plus grand nombre de mesures que les autres appareils : épaisseur cornéenne, profondeur de chambre antérieure, épaisseur du cristallin et longueur axiale.

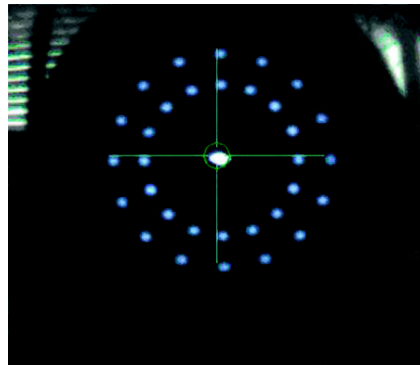


Figure 30 : Image obtenue par l'appareil Lenstar[®] lors de la mesure de kératométrie (44)

Que cela soit avec le IOLMaster[®] (Zeiss-Meditec, Allemagne) ou avec le Lenstar[®] (Haag-Streit, Allemagne) la mesure de la longueur axiale se fait par interférométrie. En utilisant le principe de l'interférométrie déjà intégré dans la tomographie en cohérence optique (OCT), il est possible de prendre une mesure de longueur axiale par la voie d'un système optique avec une reproductibilité et une précision très élevées bien que cela puisse dépendre de la possibilité du système de traverser un cristallin « cataracté », dont l'indice de réfraction optique peut varier en fonction du type de cataracte. Les appareils de mesure de longueur axiale fondés sur le principe de l'interférométrie souffrent cependant de cette limitation de mesure en cas de perte

de transparence des milieux (cataracte, hémorragie) ou de nystagmus. L'absence de réponse varie de 5% à 12% en fonction des séries publiées, avec une dépendance notable par rapport au recrutement de patients présentant des cataractes plus ou moins denses. Les progrès récents en matière d'interférométrie et la large diffusion de l'appareil IOLMaster® (Zeiss-Meditec, Allemagne) et plus récemment du Lenstar® (Haag-Streit, Allemagne) permettent d'améliorer la précision des mesures de longueur axiale et leur reproductibilité, devenant progressivement la référence par rapport aux systèmes de mesure par ultrasons.

L'arrivée de ces systèmes optiques de mesure de longueur axiale couplés à une mesure de kératométrie et de la profondeur de la chambre antérieure, comme l'appareil IOLMaster® (Zeiss-Meditec, Allemagne), a permis d'améliorer sensiblement les résultats à 62,5% des patients à $\pm 0,50$ D de la réfraction souhaitée, 92,4% à ± 1 D et 99,9% à ± 2 D.

L'apport de la biométrie optique a donc assez nettement augmenté le pourcentage de patients à $\pm 0,50$ D mais en laissant cependant encore près de 38% des patients en moyenne avec une amétropie supérieure à 0,50 D (Tableau I).

| | Holladay (1997) | Haigis (2005) | Olsen (2007) | |
|--------------|-----------------|---------------|--------------|------------|
| | Mode A | IOLMaster® | Mode A | IOLMaster® |
| $\pm 0,50$ D | 50 % | 70 % | 45,5 % | 62,5 % |
| ± 1 D | 90 % | 92 % | 77,3 % | 92,4 % |
| ± 2 D | 99 % | 99 % | 98,4 % | 99,9 % |

Tableau I : Précision réfractive de la biométrie. Résultats publiés par Holladay et Olsen montrant la progression de la précision des mesures par l'arrivée de la biométrie optique. La tranche de résultats comprise entre $\pm 0,50$ D est passée de 50% à 70% en dix ans, mettant en évidence une importante amélioration des résultats mais laissant cependant 30% des patients avec un risque d'erreur réfractive résiduelle supérieure à 0,50 D (44).

II. ETUDE CLINIQUE

A. Objectif de l'étude

L'objectif de cette étude est d'évaluer la précision réfractive obtenue après une chirurgie combinée associant greffe endothéliale pure de type DMEK et chirurgie de cataracte chez des patients porteurs d'une décompensation endothéliale symptomatique (dans le cadre essentiellement d'une dystrophie endothéliale de Fuchs) associée à une cataracte.

B. Méthode

1. Type d'étude

Nous avons réalisé une étude rétrospective, descriptive, unicentrique, au CHU de Rouen.

2. Population

Quarante et un yeux de quarante patients ayant une pathologie endothéliale invalidante avec baisse de l'acuité visuelle jusqu'à la kératopathie bulleuse et porteurs d'une cataracte ont été inclus.

3. Technique chirurgicale

Tous les patients ont été opérés entre le 1^{er} janvier 2015 et le 1^{er} mars 2016. Le protocole chirurgical réalisé par un seul chirurgien au CHU de Rouen était standardisé et comprenait :

- Une anesthésie sous tenonienne à la xylocaïne 2%
- Un débridement épithélial sur la totalité de la surface
- une incision temporale de 2,4 mm

- une contre incision de 1,2 mm
- la réalisation d'une phacoémulsification classique avec utilisation d'une visqueux de type Biocornéal® (CROMA®, Autriche)
- la mise en place d'un implant de chambre postérieure
- la réalisation d'un descemetorhexis
- la mise en place d'un greffon endothélial pur de type DMEK de 8 mm, préalablement découpé de manière manuelle sur une chambre antérieure artificielle
- une hydrosuture seule

4. Critères étudiés

Les critères étudiés en préopératoire et au 2^e et 6^e mois post opératoire étaient :

- La meilleure acuité visuelle corrigée de loin
- les techniques de recueil des paramètres pour le calcul d'implant, le type et la puissance d'implant mis en place et l'objectif réfractif souhaité
- la précision réfractive définie par la différence entre la réfraction sphérique visée et celle obtenue ainsi que les pourcentages de patients à 0,5 dioptrie, 1 dioptrie et 2 dioptries de l'emmétropie et de la cible réfractive
- les kératométries mesurées grâce à l'autoréfractomètre (NIDEK®, Japon)
- l'astigmatisme global et cornéen
- la pachymétrie cornéenne mesurée par ultrasons
- la densité cellulaire endothéliale mesurée par microscopie spéculaire (Appareil CEM-530 de NIDEK®, Japon)
- la survenue de complications per ou post opératoire

Une analyse statistique de comparaison de moyennes quantitatives a été réalisée grâce à un test de Student pour des données appariées.

C. Résultats

1. Population

Quarante et un yeux de 40 patients ont été inclus (19 hommes et 21 femmes), l'âge moyen était de 63,9 +/- 8,8 ans (41-82). L'indication (Figure 31) était pour 38 yeux une dystrophie endothéliale primitive de Fuchs (92,6%), pour 1 œil une kératopathie bulleuse (2,4%), pour 1 œil une décompensation sur implant phaqué myopique (2,4%) et pour 1 œil une décompensation secondaire à des poussées hypertensives dans le cadre d'un glaucome aigu par fermeture de l'angle (2,4%).

Tous les patients ont bénéficié d'une chirurgie combinée associant greffe endothéliale pure de type DMEK et chirurgie de cataracte avec mise en place d'un implant de chambre postérieure comme décrit dans le paragraphe Méthode.

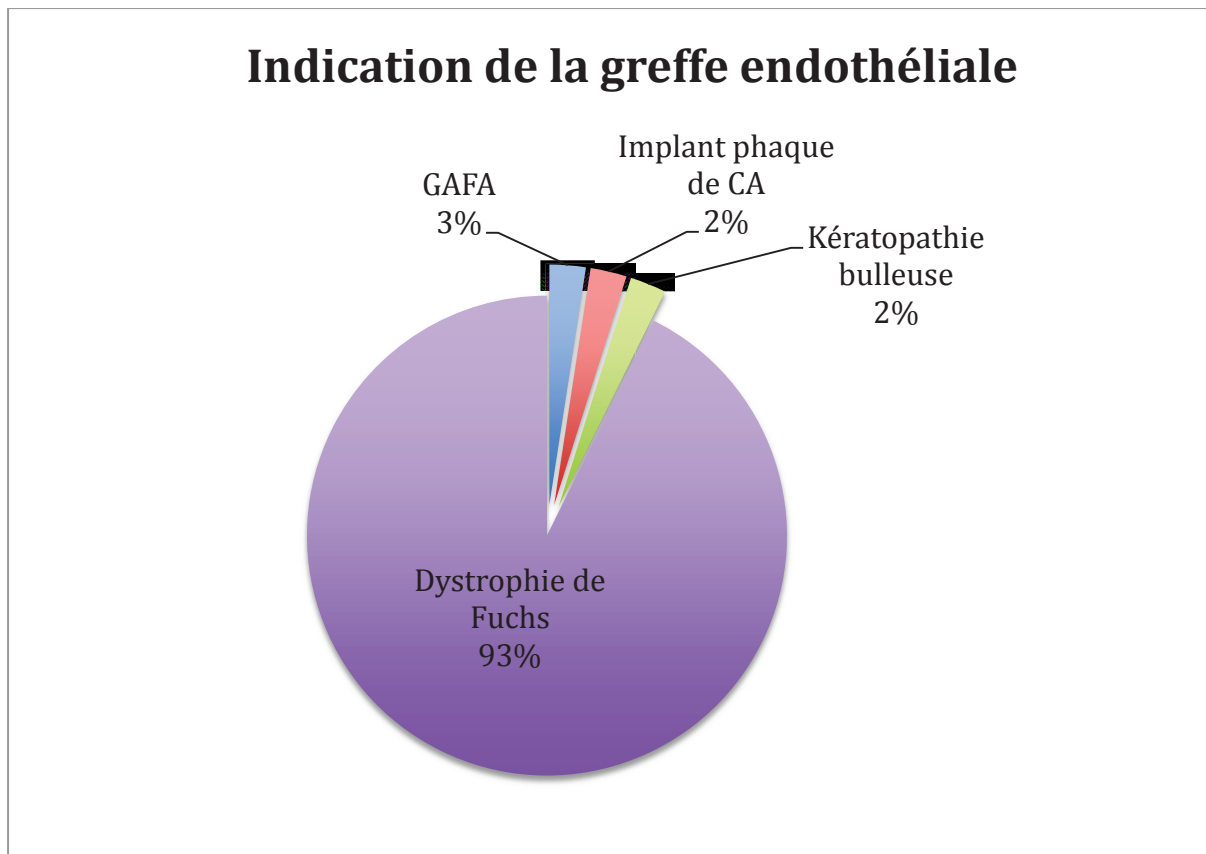


Figure 31 : Répartition des indications de greffe

Certaines particularités sont à prendre en compte:

- un œil avait un antécédent d'herpes oculaire ancien qui était inactif au moment de l'intervention
- un œil avait une membrane épitréiniennne connue mais sans gros retentissement visuel
- un œil avait une opacité cornéenne majeure ancienne
- un œil avait présenté des épisodes d'hypertonie dans un contexte de glaucome aigu par fermeture de l'angle et a bénéficié en plus de la chirurgie standardisée, d'une libération des synéchies irido-cristalliniennes avant l'intervention de cataracte.

2. Formule de calcul utilisée et implant mis en place

La longueur axiale a été mesurée grâce au système d'interférométrie du IOLMaster[®] (Zeiss-Meditec, Allemagne) chez 35 yeux (85,3%). Lorsqu'elle n'était pas accessible par l'interférométrie, elle était alors mesurée en échographie en mode A chez 6 yeux (14,6%) (Figure 32). Elle était en moyenne de 23,7 +/- 1,8 mm (20,07-30,47).

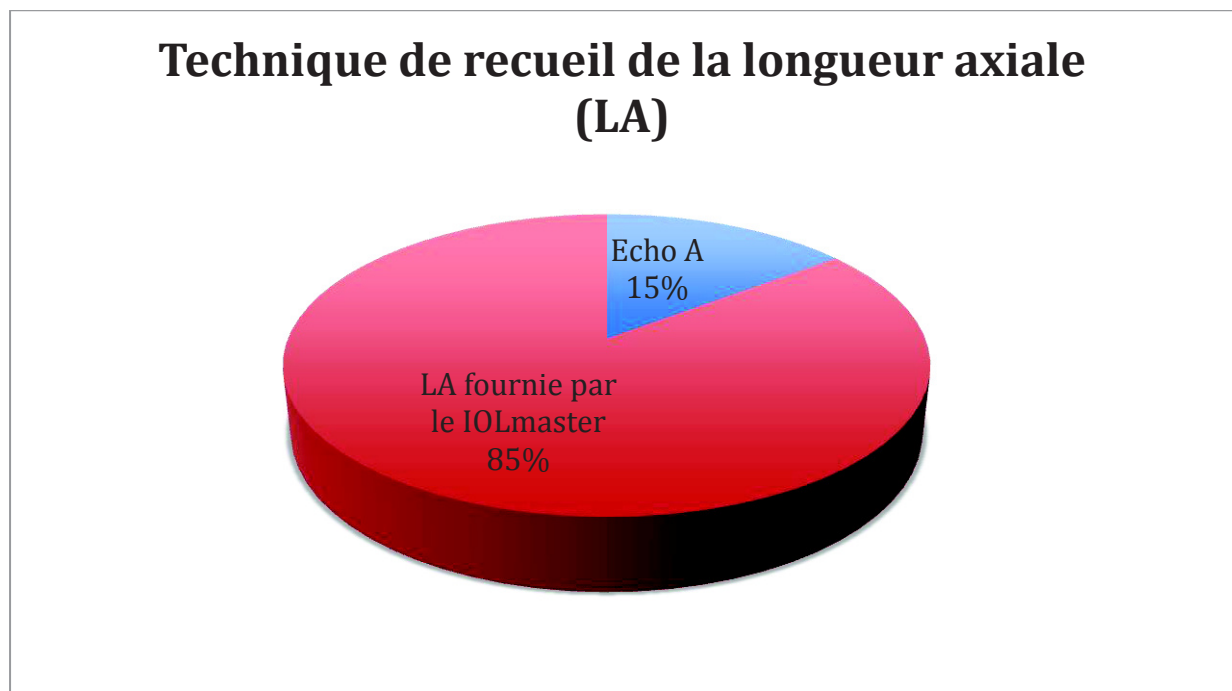


Figure 32 : Graphique indiquant les différentes techniques de recueil de la longueur axiale.

La kératométrie utilisée chez 34 yeux était celle fournie par le IOLMaster® (Zeiss-Meditec, Allemagne) pour l'œil concerné (82,9%). Lorsque la mesure de celle-ci était impossible (7 yeux soit 17,1%) le plus souvent par atteinte épithéliale trop importante dans le cadre de l'œdème cornéen jusqu'à la kératopathie bulleuse, une autre méthode était utilisée (Figure 33) :

- Soit la kératométrie contralatérale était accessible et elle était alors utilisée pour l'œil opéré (extrapolation de l'œil contralatéral) : 5 yeux (12,2%).
- Si la kératométrie contralatérale était inaccessible, nous utilisons alors une valeur moyenne connue de référence pour une cornée soit 43 dioptries pour les 2 axes : 2 yeux (4,9%).

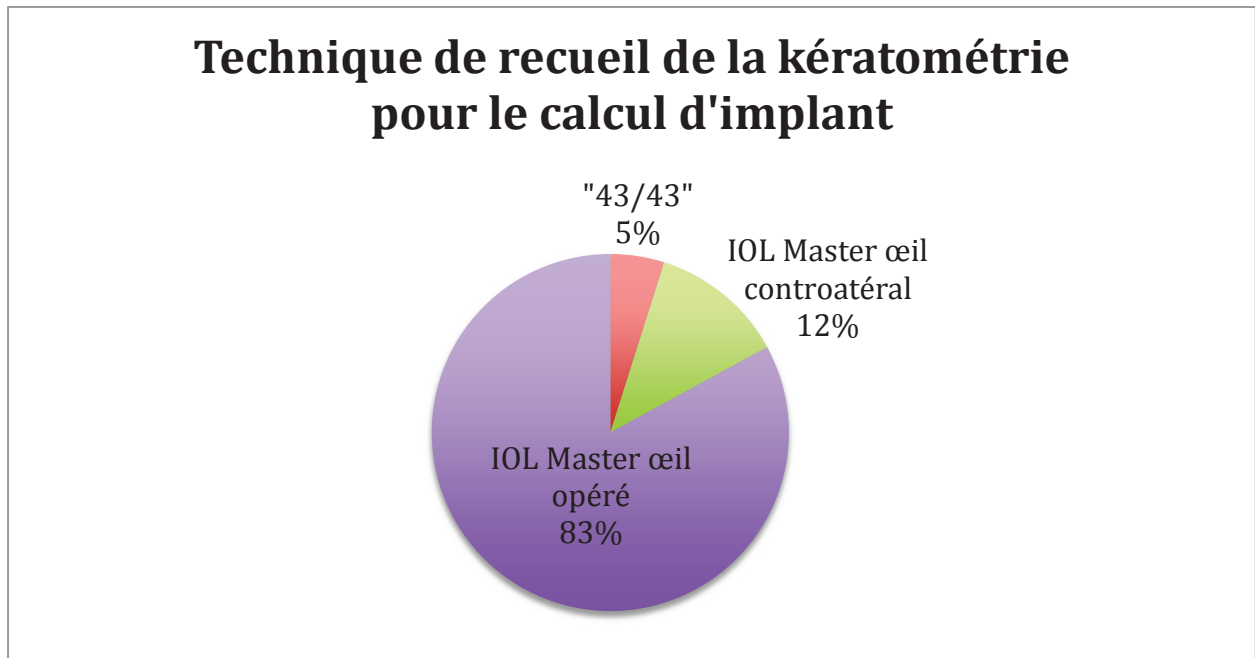


Figure 33 : Répartition des techniques de recueil de la kératométrie utilisées pour le calcul d'implant.

Tous les implants ont été calculés en préopératoire grâce à l'appareil IOLMaster® (Zeiss-Meditec, Allemagne), après avoir intégré si besoin les valeurs de longueur axiale et de kératométrie. La formule de calcul utilisée pour la décision du choix de puissance de l'implant était pour 36 yeux la formule SRK-T (87,8%) et pour 5 yeux (ayant une longueur axiale inférieure à 22 mm) la formule Holladay (12,2%) (Figure 34).

Formule utilisée pour la calcul d'implant

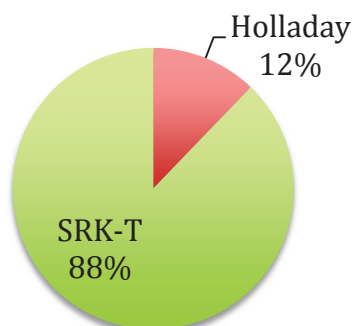


Figure 34 : Répartition des formules utilisées pour le calcul d'implant

Tous les implants utilisés étaient hydrophobes et se répartissaient de la manière suivante selon la disponibilité dans la puissance désirée (Figure 35) :

- 27 yeux (65,6%) ont eu un implant de type EYE-CEE® NZ-1 (NIDEK®, Japon) qui est un implant 3 pièces avec anses rigides en PMMA
- 12 yeux (29,2%) ont eu un implant de type EYE-CEE-ONE® SZ-1 (NIDEK®, Japon) monobloc avec anses en C
- 2 yeux (4,9%) en raison d'une très forte myopie et d'une disponibilité limitée pour des puissances extrêmes de certains implants « classiques » ont eu un implant de type ACRYSOF® MA60 (ALCON®, Etats-Unis) 3 pièces avec une optique souple et des haptiques rigides en PMMA

La puissance moyenne des implants était de 21,5 +/- 5,2 dioptries (0-30).

Répartition des types d'implants

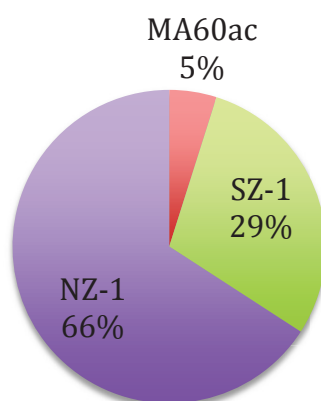


Figure 35 : Répartition des types d'implant mis en place

3. Précision réfractive

- Réfraction sphérique

La cible réfractive moyenne était $-0,48 \pm 0,30$ dioptrie. Les extrêmes allaient de $-1,5$ dioptries chez un patient myope fort à $0,36$ dioptrie chez un patient hypermétrope.

La réfraction sphérique moyenne obtenue était de $+0,40 \pm 1,25$ dioptries (extrêmes de $-4,5$ à $+3,25$ dioptries) à 2 mois et de $+0,48 \pm 0,96$ dioptrie à 6 mois (Figure 36).

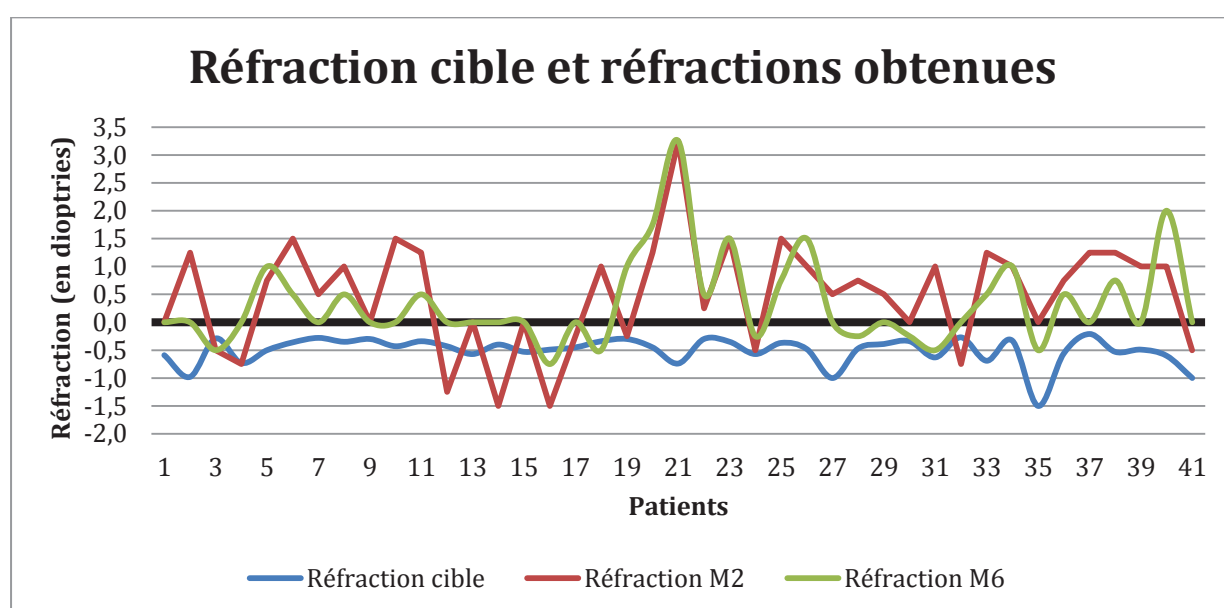


Figure 36 : Graphique comparant la réfraction cible et celles obtenues au 2^e et au 6^e mois.

L'erreur réfractive moyenne (différence entre la réfraction obtenue et la réfraction cible) était statistiquement significative à 2 mois : $0,81$ dioptrie avec un intervalle de confiance (IC) à 95% [$0,385$; $1,236$] (Figure 37 et 38). Les extrêmes allaient de $-3,99$ à $+4$ dioptries. A 6 mois cette erreur est restée significative : $0,95$ D IC 95% [$0,562$; $1,383$].

Il n'y a pas eu de différence statistiquement significative entre l'erreur réfractive retrouvée à 2 mois et celle retrouvée à 6 mois : $0,212$ dioptrie avec un intervalle de confiance (IC) à 95% [$-0,063$; $0,487$].

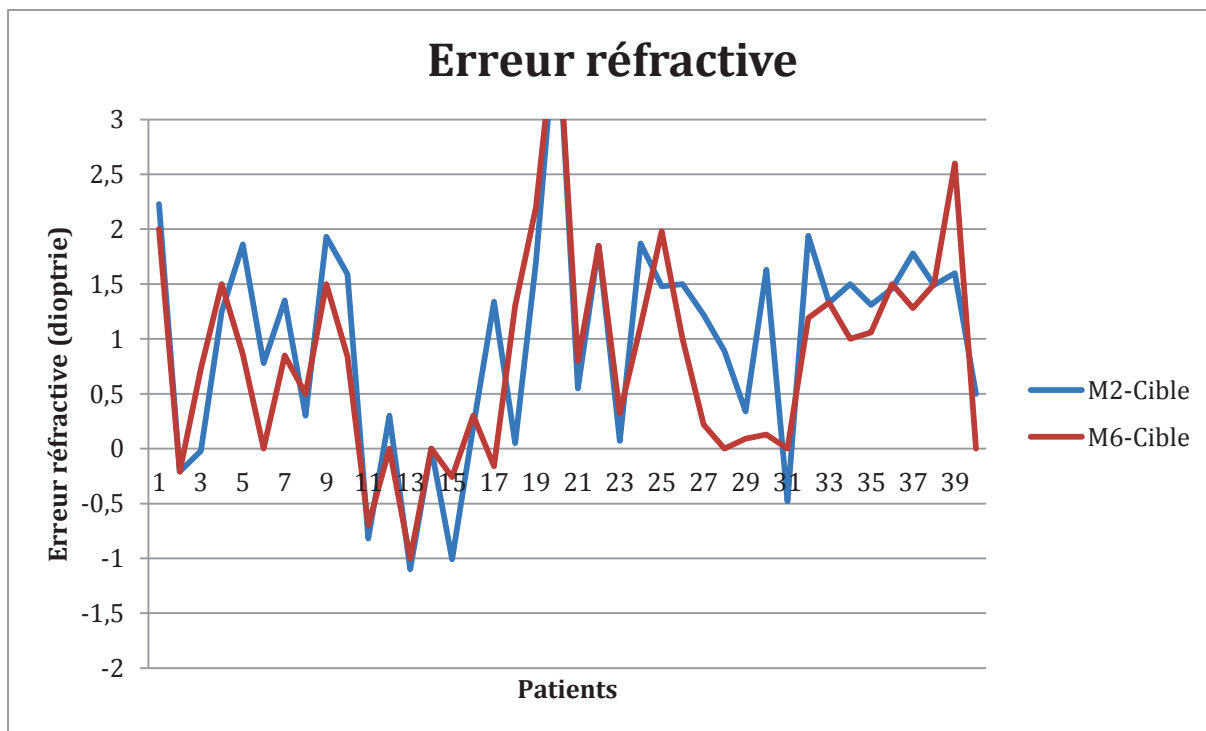


Figure 37 : Graphique de l'erreur réfractive correspondant à la différence entre la réfraction obtenue et la réfraction cible

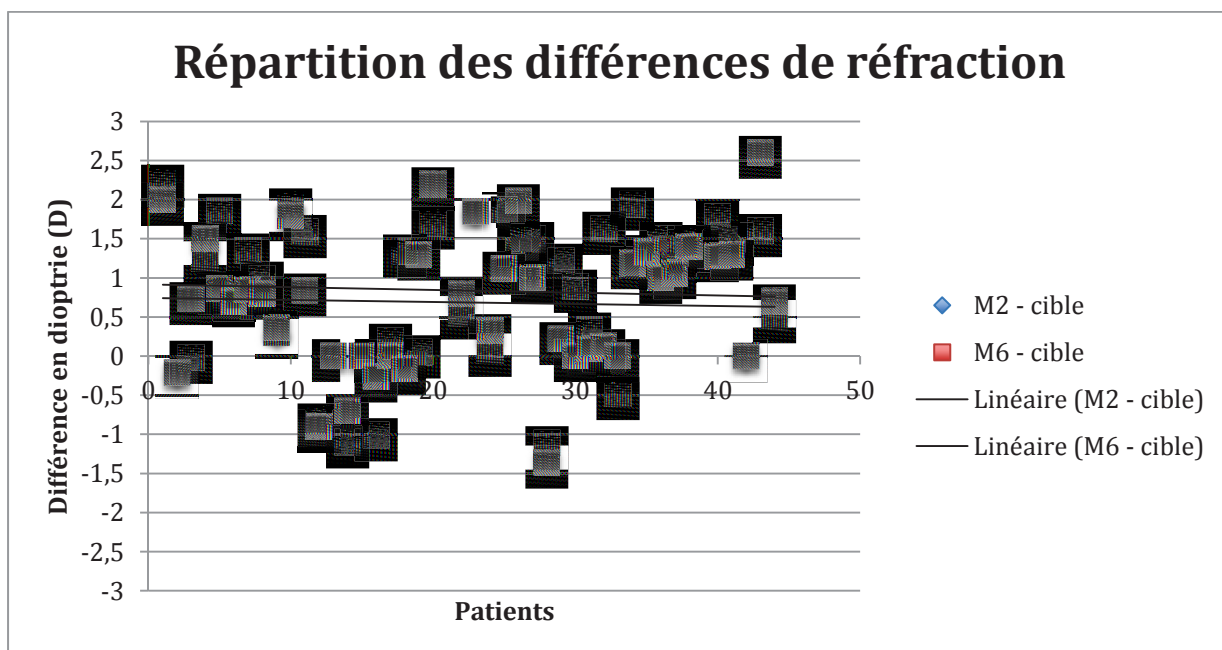


Figure 38 : Représentation de l'erreur réfractive sous forme d'un nuage de points avec les courbes de tendance. On comprend bien la tendance à hypermétropiser avec la majorité des résultats positifs et une courbe comprise aux alentours de 0,8 D à 2 mois et 0,9 D à 6 mois.

Lorsque la kératométrie utilisée était celle de l'œil concerné, l'erreur réfractive moyenne était de 1.06 D à 2 mois IC 95% [0,707 ; 1.421] et de 0.99 D à 6 mois IC 95% [0,494 ; 1.484].

Lorsque la kératométrie utilisée était celle de l'œil controlatéral, l'erreur réfractive moyenne était de 0.018 D à 2 mois IC 95% [-2.308 ; 2.345] et de 0.678 D à 6 mois IC 95% [-0,162 ; 1.5184].

Au sujet des 2 patients pour lesquels la kératométrie utilisée était « 43/43 », l'erreur réfractive a été respectivement à 2 et 6 mois de 2,23 D et 2 D pour le 1^{er} patient et de -1,1 D et -1 D pour le 2^e patient.

Nous avons retrouvé qu'à 2 mois, 34,2% des yeux étaient à +/- 0,5 D de l'emmétropie, 65,8% étaient à +/- 1 D et 94,7% étaient à +/- 2 D. A 6 mois ces valeurs étaient respectivement de 38,4%, 72,6% et 96% (Figure 39).

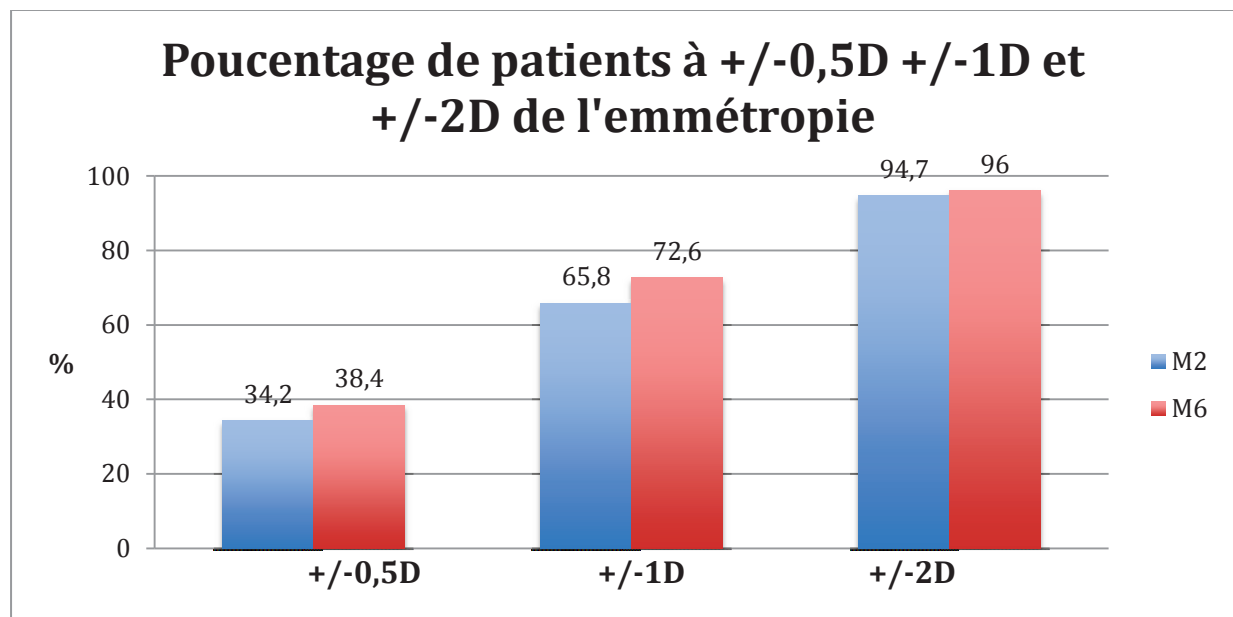


Figure 39 : Pourcentage de patients à 0,5, 1 et 2 dioptries de l'emmétropie

A 2 mois, le pourcentage de patients à +/-0,5 D, +/-1 D et +/- 2 D de la cible réfractive était respectivement de 20,5%, 35,8% et 92,3%.

A 6 mois ces pourcentages étaient de 23,6%, 55,2% et 92% (Figure 40).

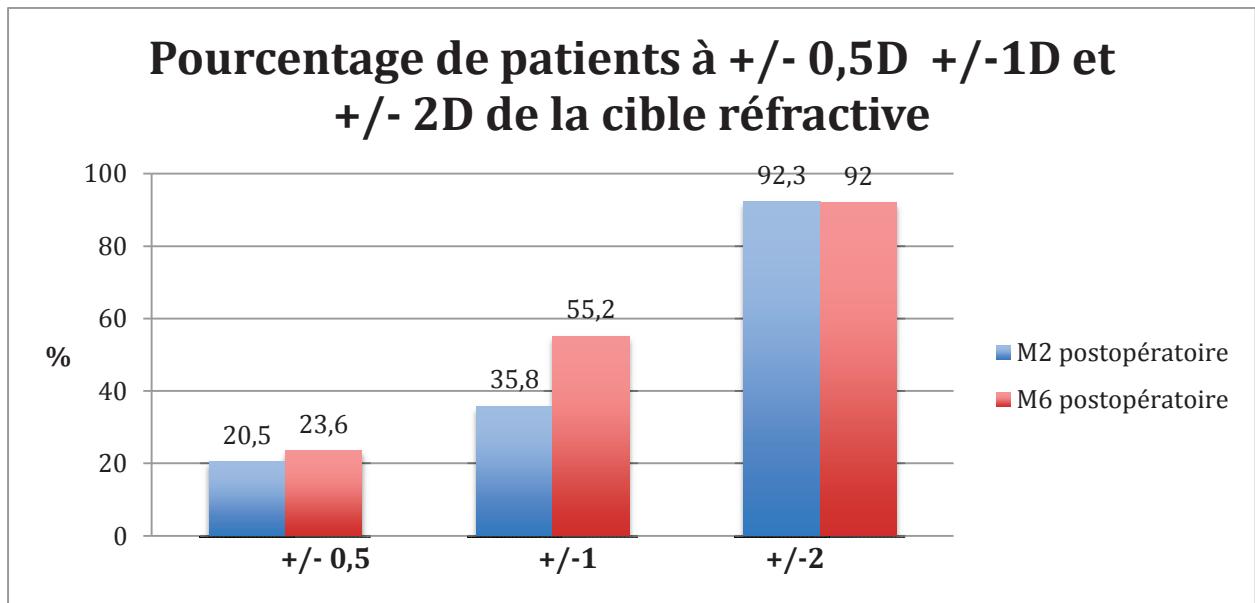


Figure 40 : Représentation des pourcentages de patients à 0,5 D, 1 D et 2 D de la cible réfractive

- Equivalent sphérique

L'équivalent sphérique moyen était de +0,18 +/- 2,8 dioptrie en préopératoire, de - 0,19 +/- 1,14 dioptrie à 2 mois et de 0,018 +/- 0,87 dioptrie à 6 mois. Il n'a pas été modifié de manière significative à 2 mois : +0.20 D IC 95% [-0.888 ; 1.294] ni à 6 mois : -0.06 D IC 95% [-0.708 ; 0.588].

- Réfraction cylindrique

L'astigmatisme a pu être étudié uniquement chez 35 patients en préopératoire (85,4%). En effet, 6 patients (14,6%) avaient une atteinte trop importante de la surface de sorte qu'aucune mesure fiable n'était possible (l'astigmatisme était irrégulier en raison de la kératopathie bulleuse et les mires de l'autoréfractomètre étaient totalement déformées).

Les valeurs d'astigmatisme cornéen moyen était de 1,18 +/- 0,93 dioptries en préopératoire, de 1,15 +/- 1 dioptries à 2 mois et de 1,08 +/- 0,85 dioptries à 6 mois. Il n'y avait alors pas de variation statistiquement significative puisque la différence moyenne était de 0.06 D IC 95% [-0.334 ; 0.454] à 2 mois et de -0.047 D IC 95% [-0.503 ; 0.409] à 6 mois.

Il en est de même pour l'astigmatisme total moyen qui est passé de 1 +/- 0,97 dioptrie en préopératoire, à 1,3 +/- 0,84 dioptries à 2 mois et à 0,92 +/- 0,68 dioptrie à 6 mois soit respectivement une variation moyenne de 0.29 D IC 95% [-0.052 ; 0.623] et de 0.04 D IC 95% [-0.324 ; 0.407]

L'astigmatisme total moyen de l'œil controlatéral était de 0,97 +/- 0,9 dioptrie.

4. Acuité visuelle

L'acuité visuelle moyenne corrigée (log MAR) de loin préopératoire était de 0,49 +/- 0,3 log MAR (soit environ 3/10) pour l'œil inclus et de 0,22 +/- 0,23 log MAR (soit environ 8/10) pour l'œil controlatéral.

Aucun œil n'a eu de perte de la meilleure acuité visuelle corrigée. Celle-ci était améliorée en post-opératoire avec une moyenne de 0,14 +/- 0,14 log MAR (équivalent à 7/10) à 2 mois IC 95% [0.255 ; 0.465] et de 0,05 +/- 0,1 log MAR (équivalent 9/10) à 6 mois IC 95% [0.327 ; 0.599] (Figure 41).

L'analyse statistique a retrouvé une petite amélioration moyenne de l'acuité visuelle de 0.086 log MAR IC 95% [0.033 ; 0.138] entre le 2^e et le 6^e mois post-opératoire.

A 2 mois et à 6 mois, respectivement 62% et 85% des yeux avaient une acuité visuelle supérieure ou égale à 0,15 log MAR (soit 7/10).

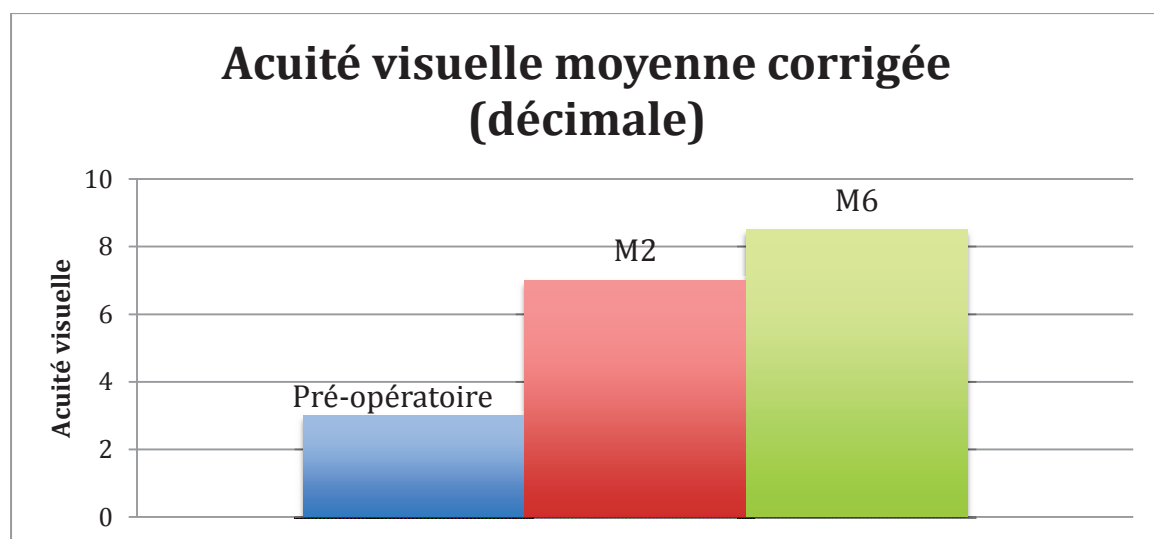


Figure 41 : Graphique des acuités visuelles préopératoire, à 2 mois et à 6 mois postopératoire

5. Kératométrie

La mesure de kératométrie moyenne préopératoire chez 35 yeux (85,4%) était de 44,1 +/- 1,6 dioptries. Elle était en moyenne diminuée de 0,5 D à 2 mois et à 6 mois puisqu'elle était respectivement de 43,6 +/- 1,6 D IC95% [0.226 ; 0.886] et de 43,8 +/- 1,57 D IC 95% [0.234 ; 0.791].

6. Pachymétrie

La valeur de pachymétrie préopératoire était disponible chez 37 yeux (90,2%), elle était en moyenne de 621,6 +/- 37,6 µm. Elle était diminuée de manière significative en post-opératoire avec une épaisseur moyenne de 515,2 +/- 42,6 µm IC 95% [82 ; 121] à 2 mois et de 539 µm +/- 39 à 6 mois IC 95% [101,3 ; 140,4] (Figure 42). La différence moyenne de pachymétrie entre le 2^e et le 6^e mois post opératoire a été de 15 µm mais elle n'était pas statistiquement significative IC 95% [-30.88 ; 0.28].

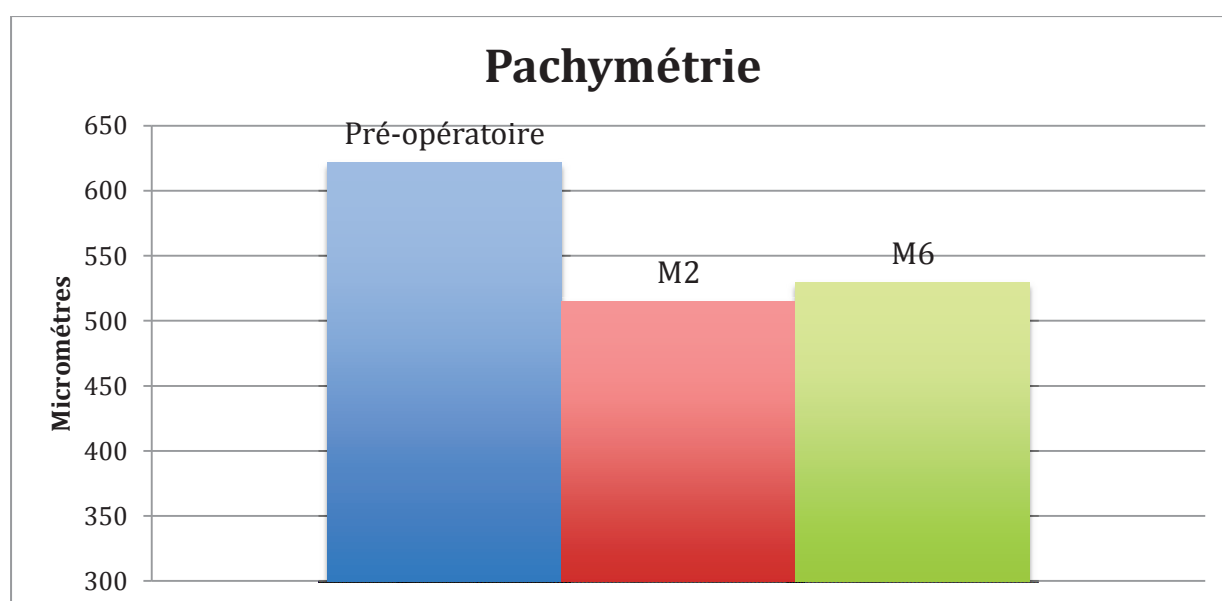


Figure 42 : Graphique représentant les pachymétries cornéennes.

La pachymétrie moyenne de l'œil controlatéral était de 587,2 +/- 49 µm.

7. Microscopie spéculaire

La densité cellulaire endothéliale préopératoire était mesurable en périphérie chez 14 patients (31,1%), elle était en moyenne de 1329 +/- 626 cellules par millimètre carré (C/mm²). Dans de nombreux cas, elle n'était pas mesurable du fait de l'atteinte trop avancée avec la présence de gouttes empêchant la visualisation des cellules.

En postopératoire, elle était de 1397 +/- 444 C/mm² à 2 mois et de 1180 +/- 465 C/mm² à 6 mois.

La densité moyenne controlatérale était de 1296 +/- 479 C/mm².

8. Complications

Les complications peropératoires étaient :

- l'injection d'un greffon à l'envers qui a ensuite été retourné avec quelques manipulations afin de le mettre dans le bon sens
- un greffon qui présentait, lors de la coloration au bleu trypan, de nombreux plis de cellules mortes mais qui a été greffé malgré tout.

Les complications post-opératoires survenues entre le premier jour (J1) et le 6^e mois (M6) étaient :

- Une hypertonie oculaire transitoire au 2^e jour et résolutive en 15 jours sous simple traitement médical
- Un œdème maculaire cystoïde (équivalent de syndrome d'Irvine Gass) en cours de régression sous traitement topique par anti-inflammatoire non stéroïdien mais non résolu au 6^e mois
- Une présence de cornea guttata sur un greffon par ailleurs parfaitement accolé (Figures 43 et 44)

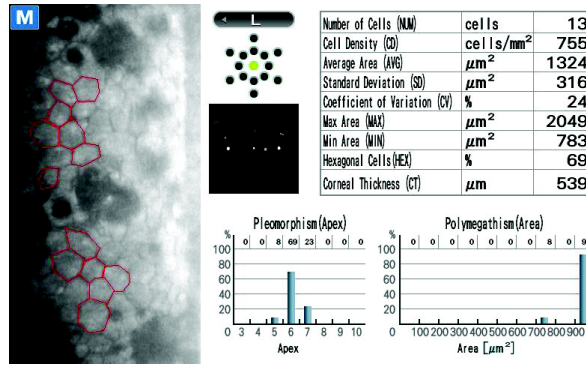


Figure 43 : Image d'une microscopie spéculaire retrouvant la présence de gouttes sur le greffon endothélial.




Figure 44 : Photo en rétro-illumination montrant la présence de gouttes sur le greffon endothélial.

- Une kérato-uvéite herpétique survenue à 1 mois post-opératoire et progressivement résolutive en 1 mois sous traitement antiviral per os et sous collyres corticoïdes (Figure 45)

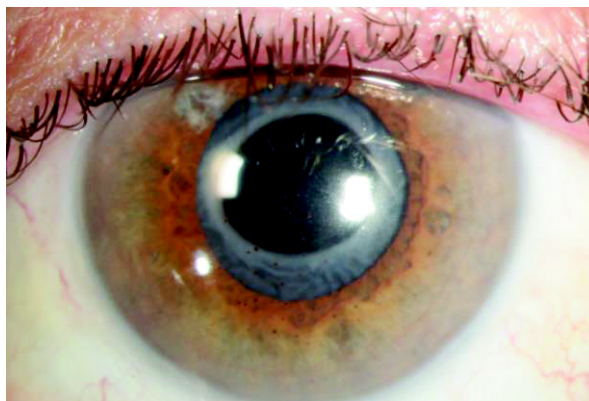

Figure 45 : Photo en lampe à fente avec diffuseur d'une uvéite herpétique avec des précipités rétro cornéens.

- La présence d'un bloc pupillaire en post opératoire immédiat ayant nécessité une petite exsufflation de l'air présent en chambre antérieure. Ce même œil a dû bénéficier d'une nouvelle injection d'air au 15^e jour pour un décollement quasi complet du greffon.

Certains éléments qui ne sont pas considérés comme une complication étaient :

- la présence d'une membrane épirétinienne (1 œil) déjà présente en préopératoire et qui ne semblait pas aggravée aux imageries de contrôle post-opératoire
- la survenue sur un œil d'une opacification capsulaire postérieure responsable d'une baisse d'acuité nécessitant la réalisation d'une capsulotomie au laser YAG.

D. Discussion

La chirurgie de la greffe de cornée a beaucoup évolué ces dernières années. La kératoplastie transfixiante, technique de référence, est toujours d'actualité pour les pathologies cornéennes antérieures ou stromales (51)(52)(53)(54)(55)(56). Lorsque la pathologie ne touche que l'endothélium, la greffe transfixiante bien qu'encore souvent réalisée est de plus en plus remplacée par les greffes lamellaires postérieures c'est à dire par les greffes endothéliales dont la dernière version est la DMEK qui ne remplace que la couche de cellules endothéliales pathologiques (57)(58)(59). Golberg (60) a étudié en 2014 les habitudes de prise en charge des patients porteurs d'une dystrophie endothéliale de Fuchs. Sur 966 patients diagnostiqués, 197 étaient à un stade chirurgical. Chez ces patients opérés, la kératoplastie transfixiante représentait 66% des procédures contre 34% pour les greffes endothéliales.

Dans le passé, l'objectif principal d'une greffe de cornée transfixiante était de rétablir une transparence cornéenne afin d'améliorer l'acuité visuelle. La qualité visuelle pouvait être altérée à cause d'une forte amétropie sphérique résiduelle ou encore d'un astigmatisme souvent irrégulier. Ce problème est connu depuis longtemps et est assez imprévisible (61).

Klemen (62) en 1976, soulignait déjà la non prédictibilité de l'astigmatisme post opératoire d'une greffe de cornée transfixiante et retrouvait à 6 mois des extrêmes de 0,75 à 12 dioptries.

Malgré les progrès chirurgicaux avec de nouvelles formes de découpes (« mushroom », « top-hat ») et les évolutions technologiques avec la survenue des découpes de greffons réalisées par le laser femtoseconde, ce problème d'astigmatisme reste encore d'actualité. Daniel (63) en 2016 a analysé les résultats réfractifs après greffe de cornée transfixiante préalablement découpé selon différentes techniques (manuelle en forme « mushroom », manuelle en forme « top-hat » ou femtoseconde). Il ne retrouvait pas de différence statistiquement significative en termes de réfraction cylindrique post-opératoire avec un astigmatisme moyen dans les 3 groupes de 5 dioptries.

Cette amétropie est prolongée dans le temps comme a pu le montrer Reimer (10) qui a étudié les paramètres réfractifs de 413 yeux ayant eu une kératoplastie transfixiante (154 pour une kératopathie bulleuse et 259 pour une dystrophie de Fuchs). L'astigmatisme cornéen moyen était de 3,91 dioptries à 5 ans et 4,41 dioptries à 8 ans.

En cas de triple procédure classique, le problème de mauvaise prédictibilité réfractive est le même.

DAS (28) en 2006 s'est intéressé aux résultats réfractifs après triple procédure associant greffe transfixiante et chirurgie de cataracte. L'astigmatisme total post opératoire était de 2 dioptries avec un astigmatisme cornéen moyen de 3,5 dioptries. Après retrait des sutures cornéennes, il ne retrouvait pas d'amélioration statistiquement significative de l'astigmatisme qui restait à 3,1 dioptries en moyenne. Cet astigmatisme était régulier dans 29% des cas en cas de présence des sutures et de 66% après retrait complet des sutures.

Green (29) a étudié 107 yeux ayant eu une greffe transfixiante et une cataracte avec un suivi moyen de 14 mois. Il a retrouvé un astigmatisme cornéen moyen post-opératoire de 4 dioptries et supérieur ou égal à 5 dioptries chez 38% des yeux.

Borderie (24) retrouvait un astigmatisme moyen résiduel après triple procédure de 3,9 dioptries.

Malgré une amélioration de la meilleure acuité visuelle corrigée, Javadi (27) retrouvait un équivalent sphérique de l'erreur réfractive de $-2,13 \pm 3,02$ dioptries et spécifiait que la triple procédure était une technique sûre mais qui se heurtait au principal problème d'erreur réfractive majeure post-opératoire non prédictible.

L'amétropie, essentiellement cylindrique, résiduelle est imprévisible. Elle ne peut pas être anticipée et corrigée par la puissance de l'implant ou par un implant torique mis en place dans le même temps opératoire. Certaines techniques permettent cependant de corriger l'amétropie résiduelle dans un second temps : les implants de sulcus additionnels, les implants clippés à l'iris, les procédures réfractives laser... (64)(65)(66)(67)(68)(69).

Il pourrait être imaginé que les résultats réfractifs soient meilleurs en cas de chirurgie séquentielle. C'est à dire que la greffe transfixiante est réalisée dans un premier

temps puis à distance lorsque l'amétropie résiduelle est stable, la chirurgie de cataracte compense le défaut résiduel avec la mise en place d'un implant de chambre postérieure sphérique ou torique si l'astigmatisme est régulier. Cependant les résultats ne semblent pas franchement améliorés.

Certains auteurs se sont posés la question de comparer une triple procédure classique et une chirurgie séquentielle : kératoplastie transfixiante puis cataracte. Nguyen (30) ne retrouvait pas de différence en termes de résultats réfractifs avec respectivement 47% (chirurgie combinée : groupe 1) et 67% (chirurgie séquentielle : groupe 2) qui étaient à +/- 2 dioptries de l'emmétropie. L'astigmatisme total post opératoire à 2 ans était de 3,91 dioptries en cas de triple procédure et de 3,70 dioptries en cas de chirurgie séquentielle. Il était supérieur à 5 dioptries chez 27% des yeux du groupe 1 et 27% des yeux du groupe 2.

Bien que dans son étude, l'acuité visuelle post-opératoire soit supérieure ou égale à 6/12 dans 70% des cas après triple procédure ou chirurgie séquentielle, Cazabon (31) retrouvait presque 2 dioptries d'erreur réfractive dans les 2 cas, sans différence entre les 2 groupes.

Pineros (25) retrouvait les mêmes résultats avec une erreur réfractive à moins de 2 dioptries de l'emmétropie dans 42% des yeux en cas de chirurgie combinée KT et cataracte et 48% en cas de chirurgie séquentielle. Dans les 2 cas l'astigmatisme moyen total résiduel était de 4 dioptries.

Même en cas de chirurgie séquentielle (d'abord la greffe puis la cataracte dans un second temps), l'astigmatisme cornéen est difficile à corriger car souvent irrégulier.

La progression des techniques chirurgicales en terme de greffe de cornée et l'évolution de la greffe endothéliale jusqu'à la récente DMEK ont permis d'améliorer la précision réfractive.

Dans notre étude, la cible réfractive moyenne était $-0,48 \pm 0,30$ dioptrie. Les extrêmes allaient de -1,5 dioptries chez un patient myope fort à 0,36 dioptrie chez un patient hypermétrope.

La réfraction sphérique moyenne obtenue était de $+0,40 \pm 1,25$ dioptrie à 2 mois et de $+0,48 \pm 0,96$ dioptrie à 6 mois.

L'erreur réfractive moyenne était une hypermétropisation moyenne de 0.81 D IC 95% [0,385 ; 1.236] à 2 mois et de 0.95 D IC 95% [0,562 ; 1.383] à 6 mois.

Il n'y a pas eu de différence statistiquement significative entre l'erreur réfractive retrouvée à 2 mois et celle retrouvée à 6 mois : 0.212 dioptrie avec un intervalle de confiance à 95% [-0.063 ; 0.487].

Peu d'études ont évalué les résultats réfractifs des chirurgies combinées dans le cadre des nouvelles triples procédures mais ces études retrouvaient aussi ce phénomène d'hypermétropisation.

Laaser (70) en 2012 a étudié les résultats après DMEK et cataracte chez 61 yeux consécutifs. L'équivalent sphérique moyen était -0,3 +/- 2,8 dioptrie en préopératoire et 0,9 +/- 1,5 dioptrie en post opératoire alors que la réfraction cible était l'emmétropie.

De même Schoenberg (71) a évalué les résultats réfractifs chez 108 yeux porteurs d'une dystrophie endothéliale de Fuchs ayant une chirurgie combinée DMEK et cataracte. Il a obtenu une erreur réfractive moyenne de +0,43 dioptrie (avec des quartiles allant de -0,34 à 1,17 D).

Plus récemment en 2016, Girbardt (35) a retrouvé aussi ce phénomène d'hypermétropisation appelé « shift hypermétropique ».

Il est difficile de l'affirmer avec certitude mais il semble que cette hypermétropisation soit due à la greffe endothéliale et non pas à la chirurgie de cataracte.

Van Dijk (72) en 2013 a étudié les résultats après greffe endothéliale de type DMEK chez des 300 yeux porteurs d'une dystrophie endothéliale de Fuchs. Il a retrouvé un shift hypermétropique moyen de +0,33 +/- 1,08 dioptrie à 3 et 6 mois post-opératoire.

Parker (37) a analysé les résultats après DMEK chez 52 yeux phaqes. Il a retrouvé un shift hypermétropique de +0,74 dioptrie.

Price (16) a étudié 56 yeux de 56 patients porteurs d'une dystrophie de Fuchs ou d'une kératopathie bulleuse ayant bénéficié d'une DMEK. Il a remarqué un shift hypermétropique de 0,49 +/- 0,63 dioptrie.

Yokogawa (38), dans une étude récente publiée en juillet 2016 portant sur une analyse vectorielle de l'astigmatisme après DMEK a analysé les modifications réfractives des 2 faces antérieure et postérieure de la cornée. Il a retrouvé un shift hypermétropique de 0,26 +/- 0,74 dioptrie pour la face antérieure de la cornée et de 0,56 +/- 0,55 dioptrie pour la face postérieure.

Ce phénomène réfractif n'est pas propre à la DMEK. De nombreuses études ont montré des résultats similaires pour les autres types de greffes endothéliales à savoir Ultra-Thin DSEK et DSAEK.

Il est admis et fréquemment rapporté qu'il existe un shift hypermétropique en post opératoire d'une DSAEK.

Ce shift hypermétropique en cas de DSAEK seule était en moyenne de 0,88D pour Langenbucher (73), de 0,7 D pour Clemmensen (74), de 0,88 D pour Jun (75) et de 1,19 D pour Koenig (76).

La précision réfractive et le shift hypermétropique dans les triples procédures associant DSAEK et chirurgie de cataracte ont été évalués par plusieurs auteurs.

Terry (77) a réalisé une étude sur 225 yeux consécutifs ayant eu une chirurgie combinée DSAEK et cataracte. L'équivalent sphérique moyen à 6 mois post-opératoire était de 0,11 +/- 1,08 dioptrie avec 73% des yeux à une 1 dioptrie de l'emmétropie et 95% des yeux à 2 dioptries de l'emmétropie.

De Sanctis (78) a eu comme cible réfractive moyenne -0,27 +/- 0,26 dioptrie et a obtenu comme réfraction post-opératoire moyenne : -0,23 +/-0,73 dioptrie. L'erreur était faible mais grâce à un ajustement lors du calcul d'implant.

Covert (79) a retrouvé dans ses chirurgies combinées DSAEK et cataracte, un shift hypermétropique de 1,13 dioptries et un équivalent sphérique de l'erreur réfractive de +0,45 dioptrie. Soixante deux pour cent des patients étaient à 1 dioptrie de l'emmétropie et 100% à 2 dioptries de l'emmétropie.

Lombardo (80) a évalué les modifications de la cornée postérieure ainsi que les variations réfractives après DSAEK et cataracte. Son objectif réfractif moyen était -1,04 +/- 0,09 dioptrie. Le résultat réfractif à un an était -0,01 +/- 0,089 dioptrie soit une différence moyenne de +0,98 +/- 0,87 dioptrie. Il expliquait ce shift hypermétropique par le fait que la greffe soit plus épaisse en périphérie qu'au centre. Il conclut donc que la DSAEK ne modifie pas la surface cornéenne mais induit une hypermétropisation du fait des modifications de la face postérieure liées à la greffe endothéliale.

Yoo (81) a apporté en 2008 les résultats de son étude portant sur 11 patients porteurs d'une dystrophie endothéliale de Fuchs ayant bénéficié d'une chirurgie combinée avec DSAEK. Il a retrouvé un shift hypermétropique moyen de 1,46 dioptries.

Pour Young (82) cette hypermétropisation en cas de chirurgie combinée a été de 2,2 dioptries.

La précision réfractive en cas de greffe endothéliale réalisée seule ou en chirurgie combinée paraît donc de bonne qualité malgré ce phénomène récurrent d'hypermétropisation.

Goldich (83) a comparé les résultats réfractifs après DMEK et après DSAEK. Vingt yeux de 10 patients (5 femmes et 5 hommes) âgés de $72,5 \pm 13,5$ ans (extrêmes, 42-87) ont été inclus. Aucune différence significative n'a été observée pour la kératométrie antérieure. Respectivement pour la DMEK et pour la DSAEK, l'axe le plus plat était de $43,01 \pm 1,6$ D vs $43,5 \pm 0,9$ D, $P = 0,27$ et l'axe le plus cambré était de $44,17 \pm 1,5$ D vs $44,52 \pm 0,7$ D, $P = 0,39$. La courbure postérieure était significativement plus plate en cas de DMEK par rapport aux DSAEK : l'axe le plus plat de la kératométrie postérieure était de $-6,30 \pm 0,2$ D vs $-6,84 \pm 0,6$ D, $P = 0,012$ et l'axe le plus cambré de $-6,64 \pm 0,1$ D vs $-7,2 \pm 0,3$ D, $P = 0,03$. Il retrouvait une hypermétropisation légèrement significativement plus importante sur les yeux ayant eu une DSAEK que sur ceux ayant eu une DMEK.

Il serait intéressant de savoir exactement pourquoi la greffe endothéliale est souvent responsable d'un shift hypermétropique afin de pouvoir l'anticiper le plus possible.

Pour certains ce processus d'hypermétropisation est dû aux modifications de la kératométrie (par diminution de l'œdème cornéen) et de géométrie postérieure de la cornée dû à un greffon plus fin au centre qu'en périphérie (73) (74) (80). Cette théorie a aussi été étudiée grâce à une analyse en topographie cornéenne (84). Pour d'autres il est dû ,non pas à l'apparition d'un shift hypermétropique, mais plus à la disparition d'un shift myopique secondaire à la diminution de l'œdème stromal central (14).

Nous avons pensé que cette erreur réfractive pouvait être due à une erreur de mesure de la kératométrie lors du calcul d'implant. En effet la kératométrie antérieure utilisée ne représente que la partie épithéliale de la cornée, hors celle-ci est touchée en cas de décompensation endothéliale majeure avec kératopathie bulleuse.

Cette suggestion est d'autant plus valable que nous avons remarqué une modification statistiquement significative de la kératométrie antérieure après nos chirurgies combinées. La mesure de kératométrie moyenne préopératoire chez 35 yeux (85,4%) était de 44,1 +/- 1,6 dioptries. Elle était en moyenne diminuée de 0,5D à 2 mois et à 6 mois puisqu'elle était respectivement de 43,6 +/- 1,6 D IC 95% [0.226 ; 0.886] et de 43,8 +/- 1,57 D IC 95% [0.234 ; 0.791].

Pour améliorer la précision réfractive post-opératoire, il est nécessaire d'optimiser le calcul d'implant afin d'avoir des valeurs les plus précises possibles (85). Mais le calcul d'implant en cas de chirurgie combinée est plus compliqué qu'en cas de chirurgie de cataracte classique car il y a plus de paramètres qui entrent en jeu (86). Il est possible de jouer sur plusieurs éléments pour optimiser la précision réfractive :

- La kératométrie (technique de mesure et ajustement)
- la mesure de la longueur axiale
- la formule du calcul d'implant
- la cible réfractive

Concernant la kératométrie, il est licite de se poser la question de la fiabilité de sa mesure préopératoire. Si celle-ci est faussée à cause de l'œdème cornéen et des bulles épithéliales dans le cadre de la kératopathie bulleuse, elle serait alors une source d'erreur réfractive. On constate que si la kératométrie utilisée pour le calcul d'implant avait été la « vraie kératométrie » qui est obtenue à distance de la greffe lorsque la cornée n'a plus d'œdème (soit 0,5 dioptrie de moins en moyenne que celle préopératoire), alors l'erreur réfractive aurait été diminuée de 0,5 dioptrie et elle ne serait plus que de 0,3 dioptrie.

Nous avons aussi remarqué que lorsque la mesure de la kératométrie de l'œil qui devait être opéré était impossible et que nous utilisions la kératométrie de l'œil controlatérale (5 yeux : 12,2%), l'erreur réfractive semblait être moindre et non significative car elle était de 0.018 D à 2 mois IC 95% [-2.308 ; 2.345] et de 0.678 D à 6 mois IC 95% [-0,162 ; 1.5184].

Pour avoir plus de valeurs, nous avons réalisé à nouveau chaque calcul d'implant avec la longueur axiale de l'œil opéré et la kératométrie de l'œil controlatéral. Nous avons alors calculé la moyenne des puissances d'implants utilisés pour avoir la même cible réfractive que celle lorsque la kératométrie utilisée était celle de l'œil

opéré. Nous n'avons pas retrouvé de différence statistiquement significative entre les 2 puissances moyennes d'implant utilisé. Lorsque la kératométrie utilisée était celle de l'œil opéré, la puissance moyenne de l'implant était de 21,32 +/- 4,3 D et lorsque la kératométrie était celle de l'œil controlatérale, la puissance moyenne était de 21,44 +/- 4,7 D. Cette différence était non significative : -0,12 D IC 95% [-0,54 ; 0,30]. Nous en déduisons donc que l'erreur réfractive n'aurait pas été diminuée si nous avions utilisé la kératométrie controlatérale.

La solution pourrait être d'ajuster la kératométrie mesurée pour le calcul d'implant. C'est ce qu'a réalisé De Sanctis (78) dans son étude sur les erreurs réfractives après DSAEK et cataracte. Il diminuait de 1,19 dioptries chacun des 2 axes de la kératométrie. La cible réfractive était alors -0,27 +/- 0,26 dioptrie et la réfraction moyenne obtenue était -0,23 +/- 0,73 dioptrie avec une erreur réfractive moyenne réduite à 0,5 dioptrie. Sans ajustement de la kératométrie, il avait retrouvé une diminution de la précision et une augmentation de l'erreur réfractive.

Concernant la formule du calcul d'implant : La plupart des auteurs utilisent le même genre d'appareil de biométrie que le nôtre (47) (87).

La longueur axiale a été mesurée grâce au système d'interférométrie du IOLMaster® (Zeiss-Meditec, Allemagne) chez 38 yeux (84,4%). Lorsqu'elle n'était pas accessible par l'interférométrie, elle était alors mesurée en échographie en mode A chez 7 yeux (15,5%). Elle était en moyenne de 23,7 +/- 1,8 mm (20,07-30,47).

La mesure de longueur axiale paraît plus fiable par interférométrie que par ultrasons (49).

Ils utilisent aussi la même formule pour le calcul d'implant que celles utilisées dans notre étude à savoir : la formule SRK-T pour les yeux ayant une longueur axiale supérieure ou égale à 22 mm la formule Holladay dans le cas contraire.

Chang (88) a proposé la création d'un nomogramme et d'un modèle mathématique afin de se rapprocher le plus possible de l'amétropie en cas de chirurgie combinée d'une greffe endothéliale et d'une cataracte.

Bonfadini (89) a proposé d'optimiser le résultat réfractif des nouvelles triples procédures en ajustant au mieux la constante A de la formule de calcul d'implant. En faisant cela il a amélioré la prédiction réfractive post-opératoire.

Ce qui varie dans les études et qui a pour objectif de se rapprocher au mieux de l'amétropie, c'est le choix de la cible réfractive.

Dans notre étude, la cible réfractive moyenne était $-0,48 \pm 0,3$ dioptrie et la réfraction moyenne post-opératoire obtenue était $+0,42 \pm 1,22$ dioptrie.

Laaser (70) avait pour cible $-0,75$ dioptrie et bien qu'il ait eu une erreur réfractive similaire (shift hypermétropique) à la nôtre, il se rapprochait plus de l'emmétropie du fait d'une cible myopique plus importante.

Schoenberg (71) conseille en cas de nouvelle triple procédure d'avoir comme cible réfractive : $-0,75$ à -1 dioptrie.

Il semblerait qu'il faille donc avoir une cible myopique plus importante que celle que nous avons utilisée en cas de chirurgie combinée DMEK et cataracte. Cet ajustement est simple à mettre en place et semble efficace

Pour les autres greffes endothéliales (Ultra-Thin DSEK et DSAEK), les résultats sont similaires.

Langenbacher (73) a réalisé un modèle géométrique simulant les variations de la géométrie postérieure de la cornée en cas de DSAEK et affirmait qu'afin de compenser l'hypermétropisation due à la greffe, la cible réfractive lors du choix de l'implant de cataracte devait être $-1,50$ dioptrie.

Lombardo (80) avait une cible réfractive de -1 dioptrie et une réfraction post-opératoire proche de l'emmétropie : $-0,01 \pm 0,089$ dioptrie.

Ce progrès de précision grâce à la nouvelle triple procédure est aussi valable pour la réfraction cylindrique. Notre étude n'a pas retrouvé de modification statistiquement significative de l'astigmatisme réfractif moyen. Il était de 1 dioptrie en préopératoire, de $1,2$ dioptries à 2 mois IC 95% $[-0,052 ; 0,623]$ et de $0,9$ dioptrie à 6 mois post-opératoire IC 95% $[-0,324 ; 0,407]$.

Il n'a pas non plus été retrouvé de variation de l'astigmatisme cornéen puisque celui-ci a été respectivement de $1,18$ dioptrie en préopératoire, de $1,21$ D IC 95% $[-0,334 ; 0,454]$ à 2 mois postopératoire et de $1,10$ D IC 95% $[-0,503 ; 0,41]$ à 6 mois post-opératoire.

Aucun implant torique n'a été mis en place. Ces faibles modifications de l'astigmatisme sont théoriquement dues uniquement à la réalisation de la greffe de cornée.

Laaser (34) a étudié les résultats réfractifs après chirurgie combinée DMEK et cataracte chez 61 yeux. Il n'a pas retrouvé de modification statistiquement significative de l'astigmatisme cornéen qui est passé de 2,1 +/- 1,7 dioptries en préopératoire à 1,7 +/- 1,1 dioptries 6 mois après l'intervention.

Schoenberg (71) qui a étudié la même chose ne retrouvait pas de modification significative de l'astigmatisme réfractif en cas d'implantation d'un implant classique asphérique. Il a retrouvé par contre une diminution statistiquement significative de cet astigmatisme en cas d'utilisation d'un implant de chambre postérieure torique.

Pour Covert (79), l'astigmatisme moyen était inchangé puisqu'il était de 1,46 dioptries en préopératoire et de 1,56 dioptries à 6 mois après DSAEK et cataracte.

Ceci s'explique comme nous l'avons vu par la meilleure préservation de l'anatomie cornéenne avec conservation des 95% antérieurs de la cornée d'origine.

Concernant l'acuité visuelle, nous avons retrouvé une amélioration significative de la meilleure acuité visuelle corrigée moyenne qui est passé de 0,49 +/- 0,3 log MAR en préopératoire à 0,14 +/- 0,14 log MAR à 2 mois.

Ce gain d'acuité visuelle est resté stable voir a eu tendance à s'améliorer à 6 mois : 0,075 +/- 0,11 log MAR.

Les autres auteurs s'intéressant aux chirurgies combinées DMEK et cataracte ont retrouvé des résultats similaires (36).

Laaser (70) retrouvait une amélioration de l'acuité visuelle qui passait de 0,6 log MAR en pré-op à 0,19 log MAR à 6 mois post-opératoire.

A 1 an post-opératoire, Schoenberg (71) retrouvait une médiane d'acuité visuelle corrigée de 20/20.

L'acuité visuelle est aussi améliorée dans les triples procédures avec DSAEK dans les dystrophie de Fuchs (77) (79) (81) (82).

Au sujet de l'épaisseur cornéenne, nous avons retrouvé une diminution significative de la pachymétrie. Celle ci est passée de 621,6 +/- 37,6 μm en préopératoire à 515,2 +/- 42,6 μm et 539 +/- 39 μm à 2 et 6 mois.

La greffe endothéliale permet l'apport de nouvelles cellules endothéliales fonctionnelles dont le rôle principal est de pomper l'eau de la cornée. Grâce à cette action, il va y avoir une diminution de l'œdème cornéen et donc de la pachymétrie.

Qu'il s'agisse d'une DMEK seule (14) (16) (23) (90) (84) ou dans le cadre d'une nouvelle triple procédure (70)(36), il est habituel que la pachymétrie soit diminuée en post opératoire.

Il en est de même avec les autres types de greffe endothéliales (Ultra-Thin DSEK ou DSAEK) qu'elle soient réalisées seules (91)(84)(92) ou dans le cadre de chirurgies combinées avec la cataracte (78)(77).

La densité cellulaire endothéliale moyenne préopératoire était mesurable chez 14 yeux (31,1%). Elle était de 1330 +/- 626 cellules/mm².

A 2 mois et 6 mois post-opératoire, la densité moyenne était de 1397 +/- 344 et 1180 +/- 465 cellules/mm².

La densité ne semble pas améliorée mais les valeurs sont biaisées. En effet dans 68,9% des cas la densité cellulaire endothéliale n'a pas été mesurable en préopératoire due à une atteinte trop importante de l'endothélium avec la présence de nombreuses gouttes. L'image de microscopie spéculaire centrale ne permettait pas d'individualiser des cellules endothéliales et la cornée était décompensée ce qui laisse présager une probable densité endothéliale proche des 500 cellules par millimètre carré.

Nos résultats postopératoires semblent légèrement inférieurs à ceux retrouvés dans les autres études bien que les valeurs soient différentes selon les publications.

Laaser (34) retrouvait après nouvelle triple procédure, une densité endothéliale moyenne de 1550 +/- 326 cellules/mm² à 6 mois.

On peut se poser la question de savoir si notre perte de cellules endothéliales est liée au fait de réaliser une chirurgie combinée bien que la greffe soit réalisée après la phacoémulsification donc non touchée par les ultrasons. Chaurasia a comparé la perte de cellules endothéliales après DMEK seule et après chirurgie combinée

DMEK et cataracte. Il ne retrouvait pas de différence significative avec une perte de 26% de la densité initiale du greffon à 6 mois dans les 2 cas.

La densité semble mieux préservée en cas de chirurgie combinée comprenant une DSAEK. Terry (93) retrouvait une densité cellulaire de 1955 cellules/mm² à 6 mois et de 1979 cellules/mm² à 12 mois ce qui représentait néanmoins une perte de 32%. A 6 mois, Koenig (76) retrouvait une densité cellulaire de 1396 +/- 440 cellules/mm² alors que la densité moyenne initiale du greffon était de 2826 +/- 370 cellules/mm², soit une perte de 50%.

En cas de greffe endothéliale seule (DSAEK ou DMEK), la perte de cellules est aussi présente : Droutsas retrouvait une diminution de 2448 à 1263 cellules/mm² après DMEK et de 2348 à 1327 cellules/mm² après DSAEK. Il n'y avait pas de différence entre les 2 groupes.

Certains auteurs ont étudié la perte de cellules en cas de chirurgie de cataracte réalisée à distance après DMEK. Musa (90) a retrouvé une franche diminution de la densité cellulaire qui est passé de 1535 +/- 195 cellules/mm² en préopératoire à 1158 +/- 250 cellules/mm² 6 à 12 mois après l'intervention.

Il faut malgré tout, comme le signale Piparelli en 2011 (94), préciser que le comptage cellulaire initial des greffons avant l'intervention est réalisé dans les banques et qu'il est fréquemment surestimé car il comprend souvent une part de cellules non viables. Cette notion est importante car la perte cellulaire réelle est donc probablement moindre que celle retrouvée dans les études.

En cas de greffe transfixiante, la perte cellulaire semblerait similaire ou pire selon les études (95) (96).

Dans tous les cas de greffe de cornée il est retrouvé une perte de cellules endothéliales qui est liée à la chirurgie elle même et à la manipulation du greffon. Selon les études les taux de pertes semblent varier et le seul élément qui contribue à limiter au maximum cette perte est de réaliser une chirurgie la moins traumatisante possible. Afin de pouvoir comparer les densités cellulaires, il faut que celles-ci soient mesurées au même endroit de la cornée car la densité peut différer au centre et en périphérie.

Le principal point faible de cette étude est l'absence de recul supérieur à 6 mois. Il serait intéressant d'analyser les mêmes paramètres à plus long terme afin d'évaluer la stabilité réfractive.

Il serait aussi intéressant d'avoir une population plus importante afin d'affiner les résultats.

Il semble possible de compenser les erreurs réfractives après chirurgie combinée DMEK et cataracte en ajustant la kératométrie, en modifiant la constante A du calcul d'implant ou encore en modifiant la cible réfractive du calcul d'implant. Ces moyens de compensation améliorent la précision réfractive post opératoire mais ont un intérêt pratique si cette réfraction reste stable.

Selon certaines études l'hypermétropisation précoce induite par la greffe diminue avec le temps.

III. CONCLUSION

La nouvelle triple procédure associant DMEK et chirurgie de cataracte est efficace pour le traitement des pathologies endothéliales et surtout de la dystrophie endothéliale de Fuchs associées à une cataracte. La précision réfractive est meilleure que lors d'une triple procédure classique comprenant une greffe transfixiante notamment en terme d'astigmatisme.

Cependant il est fréquemment retrouvé une hypermétropisation communément appelée « shift hypermétropique » qui serait due à la modification de la géométrie de la face postérieure de la cornée.

La précision réfractive reste acceptable lorsque la kératométrie pour le calcul d'implant est celle de l'œil concerné. Mais lorsqu'elle n'est pas mesurable, il est possible de prendre celle de l'œil controlatéral. Celle-ci ne semble pas induire plus d'erreur réfractive. La variation moyenne de kératométrie de 0,5 dioptrie pourrait être une piste intéressante à explorer afin de déterminer des moyens compensateurs pour le calcul d'implant qui permettrait d'améliorer la précision réfractive en se rapprochant le plus possible de l'emmétropie.

Cette triple procédure permet de réaliser 2 chirurgies en un temps mais ne semble pas pour autant limiter la perte de cellules endothéliales comparativement à la chirurgie en 2 temps.

Il serait intéressant d'étudier ces critères à plus long terme que 6 mois afin d'évaluer la réversibilité de ce shift hypermétropique et de surveiller l'évolution la densité endothéliale.

IV. BIBLIOGRAPHIE

1. Polack FM. Morphology of the cornea. *Am J Ophthalmol.* 1961; 51:1051 - 6.
2. Sebruyens M. The ultrastructure of the cornea and the lens studied by means of the electronic microscope. *Am J Ophthalmol.* 1951; 34:1437 - 42.
3. Dua HS, Faraj LA, Said DG, Gray T, Lowe J. Human corneal anatomy redefined: a novel pre-Descemet's layer (Dua's layer). *Ophthalmology.* 2013; 120:1778 - 85.
4. Dua HS, Termote K, Kenawy MB, Said DG, Jayaswal R, Nubile M, et al. Scrolling Characteristics of Pre-Descemet Endothelial Keratoplasty Tissue: An Ex Vivo Study. *Am J Ophthalmol.* 2016; 166:84 - 90.
5. Dua HS, Faraj LA, Branch MJ, Yeung AM, Elalfy MS, Said DG, et al. The collagen matrix of the human trabecular meshwork is an extension of the novel pre-Descemet's layer (Dua's layer). *Br J Ophthalmol.* 2014; 98:691 - 7.
6. Costet C, Touboul D. [Viscodissection of dua's layer after partial big bubble]. *J Fr Ophtalmol.* avr 2016; 39:404.
7. CORNUT Pierre-Loïc. La cornée.
http://polevision.fr/Anatomie_oeil_normal_la_cornee_ophtalmologie_Centre_Pole_Vision_Lyon.php;
8. Anatomie et physiologie de l'oeil.
http://www.dematice.org/ressources/DCEM3/ophtalmologie/D3_oph_004/co/Contenu_2-2.html.
9. NATAF Serge. Histologie de la cornée. <http://histoblog.viabloga.com/texts/le-tissu-conjonctif--cours-n-2->.
10. Reimer A, Langenbucher A, Cursiefen C. [Long-term outcome after penetrating keratoplasty for bullous keratopathy - influence of preoperative visual acuity on final outcome]. *Klin Monatsblätter Für Augenheilkd.* 2012; 229:149 - 57.
11. Gardea E, Adam P, Brasseur G, Muraine M. [Descemet membrane graft in a patient with Fuchs endothelial dystrophy]. *J Fr Ophtalmol.* 2007; 30:658 - 9.
12. Muraine M. [Endothelial keratoplasty]. *J Fr Ophtalmol.* 2008; 31:907 - 20.
13. Muraine M, Gueudry J, He Z, Piselli S, Lefevre S, Toubeau D. Novel technique for the preparation of corneal grafts for descemet membrane endothelial keratoplasty. *Am J Ophthalmol.* 2013; 156:851 - 9.

14. Ham L, Dapena I, Moutsouris K, Balachandran C, Frank LE, van Dijk K, et al. Refractive change and stability after Descemet membrane endothelial keratoplasty. Effect of corneal dehydration-induced hyperopic shift on intraocular lens power calculation. *J Cataract Refract Surg.* 2011; 37:1455 - 64.
15. McKee Y, Price MO, Gunderson L, Price FW. Rapid sequential endothelial keratoplasty with and without combined cataract extraction. *J Cataract Refract Surg.* 2013; 39:1372 - 6.
16. Price MO, Giebel AW, Fairchild KM, Price FW. Descemet's membrane endothelial keratoplasty: prospective multicenter study of visual and refractive outcomes and endothelial survival. *Ophthalmology.* 2009; 116:2361 - 8.
17. Bahar I, Kaiserman I, McAllum P, Slomovic A, Rootman D. Comparison of posterior lamellar keratoplasty techniques to penetrating keratoplasty. *Ophthalmology.* 2008; 115:1525 - 33.
18. Melles GRJ, Ong TS, Ververs B, van der Wees J. Preliminary clinical results of Descemet membrane endothelial keratoplasty. *Am J Ophthalmol.* 2008; 145(2):222 - 7.
19. Rodríguez-Calvo-de-Mora M, Quilendrino R, Ham L, Liarakos VS, van Dijk K, Baydoun L, et al. Clinical outcome of 500 consecutive cases undergoing Descemet's membrane endothelial keratoplasty. *Ophthalmology.* 2015; 122(3):464 - 70.
20. Guerra FP, Anshu A, Price MO, Giebel AW, Price FW. Descemet's membrane endothelial keratoplasty: prospective study of 1-year visual outcomes, graft survival, and endothelial cell loss. *Ophthalmology.* 2011; 118:2368 - 73.
21. Nanavaty MA, Wang X, Shortt AJ. Endothelial keratoplasty versus penetrating keratoplasty for Fuchs endothelial dystrophy. *Cochrane Database Syst Rev.* 2014:CD008420.
22. Reid RA, Craig EA, Suleman H. Descemet's membrane endothelial keratoplasty (DMEK): first UK prospective study of 1-year visual outcomes, graft survival and endothelial cell count. *Br J Ophthalmol.* 2015; 99:166 - 9.
23. Röck T, Bartz-Schmidt KU, Röck D, Yoeruek E. [Refractive changes after Descemet membrane endothelial keratoplasty]. *Ophthalmol Z Dtsch Ophthalmol Ges.* 2014; 111:649 - 53.
24. Borderie V, Touzeau O, Laroche L. [Value of implantation in the capsular bag during combined operation of penetrating keratoplasty and cataract surgery]. *J Fr Ophtalmol.* 1997; 20:200 - 6.
25. Pineres OE, Cohen EJ, Rapuano CJ, Laibson PR. Triple vs nonsimultaneous procedures in Fuchs' dystrophy and cataract. *Arch Ophthalmol Chic Ill* 1960. 1996; 114:525 - 8.

26. Davis EA, Azar DT, Jakobs FM, Stark WJ. Refractive and keratometric results after the triple procedure: experience with early and late suture removal. *Ophthalmology*. 1998; 105:624 - 30.
27. Javadi M-A, Feizi S, Moein H-R. Simultaneous penetrating keratoplasty and cataract surgery. *J Ophthalmic Vis Res*. 2013; 8:39 - 46.
28. Das S, Langenbucher A, Jacobi C, Nguyen NX, Kruse FE, Naumann GOH, et al. Long-term refractive and visual outcome after penetrating keratoplasty only versus the triple procedure in Fuchs' dystrophy. *Graefes Arch Clin Exp Ophthalmol Albrecht Von Graefes Arch Für Klin Exp Ophthalmol*. 2006; 244:1089 - 95.
29. Green M, Chow A, Apel A. Outcomes of combined penetrating keratoplasty and cataract extraction compared with penetrating keratoplasty alone. *Clin Experiment Ophthalmol*. 2007; 35:324 - 9.
30. Nguyen DQ, Mumford LL, Jones MNA, Armitage WJ, Cook SD, Kaye SB, et al. The visual and refractive outcomes of combined and sequential penetrating keratoplasty, cataract extraction, and intraocular lens insertion. *Eye Lond Engl*. 2009; 23:1295 - 301.
31. Cazabon S, Quah SA, Jones MNA, Batterbury M, Kaye SB. Sequential versus combined penetrating keratoplasty and cataract surgery. *Optom Vis Sci Off Publ Am Acad Optom*. 2010; 87:482 - 6.
32. Sridhar MS, Murthy S, Bansal AK, Rao GN. Corneal triple procedure: indications, complications, and outcomes: a developing country scenario. *Cornea*. 2000; 19:333 - 5.
33. Muraine M, Gueudry J, Retout A, Genevois O. [Keratoplasty combined with cataract surgery]. *J Fr Ophtalmol*. 2012; 35:546- 54.
34. Laaser K, Bachmann BO, Horn FK, Cursiefen C, Kruse FE. Descemet membrane endothelial keratoplasty combined with phacoemulsification and intraocular lens implantation: advanced triple procedure. *Am J Ophthalmol*. 2012; 154:47 - 55.
35. Girbardt C, Wiedemann P, Nestler A. [Triple Descemet membrane endothelial keratoplasty : Indications, variations and results]. *Ophthalmol Z Dtsch Ophthalmol Ges*. 2016; 113:213 - 6.
36. Chaurasia S, Price FW, Gunderson L, Price MO. Descemet's membrane endothelial keratoplasty: clinical results of single versus triple procedures (combined with cataract surgery). *Ophthalmology*. 2014; 121:454 - 8.
37. Parker J, Dirisamer M, Naveiras M, Tse WHW, van Dijk K, Frank LE, et al. Outcomes of Descemet membrane endothelial keratoplasty in phakic eyes. *J Cataract Refract Surg*. 2012; 38:871 - 7.

38. Yokogawa H, Sanchez PJ, Mayko ZM, Straiko MD, Terry MA. Corneal Astigmatism Stability in Descemet Membrane Endothelial Keratoplasty for Fuchs Corneal Dystrophy. *Cornea*. 2016; 35:932 - 7.
39. Hamzaoglu EC, Straiko MD, Mayko ZM, Sáles CS, Terry MA. The First 100 Eyes of Standardized Descemet Stripping Automated Endothelial Keratoplasty versus Standardized Descemet Membrane Endothelial Keratoplasty. *Ophthalmology*. 2015; 122:2193 - 9.
40. Weller JM, Tourtas T, Kruse FE, Schlötzer-Schrehardt U, Fuchsluger T, Bachmann BO. Descemet membrane endothelial keratoplasty as treatment for graft failure after descemet stripping automated endothelial keratoplasty. *Am J Ophthalmol*. 2015; 159:1050 - 7
41. Goldich Y, Showail M, Avni-Zauberman N, Perez M, Ulate R, Elbaz U, et al. Contralateral eye comparison of descemet membrane endothelial keratoplasty and descemet stripping automated endothelial keratoplasty. *Am J Ophthalmol*. 2015; 159:155 - 9.
42. Tourtas T, Laaser K, Bachmann BO, Cursiefen C, Kruse FE. Descemet membrane endothelial keratoplasty versus descemet stripping automated endothelial keratoplasty. *Am J Ophthalmol*. 2012; 153:1082 - 90.
43. Padmanabhan P, Warade SK, Sejal K. New endothelial keratoplasty, phacoemulsification, and intraocular lens implantation triple procedure: comparison with conventional triple procedure. *J Cataract Refract Surg*. 2010; 36:1142 - 8.
44. M. Puech, M. Strehlo. Biométrie et calcul d'implant. In: PRESBYTIE. 2016. (Rapport SFO).
45. GATINEL Damien. LIMITES DES FORMULES DE CALCUL D'IMPLANT APRÈS CHIRURGIE RÉFRACTIVE. <https://www.gatinel.com/recherche-formation/biometrie-oculaire-calcul-dimplant/sources-derreur-calcul-dimplant-apres-chirurgie-refractive/>.
46. Sheard R. Optimising biometry for best outcomes in cataract surgery. *Eye Lond Engl*. 2014; 28:118 - 25.
47. Verhulst E, Vrijghem JC. Accuracy of intraocular lens power calculations using the Zeiss IOL master. A prospective study. *Bull Société Belge Ophtalmol*. 2001; 281:61 - 5.
48. Martín-Serrano Canalejas MJ, Tenías JM. [Agreement of three keratometers in phakic patients]. *Enferm Clínica*. 2012; 22:41 - 5.
49. Kolega MŠ, Kovačević S, Čanović S, Pavičić AD, Bašić JK. Comparison of IOL--master and ultrasound biometry in preoperative intra ocular lens (IOL) power calculation. *Coll Antropol*. 2015; 39:233 - 5.

50. Karunaratne N. Comparison of the Pentacam equivalent keratometry reading and IOL Master keratometry measurement in intraocular lens power calculations. *Clin Experiment Ophthalmol.* 2013; 41:825 - 34.
51. Aasuri MK, Garg P, Gokhle N, Gupta S. Penetrating keratoplasty in children. *Cornea.* 2000; 19:140 - 4.
52. Cowden JW. Penetrating keratoplasty in infants and children. *Ophthalmology.* 1990; 97:324 - 8.
53. Kosker M, Duman F, Suri K, Hammersmith KM, Nagra PK, Rapuano CJ. Long-term results of keratoplasty in patients with herpes zoster ophthalmicus. *Cornea.* 2013; 32:982 - 6.
54. Lindquist TD, McGlothan JS, Rotkis WM, Chandler JW. Indications for penetrating keratoplasty: 1980-1988. *Cornea.* 1991; 10:210 - 6.
55. Price FW. Penetrating keratoplasty for keratoconus. *Br J Ophthalmol.* 1992; 76:61.
56. Tanure MA, Cohen EJ, Grewal S, Rapuano CJ, Laibson PR. Penetrating keratoplasty for varicella-zoster virus keratopathy. *Cornea.* 2000; 19:135 - 9.
57. Melles GRJ, Ong TS, Ververs B, van der Wees J. Descemet membrane endothelial keratoplasty (DMEK). *Cornea.* 2006; 25:987 - 90.
58. Melles GRJ, Ong TS, Ververs B, van der Wees J. Preliminary clinical results of Descemet membrane endothelial keratoplasty. *Am J Ophthalmol.* 2008; 145:222 - 7.
59. Price FW, Price MO. Evolution of endothelial keratoplasty. *Cornea.* 2013; 32:1:S28 - 32.
60. Goldberg RA, Raza S, Walford E, Feuer WJ, Goldberg JL. Fuchs endothelial corneal dystrophy: clinical characteristics of surgical and nonsurgical patients. *Clin Ophthalmol Auckl NZ.* 2014; 8:1761 - 6.
61. Musch DC, Meyer RF, Sugar A, Soong HK. Corneal astigmatism after penetrating keratoplasty. The role of suture technique. *Ophthalmology.* 1989; 96:698 - 703.
62. Klemen UM. [Corneal astigmatism after penetrating keratoplasty with direct and indirect sutures (author's transl)]. *Klin Monatsblätter Für Augenheilkd.* 1976; 168:803 - 8.
63. Daniel MC, Böhringer D, Maier P, Eberwein P, Birnbaum F, Reinhard T. Comparison of Long-Term Outcomes of Femtosecond Laser-Assisted Keratoplasty with Conventional Keratoplasty. *Cornea.* 2016; 35:293 - 8.

64. Güell JL, Vázquez M, Malecaze F, Manero F, Gris O, Velasco F, et al. Artisan toric phakic intraocular lens for the correction of high astigmatism. *Am J Ophthalmol.* 2003; 136:442 - 7.
65. Nuijts RMMA, Abhilakh Missier KA, Nabar VA, Japing WJ. Artisan toric lens implantation for correction of postkeratoplasty astigmatism. *Ophthalmology.* 2004; 111:1086 - 94.
66. Donnenfeld ED, Kornstein HS, Amin A, Speaker MD, Seedor JA, Sforza PD, et al. Laser in situ keratomileusis for correction of myopia and astigmatism after penetrating keratoplasty. *Ophthalmology.* 1999; 106:1966 - 74.
67. Gills JP, Van der Karr MA. Correcting high astigmatism with piggyback toric intraocular lens implantation. *J Cataract Refract Surg.* 2002; 28:547 - 9.
68. Hardten DR, Chittcharus A, Lindstrom RL. Long term analysis of LASIK for the correction of refractive errors after penetrating keratoplasty. *Cornea.* 2004;23:479-89.
69. Meyer JJ, McGhee CNJ. Supplementary, Sulcus-Fixated Intraocular Lens in the Treatment of Spherical and Astigmatic Refractive Errors in Pseudophakic Eyes After Keratoplasty. *Cornea.* 2015; 34:1052 - 6.
70. Laaser K, Bachmann BO, Horn FK, Cursiefen C, Kruse FE. Descemet membrane endothelial keratoplasty combined with phacoemulsification and intraocular lens implantation: advanced triple procedure. *Am J Ophthalmol.* 2012; 154:47 - 55.
71. Schoenberg ED, Price FW, Miller J, McKee Y, Price MO. Refractive outcomes of Descemet membrane endothelial keratoplasty triple procedures (combined with cataract surgery). *J Cataract Refract Surg.* 2015; 41:1182 - 9.
72. van Dijk K, Ham L, Tse WHW, Liarakos VS, Quilendrino R, Yeh R-Y, et al. Near complete visual recovery and refractive stability in modern corneal transplantation: Descemet membrane endothelial keratoplasty (DMEK). *Contact Lens Anterior Eye J Br Contact Lens Assoc.* 2013; 36:13 - 21.
73. Langenbacher A, Szentmáry N, Spira C, Seitz B, Eppig T. [Corneal power after descemet stripping automated endothelial keratoplasty (DSAEK) - Modeling and concept for calculation of intraocular lenses]. *Z Für Med Phys.* 2016; 26:120 - 6.
74. Clemmensen K, Ivarsen A, Hjortdal J. Changes in Corneal Power After Descemet Stripping Automated Endothelial Keratoplasty. *J Refract Surg Thorofare NJ 1995.* 2015; 31:807 - 12.
75. Jun B, Kuo AN, Afshari NA, Carlson AN, Kim T. Refractive change after descemet stripping automated endothelial keratoplasty surgery and its correlation with graft thickness and diameter. *Cornea.* 2009; 28:19 - 23.
76. Koenig SB. Descemet stripping automated endothelial keratoplasty in the phakic eye. *Cornea.* 2010; 29:531 - 3.

77. Terry MA, Shamie N, Chen ES, Phillips PM, Shah AK, Hoar KL, et al. Endothelial keratoplasty for Fuchs' dystrophy with cataract: complications and clinical results with the new triple procedure. *Ophthalmology*. 2009; 116:631 - 9.
78. de Sanctis U, Damiani F, Brusasco L, Grignolo F. Refractive error after cataract surgery combined with descemet stripping automated endothelial keratoplasty. *Am J Ophthalmol*. 2013; 156:254 - 9.
79. Covert DJ, Koenig SB. New triple procedure: Descemet's stripping and automated endothelial keratoplasty combined with phacoemulsification and intraocular lens implantation. *Ophthalmology*. 2007; 114:1272 - 7.
80. Lombardo M, Terry MA, Lombardo G, Boozer DD, Serrao S, Ducoli P. Analysis of posterior donor corneal parameters 1 year after Descemet stripping automated endothelial keratoplasty (DSAEK) triple procedure. *Graefes Arch Clin Exp Ophthalmol Albrecht Von Graefes Arch Für Klin Exp Ophthalmol*. 2010; 248:421 - 7.
81. Yoo SH, Kymionis GD, Deobhakta AA, Ide T, Manns F, Culbertson WW, et al. One-year results and anterior segment optical coherence tomography findings of descemet stripping automated endothelial keratoplasty combined with phacoemulsification. *Arch Ophthalmol Chic Ill 1960*. 2008; 126:1052 - 5.
82. Young AL, Chow PPC, Jhanji V. Manual Medium Incision Cataract Surgery with Descemet's Stripping Endothelial Keratoplasty: A Novel Triple Procedure. *Int Sch Res Not*. 2015; 2015:7454 - 9.
83. Goldich Y, Artornsombidh P, Avni-Zauberman N, Perez M, Ulate R, Elbaz U, et al. Fellow eye comparison of corneal thickness and curvature in descemet membrane endothelial keratoplasty and descemet stripping automated endothelial keratoplasty. *Cornea*. 2014; 33:547 - 50.
84. Scorgia V, Matteoni S, Scorgia GB, Scorgia G, Busin M. Pentacam assessment of posterior lamellar grafts to explain hyperopization after Descemet's stripping automated endothelial keratoplasty. *Ophthalmology*. 2009; 116:1651 - 5.
85. Lee AC, Qazi MA, Pepose JS. Biometry and intraocular lens power calculation. *Curr Opin Ophthalmol*. 2008; 19:13 - 7.
86. Messmer EM, Dotse S, Müller A, Kampik A. [Triple surgery. Keratoplasty combined with cataract extraction and intraocular lens implantation]. *Ophthalmol Z Dtsch Ophthalmol Ges*. 2004; 101:549 - 53.
87. Özcura F, Aktaş S, Sağıdık HM, Tetikoğlu M. Comparison of the biometric formulas used for applanation A-scan ultrasound biometry. *Int Ophthalmol*. 2016
88. Chang ST, Yamagata AS, Afshari NA. Pearls for successful cataract surgery with endothelial keratoplasty. *Curr Opin Ophthalmol*. 2014; 25:335 - 9.

89. Bonfadini G, Ladas JG, Moreira H, Campos M, Matthaei M, Muñoz B, et al. Optimization of intraocular lens constant improves refractive outcomes in combined endothelial keratoplasty and cataract surgery. *Ophthalmology*. 2013; 120:234 - 9.
90. Musa FU, Cabrerizo J, Quilendrino R, Dapena I, Ham L, Melles GRJ. Outcomes of phacoemulsification after Descemet membrane endothelial keratoplasty. *J Cataract Refract Surg*. 2013; 39:836 - 40.
91. Huang T, Luo Y, Wang Y, Hu A, Gao N. Descemet's stripping with endothelial keratoplasty for special Fuchs' endothelial dystrophy in phakic eyes. *Ophthalmic Res*. 2011; 46:44 - 9.
92. Droutsas K, Lazaridis A, Papaconstantinou D, Brouzas D, Moschos MM, Schulze S, et al. Visual Outcomes After Descemet Membrane Endothelial Keratoplasty Versus Descemet Stripping Automated Endothelial Keratoplasty- Comparison of Specific Matched Pairs. *Cornea*. 2016; 35:765 - 71.
93. Terry MA, Shamie N, Chen ES, Phillips PM, Shah AK, Hoar KL, et al. Endothelial keratoplasty for Fuchs' dystrophy with cataract: complications and clinical results with the new triple procedure. *Ophthalmology*. 2009; 116:631 - 9.
94. Pipparelli A, Thuret G, Toubreau D, He Z, Piselli S, Lefèvre S, et al. Pan-corneal endothelial viability assessment: application to endothelial grafts pre-dissected by eye banks. *Invest Ophthalmol Vis Sci*. 2011; 52:6018 - 25.
95. Price MO, Gorovoy M, Price FW, Benetz BA, Menegay HJ, Lass JH. Descemet's stripping automated endothelial keratoplasty: three-year graft and endothelial cell survival compared with penetrating keratoplasty. *Ophthalmology*. 2013; 120:246 - 51.
96. Gross NJ, Böhringer D, Maier P, Reinhard T. [Perforating keratoplasty versus Descemet stripping automated endothelial keratoplasty in the partner eye: Functional results and patient satisfaction]. *Ophthalmol Z Dtsch Ophthalmol Ges*. 2015; 112:848 - 53.

Résumé

Titre. Précision réfractive de la chirurgie combinée associant greffe endothéliale pure de type DMEK et chirurgie de cataracte

Introduction. Les nouvelles triples procédures qui associent une chirurgie de cataracte et une greffe endothéliale ont permis de limiter les erreurs réfractives postopératoires. Il est maintenant quasiment possible de viser l'emmétropie. L'objectif de notre étude est d'évaluer notre propre précision réfractive au cours des chirurgies associant chirurgie de cataracte et greffe endothéliale pure de type DMEK.

Matériel et méthode. Quarante et un yeux porteurs d'une décompensation endothéliale symptomatique essentiellement dans le cadre d'une dystrophie endothéliale de Fuchs et d'une cataracte ont été inclus. L'objectif principal est de comparer la cible réfractive théoriquement visée et la réfraction postopératoire réelle à 2 et 6 mois postopératoire. Les autres paramètres étudiés sont l'acuité visuelle, la kératométrie, la pachymétrie et la densité cellulaire endothéliale mesurée par microscopie spéculaire.

Résultats. La cible réfractive moyenne était $-0,48 \pm 0,30$ D. La réfraction sphérique moyenne obtenue était de $+0,40 \pm 1,25$ D à 2 mois et de $+0,48 \pm 0,96$ D à 6 mois. L'erreur réfractive était une hypermétropisation moyenne de 0.81 D IC 95% [0,385 ; 1.236] à 2 mois et de 0.95 D IC 95% [0,562 ; 1.383] à 6 mois. La kératométrie moyenne était de $44,1 \pm 1,6$ D. Elle était en moyenne diminuée de 0,5 D à 2 mois et à 6 mois puisqu'elle était respectivement de $43,6 \pm 1,6$ D IC 95% [0.226 ; 0.886] et de $43,8 \pm 1,57$ D IC 95% [0.234 ; 0.791]. L'acuité visuelle moyenne corrigée a été améliorée dans tous les cas. Elle était de $0,49 \pm 0,3$ log MAR en préopératoire, de $0,14 \pm 0,14$ log MAR à 2 mois IC 95% [0.255 ; 0.465] et de $0,05 \pm 0,1$ log MAR à 6 mois IC 95% [0.327 ; 0.599]. La pachymétrie moyenne préopératoire était de $621,6 \mu\text{m}$. Elle a été diminuée de $107,4 \mu\text{m}$ IC 95% [82 ; 121] à 2 mois et de $82,6 \mu\text{m}$ IC 95% [66 ; 101] à 6 mois.

Discussion. Ce phénomène de « shift hypermétropique » est connu après greffe endothéliale quel que soit le type. Il varie selon les études et serait dû aux modifications de la géométrie postérieure de la cornée pour certains et à la disparition de l'œdème cornéen pour d'autres. Des techniques telles que la modification de la constante A ou l'ajustement de la kératométrie lors du calcul d'implant semblent efficaces pour limiter ces erreurs réfractives.

Conclusion. La précision réfractive après nouvelle triple procédure semble satisfaisante. Le shift hypermétropique est très souvent constaté et il serait intéressant de savoir s'il persiste à plus long terme afin de le prendre en compte et de l'anticiper dans le choix de la puissance de l'implant.

Mots clés : cataracte ; greffe de cornée ; triple procédure ; précision réfractive.