



**HAL**  
open science

# Les anticorps monoclonaux thérapeutiques en oncologie, incidence sur la prise en charge stomatologique

Sofia Duchateau

► **To cite this version:**

Sofia Duchateau. Les anticorps monoclonaux thérapeutiques en oncologie, incidence sur la prise en charge stomatologique. Chirurgie. 2016. dumas-01445293

**HAL Id: dumas-01445293**

**<https://dumas.ccsd.cnrs.fr/dumas-01445293>**

Submitted on 24 Jan 2017

**HAL** is a multi-disciplinary open access archive for the deposit and dissemination of scientific research documents, whether they are published or not. The documents may come from teaching and research institutions in France or abroad, or from public or private research centers.

L'archive ouverte pluridisciplinaire **HAL**, est destinée au dépôt et à la diffusion de documents scientifiques de niveau recherche, publiés ou non, émanant des établissements d'enseignement et de recherche français ou étrangers, des laboratoires publics ou privés.

Université de Bordeaux  
Collège des Sciences de la Santé  
UFR des Sciences Odontologiques

Année 2015-2016

N°73

Thèse pour l'obtention du  
DIPLOME d'ETAT de DOCTEUR EN CHIRURGIE DENTAIRE

Présentée et soutenue publiquement

Par Sofia BOUBAIEVA-DUCHATEAU

Née le 27/12/1968 à Birioussinsk (Russie)

Le 29 novembre 2016

**Les anticorps monoclonaux thérapeutiques en oncologie,  
incidence sur la prise en charge stomatologique.**

Directeur de thèse:

Dr. Johan SAMOT

Membres du Jury :

Président	M. B. ELLA NGUEMA	Professeur des Universités
Directeur	M. J. SAMOT	Maître de Conférences des Universités
Rapporteur	M. J-C. FRICAIN	Professeur des Universités
Assesseur	M. S. CATROS	Maître de Conférences des Universités

# UNIVERSITE DE BORDEAUX

**Président** M. TUNON DE LARA Manuel  
**Directeur de Collège des Sciences de la Santé** M. PELLEGRIN Jean-Luc

## **COLLEGE DES SCIENCES DE LA SANTE UNITE DE FORMATION ET DE RECHERCHE DES SCIENCES ODONTOLOGIQUES**

**Directrice** Mme BERTRAND Caroline 58-02  
**Directrice Adjointe – Chargée de la Formation initiale** Mme ORIEZ-PONS Dominique 58-01  
**Directeur Adjoint – Chargé de la Recherche** M. FRICAIN Jean-Christophe 57-02  
**Directeur Adjoint – Chargé des Relations Internationales** M. LASSERRE Jean-François 58-02

### **ENSEIGNANTS DE L'UFR**

#### **PROFESSEURS DES UNIVERSITES**

Mme	Caroline	BERTRAND	Prothèse dentaire	58-02
Mme	Marie-José	BOILEAU	Orthopédie dento-faciale	56-02
Mme	Véronique	DUPUIS	Prothèse dentaire	58-02
M.	Bruno	ELLA NGUEMA	Sciences anatomiques et physiologiques - Biomatériaux	58-03
M.	Jean-Christophe	FRICAIN	Chirurgie buccale – Pathologie et thérapeutique	57-02

#### **MAITRES DE CONFERENCES DES UNIVERSITES**

Mme	Elise	ARRIVÉ	Prévention épidémiologie – Economie de la santé – Odontologie légale	56-03
Mme	Cécile	BADET	Sciences biologiques	57-03
M.	Etienne	BARDINET	Orthopédie dento-faciale	56-02
M.	Michel	BARTALA	Prothèse dentaire	58-02
M.	Cédric	BAZERT	Orthopédie dento-faciale	56-02
M.	Christophe	BOU	Prévention épidémiologie – Economie de la santé – Odontologie légale	56-03
Mme	Sylvie	BRUNET	Chirurgie buccale – Pathologie et thérapeutique	57-02
M.	Sylvain	CATROS	Chirurgie buccale – Pathologie et thérapeutique	57-02
M.	Stéphane	CHAPENOIRE	Sciences anatomiques et physiologiques	58-03
M.	Jacques	COLAT PARROS	Sciences anatomiques et physiologiques	58-03
M.	Jean-Christophe	COUTANT	Sciences anatomiques et physiologiques	58-03
M.	François	DARQUE	Orthopédie dento-faciale	56-02
M.	François	DE BRONDEAU	Orthopédie dento-faciale	56-02
M.	Yves	DELBOS	Odontologie pédiatrique	56-01
M.	Raphael	DEVILLARD	Odontologie conservatrice- Endodontie	58-01
M.	Emmanuel	D'INCAU	Prothèse dentaire	58-02
M.	Dominique	GILLET	Odontologie conservatrice – Endodontie	58-01
M.	Jean-François	LASSERRE	Prothèse dentaire	58-02
M.	Yves	LAUVERJAT	Parodontologie	57-01
Mme	Odile	LAVIOLE	Prothèse dentaire	58-02
M.	Jean-Marie	MARTEAU	Chirurgie buccale – Pathologie et thérapeutique	57-02
Mme	Javotte	NANCY	Odontologie pédiatrique	56-01
M.	Adrien	NAVEAU	Prothèse dentaire	58-02
Mme	Dominique	ORIEZ	Odontologie conservatrice – Endodontie	58-01
M.	Jean-François	PELI	Odontologie conservatrice – Endodontie	58-01
M.	Philippe	POISSON	Prévention épidémiologie – Economie de la santé – Odontologie légale	56-03

M.	Patrick	ROUAS	Odontologie pédiatrique	56-01
M.	Johan	SAMOT	Sciences biologiques	57-03
Mme	Maud	SAMPEUR	Orthopédie dento-faciale	56-02
M.	Cyril	SEDARAT	Parodontologie	57-01
Mme	Noélie	THEBAUD	Sciences biologiques	57-03
M.	Eric	VACHEY	Odontologie conservatrice – Endodontie	58-01

## **ASSISTANTS**

Mme	Audrey	AUSSEL	Sciences anatomiques et physiologiques	58-03
M.	Wallid	BOUJEMAA AZZI	Odontologie conservatrice – Endodontie	58-01
Melle	Camille	BOULÉ-MONTPEZAT	Odontologie pédiatrique	56-01
M.	Mathieu	CONTREPOIS	Prothèse dentaire	58-02
M.	Jean-Baptiste	CULOT	Sciences anatomiques et physiologiques	58-03
Mme	Clarisse	DE OLIVEIRA	Orthopédie dento-faciale	56-02
M.	Cédric	FALLA	Prévention épidémiologie – Economie de la santé – Odontologie légale	56-03
M.	Guillaume	FENOUL	Odontologie conservatrice – Endodontie	58-01
Mme	Elsa	GAROT	Odontologie pédiatrique	56-01
Mme	Olivia	KEROUREDAN	Odontologie conservatrice – Endodontie	58-01
Mme	Alice	LE NIR	Sciences anatomiques et physiologiques	58-03
Mme	Karine	LEVET	Prévention épidémiologie – Economie de la santé – Odontologie légale	56-03
M.	Alexandre	MARILLAS	Odontologie conservatrice – Endodontie	58-01
Mme	Marie	MÉDIO	Orthopédie dento-faciale	56-02
Mme	Darrène	NGUYEN	Sciences biologiques	57-03
M.	Ali	NOUREDDINE	Prothèse dentaire	58-02
Mme	Chloé	PELOURDE	Orthopédie dento-faciale	56-02
M.	Mathieu	PITZ	Parodontologie	57-01
Mme	Charlotte	RAGUENEAU	Prothèse dentaire	58-02
M.	Clément	RIVES	Odontologie conservatrice – Endodontie	58-01
M.	François	ROUZÉ L'ALZIT	Prothèse dentaire	58-02
M.	François	VIGOUROUX	Parodontologie	57-01

## Remerciements

### À notre Président de thèse

Monsieur le Professeur Bruno ELLA NGUEMA

Professeur des Universités – Praticien Hospitalier

Sous-section Sciences anatomiques et physiologiques - Biomatériaux 58-03

*Je vous remercie de me faire l'honneur de présider le Jury de cette thèse. Veuillez trouver ici le témoignage de mon profond respect.*

### À notre Directeur de thèse

Monsieur le Docteur Johan SAMOT

Maître de Conférences des Universités – Praticien Hospitalier

Sous-section Sciences biologiques 57-03

*Vous m'avez guidé dans mon travail et vous m'avez aidé à trouver des solutions pour avancer. Je vous remercie pour votre patience, votre disponibilité et surtout vos judicieux conseils qui m'ont encadrée tout au long de ma thèse. Ma considération est inestimable. Vos remarques et critiques pertinentes m'ont conduit vers la bonne voie.*

### À notre Rapporteur de thèse

Monsieur le Professeur Jean-Christophe FRICAIN

Professeur des Universités – Praticien Hospitalier

Sous-section Chirurgie-buccale pathologie thérapeutiques 57-02

*Je vous remercie d'être rapporteur de ma thèse et membre du Jury, de votre disponibilité et de vos remarques pertinentes qui me permettent de progresser dans ma formation.*

## À notre Assesseur

Monsieur le Docteur Sylvain CATROS

Maître de Conférences des Universités – Praticien Hospitalier

Chirurgie buccale – Pathologie et thérapeutique 57-02

*Je vous remercie de me faire l'honneur d'accepter de participer à ce Jury, de votre disponibilité, vos conseils et de m'avoir orienté vers le Docteur Johan SAMOT, mon directeur de thèse.*

**À ma famille et mes amis** : mon mari Stéphane DUCHATEAU, ma mère Zinaïda BOUBAIEVA, ma sœur Svetlana, mes fils Sergueï et Aïour, mes beaux-parents Jean et Madeleine DUCHATEAU, Maxime DUCHATEAU, Marie-Jo...

*Je vous remercie pour vos encouragements constants, votre soutien et toute l'aide que vous avez pu m'apporter lors de la rédaction de cette thèse ainsi que votre soutien tout le long de mes études.*

## Sommaire :

Introduction.....	8
I. Les anticorps monoclonaux thérapeutiques en oncologie.....	8
I.1 Un point d’histoire.....	8
I.2 Structure des anticorps et propriétés pharmacologiques.....	9
I.2.1 Structure des anticorps.....	9
I.2.2 Mode d'action des anticorps monoclonaux.....	10
I.2.2.1 Mécanismes Fab dépendant: Fixation directe et neutralisation.....	10
I.2.2.2 Mécanismes Fc dépendant: Cytotoxicité.....	11
I.3 Nomenclature internationale des différents types d’anticorps monoclonaux.....	11
I.3.1 AcMo murins.....	12
I.3.2 AcMo chimériques.....	13
I.3.3 AcMo humanisés.....	13
I.3.4 AcMo humains.....	13
I.4 Pharmacocinétique des anticorps thérapeutiques.....	14
I.5 Les AcMo anticancéreux actuellement disponibles sur le marché. FDA (Food and Drugs Administration); EMA (European Medicines Agency).....	15
II. Matériels et méthodes.....	17
II.1 Schéma de l’étude.....	17
II.2 Définition des mots clés.....	17
II.3 Stratégie de recherche.....	17
II.4 Sélection des articles.....	18
II.5 Extraction des données et synthèse.....	18
III. Résultats.....	18
III.1 Complications orales associées au traitement par AcMo.....	18
III.2 Situations à risques qui majorent l’apparition des complications orales.....	30
III.3 Démarche thérapeutique pour des patients sous AcMo.....	31

IV. Discussion.....	32
V. Conclusion.....	37
Références bibliographiques.....	39
Listes des tableaux et des figures.....	44
Liste des abréviations.....	45



## **Introduction.**

Les anticorps monoclonaux (AcMo) constituent une avancée thérapeutique majeure dont peuvent aujourd'hui bénéficier les patients atteints de diverses pathologies cancéreuses. En effet, trente ans après leur découverte, les AcMo sont devenus de réels outils supplémentaires dans la lutte contre le cancer; ceci a été possible grâce au développement des techniques d'ingénierie moléculaire, aux progrès réalisés dans la compréhension des mécanismes cellulaires et moléculaires tumoraux, ainsi qu'à une meilleure définition des molécules-cibles. Initialement, les anticorps monoclonaux étaient essentiellement utilisés en oncologie dans le traitement des leucémies et des lymphomes. Aujourd'hui, ils occupent également une place de plus en plus importante dans le traitement de certaines tumeurs solides, surtout en association avec les chimiothérapies usuelles. L'association anticorps monoclonaux/chimiothérapie permet d'améliorer les taux de réponse, d'allonger l'intervalle libre avant la reprise de la progression de la maladie et, dans certaines situations, de prolonger la survie par rapport aux monothérapies respectives [1].

Les cancers sont aujourd'hui la première cause de mortalité chez l'homme (33% de l'ensemble des décès) et la deuxième chez la femme (24% de l'ensemble des décès) dans notre pays. Le nombre de personnes de 15 ans et plus en vie en 2008 et ayant eu un cancer au cours de leur vie est de l'ordre de 3 millions en France [2]. Vu l'utilisation grandissante des AcMo dans le traitement du cancer, les chirurgiens-dentistes seront fréquemment amenés à traiter des patients sous AcMo. Les activités des AcMo sont obtenues au prix de toxicités plus ou moins marquées spécifiques de la cible et de sa présence sur la cellule normale, ceci pouvant avoir des répercussions au niveau de la sphère orale (ostéonécrose des maxillaires, retard de cicatrisation, risque de complications infectieuses...).

L'objectif de cette thèse est de présenter les principaux AcMo en oncologie, leurs mécanismes d'actions dans les tumeurs solides et sanguines, d'établir leur impact sur la prise en charge odonto-stomatologique et proposer si nécessaire une démarche thérapeutique codifiée pour les patients sous AcMo.

## **I. Les anticorps monoclonaux thérapeutiques en oncologie.**

### **I.1 Un point d'histoire.**

C'est en 1975 que G. Köhler et C. Milstein découvrent une technique permettant de produire en quantités illimitées des anticorps monoclonaux purs de spécificité choisie [3]. Cette découverte, qui leur apporta le prix Nobel, est à l'origine de toutes les possibilités

thérapeutiques ouvertes par ces AcMo. L'idée très remarquable de ces chercheurs avait consisté à fusionner une cellule myéломateuse (une cellule B maligne) capable de produire de grandes quantités d'anticorps (Ac) avec des lymphocytes B d'une souris immunisée par l'antigène choisi. L'hybridome désiré est sélectionné par la technique des dilutions limites. Il a hérité de son parent immunisé la capacité de produire un anticorps de la spécificité choisie, et du parent myéломateux la capacité de produire de très grandes quantités de cet anticorps.

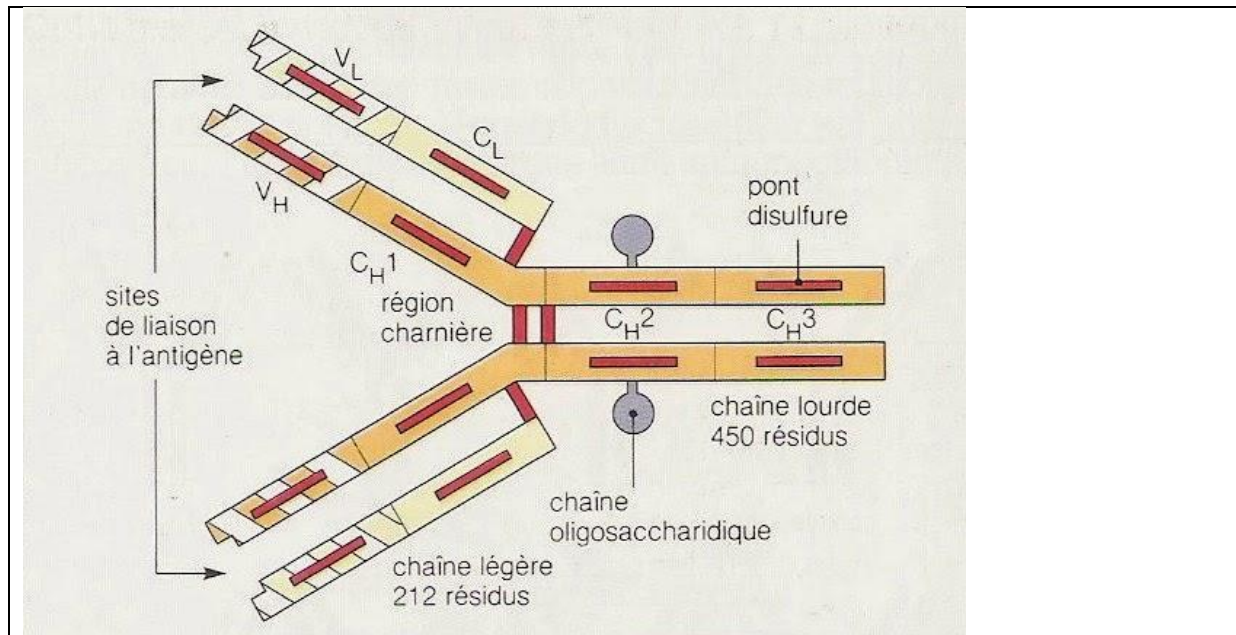
Dès 1980, les premiers anticorps monoclonaux anti-cellules T humaines étaient produits par l'équipe de G. Goldstein et P. Kung chez Johnson et Johnson. Ces chercheurs allaient obtenir très rapidement une série d'anticorps qui allait devenir la série des anticorps OKT dont le numéro générique (issu du livre d'expérience) allait ultérieurement donner son nom aux molécules membranaires les plus importantes à la surface des lymphocytes T (CD1, CD2, CD3, CD4, CD8, CD11). D'abord utilisés comme outils diagnostiques, les anticorps (OKT3, OKT4) furent également utilisés *in vivo*. L'OKT3 se révéla un puissant immunosuppresseur dans les greffes d'organes. Tout laissait penser que la technique allait se généraliser. Ce ne fut pas le cas dans un premier temps. Effrayées par la lourdeur de la production et par certains effets secondaires, les industries pharmaceutiques se montrèrent hésitantes. Il fallut attendre l'entrée sur le marché par deux grandes compagnies (Sandoz et Roche) de deux anticorps anti-CD25 (le récepteur de l'interleukine-2) pour relancer la classe thérapeutique. Un anticorps anti-TNF (*Tumor Necrosis Factor*) et un anti-RSV (*Respiratory Syncytial Virus*) connurent un grand succès. L'industrie pharmaceutique (Pharma et Biotech) développe actuellement de nombreux anticorps de spécificités très diverses. Certains de ces anticorps ont donné des résultats spectaculaires qu'aucune petite molécule n'avait pu atteindre [4].

## **I.2 Structure des anticorps et propriétés pharmacologiques.**

### I.2.1 Structure des anticorps.

La plupart des AcMo thérapeutiques actuellement sur le marché sont des IgG. Ils sont composés de deux portions Fab ("*ab*" pour *antigen binding*), pouvant se fixer sur l'antigène, et d'une portion Fc ("*c*" pour cristallisable), responsable des propriétés immunologiques effectrices et des propriétés pharmacocinétiques des AcMo. Les IgG sont constituées de 2 chaînes lourdes (H) et de deux chaînes légères (L). À l'extrémité des portions Fab se trouvent les domaines variables *VH* (*Variable High*) et *VL* (*Variable Light*), qui portent chacun 3 boucles *complementarity determining region* (CDR), dont l'association (6 au total) constitue le site de reconnaissance de l'épitope sur l'antigène. La portion constante (dont la séquence ne varie pas à l'intérieur d'une sous-classe d'Ig chez un individu) est composée des domaines

CH1 (*Constant Heavy*) et CL (*Constant Light*) (sur la portion Fab) et des domaines CH2 et CH3 (sur la portion Fc) [5].



<http://www.toutsurlatransfusion.com/immuno-hematologie/anticorps/role.php>

Fig.1 Structure d'une immunoglobuline G (IgG)

### I.2.2 Mode d'action des anticorps monoclonaux.

En oncologie, les antigènes cibles des AcMo sont habituellement soit des récepteurs portés par la cellule cible (exemple EGFR pour *Epidermal Growth Factor Receptor*), soit des messagers stimulant la prolifération de néovaisseaux (exemple VEGF pour *Vascular Endothelial Growth Factor*). En hématologie, ce sont principalement des structures membranaires appelées CD (*Cluster of Differentiation*), portées par les cellules hématopoïétiques (CD52, CD20) [6].

Le mode d'action des AcMo passe par différents mécanismes dont les effets peuvent s'additionner et il est généralement difficile d'en apprécier la part relative. Tout d'abord un AcMo se lie avec l'antigène cible mettant en jeu le domaine Fab de l'Ac.

#### I.2.2.1 Mécanismes Fab dépendant : Fixation directe et neutralisation.

1) Antagonisme du récepteur de surface : l'Ac se lie à un récepteur membranaire, inhibant ainsi la transduction du signal intracellulaire et/ou entraînant une internalisation de ce récepteur diminuant alors sa disponibilité à la surface de la cellule. Exemple : inhibition de la voie de signalisation de l'EGFR par le cétuximab.

2) Neutralisation d'antigène soluble : l'Ac piège un ligand soluble ou une toxine l'empêchant ainsi d'atteindre sa cible. Ce type d'anticorps peut être utilisé, par exemple, après un empoisonnement avec le venin d'un insecte ou d'un serpent, on parle alors d'immunotoxicothérapie. Citons l'exemple d'un AcMo, le bévacizumab : en liant le VEGF soluble, il inhibe la fixation de ce ligand endogène sur son récepteur (VEGFR) et bloque ainsi les effets angiogéniques et pro-tumoraux que cette liaison active.

3) Agonisme de récepteur de surface : certains AcMo sont capables de lier des récepteurs de membrane et de mimer l'effet de leur ligand. Cette propriété peut être intéressante pour cibler des récepteurs induisant la mort cellulaire comme le récepteur TRAIL (*TNF related apoptosis inducing ligand*) de la famille TNF (*Tumor Necrosis Factor*). Exemple : le mapatumumab. Pour un Ac entier, à ce mécanisme Fab dépendant s'ajoute la possibilité de recruter les acteurs du système immunitaire via le domaine Fc des Ac. La portion Fc peut entraîner deux réponses : l'activation de la voie du complément ainsi que le recrutement et l'activation des cellules effectrices du système immunitaire.

#### *1.2.2.2 Mécanismes Fc dépendant : Cytotoxicité.*

1) Fixation de la protéine C1q du complément : l'activation de la voie du complément est un moyen de lutte contre la plupart des infections bactériennes. Les Ac peuvent se fixer à la protéine C1q via une partie du domaine CH2. En résulte alors une cascade protéolytique aboutissant à la formation d'un complexe d'attaque membranaire qui va conduire à la destruction de la cellule cible. On parle de cytotoxicité dépendante du complément ou CDC (*complement dependent cytotoxicity*).

2) Oponisation / phagocytose ou lyse du pathogène : Cette voie implique le recrutement de cellules effectrices du système immunitaire (neutrophiles, macrophages, éosinophiles, cellules NK (*Natural Killer*)) via leurs récepteurs de surface au domaine Fc des immunoglobulines (FcγR). On parle de cytotoxicité à médiation cellulaire ou ADCC (*antibody dependent cellular cytotoxicity*) [7].

### **I.3 Nomenclature internationale des différents types d'anticorps monoclonaux.**

Tous les AcMo utilisés en thérapeutique ont une dénomination commune internationale (DCI) se terminant par le suffixe «mab» pour «*monoclonal antibody*». Au vu de l'évolution spectaculaire des deux dernières décennies, il s'est avéré indispensable de créer une nomenclature avec l'adoption, dans les DCI, de suffixes spécifiques permettant de reconnaître

immédiatement l'origine de l'AcMo : «o-mab» pour les Ac murins, «xi-mab» pour les Ac chimériques, «zu-mab» pour les Ac humanisés et «u-mab» pour les Ac totalement humains. Depuis, la nomenclature s'est encore diversifiée puisqu'elle tient compte actuellement, non seulement de l'origine de l'AcMo, mais aussi de sa cible thérapeutique potentielle. Outre le suffixe indiquant la source de l'AcMo, la syllabe précédant ce dernier oriente également vers l'organe-cible. Cette nomenclature adoptée par l'Organisation Mondiale de la Santé est présentée : Tableau I [8].

Préfixe	Cible	Source	Suffixe	
<b>Variable</b>	-o(s)-	Os	-u-homme	<b>-mab</b>
	-vi(r)-	Virus		
	-ba(c)-	Bactérie		
	-li(m)-	Immunitaire	-o-Souris	
	-le(s) -	Infection		
	-ci(r) -	cardio-vasculaire	-a-Rat	
	-mu(l) -	Musculo-squelettique		
	-ki(n)-	Interleukine	-e-Hamster	
	-co(l)-	Tumeur colique		
	-me(l) -	Mélanome	-i-Primate	
	-ma(r)-	Tumeur mammaire		
	-go(t) -	Tumeur testiculaire	-xi-Chimérique	
	-go(v)-	Tumeur ovarienne		
	-pr(o) -	Tumeur prostatique	-zu-Humanisé	
	-tu(m)-	Tumeurs divers		
	-neu(r)-	Système nerveux	-axo-Hybride	
-tox(a)-	Toxine comme cible	Rat / Murin		

Tableau I : Nomenclature internationale des différents types d'anticorps monoclonaux.

### I.3.1 AcMo murins.

Les premiers AcMo étaient murins, avec pour conséquence une demi-vie courte, un faible recrutement des effecteurs immunitaires et une importante immunogénicité, conduisant à la

formation d'anticorps humains anti-souris ou HAMA (*human anti-mouse antibody*). Cette xéno-immunisation diminue non seulement l'efficacité de ce type d'Ac (action neutralisante), mais peut aussi induire des effets indésirables dus à la formation de complexes immuns. Ces inconvénients ont ainsi limité l'utilisation thérapeutique des anticorps murins. Néanmoins, deux AcMo murins ont été mis sur le marché : le muromonab, un anticorps anti-CD3 indiqué dans le traitement des rejets de greffe, et l'ibritumomab, un AcMo dirigé contre le CD20 et conjugué avec des radioisotopes, ce qui permet une irradiation ciblée des cellules tumorales (radioimmunothérapie).

### I.3.2 AcMo chimériques.

Les AcMo chimériques sont constitués de régions variables murines fusionnées à des régions constantes humaines. Un des premiers AcMo de ce type, mis sur le marché en 1998, est le rituximab qui a profondément modifié la prise en charge thérapeutique des lymphomes malins non hodgkiniens. Les fragments Fab de cet anticorps de type IgG1 ciblent le CD20 situé à la surface des lymphocytes B permettant leur lyse. Un autre exemple d'AcMo chimérique est le cétuximab. Mis sur le marché en 2004, c'est un antagoniste du récepteur de l'EGFR. Le cétuximab est indiqué dans le traitement du cancer colorectal métastatique [9].

### I.3.3 AcMo humanisés.

Afin d'augmenter la part humaine des Ac, un progrès supplémentaire a pu être obtenu. Il consiste à substituer les CDRs (*Complementarity-Determining Regions*, régions hypervariables) d'une IgG humaine par ceux de l'AcMo de souris, conférant ainsi à l'IgG humaine la spécificité de l'Ac murin parental. Ces Ac, qualifiés d'humanisés, ont été produits dans les années 1988-1991. Ils contiennent seulement la petite partie variable murine composée des régions hypervariables ou CDR qui sont en contact étroit avec l'antigène. Ces CDR sont greffés dans la portion Fab d'une Ig humaine. Les AcMo humanisés induisent beaucoup moins de réponses immunes anti-souris HAMA (*Human anti-mouse antibody*) par rapport aux AcMo chimérisés, 7% pour les AcMo humanisés contre 20 à 40% avec les AcMo chimérisés. Un exemple de cette catégorie est donné par le trastuzumab (Herceptin®) indiqué dans le traitement du cancer gastrique métastatique et cancer du sein HER2 positifs [8].

### I.3.4 AcMo humains.

Les anticorps monoclonaux recombinants intégralement humains ont été développés par les firmes pharmaceutiques dans la perspective de réduire encore l'immunogénicité des anticorps. Cette nouvelle génération est le fruit de développements technologiques très complexes qui

ont permis, par exemple, la création de souris dont les gènes d'immunoglobulines ont été remplacés par des gènes d'immunoglobulines humains. Les deux AcMo intégralement humains actuellement prescrits sont l'adalimumab (un anti-TNF- $\alpha$  pour *Tumor Necrosis Factor  $\alpha$* ) indiqué dans la maladie de Crohn et le panitumumab (un anti-EGFR) indiqué dans le traitement du cancer colorectal avancé [9].

Cependant, du point de vue clinique, la distinction des anticorps chimériques, humanisés et totalement humains est peu pertinente car ils ont tous une portion Fc humaine et parce que certains AcMo totalement humains se sont avérés immunogènes, comme l'adalimumab (Humira® [anti-TNF- $\alpha$ ]) dans la polyarthrite rhumatoïde [5].

#### **I.4. Pharmacocinétique des anticorps thérapeutiques.**

La pharmacocinétique d'un anticorps thérapeutique étudie la cinétique de la molécule dans l'organisme, de son absorption à son excrétion en passant par son métabolisme. La pharmacocinétique comprend quatre phases : l'absorption, la distribution, le métabolisme et l'élimination.

Les AcMo sont administrés par voie intraveineuse ou par voie intramusculaire. Ils présentent une pharmacocinétique non linéaire saturable avec la dose. La demi-vie augmente avec le niveau d'humanisation (dix jours pour les AcMo chimériques, 12 à 20 pour les AcMo humanisés et 25 à 29 jours pour AcMo humains) [10]. Les mécanismes d'élimination des AcMo sont très différents des médicaments "classiques". D'une part, ils subissent un catabolisme non spécifique, les IgG étant dégradées comme les autres protéines circulantes par des cellules endothéliales, ce phénomène n'est pas saturable. D'autre part, les AcMo sont éliminés après fixation sur leur cible, par internalisation lorsque la cible est un récepteur membranaire ou par formation de complexes immunes lorsque la cible est circulante. La quantité de cible étant, par définition, limitée, ce mode d'élimination des AcMo est saturable. Le troisième mécanisme intervenant dans l'élimination des AcMo est leur protection contre la dégradation grâce à un récepteur particulier, le récepteur Fc néonatal ou FcRn. Cette protection explique leur demi-vie d'environ 3 semaines. Lorsque les protéines circulantes sont captées de façon passive par les cellules endothéliales, les endosomes s'acidifient progressivement et les protéines sont dégradées dans les lysosomes. Le FcRn, présent dans les vésicules d'endocytose, fixe les anticorps au niveau de leur portion Fc et les détourne de cette voie de dégradation pour les rediriger vers la membrane apicale de la cellule. Aux concentrations thérapeutiques des AcMo, ce phénomène n'est pas saturable. En terme de modélisation pharmacocinétique, l'élimination des AcMo est donc habituellement non

linéaire et doit être décrite à la fois par des phénomènes non saturables et par des phénomènes saturables. Le FcRn, qui est présent dans de nombreux tissus, est également responsable de la transcytose des anticorps et donc de leur distribution tissulaire. Les anticorps ne sont donc pas confinés dans la circulation systémique. Le FcRn est responsable notamment du passage transplacentaire des anticorps maternels (anticorps naturels ou AcMo) en fin de grossesse, de l'expulsion des anticorps du système nerveux central (ce qui explique le faible passage des AcMo injectés par voie intraveineuse) [5].

Il existe une variabilité pharmacocinétique interindividuelle importante dépendant de paramètres multiples : quantité de molécules cibles chez le sujet traité, génération d'une réponse immune contre les AcMo, phénomène multifactoriel impliquant le catabolisme protéique, l'élimination par endocytose de la cible liée, l'immunogénicité et la glycosylation. La non-linéarité pharmacocinétique n'est pas observée avec le bévacizumab, par exemple, dont la fixation précoce au VEGF circulant et l'effondrement des taux masquent la phase de saturation [10].

#### **I.5 Les AcMo anticancéreux actuellement disponible sur le marché. FDA (Food and Drugs Administration); EMA (European Medicines Agency).**

**Le tableau II (ci-après) présente des exemples d'AcMo utilisés dans le traitement des tumeurs et actuellement sur le marché.**

<b>AcMo</b>	<b>Antigène cible</b>	<b>Indications principales</b>	<b>Date de mise sur marché</b>
<i>Murins</i>			
Ibritumomab tiuxétan (Zevalin®)	CD20	Lymphome non hogkiniens	FDA 19/02/02 EMA 16/01/04
<i>Chimérique</i>			
Rituximab (MabThera®)	CD20	Lymphome non hogkiniens	FDA 26/11/97 EMA 02/06/98
Cétuximab (Erbix®)	EGFR	Cancer colorectal métastatique et ORL	FDA 12/02/04 EMA 29/06/04
Catumaxomab (Removab®)	EpCAM et CD3	Carcinomes EpCAM-positifs	FDA (au stade des essais cliniques aux USA). EMA 20/04/09.



<i>Humanisés</i>			
Trastuzumab (Herceptin®)	HER2	Cancers gastriques métastatiques et cancers du sein HER2 positifs	FDA 25/09/98 EMA 28/08/00
Alemtuzumab (Mabcampath®)	CD52	Leucémie lymphatique chronique	FDA 05/07/01 EMA 06/07/01
Bévacizumab (Avastin®)	VEGF	Cancer colorectal métastatique; Cancer bronchique non à petites cellules; Cancer du sein métastatique	FDA 26/02/04 EMA 12/01/05
Pertuzumab (Perjeta®)	HER2	Cancers du sein HER2 positif	FDA 01/05/12 EMA 04/03/13
<i>Humains</i>			
Ofatumumab (Arzerra®)	CD20	Leucémie lymphoïde chronique	FDA 17/04/14 EMA 19/04/10
Ipilimumab (Yervoy®)	CTLA-4	Mélanomes avancés	FDA 25/03/11 EMA 13/07/11
Panitumumab (Vectibix®)	EGFR	Cancers colorectaux métastatiques	FDA 27/09/06 EMA 10/11/11
Dénosumab (Xgeva®)	RANKL	Traitement associé à certains cancers pour inhiber la résorption osseuse	FDA 16/09/11 EMA 26/05/10

Tableau II : Les AcMo anticancéreux actuellement disponible sur le marché. FDA (Food and Drugs Administration); EMA (European Medicines Agency) [11,12].

## **II. Matériels et méthodes.**

### **II.1 Schéma de l'étude.**

Il s'agit d'une revue systématique de la littérature qui a été réalisée à partir des bases de données Medline (littérature internationale), Pascal (littérature francophone), Scopus (base de données transdisciplinaire), Google, et des sites Internet de sociétés savantes (recommandations).

### **II.2 Définition des mots clés.**

La définition des mots clés a été constituée en utilisant le MeSH. Les mots clés ou associations de mots clés utilisés dans les moteurs de recherche étaient : "monoclonal antibodies", "osteonecrosis of jaw" (ONJ), "cancer", "practice guideline", "infection surgery", "targeted cancer therapy", "RANKL", "drug-related osteonecrosis of the jaw", "avastin", "delayed wound healing", "mucitis".

### **II.3 Stratégie de recherche.**

Des combinaisons de mots clés ont été utilisées pour chacun des trois axes d'études :

- Complications orales associées au traitement par AcMo :

"monoclonal antibodies" and "osteonecrosis of jaw" and "cancer", "monoclonal antibodies" and "infection surgery", "targeted cancer therapy" and "osteonecrosis of jaw", "RANKL" and "osteonecrosis of jaw", "medication-related osteonecrosis of jaw", "delayed wound healing" and "monoclonal antibodies" and "cancer", "mucitis" and "monoclonal antibodies".

- Situations à risques qui majorent l'apparition des complications orales :

"osteonecrosis of jaw" and "cancer", "ONJ" and "monoclonal antibodies" and "cancer", "ONJ" and "RANKL", "medication-related osteonecrosis of jaw" and "cancer", "infection surgery" and "RANKL", "mucitis" and "monoclonal antibodies" and "cancer", "delayed wound healing" and "monoclonal antibodies".

- Démarche thérapeutique pour des patients sous AcMo :

"monoclonal antibodies" and "practice guideline", "targeted cancer therapy" and "practice guideline" and "cancer", "RANKL" and "cancer" and "practice guideline", "medication-related osteonecrosis of jaw" and "practice guideline".

## **II.4 Sélection des articles.**

La sélection a été faite sur les articles uniquement rédigés en anglais et en français concernant des études publiées au cours des dix dernières années (de janvier 2005 à septembre 2015) et concernant les êtres humains. La recherche a été réalisée en mars 2015 et complétée en septembre 2015. La bibliographie des revues de la littérature a été étudiée afin de compléter le recueil des articles.

La sélection des articles a été réalisée sur la base des titres et des résumés à l'aide d'une grille de sélection proposée par le guide d'analyse de la littérature et gradation des recommandations de l'HAS [13]. Les articles traitant l'ONM sous AcMo chez une population oncologique ont été considérés comme pertinents.

Lors de la sélection des articles, il a été remarqué que peu d'études cliniques étaient publiées et qu'elles avaient un faible niveau de preuve. Il a été retenu l'ensemble des articles publiés sur ce sujet, à partir de mots clés décrits ci-dessus, même ceux présentant un faible niveau de preuve (séries de cas clinique). Toutefois, il a été exclu les revues de littérature, et aussi les articles dupliqués et les lettres pour éditeurs.

## **II.5 Extraction des données et synthèse.**

Les informations concernant les études retenues ont été extraites à l'aide d'une grille d'extraction des données réalisée à cet effet, puis elles ont été synthétisées sous forme de tableaux. Les critères d'extractions sont les suivants: les objectifs de l'article sont clairement exposés, les auteurs décrivent leurs sources de données, ils présentent la méthode utilisée pour réaliser la synthèse des résultats, il y a une description des résultats et une applicabilité clinique.

## **III. Résultats.**

### **III.1 Complications orales associées au traitement par AcMo.**

Diverses complications orales associées au traitement par anticorps monoclonaux ont été rapportées, comme la mucite induite par le cétuximab ou le panitumumab, les réactions lichénoïdes avec le rituximab, ou une glossite migratoire bénigne ou langue géographique induite par le bévacizumab [14].

Selon la définition de l'Institut National du Cancer, une mucite est une inflammation des muqueuses de la bouche ou du système digestif, qui se manifeste par une rougeur, une

douleur et des aphtes plus ou moins nombreux. Une mucite est un effet indésirable possible d'une chimiothérapie ou d'une radiothérapie.

La littérature apporte peu de données sur une mucite orale isolée induite par les AcMo.

Le cétuximab (Erbix®) est un AcMo chimérique spécifiquement dirigé contre le récepteur du facteur de croissance épidermique (EGFR). Les voies de signalisation de l'EGFR sont impliquées dans le contrôle de la survie cellulaire, de la progression du cycle cellulaire, de l'angiogenèse, de la migration et de l'invasion cellulaire, et du potentiel métastatique des cellules. Le cétuximab bloque la liaison des ligands endogènes de l'EGFR aboutissant à une inhibition de la fonction du récepteur.

Bodard A-G. *et al.* ont étudié l'incidence de la mucite induite par le cétuximab : 25 patients ont été inclus. Le risque absolu de développer une mucite sévère était de 0,40. Une interruption thérapeutique a été nécessaire pour 16 % des patients, et 12 % des patients ont dû être hospitalisés à cause des effets indésirables du traitement. Malgré le faible nombre de patients inclus, l'incidence de la mucite sévère semble plus importante chez les patients traités par une radiothérapie avec le cétuximab. L'utilisation majorée des morphiniques est en corrélation avec la sévérité de la mucite. La douleur induite par la mucite est prédictive des altérations des fonctions orales [15].

Le panitumumab (Vectibix®) est un AcMo recombinant entièrement humain, il se lie avec une grande affinité et spécificité à l'EGFR humain et inhibe l'autophosphorylation du récepteur induite par tous les ligands connus de l'EGFR.

Le rituximab (MabThera®) se lie spécifiquement à l'Ag transmembranaire CD20, une phosphoprotéine non glycosylée située sur les lymphocytes pré-B et B matures. Cet antigène s'exprime dans plus de 95 % des cellules B des lymphomes non hodgkiniens. Le fragment Fab du rituximab se lie à l'antigène CD20 des lymphocytes B, et le fragment Fc peut générer des fonctions d'effecteurs immunitaires qui entraînent la lyse de ces lymphocytes.

Une réaction lichénoïde a été décrite chez une femme de 43 ans avec un lymphome de stade 3 traitée par le rituximab [16]. Quatre cas cliniques présentent le développement d'une glossite migratoire bénigne ou langue géographique chez les patients cancéreux traités par bévacizumab [17].

Concernant le retard de la cicatrisation post-chirurgicale pour les patients cancéreux sous AcMo, les articles traitent les suites post-opératoires dans la chirurgie plastique [18,19]. Il n'y a pas d'article de chirurgie orale qui étudie le retard de la cicatrisation après les interventions chirurgicales chez les patients cancéreux sous AcMo.

La complication orale associée au traitement par les AcMo la plus souvent citée dans la littérature est l'ONM.

Au final 25 articles ont été retenus pour le tableau III : *Risque d'ONM chez les patients cancéreux sous traitement par les anticorps monoclonaux thérapeutiques (2005-2015)*. Ces articles concernent principalement deux AcMo : dénosumab (Xgeva®) et bévacizumab (Avastin®) et une des complications graves de traitement comme l'ostéonécrose de la mâchoire (ONM). Certains articles étudient à la fois le risque d'apparition de l'ONM et les situations à risques qui majorent l'apparition de l'ONM.

Les articles qui présentent l'ONM chez les patients sans pathologie oncologique (par exemple, ostéoporose et ONM, maladie de Crohn et ONM) ont également été exclus.

La plupart des articles retenus était des rapports de cas cliniques concernant l'évaluation de l'ONM chez les patients cancéreux (16 au total), 3 méta-analyses pour dénosumab et ONM, une méta-analyse pour bévacizumab et ONM, une méta-analyse évalue en même temps les quatre classes des médicaments associés avec l'ONM ((BPs (Biphosphonates), RANK-inhibiteur, agents antiangiogéniques, inhibiteurs m-TOR), 3 études rétrospectives, parmi ces 3 études rétrospectives : 1 étude compare l'effet des dénosumab et les BPs sur le turnover des maxillaires, 2 études évaluent l'effet de bévacizumab sur l'apparition d'ONM et 1 étude observationnelle évalue l'incidence de l'ONM chez les patients cancéreux sous BPs et bévacizumab. Donc le niveau de preuve de ces articles était de 1 pour les méta-analyses, de 3 pour des études rétrospectives et de 5 pour des rapports des cas cliniques et l'étude observationnelle, en suivant le guide d'analyse de la littérature de l'HAS [13].

Donc, dans le cadre de cette thèse, l'accent sera mis sur l'ostéonécrose de la mâchoire comme complication très grave qui impacte la qualité de vie des patients cancéreux.

L'association américaine des chirurgiens oraux et maxillo-faciaux (AAOMS) a récemment (2014) définit l'ONM médicament-dépendant :

- 1) traitement actuel ou précédent par un agent antirésorptif ou antiangiogénique;
- 2) l'os exposé ou l'os qui va être exposé avec une fistule dans la région maxillo-faciale qui a persisté plus de 8 semaines;
- 3) aucun antécédent de radiothérapie aux mâchoires ou de métastases évidentes aux mâchoires [20].

Or le groupe de travail international sur ostéonécrose de la mâchoire (The International Task Force on Osteonecrosis of the Jaw) a définit l'ONM médicament-dépendant comme :

- 1) l'os de la mâchoire devient nécrotique, mis à nu et ne cicatrise pas dans un délai de 8 semaines après un diagnostic médical;
- 2) exposition à un agent antirésorptif;
- 3) aucun antécédent de radiothérapie à la région craniofaciale [21].

Dans la récente méta-analyse de Wei-Xiang Qi et *al.* [22] sur 7 essais comparatifs randomisés portés sur 8963 patients, l'incidence globale d'ONM chez les patients atteints de cancer sous dénosumab était de 1,7% [95% CI : 0,9-3,1%] (à 95% de l'échantillon, l'intervalle de confiance est de 0,9-3,1%). Aussi, l'utilisation de dénosumab a été associée à un risque accru d'ONM en comparaison de bisphosphonates (BPs)/traitement de placebo (RR 1,61, 95% CI : 1,05-2,48, P = 0.029). On appelle risque relatif le rapport de l'incidence de la maladie chez les exposés sur l'incidence chez les non exposés. Un RR supérieur à 1 signifie que le facteur est lié positivement à l'apparition de la maladie. Un RR inférieur à 1 signifie que le facteur d'exposition est un facteur protecteur.

Boquete-Castro A. et *al.* [23] donnent exactement les mêmes résultats portant sur 8963 patients sur l'incidence globale d'ONM sous dénosumab dans son étude : 1,7% [95% CI : 0,9-3,1%].

Les résultats sont presque identiques dans une méta-analyse de Tim Van den Wyngaert et *al.* [24] portant sur 5723 patients de 3 essais comparatifs randomisés : un total de 89 cas d'ONM (1,57%; 95% CI, 1,26-1,92) ont été rapportés avec 52 (1,83%; 95% CI, 1,37-2,39) arrivant dans le groupe dénosumab (n=2,841) et 37 (1,30 %; 95 % CI, 0,92-1,79) dans le groupe acide zolendrique (ZA) (n=2,836). Le RR est de 1,61 (95% CI, 0,99–2,62; p=0,052) dans le groupe dénosumab par rapport au groupe ZA.

Dans une méta-analyse portant sur 3560 patientes de 2 essais comparatifs randomisés (AVADO, RIBBON-1) et 1 essai non-randomisé (ATHENA) de V. Guarneri et *al.* [25], l'incidence globale d'ONM avec bévacizumab (BVZ) était 0,3 % dans AVADO et RIBBON-1 et 0,4 % dans ATHENA. L'incidence de l'ONM est de 0,9-2,4% dans un groupe BPs/BVZ comparée à un groupe BVZ sans BPs où elle est de 0,0-0,2%.

Dans son étude rétrospective pour évaluer l'effet du bévacizumab sur la gravité de l'ONM chez les patients atteints de différents types de cancers traités en intraveineuse à l'acide zoledronique (ZA), G.Lescaille et *al.* [26] ont montré que l'association ZA/BVZ augmente le risque de développer l'ONM spontané (OR 6,07; 95% CI, [1,3-28,2], p<0,05). Mais dans deux études rétrospectives sur l'impact de bévacizumab, N. Ngamphaiboon et *al.* [27] et F. Francini

[28] disent qu'il y n'a pas d'effet négatif du bévacizumab dans le groupe des patientes traitées par BPs/BVZ par rapport à un groupe traité que par BPs.

6 rapports de cas cliniques décrivant des ONM après une ou de multiples extractions dentaires concluent le rôle possible du dénosumab dans l'apparition de l'ONM après une chirurgie orale [29, 30, 31, 32, 33, 34]. Dans ces 6 rapports de cas cliniques, la prise de dénosumab n'était pas associée avec celle de BPs. 3 rapports de cas cliniques d'ONM disent que l'ONM est probablement apparue après le traitement par dénosumab [35, 36, 37]. Dans un rapport parmi trois cas cliniques de Tara L. Aghaloo et *al.* [36], il y avait eu une prise d'alendronate chez une patiente 2 ou 3 ans auparavant.

Tara L. Aghaloo et *al.* [38] présentent un cas clinique d'ONM de stade 0 chez un patient sous dénosumab. La définition de stade 0 est reconnue par l'association américaine des chirurgiens oraux et maxillo-faciaux (AAOMS) [45]. Par contre, dans sa revue Khan A.A. et *al.* [21] disent que les membres du groupe de travail international sur l'ostéonécrose de la mâchoire (The International Task Force on Osteonecrosis of the Jaw) expriment leur inquiétude sur le fait que l'utilisation du terme de stade 0 peut mener à surdiagnostiquer l'ONM parce que ces mêmes symptômes peuvent en fin de compte mener à un diagnostic alternatif.

Un cas d'ONM sous bévacizumab a été décrit par Giordana Bettini et *al.* [39] chez une patiente avec une parodontite sévère chronique. 5 rapports de cas d'ONM sous bévacizumab ont été présentés chez les patients avec des cancers différents [40,41 42, 43, 44].

Une étude récente, publiée en 2015, a analysé pour la première fois les quatre classes de médicaments associés avec l'ONM (BPs, RANK-inhibiteur, agents antiangiogéniques, inhibiteurs m-TOR) et calculé l'odds-ratio pour ces groupes. Au total, 17119 cas d'ONM de plusieurs pays (US, Japon, Allemagne, Italie, France, UK) ont été répertoriés dans l'US Food and Drug Administration's adverse event reporting system (FAERS). Parmi ces 17119 cas, il y a 6930 cas d'ONM chez les patients cancéreux traités pour la prévention des complications osseuses. Donc, chez les patients cancéreux traités pour la prévention des complications osseuses, l'odds-ratio pour zolédronate et dénosumab est de 125,5 et 4,9 respectivement. La prise de BPs en i.v. est associée avec le risque le plus élevé pour l'ONM, dénosumab est associé avec un risque comparable à celui des BPs utilisés pour le traitement de l'ostéoporose comme l'etidronate par exemple; le bévacizumab et les inhibiteurs m-TOR sont associés à un risque faible de survenue d'ONM [20].

Tableau III : Risque d'ONM chez les patients cancéreux sous traitement par les anticorps monoclonaux thérapeutiques (2005-2015).

Référence	Titre	Période de l'étude	Objectif	Schéma de l'étude	Échantillon	AcMo étudié	Cancers étudiés	Conclusion/Résultats
Qi W-X et <i>al.</i> [22]	Risk of osteonecrosis of the jaw in cancer patients receiving denosumab: a meta-analysis of seven randomized controlled trials	1966-2012	Évaluer l'incidence et le risque de l'ONM chez les patients avec le cancer sous dénosumab	Méta-analyse, étude rétrospective	8963 patients de 7 essais comparatifs randomisés avec une tumeur solide différente	Dénosumab	Cancer de la prostate, tumeurs solides ou myélome, CRPC (castration-résistant prostate cancer), MBC (metastatic breast cancer)	L'incidence globale d'ONM chez les patients atteints de cancer sous dénosumab était de 1,7 % [95 % CI : 0,9-3,1 %]. Aussi, l'utilisation de dénosumab a été associée à un risque accru d'ONM en comparaison de bisphosphonates (BPS) / traitement de placebo (RR 1.61, 95 % CI : 1,05-2,48, P = 0,029).
Boquete-Castro A. et <i>al.</i> [23]	Denosumab and osteonecrosis of the jaw. A systematic analysis of events reported in clinical trials	Janvier-août 2014	Réaliser une revue systématique de la relation entre le traitement par dénosumab et l'incidence d'ONM. Mettre en évidence un dosage de dénosumab qui favorise l'apparition d'une ONM	Méta-analyse	8963 patients de 7 essais comparatifs randomisés avec une tumeur solide différente	Dénosumab	Tumeurs solides différentes	L'incidence globale d'ONM chez les patients atteints de cancer sous dénosumab était de 1,7 % [95 % CI : 0,9-3,1 %]. Aussi, l'utilisation de dénosumab a été associée à un risque accru d'ONM en comparaison de bisphosphonates (BPs) / traitement de placebo (RR 1,61, 95 % CI : 1,05-2,48, P = 0,029). Le dénosumab avec des facteurs de risque comme l'extraction dentaire, l'hygiène bucco-dentaire déplorable, l'utilisation d'appareil amovible et la chimiothérapie, peut favoriser le développement d'ONM.



Référence	Titre	Période de l'étude	Objectif	Schéma de l'étude	Échantillon	AcMo étudié	Cancers étudiés	Conclusion/Résultats
Van den Wyngaert T. et al. [24]	RANK ligand inhibition in bone metastatic cancer and risk of osteonecrosis of the jaw (ONJ): non bis in idem?	2009-2010	Évaluer le risque d'ONM par un contrôle de sécurité chez les patients cancéreux traités par dénosumab	Méta-analyse	5723 patients de 3 essais comparatifs randomisés; 3058 hommes, 2665 femmes	Dénosumab	Cancer de la prostate, sein, poumon, multiple myélome	Un total de 89 cas d'ONM (1,57 % ; 95 % CI, 1,26-1,92) ont été rapportés avec 52 (1,83 % ; 95 % CI, 1,37-2,39) arrivant dans le groupe dénosumab (n=2,841) et 37 (1,30 % ; 95 % CI: 0,92-1,79) dans le groupe ZA (n=2,836). Le RR est de 1,61 (95% CI, 0,99–2,62; p=0,052) dans le groupe dénosumab par rapport du groupe ZA. Bien que l'incidence globale de l'ONM reste basse, le contrôle de la sécurité du dénosumab peut être justifié.
Ristow O. et al. [48]	Effect of antiresorptive drugs on body turnover in the jaw: denosumab compared with biphosphonates	2011-2013	Découvrir si le turnover a été altéré dans les maxillaires après le traitement par dénosumab et si ce turnover joue un rôle dans le l'ONM	Rétrospective	Groupe 1: 15 images scintigraphiques des patientes sous dénosumab;  Groupe 2: 15 images scintigraphiques des patientes sous biphosphonate;  Groupe 3: 15 images scintigraphiques des patientes sans métastases (contrôle)	Dénosumab	Cancer du sein	Il n'y a pas de différences significatives du changement de turnover dans les sites différents dans les 3 groupes.

Référence	Titre	Période de l'étude	Objectif	Schéma de l'étude	Échantillon	AcMo étudié	Cancers étudiés	Conclusion/Résultats
Ohga N. et al. [29]	Healing of osteonecrosis of the jaw (ONJ) after discontinuation of denosumab in a patient with bone metastases of colorectal cancer: A case report and hypothesis	7 mois	Rapport d'un cas d'ONM après une extraction dentaire	Rapport de cas	1 patiente	Dénosumab	Cancer colorectal	Rôle possible du dénosumab dans l'apparition de l'ONM après une chirurgie orale.
Malan J. et al. [30]	The relationship of denosumab pharmacology and osteonecrosis of the jaw	5 mois	Rapport d'un cas d'ONM après extractions multiples dentaires	Rapport de cas	1 patient	dénosumab	Cancer de la prostate	Rôle possible du dénosumab dans l'apparition de l'ONM après des extractions multiples.
Taylor K.H. et al. [35]	Osteonecrosis of the jaw induced by anti-RANK ligand therapy	15 mois	Rapport d'un cas d'ONM	Rapport de cas	1 patient	dénosumab	Adénocarcinome de la prostate	ONM induit par le traitement sous dénosumab.
Aghaloo T. L. et al. [36]	Osteonecrosis of the jaw in a patient on denosumab	2,5 mois	Rapport d'un cas d'ONM	Rapport de cas	1 patiente	dénosumab	Tumeur cellulaire géante du sacrum	ONM probablement apparu après le traitement par dénosumab.
Picardo S. E.C. et al.[37]	Denosumab osteonecrosis of the mandible. A new entity ? A case report	11 mois	Rapport d'un cas d'ONM	Rapport de cas	1 patient	dénosumab	Cancer de la prostate	L'utilisation de dénosumab peut mener à un type d'ostéonécrose ressemblant à une ostéonécrose de la mâchoire due au traitement par bisphosphonate.

Référence	Titre	Période de l'étude	Objectif	Schéma de l'étude	Échantillon	AcMo étudié	Cancers étudiés	Conclusion/Résultats
You T. et al. [31]	Denosumab-related osteonecrosis of the jaw: a case report and management based on pharmacokinetics	12 mois	Rapport d'un cas d'ONM après une extraction dentaire.	Rapport de cas	1 patiente	dénosumab	Cancer du sein	Rôle possible de dénosumab dans l'apparition de l'ONM après une chirurgie orale.
Diz P. et al. [32]	Denosumab-related osteonecrosis of the jaw	19 mois	Rapport d'un cas d'ONM après une extraction dentaire	Rapport de cas	1 patient	dénosumab	Adénocarcinome de la prostate	Relation possible entre l'ONM et l'administration du dénosumab.
O'Halloran M. et al. [33]	Denosumab and osteonecrosis of the jaws – the pharmacology, pathogenesis and a report of two cases	4 mois	Rapport de deux cas d'ONM, un des deux cas après une extraction dentaire	Rapport de cas	2 patients	dénosumab	Adénocarcinome de la prostate	Chez les patients sous dénosumab c'est mieux d'éviter les extractions dentaires ou de les reporter plus de 6 mois après de la suspension du dénosumab.
Olate S. et al. [34]	Osteonecrosis of the jaw in patient with denosumab therapy	7 mois	Rapport d'un cas d'ONM après une extraction dentaire.	Rapport de cas	1 patiente	dénosumab	Cancer du sein	Rôle possible du dénosumab dans l'apparition de l'ONM après une chirurgie orale.
Aghaloo T. L. et al. [38]	Stage 0 osteonecrosis of the jaw (ONJ) in a patient on denosumab	2 mois	Rapport d'un cas d'ONM au stade 0	Rapport de cas	1 patient	dénosumab	Tumeur cellulaire géante du sacrum.	Stade 0 de l'ONM chez le patient sous dénosumab

Référence	Titre	Période de l'étude	Objectif	Schéma de l'étude	Échantillon	AcMo étudié	Cancers étudiés	Conclusion/Résultats
Guarneri V. <i>et al.</i> [25]	Bevacizumab and osteonecrosis of the jaw: incidence and association with bisphosphonate therapy in three large prospective trials in advanced breast cancer	NR (non référencé)	Déterminer l'incidence d'ONM chez les patientes avec du cancer du sein sous bévacizumab et évaluer si l'administration de bévacizumab (avec ou sans exposition bisphosphonate) augmente le risque d'ONM	Méta-analyse, étude rétrospective.	3560 patientes;  AVADO et RIBBON-1 sont des essais comparatifs randomisés-1309 patientes (chimiothérapie/BVZ et chimiothérapie/sans BVZ)  ATHENA essais non-randomisé contrôle-sécurité de BVZ. 2251 patientes	bévacizumab	Cancer du sein	L'incidence globale d'ONM avec bévacizumab était 0,3 % dans AVADO et RIBBON-1 et 0,4 % dans ATHENA. L'incidence de l'ONM est de 0,9-2,4 % dans un groupe BPs/BVZ comparée avec un groupe BVZ/ sans BPs est de 0,0-0,2 %. L'incidence de l'ONM n'a pas significativement augmenté chez les patientes sous chimiothérapie/BVZ.
Lescaille G <i>et al.</i> [26]	Clinical study evaluating the effect of bevacizumab on the severity of zoledronic-acid related osteonecrosis of the jaw in the cancer patients	2007-2010	Évaluer l'effet du bévacizumab sur la gravité de l'ONM chez les patients atteints de différents cancers traités en intraveineuse à l'acide zolédronique (ZA)	Rétrospective	42 patients, 13 hommes, 29 femmes;  32 patients traités par ZA, 10 patients traités par ZA/BVZ	bévacizumab	Cancer de la prostate, sein, rein	L'association ZA/BVZ augmente le risque de développer l'ONM spontané (OR 6,07; 95 % CI [1,3-28,2], p<0,05)

Référence	Titre	Période de l'étude	Objectif	Schéma de l'étude	Échantillon	AcMo étudié	Cancers étudiés	Conclusion/Résultats
Ngamphai boon N. et al. [27]	Osteonecrosis of the jaw: dental outcomes in metastatic breast cancer patients treated with bisphosphonates with/without bevacizumab	2002-2010	Évaluer l'impact du bévacizumab sur l'ONM chez les patientes avec cancer du sein métastatique	Rétrospective	20 patientes sous traitement BPs, 7 patientes: BPs/BVZ	bévacizumab	Cancer du sein	Il y n'a pas d'effet négatif du bévacizumab dans le groupe des patientes traitées par BPs/BVZ par rapport à un groupe traité que par BPs.
Francini F. et al. [28]	Osteonecrosis of the jaw in patients with cancer who received zoledronic acid and bevacizumab	2007-2009	Évaluer l'incidence de l'ONM chez les patients cancéreux traités par ZA/BVZ	Observationnelle	59 patients: 34 cas avec cancer du sein; 25 cas avec cancer du poumon (NSCLC pour Non Small Cell Lung Cancer)	bévacizumab	Cancer du sein, cancer du poumon (NSCLC)	Le traitement par ZA/BVZ ne prédispose pas à l'apparition de l'ONM si les patients ont eu un examen dentaire et des mesures dentaires préventives avant le traitement.
Bettini G. et al. [39]	Bevacizumab-related osteonecrosis of the mandible is a self-limiting disease process	8 mois	Rapport d'un cas d'ONM sous bévacizumab chez une patiente avec une parodontite sévère chronique	Rapport de cas	1 patiente	bévacizumab	Cancer du poumon	Traitement de bévacizumab comme une cause possible de l'ONM.
Disel U. [40]	A case report of bevacizumab-related osteonecrosis of the jaw: Old problem, new culprit	NR	Rapport d'un cas de l'ONM sous traitement de bévacizumab	Rapport de cas	1 patient	bévacizumab	Carcinome métastatique du colon sigmoïde	Bévacizumab peut affecter la santé buccale et provoquer l'ONM.

Référence	Titre	Période de l'étude	Objectif	Schéma de l'étude	Échantillon	AcMo étudié	Cancers étudiés	Conclusion/Résultats
Santos-Silva A.R. et al. [41]	Osteonecrosis of the mandible associated with bevacizumab-therapy	3 mois	Rapport d'un cas d'ONM	Rapport de cas	1 patient	bévacizumab	Carcinome du rein	Rôle possible du bévacizumab dans l'apparition de l'ONM.
Estilo C. L. et al. [42]	Osteonecrosis of the jaw related to bevacizumab	NR	Rapport de 2 cas d'ONM	Rapport de cas	2 patientes	bévacizumab	Cancer du sein et glioblastome multiforme	Rôle possible du bévacizumab dans l'apparition de l'ONM.
Katsenos S. et al. [43]	Osteonecrosis of the jaw in a patient with advanced non-small cell.lung cancer receiving bevacizumab	3 mois	Rapport d'un cas d'ONM	Rapport de cas	1 patient	bévacizumab	Cancer du poumon	Rôle possible du bévacizumab dans l'apparition de l'ONM.
Pakosch D. et al. [44]	Osteonecrosis of the mandible due to anti-angiogenic agent, bevacizumab	2 mois	Rapport d'un cas d'ONM.	Rapport de cas	1 patiente	bévacizumab	Cancer du pancréas	Bévacizumab peut augmenter le risque d'apparition de l'ONM.
Zhang.X et al. [20]	Osteonecrosis of the Jaw in the United States Food and Drug Administration's Adverse Event Reporting System (FAERS)	1 <sup>er</sup> trimestre 2010- 1 <sup>er</sup> trimestre 2014	Analyse des ONM-médicament-dépendants par US Food and Drug Administration's adverse event reporting system (FAERS)	Méta-analyse	17119 cas de l'ONM en total, ,6930 cas de l'ONM avec SRE (skeletal related events)	Bévacizumab, dénosumab	Cancers différents: 24 % cancer du sein, 20 % multiple myélome, 9 % cancer de la prostate, 3.7 % cancer du rein, 1.3% cancer du poumon, et 3% cancers différents métastatiques	Chez les patients cancéreux traités pour la prévention des complications osseuses, l'odds/ratio pour zolédronate et dénosumab est de 125,5 et 4,9 respectivement. La prise de BPs en i.v. est associée avec le risque plus élevé pour l'ONM, dénosumab est associé avec le risque comparable avec le BPs utilisé pour le traitement de l'ostéoporose comme étidronate, bévacizumab et les inhibiteurs de m-TOR sont associés avec le risque bas de l'ONM.

### **III.2 Situations à risques qui majorent l'apparition des complications orales.**

Le groupe de travail Khan A.A. et *al.* [21] dans leur revue systématique de la littérature a montré les facteurs de risque de développement de l'ONM chez la population oncologique dans l'ordre décroissant:

- BPs usage i.v.,
- acide zolédronique,
- pamidronate,
- Dénosumab,
- radiothérapie,
- extraction dentaire,
- chimiothérapie,
- maladie parodontale,
- BPs usage orale,
- ostéoporose,
- suppuration locale,
- corticothérapie,
- diabète,
- utilisation des prothèses amovibles,
- thérapie par érythropoïétine,
- tabagisme,
- hyperthyroïdisme,
- dialyse rénale,
- thérapie par cyclophosphamide,
- étidronate,
- âge avancé.

Le regroupement de ces facteurs en trois groupes permettra vite d'évaluer les situations à risques.

- 1) Risques inhérents aux médicaments et thérapies diverses : BPs usage i.v., acide zolédronique, pamidronate, Déno-sumab, radiothérapie, chimiothérapie, BPs usage orale, corticothérapie, thérapie par érythropoïétine, dialyse rénale, thérapie par cyclophosphamide, etidronate.
- 2) Facteurs systémiques : ostéoporose, diabète, tabagisme, âge avancé.
- 3) Facteurs locaux : extraction dentaire, maladie parodontale, suppuration locale, utilisation des prothèses amovibles.

### **III.3 Démarche thérapeutique pour des patients sous AcMo.**

Dans cette thèse, il a été présenté dix anticorps monoclonaux thérapeutiques avec leurs cibles antigéniques utilisés actuellement dans le traitement des différents cancers. L'accent sur deux AcMo (bévacizumab (Avastin®) et déno-sumab (Xgeva®)) et l'ONM prime dans la littérature actuelle.

L'AAOMS (American Association of Oral and Maxillofacial Surgeons) propose ses recommandations pour les patients cancéreux avant l'initiation d'un traitement par antirésorbeurs osseux ou antiangiogéniques.

L'objectif de la prise en charge pour ce groupe de patients est de minimiser le risque de développer l'ONM-médicament-dépendant. Bien qu'un petit pourcentage de patients traités par antirésorbeurs osseux développe spontanément l'ONM, la plupart des patients développe cette complication après une chirurgie dentoalvéolaire. Par conséquent, si les conditions systémiques le permettent, le début d'un traitement par antirésorbeurs osseux doit être retardé jusqu'à une santé bucco-dentaire optimale. Cette décision doit être prise de façon concertée entre le médecin traitant et le chirurgien-dentiste.

Une dent non-restaurable ou avec un pronostic défavorable doit être extraite. Les autres chirurgies dentoalvéolaires doivent être réalisées en même temps.

En s'appuyant sur les connaissances de l'ONM, il semble justifié que le traitement par antirésorbeurs osseux ou le traitement antiangiogénique soit retardé, si les conditions systémiques le permettent, jusqu'à ce qu'au niveau du site d'avulsion une cicatrisation muqueuse se fasse (14-21 jours) ou jusqu'à la guérison osseuse adéquate.

La prophylaxie dentaire, le contrôle de carie et la dentisterie conservatrice sont nécessaires pour la maintenance fonctionnelle des dents saines.



Les patients avec des prothèses complètes et partielles amovibles doivent être examinés pour la recherche des traumatismes des muqueuses particulièrement dans la région linguale [45].

Le groupe de travail international sur l'ostéonécrose de la mâchoire (The Task Force) donne ces recommandations pour réduire le risque de l'ONM : l'achèvement de la chirurgie bucco-dentaire et maxillaire est nécessaire avant l'initiation de la thérapie antirésorptive, ainsi que l'utilisation d'antibiotiques avant et/ou après la procédure, l'utilisation d'un bain de bouche antiseptique et la maintenance d'une bonne hygiène bucco-dentaire [21].

F. Francini et *al.* [28] dans leur étude sur 59 patients ont conclu que le traitement par ZA/BVZ ne prédispose pas à l'apparition de l'ONM si les patients ont eu un examen dentaire et des mesures dentaires préventives avant le traitement et proposent la prise en charge suivante :

- Examen dentaire tous les trois mois et radio panoramique tous les six mois;
- Les caries dentaires et maladies parodontales sont prises en charge avant le traitement;
- Bains de bouche avec chlorhexidine et des agents antibiotiques locaux (par exemple, rifampicine);
- Motivation à une bonne hygiène;
- Extraction dentaire au moins quatre semaines avant le début du traitement;
- Les interventions dentaires invasives sont à éviter pendant le traitement sous BPs et bévacizumab;
- Si ZA et bévacizumab ont été arrêtés en cas de nécessité d'avulsions dentaires, ils doivent être réadministrés au moins quatre semaines après l'intervention.

Une stratégie de prévention de l'ONM chez les patients cancéreux sous traitement antirésorbeurs par dénosumab doit être appliquée. Elle consiste en l'élimination des foyers infectieux bucco-dentaires avant l'instauration d'une thérapie par dénosumab et la maintenance d'une bonne hygiène bucco-dentaire.

#### **IV. Discussion.**

L'objectif de cette thèse est de présenter les principaux AcMo en oncologie, recenser les complications orales associées au traitement par AcMo, mettre en évidence les situations à risques et proposer si nécessaire une démarche thérapeutique pour les patients sous AcMo.

Diverses complications orales associées au traitement par AcMo ont été rapportées, comme la mucite induite par le cétuximab ou le panitumumab, les réactions lichénoïdes avec le rituximab, ou une glossite migratoire bénigne avec le bévacizumab [14].

L'accent a été mis sur deux AcMo: le dénosumab (Xgeva®) et le bévacizumab (Avastin®) et l'ONM comme complication très grave qui impacte la qualité de vie des patients cancéreux.

L'ONM est une complication identifiée pour la première fois en 2003 au décours principalement de la prescription de bisphosphonates [46]. Mais la découverte de l'implication du dénosumab dans la survenue de l'ONM a obligé l'AAOMS (American Association of Oral and Maxillofacial Surgeons) à changer le terme ONM-bisphosphonates-dépendant à ONM-médicament-dépendant.

À ce jour, plusieurs hypothèses (remodelage osseux, hypothèse vasculaire, infection, inflammation) de la survenue de l'ONM sont proposées. Celle-ci pourrait donc résulter de plusieurs mécanismes: la réduction par les BPs et par le dénosumab, même s'ils ont un mécanisme d'action différent, du remodelage osseux physiologique avec inhibition de l'activité ostéoclastique. Cependant, l'inhibition de l'activité ostéoclastique causée par les aminoBPs (N-BPs) ou le dénosumab, mènerait à une ostéopétrose et non à une ostéonécrose. De plus, l'ONM ne semble pas survenir dans d'autres conditions associées à un remodelage osseux réduit comme l'hypoparathyroïdisme; et, avec un certain nombre de patients avec une ONM rapportée, les marqueurs du remodelage osseux n'ont même pas été supprimés [47]. Chez les patientes souffrant d'un cancer du sein et ayant des métastases osseuses traitées par zolédronate ou dénosumab, les résultats des images scintigraphiques suggèrent que le remodelage osseux de la mandibule et du maxillaire ne soit pas changé de façon manifeste [48].

La question a été soulevée de savoir si la défaillance locale du système immunitaire liée aux médicaments pourrait promouvoir le développement d'ONM. La présence d'infection est presque toujours une caractéristique, d'où la référence à l'ONM comme ostéomyélite de la mâchoire. En outre, le rôle critique de l'infection bactérienne dans la pathogénie d'ONM est mis en évidence par la diminution de l'incidence d'ONM chez des patients atteints de cancer après une amélioration de leur hygiène dentaire. Dans un certain nombre de modèles animaux traités par N-BPs, l'infection bactérienne était suffisante pour causer une ONM. La suppression d'immunité innée ou acquise causée par des corticoïdes ou la chimiothérapie a entraîné la même pathologie après l'administration de N-BPs. L'équipe de Ferrari S. a montré que l'inflammation stérile seule dans les tissus mous de la mâchoire n'est pas suffisante pour initier une ONM. Le traitement avec des antibiotiques dans les modèles animaux et la couverture mucopériostale le jour d'extraction de dents dans un modèle de rat a empêché le développement d'ONM [47].

Lors du processus tumoral, les cellules tumorales induisent une ostéolyse, non pas en détruisant le tissu osseux lui-même, mais en stimulant considérablement l'ostéoclastogénèse [49]. Les ostéoclastes sont alors nombreux dans l'environnement des cellules tumorales et

résorbent massivement les travées osseuses et l'os cortical, aboutissant aux images radiologiques à type de lacune à l'emporte-pièce (dans le myélome), ou de larges zones érodées avec souvent une condensation réactionnelle (cancer du sein). Quand les foyers tumoraux sont limités, le calcium libéré en excès peut être excrété par le rein et une augmentation de la calciurie est notée. Quand l'ostéolyse devient très importante, les capacités d'excrétion rénale sont dépassées. On voit alors survenir une hypercalcémie maligne qui engage le pronostic vital. L'excrétion rénale du calcium est encore plus diminuée dans le myélome à cause d'une insuffisance rénale liée aux dépôts de paraprotéine [50].

Le dénosumab (Xgeva®) est un AcMo (IgG2) humain qui cible le RANKL, ligand du récepteur RANK. Le blocage de l'interaction RANK/RANKL inhibe la formation, la fonction et la survie des ostéoclastes et diminue ainsi la résorption osseuse dans l'os cortical et trabéculaire. Il agit donc sur le remodelage osseux mais à la différence des BPs, il ne reste pas dans l'os et son action cesse rapidement une fois le traitement éliminé. Le dénosumab (Xgeva®) constitue une alternative aux bisphosphonates avec cependant une démonstration d'un niveau d'efficacité supérieur sur les complications osseuses des métastases du cancer du sein et de la prostate [51].

Le dénosumab a plusieurs avantages par rapport aux BPs : une meilleure tolérance, l'injection sous-cutanée, une demi-vie courte (25-29 jours pour le dénosumab, 10 ans pour BPs); une réduction de l'incidence de la néphrotoxicité fait du dénosumab le traitement de choix pour les patients ayant une maladie rénale ou un cancer du rein ou de la prostate [31].

Pour les pathologies malignes chez les patients sous dénosumab, l'incidence de l'ONM a été estimée de 1,7 % [95 % CI : 0,9-3,1 %] en comparaison de bisphosphonates (BPs) / traitement de placebo (RR 1,61, 95 % CI : 1,05-2,48, P = 0,029) [22]. La différence n'est pas significative.

Zhang *et al.* [20] dans leur méta-analyse sur 17119 cas d'ONM au total dont 6930 cas d'ONM avec SRE (skeletal related events) ont publié les résultats d'odds ratio pour zolédronate et dénosumab : 125,5 et 4,9 respectivement. La prise de BPs en i.v. est associée avec un risque plus élevé pour l'ONM, le dénosumab est associé avec un risque comparable avec les BPs utilisés pour le traitement de l'ostéoporose comme l'etidronate; le bévacizumab et les inhibiteurs m-TOR sont associés avec un risque faible de l'ONM. Finalement, la prise de BPs en i.v. et le dénosumab pour la prévention des complications osseuses chez les patients cancéreux sont associés à un risque plus élevé d'ONM.

Mais il est important de souligner qu'il est difficile d'isoler un seul traitement causal de l'ONM chez les patients cancéreux. Khan A.A. *et al.* [21] montrent que des facteurs de risque

de survenue d'une ONM sont la radiothérapie, la chimiothérapie, la corticothérapie et d'autres, c'est-à-dire les thérapies utilisées chez les patients cancéreux. De plus, aucune étude contrôlée ne prend en compte l'association de ces facteurs de risque.

Le bévacicumab (Avastin®) est un AcMo anti-VEGF (*Vascular Endothelial Growth Factor*). Il se lie au VEGF, facteur clé de la vasculogénèse et de l'angiogénèse, inhibant de ce fait la liaison du VEGF à ses récepteurs, Flt-1 (VEGFR-1) et KDR (VEGFR-2), situés à la surface des cellules endothéliales. La neutralisation de l'activité biologique du VEGF fait régresser les vaisseaux tumoraux, normalise les vaisseaux tumoraux restants, et inhibe la formation de nouveaux vaisseaux tumoraux, inhibant ainsi la croissance tumorale. Le bévacicumab est utilisé dans la prise en charge des cancers bronchiques non à petites cellules, des cancers colorectaux métastatiques, des cancers épithéliaux de l'ovaire, des trompes de Fallope ou péritonéaux primitifs, des cancers du rein avancés et/ou métastatiques, des cancers du sein métastatiques et des cancers du col de l'utérus [52].

Mécaniquement, la relation entre l'ONM et le bévacicumab est vraisemblable. Le VEGF est essentiel pour la formation des os, il régule la différenciation et la survie des ostéoclastes [53, 54, 55]. En inhibant le VEGF, le bévacicumab peut réduire la capacité de réparation lorsque des microfractures physiologiques surviennent avec la fonction et des contraintes mécaniques. L'association des BPs avec le bévacicumab, conduisant à une hypovascularisation des mâchoires, peut favoriser l'apparition de l'ONM [25]. En effet, la particularité de l'os maxillaire est son excellente résistance habituelle aux infections, alors qu'il est souvent exposé à la flore buccale, lors d'une infection ou d'une avulsion dentaire, ou lors de la pose de corps étrangers comme les implants. Cette résistance aux infections, ainsi que la capacité de cicatriser rapidement sont attribuées en partie à un débit sanguin élevé. Or, il est connu depuis longtemps que les BPs diminuent de façon importante le débit sanguin de l'os pagétique [56]. Cela était attribué à l'effet direct des bisphosphonates sur l'activité des ostéoclastes, mais plusieurs équipes ont montré *in vitro* et *in vivo* chez l'animal que le pamidronate et surtout le zolédronate ont aussi un effet antiangiogénique direct sur les cellules endothéliales [57].

Par rapport à l'impact du bévacicumab sur l'ONM : l'incidence globale d'ONM est de 0,3% dans les études AVADO et RIBBON-1 (chimiothérapie/ bévacicumab et chimiothérapie/sans bévacicumab). L'incidence de l'ONM n'a pas significativement augmenté chez les patientes sous chimiothérapie/BVZ. L'incidence de l'ONM est de 0,9-2,4% dans un groupe BPs/BVZ comparée avec un groupe BVZ/sans BPs où elle est de 0,0-0,2% [25].

Dans trois études [26, 27, 28], il n'est pas possible de conclure sur le risque d'ONM des patients sous bévacizumab car ces études sont essentiellement rétrospectives, les échantillons sont petits (42, 20 et 59 patients respectivement) et les résultats sont contradictoires.

La méta-analyse de Zhang et *al.* [20] montre la relation entre l'administration de bévacizumab ainsi que d'autres agents antiangiogéniques et l'ONM et conclut que cette relation est associée avec un risque faible d'ONM.

Cinq cas cliniques d'ONM sous bévacizumab ont été observés chez les patients cancéreux qui ont été traités aussi par chimiothérapie et corticothérapie [39, 40, 41, 42, 44]. Dans un cas clinique d'ONM sous bévacizumab, en plus de la chimiothérapie, le patient a été traité par acide zolédronique [43]. Dans ces cas cliniques, l'imputabilité de l'acide zolédronique et aussi l'association de la chimiothérapie et la corticothérapie semblent plus importante que celle du bévacizumab dans le développement d'ONM.

L'association américaine des chirurgiens oraux et maxillo-faciaux (AAOMS) et le groupe de travail international sur l'ostéonécrose de la mâchoire (The International Task Force on Osteonecrosis of the Jaw) donnent une définition de l'ONM-médicament-dépendant presque identique. Tous deux prennent en compte l'exposition à un agent antirésorptif, et seul l'AAOMS prend en compte l'agent antiangiogénique. La définition de l'AAOMS n'est pas fondée sur des études fiables de l'implication de l'agent antiangiogénique dans le développement de l'ONM. La question reste ouverte par rapport à l'impact du bévacizumab sur l'ONM chez les patients cancéreux. À l'heure actuelle, la définition du groupe de travail international sur l'ostéonécrose de la mâchoire (The International Task Force on Osteonecrosis of the Jaw) semble préférable pour ne pas sur-diagnostiquer et sur-traiter l'ONM.

L'un des objectifs de cette thèse était aussi de proposer des recommandations quant à la prise en charge des patients prenant des AcMo et ayant un risque majoré d'ONM.

Les recommandations proposées pour les patients traités par dénosumab ou bévacizumab sont extrapolées de celles émises pour les patients traités par BP. Toute stratégie de prévention de l'ONM chez les patients à risque doit être privilégiée.

La prise en charge des patients traités par BPs en oncologie pourrait être la suivante :

*Patient sous BPs sans ONM :*

En dehors d'impératifs cliniques, il est indiqué d'entreprendre avant le début du traitement (2 à 3 mois avant) un contrôle bucco-dentaire et une élimination de tous les foyers dentaires infectieux sous une couverture antibiotique. Ces patients seront revus tous les six mois pour

un contrôle stomatologique. Ce bilan sera d'autant plus strict qu'il s'adresse à une population âgée où s'associent souvent d'autres pathologies (diabète) et d'autres traitements (radiothérapie et corticothérapie). Chez ces patients sous BPs injectables, les implants déjà posés en bouche et asymptomatiques ne doivent pas être systématiquement déposés. Après discussion avec les équipes soignantes, un bilan précis, au cas par cas, permettra de prendre la décision la plus adaptée. La pose d'implants chez ces patients, en l'absence de consensus scientifique actuellement, doit être reportée.

*Patient sous BPs avec ONM:*

Le traitement curatif doit être limité et conservateur. La prévention de foyers infectieux sera stricte et régulière par un examen bucco-dentaire tous les six mois. Tout geste chirurgical intrabuccal devra être fait par des spécialistes sous couverture antibiotique et en coordination avec l'équipe soignante. Le curetage de l'os nécrosé sera fait sous anesthésie locale à la fraise boule et pince gouge cherchant l'élimination progressive des séquestres avec, si possible, un recouvrement par les tissus muqueux et avivement des berges tissulaires (privilégier les anesthésiques locaux sans vasoconstricteur dans ce cas). Un antibiogramme de la zone opérée confirmera le choix de l'antibiothérapie (pénicilline et dérivés, métronidazole, clindamycine, érythromycine). L'extraction dentaire de dents adjacentes doit être discutée car le risque d'extension de la nécrose post extractionnelle est toujours possible. Les cas de résection mandibulaire étendue traités par greffe ne semblent pas montrer d'échec majeur. Le traitement par oxygénothérapie hyperbare a été proposé sans résultat significatif. Certains auteurs préconisent de prescrire de façon discontinue la prise de BPs si l'état clinique du patient le permet, afin de limiter la survenue d'ONM. Pour d'autres, rien ne justifie un arrêt partiel du traitement en raison de la durée de vie longue des BPs au sein de la matrice osseuse [58].

**V. Conclusion.**

Les AcMo utilisés dans le traitement du cancer peuvent avoir un impact sur la prise en charge des patients cancéreux par le chirurgien-dentiste.

Cette thèse a présenté les principaux AcMo en oncologie, recensé des complications orales associées au traitement par AcMo (mucite, réactions lichénoïdes, glossite migratoire bénigne) avec un accent particulier sur une ONM, mis en évidence des nombreuses situations à risque qui majorent l'apparition des complications orales et répertorié les recommandations de sociétés savantes pour une prise en charge des patients cancéreux sous AcMo. Il a été remarqué une absence d'accord entre les sociétés savantes sur la définition de l'ONM

(l'association américaine des chirurgiens oraux et maxillo-faciaux (AAOMS) et le groupe de travail international sur l'ostéonécrose de la mâchoire (The International Task Force on Osteonecrosis of the Jaw)) avec une conséquence sur une prise en charge différente des patients cancéreux.

Du fait du manque d'études contrôlées en chirurgie orale, il n'est pas possible de conclure définitivement sur une implication du bévacizumab dans le développement de l'ONM chez les patients cancéreux. Plusieurs facteurs de risque interviennent dans cette pathologie.

Des études pour une meilleure compréhension de la physiopathologie et des facteurs du risque de l'ONM sont nécessaires.

La stratégie de prévention de l'ONM chez les patients cancéreux sous traitement antirésorbeurs comme le dénosumab doit être privilégiée.

## Références bibliographiques:

1. Forese SA, Ochsenbien AF. Les anticorps monoclonaux dans le traitement du cancer. Forum Med Suisse 2008; 8(9):160-165.
2. Institut National du cancer. Les cancers en France en 2014. L'essentiel des faits et chiffres. <http://www.e-cancer.fr/Professionnels-de-sante/Les-chiffres-du-cancer-en-France>.
3. Kohler G, Milstein C. Continuous cultures of fused cells secreting antibody of predefined specificity. Nature 1975; 256: 495-7.
4. Bach J-F. Les anticorps monoclonaux thérapeutiques, Ann Pharm Fr 2006, 64 : 308-311
5. Paintaud G, Divine M, Lechat P. Anticorps monoclonaux à usage thérapeutique : spécificités du développement clinique, évaluation par des agences, suivi de la tolérance à long terme. Thérapie 2012 Juillet-Août; 67 (4); 319-327.
6. Gennigens C, Collignon J, G. Jerusalem G., Rorive A. Anticorps monoclonaux à usage thérapeutique en héματο-oncologie : généralités. Rev Med Liège 2009; 64 : 5-6 : 264-267.
7. Maillet A. Thèse : Effet thérapeutique du cétuximab administré par aérosol dans un modèle animal de tumeur broncho-pulmonaire. Importance du récepteur FcRn dans la réponse anti-tumorale à cet anticorps. 2008.
8. Scheen AJ. Nomenclature internationale des différents types d'anticorps monoclonaux. Rev Med Liège 2009; 64 : 5-6 : 244-247
9. Lecomte T, Payancé A, Aubourg A, Watier H, Paintaud G. Les anticorps monoclonaux thérapeutiques : une classe médicamenteuse majeure en pathologie digestive. HEPATO-GASTRO et Oncologie digestive vol. 19 n.2, février 2012
10. Bouzid K, Bedairia N, Marty M. Anticorps monoclonaux thérapeutiques en oncologie. Pathologie Biologie 60 (2012) 223-228.
11. <http://www.fda.gov/Drugs/default.htm>
12. <http://www.ema.europa.eu/ema/>
13. Haute Autorité de Santé. [http://www.has-sante.fr/portail/jcms/c\\_434715/fr/guide-d-analyse-de-la-litterature-et-gradation-des-recommandations](http://www.has-sante.fr/portail/jcms/c_434715/fr/guide-d-analyse-de-la-litterature-et-gradation-des-recommandations).
14. Sibaud V, Vigarios E. Toxicités orales des thérapies ciblées anticancéreux. Med Buccale Chir Buccale 2015;21:149-155



15. Bodard A-G, Hrifach A, Salino S. Incidence of mucositis in patients with head and neck squamous cell carcinoma treated with radiotherapy plus cetuximab: a pilot study. *Med Buccale Chir Buccale* 2012;18:181-185 © SFCO, 2012
16. Kuten-Shorrer M, Hochberg E, Woo S.B. Lichenoid mucosal reaction to rituximab. *The Oncologist* 2014; 19; e12-e13.
17. Gavrilovic IT, Balagula Y, Rosen A C. et al. Characteristics of oral mucosal events related to bevacizumab treatment. *The Oncologist* 2012; 17; 274-278.
18. Gordon CR, Rojavin Y, Patel M. A review on bevacizumab and surgical wound healing: an important warning to all surgeons. *Ann Plast Surg* 2009 Jun; 62(6)707-9.
19. Sharma K, Marcus JR. Bevacizumab and wound-healing complications: mechanisms of action, clinical evidence, and management recommendations for the plastic surgeon. *Ann Plast Surg* 2013 Oct; 71(4):434-40.
20. Zhang X, Hamadeh I, Song S. Osteonecrosis of the Jaw in the United States Food and Drug Administration's Adverse Event Reporting System (FAERS). *Journal of Bone and Mineral Research*, Vol. xx, No. xx, Month 2015, pp 1–5.
21. Khan AA, Morrison A, Hanley D.A. et al. Diagnosis and Management of Osteonecrosis of the Jaw: A Systematic Review and International Consensus. *Journal of Bone and Mineral Research*, Vol. 30, No. 1, January 2015, pp 3–23.
22. Qi W-X, Tang L-N, He A-H. Risk of osteonecrosis of the jaw in cancer patients receiving denosumab: a meta-analysis of seven randomized controlled trials. *Int J Clin Oncol* (2014) 19:403–410
23. Boquete-Castro A, Gomez-Moreno G, Calvo-Guirado J-L. Denosumab and osteonecrosis of the jaw. A systematic analysis of events reported in clinical trials. *Clin. Oral Impl. Res.* 00, 2015, 1–9.
24. Van den Wyngaert T, Wouters K, Huizing M.T, Vermorcken J.B. RANK ligand inhibition in bone metastatic cancer and risk of osteonecrosis of the jaw (ONJ): non bis in idem? *Support Care Cancer* (2011) 19:2035–2040.
25. Guarneri V, Miles D, Robert N, Diéras V. et al. Bevacizumab and osteonecrosis of the jaw: incidence and association with bisphosphonate therapy in three large prospective trials in advanced breast cancer. *Breast Cancer Res Treat* (2010) 122:181–188.
26. Lescaille G, Coudert AE, Baoroun V. Clinical study evaluating the effect of bevacizumab on the severity of zoledronic-acid related osteonecrosis of the jaw in the cancer patients. *Bon58* (2014) 103-107.

27. Ngamphaiboon N, Frustano JL, Kossoff EE. Osteonecrosis of the jaw: dental autcomes in metastatic breast cancer patients traited with bisphosphonates with/without bevacizumab. *Cancer Breast* .V.11, N.4, 252-7, 2011.
28. Francini F, Pascucci A, Francini E. Osteonecrosis of the jaw in patients with cancer who received zoledronic acid and bevacizumab. *JADA* 142(5) <http://jada.ada.org> May 2011.
29. Ohga N, Yamazaki Y, Tsuboi K, Kitagawa Y. Healing of osteonecrosis of the jaw (ONJ) after discontinuation of denosumab in a patient with bone metastases of colorectal cancer: A case report and hypothesis. *Quintessence International. Oral medecine*.V.46, number 7, july/august 2015.
30. Malan J, Ettinger K, Naumann E, Beirre R. The relationship of denosumab pharmacology and osteonecrosis of the jaw. *Medical management and pharmacologie update*. V.114 No.6 decembre 2012.
31. You T, Lee K-H, Lee S-H, Park W. Denosumab-related osteonecrosis of the jaw: a cas reportand management based on pharmacokinetics. *Oral Surg Oral Med Oral Pathol Oral Radiol*. 2015 1-6.
32. Diz P, López-Cedrún J.L, Arenaz J. Denosumab-related osteonecrosis of the jaw. *JADA* 143(9) <http://jada.ada.org> September 2012.
33. O'Halloran M, Boyd NM, Smith A. Denosumab and osteonecrosis of the jaws – the pharmacology, pathogenesis and a report of two cases. *Australian Dental Journal* 2014; 59: 516–519.
34. Olate S, Uribe F, Martinez F. Osteonecrosis of the jaw in patient with denosumab therapy. *Int J Clin Exp Med* 2014; 7(10):3707-3709
35. Taylor KH, Middlefell LS, Mizen K.D. Osteonecrosis of the jaw induced by anti-RANK ligand therapy. *British Journal of Oral and Maxillofacial Surgery*. 48 (2010) 221-223.
36. Aghaloo TL, Felsenfend A, Tetrdis S. Osteonecrosis of the jaw in a patient on denosumab. *J. Oral Maxillofac.Surg*. 68: 959-963, 2012.
37. Picardo S, Kuypers SCC, Merkesteyn JPR. Denosumab osteonecrosis of the mandibule. A new entity? A cas raport. *Journal of cranio-maxillo-facial surgery*. 41 (2013) e.65-e69.

38. Aghaloo TL, Dry S.M, Mallaya S. Stage 0 osteonecrosis of the jaw (ONJ) in a patient on denosumab. *J Oral Maxillofac Surg.* 2014 April; 72(4): 702–716.
39. Bettini G, Blandamura S, Saia G, Bedogni A. Bevacizumab-related osteonecrosis of the mandible is a self-limiting disease process. *BMJ Case Reports* 2012; doi:10.
40. Disel U. A case report of bevacizumab-related osteonecrosis of the jaw: Old problem, new culprit. *Oral Oncology* 48 (2012) e2-e3.
41. Santos-Silva AR, Rosa GA.B, de Castro Junior G. Osteonecrosis of the mandible associated with bevacizumab-therapy. *Oral Surg Oral Med Oral Pathol Oral Radiol.* 2013; 115, e32-e36.
42. Estilo CL, Fornier M, Farooki A. Osteonecrosis of the jaw related to bevacizumab. *Journal of Clinical Oncology.* V.26, N.24 august 20 2008.
43. Katsenos S, Christophylakis C, Psathakis K. Osteonecrosis of the jaw in a patient with advanced non-small cell.lung cancer receiving bevacizumab. *Arch.Bronconeumol;* 2012, 48 (6): 216-219.
44. Pakosch D, Papadimas D, Munding J. Osteonecrosis of the mandible due to anti-angiogenic agent, bevacizumab. *Oral Maxillofac Surg* (2013) 17:303–306.
45. Ruggiero SL, Dodson TB, Fantasia J, et *al.* American Association of Oral and Maxillofacial Surgeons. American Association of Oral and Maxillofacial Surgeons position paper on medication-related osteonecrosis of the jaw—2014 update. *J Oral Maxillofac Surg.* 2014;Oct 72(10):1938–56.
46. Marx RE. Pamidronate (Aredia) and zoledronate (Zometa) induced avascular necrosis of the jaws: a growing epidemic. *J Oral Maxillofac Surg.* 2003; 61:1115–7.
47. Katsarelis H, Shah NP, Dhariwal DK et *al.* Infection and Medication-related Osteonecrosis of the Jaw. *Journal of Dental Research* 2015, Vol. 94(4) 534 –539
48. Ristow O, Gergrob C, Schaiger M, Hahlweg-Majert B., Kehl V. Effect of antiresorptive drugs on body turnover in the jaw: dénosumab compared with biphoshonates. *British Journal of Oral and Maxillofacial Surgery.* 52 (2014) 308-313.
49. Chappard D, Legrand E, Massin P et *al.* Pathophysiologie des métastases osseuses. *Prog Urol* 2003;13: 9-17.
50. Barillé-Nion S, Barlogie B, Bataille R et *al.* Advances in biology and therapy of multiple myeloma. *Hematology Am Soc Hematol Educ Program* 2003; 248-278.
51. [http://www.has-sante.fr/portail/upload/docs/application/pdf/2012-05/xgeva\\_11042012\\_avis\\_ct11892.pdf](http://www.has-sante.fr/portail/upload/docs/application/pdf/2012-05/xgeva_11042012_avis_ct11892.pdf)
52. Vidal. <https://www.vidal.fr/substances/22676/bevacizumab/>

53. Aldridge SE, Lennard TW, Williams JR, Birch MA. Vascular endothelial growth factor receptors in osteoclast differentiation and function. *Biochem Biophys Res Commun* (2005) 335:793–798.
54. Nakagawa M, Kaneda T, Arakawa T, Morita S et al. Vascular endothelial growth factor (VEGF) directly enhances osteoclastic bone resorption and survival of mature osteoclasts. *FEBS Lett* (2000) 473:161–164.
55. Motokawa M, Tsuka N, Kaku M. Effets of vascular endothelial growth factor-C and –D on osteoclast differentiation and function in human peripheral blood mononuclear cells. *Archives of oral biology* 58 (2013) 35-41.
56. Meunier P, Chapuy MC, Alexandre C, Bressot C et al. Effects of disodium dichloromethylene diphosphonate on Paget's disease of bone. *Lancet* 1979; 2:489–92.
57. Naveau A, Naveau B. Ostéonécrose de la mâchoire et bisphosphonates. *Revue du Rhumatisme*. 73 (2006) 7-9.62.
58. Société Française de Stomatologie, Chirurgie Maxillo-Faciale et Chirurgie Orale Ostéonécrose des mâchoires en chirurgie oromaxillofaciale et traitement médicamenteux à risque (antirésorbeurs osseux, antiangiogéniques). *Recommandations de Bonne Pratique* Juillet 2013

### **Listes des tableaux et des figures :**

Tableau I : Nomenclature internationale des différents types d'anticorps monoclonaux.

Tableau II : Les AcMo anticancéreux actuellement disponibles sur le marché. FDA (Food and Drugs Administration), EMA (European Medicines Agency).

Tableau III : Risque d'ONM chez les patients cancéreux sous traitement par les anticorps monoclonaux thérapeutiques (2005-2015).

Fig.1 : Structure d'une immunoglobuline G (IgG).

## Liste des abréviations :

AcMo :	anticorps monoclonaux
Ag :	antigène
CD :	<i>cluster of differentiation</i>
Anti-TNF :	<i>tumor necrosis factor</i>
Anti-RSF :	<i>respiratory syncytial factor</i>
VH :	<i>variable high</i>
VL :	<i>variable light</i>
TRAIL :	<i>TNF related apoptosis inducing ligand</i>
CDC :	cytotoxicité dépendante du complément, <i>complement dependent cytotoxicity</i>
IgG :	immunoglobuline G
NK :	<i>natural killer</i>
DCI :	dénomination commune internationale
EGFR :	récepteur de l'EGF ( <i>epidermal growth factor</i> )
FcRn :	<i>neonatal Fc receptor</i>
Fab :	fragment du site de liaison de l'antigène, <i>fragment antigen-finding</i>
Fc :	fragment cristallisable
HAMA :	anticorps humain anti-anticorps murin, <i>human anti-mouse antibody</i>
Anti-TNF- $\alpha$ :	<i>tumor necrosis factor-<math>\alpha</math></i>
RR :	risque relatif
IC :	intervalle de confiance
ADCC :	<i>antibody dependent cellular cytotoxicity</i>
CDR :	<i>complementarity-determining regions</i>
FDA :	<i>Food and Drug Administration</i>
EMA :	<i>European Medicines Agency</i>
EpCAM :	<i>epithelial cell adhesion molecule</i>
HER2 :	<i>Human Epidermal Growth Factor Receptor-2</i>
VEGF :	facteur de croissance endothéliale vasculaire, <i>vascular endothelial growth factor</i>
RANKL :	<i>receptor activator of nuclear factor kappa-B ligand</i>
ONJ :	<i>osteonecrosis of jaw</i>

HAS :	Haute Autorité de Santé
ONM :	ostéonécrose des maxillaires
BPs :	biphosphonates
m-TOR :	cible de la rapamycine chez les mammifères, <i>mammalian target of rapamycin</i>
BVZ :	bévacizumab
AAOMS :	Association américaine des chirurgiens oraux et maxillo-faciaux
ZA :	acide zolendronique
SRE :	événements osseux, <i>skeletal related events</i>
N-BPs :	amino-biphosphonates
i.v. :	intraveineuse

Vu, Le Président du Jury,

Date, Signature :

Vu, La Directrice de l'UFR des Sciences Odontologiques

Date, Signature :

Vu, Le Président de l'Université de Bordeaux

Date, Signature :



**Prénom Nom : Sofia BOUBAIEVA-DUCHATEAU**, le 29 novembre 2016

Thèse pour l'obtention du DIPLÔME d'ETAT de DOCTEUR en CHIRURGIE DENTAIRE 2016 – n°73

**Discipline : Médecine buccale**

## **Les anticorps monoclonaux thérapeutiques en oncologie, incidence sur la prise en charge stomatologique.**

### **Résumé**

Les anticorps monoclonaux en oncologie peuvent avoir un impact sur la prise en charge des patients cancéreux par le chirurgien-dentiste. Diverses complications orales associées au traitement par AcMo ont été rapportées, comme la mucite induite par le cétuximab, les réactions lichénoïdes avec le rituximab, ou une glossite migratoire bénigne avec le bévacizumab.

Dans cette thèse, l'accent a été mis sur une ostéonécrose des maxillaires provoquée par certains anticorps monoclonaux qui impacte la qualité de vie des patients cancéreux. Les facteurs de risque qui majorent l'apparition de l'ONM sont nombreux et demandent de la part du chirurgien-dentiste un recueil méticuleux de l'anamnèse du patient.

Une démarche thérapeutique a été proposée pour des patients cancéreux sous anticorps monoclonaux.

### **Mots-clés**

anticorps monoclonaux, infection chirurgicale, cancer, utilisation thérapeutique, recommandations de bonne pratique.

## **The monoclonal antibodies therapeutic in oncology, impact on the management stomatology.**

### **Summary**

In oncology, the monoclonal antibodies can have an impact on the management of the cancers patients by dentist surgeon. Various oral complications associated to treatment by monoclonal antibodies have been reported, like the mucitis induced by the cetuximab, the reactions lichenoids with the rituximab, or benign migratory glossitis with the bevacizumab.

In this thesis, the focus was on the osteonecrosis of jaw caused by some monoclonal antibodies which impact quality of life of cancerous patients. Risk factors that increase appearance of osteonecrosis of jaw are many and ask from dentist surgeon meticulous collection of patient anamnesis.

A therapeutic approach has been proposed for cancerous patients with monoclonal antibodies.

### **Key-words**

monoclonal antibodies, infection surgery, cancer, practice guideline, therapeutic use.

Université de Bordeaux - Collège des Sciences de la Santé

UFR des Sciences Odontologiques

16-20 Cours de la Marne

33082 BORDEAUX CEDEX