



HAL
open science

Démembrement des traumatismes aigus de l'épaule à radiographies initiales normales grâce à l'imagerie par résonance magnétique

Cyril Barthomeuf

► **To cite this version:**

Cyril Barthomeuf. Démembrement des traumatismes aigus de l'épaule à radiographies initiales normales grâce à l'imagerie par résonance magnétique. Médecine humaine et pathologie. 2017. dumas-01449080

HAL Id: dumas-01449080

<https://dumas.ccsd.cnrs.fr/dumas-01449080>

Submitted on 30 Jan 2017

HAL is a multi-disciplinary open access archive for the deposit and dissemination of scientific research documents, whether they are published or not. The documents may come from teaching and research institutions in France or abroad, or from public or private research centers.

L'archive ouverte pluridisciplinaire **HAL**, est destinée au dépôt et à la diffusion de documents scientifiques de niveau recherche, publiés ou non, émanant des établissements d'enseignement et de recherche français ou étrangers, des laboratoires publics ou privés.

AVERTISSEMENT

Ce document est le fruit d'un long travail approuvé par le jury de soutenance et mis à disposition de l'ensemble de la communauté universitaire élargie.

Il n'a pas été réévalué depuis la date de soutenance.

Il est soumis à la propriété intellectuelle de l'auteur. Ceci implique une obligation de citation et de référencement lors de l'utilisation de ce document.

D'autre part, toute contrefaçon, plagiat, reproduction illicite encourt une poursuite pénale.

Contact au SID de Grenoble :
bump-theses@univ-grenoble-alpes.fr

LIENS

Code de la Propriété Intellectuelle. articles L 122. 4
Code de la Propriété Intellectuelle. articles L 335.2- L 335.10

<http://www.cfcopies.com/juridique/droit-auteur>

<http://www.culture.gouv.fr/culture/infos-pratiques/droits/protection.htm>

UNIVERSITÉ GRENOBLE ALPES
FACULTÉ DE MÉDECINE DE GRENOBLE

Année : 2017

DÉMEMBREMENT DES TRAUMATISMES AIGUS DE L'ÉPAULE À
RADIOGRAPHIES INITIALES NORMALES GRÂCE À L'IMAGERIE
PAR RÉSONANCE MAGNÉTIQUE

THÈSE
PRÉSENTÉE POUR L'OBTENTION DU DOCTORAT EN MÉDECINE

DIPLÔME D'ÉTAT

Cyril BARTHOMEUF

[Données à caractère personnel]

THÈSE SOUTENUE PUBLIQUEMENT À LA FACULTÉ DE MÉDECINE DE GRENOBLE*

Le : 20 Janvier 2017

DEVANT LE JURY COMPOSÉ DE

Président du jury : **M. le Professeur Dominique SARAGAGLIA**

Membres : **M. le Professeur Robert JUVIN**

M. le Docteur Jean-Jacques BANIHACHEMI, Directeur de thèse

M. le Docteur Stéphane DOUTRELEAU

M. le Docteur Jean-Noël RAVEY

**La Faculté de Médecine de Grenoble n'entend donner aucune approbation ni improbation aux opinions émises dans les thèses ; ces opinions sont considérées comme propres à leurs auteurs.*

UNIVERSITÉ GRENOBLE ALPES
FACULTÉ DE MÉDECINE DE GRENOBLE

Année : 2017

DÉMEMBREMENT DES TRAUMATISMES AIGUS DE L'ÉPAULE À
RADIOGRAPHIES INITIALES NORMALES GRÂCE À L'IMAGERIE
PAR RÉSONANCE MAGNÉTIQUE

THÈSE
PRÉSENTÉE POUR L'OBTENTION DU DOCTORAT EN MÉDECINE

DIPLÔME D'ÉTAT

Cyril BARTHOMEUF

[Données à caractère personnel]

THÈSE SOUTENUE PUBLIQUEMENT À LA FACULTÉ DE MÉDECINE DE GRENOBLE*

Le : 20 Janvier 2017

DEVANT LE JURY COMPOSÉ DE

Président du jury : **M. le Professeur Dominique SARAGAGLIA**

Membres : **M. le Professeur Robert JUVIN**

M. le Docteur Jean-Jacques BANIHACHEMI, Directeur de thèse

M. le Docteur Stéphane DOUTRELEAU

M. le Docteur Jean-Noël RAVEY

**La Faculté de Médecine de Grenoble n'entend donner aucune approbation ni improbation aux opinions émises dans les thèses ; ces opinions sont considérées comme propres à leurs auteurs.*

REMERCIEMENTS

Aux membres du jury :

-Monsieur le Professeur Dominique SARAGAGLIA, merci de me faire l'honneur de présider cette thèse et d'avoir su me guider tout au long de ce travail.

-Monsieur le Docteur Jean-Jacques BANIHACHEMI, merci pour ton implication sans relâche dans cette étude, me permettant de surmonter les différents obstacles.

-Monsieur le Docteur Jean-Noël RAVEY, merci pour ton professionnalisme et ton aide si précieuse durant ces derniers mois.

-Monsieur le Professeur Robert JUVIN et **Monsieur le Docteur Stéphane DOUTRELEAU**, merci de votre disponibilité pour participer à ce jury.

À ma famille, une base forte et irremplaçable dans ma vie :

-Papa, Maman, merci pour l'éducation que vous m'avez inculquée. Vous m'avez toujours soutenu, peu importe les choix que j'ai pu faire. Votre présence à mes côtés est la plus réconfortante qu'un fils peut attendre.

-Clément, mon frère, je te remercie d'être mon confident, mon partenaire depuis que nous sommes tout petit. Tes conseils me sont indispensables.

-Mes regrettés grands-parents, partis trop tôt, j'espère chaque jour vous rendre fier des valeurs que vous m'avez transmises. Je sais que vous veillez sur moi sans relâche.

-Mon Parrain, je sais Tonton que de là-haut tu gardes toujours un œil sur moi.

-Ma Marraine, merci Tata de m'accompagner dans tous les moments importants de ma vie.

-Mon Filleul, merci Alexandre pour ta joie de vivre.

-Mes Oncles et Tantes, je vous remercie de me recevoir avec le sourire chaque fois que nous nous retrouvons.

-Mes Cousins et Cousines, vous voir est synonyme de bonne humeur, merci pour tous les bons moments partagés à vos côtés, il y en aura certainement beaucoup d'autres

-Mes petits-cousins et petites-cousines, votre innocence et votre fraîcheur font plaisir à voir.

À mes amis, moteur essentiel de mon épanouissement personnel :

-**Les Auvergnats**, avec lesquels la distance n'a fait que renforcer les liens qui nous unissaient : **Nico**, toujours là quand il faut, **Jéjé**, inlassable compagnon d'aventures, **Francky**, parti à l'autre bout du monde mais toujours si proche, **Toto**, toujours prêt à poser quelques vacances, **Maxime**, avec qui voler en hélico est un immense plaisir, **Marc**, toujours là pour une partie de FIFA, **Flo**, sérieux sauf en soirée, **Loïc**, sérieux uniquement lorsqu'on parle de soirées, **Cédric**, que d'épopées pendant notre jeunesse, sans compter celles à venir. Je sais que je peux compter sur vous en toute circonstance, et cela n'a pas de prix.

-**Les Francis**, colocataires rencontrés lors du premier semestre d'internat et devenus amis à part entière : **Paulo** et ses chocolaines, **Baptiste** et son carnaval de Dunkerque, **Jérémie** et ses skis, **Antoine** et son peignoir, **Clément** et sa bière Belge, sans oublier **Youri** et **Pierre**. Francis un jour, Francis pour toujours !

-Celles accompagnant ces messieurs, votre gentillesse et amitié n'est plus à démontrer : **Anaïs, Pauline, Laetitia, Cindy, Charlène, Margaux, Floriane, Perrine, Amélie**.

-Toutes celles et ceux avec qui j'ai pu partager tant de merveilleux moments, qui en appellent bien d'autres encore je l'espère : **Pierre, Baptiste, Hugo, Thomas, Emilie, Cécile, Clo, Hélène, Nico, Lamia, Mathilde, Laura, Delphine, Virginie, Aymeric, Séverin, Marion, Céline, Anaïs, Marie, Olivier, Amaury, Nedjma, Coline, Renaud, Quentin, Christol, Manu...** et tant d'autres que j'oublie certainement sur ces quelques lignes.

À toutes les personnes rencontrées pendant mes études médicales, ayant contribué à mon épanouissement professionnel :

-**Le Dr Vorilhon**, médecin traitant et conseiller au moment de choisir ma voie professionnelle.

-**Les différents services du CHU de Clermont-Ferrand**, m'ayant accueilli et enseigné la médecine durant mon externat

-**Toute l'équipe du service de Gastro-entérologie du CH de Chambéry**, merci de m'avoir accompagné dans mes premiers pas d'interne, je me souviens du A5 comme d'un lieu de travail chaleureux. Travailler avec vous fut un plaisir.

-Toute l'équipe du Service d'Accueil des Urgences d'Annecy, où chacune et chacun a su apporter sa bonne humeur pour rendre mon apprentissage plus facile.

-Toute l'équipe du Service d'Accueil des Urgences Pédiatriques du CHU de Grenoble, merci pour vos conseils si utiles dans la pratique quotidienne.

-Toute l'équipe du Service d'Accueil des Urgences Traumatologiques du CHU de Grenoble, merci pour m'avoir fait confiance et soutenu dans mes différents choix. J'ai pu travailler et apprendre dans une ambiance tant amicale que professionnelle. Une petite équipe, mais une grande famille.

-Les Drs Riehl, Brahy-Riehl et Pautin, merci de m'avoir enseigné la pratique de la Médecine Générale avec tant de passion. **Séverine**, merci pour ta gentillesse.

-Toute l'équipe de MEDIVAL, les **Drs Cuny, Saunier, Griffiths et Boulze, Jérémie, Nathalie B. C. et L., Kristine, Sophie, Caro**, merci pour l'accueil chaleureux que vous m'avez réservé.


-Tous mes co-internes, dont certains sont devenus de véritables amis, travailler avec vous a toujours été un réel plaisir, nous avons partagé tant de péripéties, je ne les oublierai pas.

À toutes celles et tous ceux qui ont rendu possible cette étude :

-Guillaume S, Yann, Olivier, Liza, Mélanie, Nadège, Renaud, Tristan, Guillaume F, JJ, ainsi que **toute l'équipe paramédicale et administrative des urgences de l'Hôpital Sud**, un grand merci pour votre investissement, votre collaboration, et surtout votre patience

-le groupe d'expert de l'épaule, l'équipe de radiologie de l'Hôpital Sud, le Pr Cracowski, le Dr Gonnet, Maud, merci de votre collaboration et précieux conseils

-l'ensemble des **patients** ayant accepté de participer à ce travail



SERMENT D'HIPPOCRATE

En présence des Maîtres de cette Faculté, de mes chers condisciples et devant l'effigie d'HIPPOCRATE,

Je promets et je jure d'être fidèle aux lois de l'honneur et de la probité dans l'exercice de la Médecine.

Je donnerais mes soins gratuitement à l'indigent et n'exigerai jamais un salaire au dessus de mon travail. Je ne participerai à aucun partage clandestin d'honoraires.

Admis dans l'intimité des maisons, mes yeux n'y verront pas ce qui s'y passe ; ma langue taira les secrets qui me seront confiés et mon état ne servira pas à corrompre les mœurs, ni à favoriser le crime.

Je ne permettrai pas que des considérations de religion, de nation, de race, de parti ou de classe sociale viennent s'interposer entre mon devoir et mon patient.

Je garderai le respect absolu de la vie humaine.

Même sous la menace, je n'admettrai pas de faire usage de mes connaissances médicales contre les lois de l'humanité.

Respectueux et reconnaissant envers mes Maîtres, je rendrai à leurs enfants l'instruction que j'ai reçue de leurs pères.

Que les hommes m'accordent leur estime si je suis fidèle à mes promesses.

Que je sois couvert d'opprobre et méprisé de mes confrères si j'y manque.

Doyen de la Faculté : M. le Pr. Jean Paul ROMANET

Année 2016-2017

ENSEIGNANTS A L'UFR DE MEDECINE

CORPS	NOM-PRENOM	Discipline universitaire
PU-PH	ALBALADEJO Pierre	Anesthésiologie réanimation
PU-PH	APEL Florent	Ophthalmologie
PU-PH	ARVIEUX-BARTHELEMY Catherine	Chirurgie générale
PU-PH	BALOSSO Jacques	Radiothérapie
PU-PH	BARONE-ROCHETTE Gilles	Cardiologie
PU-PH	BARRET Luc	Médecine légale et droit de la santé
PU-PH	BAYAT Sam	Physiologie
PU-PH	BENHAMOU Pierre Yves	Endocrinologie, diabète et maladies métaboliques
PU-PH	BERGER François	Biologie cellulaire
MCU-PH	BIDART-COUTTON Marie	Biologie cellulaire
MCU-PH	BOISSET Sandrine	Agents infectieux
PU-PH	BONAZ Bruno	Gastro-entérologie, hépatologie, addictologie
PU-PH	BONNETERRE Vincent	Médecine et santé au travail
PU-PH	BOREL Anne-Laure	Endocrinologie, diabète et maladies métaboliques
PU-PH	BOSSON Jean-Luc	Biostatistiques, informatique médicale et technologies de communication
MCU-PH	BOTTARI Serge	Biologie cellulaire
PU-PH	BOUGEROL Thierry	Psychiatrie d'adultes
PU-PH	BOUILLET Laurence	Médecine interne
PU-PH	BOUZAT Pierre	Réanimation
PU-PH	BRAMBILLA Christian	Pneumologie
MCU-PH	BRENIER-PINCHART Marie Pierre	Parasitologie et mycologie
PU-PH	BRICAULT Ivan	Radiologie et imagerie médicale
PU-PH	BRICHON Pierre-Yves	Chirurgie thoracique et cardio-vasculaire
MCU-PH	BRIOT Raphaël	Thérapeutique, médecine d'urgence
MCU-PH	BROUILLET Sophie	Biologie et médecine du développement et de la reproduction
PU-PH	CAHN Jean-Yves	Hématologie
MCU-PH	CALLANAN-WILSON Mary	Hématologie, transfusion
PU-PH	CARPENTIER Françoise	Thérapeutique, médecine d'urgence
PU-PH	CARPENTIER Patrick	Chirurgie vasculaire, médecine vasculaire
PU-PH	CESBRON Jean-Yves	Immunologie
PU-PH	CHABARDES Stephan	Neurochirurgie
PU-PH	CHABRE Olivier	Endocrinologie, diabète et maladies métaboliques
PU-PH	CHAFFANJON Philippe	Anatomie

PU-PH	CHARLES Julie	Dermatologie
PU-PH	CHAVANON Olivier	Chirurgie thoracique et cardio- vasculaire
PU-PH	CHIQUET Christophe	Ophthalmologie
PU-PH	CINQUIN Philippe	Biostatistiques, informatique médicale et technologies de communication
PU-PH	COHEN Olivier	Biostatistiques, informatique médicale et technologies de communication
PU-PH	COUTURIER Pascal	Gériatrie et biologie du vieillissement
PU-PH	CRACOWSKI Jean-Luc	Pharmacologie fondamentale, pharmacologie clinique
PU-PH	CURE Hervé	Oncologie
PU-PH	DEBILLON Thierry	Pédiatrie
PU-PH	DECAENS Thomas	Gastro-entérologie, Hépatologie
PU-PH	DEMATTEIS Maurice	Addictologie
MCU-PH	DERANSART Colin	Physiologie
PU-PH	DESCOTES Jean-Luc	Urologie
MCU-PH	DETANTE Olivier	Neurologie
MCU-PH	DIETERICH Klaus	Génétique et procréation
MCU-PH	DOUTRELEAU Stéphane	Physiologie
MCU-PH	DUMESTRE-PERARD Chantal	Immunologie
PU-PH	EPAULARD Olivier	Maladies Infectieuses et Tropicales
PU-PH	ESTEVE François	Biophysique et médecine nucléaire
MCU-PH	EYSSERIC Hélène	Médecine légale et droit de la santé
PU-PH	FAGRET Daniel	Biophysique et médecine nucléaire
PU-PH	FAUCHERON Jean-Luc	Chirurgie générale
MCU-PH	FAURE Julien	Biochimie et biologie moléculaire
PU-PH	FERRETTI Gilbert	Radiologie et imagerie médicale
PU-PH	FEUERSTEIN Claude	Physiologie
PU-PH	FONTAINE Éric	Nutrition
PU-PH	FRANCOIS Patrice	Epidémiologie, économie de la santé et prévention
MCU-MG	GABOREAU Yoann	Médecine Générale
PU-PH	GARBAN Frédéric	Hématologie, transfusion
PU-PH	GAUDIN Philippe	Rhumatologie
PU-PH	GAVAZZI Gaétan	Gériatrie et biologie du vieillissement
PU-PH	GAY Emmanuel	Neurochirurgie
MCU-PH	GILLOIS Pierre	Biostatistiques, informatique médicale et technologies de communication
MCU-PH	GRAND Sylvie	Radiologie et imagerie médicale
PU-PH	GRIFFET Jacques	Chirurgie infantile
PU-PH	GUEBRE-EGZIABHER Fitsum	Néphrologie
MCU-PH	GUZUN Rita	Endocrinologie, diabétologie, nutrition, éducation thérapeutique
PU-PH	HAINAUT Pierre	Biochimie, biologie moléculaire
PU-PH	HENNEBICQ Sylviane	Génétique et procréation
PU-PH	HOFFMANN Pascale	Gynécologie obstétrique
PU-PH	HOMMEL Marc	Neurologie
PU-MG	IMBERT Patrick	Médecine Générale
PU-PH	JOUK Pierre-Simon	Génétique
PU-PH	JUVIN Robert	Rhumatologie

PU-PH	KAHANE Philippe	Physiologie
PU-PH	KRACK Paul	Neurologie
PU-PH	KRAINIK Alexandre	Radiologie et imagerie médicale
PU-PH	LABARERE José	Epidémiologie ; Eco. de la Santé
MCU-PH	LANDELLE Caroline	Bactériologie - virologie
MCU-PH	LAPORTE François	Biochimie et biologie moléculaire
MCU-PH	LARDY Bernard	Biochimie et biologie moléculaire
MCU-PH	LARRAT Sylvie	Bactériologie, virologie
MCU - PH	LE GOUËLLEC Audrey	Biochimie et biologie moléculaire
PU-PH	LECCIA Marie-Thérèse	Dermato-vénéréologie
PU-PH	LEROUX Dominique	Génétique
PU-PH	LEROY Vincent	Gastro-entérologie, hépatologie, addictologie
PU-PH	LEVY Patrick	Physiologie
MCU-PH	LONG Jean-Alexandre	Urologie
PU-PH	MAGNE Jean-Luc	Chirurgie vasculaire
MCU-PH	MAIGNAN Maxime	Thérapeutique, médecine d'urgence
PU-PH	MAITRE Anne	Médecine et santé au travail
MCU-PH	MALLARET Marie-Reine	Epidémiologie, économie de la santé et prévention
MCU-PH	MARLU Raphaël	Hématologie, transfusion
MCU-PH	MAUBON Danièle	Parasitologie et mycologie
PU-PH	MAURIN Max	Bactériologie - virologie
MCU-PH	MC LEER Anne	Cytologie et histologie
PU-PH	MERLOZ Philippe	Chirurgie orthopédique et traumatologie
PU-PH	MORAND Patrice	Bactériologie - virologie
PU-PH	MOREAU-GAUDRY Alexandre	Biostatistiques, informatique médicale et technologies de communication
PU-PH	MORO Elena	Neurologie
PU-PH	MORO-SIBILOT Denis	Pneumologie
PU-PH	MOUSSEAU Mireille	Cancérologie
PU-PH	MOUTET François	Chirurgie plastique, reconstructrice et esthétique ; brûlologie
MCU-PH	PACLET Marie-Hélène	Biochimie et biologie moléculaire
PU-PH	PALOMBI Olivier	Anatomie
PU-PH	PARK Sophie	Hémato - transfusion
PU-PH	PASSAGGIA Jean-Guy	Anatomie
PU-PH	PAYEN DE LA GARANDERIE Jean-François	Anesthésiologie réanimation
MCU-PH	PAYSANT François	Médecine légale et droit de la santé
MCU-PH	PELLETIER Laurent	Biologie cellulaire
PU-PH	PELLOUX Hervé	Parasitologie et mycologie
PU-PH	PEPIN Jean-Louis	Physiologie
PU-PH	PERENNOU Dominique	Médecine physique et de réadaptation
PU-PH	PERNOD Gilles	Médecine vasculaire
PU-PH	PIOLAT Christian	Chirurgie infantile
PU-PH	PISON Christophe	Pneumologie
PU-PH	PLANTAZ Dominique	Pédiatrie
PU-PH	POIGNARD Pascal	Virologie

PU-PH	POLACK Benoît	Hématologie
PU-PH	POLOSAN Mircea	Psychiatrie d'adultes
PU-PH	PONS Jean-Claude	Gynécologie obstétrique
PU-PH	RAMBEAUD Jacques	Urologie
PU-PH	RAY Pierre	Biologie et médecine du développement et de la reproduction
PU-PH	REYT Émile	Oto-rhino-laryngologie
PU-PH	RIGHINI Christian	Oto-rhino-laryngologie
PU-PH	ROMANET Jean Paul	Ophthalmologie
PU-PH	ROSTAING Lionel	Néphrologie
MCU-PH	ROUSTIT Matthieu	Pharmacologie fondamentale, pharmaco clinique, addictologie
MCU-PH	ROUX-BUISSON Nathalie	Biochimie, toxicologie et pharmacologie
MCU-PH	RUBIO Amandine	Pédiatrie
PU-PH	SARAGAGLIA Dominique	Chirurgie orthopédique et traumatologie
MCU-PH	SATRE Véronique	Génétique
PU-PH	SAUDOU Frédéric	Biologie Cellulaire
PU-PH	SCHMERBER Sébastien	Oto-rhino-laryngologie
PU-PH	SCHWEBEL-CANALI Carole	Réanimation médicale
PU-PH	SCOLAN Virginie	Médecine légale et droit de la santé
MCU-PH	SEIGNEURIN Arnaud	Epidémiologie, économie de la santé et prévention
PU-PH	STAHL Jean-Paul	Maladies infectieuses, maladies tropicales
PU-PH	STANKE Françoise	Pharmacologie fondamentale
MCU-PH	STASIA Marie-José	Biochimie et biologie moléculaire
PU-PH	STURM Nathalie	Anatomie et cytologie pathologiques
PU-PH	TAMISIER Renaud	Physiologie
PU-PH	TERZI Nicolas	Réanimation
MCU-PH	TOFFART Anne-Claire	Pneumologie
PU-PH	TONETTI Jérôme	Chirurgie orthopédique et traumatologie
PU-PH	TOUSSAINT Bertrand	Biochimie et biologie moléculaire
PU-PH	VANZETTO Gérald	Cardiologie
PU-PH	VUILLEZ Jean-Philippe	Biophysique et médecine nucléaire
PU-PH	WEIL Georges	Epidémiologie, économie de la santé et prévention
PU-PH	ZAOUI Philippe	Néphrologie
PU-PH	ZARSKI Jean-Pierre	Gastro-entérologie, hépatologie, addictologie

PU-PH : Professeur des Universités et Praticiens Hospitaliers
MCU-PH : Maître de Conférences des Universités et Praticiens Hospitaliers
PU-MG : Professeur des Universités de Médecine Générale
MCU-MG : Maître de Conférences des Universités de Médecine Générale

TABLE DES MATIÈRES

LISTE DES ABRÉVIATIONS	page 11
RÉSUMÉ / ABSTRACT	page 12
I. INTRODUCTION	page 14
II. MATÉRIEL et MÉTHODES	page 15
A. Population	
B. Éthique	
C. Examens	
1. Examen clinico-radiologique initial (J0)	
2. Examen clinique de réévaluation (J7-J14)	
3. IRM et Échographie (J7-J14)	
4. Synthèse (J7-J14)	
D. Statistiques	
III. RÉSULTATS	page 19
A. Description des diagnostics finaux	
B. Description de la concordance diagnostique	
C. Description des principaux signes cliniques	
IV. DISCUSSION	page 23
A. Lésions osseuses (particulièrement du trochiter)	
B. Lésions de la coiffe des rotateurs	
C. Signes cliniques	
D. Échographie	
E. Limites	
V. CONCLUSION	page 29
CONCLUSION DE THÈSE	page 30
BIBLIOGRAPHIE	page 32
ANNEXES	page 34

LISTE DES ABRÉVIATIONS

CHU = Centre Hospitalier Universitaire
DAC = Disjonction Acromio-Claviculaire
EVA = Echelle Visuelle Analogique
E/AI = Entorse/Accident d'Instabilité
IRM = Imagerie par Résonance Magnétique
LAC = Lésion Acromio-Claviculaire
LCR = Lésion de la Coiffe des Rotateurs
LO = Lésion Osseuse
Se = Sensibilité
Sp = Spécificité
TDM = Tomodensitométrie
VPN = Valeur Prédictive Négative
VPP = Valeur Prédictive Positive

RÉSUMÉ

Introduction : les traumatismes aigus de l'épaule sont un motif de consultation fréquent. Lorsque les radiographies réalisées initialement sont normales, il est difficile d'établir un diagnostic précis. Nous supposons qu'un certain nombre de lésions occultes passent inaperçues, conduisant à des diagnostics erronés. Le but de notre étude était d'établir l'épidémiologie des lésions rencontrées, grâce à l'IRM que nous avons considérée comme gold standard. L'intérêt de l'examen clinique et de l'échographie était également évalué.

Matériel et Méthodes : entre janvier et septembre 2016, 50 patients ont été prospectivement inclus aux urgences traumatologiques de l'Hôpital Sud du CHU de Grenoble : 34 hommes et 16 femmes, dont l'âge médian était de 34 ans, avec un traumatisme direct de l'épaule pour 70% d'entre eux. Il y avait 92% de droitier, et l'épaule dominante était atteinte dans 42% des cas. Tous les patients présentaient un traumatisme aigu de l'épaule inférieur à 14 jours avec des radiographies (une incidence de face et un profil de Lamy) normales. Une évaluation initiale était réalisée aux urgences le jour de la consultation (J0), suivie d'une consultation de réévaluation et synthèse entre 7 et 14 jours (J7-J14) après l'évaluation initiale. Une échographie et une IRM étaient réalisées dans le même temps, en aveugle l'une de l'autre. Toutes les informations étaient recueillies au sein d'un questionnaire standardisé, notamment les diagnostics évoqués / retenus après les différents examens cliniques et d'imageries.

Résultats : sur les 48 patients étudiés (2 furent exclus après l'évaluation initiale), l'IRM a retrouvé 17 lésions osseuses (dont 8 au niveau du trochiter), 12 lésions de la coiffe des rotateurs, 9 lésions acromio-claviculaires, 8 contusions simples, 4 accidents d'instabilité, 1 entorse bénigne, et 3 autres lésions. Le diagnostic évoqué après l'examen initial était erroné ou incomplet dans 86% des cas, suspectant notamment 21 contusions simples, 18 lésions de la coiffe des rotateurs, 3 lésions osseuses. La réévaluation faisait régresser ce chiffre à 54%. L'échographie était totalement concordante avec l'IRM dans 36% des cas, plus particulièrement dans les lésions de la coiffe des rotateurs (67%).

Conclusion : le diagnostic clinique initial est souvent erroné, avec de nombreuses lésions osseuses passant inaperçues, au contraire des lésions de la coiffe des rotateurs qui sont surestimées. La prescription d'échographie doit être pertinente car elle a montré des limites notamment sur les lésions osseuses. L'optimisation des incidences radiologiques initiales (clichés de face en rotations interne, neutre et externe) pourrait sensibiliser le diagnostic.

ABSTRACT

Introduction : acute trauma of the shoulder is a frequent reason for consultation. When initial radiographs are normal, it is difficult to establish an accurate diagnosis. We postulate that a number of occult lesions go unnoticed, leading to misdiagnosis. The aim of our study was to establish the epidemiology of lesions encountered, with MRI considered as the gold standard. The significance of clinical examination and ultrasound was also assessed.

Material and Methods : between January and September 2016, 50 patients were prospectively included in the emergency trauma department of Grenoble's University Hospital : 34 males and 16 females, whose median age was 34 years, 70% with direct trauma of the shoulder. 92% were right-handed, and the dominant shoulder was affected in 42% of cases. All patients had experienced acute shoulder trauma within 14 days, with normal X-rays (anteroposterior (AP) and Lamy views). An initial assessment was conducted in the emergency room on the day of the consultation (D0), followed by a review consultation between 7 and 14 days (D7-D14) after initial assessment. An ultrasound and an MRI were performed at the same time, independently blinded. All the information was collected in a standardized questionnaire, including the diagnoses suspected / confirmed after the various clinical examinations and imagery.

Results : of the 48 patients studied (2 were excluded after the initial evaluation), MRI detected 17 bone lesions (8 in the greater tuberosity), 12 rotator cuff lesions, 9 acromioclavicular lesions, 8 simple contusions, 4 cases of instability, 1 benign sprain, and 3 other lesions. The suspected diagnosis after the initial examination was incorrect or incomplete in 86% of the cases, including in particular 21 cases of simple bruising, 18 rotator cuff lesions, and 3 bone lesions. Re-evaluation reduced this figure to 54%. Ultrasound was fully consistent with MRI in 36% of cases, most notably in rotator cuff lesions (67%).

Conclusion : the initial clinical diagnosis is often wrong, with many bone lesions going unnoticed, unlike rotator cuff lesions that are overestimated. Ultrasound examination needs to be used appropriately because it has been shown to have limitations especially for bone lesions. The optimization of the initial radiological assessment (AP views in internal, neutral and external rotation) could make the diagnosis more sensitive.

I. INTRODUCTION

L'épaule, articulation la plus mobile et la plus instable du corps humain, est formée par un ensemble de muscles, tendons et structures capsulo-ligamentaires (1,2) encadrant un squelette de trois os (humérus proximal, clavicule, omoplate). Quatre surfaces articulaires sont identifiables : gléno-humérale, acromio-claviculaire, sterno-claviculaire, scapulo-thoracique. L'articulation gléno-humérale étant la principale, et elle est communément appelée articulation de l'épaule (3). Les traumatismes de celle-ci sont fréquents puisque chaque année, environ 8% de la population aux États-Unis consulte un médecin pour une douleur de l'épaule secondaire à un traumatisme récent (4). Chacune des structures anatomiques décrites peut ainsi être touchée engendrant notamment des lésions acromio-claviculaire, des luxations gléno-humérale, des fractures ou des lésions de la coiffe des rotateurs (1,3,5).

Lors d'un traumatisme aigu, c'est-à-dire inférieur à 14 jours (1), l'examen clinique s'appuie essentiellement sur l'interrogatoire car l'examen physique est dominé par la douleur, rendant difficile toute interprétation (6,7). Des radiographies standards sont réalisées systématiquement (1-3,8), permettant parfois de poser ou confirmer un diagnostic suspecté cliniquement, notamment en cas de lésion osseuse (5). En revanche, dans d'autres situations, les clichés radiologiques peuvent paraître « normaux », car non adaptés pour l'évaluation des tissus mous (muscle, tendon, structure capsulo-ligamentaire, bourse) (9). Dans ces cas-là, les patients sont souvent traités par antalgique et immobilisation, sans diagnostic clairement établi (6). D'autres examens, non irradiants, peuvent alors être réalisés en seconde intention pour préciser ce diagnostic, en fonction de l'évolution clinique et des premières hypothèses du clinicien. Il s'agit de l'échographie, très pertinente pour rechercher des lésions tendineuses, et de l'IRM, qui permet d'identifier aussi bien des lésions osseuses que des lésions tendineuses ou des autres tissus mous (2).

Mais il n'existe, à notre connaissance, aucune étude ayant recherché de manière systématique et prospective le diagnostic précis lors des traumatismes aigus de l'épaule à radiographies initiales normales. L'épidémiologie des lésions dans cette situation est donc inconnue. Le but de notre étude était d'établir ce démembrement, grâce à l'IRM que nous avons considéré comme gold standard (1,2,9,10). L'intérêt de l'examen clinique et de l'échographie était également évalué.

II. MATÉRIEL et MÉTHODES

A. Population

Il s'agissait d'une étude prospective, descriptive, mono-centrique à l'Hôpital Sud du CHU de Grenoble, proposée aux patients entre 10 et 75 ans inclus, présentant un traumatisme isolé de l'épaule inférieur à sept jours lors de la consultation initiale aux urgences. Les radiographies standards réalisées dans le cadre des urgences (Face et Profil de Lamy) devaient être normales après double lecture par un urgentiste et un chirurgien orthopédiste (pas de lésion osseuse, omarthrose, luxation, calcification ou pincement sous-acromial). Si plus de 3 patients par semaine présentaient ces critères, seuls les 3 premiers étaient inclus dans l'étude par manque de disponibilité des examens d'imagerie complémentaire dans le délai retenu pour l'étude (entre 7 et 14 jours).

Des antécédents traumatiques avérés au niveau de l'épaule, un polytraumatisme, une hémiplégie homolatérale, une contre-indication à l'IRM ou un suivi impossible à l'Hôpital Sud (vacanciers notamment) représentaient les critères d'exclusion. Les disjonctions acromio-claviculaires (DAC) isolées de stade 1 ou de stade 2 selon la classification de Rockwood (11) étaient également exclues de l'étude car leur diagnostic est exclusivement clinique.

Entre février et septembre 2016, l'Hôpital Sud du CHU de Grenoble a recensé 10 190 entrées. 50 patients ont été inclus dans l'étude parmi les 903 ayant consulté pour une pathologie de l'épaule (*Annexe I*). Le *Tableau I* reprend les principales caractéristiques de cette cohorte.

Tableau I. Principales caractéristiques des 50 patients inclus

CARACTERISTIQUES	VALEURS	CARACTERISTIQUES	VALEURS
Sexe * :		Main dominante * :	
Homme	34 (68%)	Droitier	46 (92%)
Femme	16 (32%)	Gaucher	4 (8%)
Age (années) □	34 [22,5;50,25]	Epaule traumatisée * :	
Délai de consultation aux urgences (jours)	0,5 [0;1]	Droite	23 (46%)
Mécanisme traumatique * :		Gauche	27 (54%)
Direct	35 (70%)	Epaule traumatisée dominante *	21 (42%)
Indirect	15 (30%)	Intensité sportive * :	
Circonstances du traumatisme * :		Pas de sport (0)	13 (26%)
Travail	8 (16%)	Loisir (1-2 fois/semaine)	18 (36%)
Domestique	11 (22%)	Assidu (2-3fois/semaine)	14 (28%)
Loisir	31 (62%)	Intensif (>3fois/semaine)	5 (10%)

* Effectif (pourcentage)

□ Médiane [1^{er} Quartile ; 3^{ème} Quartile]

B. Éthique

Le patient (ou son représentant légal) signait un consentement éclairé de participation à l'étude, après avoir reçu une information orale et écrite reprenant les modalités pratiques. Toutes les données recueillies ont été anonymisées pour leur exploitation. Un avis favorable fut obtenu auprès du Comité d'Éthique des Centres d'Investigation Clinique de l'inter-région Auvergne-Rhône-Alpes (n°5891).

C. Examens

Un questionnaire a été établi de manière collégiale avec des médecins urgentistes traumatologues, des chirurgiens spécialisés dans le membre supérieur, des radiologues spécialisés dans l'ostéo-articulaire, un médecin du sport, un rééducateur. Ce questionnaire servait de support au recueil des différents éléments d'analyse de l'étude. (cf. *Annexes 2 et 3*)

1. Examen clinico-radiologique initial (J0)

Il était réalisé par un médecin des urgences (junior ou sénior sensibilisé à l'examen de l'épaule) le jour du passage aux urgences (J0) du patient.

Outre le recueil des différentes données épidémiologiques présentées dans le *Tableau 1*, l'interrogatoire et l'examen physique recherchaient des signes pouvant orienter le diagnostic : sensation de ressaut/craquement/claquement, localisation douloureuse, amplitudes articulaires passives et actives, testing de la coiffe des rotateurs (tendons supra-épineux, infra-épineux, petit rond, sub-scapulaire) selon les tests validés dans la pathologie chronique puisqu'aucun n'a été validé pour évaluer les lésions aiguës (12).

Les radiographies standards comportaient au minimum un cliché de face en double obliquité en position neutre et un cliché de profil de Lamy, correspondant au protocole du service. Ces deux clichés ne devaient pas présenter de lésion visible et étaient dits « normaux ». Parfois, dans des suspicions de co-lésion acromio-claviculaire, un cliché centré sur l'articulation acromio-claviculaire et/ou des clichés en stress pouvait(ent) être réalisé(s) en plus.

Au terme de ce premier bilan, l'examineur concluait à un ou plusieurs diagnostic(s) parmi les 5 catégories suivantes : Contusion de l'épaule, Lésion tendineuse de coiffe, Entorse-accident d'instabilité, Co-lésion acromio-claviculaire, Autre (long biceps, fracture occulte,...). Il devait également renseigner si, hors étude, il aurait demandé un examen complémentaire.

2. Examen clinique de réévaluation (J7-J14)

Il était réalisé par un médecin traumatologue sénior entre le septième (J7) et le quatorzième (J14) jour après la consultation initiale, en aveugle de l'échographie et de l'IRM, dans un délai maximal de 48h après ces deux examens.

L'interrogatoire et l'examen physique, sensiblement identiques à ceux de J0, recherchaient par ailleurs des signes de conflit, d'instabilité et de laxité. Un nouveau diagnostic, dit diagnostic de réévaluation, était alors établi parmi les mêmes propositions que lors de l'examen initial. Une nouvelle fois, la prescription d'examen complémentaire était évaluée.

3. IRM et Échographie (J7-J14)

L'échographie et l'IRM étaient réalisées entre J7 et J14 par deux médecins radiologues différents (junior ou sénior), spécialisés en imagerie ostéo-articulaire. Ils pouvaient s'appuyer sur l'examen clinico-radiologique initial et leur propre examen clinique. Par contre le résultat de l'échographie et de l'IRM étaient remplis en aveugle l'un de l'autre. Un maximum de 48 heures était toléré entre la réalisation de chaque examen.

L'IRM se réalisait sur une IRM 1.5T Aera (Siemens Medical Systems, Erlangen, Germany) selon des séquences T2 dans les 3 plans de l'épaule et une séquence T1 ; l'échographie, elle, était pratiquée sur des appareils Aplio 500 (Toshiba Medical Systems, Tokyo, Japan) avec une sonde superficielle de 15 Mhz. Pour chaque examen, le radiologue choisissait un ou plusieurs diagnostic(s) parmi les suivants : Synovite traumatique gléno-humérale, Bursite traumatique ou préexistante décompensée, Fracture/*Bone bruise*, Lésion tendineuse de coiffe, Lésion acromio-claviculaire, Autre. Pour l'IRM, une option supplémentaire était proposée : Contexte dégénératif de coiffe, afin de différencier une lésion de coiffe compatible avec un traumatisme récent, d'une lésion de coiffe déjà présente avant le traumatisme. De même, une contusion osseuse (*bone bruise* des anglo-saxons) ne pouvait être visible qu'en IRM.

4. Synthèse (J7-J14)

Elle était réalisée par le médecin traumatologue sénior de réévaluation clinique, à la fin de sa consultation, après avoir pris connaissance des résultats d'imagerie (échographie et IRM). Le diagnostic final retenu était mentionné, reprenant les items diagnostics de la consultation initiale et de réévaluation (afin de permettre une comparaison simple). Ce diagnostic final correspondait à la traduction clinique des résultats IRM.

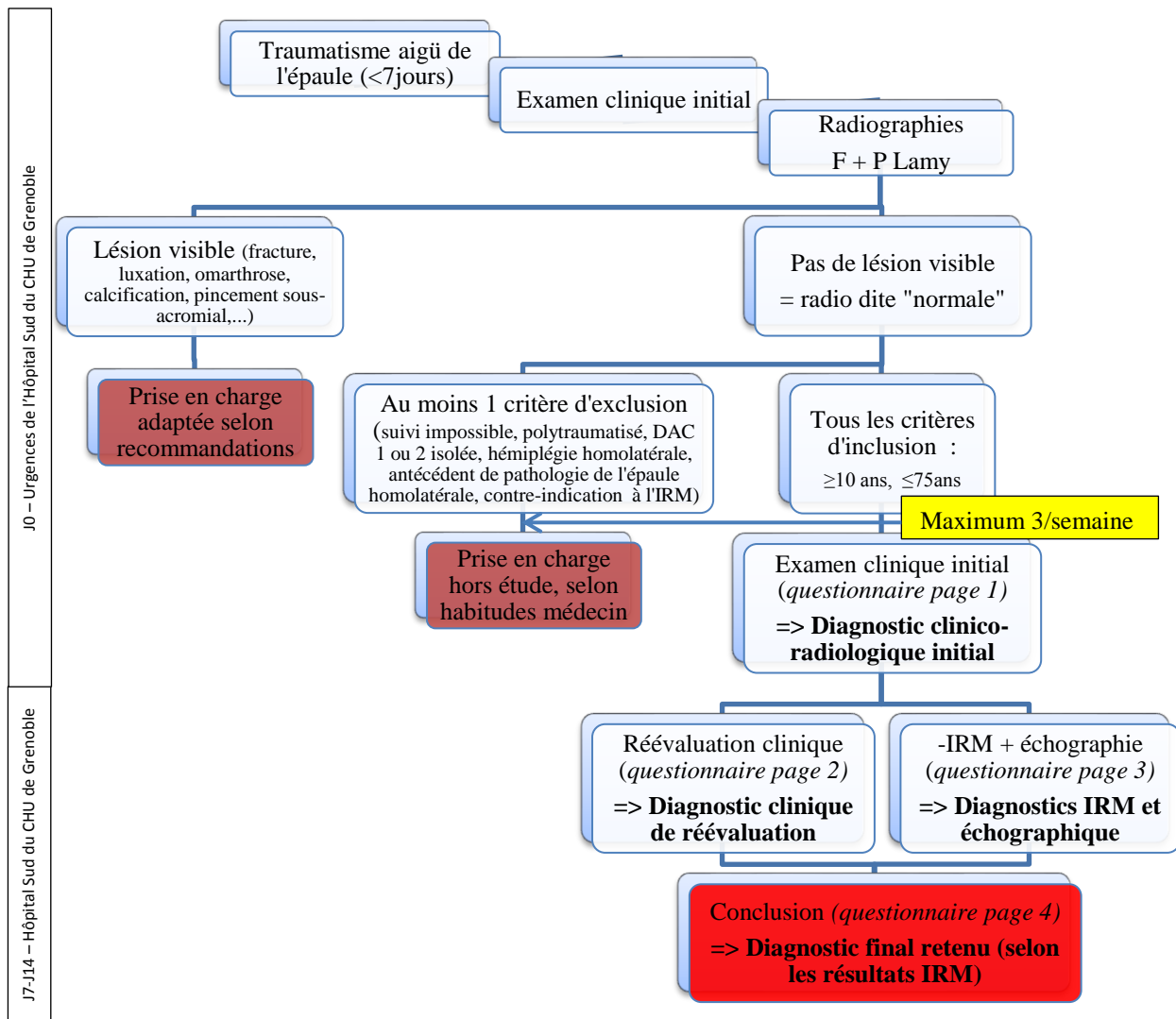


Figure 1. Organigramme de l'étude

D. Statistiques

Les variables qualitatives ont été exprimées en effectif et pourcentage. Pour tester la liaison entre 2 variables qualitatives, le test du Chi 2 ou le test non paramétrique de Fischer (si les effectifs étaient faibles) a été mis en œuvre.

Compte-tenu du faible effectif des différents groupes, les variables quantitatives ont été décrites par leur médiane, premier quartile (Q1) et troisième quartile (Q3). Pour tester s'il existait une différence significative d'une variable quantitative entre deux groupes, le test de Mann-Whitney a été mis en œuvre (test non paramétrique car groupes avec faibles effectifs).

Le seuil $p < 0,05$ a été pris en compte pour définir la significativité des tests statistiques.

Les analyses statistiques ont été réalisées avec le logiciel R version 3.3.2 (2016-10-31).

III. RÉSULTATS

Sur les 50 patients inclus, 1 a été exclu car le diagnostic initial retenu était une DAC stade 1 sans suspicion de lésion associée ; il s'agissait d'une erreur d'inclusion. 1 autre patient ne s'est pas présenté à la consultation de réévaluation clinique et n'a donc pas été retenu dans l'analyse des données. Sur les 48 patients restants, le(s) diagnostic(s) évoqué(s) lors de l'examen initial et de réévaluation, ainsi que le(s) diagnostic(s) final(aux) retenu(s) après l'examen IRM sont représentés dans la *Figure 2*.

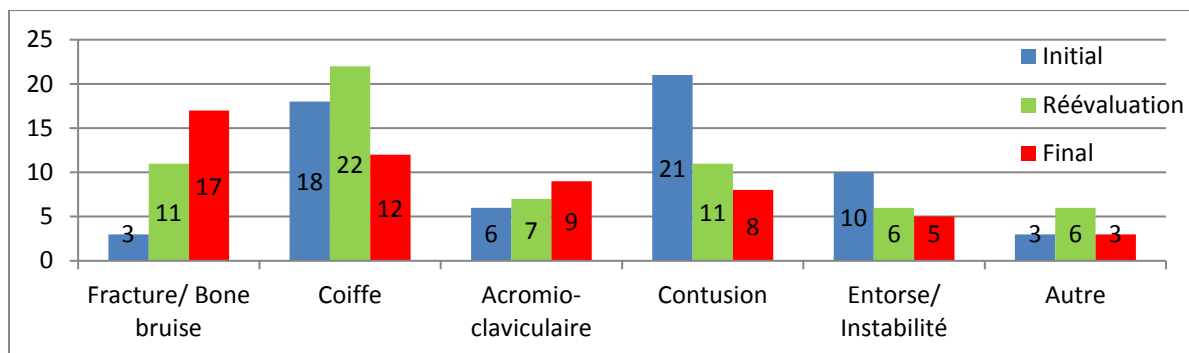


Figure 2. Diagnostic(s) évoqué(s) ou retenu(s)

A. Description des diagnostics finaux

Sur les 17 lésions osseuses (LO), 8 ont été retenues comme des **fractures** (dont 5 au niveau du trochiter, 2 sur la tête humérale et 1 sur le quart externe de la clavicule), et les 9 autres comme des **bone bruise** (dont 3 au niveau du trochiter, 3 sur la tête humérale, 2 sur l'épine de l'omoplate et 1 sur le trochin). Dans les 12 lésions de la coiffe des rotateurs (LCR), le tendon du **supra-épineux** était impliqué dans 10 cas (soit 83,3%), le tendon du **sub-scapulaire** dans 4 cas (soit 33,3%) dont 1 rupture complète, le tendon de l'**infra-épineux** dans 1 seul cas (8,3%). Dans 9 cas sur 12 (75%), un seul tendon était touché. Dans les 3 autres cas (25%), 2 tendons étaient atteints (supra-épineux et infra-épineux pour 1 cas, supra-épineux et sub-scapulaire pour 2 cas). Dans 3 cas, une lésion osseuse était associée à une lésion de la coiffe des rotateurs ; à chaque fois, il s'agissait d'une lésion du trochiter avec une lésion du supra-épineux. Concernant les 9 lésions acromio-claviculaires (LAC), 8 **disjonctions acromio-claviculaires** (3 DAC de stade 1 et 5 DAC de stade 2), ont été retrouvées, toutes isolées. 1 **contusion acromio-claviculaire** associée à une *bone bruise* du trochiter et une lésion du supra-épineux a par ailleurs été identifiée. Les 8 **contusions simples** de l'épaule étaient isolées. Parmi les entorses ou accidents d'instabilité (E/AI), 4 **luxations spontanément réduites** ont été retenues (3 antérieures avec encoche de Malgaigne et lésion labrale, 1

postérieure avec lésion labrale), ainsi qu'1 **entorse bénigne** de l'épaule. Les autres diagnostics concernaient 1 **résorption intra-osseuse d'une tendinopathie calcifiante du grand pectoral**, 1 **élongation du coraco-biceps**, 1 **avulsion partielle du grand pectoral** sur l'humérus.

B. Description de la concordance diagnostique

La concordance diagnostique avec le gold standard (l'IRM) est résumée dans la *Figure 3*. Le diagnostic en l'absence d'imagerie complémentaire était erroné ou incomplet dans 86% des cas après l'examen initial et dans 65% des cas après la réévaluation clinique entre J7 et J14. Dans les 29% (14 cas) de concordance partielle entre l'échographie et l'IRM, un seul cas a retrouvé une supériorité de l'échographie (cas d'une bursite non vu à l'IRM dont le diagnostic final retenu était une contusion simple de l'épaule). Dans les 13 autres cas, l'IRM était supérieure à l'échographie. Après l'examen initial, hors étude, une échographie aurait été demandée dans 32 cas (dont 17 des 18 cas de suspicion de lésion de la coiffe), une IRM dans 4 cas, aucun examen dans 12 cas. Dans une seule situation, un radiologue a contesté rétrospectivement la normalité des radiographies initiales, avec une fracture du trochiter non déplacée visible sur les clichés initiaux.

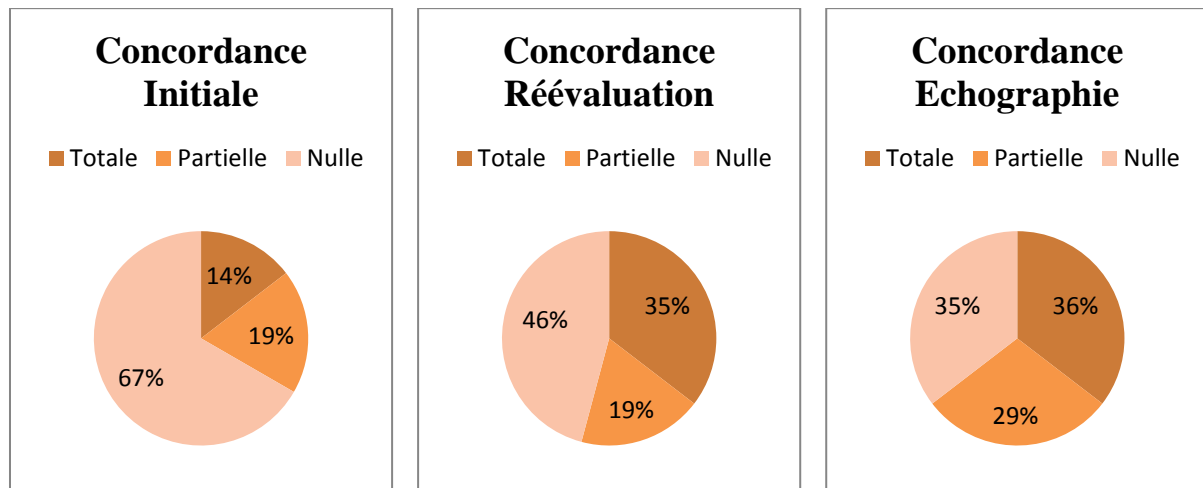


Figure 3. Concordance diagnostique avec l'IRM en fonction des examens

Cette concordance est détaillée dans le *Tableau II* par la performance de chaque examen en fonction des différents diagnostics. La sensibilité de l'examen initial dans les **LO (Fracture/Bone bruise)**, était nulle, celle de l'examen de réévaluation de 24%. L'échographie a permis de détecter 40% des fractures du trochiter, mais seulement 18% de l'ensemble des lésions osseuses. Le diagnostic de **LCR** n'était confirmé que dans 5 des 18 cas (28%) suspectés initialement, alors que pour 7 des 30 (23%) sujets restants, une lésion de coiffe avait

été omise à l'examen initial. L'échographie a permis de détecter 8 lésions de coiffe sur 12 (67%). Pour les **LAC**, l'examen clinique initial identifiait 5 cas sur 9 (56%), la réévaluation 6 cas sur 9 (67%). L'échographie n'a pas visualisé une lésion (Sensibilité = 89%), et a présenté un cas de sur-diagnostic (Spécificité = 97%). Enfin, sur les **E/AI**, l'examen clinique (aussi bien initial que de réévaluation) permettait de poser le diagnostic dans 60% des cas, tandis que l'échographie n'a permis de voir aucune de ces lésions.

Tableau II. Performance des examens en fonction des différents diagnostics

Diagnostic	n	Initial				Réévaluation				Echographie			
		Se	Sp	VPP	VPN	Se	Sp	VPP	VPN	Se	Sp	VPP	VPN
Lésion osseuse (LO)	17	0%	94%	0%	63%	24%	77%	36%	65%	18%	100%	100%	69%
Lésion coiffe (LCR)	12	42%	64%	28%	77%	83%	67%	45%	93%	67%	88%	73%	84%
Lésion AC (LAC)	9	56%	97%	83%	90%	67%	97%	86%	93%	89%	97%	89%	97%
Entorse/Instabilité (E/AI)	5	60%	84%	30%	95%	60%	93%	50%	95%	0%	100%	/	/

Se=sensibilité Sp = Spécificité VPP = Valeur Prédicative Positive VPN = Valeur Prédicative Négative
n = nombre

C. Description des principaux signes cliniques

La localisation de la douleur au niveau de l'articulation acromio-claviculaire était un test statistiquement significatif (Se 67%, Sp 97%, $p < 0,001$) en faveur d'une **LAC**. Dans les **E/AI** la sensation de ressaut lors du traumatisme était statistiquement plus élevée dans ce groupe comparativement au groupe de patients ne présentant pas d'E/AI (Se 60%, Sp 86%, $p = 0,01$). Il en était de même avec la présence d'au moins un signe d'instabilité/laxité à l'examen de réévaluation (Se 60%, Sp 86%, $p = 0,01$). Pour les **LCR**, l'EVA ainsi que la gêne dans la vie quotidienne lors de la réévaluation étaient significativement plus élevées (respectivement groupe avec LCR : 2 [0;2] vs groupe sans LCR : 0 [0;1], $p = 0,02$; et 5 [5;6] vs 3 [1;5], $p = 0,002$). A l'inverse, aucun test spécifique des tendons de la coiffe n'était statistiquement significatif pour envisager ou éliminer une LCR, aussi bien à J0 qu'entre J7 et J14. Dans 39 cas sur 48, au moins 1 test était positif (c'est-à-dire douloureux) à la réévaluation, pour seulement 12 cas de LCR confirmés. Enfin, aucun signe clinique statistiquement significatif ne permettait d'identifier une **LO**, y compris la douleur ou le mécanisme direct. (*Tableaux IIIa et IIIb*).

Quant à l'âge (en années), il était statistiquement plus élevé chez les patients présentant des LCR (groupe avec LCR : 52 [39;57,75] vs groupe sans LCR : 26,5 [21;40,25], $p \leq 0,001$ ou vs groupe avec lésion osseuse : 27 [21;41], $p = 0,003$). A l'inverse, la population était

statistiquement plus jeune dans le groupe avec E/AI : 20 [19;25] vs groupe sans E/AI : 35 [24;52], p=0,01. Par contre, il n'y avait pas de différence significative de l'âge dans les lésions osseuses ou acromio-claviculaires par rapport au groupe contrôle (*Tableau IIIb*).

Tableau IIIb. Performance diagnostique des principaux signes cliniques qualitatifs selon les différents diagnostics

Diagnostic	Signe clinique	Se	Sp	VPP	VPN	p-valeur
Lésion osseuse	Mécanisme direct	82%	35%	41%	79%	0,19
Lésion coiffe	Amplitude active en abduction $\leq 90^\circ$ initialement	75%	31%	26%	79%	0,78
	Au moins 1 testing de coiffe positif	67%	8%	20%	43%	0,06
Lésion AC	Douleur AC initiale	67%	97%	86%	93%	$\leq 0,001$
Entorse/ Instabilité	Sensation de ressaut	60%	86%	33%	95%	0,01
	Au moins 1 signe d'instabilité / laxité à la réévaluation	60%	86%	33%	95%	0,01

Se = Sensibilité Sp = Spécificité VPP = Valeur Prédictive Positive VPN = Valeur Prédictive Négative

Tableau IIIb. Comparaison des principaux signes cliniques quantitatifs selon les différents diagnostics

Diagnostic	Signe clinique	Groupe avec le diagnostic étudié	Groupe sans le diagnostic étudié	p-valeur
Lésion osseuse	Age (années) □	27 [21;41]	35 [24;49,5]	0,30
	Gêne dans la vie quotidienne (/10) □	5 [2;6]	3 [1,5;5]	0,49
	EVA réévaluation (/10) □	0 [0;2]	1 [0;2]	0,56
	EVA initiale (/10) □	1 [0;1]	1 [0;2]	0,75
Lésion coiffe	Age (années) □	52 [39;57,75]	26,5 [21;40,25]	$\leq 0,001$
	Gêne dans la vie quotidienne (/10) □	5 [5;6]	3 [1;5]	0,002
	EVA réévaluation (/10) □	2 [0;2]	0 [0;1]	0,02
	EVA initiale (/10) □	1 [0;1,25]	0 [0;1,25]	0,35
Lésion AC	Age (années) □	35 [28;41]	31 [21;52]	0,65
Entorse/ Instabilité	Age (années) □	20 [19;25]	35 [24;52]	0,01
	Score de Beighton (/9) □	3 [0;4]	0 [0;2]	0,25

□ Médiane [1^{er} Quartile ; 3^{ème} Quartile]

IV. DISCUSSION

Notre étude démontre la difficulté diagnostic des traumatismes aigus de l'épaule lorsque les radiographies initiales sont normales, avec 67% de diagnostic erroné à l'examen initial, légèrement amélioré par la réévaluation entre J7 et J14 (46% de diagnostic erroné). Nous avons défini les contusions simples de l'épaule comme l'absence de lésion osseuse ou de fissure des parties molles secondaire à un traumatisme. Il s'agissait d'une simple ecchymose par rupture de petits vaisseaux des tissus. Mais celles-ci ne représentaient que 16,7 % des traumatismes, ce qui implique que 83,3% des patients présentaient une ou plusieurs lésion(s) anatomique(s). Se contenter de dire, « ce n'est rien, ce n'est qu'un coup » est donc à proscrire.

A. Lésions osseuses (particulièrement du trochiter)

On retrouve un nombre prépondérant de lésions osseuses (35,4%), dont très peu étaient suspectées initialement ou lors de la réévaluation, notamment au niveau du trochiter pour lequel nous avons recensé 8 lésions dont 5 fractures (10,4%) et 3 *bone bruise* (6,25%). Ceci nous démarque des travaux de McCauley et al (13) et de Mason et al (14) qui retrouvaient respectivement 11 *bone bruise* du trochiter sur 863 IRM (1,3%) et 12 fractures du trochiter sur 712 IRM (1,7%). Cette différence s'explique par un mode de recrutement des patients bien plus large dans ces études, parfois sans traumatisme récent. Cela suggère tout de même un nombre important de patients présentant des lésions du trochiter peu ou pas symptomatiques, ne conduisant pas à la réalisation d'une IRM en pratique courante. Dans notre étude, l'absence d'élévation significative de l'EVA (initiale ou de réévaluation) dans ce groupe va dans ce sens. Par contre, notre étude est en accord avec Sorensen et al. (7), qui retrouvaient 12% d'avulsion du trochiter chez des patients présentant un déficit d'abduction au-delà de 90°, et avec Aagard et al. (12) qui recensaient 8% de fracture du trochiter sur 106 IRM réalisés pour des traumatismes de l'épaule à radiographies normales.

Nous n'avons retrouvé aucun signe clinique permettant d'envisager le diagnostic de lésion osseuse de manière pertinente. Pour sensibiliser notre examen initial, il faudrait réaliser des clichés de face sous 3 rotations (neutre, interne et externe) et non se contenter d'un seul cliché de face en rotation neutre. Cela permettrait de dégager le trochiter/tubercule majeur (surtout par la rotation externe) et le trochin/tubercule mineur, zones d'insertion des tendons de la coiffe (5,15,16). Les fractures isolées du trochiter représenteraient 20% des fractures proximales de l'humérus, soit 1% de l'ensemble des fractures du corps humain (17). Leur traitement conservateur lorsqu'elles sont peu ou pas déplacées (96% des cas dans l'étude de

Platzer et A.) (18,19) nous invite à les rechercher tout particulièrement pour éviter la réalisation d'examen complémentaires inutiles (14).

B. Lésions de la coiffe des rotateurs

Contrairement aux lésions osseuses on retrouve moins de lésions de la coiffe des rotateurs que suspectées initialement. Comme le suggère Mason et al. (14), les lésions du trochiter simulent des anomalies de la coiffe des rotateurs alors que celle-ci est indemne. Chez Zanetti et al. (20) des fractures occultes du trochiter ont été retrouvées sur 9 des 24 arthro-IRM réalisés pour des suspicions de lésion traumatique de la coiffe, soit 38%. Il semble donc facile de confondre lésion du trochiter et lésion de la coiffe des rotateurs, ce qui peut expliquer nos chiffres élevés de suspicion de lésions de la coiffe étant donné le nombre important de lésions du trochiter. Notre incidence de 25 % de lésions de la coiffe était comparable à l'étude d'Aagaard et al. (12) avec 23% de lésion traumatique, mais bien moins élevée que l'étude de Sorensen et al.(7) qui retrouvait 58% de lésions de la coiffe. Ces 2 travaux étudiaient et suggéraient un lien entre une limitation d'abduction active au-delà de 90° et une lésion de la coiffe des rotateurs. Ce lien n'a pas été retrouvé dans notre étude (Se 75%, Sp 31%, p = 0,78).

Ces chiffres sont cependant à considérer avec réserve étant donné l'incidence importante de patients asymptomatiques porteurs de LCR (21). Le groupe contrôle de l'étude de Zanetti (20) en possédait même plus que le groupe où elles étaient suspectées. Les lésions de la coiffe retrouvées dans notre étude sont-elles réellement secondaires à un traumatisme ou revêtent-elles plutôt un caractère dégénératif ? Il est possible que le caractère récent des lésions de la coiffe des rotateurs, et donc leur incidence dans les traumatismes de l'épaule, soit surestimé. Toutefois, comme le rappelle l'étude de Loew et al.(22), l'IRM permet de faire la distinction entre le caractère aigu ou chronique des lésions de la coiffe, en s'appuyant notamment sur la recherche de signes associés (un œdème évoque une lésion récente, une atrophie musculaire une lésion chronique). Cette distinction était reportée dans les choix diagnostics suite à l'interprétation de l'IRM, nous permettant de retenir comme lésions de la coiffe des rotateurs, uniquement celles d'allure récente.

Le testing de la coiffe des rotateurs tel qu'il est pratiqué dans les pathologies chroniques, paraît peu informatif dans les lésions aiguës. La douleur parasite probablement trop l'interprétation des tests, comme le rappelle Sorensen et al. (7). Cette faiblesse, connue de la littérature (6,23–25), peut dans notre étude être majorée par la jeunesse des examinateurs à J0. La multiplicité des tests rencontrés suggère réellement un manque de reproductibilité, et donc

un manque de performance dans le diagnostic des lésions aiguës de la coiffe des rotateurs ; à l'exception peut-être de la rupture complète d'un tendon de la coiffe des rotateurs où le critère d'évaluation n'est plus la douleur mais le déficit, critère plus facile à distinguer et moins parasité. Cette situation reste minoritaire avec seulement 1 cas sur 12 dans notre étude. Même si l'EVA lors de la réévaluation semble plus élevée dans les lésions de la coiffe, sa significativité est faible. Seuls deux éléments semblent réellement pouvoir orienter le diagnostic de lésion de la coiffe des rotateurs : l'âge (comme rapporté dans plusieurs études (21,26)) et la gêne fonctionnelle dans la vie quotidienne (appréciée lors de la réévaluation), plus élevés dans les lésions de la coiffe. Il s'agit de deux éléments d'interrogatoire, confirmant que l'examen physique est assez pauvre.

C. Signes cliniques

La clinique semble la plus pertinente dans les LAC et les E/AI.

La recherche d'une douleur exquise au niveau acromio-claviculaire est un bon signe clinique dans le diagnostic ou l'élimination de LAC (Se 67%, Sp 97%). Probablement grâce à ce signe, l'examen initial a diagnostiqué 5 LAC sur 9 (Se 56%), mais surtout ne s'est trompé que dans 1 cas sur les 39 où il n'y avait pas de lésion acromio-claviculaire (Sp 97%). Toutes les DAC (n=8) étaient isolées, ce qui permet d'envisager une nouvelle fois que la clinique initiale est parasitée par la douleur, puisque les 56% de LAC diagnostiquées initialement n'ont pas été exclues de l'étude, l'examineur suspectant une lésion associée. On peut donc considérer, avec 97% de spécificité, qu'une douleur acromio-claviculaire à radiographie normale doit être prise en charge comme une DAC isolée, c'est-à-dire avec un traitement fonctionnel et une absence d'imagerie complémentaire type échographie ou IRM (seuls des clichés centrés sur l'articulation acromio-claviculaire et/ou en stress peuvent être nécessaires).

Dans les E/AI, l'âge jeune corrélé à une sensation de ressaut lors du traumatisme (Se 60%, Sp 86%) est très évocateur du diagnostic et ne doit pas conduire à la réalisation d'une échographie, non performante dans ce type de lésion. Les examens complémentaires appropriés sont l'IRM avec ou sans injection de produit de contraste, et l'arthro-TDM (1).

A l'inverse, il est très difficile de différencier cliniquement une lésion osseuse et une lésion de la coiffe des rotateurs. Elles sont pourtant retrouvées chez 26 des 48 patients de notre étude, soit 54,1%. Initialement, seul l'âge semble pouvoir orienter le diagnostic, les lésions de la coiffe étant rencontrées chez des patients plus âgés que ceux présentant des lésions osseuses. Si un âge limite devait être donné, nous retiendrions probablement 35 ans : un âge inférieur à

35 ans serait en faveur d'une lésion osseuse, un âge supérieur ou égal à 35 ans en faveur d'une lésion de la coiffe des rotateurs.

D. Échographie

L'étude fait ressortir la place prépondérante que prend l'échographie auprès des médecins dans l'évaluation de l'épaule (pour 67% des patients, une échographie aurait été demandée après l'examen initial). Malheureusement, cette échographie est trop souvent prise à défaut avec seulement 36% de diagnostic parfaitement concordant avec l'IRM, même si cette sensibilité augmente dans les lésions de la coiffe des rotateurs (67% de lésions vues à l'échographie). Bien qu'elle fasse partie de l'arsenal diagnostique, il faut l'utiliser à bon escient, car elle peut être faussement rassurante, ou bien nécessiter la réalisation d'un autre examen complémentaire comme l'IRM, rendant son utilisation peu pertinente.

Il ne s'agit pas de préconiser la réalisation systématique d'une l'IRM, dont l'accès est encore limité ; mais cette étude évoque un recours à l'échographie devenu trop fréquent, peu ciblé, de débrouillage, qui engendre des coûts de santé non nécessaires. Les demandes d'examens complémentaires doivent être pertinentes, et nous proposons pour cela une démarche diagnostique grâce à l'arbre décisionnel ci-dessous (*Figure 4*). Les examens cités sont ceux à préconiser en cas d'imagerie complémentaire, le but n'étant pas d'imposer un examen complémentaire pour chaque patient. Cet outil devra être testé sur une plus grande cohorte pour confirmer les résultats obtenus dans notre étude. Il sera également intéressant de démontrer si les erreurs diagnostiques ont un réel impact sur la prise en charge thérapeutique. En somme, est ce qu'établir un diagnostic juste et précis permet d'améliorer le traitement et la qualité de vie du patient? Faut-il impérativement chercher à obtenir un diagnostic précis ?

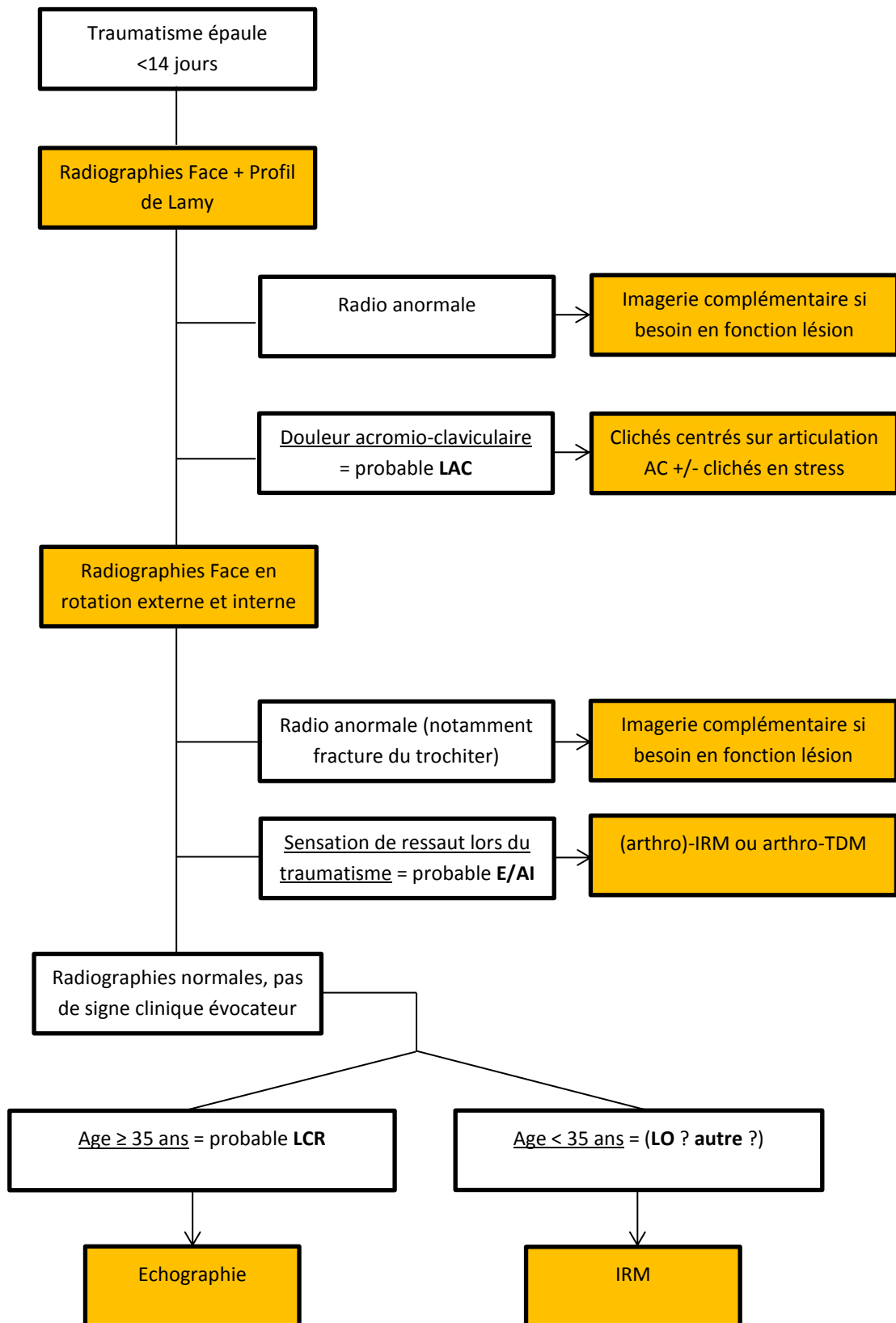


Figure 4. Arbre décisionnel des examens d'imagerie pour le diagnostic des traumatismes de l'épaule (LAC = lésion acromio-claviculaire, E/AI = entorse/accident d'instabilité, LCR = lésion coiffe des rotateurs, LO = lésion osseuse)

E. Limites

Il faut rester prudent sur l'interprétation de ces résultats. En effet, la première limite vient du recrutement des patients. Nous étions limités par la disponibilité de l'IRM, à 3 inclusions par semaine. Or, en période hivernale de forte affluence avec les traumatisés du ski, nous recevions plus de 3 traumatismes de l'épaule à radiographies initiales normales chaque semaine. De manière objective, les 3 premiers patients étaient inclus dans l'étude, mais il n'en reste pas moins que de nombreux cas n'ont pu être analysés. De plus, le caractère mono-centrique de l'étude apparaît comme une faiblesse ; la multiplicité des intervenants (radiologues ou cliniciens) et les disparités en termes d'expérience (juniors versus séniors) peuvent également compromettre la fiabilité des résultats. Néanmoins, l'orientation traumatologique et rhumatologique de l'ensemble des acteurs de l'Hôpital Sud du CHU de Grenoble (urgentistes, radiologues, personnels paramédicaux,...) est une force, car les équipes possèdent une solide formation en traumatologie. Une autre faiblesse vient du gold standard utilisé, l'IRM. Sa performance semble excellente pour les ruptures complètes de coiffe, les lésions acromio-claviculaires ou les lésions osseuses (2,27), mais moins bonne pour les lésions labrales ou les ruptures partielles de coiffe (2,28). L'arthro-IRM représenterait l'examen optimal, mais son caractère invasif et sa faible disponibilité la rendent à ce jour non adaptée pour une étude épidémiologique. Enfin, l'absence de lien statistique fort entre la clinique et le diagnostic final a pu être favorisée par l'effectif modéré de notre série.

Cette étude est un premier travail permettant d'appréhender un peu mieux ce qu'il se cache réellement derrière des traumatismes de l'épaule à radiographies normales. L'impact sur la thérapeutique et les conséquences à long terme de méconnaître certains diagnostics seront à évaluer. De même il sera intéressant d'analyser l'ensemble des données cliniques recueillies et qui n'ont pas pu être intégrées dans ce travail, ce dernier étant avant tout un travail descriptif, afin de vérifier en croisant les résultats s'il serait possible de mieux orienter le diagnostic initial.

Cependant, on peut déjà souligner qu'une meilleure connaissance de la prévalence de chaque pathologie permettra une meilleure qualité de prise en charge, car « on ne trouve que ce que l'on cherche et on ne cherche que ce que l'on connaît » (Lao Tseu, 604-531 av. J.-C.).

V. CONCLUSION

Le diagnostic des traumatismes de l'épaule à radiographies initiales normales est difficile. On retrouve majoritairement des lésions osseuses et des lésions de la coiffe des rotateurs, pour lesquelles l'examen clinique initial est peu ou pas informatif. Ceci conduit à un nombre important de diagnostic erroné ou incomplet. Beaucoup de suspicions de lésions de coiffe ne sont pas confirmées, alors qu'à l'inverse de nombreuses lésions osseuses ne sont pas suspectées. La difficulté est de différencier une rupture de coiffe post-traumatique d'une fracture du trochiter non déplacée. L'IRM semble le meilleur examen à proposer dans ces situations, même si l'échographie est aujourd'hui largement plébiscitée pour aider au diagnostic. Mais cette dernière souffre d'un manque de performance, en particulier dans les lésions osseuses, conduisant à des erreurs diagnostiques. Son utilisation doit être préconisée uniquement chez les sujets âgés de plus de 35 ans afin de rechercher une lésion de la coiffe, l'âge étant le seul critère réellement significatif en faveur de ce diagnostic. Afin de sensibiliser l'examen initial, une optimisation des incidences radiologiques par la réalisation de clichés de face sous 3 rotations faciliterait le diagnostic de fracture du trochiter, résolvant en partie cette difficulté diagnostique.

Les disjonctions acromio-claviculaires et les entorses/accidents d'instabilité jouissent d'une bonne performance diagnostique. Que ce soit par la douleur localisée au niveau acromio-claviculaire pour les disjonctions acromio-claviculaires ou par la sensation de ressaut pour les entorses/accidents d'instabilité, la clinique permet d'orienter correctement le diagnostic.

Les contusions de l'épaule ne sont, quant à elles, pas aussi fréquentes que la clinique initiale voudrait le laisser penser. Il faut donc se méfier de conclusions trop hâtives où traumatisme aigu de l'épaule à radiographies normales serait synonyme de simple contusion de l'épaule. Ce diagnostic doit rester un diagnostic d'élimination.

De nouvelles études seront nécessaires pour préciser si les recommandations fournies suite à ce travail améliorent la prise en charge diagnostique et thérapeutique des patients.

THÈSE SOUTENUE PAR : Cyril BARTHOMEUF

TITRE : **Démembrement des traumatismes aigus de l'épaule à radiographies initiales normales grâce à l'imagerie par résonance magnétique**

CONCLUSION

Les traumatismes aigus de l'épaule sont un motif de consultation fréquent. Lorsque les radiographies réalisées initialement sont normales, il est difficile d'établir un diagnostic précis. Le but de l'étude était d'établir l'épidémiologie des lésions rencontrées, grâce à l'IRM que nous avons considérée comme gold standard, mais également d'évaluer l'intérêt de l'examen clinique et de l'échographie. Pour cela, les patients bénéficiaient d'une consultation initiale à J0, d'une échographie et d'une IRM entre J7 et J14, ainsi que d'une consultation de réévaluation également entre J7 et J14.

L'analyse des données de 48 patients, inclus entre janvier et septembre 2016 aux urgences traumatologiques de l'Hôpital Sud du CHU de Grenoble, a retrouvé un nombre prépondérant de lésions osseuses (n=17) et de lésions de la coiffe des rotateurs (n=12). Les lésions acromio-claviculaires (n=9), les contusions simples de l'épaule (n=8) et les entorses/accidents d'instabilité (n=5) complétaient ce recensement. D'autres diagnostics plus rares (n=3) ont été retrouvés.

Le diagnostic initial n'était parfaitement concordant avec le diagnostic final que dans 14% des cas, chiffre amélioré par l'examen de réévaluation avec 35% de concordance totale. Ce manque de performance est probablement lié à l'absence d'élément clinique orientant correctement le diagnostic, en particulier dans les lésions osseuses et de la coiffe des rotateurs. En effet, mis à part l'âge qui était plus élevé dans les lésions de la coiffe, aucun élément clinique discriminant ne permettait d'envisager correctement le diagnostic dans ces deux types de lésions. A l'inverse, la douleur acromio-claviculaire et la sensation de ressaut étaient de bons indicateurs en faveur respectivement d'une lésion acromio-claviculaire et d'une entorse/accident d'instabilité. En comparant l'échographie à l'IRM, la concordance n'était complète que dans 36% des cas. Si elle apparaissait performante pour les lésions de la coiffe des rotateurs ou les lésions acromio-claviculaires, l'échographie ne l'était en revanche peu ou pas du tout pour les

lésions osseuses ou les entorses/accidents d'instabilité. La prescription échographique doit ainsi être pertinente et ne pas correspondre à un examen de débrouillage.

Il semble donc que les lésions acromio-claviculaires et les entorses/accident d'instabilité peuvent bénéficier d'un diagnostic clinique, les lésions de la coiffe des rotateurs d'un diagnostic échographique, mais que ni la clinique, ni l'échographie ne permet de retrouver une lésion osseuse. Une optimisation des incidences radiologiques selon des clichés de face sous 3 rotations (neutre, externe, interne) permettrait de sensibiliser ce diagnostic en démasquant notamment certaines lésions du trochiter. Sinon, l'IRM apparaît comme l'examen de choix pour établir un diagnostic lésionnel précis. Les contusions simples de l'épaule doivent, quant à elles, rester un diagnostic d'élimination car trop souvent surestimées.

Cette étude nous a permis avant toute chose d'établir un démembrement diagnostique des traumatismes aigus de l'épaule et de concevoir un arbre décisionnel. D'autres travaux seront nécessaires pour préciser si les recommandations fournies suite à ce travail améliorent la qualité diagnostique et thérapeutique.

VU et PERMIS D'IMPRIMER

Grenoble, le 10/01/2017

Le DOYEN

Professeur J.P. ROMANET

Le PRÉSIDENT de la THÈSE

Professeur D. SARAGAGLIA

Pour la Présidente
et par délégation
Le Doyen de Médecine
Pr. Jean-Paul ROMANET

HOPITAL SUD de GRENOBLE
Clinique de Chirurgie Orthopédique
Traumatologie du Sport, Urgences
Professeur D. SARAGAGLIA
Avenue de Kimberley - B.P. 338
38434 ÉCHIROLLES Cedex

BIBLIOGRAPHIE

1. Wise JN, Daffner RH, Weissman BN, Bancroft L, Bennett DL, Blebea JS, et al. ACR Appropriateness Criteria® on acute shoulder pain. *J Am Coll Radiol JACR*. sept 2011;8(9):602-9.
2. Modarresi S, Jude CM. Radiologic evaluation of the painful shoulder. In: UpToDate. Post, TW (Ed), UpToDate, Waltham, MA; 2016.
3. Anderson BC, Anderson RJ. Evaluation of the patient with shoulder complaints. In: UpToDate. Post, TW (Ed), UpToDate, Waltham, MA; 2016.
4. Wofford JL, Mansfield RJ, Watkins RS. Patient characteristics and clinical management of patients with shoulder pain in U.S. primary care settings: Secondary data analysis of the National Ambulatory Medical Care Survey. *BMC Musculoskelet Disord*. 3 févr 2005;6:4.
5. Despeyroux ML, Loustau O, Railhac JJ, Sans N. [Imaging of traumatic injuries of the shoulder]. *J Radiol*. mai 2007;88(5 Pt 2):718-33.
6. Bak K, Sørensen AKB, Jørgensen U, Nygaard M, Krarup AL, Thune C, et al. The value of clinical tests in acute full-thickness tears of the supraspinatus tendon: does a subacromial lidocaine injection help in the clinical diagnosis? A prospective study. *Arthrosc J Arthrosc Relat Surg Off Publ Arthrosc Assoc N Am Int Arthrosc Assoc*. juin 2010;26(6):734-42.
7. Sørensen AKB, Bak K, Krarup AL, Thune CH, Nygaard M, Jørgensen U, et al. Acute rotator cuff tear: do we miss the early diagnosis? A prospective study showing a high incidence of rotator cuff tears after shoulder trauma. *J Shoulder Elb Surg Am Shoulder Elb Surg Al*. avr 2007;16(2):174-80.
8. Taljanovic MS, Hunter TB, Fitzpatrick KA, Krupinski EA, Pope TL. Musculoskeletal magnetic resonance imaging: importance of radiography. *Skeletal Radiol*. 3 juin 2003;32(7):403-11.
9. Vazquez J, Kassarian A. MRI of shoulder trauma. *Semin Musculoskelet Radiol*. déc 2006;10(4):268-83.
10. Chalian M, Soldatos T, Faridian-Aragh N, Andreisek G, McFarland EG, Carrino JA, et al. MR evaluation of synovial injury in shoulder trauma. *Emerg Radiol*. 7 juill 2011;18(5):395.
11. Rockwood CA. Fractures and dislocations of the shoulder. In Rockwood CA Jr, Green DP, eds. *Fractures in Adults*. Philadelphia, PA: Lippincott; 1984:860-910;
12. Aagaard KE, Abu-Zidan F, Lunsjo K. High incidence of acute full-thickness rotator cuff tears. *Acta Orthop*. 2015;86(5):558-62.
13. McCauley TR, Disler DG, Tam MK. Bone marrow edema in the greater tuberosity of the humerus at MR imaging: association with rotator cuff tears and traumatic injury. *Magn Reson Imaging*. oct 2000;18(8):979-84.
14. Mason BJ, Kier R, Bindleglass DF. Occult fractures of the greater tuberosity of the humerus: radiographic and MR imaging findings. *Am J Roentgenol*. 1 févr 1999;172(2):469-73.
15. Ogawa K, Yoshida A, Ikegami H. Isolated fractures of the greater tuberosity of the humerus: solutions to recognizing a frequently overlooked fracture. *J Trauma*. avr 2003;54(4):713-7.

16. Denis A, Vial J, Sans N, Loustau O, Chiavassa-Gandois H, Railhac J-J. [Shoulder radiography: useful radiographic views in current practice]. *J Radiol.* mai 2008;89(5 Pt 2):620-633-632.
17. Baudi P, Campochiaro G, Rebuzzi M, Serafini F, Martino G, Catani F. The Tuberosities. In: *Simple and Complex Fractures of the Humerus*. Springer Milan; 2015. p. 143-55.
18. Platzer P, Kutscha-Lissberg F, Lehr S, Vecsei V, Gaebler C. The influence of displacement on shoulder function in patients with minimally displaced fractures of the greater tuberosity. *Injury.* oct 2005;36(10):1185-9.
19. Rath E, Alkrinawi N, Levy O, Debbi R, Amar E, Atoun E. Minimally displaced fractures of the greater tuberosity: outcome of non-operative treatment. *J Shoulder Elbow Surg.* oct 2013;22(10):e8-11.
20. Zanetti M, Weishaupt D, Jost B, Gerber C, Hodler J. MR imaging for traumatic tears of the rotator cuff: high prevalence of greater tuberosity fractures and subscapularis tendon tears. *AJR Am J Roentgenol.* févr 1999;172(2):463-7.
21. Minagawa H, Yamamoto N, Abe H, Fukuda M, Seki N, Kikuchi K, et al. Prevalence of symptomatic and asymptomatic rotator cuff tears in the general population: From mass-screening in one village. *J Orthop.* 2013;10(1):8-12.
22. Loew M, Magosch P, Lichtenberg S, Habermeyer P, Porschke F. How to discriminate between acute traumatic and chronic degenerative rotator cuff lesions: an analysis of specific criteria on radiography and magnetic resonance imaging. *J Shoulder Elbow Surg.* nov 2015;24(11):1685-93.
23. Ostör AJK, Richards CA, Tytherleigh-Strong G, Bearcroft PW, Prevost AT, Speed CA, et al. Validation of clinical examination versus magnetic resonance imaging and arthroscopy for the detection of rotator cuff lesions. *Clin Rheumatol.* sept 2013;32(9):1283-91.
24. Longo UG, Berton A, Ahrens PM, Maffulli N, Denaro V. Clinical tests for the diagnosis of rotator cuff disease. *Sports Med Arthrosc Rev.* sept 2011;19(3):266-78.
25. van Kampen DA, van den Berg T, van der Woude HJ, Castelein RM, Scholtes VAB, Terwee CB, et al. The diagnostic value of the combination of patient characteristics, history, and clinical shoulder tests for the diagnosis of rotator cuff tear. *J Orthop Surg.* 7 août 2014;9:70.
26. Yamaguchi K, Ditsios K, Middleton WD, Hildebolt CF, Galatz LM, Teefey SA. The demographic and morphological features of rotator cuff disease. A comparison of asymptomatic and symptomatic shoulders. *J Bone Joint Surg Am.* août 2006;88(8):1699-704.
27. Roy J-S, Braën C, Leblond J, Desmeules F, Dionne CE, MacDermid JC, et al. Diagnostic accuracy of ultrasonography, MRI and MR arthrography in the characterisation of rotator cuff disorders: a systematic review and meta-analysis. *Br J Sports Med.* oct 2015;49(20):1316-28.
28. Lenza M, Buchbinder R, Takwoingi Y, Johnston RV, Hanchard NC, Faloppa F. Magnetic resonance imaging, magnetic resonance arthrography and ultrasonography for assessing rotator cuff tears in people with shoulder pain for whom surgery is being considered. *Cochrane Database Syst Rev.* 24 sept 2013;(9):CD009020.

ANNEXES

Annexe 1

Incidence des pathologies de l'épaule aux Urgences Traumatologiques de l'Hôpital Sud du CHU de Grenoble du 1^{er} février au 30 septembre 2016

Code DMU	Diagnostic	Nombre
S 40.0	Contusion simple	237
S 40.8	Dermabrasion	11
S 42.0	Fracture clavicule	114
S 42.1	Fracture omoplate	13
S 42.2	Fracture extrémité supérieure de l'humérus	142
S 43.0	Luxation scapulo-humérale	101
S 43.1	Disjonction acromio-claviculaire	129
S 43.2	Disjonction sterno-claviculaire	3
S 44.8 – S 44.9	Lésion traumatique d'un nerf de l'épaule ou du bras	9
S 46.0	Lésion coiffe des rotateurs	112
S 46.1	Lésion long biceps	8
S 46.9	Lésion autre muscle de l'épaule	24
		Total = 903

Annexe 2

Questionnaire d'évaluation PELOPS

N° inclusion :

Epaule traumatique aiguë : étude PELOPS



NOM- Prénom :

Date de naissance :/...../.....

Téléphone :

Sexe : Masculin Féminin

Médecin traitant : Dr

Taille : cm Poids : Kg

BILAN AUX URGENCES

Date traumatisme :/...../.....

Date examen :/...../.....

Examineur :

■ Interrogatoire

Main dominante : Droitier(e) Gaucher(e) Antécédents principaux :

Epaule traumatisée : Droite Gauche Traitements principaux :

Profession :

Sport : 0 Loisir (irrégulier, 1-2x/s) Assidu (régulier, 2-3 x/s) Intensif (très régulier, >3x/s)

Mécanisme : Direct Indirect

Circonstance(s) : Accident du travail Accident de la route Accident domestique

Loisir/sport (préciser) : Autre (préciser) :

Description (cinétique, hauteur de chute, zone d'impact) :

Sensation de ressaut : Non Oui

Sensation « crac » ou « clac » : Non Oui « craquement » Oui « claquement »

■ Examen physique

EVA = /10 Prise d'antalgique : Non Oui (posologie et heure) :

Déshabillage Facile Difficile

Point douloureux palpation Imprécis/Diffus

Ecchymose Non Oui

Postérieur Antérieur (coracoïdien, gouttière bicipitale)

Dermabrasion Non Oui

Acromio-claviculaire Autre (préciser) :

Déficit neurologique périphérique Non Oui (circonflexe, axillaire...) :

Amplitudes passives

élévation antérieure	°
abduction	°
rotation externe	°
rotation interne	
<input type="checkbox"/> Impotence totale - inexaminable	

Amplitudes actives

élévation antérieure	°
abduction	°
rotation externe	°
rotation interne	
<input type="checkbox"/> Impotence totale - inexaminable	

Testing tendino-musculaire

	Négatif	Douleur	Déficit
Jobe			
Patte			
Gerber			
Press Belly			
Palm up			
<input type="checkbox"/> Ininterprétable			
<input type="checkbox"/> Test de rupture du long biceps positif			

■ Radiographies : Face + Profil de Lamy Résultats = « radiographies normales »

■ Conclusion radio-clinique : diagnostic(s) initial(aux) retenu(s) :

Contusion de l'épaule Lésion tendineuse de coiffe Autre (long biceps, fracture occulte...)

Entorse – Accident d'instabilité Co-lésion acromio-claviculaire

Précisions :

Traitement(s) mis en place :

Antalgique(s) palier 1 / 2 / 3 AINS Echarpe de maintien Autre (préciser) :

Nombre de jour(s) d'arrêt de travail prescrit(s) : jour(s) Dispense de sport : jour(s)

Auriez-vous demandé une imagerie complémentaire en dehors de l'étude ? Non Oui (préciser) :

■ Commentaires :

.....

.....

.....

.....

REVISION POSTURGENCE ET IMAGERIE

Date :/...../.....

Examineur :

■ Interrogatoire

EVA (repos) = /10

Importance gêne fonctionnelle dans :

- les activités vie quotidienne/10

- les activités de loisir / sport/10

- les activités professionnelles/10

- le sommeil/10

Epaule controlatérale « saine » (pas de limitation fonctionnelle suite à une quelconque pathologie) : Oui Non

■ Examen physique

Déshabillage Facile Difficile

Ecchymose Non Oui

Asymétrie posturale Non Oui

Déficit neurologique périphérique Non

Point douloureux palpation Imprécis/Diffus

Postérieur

Antérieur (coracoïdien, gouttière bicipitale)

Acromio-claviculaire

Autre (préciser) :

Oui (circonflexe, axillaire...) :

Amplitudes passives

	Côté atteint	Côté sain
élévation antérieure	°	°
abduction	°	°
rotation externe	°	°
rotation interne		
Défense antalgique <input type="checkbox"/> Oui <input type="checkbox"/> Non		

Amplitudes actives

	Côté atteint	Côté sain
élévation antérieure	°	°
abduction	°	°
rotation externe	°	°
rotation interne		
Défense antalgique <input type="checkbox"/> Oui <input type="checkbox"/> Non		

Testing tendino-musculaire Ininterprétable (douleur)

	Négatif	Douleur	Déficit
Jobe			
Patte			
Gerber			
Press Belly			
Palm up			
Yergason			

Stabilité Ininterprétable (douleur)

	Négatif	Positif
Gagey (>105° = positif)		
Sulcus		
Rodineau		
Test d'appréhension (assis)		
Test du recentrage (couché)		

Recherche de conflit

	Négatif	Positif
Neer		
Yocum		
Hawkins		
Cross-arm		

Hyperlaxité constitutionnelle (score de Beighton) : /9

■ Conclusion: diagnostic après réévaluation clinique :

Contusion de l'épaule

Lésion tendineuse de coiffe

Autre (long biceps, fracture occulte...)

Entorse – Accident d'instabilité

Co-lésion acromio-claviculaire

Précisions :

Traitement(s) mis en place :

Antalgique(s) palier 1 / 2 / 3

AINS

Echarpe de maintien

Kinésithérapie

Autre (préciser) :

Auriez-vous demandé un bilan d'imagerie complémentaire ? Non Oui (préciser) :

■ Commentaires :

.....

.....

.....

.....

Epaule traumatique aiguë : étude PELOPS



■ **Echographie** **Date** :/...../..... **Opérateur** :

Gléno-humérale **Epanchement** : Non Oui + ++ +++ controlatéral sec

Bourse **Epanchement** : Non Oui + ++ +++ controlatéral sec
Epaisseur (au-dessus SE) : mm feuillet superficiel >> > = < << feuillet profond

Acromio clav. Epanchement Epaissement capsulaire Diastasis Lésion ligament coraco-claviculaire

Tendons

-Supra-épineux RAS Tendinose ou symétrique à controlatéral Lésion potentiellement traumatique

-IE + jn myotendin RAS Tendinose ou symétrique à controlatéral Lésion potentiellement traumatique

-Sous-Scapulaire RAS Tendinose ou symétrique à controlatéral Lésion potentiellement traumatique

-Long biceps RAS Anomalie :

Structures osseuses Fracture trochiter Encoche de Malgaigne
 Autre fracture Hémarthrose sans fracture décelable

Foyer hyperhémique doppler : Non Oui (préciser site) :

Diagnostic échographique facile à poser difficile du fait du patient (raideur-douleur) difficile du fait des images

Synovite traumatique gléno-humérale Bursite traumatique ou préexistante décompensée Fracture
 Lésion tendineuse de coiffe Lésion acromio-claviculaire Autre

Précisions :

■ **IRM** **Date** :/...../..... **Opérateur** :

Protocole axial T1 et 3 plans T2FS

Gléno-humérale **Epanchement** : Non Oui + ++ +++ Lésion labrale Lésion capsulo-ligamentaire

Bourse **Epanchement** : Non Oui + ++ +++

Acromio clav. Epanchement Epaissement capsulaire Diastasis Ligament coraco-clav.

Tendons

-Supra-épineux RAS anomalie de signal non traumatique Lésion potentiellement traumatique : contusion ou déchirure

-IE + jn myotendin RAS anomalie de signal non traumatique Lésion potentiellement traumatique : contusion ou déchirure

-Sous-Scapulaire RAS anomalie de signal non traumatique Lésion potentiellement traumatique : contusion ou déchirure

-Long biceps RAS anomalie :

Structures osseuses Lésion de Malgaigne (préciser : contusion osseuse ou encoche) Fracture Trochiter
 Lésion de Bankhart (préciser : contusion glène ou fragment détaché) Autre fracture ou contusion

Diagnostic IRM Synovite traumatique gléno-humérale Bursite traumatique ou préexistante décompensée Fracture / Bone bruise
 Lésion tendineuse de coiffe Contexte dégénératif de coiffe Lésion acromio-claviculaire
 Autre

Précisions :

CONCLUSION

Date :/...../.....

Examineur :

Diagnostic(s) final(aux) retenu(s) :

- Contusion simple de l'épaule
- Lésion capsulaire par étirement – Entorse de l'épaule
- Accident d'instabilité de l'épaule
- Lésion tendineuse de la coiffe des rotateurs
- Lésion acromio-claviculaire
- Fracture/ Bone bruise
- Autre

DIAGNOSTIC FINAL PRECIS EN TOUTES LETTRES :

Traitement(s) mis en place :

- | | | | |
|---|-------------------------------|--|---|
| <input type="checkbox"/> Antalgique(s) palier 1 / 2 / 3 | <input type="checkbox"/> AINS | <input type="checkbox"/> Echarpe de maintien | <input type="checkbox"/> Kinésithérapie |
| <input type="checkbox"/> Immobilisation type coude au corps | | <input type="checkbox"/> Chirurgie | <input type="checkbox"/> Autre (préciser) : |

Nombre de jour(s) d'arrêt de travail prescrit(s) : jour(s)

Dispense de sport : jour(s)

Examen(s) supplémentaire(s) prescrit(s) :

- Arthro-TDM de l'épaule Arthro-IRM de l'épaule Autre (préciser) :

■ **Commentaires :**

.....

.....

.....

.....

.....

.....

Les résultats de l'IRM ont-ils modifié le diagnostic final retenu : Oui Non

Quantifier l'impact diagnostique de l'IRM nul faible important

Quantifier l'impact diagnostique de l'échographie nul faible important

Quantifier l'impact décisionnel de l'IRM sur le traitement nul faible important

Quantifier l'impact décisionnel de l'échographie sur le traitement nul faible important

Concordance échographie-IRM oui complètement oui incomplètement : écho > IRM ou IRM > écho

non = discordances :

■ **Commentaires :**

.....

.....

.....

.....

Annexe 3

Aide pour l'évaluation

Questionnaire PELOPS : Explications

Page 1

-**Antécédents et traitements principaux** : traumatismes multiples ? fluoroquinolones ?

-**Description mécanisme** : être le plus précis possible

-**Déficit neurologique périphérique** : notamment déficit sensitif du nerf circonflexe

-**EVA** : celle au repos avant l'examen

-**Rotation externe** : patient debout, coude collé au corps, fléchi à 90°, 0 – 90°

-**Rotation interne** : patient debout, noter le niveau de position maximale du dos de la main (cuisse latérale, fesse, L5-S1, L3, T12, T7-T8)

-**Élévation antérieure** : patient debout, main en pronation, 0 – 180°

-**Abduction** : patient debout, 0 – 180°

-**Testing tendino-musculaire** : si impossible à tester, ne rien cocher en face du test concerné. Si tous les tests sont impossibles, cocher « ininterprétable ».

- **Jobe** : le sujet est debout, il place ses deux bras à 90° de scaption (abduction dans le plan scapulaire) et en rotation interne maximale (pouces pointant vers le bas) avec ses deux coudes tendus. Le thérapeute place une main sur chaque coude et applique une résistance progressive bilatérale dirigée vers le bas. Le sujet doit résister à la force du thérapeute.
- **Patte** : le sujet est assis. Le thérapeute place le bras à tester à 90° de scaption (abduction dans le plan scapulaire) avec le coude fléchi à 90°. Il stabilise d'une main la scapula et de l'autre (placée sur l'avant-bras) résiste à une rotation externe d'épaule du sujet.
- **Gerber** : le sujet est assis, il place sa main (du côté de l'épaule à tester) derrière son dos avec le coude fléchi à 90°. Il doit alors décoller la main de son dos. Si cela est possible, le thérapeute place sa main sur celle du sujet afin de résister au mouvement de décollement.
- **Press-belly** : le sujet est debout, il place sa main (du côté de l'épaule à tester) sur son ventre avec le poignet en rectitude et le coude fléchi à 90° et décollé du tronc. Il doit alors presser sa main sur son ventre.
- **Palm-up** : le sujet est assis. Il fléchit son bras à 60°, en abduction horizontale de 30°, avec le coude tendu et l'avant-bras en supination. Le thérapeute place sa main sur l'avant-bras du sujet et exerce une force verticale dirigée vers le bas. Le sujet doit poursuivre (ou maintenir) le mouvement de flexion d'épaule dans cette position.

-**Test de rupture du biceps positif** : patient face à l'examineur, coude à 90° de flexion contrariée. En cas de rupture de la longue portion du biceps, apparaît une « boule » dans la partie basse du bras.

-**Diagnostic(s) initial(aux) retenu(s)** :

- **Contusion de l'épaule** = absence de lésion osseuse ou de fissure des parties molles secondaire au traumatisme. Il s'agit d'une simple ecchymose par rupture de petits vaisseaux des tissus mous.
- **Entorse** = étirement capsulaire, « contusion suite choc indirect »
- **Accident d'instabilité** = luxation spontanément réduite / subluxation

Page 2

-Importance gêne fonctionnelle : 0 = pas de gêne / 10 = gêne maximale imaginable

-Défense antalgique : le patient se retire au moment où on cherche à examiner son épaule

-Signes de conflit : un signe est positif si une douleur apparaît lors du test

- **Neer** : le sujet est debout. Le thérapeute fixe d'une main la scapula de l'épaule à tester et place le bras du patient en rotation interne. Tout en maintenant cette rotation, le thérapeute amène le bras en flexion maximale avec le coude tendu.
- **Yocum** : le sujet est debout, il place sa main du côté de l'épaule à tester sur l'épaule controlatérale. Il doit lever le coude fléchi du membre supérieur à tester sans élever l'épaule.
- **Hawkins** : le sujet est debout. Le thérapeute fixe d'une main la scapula de l'épaule à tester et place le bras du patient en flexion à 90° avec le coude fléchi à 90°. Le thérapeute amène ensuite le bras en rotation interne maximale.
- **Cross-arm** : le sujet est debout. Le thérapeute réalise une adduction horizontale forcé du bras côté lésé, en portant la main sur la scapula opposée.

Tests de laxité gléno-humérale : le test es positif s'il existe une mobilité augmentée par rapport au côté opposé, ou si l'angle est $>105^\circ$ pour le test de Gagey.

- **Gagey** : le sujet est assis. Le thérapeute, situé derrière lui, exerce une force verticale dirigée vers le bas sur la ceinture scapulaire (du côté à tester) avec son avant-bras. Dans cette position, il élève passivement en abduction le bras su sujet (avec le coude fléchi à 90° et l'avant-bras horizontal) jusqu'au maximum d'amplitude.
- **Sulcus** : le sujet est debout ou assis avec le bras à tester dans une position neutre. Le thérapeute fixe la scapula avec l'une de ses mains et place l'autre juste au-dessus du coude du côté à tester. Il exerce ensuite une force verticale dirigée vers le bas sur le bras.
- **Rodineau** : le sujet est légèrement penché en avant les bras ballants, le médecin empoigne le moignon de l'épaule et mobilise la tête humérale d'avant en arrière.

-Tests d'instabilité gléno-humérale : le test est positif en cas d'apparition ou d'augmentation de l'appréhension.

- **Test d'appréhension** : le sujet est en décubitus dorsal. Le thérapeute place une main au niveau du coude (fléchi à 90°) du sujet et amène le bras à 90° d'abduction. Il place son autre main au niveau du poignet puis amène le bras en rotation externe maximale.
- **Test du recentrage** : le sujet est en décubitus dorsal. Le thérapeute place une main au niveau du coude (fléchi à 90°) du sujet et amène le bras à 90° d'abduction. Il place son autre main au niveau de la face antérieure du moignon de l'épaule puis exerce une force dirigée vers l'arrière afin d'effectuer une translation postérieure de la tête humérale. Tout en maintenant cette force, il amène le bras en rotation externe jusqu'à l'appréhension du sujet. Dans cette position, il relâche subitement la force dirigée vers l'arrière sur la tête humérale.

-Score de Beighton (= 1 point par signe positif, sur 9 points)

Articulation	Signe
Pouces (x2)	Extension passive jusqu'au contact avec l'avant-bras
Auriculaires (x2)	Extension passive supérieure à 90°
Coudes (x2)	Recurvatum supérieur à 10°
Genoux (x2)	Recurvatum supérieur à 10°
Rachis	Flexion avec les paumes des mains à plat sur le sol

Page 3

-Diagnostic(s) IRM :

- **Contexte dégénératif de coiffe** = lésion de la coiffe d'allure ancienne, non liée au traumatisme récent.

Page 4

-Diagnostic(s) final(s) retenu(s) :

- **Contusion simple de l'épaule** = pas de lésion visible à l'IRM ou synovite et/ou bursite et/ou contexte dégénératif de coiffe, SANS aucune autre lésion.

-Les résultats de l'IRM ont-ils modifié le diagnostic final retenu = modification du diagnostic par rapport au diagnostic de réévaluation ?

-Impact diagnostique de l'IRM ou de l'échographie

- **Nul** = pas de modification du diagnostic final par rapport au diagnostic de réévaluation.
- **Faible** = a permis d'affiner le diagnostic final par rapport au diagnostic de réévaluation.
- **Important** = a permis de reclasser le diagnostic final par rapport au diagnostic de réévaluation.

-Impact décisionnel de l'IRM ou de l'échographie sur le traitement

- **Nul** = pas de modification du traitement final par rapport au traitement après réévaluation.
- **Faible** = a permis d'affiner le traitement final par rapport au traitement après réévaluation.
- **Important** = a permis de changer le traitement final par rapport au traitement après réévaluation.

Annexe 4

Tableau Excel pour l'analyse des données

J0	Données épidémiologiques						Interrogatoire					
	Sexe	Age	Délai	Main	Épaule	Sportif	Mécanisme	Circonstance	Ressaut	Crac	Clac	EVA
1	M	13	3	G	D	L	D	Dom	Non	Oui	Non	4
2	F	63	0	D	G	A	I	Dom	Non	Non	Non	6
3	F	32	3	D	D	A	I	Loisir	Non	Non	Oui	3
4	M	56	5	D	G	I	I	W	Non	Non	Non	5
5	M	13	0	D	D	A	D	Loisir	Non	Non	Non	7
6	F	25	3	D	D	O	D	Loisir	Non	Non	Non	1
7	M	41	0	D	D	A	D	Loisir	Non	Non	Non	0
8	M	20	0	G	D	I	D	Loisir	Non	Oui	Non	4
9	M	51	1	G	D	L	I	Loisir	Non	Non	Non	3
10	F	62	1	D	G	L	D	Loisir	Non	Non	Non	2
11	M	53	1	D	G	A	D	Loisir	Non	Non	Non	2
12	M	41	0	D	D	L	D	Loisir	Non	Non	Non	2
13	M	24	0	D	G	A	D	Loisir	Oui	Non	Non	5
14	M	39	1	D	G	L	D	Loisir	Non	Non	Oui	2
15	F	63	1	D	G	O	I	Dom	Non	Non	Non	4
16	M	31	1	D	D	L	D	Dom	Non	Non	Non	0
17	M	12	1	D	D	L	I	Loisir	Oui	Non	Non	3
18	M	24	2	D	G	L	D	Loisir	Non	Non	Non	0
19	M	22	0	D	G	L	I	Loisir	Oui	Non	Non	5
20	M	19	0	D	G	L	I	Loisir	Oui	Oui	Non	4
21	M	35	2	D	G	I	D	W	Non	Non	Non	0
22	M	30	0	D	D	O	D	Loisir	Non	Non	Non	3
23	M	46	4	D	D	L	D	Loisir	Non	Non	Non	2
24	F	40	2	D	D	A	D	Loisir	Non	Non	Non	5
25	F	13	1	D	G	O	I	Loisir	Non	Non	Non	5
26	M	11	0	D	G	A	D	Loisir	Non	Non	Non	0
27	M	65	0	D	D	I	D	Loisir	Non	Non	Non	3
28	M	37	0	D	D	O	I	W	Non	Non	Non	0
29	M	28	0	D	D	A	D	Loisir	Non	Non	Non	3
30	M	29	0	D	D	A	D	Loisir	Oui	Non	Oui	2
31	M	12	2	D	G	I	D	Loisir	Non	Non	Non	4
32	F	53	1	D	G	O	D	Dom	Non	Non	Non	2
33	M	26	1	D	D	O	I	Dom	Oui	Oui	Non	2
34	F	47	0	D	G	O	D	Dom	Non	Oui	Non	7
35	M	21	0	D	D	A	I	Loisir	Oui	Non	Oui	0
36	M	22	0	D	G	L	D	Dom	Non	Non	Non	7
37	M	21	0	G	G	A	D	Loisir	Non	Non	Non	3
38	M	34	1	D	G	L	I	Dom	Non	Non	Non	2
39	M	39	0	D	D	O	I	W	Non	Non	Non	3
40	M	27	0	D	G	A	D	Loisir	Oui	Non	Non	2
41	F	21	1	D	G	L	D	Dom	Non	Non	Non	0
42	F	56	2	D	D	L	D	Dom	Non	Non	Non	2
43	F	64	7	D	D	O	D	Loisir	Non	Non	Non	8
44	F	35	3	D	G	L	D	Loisir	Non	Oui	Non	2
45	F	54	0	D	D	O	D	W	Non	Non	Non	3
46	F	48	0	D	G	O	D	W	Oui	Oui	Non	6
47	M	25	0	D	G	O	D	W	Non	Non	Non	2
48	F	75	1	D	G	L	D	Loisir	Non	Non	Non	2

	Déshabillage	Ecchymose	Dermabrasion	Déficit neuro	Localisation douleur				
					Diffuse	Ant	Post	AC	Autre
1	F	N	N	N	0	0	1	0	
2	D	N	N	N	1	0	0	0	
3	F	N	N	N	0	1	0	0	
4	D	N	N	N	0	1	0	0	
5	F	N	N	N	0	0	1	0	
6	F	N	N	N	0	1	0	0	1 (Lat)
7	D	N	N	N	1	0	0	0	
8	D	N	N	N	0	1	0	0	
9	F	N	N	N	1	0	0	0	
10	D	N	N	N	1	0	0	0	
11	D	N	N	N	0	0	0	1	
12	F	N	N	N	0	1	0	0	
13	D	N	N	N	0	0	1	1	
14	D	N	N	N	0	1	0	0	1 (Lat)
15	D	N	N	N	1	0	0	0	
16	F	N	N	N	0	1	0	0	
17	F	N	N	N	1	0	0	0	
18	F	N	N	N	0	1	0	0	
19	D	N	N	N	0	1	0	0	
20	F	N	N	N	0	1	0	0	
21	D	N	N	N	0	1	1	0	
22	D	N	N	N	0	0	1	0	
23	D	N	N	N	0	0	0	0	1 (Sup)
24	D	N	N	N	0	1	0	1	
25	F	N	N	N	1	0	0	0	
26	D	N	O	N	0	0	1	0	1 (Lat)
27	D	N	N	N	0	1	0	0	1 (Lat)
28	D	N	N	N	0	0	0	1	
29	F	N	N	N	0	1	0	1	
30	F	N	N	N	1	0	0	0	
31	D	N	N	N	0	1	0	0	
32	F	N	N	N	0	0	1	0	
33	F	N	N	N	1	0	0	0	
34	F	N	O	N	1	0	0	0	
35	D	N	N	N	0	1	0	0	
36	D	N	N	N	0	0	1	1	
37	F	N	N	N	1	0	0	0	
38	F	N	N	N	1	0	0	0	
39	D	N	N	N	0	0	1	0	
40	D	N	N	N	0	0	1	0	
41	D	N	N	N	0	1	0	0	
42	D	O	N	N	0	1	0	0	
43	F	N	N	N	1	0	0	0	
44	F	N	N	N	0	0	0	1	
45	F	N	N	N	0	1	0	0	
46	F	N	N	N	1	0	0	0	
47	F	N	N	N	1	0	0	0	
48	F	N	N	N	1	0	0	0	

	Amplitudes passives					Amplitudes actives				
	Ant	Abd	RE1	RI	Impotence	Ant	Abd	RE1	RI	Impotence
1	180	90	80	T7		30	30	50	T7	
2	90	80	30	FESSE		50	40	30	FESSE	
3	140	180	80	T7		140	180	40	T7	
4	90	90	5	T12		45	50	0	L3	
5	180	180	60	T7		180	130	60	L5	
6	150	120	70	T12		150	90	60	T12	
7	180	160	90	T12		180	160	90	T12	
8	150	100	60	L3		60	45	50	L3	
9	90	90	85	T7		90	90	85	T7	
10	180	180	80	T7						OUI
11	180	180	85	T7		180	100	85	T7	
12	160	160	90	T7		80	80	60	T7	
13	180	130	60	L3		80	90	40	L3	
14	20	70	20	T7		10	20	20	T7	
15	90	100	35	L5		90	100	45	L5	
16	180	110	80	T7		90	110	80	T7	
17	180	180	90	T7		180	180	90	T7	
18	180	180	90	T7		180	180	80	T7	
19	80	80	70	FESSE		70	70	45	FESSE	
20	170	80	80	T7		170	80	80	T7	
21	170	100	85	L5		150	90	80	L5	
22	180	90	85	T7		120	60	30	T12	
23					OUI					OUI
24	170	100	40	T12		160	90	40	L3	
25	180	180	85	T7		180	90	85	T7	
26	180	110	60	T7		10	10	40	T7	
27	170	80	45	T12		150	70	45	T12	
28	170	110	80	T7		110	100	70	T7	
29	110	90	45	T7		45	30	45	T7	
30	110	90	45	T7		80	80	45	T7	
31	160	120	90	T7		100	120	90	T7	
32	180	180	85	T7		180	180	85	L5	
33	180	180	90	T7		180	180	90	T7	
34	110	90	30	T7		110	90	30	T7	
35	180	180	90	T7		130	90	90	T12	
36					OUI					OUI
37	90	45	30	FESSE		30	30	30	FESSE	
38	90	45	30	T7		120	90	45	T7	
39	170	90	70	T7		170	80	70	T7	
40	180	170	70	T7		180	170	70	T7	
41	180	180	90	T7		90	90	45	FESSE	
42	120	90	60	T7		120	90	60	T7	
43	120	90	30	T7		120	90	30	T7	
44	180	180	85	T7		180	180	85	T7	
45	120	90	60	T7		120	90	60	T7	
46	50	40	30	L3		30	30	15	L3	
47	90	90	30	T7		90	90	30	T7	
48	45	90	20	T12		45	90	20	T12	

Testing tendineux : 0=négatif, 1=douloureux, 2=déficitaire							
	Jobe	Patte	Gerber	Press Belly	Palm up	Ininterprétable	Popeye
1	1	0	0	0	0		
2						OUI	
3	0	0	0	0	0		
4	0	1	1	1	2		
5	1	1	0	0	0		
6	1	1	0	0	1		
7	0	0	1	0	0		
8	1	1	1	1	1		
9	0	0	0	0	0		
10						OUI	
11	1	0	0	0	0		
12	0	0	1	0	0		
13	1	1	1	1	1		
14	2	2	0	0	1		
15	1	0	0	0	2		
16	0	1	0	0	1		
17	1	1	1	0	1		
18	1	1	0	0	0		
19						OUI	
20	0	1	1	0	0		
21	1	0	1	1	1		
22	2	2	1	1	1		
23						OUI	
24	0	0	1	0	1		
25	0	1	1	0	0		
26	2	2	0	0	2		
27	0	1	0	0	0		
28	1	1	1	0	0		
29	1	1	1	0	0		
30	1	1	1	0	0		
31	0	0	1	1	0		
32	0	0	1	0	1		
33	0	1	1	0	0		
34	1	1	0	0	0		
35	0	1	1	0	0		
36						OUI	
37						OUI	
38	1	0	0	0	0		
39	1	1	2	2	0		
40	1	1	1	0	0		
41	0	0	1	1	0		
42	0	0	0	0	0		
43	0	0	0	0	0		
44	0	0	1	1	0		
45	0	0	0	0	0		
46						OUI	
47	0	0	0	0	0		
48	0	0	0	0	0		

	Diagnostic initial					Traitement			Complément
	Contusion	Ent/Insta	Coiffe	Co-DAC	Autre	Médicament	Écharpe	Autre	Imagerie
1	1	0	0	0		1	1	0	N
2	0	0	1	0		1	1	0	O (Echo)
3	0	1	0	0		1	1	0	N
4	0	0	0	0	1	1	1	0	O (Echo)
5	1	0	0	0		1	1	0	N
6	1	0	1	0		1	1	0	N
7	1	0	0	0		1	1	0	O (Echo)
8	0	0	1	0		1	1	0	O (Echo)
9	1	0	0	0		1	0	0	N
10	0	0	1	0		1	1	0	O (Echo)
11	0	0	1	1		1	1	0	O (Echo)
12	1	0	0	0		1	1	0	O (Echo)
13	0	1	0	1		1	1	0	O (IRM)
14	0	0	1	0		1	1	0	O (Echo)
15	0	0	1	0	1	1	1	0	O (Echo)
16	0	0	1	0	1	1	0	0	O (Echo)
17	0	1	0	0		1	1	0	O (Echo)
18	0	0	1	0		1	0	0	O (Echo)
19	0	1	0	0		1	1	0	O (Echo)
20	0	1	1	0		1	0	1 (CauC)	O (Echo)
21	0	0	1	0		0	1	0	O (Echo)
22	1	0	0	0		1	1	0	N
23	1	0	0	0		1	1	0	O (Echo)
24	0	0	0	1	1	1	0	0	O (Echo)
25	0	1	0	0		1	1	0	N
26	1	0	1	0		1	1	0	O (IRM)
27	1	0	0	0	1	1	0	0	O (Echo)
28	0	0	1	1		1	1	0	O (Echo)
29	1	0	0	1		1	1	0	O (Echo)
30	0	1	0	0		1	1	0	O (Echo)
31	0	0	1	0		1	1	0	O (Echo)
32	1	0	0	0		1	1	0	N
33	1	0	0	0		1	0	0	N
34	1	0	0	0		1	1	0	O (Echo)
35	0	1	0	0		1	1	0	O (Echo)
36	0	0	0	1	1	1	0	1 (CauC)	O (IRM)
37	1	0	0	0		1	1	0	O (Echo)
38	1	0	0	0		1	1	0	O (Echo)
39	0	0	1	0		1	1	0	O (Echo)
40	0	1	0	0		1	1	0	O (IRM)
41	0	0	1	0		1	1	0	O (Echo)
42	1	0	0	0		1	0	0	O (Echo)
43	1	0	0	0		1	0	0	N
44	1	0	1	0		1	1	0	O (Echo)
45	1	0	0	0		1	0	0	N
46	0	1	0	0		1	1	0	O (Echo)
47	1	0	0	0		1	0	0	N
48	0	0	1	0		1	1	0	O (Echo)

J7-J14	Date revue	Interrogatoire		Déshabillage	Asymétrie	Point douloureux				
	J	EVA	Gêne vie quot.			Diffus	Ant	Post	AC	Autre
1	10	2	3	F	O	0	0	1	0	
2	9	1	6	D	O	0	1	1	0	
3	8	0	1	F	N	0	1	0	0	
4	10	0	2	F	N	0	1	0	0	
5	13	0	0	F	N	0	0	1	0	
6	13	1	2	F	N	0	0	0	0	0
7	13	0	0	F	N	0	0	0	1	
8	10	2	5	F	N	1	0	0	0	
9	14	2	4	F	N	0	1	0	0	
10	11	0	5	F	N	0	1	0	0	
11	13	2	6	D	N	0	1	0	0	1 (Lat)
12	12	0	5	D	N	0	1	1	0	
13	12	0	3	F	N	0	0	0	1	
14	9	0	5	D	N	0	1	0	0	
15	14	2	5	D	N	0	1	0	0	1 (Lat)
16	10	0	6	D	O	0	1	0	0	
17	11	0	1	F	N	0	0	0	0	0
18	10	0	1	F	N	0	1	0	0	
19	12	2	3	F	N	0	1	0	0	
20	14	0	3	D	O	0	1	0	0	
21	13	1	6	D	N	0	0	0	1	
22	14	2	7	D	N	0	0	1	0	
23	16	0	7	D	N	0	1	0	0	
24	9	1	7	D	N	0	1	0	1	
25	8	0	0	F	N	0	0	0	0	0
26	10	0	0	F	N	0	0	0	0	0
27	12	1	6	F	N	0	1	0	0	
28	10	0	6	F	N	0	0	0	0	1 (Lat)
29	13	2	4	D	O	0	0	0	0	0
30	11	0	2	D	N	0	0	1	0	
31	13	1	3	D	N	0	0	1	0	
32	7	1	0	F	N	0	0	1	0	
33	15	0	1	F	N	0	0	0	0	0
34	7	0	0	F	N	0	1	1	0	
35	10	0	2	F	N	0	1	0	0	
36	9	0	7	D	N	0	0	0	1	
37	11	2	2	F	N	0	1	0	1	
38	11	2	5	D	N	0	1	0	0	
39	14	0	5	F	N	0	1	0	0	
40	14	0	4	D	N	0	1	0	0	
41	13	0	6	D	N	0	1	0	0	
42	10	7	8	D	N	1	0	0	0	
43	9	3	5	D	N	0	1	0	0	
44	8	2	2	F	N	0	0	1	0	
45	9	2	3	F	N	0	1	1	0	
46	8	2	7	D	N	0	1	0	0	
47	8	1	4	D	O	0	1	1	0	
48	14	1	1	F	N	0	1	0	0	

	Amplitudes passives					Amplitudes actives				
	Ant	Abd	RE1	RI	Défense	Ant	Abd	RE1	RI	Défense
1	180	90	80	T7	N	80	50	80	T7	N
2	60	60	70	FESSE	N	20	60	70	FESSE	N
3	180	180	70	T7	N	180	180	70	T7	N
4	180	170	70	T7	N	180	170	70	T7	N
5	180	150	70	T7	N	180	150	70	T7	N
6	180	180	85	T7	N	180	180	85	T7	N
7	180	180	85	T7	N	180	180	85	T7	N
8	170	160	80	T7	N	170	160	70	T7	N
9	160	80	60	T12	O	160	80	60	T12	O
10	180	170	70	T7	N	180	170	70	T7	N
11	180	70	70	T7	N	180	70	70	T7	O
12	180	90	70	T7	O	180	90	70	T7	O
13	180	170	70	T7	N	180	170	70	T7	N
14	180	160	70	T7	O	180	160	70	T7	O
15	160	100	60	T12	O	90	90	60	T12	O
16	90	80	70	T12	O	90	80	70	T12	O
17	180	180	80	T7	N	180	180	80	T7	N
18	180	180	70	T7	N	180	180	70	T7	N
19	180	90	70	T7	O	180	160	70	T7	N
20	20	20	0	L3	O	90	80	20	L3	O
21	100	100	80	T12	N	90	90	80	L3	N
22	180	90	80	T12	O	180	30	80	T12	O
23	45	70	70	T12	O	60	80	70	T12	O
24	180	170	70	T7	N	180	170	70	T7	N
25	180	180	90	T7	N	180	180	90	T7	N
26	180	180	85	T7	N	180	180	85	T7	N
27	180	100	85	T12	N	45	45	85	T12	N
28	170	110	85	T12	N	90	90	85	L3	N
29	180	180	60	T12	O	180	140	50	T12	O
30	180	170	45	T12	O	90	80	20	L5	O
31	180	180	80	T7	O	90	90	80	T7	O
32	170	90	80	T7	N	170	90	80	T7	N
33	180	180	80	T7	N	180	180	80	T7	N
34	180	170	60	T7	N	180	170	60	T7	N
35	180	180	70	T7	N	180	180	70	T7	N
36	80	70	30	L3	O	90	80	30	L3	O
37	180	160	60	T7	O	180	170	70	T7	O
38	90	45	60	T7	O	100	80	60	T7	O
39	180	100	70	L5	O	180	120	70	L5	O
40	180	180	70	T7	N	180	180	70	T7	N
41	90	90	85	T7	N	120	85	85	T7	N
42	170	90	45	T7	O	80	70	45	L3	O
43	180	160	45	T7	O	180	170	45	T7	O
44	180	180	70	T7	N	180	180	70	T7	N
45	180	160	70	T7	N	180	170	70	T7	N
46	80	45	5	T7	O	90	55	10	T7	O
47	180	170	80	T7	O	180	170	80	T7	O
48	180	180	70	T7	N	180	180	70	T7	N

	Testing tendineux : 0=nég, 1=dlreux, 2=déficit						Signe de conflit				Laxité/Instabilité		
	Jobe	Patte	Gerber	Press Belly	Palm up	Ininter.	Neer	Yoc.	Haw.	C-arm	Lax. /3	Insta. /2	Beigh. /9
1	1	1	0	0	0		0	1	0	1	2	0	2
2	1	1	1	1	1		1	1	0	0	0	0	0
3	0	1	0	0	0		0	1	0	0	0	0	0
4	0	0	0	0	1		0	0	1	0	0	0	2
5	1	1	1	0	0		1	1	1	1	0	0	5
6	1	1	0	0	0		1	1	1	0	0	2	4
7	1	0	0	0	0		0	0	1	1	0	0	0
8	1	0	0	0	0		0	0	0	0	1	2	0
9	0	1	0	0	1		1	1	1	1	0	0	0
10	1	1	0	0	0		0	0	0	0	0	0	0
11	1	1	0	0	0		1	1	0	0	0	0	0
12	1	0	1	1	0		0	0	1	0	0	0	0
13	0	0	0	0	0		0	0	0	1	0	0	2
14	0	0	0	0	0		0	0	0	0	1	0	0
15	1	1	2	1	0		1	1	0	1	1	0	0
16	1	1	0	0	0		0	1	0	1	0	0	0
17	0	0	0	0	0		0	0	0	0	1	0	0
18	1	1	0	0	0		0	0	0	1	0	0	0
19	1	1	0	0	0		1	0	0	1	0	0	0
20	1	1	0	0	1		1	1	1	0	1	1	5
21	1	1	1	0	1		0	1	1	1	0	0	0
22	1	1	0	0	0		0	0	1	0	0	0	0
23	1	1	0	0	0		1	1	0	1	0	1	2
24	1	1	1	0	0		0	1	1	1	0	0	5
25	0	0	0	0	0		0	0	0	0	1	0	0
26	0	0	0	0	0		0	0	0	0	0	0	1
27	2	0	0	0	0		0	1	1	0	0	0	0
28	1	1	0	0	0		1	1	1	0	0	0	0
29	0	0	0	0	0		0	0	0	0	0	0	3
30	1	1	0	0	0		1	1	0	1	0	0	3
31	0	0	0	0	0		0	0	0	0	0	0	2
32	0	1	0	0	0		0	0	0	0	0	0	0
33	0	0	0	0	0		0	0	0	0	0	0	7
34	0	0	0	0	0		1	1	1	1	0	0	1
35	0	0	0	1	0		0	0	0	1	0	0	0
36	1	1	0	0	0		1	1	1	1	0	0	0
37	1	1	0	0	0		1	1	0	1	0	0	2
38	1	1	0	0	0		1	1	0	1	0	0	2
39	0	0	1	1	0		0	1	1	0	0	0	1
40	1	1	0	0	0		0	0	0	1	0	0	1
41	1	1	1	1	0		1	0	1	0	0	0	0
42	1	1	1	1	1		0	1	1	0	0	0	0
43	1	1	0	0	0		1	1	0	0	0	0	0
44	1	0	1	0	1		1	1	1	0	0	0	9
45	1	1	1	0	0		1	0	0	1	0	0	3
46	0	1	0	0	1		1	1	0	1	0	0	0
47	1	1	1	0	0		1	1	0	1	0	0	4
48	0	1	0	0	0		0	0	0	0	0	0	1

	Diagnostic réévaluation					Traitement				Complément
	Contusion	Ent/Insta	Coiffe	AC	Autre	Médicament	Écharpe	Kiné	Autre	Imagerie
1	1	0	0	0		1	1	1	0	O (IRM)
2	0	0	0	0	1	1	1	0	0	O (Echo)
3	1	0	0	0		1	0	1	0	N
4	0	0	0	0	1	1	0	1	0	N
5	0	0	0	0	1	1	0	0	0	N
6	0	1	1	0		1	1	0	0	O (Echo)
7	0	0	0	1		0	1	1	0	O (Echo)
8	0	1	0	0		0	0	1	0	O (IRM)
9	0	0	0	0	1	1	0	0	0	O (IRM)
10	0	0	0	0	1	1	0	1	0	N
11	1	0	1	0		1	1	0	0	O (IRM)
12	0	0	1	0		1	0	1	0	O (Echo)
13	0	0	0	1		1	0	1	0	N
14	1	0	0	0	1	1	0	1	0	O (IRM)
15	0	0	1	0	1	1	0	1	0	O (IRM)
16	0	0	1	0		1	0	1	0	O (IRM)
17	0	1	0	0		0	0	0	0	N
18	0	0	1	0		1	0	0	0	N
19	1	0	1	0		1	0	1	0	O (Echo)
20	0	1	1	0		0	0	0	1 (CauC)	O (IRM)
21	0	0	0	1	1	1	0	1	0	O (clichés AC)
22	1	1	1	0		1	1	0	0	O (IRM)
23	0	0	1	0	1	1	1	0	0	O (IRM)
24	1	0	0	1		1	1	1	0	O (IRM)
25	1	0	0	0	1	0	0	0	0	N
26	0	0	0	0	1	0	0	0	0	N
27	0	0	1	0		1	1	0	0	O (Echo)
28	0	0	1	0		1	1	1	0	O (Echo)
29	0	0	0	1	1	1	0	1	0	O (IRM)
30	1	0	1	0		1	0	1	0	O (IRM)
31	1	0	0	0		0	0	1	0	N
32	0	0	1	0		1	0	1	0	O (Echo)
33	0	0	0	0	1	0	0	0	0	N
34	0	0	0	0	1	1	0	1	0	O (IRM)
35	0	1	0	0		0	0	0	0	O (IRM)
36	0	0	0	1		1	1	1	0	N
37	0	0	0	1	1	1	0	0	0	N
38	0	0	1	0		1	1	1	0	O (Echo)
39	0	0	1	0		1	1	0	1 (Cs spé)	O (IRM)
40	0	0	1	0		1	0	0	0	O (IRM)
41	0	0	1	0		1	0	1	0	O (Echo)
42	0	0	1	0		1	1	1	0	N
43	0	0	1	0		1	1	1	0	O (Echo)
44	0	0	0	0	1	1	0	1	0	O (IRM)
45	0	0	1	0		1	0	1	0	O (Echo)
46	0	0	0	0	1	1	0	1	0	O (Echo)
47	0	0	1	0		1	0	1	0	O (Echo)
48	1	0	0	0		0	0	1	0	N

	Diagnostic écho						Diagnostic IRM					
	Synovite GH	Bursite	Osseux	Coiffe	AC	Autre	Synovite GH	Bursite	Osseux	Coiffe	AC	Autre
1	0	0	0	0	0		0	0	1	0	0	
2	1	1	0	1	0		1	0	1	0	0	
3	1	0	0	0	0		1	0	0	0	0	
4	0	0	0	0	0		0	0	0	0	0	1
5	0	0	0	0	0		0	0	1	0	0	
6	0	0	0	0	0		0	0	1	0	0	
7	0	0	0	0	1		0	0	0	0	1	
8	0	0	0	0	0	1	0	0	0	0	0	1
9	1	0	0	1	0		1	1	0	1	0	
10	1	0	1	1	0		1	0	1	1	0	
11	0	0	0	1	0		0	0	1	0	1	
12	0	0	0	0	0	1	0	0	1	0	1	
13	0	0	0	0	1		0	0	0	0	1	
14	0	1	0	1	0		0	1	1	1	0	
15	0	1	0	1	0		0	1	0	1	0	
16	1	0	1	0	0		0	0	1	0	0	
17	0	0	0	0	0	1	0	0	0	0	0	1
18	0	0	0	0	0	1	0	0	0	0	0	1
19	0	1	0	0	0		0	0	0	0	0	1
20	1	0	0	0	0		1	0	0	0	0	1
21	0	0	0	0	1		0	0	0	0	1	
22	0	1	0	0	0		0	0	1	0	0	
23	0	0	0	0	0		0	1	0	1	0	
24	0	0	0	0	1		0	0	0	0	1	
25	0	0	0	0	0	1	0	0	0	0	0	1
26	0	0	0	0	0	1	0	0	1	0	0	
27	0	1	0	0	0		0	1	0	1	0	
28	0	0	0	0	0	1	0	0	0	1	1	
29	0	0	0	0	1		0	0	1	0	1	
30	1	0	0	0	0		1	0	0	0	0	1
31	0	0	0	0	0	1	0	0	0	0	0	1
32	1	0	0	0	0		0	0	0	0	0	1
33	0	1	0	0	0		1	1	1	0	0	
34	0	0	0	0	0	1	0	0	0	0	0	1
35	1	0	0	0	0		1	0	1	0	0	
36	1	1	0	0	1		1	0	0	0	1	
37	0	0	1	0	0		0	0	1	0	0	
38	1	1	0	0	0		1	1	0	1	0	
39	1	1	0	1	0		1	1	0	1	0	
40	0	0	0	0	0	1	0	0	1	0	0	
41	1	0	0	0	0	1	1	0	1	0	0	1
42	1	1	0	1	0		1	1	1	1	0	1
43	0	1	0	1	0		0	1	0	1	0	
44	0	0	0	0	1		0	0	0	0	1	
45	0	1	0	1	1		0	1	0	1	0	
46	0	0	0	0	1		0	0	0	0	0	1
47	0	0	0	0	0	1	0	0	1	0	0	1
48	0	0	0	1	0		1	0	0	1	0	

	Diagnostic final						Traitement J7-J14					
	Contusion	Ent/Insta	Coiffe	AC	Osseux	Autre	Médicament	Écharpe	Kiné	C au C	Cs chir	Autre
1	0	0	0	0	1	0	1	1	1	0	0	0
2	0	0	0	0	1	0	1	1	1	0	1	0
3	1	0	0	0	0	0	1	0	1	0	0	0
4	0	0	0	0	0	1	1	0	0	0	0	0
5	0	0	0	0	1	0	1	0	0	0	0	0
6	0	0	0	0	1	0	1	0	1	0	1	0
7	0	0	0	1	0	0	1	0	1	0	0	0
8	0	1	0	0	0	0	0	0	1	0	1	0
9	0	0	1	0	0	0	1	0	0	1	1	0
10	0	0	0	0	1	0	1	0	1	0	0	0
11	0	0	1	1	1	0	1	1	1	0	1	0
12	0	0	0	0	1	0	1	0	1	0	0	0
13	0	0	0	1	0	0	0	0	1	0	0	0
14	0	0	1	0	1	0	1	1	1	0	0	0
15	0	0	1	0	0	0	1	0	1	0	1	0
16	0	0	0	0	1	0	1	1	0	0	1	0
17	0	1	0	0	0	0	0	0	0	0	0	0
18	1	0	0	0	0	0	0	0	0	0	1	0
19	0	0	0	0	0	1	0	0	1	0	0	0
20	0	1	0	0	0	0	0	0	0	1	1	0
21	0	0	0	1	0	0	1	1	1	0	0	0
22	0	0	0	0	1	0	1	1	0	0	0	0
23	1	0	1	0	0	0	1	1	1	0	0	0
24	0	0	0	1	0	0	1	0	1	0	0	0
25	1	0	0	0	0	0	0	0	0	0	0	0
26	0	0	0	0	1	0	0	0	0	0	0	0
27	0	0	1	0	0	0	1	0	1	1	1	0
28	0	0	1	0	0	0	1	1	1	0	0	0
29	0	0	0	1	0	0	0	1	1	0	0	0
30	0	1	0	0	0	0	0	0	0	1	0	0
31	1	0	0	0	0	0	0	0	1	0	0	0
32	1	0	0	0	0	0	0	0	0	0	0	0
33	0	0	0	0	1	0	0	0	0	0	0	0
34	1	0	0	0	0	0	1	0	0	0	0	0
35	0	0	0	0	1	0	0	0	0	0	0	0
36	0	0	0	1	0	0	1	1	1	0	0	0
37	0	0	0	0	1	0	1	0	0	0	0	0
38	0	0	1	0	0	0	1	1	1	0	0	0
39	0	0	1	0	0	0	1	1	0	0	1	0
40	0	0	0	0	1	0	1	0	0	0	0	0
41	0	0	0	0	1	1	1	0	1	0	0	0
42	0	0	1	0	1	0	1	1	1	0	0	0
43	0	0	1	0	0	0	1	1	1	0	1	0
44	0	0	0	1	0	0	1	0	1	0	0	0
45	0	0	1	0	0	0	1	0	1	0	0	0
46	0	0	0	1	0	0	1	1	1	0	1	0
47	0	1	0	0	0	0	1	0	0	0	1	1
48	1	0	0	0	0	0	0	0	1	0	0	0

	Dg final ≠ rééval	Impact diagnostique		Impact thérapeutique		Concordance Echo-IRM
		IRM	Echo	IRM	Echo	
1	O	1	0	0,5	0	0,5 (IRM>écho)
2	O	1	0,5	0	0	0
3	N	0	0	0	0	0,5 (écho>IRM)
4	O	1	0	1	0	0
5	O	1	0	0	0	0
6	O	1	0	0,5	0	0
7	N	0	0	0	0	1
8	O	1	0	0,5	0	0
9	O	1	1	1	1	1
10	O	1	1	0,5	0,5	1
11	O	0,5	0	0	0	0
12	O	1	0	1	0	0,5 (IRM>écho)
13	N	0	0	0	0	1
14	O	1	1	0,5	0,5	0,5 (IRM>écho)
15	N	0	0	0,5	0,5	0,5 (IRM>écho)
16	O	1	1	1	1	0,5 (IRM>écho)
17	N	0	0	0	0	1
18	O	0	0	0	0	1
19	O	1	0	0	0	0
20	N	1	0	1	0	0
21	N	0,5	0,5	0,5	0,5	1
22	O	1	0	0,5	0	0
23	N	0,5	0	1	0	0
24	N	0,5	0,5	0,5	0,5	1
25	N	0	0	0	0	1
26	O	1	0	0	0	0
27	N	1	0	1	0	0
28	O	0,5	0	0,5	0	0,5 (IRM>écho)
29	O	0,5	0,5	0	0	0,5 (IRM>écho)
30	O	1	0	1	0	0
31	N	0	0	0	0	1
32	O	1	1	0,5	0,5	1
33	O	1	0	0,5	0	0,5 (IRM>écho)
34	O	0,5	0	0	0	0
35	O	1	0	1	0	0
36	N	0	0	0	0	1
37	N	0,5	0,5	0	0	0,5 (IRM>écho)
38	N	0	0	0,5	0,5	0,5 (IRM>écho)
39	O	0,5	0,5	1	1	0,5 (IRM>écho)
40	O	1	0,5	1	0,5	0
41	O	1	0,5	1	0,5	0,5 (IRM>écho)
42	O	1	0	0,5	0	0,5 (IRM>écho)
43	N	0,5	0,5	1	1	1
44	O	1	1	0,5	0,5	1
45	N	0	0	0,5	0,5	1
46	O	0,5	0,5	0	0	1
47	O	1	0	1	0	0
48	N	0,5	0,5	0	0	1

DÉMEMBREMENT DES TRAUMATISMES AIGUS DE L'ÉPAULE À RADIOGRAPHIES INITIALES NORMALES GRÂCE À L'IMAGERIE PAR RÉSONANCE MAGNÉTIQUE

Introduction : les traumatismes aigus de l'épaule sont un motif de consultation fréquent. Lorsque les radiographies réalisées initialement sont normales, il est difficile d'établir un diagnostic précis. Nous supposons qu'un certain nombre de lésions occultes passent inaperçues, conduisant à des diagnostics erronés. Le but de notre étude était d'établir l'épidémiologie des lésions rencontrées, grâce à l'IRM que nous avons considérée comme gold standard. L'intérêt de l'examen clinique et de l'échographie était également évalué.

Matériel et Méthodes : entre janvier et septembre 2016, 50 patients ont été prospectivement inclus aux urgences traumatologiques de l'Hôpital Sud du CHU de Grenoble : 34 hommes et 16 femmes, dont l'âge médian était de 34 ans, avec un traumatisme direct de l'épaule pour 70% d'entre eux. Il y avait 92% de droitier, et l'épaule dominante était atteinte dans 42% des cas. Tous les patients présentaient un traumatisme aigu de l'épaule inférieur à 14 jours avec des radiographies (une incidence de face et un profil de Lamy) normales. Une évaluation initiale était réalisée aux urgences le jour de la consultation (J0), suivie d'une consultation de réévaluation et synthèse entre 7 et 14 jours (J7-J14) après l'évaluation initiale. Une échographie et une IRM étaient réalisées dans le même temps, en aveugle l'une de l'autre. Toutes les informations étaient recueillies au sein d'un questionnaire standardisé, notamment les diagnostics évoqués / retenus après les différents examens cliniques et d'imageries.

Résultats : sur les 48 patients étudiés (2 furent exclus après l'évaluation initiale), l'IRM a retrouvé 17 lésions osseuses (dont 8 au niveau du trochiter), 12 lésions de la coiffe des rotateurs, 9 lésions acromio-claviculaires, 8 contusions simples, 4 accidents d'instabilité, 1 entorse bénigne, et 3 autres lésions. Le diagnostic évoqué après l'examen initial était erroné ou incomplet dans 86% des cas, suspectant notamment 21 contusions simples, 18 lésions de la coiffe des rotateurs, 3 lésions osseuses. La réévaluation faisait régresser ce chiffre à 54%. L'échographie était totalement concordante avec l'IRM dans 36% des cas, plus particulièrement dans les lésions de la coiffe des rotateurs (67%).

Conclusion : le diagnostic clinique initial est souvent erroné, avec de nombreuses lésions osseuses passant inaperçues, au contraire des lésions de la coiffe des rotateurs qui sont surestimées. La prescription d'échographie doit être pertinente car elle a montré des limites notamment sur les lésions osseuses. L'optimisation des incidences radiologiques initiales (clichés de face en rotations interne, neutre et externe) pourrait sensibiliser le diagnostic.

MOTS CLEFS : épaule, traumatisme, IRM, radiographies normales, épidémiologie