



HAL
open science

Évaluation préclinique d'un biomatériau composite injectable pour la régénération osseuse sous sinusienne chez la brebis

Charlie Prigent

► **To cite this version:**

Charlie Prigent. Évaluation préclinique d'un biomatériau composite injectable pour la régénération osseuse sous sinusienne chez la brebis. Chirurgie. 2017. dumas-01452649

HAL Id: dumas-01452649

<https://dumas.ccsd.cnrs.fr/dumas-01452649>

Submitted on 2 Feb 2017

HAL is a multi-disciplinary open access archive for the deposit and dissemination of scientific research documents, whether they are published or not. The documents may come from teaching and research institutions in France or abroad, or from public or private research centers.

L'archive ouverte pluridisciplinaire **HAL**, est destinée au dépôt et à la diffusion de documents scientifiques de niveau recherche, publiés ou non, émanant des établissements d'enseignement et de recherche français ou étrangers, des laboratoires publics ou privés.

Thèse pour l'obtention du
DIPLOME d'ETAT de DOCTEUR EN CHIRURGIE DENTAIRE

Présentée et soutenue publiquement

Par Charlie, Gaël PRIGENT

Né le 19/11/1990 à POISSY

Le 03 Janvier 2017

**Evaluation préclinique d'un biomatériau composite
injectable pour la régénération osseuse sous
sinusienne chez la brebis**

.....
Directeur de thèse

Sylvain CATROS

Membres du Jury

Président	M. J-C FRICAIN	Professeur des Universités
Directeur	M. S. CATROS	Maître de Conférences des Universités
Rapporteur	M. B. ELLA NGUEMA	Professeur des Universités
Assesseur	Mme M. FENELON	Assistante Hospitalo-Universitaire
Juré d'Honneur	Mme J. AMEEDÉ	Professeur des Universités

UNIVERSITE DE BORDEAUX

MAJ 01/09/2016

Président M. TUNON DE LARA Manuel
Directeur de Collège des Sciences de la Santé M. PELLEGRIN Jean-Luc

COLLEGE DES SCIENCES DE LA SANTE UNITE DE FORMATION ET DE RECHERCHE DES SCIENCES ODONTOLOGIQUES

Directrice Mme BERTRAND Caroline 58-02
Directrice Adjointe – Chargée de la Formation initiale Mme ORIEZ-PONS Dominique 58-01
Directeur Adjoint – Chargé de la Recherche M. FRICAIN Jean-Christophe 57-02
Directeur Adjoint – Chargé des Relations Internationales M. LASSERRE Jean-François 58-02

ENSEIGNANTS DE L'UFR

PROFESSEURS DES UNIVERSITES

Mme Caroline BERTRAND Prothèse dentaire 58-02
Mme Marie-José BOILEAU Orthopédie dento-faciale 56-02
Mme Véronique DUPUIS Prothèse dentaire 58-02
M. Bruno ELLA NGUEMA Sciences anatomiques et physiologiques - Biomatériaux 58-03
M. Jean-Christophe FRICAIN Chirurgie buccale – Pathologie et thérapeutique 57-02

MAITRES DE CONFERENCES DES UNIVERSITES

Mme Elise ARRIVÉ Prévention épidémiologie – Economie de la santé – Odontologie légale 56-03
Mme Cécile BADET Sciences biologiques 57-03
M. Etienne BARDINET Orthopédie dento-faciale 56-02
M. Michel BARTALA Prothèse dentaire 58-02
M. Cédric BAZERT Orthopédie dento-faciale 56-02
M. Christophe BOU Prévention épidémiologie – Economie de la santé – Odontologie légale 56-03
Mme Sylvie BRUNET Chirurgie buccale – Pathologie et thérapeutique 57-02
M. Sylvain CATROS Chirurgie buccale – Pathologie et thérapeutique 57-02
M. Stéphane CHAPENOIRE Sciences anatomiques et physiologiques 58-03
M. Jacques COLAT PARROS Sciences anatomiques et physiologiques 58-03
M. Jean-Christophe COUTANT Sciences anatomiques et physiologiques 58-03
M. François DARQUE Orthopédie dento-faciale 56-02
M. François DE BRONDEAU Orthopédie dento-faciale 56-02
M. Yves DELBOS Odontologie pédiatrique 56-01
M. Raphael DEVILLARD Odontologie conservatrice- Endodontie 58-01
M. Emmanuel D'INCAU Prothèse dentaire 58-02
M. Bruno ELLA NGUEMA Sciences anatomiques et physiologiques 58-03
M. Dominique GILLET Odontologie conservatrice – Endodontie 58-01
M. Jean-François LASSERRE Prothèse dentaire 58-02
M. Yves LAUVERJAT Parodontologie 57-01
Mme Odile LAVIOLE Prothèse dentaire 58-02
M. Jean-Marie MARTEAU Chirurgie buccale – Pathologie et thérapeutique 57-02
Mme Javotte NANCY Odontologie pédiatrique 56-01
M. Adrien NAVEAU Prothèse dentaire 58-02
Mme Dominique ORIEZ Odontologie conservatrice – Endodontie 58-01

M.	Jean-François	PELI	Odontologie conservatrice – Endodontie	58-01
M.	Philippe	POISSON	Prévention épidémiologie – Economie de la santé – Odontologie légale	56-03
M.	Patrick	ROUAS	Odontologie pédiatrique	56-01
M.	Johan	SAMOT	Sciences biologiques	57-03
Mme	Maud	SAMPEUR	Orthopédie dento-faciale	56-02
M.	Cyril	SEDARAT	Parodontologie	57-01
Mme	Noélie	THEBAUD	Sciences biologiques	57-03
M.	Eric	VACHEY	Odontologie conservatrice – Endodontie	58-01

ASSISTANTS

Mme	Audrey	AUSSEL	Sciences anatomiques et physiologiques	58-03
M.	Wallid	BOUJEMAA AZZI	Odontologie conservatrice – Endodontie	58-01
Melle	Camille	BOULÉ-MONTPEZAT	Odontologie pédiatrique	56-01
M	Julien	BROTHIER	Prothèse dentaire	58-02
M.	Mathieu	CONTREPOIS	Prothèse dentaire	58-02
M	Jean-Baptiste	CULOT	Sciences anatomiques et physiologiques	58-03
Mme	Clarisse	DE OLIVEIRA	Orthopédie dento-faciale	56-02
M.	Cédric	FALLA	Prévention épidémiologie – Economie de la santé – Odontologie légale	56-03
M.	Guillaume	FENOUL	Odontologie conservatrice – Endodontie	58-01
Mme	Elsa	GAROT	Odontologie pédiatrique	56-01
Mme	Sandrine	GROS	Orthopédie dento-faciale	56-02
Mme	Olivia	KEROUREDAN	Odontologie conservatrice – Endodontie	58-01
Mme	Alice	LE NIR	Sciences anatomiques et physiologiques	58-03
Mme	Karine	LEVET	Prévention épidémiologie – Economie de la santé – Odontologie légale	56-03
M.	Alexandre	MARILLAS	Odontologie conservatrice – Endodontie	58-01
Mme	Marie	MÉDIO	Orthopédie dento-faciale	56-02
Mme	Darrène	NGUYEN	Sciences biologiques	57-03
M.	Ali	NOUREDDINE	Prothèse dentaire	58-02
Mme	Chloé	PELOURDE	Orthopédie dento-faciale	56-02
M	Jean-Philippe	PIA	Prothèse dentaire	58-02
M.	Mathieu	PITZ	Parodontologie	57-01
Mme	Charlotte	RAGUENEAU	Prothèse dentaire	58-02
M.	Clément	RIVES	Odontologie conservatrice – Endodontie	58-01
M.	François	ROUZÉ L'ALZIT	Prothèse dentaire	58-02
M.	François	VIGOUROUX	Parodontologie	57-01

A notre Président de thèse

Monsieur le Professeur Jean-Christophe FRICAIN

Professeur des Universités – Praticien Hospitalier

Sous-section Chirurgie-buccale pathologie thérapeutiques 57-02

Je vous remercie d'avoir accepté de présider cette thèse. Veuillez trouver dans ce travail l'expression de mes sentiments respectueux.

A notre Directeur de thèse

Monsieur le Docteur Sylvain CATROS

Maître de Conférences des Universités – Praticien Hospitalier

Sous-section Chirurgie-buccale pathologie thérapeutiques 57-02

Je vous remercie d'avoir accepté d'encadrer l'ensemble de ce travail et de m'avoir donné la possibilité d'intégrer ce projet, ainsi que pour les conseils que vous m'avez prodigués pendant sa réalisation. Je vous prie de trouver à travers ces pages preuve de mon plus grand respect.

A notre Rapporteur de thèse

Monsieur le Professeur Bruno ELLA NGUEMA

Professeur des Universités – Praticien Hospitalier

Sous-section Sciences anatomiques et physiologiques – Biomatériaux

Je vous remercie d'avoir accepté d'être rapporteur de ce travail, le soumettre à votre jugement est un honneur.

A notre Assesseur

Madame la Docteure Mathilde FENELON

Assistante Hospitalo-Universitaire

Sous-section Chirurgie-buccale pathologie thérapeutique 57-02

Je vous remercie d'avoir accepté si rapidement de faire partie de ce jury.

A notre Juré d'Honneur

Madame la Professeure Joëlle AMEEDÉ

Professeure des Universités – Praticien Hospitalier

Je vous remercie de me faire l'honneur de prendre part au jury de cette thèse, et pour votre disponibilité tout au long de ce projet.

A mes professeurs,

Merci pour votre enseignement.

A mes parents,

Merci pour votre amour, vos conseils, votre soutien dans toutes les décisions de ma vie.

Aux Dr Kremer et Bonnet,

Merci de m'avoir fait confiance, pour votre disponibilité à tous les deux depuis que je suis arrivé dans votre cabinet, et vos précieux conseils au quotidien.

A l'équipe du cabinet,

Merci pour votre travail, votre aide, et votre patience.

A mes amis,

Parce qu'il n'y a pas que le travail dans la vie, merci pour tous les bons moments.

TABLE DES MATIERES

I. INTRODUCTION.....	7
II. <u>MATERIELS ET METHODES.....</u>	7
1. PREPARATION ET CARACTERISATION DES MICROBILLES DE PUDNHA... 7	
2. BIOMATERIAU DE CONTROLE	8
3. PROCEDURE CHIRURGICALE	8
4. PREPARATION DES ECHANTILLONS.....	9
5. ANALYSE RADIOLOGIQUE DE LA QUANTITE DE TISSU MINERALISE.....	9
6. ANALYSE HISTOLOGIQUE ET HISTOMORPHOMETRIQUE	10
7. STATISTIQUE	10
8. REVUE DE LITTERATURE	10
III. <u>RESULTATS.....</u>	12
1. IMAGERIE	12
2. QUANTIFICATION DU TISSU MINERALISE SUR LES IMAGES TOMOGRAPHIQUES	14
3. HISTOLOGIE	15
4. HISTOMORPHOMETRIE.....	16
IV. <u>DISCUSSION.....</u>	17
1. CHOIX DU MODELE ANIMAL	17
2. RESULTATS.....	18
Images tomographiques.....	18
Histologie.....	19
3. REVUE DE LITTERATURE	20
A. Etudes cliniques	20
i. Performances inférieures à l'os autogène utilisé seul.....	21
• XénoGreffes Anorganiques (=XGA).....	21
• Allogreffes	24
• Biomatériaux synthétiques	24
• Biomatériaux + os autogène.....	26
ii. Performances similaires à l'os autogène	26
• Allogreffes	26
• XénoGreffes Organiques.....	27
• XGA + synthétique	28
• Synthétiques.....	28
• Biomatériau + os autogène	29
iii. Performances supérieures à l'os autogène.....	31
• XGO.....	31
• Allogreffe + biomatériau synthétique	31
• Biomatériaux synthétique	32
B. Etudes Précliniques	32
i. Performances inférieures à l'os autogène	32
ii. Performances similaires à l'os autogène	33
iii. Performances supérieures à l'os autogène	33
V. <u>CONCLUSION.....</u>	35

I. INTRODUCTION

La mise en place d'implants dentaire est aujourd'hui la thérapeutique de premier choix pour remplacer les dents absentes. Au maxillaire, dans les secteurs postérieurs, la pose des implants est parfois compromise par la faible hauteur d'os résiduel entre la cavité buccale et le sinus maxillaire, que ce soit en raison d'un édentement de longue durée suivi d'une résorption osseuse importante, ou d'une morphologie particulière du sinus. La stabilité primaire des implants ne pouvant être obtenue directement, il est possible de pallier cette situation par un comblement osseux sous-sinusien (sinus lift). Après trépanation du sinus, par voie latérale ou transcrestale, la membrane sinusienne est décollée de la paroi osseuse, et un biomatériau est implanté dans la cavité ainsi créée. Le biomatériau permet une ostéogénèse dans la zone greffée du fait des capacités ostéoconductrices du biomatériau. L'os néoformé après cicatrisation permet habituellement de mettre en place des implants dentaires placés dans la zone augmentée de façon sûre et reproductible.

Le matériau de référence est actuellement l'os autogène, prélevé à la symphyse mentonnière, au ramus de la mandibule, ou sur la crête illiaque : l'autogreffe ne présente aucun risque de rejet ou de contamination croisée, elle possède des propriétés ostéoconductrices, ostéoinductrices et ostéogéniques, et est parfaitement intégré à l'os néoformé. L'utilisation d'os autogène présente cependant des conséquences qui peuvent être lourdes pour le patient, du fait de la nécessité d'un second site opératoire, d'une morbidité post-opératoire importante, d'un risque de lésion nerveuses (prélèvements ramiques) ou encore d'une déficience esthétique (prélèvements mentonniers).

L'utilisation d'un biomatériau permet d'éviter ou de limiter le recours à de l'os autogène. Dans l'idéal, le biomatériau implanté doit être biocompatible, ostéoinducteur, ostéoconducteur, et résorbable. Actuellement, en France, le biomatériau de comblement le plus utilisé(1) est un substitut osseux dérivé d'os bovin, acellulaire et déprotéinisé, composé uniquement de la matrice minérale de l'os mais qui conserve l'architecture du tissu osseux dont il est issu. Cette structure sert de base pour l'ostéogénèse dans le sinus greffé. La manipulation de ce biomatériau n'est pas toujours aisée, et son origine animale présente le risque d'une contamination croisée, qui ne peut être totalement éliminée.

L'utilisation d'un biomatériau synthétique permet de régler le risque de contamination croisée, et de choisir un conditionnement facilitant l'utilisation.

Ce travail est basé sur un essai préclinique contrôlé à propos d'un biomatériau composite, PUllulane-Dextrane-NanoHydroxyApatite (PUDHNA), ayant montré des capacités ostéoinductrices et ostéoconductrices dans des études précédentes.(2,3)

L'objet de cette étude était d'évaluer les capacités ostéoconductrices du biomatériau dans un modèle animal de sinus lift chez la brebis, par rapport à un biomatériau témoin, substitut osseux dérivé d'os bovin. L'hypothèse de l'étude était que le biomatériau testé, PUDHNA, possédait des capacités ostéoconductrices au moins équivalentes au biomatériau témoin, voire supérieures. Les résultats de cette étude ont été comparés à ceux issus de la littérature sur l'utilisation de biomatériaux dans cette indication.

II. MATERIELS ET METHODES

1. Préparation et caractérisation des microbilles de PUDNHA

Les particules d'hydroxyapatite-polysaccharide du biomatériau ont été obtenues par une procédure d'émulsion. 75% de pullulane (en volume) (MW 200000, Hayashibara Inc., Japon) et 25% de dextrane (en volume) (MW 500000, Sigma, France) ont été dissous dans une suspension de nanohydroxyapatite (nHA) dans du Chlorure de sodium (NaCl). Le NaCl a joué le rôle de porogène dans la solution. Le mélange a ensuite été dispersé dans de l'huile de colza par agitation mécanique, et les billes de polysaccharides ont été réticulées par l'action de sodium tri-métaphosphate à 50°C pendant 20 minutes. Les microbilles obtenues ont été abondamment rincées avec une solution de NaCl à 0.025%, tamisées au vibreur (AS 200, Retsch, France) pour obtenir des billes d'un diamètre de 300-500µm, puis lyophilisées. Les billes obtenues contenaient 10% en masse volumique de particules de nHA.

Les billes lyophilisées ont ensuite été conditionnées dans des seringues de 5 mL, stérilisées par irradiation gamma à une dose de 25-35 kGy, puis stockées à température ambiante jusqu'à la chirurgie.

2. Biomaterériau de contrôle

Le biomatériau témoin était un substitut osseux commercial dérivé d'os bovin (BioOss®, GeistlichBiomaterials) sous forme de granules larges (1 à 2 mm). Deux grammes de biomatériau contrôle ont été implantés sur chaque échantillon.

3. Procédure chirurgicale

Les expérimentations animales ont été réalisées en accord avec les « Règles pour le soin des animaux de laboratoire » conseillé par la Société Nationale pour la Recherche Biomédicale. Les interventions ont été menées dans un centre vétérinaire accrédité (accréditation n° A33-063-917) Namsa, Chasse-sur-Rhône, France selon l'autorisation 3808710001 du comité d'éthique en expérimentation animale du ministère de la Recherche

Une procédure d'élévation du plancher sinusien (sinus lift) bilatérale a été réalisée sur 12 brebis, sous anesthésie générale avec intubation endotrachéale. Le biomatériau test et le biomatériau contrôle ont été implantés respectivement de chaque côté de l'animal. Après rasage de la peau et désinfection (povidone iodée), une incision cutanée a été réalisée. Les muscles superficiels ont été disséqués dans le but d'accéder à la paroi latérale du sinus maxillaire. Une fenestration osseuse a été réalisée dans l'os maxillaire en utilisant une fraise à os montée sur pièce à main sous irrigation abondante à l'aide d'une solution saline (NaCl 0,9%).

La membrane sinusienne a délicatement été décollée, et repoussée en direction crâniale à l'aide de l'instrumentation spécifique. Le biomatériau (test ou contrôle) a été implanté dans le sinus, et la fenêtre latérale recouverte avec une membrane de collagène résorbable (Biogide®, GeistlichBiomaterials). Le périoste a été suturé à l'aide de fil résorbable pour fermer la plaie, et des agrafes ont permis la fermeture de la couche cutanée superficielle (**Figure 1**)

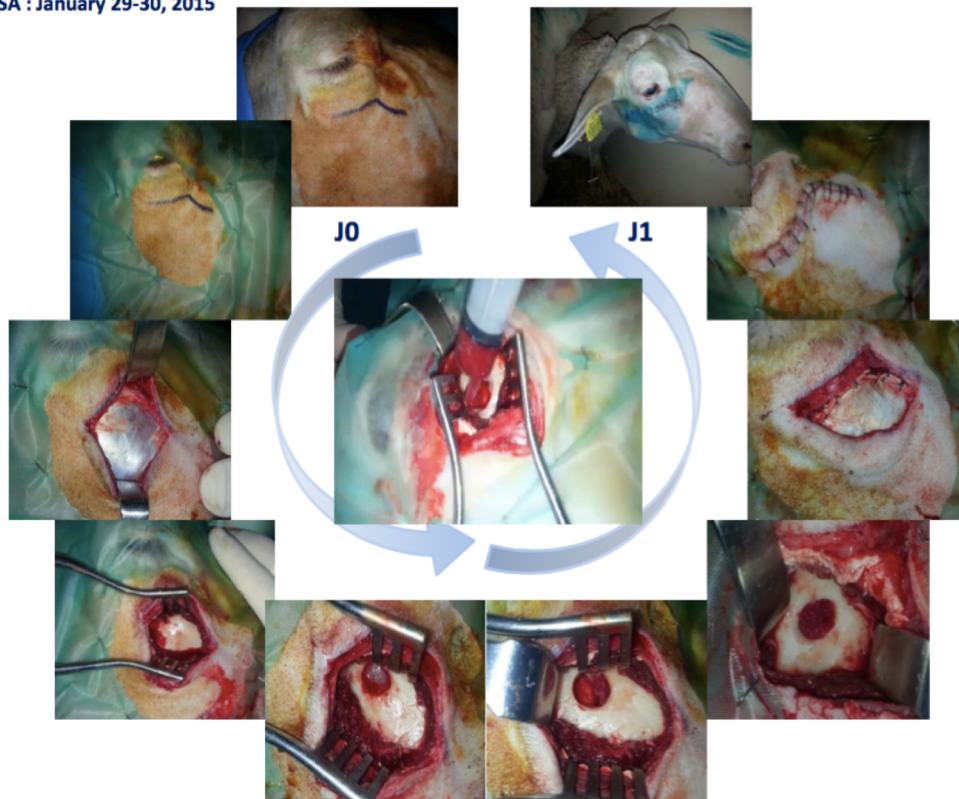


Figure 1 : photographies per et post-opératoire, avec dans le sens inverse des aiguilles d'une montre : 1- désinfection cutanée et repérage du trajet d'incision. 2- mise en place d'un champ stérile. 3-incision cutanée, l'aponévrose musculaire est visible. 4-dissection musculaire et exposition de la corticale osseuse. 5-trépanation de la corticale, la membrane de Schneider est visible. 6-la membrane est décollée et repoussée en direction crâniale. 7-biomatériau en place. 8-mise en place d'une membrane résorbable en couverture. 9-plaie cutanée refermée ; 10- J+1 post-opératoire. Au centre, l'injection du biomatériau test dans la cavité sinusienne.

4. Préparation des échantillons

6 animaux ont été sacrifiés respectivement 3 et 6 mois après la procédure d'implantation, par une injection intraveineuse de 1 mL/ 5 kg de pentobarbital. La résection du bloc sinusien a été réalisée de chaque côté de l'animal, et ceux-ci ont immédiatement été placés dans une solution tamponnée à 10% de formaldéhyde. 6 échantillons de chaque condition à chaque temps ont donc été obtenus en fin d'expérimentation.

5. Analyse radiologique de la quantité de tissu minéralisé

Les échantillons ont été analysés par Tomographie Volumique (ConeBeamComputedTomography = CBCT) à l'aide d'un NewTomVGi (QR SRL, Bologne). Les conditions du scanner incluaient :

- Une moyenne de 220 coupes par échantillon,
- Des voxels de 0,2mm de côté,
- Les images étaient à l'échelle 1.

Le logiciel Microview (GE Healthcare Inc., Princeton/NJ, USA) a été utilisé pour la quantification des tissus minéralisés. Chaque zone d'implantation est délimitée

manuellement pour exclure les dents et les parois osseuses sinusiennes des calculs. Un seuillage a été utilisé pour déterminer la quantité de tissu minéralisé dans la zone d'intérêt pour chaque échantillon. Le volume total de la zone d'implantation, ainsi que le volume occupé par du tissu minéralisé dans chaque zone d'implantation ont été calculés, et les résultats pour 6 échantillons par conditions (ie sacrifice à 3 et 6 mois) sont présentés comme la moyenne des valeurs des échantillons \pm écart-type.

Pour chaque échantillon, le volume total de la zone augmentée a été mesuré. Le volume occupé par les tissus minéralisés (os néoformé + biomatériau résiduel) est exprimé en % du volume total.

6. Analyse histologique et histomorphométrie

Après examen radiologique, les échantillons ont été coupés en deux au centre de la zone augmentée. Les échantillons ont été déshydratés dans des bains successifs d'éthanol (70, 80, 90 et 100% d'éthanol) suivi d'un bain d'isopropanol. Les échantillons ont ensuite été inclus en résine par une série de bains composé à 5% de méthyle benzoate (Sigma Aldrich), 35% de butyle méthacrylate (Sigma Aldrich), et 60% et méthyle méthacrylate (VWR, Radnor/PA, USA) avec des quantités croissantes de 4,N,N-Triméthylaniline (Sigma Aldrich, St. Louis/MO, USA). Toutes les étapes ont été réalisées sous hotte à +4°C.

Après polymérisation, des coupes de 7 μ m ont été obtenues au centre de la zone augmentée de chaque échantillon à l'aide d'un microtome (Leica SM2500), et colorées au trichrome de Goldner.

Les clichés des lames colorées ont été pris à l'aide d'un microscope optique Eclipse 80i (Nikon, Japon) et d'une caméra DXM 1200C CCD (Nikon, Japon). Pour l'analyse histomorphométrique, les images ont été analysées avec le logiciel Nikon (NIS-Elements AR, Nikon, Japon). La totalité de la surface de la biopsie, que ce soit pour l'os néoformé, ou le biomatériau utilisé, a été quantifiée en μ m² à l'aide des fonctions **Polygones** et **Auto Detect** des outils **Mesures, Longueurs** du logiciel NIS-Elements AR. Histologiquement, des coupes colorées de 3 à 5 échantillons par condition ont été analysées, et une section a été totalement imagée et analysée par échantillon et par condition.

Pour chaque image quantifiée, la surface totale de la zone augmentée a été mesurée, ainsi que la surface correspondant à de l'os néoformé, et la surface correspondant au biomatériau résiduel. Les quantités respectives d'os néoformé et de biomatériau résiduel ont été exprimées en pourcentage de la surface totale : %os néoformé et %biomatériau résiduel. Les valeurs données sont la moyenne des valeurs des échantillons \pm écart-type.

7. Statistiques

L'analyse statistique est réalisée avec le logiciel GraphpadPrism pour le test statistique one way Anova. La différence a été considérée comme significative pour $P < 0.05$ au risque $\alpha = 5\%$.

8. Revue de littérature

Afin de comparer les données issues de cette étude avec les autres biomatériaux utilisés en clinique, ou en cours de développement, une revue de littérature a été réalisée.

Sur Pubmed, une recherche bibliographique a été réalisée avec les mots clés suivants :

- **Sinus Floor Augmentation** ou **Maxillary Sinus Floor augmentation**,
- **Biomaterial**,
- **Bone substitute**.

Les critères d'inclusion étaient :

- étude **clinique** ou **préclinique**,
- publiée entre **1995 et 2016**,
- en **anglais**,
- utilisation d'un **biomatériau de comblement**,
- **abord latéral** pour le sinus lift,
- analyse **histomorphométrique**,
- analyse **statistique**.

Les critères d'exclusion étaient :

- rapport de **cas cliniques**,
- autre langue que l'anglais,
- utilisation de **facteurs de croissance et différenciation tissulaires**
- utilisation de **plasma riche en plaquettes (Platelet Rich Plasma = PRP)**
- utilisation de **fibrine riche en plaquettes (Platelet Rich Fibrin = PRF)**
- utilisation de **cellules souches ou différenciées**
- **absence d'analyse histomorphométrique**,
- **absence d'analyse statistique** pour les études comparant différents biomatériaux,
- **abord transcrestal** pour le sinus lift.

Sur l'ensemble des articles présélectionnés, 34 articles cliniques et 4 articles précliniques ont finalement été retenus et analysés. Les données extraites de ces articles ont été : la quantité d'os néoformé (%os néoformé), la quantité de biomatériau résiduel (%biomatériau résiduel), et la quantité de tissus mous (%tissus mous). Le compte rendu de cette revue de littérature est disponible en annexe.

III. RESULTATS

1. Evaluation qualitative sur les images Radiographiques

Pour les 2 groupes, la zone augmentée était clairement délimitée, radio-opaque. Dans le groupe témoin, les particules étaient visibles, réparties de façon homogène dans le volume augmenté. Leur densité était similaire à celle de l'os natif, ce qui a rendu impossible la distinction entre les particules greffées et l'os néoformé, la définition des images CBCT étant trop faible pour pouvoir distinguer le tissu osseux néoformé des particules greffées. (**Figure 2**)

Dans le groupe test, le biomatériau étant initialement radioclaire (3), on peut considérer que seul l'os néoformé était radio-opaque dans la zone augmentée. L'os néoformé apparaissait sous la forme de granules, répartis de façon inhomogène dans la zone augmentée. Des zones radio-claires apparaissaient au sein de la zone augmentée, correspondant soit à des tissus mous, soit à du biomatériau résiduel (**Figure 2**).

Pour les deux groupes, le volume augmenté présentait une forme ovoïde, longitudinale, et formait un renflement situé entre la paroi osseuse latérale où se trouvait la voie d'abord et la fenestration osseuse, la paroi osseuse médiale et le plancher du sinus maxillaire. La membrane de Schneider était plaquée sur le volume augmenté, délimitant la cavité aérique du sinus greffé (**Figure 3**).

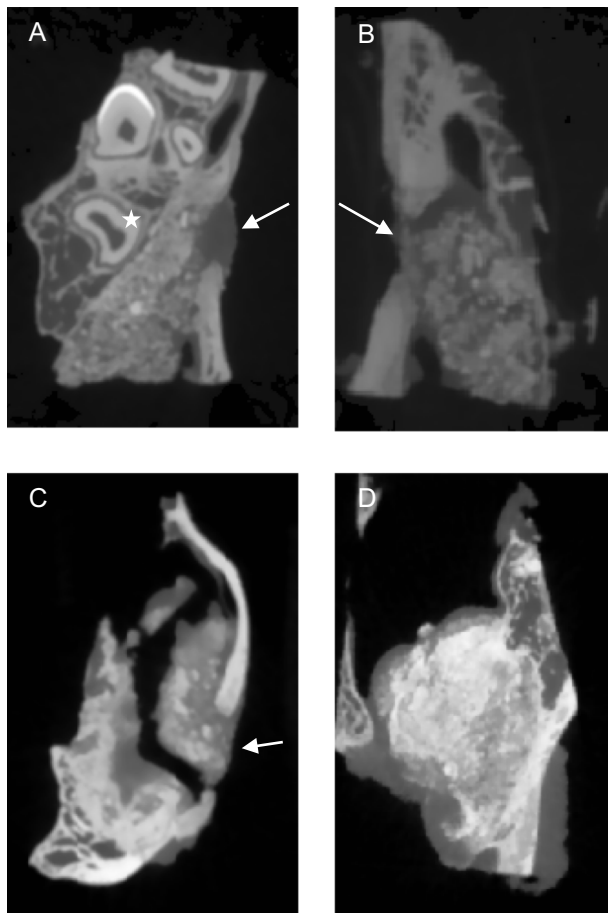


Figure 2 : Images tomographiques. Les flèches blanches marquent la fenestration osseuse. **2A : Bio Oss, 3 mois**. Les particules greffées sont visibles, globuleuses, de radio-opacité variable, et réparties de façon homogène au sein du volume augmenté, en contact intime avec l'os natif. Noter la présence d'une dent marquée par une étoile blanche. **2B : Bio oss, 6 mois**. La densité de la zone augmentée est similaire à celle observée à 3 mois. **2C : PUDNHA, 3 mois**. L'échantillon s'est fracturé lors du prélèvement, au niveau d'une zone de plus faible résistance, pauvre en os néoformé. L'os néoformé au contact du biomatériau (radioclaire) forme des nodules interconnectés, radio-opaque. Des zones radio-claires parsèment le volume augmenté, correspondant à du tissu mou, ou à un tissu moins minéralisé. **2D : PUDNHA, 6 mois**. La densité a visiblement augmenté par rapport à celle observée à 3 mois. La zone augmentée est colonisée par l'os néoformé. La densité est variable au sein du volume augmenté.

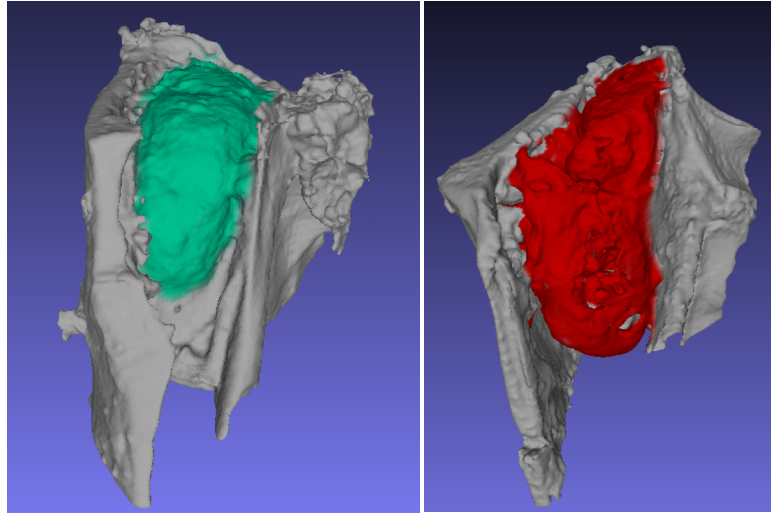


Figure 3 : Représentation 3D du volume augmenté, en vert, le volume augmenté par le biomatériau témoin, en rouge, le volume augmenté par le biomatériau test.

2. Quantification du tissu minéralisé sur les images tomographiques

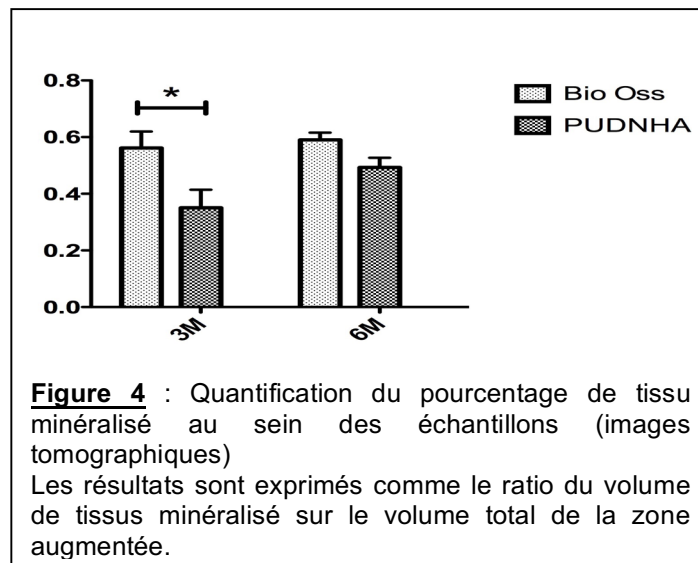


Figure 4 : Quantification du pourcentage de tissu minéralisé au sein des échantillons (images tomographiques)
Les résultats sont exprimés comme le ratio du volume de tissus minéralisé sur le volume total de la zone augmentée.

A 3 mois, le volume de tissus minéralisés était de 35% pour le PUDNHA, et 56% pour le Bio Oss. **Il y avait significativement plus de tissus minéralisé dans le groupe témoin que dans le groupe test ($P < 0.05$).**

A 6 mois, le volume de tissus minéralisés était de 49% pour le groupe test, et de 59% pour le groupe témoin. **Il n'y avait pas de différence significative entre les 2 biomatériaux à 6 mois.**

La quantité de tissus minéralisés dans le groupe test à 6 mois était significativement plus importante que dans le groupe test à 3 mois. Il n'y avait

pas de différence significative entre les deux périodes considérées pour le groupe témoin (Figure 4).

3. Observation qualitatives en histologie

Sur les coupes histologiques colorées au trichrome de Goldner, l'os néoformé, riche en collagène, apparaissait en vert foncé. Les particules de biomatériau résiduel apparaissaient comme des formes de couleur gris clair, globuleuses pour le biomatériau test, plus anguleuses pour le biomatériau témoin. La matrice ostéoïde en cours de minéralisation apparaissait en rose vif. Le tissu conjonctif apparaissait en turquoise, plus clair que l'os néoformé.

A 3 mois, pour les deux groupes, une apposition osseuse active était visible à la surface des particules de biomatériau, marquée par une matrice ostéoïde en contact intime avec les particules greffées. La quantité d'os néoformé était modérée pour les 2 groupes. L'apposition osseuse semblait plus active lors de cette période, avec une proportion plus importante de matrice ostéoïde que d'os néoformé. L'os néoformé apparaissait immature, fibreux, désorganisé, localisé presque exclusivement autour et au contact des particules greffées. Quelques particules greffées étaient entourées d'os néoformé, mais la plupart étaient entourées de tissu conjonctif fibreux.

A 6 mois, la quantité d'os néoformé était visiblement plus importante. L'os néoformé était aussi plus mature, le processus d'apposition osseuse important observé à 3 mois était moins visible, marqué par une diminution de la proportion de matrice ostéoïde.

L'os néoformé apposé sur les particules était visiblement plus mature, avec une organisation lamellaire et trabéculaire, discernable plus particulièrement pour le groupe témoin. Les particules greffées étaient interconnectées, l'os néoformé ayant formé des ponts entre celles-ci. Le contact entre l'os néoformé et les particules de biomatériau était intime, sans interruption et sans intervention de tissu conjonctif au niveau de l'interface os/biomatériau. La plupart des particules étaient entourées d'os néoformé, mais certaines étaient en contact avec les deux types de tissus : osseux et conjonctif (**Figure 5**).

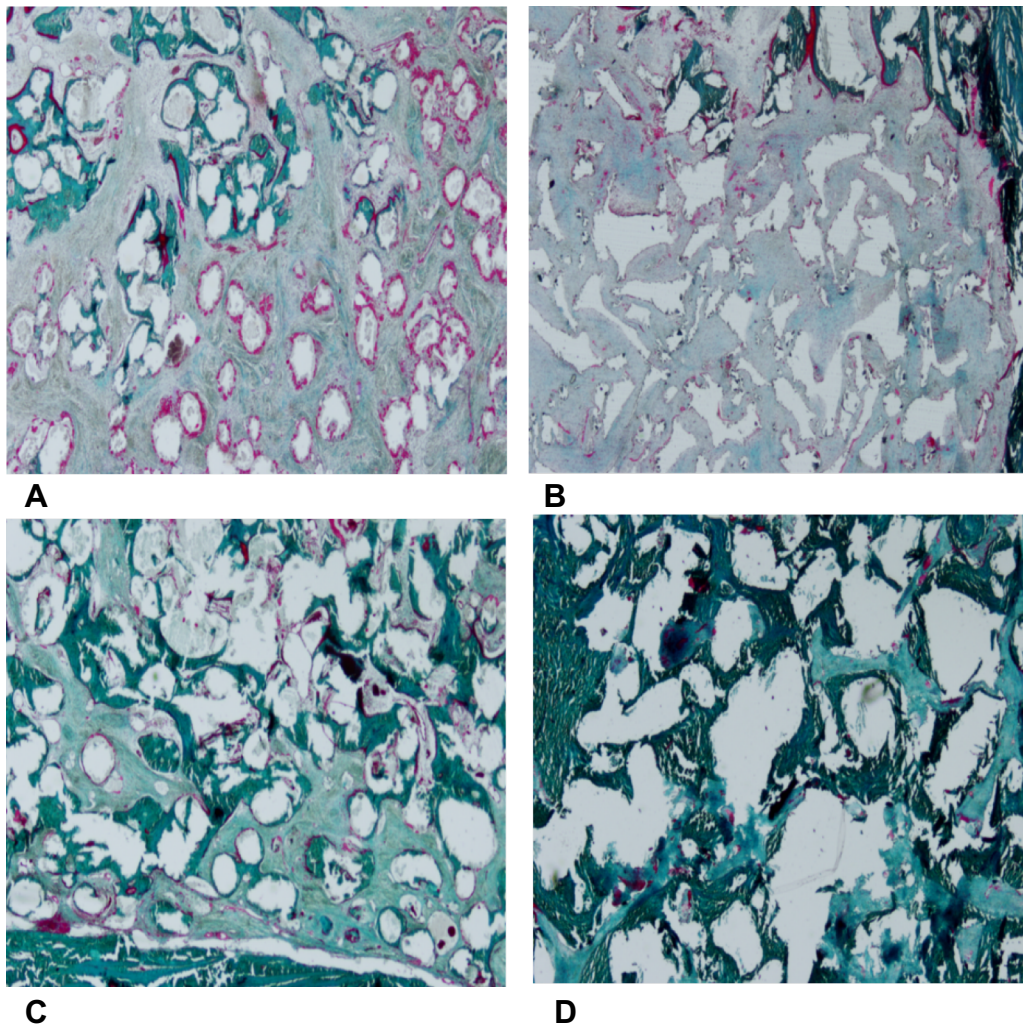


Figure 5 : coupes histologiques, coloration au trichrome de Goldner. **5A : PUDNHA, 3 mois**. Les particules greffées sont globuleuses, entourées d'une matrice ostéoïde visible en rose. Certaines sont entourées d'os néoformé immature, mais la plupart sont noyées dans un tissu conjonctif fibreux désorganisé. **5B : Bio oss, 3 mois**. Les particules greffées sont anguleuses. L'os néoformé présent est plus mature que celui observé dans le groupe témoin, une architecture lamellaire est visible. La plupart des particules sont entourées de conjonctif fibreux. Les zones où une matrice ostéoïde est visible sont réparties irrégulièrement sur et entre les particules. **5C : PUDNHA, 6 mois**. L'os néoformé apposé sur les particules forme des ponts entre certaines particules. L'os néoformé apparaît plus mature. Certaines particules ont toujours une partie de leur surface en contact avec le tissu conjonctif. Il reste toujours des foyers d'apposition osseuse, marqués par une matrice ostéoïde visible en rose **5D : Bio oss, 6 mois**. Les particules greffées sont presque toutes reliées par un os néoformé mature, lamellaire.

4. Histomorphométrie

A 3 mois, pour le biomatériau témoin, l'os néoformé représentait $4\% \pm 5$ (1% à 12%) de l'aire totale de la surface analysée. Le biomatériau résiduel, lui, représentait $25\% \pm 7$ (1% à 22%).

A 3 mois pour le groupe test, l'os néoformé représentait $4\% \pm 3$ (1% à 9%) et le biomatériau résiduel $34\% \pm 8$ (23% à 43%).

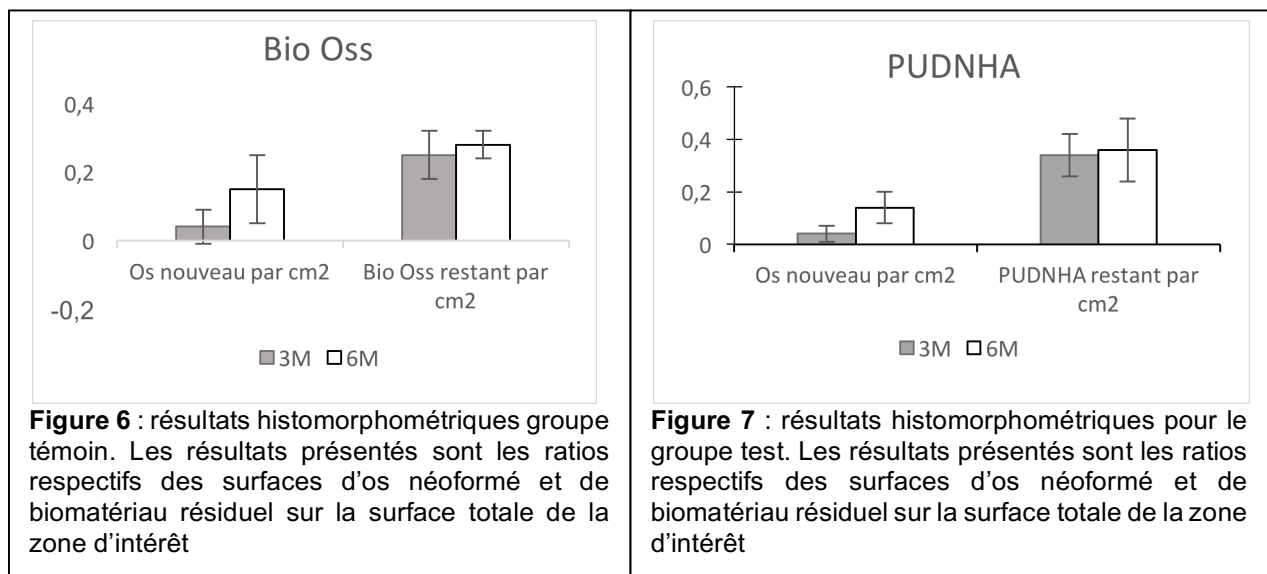
Il n'y avait pas de différence significative entre les 2 biomatériaux pour la quantité d'os néoformé à 3 mois.

A 6 mois, dans le groupe témoin, les aires respectives d'os néoformé et de biomatériau résiduel représentaient $15\% \pm 10$ (1% à 22%) et $28\% \pm 4$ (23% à 34%) de l'aire totale analysée.

A 6 mois, dans le groupe test, l'os néoformé représentait $14\% \pm 6$ (8% à 22%) de l'aire totale, et le biomatériau résiduel en représentait $36\% \pm 12$ (22% à 47%).

Il n'y avait pas de différence significative entre les 2 biomatériaux pour la quantité d'os néoformé à 6 mois.

De plus, pour chaque groupe, Il n'y avait pas de différence significative pour la quantité de biomatériau résiduel entre 3 et 6 mois. (Figures 6 et 7)



IV. DISCUSSION

1. Choix du modèle animal

L'utilisation d'un modèle animal implique le choix d'un animal présentant des similitudes avec l'Homme, afin de pouvoir extrapoler les données obtenues. Les primates ne sont habituellement pas utilisés pour l'évaluation de biomatériaux en raison de problèmes éthiques.

Le porc pourrait être un modèle convenable, car il présente une membrane sinusienne dont l'organisation anatomique est comparable à celle de l'Homme, en revanche, le sinus maxillaire porcine est plus large et plus volumineux que celui de l'Homme, et la corticale osseuse du porc est très dense, et donc difficile à éliminer pour accéder au sinus maxillaire lors de chirurgie (4)

Le mouton est largement utilisé comme animal de laboratoire. Valbonetti et al. ont comparé les morphologies, dimensions et volumes des sinus maxillaires humains et ovins par CBCT, et ont conclu que le sinus maxillaire ovin est plus allongé en antéro-postérieur que le sinus maxillaire humain. En revanche, il est plus étroit dans le sens

vestibulo-lingual. Les volumes sont similaires entre les deux espèces, ce qui permet d'exporter les données issues du modèle ovin vers l'Homme dans le contexte d'étude sur le sinus lift. La paroi osseuse latérale du sinus maxillaire ovin est en moyenne deux fois plus épaisse que celle de l'Homme, chez qui elle est parfois très fine au point d'être translucide (5).

L'abord intra-buccal ne peut être envisagé, car il nécessiterait une ouverture très large du vestibule en direction caudale (4,5), ce qui entraînerait des difficultés pour l'animal en post-opératoire pour s'alimenter correctement. La procédure doit donc s'effectuer avec un abord externe, transcutané, ce qui implique de tenir compte des différences morphologiques et anatomiques du mouton par rapport à l'Homme.

La principale différence entre le sinus maxillaire humain et le sinus maxillaire ovin est la présence d'un sinus palatin situé en médial du sinus maxillaire chez la brebis. Il existe une large communication entre les deux sinus, localisée en dorsal du canal infra-orbital. Le canal infra-orbital chez le mouton émerge du plancher sinusien, à la différence de l'Homme, où celui-ci émerge du plafond sinusien.

Ces différences anatomiques impliquent une légère modification de la procédure d'abord du sinus lift chez le mouton, la zone d'accès étant localisée en regard de la seconde molaire maxillaire (5)

2. Résultats

Images tomographiques

L'analyse des images tomographiques à 3 mois indique qu'il y avait significativement plus de tissu minéralisé pour le groupe témoin que dans le groupe test, avec respectivement 56% et 35% du volume total. Ceci pourrait indiquer que les capacités d'ostéoconduction du biomatériau témoin étaient plus importantes que celles du biomatériau test. Cependant, dans le groupe témoin, les particules de biomatériau greffées étaient radio-opaques initialement, alors que le matériau testé était radioclaire lors de son implantation. Ainsi, pour le groupe contrôle, le volume de tissu minéralisé incluait à la fois de l'os néoformé et du biomatériau alors que pour le groupe test, il s'agissait principalement d'os néoformé. Enfin, il est probable qu'une partie de la minéralisation observée sur les échantillons témoins correspondait à une adsorption de cristaux de phosphates de calcium sur les billes de PUDNHA, comme cela a déjà été observé dans des études antérieures (FRICAIN et al BIOMATERIALS).

Cependant, cette différence significative n'était plus présente à 6 mois, où les tissus minéralisés représentaient respectivement 59% et 49% du volume total pour le groupe témoin et le groupe test.

La différence significative présente à 3 mois entre les deux groupes doit toutefois être nuancée par l'impossibilité de différencier l'os néoformé des particules greffées pour le groupe témoin. Le volume de tissus minéralisé mesuré était partiellement occupé par de l'os néoformé et partiellement par du biomatériau.

Pour le groupe test, le volume de tissu minéralisé intégrait également le volume occupé par le biomatériau sur lequel l'apposition osseuse a eu lieu, mais le biomatériau étant radioclaire, le seuillage a pu éliminer des mesures une partie du volume occupé uniquement par le biomatériau et le tissu conjonctif. En raison de la résolution des images tomographiques, il est impossible de séparer précisément les différents tissus. En effet, une particule radio-opaque forme un halo sur l'image, et « impacte » également les voxels voisins, qui peuvent être considérés à tort comme du tissu minéralisé, ce qui entraîne une surévaluation du volume de tissus minéralisés. Une thèse d'exercice publiée en 2015 par David Ko de l'université d'Otago est consacrée à la précision des mesures de l'os néoformé après un sinus lift chez le mouton par CBCT. Les résultats indiquent que les volumes d'os néoformé et de biomatériau résiduel sont significativement plus importants lorsqu'ils sont mesurés par CBCT que par microtomographie (μ CT) ou histologie. De même, la quantité d'os néoformé est significativement plus élevée lorsqu'elle est mesurée par μ CT que par histologie. Les mesures de la quantité de biomatériau résiduel ne sont pas significativement différentes entre μ CT et histologie (6). Ce biais de mesure lié à la technique utilisée explique l'écart important entre les valeurs trouvées par radiomorphométrie et histomorphométrie concernant la quantité d'os néoformé pour les deux groupes. Cet écart entre les deux techniques de mesures se retrouve également dans l'étude de Chackartchi et al. et celle de Zijderveld et al.(7,8).

La densité observée sur les images tomographiques ne peut donc pas être considérée comme un marqueur fiable de la densité réelle et des propriétés mécaniques de l'os néoformé dans la zone augmentée. Le biomatériau test étant radioclaire à l'implantation, on pourrait toutefois envisager par un suivi radiologique (radiographies rétroavéolaires ou panoramiques), de « succès » de la greffe lors d'une utilisation en clinique. L'utilisation systématique d'un examen tomographique au cours de la cicatrisation n'est pas envisageable en raison de la plus grande exposition aux rayonnements ionisants du patient.

Histologie

Les résultats histomorphométriques ne permettent pas d'établir une différence significative entre la quantité d'os néoformé dans le groupe test et le groupe témoin à 3 mois.

Les résultats histomorphométriques indiquent qu'il n'y a pas de différence significative entre la quantité résiduelle de PUDNHA à 3 et 6 mois, ce qui indique une résorption lente, ou une absence de résorption du matériau. La durée de suivi ne permet pas de savoir si le PUDNHA a subi ou non une résorption lors du remodelage de l'os néoformé.

Les données de cette étude montrent que la quantité d'os néoformé dans le groupe test est similaire à celle obtenue dans le groupe témoin à 6 mois.

Le biomatériau testé est a priori potentiellement capable d'induire une ostéoformation et l'obtention d'un volume d'os néoformé reproductible et qui devrait être suffisant pour le placement d'implants dentaires après implantation dans le sinus maxillaire.

La différence observée entre les deux groupes par l'analyse des images tomographiques dans les échantillons prélevés après 3 mois de cicatrisation n'est donc pas retrouvée lors de l'analyse histologique.

En plus du biais de mesure lié à la technique utilisée exposé plus haut, un autre élément peut expliquer les différences observées entre les deux méthodes d'analyse : l'analyse histologique est réalisée sur une portion de l'échantillon, et la localisation de la biopsie dans la zone augmentée est importante. Ainsi, parmi les études tirées de la littérature, 6 études cliniques (9–14) trouvent des valeurs d'os néoformé plus importante à proximité de l'os natif, que dans le centre ou la partie coronale du volume augmenté. Les autres études n'ont pas étudié statistiquement les différences entre les portions de biopsies, mais beaucoup d'entre elles décrivent une proportion plus importante de particules de biomatériau résiduelles incluses dans du tissu osseux néoformé dans les zones à proximité de l'os basal, et dans du tissu conjonctif à distance de l'os basal, l'ostéointégration évoluant de façon décroissante avec la distance à l'os natif de l'hôte. Dans notre étude, les observations histologiques ont été faites au centre des échantillons car ceux-ci ont été coupés en 2 parties avant l'inclusion en résine. C'est la partie la plus centrale des échantillons qui a été coupée principalement.

Dans cette étude, l'analyse radiologique a été effectuée sur l'ensemble de la zone augmentée pour chaque sinus traité, à la différence de l'analyse histomorphométrique, réalisée sur certaines coupes uniquement de l'échantillon. Il est donc difficile de savoir quelle est la responsabilité du manque de finesse des images CBCT ou de la méthode d'analyse dans la différence entre les valeurs issues des images radiologiques et celles issues de l'histologie.

3. Revue de littérature

A. Etudes cliniques

Parmi les études cliniques analysées, certaines utilisent les biomatériaux seuls, d'autres les associent entre eux, afin de maximiser les potentiels de chacun des biomatériaux pris séparément.

Les études ont été séparées en deux catégories distinctes selon la méthodologie de l'essai. Certaines sont des études prospectives, étudiant un seul matériau, sans témoin, et ont été classées selon le type de biomatériau implanté.

Les autres études sont des essais contrôlés, par un groupe témoin, ou comparent plusieurs matériaux différents selon le même protocole.

Afin de pouvoir rapprocher les résultats de l'étude sujet de ce travail et les données de la littérature ; seules certaines données ont été extraites et compilées : les résultats issus d'analyse histomorphométrique pour les paramètres suivants : **%os néoformé, %biomatériau résiduel, %tissus mous**.

Les études utilisant de l'os autogène comme biomatériau de comblement seul ont été classées à part. en effet, l'os autogène est considéré comme le gold standard pour le comblement sous-sinusien. Les valeurs issues des analyses histomorphométriques servent donc de « mètre-étalon » pour évaluer l'intérêt et le potentiel clinique d'un biomatériau.

L'os autogène a été utilisé seul dans 5 études(8,14–17). La quantité d'os néoformé mesurée dans ces études varie de 78% ± 15(15) à 25,1% ± 6,3(17). La quantité de tissus mous varie de 59,24% ± 4,66 à 60,57% ± 7,16(8). Dans chacune de ces études,

l'os autogène a été utilisé comme biomatériau témoin. Les valeurs mesurées servent donc d'étalon pour donner une tendance aux résultats obtenus avec les biomatériaux testés : moins efficaces, efficacité similaire, ou plus efficaces en terme de quantité d'os néoformé obtenue après cicatrisation.

En raison d'un intervalle de valeurs assez large, il est préférable d'utiliser les données issues d'une méta-analyse réalisée par Danesh-Sani et al. publiée en juin 2016, qui a compilé les données issues de la littérature pour les mêmes paramètres, (sur un plus grand nombre d'études, incluant entre autres, les chirurgies par abord transcristal). En tenant compte des différences de protocoles, de taille d'échantillons, etc. les auteurs ont pu calculer les valeurs moyennes obtenues par histomorphométrie pour les paramètres étudiés.

Ainsi, lors de l'utilisation de l'os autogène comme biomatériau de comblement sous-sinusal, la quantité d'os néoformé obtenue était de **19,31% ± 26,5 pour un temps de cicatrisation inférieur à 4,5 mois, de 43,15% ± 59,23 pour un temps de cicatrisation compris entre 4,5 et 9 mois, et de 44,28% ± 59,3 pour un temps de cicatrisation supérieur à 9 mois.** (18) Il existe donc une grande variabilité de résultats d'une étude à l'autre. Cela peut être dû à différents facteurs, par exemple, la qualité de l'os autogène prélevé, inégale d'un patient à l'autre ou le potentiel de cicatrisation propre à chaque patient.

En comparant ces données à celles obtenues pour le PUDNHA, la quantité d'os néoformé semble moins importante avec 4% ± 3 et 14% ± 6, respectivement à 3 et 6 mois.

i. Performances inférieures à l'os autogène utilisé seul

- *XénoGreffes Anorganiques (=XGA)*

Bassil et al. ont utilisé une HydroxyApatite Biologique (HAB) : substitut osseux dérivé d'os bovin anorganique (Bio oss). A 8 mois, l'os néoformé représentait 17,6% ± 2,8 de la zone analysée, le biomatériau résiduel représentait 29,9% ± 4,9 et les tissus mous : 52,5% ± 4,2(19) . **Ces résultats sont inférieurs à ceux attendus après une implantation d'os autogène de 8 mois.**

Charckartchi et al. ont cherché à étudier l'impact de la taille des particules d'HAB bovine sur l'ostéoformation. Le même matériau a été utilisé avec une période de cicatrisation de 6 à 9 mois, mais avec deux granulométries différentes : des petites particules (0,25 à 1 mm de diamètre), ou des grandes (1 à 2 mm de diamètre). Les résultats ont montré qu'il n'y avait aucune différence significative entre les deux granulométries en termes de quantité d'os néoformé (respectivement 28% ± 6,53 et 27,14% ± 3,89), de biomatériau résiduel (respectivement 34,57% ± 8,08 et 33,71% ± 8,28), ou de tissus mous (respectivement 37,42% ± 4,15 et 39,14% ± 8,47). Une quantification radiomorphométrique a également été réalisée, les valeurs relevées sont différentes de celles relevées par histomorphométrie pour la quantité de biomatériau résiduel et de tissus mous ; mais il n'a pas été relevé non plus de différence significative entre les deux granulométries pour les paramètres étudiés.(7)

Cordaro et al. ont comparé du BCP et une HAB bovine. Après une période de cicatrisation d'environ 6,7 mois, les biopsies ont révélé qu'il n'y avait pas de différence

significative pour la quantité d'os néoformé entre les deux groupes avec respectivement $21,6\% \pm 10$ et $19,8\% \pm 7,9$. Il y avait significativement plus de biomatériau résiduel dans le groupe HAB que dans le groupe BCP (respectivement $37,7\% \pm 8,5$ et $26,6\% \pm 5,2$) et significativement plus de tissus mous dans le groupe BCP que dans le groupe HAB (respectivement $51,8\% \pm 8,6$ et $42,5\% \pm 6,9$). De plus, l'analyse d'une ROI limitée à la zone proximale à l'os natif par rapport au reste de la biopsie a révélé qu'il y avait significativement plus d'os néoformé à proximité de l'os natif que dans le reste de l'échantillon, quel que soit le groupe considéré.(12) **La quantité d'os néoformé obtenue dans le groupe ayant reçu l'HAB était inférieure à la quantité attendue après une période de cicatrisation similaire.**

Froum et al. ont comparé une HAB bovine et une allogreffe d'os spongieux minéralisée après une implantation de 6,5 à 8 mois. Il y avait significativement plus d'os néoformé dans le groupe ayant reçu l'allogreffe avec $28,25\% \pm 14,01$ que dans le groupe ayant reçu l'HAB avec $12,44\% \pm 8,55$. L'allogreffe s'est également résorbée de façon plus importante durant la période de cicatrisation, avec une quantité de biomatériau résiduel significativement moins importante : $7,65\% \pm 9,2$ contre $33\% \pm 9,45$. Il y avait significativement plus de tissus mous dans le groupe ayant reçu l'allogreffe : $64,10\% \pm 8,68$ contre $56,56\% \pm 10,31$. (20).

D'après les résultats de cette étude, les performances de l'HAB étaient inférieures à celles de l'os autogène. En revanche, les performances de l'allogreffe semblaient être similaires à celles de l'os autogène.

Kolerman et al. ont eux aussi comparé une HAB bovine et une allogreffe minéralisée. Après une période de cicatrisation de 9 mois, aucune différence significative n'a été trouvée entre les deux groupes, que ce soit pour la quantité d'os néoformé (respectivement $27,2\% \pm 5,3$ et $31,8 \pm 10,8$), la quantité de biomatériau résiduel (respectivement $24,2\% \pm 4,8$ et $21,5\% \pm 9$), ou la quantité de tissus mous (respectivement $48,6\% \pm 2,5$ et $46,7\% \pm 5,7$). Les auteurs ont conclu que les deux biomatériaux étaient comparables dans une procédure de sinus lift(21). **Les résultats de cette étude tendent à montrer des performances inférieures à celles de l'os autogène pour la XGA comme pour l'allogreffe.**

Nevins et al. ont étudié une HAB équine. La quantité d'os néoformé obtenue au bout de 6 mois de cicatrisation était de 23,35%. Les quantités respectives de biomatériau résiduel et de tissus mous étaient 15,68% et 60,97%(22). **Ces valeurs sont similaires à celles obtenues avec de l'HAB dérivée d'os bovin, et inférieures à celles attendues avec de l'os autogène sur une période de cicatrisation comparable.**

Schmitt et al. ont comparé différents biomatériaux : de l'os autogène, du BCP, une allogreffe, et une XGA. Après 5 mois d'implantation, les biopsies ont révélé qu'il n'y avait significativement plus d'os néoformé dans le groupe ayant reçu de l'os autogène ($42,74\% \pm 2,10$) que dans le groupe ayant reçu l'HAB ($24,90\% \pm 5,67$). Il n'y avait pas de différence significative pour la quantité d'os néoformé entre le groupe ayant reçu l'allogreffe ($35,41\% \pm 2,78$) et le groupe ayant reçu l'os autogène. L'os néoformé représentait $30,28\% \pm 2,16$ de la surface des biopsies du groupe ayant reçu le BCP. Les auteurs ont conclu que les 3 biomatériaux testés étaient aussi efficaces dans le cadre d'une procédure de sinus lift, et présentaient une morbidité réduite par rapport à l'utilisation d'os autogène. (16) **Les résultats de la XGA et du BCP tendent à montrer des performances moins élevées que celles de l'os autogène. Seule l'allogreffe présentait des résultats similaires à ceux de l'os autogène.**

Testori et al. ont étudié le même paramètre que Charckartchi et al. : l'impact de la taille des particules d'HAB bovine sur l'ostéoformation. Après une période de cicatrisation de 6 à 8 mois, il y avait $26,8\% \pm 9,6$ d'os néoformé dans le groupe des grandes particules, et $18,8\% \pm 4,7$ dans le groupe des petites particules. La différence entre les deux groupes était significative. Il n'y avait pas de différence significative entre les deux groupes pour les quantités de biomatériau résiduel et de tissus mous. (23)

Les résultats de ces deux études sont opposés, il est donc difficile de savoir si le diamètre des particules d'HAB greffées peut avoir ou non un impact sur l'ostéoformation. Les protocoles de ces études sont comparables, un modèle en corps-divisé, avec un temps de cicatrisation identique, l'utilisation d'une membrane résorbable pour les mêmes indications. Il faudrait peut-être chercher l'explication à ces résultats contradictoires dans la petite taille des échantillons considérés (10 patients pour Charckartchi et al. et 13 pour Testori et al.), les différences individuelles liées au potentiel de cicatrisation de chaque patient n'étant peut être pas totalement lissée en raisons d'un trop petit nombre de sujets. Dans tous les cas, pour ces deux études, les performances des XGA utilisées semblent inférieures à celles de l'os autogène.

Yildirim et al. ont également étudié une HAB bovine, à laquelle ils ont rajouté du sang veineux autologue. Après une période de cicatrisation moyenne de 6,8 mois, les quantités d'os néoformé, de biomatériau résiduel et de tissus mous étaient respectivement : $14,7\% \pm 5$; $28,7\% \pm 7,8$ et $55,6 \pm 7$. L'apport de sang veineux n'a pas eu d'incidence sur l'ostéoformation.(24)

Si l'on se base sur les données de la littérature, les performances d'ostéoconduction de l'association de XGA et de sang veineux sont inférieures à celles de l'os autogène utilisé seul.

Iezzi et al. ont analysés 5 biomatériaux différents : du BCP, du carbonate de calcium (Xénogreffe corallienne), de l'HA dérivée d'algues, de l'HAB bovine, et de l'os porcin organique. Après 6 mois d'implantation, il y avait significativement moins d'os néoformé dans le groupe ayant reçu le carbonate de calcium que dans celui ayant reçu l'HA dérivée d'algues. A l'exception de ces deux groupes, il n'y avait aucune différence significative entre les quantités d'os néoformée obtenues dans les autres groupes. Il y avait significativement moins de biomatériau résiduel dans le groupe ayant le carbonate de calcium ($27,1\% \pm 1$) que dans le groupe ayant reçu l'HA dérivée d'algues ($30,1\% \pm 0,9$), l'HAB bovine ($32,8\% \pm 2,1$) et l'os porcin ($33,1\% \pm 1,9$). Il y avait significativement moins de biomatériau résiduel dans le groupe ayant reçu le BCP ($28,1\% \pm 0,9$) que dans le groupe ayant reçu l'HAB bovine et que dans le groupe ayant reçu l'os porcin.

Il y avait significativement plus de tissus mous dans le groupe ayant reçu le BCP ($43,6\% \pm 2,5$) que dans les groupes ayant reçu l'os porcin ($38,7\% \pm 2,7$) et l'HAB bovine ($36,4\% \pm 2,3$). Il y avait significativement plus de tissus mous dans le groupe ayant reçu le carbonate de calcium ($45,6\% \pm 4,5$) que dans les groupes ayant reçu l'HAB bovine et l'os porcin. (25)

L'origine des XGA ne semble donc pas avoir d'impact sur la quantité d'os néoformé. Le BCP et le carbonate de calcium sont les deux biomatériaux qui se sont le plus résorbés durant la période de cicatrisation, ce qui a eu un impact sur la quantité de tissus mous. Les performances de ces biomatériaux sont

globalement similaires, et tendent à être légèrement inférieures à celles de l'os autogène utilisé seul sur une période comparable.

Globalement, les capacités d'ostéoconductions des XGA sont moins bonnes que celles de l'os autogène. Cependant, l'utilisation de ces types de biomatériaux donne des résultats reproductibles, et permettent la formation d'une quantité suffisante d'os nouveau pour le placement d'implants dentaires, que ce soit pour un protocole en 1 ou 2 temps. Ces biomatériaux sont d'ailleurs utilisés comme témoin dans les études qui se sont intéressées à la comparaison de biomatériaux différents.

- *Allogreffes*

Chaushu et al. ont cherché à étudier l'ostéoformation induite après l'implantation sous-sinusienne de blocs d'os spongieux humain lyophilisés. Après 9 mois de cicatrisation, la quantité d'os néoformé obtenue était de $26,1\% \pm 15$. Aucune différence significative induite par le sexe, l'âge, la présence d'une perforation de la membrane de Schneider ou la hauteur d'os résiduel pré-opératoire n'a été trouvée. Les auteurs concluent que le biomatériau est utilisable, y compris lors de la pose d'implants en un temps. (26)

Les études de Froum et al.(20) et de Kolerman et al.(21) dont les résultats ont déjà été donnés plus haut mettent en évidence une **tendance à l'infériorité des performances des allogreffes utilisées par rapport aux performances de l'os autogène.**

- *Biomatériaux synthétiques*

Les résultats des études de Cordaro et al.(12), Iezzi et al.(25), et Schmitt et al.(16) présentés plus haut tendent à montrer que les **performances du BCP sont inférieures à celles de l'os autogène.**

Lygnstadaas et al. ont étudié un biomatériau totalement non résorbable : des granules de titane poreux. Après un temps de cicatrisation moyen de 6 mois, la quantité d'os néoformé retrouvé sur les biopsies était de $16,6\% \pm 19$, et la quantité de biomatériau résiduel était de $26,8\% \pm 15,8$. Les auteurs ont mesuré une diminution de la hauteur greffée chez certains patients au cours du suivi, en dépit du caractère non résorbable du matériau. Ils ont expliqué cet état de fait par une mobilité du matériau, soumise à la gravité accentuée par la répartition des forces de mastication. Les auteurs ont conclu que les granules de titane pouvaient être utilisés avec efficacité pour un sinus lift avec pose d'implants en un temps.(27) **Il peut toutefois être judicieux d'évaluer le comportement des particules greffées, et du complexe os/biomatériau lors du forage pour la mise en place d'implants en 2 temps.**

Kurkcu et al. ont étudié l'ostéoconduction d'une XGA et du β -TCP. Ils ont obtenu après une période de cicatrisation moyenne de 6,5 mois (6 à 8 mois) significativement moins d'os néoformé dans le groupe β -TCP que dans le groupe HAB avec respectivement $21,09\% \pm 2,86$ et $30,13\% \pm 3,45$. Il y avait également significativement plus de biomatériau résiduel dans le groupe β -TCP ($34,05\% \pm 3,01$ contre $31,88\% \pm 6,05$) et de tissus mous dans le groupe β -TCP ($44,86\% \pm 4,28$ contre $37,99\% \pm 5,92$). Les

auteurs ont conclu qu'en dépit de la faible résorption de l'HAB, la configuration des micros et macro-porosités a conduit à une meilleure ostéoconduction que celle du β -TCP.(28) **Les deux biomatériaux utilisés dans cette étude tendent à être moins performant que l'os autogène utilisé seul. Le β -TCP semble être moins performant qu'une XGA.**

Crespi et al. ont utilisé une HA synthétique, enrichie en magnésium. Après 5 mois de cicatrisation, la quantité d'os néoformé obtenue dans le groupe HA synthétique s'élevait à environ $30\% \pm 10$ contre environ $78\% \pm 15$ pour le groupe ayant reçu l'os autogène. (15)

D'après ces résultats, le biomatériau synthétique est très inférieur à l'os autogène en termes d'ostéoformation. Cependant, la quantité d'os néoformé obtenue dans le groupe ayant reçu l'os autogène est-elle-même élevée par rapport aux valeurs attendues sur une période de cicatrisation comparable. Il est clair que le biomatériau testé est moins performant, mais une telle différence peut également être liée aux potentiels de cicatrisation des patients intégrés dans l'étude, les greffes d'os autogène ne se valant pas forcément d'un patient à l'autre.

Tosta et al. ont également comparé du BCP et de l'os autogène, après une période de cicatrisation de 9 mois. Les quantités d'os néoformé obtenues pour les deux groupes ont été mesurées pour 2 ROI distinctes : la première représentait la moitié de la biopsie à proximité de l'os natif, l'autre représentait le reste de la biopsie (ie, la moitié à proximité de la membrane sinusienne). Il y avait significativement plus d'os néoformé dans le groupe ayant reçu l'os autogène que dans le groupe ayant reçu le BCP, avec respectivement $41,03\% \pm 4,62$ et $33,70\% \pm 8,08$ à proximité de l'os natif ; et $38,63\% \pm 7,52$ et $26,68\% \pm 3,92$ à distance de l'os natif. Il y avait significativement plus d'os à proximité de l'os natif pour le groupe ayant reçu le BCP, à la différence de celui ayant reçu l'os autogène, où l'ostéoformation s'était produite de façon homogène dans les échantillons. Il n'y avait pas de différence significative pour la quantité de BCP résiduelle entre les 2 ROI. Il y avait significativement plus de tissus mous dans le groupe ayant reçu l'os autogène quelle que soit la ROI considérée, et il y avait significativement plus de tissus mous dans le groupe BCP à distance de l'os natif. Les auteurs ont conclu que le BCP était moins performant que l'os autogène, mais que cette différence n'avait pas eu d'impact clinique, le taux de survie des implants à 1 an n'étant pas différent pour les deux groupes. (14)

Zijderveld et al. ont comparé les performances du β -TCP et de l'os autogène après une implantation de 6,3 mois en moyenne. La quantité d'os néoformé obtenue dans le groupe β -TCP était significativement moins importante que celle obtenue dans le groupe ayant reçu l'os autogène, avec respectivement $17\% \pm 5$ et $41\% \pm 10$. Les auteurs ont observé une différence importante entre la densité visible sur les images CBCT dans le groupe β -TCP et la quantité réelle d'os néoformé mesurée par histomorphométrie, et ont conclu que les données issues de l'analyse tomographique n'avait aucune valeur prédictive concernant la structure osseuse de la zone augmentée. Les auteurs ont également conclu que l'utilisation de β -TCP dans un sinus lift avec pose d'implants en 2 temps était une procédure fiable, bien que l'utilisation d'os autogène reste le gold standard.(8)

La comparaison de ces biomatériaux synthétiques face à de l'os autogène a montré qu'ils étaient moins performant. Les quantités d'os néoformé qui ont été obtenues avec le BCP sont cependant élevées, et supérieures à celles obtenues avec le β -TCP ou le titane. Il est difficile de tirer des conclusions quant à l'HA

synthétique avec une seule étude, dont les résultats obtenus pour l'os autogène sont dans la « fourchette haute », il est possible que les résultats obtenus pour l'HA synthétique soit eux aussi dans une fourchette haute.

- *Biomatériaux + os autogène*

Hallman et al. ont étudié un mélange d'HAB bovine et d'os autogène (ratio 8:2), associé à de la colle fibrineuse pour faciliter la manipulation du biomatériau. Après 6 à 8 mois de cicatrisation, la surface d'os lamellaire représentait $21,2\% \pm 24,5$, et la surface d'os immature représentait $10,2\% \pm 13,4$ de la surface totale analysée. Les auteurs indiquent que les biopsies ont été réalisées en périphérie du volume augmenté, où une proportion de tissus mous plus importante était attendue.(29)

En additionnant les moyennes et les écart-types, on obtient une quantité d'os néoformé qui représentait $31,4\% \pm 37,9$, légèrement inférieures aux performances attendues avec de l'os autogène seul sur une période de cicatrisation comparable. En rapprochant ces valeurs de celles obtenues dans l'étude de Schopper et al.(13) il semblerait que l'ajout d'une faible quantité d'os n'aie qu'un impact limité sur la quantité d'os néoformé obtenue par rapport à celle attendue pour l'utilisation d'une XGA seule.

Artzi et al. ont comparé un composite associant du β -TCP et de l'os autogène et un autre composite associant de l'HAB bovine et de l'os autogène. Pour chaque groupe, le ratio biomatériau : os autogène était de 1:1 avec des fragments de corticale prélevés au ramus. Après une période de cicatrisation de 12 mois, la quantité d'os néoformé dans le groupe β -TCP était de $32\% \pm 8,4$, significativement plus basse que celle obtenue dans le groupe HAB bovine, qui était de $45,6\% \pm 10,9$. La quantité de biomatériau résiduelle était similaire pour les deux groupes. 4 ROI ont été analysées pour les biopsies : en périphérie, au milieu, dans la profondeur de la zone augmentée, ou sur l'ensemble de la biopsie. Pour chaque groupe, la quantité d'os néoformé était croissante avec la profondeur dans la zone augmentée, et à chaque fois, la quantité d'os néoformé était significativement plus importante pour le groupe ayant reçu l'HAB et l'os autogène. Les auteurs ont conclu que ces différences de quantité d'os néoformé avec des taux de biomatériaux résiduels similaires entre les groupes pouvaient être expliquées par de meilleures propriétés d'ostéoconduction de l'HAB face au β -TCP. (10)

Si l'on rapproche ces résultats de ceux des autres études ayant utilisé du β -TCP, ce biomatériau semble peu performant lorsqu'il est utilisé seul, et moins performant que les autres biomatériaux synthétiques présentés dans ces études. Le mélange de β -TCP et d'os autogène donne des résultats inférieurs à ceux qui seraient attendus dans le cadre d'une utilisation d'os autogène seul.

ii. Performances similaires à l'os autogène

- *Allogreffes*

Les études publiées par Froum et al.(20) et par Schmitt et al.(16) dont les résultats ont déjà été donnés plus haut laissent penser que l'utilisation d'une allogreffe permet d'obtenir des quantités d'os néoformé similaires à celles qui sont attendues dans le

cadre d'un sinus lift avec de l'os autogène seul sur des périodes de cicatrisation comparable. A noter que dans l'étude de Schmitt que la quantité d'os néoformé obtenue par le groupe ayant reçu le BCP était significativement inférieure à celle obtenue dans le groupe ayant reçu de l'os autogène, mais pas significativement différente de celle obtenue par le groupe ayant reçu l'allogreffe. La quantité d'os néoformé obtenue dans le groupe ayant reçu l'allogreffe n'était pas statistiquement différente de celle obtenue dans le groupe ayant reçu l'os autogène, ainsi, **il est possible que le BCP ait des performances inférieures à celles de l'os autogène, mais relativement proche de celles-ci.**

- *XénoGreffes Organiques*

Alayan et al. ont comparé les résultats après 5 mois de cicatrisation d'un substitut osseux dérivé d'os bovin préservant le collagène, et d'un mélange d'HAB et d'os autogène. 2 ROI ont été définies : l'une dans la zone proximale à l'os résiduel, l'autre concernant la totalité de la biopsie. Il n'y avait aucune différence significative concernant la quantité d'os néoformé obtenue pour les deux groupes, quelle que soit la ROI considérée. A proximité de l'os résiduel, les quantités d'os néoformé pour les deux groupes étaient, respectivement, $39,68\% \pm 17,36$ et $34,03\% \pm 13,05$. Sur l'ensemble de la biopsie, les quantités d'os néoformé respectives étaient : $30,71\% \pm 12,24$ et $29,06\% \pm 13,51$. A l'exception de la quantité de biomatériau résiduelle significativement moins importante pour le groupe XGO à proximité de l'os résiduel ($3,86\%$ contre $13,21\%$), aucune différence significative n'a été trouvée entre les deux biomatériaux pour les deux ROI. Dans les deux groupes, il y avait significativement plus d'os néoformé à proximité de l'os natif. Les auteurs ont également relevé que l'os néoformé dans le groupe ayant reçu le mélange d'HAB et d'os autogène était plus mature (proportion significativement plus importante d'os lamellaire par rapport à l'os fibreux).(9)

Ainsi, en considérant que les performances d'un mélange d'XGA et d'os autogène sont similaires à celles de l'os autogène seul, on peut considérer que les performances d'une XGO sont supérieures à celles de la XGA seule, et similaires à celles de l'os autogène utilisé seul.

Artzi et al. ont utilisé un bloc d'os spongieux bovin comme biomatériau de comblement. Ils ont évalué la quantité d'os néoformé à deux endroits distincts, en périphérie du volume augmentée, ou au centre de ce volume. Les quantités respectives d'os néoformé après 12 mois de cicatrisation pour ces deux régions d'intérêt (Region Of Interest = ROI) sont $34,2\% \pm 8,5$ et $53\% \pm 8,7$. Il y avait significativement plus d'os néoformé dans la partie profonde de la biopsie qu'en périphérie. De même, l'os néoformé était plus mature dans la partie centrale, avec un rapport os lamellaire/ os fibreux de 1:2,5 comparé à un rapport de 1:5,4 en périphérie. La différence significative entre la périphérie et la profondeur de la zone augmentée en termes d'ostéoformation est inhabituelle, la quantité d'os néoformé étant généralement décroissante avec la distance à l'os natif. Les auteurs expliquent ces résultats par la bonne stabilité dimensionnelle du bloc, solide à l'implantation, durant la période de cicatrisation, et la proximité avec la membrane de Schneider. (11)

Les quantités d'os néoformé obtenues après une période de cicatrisation de 12 mois étaient variables, et plus importantes dans la profondeur de la zone augmentée. ces valeurs étaient cependant similaires à celles attendues dans le cadre de l'utilisation d'os autogène seul.

Silvestri et al. ont comparé une XGO porcine et une HAB bovine. Après une implantation de 6 mois, l'analyse des biopsies n'a pas permis de mettre en évidence une différence significative entre les deux biomatériaux pour la quantité d'os néoformé obtenue, la quantité de biomatériau résiduel, ou la quantité de tissus mous. Les valeurs obtenues sont cependant relativement élevées pour la XGO et la XGA, avec une quantité d'os néoformé respective de 37,43% et 37,52%. Pour la quantité de biomatériau résiduel, respectivement 13,53% et 16,44%. Les quantités de tissus mous étaient 49,03% et 46,02% respectivement pour la XGO et la XGA. Les auteurs ont conclu que la XGO utilisée était un excellent ostéoconducteur.(30) **Ces résultats indiquent que ces biomatériaux tendent à être aussi performants que l'os autogène utilisé seul.**

- *XGA + synthétique*

Ahmet et al. ont comparé un composite associant du sulfate de calcium et une HAB (ratio 2:1) à un autre composite associant du sulfate de calcium et un composite alloplastique (60% volumique d'HA synthétique et 40% volumique de β -TCP) (ratio 2:1). Après une période de cicatrisation de 5 mois, il n'y avait aucune différence significative pour la quantité d'os néoformé entre les deux groupes (respectivement $36,71\% \pm 15,32$ et $34,40\% \pm 18,91$). Il n'y avait pas de différence significative entre les deux groupes pour la quantité de biomatériau résiduel et la quantité de tissus mous. Les auteurs ont cependant noté une réduction de la hauteur de la zone greffée significativement plus importante pour le groupe ayant reçu le sulfate de calcium et le composite alloplastique (perte de $24,44\% \pm 6,52$ de la hauteur post-opératoire après 5 mois) que dans le groupe ayant reçu le sulfate de calcium et l'HAB (perte de $14,60\% \pm 4,58$ de la hauteur post-opératoire après 5 mois). Les auteurs ont conclu que les deux biomatériaux étaient ostéointégrés, confirmant leur biocompatibilité et leur efficacité dans une procédure de sinus lift.(31)

Les valeurs obtenues dans cette étude sont similaires à celles obtenues avec de l'os autogène seul sur un temps de cicatrisation comparable. A priori, en comparant les résultats de ces biomatériaux composites et les résultats attendus dans le cas d'une utilisation d'os autogène seul sur un temps d'implantation comparable, ces associations de biomatériaux seraient aussi efficaces que l'os autogène utilisé seul.

Butz et al. ont étudié un biocomposite associant HAB bovine à un peptide synthétique dans une matrice de hyaluronate de sodium : le PepGen P-15. Des biopsies ont été réalisées après 2, 4, 6, et 9 mois de cicatrisation. Aucune différence significative n'a été trouvée entre les différentes périodes de cicatrisation pour la quantité d'os néoformé, avec respectivement : $21,3\% \pm 2,3$; $21,9\% \pm 8,9$; $28,5\% \pm 6,9$ et $29,8\% \pm 11,8$. Il n'y a pas non plus de différence significative concernant la quantité de biomatériau résiduel entre les différentes périodes. Les auteurs concluent que la quantité d'os néoformé obtenue permet d'envisager la mise en place d'implants dans la zone augmentée dès 2 mois de cicatrisation.(32)

Les résultats tendent à montrer des performances supérieures à celles de l'os autogène à court terme, mais inférieures sur le long terme.

- *Synthétiques*

Lindgren et al. ont comparé du BCP et une HAB bovine. Après 8 mois de cicatrisation, aucune différence significative n'a été trouvée entre les deux groupes, que ce soit concernant la quantité d'os néoformé (respectivement $41,1\% \pm 9,8$ et $41,6 \pm 14,0$) ou la quantité de biomatériau résiduel (respectivement $10,8\%$ et 12%). Les auteurs ont cependant relevé une ostéointégration des micro-implants placés dans la zone augmentée plus importante pour le groupe BCP, sans que cette différence ne soit significative.(33)

Martinez et al. ont mis en comparaison du β -TCP et une HAB bovine, et après 8 mois de cicatrisation, la quantité d'os néoformé n'était pas significativement différente dans les deux groupes, avec respectivement $40,7\% \pm 15,1$ (en volume) et $34,9\% \pm 7,1$ (en volume). Pour chaque groupe, la proportion d'os néoformé lamellaire était d'environ 35%. La quantité de biomatériau résiduelle n'était pas non plus significativement différente entre les deux groupes. En revanche, il y avait significativement plus de tissus mous dans le groupe ayant reçu l'HAB ($30,4\% \pm 14,2$ contre $18,1\% \pm 8,2$). Les auteurs ont également étudié in vitro la porosité des biomatériaux. La porosité de l'HAB est supérieure à celle du β -TCP. Le volume occupé initialement par le biomatériau est de $42,6\%$ pour l'HAB et de $50,1\%$ pour le β -TCP. Ainsi, les auteurs ont conclu que la vitesse de résorption (la résorption du β -TCP est environ deux fois plus importante que celle de l'HAB) n'avait d'effet sur l'ostéof ormation, mais que la macroporosité du biomatériau est le paramètre principal ayant une incidence sur la cinétique d'ostéof ormation. (34)

Ces deux études n'ont par permis d'établir une différence significative entre les performances du BCP et de l'HAB et entre celles du β -TCP et de l'HAB. Au vu des résultats de ces deux biomatériaux synthétiques, sur le même temps de cicatrisation, leurs performances seraient similaires, et équivalentes à celles de l'os autogène.

- *Biomatériau + os autogène*

L'étude publiée par Artzi et al.(10) ayant associé de l'HAB et de l'os autogène, comparé à une association de β -TCP et d'os autogène (les résultats ont déjà été donnés plus haut) a permis d'établir que les **performances d'une XGA associée à de l'os autogène en quantité suffisante sont similaires à celles de l'os autogène seul.**

En rapprochant ces résultats de ceux des études de Hallman et al.(29), Schopper et al.(13), **il semblerait que l'association d'HA (naturelle ou synthétique) et d'os autogène soit aussi performante que l'os autogène seul, à condition que la proportion d'os autogène soit suffisante pour palier l'ostéoconduction de l'HA utilisée seule.**

Boëck-Neto et al. ont comparé un mélange d'allogreffe déminéralisée et d'os autogène, et un mélange d'HA synthétique et d'os autogène après 10 mois de cicatrisation. Les quantités d'os néoformé n'étaient pas significativement différentes entre les deux groupes, avec respectivement $50,46\% \pm 16,29$ et $46,76\% \pm 8,56$. Les auteurs ont rapporté une résorption incomplète des deux biomatériaux, les particules greffées résiduelles étant intégrées à l'os néoformé. La quantité de biomatériau résiduelle n'était pas significativement différente entre les deux groupes, avec respectivement $8,24\% \pm 3,60$ et $6,55\% \pm 5,55$. Il n'y avait pas de différence significative entre les deux groupes pour la quantité de tissus mous : respectivement $41,31\% \pm$

17,81 et 46,35% ± 12,48.(35) **La quantité d'os néoformé obtenue dans les deux groupes est similaire à celle obtenue lors de l'utilisation d'os néoformé seul.**

Turunen et al. ont comparé un mélange de bioverre et d'os autogène (1:1) à de l'os autogène utilisé seul. 2 périodes de cicatrisation ont été exploitées : de 5,25 mois à 8,5 mois, et de 12,25 mois à 15,5 mois. Après la première période de cicatrisation, la quantité d'os néoformé était similaire dans les deux groupes, avec respectivement 25,7% ± 7,4 et 25,1% ± 7,2. Après la seconde période de cicatrisation, il n'y avait pas de différence significative entre les deux groupes pour la quantité d'os néoformé, avec respectivement 28,8% ± 17,1 et 25,1% ± 6,3. Les auteurs ont relevé une liaison chimique entre l'os néoformé et le bioverre, permettant un accroissement du volume augmenté, surtout dans les cas où l'os néoformé est répartie de façon éparsée dans le volume augmenté. L'étude ne dit pas si l'accroissement entre la première et la seconde période pour le groupe test est significatif, mais au vu des moyennes et écarts-types présentés, il est raisonnable de penser qu'il n'est pas significatif. Les auteurs ont cependant repéré une quantité plus importante de zones dépourvues de silice dans les particules de bioverre résiduelles lors de la seconde période par rapport à la première, ce qui pourrait être le signe d'une résorption active du biomatériau. Les auteurs ont conclu que des recherches complémentaires pour évaluer le potentiel de résorption du biomatériau, et les propriétés mécaniques du complexe os/biomatériau étaient nécessaires.(17)

Les résultats obtenus avec **l'association d'un bioverre et d'os autogène à 1:1 sont équivalents à ceux obtenus avec de l'os autogène seul.** D'après les résultats publiés dans ces études, il semblerait que **quel que soit le biomatériau associé à l'os autogène à l'exception notable du β -TCP, la quantité d'os néoformé obtenue est similaire à celle de l'os autogène utilisé seul, à condition que la proportion d'os autogène soit suffisamment importante.** S'il est difficile de préciser la quantité nécessaire, les capacités de cicatrisation étant variable, de même que la qualité de l'os autogène prélevé, les deux études où l'apport d'os autogène n'a pas semblé permis d'atteindre les performances de l'os autogène utilisé seul ont utilisé 1/10^{ème} du volume, et 2/10^{ème} du volume du comblement. Les autres études ont utilisé un rapport de 1/2, et la quantité d'os néoformé obtenue était similaire à la quantité attendue pour l'utilisation d'os autogène seul. **Cependant, de nombreux biomatériaux testés seuls se révèlent moins performant que leur association avec de l'os autogène, qui, elle, est aussi performante que l'os autogène seul. Les performances réelles de ces biomatériaux sont donc difficiles à évaluer.**

Schwartz et al. ont comparé différents biomatériaux : un mélange d'allogreffe déminéralisée lyophilisée et d'HAB (1:1), du DBX (32% allogreffe déminéralisée lyophilisée + matrice d'acide hyaluronique), du DBX et de l'HAB (1:1), et mélange d'allogreffe déminéralisée lyophilisée et de β -TCP (1:1). Après une période de cicatrisation de 8 mois, la quantité de tissus minéralisés (os néoformé + biomatériau résiduel) représentait environ 90% du volume de la biopsie, sauf pour le groupe ayant reçu le mélange d'allogreffe et de β -TCP, où elle représentait environ 80%. La quantité d'os néoformé était significativement inférieure pour le groupe ayant reçu le mélange avec le β -TCP. Les auteurs ont relevé que l'utilisation de β -TCP a pu ralentir la résorption du composite par rapport à celles observées dans les groupes n'ayant pas reçu le β -TCP. L'utilisation de DBX seul a donné des résultats similaires aux autres groupes, excepté celui ayant reçu du β -TCP. Les auteurs ont conclu que le vecteur ne limitait pas les propriétés ostéoconductrices du biomatériau. L'os néoformé obtenu avec le DBX contenant des zones aussi denses que de l'os cortical, et le torque nécessaire au vissage des implants (synonyme de stabilité primaire lors de la pose)

était aussi élevé dans tous les groupes, à l'exception de celui ayant reçu le β -TCP, où il était plus faible. (36)

Le fait que le paramètre mesuré ait été la quantité de tissus minéralisé et non pas la quantité d'os néoformé seul rend difficile la comparaison des résultats, mais au vu de la quantité de tissus minéralisés obtenue, il est possible que les biomatériaux testés tendent à être aussi performant que l'os autogène, à l'exception de l'association d'allogreffe et de β -TCP, significativement moins performante que les autres biomatériaux testés dans cette étude.

iii. Performances supérieures à l'os autogène

- XGO

Di Stefano et al. ont utilisé un biomatériau dérivé d'os équin déantigéné par traitement enzymatique (Enzyme Deantigenic Equine Bone = EDEB), organique. Les mesures ont été effectuées à 3 périodes de cicatrisation différentes : 3 à 5 mois, 6 à 8 mois, et 9 à 12 mois. Aucune différence significative en termes de quantité d'os néoformé n'a été trouvée entre les différentes périodes considérées avec, respectivement : $38,42\% \pm 14,24$; $37,77\% \pm 14,70$ et $42,68\% \pm 17,38$. D'après les résultats de l'étude, la quantité d'os néoformé avait déjà atteint un plateau 3 à 5 mois après la greffe. Au bout de 8 mois, l'os néoformé présentait une structure trabéculaire plus dense. Les auteurs ont conclu que le biomatériau permettait une ostéoformation précoce, qui pourrait permettre la pose d'implants dès 3 mois de cicatrisation.(37)

Di Stefano et al. ont également comparé le même biomatériau (greffe d'os équin déantigéné par traitement enzymatique) à une HAB bovine. Après un temps d'implantation de 5 mois, l'analyse des biopsies a mis en évidence une quantité d'os néoformé significativement plus importante dans le groupe ayant reçu l'EDEB que dans celui ayant reçu l'HAB, avec respectivement $46,86\% \pm 12,81$ et $25,12\% \pm 7,25$ de la surface des biopsies occupée par de l'os néoformé. La XGO a également subi une résorption plus importante au cours de la période de cicatrisation que l'HAB, avec des quantités de biomatériau résiduel respectives de $11,05\% \pm 9,27$ et $28,65\% \pm 9,70$. Concernant le suivi, à 36 mois, les taux de survie et de succès des implants placés dans les 2 groupes n'étaient pas significativement différents. (38)

Les résultats de ces deux études permettent de déduire que ce biomatériau pourrait avoir des performances similaires à celles de l'os autogène, voir plus importantes à court terme si on se base sur la cinétique d'ostéoformation, permettant l'obtention d'une quantité importante d'os néoformé de façon précoce, et stable dans le temps.

- *Allogreffe + biomatériau synthétique*

Dellavia et al. ont utilisé un biomatériau composite associant du sulfate de calcium synthétique et des particules de matrice osseuse allogène déminéralisée et lyophilisée(86% volumique). Après une période de cicatrisation allant de 2,5 à 3 mois (2,8 mois en moyenne), la quantité d'os néoformé obtenue était de $33,8\% \pm 8,6$. Les quantités de biomatériau résiduel et de tissus mous étaient de $33,7\% \pm 8,4$ et $32,3\% \pm 10,3$. Les auteurs ont conclu que le biomatériau était utilisable en clinique, et

permettait une ostéoformation précoce. Ils ont également mis en avant la manipulation aisée du biomatériau, de consistance putty.(39)

- *Biomatériaux synthétique*

Guarnieri et al. ont utilisé des granules de sulfate de calcium de grade médical hémihydraté. Après une période de cicatrisation de 6 mois, lors des biopsies, il n'y avait plus de biomatériau résiduel. Celui-ci s'était entièrement résorbé, et avait été totalement remplacé par de l'os néoformé. La surface d'os néoformé représentait 100% de la surface de la biopsie, dont $52,76\% \pm 16,33$ d'os trabéculaire. Les auteurs ont décrit la cinétique de cicatrisation après implantation : Une résorption centripète était visible à partir du 2^{ème} mois. Au 4^{ème} mois, une nouvelle architecture trabéculaire débutant en périphérie était visible. Entre le 5^{ème} et le 6^{ème} mois, le biomatériau greffé est devenu invisible radiographiquement, et la zone augmentée présentait une architecture trabéculaire irrégulière. Les auteurs ont conclu que le biomatériau pouvait être utilisé comme biomatériau de comblement sous-sinusien, et donnait lieu à une ostéoformation sur un volume suffisant pour la mise en place d'implants dentaires, et que ces implants pourraient s'ostéointégrer de manière convenable. (40)

Ces résultats sont supérieurs à tous ceux obtenus avec d'autres matériaux, y compris l'os autogène. La vitesse de remodelage osseux et de dégradation du biomatériau implique cependant d'importantes modifications structurelles de l'os néoformé, et il serait judicieux d'étudier la résistance mécanique de la zone augmentée, ainsi que la survie et le succès d'implants mis en place dans une procédure en 1 temps.

En rapprochant les résultats de ces deux études qui ont toutes deux utilisé du sulfate de calcium, il apparaît que ce biomatériau permet l'obtention d'un volume d'os néoformé supérieur à celui qui serait attendu lors de l'utilisation d'os autogène seul sur des périodes d'implantation comparable.

B. Etudes Précliniques

i. Performances inférieures à l'os autogène

Lambert et al. ont comparé les performances de granules de titane et d'une HAB bovine. 3 périodes de cicatrisation ont été définies : 1 semaine, 5 semaines, ou 24 semaines. Pour chaque période de cicatrisation, il n'y avait pas de différence significative concernant la quantité d'os néoformé entre les groupes. Entre 5 semaines et 6 mois, la quantité d'os néoformé dans le groupe ayant reçu le titane a baissé de $13,7\% \pm 4,5$ à $11\% \pm 2,1$, sans que cette baisse ne soit statistiquement significative, ni n'entraîne de différence significative avec le groupe HAB ($16\% \pm 3,7$ à 6 mois). Les auteurs ont conclu que les deux biomatériaux étaient utilisables et similaires, mais ont recommandé des études complémentaires sur les granules de titane, notamment concernant le comportement des particules greffées lors du forage pour le placement des implants, ainsi que les performances mécaniques de l'interface os/particule.(41)

Les résultats obtenus semblent cependant inférieurs à ceux obtenus avec l'os autogène seul.

ii. Performances similaires à l'os autogène

Kim et al. ont comparé dans un modèle de sinus lift chez le lapin les performances d'une HAB bovine face à de l'os autogène, ou à un caillot de sang. 2 temps de cicatrisation ont été utilisés : 4 et 8 semaines. A 4 semaines, la quantité de tissus minéralisés dans les 3 groupes était similaire. A 8 semaines, il n'y avait pas non plus de différence significative entre les 3 groupes pour la quantité d'os néoformé. A noter que la quantité d'os néoformé pour le groupe ayant reçu de l'os autogène a significativement baissé entre 4 et 8 semaines, passant de $38,1\% \pm 4,2$ à $28,2\% \pm 5,7$. Le groupe ayant reçu le caillot sanguin comme matériau de comblement a montré un effondrement de la zone augmentée, le sinus s'étant re-pneumatisé, l'os néoformé n'était présent qu'à proximité de l'os natif, en quantité comparable avec les 2 autres groupes. Les auteurs mettent en avant une résorption trop rapide de l'os autogène, n'ayant pu maintenir un espacement suffisant entre les particules pour permettre une ostéof ormation optimale.(42)

Les résultats de l'os autogène relevé dans cette étude, contradictoires par rapport à la cinétique d'ostéof ormation habituellement observée chez l'Homme, peuvent peut-être être expliqués par une vitesse de remodelage osseux plus élevé chez le lapin, entraînant la résorption du tissu osseux greffé plus rapidement que l'apposition ne se fait, le volume augmenté n'étant plus stable, l'os néoformé ne peut résister aux pressions issues de la ventilation, de la gravité, et de la mastication durant la période de cicatrisation.

iii. Performances supérieures à l'os autogène

Klijn et al. ont étudié les performances d'un biomatériau synthétique dans un modèle de sinus lift chez le mouton. Ils ont étudié du phosphate tricalcique microstructuré, et après une période de cicatrisation de 12 semaines, la quantité d'os néoformé obtenue était de $42,9\% \pm 9,7$. La quantité de biomatériau résiduel était de $24\% \pm 7$ et la quantité de tissus mous était de $33,1\% \pm 10,9$. Les auteurs ont noté des signes significatifs de dégradation biomatériau au bout de 12 semaines d'implantation, l'aire moyenne des particules greffées étant passée de $58,72 \mu\text{m}^2$ à T0 à $26,93 \mu\text{m}^2$ à T12. Ces résultats auraient tendance à montrer des performances supérieures à celles de l'os autogène à court terme. (43)

Piccinini et al. ont étudié un biomatériau composite associant HA synthétique (60% masse) et phosphate tétracalcique (40% masse). 2 périodes de cicatrisation ont été exploitées, 14 semaines, ou 17 semaines. Après 14 semaines, l'os néoformé représentait 17,39% des biopsies. A 17 semaines, l'os néoformé représentait 27,58%. La quantité de tissus minéralisés était restée stable entre les 2 périodes de cicatrisation avec respectivement 54,76% et 56,93%. Le biomatériau a subi une résorption entre 14 et 17 semaines, la proportion de biomatériau résiduel étant passée de 37,35% à 29,36%. Les auteurs ont conclu que le biomatériau s'était montré très performant, mais qu'il était difficile de tirer des conclusions en raison du modèle de l'étude (étude pilote, 2 animaux pour 4 sinus implantés). (44)

Les quantités d'os néoformé sont cependant similaires à celles attendues avec utilisation d'os néoformé seul, ce qui pourrait indiquer que ce biomatériau est aussi performant qu'une greffe d'os autogène.

Il ressort de l'ensemble de la littérature que l'os autogène reste le gold standard en terme d'ostéoformation dans une procédure de sinus lift.

L'utilisation d'un **composite associant un biomatériau et de l'os autogène (en quantité suffisante)** permet d'améliorer les performances du biomatériau seul, et celles-ci sont alors similaires à celles de l'os autogène seul, ce qui permet de réduire considérablement la quantité d'os autogène nécessaire. L'apport d'une **petite quantité d'os autogène à un biomatériau de comblement** semble n'avoir qu'une **incidence limitée sur la quantité d'os néoformé** obtenue après implantation.

Les **XGA** semblent être moins performantes que les **XGO**, dont les performances tendent à être **similaires à celles de l'os autogène**, ainsi, dans le cadre de l'utilisation d'un biomatériau d'origine animal, la **conservation de la phase organique collagénique permettrait d'accroître les performances** du même biomatériau ne conservant que la matrice minérale anorganique. L'utilisation des **XGO** **accroît inéluctablement le risque de contamination croisée** par rapport aux **XGA**.

De façon identique, les **allogreffes** semblent plus performantes que les **XGA**, avec des performances proches de celles de l'os autogène, mais un risque de contamination accru par rapport au **XGA** ou à l'os autogène.

Les **biomatériaux synthétiques** sont **inégaux** en terme de performance, le **β -TCP** étant généralement moins performant que l'os autogène ou que les **XGA**. Le **BCP** est à priori similaire aux **XGA** en terme d'ostéoconduction, donc moins performant que l'os autogène. Le sulfate de calcium permettrait d'obtenir des quantités d'os néoformé similaires à celles obtenues avec de l'os autogène seul. Le **phosphate tétracalcique** a montré des résultats très prometteurs et d'excellentes capacités d'ostéoconduction mais dans une étude pilote dont les résultats sont difficilement comparables aux résultats de la littérature en raison d'un échantillon de petite étendue.

Les **résultats histomorphométriques du PUDNHA** auraient tendance à indiquer un **potentiel d'ostéoconduction très inférieur à celui de l'os autogène utilisé seul**. Cependant, le biomatériau ayant été testé dans un modèle animal, il faut prendre le compte les **différences au niveau du potentiel de cicatrisation de l'animal par rapport à l'Homme**. Les résultats sont variables d'une étude à l'autre pour les **XGA**, certaines ayant obtenu des valeurs similaires à celles de l'os autogène, d'autres des valeurs inférieures. Ce type de biomatériau est en revanche utilisée dans de nombreuses études comme témoin pour évaluer les performances d'un biomatériau. **La quantité d'os néoformé obtenue après 6 mois d'implantation du PUDNHA** étant similaire à celle obtenue dans le groupe ayant reçu la **XGA**, il est probable que les performances du **PUDNHA** soient inférieures à celles de l'os autogène.

V. CONCLUSION

Le biomatériau PUDNHA a **confirmé dans cette étude sa biocompatibilité et ses capacités ostéoconductrices**. Il s'est révélé **aussi performant en termes de quantité d'os néoformé que le biomatériau témoin**. **L'hypothèse de départ est donc validée**. En comparant les résultats obtenus et ceux de la littérature, le PUDNHA est **a priori moins performant que l'os autogène utilisé seul**. En revanche, ses performances similaires à celles des XGA permettent d'envisager une **quantité d'os néoformé suffisante et reproductible permettant le placement d'implants dentaires**. Les XGA étant également utilisées comme biomatériau de témoin à la place de l'os autogène, l'obtention de performances similaires est donc le signe de **bonnes capacités d'ostéoconduction**. La manipulation aisée du biomatériau étant régulièrement mise en avant dans les études ayant utilisé des biomatériaux solides, ou malléables (consistance putty), **le conditionnement du PUDNHA est un avantage possible du biomatériau face à d'autres biomatériaux synthétiques aux performances similaires**.

Il ressort de l'ensemble des articles analysés que le biomatériau utilisé doit permettre le **maintien d'un volume stable** au début de la phase de cicatrisation où l'ostéoformation débute, sous peine de voir le volume d'os néoformé être très rapidement résorbé et le sinus se pneumatiser à nouveau. Le **potentiel de résorption** du matériau peut donc avoir un **effet positif**, en permettant un remplacement plus ou moins important du volume greffé par de l'os vital néoformé, comme un **effet négatif**, dans le cas d'une résorption trop précoce, laissant un os néoformé immature, fibreux, de trop faible résistance mécanique pour supporter les forces induites par la ventilation, la mastication, et la gravité, et entraîner l'échec de la greffe.

Si une absence de résorption n'a pas d'effet négatif pour l'ostéoformation, qui aura lieu autour des particules, à leur surface et dans les macro et microporosité, la persistance du biomatériau sur le long terme doit cependant être prise en compte. En effet, la mise en place d'implants dans la zone augmentée est **susceptible de modifier les performances mécaniques du complexe os/particules, et le potentiel d'ostéointégration des implants dans la zone augmentée peut être plus faible que dans de l'os seul**.

Le biomatériau PUDNHA présente une **résorption lente ou inexistante**, ce qui permet le maintien de ce volume stable nécessaire à une ostéoformation en quantité suffisante et pérenne dans le temps. **Des études complémentaires sur un suivi de plus longue durée sont cependant nécessaires afin de s'en assurer**.

L'ostéoformation est majoritairement localisée à proximité de l'os natif, et un contact intime entre le biomatériau résiduel et l'os résiduel favorise la pénétration cellulaire et vasculaire, permettant une ostéogénèse optimale. **Le PUDNHA étant visqueux, on peut supposer qu'il établit un contact parfait et continu avec l'os sur toute la surface, l'ostéoformation est donc en théorie maximisée**. Le caractère injectable du PUDNHA peut cependant se révéler être un inconvénient, dans le cas d'une perforation de la membrane de Schneider par exemple, qui nécessiterait obligatoirement **l'utilisation d'une membrane** pour éviter que le biomatériau ne fuse dans le sinus, à la différence d'un biomatériau solide, comme celui utilisé dans l'étude de Artzi et al. (11). L'utilisation d'une membrane, isolant le biomatériau de la membrane de Schneider, **pourrait avoir impact négatif sur l'ostéoformation** (45).

En effet, une étude de Srouji et Al. a établi *in vivo* et *in vitro* que la membrane de Schneider contient des **cellules ostéoprogénitrices**, et que **celles-ci pourraient améliorer l'ostéoformation dans le sinus augmenté en permettant une ostéogénèse ayant pour origine la membrane sinusienne décollée** (46).

BIBLIOGRAPHIE

1. Auteurs non crédités; The European Market for Dental Bone Graft Substitutes: Implant Dent. mars 2003;12(1):3-5.
2. Fricain JC, Schlaubitz S, Le Visage C, et al. A nano-hydroxyapatite – Pullulan/dextran polysaccharide composite macroporous material for bone tissue engineering. Biomaterials. avr 2013;34(12) pp2947-2959.
3. Schlaubitz S, Derkaoui SM, Marosa L, et al. Pullulan/dextran/nHA Macroporous Composite Beads for Bone Repair in a Femoral Condyle Defect in Rats. Heymann D, éditeur. PLoS ONE. 20 oct 2014;9(10):e110251.
4. Estaca E, Cabezas J, Usón J, et al. Maxillary sinus-floor elevation: an animal model. Clin Oral Implants Res. oct 2008;19(10) pp1044-1048.
5. Valbonetti L, Berardinelli P, Scarano A, et al. Translational Value of Sheep as Animal Model to Study Sinus Augmentation: J Craniofac Surg. mai 2015;26(3) pp737-740.
6. Ko DSY. The accuracy of cone beam computed tomography (CBCT) to determine newly formed bone within grafted maxillary sinus in sheep. Th d'Exercice, Université d'Otago, Nouvelle Zélande; 2015, 178p [cité 1 oct 2016]. [Internet] Disponible sur: <https://otago.ourarchive.ac.nz/handle/10523/6055>
7. Chackartchi T, Iezzi G, Goldstein M, et al. Sinus floor augmentation using large (1-2 mm) or small (0.25-1 mm) bovine bone mineral particles: a prospective, intra-individual controlled clinical, micro-computerized tomography and histomorphometric study: Sinus floor augmentation with BioOss® in different particle size. Clin Oral Implants Res. mai 2011;22(5) pp473-780.
8. Zijdeveld SA, Zerbo IR, van den Bergh J, et al. Maxillary Sinus Floor Augmentation Using a β -3-Tricalcium Phosphate (Cerasorb) Alone Compared to Autogenous Bone Grafts. Int J Oral Maxillofac Implants [Internet]. 2005 [cité 1 oct 2016];20(3). Disponible sur: <http://search.ebscohost.com/login.aspx?direct=true&profile=ehost&scope=site&authType=crawler&jrnl=08822786&AN=36831247&h=231X6sB7svbsLxhFgH7LysKcc9nyVU%2BzEmpsvCVaQQ5cy4SV6n5ni3aMmStvqbOoahR029zuUSUUKklzwAXhLg%3D%3D&crl=c>
9. Alayan J, Vaquette C, Farah C, et al. A histomorphometric assessment of collagen-stabilized anorganic bovine bone mineral in maxillary sinus augmentation - a prospective clinical trial. Clin Oral Implants Res. juill 2016;27(7) pp850-858.
10. Artzi Z, Kozlovsky A, Nemcovsky CE, et al. The amount of newly formed bone in sinus grafting procedures depends on tissue depth as well as the type and residual amount of the grafted material. J Clin Periodontol. févr 2005;32(2) pp193-199.
11. Artzi Z, Nemcovsky CE, Dayan D. Bovine-HA spongiosa blocks and immediate implant placement in sinus augmentation procedures. Clin Oral Implants Res. 2002;13(4) pp420-427.

12. Cordaro L, Bosshardt DD, Palattella P, et al. Maxillary sinus grafting with Bio-Oss[®] or Straumann[®] Bone Ceramic: histomorphometric results from a randomized controlled multicenter clinical trial. *Clin Oral Implants Res.* août 2008;19(8) pp796-803.
13. Schopper C, Moser D, Sabbas A. The FHA FRIOS Aligpore is a suitable biomaterial for the reconstruction of severely atrophic human maxillae.pdf. *Clin Oral Implants Res.* 2013;14(6) pp743-749.
14. Tosta M, Cortes ARG, Corrêa L, et al. Histologic and histomorphometric evaluation of a synthetic bone substitute for maxillary sinus grafting in humans. *Clin Oral Implants Res.* août 2013;24(8) pp866-870.
15. Crespi R, Mariani E, Benasciutti E, et al. Magnesium-Enriched Hydroxyapatite Versus Autologous Bone in Maxillary Sinus Grafting: Combining Histomorphometry With Osteoblast Gene Expression Profiles Ex Vivo. *J Periodontol.* avr 2009;80(4) pp586-593.
16. Schmitt CM, Doering H, Schmidt T, et al. Histological results after maxillary sinus augmentation with Straumann[®] BoneCeramic, Bio-Oss[®], Puros[®], and autologous bone. A randomized controlled clinical trial. *Clin Oral Implants Res.* mai 2013;24(5) pp576-585.
17. Turunen T, Peltoha J, Yli-Urpo A, et al. Bioactive glass granules as bone adjunctive material in MSFA.pdf. *Clin Oral Implants Res.* 2004;15 pp135-151.
18. Danesh-Sani SA, Engebretson SP, Janal MN. Histomorphometric results of different grafting materials and effect of healing time on bone maturation after sinus floor augmentation: a systematic review and meta-analysis. *J Periodontal Res [Internet].* août 2016 [cité 21 oct 2016]; Disponible sur: <http://doi.wiley.com/10.1111/jre.12402>
19. Bassil J, Naaman N, Lattouf R. Clinical, histological, and histomorphometrical analysis of MSA using inorganic bovine in humans, preliminary results.pdf. *J Oral Implantol.* 2013;39(1) pp73-80.
20. Froum SJ, Wallace SS, Elian N, et al. Comparison of mineralized cancellous bone allograft (Puros) and anorganic bovine bone matrix (Bio-Oss) for sinus augmentation: histomorphometry at 26 to 32 weeks after grafting. *Int J Periodontics Restorative Dent [Internet].* 2006 [cité 1 oct 2016];26(6). Disponible sur: <http://search.ebscohost.com/login.aspx?direct=true&profile=ehost&scope=site&authType=crawler&jrnl=01987569&AN=36836032&h=8N%2BuLt9XuRMQjgYRFZQiEmWTVQ7TqF3t%2BPfBuKduNDs0fE3TAGH46DxielQsr3syt2o9HDh%2BleeJX6vCl%2FdxGw%3D%3D&crl=c>
21. Kolerman R, Samorodnitzky-Naveh GR, Barnea E, et al. Histomorphometric Analysis of Newly Formed Bone After Bilateral Maxillary Sinus Augmentation Using Two Different Osteoconductive Materials and Internal Collagen Membrane-Online. *Int J Periodontics Restorative Dent.* 2012;32(1) pp e21-e28.
22. Nevins M, Heinemann F, Janke UW, et al. Equine-derived bone mineral matrix for maxillary sinus floor augmentation: a clinical, radiographic, histologic, and

histomorphometric case series. *Int J Periodontics Restorative Dent* [Internet]. 2013 [cité 1 oct 2016];33(4). Disponible sur: <http://search.ebscohost.com/login.aspx?direct=true&profile=ehost&scope=site&authType=crawler&jrnl=01987569&AN=88088822&h=OQ1Nda8ZyecXmTTDiiEh40yOi8NP4YX8SbswEyqknjEGZJfChri9fjASNayLy9iB7b7v%2BWOzxoWGDevBA52KMQ%3D%3D&crl=c>

23. Testori T, Wallace SS, Trisi P, et al. Effect of xenograft (ABBM) particle size on vital bone formation following maxillary sinus augmentation: a multicenter, randomized, controlled, clinical histomorphometric trial. *Int J Periodontics Restorative Dent* [Internet]. 2013 [cité 1 oct 2016];33(4). Disponible sur: <http://search.ebscohost.com/login.aspx?direct=true&profile=ehost&scope=site&authType=crawler&jrnl=01987569&AN=88088843&h=PBxZnWFNmg25Rd64y%2BPJAIZb75OryHdBPRafKVcauQaSXZ7JhdH%2FCWNFR6DDZcuv5QI4542hYMA9pL%2FNUEnykg%3D%3D&crl=c>

24. Yildirim M, Spiekermann H, Biesterfeld S, et al. Maxillary sinus augmentation using xenogenic bone substitute material Bio-Oss® in combination with venous blood. *Clin Oral Implants Res.* 2000;11(3) pp217–229.

25. Iezzi G, Degidi M, Piattelli A, et al. Comparative histological results of different biomaterials used in sinus augmentation procedures: a human study at 6 months. *Clin Oral Implants Res.* déc 2012;23(12) pp1369-1376.

26. Chaushu G, Vered M, Mardinger O, et al. Histomorphometric Analysis After Maxillary Sinus Floor Augmentation Using Cancellous Bone–Block Allograft. *J Periodontol.* août 2010;81(8) pp1147-1152.

27. Lyngstadaas SP, Verket A, Pinholt EM, et al. Titanium Granules for Augmentation of the Maxillary Sinus - A Multicenter Study: Titanium Granules for Maxillary Sinus Augmentation. *Clin Implant Dent Relat Res.* oct 2015;17 pp e594-e600.

28. Kurkcu M, Benlidayi ME, Cam B, et al. Anorganic bovine-derived HA vs BTCP in SA. A comparative histomorphometric study. *J Oral Implantol.* 2012;38(N° special) pp519-526.

29. Hallman M, Cederlund A, Lindskog S, et al. A clinical histologic study of bovine hydroxyapatite in combination with autogenous bone and fibrin glue for maxillary sinus floor augmentation. *Clin Oral Implants Res.* 2001;12(2) pp135–143.

30. Silvestri M, Martegani P, D'Avenia F, et al. Simultaneous Sinus Augmentation with Implant Placement: Histomorphometric Comparison of Two Different Grafting Materials. A Multicenter Double-Blind Prospective Randomized Controlled Clinical Trial. *Int J Oral Maxillofac Implants.* mars 2013;28(2) pp543-549.

31. Ahmet S, Alper Gultekin B, Karabuda ZC, et al. Two Composite Bone Graft Substitutes for Maxillary Sinus Floor Augmentation: Histological, Histomorphometric, and Radiographic Analyses. *Implant Dent.* juin 2016;25(3) pp313-321.

32. Butz F, Bächle M, Ofer M, et al. Sinus augmentation with bovine hydroxyapatite/synthetic peptide in a sodium hyaluronate carrier (PepGen P-15 Putty): a clinical investigation of different healing times. *Int J Oral Maxillofac Implants*

[Internet]. 2011 [cité 1 oct 2016];26(6). Disponible sur: <http://search.ebscohost.com/login.aspx?direct=true&profile=ehost&scope=site&authType=crawler&jrnl=08822786&AN=67771611&h=KZzAcl5RZx37N3BwiF8BJ%2BApZx5SGqMAFDbWmShF3TS6FDsj3vm3viQqpxnITQFXI8BC63eS5H1JDeL7IHH%2BVA%3D%3D&crl=c>

33. Lindgren C, Sennerby L, Mordenfeld A, et al. Clinical histology of microimplants placed in 2 different biomaterials. *Int J Oral Maxillofac Implants*. 2009;24(6) pp1093-1100.
34. Martinez A, Franco J, Saiz E, et al. Maxillary sinus floor augmentation on humans: Packing simulations and 8months histomorphometric comparative study of anorganic bone matrix and β -tricalcium phosphate particles as grafting materials. *Mater Sci Eng C*. juin 2010;30(5) pp763-769.
35. Boëck-Neto RJ, Gabrielli MFR, Lia RCC, et al. Histomorphometrical analysis of bone formed after MSFA by grafting with a combination of autogenous bone and DFDBA or HA. *J Periodontol*. 2002;73(3) pp266-270.
36. Schwartz Z, Goldstein M, Raviv E, et al. Clinical evaluation of demineralized bone allograft in a hyaluronic acid carrier for sinus lift augmentation in humans: a computed tomography and histomorphometric study. *Clin Oral Implants Res*. avr 2007;18(2) pp204-211.
37. Di Stefano D, Gastaldi G, Vinci R, et al. Bone Formation Following Sinus Augmentation with an Equine-Derived Bone Graft: A Retrospective Histologic and Histomorphometric Study with 36-Month Follow-up. *Int J Oral Maxillofac Implants*. mars 2016; pp406-412.
38. Di Stefano D, Gastaldi G, Vinci R, et al. Histomorphometric Comparison of Enzyme-Deantigenic Equine Bone and Anorganic Bovine Bone in Sinus Augmentation: A Randomized Clinical Trial with 3-Year Follow-Up. *Int J Oral Maxillofac Implants*. sept 2015;30(5) pp1161-1167.
39. Dellavia C, Tartaglia G, Sforza C. Histomorphometric Analysis of Human Maxillary Sinus Lift with a New Bone Substitute Biocomposite: A Preliminary Report. *Clin Implant Dent Relat Res*. oct 2009;11 pp e59-e68.
40. Guarnieri R, Grassi R, Ripari M, et al. Maxillary sinus augmentation using granular calcium sulfate (surgiplaster sinus): radiographic and histologic study at 2 years. *Int J Periodontics Restorative Dent*. 2006;26(1) pp79-85.
41. Lambert F, Lecloux G, Léonard A, et al. Bone Regeneration Using Porous Titanium Particles versus Bovine Hydroxyapatite: A Sinus Lift Study in Rabbits: Sinus Lift: Titanium versus Hydroxyapatite Particles. *Clin Implant Dent Relat Res*. juin 2013;15(3) pp412-426.
42. Kim Y-S, Kim S-H, Kim K-H, et al. Rabbit maxillary sinus augmentation model with simultaneous implant placement: differential responses to the graft materials. *J Periodontal Implant Sci*. 2012;42(6) pp204-211.
43. Klijn RJ, Hoekstra JWM, Van Den Beucken JJJP, et al. Maxillary sinus augmentation with microstructured tricalcium phosphate ceramic in sheep: Sinus

augmentation with microstructured TCP particles. Clin Oral Implants Res. mars 2012;23(3) pp274-280.

44. Piccinini M, Rebaudi A, Sglavo VM, et al. A New HA/TTCP Material for Bone Augmentation: An In Vivo Histological Pilot Study in Primates Sinus Grafting. Implant Dent. févr 2013;22(1) pp83-90.

45. Schulten E, Prins H-J, Overman JR, et al. A novel approach revealing the effect of a collagenous membrane on osteoconduction in maxillary sinus floor elevation with β -tricalcium phosphate. Eur Cell Mater. 2013;25 pp215–228.

46. Srouji S, Kizhner T, Ben David D, et al. The Schneiderian Membrane Contains Osteoprogenitor Cells: In Vivo and In Vitro Study. Calcif Tissue Int. févr 2009;84(2) pp138-145.

ANNEXE

Les deux tableaux suivants présentent respectivement les données tirées des études cliniques, et pré-cliniques qui ont été incluses dans la revue de littérature.

Les acronymes utilisés dans les tableaux ont déjà été définis plus haut, où sont directement traduits dans le tableau lors de leur première occurrence.

Les données en italiques ont été calculées à partir des données des articles concernés, mais n'étaient pas directement disponibles dans les articles.

Etude (auteur, date, revue)	Objectif	Biomatériaux utilisés, origine	Type de l'essai clinique	N° de patients, n° de sinus augmentés	Patients perdus de vue, exclus de l'étude, ou non inclus dans l'analyse	Groupes, biomatériaux, temps de cicatrisation si variable (n= sinus augmentés biopsés pour le groupe)	Utilisation d'une membrane, type, indication	Période de cicatrisation avant biopsie	Mesures histologiques et histomorphométriques effectuées
Ahmet et Al. 2016 Implant Dentistry	comparaison histologique, histomorphométrique et radiologique entre 2 biomatériaux composites : Sulfate de calcium biphasé (SCB) + matrice minérale dérivée d'os bovin (HAB), et SCB + biomatériau alloplastique.	synthétique + xéno greffe, BCS + DBB(2:1) synthétique, BCS + biomatériau alloplastique (60% HA synthétique + 40% β -TCP)(2:1),	Etude prospective, randomisée; 2 groupes parallèles	20 patients; 28 sinus	4 exclus pour non respect des protocoles	CB = SCB + HAB n = 10 CA = SCB + Alloplastique n= 13	oui, résorbable, couverture fenêtre sinus + perforations	5 mois	%ON %BR %TMM
Alayan et Al. 2015 Clinical Oral Implants Research	Comparaison histomorphométrique entre os bovin anorganique à collagène stabilisé (ABBM-C) (test) et os bovin anorganique + os autogène(=OA) (HAB+OA) (témoin)	xéno greffe, os bovin anorganique préservant le collagène (ABBM-C) xéno greffe + autogreffe, os bovin anorganique + os autogène (HAB+OA)	ECR; 2 groupes parallèles	42 patients; 42 sinus	2 non biopsés (initialement prévu en plus pour pallier les abandons)	test= ABBM-C n = 20 témoin = HAB+OA n = 20	oui, résorbable, couverture fenêtre sinus + perforations	5 mois	%ON %OstéoIntégration (OI) particules en contact avec l'os %BR %TMM ROI 1= totalité de l'échantillon ROI 2= zone proximale à l'implant
Artzi et Al. 2005 Journal of Clinical Periodontology	Evaluer les capacités ostéoconduites de 2 biomatériaux composite : HAB + OA , β -TCP + OA	xéno greffe + autogreffe, HAB + fragment dos cortical autogène (1:1) synthétique + autogreffe, β -TCP + fragment dos cortical autogène (1:1)	ECR; corps-divisé	12 patients, 24 sinus	aucun	test : β -TCP + OA n = 12 témoin : HAB + OA, n = 12	oui, résorbable, couverture fenêtre sinus	12 mois	%ON %BR
Artzi et Al. 2002 Clinical Oral Implants Research	Evaluer la guérison après 12 mois d'un bloc d'os spongieux bovin mis en place comme matériau de comblement sinusien avec pose d'implants en 1 phase,	xéno greffe, bloc d'os spongieux bovin (B-SB)	Etude prospective	10 patients, 10 sinus	aucun	B-SB n = 10	oui, résorbable, couverture fenêtre sinus	12 mois	%ON ratio os lamellaire/os fibreux 2 zones d'étude : périphérie et profondeur

Etude (auteur, date, revue)	Résultats						Conclusions des auteurs
	%os néoformé (% ON)	P	%biomatériau résiduel (%BR)	P	%tissus mous et moelle osseuse (%TMM)	P	
Ahmet et Al. 2016 Implant Dentistry	CA = 34.40%± 18.91% CB = 36.71% ± 15.32%	NS	CA = 6.98% ± 5.09% CB = 5.52% ± 4.12%	NS	CA = 58.61% ± 17.67% CB = 57.76% ± 14.72%	NS	Les 2 biomatériaux sont ostéointégrés, ce qui confirme leur biocompatibilité, et leur efficacité pour les comblements sinusiens. Le groupe CB a montré une diminution de la hauteur greffée moins importante que le groupe CA.
Alayan et Al. 2015 Clinical Oral Implants Research	témoin ROI 1 = 29.06 ± 13.51 test ROI 1 = 30.71 ± 12.24 témoin ROI 2 = 34.03 ± 13.05 test ROI 2 = 39.68 ± 17.36	NS NS	témoin ROI 1 = 19.11 ± 8.87 test ROI 1 = 15.11 ± 9.65 témoin ROI 2 = 13.21 test ROI 2 = 3.86	NS P<0,05	témoin ROI 1 = 51.82 ± 10.98 test ROI 1 = 54.18 ± 10.53 témoin ROI 2 = 50.38 ± 10.96 test ROI 2 = 49.82 ± 20.47	NS NS	Les 2 biomatériaux ont montré des paramètres histomorphométriques très similaires. Le groupe ABBM-AB a montré un os plus mature (proportion significativement plus importante d'os lamellaire par rapport à l'os fibreux). L'ostéointégration du composite HAB/OA est plus importante à proximité de l'os natif. ABBM-C est utilisable comme biomatériau de comblement sinusien. Ses indications pourraient être la présence d'une perforation de la membrane de Schneider, ou une faible hauteur d'os résiduelle.
Artzi et Al. 2005 Journal of Clinical Periodontology	test périphérie = 26.0 ± 4.7 témoin périphérie = 35.9 ± 9.4 test milieu = 32.1 ± 5.5 témoin milieu = 47.8 ± 8.4 test profondeur = 37.7 ± 9.9 témoin profondeur = 53.2 ± 6.9 test moyenne = 32.0 ± 8.4 témoin moyenne = 45.6 ± 10.9	P=0,017 P<0,01 P=0,002	test périphérie = 27.9 ± 4.4 témoin périphérie = 29.2 ± 6.7 test milieu = 24.6 ± 6.5 témoin milieu = 26.0 ± 7.8 test profondeur = 23.2 ± 4.9 témoin profondeur = 22.6 ± 6.9 test moyenne = 25.3 ± 5.6 témoin moyenne = 26.0 ± 7.5	NS NS NS			Après 12 mois de cicatrisation post-opératoire, les 2 biomatériaux ont montré une ostéof ormation dans la zone augmentée. La quantité d'os néoformé est significativement plus importante dans le groupe HAB/OA. La quantité de biomatériau résiduelle étant similaire dans les 2 groupes, l'HAB pourrait posséder un potentiel d'ostéoconduction plus important que celui du β -TCP.
Artzi et Al. 2002 Clinical Oral Implants Research	périphérie = 34.2% (28.0–46.8%, SD8.5) profondeur = 53% (39.7–63.2%, SD 8.7)	P<0,001					Cliniquement, la mise en place concomitante d'implants dans les blocs d'HA a conduit à une intégration prévisible. Histologiquement, S-BS a montré être un biomatériau convenant au comblement sinusien. Les résultats histomorphométriques, et le schéma de guérison des particules greffées et de l'os néoformé soutiennent l'utilisation de ce biomatériau. L'utilisation de blocs minéraux facilite la greffe sous-sinusienne et permet une stabilité à la fois du biomatériau greffé et des implants, ce qui facilite la pose d'implants en 1 phase.

Etude (auteur, date, revue)	Objectif	Biomatériaux utilisés, origine	Type de l'essai clinique	N° de patients, n° de sinus augmentés	Patients perdus de vue, exclus de l'étude, ou non inclus dans l'analyse	Groupes, biomatériaux, temps de cicatrisation si variable (n= sinus augmentés biopsés pour le groupe)	Utilisation d'une membrane, type, indication	Période de cicatrisation avant biopsie	Mesures histologiques et histomorphométriques effectuées
Bassil et Al. 2013 Journal of Oral Implantology	Evaluer l'ostéof ormation après un sinus lift utilisant un substitut osseux dérivé d'os bovin (HAB) seul par des moyens cliniques, histologiques et histomorphométriques	xéno greffe, HAB	Etude prospective	20 patients, 20 sinus		HAB, n = 40	aucune	8 mois	%ON %BR %TMM
Boëck-Neto et Al. 2002 Journal of Periodontology	Comparaison histomorphométrique après un comblement sinusien réalisé avec 2 biomatériaux composite différents : os autogène + Allogreffe osseuse déminéralisée lyophilisée (DFDBA) ou os autogène + HA synthétique	allogreffe + autogreffe, DFDBA + OA synthétique + autogreffe, HA synthétique + OA	ECR, 2 groupes,	10 patients, 10 sinus	aucun	groupe DFDBA + OA n =10 groupe HA + OA, n = 10	oui, résorbable, couverture fenêtre sinus	10 mois	%ON %BR %TMM
Butz et Al. 2011 International Journal of Oral & Maxillofacial Implants	Evaluer l'efficacité en fonction du temps de PepGen P-15 Putty, biomatériau composite composé d'HAB bovine et d'un peptide synthétique dans une matrice de hyaluronate de sodium	xéno greffe + synthétique, PepGen P-15 (HAB bovine + peptide synthétique dans un vecteur composé de hyaluronate de sodium)	Etude prospective, 4 groupes randomisés	24 patients, 48 sinus	1, groupe 2 mois, échantillon détruit durant le prélèvement	groupe 1 : PepGen P-15, 2 mois n = 10 groupe 2 : PepGen P-15, 4 mois n = 12 groupe 3 : PepGen P-15, 6 mois n = 12 groupe 4 : PepGen P-15, 9 mois n = 12	oui, non-résorbable titane, couverture fenêtre sinus + résorbable, perforation	2 mois, 4 mois, 6 mois, 9 mois	% Os natif zone cretale non augmentée %ON %BR
Chackartchi et Al. 2011 Clinical Oral Implants Research	Evaluer la différence en terme de quantité d'os néoformé entre deux granulométries différentes d'un même biomatériau : substitut osseux minéral dérivé d'os bovin	xéno greffe, HAB, grande taille (1-2mm diamètre); xéno greffe, HAB, petite taille (0,25-1mm diamètre)	étude prospective randomisée, corps divisé	10 patients, 20 sinus	1, zone augmentée poreuse lors du prélèvement	grandes particules, n = 10 petites particules, n = 10	oui, résorbable, couverture fenêtre sinus	6 à 9 mois	%ON %BR %TMM
Chashu et Al. 2010 Journal of Periodontology	Evaluer l'efficacité de blocs d'os spongieux d'origine humaine comme matériau de comblement sous-sinusien	allogreffe osseuse lyophilisée (FDDBA)	étude prospective	31 patients, 31 sinus	aucun	FDDBA, n = 31 2 types de particules utilisées	oui, résorbable, couverture fenêtre sinus. Pas de membrane en cas de perforation 4 types de membrane utilisés, non précisé	9 mois	%ON %BR %TMM

Etude (auteur, date, revue)	Résultats						Conclusions des auteurs
	%os néoformé (%ON)	P	%biomatériau résiduel (%BR)	P	%tissus mous et moelle osseuse (%TMM)	P	
Bassil et Al. 2013 Journal of Oral Implantology	17.6% ± 2.8		29.9% ± 4.9		52.5% ± 4.2		Les résultats démontrent que le Bio-oss peut être utilisé comme biomatériau de comblement sous-sinusien dans le cadre d'un sinus lift sans danger, et permet d'obtenir un volume d'os néoformé prévisible.
Boëck-Neto et Al. 2002 Journal of Periodontology	DFDBA = 50,46% ± 16,29 HA = 46,79% ± 8,56	NS	DFDBA = 8,24% ± 3,60 HA = 6,55% ± 5,55	NS	DFDBA = 41,31% ± 17,81 HA = 46,35% ± 12,48		Les deux biomatériaux testés associés avec de l'os autogène sont biocompatibles et permettent l'ostéoconduction. Les résultats histomorphométriques n'ont pas révélé de différence significative, quelque soit le paramètre étudié, quel que soit le groupe considéré. Il y a un gain de masse osseuse dans les 2 groupes, et l'os néoformé présente des caractéristiques habituelles. Au bout de 10 mois, les 2 biomatériaux ne sont pas totalement résorbés, et les particules restantes sont intégrées à l'os néoformé.
Butz et Al. 2011 International Journal of Oral & Maxillofacial Implants	2 mois = 21.3 ± 2.3 4 mois = 21.9% ± 8.9% 6 mois = 28.5%± 6.9% 9 mois = 29.8% ± 11.8%	NS	2 mois = 24.4 ± 5.5 4 mois = 20.2 ± 8.2 6 mois = 26.3 ± 8.2 9 mois = 30.3 ± 16.7	NS			L'utilisation du biomatériau testé comme biomatériau de comblement sinusien est possible. La mise en place d'implants après 2 mois de cicatrisation est possible.
Chackartchi et Al. 2011 Clinical Oral Implants Research	Histologie grandes = 27.14% ± 3.89 petites = 28% ± 6.53 Tomographie volumique grandes = 23.12% ± 6.02 petites = 22.89% ± 8.32	NS	Histologie grandes = 33.71 ± 8.28 petites = 34.57 ± 8.08 Tomographie volumique grandes = 7.99% ± 4.23 petites = 14.64% ± 12.03	NS	Histologie grandes = 39.14 ± 8.47 petites = 37.42 ± 4.15 Tomographie volumique grandes = 69.89% ± 4.14 petites = 62.47% ± 14.95	NS	Les deux tailles de particules de BBM ont donné des résultats équivalents et ont accompli leur rôle dans le cadre du comblement sinusien.
Chauhu et Al. 2010 Journal of Periodontology	26.1% ± 15% (10%-58%) Aucune différence significative selon le sexe, l'âge, la présence d'une perforation de la membrane, et la hauteur d'os résiduelle pré-opératoire		24.7% ± 19.4% (0.6%-71%)		49.2% ± 20.4% (14.9%-78.9%)		Le biomatériau est biocompatible et ostéoconducuteur, et permet l'ostéoformation dans le cadre d'un comblement sinusien avec mise en place immédiate d'implants au niveau du maxillaire sévèrement atrophié.

Etude (auteur, date, revue)	Objectif	Biomatériaux utilisés, origine	Type de l'essai clinique	N° de patients, n° de sinus augmentés	Patients perdus de vue, exclus de l'étude, ou non inclus dans l'analyse	Groupes, biomatériaux, temps de cicatrisation si variable (n= sinus augmentés biopsés pour le groupe)	Utilisation d'une membrane, type, indication	Période de cicatrisation avant biopsie	Mesures histologiques et histomorphométriques effectuées
Cordaro et Al. 2008 Clinical Oral Implants Research	Comparaison histomorphométrique entre os bovin anorganique (HAB bovine) et phosphate de calcium biphasé (BCP)	xénogreffe, HAB bovine synthétique, BCP	étude prospective, randomisée, multi-centrée (9 centres)	37 patients, 48 sinus BCP = 25 sinus HAB = 23 sinus	1 patient exclu, groupe test 11 biopsie inutilisable groupe test 4 biopsie inutilisable, groupe témoin	test : BCP, n = 14 témoin : HAB, n = 18	oui, résorbable, couverture fenêtre sinus	BCP = 202 jours (159-257) HAB = 204 jours (175-240)	%ON %BR %STM %TMM %OI %TMM en contact avec le biomatériau ROI 1 = ensemble de l'échantillon ROI 2 = zone proximale 1mm max os natif
Crespi et Al. 2009 Journal of Periodontology	Comparer l'utilisation d'hydroxyapatite enrichie en magnésium (mHA) face à de l'os autogène dans une procédure de sinus lift. Comparaison histomorphométrique et profilage d'expression génique in vivo	synthétique, HA enrichie en magnésium (mHA) autogreffe, OA	RCT, corps-divisé	15 patients, 30 sinus	aucun	test : mHA, n = 30 témoin : OA, n = 30	nc	5 mois	% os vital (= %ON) % os non vital (lacunes ostéocytaires vides) % total os (= %tissus minéralisés) %RG (groupe mHA)
Dellavia et Al. 2009 Clinical Implant Dentistry and Related Research	Analyse radiologique et histologique d'un biomatériau composite composé de sulfate de calcium (SC) associé à des particules de matrice osseuse allogène déminéralisée lyophilisée (FDDBM)	synthétique + allogreffe, SC + FDDBM (86% vol)	Etude prospective	12 patients, 15 sinus	aucun	SC + FDDBM, n = 15	Aucune	2,5 à 3 mois (2,8 moyenne)	%ON %BR %TMM
Di Stefano et Al. 2015 The International Journal of Oral & Maxillofacial Implants	Comparaison histomorphométrique entre os equin déantigéné par traitement enzymatique (EDEB) et os bovin anorganique (HAB bovine)	xénogreffe, EDEB xénogreffe, HAB bovine	ECR, 2 groupes	40 patients, 40 sinus	aucun	test : EDEB, n = 20 témoin : HAB, n = 20	oui, résorbable, couverture fenêtre sinus	6 mois	%ON %BR
Di Stefano et Al. 2016 The International Journal of Oral & Maxillofacial Implants	évaluer d'un point de vue histomorphométrique l'ostéof ormation en fonction du temps après un sinus lift avec EDEB comme matériau de comblement.	xénogreffe, EDEB	Etude rétrospective, 3 groupes	77 patients, 115 biopsies	aucun	EDEB, n = 115 3 à 5 mois = 33 6 à 8 mois = 57 9 à 12 mois = 25	oui, résorbable, couverture fenêtre sinus	3 à 12 mois	%ON %BR

Etude (auteur, date, revue)	Résultats						Conclusions des auteurs
	%os néoformé (% ON)	P	%biomatériau résiduel (%BR)	P	%tissus mous et moelle osseuse (%TMM)	P	
Cordaro et Al. 2008 Clinical Oral Implants Research	BCP ROI 1 = 21.6 ± 10.0 HAB ROI 1 = 19.8 ± 7.9	NS	BCP ROI 1 = 26.6 ± 5.2 HAB ROI 1 = 37.7 ± 8.5	P<0,001	BCP ROI 1 = 51.8 ± 8.6 HAB ROI 1 = 42.5 ± 6.9	P=0,005	Les 2 biomatériaux ont obtenus des quantités similaires d'os néoformé, et d'aspect histologique similaire, indiquant que ces 2 biomatériaux sont utilisables comme biomatériau de comblement sinusien. Le profil de résorption différent du BCP, et la pertinence clinique d'une quantité de tissus mous plus importante dans le groupe BCP, nécessitent des recherches complémentaires. La quantité d'os néoformé est significativement plus importante à proximité de l'os natif résiduel, quelque soit le groupe considéré.
	BCP ROI 2 = 27.8 ± 7.7 HAB ROI 2 = 23.5 ± 8.6	NS	BCP ROI 2 = 25.9 ± 7.7 HAB ROI 2 = 36.1 ± 11.2	P=0,007	BCP ROI 2 = 46.4 ± 7.7 HAB ROI 2 = 40.4 ± 7.3	P=0,007	
Crespi et Al. 2009 Journal of Periodontology	%total os test = approx 77% ± 11 témoin = approx 81% ± 15 %Os vital test = approx 30% ± 10 témoin = approx 78% ± 15		test = approx 46% ± 10				Significativement plus d'os vital dans le groupe témoin. Pas de différence significative entre le volume total d'os de chaque groupe. L'analyse de l'expression des gènes montre une expression plus importante de certains gènes indiquant la différenciation d'ostéoblaste et la formation osseuse, mais révélant un plus faible potentiel ostéoclastogénique dans le groupe mHA.
Delevia et Al. 2009 Clinical Implant Dentistry and Related Research	33.8 ± 8.6		33.7 ± 8.4		32.3 ± 10.3		Le biomatériau testé est utilisable pour un comblement sinusien. Le biomatériau induit l'ostéof ormation de façon précoce. La manipulation du biomatériau est aisée (consistance putty)
Di Stefano et Al. 2015 The International Journal of Oral & Maxillofacial Implants	EDEB = 46.86% ± 12.81 HAB = 25.12% ± 7.25	P<0,05	EDEB = 11.05% ± 9.27 HAB = 28.65% ± 9.70	P<0,05			Les résultats histomorphométriques des échantillons collectés après 6 mois de guérison montrent un niveau plus élevé d'os néoformé dans le groupe EDEB, et un niveau plus élevé de biomatériau résiduel dans le groupe HAB. Il n'y a pas de différence significative en termes cliniques (survie et succès des implants à 36 mois) entre les deux groupes. Dans les limites d'un suivi court, et d'un échantillon de petite taille, EDEB est au moins aussi efficace que l'HAB pour le sinus lift
Di Stefano et Al. 2016 The International Journal of Oral & Maxillofacial Implants	3 à 5 mois = 38.42% ± 14.24 n = 33 6 à 8 mois = 37.77% ± 14.70 n = 57 9 à 12 mois = 42.68% ± 17.38 n = 25	NS P=0,6	3 à 5 mois = 9.19% ± 6.60 n = 33 6 à 8 mois = 11.65% ± 8.43 n = 57 9 à 12 mois = 10.01% ± 8.22 n = 25	NS P=0,22			Une structure trabéculaire plus dense n'a été observée que dans les biopsies réalisées à partir de 8 mois de guérison. Aucune différence significative en terme de quantité d'os néoformé ou de biomatériau résiduel n'a été observée entre les groupes. L'ostéof ormation pourrait avoir déjà atteint un plateau 3 à 5 mois après la chirurgie. En tenant compte des limites d'une étude rétrospective et d'un suivi de courte durée, EDEB pourrait entraîner une ostéof ormation précoce (<3 mois). La mise en place d'implants dans une procédure en 2 temps peut avoir lieu entre 3 et 5 mois

Etude (auteur, date, revue)	Objectif	Biomatériaux utilisés, origine	Type de l'essai clinique	N° de patients, n° de sinus augmentés	Patients perdus de vue, exclus de l'étude, ou non inclus dans l'analyse	Groupes, biomatériaux, temps de cicatrisation si variable (n= sinus augmentés biopsés pour le groupe)	Utilisation d'une membrane, type, indication	Période de cicatrisation avant biopsie	Mesures histologiques et histomorphométriques effectuées
Froum et Al. 2006 International Journal of Periodontics & Restorative Dentistry	Evaluer la formation d'os vital après comblement sinusien avec 2 biomatériaux différents : Puros (allogreffe d'os spongieux minéralisé MCBA) et biooss (HAB)	allogreffe, MCBA xénogreffe, HAB	RCT, corps-divisé	13 patients, 26 sinus	2 patients exclus : biopsies impossibles dans les délais de l'étude 1 biopsie MCBA détruite 2 biopsie HAB détruites	test : MCBA, n = 10 témoin : HAB, n = 9	oui, résorbable, couverture fenêtre sinus + perforations	26 à 32 semaines	%Volume d'os %ON %BR %TMM
Guarnieri et Al. 2006 International Journal of Periodontics and Restorative Dentistry	Evaluation radiologique et histologique de l'utilisation de granules de sulfate de calcium hémihydraté de qualité médicale (MGCSH) comme biomatériau de comblement sinusien	synthétique, MGCSH (Surgiplaster Sinus)	Etude prospective	10 patients, 15 sinus	aucun	MGCSH, n = 15	Aucune, la fenêtre osseuse est réclinée dans le sinus pour servir de base au nouveau plancher sinusien. Le matériau est inséré après les implants, et la surface en contact avec la muqueuse est stratifiée et durcie à l'aide d'un durcisseur. La consistance obtenue est similaire au ciment	6 mois	aire totale % os mature/immature de l'aire totale (= %ON) aire de biomatériau greffé (= %BR)
Hallman et Al. 2001 Clinical Oral Implants Research	Etudier d'un point de vue histologique le devenir d'un biomatériau composé d'hydroxyapatite bovine (HAB) associée à de l'os autogène et de la colle fibrineuse	xénogreffe + autogène, HAB (80%) + OA (20%) + TissuCol	Etude prospective	20 patients, 30 sinus	4 patients non biopsés en raison d'un manque de place entre les implants. 1 patient n'a pas pris le marqueur (tétracycline) pour le marquage de la formation osseuse. Les biopsies ont été envisagées après le placement des implants	HAB + OA, n = 16	Aucune, la fenêtre osseuse est réclinée. Le biomatériau est stabilisé par l'apport de la colle fibrineuse	6 à 8 mois (6,7 mois en moyenne)	aire totale aire os immature (%) aire os lamellaire (%) aire d'OA greffé (%) nombre de particule d'HAB nombre de particules en contact avec l'os degré de contact entre les particules et l'os (% de la longueur surfacique de chaque particule) (= %OI)

Etude (auteur, date, revue)	Résultats						Conclusions des auteurs
	%os néoformé (% ON)	P	%biomatériau résiduel (%BR)	P	%tissus mous et moelle osseuse (%TMM)	P	
Froum et Al. 2006 International Journal of Periodontics & Restorative Dentistry	test = 28.25% ± 14.01 (8%-51%) témoin = 12.44% ± 8.55 (5%-25%) %Volume d'os test = 35.90% (21%-51%) témoin = 12.44% (5%-25%) %Vitalité au sein du volume total d'os test = 76.90% (29%-100%) témoin = 100%	P<0,001 P=0,007	test = 7.65% ± 9,2 (0%-26%) témoin = 33.00% ± 9.45 (18%-50%)	P=0,002	test = 64.10% ± 8.68 (54%-79%) témoin = 54.56% ± 10.31 (40%-70%)	P=0,01 2	Un taux moyen d'os néoformé vital plus important à été obtenu dans le groupe test (MCBA). La formation d'une importante quantité d'os nouveau en un temps raisonnable de guérison pourrait indiquer que le biomatériau convient comme biomatériau de comblement sinusien. Les particules de MCBA ont été considérées comme de l'os non vital dans l'analyse histomorphométrique, à la différence des particules d'HAB qui n'ont pas été considérées comme de l'os. Ceci explique la différence de %vitalité au sein du volume total d'os entre le groupe MCBA et le groupe HAB, ainsi que la grande étendue de valeur dans le groupe MCBA : de 29 à 100%
Guarnieri et Al. 2006 International Journal of Periodontics and Restorative Dentistry		100%		0%	NC NB + STM = 100%		Lors du suivi radiologique au cours de la période de cicatrisation, les observations suivantes ont pu être effectuées: Une résorption centripète est observable au 2ème mois. Au 4ème mois, une nouvelle architecture trabéculaire débutant en périphérie de la zone greffée est visible. Entre le 5ème et le 6ème mois, le biomatériau devient invisible radiographiquement et la zone greffée présente une nouvelle architecture trabéculaire irrégulière. L'utilisation du biomatériau pourrait mener à une ostéointégration appropriée des implants et peut être utilisé pour créer un volume d'os suffisant avant la mise en place des implants. Le biomatériau subi une résorption complète et un remplacement à 100% par un os néoformé vital.
Hallman et Al. 2001 Clinical Oral Implants Research	Os lamellaire = 21.2% ± 24.5 Os immature = 10.2% ± 13.4 Os néoformé = 31,4% ± 37,9		Nombre de particules de BH = 252 Nombre de particules encapsulées = 116 Nombre de particules en contact avec l'os = 136				Le biomatériau testé possède des capacités d'ostéoconduction. L'os en rapport avec les particules de biomatériau est principalement de l'os fibreux. Dans le cadre d'une procédure de pose d'implant en 2 temps, une maturation osseuse est possible durant la période d'ostéointégration des implants. Les auteurs indiquent que les biopsies ont été réalisées en périphérie, où une proportion plus importante de tissu conjonctif fibreux est attendue.

Etude (auteur, date, revue)	Objectif	Biomatériaux utilisés, origine	Type de l'essai clinique	N° de patients, n° de sinus augmentés	Patients perdus de vue, exclus de l'étude, ou non inclus dans l'analyse	Groupes, biomatériaux, temps de cicatrisation si variable (n= sinus augmentés biopsés pour le groupe)	Utilisation d'une membrane, type, indication	Période de cicatrisation avant biopsie	Mesures histologiques et histomorphométriques effectuées
Iezzi et Al. 2012 Clinical Oral Implants Research	Evaluation histologique et histomorphométrique de 5 biomatériaux différents utilisés comme biomatériaux de comblement sinusien : HA phycogène (dérivée d'algues), céramique de phosphate de calcium biphasé, carbonate de calcium (dérivé du corail), os porcin, et ABBM	xénogreffe, HA phycogène (Algipore) synthétique, BCP (MBCP) xénogreffe, Carbonate de calcium (Biocoral) xénogreffe, Os porcin (Apatos Cortical) xénogreffe, HAB (Bio-oss)	Etude prospective, 5 groupes	15 patients, 30 sinus, 60 biopsies, 12 biopsie par biomatériau	aucun	Groupe 1, HA phycogène, n = 12 Groupe 2, BCP, n = 12 Groupe 3, Carbonate de Calcium, n = 12 Groupe 4, Os porcin, n = 12 Groupe 5, HAB, n =12			%ON %BR %TMM
Kolerman et Al. 2012 International Journal of Periodontics and Restorative Dentistry	Evaluation histomorphométrique après l'utilisation de 2 biomatériaux de comblement sinusien : HAB (Bio-oss) et FDDB (Oragraft)	allogreffe, FDDB xénogreffe, HAB	Etude prospective, corps divisé, 2 groupes	5 patients, 10 sinus	aucun	Groupe 1, FDDB, n = 5 Groupe 2, HAB, n = 5	Oui, résorbable, couverture membrane sinus avant mise en place du matériau, et couverture fenêtre osseuse sinus	9 mois	%ON %BR %TMM
Kurkcü et Al. 2012 Journal of Oral Implantology	Comparer les performances biologiques de 2 biomatériaux dans le cadre d'un comblement sinusien : HA anorganique dérivée d'os bovin, et β -TCP synthétique.	xénogreffe, HAB synthétique, β -TCP	Etude prospective randomisée, 2 groupes	23 patients, 23 sinus	aucun	groupe 1, HAB, n = 13 groupe 2, β -TCP, n = 10	perforations membrane, résorbable	6,5 mois (6-8)	%ON %BR %TMM

Etude (auteur, date, revue)	Résultats						Conclusions des auteurs
	%os néoformé (% ON)	P	%biomatériau résiduel (%BR)	P	%tissus mous et moelle osseuse (%TMM)	P	
Iezzi et Al. 2012 Clinical Oral Implants Research	<p>HA phycogène = 33.2 ± 1.2 BCP = 30.5 ± 3.4 Carbonate de calcium = 28.1 ± 3.9 Os porcin = 31.8 ± 2.9 HAB = 32.9 ± 0.5</p> <p>différence significative</p> <p>HA phycogène vs Carbonate de calcium P<0,05</p>		<p>HA phycogène = 30.1 ± 0.9 BCP = 28.1 ± 0.9 Carbonate de Ca = 27.1±1 Os porcin = 33.1 ± 1.9 HAB = 32.8 ± 2.1</p> <p>différence significative</p> <p>HA phycogène vs Carbonate de Ca P<0,05 BCP vs os porcin P<0,05 BCP vs ABB P<0,05 Carbonate de Ca vs os porcin P<0,05 Carbonate de Ca vs ABB P<0,05</p>		<p>HA phycogène = 39.3 ± 3.4 BCP = 43.6 ± 2.5 Carbonate de Ca = 45.6 ± 4.5 Os porcin = 38.7 ± 2.7 HAB = 36.4 ± 2.3</p> <p>différence significative</p> <p>BCP vs os porcin P<0,05 BCP vs ABB P<0,05 Carbonate de Ca vs os porcin P<0,05 Carbonat de Ca vs ABB P<0,05</p>		<p>Les résultats de cette étude indiquent que ces biomatériaux possèdent de bonnes propriétés de biocompatibilité et d'ostéoconduction, avec présence d'ostéoblastes réalisant une apposition osseuse directement à la surface des particules, sans signe histologique de réaction de rejet. La plupart de ces biomatériaux semblent être partiellement résorbés et partiellement remplacés par de l'os néoformé. En revanche, au bout de 6 mois de guérison, une grande quantité de particules greffée était toujours présente. De plus longues études histologiques et histomorphométriques sont nécessaires pour appréhender les délais de résorption de ces biomatériaux. La haute interconnectivité des microporosités de ces biomatériaux a permis la synthèse d'os nouveau et de tissu vasculaire dans les pores des biomatériaux partiellement résorbés. Dans les limites de cette étude, les résultats indiquent que chacun de ces biomatériaux peut être utilisé avec succès dans le cadre d'une procédure de sinus lift.</p>
Kolerman et Al. 2012 International Journal of Periodontics and Restorative Dentistry	<p>test = 31.8060% ± 10.8404 témoin = 27.2000 ± 5.3572</p>	NS	<p>test = 21.5040% ± 9.0272 témoin = 24.2000% ± 4.8683</p>	NS	<p>test = 46.6880% ± 5.6742 témoin = 48.6000% ± 2.5100</p>	NS	<p>Dans les limites de l'étude, il est possible de conclure que le biomatériau testé est comparable au biomatériau témoin pour les procédures de sinus lift.</p>
Kurkcu et Al. 2012 Journal of Oral Implantology	<p>HAB = 30,13% ± 3,45 β-TCP = 21,09% ± 2,86</p>	P=0,001	<p>HAB = 31,88% ± 6,05 β-TCP = 34,05% ± 3,01</p>	P=0,047	<p>HAB = 37,99% ± 5,92 β-TCP = 44,86% ± 4,28</p>	P=0,011	<p>En dépit de la faible résorption des particules d'HAB par rapport à celles de β-TCP, la quantité d'os néoformé dans le groupe HAB est plus importante, ce qui peut s'expliquer par le fait que la configuration des micro et macroporosités du biomatériau induit une meilleure ostéoconduction.</p> <p>Les résultats de cette étude montrent que les 2 biomatériaux testés sont biocompatibles et ostéoconducteurs. LHAB semble cependant plus performante que le β-TCP en terme d'ostéoconduction.</p>

Etude (auteur, date, revue)	Objectif	Biomatériaux utilisés, origine	Type de l'essai clinique	N° de patients, n° de sinus augmentés	Patients perdus de vue, exclus de l'étude, ou non inclus dans l'analyse	Groupes, biomatériaux, temps de cicatrisation si variable (n= sinus augmentés biopsés pour le groupe)	Utilisation d'une membrane, type, indication	Période de cicatrisation avant biopsie	Mesures histologiques et histomorphométriques effectuées
Lindgren et Al. 2009 The International Journal of Oral & Maxillofacial Implants	Evaluer l'ostéoformation autour de micro-implants placé dans un sinus greffé avec 2 biomatériaux : BCP synthétique ou HAB	synthétique, BCP xénogreffe, HAB	ECR, corps-divisé, 2 groupes	11 patients, 22 sinus + microimplants	aucun	BCP, n = 11 HAB, n = 11	oui, résorbable, couverture fenêtre sinus	8 mois	%ON %BR %TMM %surface implant en contact avec l'os %surface particule en contact avec l'os
Lyngstadaas et Al. 2015 Clinical Implant Dentistry and Related Research	Evaluer si un biomatériau composé de granules de titane poreux (PTG) peut être utilisé comme biomatériau de comblement sous-sinusien	synthétique, PTG	Etude prospective, multicentre	40 patients, nc	aucun, en cas de perforation, les patients sont exclus de l'étude.	PTG, n = 22	oui, résorbable, perforation ou sutures membrane Schneider	6 mois	%ON %BR
Martinez et Al. 2010 Materials Science and Engineering: C	Comparer le comportement de 2 biomatériaux utilisés comme biomatériaux de comblement sous-sinusien dans une procédure avec pose d'implants en 2 temps : HABet β -TCP synthétique	xénogreffe, HAB synthétique, β -TCP	ECR, 2 groupes	16 patients, 20 sinus	aucun	test : β -TCP, n = 10 témoin : HAB, n = 10	oui, résorbable, couverture fenêtre sinus	8 mois	%ON %BR %TMM
Nevens et Al. 2013 International Journal of Periodontics & Restorative Dentistry	Evaluer l'efficacité d'une matrice minérale dérivée d'os equin (EDBM) dans une procédure de sinus lift.	xénogreffe, HAB équine	série de cas, multicentree	10 patients, 12 sinus	aucun	HAB, n = 12	résorbable, couverture fenêtre sinus	6 mois	%ON %BR %TMM

Etude (auteur, date, revue)	Résultats						Conclusions des auteurs
	%os néoformé (% ON)	P	%biomatériau résiduel (%BR)	P	%tissus mous et moelle osseuse (%TMM)	P	
Lindgren et Al. 2009 The International Journal of Oral & Maxillofacial Implants	BCP = 41.1% ± 9.8 HAB = 41.6% ± 14.0	NS	BCP = 10.8% HAB = 12%	NS	Pas de différence significative entre le groupe BCP et le groupe HAB		Les résultats de cette étude montrent une quantité comparable d'os néoformé dans les 2 groupes. Le rapport contact os/implant est plus important dans le groupe BCP, bien que cette différence ne soit pas significative, ce rapport étant un moyen de mesure de l'ostéointégration des implants. Au bout des 8 mois de cicatrisation, les microimplants sont ostéointégrés, quelque soit le groupe considéré.
Lyngstadaas et Al. 2015 Clinical Implant Dentistry and Related Research	16.6% ± 19		26.8% ± 15.8				Les auteurs concluent que les granules de titane poreux peuvent être utilisés avec efficacité pour les sinus lift avec pose d'implants en 1 temps. Bien que le biomatériau soit totalement non résorbable, une diminution de la hauteur de la zone greffée est observée chez certains patients. Les auteurs mettent en avant un phénomène de gravité et de répartition des forces de mastication ayant entraîné une mobilité du biomatériau pour expliquer cette diminution. Ils mettent également en avant des erreurs de calculs liés aux nombreux centres de l'étude (5) rendant impossible une standardisation des mesures. Il a été donné comme hypothèse de départ que tous les implants avaient été placés de façon à ce que la tête de l'implant affleure l'os, ce qui a pu modifier les résultats réels, la pose ayant été réalisée par différents chirurgiens.
Martinez et Al. 2010 Materials Science and Engineering: C	environ 35% pour les 2 biomatériaux os lamellaire test : 40.7% ± 15.1 (vol) témoin : 34.9% ± 7.1 (vol)	NS	test : 32.6% ± 6.2 témoin : 34.8% ± 10.5	NS	test : 18.1% ± 8.2 témoin : 30.4% ± 14.2	P<0,01	L'étude in vitro menée préalablement a montré que la porosité de l'HAB est plus importante que celle de TCP, ce qui donne une occupation de volume initial respective de 42.6% et 50.1%. La résorption du TCP est environ 2 fois plus importante que celle de l'HAB. A 8 mois, la quantité d'os néoformé est similaire pour les 2 biomatériaux, avec plus d'1/3 en volume. Cela montre que la vitesse de résorption du biomatériau n'a pas d'effet sur la cinétique de l'ostéof ormation. La macroporosité du biomatériau semble être le paramètre principal ayant une incidence sur la cinétique d'ostéof ormation. Les différences entre les 2 biomatériaux sont attribuables à leur composition chimique et à leur microporosité. Les auteurs concluent cependant que des analyses biomécaniques sont nécessaires pour évaluer l'impact de ces différences sur la résistance de l'os néoformé et de l'interface os/biomatériau.
Nevins et Al. 2013 International Journal of Periodontics & Restorative Dentistry	23.35%		15.68%		60.97%		Les résultats cliniques et histologiques confirment la possibilité d'utiliser une matrice minéralisée dérivée d'os équien comme biomatériau de comblement sous-sinusal, pour permettre le placement d'implants dentaires après une période de cicatrisation de 6 mois.

Etude (auteur, date, revue)	Objectif	Biomatériaux utilisés, origine	Type de l'essai clinique	N° de patients, n° de sinus augmentés	Patients perdus de vue, exclus de l'étude, ou non inclus dans l'analyse	Groupes, biomatériaux, temps de cicatrisation si variable (n= sinus augmentés biopsés pour le groupe)	Utilisation d'une membrane, type, indication	Période de cicatrisation avant biopsie	Mesures histologiques et histomorphométriques effectuées
Schmitt et Al. 2013 Clinical Oral Implants Research	Comparaison clinique et histologique entre 4 biomatériaux : BCP, HAB, MCBA et OA utilisés lors d'un sinus lift	synthétique, BCP (BoneCeramic) xéno greffe, HAB (Bio-oss) allogreffe, MCBA (Puros) autogreffe, OA	ECR, 4 groupes	38, 45 sinus	41 biopsies perdues lors du prélèvement (10 HAB, 9 BCP, 12 MCBA, 10 OA)	groupe 1, test, BCP, n = 14 groupe 2, test, HAB n = 15 groupe 3, test, MCBA, n = 11 groupe 4, témoin, OA, n = 12	oui, résorbable, couverture fenêtre sinus	5 mois	ROI 1 : os basal natif %Volume os %TMM ROI 2 : zone augmentée %ON %BR %Tissus Minéralisés (= %ON+%BR) Volume ON/V TM Volume BR/V TM
Schopper et Al. 2003 Clinical Oral Implants Research	Evaluer la pertinence d'un biomatériau (FRIOS Algipore) à base de fluorohydroxyapatite (FHA) comme biomatériau de comblement sous-sinusien.	xéno greffe + autogreffe, FHA + os autogène issu de la fenestration (10:1)	Etude prospective	26 patients, 52 sinus	aucun	FHA + OA, n = 69 divisé en 2 sous groupe à la médiane pour les paramètres suivants : âge, temps de guérison, biopsie secteur molaire ou prémolaire	titane, couverture fenêtre sinus + résorbable, couverture perforations	7 mois	%ON %BR %TMM 2 ROI : apical et coronal
Schwartz et Al. 2007 Clinical Oral Implants Research	Evaluer les différences d'efficacité induite lors de l'utilisation de DFDBA associée à 3 biomatériaux : HAB (Bio-oss), acide hyaluronique (= biomatériau DBX), DBX + HAB, et β -TCP	allogreffe + xéno greffe, DFDBA + DBM (50:50) allogreffe + synthétique, DBX (32% DFBA dans une matrice d'acide hyaluronique) allogreffe/synthétique + xéno greffe, DBX + DBM (50:50) DFDBA + β -TCP (50:50)	ECR, 4 groupes	26 patients, 32 sinus	nc	groupe 1, témoin, DFDBA+HAB, n = 8 groupe 2, test, DBX, n = 8 groupe 3, test, DBX + HAB, n = 8 groupe 4, test, DBX + β -TCP, n = 8	oui, résorbable, couverture fenêtre sinus	8 mois	%Tissus minéralisés = os néoformé + particules incluses %ON %BR

Etude (auteur, date, revue)	Résultats						Conclusions des auteurs
	%os néoformé (% ON)	P	%biomatériau résiduel (%BR)	P	%tissus mous et moelle osseuse (%TMM)	P	
Schmitt et Al. 2013 Clinical Oral Implants Research	ROI1 (%Vol os natif) 1 = 40.6% ± 6.8 2 = 42.7% ± 4.4 3 = 38.8% ± 3 4 = 40.1% ± 2.9 ROI 2 %TM 1 = 44.85% ± 3.80 %TM 2 = 46.26% ± 8.11 %TM 3 = 35.4% ± 2.81 %TM 4 = 42.74% ± 2.12 %ON 1 = 30.28 ± 2.16 2 = 24.90 ± 5.67 3 = 35.41 ± 2.78 4 = 42.74 ± 2.10 %Vol ON/TM 1 = 65.87 ± 2.60 2 = 53.67 ± 7.38	NS D entre 1 et 3 P=0.01 et 2 et 3 P=0 D entre 1 et 4, 2 et 3, 2 et 4 P=0	ROI 2 1 = 15.82 ± 2.08 2 = 21.36 ± 4.83 V BR/V TM ROI 2 1 = 34.13 ± 2.60 2 = 46.13 ± 7.38	P=0.001	ROI 1 1 = 59.05 ± 6.84 2 = 57.29 ± 4.35 3 = 61.17 ± 2.97 4 = 59.88 ± 2.85 ROI 2 1 = 55.15 ± 5.59 2 = 53.74 ± 8.11 3 = 64.59 ± 2.78 4 = 57.26 ± 2.10		Les auteurs concluent que les biomatériaux utilisés dans cette étude, BCP, HAB, MCBA et os autogène conviennent comme biomatériaux de comblement sous-sinusien. La greffe d'os autogène peut toujours être considérée comme le gold standard dans l'élevation du plancher sinusien maxillaire au regard de la quantité d'os néoformé dans la région d'intérêt. Les 3 biomatériaux testés sont environ aussi efficaces l'un que l'autre, et présentent une morbidité réduite par rapport à l'os autogène. De nouvelles recherches sont nécessaires pour confirmer ou infirmer que les propriétés de ces biomatériaux ont un intérêt clinique.
Schopper et Al. 2003 Clinical Oral Implants Research	coronal = 25,7% ± 7,4 apical = 20,3% ± 9,6 L'os néoformé dans les pores du biomatériau n'est pas mesurable, et assimilé à du biomatériau	P=0,001 2	coronal = 31,4% ± 7,2 apical = 34,5% ± 7,5	NS	%TTM coronal et apical = 44% ± 13,7	Les résultats de cette étude montrent que l'utilisation de FHA comme biomatériau de comblement sous-sinusien peut déclencher une ostéofomation chez les patients présentant un maxillaire fortement atrophié, même sans prélèvement d'os autogène. Les résultats indiquent que des porosités de 10um permettent d'obtenir une ostéofomation à l'intérieur des particules de FHA, et que ces particules sont ensuite progressivement remplacés par de l'os néoformé lors du remodelage osseux.	
Schwartz et Al. 2007 Clinical Oral Implants Research	groupe 1, 2 et 3 = environ 90% vol de la biopsie est du tissu minéralisé. groupe 4 = environ 80% %ON = significativement inférieur pour groupe 4		Groupe 1 et 3, résorbé et remplacé par ON. Groupe 2, plus important, mais volume greffé initial X2. Groupe 3, le volume de DFDBA restant suggère que le β -TCP à pu ralentir la résorption.			La combinaison de DBX + β -TCP est moins efficace que DBX + HAB. L'utilisation de DFDBA sous consistance putty (DBX) est suffisante pour induire l'ostéofomation et maintenir un volume d'os similaire à celui obtenu en associant DFDBA et un substitut osseux minéral. L'association de DFDBA + HAB permet l'obtention de quantité importante d'os nouveau, mais l'utilisation de DBX + HAB permet d'obtenir des résultats similaires, bien que la part importante d'acide hyaluronique fasse tomber à 17,5% en volume la part de DFDBA dans le biomatériau. Ces résultats montrent que le vecteur ne limite en rien les capacités ostéoconductrices du biomatériau. L'utilisation de DBX seul à permis d'obtenir des quantités d'os similaires aux autres biomatériaux, mais le plus étonnant était la qualité de cet os. Certaines zones étaient aussi denses que de l'os cortical, et le torque de vissage des implants est similaire à celui nécessaire pour les groupes DFDBA + HAB ou DBX + HAB. Le groupe DBX + β -TCP à nécessité un torque plus faible pour le vissage des implants, ce qui pourrait indiquer une stabilité primaire plus faible dans ce biomatériau.	

Etude (auteur, date, revue)	Objectif	Biomatériaux utilisés, origine	Type de l'essai clinique	N° de patients, n° de sinus augmentés	Patients perdus de vue, exclus de l'étude, ou non inclus dans l'analyse	Groupes, biomatériaux, temps de cicatrisation si variable (n= sinus augmentés biopsés pour le groupe)	Utilisation d'une membrane, type, indication	Période de cicatrisation avant biopsie	Mesures histologiques et histomorphométriques effectuées
Silvestri et Al. 2013 The International Journal of Oral & Maxillofacial Implants	Comparaison histomorphométrique entre 2 xénogreffes utilisées dans un sinus lift avec pose d'implants en 1 temps.	xénogreffe, HAB xénogreffe, os corticospongieux porcin préhydraté (PCPB) (XGO)	ECR, 2 groupes	37 patients, 42 sinus	1 biopsie test non sûre. Intégrée comme 0 dans les données	test : PCPB, n = 24 témoin : HAB n = 18	oui, résorbable, couverture fenêtre sinus	6 mois	%Volume total d'os %BR %TMM
Testori et Al. 2013 International Journal of Periodontics & Restorative Dentistry	Evaluer l'impact de la taille des particules d'HAB sur la formation d'os vital après un sinus lift	xénogreffe, HAB particules larges (1 à 2mm) petites particules (0,25 à 1mm)	ECR, corps-divisé, multicentre, 2 groupes	13 patients, 26 sinus	2 biopsies non exploitables	groupe 1, HAB particules larges, n =12 groupe 2, HAB petites particules, n = 12	oui, résorbable, couverture fenêtre sinus + perforations	24 à 32 semaines	%ON %BR %TMM
Tosta et Al. 2013 Clinical Oral Implants Research	Evaluer l'efficacité du phosphate de calcium biphasé comme biomatériau de comblement sous-sinusal	synthétique, BCP autogreffe, OA	ECR, 2 groupes	30 patients, 30 sinus	aucun	test : BCP, n = 15 témoin : OA, n = 15	oui, résorbable, couverture fenêtre sinus	9 mois	%tissus minéralisés %BR %TMM 4 ROI : ROI 1 = moitié os natif proche plancher ROI2 =moitié os natif proche greffe ROI3 = moitié greffe proche os natif ROI4 = moitié greffe proche sinus

Etude (auteur, date, revue)	Résultats						Conclusions des auteurs
	%os néoformé (% ON)	P	%biomatériau résiduel (%BR)	P	%tissus mous et moelle osseuse (%TMM)	P	
Silvestri et Al. 2013 The International Journal of Oral & Maxillofacial Implants	%volume total d'os test = 37,43% (0-93.98) témoin = 37,52% (15.39-83.30)	NS	test = 13,53% (0-42.65) témoin = 16,44% (0-36.34)	NS	test = 49,03% (0-93.00) témoin = 46,02% (30.85-74.48)	NS	L'analyse histomorphométrique à échoué à montrer une différence significative entre les 2 biomatériaux en terme de quantité totale d'os, de biomatériau résiduel et de tissus mous dans la zone greffée. Les résultats indiquent que le PCPB est un excellent ostéoconducteur, et tient la comparaison face à l'HAB Les résultats indiquent que le placement concomitant d'implant avec la procédure d'élevation de comblement sous-sinusien est possible, même dans des cas de résorption importante, avec des hauteurs résiduelles faibles (2 à 4mm)
Testori et Al. 2013 International Journal of Periodontics & Restorative Dentistry	groupe 1 = 26.8% ± 9.6 groupe 2 = 18.8% ± 4.7	P=0,02	groupe 1 = 20.0% ± 9.0 groupe 2 = 21.7% ± 10.5	NS	groupe 1 = 53.2% ± 11.5 groupe 2 = 59.6% ± 9.9	NS	Les résultats confirment les bonnes capacités ostéoconductrices du biomatériau. Une différence significative est trouvée entre les 2 groupes concernant la quantité d'os néoformé, plus importante avec les particules larges.
Tosta et Al. 2013 Clinical Oral Implants Research	Aucune différence significative entre les ROI1 et 2 (os natif) en terme de %tissus minéralisés ROI 3 test = 33.70% ± 8.08 témoin = 41.03% ± 4.62 ROI 4 test = 26.68% ± 3.92 témoin = 38.63% ± 7.52 Entre test ROI 3 et test ROI 4 : P = 0.011	P=0.008 P<0.001	Sans objet pour le groupe témoin %RG ROI 3 test = 33.88% ± 8.22 %RG ROI 4 test = 33.70% ± 11.69		Aucune différence significative entre les ROI1 et 2 (os natif) en terme de %tissus mous ROI 3 test = 33.42% ± 8.00 témoin = 59.24% ± 4.66 ROI 4 = test = 39.62% ± 11.15 témoin = 60.57% ± 7.16 Entre test ROI 3 et test ROI 4 : P = 0.031	P<0.001 1 P<0.001 1	Les données obtenues confirment le caractère ostéoconducteur du BCP. Dans le groupe test, la quantité d'os néoformé est plus importante dans les zones à proximité de l'os natif, à la différence du groupe témoin, où la quantité d'os néoformé est régulière au sein de la zone greffée. Ces résultats suggèrent que l'ostéof ormation autour des particules n'est pas prévisible dans les zones éloignées de l'os natif. Dans ces zones, les particules de biomatériau sont en contact constant avec les tissus mous. Le biomatériau testé à permis d'obtenir moins d'os néoformé que l'os autogène, mais cette différence ne semble pas avoir d'importance clinique, la survie des implants à 1 an n'étant pas différente pour les 2 groupes. Les données de l'étude permettent donc de penser que l'utilisation du biomatériau testé donne des résultats satisfaisant.

Etude (auteur, date, revue)	Objectif	Biomatériaux utilisés, origine	Type de l'essai clinique	N° de patients, n° de sinus augmentés	Patients perdus de vue, exclus de l'étude, ou non inclus dans l'analyse	Groupes, biomatériaux, temps de cicatrisation si variable (n= sinus augmentés biopsés pour le groupe)	Utilisation d'une membrane, type, indication	Période de cicatrisation avant biopsie	Mesures histologiques et histomorphométriques effectuées
Turunen et Al. 2004 Clinical Oral Implants Research	Evaluer l'efficacité d'un mélange de bioverre (=BV) et d'os autogène dans une procédure de sinus lift	synthétique + autogreffe, BV + OA autogreffe, OA	Etude prospective, corps-divisé, 2 groupes	17 patients, 34 sinus	aucun, mais biopsies impossible pour 3 patients (OA) à 21-34 semaines, et 2 (OA) à 49-62 semaines	test : BV+OA (1:1) partie postérieure, OA seul partie antérieure), 21-34 semaines, n = 17; 49-62 semaines, n = 6 témoin : OA, 21-34 semaines , n = 14; 49-62 semaines, n = 4	aucune	21-34 semaines, 49-62 semaines	analyse histologique et histochimique %Os %Os-BV (%aire où les particules de BV sont en contact intime avec l'os)
Yildirim et Al. 2000 Clinical Oral Implants Research	Evaluer l'ostéofomation après un sinus lift utilisant une HAB associé à du sang veineux.	xénogreffe + autogreffe, HAB+ sang veineux	Etude prospective	11 patients, 15 sinus	aucun	HAB + sang, n = 22	resorbable, couverture fenêtre sinus	6,8 mois (5,5 à 9,5)	%ON %BR %TMM %OI
Zijderveld et Al. 2005 International Journal of Oral & Maxillofacial Implants	Evaluer les capacités d'ostéofomation d'un biomatériau de comblement sinusien composé de β -TCP (Cerasorb) comparé à de l'os autogène.	synthétique, β -TCP autogreffe, os autogène mentonnier	Etude prospective, 2 groupes. Dans le cas d'un sinus lift bilatéral, modèle corps-divisé. Dans le cas d'un sinus lift unilatéral, 100% β -TCP	10 patients, 16 sinus	aucun	test = β -TCP, n = 10 témoin, OA, n = 6	perforation de la membrane, résorbable, (feuillet osseux allogène déminéralisé lyophilisé)	25,4 semaines (22-32)	%ON %Os résiduel (natif)

Etude (auteur, date, revue)	Résultats						Conclusions des auteurs
	%os néoformé (% ON)	P	%biomatériau résiduel (%BR)	P	%tissus mous et moelle osseuse (%TMM)	P	
Turunen et Al. 2004 Clinical Oral Implants Research	%Os 21-34 semaines test = 25,7% ± 7,4 témoin = 25,1% ± 7,2 %Os 49-62 semaines test = 28,8% ± 17,1 témoin = 25,1% ± 6,3	NS NS					Les résultats indiquent que l'utilisation de granules de bioverre en complément d'os autogène permet de réduire la quantité d'os autogène nécessaire, tout en obtenant les mêmes résultats en terme d'os néoformé que l'utilisation d'os autogène seul. L'obtention d'une liaison chimique entre l'os et le bioverre, augmentant ainsi le volume du complexe os/bioverre, est une propriété souhaitable avant le placement d'implants, que ce soit en 1 temps, ou en 2. Tout particulièrement dans les cas où la structure de l'os greffé est éparse, un meilleur support des implants est obtenu dans le groupe témoin. Des études supplémentaires pour vérifier le taux de résorption à long terme des granules de bioverre, les propriétés mécaniques du complexe bioverre/os, et le niveau d'ostéointégration atteint et maintenu entre les implants et le complexe bioverre/os.
Yildirim et Al. 2000 Clinical Oral Implants Research	14,7% ± 5,0		29,7% ± 7,8		55,6% ± 7,0		Les observations histologiques montrant l'intégration osseuse des particules de Bio-oss, ainsi que les bons résultats clinique avec un taux relativement élevé de succès soutiennent l'intérêt de l'utilisation du Bio-oss comme biomatériau de comblement sous-sinusien avant la mise en place d'implants. Les propriétés ostéoconductrices du biomatériau conduisent à la formation d'os à la surface des particules, et à la formation de trabécules osseuses entre les particules. Des études ultérieures sont nécessaires pour vérifier la survie après mise en charge d'implants dans une zone greffée avec du Bio-oss.
Zijderveld et Al. 2005 International Journal of Oral & Maxillofacial Implants	%ON test = 17% ± 5 (9%-27%) témoin = 41% ± 10 (32%-56%) %Os résiduel test = 31% ± 14 témoin = 36% ± 10	P<0,05					Les données issues des images tomographiques, qui montrent une très grande densité du biomatériau dans le groupe test, sont en contradiction avec les résultats histomorphométriques. Les données issues des images tomographiques n'ont aucune valeur prédictive concernant la structure osseuse. Les auteurs concluent que bien que l'os autogène soit toujours le gold standard, l'utilisation de β -TCP est une procédure fiable pour l'élévation du plancher sinusien avec pose d'implants en 2 temps.

Etude (auteur, date, revue)	Objectif	Biomatériaux utilisés, origine	Type de l'essai clinique	N° de patients, n° de sinus augmentés	Patients perdus de vue, exclus de l'étude, ou non inclus dans l'analyse	Groupes, biomatériaux, temps de cicatrisation si variable (n= sinus augmentés biopsés pour le groupe)	Utilisation d'une membrane, type, indication	Période de cicatrisation avant biopsie	Mesures histologiques et histomorphométriques effectuées
Kim et Al. 2012 Journal of Periodontal & Implant Science	Etablir un modèle expérimental de sinus lift avec placement d'implants en 1 temps chez le lapin. Comparaison histomorphométrique et histologique de 3 biomatériaux utilisés comme biomatériaux de comblement : caillot sanguin, os autogène, et hydroxyapatite dérivée d'os bovin (Bio-oss)	autogreffe, caillot sanguin (CS) autogreffe, os autogène (OA) xéno greffe, hydroxyapatite bovine (HAB)	Etude prospective, 3 groupes	12 lapins, 24 sinus	aucun	CS, 8 OA, 8 HAB, 8	resorbable, couverture fenêtre sinus	4 semaines ou 8 semaines	%Tissus minéralisés (ON + BR) %Contact Os/implant
Klijn et Al. 2012 Clinical Oral Implants Research	Evaluer les performances d'un biomatériau ostéoinducteur : phosphate tricalcique microstructuré (MSTCP), utilisé dans une procédure de sinus lift chez le mouton	synthétique, MSTCP	Etude prospective	8 mouton, 8 sinus	aucun	MSTCP, n = 8	aucune	12 semaines	%ON %BR %TMM %OstéoIntégration (surface particules en contact avec l'os néoformé) aire particule MSTCP T0 et T12 Périmètre particules T0 et T12 axe le plus long particule T0 et T12 CBCT à 12 semaines. Hauteur Greffe (HG) post-op
Lambert et Al. 2013 Clinical Implant Dentistry and Related Research	Evaluer quantitativement et qualitativement l'ostéof ormation induite par 2 biomatériaux différents dans un modèle de sinus lift chez le lapin : utilisant du titane (Ti), de l'hydroxyapatite dérivée d'os bovin (HAB). L'objectif secondaire est d'évaluer l'impact de l'hydratation de l'HA dérivée d'os bovin par une solution de doxycycline sur l'ostéogénèse et la résorption du biomatériau.	synthétique, Ti xéno greffe, HAB xéno greffe + antibiotique, HAB + Doxycycline	Etude prospective, corps divisé, 3 groupes Cette étude est tirée d'un projet global sur 96 sinus (48 lapins) et 10 biomatériaux différents	26 lapins, 26 sinus	aucun	Ti, n = nc HAB, n = nc HAB + D, n = nc T1 semaine T5 semaines T24 semaines Minimum 3 biopsie par biomatériau par période de temps	resorbable, couverture fenêtre sinus	1 semaine, 5 semaines, 6 mois	Aire augmentée %ON %BR %TTM Aire os %densité osseuse %OI différence statistique calculée pour un effet du temps et du biomatériau

Etude (auteur, date, revue)	Résultats						Conclusions des auteurs
	%os néoformé (%ON)	P	%biomatériau résiduel (%BR)	P	%tissus mous et moelle osseuse (%TMM)	P	
Kim et Al. 2012 Journal of Periodontal & Implant Science	4 semaines CS = 23.2% ± 10.8 OA = 38.1% ± 4.2 HAB = 34.9% ± 7.4 8 semaines CS = 25.2% ± 6.1 OA = 28.2% ± 5.7 HAB = 46.0% ± 12.0 OA 4 semaines/8 semaines : P=0.028	NS NS					Les résultats de cette étude montrent qu'une réponse différentielle selon le biomatériau utilisés chez le lapin peut être obtenue, et que ce modèle animal convient pour l'étude de biomatériaux de comblement sinusien. De plus, les résultats montrent que l'os autogène et l'hydroxyapatite dérivée d'os bovin sont deux biomatériaux appropriés comme biomatériaux de comblement sinusien. L'utilisation d'un caillot de sang a entraîné un effondrement de la zone augmentée, l'os néoformé n'étant présent qu'à proximité de l'os natif, en quantité comparable avec les 2 autres biomatériaux.
Klijn et Al. 2012 Clinical Oral Implants Research	42.9% ± 9.7		24% ± 7 Aire T0 = 58,718µm ± 47,043 T12 = 26.927µm ± 25.273 Périmètre T0 = 1487µm ± 803 T12 = 851µm ± 490 Axe T0 = 396µm ± 159 T12 = 258µm ± 126	P<0.001 P<0.001 P<0.001	33.1% ± 10.9		En se basant sur les résultats histologiques et histomorphométriques de cette étude, le MSTCP est un biomatériau utilisable comme biomatériau de comblement sinusien dans une procédure de sinus lift. Le MSTCP fourni un échafaudage pour la croissance cellulaire et permet une ostéoformation substantielle. De plus, les particules de MSTCP ont montré des signes significatifs de dégradation au bout de 12 semaines d'implantation dans le sinus du mouton.
Lambert et Al. 2013 Clinical Implant Dentistry and Related Research	%ON T1 HAB = 0,1% ± 0,1 HAB + D = 0,3% ± 0,2 TI = 0,1% ± 0,1 %ON T5 HAB = 14,8% ± 2,1 HAB + D = 12,6% ± 2,4 TI = 13,7% ± 4,5 %ON T24 HAB = 16,0% ± 3,7 HAB + D = 16,5% ± 3,0 TI = 11% ± 2,1 Aire augmentée et %ON, pas d'interaction entre le facteur biomatériau et le facteur temps. HAB < HAB + D et TI P=0.0078 %ON augmente au cours du temps (P<0.0001) mais pas de différence entre les biomatériaux.		%BR T1 HAB = 42,7% ± 3,9 HAB + D = 36,6% ± 9,8 TI = 32,6% ± 1,4 %BR T5 HAB = 40,3% ± 3,1 HAB + D = 37,6% ± 5,9 TI = 29,6% ± 1,9 %BR T24 HAB = 34,9% ± 5,1 HAB + D = 35% ± 1,9 TI = 31,3% ± 3,6 Pas de changement en fonction du temps, mais HAB>TI (P=0.0028)		%TMM T1 HAB = 57,2% ± 3,9 HAB + D = 63,2% ± 9,9 TI = 67,1% ± 1,3 %TMM T5 HAB = 45,7% ± 2,1 HAB + D = 49,9% ± 7,4 TI = 56,7% ± 5,5 %TMM T24 HAB = 49,2% ± 4,5 HAB + D = 48,7% ± 2,8 TI = 57,7% ± 5,4 Baisse significative au cours du temps (P<0.0001) et HAB-HAB + D et TI (P=0.001)		L'utilisation de particules titane poreux et d'HA dérivée d'os bovin à permis d'obtenir une ostéoformation optimale pour le placement d'implants dans un modèle de sinus lift chez le lapin. Toutefois, les mesures qualitatives du tissu néoformé sont significativement plus importantes pour l'HAB et l'HAB + D que pour le TI. Les 3 biomatériaux permettent d'obtenir une zone augmentée avec une bonne stabilité tri-dimensionnelle dans le temps, et donc sont utilisables comme biomatériau de comblement. D'autres études sont cependant nécessaires avant de recommander l'utilisation des particules de titane poreux pour évaluer les effets du forage sur les particules, ainsi que les performances biomécaniques de l'interface os/particules.

Etude (auteur, date, revue)	Objectif	Biomatériaux utilisés, origine	Type de l'essai clinique	N° de patients, n° de sinus augmentés	Patients perdus de vue, exclus de l'étude, ou non inclus dans l'analyse	Groupes, biomatériaux, temps de cicatrisation si variable (n= sinus augmentés biopsés pour le groupe)	Utilisation d'une membrane, type, indication	Période de cicatrisation avant biopsie	Mesures histologiques et histomorphométriques effectuées
Piccinini et Al. 2013 Implant Dentistry	Etudier un nouveau biomatériau : HA/phosphate tétracalcique (HA/TTCP) dans un modèle de sinus lift chez le primate (macaque crabier)	synthétique, HA/TTCP	Etude pilote	2 macaques, 4 sinus		HA/TTCP, 14 semaines, n = 2 HA/TTCP, 17 semaines, n = 2	résorbable, couverture fenêtre sinus + perforations éventuelles	14 semaines, 17 semaines	%Volume minéralisé (Volume Os + volume biomatériau/ Volume total) = VM/TV %Volume Os vital = (%ON) %BR %OI

Etude (auteur, date, revue)	Résultats						Conclusions des auteurs
	%os néoformé (% ON)	P	%biomatériau résiduel (%BR)	P	%tissus mous et moelle osseuse (%TMM)	P	
Piccinini et Al. 2013 Implant Dentistry	%VM/TV T14 = 54.74% T17 = 56.93% %ON T14 = 17.39% T17 = 27.58%		T14 = 37.35% T17 = 29.36%				Le biomatériau synthétique HA/TTCP s'est montré très performant d'un point de vue ostéoconduction comme biomatériau de comblement sinusien chez le macaque. En effet, l'ostéointégration des particules s'est révélée être très élevée, et les ratios de tissus minéralisés et d'os néoformé vital obtenus donnent une densité osseuse idéale pour le placement d'implants dentaires. Les résultats de cette étude pilote indiquent que le biomatériau composite HA/TTCP pourrait être un biomatériau prometteur pour améliorer le gain d'os néoformé et réduire le temps de cicatrisation. Etant donné que les substituts osseux sont largement utilisés comme biomatériau de comblement sinusien, des études supplémentaires plus spécifiques sont évidemment nécessaires, pour évaluer différents paramètres tels que les capacités d'ostéoconduction, de résorption, le comportement fonctionnel lorsque l'os est soumis à différentes forces de mise en charge, et le comportement en cas d'infection.

Vu, le Président du Jury,

Date, Signature :

Vu, la Directrice de l'UFR des Sciences Odontologiques,

Date, Signature :

Vu, le Président de l'Université de Bordeaux,

Date, Signature :

Collège des Sciences de la Santé

UFR des Sciences Odontologiques

Serment

En présence de mes Maîtres et de mes condisciples, je promets et je jure d'être fidèle aux lois de l'honneur et de la probité dans l'exercice de l'art dentaire.

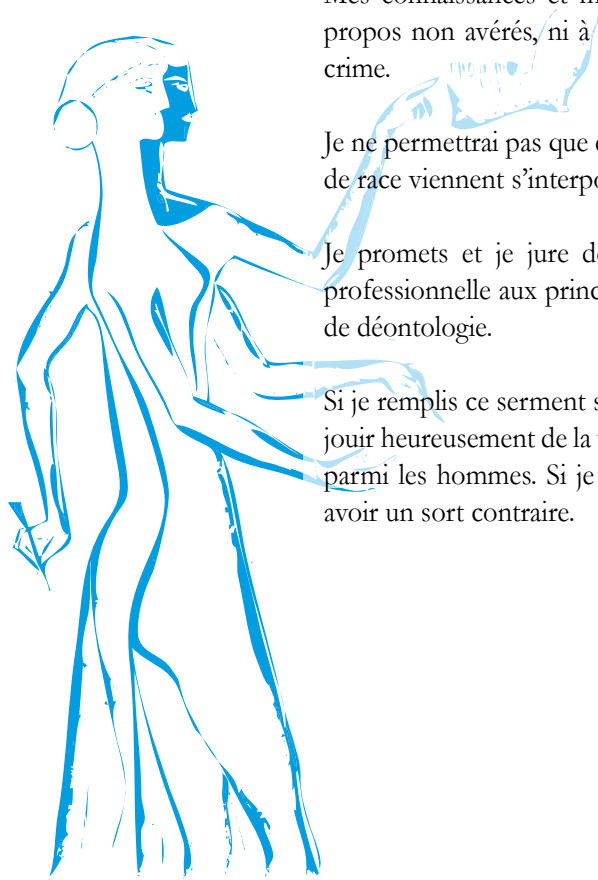
Je donnerai mes soins gratuits à l'indigent et n'exigerai jamais un honoraire au-dessus de mon travail. Ma langue taira les secrets qui me seront confiés. Admis à l'intérieur des maisons, mes yeux ne verront pas ce qui s'y passe.

Mes connaissances et mon état ne serviront ni à diffuser des propos non avérés, ni à corrompre les mœurs, ni à favoriser le crime.

Je ne permettrai pas que des conditions de croyance, de nation et de race viennent s'interposer entre mon devoir et mon patient.

Je promets et je jure de conformer strictement ma conduite professionnelle aux principes et aux règles prescrites par le code de déontologie.

Si je remplis ce serment sans l'enfreindre, qu'il me soit donné de jouir heureusement de la vie et de ma profession, honoré à jamais parmi les hommes. Si je le viole et que je me parjure, puissé-je avoir un sort contraire.



Charlie PRIGENT

Le 03/01/2017

Thèse pour l'obtention du DIPLOME d'ETAT de DOCTEUR en CHIRURGIE DENTAIRE 2017 – n°1

Discipline : Implantologie

Evaluation préclinique d'un biomatériau composite injectable pour la régénération osseuse sous-sinusienne chez la brebis

Résumé :

La mise en place de restaurations prothétiques implantaires au maxillaire supérieur édenté et atrophié peut nécessiter l'utilisation d'un biomatériau de comblement sous-sinusal permettant l'ostéof ormation. L'objet de cette thèse est de comparer les performances d'un biomatériau composite injectable (PUDNHA) à celles d'un substitut osseux commercial dans un modèle préclinique chez la brebis. Après 3 à 6 mois d'implantation chez l'animal, les échantillons ont été prélevés et analysés par tomographie volumique et histomorphométrie. Pour chaque groupe, la quantité de tissus minéralisés dans la zone greffée a augmenté. La quantité de tissus minéralisés était significativement plus importante dans le groupe témoin à 3 mois, mais cette différence n'était plus visible à 6 mois. Le biomatériau PUDNHA est aussi performant que le biomatériau témoin dans le modèle utilisé. Une comparaison avec d'autres biomatériaux issus de la littérature a également été réalisée.

Mots clés :

Biomatériau synthétique, Substitut osseux, Comblement sous-sinusal, Essai préclinique, Brebis

Preclinical evaluation of an injectable composite biomaterial for osseous regeneration in sinus floor augmentation procedures in an animal model : sheep.

Summary :

Prosthetic rehabilitation of the edentulous atrophic maxillae may require the use of a biomaterial in a sinus floor augmentation procedure. The aim of this thesis is to compare the performances of an injectable alloplastic composite biomaterial (PUDNHA) to those of a commercial bone substitute in a sheep model. After 3 to 6 months of implantation, samples have been harvested, and analysed by volumetric tomography and histomorphometry. For each group, the quantity of mineralized tissue has risen in the augmented area. There was significantly more mineralized tissue in the control group at 3 months, but this difference wasn't found at 6 months. The biomaterial PUDNHA is as effective as the control biomaterial in this model. A comparison with other biomaterials from the literature has also been conducted.

Key-words :

Alloplastic biomaterial, Bone substitute, Maxillary sinus floor augmentation, Preclinical trial, Sheep

Université de Bordeaux – Collège des Sciences de la Santé

UFR des Sciences Odontologiques

16-20 Cours de la Marne

33082 BORDEAUX CEDEX