



**HAL**  
open science

## Gestion des grandes pertes de substance des molaires temporaires

Florence Reynal

► **To cite this version:**

Florence Reynal. Gestion des grandes pertes de substance des molaires temporaires. Chirurgie. 2016. dumas-01462990

**HAL Id: dumas-01462990**

**<https://dumas.ccsd.cnrs.fr/dumas-01462990>**

Submitted on 9 Feb 2017

**HAL** is a multi-disciplinary open access archive for the deposit and dissemination of scientific research documents, whether they are published or not. The documents may come from teaching and research institutions in France or abroad, or from public or private research centers.

L'archive ouverte pluridisciplinaire **HAL**, est destinée au dépôt et à la diffusion de documents scientifiques de niveau recherche, publiés ou non, émanant des établissements d'enseignement et de recherche français ou étrangers, des laboratoires publics ou privés.



Distributed under a Creative Commons Attribution - NonCommercial - NoDerivatives 4.0 International License

# Gestion des grandes pertes de substance des molaires temporaires

## THESE

Présentée et publiquement soutenue devant la

Faculté d'Odontologie de Marseille  
(Doyen : Monsieur le Professeur Jacques DEJOU)

Université d'Aix-Marseille  
(Président : Monsieur le Professeur Yvon BERLAND)

Le 9 Décembre 2016

par

**REYNAL Florence**  
née le 23 Novembre 1991  
à COURCOURONNES

**Pour obtenir le Diplôme d'Etat de Docteur en Chirurgie Dentaire**

**EXAMINATEURS DE LA THESE :**

Président	: Madame le Professeur	C. TARDIEU
Assesseurs	: Monsieur le Professeur	B. FOTI
	<u>Monsieur le Docteur</u>	<u>A. CHAFAIE</u>
	Madame le Docteur	I. BLANCHET



# Gestion des grandes pertes de substance des molaires temporaires

## THESE

Présentée et publiquement soutenue devant la

Faculté d'Odontologie de Marseille  
(Doyen : Monsieur le Professeur Jacques DEJOU)

Université d'Aix-Marseille  
(Président : Monsieur le Professeur Yvon BERLAND)

Le 9 Décembre 2016

par

**REYNAL Florence**  
née le 23 Novembre 1991  
à COURCOURONNES

**Pour obtenir le Diplôme d'Etat de Docteur en Chirurgie Dentaire**

**EXAMINATEURS DE LA THESE :**

Président	: Madame le Professeur	C. TARDIEU
Asseseurs	: Monsieur le Professeur	B. FOTI
	<u>Monsieur le Docteur</u>	<u>A. CHAFAIE</u>
	Madame le Docteur	I. BLANCHET

# FACULTÉ D'ODONTOLOGIE

## UNIVERSITÉ D'AIX-MARSEILLE

DOYENS HONORAIRES	Professeur Professeur Professeur	A. SALVADORI R. SANGIUOLO <sup>†</sup> H. ZATTARA
DOYEN	Professeur	J. DEJOU
VICE – DOYEN CHARGÉ DES ENSEIGNEMENTS DIRECTEUR DU DÉPARTEMENT DE FORMATION INITIALE	Professeur	J.D. ORTHLIEB
VICE – DOYEN CHARGÉ DE LA RECHERCHE DIRECTEUR DU DÉPARTEMENT DE LA RECHERCHE	Professeur	C. TARDIEU
DIRECTEUR DU DÉPARTEMENT DE FORMATION CONTINUE	Professeur	V. MONNET-CORTI
CHARGÉS DE MISSION	Professeur Docteur Docteur	A. RASKIN P. SANTONI F. BUKIET
RESPONSABLE DES SERVICES ADMINISTRATIFS	Madame	C. BONNARD
PROFESSEURS ÉMÉRITES	Professeur Professeur Professeur	J. J. BONFIL F. LOUISE O. HUE

### DOCTEURS HONORIS CAUSA DE L'UNIVERSITÉ D'AIX-MARSEILLE

PRÉSIDENT DE LA SECTION DE LA MÉDECINE DENTAIRE UNIVERSITÉ DE GENÈVE – SUISSE	J.N. NALLY	1972
DOYEN DE LA FACULTÉ DE CHIRURGIE DENTAIRE UNIVERSITÉ DE PITTSBURGH – PENNSYLVANIE - USA	E. FOREST <sup>†</sup>	1973
DOYEN DE LA FACULTÉ DE MÉDECINE UNIVERSITÉ DE GENÈVE – SUISSE	L.J. BAUME	1977
DOYEN HONORAIRE DE LA FACULTÉ DE CHIRURGIE DENTAIRE UNIVERSITÉ DE BOSTON - MASSACHUSETTS – USA	H.GOLDMAN <sup>†</sup>	1984
UNIVERSITÉ DE GÖTEBORG – SUÈDE	P.I. BRÅNEMARK	1997

56 <sup>ème</sup> SECTION : DEVELOPPEMENT CROISSANCE ET PREVENTION
---

56 I ODONTOLOGIE PÉDIATRIQUE

Professeur	C. TARDIEU *	Assistant	A. CAMOIN
Maître de Conférences	D. BANDON	Assistant	C. CAPORGNO
Maître de Conférences	A. CHAFAIE	Assistant	I. BLANCHET
		Assistant	C. KHOURY

56.2 ORTHOPÉDIE DENTO-FACIALE

Maître de Conférences	J. BOHAR	Assistant	L. LEVY-DAHAN
Maître de Conférences	D. DEROZE	Assistant	S. MARION des ROBERT
Maître de Conférences	E. ERARD	Assistant	C. MITLER
Maître de Conférences	J. GAUBERT	Assistant	J. SCHRAMM
Maître de Conférences	M. LE GALL *	Assistant	A. PATRIS-CHARRUET
Maître de Conférences	C. PHILIP-ALLIEZ		

56.3 PRÉVENTION - ÉPIDÉMIOLOGIE - ÉCONOMIE DE LA SANTÉ - ODONTOLOGIE LÉGALE

Professeur	B. FOTI *	Assistant	R. LAN
Maître de Conférences	D. TARDIVO		

\*Responsable de la sous-section

57 <sup>ème</sup> SECTION : SCIENCES BIOLOGIQUES, MÉDECINE ET CHIRURGIE BUCCALE
--

57.1 PARODONTOLOGIE

Professeur	V. MONNET-CORTI *	Assistant	A. MOREAU
		Assistant	N. HENNER
		Assistant	M. PIGNOLY
		Assistant	V. MOLL

57.2 CHIRURGIE BUCCALE – PATHOLOGIE ET THÉRAPEUTIQUE - ANESTHÉSIOLOGIE – RÉANIMATION

Maître de Conférences	D. BELLONI	Assistant	U. ORDIONI
Maître de Conférences	J. H. CATHERINE *	Assistant	E. MASSEREAU
Maître de Conférences	P. ROCHE-POGGI	Assistant	A. BOUSSOUAK

57.3 SCIENCES BIOLOGIQUES BIOCHIMIE, IMMUNOLOGIE, HISTOLOGIE, EMBRYOLOGIE, GÉNÉTIQUE, ANATOMO-PATHOLOGIE, BACTÉRIOLOGIE, PHARMACOLOGIE

Maître de Conférences	P. LAURENT	Assistant	P. RUFAS
Maître de Conférences	C. ROMBOUTS		

65<sup>ème</sup> SECTION : BIOLOGIE CELLULAIRE

Professeur	I. ABOUT* (Responsable de la sous-section 57.3)
------------	---

\*Responsable de la sous-section

58 <sup>ème</sup> SECTION :
SCIENCES PHYSIQUES ET PHYSIOLOGIQUES, ENDODONTIQUES ET PROTHETIQUES

### 58.1 ODONTOLOGIE CONSERVATRICE, ENDODONTIE

Professeur	H. TASSERY	Assistant	A. BESSON
Maître de Conférences	G. ABOUDHARAM	Assistant	L. ROLLET
Maître de Conférences	F. BUKIET	Assistant	M. GLIRPO
Maître de Conférences	S. KOUBI	Assistant	S. MANSOUR
Maître de Conférences	C. PIGNOLY	Assistant	H. DE BELENET
Maître de Conférences	L. POMMEL *	Assistant	A. FONTES
Maître de Conférences	G. SUSINI		
Maître de Conférences	E. TERRER		
Maître de Conférences	M. GUIVARC'H		

### 58.2 PROTHÈSE PROTHÈSE CONJOINTE, PROTHÈSE ADJOINTE PARTIELLE, PROTHÈSE TOTALE, PROTHÈSE MAXILLO-FACIALE

Professeur	M. RUQUET		
Maître de Conférences	P. SANTONI *	Assistant	A. FERDANI
Maître de Conférences	G. LABORDE	Assistant	M. ESTOESTA
Maître de Conférences	M. LAURENT	Assistant	A. SETTE
Maître de Conférences	P. MARGOSSIAN	Assistant	C. NIBOYET
Maître de Conférences	B.E. PRECKEL	Assistant	C. MENSE
Maître de Conférences	M. RUQUET	Assistant	A. VUILLEMIN
Maître de Conférences	G. STEPHAN		
Maître de Conférences	P. TAVITIAN		
Maître de Conférences	A. TOSELLO		

### 58.3 SCIENCES ANATOMIQUES ET PHYSIOLOGIQUES OCCLUSODONTOLOGIE, BIOMATÉRIAUX, BIOPHYSIQUE, RADIOLOGIE

Professeur	J. DEJOU	Assistant	T. GIRAUD
Professeur	J. D. ORTHLIEB *	Assistant	M. JEANY
Professeur	A. RASKIN		
Maître de Conférences	A. GIRAUDEAU		
Maître de Conférences	J. P. RE		
Maître de Conférences	B. JACQUOT		

\*Responsable de la sous-section



***A notre Présidente de thèse,  
Madame le Professeur Corinne TARDIEU,***

*Nous vous remercions de l'honneur que vous nous faites en acceptant la présidence de cette thèse.*

*Veillez trouver ici l'expression de notre profond respect pour la qualité de votre encadrement et de votre enseignement tout au long de ce cursus.*

*Soyez assurée de notre profond respect et de toute notre gratitude pour nous avoir transmis l'envie de soigner les enfants.*

***A notre Directeur de thèse,  
Monsieur le Docteur Amir CHAFAIE,***

*Nous vous remercions de nous avoir fait l'honneur de bien vouloir diriger cette thèse et d'avoir montré le plus grand intérêt à son élaboration.*

*Nous nous souviendrons de l'excellent enseignement que vous nous avez apporté, tant sur le plan théorique que clinique. Nous admirons votre calme et la facilité avec laquelle vous réussissez à obtenir la coopération des enfants.*

*C'est un très grand honneur et un plaisir de vous voir présent lors du passage de ce cap de notre vie étudiante et professionnelle.*

*Nous vous prions de trouver dans ce travail toute l'expression de notre gratitude.*

*A notre jury de thèse,  
Monsieur le Professeur Bruno FOTI,*

*Nous tenons à vous remercier très chaleureusement d'honorer notre travail de votre attention, en acceptant de participer à notre jury de thèse.*

*Nous avons appris grâce à vous à gérer dès notre arrivée en clinique les urgences du vendredi dans les meilleures conditions. Nous vous remercions pour votre disponibilité, votre aide et votre humour.*

*Soyez assuré de notre profond respect et de toute notre gratitude pour ce que vous avez pu nous apporter au cours de notre cursus.*

*A notre jury de thèse,  
Madame le Docteur Isabelle **BLANCHET**,*

*Nous vous remercions de nous faire l'honneur d'accepter de siéger  
dans ce jury.*

*Nous avons eu l'occasion de travailler à vos côtés pendant nos  
vacations de pédodontie, et nous avons apprécié votre disponibilité,  
votre compétence et votre gentillesse.*

*Veillez croire en l'expression de notre sincère et profonde gratitude.*

## Table des matières

<b>INTRODUCTION .....</b>	<b>1</b>
<b>I. DESCRIPTION ET PATHOLOGIES DES MOLAIRES TEMPORAIRES.....</b>	<b>2</b>
<b>I.1. Spécificités anatomiques et physiologie des molaires temporaires.....</b>	<b>2</b>
I.1.1. Anatomie de la dent temporaire.....	2
I.1.2. Physiologie de la dent temporaire.....	3
I.1.3. Rôles des molaires temporaires.....	5
<b>I.2. Pathologies des dents temporaires.....</b>	<b>6</b>
I.2.1. Anomalies génétiques héréditaires ou acquises.....	6
I.2.2. Atteinte carieuse .....	8
<b>I.3. Classification topographique/quantitative du délabrement dentaire.....</b>	<b>9</b>
I.3.1. Classification historique de Black (1904).....	10
I.3.2. Classification SiSta (2009) .....	10
<b>II. LES MATERIAUX DE RESTAURATION CORONAIRE DES MOLAIRES TEMPORAIRES.....</b>	<b>13</b>
<b>II.1. Cahier des charges des biomatériaux de restauration coronaire.....</b>	<b>13</b>
II.1.1. Biocompatibilité .....	14
II.1.2. Etanchéité marginale immédiate et différée .....	14
II.1.3. Facilité d'utilisation.....	15
II.1.4. Economie tissulaire .....	16
II.1.5. Coût .....	16
II.1.6. Esthétique .....	16
<b>II.2. Description des matériaux : protocoles et cas cliniques.....</b>	<b>17</b>
II.2.1. L'amalgame d'argent .....	17
II.2.2. Les ciments verres ionomères .....	18
II.2.3. Les résines composites .....	23
II.2.4. Les coiffes pédiatriques.....	26
Les Coiffes Pédiatriques Préformées en alliage métallique (CPP).....	26
Les CPP esthétiques .....	31
<b>III. STRATEGIE DE CHOIX THERAPEUTIQUE .....</b>	<b>32</b>
<b>III.1. Objectif de la recherche.....</b>	<b>33</b>
<b>III.2. Descriptif de la recherche.....</b>	<b>34</b>
<b>III.3. Organigramme récapitulatif .....</b>	<b>36</b>
<b>III.4. Etudes retenues dans la revue de littérature : résumé des études et synthèse des données .....</b>	<b>37</b>
III.4.1. Résumé des études .....	37
III.4.2. Synthèse des données.....	45
<b>III.5. Analyse des résultats.....</b>	<b>47</b>
<b>IV. CONCLUSION.....</b>	<b>49</b>
<b>V. BIBLIOGRAPHIE.....</b>	<b>I</b>

## **INTRODUCTION**

Chez l'enfant, une anomalie génétique ou un défaut d'hygiène bucco-dentaire associé à des habitudes alimentaires néfastes peuvent conduire au développement de pathologies des dents temporaires. Ces dernières peuvent être responsables de troubles phonétiques et esthétiques, de malocclusions des dents permanentes et de répercussions sur la croissance maxillo-faciale, auxquels s'ajoutent la douleur et le stress. (1)

La détection et l'intervention à un stade précoce sont donc nécessaires pour prévenir la destruction coronaire. Lorsque les techniques simples de reminéralisation de l'émail, telles que les applications topiques de fluorures (solutions et vernis fluorés) ne sont plus réalisables, il devient alors nécessaire d'éliminer les substrats dentaires n'étant plus conservables et de restaurer la dent temporaire délabrée. (1)

Nous devons prendre des décisions justes concernant le type de matériau de restauration utilisé pour restaurer au mieux ces pertes de substances dentaires. Cette décision n'est en aucun cas une décision facile à prendre, parce que de nombreux matériaux prétendent fournir les meilleures performances en termes de durabilité, d'esthétique et de soulagement des symptômes.

Les propriétés biologiques et mécaniques, différentes et propres à chaque matériau, obligent le praticien à une analyse de l'ensemble des critères de choix afin de poser l'indication du matériau à utiliser lors de la restauration coronaire. (2)

Cette thèse vise à étudier les situations pour lesquelles les différents matériaux de restauration sont les mieux adaptés et leur comportement sur le plan de l'adaptation marginale dans les cas de délabrements de grande étendue, afin de faciliter la démarche décisionnelle.

Elle se limitera à l'étude des matériaux d'obturation coronaires définitifs utilisés couramment sur dents temporaires, à savoir l'amalgame d'argent, les résines composites, les ciments verres ionomères et les coiffes pédiatriques. Les restaurations indirectes faisant appel au laboratoire de prothèse ou à la fabrication assistée par ordinateur, ainsi que les matériaux d'obturation provisoire ne seront pas décrits.

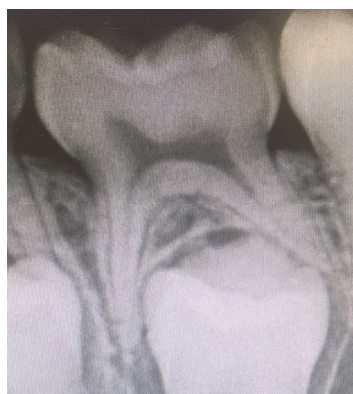
# **I. DESCRIPTION ET PATHOLOGIES DES MOLAIRES TEMPORAIRES**

Les molaires temporaires présentent des caractéristiques anatomiques, physiologiques et pathologiques qui les différencient des dents permanentes et qui conditionnent le choix des thérapeutiques à adopter.

## **I.1. Spécificités anatomiques et physiologie des molaires temporaires.**

### **I.1.1. Anatomie de la dent temporaire**

Les molaires temporaires possèdent une épaisseur fine (1 mm) et régulière d'émail. Ce dernier est moins dur que l'émail des dents permanentes. De plus, du fait de la faible épaisseur de dentine (2 mm) et des tubuli dentinaires larges et nombreux, la propagation de la lésion carieuse peut rapidement évoluer en direction de la pulpe. Nous pouvons également noter des cornes pulpaires proéminentes et un volume pulpaire très important, lesquels augmentent les risques d'effraction pulpaire lors du curetage juxta-pulpaire des lésions carieuses. (3)



*Radiographie rétro-alvéolaire de la dent 75 mettant en évidence un volume pulpaire important, une épaisseur d'émail fine et la faible hauteur du tronc radiculaire.*

En raison de la faible hauteur du tronc radulaire et des nombreuses communications pulpo-parodontales, la transmission de l'infection à l'espace inter-radulaire est fréquente. Ces atteintes peuvent être responsables d'un abcès gingival (abcès parulique), lequel se forme fréquemment sans symptomatologie importante et aboutit très souvent à une fistulisation spontanée au niveau de la gencive attachée des molaires temporaires. (4)

De ces particularités anatomiques découlent une progression rapide des lésions carieuses. L'émail est rapidement franchi par le front de déminéralisation et la progression de la carie peut aboutir à une atteinte pulpaire et/ou parodontale, entraînant parfois l'impossibilité de conserver la dent sur l'arcade. (5) (6)

Les caractéristiques anatomiques de la dent temporaire, associées à son immaturité, à sa physiologie et à une alimentation fortement cariogène (hydrates de carbones, biberon sucrés, allaitement au biberon ou au sein), sont des facteurs contributifs à la prévalence élevée des atteintes carieuses.

L'Organisation Mondiale de la Santé a montré en 2010 (7) que 20% à 30% des enfants âgés de 4 à 5 ans auraient au moins 1 carie non soignée, illustrant un besoin en soins dentaires important au sein de cette population.

### **I.1.2. Physiologie de la dent temporaire**

Les molaires temporaires font leur éruption sur l'arcade de l'enfant avant l'âge de 3 ans et restent dans la cavité orale jusqu'à l'âge de 9-10 ans en l'absence d'avulsion anticipée (8). C'est donc dans un environnement généralement riche en hydrates de carbone (allaitement à la demande, biberon nocturne, sucreries) associé à une mauvaise hygiène dentaire en l'absence de bonnes habitudes de brossage, que les premières et secondes molaires temporaires vont évoluer.

Au cours de cette éruption, nous pouvons distinguer trois stades physiologiques, évalués généralement in vivo grâce à la radiographie intra-orale (type rétro-alvéolaire ou rétro-coronaire) ou à la radiographie extra-orale (type orthopantomogramme).



A chacun de ces stades correspondent un âge (*tableau 1*) et des caractéristiques qu'il est important de connaître, notamment pour la prise en charge des délabrements coronaires et des traitements à envisager. (8)

<b><u>Dent temporaire</u></b>	<b><u>1ere molaire temporaire</u></b>	<b><u>2<sup>ème</sup> molaire temporaire</u></b>
<b><u>Début de minéralisation</u></b>	5 mois intra utérin	6 mois intra utérin
<b><u>Couronne achevée</u></b>	6 mois	10-12 mois
<b><u>Eruption</u></b>	18 mois	30 mois
<b><u>Racine édifiée</u></b>	3 ans	4 ans
<b><u>Début de rhizalyse</u></b>	6 ans	7 ans
<b><u>exfoliation</u></b>	10 ans	11 12 ans

*Tableau 1 : les stades physiologiques d'éruption des molaires temporaires.*

**STADE 1** : Formation, maturation - de 0 à 3 ans (9)

Les particularités suivantes sont observées :

- Immaturité tissulaire
- Fort potentiel de réparation tissulaire
- Formation des racines et apex ouverts
- Communications pulpo-parodontales

A ce stade, les atteintes carieuses sont peu fréquentes car l'alimentation est généralement sur une courte durée, excepté dans le cas des caries précoces de l'enfant très souvent dues à l'alimentation à la demande (allaitement, biberon) ou à l'alimentation nocturne.

**STADE 2** : Stabilité, maturité - de 3 à 6 ans (9)

Les particularités suivantes sont observées :

- Apex édifiés
- Potentiel de défense important, moindre activité de réparation
- Evolution rapide vers l'atteinte pulpaire

A ce stade, la carie précoce de l'enfant peut être « sévère », principalement au niveau des dents maxillaires, moins protégées que leurs homologues mandibulaires par l'étalement de la langue.

STADE 3 : Résorption - débute vers 6 ans, jusqu'à exfoliation de la dent temporaire (9)

On observe à ce stade les particularités suivantes :

- Début de rhizalyse
- Potentiel de défense important au début, puis en régression et nul à la fin

Il est fréquent de retrouver à ce stade des nécroses asymptomatiques évoluant vers une pathologie parodontale si aucun traitement n'a été réalisé en amont. (10)

Il apparaît important d'évaluer le stade d'éruption des dents temporaires afin de mettre en œuvre le traitement adéquat. La nécessité de conserver une dent temporaire délabrée ne sera pas la même chez un enfant de 3 ans ou chez un enfant de 9 ans.

### **I.1.3. Rôles des molaires temporaires.**

Les molaires temporaires ont des rôles importants pour le bon développement de l'enfant, d'où la nécessité de les conserver même lorsque cela peut paraître difficile.

La conservation des molaires temporaires sur l'arcade permet le maintien du guidage d'éruption des prémolaires sous-jacentes, de la longueur d'arcade et la croissance maxillo-faciale. Leur perte précoce amène la disparition des procès alvéolaires, pouvant induire des malocclusions au niveau des dents permanentes. S'en suivra parfois une croissance anormale, aboutissant à l'établissement d'une asymétrie et à une modification de posture de la mandibule (10).

L'avulsion précoce des molaires temporaires peut aussi entraîner des désordres au niveau des dents adjacentes parmi lesquels les rotations, versions, réductions de l'espace, égression de la dent antagoniste, inclusion ou malposition de la dent permanente, infra-alvéolie et perte de dimension verticale en cas de perte prématurée d'un secteur.

En effet, la dent temporaire est le meilleur mainteneur d'espace dans les trois plans de l'espace : sagittal, frontal et transversal.

On peut également noter des troubles de la fonction masticatoire (déséquilibres alimentaires, troubles de la digestion), des troubles de la phonation (chuintement, troubles de l'élocution) et l'apparition d'habitudes déformantes (posture linguale anormale). (10)

Il apparaît nécessaire de pratiquer rapidement un soin adapté sur les dents temporaires délabrées afin qu'elles puissent retrouver leur intégrité anatomique et ainsi assurer leurs rôles.

## **I.2. Pathologies des dents temporaires**

Les grandes pertes de substance des dents temporaires peuvent être de plusieurs origines :

- Génétique (anomalie qualitative ou quantitative des tissus minéralisés, d'origine héréditaire ou acquise)
- Carieuse
- Traumatique (cependant plus rares sur les dents postérieures)

### **I.2.1. Anomalies génétiques héréditaires ou acquises**

Les amélogénèses imparfaites sont des anomalies héréditaires dont trois types sont fréquemment distingués :

- Hypoplasie amélaire (défaut quantitatif de l'émail),
- Hypomaturation de l'émail (défaut qualitatif de l'émail),
- Hypominéralisation de l'émail (défaut qualitatif de l'émail).

On rencontre également des hypominéralisations non héréditaires comme le « decidual molar hypomineralisation » et l'hypomaturation-hypoplasie avec taurodontisme.

Les amélogénèses imparfaites constituent un groupe d'anomalies du développement affectant la structure et l'apparence clinique de l'émail de toutes ou de quasiment toutes les dents, temporaires et/ou permanentes.

Ce sont des maladies génétiques associant une détérioration de l'émail à une structure dentinaire normale. La prévalence de la maladie avoisine les 1/14 000 personnes. (11)

Les anomalies génétiques héréditaires comprennent également les dentinogénèses imparfaites (type I, type II ou type III selon Shield et al.) ou bien encore les dysplasies dentinaires. Elles sont plus rares, atteignent les deux types de denture et ont une forte variabilité phénotypique. (11)

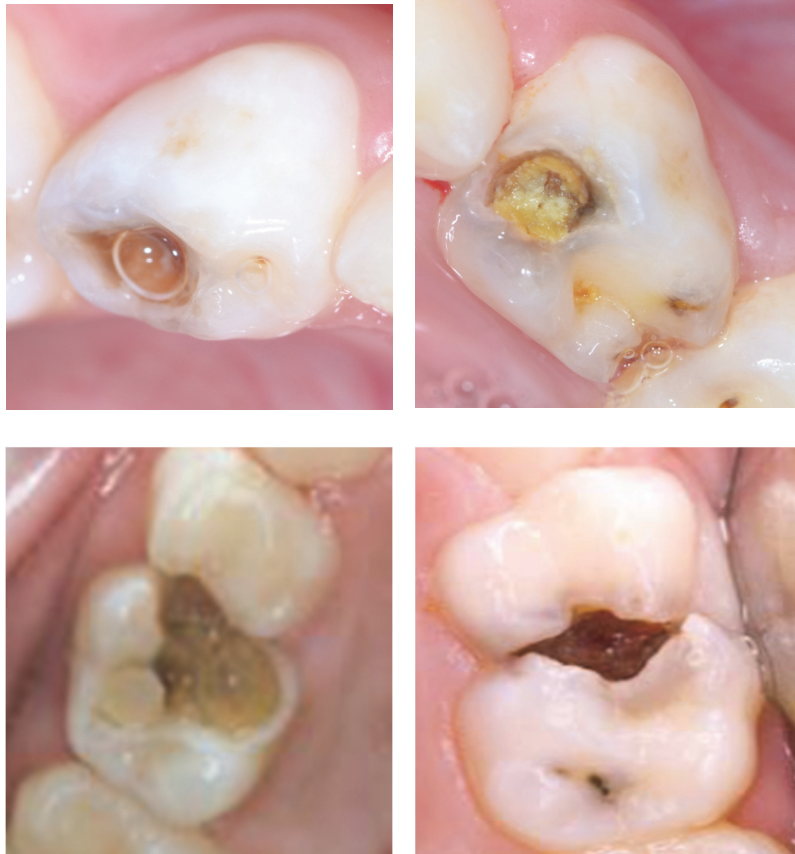Il existe des anomalies génétiques acquises que l'on peut rencontrer dans le cas de l'odontodysplasie régionale. Cette anomalie est relativement rare en denture temporaire. (5)

La prise en charge pluridisciplinaire de ces anomalies dentaires est un élément indispensable pour un traitement réussi.

En denture temporaire, les dents atteintes d'anomalies sont généralement protégées à l'aide de matériaux de type ciments verres ionomères, résines composites ou coiffes pédiatriques préformées. Le choix est fonction du délabrement, de l'âge et du niveau d'hygiène de l'enfant. (12)

## I.2.2. Atteinte carieuse

La carie dentaire représente la cause principale de nos interventions de soins chez l'enfant en denture temporaire car 20% à 30% des enfants âgés de 4 à 5 ans et 60 % à 90 % des enfants scolarisés dans le monde ont au moins une carie (7).



*Photographies 1, 2, 3, 4. Vues occlusales de lésions carieuses de grande étendue. (25)*

La carie dentaire est due à un processus de déminéralisation des tissus durs, entraîné par la fermentation acide des sucres par le *Streptocoque mutans* chez un hôte dont les défenses sont en défaut. (13)

Les caries précoces du jeune enfant sont définies par la présence de plus d'une dent cariée, absente (due à la carie) ou obturée, chez un enfant de 71 mois ou moins.

La forme « sévère » de la carie précoce du jeune enfant est caractérisée par la présence d'une ou plusieurs incisives temporaires maxillaires cariées.

Les caries infantiles sont souvent associées à une consommation fréquente de boissons contenant des hydrates de carbone et particulièrement à la consommation des biberons au moment du coucher ou à un allaitement maternel prolongé. Les liquides pris pendant le sommeil de l'enfant stagnent autour des dents, et peuvent causer une destruction rapide et sévère des structures coronaires. (14)

L'évaluation du risque carieux individuel fait partie intégrante de la démarche diagnostique car elle permet de gérer de façon optimale les lésions carieuses.

Nous pouvons parler de risque carieux individuel élevé lorsque l'enfant présente un ou plusieurs des facteurs de risques suivants: ingestions sucrées régulières, absence de brossage quotidien avec un dentifrice fluoré, présence de plaque, prise régulière de médicaments sucrés, sillons anfractueux ou présence de caries/lésions initiales irréversibles.

Cette évaluation permet de mettre en place des mesures adaptées à chaque enfant, comme l'utilisation de matériaux avec relargage de fluorures plutôt que de matériaux sensibles à la carie, qui permettront la limitation de la progression carieuse. (15)

### **I.3 Classification topographique/quantitative du délabrement dentaire.**

Les classifications permettent de décrire à la fois la topographie mais aussi l'aspect quantitatif de l'atteinte carieuse. Une légère déminéralisation proximale ne nécessitera pas la même prise en charge qu'une atteinte occlusale cavitaire du tiers interne dentinaire.

### **I.3.1. Classification historique de Black (1904)**

La classification des lésions carieuses proposée par Black en 1904 (16) est strictement topographique et n'évoque ni la gravité, ni l'étendue des lésions. Elle a longtemps été considérée comme une référence :

- Classe I : carie des puits et sillons occlusaux
- Classe II : carie proximale des molaires et prémolaires
- Classe III : carie proximale des incisives et canines sans atteinte des bords incisifs
- Classe IV : carie proximale des incisives et canines avec atteinte des bords incisifs
- Classe V : carie des collets dentaires
- Classe VI : carie des bords incisifs et des pointes cuspidiennes

### **I.3.2. Classification SiSta (2009)**

La Classification à visée thérapeutique de Mount et Hume (1997) a été modifiée par Lasfargues en 2000 (17) et a été présentée sous le concept SiSta (Site/Stade).

Elle repose sur 3 principes : le principe d'économie tissulaire, le principe d'adhésion et le principe de bio-intégration (Lasfargues et Colon, 2009).

Les sites sont définis ainsi :

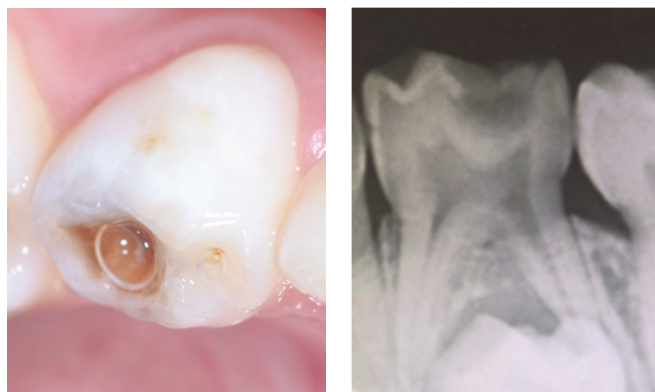
- Site 1 : lésions au niveau des puits, sillons, fosses et fossettes de toutes les dents (aussi bien antérieures que postérieures),
- Site 2 : lésions proximales, elles peuvent toucher les aires de contact de toutes les dents,
- Site 3 : lésions cervicales, à point de départ cervical, amélaire ou cémentaire, sur toutes les faces de toutes les dents.

Les stades sont définis comme ceci :

- Stade 0 : lésions initiales sans cavitation, strictement amélares ou atteignant la jonction amélo-dentinaire mais ne nécessitant pas le recours à une intervention chirurgicale,
- Stade 1 : lésions avec micro-cavitations de surface ayant progressé jusqu'au 1/3 externe de la dentine et nécessitant une intervention restauratrice,
- Stade 2 : lésions cavitaires de taille modérée ayant progressé dans le 1/3 médian de la dentine et nécessitant une intervention restauratrice,
- Stade 3 : lésions cavitaires étendues ayant progressé dans le 1/3 interne de la dentine et nécessitant une intervention restauratrice,
- Stade 4 : lésions cavitaires atteignant les zones dentinaires para-pulpaire et nécessitant une intervention restauratrice.

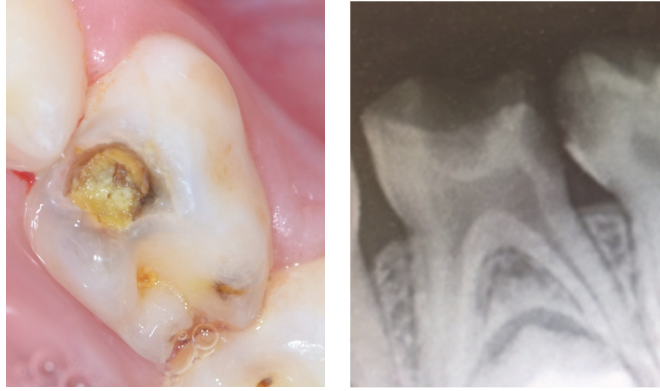
La classification simplifiée SiSta utilisée en pratique courante peut aider le praticien dans le choix du matériau, en évaluant à la fois la profondeur de la lésion et la face atteinte.

Dans le cadre de ce travail, nous nous intéresserons aux délabrements coronaires importants définis par les stades 2 à 4 de la classification SiSta.



*Vue occlusale et image radiographique d'une lésion de classe I de Black, et de Site 1 Stade 3 dans la classification SiSta.*





*Vue occlusale et image radiographique d'une lésion de classe II de Black, et de Site 2 Stade 4 dans la classification SiSta.*

Il existe des classifications radiologiques, mais il faut garder à l'esprit que l'image radiographique ne correspond pas toujours à la réalité histologique.

Cependant les examens radiographiques complémentaires (radiographie rétro-alvéolaires, rétro-coronaires et orthopantomogramme) peuvent être utiles à l'établissement d'un diagnostic et à la mise en place d'un traitement adéquat. (18)

Il existe une multitude de classifications nous permettant d'objectiver un manque d'uniformisation. Pour le praticien, une classification réunissant à la fois les critères visuels, radiographiques, histologiques et les options thérapeutiques serait idéale, mais trop compliquée à appliquer lors d'un examen strictement visuel.

## **II. LES MATERIAUX DE RESTAURATION CORONAIRE DES MOLAIRES TEMPORAIRES.**

La restauration coronaire de la dent temporaire est primordiale afin de lui rendre son intégrité anatomique. Cependant il n'existe pas de matériau idéal répondant à toutes les situations cliniques.

Idéalement, la mise en place d'un champ opératoire permet d'améliorer la siccité et par conséquent la qualité de la restauration en optimisant la rapidité d'exécution du soin.

Toutefois, si le comportement de l'enfant et/ou l'anatomie de la dent ne le permettent pas, il existe d'autres moyens pour travailler dans des conditions acceptables (aspiration hygoformic, écrans aspirants, travail à 4 mains). (19)

De nombreux facteurs interviennent dans la prise de décision face à la restauration d'une dent temporaire atteinte d'anomalies et/ou de caries :

- Le facteur matériau : performances intrinsèques, proximité pulpaire, esthétique, coût.
- Le facteur patient : risque carieux individuel, coopération, temps résiduel de la dent sur arcade, condition d'isolation, sédation.
- Le facteur praticien : mode de pratique, habitudes de soins, aisance d'utilisation.

### **II.1. Cahier des charges des biomatériaux de restauration coronaire.**

Afin de sélectionner le matériau le mieux adapté à la situation clinique, il est important de connaître ses propriétés et ses avantages. Plus le matériau répondra à notre situation clinique, plus son utilisation sera adaptée.

### **II.1.1. Biocompatibilité**

La notion de biocompatibilité définit la capacité des matériaux à ne pas interférer et à ne pas dégrader le milieu biologique dans lequel ils sont utilisés. Les matériaux biocompatibles sont appelés biomatériaux.

Les matériaux type « ciments verres ionomères » (CVI) présentent une très bonne biocompatibilité, tant au niveau dentaire que parodontal. Le relargage de fluorures (pendant et après la réaction de prise) et la recharge au contact du fluor ont un effet bénéfique sur le potentiel de défense pulpaire (Kuhn E et al. (20)).

Des matériaux comme l'or, les inlay, onlay et overlay en céramique sont biocompatibles pour des restaurations coronaires. Cependant, malgré leur excellente biocompatibilité, ils sont rarement utilisés sur des dents temporaires, notamment en raison de leur coût élevé.

### **II.1.2. Etanchéité marginale immédiate et différée**

L'obtention d'une restauration étanche est un objectif en odontologie pédiatrique car celle-ci garantit la pérennité de la restauration en évitant non seulement les sensibilités post-opératoires mais également les récurrences carieuses.

Nous distinguons deux types d'étanchéité (13):

- L'étanchéité immédiate, qui dépend de l'adhésion du matériau, de sa rétraction de prise au niveau de l'interface et de la mise en œuvre proprement dite.
- L'étanchéité différée, qui varie en fonction de la résistance à l'usure, de la solubilité au long cours, et du coefficient de dilatation thermique.

Aucun matériau ne bénéficie d'une étanchéité immédiate ni différée optimales. Leurs conditions de mise en œuvre conditionnent l'étanchéité au long terme.

La perte d'étanchéité différée se traduit fréquemment par l'apparition d'une récurrence de carie (aussi appelée carie secondaire).

Selon Baume (21), la carie secondaire est une « lésion carieuse se développant aux marges d'une restauration existante ». Il s'agit d'une lésion cliniquement et radiologiquement similaire à une carie primaire, apparaissant dans des zones de stagnation de plaque dentaire.

Il existe deux indicateurs macroscopiques de récurrence carieuse, une simple coloration n'étant pas suffisante pour poser un diagnostic de carie secondaire (13):

- Un ramollissement des tissus au niveau des limites du matériau, détectable à l'aide d'une sonde.
- La présence d'un hiatus important ( $\geq 0,4$  mm) au niveau des limites du matériau d'obturation. Ce défaut d'étanchéité est associé à un très fort degré de colonisation par les bactéries cariogènes.

La perte d'étanchéité peut aussi être responsable de la perte de la restauration coronaire ou de l'apparition de sensibilité.

Pour obtenir une bonne étanchéité immédiate et différée, les résines composites nécessitent des conditions optimales de mise en œuvre (digue, coopération de l'enfant, respect du protocole de collage). Il a été démontré que la mise en place d'une restauration composite dans l'humidité est vouée à l'échec (22).

L'amalgame d'argent ou les ciments verres ionomères sont des matériaux présentant une meilleure tolérance aux risques de contamination hydrique. Ce caractère hydrophile confère aux ciments verres ionomères la possibilité d'être utilisés en présence de conditions difficiles de mise en place.

### **II.1.3. Facilité d'utilisation.**

Le matériau utilisé doit avoir une courbe d'apprentissage rapide. Il doit être facile à manipuler car l'enfant n'est pas toujours coopérant lors d'une séance longue.

Certains matériaux (notamment les ciments verres ionomères modifiés par adjonction de résine) existent sous forme de capsules pré-dosées ou en seringues auto-mélangeuses.

Ceci permet d'avoir un produit de qualité constante et optimisé, en comparaison à leurs homologues à mélanger manuellement.

#### **II.1.4. Economie tissulaire**

L'économie tissulaire est l'un des concepts primordial de la dentisterie actuelle.

Elle correspond au remplacement d'une démarche mécaniste (rétention et stabilisation, synonymes de mutilation tissulaire) par une approche plus biologique et conservatrice de tissus dentaire.

Cette économie tissulaire est désormais permise grâce à la dentisterie adhésive, où les cavités sont réalisées « a minima » et répondent aux besoins d'une médecine dentaire toujours plus conservatrice (Koubi S. et al. (23)).

#### **II.1.5. Coût**

Dans notre société actuelle où les soins sont pris en charge par les services sociaux, les soins restaurateurs introduisent une nouvelle dimension économique.

De façon approximative, on pourrait évaluer le coût d'une restauration adhésive cinq fois supérieur à celui d'une restauration à l'amalgame.

Des restaurations indirectes type inlay, onlay ou couronne céramique présentent peu d'intérêt dans le cas des molaires temporaires, étant donné que la durée de vie moyenne de celles-ci sur l'arcade est de 5 à 6 ans.

#### **II.1.6 Esthétique**

L'amélioration des matériaux et des techniques permet désormais de répondre à la grande majorité des demandes esthétiques. Les techniques de stratification permettent le biomimétisme mais ne sont pas applicables à tous les matériaux.

Lorsqu'il existe une demande esthétique de la part de l'enfant ou des parents, des techniques comme l'amalgame et les coiffes pédiatriques conventionnelles seront difficilement envisageables.

Il sera préférable, dans ce cas, d'utiliser des matériaux comme les ciments verres ionomères modifiés par adjonction de résine (CVIMAR), les coiffes pédiatriques esthétiques ou les résines composites qui bénéficient d'un large panel de teintes.

## **II.2. Description des matériaux : protocoles et cas cliniques**

Les références bibliographiques disponibles lors de ces descriptions ont été obtenues à l'aide d'une revue de littérature dont le protocole est détaillé dans le chapitre II.

### **II.2.1 L'amalgame d'argent**

L'amalgame d'argent est la combinaison d'un métal liquide à température ambiante, le mercure, et de métaux (argent, étain, cuivre et autres).

Très utilisé pendant de nombreuses décennies, l'amalgame d'argent voit son utilisation décroître en raison des préoccupations environnementales, de sa potentielle neuro-toxicité et de la demande esthétique croissante des patients. (24)

En plus de sa toxicité environnementale, l'utilisation de l'amalgame d'argent est controversée en raison de ses nombreux inconvénients :

- Absence d'adhésion aux tissus minéralisés, rétention mécanique nécessaire
- Inesthétique
- Usure quasi-nulle
- Neuro-toxicité potentielle (libération de mercure)

Dans les pertes de substance en denture temporaire, et tout particulièrement les pertes de substance étendues, la non-adhésivité de l'amalgame en fait un matériau de restauration peu adapté.

Il présente cependant l'avantage d'avoir un coût modéré, d'être facile et rapide à manipuler (2) (25). L'amalgame d'argent présente également de bons résultats en terme de survie (26) (27) (28).

La coiffe pédiatrique est cependant, selon la littérature, une solution préférable à l'amalgame d'argent afin de conserver pour une durée supérieure la dent en cas de délabrement important (29) (27) (30).

L'Agence Nationale de Sécurité des Médicaments et des produits de santé (ANSM) a réaffirmé en 2014 sa volonté de voir diminuer le recours aux amalgames d'argent à base de mercure dans le cadre du traitement de la carie dentaire. Selon ses dernières recommandations, l'amalgame d'argent ne doit être utilisé qu'en toute dernière intention et de manière exceptionnelle sur les dents temporaires des patients à tendance polycarieuse, et/ou pris en charge sous anesthésie générale (31).

## **II.2.2 Les ciments verres ionomères**

Les ciments verres ionomères (CVI) sont des ciments composés d'acide polyacrylique (liquide) et de particules de fluoro-alumino-silicate (poudre).

Lors de la réaction de prise, il y a libération de  $\text{Ca}^{2+}$  et  $\text{Al}^{3+}$  qui se lient au  $\text{COO}^-$ , permettant la formation de polyacrylates et la libération concomitante de fluorures. (32)

Il existe différents types de ciments verres ionomères: CVI conventionnels, CVI condensables, CVI modifiés par adjonction de résine (CVIMAR). Chaque matériau présente des indications spécifiques.

En terme d'étanchéité différée, il n'existerait pas de différence significative entre un CVIMAR et un CVI conventionnel (Maha H et al., (33)).

Cependant, les ciments verres ionomères conventionnels sont fragiles, cassants et déconseillés chez l'adulte en tant que matériau de restauration coronaire dans les secteurs postérieurs où il existe des sollicitations occlusales importantes (34).

Les CVIMAR sont des ciments verres ionomères auxquels a été ajoutée une partie résineuse permettant d'améliorer leurs propriétés mécaniques.

Leur caractère hydrophile associé à leur résistance à l'hydrolyse les rend moins sensibles à la manipulation que les CVI conventionnels. Ils peuvent être utilisés avec de bons résultats dans des « situations critiques » (35).

Les propriétés intrinsèques des différents ciments verres ionomères peuvent être résumées dans le tableau suivant:

	<u>CVI conventionnel</u>	<u>CVIMAR</u>	<u>CVI condensable</u>
<b>Adhésion intrinsèque</b>	+	++	+
<b>Etanchéité</b>	++	++	++
<b>Biocompatibilité</b>	++	+	++
<b>Relargage de fluorures</b>	+++	++	++
<b>Hydrophilie</b>	+++	++	++
<b>Vernis de protection</b>	+++	+	++
<b>Résistance à la compression</b>	+	+++	++
<b>Résistance à l'usure</b>	+	+	++
<b>Propriétés optiques</b>	+	++	+
<b>Polissage</b>	A 24heures	immédiat	6minutes
<b>Temps de prise</b>	long	court	long
<b>Tolérance à la manipulation</b>	+	++	+++

*Tableau 3 : propriétés intrinsèques des différents types de Ciments Verres Ionomères. (36)*

Les ciments verres ionomères modifiés par adjonction de résine occupent une place de choix dans l'arsenal thérapeutique du pédodontiste en raison de nombreux avantages (35):

- Mise en forme immédiate et injection en masse
- Libération et recharge de fluorures
- Economie tissulaire
- Biocompatibilité
- Hydrophilie



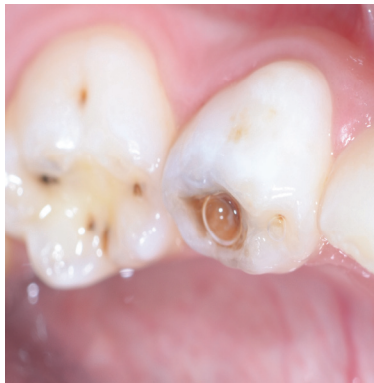Les indications d'utilisation des ciments verres ionomères varient en fonction du type de dent. Les ciments verres ionomères modifiés par adjonction de résine présentent plusieurs indications sur dents temporaires (34) (36):

- Restauration de temporisation chez les enfants à risque carieux élevé
- Restauration coronaire sous une coiffe pédodontique
- Conditions d'isolation difficiles
- Enfant peu coopérants
- Technique *Atraumatic Restorative Treatment (ART)*.

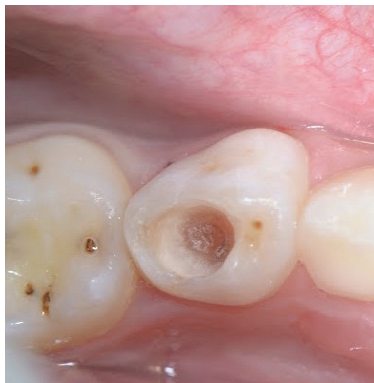Le protocole de mise en œuvre d'un ciment verre ionomère est le suivant (37) :

- Mise en place d'une digue si possible, sinon de matrice et coins inter-dentaires.
- Eviction de la lésion suivie d'une mise en forme cavitaire « a minima ».
- Conditionnement à l'acide polyacrylique (10 ou 20%), suivi d'un rinçage.
- Elimination de l'humidité de surface sans déshydratation.
- Mise en place du matériau de restauration par injection directe en masse dans la préparation (temps de travail d'environ 3 minutes).
- Photopolymérisation (20 à 40 secondes) à l'aide d'un générateur de lumière.
- Mise en forme et finition sous spray d'eau en utilisant une fraise diamantée, une très fine pointe siliconée, puis un strip de polissage.
- Dépose du champ opératoire.
- Réglage de l'occlusion.
- Polissage et protection de surface (vernis photopolymérisable).

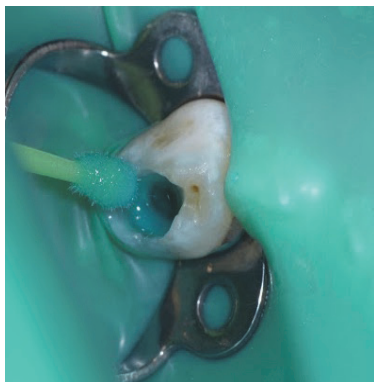
Cas clinique:



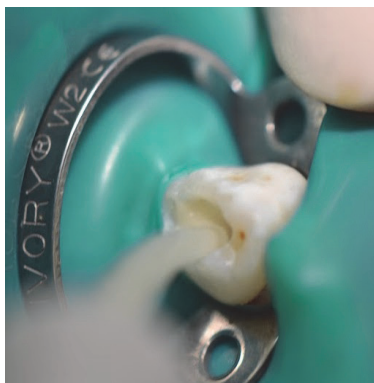
*Photographie 1. Vue occlusale préopératoire.*



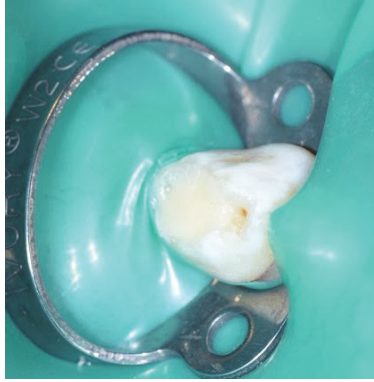
*Photographie 2. Vue occlusale de la cavité après éviction carieuse.*



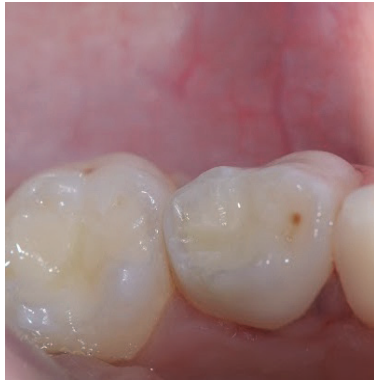*Photographie 3. Pose de la digue puis mise en place de l'acide polyacrylique à l'aide d'une brosette.*



*Photographies 4. Injection en masse du matériau dans la cavité.*



*Photographie 5. Ciment verre ionomère après photopolymérisation.*



*Photographie 6. Vue occlusale de la restauration après élimination des excès de ciment et polissage.*

Le protocole de mise en place des ciments verres ionomères semble moins strict que celui des résines composites (décrit ci-après).

Les CVI présentent de bons résultats en terme d'étanchéité. Cependant, quand la résine composite est mise en place dans des conditions optimales (coopération de l'enfant, digue, protocole de collage respecté, bonne hygiène), elle reste l'option thérapeutique la plus performante. (26) (27) (38) (39) (40)

Les ciments verres ionomères pourront donc être utilisés en première intention chez des enfants peu coopérants où la réalisation des soins semble difficile et doit être effectuée rapidement. Ils sont aussi utilisés en temporisation chez des enfants polycariés.

D'après différentes études décrites lors de la revue de littérature, les coiffes pédodontiques préformées conservent de meilleurs résultats en termes d'étanchéité différée dans le cas de délabrements importants (27) (29) (41). Ceci se traduit par un minimum de récurrence de caries, de sensibilité ou de perte de la restauration à long terme.

### II.2.3 Les résines composites

Les résines composites sont composées d'une matrice de polymères et de charges.

Selon le taux et la taille des charges, on parle de composites micro-hybrides, nano-hybrides ou micro-chargés. (42)

Les résines composites sont présentées sous différentes viscosités (ferme, condensable ou fluide). Les différents types de résines composites peuvent être utilisés sur dents temporaires mais ne présentent pas les mêmes indications. En raison de leur très faible résistance à l'usure, les composites fluides (injectables) ne sont pas indiqués dans le cas de délabrement de grande étendue des molaires temporaires (42). Leur utilisation se limite principalement à des atteintes amélares et/ou cervicales de faible étendue.

De nos jours, le développement de nouveaux matériaux et de nouvelles techniques de collage orientent notre pratique vers des soins moins mutilants et augmentent l'étanchéité marginale des restaurations collées (Lasfargues et al. (43)). Les cavités sont désormais réalisées « a minima » selon le principe d'économie tissulaire, contrairement aux cavités pour amalgame d'argent, bien plus mutilantes. De plus, grâce à leur important panel de teintes, les résines composites présentent l'avantage d'être très esthétiques.

Le protocole de collage nécessite de choisir un adhésif parmi les différentes familles existantes : en 1 étape (SAM 1), en 2 étapes (SAM 2, M&R 2) ou en 3 étapes (M&R 3).

En odontologie pédiatrique, il est intéressant de préférer pour les soins en denture temporaire un adhésif sans mordantage préalable (système automordançant à 1 ou 2 étapes : SAM 1 ou 2) afin d'éviter des étapes supplémentaires comme dans le cas des M&R3 (mordantage + primer + résine adhésive).

Toutefois ces systèmes de collage présentent de moins bons résultats d'étanchéité en raison de la persistance de la boue dentinaire au niveau des tubules dentinaire (44).

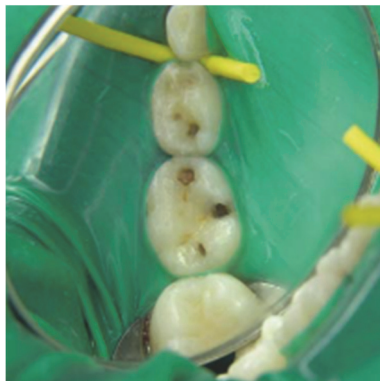La mise en œuvre des résines composites demande plus de rigueur et de temps, et nécessite une isolation obligatoire, un protocole d'adhésion strict, une bonne hygiène et un suivi régulier.

A cela s'ajoute le fait que dans les grandes pertes de substance, l'atteinte est très souvent infra-gingivale, ce qui rend la mise en place d'un champ opératoire étanche difficile.

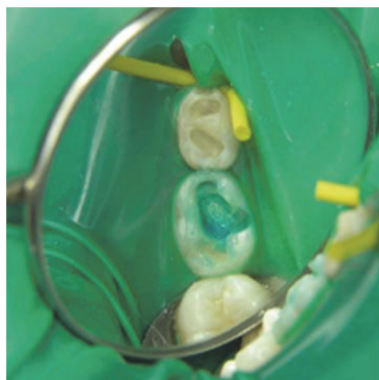Le protocole de mise en place d'une résine composite est le suivant (45):

- Mise en place de la digue en caoutchouc.
- Eviction de la lésion et mise en forme cavitaire (la forme de la cavité dépend essentiellement de la localisation et de la sévérité de la lésion).
- Rinçage et séchage.
- Conditionnement de la surface par mordantage à l'acide orthophosphorique à 37%, rinçage soigneux (20 secondes), puis séchage bref.
- Mise en place de l'adhésif, séchage, puis la photopolymérisation (ou mise en place en une étape d'un SAM).
- Mise en place du composite par couches successives en préfigurant l'anatomie occlusale.
- Photopolymérisation de chaque apport (20 secondes).
- Contrôle de l'occlusion et correction occlusale si nécessaire à l'aide de fraises diamantées de faible granulométrie.
- Polissage avec instruments appropriés.

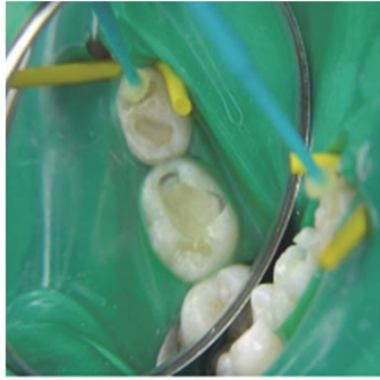
Cas clinique (25):



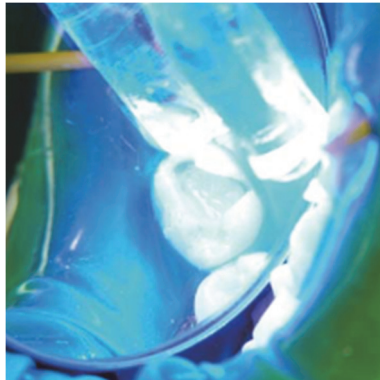
*Figure 1. Vue occlusale des dents 74 et 75 cariées.*



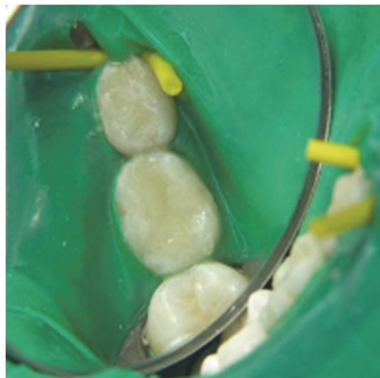*Figure 2. Conditionnement à l'acide orthophosphorique.*



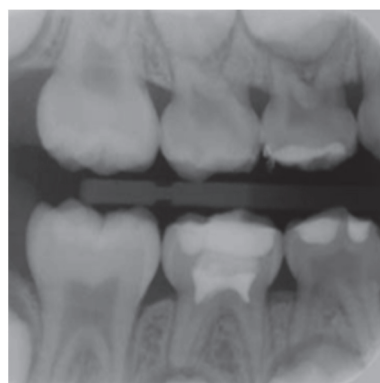
*Figure 3. Mise en place d'un adhésif de type M&R 2 et photopolymérisation.*



*Figure 4. Photopolymérisation finale après apports successifs de résine composite.*



*Figure 5. Vue finale occlusale des restaurations composites.*



*Figure 6. Cliché radiographique bite-wing des restaurations occlusales en résine composite finales.*

Lorsque le protocole est respecté, les résines composites présentent de bons résultats de survie à long terme en comparaison aux ciments verres ionomères.

Ces derniers restent toujours inférieurs à ceux obtenus avec les coiffes pédiatriques (26) (29) (27) (38) (39).

## **II.2.4 Les coiffes pédiatriques**

Les cavités multi-surfaces sont soumises à une importante force occlusale, ce qui conduit souvent à l'échec prématuré des restaurations, même adhésives.

Les coiffes pédodontiques préformées sont des éléments prothétiques unitaires fixés qui recouvrent l'intégralité des parois dentaires et protègent l'émail et la dentine (46).

Elles reconstruisent la forme et la fonction de la dent temporaire lorsque la restauration directe ne peut pas lui rendre son intégrité anatomique.

La facilité d'emploi, la rapidité d'exécution et le confort qu'elles procurent au jeune patient en font une thérapeutique de plus en plus courante.

Elles peuvent être en acier inoxydable (3M ESPE®) avec ou sans incrustation vestibulaire (Nu Smile®), en polycarbonate (EZ-Pedo®, Kinder Krown®, Nu Smile®) et en composite.

### **Les Coiffes Pédiatriques Préformées en alliage métallique (CPP)**

Les coiffes pédiatriques offrent l'avantage de recouvrir la totalité des structures coronaires en reproduisant autant que possible l'anatomie de la dent temporaire originale.

Elles permettent de maintenir une occlusion fonctionnelle, des points de contact proximaux efficaces, d'assurer la continuité des arcades et peuvent servir de support de maintien d'espace. Elles préservent les dents des récurrences de caries, notamment chez l'enfant à tendance polycarieuse.

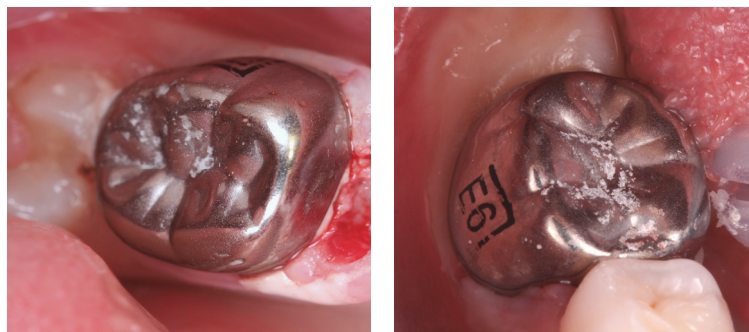
Enfin, les coiffes pédiatriques présentent un avantage certain en terme de coût, en comparaison à des coiffes élaborées par des techniques conventionnelles de laboratoire que l'on peut retrouver sur dents permanentes (47).

Les coiffes pédiatriques préformées présentent cependant certains inconvénients :

- Caractère inesthétique
- Risque de sur-obturation
- Insuffisance d'adaptation
- Allergies au nickel-chrome

Leur utilisation s'avère intéressante dans les cas suivants (11) (45) (48):

- Restauration des dents atteintes de lésions carieuses sur plusieurs surfaces,
- Restauration des dents temporaires après une pulpotomie/ pulpectomie,
- Restauration des dents délabrées pour cause d'anomalies du développement,
- Restauration suite à une importante perte de substance d'origine traumatique,
- Soins sous anesthésie générale (protection par leur fonction de couverture complète),
- Soins chez un patient à haut risque carieux.



*Photographies 1 et 2. Vues occlusales de coiffes pédiatriques préformées en acier inoxydable, sur les dents 75 et 85. (Source : Dr Gabriel DOMINICI)*

Avant la mise en place de la coiffe, le traitement de la carie doit être effectué et tout traitement pulpaire ou endodontique terminé.

La dent doit être reconstituée avec un matériau stable définitif, surtout si les limites de la cavité sont juxta-gingivales.

La préparation des dents est réalisée en respectant l'homothétie et peut permettre le maintien de la vitalité pulpaire dans certains cas.

Le scellement se réalise principalement à l'aide de ciment verre ionomère de scellement, permettant une sensibilité moindre à la contamination hydrique lorsque les conditions de mise en place ne sont pas idéales.

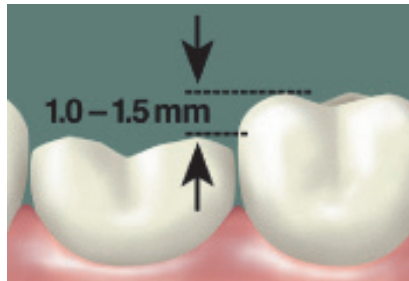


Le protocole décrit est celui proposé par 3M ESPE® (49) pour les « stainless steel crown » (CPP):

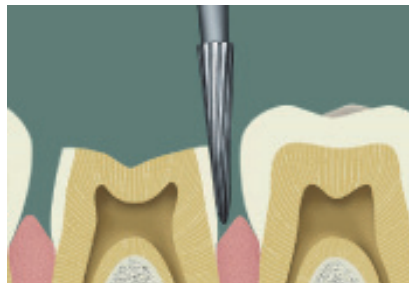
- Préparation dentaire :
  - Réduction de la face occlusale d'environ 1 à 1,5mm en respectant l'homothétie.
  - Préparation des faces distales et mésiales de dépouille, sans congé, avec des limites généralement intra sulculaires.
  - Préparation des faces vestibulaires et linguales à minima avec conservation du bombé cervical pour assurer la rétention de la couronne.
- Choix de la coiffe pédiatrique en mesurant la largeur mésio-distale en bouche.
- Essai de la couronne : en cas de blanchiment excessif de la gencive en occlusion, une découpe de la couronne est nécessaire.
- Adaptation de la couronne à l'aide de ciseaux à couronnes.
- Contrôle de l'occlusion et des points de contact à l'aide d'un fil de soie.
- Isolation de la dent avec des rouleaux de coton ou une digue si cela est possible.
- Préparation du ciment (ciment verre ionomère de scellement ou oxyphosphate de zinc par exemple) et remplissage de la couronne.
- Mise en place de la couronne sur la préparation en faisant mordre le patient sur la couronne en occlusion.
- Elimination des excès de ciment avec une sonde ou un instrument à détartrer. Nettoyage des zones inter proximales en passant un fil de soie sous les points de contact.

Une seule séance est nécessaire pour adapter et sceller une CPP.

Cas clinique (49) (50) :



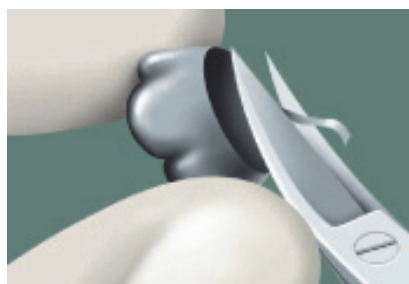*Figure 1. Réduction de la face occlusale d'environ 1,0 à 1,5mm.*



*Figure 2. Préparation des faces proximales, sans congé ou épaulement.*



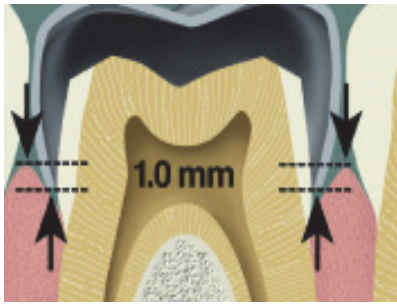
*Figure 3. Choix de la coiffe pédiatrique préformée dans le coffret.*



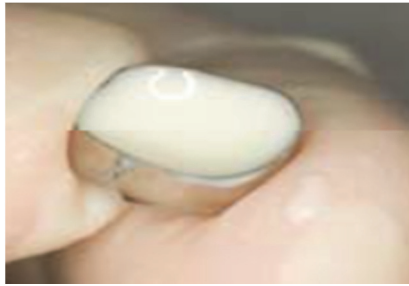*Figure 4. Ajustage de la coiffe à l'aide de ciseaux.*



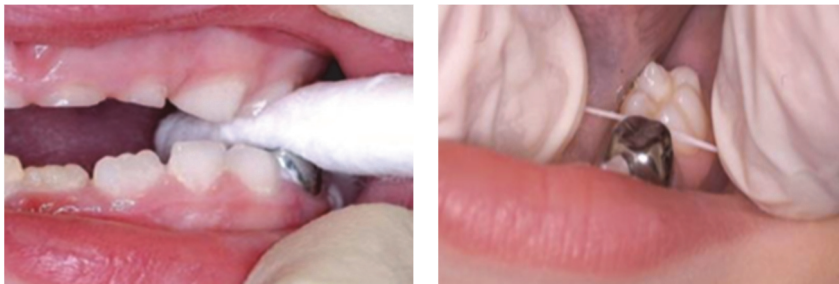*Figure 5. Ajustage de la coiffe à l'aide d'une pince à bouteroller.*



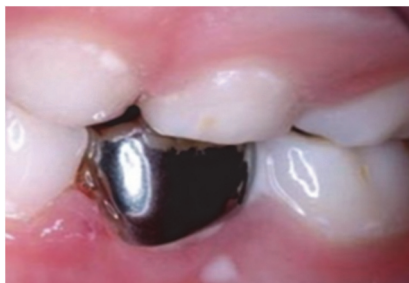*Figure 6. Essayage de la coiffe, et adaptation intra-sulculaire.*



*Figure 7. Remplissage de la coiffe à l'aide d'un ciment adapté.*



*Figure 8. Scellement, vérification de l'adaptation et des points de contacts.*

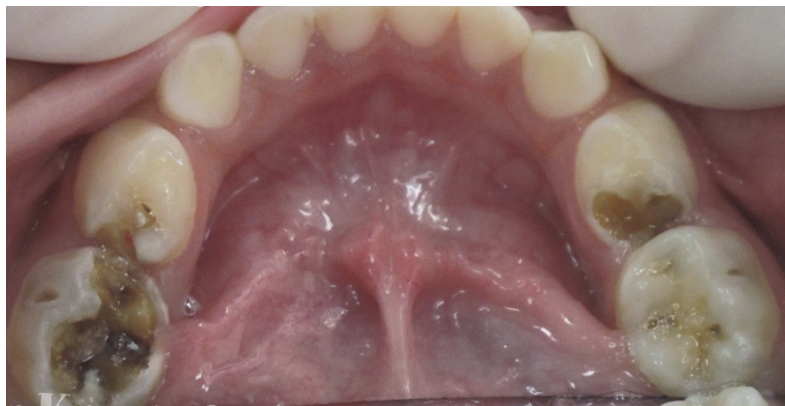

*Figure 9. Vérification de l'occlusion*

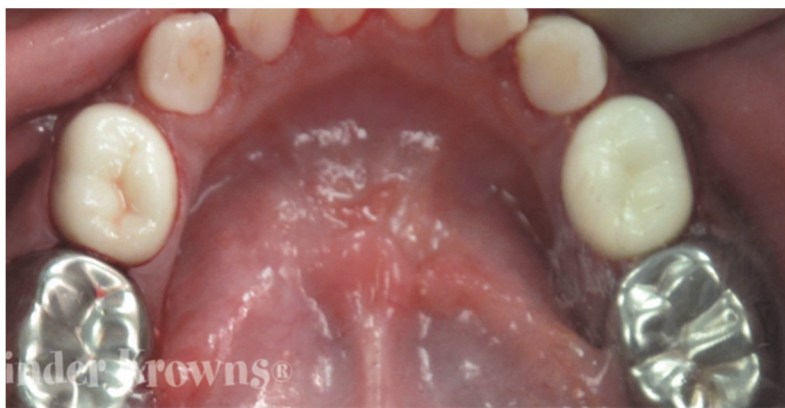## Les CPP esthétiques

Pour pallier le côté inesthétique des couronnes en acier inoxydable, les couronnes à incrustation vestibulaire ont fait leur apparition, ainsi que les couronnes préformées en zircone ou en résine composite.

Si elles sont plus esthétiques, quoique disponibles en une seule teinte très blanche, elles présentent des fractures fréquentes de la céramique et nécessitent une réduction tissulaire plus importante du fait de l'épaisseur de la céramique (Clark L et al.). (51)



*Photographies 1. Vue pré-opératoire des lésions carieuses sur les molaires temporaires mandibulaires. © Kinder Krowns®. All rights reserved.*



*Photographies 2. Vue post-opératoire après mise en place de coiffes esthétiques en zircone sur les premières molaires temporaires, et de coiffes pédiatriques préformées en nickel-chrome sur les secondes molaires temporaires © Kinder Krowns®. All rights reserved.*

Les différentes études citées précédemment ((27) (29) (30) (42) (54)) semblent mettre en évidence que la couronne pédiatrique est la méthode de restauration des dents temporaires ayant les meilleurs résultats en terme d'étanchéité différée.

Ceci se traduit par un minimum de récurrence de caries, de sensibilité ou de perte de la restauration à long terme dans le cas de délabrement de grande étendue.

Deux études (Fuks AB et al. (52), Ram D et al. (53)) ont montré qu'à long terme les taux de survie d'une coiffe pédiatrique en acier inoxydable et d'une coiffe pédiatrique esthétique ne présentaient pas de différences significatives.

### **III. STRATEGIE DE CHOIX THERAPEUTIQUE**

En 1994, une étude rétrospective (27) a étudié les taux de survie à 5 ans des matériaux de reconstitution coronaires.

Ces derniers étaient de 68% pour les coiffes pédiatriques, 60% pour l'amalgame d'argent, 40% pour les résines composites et 5% pour les CVI conventionnels.

Les progrès obtenus en matière de collage et de composition des matériaux nous permettent de penser que les résultats obtenus en 1994 ont été modifiés.

Aujourd'hui, il existe peu d'études comparant les taux de survie des matériaux étudiés au cours de cette thèse.

Les études précédemment citées ont été obtenues au cours d'une revue systématique de la littérature actuelle essayant de mettre à jour les résultats obtenus en 1994, dont le protocole est décrit ci-dessous (III.2).

Certaines des caractéristiques des matériaux étudiés comme la biocompatibilité, la mise en œuvre, le coût, l'esthétique, la nécessité d'isolation ou de coopération sont connus grâce à un certain nombre d'études.

Elles peuvent être synthétisées dans le tableau ci-dessous :

	<u>Biocompatibilité</u>	<u>Facilité de mise en œuvre</u>	<u>Coût élevé</u>	<u>Esthétique</u>	<u>Economie tissulaire</u>	<u>Isolation</u>	<u>Coopération</u>
<u>Amalgame d'argent</u>	- (relargage de mercure)	++	±	--	-- ancrage mécanique	± si possible	±
<u>Ciment Verre Ionomère</u>	++ (relargage de fluorures)	++	+	+	++	± si possible	±
<u>Résine composite</u>	+ (monomères, bisphénolA)	±	++	++	++	++ obligatoire	++
<u>Coiffe pédiatrique préformée</u>	+ sensibilité au nickel	±	+	--	-	-	+
<u>Coiffe pédiatrique esthétique</u>	+	±	++	++	--	-	+

Tableau 3 : Propriétés intrinsèques des matériaux de restauration coronaire

### III.1 Objectif de la recherche

L'objectif de ce travail a été de préciser l'état actuel des connaissances concernant les taux de survie des biomatériaux utilisés dans la restauration des délabrements coronaires des molaires temporaires dans un cadre de pratique clinique et d'analyser les résultats obtenus pour chacun d'eux.

Nous avons essayé au cours de cette revue de littérature d'apporter des réponses aux questions suivantes :

- De quels matériaux et de quelles techniques de restauration dispose-t-on aujourd'hui pour répondre aux différentes situations cliniques données ?
- Quelles techniques de restauration présentent les meilleurs résultats en terme d'étanchéité différée?

### III.2 Descriptif de la recherche.

La revue de littérature a été réalisée selon les critères suivants :

- Période : 2003 à 2016
  
- Base de données questionnées : Cochrane Library, MEDLINE, PubMed
  
- Critères de sélection des études :
  - Mots utilisés pour la recherche (MeSH): restorative material, deciduous teeth, resin, glass ionomer, stainless steel crown
  
  - Critères d'inclusion :
    - Etudes réalisées sur l'Homme in vivo
    - Etudes réalisées sur des molaires temporaires avec des délabrements de grande étendue
    - Absence d'atteinte parodontale
    - Hygiène bucco-dentaire correcte
    - Consentement éclairé signé par les parents
  
  - Critères de non inclusion :
    - Etudes portant uniquement sur les colorations marginales ou les saignements gingivaux
    - Etudes concernant uniquement la technique ART (*Atraumatic Restorative Technique*)
    - Atteinte parodontale
    - Matériaux de restauration provisoire

Chaque article sélectionné a été analysé selon les principes de lecture critique de la littérature. Selon le niveau de preuve des études sur lesquelles elles sont fondées, les recommandations ont un grade variable, côté de A à C selon l'échelle proposée par la Haute Autorité de Santé (55).

Les niveaux de preuve ont été établis selon les critères du tableau suivant :

NIVEAU DE PREUVE SCIENTIFIQUE FOURNI PAR LA LITTÉRATURE	GRADE DES RECOMMANDATIONS
<p style="text-align: center;"><b>Niveau 1</b></p> <ul style="list-style-type: none"> <li>- Essais comparatifs randomisés de forte puissance</li> <li>- Méta-analyse d'essais comparatifs randomisés</li> <li>- Analyse de décision basée sur des études bien menées</li> </ul>	<p style="text-align: center;"><b>A</b></p> <p>Preuve scientifique établie</p>
<p style="text-align: center;"><b>Niveau 2</b></p> <ul style="list-style-type: none"> <li>- Essais comparatifs randomisés de faible puissance</li> <li>- Études comparatives non randomisées bien menées</li> <li>- Études de cohorte</li> </ul>	<p style="text-align: center;"><b>B</b></p> <p>Présomption scientifique</p>
<p style="text-align: center;"><b>Niveau 3</b></p> <ul style="list-style-type: none"> <li>- Études cas-témoin</li> </ul> <p style="text-align: center;"><b>Niveau 4</b></p> <ul style="list-style-type: none"> <li>- Études comparatives comportant des biais importants</li> <li>- Études rétrospectives</li> <li>- Séries de cas</li> <li>- Études épidémiologiques descriptives (transversale, longitudinale)</li> </ul>	<p style="text-align: center;"><b>C</b></p> <p>Faible niveau de preuve scientifique</p>

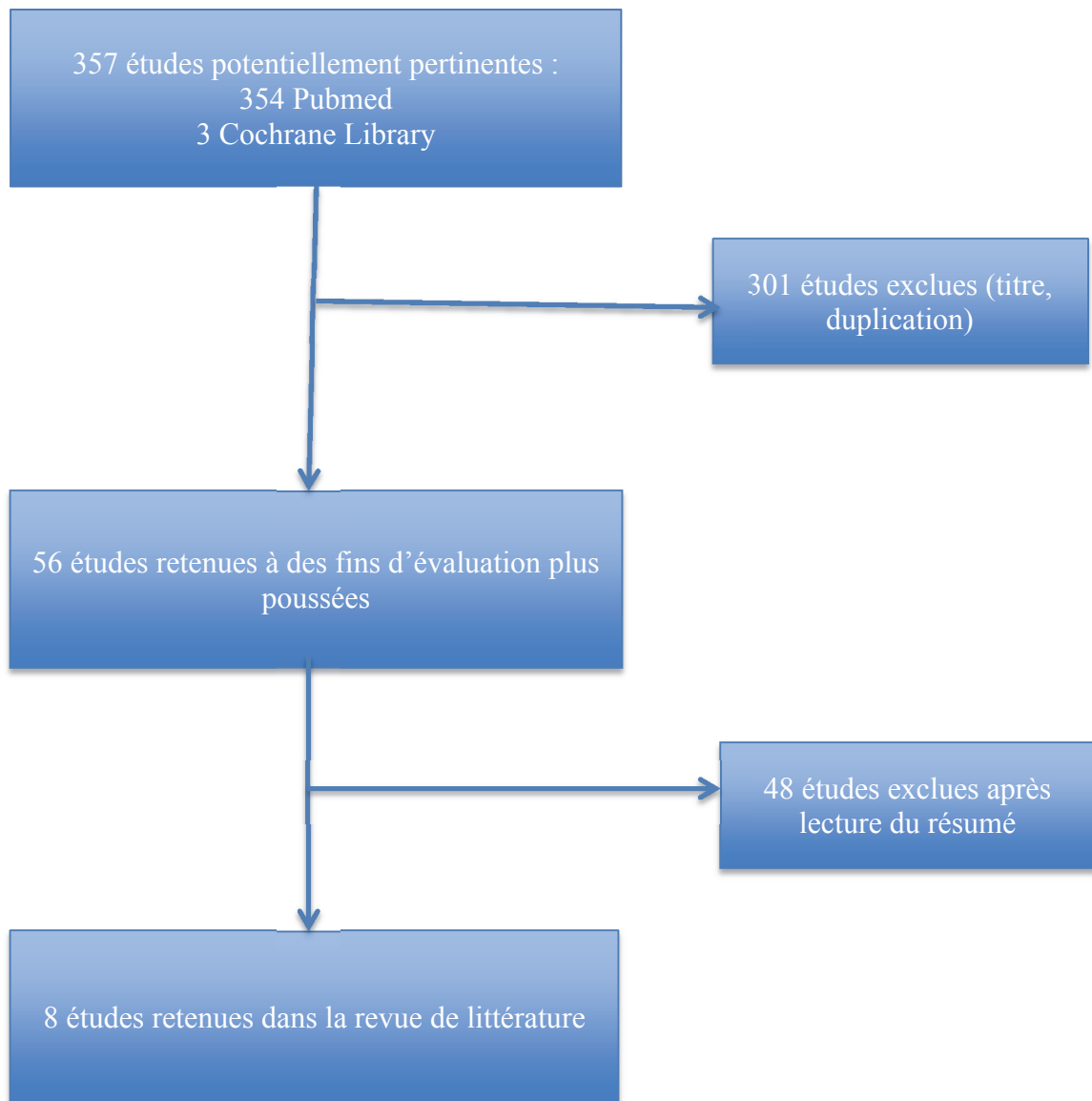
*Tableau 4 : guide d'analyse de la littérature et gradation des recommandations*

En fonction des études, le succès a été défini par :

- L'absence de sensibilité
- Et/ou l'absence de perte de la restauration
- Et/ou l'absence de récurrence de lésion carieuse



### III.3. Organigramme récapitulatif



La recherche a identifié 8 études pertinentes répondant aux critères d'inclusion dans les bases de données.

Il a été mis en évidence 6 essais comparatifs et 2 revues de littérature.

### **III.4. Etudes retenues dans la revue de littérature : résumé des études et synthèse des données.**

#### **III.4.1. Résumé des études**

##### Etude 1

Le premier article retenu (Innes NPT et al., 2015 (29)) est une méta-analyse d'essais comparatifs randomisés ayant pour objectif primaire d'évaluer les taux de succès à long terme des couronnes préformées par rapport aux matériaux conventionnels de restauration (amalgames, composites, CVI, CVIMAR et compomères).

L'objectif secondaire a été de déterminer si l'étendue du délabrement avait un effet sur le résultat clinique.

Cette méta-analyse a été réalisée à partir des bases de données électroniques suivantes: Cochrane, MEDLINE, Embase, Instituts américains nationaux des essais de santé et l'Organisation Mondiale de la Santé (OMS).

Seuls cinq essais randomisés d'une durée égale ou supérieure à 6 mois ont été retenus :

- Quatre études ont comparé les couronnes pédiatriques aux matériaux de restauration conventionnels: le risque d'échec à long terme était plus faible pour le groupe des couronnes pédiatriques préformées.
- La dernière étude a comparé les couronnes pédiatriques « esthétiques » et les couronnes pédiatriques conventionnelles. Les résultats n'ont pas permis de départager les matériaux en raison du faible niveau de preuve. Seul le saignement gingival était plus important pour les dents restaurées avec des couronnes esthétiques.

Ainsi les auteurs ont conclu que les couronnes préformées conventionnelles étaient susceptibles de réduire le risque d'échec à long terme en comparaison aux matériaux de restauration conventionnels.

Aucune donnée disponible à partir des études n'a permis d'investiguer l'influence de l'étendue des lésions carieuses.

Selon les auteurs, certains points permettraient d'améliorer la fiabilité des résultats obtenus :

- Inclure un plus grand nombre d'études.
- Normaliser les techniques, les matériaux et les résultats.
- Réduire les intervalles de confiance.
- Sélectionner une population comprenant non seulement les enfants en bonne santé n'ayant pas de défaut de développement dentaire, mais aussi les enfants atteints de pathologies du développement.
- Classifier la profondeur des lésions carieuses.
- Mettre en place un suivi plus long au sein des études.

## Etude 2

Le second article (Sengul F et al., 2015 (38)) était une étude prospective randomisée monocentrique en groupe parallèles.

Elle a eu pour objectif d'évaluer les taux de succès des résines composites hybride (HCR), des ciments verres ionomères modifiés par adjonction de résine (CVIMAR), des compomères et des résines composites type Giomer (GCR).

Cette étude a été réalisée sur 146 molaires temporaires avec atteintes occluso-proximales (classe II de Black). Elle comprenait 41 enfants dans la tranche d'âge des 5-7 ans, et le suivi a été réalisé pendant 24 mois.

Les restaurations ont été évaluées en fonction des critères FDI (Fédération Dentaire Internationale (56)). Les taux de défaillance des matériaux de restauration ont été les suivants: compomère 33,3%, CVIMAR 28,1%, HCR 22,5% et GCR 21,1%. Ainsi, les auteurs ont mis en évidence que les résines composites obtenaient de meilleurs résultats en terme de succès à long terme lorsqu'elles étaient mises en place avec un champ opératoire étanche (digue en caoutchouc).

Les auteurs ont relevé plusieurs facteurs pouvant influencer les résultats :

- La restauration à un âge précoce peut avoir une incidence négative sur les résultats.
- Le type de collage utilisé peut influencer les résultats. Les études évaluant la coloration marginale ont montré que différents taux d'échec (jusqu'à 50%) pouvaient résulter d'un mauvais choix de collage.
- La taille de la lésion influence la fréquence de remplacement de la restauration et l'apparition de caries secondaires.
- La technique utilisée peut influencer la sensibilité post-opératoire.

### Etude 3

Le troisième article (Hurley E et al., 2015 (26)) compare une série de 300 molaires temporaires chez des enfants de 6 à 12 ans, restaurées avec de l'amalgame, de la résine composite ou du ciment verre ionomère.

Sur les 61 restaurations dentaires retenues, les taux d'échecs (selon l'indice FDI) étaient les suivants :

- Amalgame dentaire : 19,7% des échecs
- Résine composite : 29,5% des échecs
- Ciments verres ionomères : 50,8% des échecs

Les différences étaient significatives ( $p = 0,012$ ). Les résines composites mises en place sous un champ opératoire ont de meilleurs taux de survie que les ciments verres ionomères mis en place dans les mêmes conditions.

Les auteurs ont relevé plusieurs critères à prendre en compte dans l'analyse des taux d'échec :

- Les premières molaires temporaires sont plus à risque de caries proximales et de lésions étendues en raison de leur petite taille. Cependant aucune différence significative n'a été constatée à ce niveau dans cette étude.
- Les dents initialement restaurées avec des restaurations complexes multi-surfaces avaient des niveaux significativement plus élevés d'échec que les dents avec des restaurations simples ( $p = 0,042$ ).

#### Etude 4

Le quatrième article retenu a été rédigé par Casagrande L et al. en 2013 (39). L'objectif de cet article était d'évaluer les taux de succès des restaurations en résine composite et en ciment verre ionomère modifiés par adjonction de résine.

Cet essai clinique prospectif randomisé multicentrique a inclus des enfants âgés de 5 à 9 ans, sélectionnés dans deux centres universitaires. Après calcul du nombre de sujets nécessaires à l'étude, l'échantillon se composait de 132 molaires temporaires présentant des lésions carieuses cavitaires actives de classe I ou classe II.

Les restaurations étaient cliniquement et radiologiquement suivies tous les 6 mois jusqu'à 18 mois en utilisant les critères USPHS modifiés (U.S. Public Health Service (57)).

Dans cette étude, l'ablation partielle de la carie a été réalisée dans les cas où le risque d'exposition pulpaire était important, après élimination de la dentine infectée.

Au cours du suivi clinique, les auteurs n'ont pas constaté de différence statistique dans les taux de réussite pour les deux matériaux utilisés.

Les auteurs ont mis en évidence certains critères ayant pu influencer la perte d'intégrité marginale des restaurations (événement le plus répandu et ayant eu lieu pour tous les types de restauration):

- Association d'examens périodiques, d'instructions d'hygiène et de modification des habitudes alimentaires.
- Influence des conditions cliniques (position des dents sur l'arcade, âge des patients, quantité de tissu carieux restant avant de placer la restauration).
- Technique d'élimination des caries (partielle ou complète) et influence du nombre de surfaces restaurées (bien que cela n'ait pas été le cas dans cette étude).

## Etude 5

Le cinquième article (Yengopal V et al., 2009 (2)) est une méta-analyse d'essais comparatifs randomisés ayant comparé différents matériaux sur le plan de leur survie, de leur aspect esthétique et de la présence de douleur post-opératoire dans le cadre de lésion des molaires temporaires.

Des recherches ont été réalisées avec les bases de données suivantes : Groupe Cochrane Oral Health, Medline, Embase, Sigle et des conférences sur la carie de la petite enfance et des matériaux de restauration pour la dentisterie pédiatrique. Des essais randomisés ou quasi-randomisés, d'une durée minimale de 6 mois ont été retenus. Les enfants, âgés de moins de 12 ans, présentaient des caries en denture temporaire (symptomatique ou asymptomatique).

Seules trois études ont été incluses dans cette revue.

- L'étude Fuks (1999) a évalué la performance clinique des couronnes esthétiques par rapport aux couronnes métalliques préformées (santé gingivale, échec de restauration, occlusion, contact proximal et intégrité marginale).
- L'étude Donly 1999 a comparé un ciment verre ionomère modifié par adjonction de résine avec de l'amalgame dentaire sur une période de 36 mois.
- L'étude de Marks (1999) a testé des compomères et des amalgames dentaires (selon les critères Ryge USPHS).

Aucune différence significative n'a été mise en évidence dans les trois études ci-dessus, ce qui n'a pas permis aux auteurs d'émettre de recommandations en matière d'utilisation des matériaux de restauration.

Les limites de ces études étaient dues selon les auteurs à :

- Des échantillons de petite taille.
- Une courte période de suivi.
- L'absence de facteurs relevés (tel le score CAOD).

De plus, ils ont mis en évidence la nécessité d'une normalisation internationale des critères d'évaluation des restaurations, des résultats, des tests statistiques et des étalonnages afin que les questions de «réussite» et d'«échec» deviennent plus faciles à interpréter.

## Etude 6

Le sixième article retenu (Daou MH et al., 2008 (40)) a évalué les performances cliniques du compomère (PMC), du ciment verre ionomère modifié par adjonction résine (CVIMAR), du ciment verre ionomère à haute densité de particules (HVGIC) et de l'amalgame d'argent.

L'étude prospective randomisée a porté sur 45 patients (149 restaurations) pour des cavités de classe I et de classe II des molaires temporaires. Les restaurations ont été évaluées par deux examinateurs à 0, 6 et 12 mois, selon les critères USPHS. Selon les auteurs, la conception de l'étude était de telle sorte qu'au moins deux matériaux de restauration étaient exposés à un environnement oral identique (activité cariogène élevée, soins préventifs, enseignement à l'hygiène orale).

Après 12 mois il a été démontré que le CVIMAR a présenté le pourcentage le plus élevé d'adaptation marginale parfaite (91% à un an) ainsi que les meilleurs résultats pour l'ensemble des critères évalués.

Cependant, il est important de souligner que la mise en place d'un champ opératoire étanche n'est pas précisée.

Le compomère présentait un taux plus élevé de décoloration marginale et HVGIC un taux plus élevé de caries secondaires ainsi que les plus mauvais résultats au niveau de l'adaptation marginale (seulement 75% de succès à 12 mois). La viscosité plus élevée de HVGIC par rapport aux autres matériaux a éventuellement affecté l'adaptation à la paroi de la cavité interne.

Des matériaux conditionnés en capsule ont été utilisés pour réduire les problèmes causés par le mélange à la main, optimiser le placement et les propriétés mécaniques des matériaux. Un système en capsule est plus pratique et donne un mélange uniforme avec plus de stabilité. Enfin, selon les auteurs, l'évaluation subjective pourrait aussi influencer les résultats.

## Etude 7

Le septième article retenu (Atieh M et al., 2008 (41)) est un essai comparatif randomisé qui a étudié les taux de survie des coiffes pédiatriques préformées et des restaurations en technique sandwich-ouvert au CVIMAR.

Un total de 87 enfants âgés de 4 à 7 ans a participé à cet essai randomisé. Cent soixante restaurations ont été placées et évaluées après 6, 12, 18, et 24 mois en utilisant les critères Ryge USHPS.

Les taux de survie à deux ans étaient élevés pour les deux matériaux (95,0% pour les CPP et 92,5% pour les restaurations sandwich-ouvert). Aucune différence significative n'a été observée entre les deux matériaux pour l'intégrité marginale, le contact proximal, l'occlusion, ou la récurrence carieuse.

Seule l'évaluation de la santé gingivale a montré une différence significative, le pourcentage de saignement gingival à 24 mois était plus élevé pour les coiffes pédiatriques. Les résultats à 24 mois ont aussi indiqué que la restauration sandwich-ouvert était une alternative appropriée à la coiffe pédiatrique en raison du relargage de fluorures et lorsque les considérations esthétiques sont importantes.

Dans cette étude les coiffes pédiatriques étaient considérées comme supérieures à l'amalgame pour les restaurations multi-surfaces et ont été recommandées pour restaurer les dents très délabrées.

Les auteurs précisent certains points ayant pu influencer les résultats :

- Seuls les patients coopérants (note comportementale de 3 ou 4 sur l'échelle Frankl) ont été sélectionnés, permettant l'utilisation de la digue en caoutchouc. Ils précisent que ceci a contribué au taux de succès élevé des restaurations. En effet, la restauration sandwich-ouvert nécessite la coopération de l'enfant, un niveau d'hygiène correct et la mise en place d'un champ opératoire étanche.
- Les données sur la longévité des restaurations peuvent varier selon le milieu de réalisation de l'étude (milieu universitaire ou pratique privée spécialisée).
- L'évaluation des restaurations est souvent subjective et difficile à quantifier. L'utilisation des critères USPHS vise à harmoniser les résultats.



## Etude 8

L'objectif de la dernière étude prospective randomisée (Ram D et al., 2003 (53)) a été de comparer les performances cliniques à long terme des couronnes pédiatriques conventionnelles et des couronnes « esthétiques ».

Vingt couronnes (10 conventionnelles et 10 esthétiques) ont été placées sur les molaires temporaires de 10 enfants. Elles ont été évaluées cliniquement et radiologiquement à 4 ans.

Lors de cette évaluation, toutes les couronnes esthétiques (métal recouvert de revêtement cosmétique) ont montré une détérioration de leur surface et, par conséquent, un aspect esthétique très pauvre.

Aucune différence n'a été mise en évidence au bout de 4 ans pour l'occlusion, l'intégrité marginale et la santé parodontale.

La seule différence observée était à 6 mois de suivi. On pouvait noter une meilleure santé parodontale dans le cas des coiffes pédiatriques préformées. A 4 ans de suivi, aucune différence n'a été observée. Cela pouvait être dû à une adaptation du tissu gingival à la marge épaisse des couronnes esthétiques.

Selon les auteurs, les techniques esthétiques sont relativement nouvelles et ont besoin d'une évaluation à long terme. Elles pourraient avoir un rôle plus important en dentisterie pédiatrique si des améliorations étaient apportées afin de réduire l'encombrement, de diminuer l'épaisseur du revêtement, de réduire les coûts et d'améliorer la liaison entre le métal et le revêtement esthétique.

Les coiffes pédiatriques préformées semblent demeurer la meilleure méthode de restauration des dents temporaires dans le cas de délabrement multi-surface. Elles ont été recommandées pour restaurer les dents fortement délabrées, et sont à nouveau dans cette étude considérées comme supérieures à l'amalgame d'argent.

### III.4.2. Synthèse des données

Globalement, le niveau de preuve était surtout de 2, ce qui correspond à un grade de recommandation B, soit une présomption scientifique.

Ceci s'explique par des effectifs très souvent insuffisants et par l'absence du calcul du nombre de sujets nécessaires à l'étude.

Les 8 études retenues sont les suivantes :

- Etude 1. Preformed metal crowns for decayed primary molar teeth. Innes NPT, Evans DJP, Ricketts DNJ. (29)
- Etude 2. Clinical evaluation of Restorative Materials in Primary Teeth Class II Lesions. Sengul F, Gurbuz T. (38)
- Etude 3. A study of primary teeth restored by intracoronal restorations in children participating in an undergraduate teaching programme at Cork University Dental School and Hospital, Ireland. Hurley E, Da Mata C, Stewart C, Kinirons M. (26)
- Etude 4. Randomized clinical trial of adhesive restorations in primary molars. 18-month results. Casagrande L, Dalpian DM, Ardenghi TM, Zanatta FB, Balbinot CE, García-Godoy F, De Araujo FB. (39)
- Etude 5. Dental fillings for the treatment of caries in the primary dentition. Yengopal V, Harneker SY, Patel N, Siegfried N. (2)
- Etude 6. Clinical evaluation of four different dental restorative materials: one-year results. Daou MH, Tavernier B, Meyer JM. (40)
- Etude 7. Stainless steel crown versus modified open-sandwich restorations for primary molars: a 2-year randomized clinical trial. Atieh M. (41)
- Etude 8. Long-term clinical performance of esthetic primary molar crowns. Ram D, Fuks AB, Eidelman E. (53)

Une synthèse des résultats de chaque étude peut être présentée dans le tableau ci-dessous.

\*NP : non précisé

<u>Etude et Date de parution</u>	<u>Niveau de preuve</u>	<u>Durée de l'étude</u>	<u>Nombre de dents incluses</u>	<u>Matériaux</u>	<u>Nombre de sujet nécessaire</u>	<u>Champ opératoire</u>	<u>Taux de survie</u>	<u>Indice de signification</u>
<b><u>Etude 1</u></b> <b>(2015)</b>	1 : méta-analyse d'essais comparatifs randomisés	NP	NP	CPP	NP	NP	Supérieur dans le groupe des couronnes (RR : 0.18)	NP
				Amalgame				
				Composite				
				CVIMAR				
<b><u>Etude 2</u></b> <b>(2015)</b>	2 : essai comparatif randomisé de faible puissance	24 mois	146	Composite	NP	Oui	77,5%	p=0,005
				CVIMAR			71,9%	
				Giomère			78,9%	
				Compomère			66,7%	
<b><u>Etude 3</u></b> <b>(2015)</b>	2 : essai comparatif randomisé de faible puissance	NP	300	Composite	NP	Oui	29,5% des échecs	p=0,012
				CVIMAR			50,8% des échecs	
				Amalgame			19,7% des échecs	
<b><u>Etude 4</u></b> <b>(2013)</b>	1 : essai comparatif randomisé de forte puissance	18 mois	132	CVIMAR	Oui	Oui	Pas de différence significative	p<0,05
				Composite				
<b><u>Etude 5</u></b> <b>(2009)</b>	1 : méta-analyse d'essais comparatifs randomisés	6 mois	22	CPP	NP	NP	Pas de différence significative	NP
				Coiffe esthétique				
		12 mois	80	CVIMAR	NP	NP	Pas de différence significative	NP
				Amalgame				
<b><u>Etude 6</u></b> <b>(2008)</b>	4 : essai comparatif comportant des biais importants	12 mois	149	CVIMAR	NP	NP	91,5%	p=0,013
				Amalgame			86,2%	
				composite			77,8%	
<b><u>Etude 7</u></b> <b>(2008)</b>	2 : essai comparatif randomisé de faible puissance	2 ans	160	CPP	NP	Oui	Pas de différence significative (95% et 92,5%)	p<0,05
				CVIMAR				
<b><u>Etude 8</u></b> <b>(2003)</b>	2: essai comparatif randomisé de faible puissance	4 ans	20	CPP	NP	NP	Pas de différence significative	NP
				Coiffe esthétique				

### III.5. Analyse des résultats

A la lecture de ces 8 études, il apparaît certains biais récurrents que les auteurs mettent en évidence.

Ceux-ci pourraient influencer les résultats obtenus, et compliquer les comparaisons entre les différentes études :

- L'évaluation subjective, due au manque de normalisation internationale des critères d'évaluation des restaurations, des résultats, des tests statistiques et des étalonnages. La mise en place des critères USHPS essaye de faciliter l'interprétation des termes de «réussite» et d'«échec».
- L'absence d'évaluation de l'indice CAOD, du risque carieux individuel et la sélection des populations des échantillons en fonction de la coopération des enfants.
- La mise en place d'examens périodiques et d'enseignement des règles d'hygiène dans certaines études pourrait influencer de manière positive les résultats.
- La nécessité d'un suivi plus long.

Malgré la présence de ces biais, les articles retenus présentent un assez bon niveau de preuve, ce qui nous permet de relever certains résultats en termes d'étanchéité différée des matériaux utilisés lors de la restauration des délabrements de grande étendue des molaires temporaires :

- Les coiffes pédiatriques semblent obtenir les meilleurs taux de survie sur des durées globales de deux ans (29) (41) (53). Le protocole de réalisation est simple, rapide et assez tolérant à la contamination hydrique. Ceci confirme les résultats obtenus précédemment (27) (30).
- Il n'apparaît pas de différence significative en termes d'étanchéité différée entre une coiffe pédiatrique préformée conventionnelle et une coiffe pédiatrique esthétique (2) (53), assimilable aux résultats obtenus précédemment (52).
- Il apparaît un taux de saignement gingival plus important avec les coiffes pédiatriques dites esthétiques, et une perte fréquente du revêtement.

Il existe peu d'études centrées sur les coiffes pédiatriques esthétiques, celles-ci nécessitent des analyses plus approfondies.

Au cours de cette revue de littérature, il apparaît qu'en cas de délabrement important et/ou atteinte pulpaire, la coiffe pédiatrique semble être la meilleure solution pour une restauration durable et fiable, n'étant pas (ou peu) affectée par la coopération de l'enfant.

- Certaines études ne démontrent pas de différences significatives en termes de taux de survie des restaurations coronaires réalisées en résines composites ou en ciments verres ionomères (2) (39).
- Lorsqu'une différence existe, elle est toujours en faveur de la résine composite lorsque ces restaurations sont réalisées sous digue (26) (38).
- Dans le cas où la mise en place d'un champ opératoire n'est pas précisée, les résultats semblent être en faveur des ciments verres ionomères (40).

Il apparaît que les restaurations à base de résine composite réalisées sous un champ opératoire étanche sont plus pérennes que celles réalisées à base de ciment verre ionomère.

Les restaurations coronaires réalisées avec des matériaux de type CVIMAR sont une alternative intéressante lorsqu'il n'est pas possible de réaliser un soin long chez l'enfant (coopération, âge, soins sous anesthésie générale) et que l'obtention d'un champ opératoire étanche est alors difficile.

- L'amalgame dentaire présente globalement de bons résultats de survie, mais son utilisation ne se fera qu'en toute dernière intention, d'après les recommandations de l'ANSM (31).

#### IV. CONCLUSION

Les grandes pertes de substances sont nombreuses en denture temporaire. Elles sont le plus souvent d'origine carieuse et plus rarement traumatique ou liées à une anomalie de structure. Lors des pertes de substances atteignant une quantité importante de dentine, les traitements pulpaires sont souvent nécessaires, ce qui augmente le degré de délabrement par la réalisation du traitement endodontique. Il devient alors nécessaire de redonner à la dent délabrée son intégrité anatomique.

A l'heure actuelle, divers matériaux ont été proposés pour restaurer les pertes de substances coronaires des molaires temporaires. Chacun de ces matériaux offre des avantages et des inconvénients, mais aussi des limites d'utilisation plus ou moins bien définies.

L'amalgame d'argent est un matériau utilisé depuis de nombreuses décennies. Il voit son utilisation décroître en raison des risques biologiques et environnementaux. Sa non-adhésivité impose une rétention mécanique, obligeant des délabrements dentaires plus importants qu'avec les techniques adhésives. C'est un matériau peu adapté dans le cas d'importants délabrements coronaires. L'amalgame d'argent est un matériau qui est en voie de disparition dans notre arsenal thérapeutique (58).

L'apparition des résines composites a orienté notre pratique vers des soins moins mutilants avec des cavités réalisées « a minima » selon le principe d'économie tissulaire. L'adhésion permet de conserver une quantité plus importante de tissus dentaires sains. La mise en œuvre des résines composites demande cependant plus de rigueur et de temps, et nécessite la mise en place d'un champ opératoire afin d'optimiser les résultats.

Les ciments verres ionomères modifiés par adjonction de résine présentent un temps de prise court, une bonne étanchéité et une libération de fluorures. Leur caractère hydrophile permet de les utiliser chez des enfants peu coopérants ou lors de la technique *Atraumatic Restorative Treatment (ART)*. Leurs résultats en termes de pérennité sont cependant inférieurs à ceux obtenus avec les coiffes pédiatriques ou les résines composites.

Des biomatériaux assimilés aux résines composites et aux verres ionomères sont également utilisés pour la restauration des grandes pertes de substance au niveau des molaires temporaires (compomères, giomères, ciments verres ionomères de haute viscosité).

Enfin, les coiffes pédodontiques préformées (CPP) sont des alternatives intéressantes aux restaurations cavitaires. Les coiffes pédodontiques préformées ont montré au cours de cette revue de littérature les meilleurs résultats en terme de survie. Elles permettent de maintenir une occlusion fonctionnelle, des points de contact proximaux efficaces et d'assurer la continuité des arcades. Des coiffes cosmétiques ont été proposées depuis peu, sous différentes formes, pour résoudre le problème esthétique.

L'objectif de ce travail a été de faire le point sur l'état actuel des connaissances concernant les taux de survie des biomatériaux décrits ci-dessus sur le plan de l'adaptation marginale dans les cas de délabrements importants, ce qui a été réalisé dans le but de faciliter la démarche décisionnelle.

Les analyses bibliographiques se sont limitées à la sélection d'un nombre réduit d'articles pouvant apporter des résultats exploitables quant au choix de ces matériaux et/ou des techniques en fonction de la situation clinique.

Cette analyse bibliographique a toutefois montré la très grande difficulté à conclure de manière scientifique en faveur d'un matériau plutôt que d'un autre, ceci étant lié aux grandes disparités entre les différentes études.

Le manque d'homogénéité concerne les critères d'inclusion, les critères de non inclusion, les protocoles utilisés, les moyens d'évaluation et la rigueur scientifique. Des facteurs annexes liés au patient et au praticien ont aussi été mis en évidence (le niveau d'hygiène, la coopération de l'enfant, les dimensions cavitaires et la rapidité d'exécution). Par ailleurs, les auteurs ne différencient généralement pas les lésions selon leur degré de délabrement (en surface ou en profondeur) et/ou selon la nature des lésions.

Cependant, certaines conclusions peuvent être tirées de cette analyse.

Tout d'abord, il ne semble pas exister de différence significative en terme d'étanchéité différée entre une coiffe pédiatrique préformée conventionnelle et une coiffe pédiatrique

esthétique. Ces dernières ont permis de résoudre le problème esthétique, mais leur coût et leur difficulté de mise en œuvre constituent toujours un frein à leur emploi.

Il apparaît qu'en cas de délabrement important et/ou d'atteinte pulpaire, la coiffe pédiatrique serait la meilleure solution pour une restauration durable et fiable.

Les résines composites présentent de meilleurs taux de survie que ceux des ciments verres ionomères. Cependant il apparaît que la digue soit un facteur déterminant pour les restaurations en résine composite. Les restaurations adhésives réalisées avec un champ opératoire étanche sont les plus pérennes.

La restauration coronaire réalisée avec les ciments verres ionomères est une alternative intéressante notamment pour leur rapidité d'exécution chez l'enfant (coopération, âge, soins sous anesthésie générale) et lorsque l'obtention d'un champ opératoire étanche est difficile. Cependant ce sont des matériaux avec une très faible résistance à l'usure.

Enfin, l'amalgame d'argent, en raison des préoccupations environnementales et de sa potentielle neuro-toxicité, est un matériau appelé à disparaître.

Les résultats obtenus ont un niveau de preuve scientifiquement acceptable. Cependant, la définition même de la pérennité des restaurations et leur lien avec l'étanchéité marginale ne sont pas clairement exposés. Le maintien de la restauration sur l'arcade dans le temps devient le dénominateur commun à ces différentes études. Il est défini par le terme de « taux de survie ». Il aurait été préférable que ces études comparent chacune les mêmes matériaux selon les mêmes protocoles, et qu'elles présentent la même définition d'étanchéité différée.

Compte tenu de l'arrivée et/ou des modifications permanentes des biomatériaux, il est nécessaire de réaliser des études similaires de manière régulière.

Afin d'améliorer les résultats obtenus, des études multicentriques utilisant les mêmes protocoles, les mêmes critères d'inclusion et les mêmes techniques d'analyse s'avèrent indispensables.

Ces études deviennent intéressantes sur le plan de la santé publique, plutôt que sur le plan de la performance intrinsèque des matériaux et/ou des praticiens. En effet, certains matériaux et certaines techniques sont fortement praticien-dépendants. La coiffe pédiatrique présente une courbe d'apprentissage difficile qui, une fois maîtrisée, présente des résultats peu praticien-



dépendants à la différence de certaines techniques de restauration adhésive. C'est pourquoi, la simplification des procédures adhésives actuelle pourrait constituer un avantage pour la généralisation de ces matériaux en terme de performance et de rapidité de mise en œuvre.

En vue de l'insuffisance d'études réalisées et de l'apparente imperfection des matériaux disponibles, la prévention reste indispensable afin d'éviter l'apparition de lésions carieuses.

Dès lors qu'une lésion cavitaire apparaît, l'intervention précoce permet d'améliorer la pérennité des résultats. En effet, plus la taille de la cavité est importante plus il est difficile de restaurer la dent de manière pérenne.

Quel que soit le matériau de restauration choisi, le suivi du patient reste nécessaire et permet de déceler les échecs à un stade précoce.

## V. BIBLIOGRAPHIE

1. Folliguet M. Prévention de la carie dentaire chez les enfants avant 3 ans. Dossier petit enfant - Direction Générale de la Santé; 2006.
2. Yengopal V, Harneker SY, Patel N, Siegfried N. Dental fillings for the treatment of caries in the primary dentition. Cochrane Database Syst Rev. 2009;(2):CD004483.
3. Lautrou A. Anatomie dentaire. Paris; Milan; Barcelone: Masson; 1998.
4. Dorignac G., Sechet J. Les caries et ses complications chez l'enfant. Encycl. Médic. Chir., Paris, stomato, 23410 L 10, 4, 1980.
5. Tilotta, M. Folliguet, S. Séguier. Anomalies des dents temporaires. EMC - Médecine buccale 2010:1-8 [Article 28-270-E-10].
6. Mathewson RJ, Primosch RE. Fundamentals of pediatric dentistry. 3rd ed. Chicago: Quintessence Books; 1995. 400 p.
7. HAS, Recommandation en santé publique, stratégie de prévention de la carie dentaire, synthèse et recommandations mars 2010 [en ligne]. Disponible sur : <[http://www.has-sante.fr/portail/upload/docs/application/pdf/201010/corriges\\_synthese\\_carie\\_dentaire\\_version\\_postcollege-10sept2010.pdf](http://www.has-sante.fr/portail/upload/docs/application/pdf/201010/corriges_synthese_carie_dentaire_version_postcollege-10sept2010.pdf)> (consulté le 14.03.2016).
8. Aknin JJ, Talmant J. La Croissance Cranio-Faciale. Paris: SID; 2007. 269 p.
9. Delbos Y, Planes T, Pilipili C. Pathologies pulpaire et pulpo-parodontales, traitements en denture temporaire. Info Dent 2010 ;9 :79-86.
10. Diaw O. Prise en charge thérapeutique de la dent temporaire affectée au département d'odontologie : contrainte et difficultés. Odontologie. Université Cheikh Anta Diop de Dakar. 2009, 84 p.
11. American Academy of Pediatric Dentistry. Guideline on pediatric restorative dentistry. 2008. [en ligne]. Disponible sur : <http://aapd.org> (consulté le 01.02.2016).
12. Bloch-Zupan A, Chafaie A. Les amélogénèses imparfaites. Clinic, 2010,31, 42: 512-516.

13. M. de La Dure-Molla, Naulin-Ifi, Eid-Blanchot C. Carie et ses complications chez l'enfant. *EMC - Médecine buccale* 2012;7(5):1-11 [Article 28-260-P-10].
14. Chafaie A., Tardieu C. Approche diagnostique et thérapeutique en odontologie pédiatrique restauratrice *Real Clin* 2001,12, 1: 61-72.
15. Muller-Bolla M., Vital S., Joseph C., L. Lupi-Pégurier, H. Blanc, F. Courson. Risque de carie individuel chez les enfants et les adolescents : évaluation et conduite à tenir. *EMC - Médecine buccale* 2012;7(3):1-14 [Article 28-720-V-30].
16. Black G.V. A work on operative dentistry; the technical procedures in filling teeth Woodstock: Medico-Dental Publishing Company (1904).
17. Lasfargues J.J., Kaleka R., Louis J.J. Le concept SISTA : un nouveau guide thérapeutique en cariologie *Real. Clin.* 2000 ; 11 : 103-122.
18. Espelid I, Mejare I, Weerheij M. Guidelines on the use of the dental radiographs in Paediatric Dentistry. Edited by <http://www.eapd.gr/dat/590A99C0/file/pdf>.
19. Delfosse C, Trentesaux T. La carie précoce de jeune enfant, du diagnostic à la prise en charge globale. Editions CdP, 2015,126 p.
20. Kuhn E, Chibinski ACR, Reis A, Wambier DS. The role of glass ionomer cement on the remineralization of infected dentin: an in vivo study. *Pediatr Dent.* 2014 Aug; 36(4):E118-124.
21. Kidd EA, Beighton D. Prediction of secondary caries around tooth-colored restorations: a clinical and microbiological study. *J Dent Res.* 1996 Dec;75(12):1942–6.
22. Lazaridou D, Belli R, Krämer N, Petschelt A, Lohbauer U. Dental materials for primary dentition: are they suitable for occlusal restorations? A two-body wear study. *Eur Arch Paediatr Dent Off J Eur Acad Paediatr Dent.* 2015 Apr;16(2):165–72.
23. Koubi S., Brouillet J-L, Faucher A., Koubi G., Tassery H. Nouveaux concepts en dentisterie esthétique. *EMC - Médecine buccale* 2008:1-12 [Article 28-745-M-10].
24. P. Colon, C. Mesgouez-Menez, N. Pradelle-Plasse. Amalgames dentaires. *EMC - Médecine buccale* 2008:1-14 [Article 28-210-H-10].

25. Courson F., Joseph C., Servant M., Blanc H., Muller-Bolla M. Restaurations des dents temporaires. EMC (Elsevier Masson SAS, Paris), Médecine buccale, 28-725-F-10, 2009.
26. Hurley E, Da Mata C, Stewart C, Kinirons M. A study of primary teeth restored by intracoronal restorations in children participating in an undergraduate teaching programme at Cork University Dental School and Hospital, Ireland. *Eur J Paediatr Dent Off J Eur Acad Paediatr Dent*. 2015 Mar;16(1):78–82.
27. Papathanasiou AG, Curzon ME, Fairpo CG. The influence of restorative material on the survival rate of restorations in primary molars. *Pediatr Dent*. 1994 Aug; 16(4):282–8.
28. Qvist V, Laurberg L, Poulsen A, Teglers PT. Longevity and cariostatic effects of everyday conventional glass-ionomer and amalgam restorations in primary teeth: three-year results. *J Dent Res*. 1997 Jul; 76(7):1387–96.
29. Innes NPT, Ricketts D, Chong LY, Keightley AJ, Lamont T, Santamaria RM. Preformed crowns for decayed primary molar teeth. *Cochrane Database Syst Rev*. 2015;(12):CD005512.
30. Randall RC, Vrijhoef MM, Wilson NH. Efficacy of preformed metal crowns vs. amalgam restorations in primary molars: a systematic review. *J Am Dent Assoc* 1939. 2000 Mar; 131(3):337-43.
31. Agence Nationale de Sécurité du Médicament et des produits de santé. Le mercure des amalgames dentaires. Recommandations, à l'attention des professionnels de santé, à respecter lors de l'utilisation des amalgames dentaires, 2014 [en ligne]. Disponible sur : [ansm.sante.fr/var/ansm\\_site/storage/.../7cacb0593aa9f8ebd9b176c65ff98890.pdf](http://ansm.sante.fr/var/ansm_site/storage/.../7cacb0593aa9f8ebd9b176c65ff98890.pdf) (consulté 01.2016).
32. Lasfargues J-J, Bonte E, Goldberg M, Jonas P, Tassery H, 1998. : Ciments verres ionomères et matériaux hybrides. *Encycl. Méd. Chir. (Elsevier, Paris), Odontologie*, 23-065-K-10, 18 p.
33. Daou MH, Tavernier B, Meyer J-M. Two-year clinical evaluation of three restorative materials in primary molars. *J Clin Pediatr Dent*. 2009; 34(1):53–8.

34. Dursun E, Goupy L, Smail-Faugeron V, Attal JP, Muller-Bolla M, Courson F. Les ciments verres ionomères pour la restauration des dents temporaires. *Clinic* 2012 ;33 :fiche31.
35. Tyas MJ. Milestones in adhesion: glass-ionomer cements. *J Adhes Dent.* 2003;5(4):259–66.
36. Muller-Bolla M, Sixou J-L. Collège des enseignants en odontologie pédiatrique (France), Fiches pratiques d'odontologie pédiatrique. Rueil-Malmaison: Éditions CdP; 2014.
37. GC Fuji II LC (Improved) | Instructions For Use, 2p 2015.
38. Sengul F, Gurbuz T. Clinical Evaluation of Restorative Materials in Primary Teeth Class II Lesions. *J Clin Pediatr Dent.* 2015;39(4):315–21.
39. Casagrande L, Dalpian DM, Ardenghi TM, Zanatta FB, Balbinot CEA, García-Godoy F, et al. Randomized clinical trial of adhesive restorations in primary molars. 18-month results. *Am J Dent.* 2013 Dec;26(6):351–5.
40. Daou MH, Tavernier B, Meyer J-M. Clinical evaluation of four different dental restorative materials: one-year results. *Schweiz Monatsschrift Für Zahnmed Rev Mens Suisse Odonto-Stomatol Riv Mens Svizzera Odontol E Stomatol SSO.* 2008; 118(4):290–5.
41. Atieh M. Stainless steel crown versus modified open-sandwich restorations for primary molars: a 2-year randomized clinical trial. *Int J Paediatr Dent Br Paedodontic Soc Int Assoc Dent Child.* 2008 Sep;18(5):325–32.
42. Vreven J., Raskin A., Sabbagh J., Vermeersch H., Leloup G.. Résines composites. *EMC - Médecine buccale* 2008:1-21 [Article 28-210-U-10].
43. Lasfargues.J.J, Bonte.E, Dupuis.S, Bouter D. Evaluation des restaurations coronaires postérieures en pratique généraliste. *Rev Odonto-Stomatol.* 2003; 33: 177- 190.
44. Peumans M, Kanumilli P, De Munck J, Van Landuyt K, Lambrechts P, Van Meerbeek B. Clinical effectiveness of contemporary adhesives: a systematic review of current clinical trials. *Dent Mater Off Publ Acad Dent Mater.* 2005 Sep; 21(9):864–81.

45. Muller-Bolla M, Courson F, Vital S, Huchon C. Dentisterie restauratrice des dents temporaires. In : Fiches pratiques d'odontologie pédiatrique. 2014, p.76-77, 84-85.
46. Mourrier JJ, Bouvier-Duprez JP. Prothèse chez l'enfant. *Encycl Med Chir* 1999 ;23-425-C-10.
47. Duggal MS. Restorative techniques in paediatric dentistry: an illustrated guide to the restoration of carious primary teeth. London; New York: Martin Dunitz ; Distributed in the U.S. by Thieme; 2002.
48. Fayle SA, Kandiah T, Johnson J. British Society of Paediatric Dentistry. British Society of Paediatric Dentistry: a policy document on management of caries in the primary dentition. *Int J Paediatr Dent Br Paedodontic Soc Int Assoc Dent Child*. 2010 Nov; 20 Suppl 1:5.
49. 3M ESPE, Gamme Couronne, Mode d'emploi, 8-10p. 02-2012.
50. Innes NP, Evans DJ, Stirrups DR. The Hall Technique; a randomized controlled clinical trial of a novel method of managing carious primary molars in general dental practice: acceptability of the technique and outcomes at 23 months. *BMC Oral Health*. 2007;7:18.
51. Clark L, Wells MH, Harris EF, Lou J. Comparison of Amount of Primary Tooth Reduction Required for Anterior and Posterior Zirconia and Stainless Steel Crowns. *Pediatr Dent*. 2016 Feb;38(1):42–6.
52. Fuks AB, Ram D, Eidelman E. Clinical performance of esthetic posterior crowns in primary molars: a pilot study. *Pediatr Dent*. 1999 Dec;21(7):445–8.
53. Ram D, Fuks AB, Eidelman E. Long-term clinical performance of esthetic primary molar crowns. *Pediatr Dent*. 2003 Dec;25(6):582–4.
54. Seale NS. The use of stainless steel crowns. *Pediatr Dent*. 2002 Oct; 24(5):501–5.
55. Haute Autorité de Santé. Niveau de preuve et gradation des recommandations de bonne pratique. Saint-Denis-la-Plaine : HAS, 2013 [en ligne]. Disponible sur : [http://www.has-sante.fr/portail/upload/docs/application/pdf/201306/etat\\_des\\_lieux\\_niveau\\_preuve\\_gradation.pdf](http://www.has-sante.fr/portail/upload/docs/application/pdf/201306/etat_des_lieux_niveau_preuve_gradation.pdf) (consulté en 02.2016).

56. Hickel R, Roulet JF, Bayne S, et al. Recommendations for conducting controlled clinical studies of dental restorative materials. *Clin Oral Investig*, 11: 5-33, 2007.
57. Bayne SC, Schmalz G. Reprinting the classic article on USPHS evaluation methods for measuring the clinical research performance of restorative materials. *Clin Oral Investig* 2005;9:1-6.
58. Convention de Minamata sur le mercure. Programmes des Nations Unies pour l'Environnement (UNEP) Nairobi: Nations Unies (2013). 61 p.
59. Lazzaro M. Intérêts cliniques des matériaux de coiffage pulpaire direct : revue de la littérature. *Odontologie*. Marseille. Université de la méditerranée, 2015, 45 p.
60. Muller-Bolla M, Bourgeois D, Sixou M, Lupi-Pegurier L, Velly A. L'épidémiologie clinique dans la pratique quotidienne du chirurgien-dentiste, Eds CdP Wolters Kluwer France 2009
61. Lagarde M, Muller-Bolla M. Matériaux de restauration des molaires temporaires remplaçant les amalgames .*Revue Clinic*, 2015, 336 : 307-313

## SERMENT MEDICAL

*En présence des Maîtres de cette Faculté, de mes chers condisciples, devant l'effigie d'HIPPOCRATE.*

*Je promets et je jure, d'être fidèle aux lois de l'honneur et de la probité dans l'exercice de la Médecine Dentaire.*

*Je donnerai mes soins à l'indigent et n'exigerai jamais un salaire au-dessus de mon travail, je ne participerai à aucun partage clandestin d'honoraires.*

*Je ne me laisserai pas influencer par la soif du gain ou la recherche de la gloire.*

*Admis dans l'intérieur des maisons, mes yeux ne verront pas ce qui s'y passe, ma langue taira les secrets qui me seront confiés et mon état ne servira pas à corrompre les moeurs ni à favoriser le crime.*

*Je ne permettrai pas que des considérations de religion, de nation, de race, de parti ou de classe sociale viennent s'interposer entre mon devoir et mon patient.*

*Même sous la menace, je n'admettrai pas de faire usage de mes connaissances médicales contre les lois de l'humanité.*

*J'informerai mes patients des décisions envisagées, de leurs raisons et de leurs conséquences. Je ne tromperai jamais leur confiance et n'exploiterai pas le pouvoir hérité des connaissances pour forcer les consciences.*

*Je préserverai l'indépendance nécessaire à l'accomplissement de ma mission. Je n'entreprendrai rien qui dépasse mes compétences. Je les entretiendrai et les perfectionnerai pour assurer au mieux les services qui me seront demandés.*

*Respectueux et reconnaissant envers mes Maîtres, je rendrai à leurs enfants l'instruction que j'ai reçue de leur père.*

*Que les hommes m'accordent leur estime si je suis fidèle à mes promesses.*

*Que je sois déshonoré et méprisé de mes confrères si j'y manque.*





REYNAL Florence – Gestion des grandes pertes de substances des molaires temporaires.

Th. : Odontologie Pédiatrique: Marseille : Aix-Marseille Université 2016

Rubrique de classement : Odontologie Pédiatrique

Résumé :

Ce travail a pour but de comparer les différents matériaux de restauration coronaire utilisés pour les délabrements de grande étendue des molaires temporaires.

La première partie de cette thèse est consacrée à une description des quatre principaux matériaux utilisés dans le cadre des restaurations coronaires des molaires temporaires, à savoir l'amalgame d'argent, le ciment verre ionomère, la résine composite et les coiffes pédiatriques.

La seconde partie consiste en une revue systématique de la littérature. Le but est de comparer les taux de survie à long terme des différentes techniques de restauration afin d'aider le praticien dans la prise de décision.

Mots clés :

Molaires temporaires

Restauration dentaire

Biomatériaux dentaires

Taux de survie

Revue de la littérature

REYNAL Florence – Management of large losses of substances molars.

Abstract :

This work aims to compare the different coronary restorative materials used for large tooth losses in primary molars.

The first part of this thesis is dedicated to a description of the four main materials used in coronary restorations of molars : amalgam, glass-ionomer cements, resin-based composite and pedodontic crown.

The second part is a systematic review of the literature. The aim is to compare the long-term survival rates of different restoration techniques, in order to help the practitioner in the decision making.

MeSH :

Deciduous teeth

Dental restoration

Dental material

Survival rates

Review litterature

Adresse de l'auteur :

22 allée Cervantès

13009 MARSEILLE