



**HAL**  
open science

# Stratégies chirurgicales pré-implantaires et implantaires des séquelles de fentes labio-maxillo-palatines : état de l'art et analyse de cas

Franck Afota

► **To cite this version:**

Franck Afota. Stratégies chirurgicales pré-implantaires et implantaires des séquelles de fentes labio-maxillo-palatines : état de l'art et analyse de cas. Médecine humaine et pathologie. 2016. dumas-01466861

**HAL Id: dumas-01466861**

**<https://dumas.ccsd.cnrs.fr/dumas-01466861>**

Submitted on 21 Feb 2017

**HAL** is a multi-disciplinary open access archive for the deposit and dissemination of scientific research documents, whether they are published or not. The documents may come from teaching and research institutions in France or abroad, or from public or private research centers.

L'archive ouverte pluridisciplinaire **HAL**, est destinée au dépôt et à la diffusion de documents scientifiques de niveau recherche, publiés ou non, émanant des établissements d'enseignement et de recherche français ou étrangers, des laboratoires publics ou privés.

UNIVERSITÉ NICE-SOPHIA ANTIPOLIS  
FACULTÉ DE CHIRURGIE DENTAIRE  
24 Avenue des Diabes Bleus, 06357 Nice Cedex 04

**STRATÉGIES CHIRURGICALES PRÉ-  
IMPLANTAIRES ET IMPLANTAIRES DES  
SÉQUELLES DE FENTES LABIO-MAXILLO-  
PALATINES : ÉTAT DE L'ART ET ANALYSE  
DE CAS**

Année 2016

Thèse n° 42-57-16-22

**THÈSE**

Présentée et publiquement soutenue devant  
la Faculté de Chirurgie Dentaire de Nice  
Le 29 Septembre 2016 par

**Monsieur Franck AFOTA**

Né le 16/10/1990  
Pour obtenir le grade de :

**DOCTEUR EN CHIRURGIE DENTAIRE (Diplôme d'État)**

Examineurs :

Madame le Professeur  
Monsieur le Professeur  
Monsieur le Docteur  
Monsieur le Docteur  
Madame le Docteur

L. LUPI-PEGURIER  
J. SANTINI  
P. COCHAIS  
C. SAVOLDELLI  
S. BAILLEUX

Président du jury  
Assesseur  
Assesseur  
Directeur de Thèse  
Membre invité



**56<sup>ème</sup> section : DEVELOPPEMENT, CROISSANCE ET PREVENTION**

**Sous-section 01 : ODONTOLOGIE PEDIATRIQUE**

Professeur des Universités : Mme MULLER-BOLLA Michèle  
Maître de Conférences des Universités : Mme JOSEPH Clara  
Assistant Hospitalier Universitaire : Mme PIERRE Audrey

**Sous-section 02 : ORTHOPEDIE DENTO-FACIALE**

Professeur des Universités : Mme MANIERE-EZVAN Armelle  
Maître de Conférences des Universités : M. FAVOT Pierre  
Assistante Associée-Praticien Associée : Mme OUEISS Arlette  
Assistant Hospitalier Universitaire : M. BUSSON Floriant

**Sous-section 03 : PREVENTION, EPIDEMIOLOGIE, ECONOMIE DE LA SANTE, ODONTOLOGIE LEGALE**

Professeur des Universités : Mme LUPI-PEGURIER Laurence  
Assistant Hospitalier Universitaire : Mme SOSTHE Anne Laure  
Assistant Hospitalier Universitaire : Mme BORSA Leslie

**57<sup>ème</sup> section : SCIENCES BIOLOGIQUES, MEDECINE ET CHIRURGIE BUCCALE**

**Sous-section 01 : PARODONTOLOGIE**

Maître de Conférences des Universités : M. CHARBIT Yves  
Maître de Conférences des Universités : Mme VINCENT-BUGNAS Séverine  
Assistant Hospitalier Universitaire : Mme LAMURE Julie  
Assistant Hospitalier Universitaire : M. RATHELOT Benjamin

**Sous-section 02 : CHIRURGIE BUCCALE, PATHOLOGIE ET THERAPEUTIQUE, ANESTHESIE ET REANIMATION**

Professeur des Universités Associées : Mme MERIGO Elisabetta  
Maître de Conférences des Universités : M. COCHAIS Patrice  
Maître de Conférences des Universités : M. SAVOLDELLI Charles  
Maître de Conférences des Universités : M. HARNET Jean-Claude  
Assistant Hospitalier Universitaire : M. PAUL Adrien

**Sous-section 03 : SCIENCES BIOLOGIQUES**

Professeur des Universités : Mme PRECHEUR SABLAYROLLES Isabelle  
Maître de Conférences des Universités : Mme RAYBAUD Hélène  
Maître de Conférences des Universités : Mme VOHA Christine

**58<sup>ème</sup> section : SCIENCES PHYSIQUES ET PHYSIOLOGIQUES ENDODONTIQUES ET PROTHETIQUES**

**Sous-section 01 : ODONTOLOGIE CONSERVATRICE, ENDODONTIE**

Professeur des Universités : Mme BERTRAND Marie-France  
Professeur des Universités : M. MEDIONI Etienne  
Professeur Emérite : M. ROCCA Jean-Paul  
Maître de Conférences des Universités : Mme BRULAT-BOUCHARD Nathalie  
Assistant Hospitalier Universitaire : M. MORKOWSKI-GEMMI Thomas  
Assistant Hospitalier Universitaire : Mme DUVERNEUIL Laura  
Assistant Hospitalier Universitaire : M. GANDJIZADEH GHOUCHANI Mir-Payam

**Sous-section 02 : PROTHESES**

Professeur des Universités : Mme LASSAUZAY Claire  
Maître de Conférences des Universités : M. ALLARD Yves  
Maître de Conférences des Universités : M. LAPLANCHE Olivier  
Maître de Conférences des Universités : Mme POUYSSEGUR-ROUGIER Valérie  
Assistant Hospitalier Universitaire : Mme CERETTI Léonor  
Assistant Hospitalier Universitaire : M. OUDIN GENDREL Antoine  
Assistant Hospitalier Universitaire : M. SABOT Jean-Guy  
Assistant Hospitalier Universitaire : M. SAMMUT Arnaud

**Sous-section 03 : SCIENCES ANATOMIQUES ET PHYSIOLOGIQUES**

Professeur des Universités : M. BOLLA Marc  
Professeur des Universités : M. MAHLER Patrick  
Maître de Conférences des Universités : Mme EHRMANN Elodie  
Maître de Conférences des Universités : M. LEFORESTIER Eric  
Assistant Hospitalier Universitaire : Mme CANCEL Bénédicte

## REMERCIEMENTS

### **A Madame le Professeur Laurence Lupi-Pégurier**

Docteur en Chirurgie Dentaire  
Docteur de l'Université de Nice Sophia-Antipolis  
Responsable de la sous section prévention, épidémiologie, économie de la santé,  
odontologie légale  
Professeur des Universités – Praticien Hospitalier

*Je vous remercie de me faire l'honneur de présider ce jury de thèse, cela compte énormément pour moi. Vos enseignements durant ma formation initiale et pendant la préparation à l'internat ont été très précieux. Merci pour votre gentillesse, vos conseils et votre disponibilité. Je vous adresse ma profonde gratitude, veuillez croire en mon bonheur de partager ce travail avec vous.*

### **A Monsieur le Docteur Charles Savoldelli**

Docteur en Médecine, Chirurgien Maxillo-Facial et Stomatologue  
Docteur en Sciences  
Coordinateur local du DES de Chirurgie Orale  
Maître de Conférence des Universités e en Chirurgie Orale – Praticien Hospitalier

*Je te remercie d'avoir dirigé ma thèse et pour tout ton investissement pendant mon internat. Tes compétences chirurgicales et ta pédagogie en chirurgie orale et maxillo-faciale sont inégalables. Apprendre la chirurgie à tes côtés fut un immense honneur. Je te remercie pour les valeurs de rigueur et de perfectionnisme que tu m'as transmises. A l'origine du DESCO à Nice, tu es devenu un réel mentor pour moi et je te serai éternellement reconnaissant. J'espère sincèrement pouvoir encore apprendre de nombreuses années à tes côtés.*

### **A Monsieur le Professeur Joseph Santini**

Docteur en Médecine, Oto-Rhino-Laryngologiste et Chirurgien Cervico-Facial  
Professeur Universitaire – Praticien Hospitalier  
Chef du Service ORL- Chirurgie Cervico-Faciale-CMF à l'Institut Universitaire de la Face  
et du Cou

*C'est un grand honneur pour moi de vous voir siéger dans ce jury. Vous avez toujours œuvré pour mon intégration dans le service et je vous remercie grandement pour votre accueil. Je vous suis très reconnaissant d'avoir permis la collaboration entre la chirurgie orale et l'ORL. Votre enseignement et votre savoir ont été précieux pour moi. J'espère avoir encore la possibilité de travailler à vos côtés. Veuillez trouver dans ce travail le témoignage de toute ma considération et de mon profond respect.*

**A Monsieur le Docteur Patrice Cochais**

Docteur en Chirurgie Dentaire

Responsable de la sous section chirurgie buccale, pathologie et thérapeutique,  
anesthésie et réanimation

Maître de Conférence des Universités en Chirurgie Orale – Praticien Hospitalier

*Je suis heureux de vous avoir dans ce jury. Vos cours durant ma formation initiale en chirurgie dentaire ont éveillé mon intérêt pour la chirurgie orale. Vos conseils m'ont été d'une grande aide et m'ont guidé tout au long de mon internat. Merci pour votre gentillesse, votre disponibilité et votre pédagogie.*

**A Madame le Docteur Sonanda Bailleux**

Docteur en Médecine

Oto-Rhino-Laryngologiste et Chirurgien Cervico-Facial

Praticien Hospitalier dans le Service ORL Pédiatrique de Lenval

*Je suis très heureux de t'avoir dans ce jury. Cette thèse sur les séquelles de fentes labio-maxillo-palatines n'aurait pas eu de sens sans ta présence dans ce jury. Ton implication dans les temps chirurgicaux primaires font de toi et du Dr Maschi des piliers de l'équipe thérapeutique. Ton dévouement et tes compétences chirurgicales dans le domaine des fentes sont des références pour moi. Ce fut un honneur d'avoir eu la possibilité de travailler à tes côtés à Lenval.*

Je dédie cette thèse à tous ceux qui m'ont accompagné tout au long de mes études.

### **A ma famille**

A mes parents, je vous dois tout, merci pour votre amour, votre éducation et de m'avoir soutenu pendant toutes ces années. Maman, sans ton amour et ton soutien à toute épreuve je n'en serais pas là ; Papa, tu te donnes pour nous sans compter, tu es un réel exemple de travail et de réussite pour moi.

A Claire, à ma petite sœur, merci pour ton soutien, ta patience et notre complicité qui augmente au fil des années.

A mes grands parents : Papi Claude, merci pour tes précieux conseils, tu es un modèle pour moi, j'espère te rendre fier ; Mamie Josy, merci pour ton amour perpétuel et ta générosité ; Papi Elie, merci pour ta gentillesse, tes conseils et ton humour.

A David et Ruby merci de votre soutien.

Aux Braka : merci pour votre gentillesse et votre soutien.

A mon oncle Henri, Mamie Elise, Papi Albert et Mamie Ida : je regrette de ne pas vous avoir à mes côtés aujourd'hui mais je sais que vous veillez sur moi.

A Laura, tu m'as soutenu tout au long de la rédaction de cette thèse. Merci de ce que tu m'apportes chaque jour, je t'aime.

A Michel et Dominique, merci pour votre soutien et votre accueil lors de mes voyages à Paris.

A Corinne et Pierre, vous êtes un peu ma deuxième famille, merci pour votre gentillesse et votre soutien depuis mon enfance. A Myriam et Eric, je vous remercie pour dévouement.

### **A mes amis**

A Aurélia, tu n'as pas pu venir mais je te sais présente par la pensée. Notre amitié compte énormément, peu importe la distance.

A la FF Team : David, Yann, Raph, Jeremy G, Yoram et Mika : quel plaisir de vous avoir à mes côtés aujourd'hui ! Pouvoir compter sur des amis comme vous ce n'est pas donné à tout le monde, je réalise la chance que j'ai de vous avoir.

A Yohan, Benjamin, Jeremy L, Liora, Joanna, Ingrid, Emilie, Rudy S, Rudy A, Nathan, Ronny, David S, Lisa, Jeremy D, Manu, Debo, Lola. Merci pour votre amitié et votre soutien.

### **A Charles**

Merci pour ta patience en début d'internat, ton humour au bloc, ta gentillesse, ta rigueur et ton perfectionnisme. J'espère être à la hauteur de ton enseignement.

### **Au monde dentaire, maxillo et ORL**

A Jérôme Surménian, merci de m'avoir transmis tes connaissances en implantologie et pour ta sympathie, je t'en suis sincèrement reconnaissant.

A Dr Gard, merci pour votre pédagogie et votre gentillesse lors de mon passage à Cannes. Pouvoir apprendre à vos côtés fut un réel honneur.

A Pr Castillo, vous êtes l'initiateur de mes premiers stages à l'IUFC et je vous suis très reconnaissant pour votre enseignement.

A Pr Manière, merci pour vos conseils et votre disponibilité tout au long de mon internat.

A Dr Maschi, merci pour votre enseignement à Lerval et votre implication sans égale dans la thérapeutique des séquelles de fentes. Merci de m'avoir transmis vos photos.

A Nathalie Vincent, merci m'avoir pris sous ton aile dès mon arrivée dans le service de maxillo, ta gentillesse et tes conseils m'ont été d'une aide précieuse.

A Guillaume Odin, merci pour tes conseils et ta sympathie au bloc.

A Jean Guy, merci pour tes conseils en prothèse sur implants, ton sens clinique m'a beaucoup aidé.

A mes co internes DESCO : Romain, Guillaume, Manu et Justine. Apprendre la chirurgie à vos côtés fut un plaisir, vous êtes devenus de vrais amis.

A mes co internes et CCA ORL : Dorian, Mélodie, Peskett, Florent, Julia, Clair, Boris, Agathe, Edouard, Benoit D, Grégoire, Olivier, Anna, Cyril, John, Julien, Riad, Marie-anne, Alex, Cécile, Remy G et Benoit A : merci pour ces années d'internat passées avec vous, pour votre accueil chaleureux à l'Institut, votre bonne humeur et votre partage de connaissances avec le « dentiste », c'est un réel plaisir de travailler à vos côtés.

A mes co internes dentaires : Marie, Meryl, Gwen, Helene, Flo, Xavier, Coralie, Mélanie, Julie, Julien, Arnaud (merci pour tes photos) et Olivier : je suis heureux d'avoir partager ces années d'internat avec vous. Pouvoir discuter de cas et avoir vos avis de (presque) « spécialistes » m'a énormément apporté. Merci pour tous ces moments passés à St Roch.

A mes copains de promo : Chloé, Thib, Arthur, Marion, Chouk, Antonini, Anthony, Fouz Tom, Pietri, Florence, Maeva, Solenne, Elodie, Soyez, Joss, Brice, Kevin.

Je n'aurais pas autant profité de toutes ces années sans votre présence !

A mes amis des études dentaires : Léa, Emilie, Claire, David, Sarah, Marie, Pierre, Tessa, Romain, Alexia, Cécile, Margot, Sophie, Elias, Thomas, Aurelie, Julien, Matthieu, Paul, Mickael, Léa, Aurore, Eve, Arthur, Adrien, Emilie, Jeremy, Aimen, Elisa, Max et Sidney.

A Olivier Dassonville, Gilles Poissonnet, Alex Bozec et Nicolas Guevara : merci pour votre sympathie, c'est un honneur de collaborer avec des personnes aussi compétentes et dévouées.

A Loic, Mike, Floriant, Max, Béné, Jean Guy, Caro, Dr Scortecci, Franck Hagege, Pr Mahler, Pr Médioni, Pr Bolla, Pr Muller, Yves Allard, Clara, Yordan, Julie, Benjamin, Severine, Joseph Choukroun, JC Dibatista.

A Laurence Choukroun pour ces soirées à réviser l'internat !

Au personnel de St Roch : Karine, Mercé, Seb, Joelle, Patrice, Nora, Jamila, Karine, Maryse, Patrick.

Au personnel de l'IUFC (I4, A4, bloc, UCA, CAL, consultation): Isa, Maeva, Elisabeth, Karine, Anne-Marie, Morgane, Sylvaine, Babette, Hind, Celine, Sylvie, Carole, Dominique, Gustave, Chaouki, Dianette, Annie, Nico, Lucia, Helena, Anais, Katia, Camille, Sylvie, Virginie.

A Dominique du CH de Cannes

Au personnel de Lerval : Marie Jeanne et Magalie

Et à tous ceux que j'ai croisé pendant les études et l'internat. !

## TABLE DES MATIÈRES

<b>Introduction</b> .....	<b>1</b>
<b>1<sup>ère</sup> PARTIE : BASES FONDAMENTALES</b> .....	<b>2</b>
<b>I. Rappels étiopathogéniques :</b> .....	<b>3</b>
1) Embryologie : .....	3
2) Formes cliniques : .....	3
<b>II. Protocoles de traitement :</b> .....	<b>5</b>
1) Les temps primaires .....	6
2) Les temps secondaires .....	8
a) La gingivopériostoplastie et l'orthodontie/orthopédie-dento-faciale .....	8
b) Chirurgie orthognathique ou ostéotomie faciale .....	10
3) Les temps tertiaires .....	13
<b>2<sup>ème</sup> PARTIE : PROBLEMATIQUE ET OBJECTIFS</b> .....	<b>15</b>
<b>3<sup>ème</sup> PARTIE : ETAT DE L'ART SUR LA CHIRURGIE PRE-IMPLANTAIRE ET IMPLANTAIRE DANS LES SEQUELLES DE FENTES</b> .....	<b>18</b>
<b>I. Solutions prothétiques possibles</b> .....	<b>19</b>
<b>II. Place de l'implantologie dentaire dans les séquelles de fentes</b> .....	<b>23</b>
1) Historique. ....	23
2) Taux de succès des FLMP: survie, esthétique et satisfaction .....	24
a) Succès des implants dans la greffe osseuse d'origine iliaque dans la population générale ....	24
b) Taux de survie spécifiques aux patients de FLMP .....	25
c) Résultats esthétiques de l'implant dans les séquelles de fentes .....	28
d) Satisfaction des patients implantés .....	29
e) Comparaison du taux survie implantaire des patients de la population générale aux patients aux séquelles de FLMP : .....	31
<b>III. Critères de choix de l'implantologie dans les cas de séquelles de fentes labio- maxillo-palatines</b> .....	<b>34</b>
1) Critères osseux .....	34
a) Antécédents chirurgicaux .....	34
b) Hauteur et largeur d'os nécessaire : .....	39
c) Qualité de l'os greffé retrouvé dans les séquelles de FLMPs : .....	41
2) Critères parodontaux : .....	42

3) Le Score ACS ou Alveolar Cleft Score.....	46
<b>IV. Quelle technique utiliser et quel timing respecter pour l'implantologie dans les cas de séquelles de fentes ? .....</b>	<b>49</b>
1) Choix de la technique implantaire : .....	49
2) Choix du type d'implant : .....	50
3) Timing à respecter pour implanter.....	52
a) La résorption du greffon.....	52
b) A quel âge implanter ? .....	52
c) Quel délai entre la greffe osseuse et l'implantation ? .....	53
<b>4ème PARTIE : ANALYSE DE CAS CLINIQUES.....</b>	<b>56</b>
<b>I. Cas réhabilités par un ou plusieurs implants : cas n°1 à 8. ....</b>	<b>58</b>
<b>II. Solutions alternatives : cas n°9, 10 et 11.....</b>	<b>96</b>
<b>III. Echecs de prise en charge : cas n°12 et 13 .....</b>	<b>102</b>
<b>Discussion .....</b>	<b>109</b>
<b>Conclusion.....</b>	<b>112</b>
<b>Table des figures.....</b>	<b>113</b>
<b>Références bibliographiques.....</b>	<b>117</b>

## **Introduction**

La fente labio-maxillo-palatine est la malformation faciale la plus fréquente avec une prévalence d' 1 naissance sur 700. La fente peut être unilatérale ou bilatérale et s'exprime en plusieurs formes cliniques: fente labiale, labio-alvéolaire (partielle) ou labio-maxillo-palatine (totale). Les répercussions fonctionnelles (audition, phonation, mastication, déglutition et respiration), esthétiques et psychologiques justifient une prise en charge pluridisciplinaire à long terme.

Parmi les nombreuses étapes de cette prise en charge, la gingivopériostoplastie (GPP) correspond au temps chirurgical **osseux** de fermeture **alvéolaire** de la fente. Cette technique chirurgicale de greffe osseuse par prélèvement de crête iliaque a été décrite pour la première fois en 1972 par Boyne et Sands (1). Elle crée une continuité de l'arcade alvéolaire et offre de nombreux intérêts fonctionnels masticatoire et phonatoire en stabilisant la dimension transversale maxillaire, en fermant une fistule ou communication bucco-nasale et en donnant une matrice favorable à l'éruption dentaire, les mobilisations orthodontiques et **la mise en place d'implant(s) dentaire(s)**. Cette GPP est réalisée par toutes les équipes pluridisciplinaires (2-4) même si l'âge de réalisation reste controversé.

A la fin de la croissance faciale, la fente s'exprime sur l'arcade en fonction de la prise en charge orthodontique et l'absence éventuelle de l'incisive latérale. S'il reste un espace sur le périmètre d'arcade, une réhabilitation dentaire par prothèse fixe est proposée. La prothèse fixe dento-portée ou implanto-portée chez le jeune patient sont deux solutions pérennes de réhabilitation. Si l'environnement osseux et parodontal de la greffe alvéolaire est favorable, le choix d'une réhabilitation par prothèse implanto-portée semble logique mais en réalité ce choix dépend des habitudes et de l'expérience de chaque équipe (5).

Les objectifs de ce travail étaient de cibler les indications d'une telle réhabilitation et de dégager un cahier des charges exhaustif afin d'établir un algorithme thérapeutique. Pour cela nous avons réalisé une analyse de la littérature qui a été superposée aux résultats de réhabilitation chez 13 patients issus de notre expérience.



---

**1<sup>ère</sup> PARTIE :**

**BASES FONDAMENTALES**

---

## **I. Rappels étiopathogéniques :**

### **1) Embryologie :**

A la fin de la 4<sup>ème</sup> semaine de la vie intra utérine, les bourgeons faciaux sont présents sur l'extrémité céphalique de l'embryon. Il y a 5 bourgeons faciaux : un bourgeon frontal, 2 bourgeons maxillaires, 2 bourgeons mandibulaires. Au début de la 6<sup>ème</sup> semaine, ces bourgeons confluent et **fusionnent** par apoptose cellulaire pour former différents organes :

- Les 2 bourgeons mandibulaires constituent le menton, la lèvre inférieure et la partie inféro-latérale des joues ;
- les 2 bourgeons maxillaires vont fermer la partie antéro-supérieure des joues et les parties latérales de la lèvre supérieure ;
- les 2 bourgeons nasaux externes vont former la paroi latérale du nez, jusqu'à l'angle interne de l'œil et l'aile du nez ;
- les 2 bourgeons nasaux internes, par l'intermédiaire du segment intermaxillaire vont donner la columelle, le philtrum et la partie du palais située en avant du foramen incisif, avec les incisives supérieures.

Une fente labio-maxillo-palatine correspond à un accident de défaut de fusion partielle ou totale des bourgeons faciaux nasaux internes et maxillaires. L'échographie anténatale du 2<sup>ème</sup> trimestre (22 semaines d'aménorrhée) (6-8) montre un défaut de continuité (ou solution de continuité radiologique) de la lèvre supérieure. Des examens complémentaires (IRM etc,...) détermineront le caractère isolé ou syndromique de la malformation. Une consultation anté-natale est alors programmée avec les différents professionnels de l'équipe pluridisciplinaire pour informer de toutes les étapes de prise en charge thérapeutique.

### **2) Formes cliniques :**

Plusieurs classifications des fentes labio-maxillo-palatines ont été établies, la plus utilisée est la classification de Kernahan et Starck (1967), fondée sur l'embryopathogénie (9) : (Figure 1, Figure 2, Figure 3, Figure 4 et 5)

- fentes du palais primaire en avant du foramen incisif: fente labio-alvéolaire (constituée entre le 5ème et la 8ème semaine in utero) ;
- fentes du palais secondaire en arrière du foramen incisif: fente palato-vélaire (constituée entre le 8ème et la 12ème semaine in utero).

Figure 1 : le palais primaire avec la lèvre et l'os (en gris) et le palais secondaire

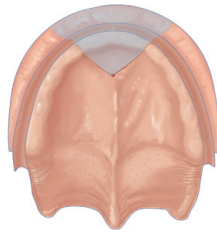


Figure 2 : fente labio-alvéolaire unilatérale

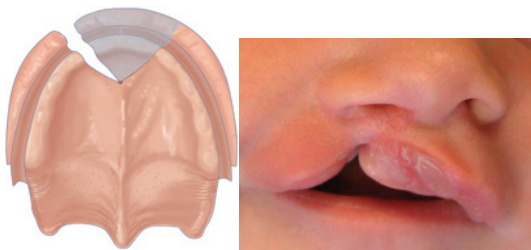


Figure 3 : fente labiale bilatérale

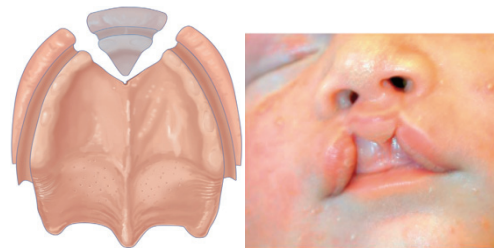


Figure 4 : fente palato-vélaire complète

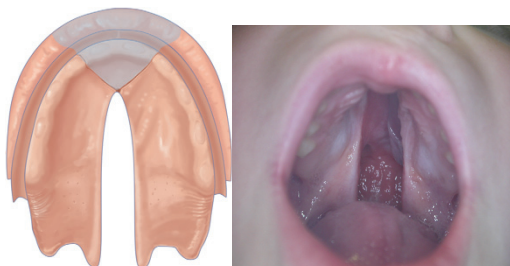
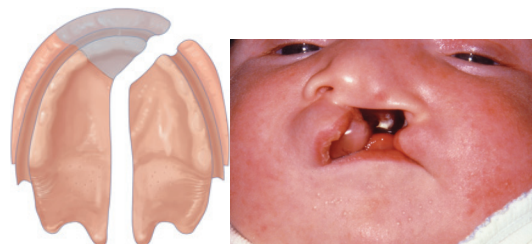

Figure 5 : fente labio-alvéolo-palatine unilatérale complète



Les fentes labio-maxillo-palatines peuvent s'inscrire dans le cadre de certains syndromes et cela complique alors la prise en charge. Pour les plus fréquents on trouve :

- la séquence de Pierre Robin: association entre une micro-rétro mandibulie, une glossoptose, et une fente vélo-palatine ;
- le syndrome de Di-George (ou monosomie 22q11) : syndrome vélo-cardio-

facial qui associe dans sa forme complète une cardiopathie congénitale, une fente palatine ou une insuffisance vélaire, une dysmorphie faciale et des troubles de l'apprentissage ;

- le syndrome de Van der Woode : il associe fente labio-maxillo-palatine complète ou partielle et des fistules labiales inférieures ;
- le syndrome Ectoderma dysplasia Ectodactyly Cleft (EEC) : il associe dysplasie ectodermique (troubles de phanères), ectodactylie (absence congénitale ou accolement d'un ou plusieurs doigts ou orteil sur une ou deux mains) et fentes labiales et/ou palatines. Ce syndrome peut s'associer à des anomalies urogénitales et des troubles oculaires ;
- le syndrome de Goldenhar : aussi appelé dysplasie oculo-auriculo-vertébrale (OAV), ce syndrome est caractérisé par une hypoplasie faciale asymétrique associée à des anomalies oculaires, une microtie, des appendices ou sinus pré auriculaires et des malformations vertébrales.

## **II. Protocoles de traitement :**

Le protocole de prise en charge global de ces patients n'est pas unanime. D'après l'Eurocleft (instance européenne de surveillance des centres de compétence spécialisée), sur 201 centres européens traitant ces malformations, 194 protocoles différents pour les seules fentes faciales unilatérales peuvent être dénombrés (10). Tous ces protocoles induisent pour ces patients un nombre important de visites obligatoires au sein des hôpitaux entre 0 et 20 ans. Ces différents protocoles de traitement des fentes labio maxillo-palatines ont tous les mêmes buts :

- Restituer l'anatomie ;
- acquérir un langage normal (compétence vélo-pharyngée) ;
- maintenir une audition de qualité ;
- permettre une croissance maxillo-faciale normale ;
- obtenir un état dentaire compatible avec une occlusion fonctionnelle ;
- favoriser un éveil psychomoteur et limiter une souffrance psychologique.

En revanche, chaque équipe a une approche différente des aspects du projet global.

On divise les traitements de fentes en 2 temps :

- les temps « **primaires** » concernent les chirurgies qui ont lieu après la naissance sur la lèvre (réparation labio-narinaire ou chéiloplastie), le palais et le voile (urano-staphylorrhaphie) ;
- les temps « **secondaires** » comprennent la gingivopériostoplastie à 5 ans, les actes plus tardifs de fermeture de fistule nasale et/ou palatine, la rhinoplastie, une chirurgie orthognathique, des greffes osseuses complémentaires, des aménagements parodontaux chirurgicaux et enfin la mise en place d'implant(s).

### **1) Les temps primaires**

Pour ces étapes, certaines équipes ont pour priorité l'aspect morphologique à la naissance et proposent une chirurgie labiale et nasale précoce (dès le premier mois de vie). D'autres ont tendance à agir plus tardivement (notamment sur la fibromuqueuse palatine et les cartilages alaires) afin de respecter la croissance (à partir de 6 mois). Ces divergences de priorités ne sont pas incompatibles mais engendrent des stratégies différentes. Les temps chirurgicaux sont chronologiquement : la chirurgie naso-labiale, la chirurgie vélaire et la chirurgie palatine. Les protocoles diffèrent sur le timing chirurgical selon les écoles et les concepts retenus.

On peut identifier trois grands groupes de protocoles pour les temps primaires (4):

- le premier réunit les équipes qui privilégient une chirurgie néo-natale précoce, sur la lèvre, le nez et sur la fente palatine. Selon les équipes, la chirurgie labiale est généralement réalisée selon la technique de Millard (11) ou selon le tracé de Tennison (12)(double Z de Malek ,Figure 6). La fermeture de la fente palatine est réalisée précocement entre trois et dix mois avec des décollements de la fibromuqueuse palatine;
- le deuxième groupe est plus « classique » avec une chirurgie labiale précoce (entre trois semaines et trois mois) et une réparation palatine entre six et dix-huit mois avec également des décollements de la fibromuqueuse palatine (Figure 7) ;
- le dernier groupe regroupe les partisans d'une chirurgie plus tardive notamment sur la lèvre (trois et six mois avec la staphylorrhaphie simultanément). Les décollements

palatins sont évités afin d'être plus respectueux de la croissance. Le palais est alors fermé en même temps ou ultérieurement.

**Par ailleurs, la majorité des équipes sont d'accord pour dire que la priorité est la restauration précoce d'un voile fonctionnel favorisant l'acquisition d'un langage optimal. Ils insistent également sur l'importance d'une rééducation orthophonique adaptée. Le dépistage des troubles doit être le plus précoce possible.**

Le protocole des temps primaires réalisé dans les Hôpitaux Pédiatriques du CHU de Nice (Lenval) est le suivant :

- Cheilo-rhinoplastie (selon Tennisson) à 5 semaines de vie (Figure 6).
- véloplastie entre 4 et 6 mois de vie selon la technique de Veau-Vardill (13) jusqu'en 2008 ;
- puis aujourd'hui selon Sommerlad (14) (Figure 7) ;
- uranorrhaphie (fermeture palais osseux) à l'âge de 12-18 mois (Figure 8).

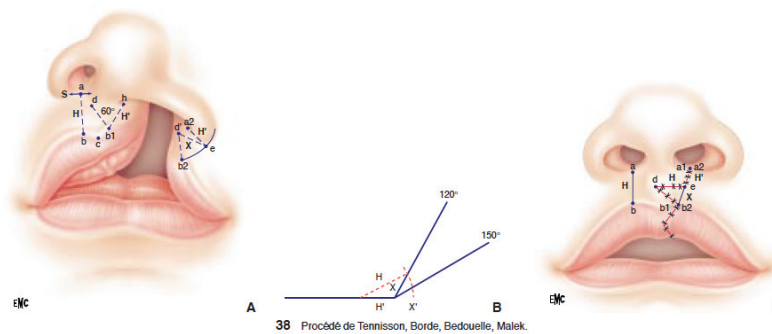


Figure 6 : (15) Chirurgie de la lèvre : procédé de Tennisson modifié Malek

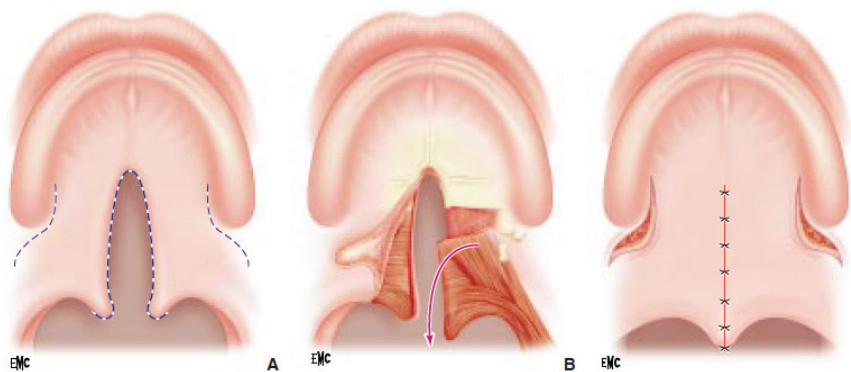


Figure 7 : (15) technique de véloplastie intravelaire (Kriens et Sommerlad, 1967)(14)

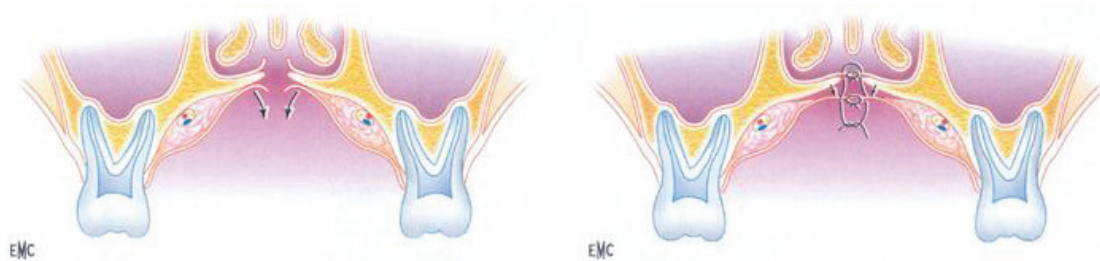


Figure 8 : (15) fermeture palatine

## 2) Les temps secondaires

### a) La gingivopériostoplastie et l'orthodontie/orthopédie-dento-faciale

Les temps secondaires commencent à l'âge de 5 ans. Il débute avec la greffe osseuse alvéolaire par technique de **gingivopériostoplastie** (GPP). Il s'agit du premier temps osseux au niveau de la fente alvéolaire mais elle est appelée « greffe osseuse alvéolaire secondaire » car c'est un temps chirurgical secondaire. Cette gingivo-périostoplastie secondaire s'oppose aux greffes osseuses primaires réalisées en période néo-natale. Ces dernières ont été abandonnées en raison des troubles de croissances maxillaires qu'elles induisaient (16). Cette phase est capitale puisqu'elle restaure la continuité anatomique de l'arcade maxillaire (Figure 9).

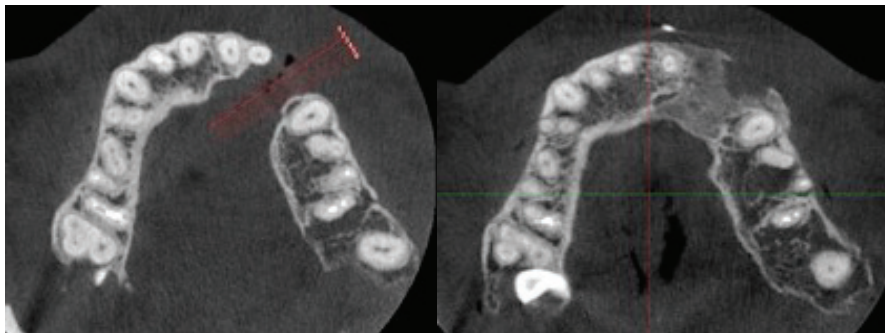


Figure 9 : coupe axiale d'un scanner avant et après GPP. On note la restauration de la continuité maxillaire (chirurgie Dr Ch. Savoldelli)

L'espace de la fente sur l'arcade dentaire est souvent réduit en raison de l'endognathie du petit fragment alvéolaire. Ce « manque » d'espace est un obstacle pour l'opérateur à la fermeture muqueuse du plan nasal lors de la gingivo-périostoplastie. L'ouverture de cet espace est obtenue préalablement par des forces orthopédiques induites sur les



segments alvéolaires (Figure 10). Le « quad-hélix » est le dispositif le plus utilisé. Cette étape orthopédique est réalisée par l'orthodontiste pour permettre au chirurgien un accès large à la fente. Cette correction squelettique qui augmente la dimension transversale du maxillaire sera bénéfique à l'occlusion. Si le patient présente une agénésie de l'incisive latérale, cet espace sera fermé orthodontiquement ou délibérément laissé ouvert en vue d'une réhabilitation prothétique. L'éventuelle mise en place d'un implant est conditionnée par l'évolution de la greffe durant la croissance faciale du patient.

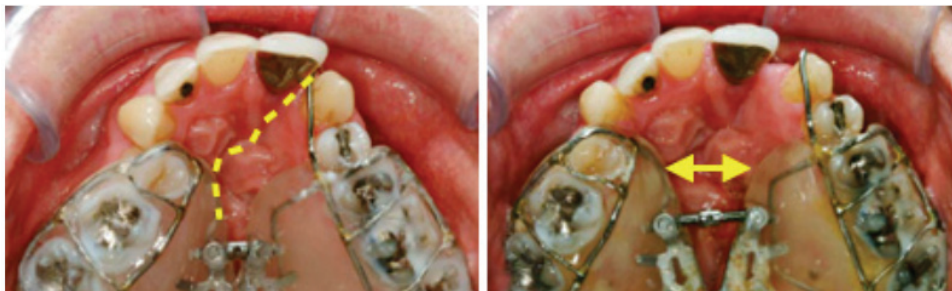

Figure 10 : (17) Préparation orthodontique à la GGP. A noter l'endognathie initiale du petit fragment (photo de gauche). (Dr J. Morato).

Cette greffe osseuse « secondaire » décrite par Boyne et Sands en 1972 (1) est devenue la technique de choix (18). Elle consiste à placer un greffon osseux iliaque spongieux ou cortico-spongieux enveloppé dans une « poche de périoste » (19) (Figure 11). Les fragments d'os sont confinés dans 3 plans **muqueux** : le plan nasal constituant le toit de la poche, le plan palatin constituant le plancher et le plan vestibulaire constituant le mur antérieur.

Le rétablissement de la continuité alvéolaire par cette greffe permet d'atteindre plusieurs objectifs (20) :

- Amélioration du soutien des dents adjacentes à la greffe ;
- facilitation de l'éruption dentaire et de la mobilisation des dents dans la greffe ;
- favorise les déplacements orthodontiques (21) ;
- amélioration de l'hygiène bucco-dentaire et de l'aspect esthétique gingival
- facilitation de la réhabilitation prothétique ;
- création d'un support stable de l'aile de nez ;
- amélioration de la projection labiale ;
- traite les fistules bucco-nasales. (Figure 12)



En fin de croissance, si la hauteur osseuse de la greffe n'est pas compatible avec la mise en place d'un implant, une greffe supplémentaire est réalisée. Ces greffes strictement pré-implantaires sont appelées **greffes tertiaires**. Chaque équipe a une approche différente de ce temps osseux et la chronologie est détaillée dans la 4<sup>ème</sup> partie.

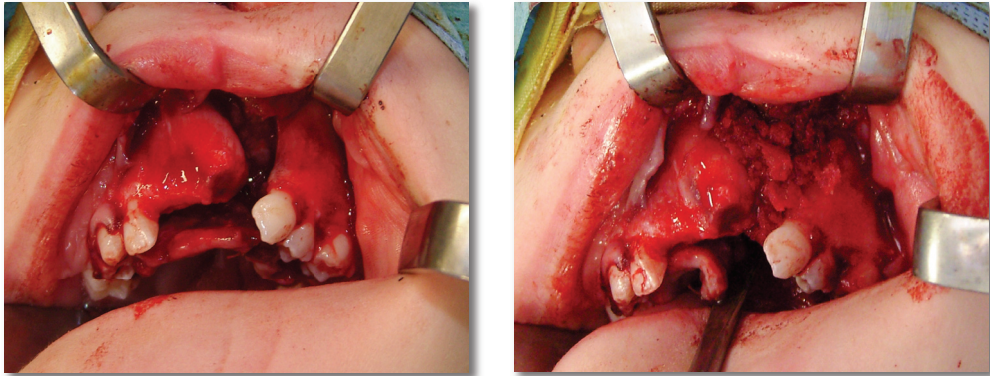


Figure 11 : gingivopériostoplastie : squelettisation de la fente suivie de la mise en place de la greffe osseuse d'origine iliaque (Dr Ch. Savoldelli)

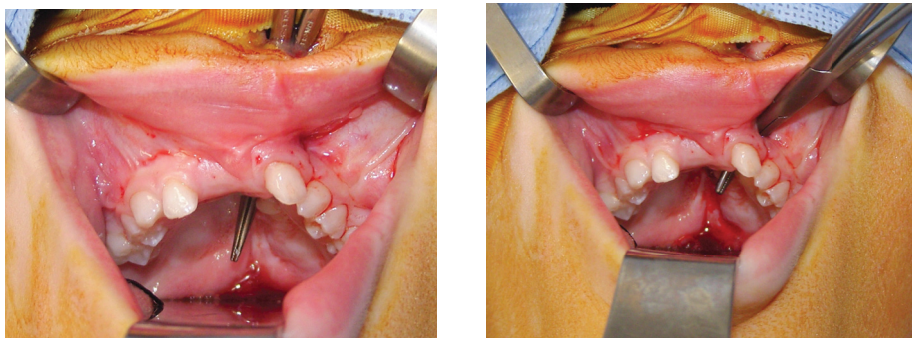


Figure 12 : mise en évidence des fistules bucco-nasales et bucco-palatines (Dr Ch. Savoldelli)

### **b) Chirurgie orthognathique ou ostéotomie faciale**

Le suivi de la croissance faciale clinique et radiologique est régulier chez un patient présentant des séquelles de fente labio-maxillo-palatine. Les cas diffèrent par leur sévérité (fente uni ou bi latérale), leur prise en charge (temps primaires et secondaires) et leur suivi dento-maxillo-facial. L'orthodontiste suit le patient et anticipe un retard de croissance du maxillaire. L'analyse clinique et paraclinique en fin de croissance peut montrer :

- Une brachymaxillie (endo et rétro-maxillie). Les chirurgies primaires intéressant les muscles et muqueuses induisent des fibroses tissulaires

défavorables à une croissance osseuse tridimensionnelle du maxillaire (22). Paulus et al. (23) parle de « iatrogénie » des traitements primaires.

Cette rétro-maxillie s'installe progressivement : l'étude de Semb et al. (24) montre que sur l'analyse céphalométrique de profil de 257 patients, l'angle ANB (angle représentant le rapport de la projection sagittale maxillaire et mandibulaire) passe progressivement d'une moyenne de  $5^{\circ}$  à l'âge de 5ans à  $-1,5^{\circ}$  à 18 ans ;

- une insuffisance verticale maxillaire ;
- une hypoplasie de l'étage moyen de la face, un angle naso-labial fermé et une lèvre supérieure droite ou convexe ;
- une branche montante et horizontale mandibulaire plus petite que chez les patients sans fentes (25) .

**Cela se traduit par un profil facial de Classe III s'installant progressivement.**

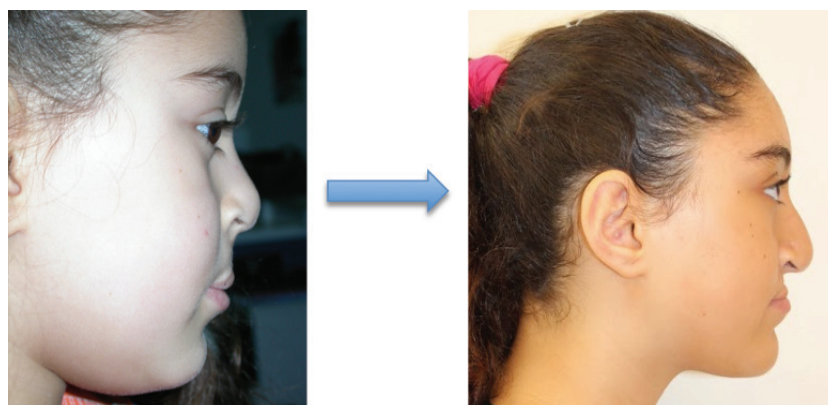


Figure 13 : Exemple de profil facial de séquelle de fente à 5 ans (à gauche) et à 15ans (à droite). On constate un profil de Classe III qui s'installe progressivement (Dr J. Morato, Dr Ch. Savoldelli)

Malheureusement, le traitement interceptif réalisé par des sollicitations orthopédiques sur le maxillaire est moins efficace chez le patient présentant une fente labio-maxillo-palatine. Delaire (20) a montré l'insuffisance des effets de son masque chez ces patients. Par conséquent, selon plusieurs études, 14 à 45 % des patients présentant des séquelles de fentes ont une rétro-maxillie qui ne pourra être traitée uniquement par orthodontie (27)(28). Cette séquelle dento-squelettique pourra être corrigée par une chirurgie d'avancée maxillaire type Le Fort 1.

En effet l'ostéotomie à visée de correction des bases osseuses fait partie de l'arsenal thérapeutique en séquelles de fentes labio maxillo palatines (29). Cette chirurgie sera

précédée d'une préparation orthodontique où on peut avoir recours à une distraction maxillaire transversale. La chirurgie orthognathique en fentes présente la difficulté connue de récurrences importantes (30) et imprévisibles (31).

Une alternative à l'ostéotomie est présentée par nombreux auteurs : la distraction ostéogénique. Cette technique, qui se réalise avec l'aide de distracteurs trans-antraux, est indiquée pour les avancées maxillaires de plus de 5mm (32). (Figure 16)

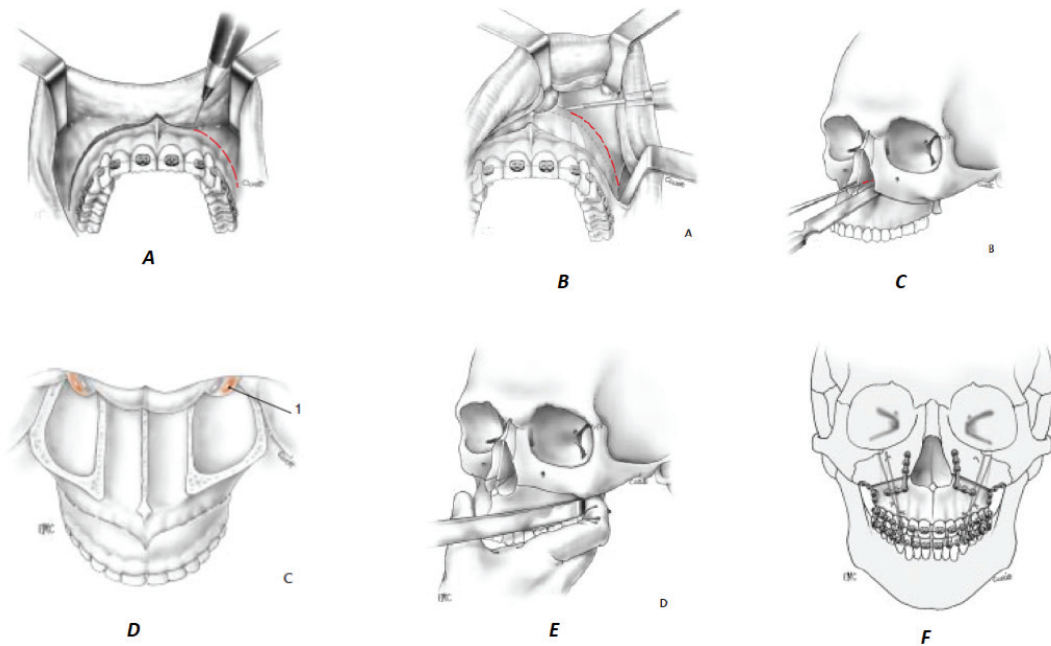


Figure 14 : (33) technique d'ostéotomie maxillaire par Le Fort 1. A : Incision vestibulaire supérieure ; B = Ostéotomie maxillaire ; C = Ostéotomie complétée au niveau des piliers canins ; D = Abaissement du plateau « Down Fracture » avec visualisation des pédicules vasculaires ptérygo-maxillaire ; E = mobilisation du plateau maxillaire en fonction du mouvement planifié ; F = Ostéosynthèse au niveau des piliers canins et molaires

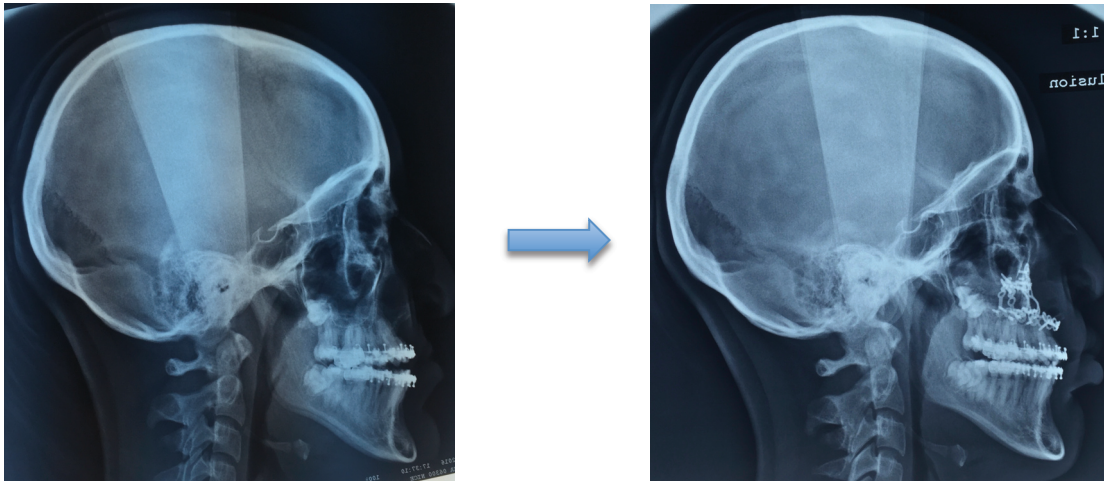


Figure 15 : exemple de correction de rétro-maxillie par ostéotomie maxillaire d'avancée. Télégraphie de profil avant/ après (Dr J. Morato et Dr Ch. Savoldelli)

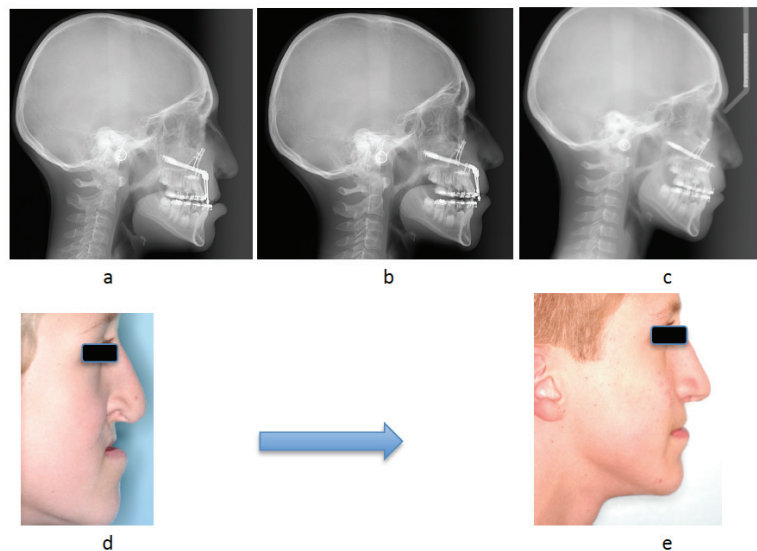


Figure 16 : exemple de distraction maxillaire par distracteurs trans-antraux (Pr G. Bettiga, Dr Ch. Savoldelli)

### 3) Les temps tertiaires

En fonction des différents temps primaires et secondaires, les temps tertiaires sont :

- Une rhinoplastie ;
- une reprise de la cheiloplastie ;
- une reprise de la cicatrice labiale (chirurgicale ou au laser YAG) ;
- une cure d'une fistule palatine ;
- une lipo-structure du voile pour améliorer la compétence vélaire ;



- **une prise en charge d'un espace édenté sur l'arcade (ou des espaces pour une fente bilatérale).**

Cette espace correspond souvent à une absence de l'incisive latérale par agénésie, par positionnement ectopique ou par extraction. La fermeture de l'espace n'étant pas favorable à une occlusion fonctionnelle, cet espace est volontairement conservé par l'orthodontiste en vue d'une réhabilitation prothétique (Figure 17Figure 18). Chaque patient aura lors de cette étape un environnement occlusal, squelettique basal, osseux alvéolaire et parodontal qui conditionnera le choix de cette réhabilitation. Notre travail va ainsi se concentrer sur la problématique de la réhabilitation prothétique des espaces sur l'arcade dentaire.

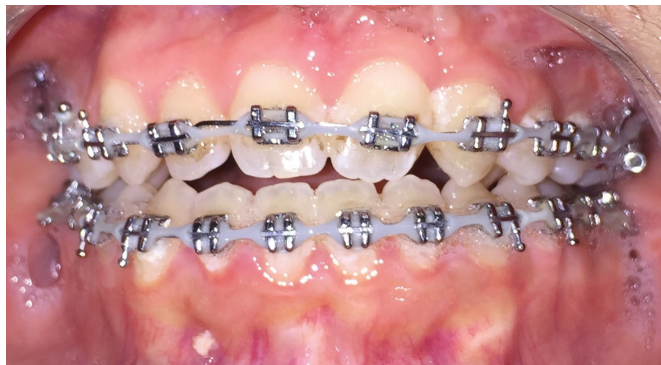

Figure 17 : Exemple d'un cas de séquelle de fente labio-maxillo-palatine gauche où l'espace de l'incisive latérale absente du côté gauche a été fermé orthodontiquement.

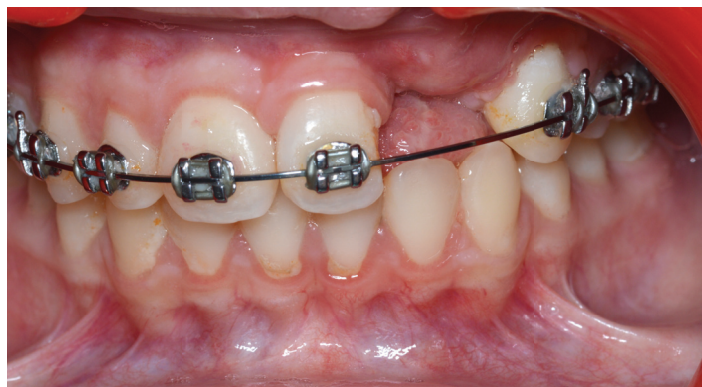


Figure 18 : Exemple d'un cas de séquelle de fente labio-maxillo-palatine où l'espace de l'incisive latérale absente du côté gauche a été maintenu.

---

**2<sup>ème</sup> PARTIE :**  
**PROBLEMATIQUE ET**  
**OBJECTIFS**

---

Les classifications de fentes labio-maxillo-palatines n'illustrent pas les **anomalies dentaires associées**. Ces anomalies sont bien décrites (34) :

- L'agénésie d'au moins une dent affecte 49% des patients atteints de fentes labio-maxillo-palatines selon l'étude de Bartzela et al. (35). Selon la même étude, l'incisive latérale du côté de la fente est la dent la plus fréquemment absente (39%), suivie de l'incisive latérale controlatérale (9%) ;
- selon Talmant et al. (36), l'agénésie de l'incisive latérale atteint 55% des cas de fentes unilatérales. Cette agénésie est d'autant plus présente que la taille de la fente est importante (37) ;
- les anomalies de formes : taurodontisme (71% des cas de séquelles de fentes), microdontie (37%), hypoplasie (31%) (38) ;
- les anomalies de position touchent 31% des cas (38) (Figure 19).

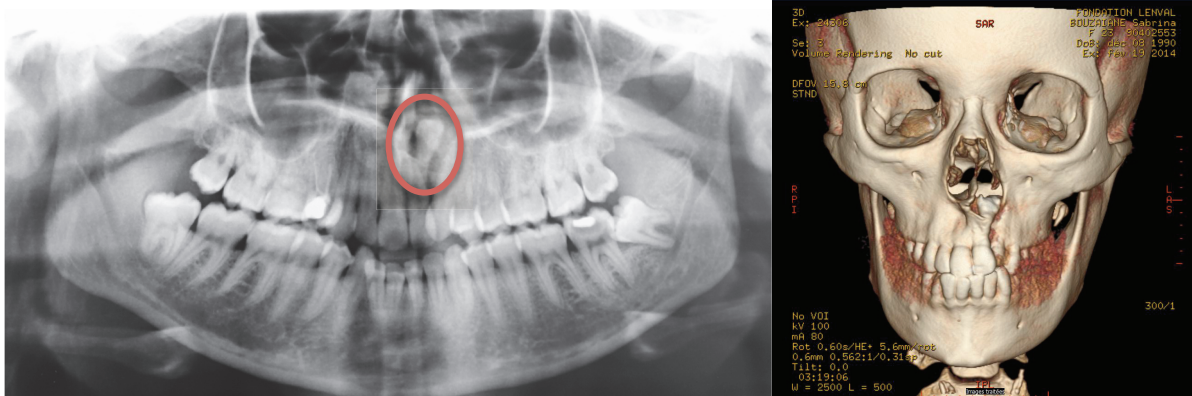


Figure 19 : exemple d'ectopie dentaire dans un cas de séquelle de fente (la 22 est située sous les fosses nasales)

L'agénésie ou l'extraction (par anomalie de forme ou de position) de l'incisive latérale, associée aux anomalies de l'incisive centrale chez ces patients va s'exprimer cliniquement sur l'arcade dentaire par un espace. La question pour l'orthodontiste de fermer ou non cet espace se pose et va conditionner la suite de la prise en charge (17).

- Soit l'espace est fermé par l'orthodontiste (Figure 17), souvent pour une correction d'une pro-alvéolie incisive. Cette fermeture rendant l'occlusion asymétrique et instable voire une occlusion inversée pour les séquelles de fente bilatérale sauf si elle est réalisée en préparation d'une avancée chirurgicale du maxillaire. Aujourd'hui, cette fermeture doit être exceptionnelle et issue d'une réflexion collégiale.

- Soit l'espace est maintenu et offre de nombreux avantages orthodontiques : (Figure 18)

- Permettre de réaligner les dents au fur et à mesure de leur évolution ;
- corriger les rotations et les malpositions dentaires ;
- corriger l'inversé d'occlusion antérieur ou latéral ;
- mettre en bonne occlusion les canines et les incisives latérales ;
- stabiliser l'occlusion.

La réhabilitation prothétique de cet espace est alors nécessaire.

L'objectif de notre travail est d'analyser plusieurs cas traités au CHU de Nice et de superposer nos résultats à l'analyse bibliographique pour tenter de répondre aux questions :

- Quelles sont les solutions thérapeutiques de restauration prothétique des patients présentant des séquelles de fentes ?
- Quels sont les critères qui orientent le praticien vers une réhabilitation implanto-portée chez ces patients ? Cette solution surpasse-t-elle réellement les autres ?
- Quelles sont les modalités techniques de l'implantologie dans les séquelles de fentes labio-maxillo-palatines ?

La réponse à chaque question permettra de proposer un arbre décisionnel thérapeutique de la réhabilitation de l'espace résiduel sur l'arcade dentaire des patients présentant des séquelles de fentes labio-maxillo-palatines.



---

**3<sup>ème</sup> PARTIE :**

**ETAT DE L'ART SUR LA  
CHIRURGIE PRE-  
IMPLANTAIRE ET  
IMPLANTAIRE DANS LES  
SEQUELLES DE FENTES**

---

FLMP : Fente labio-maxillo-palatine. ODF : Orthopédie dento-faciale.

## I. Solutions prothétiques possibles

Quatre solutions permettent de traiter l'absence de l'incisive latérale. Le choix de la réhabilitation conditionnera le résultat fonctionnel, esthétique et la **satisfaction** du patient. Les quatre possibilités de réhabilitation sont (Figure 20) :

- Fermeture orthodontique de l'espace : l'espace vacant est comblé par mouvements des dents adjacentes via un système orthodontique ;
- prothèse amovible partielle : appareillage non fixe remplaçant une ou plusieurs dents manquantes par un système de rétention (crochets) ;
- prothèse fixe dento-portée (bridge) : dispositif fixe (collé ou scellé) remplaçant une ou plusieurs dents en prenant appui sur des piliers jouxtant le secteur édenté. Le pontique est l'élément prothétique artificiel du bridge qui remplace la dent absente ;
- prothèse implanto-portée : système prothétique transvissé ou scellé sur un pilier implantaire. Le pilier est transvissé dans l'implant ostéointégré jouant le rôle de racine artificielle.

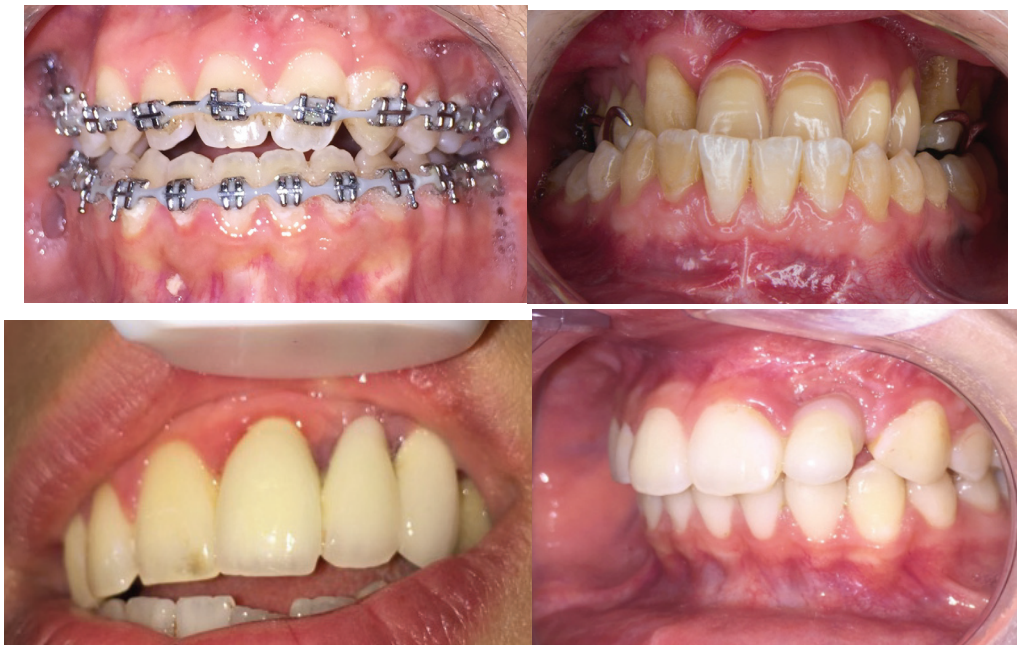

Figure 20 : Solutions thérapeutiques possibles : fermeture orthodontique de l'espace de 22 (en haut à gauche), prothèse amovible partielle remplaçant 11, 21, 22, 23 (en haut à droite), bridge dento-porté de 21 à 23 (en bas à gauche) et prothèse implanto-portée sur la 22 (en bas à droite).

Chaque solution a ses avantages et ses inconvénients, illustrés par le Tableau 1 :

Tableau 1 : Comparaison des solutions prothétiques possibles

<b>SOLUTIONS</b>	<b>Avantages</b>	<b>Inconvénients</b>
<b>Fermeture espace</b>	<ul style="list-style-type: none"> <li>-Mise en fonction de la greffe alvéolaire (39)</li> <li>-Continuité de l'arcade plus précoce</li> <li>-Facilité de traitement (Pas besoin de remplacer la dent, pas besoin de ré-ouvrir l'espace)</li> </ul>	<ul style="list-style-type: none"> <li>-Esthétique : décalage des milieux (40)</li> <li>-Instabilité occlusale (41) : la canine n'est pas à sa place et une compensation par améloplastie des prémolaires est nécessaire.</li> <li>-Mouvements importants pour des dents aux racines courtes (42).</li> <li>-Entraîne une diminution du plancher nasinaire et augmente le risque de problèmes ventilatoires, sur des patients qui sont déjà en difficulté respiratoire. (17)(43)</li> <li>-La réduction du périmètre d'arcade augmente le risque de recours à une chirurgie d'avancée maxillaire. (43)</li> </ul>
<b>Prothèse amovible partielle</b>	<ul style="list-style-type: none"> <li>-Historique</li> <li>-Solution provisoire</li> <li>-Contention (21)</li> </ul>	<ul style="list-style-type: none"> <li>-Amovible</li> <li>-Dents supports de crochets fragilisées</li> </ul>
<b>Prothèse fixe dento-portée</b>	<ul style="list-style-type: none"> <li>-Scellé : restauration des dents adjacentes dans le même temps</li> <li>-Bridge collé : Esthétique</li> <li>-Dent sur arc : provisoire</li> </ul>	<ul style="list-style-type: none"> <li>-Greffe non mise en fonction (39)</li> <li>-Bridge scellé : mutilation des dents adjacentes (44)</li> <li>-Bridge collé : instable (micro-mouvements du pré maxillaire) (40)</li> </ul>
<b>Implant</b>	<ul style="list-style-type: none"> <li>-Restauration fixe</li> <li>-Solution validée (45)(46)(44)(47)</li> <li>-Mise en fonction de la greffe (48)(39)</li> <li>-Mieux accepté esthétiquement et psychologiquement (49)</li> </ul>	<ul style="list-style-type: none"> <li><b>-Conditions d'implantation à respecter</b></li> </ul>

La satisfaction des patients en fonction de la solution adoptée a été largement étudiée. Nous avons retenu parmi toutes les études :

L'étude rétrospective récente de Papi et al. (49) portait sur la qualité de vie de 63 patients. Le recueil de la qualité de vie liée à la santé buccale a été réalisé à l'aide de 2 questionnaires donnés aux patients : le questionnaire « Oral Health Impact

Profile (**OHIP**) » proposé par Locker et al. (50) et le questionnaire « Cleft Evaluation Profile (**CEP**) » proposé par Turner et al. (51). L'**OHIP** comprenait 7 critères (la limitation fonctionnelle liée à la prothèse, la douleur, l'inconfort psychologique, l'incapacité physique, l'incapacité psychologique, l'incapacité sociale et le handicap) évalués par 6 valeurs possibles : jamais, presque jamais, occasionnellement, souvent, très souvent. Le **CEP** comprenait 7 critères : le langage, l'écoute, la lèvre, le nez, l'occlusion, la respiration et le profil. Les patients évaluaient chaque critère avec 8 valeurs de 0 « très satisfait » (maximum) à 7 « pas du tout satisfait » (minimum). Les résultats de l'étude ont montré que les patients bénéficiant d'une prothèse fixe dento-ou implanto-portée étaient satisfaits (OHIP bas et CEP élevé). La qualité de vie des patients porteurs de Prothèse Adjointe Partielle (PAP) était moins bonne qu'avec les autres types de réhabilitation. Les PAP n'étaient pas bien acceptées au niveau esthétique et psychologique. Ces PAP gardaient pour les auteurs quelques indications :

- Une dépression tissulaire importante ;
- dysfonction du palais mou ;
- fistules palatines larges et communications bucco-nasales ;
- rhinolalie ;
- temporisation en attente d'implant.

La prothèse fixe dento-portée restait une option de réhabilitation prothétique en cas d'échec de greffe alvéolaire et si l'environnement osseux n'autorisait pas une implantation. Néanmoins, la fragilité des dents adjacentes à la fente et la nécessité d'inclure entre trois et six dents au bridge prothétique sont des éléments importants à prendre en compte (52).

**L'étude évaluait la qualité de vie des patients présentant des séquelles de FLMP en fonction du système de réhabilitation prothétique. La qualité de vie était meilleure avec une prothèse fixe dento- ou implanto-portée en comparaison à une prothèse amovible. L'analyse de l'acceptation psychologique et esthétique suivait les mêmes résultats. La prothèse amovible pouvait cependant jouer un rôle d'obturation dans les cas d'échecs chirurgicaux.**

L'étude de Landsberger et al. (53) évaluait la satisfaction des patients en fonction de la réhabilitation de l'espace édenté : fermeture orthodontique, bridge dento-porté ou implant. Les patients étaient âgés de 10 à 25 ans. Le recueil des données de satisfaction a été réalisé à partir d'un questionnaire et d'une échelle numérique de Likert de 0 à 2,5 en évaluant l'esthétique faciale, l'esthétique dentaire et les conditions occlusales. L'échelle de Likert est une échelle de jugement répandue dans les questionnaires psychométriques par laquelle la personne interrogée exprime son degré d'accord ou de désaccord vis-à-vis d'une affirmation.

Les résultats montraient :

- Pour l'esthétique faciale, on notait une bonne satisfaction chez les patients portant un implant et chez ceux portant une prothèse amovible partielle. On retrouvait une insatisfaction chez les patients réhabilités par un bridge ou ayant bénéficié d'une fermeture orthodontique (score de 0) ;
- pour l'esthétique dentaire, l'implant obtenait le meilleur score (score de 2,5) suivi du bridge dento-porté. La prothèse amovible partielle (score de 0) et la fermeture orthodontique (score de 1) ne satisfaisaient pas les patients pour ce critère ;
- pour l'occlusion, l'implant et le bridge étaient jugés satisfaisants (score de 2 et 1,5) et suivaient la fermeture orthodontique. La prothèse amovible partielle obtenait un score de 0 pour ce critère.

**Les résultats de cette étude montraient que l'implant est la solution qui obtenait le meilleur score de satisfaction sur l'ensemble des critères d'étude. Le bridge obtenait cependant un bon score pour les critères d'esthétique dentaire et d'occlusion.**

## **II. Place de l'implantologie dentaire dans les séquelles de fentes.**

L'implantologie dentaire a montré d'importants succès depuis les années 80, sous l'impulsion notamment de Brånemark (54) et Albrektsson (55). La réhabilitation implanto-portée chez les patients de fentes doit répondre théoriquement à plusieurs objectifs : obtenir des fonctions oro-faciales normales, permettre une occlusion dentaire stable, maintenir la hauteur de l'os alvéolaire par une stimulation mécanique et offrir un support labial suffisant pour conserver une projection naso-labiale normale. Ce chapitre fait l'analyse de la validité de l'implantologie dans le cadre spécifique des séquelles de FLMP. Nous évoquons le 1<sup>er</sup> cas décrit, les taux de succès retrouvés dans la littérature (taux de survie) et la comparaison entre les résultats obtenus chez les cas de séquelles de FLMPs et le reste de la population.

### **1) Historique.**

Le recours à un implant comme support prothétique chez un patient présentant une séquelle de fente-labio-maxillo-palatine a été reporté pour la première fois en 1991 par Verdi et al. (45). Le patient a bénéficié des traitements primaires suivants : fermeture de la lèvre à 24h de vie, fermeture du palais à 18 mois et chirurgie du voile à 3 ans. Il présentait une agénésie de l'incisive latérale gauche (22). Une expansion orthopédique maxillaire avait été débutée à 9 ans, suivi d'une gingivopériostoplastie (greffe d'os tibiale à 13 ans) avec fermeture de fistule bucco-nasale. La canine a commencé son éruption 2 semaines après la greffe. 18 mois après, la canine est en position sur l'arcade. L'agénésie de la 22 laissait un espace inesthétique et non fonctionnel sur le périmètre d'arcade. Verdi et al. (45) ont mis en place un implant dans la greffe alvéolaire précédemment réalisée. Un implant type Brånemark de 10mm a été placé selon une technique enfouie. Il a été découvert à 6 mois puis la mise en charge prothétique a été faite à 2 mois. Ce rapport de cas avait donc ouvert la voie de la réhabilitation implanto-portée chez les patients aux séquelles FLMP. L'auteur insistait sur l'intérêt esthétique de cette réhabilitation et le bénéfice de ne pas mutiler les dents adjacentes en comparaison à une solution dento-portée. Il rappelait la nécessité de respecter les principes de base de l'implantologie (longueur et largeur d'os disponible, état parodontal satisfaisant).

**Le 1<sup>er</sup> cas d'implant posé dans un cas de séquelle de FLMP a été publié par Verdi et al. en 1991. Pour la première fois, une alternative implantaire était proposée au patient, permettant une meilleure solution esthétique et fonctionnelle.**

## **2) Taux de succès des FLMP: survie, esthétique et satisfaction**

Le terme de « succès implantaire » se divise en deux notions : le taux de survie de l'implant et le taux de succès esthétique (ou le taux de satisfaction du patient).

Nous développons ici les données de la littérature pour :

- Le taux de succès des implants dans l'os iliaque dans la population générale ;
- le taux de survie implantaire dans les cas spécifiques de séquelles de FLMPs ;
- le taux de succès esthétique implantaire spécifique de séquelles de FLMPs ;
- le satisfaction des patients ayant bénéficiés de prothèses implanto-portées ;
- l'analyse comparative des résultats implantaires des patients de FLMP et les patients sans malformation.

### **a) Succès des implants dans la greffe osseuse d'origine iliaque dans la population générale**

L'utilisation du site donneur iliaque a été largement décrite pour la chirurgie d'addition pré-implantaire mais l'ossification **enchondrale** qui s'oppose à l'ossification **membraneuse** du massif facial (56) explique sa réputation de résorption précoce **AVANT** l'implantation. Avec l'essor des substituts osseux, ces facteurs contribuent à la disparition de telle technique dans la population générale en chirurgie pré-implantaire. La technique de gingivopériostoplastie avec greffe alvéolaire d'os iliaque est pourtant la plus utilisée aujourd'hui en Europe. Qu'en est-il alors de la survie des implants dentaires dans ce type d'os à long terme ?

L'étude rétrospective de Fretwurts et al. (57) de 2015 analysait le résultat d'implants dans une population de patients ayant bénéficiés d'une greffe pré-implantaire maxillaire ou mandibulaire d'origine iliaque. Ces patients ont reçu par la suite 150 implants (cas

complets et partiels) qui ont été suivis entre 12 et 165 mois (moyenne de 69 mois). Les résultats ont montré une survie implantaire de 94% et la perte osseuse crestale moyenne a été de 1,8mm après 10 ans.

**L'étude de Fretwurst et al. montrait que les résultats d'implants mis en place dans de l'os greffé d'origine iliaque dans une population générale étaient remarquables. Malgré son défaut de résorption précoce, l'os iliaque possède d'excellentes propriétés biologiques d'ostéointégration implantaire. L'utilisation d'un tel os à visée pré-implantaire chez les patients présentant des séquelles de FLMP peut-être ainsi envisagée.**

#### **b) Taux de survie spécifiques aux patients de FLMP**

La survie implantaire correspond à l'ostéointégration de l'implant du titane dans l'os à court et à long terme (avant et après mise en charge prothétique). Le succès implantaire correspond non seulement au maintien de l'implant mais également à d'autres critères décrits par Albrektsson et Buser (58,59).

Les critères de Buser et al. (59) établis en 1990 sont:

- L'absence de signes cliniques subjectifs persistants : douleur, sensation de corps étranger, dysesthésies ;
- l'absence d'une péri-implantite chronique associée à une suppuration ;
- l'absence de mobilité implantaire ;
- l'absence d'une zone radioclaire péri-implantaire.

Albrektsson et al. (58) ont défini en 1986 cinq conditions nécessaires au succès d'un implant :

- Mobilité de l'implant isolé, non relié, ne dépassant pas la marge de 50  $\mu$  lors de l'appréciation de la mobilité ;
- absence de zones radio-claires autour de l'implant, sur un cliché rétro-alvéolaire de bonne qualité, exempt de distorsion et présentant une définition suffisante ;
- perte osseuse marginale inférieure à 0,2 mm entre 2 examens espacés d'1 an, après la perte survenant au cours de la première année de mise en fonction de l'implant, au plus égale à 1,5 mm ;



- absence de signes cliniques subjectifs et objectifs persistants et/ou irréversibles, tels douleur, infection, nécrose tissulaire, paresthésie ou anesthésie de la zone implantée, communication bucco-sinusienne ou bucco-nasale, effraction du canal dentaire inférieur.

85% du taux de réussite à 5 ans et 80% à 10 ans sont les conditions minimales pour parler de technique à succès, en fonction des critères précédemment définis.

Nous avons retrouvé dans plusieurs études, les taux de succès en fonction de la série de patients et du critère choisi. Les mots-clefs utilisés étaient : « dental implant/ cleft palate ».

Exceptés les articles historiques de Verdi et de Ronchi, nous avons choisi les études évaluant la survie sur 20 implants ou plus (Tableau 2).

Tableau 2 : Taux de succès retrouvés dans la littérature

Auteurs	Date	Revue	Observations
<b>Ronchi et coll. (44)</b>	1995	J. of Cranio Maxillofac Surg	<ul style="list-style-type: none"> <li>• 3 implants sur 3 patients : aucun échec à 14, 15, 24 mois après mise en charge 100% de survie</li> </ul>
<b>Takahashi et al (60)</b>	1997	J. of Oral and Maxillofac Surgery	<ul style="list-style-type: none"> <li>• 21 implants sur 19 patients : 3 implants perdus 90,5% de survie à 1 an (au moins)</li> </ul>
<b>Kearns et al. (48)</b>	1997	Cleft Palate-Craniofacial J	<ul style="list-style-type: none"> <li>• 20 implants sur 14 patients 90% de survie à 39 mois en moyenne</li> </ul>
<b>Lilja et al. (61)</b>	1998	Scand J Plast Reconstr Surg Hand Surg	<ul style="list-style-type: none"> <li>• 31 implants sur 16 patients 91% de survie avec un suivi moyen de 6 ans</li> </ul>
<b>Härtel et al. (46)</b>	1999	J of Cranio Maxillofac Surgery	<ul style="list-style-type: none"> <li>• 23 implants sur 15 patients 96% de succès selon les critères de Buser avec un suivi moyen de 28 mois</li> </ul>
<b>Laine et al (62)</b>	2002	Int J Oral Maxillofac Implants	<ul style="list-style-type: none"> <li>• 50 implants sur 10 patients (dont des cas totaux) 85,7% de survie avec un suivi moyen de 5 ans</li> </ul>
<b>Kramer et al. (63)</b>	2005	Int J Oral Maxillofac Surg	<ul style="list-style-type: none"> <li>• 75 implants sur 45 patients 82,2 % de survie avec un suivi moyen de 5 ans et demi</li> </ul>

<b>Mastui et coll. (64)</b>	2007	Cleft Palate-Craniofacial J	<ul style="list-style-type: none"> <li>• 71 implants sur 47 patients</li> <li>98,6% de survie avec un suivi de 60 mois</li> </ul>
<b>Takahashi et al. (47)</b>	2008	Oral Surgery, Oral Medicine, Oral Pathology, Oral Radiology, and Endodontology	<ul style="list-style-type: none"> <li>• 23 implants sur 21 patients</li> <li>90,9% de survie à 27 mois en moyenne</li> <li>100% de succès selon les critères d'Albrektsson sur les implants en place</li> </ul>
<b>De Barros Ferreira et coll. (65)</b>	2010	Cleft Palate-Craniofacial J	<ul style="list-style-type: none"> <li>• 123 implants sur 120 patients</li> <li>94,13% de survie avec un suivi moyen de 34 mois</li> </ul>
<b>Landes (66)</b>	2011	Cleft Palate-Craniofacial J	<ul style="list-style-type: none"> <li>• 24 implants chez 17 patients</li> <li>95,8% de succès selon les critères de Buser</li> </ul>
<b>Borgnat et al (67)</b>	2015	Rev Stomatol Chir Maxillofac Chir Orale	<ul style="list-style-type: none"> <li>• 78 implants chez 43 patients</li> <li>97,4% de survie</li> <li>100% de succès selon les critères de Buser sur les implants en place</li> </ul>

D'après ce tableau, le taux de survie des implants chez les patients porteurs de séquelles de fentes labio-maxillo-palatine est d'environ 90%. La revue de la littérature réalisée par Wermker et al. en 2014 (68) confirme ces résultats avec un taux de survie implantaire estimé à 88,6%.

**Depuis le premier rapport de cas publié en 1991, les études effectuées jusqu'à 2015 montraient un taux de survie implantaire d'environ 90% sur le long terme chez les patients porteurs de séquelles de fente labio-maxillo-palatine. La solution fixe prothétique implanto-portée est jugée comme fiable et reproductible chez ce type de patients.**

### c) Résultats esthétiques de l'implant dans les séquelles de fentes.

L'exigence d'un résultat esthétique en implantologie dans la population générale est élevée et il en est de même dans les cas de séquelles de FLMP. Les objectifs esthétiques en prothèse implanto-portée sont : un contour gingival harmonieux avec les dents adjacentes et la dent controlatérale, une papille inter proximale intacte, un contour concave autour de la couronne et une couleur satisfaisante des tissus mous (69). La papille inter-dentaire relève d'une importance majeure sur les aspects esthétiques et fonctionnels.

Filho et al. (70) ont analysé les résultats esthétiques des prothèses implanto-portées chez les patients porteurs de séquelles de fentes labio-maxillo-palatines. La série de patients comprenait 39 patients qui présentaient une fente unilatérale avec une agénésie de l'incisive latérale. Chaque patient a bénéficié d'une réhabilitation par une couronne implanto-portée. Les paramètres évalués étaient :

- Le Pink Esthetic Score (71), critère de référence en esthétique dentaire. Il inclut le contour gingival et l'analyse de la papille inter-dentaire selon le Jemt Score (72) (de 0 : papille absente ; à 3 : papille complète) ;
- la ligne du sourire du patient : haute, moyenne ou basse ;
- la hauteur et largeur de la couronne prothétique (comparée à la dent controlatérale). (Figure 21)

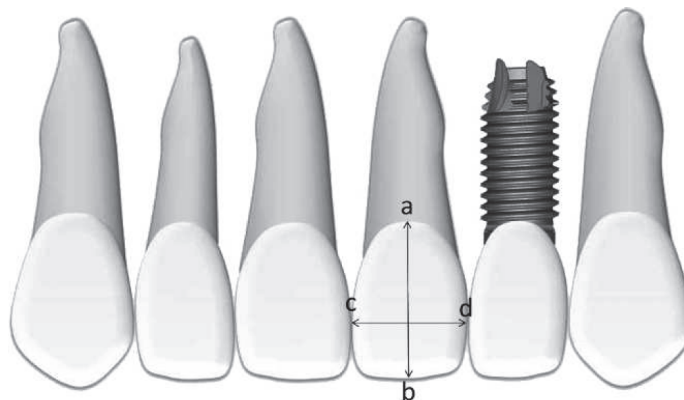


Figure 21 : (70) Proportion de la couronne prothétique comparée à l'incisive latérale controlatérale

Les résultats obtenus sont :

- Une papille inter-dentaire non esthétique (score de 1) dans 22% des cas ;

- une papille inter-dentaire correcte ou intacte (score de 2 ou 3) dans 78% des cas ;
- la différence longueur / diamètre des couronnes n'est pas significative ;
- **61% des patients ont une ligne du sourire basse ou moyenne.**

On observe donc que les papilles inter-dentaires étaient jugées esthétiques 78% des cas. La notion de ligne du sourire basse ou moyenne chez les patients de fentes constituait un élément pertinent car elle permettait de masquer les détails inesthétiques. Ces deux éléments contribuant à la satisfaction générale des patients. Cette étude rétrospective portait sur un relatif grand nombre de patients (39 patients et 78 papilles évaluées). Cependant, elle ne prend en compte que des cas de fentes unilatérales qui sont les cas les plus simples à réhabiliter.

**L'étude de Filho et al. montrait que les techniques d'implantologie peuvent répondre aux exigences esthétiques dans les cas de séquelles de FLMP.**

#### **d) Satisfaction des patients implantés**

Le taux de survie et l'esthétique sont deux critères fondamentaux en implantologie. Cependant, ils ne prennent pas en compte le ressenti et la satisfaction du patient.

Le travail de Landes et al. (66) publié en 2011 avait pour objectif d'évaluer les critères de succès cliniques, esthétiques et la qualité de vie chez des patients implantés.

Il s'agissait d'une étude prospective de 17 patients présentant des séquelles de fentes labio-maxillo-palatines. Les patients ont été greffés avec de l'os iliaque en denture mixte (3 patients) ou en denture permanente (15 patients). Un patient avait bénéficié des deux étapes de greffe. Au total, 24 implants non enfouis sont posés puis mis en charge à 3 mois et avec un suivi moyen de 40 mois. Deux patients ont reçu un implant **TPS** (Titanium Plasma Sprayed Surface) et les 15 autres ont reçu un implant **SLA** (Sandblasted Large-grit Acid-etched, surface classique de Straumann®). Le suivi était à 6 mois, à 12 mois puis une fois par an. Les indicateurs de suivi clinique utilisés étaient les critères classiques de succès de Buser (59) auxquels sont associés :

- Le **Gingival Index** de Löe et Silness (73) ;

- le sondage péri-implantaire et l'évaluation de la largeur de muqueuse kératinisée péri-implantaire ;
- la mobilité implantaire avec un Periotest®.

La qualité de vie et l'esthétique sont quantifiées par 2 paramètres décrits précédemment :

- **Le Oral Health Impact Profil « OHIP »** : index de qualité de vie évalué sous forme de questionnaire donné aux patients. Les résultats obtenus sont comparés aux normes retrouvées dans la population décrites par John en 2004 (74) ;
- **le « Crown Esthetics Index »** décrit par Meijer en 2005 (75) : critère de jugement esthétique en prothèse (score de 1 à 5), moins strict que le « Pink Esthetic Score ». Ce score est évalué selon les patients eux-mêmes et selon des examinateurs professionnels et non professionnels.

Les résultats obtenus montrent que :

- Les critères de suivi clinique sont comparables à la population sans fentes ;
- 95.8 % de succès était obtenu ;
- **le score de l'OHIP est de 0 pour 41 % des patients (score maximal) et inférieur ou égal à 2 pour 51%. Le score retrouvé est comparable aux normes de la population établi par John (74) ;**
- **selon le Crown Esthetics Index, 75% des cas sont satisfaisants sur le plan esthétique ;**

Selon l'auteur, le Crown Esthetics Index est un critère adapté à l'évaluation de l'esthétique en pathologie malformative (FLMP) car moins exigeant que le Pink Esthetic Score. Il se base surtout sur la symétrie de la dent controlatérale. L'utilisation d'implants Straumann® non enfouis n'offrait pas de possibilité d'amélioration des tissus péri-implantaires dans le 2<sup>ème</sup> temps chirurgical.

**L'étude prospective de Landes et al. a démontré que la qualité de vie chez les cas de séquelles de FLMP implantés était satisfaisante et comparable aux normes de la population générale. Les cas suivis étaient majoritairement jugés comme esthétiques selon Crown Esthetics Index.**

**L'implant comme support fixe prothétique chez les patients aux séquelles de FLMP paraît donc une solution de réhabilitation satisfaisante par les patients et les experts.**

**e) Comparaison du taux survie implantaire des patients de la population générale aux patients aux séquelles de FLMP :**

L'implantologie conventionnelle a montré son efficacité dans cas extrêmes tels que des réhabilitations de maxillaires atrophiques ou de réparation post-traumatologie.

Mais a-t-elle montré d'aussi bons résultats pour les séquelles de FLMPs et notamment en terme de survie implantaire ?

L'étude de Kramer et al. (63) évaluait prospectivement le taux de survie de 75 implants posés sur 50 patients avec une FLMP unilatérale avec un suivi moyen de 5,5 ans. Le taux de survie moyen était de 82,2%.

Ce taux de survie a été comparé aux taux de survie implantaire de deux populations « générale » (2 groupes « contrôles » sans FLMP) :

- Groupe contrôle I: 45 patients implantés au niveau maxillaire antérieur sans greffe pré-implantaire ;
- groupe contrôle II : 45 patients implantés au niveau maxillaire antérieur avec greffe pré-implantaire (pour d'autres indications).

Après 5 ans de suivie, le taux de survie dans le groupe de séquelles de FLMP était moins bon que le groupe contrôle. Néanmoins, il a été constaté que le groupe de séquelles de FLMP obtenait un taux de survie plus élevé que le groupe contrôle II (Tableau 3).

Tableau 3 : Taux de survie implantaire dans les 3 groupes de l'étude de Kramer et al. (63)

Kramer et al. (63)	Taux de survie implantaire à 5 ans
Groupe Test	82,2%
Groupe contrôle I	91,5%
Groupe contrôle II	76,2%

**L'étude prospective de Kramer et al. démontrait que le taux de survie des implants dans les cas de FLMPs était inférieur au taux des cas d'implants sans fentes et sans greffes. Cependant, le taux de survie des implants des séquelles de FLMP est supérieur à celui dans les cas sans fentes mais ayant bénéficiés d'une greffe osseuse pré-implantaire.**

- La comparaison de 3 revues systématiques de la littérature permet de suivre la même tendance :
  - L'analyse de Creugers et al. (76) réalisée en 2000 évaluait le taux de survie de 459 implants chez toute catégorie de patients. Le résultat était alors de **97%** de survie implantaire à 5 ans.
  - La revue systématique réalisée par Wang et al. (77) en 2014 portant sur 484 implants posés dans des séquelles de FLMPs avec un suivi moyen de 4,5 ans. Les auteurs constataient un taux de survie moyen implantaire de **91,5%**.
  - Wermker et al. (68) en 2014 sur 670 implants posés dans des cas de FLMPs avec un suivi moyen de 5 ans. En effet, ce travail montrait que la survie moyenne des implants chez les patients de FLMPs était de **88.6%**.

**La comparaison de 3 revues systématiques portant sur un grand nombre d'implants nous montre un taux de succès moindre à 5 ans pour les implants posés dans les cas de FLMPs. Néanmoins, ces taux correspondent à un succès selon les critères références d'Albrechtsson (au moins 85% à 5 ans).**

L'étude de Landes et al. (78) est une étude prospective qui compare les situations cliniques en FLMP et celles retrouvées dans les cas complexes de traumatismes maxillaires antérieurs. L'auteur comparait 40 patients traités entre 1993 et 2003 divisés en deux populations : 20 cas de séquelles de FLMP et 20 cas de traumatismes maxillaires antérieurs (pré-maxillaires). L'hypothèse de départ de Landes était qu'étant donné la similitude des situations déficitaires anatomiques (déficit osseux, séquelles cicatricielles muqueuses et atteinte du périoste), les taux de succès implantaires pouvaient-ils être sensiblement égaux ? Les défauts étroits ont été reconstruits avec un greffon de l'épine nasale ou de l'orifice piriforme, ceux de taille moyenne par greffon ramique ou mentonnier, et les défauts larges et continus (2 cas de traumatismes et la majorité des cas de fentes) l'ont été par greffon cortico-spongieux iliaque. Les groupes comparés étaient :

- Groupe de séquelles de FLMP : 9 greffes secondaires avec un âge moyen de 11 ans (6-15ans), 11 greffes tertiaires avec un âge moyen de 33 ans (16-68 ans).



- Groupe traumatismes antérieurs : l'âge moyen de la greffe est de 32 ans (18-55 ans).

Seulement 8 cas ont nécessité une greffe importante avec prélèvement iliaque ou ramique. 37 implants mis en place avec un suivi moyen de 47 mois.

Les critères de succès retenus étaient les critères de Buser (59).

Les résultats obtenus montrent :

- Succès à un an groupe séquelles de traumatisme antérieures : 89% ;
- succès à un an groupe FLMPs : 84% ;
- succès prévu à 5 ans (Kaplan Meier) groupe séquelles de traumatismes antérieurs : 88% ;
- succès prévu à 5 ans (Kaplan Meier) groupe FLMPs : 80%.

**Les résultats ne montrent pas de différence significative entre les deux groupes (traumatismes antérieurs / FLMPs) sur le taux de succès implantaire.**

Les auteurs constatent les mêmes facteurs positifs et négatifs :

- Facteurs positifs : implantation entre 3 et 6 mois après la greffe, greffe volumineuse, longueur de l'implant importante (>10mm), patiente jeune ;
- facteurs négatifs : utilisation d'os spongieux uniquement, déhiscence résiduelle, anorexie et tabac.

**L'étude prospective de Landes permet d'assimiler, en ce qui concerne les taux de réussite implantaire, les cas de FLMPs aux cas de traumatismes antérieurs. Les situations sont similaires sur le plan clinique (déficit osseux, séquelles cicatricielles muqueuses et atteintes du périoste) et les résultats ne montrent pas de différence significative entre les taux de survie implantaires.**

## **CONCLUSION**

**Les études citées ci-dessus ont conclu à la validation de la réhabilitation prothétique implanto-portée dans les séquelles de fentes labio-maxillo-palatines. D'autant plus, cette réhabilitation offre une satisfaction pour les patients en termes d'esthétique et de qualité de vie.**

### **III. Critères de choix de l'implantologie dans les cas de séquelles de fentes labio-maxillo-palatines.**

Les patients de séquelles de FLMP ne sont pas tous des candidats à l'implantologie. Quels sont alors les critères d'inclusion ou d'exclusion à ce type de chirurgie ?

Nous aborderons dans cette partie le cahier de charges des conditions pré-opératoires nécessaires pour poser un implant dans ces cas spécifiques. Ces conditions peuvent se diviser en 3 types :

- Les critères osseux ;
- les critères muqueux ;
- le score ACS ou « Alveolar Cleft Score ».

#### **1) Critères osseux**

##### **a) Antécédents chirurgicaux**

Le site édenté observé lors de l'examen clinique d'un patient de FLMPs est la conséquence des greffes osseuses précédentes. Il présente également des cicatrices muqueuses (Figure 22).

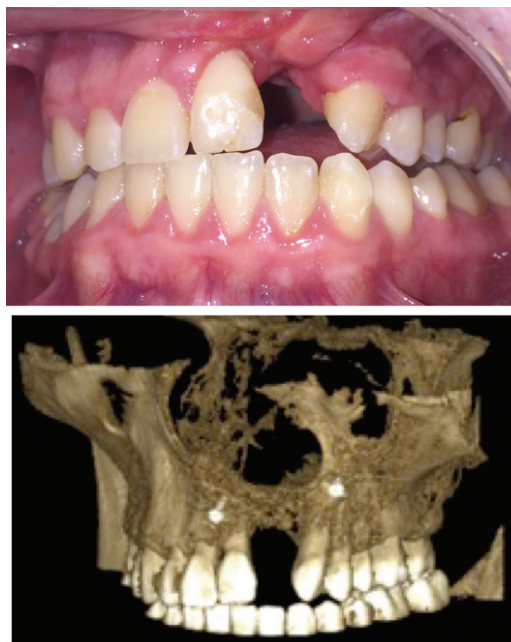


Figure 22 : Cas d'un patient de 17 ans porteur d'une séquelle de FLMP gauche avec agénésie de la 22. On remarque la bride muqueuse vestibulaire consécutive à la gingivopériostoplastie secondaire. La greffe osseuse est visible sur le scanner Cone Beam (patient du Dr Maschi et Dr Savoldelli).

**Le volume osseux observé sur le site au moment de l'examen clinique est dépendant des antécédents de greffe et particulièrement de la stratégie adoptée par l'équipe pluridisciplinaire.** La greffe osseuse alvéolaire dite « secondaire » (mais il s'agit bien du premier temps osseux) peut être réalisée en denture lactéale (précoce), en denture mixte ou en denture permanente (tardive). **Le choix de l'âge de greffe et de l'origine de la greffe, dépendra le futur site à implanter.**

L'étude de Lalo et al. (79) sur une « petite » série rétrospective de 12 patients pris en charge pour une réhabilitation implantaire analysait les conditions osseuses pour l'implantation. Sur les 12 patients, 10 ont subi une greffe osseuse secondaire (mais premier temps osseux) **en denture mixte** : 8 à 11 ans, 2 à 13 ans. Deux patients n'avaient jamais été greffés (patients étrangers). L'objectif de l'étude était d'évaluer le nombre de greffes nécessaires pour obtenir un volume osseux suffisant à la mise en place d'un implant (12mm de longueur et 5mm d'épaisseur crestale).

Les auteurs constatent que sur 12 patients (âge moyen de 21 ans) :

- Seulement 9 patients avaient d'emblée un volume osseux suffisant (75%) ;
- 6 patients ont pu être implantés après la première greffe ;
- 2 patients ont eu besoin de 2 greffes pour être éligibles à l'implant ;
- 1 patient a été implanté après 3 greffes ;
- les 3 derniers patients n'ont pas pu être implantés.

La série de patient étudiée montrait que l'implantologie imposait un volume osseux qui n'était pas toujours présent. **Ce déficit alvéolaire propre aux patients porteurs de FLMP dépend notamment de l'âge de la première greffe.** Pour Lalo et al. (79) les tensions tissulaires exercées sur la greffe « secondaire » (gingivopériostoplastie) sont grandement responsables de la résorption osseuse. Les protocoles de greffe précoce réalisés à 5-6 ans provoqueraient moins de tensions tissulaires, donc moins de résorption de greffe. La situation osseuse serait alors plus favorable pour implanter et réhabiliter par une prothèse esthétique.

**L'étude de Lalo et al. a montré que 1 cas sur 4 de séquelles de FLMP n'avait pas les conditions osseuses nécessaires à l'implantologie à un âge moyen de 21 ans. Cela amène la problématique de l'âge de la gingivopériostoplastie (greffe osseuse secondaire). En effet, selon les résultats de l'étude, la résorption et le volume osseux résiduel dépendaient en partie de l'âge de la première greffe alvéolaire.**

L'étude de Dempf et al. (39) publiée en 2002 compare rétrospectivement les résultats après gingivopériostoplastie « primaire » et « secondaire ». L'auteur s'appuyait sur la classification des greffes de Stellmach (80) utilisée par la « German Association for Oral and Maxillo facial Surgery » :

- Gingivopériostoplastie « primaire » : en denture temporaire ;
- gingivopériostoplastie « secondaire » : en denture mixte ;
- gingivopériostoplastie « tertiaire » : en denture définitive.

A partir d'une série consécutive de 140 patients greffés, seulement 85 ont été inclus divisés en 2 groupes :

- Groupe A : 91 greffes secondaires avec un âge moyen de greffe de 10 ans ;
- Groupe B : 47 greffes tertiaires avec un âge moyen de greffe de 21 ans.

La technique de greffe était un prélèvement iliaque par punch. La hauteur de greffe osseuse était évaluée radiologiquement.

Les auteurs montraient dans leurs résultats :

- **Une résorption osseuse moindre après greffe osseuse secondaire ;**
- un succès supérieur des greffes alvéolaires secondaires quand la canine vient migrer dans l'os greffé et le met en fonction ;
- un succès supérieur des greffes alvéolaires tertiaire quand la greffe est mise en fonction localement par un implant ;
- un succès moindre de la greffe si la réhabilitation est un bridge dento-porté.

La migration dentaire (canine) dans la greffe osseuse secondaire permet également un soutien parodontal des dents adjacentes et un rétablissement de la continuité de l'arcade. L'auteur insistait donc sur l'importance de greffer avant l'éruption de la canine (quand l'édification radiculaire est entre la moitié et les  $\frac{3}{4}$ ).

**L'étude de Dempf et al. montrait que la greffe osseuse « secondaire » (en denture mixte) a de meilleurs résultats que la greffe osseuse « tertiaire » en matière de résorption osseuse. Pour les deux types de greffe, les résultats étaient meilleurs si une sollicitation mécanique fonctionnelle est appliquée sur l'os (migration dentaire ou implant).**

D'autres auteurs se sont interrogés sur une potentielle perturbation de la croissance maxillaire suite à des greffes en denture mixte. Levitt et al. (81) ont montré que la greffe osseuse à 10 ans n'entravait pas la croissance maxillaire (en effet à 8 ans la croissance sagittale et transversale du maxillaire est largement finie).

Depuis Lilja et al. (82) et Talmant et al. (83), le protocole de gingivopériostoplastie est réalisé **en denture temporaire**. On parlera de greffe osseuse précoce. Ces auteurs introduisent la possibilité de greffe entre 4 et 6 ans, avant l'éruption de l'incisive latérale pour permettre son éruption dans la greffe. Ils rapportaient alors de meilleurs résultats en terme de hauteur de greffe résiduelle.

L'étude rétrospective de Dissaux et al. (84) publiée en 2016 par l'équipe de Strasbourg argumentait cette réflexion. L'objectif était la comparaison des résultats radiologiques (CBCT) obtenus entre des greffes alvéolaires précoces réalisées à 5 ans (denture temporaire) et celles à 10 ans (avant éruption des canines). La série comprenait 28 patients qui ont été opérés par le même chirurgien et ayant bénéficiés des mêmes interventions pendant les 3 premières années. La série est divisée en 2 groupes :

- Groupe A : 14 patients, 15 greffes réalisées entre **4 et 7 ans**.
- Groupe B : 14 patients, 16 greffes réalisées entre **9 et 13 ans**.

Le volume moyen de la fente est de : groupe A = 0.965 cm<sup>3</sup> / groupe B = 1.03 cm<sup>3</sup>

Une radiologie panoramique et un scanner Cone Beam sont réalisés avant la chirurgie et 6 mois après. L'évaluation des greffes est faite en 2D (vertical et antéro-postérieur) et en 3D en % (coefficient de greffe résiduelle = volume greffe/ volume total de la fente).

Les résultats obtenus sont :

- 1 cas d'exposition de greffe dans le groupe B ;
- L'évaluation en 2D ne montre pas de différences significatives entre les deux groupes ;
- Evaluation en 3D :
  - Volume greffe : groupe A = 0.6 cm<sup>3</sup> > groupe B = 0,45 cm<sup>3</sup>

- **Coefficient de greffe résiduelle : A = 63,3 % > B = 46,2 %**

La différence entre les deux groupes n'était pas significative en 2D. Cependant elle est jugée significative dans l'évaluation en 3D.

- Evaluation dentaire :

Groupe A : 15 cas

- les 4 cas avec les meilleurs coefficients (69 à 90%) sont ceux où l'incisive latérale a fait son éruption à travers la greffe.

Groupe B : 16 cas

- les 4 cas avec les meilleurs coefficients (51 à 83%) sont ceux où la canine a fait son éruption à travers la greffe.

**Dans les 2 groupes, l'éruption d'une dent dans la greffe influençait le coefficient résiduel de greffe.** Ce travail confirme l'étude de Borba et al. (85) qui montre notamment que la résorption osseuse est moins importante quand une dent adjacente à la fente fait son éruption. Ozawa et al. ont montré également en 2007 (86) dans une étude en 3D que l'éruption de l'incisive latérale dans la greffe osseuse augmentait la hauteur du pont osseux formé.

**Les résultats de l'étude de Dissaux montraient que le protocole de greffe précoce à 5 ans (en denture lactéale) obtient de meilleurs résultats en matière de volume osseux résiduel. Par ailleurs, l'éruption d'une dent à travers la greffe était également un critère favorable.**

## **CONCLUSION**

**L'environnement parodontal et osseux au moment de l'implantation est donc intimement conditionné par l'âge de la prise en charge. Les études diffèrent sur l'âge optimal de prise en charge au niveau osseux. De manière générale il est démontré que les tensions excessives appliquées lors des sutures sont à l'origine de résorption de greffe. Les concepts évoluent et on va vers des greffes de plus en plus précoces (5-7ans) sans entraver la croissance maxillaire. Une greffe secondaire précoce offrira de meilleures conditions pour la mise en place d'un implant. La greffe primaire étant formellement contre-indiquée en raison des troubles de croissance maxillaire qu'elle induit (16,87).**

**Le protocole appliqué au CHU de Nice (Hôpitaux pédiatriques de Nice Lenval-CHU) depuis 2012 est une gingivopériostoplastie précoce à 5 ans.**

## b) Hauteur et largeur d'os nécessaire :

Le volume de greffe résiduel est un reflet du succès de la greffe osseuse pré-implantaire chez les patients de FLMP. La hauteur et la largeur d'os obtenues après une greffe conditionneront la longueur de l'implant à poser et donc sa stabilité.

Quelle hauteur d'os doit-on alors avoir sur un site de séquelle de FLMP pour implanter et quelle longueur d'implant utiliser ?

Kearns et al. (48) suggérait que le succès d'une greffe osseuse en fente se doit d'anticiper le futur implant. Lalo et al. (79) considérait par exemple dans son étude que le volume osseux suffisant pour mettre en place un implant est de 12mm en hauteur et 5mm en épaisseur crestale sans justifier ces valeurs.

Les études ci-dessous suivaient toutes la même tendance :

- Verdi (45) (1991) mettait en place un implant de seulement 10mm mais ne montrait pas de recul sur son cas.
- Takahashi et al. (60) (1997) a étudié 21 implants posés sur 19 patients de manière prospective. **Le IABH Score** (Inter-dental Alveolar Bone Height) quantifiait la hauteur d'os inter-alvéolaire disponible sur le site avant implantation. Il était évalué en préopératoire afin d'estimer si le site est éligible à l'implant (Figure 23). Si le IABH Score était estimé à 3 ou 4, l'implant pouvait être mis en place. Si le score est de 2 ou moins, le patient devra bénéficier d'une greffe. Suite au suivi des patients implantés dans l'étude, les résultats montraient que les deux implants perdus étaient ceux mesurant 7 mm de longueur. L'auteur insistait sur le fait que la longueur d'implant était primordiale pour espérer un résultat durable chez les patients de FLMP.

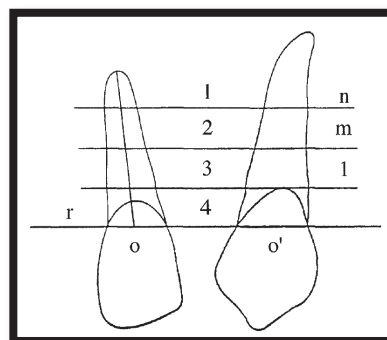


Figure 23 : IABH Score (60)

On remarque des similitudes entre le IABH Score et l'échelle historique de Bergland (42) indiquée pour évaluer le succès et l'os alvéolaire résiduel après GPP (Figure 24). Le



IABH Score est adapté pour l'analyse du site avant décision de mise en place d'un implant.

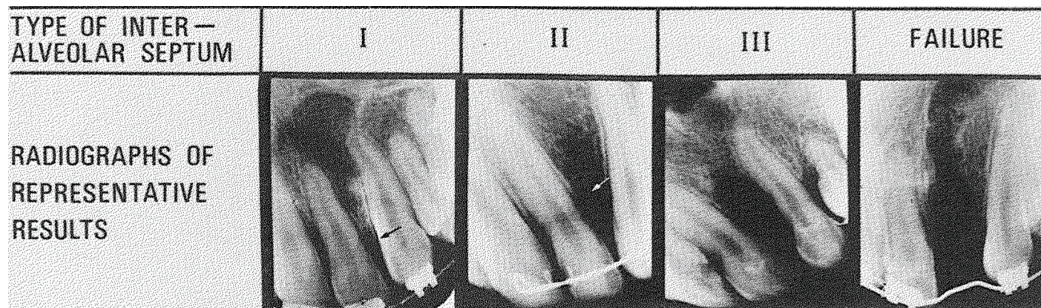


Figure 24 : Echelle de Bergland : évaluation de la hauteur inter-alvéolaire résiduelle après GPP (42)

Déjà citée précédemment, l'étude de Kramer et al. (63)(2005) évaluait prospectivement 75 implants posés sur 50 patients de FLMP avec un suivi moyen de 5,5 ans. Les auteurs constataient notamment dans leur série que les implants dont la longueur était supérieure ou égale à 13 mm ont 93.1 % de taux de survie et ceux qui sont inférieurs à 13 mm obtenaient seulement 62.1%. **La longueur de l'implant aurait donc une influence sur la survie implantaire.**

On retrouve dans plusieurs études que le fait que la survie implantaire et la longueur implantaire étaient liées, et ce particulièrement dans les séquelles de FLMPs (46)(67). La sélection de la longueur et du diamètre dépendait de l'os disponible sur le site receveur (63)(88). De plus, la hauteur de l'os disponible sur le site receveur déterminait la future hauteur de la prothèse (40)(79).

La hauteur disponible sur le site à implanter est donc importante pour la pérennité de l'implant mais elle entre aussi en jeu en matière d'esthétique prothétique. Nous avons vu que la papille inter-dentaire a une valeur forte en esthétique implantaire. L'étude référence de Tarnow et al. (89) publiée en 1992 évaluait 288 papilles sur 30 patients d'une population générale. Le but de ce travail était de déterminer à partir de quelle distance, entre la crête osseuse et le point de contact, la papille est présente. **Il en concluait que si la distance entre la crête osseuse et le point de contact était inférieure ou égale à 5mm alors la papille sera présente dans presque 100% des cas.**

La quantité d'os disponible influait aussi sur la connectique implantaire selon Filho et al. (70). En effet la position non idéale des implants par manque d'os en vertical ou

horizontal, impose un scellement (19 % dans l'étude) tandis que les autres prothèses ont été transvissées (81%).

**En conclusion l'os résiduel devra répondre à des critères bien définis :**

- **La hauteur devra être d'au moins 12-13 mm afin de placer un implant adéquat et d'en garantir la pérennité.**
- **La largeur de crête devra être d'au moins 5-6mm afin de garantir au moins 2mm de corticale vestibulaire.**
- **La distance entre le point de contact et la crête osseuse devra être de 5mm ou moins afin d'obtenir une papille esthétique.**

### **c) Qualité de l'os greffé retrouvé dans les séquelles de FLMPs :**

La qualité d'un site osseux est le plus souvent évaluée selon la classification de Lekholm et Zarb, établie en 1985 (90)(Figure 25). Elle hiérarchise l'os du très cortical et peu spongieux (Classe I) au très spongieux et peu cortical (Classe IV), ce dernier étant peu favorable à une implantation. De cette qualité d'os va dépendre généralement la stabilité primaire et la survie des implants. L'os utilisé est le plus souvent issu de l'os spongieux de la crête iliaque pour traiter ces séquelles de FLMP.

Takahashi et al. (60) étudie 21 implants posés sur 19 patients. Tous ont eu une gingivopériostoplastie avec os spongieux iliaque à un âge moyen de 13 ans. L'auteur évalue la classe de Lekholm et Zarb au moment de l'implant. **Les résultats montraient que la classe III est la plus présente (63,2 %), suivie de la classe IV (26,5%).** Les deux implants perdus pendant l'étude étaient ceux placés dans l'os de classe IV.

**Sur le plan de la qualité osseuse, l'étude de Takahashi montraient que 90% des sites à implanter en séquelle de FLMP appartiennent aux classes III et IV de la classification de Lekholm et Zarb.**

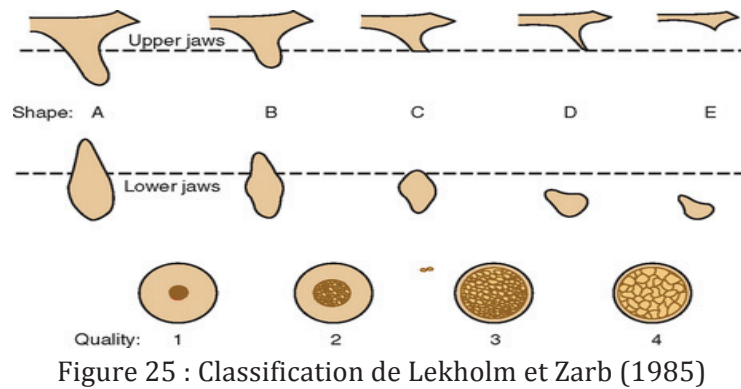


Figure 25 : Classification de Lekholm et Zarb (1985)

## 2) Critères parodontaux :

En plus des critères osseux à respecter pour la mise en place correcte d'un implant, il faut prendre en compte les critères du parodonte péri-implantaire. Les tissus muqueux du site à implanter sont particulièrement traumatisés dans les séquelles de FLMP. Les chirurgies primaires et les gingivopériostoplasties créent des brides vestibulaires avec une diminution de la gencive attachée et un vestibule peu profond. (Figure 26)

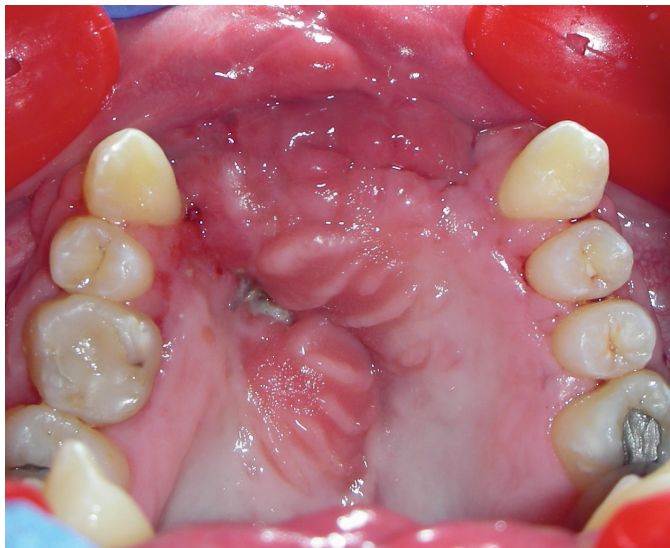

Figure 26 : Patient présentant une séquelle de FLMP bilatérale. Photo clinique après la greffe osseuse pré-implantaire et au moment de la décision d'implanter. On remarque l'absence totale de vestibule et de tissu kératinisé (Photo Dr C. Tabet / Dr Ch. Savoldelli)

L'étude de Salvi et al. (91) publiée en 2003 a confirmé cette observation. Il s'agit d'une étude prospective portant sur 26 patients présentant des séquelles de fentes labiales, labio-alvéolaires et labio-maxillo-palatines. L'auteur mesurait les valeurs de perte

d'attache et de profondeur de poche mesurées autour des dents bordant la fente (« groupe fente ») et les comparait à un « groupe contrôle » (reste de la cavité buccale).

Les résultats obtenus à 14 ans étaient :

- Profondeur de poche : 1,72 mm pour le groupe fente et 0,72 mm pour le groupe contrôle.
- Perte d'attache parodontale : 3,19mm pour le groupe fente et 2,41mm dans le groupe contrôle.

L'auteur conclut donc que le parodonte bordant la fente est à haut risque de progression de la maladie parodontale.

**L'étude de Salvi et al. montrait que les tissus parodontaux adjacents à la fente sont particulièrement inflammatoires comparés au reste de la cavité buccale.**

Par ailleurs, malgré ce contexte inflammatoire dans les séquelles de FLMP, les implants devront être placés dans un environnement parodontal sain. De la même manière que pour l'implantologie chez les patients sans fentes, la muqueuse péri-implantaire a une importance capitale en matière de pérennité implantaire. Les études suivantes vont dans le même sens.

L'étude expérimentale de Berglundh et al. (92) publiée en 1991 évoquait la notion de « **barrière protectrice muqueuse autour des implants** ». Le travail de Berglundh analysait 5 chiens qui ont tous été implantés au niveau de la première prémolaire mandibulaire. Une connectique implantaire est mise en place au bout de 3 mois. Un contrôle de plaque dentaire est effectué pendant 8 semaines. Suite à une étude histologique et morphométrique, l'auteur assimile la muqueuse péri-implantaire canidée à la gencive kératinisée humaine. Les résultats montrent que les dents et les implants sans symptomatologie sont entourés de muqueuse kératinisée. La gencive kératinisée humaine a donc un potentiel de prévention de la formation de plaque autour des implants. Berglundh a ensuite complété cette notion en 1996 (93). Cette seconde étude démontrait qu'une épaisseur initiale de muqueuse péri-implantaire est un facteur essentiel de stabilité osseuse. **Selon les résultats, une épaisseur de tissu kératinisé inférieure à 2 mm autour d'un implant entraîne une résorption osseuse significative.**

Linkevicius et al. (94) a analysé une série de 103 implants posés dans une population générale et a conclu qu'**une faible épaisseur de muqueuse kératinisée accélère la résorption osseuse péri-implantaire.**

Ten Bruggencate et al. (95) évoque en 1991 la possibilité de placer un **greffon conjonctif palatin** autour d'implant pour « re »kératiniser la muqueuse.

Khoury et al. (69) a repris cette approche. Il décrivait d'autres techniques chirurgicales pour augmenter l'épaisseur de la muqueuse kératinisée (lambeau pédiculé palatin, aménagement des papilles).

**L'étude de Berglundh de 1991 devenue une référence, a démontré que la gencive kératinisée a une fonction protectrice et de préventive de la formation de plaque autour des implants.**

**Plusieurs autres études ont confirmé qu'une muqueuse kératinisée en faible quantité entraînait une résorption osseuse péri-implantaire accélérée. Un tissu mobile autour d'implants rend plus vulnérable aux phénomènes inflammatoires. Des techniques d'aménagement parodontal doivent être mises en œuvre afin de garantir la pérennité des implants et ce particulièrement dans les séquelles de FLMP.**

L'étude de Deppe et al. (96) avait pour objectif d'évaluer si la théorie de « barrière protectrice kératinisée » est aussi valable chez les séquelles de FLMP. Dans cette étude, 32 implants ont été placés chez 35 patients et suivis de 1991 à 2002. 9 cas ont bénéficié d'une augmentation osseuse. Chez 18 patients (19 implants), des brides muqueuses ont été constatées autour des implants. L'indication de chirurgie parodontale par greffe de conjonctif palatin a été posée chez ces 18 patients (Figure 27). Le tissu conjonctif palatin est prélevé avec un mucotome. Par ailleurs, 9 cas ont bénéficié d'une augmentation osseuse.



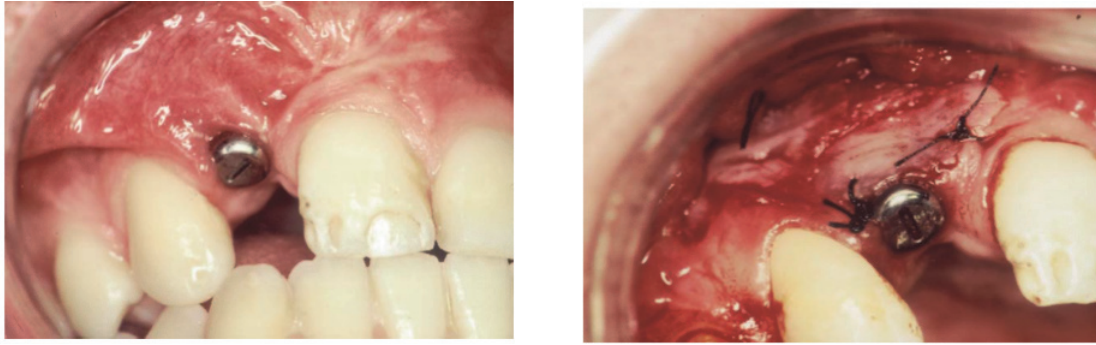


Figure 27 : (96) : Brides muqueuses vestibulaires autour d'un implant en 12 avant et après greffe de tissu conjonctif enfoui

En 2002 à la fin de l'étude, tous les implants posés ont été évalués selon des critères radiologiques et parodontaux :

- Sulcus Bleeding Index et Approximal Plaque Index de Mombelli (97)
- Niveau d'attache gingivale
- Mobilité Implantaire (Periotest)

**Les résultats montraient que tous les critères d'évaluation des implants ayant bénéficiés de greffes conjonctives (sauf la mobilité) sont comparables aux valeurs retrouvées chez des patients sans séquelles de fentes.**

La mobilité était cependant plus importante et l'auteur suggère que l'os de greffe est moins dense.

**Les valeurs retrouvées dans le travail de Deppe démontraient que la greffe de tissu conjonctif enfoui est reproductible dans les cas de séquelles de fente. Cela confirme que l'aménagement mucco-gingival doit être également être appliqué dans les séquelles de FLMPs.**

**Un aménagement muqueux péri-implantaire est donc indispensable dans les cas de séquelles de fente de par les arguments avancés :**

- De manière générale, une quantité suffisante de tissu kératinisé périphérique assure une pérennité implantaire.
- L'implantologie dans les cas de séquelles de FLMP se pratique dans un environnement de brides et d'inflammation.
- Les techniques de greffon conjonctif palatin fonctionnent.

### 3) Le Score ACS ou Alveolar Cleft Score

Molé et Simon (98)(5) proposent une synthèse des critères à évaluer sur le plan osseux et muqueux afin de poser l'indication d'un implant dans un cas de séquelle de fente.

Ils l'appellent le Score ACS pour « Alveolar Cleft Score » qui prend en compte :

- Espace prothétique (largeur) ;
- incisive latérale (nature) ;
- dents adjacentes (état corono-radulaire) ;
- parodonte bordant (résistance) ;
- invagination épithéliale (profondeur) ;
- vestibule (régularité) ;
- os alvéolaire (topographie en imagerie médicale 3D).

A chacun des sept paramètres cliniques précédemment décrits est attribué un score établi sur 3 valeurs : « 0, 1 ou 2 », selon la difficulté ou non à gérer ce paramètre par la suite (0 : difficile, 1 : difficulté contournable, 2 : facilité à prendre en charge ou absence de rôle du paramètre).

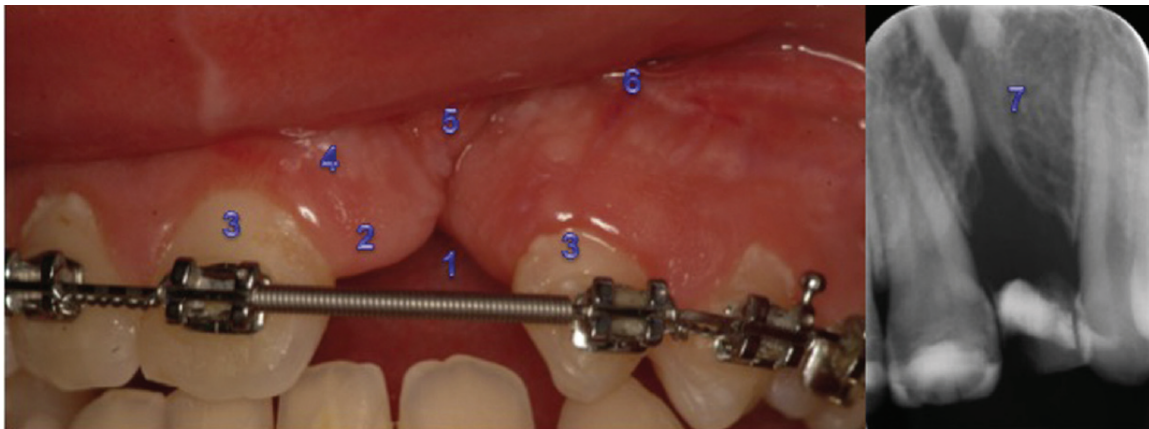


Figure 28 : (98) : Paramètres du Score ACS

Chaque valeur est ensuite additionnée pour obtenir le Score ACS :

- **Score total faible (valeur entre 0 et 8 inclus)**

Il s'agit de cas cliniques présentant encore beaucoup d'expressions des séquelles de la fente, qui n'ont pas pu être traités de façon adéquate par l'orthopédie dento-faciale et les chirurgies secondaires de la fente.

- **Score total élevé (valeur entre 9 et 13 inclus)**



Il s'agit des cas cliniques dont la pathologie de départ présentait moins de gravité, et ceux dont la prise en charge secondaire (enfance et adolescence) a été bien conduite.

- **Score total maximal (14)**

Ces patients n'ont pas d'espace prothétique résiduel, ni de défaut morphologique séquellaire qui pourrait s'avérer préjudiciable ou à risque élevé pour l'avenir. Leur fente labio-maxillo-palatine initiale a vraisemblablement présenté initialement des défauts alvéolaires réduits. Ils ont fait l'objet d'une prise en charge appropriée avant la fin de croissance.

Séquelles alvéolaires de fente LMP en fin de croissance Classification ACS			
1. Recueil des données et attribution des scores individuels par paramètre tissulaire			
Paramètre	Score		
	0	1	2
Espace prothétique (largeur)	Inadapté (trop petit ou 1 dent)	Normal	Continuité d'arcade dentée (pas de besoin prothétique)
Incisive latérale (nature)	Absente	Dysmorphique ou présence de 2 germes	Normalement formée
Dents bordantes (état)	Obturations coronaires importantes ou dents dévitalisées	Dysplasie de l'émail Petites cavités d'obturation de l'émail Dents vitales	Dents indemnes
Parodonte bordant (résistance)	Pathologique ou non intègre (poches parodontales, inflammation, récessions, dents mobiles, etc.)	Sain, biotype fin ou faible hauteur de gencive attachée kératinisée	Sain, biotype épais, hauteur de gencive attachée kératinisée suffisante
Invagination épithéliale (profondeur)	Vestibulaire et palatine avec communication transversale au sondage	Vestibulaire ou palatine sans communication transversale au sondage	Absente
Vestibule (régularité)	Avec fistule ou très irrégulier Avec défaut de profondeur Freins ou brides hypertrophiques	Petites brides verticales Cicatrices séquellaires horizontales	Profond, régulier
Os alvéolaire (imagerie 3D)	Hauteur de la crête inférieure aux 3/4 de la hauteur normale	Hauteur de la crête supérieure aux * de la hauteur normale	Hauteur normale (même si épaisseur réduite)
2. Analyse du score total : faire le total du nombre de points obtenus ci-dessus			
Interprétation	Score total		
	Faible : de 0 à 8	Élevé : de 9 à 13	Maximal : 14
Finalité chirurgico-prothétique recommandée	Chirurgie plastique parodontale et prothèse conjointe	Consolidation osseuse ± muco-gingivale et implantologie si besoin prothétique	Néant
Type de prise en charge	Praticien spécialisé (parodontie ou chirurgie orale) et centre hospitalier spécialisé	Omnipratique orientation paro-implantologie et centre hospitalier spécialisé	Omnipratique
Maintenance prophylactique recommandée	Trimestrielle	Semestrielle (si bon contrôle de plaque)	Annuelle (si très bon contrôle de plaque)

Figure 29 : Tableau diagnostique correspondant au Score ACS (98)

**Le score « ACS » est un excellent outil diagnostique qui oriente la décision thérapeutique pour la réhabilitation prothétique des cas de séquelles de fentes. Il fait la synthèse des éléments osseux, dentaires et muqueux présents sur le site au moment de décider de la pertinence d'un implant.**

## CONCLUSION

**L'implantologie dans les cas de fentes se doit de répondre à des critères précis sur le plan osseux et tissulaire. Ce n'est qu'après évaluation de ces paramètres que l'on pourra décider d'opter ou non pour une réhabilitation implanto-portée.**

#### IV. Quelle technique utiliser et quel timing respecter pour l'implantologie dans les cas de séquelles de fentes ?

Une fois que le site à implanter a répondu à l'ensemble des critères favorables à l'implantation, il faudra choisir la technique implantaire. Dans cette sous-partie, nous nous précisons les aspects techniques de l'implantologie dans les cas de séquelles de fentes :

- Technique enfouie ou non enfouie ? Quel type d'implant ?
- A Quel âge l'implant doit-il être mis en place ?
- Quel délai entre la dernière greffe osseuse et la pose de l'implant ?

##### **1) Choix de la technique implantaire :**

Conventionnellement, un implant peut être posé en 1 temps (technique non enfouie) ou en 2 temps (technique enfouie). Les conséquences sur l'épithélium de jonction et sur la gestion tissulaire seront différentes. Dans le cas d'un implant non enfoui, la vis de **cicatrisation** sera placée dans le même temps et l'implant sera en relation avec la cavité buccale. Un implant enfoui sera lui placé sous la muqueuse (avec mise en place de la vis de **couverture**) et protégé par cette dernière. Une 2<sup>ème</sup> intervention sera nécessaire pour mettre en place la vis de cicatrisation après ostéointégration. (Figure 30)

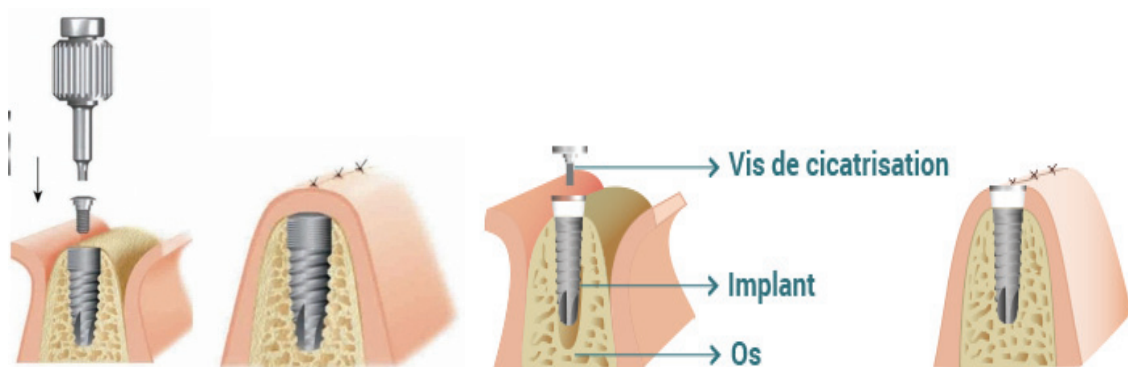


Figure 30 : Technique d'implantologie enfouie en 2 temps (d'abord vis de couverture puis mise en place dans un 2ème temps de la vis de cicatrisation)

Les données cliniques orientant vers une technique d'implantologie enfouie dans les séquelles de fentes ont été énoncées précédemment : (99)

- Le volume osseux réduit ;
- le contexte parodontal inflammatoire ;
- le secteur esthétique.

De plus, la nécessité d'une ré-intervention pour désenfourir l'implant nous permettra d'effectuer un geste d'aménagement parodontal. Comme évoqué dans le chapitre précédent, cet apport de muqueuse kératinisée par greffe de conjonctif est primordiale pour la pérennité implantaire dans les séquelles de fentes.

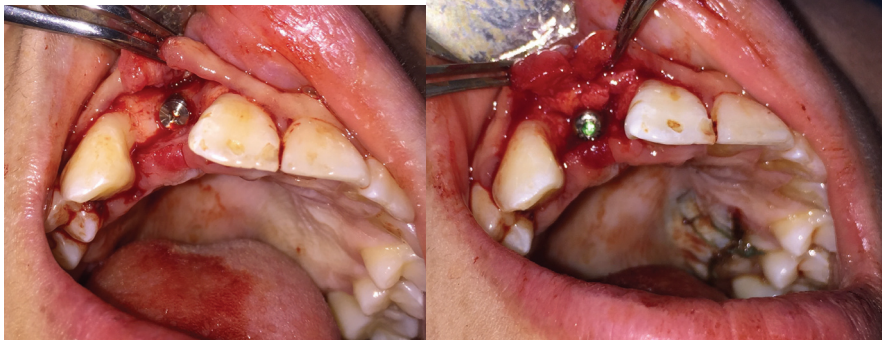


Figure 31 : Photo 1 : après mise en place d'un implant et la vis de couverture en technique enfouie dans un cas de séquelle de fente. (Chirurgie : Dr C. Savoldelli / F. Afota) ; Photo 2 : au moment du 2ème temps chirurgical : placement de la vis de cicatrisation et aménagement parodontal (greffe de conjonctif palatin).

**La technique d'implantation enfouie en 2 temps chirurgicaux sera donc préférée dans les cas de séquelles de fentes.**

## 2) Choix du type d'implant :

Comme expliqué ci-dessus, les implants longs (> 13mm) seront préférés dans les cas de séquelles de fentes. Les implants diffèrent également par leur état de surface, notamment par la rugosité de surface (Ra : rugosité moyenne de l'état de surface) :

- Implants lisses :  $Ra < 0.5$  microns (connectiques implantaires uniquement)
- Implants peu rugueux :  $0.5 < Ra < 1$  micron (implants usinés)
- Implants moyennement rugueux :  $1 < Ra < 2$  (implants modernes)
- Implants rugueux :  $Ra > 2$  microns (éléments en titane projeté TPS)

Cette topographie de surface peut être obtenue par mordantage ou micro-machinage (sablage). De manière générale, Buser et al. (100) a suggéré que le taux de surface de contact os-implant augmente avec la rugosité implantaire.

Wennerberg et al. (101) confirmait cette notion en évoquant une réponse osseuse plus rapide autour des implants rugueux comparés aux implants lisses. Mais il a été aussi reporté que la microstructure implantaire a une influence sur l'environnement bactérien péri-implantaire et donc la colonisation bactérienne. Par conséquent, il y a un risque accru de péri-implantite sur les implants rugueux comparés aux implants lisses. Par ailleurs, les implants recouverts d'hydroxyapatite ont été abandonnés (péri-implantites trop importantes).

L'étude prospective de Matsui et al. (64) évaluait la perte osseuse marginale (Marginal Bone Loss) en fonction de l'état de surface dans des cas de séquelles de fentes. La série de patients comprenait 71 implants posés sur 47 patients avec un suivi moyen de 60 mois. 3 types de surface implantaire sont utilisés : implants lisses, rugueux et recouverts d'hydroxyapatite.

Les résultats sont :

- Implants lisses : perte osseuse marginale de 1,60mm ;
- implants rugueux : perte osseuse marginale de 2,81mm ;
- implants hydroxyapatite : perte osseuse marginale de 3,17mm.

**Dans cette étude, la perte osseuse marginale était significativement moindre pour les implants lisses.** Les valeurs négatives retrouvées pour les implants hydroxyapatite sont comparables aux résultats sur des sites non greffés (102).

D'avis contraire, Deppe et al. (96) validaient l'utilisation des implants rugueux dans les cas de fentes avec seulement 3 implants perdus sur 29 posés.

Shibli (103) et al. ne retenaient pas de différence significative sur la perte osseuse en fonction de l'état de surface implantaire.

**L'état de surface implantaire est un sujet controversé et les études divergent.  
Cependant, elles sont unanimes sur l'abandon de la surface d'hydroxyapatite.  
L'utilisation d'implants rugueux à col lisse semble être un bon compromis.**

### **3) Timing à respecter pour implanter**

#### **a) La résorption du greffon**

Notre problématique l'évoquait, et nous avons vu que les études le confirment : le problème principal réside dans la résorption progressive du greffon osseux.

Takahashi et al. (60) ont suggéré que les résorptions osseuses étaient causées par un délai trop important entre greffe osseuse et implant.

L'étude de Honma et al. (104) publiée en 1999 a validé cette observation. L'auteur comparait les résultats de volume osseux à 3 mois et à 1 an post greffe dans 15 cas de séquelles de fentes. Les résultats montrent une résorption significative entre les deux dates d'évaluation. L'auteur observe une résorption de la greffe osseuse progressive dans la 1<sup>ère</sup> année et propose une mise en fonction rapide du pont osseux.

Van Der Meijj et al. (105) amplifie cette théorie en montrant, sur une série de 53 cas, un volume moyen de greffe résiduel estimé à 64% en moyenne au bout de la première année (soit 36% de résorption). Lalo et al. (79) et Härtel et al. (46) suggèraient que la cause de cette résorption était la tension exercée par les sutures lors de la greffe. Elle provoquerait alors une pression atrophique sur la greffe osseuse et une résorption en conséquence. Yamazaki et al. (106) montraient également que la perte osseuse est moins importante chez les patients implantés par rapport à ceux qui ont eu une prothèse conventionnelle : il évoque la notion de maintien de la greffe par un stress fonctionnel.

**Le volume osseux se résorbe progressivement dans la période post-greffe et particulièrement lors de la première année.**

**Selon les auteurs, cette résorption serait dûe aux tensions muqueuses exercées lors de la fermeture et à l'absence de mise en fonction de la greffe.**

#### **b) A quel âge implanter ?**

L'âge de mise en place de l'implant dans les cas de séquelles de fentes est aussi controversé. Thilander et al. (107), dans une étude sur animaux, conclut que les implants placés pendant la croissance maxillaire peuvent rester ankyloser en fin de croissance. En effet, du fait de l'absence de ligament parodontal, l'implant se comporte

différemment d'une dent. L'implant ne suivra pas la croissance verticale et une résorption osseuse importante surviendra.

Oesterle et al. (108) et Lekholm et al. (109) ont observé les mêmes résultats, en évoquant une croissance perturbée par des implants placés avant la fin de la croissance squelettique. Ils recommandaient d'implanter en fin de puberté.

Néanmoins, Takahashi et al. (60) montraient 2 cas anecdotiques d'implants placés à 10 ans dans des séquelles de fentes et ne relèvaient pas de problème de croissance avec un suivi à 24 mois. Ciapasco le contredit dans le numéro suivant de la revue et recommande d'implanter après la croissance pour éviter toute complication.

**Il est donc recommandé pour l'implantation des patients avec séquelles de fentes d'attendre la fin de la croissance squelettique.**

### **c) Quel délai entre la greffe osseuse et l'implantation ?**

La greffe osseuse des séquelles de fentes est ainsi soumise à une importante résorption osseuse. Takahashi et al. (60)(47) l'a montré clairement, plus le délai entre la greffe et l'implant est important, plus le score IABH (Figure 23), témoin de la résorption osseuse, augmente. A cause de ce phénomène, les études recommandent une implantation rapide après la dernière greffe osseuse (secondaire ou tertiaire). A tel point, que certains auteurs ont même proposé des protocoles en un temps avec greffe et implants dans le même temps chirurgical (dans la population générale) :

Fukuda et al. (110) ont décrit l'implantation et la greffe osseuse dans le même temps dans 7 cas de séquelles de fentes. Il rapportait 43% des cas présentent une récession implantaire et 86% une résorption osseuse post-opératoire mais il obtient 100% de taux de survie.

Takahashi et al. rapportaient 5 cas de « Chin Bone Onlay Graft » avec implant dans le même temps (si score IABH = 2) (Figure ). Les 5 cas exposés ont 100% de taux de survie. Jensen et al. (111) montrait sur une série de 20 implants, posés simultanément à la greffe, une résorption osseuse importante avec un suivi à 48 mois. Il concluait que la technique en 1 temps ne doit pas être privilégiée.



Kearns et al. (48) et Kramer et al. (63) vont dans le même sens en montrant que les implants placés en même temps que la greffe ont un moins bon taux de succès que les implants placés entre 4 et 6 mois post greffe.

Les résultats satisfaisants sur les protocoles en 1 temps dans les cas de séquelles de fentes concernent peu de cas et de manière générale, les auteurs recommandent un protocole en 2 temps.

Le Tableau 4 illustre le délai recommandé entre la greffe osseuse et l'implantation en fonction des études.

Auteur	Délai recommandé entre la greffe et l'implant
Schwenzer (112)	3 mois
Ronchi (44)	6 à 12 mois
Kearns (48)	4 et 6 mois
Lundgren (113)	6 mois
Lino (114)	6 mois
Härtel (46)	6 à 8 mois
Wermker (68) (Revue de la littérature)	4 à 6 mois
Pena (37) (Revue de la littérature)	6 mois

Tableau 4 : Délais entre la greffe osseuse et la pose de l'implant retrouvés dans la littérature

Malgré ces délais idéaux recommandés, la réalité est autre :

Kearns (48) conseillait une implantation à entre 4 et 8 mois mais dans son étude (20 implants sur 14 patients), mais les 6 cas nécessitant une greffe supplémentaire ont été implantés à 26 mois. Et les cas sans greffe ont été implantés à 16 mois.

Deppe et al. (96) : 14 implants sur 14 patients : le délai est de 6 mois à 7 ans sans préciser les cas qui ont été re-greffer.

**Les implants devront être posés en 2 temps dans les séquelles de fentes. Des délais minimum entre la greffe et l'implant ont été proposés dans la littérature afin de contourner la résorption du greffon.**

**Cependant, ces délais sont souvent difficiles à respecter (projet prothétique non défini, traitement orthodontique non fini, aménagement parodontal,...)**

## CONCLUSION

**Devant le risque de résorption osseuse, un compromis devra être trouvé entre une implantation trop précoce (problème de croissance) et trop tardive (résorption du greffon). La mise en fonction de la greffe devra s'approcher des délais minimum décrits dans la littérature.**

---

**4ème PARTIE :**

**ANALYSE DE CAS**

**CLINIQUES**

---

Nous présentons 13 cas pris en charge de manière pluridisciplinaire au CHU de Nice.

Les différents services et intervenants étaient :

- le service ORL, de Chirurgie Orale et Maxillofaciale des Hôpitaux Pédiatriques de Nice (CHU Lenval : Dr Maschi, Dr Bailleux) ;
- le service de Pédiodontie des Hôpitaux Pédiatriques de Nice (CHU Lenval : Dr Benchimol, Dr Stabile, Dr Brochery) ;
- du service Odontologie de l'Hopital St Roch (Pr Médioni, Pr Manière, Pr Lupi, Pr Mahler, Pr Lassauzay, Dr Surménian, Dr Sammut, Dr Allard Dr Thiriez, Dr Morato, Dr Tabet, Dr Andréani) ;
- du service d'ORL et Chirurgie Maxillo-faciale de l'Institut Universitaire de la Face et du Cou de Nice (Pr Santini, Dr Savoldelli, F.Afota) ;
- odontologues et orthodontistes libéraux : Dr Scortecci, Dr Mascarelli, Dr Zana.

Nous avons, pour tous ces cas de séquelles de fente labio-maxillo-palatine, décidé d'une réhabilitation prothétique de l'espace de fente édenté. Parmi ces 13 cas, nous présentons 8 cas implantés, 3 cas de solutions alternatives (bridge ou fermeture d'espace orthodontique) et 2 cas d'échecs. Pour chaque patient, nous avons relevé : l'âge au moment de la prise en charge, l'indication thérapeutique, le délai entre la greffe et la pose de l'implant, la longueur de l'implant posé, le score ACS et le score IABH (résumé dans le Tableau 5). L'indication a été discutée et le protocole thérapeutique détaillé.

## **I. Cas réhabilités par un ou plusieurs implants : cas n°1 à 8.**

- **Cas n°1 : Amal née le 09/12/1997**

Il s'agit d'une séquelle de **fente labio-alvéolaire droite** associée à une **agénésie de la 12**. Les temps primaires ont été réalisés au Maroc. A la demande de la patiente, la cheilo-rhinoplastie est réalisée en 2011 (Dr Maschi, Dr Bailleux) aux Hopitaux Pédiatriques de Lenal. (Figure 32)

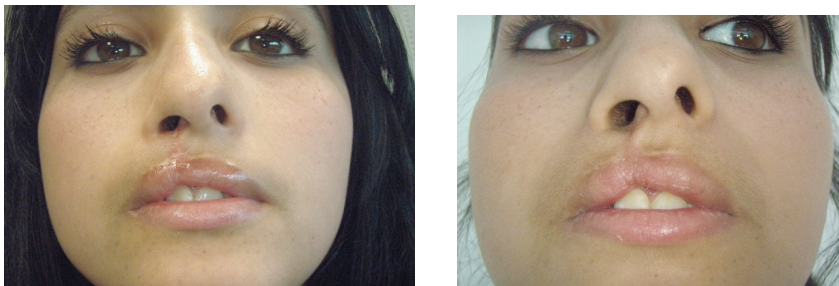


Figure 32 : photos cliniques après cheïlo-rhinoplastie (photos Dr Maschi)

- **Janvier 2012 (14ans) :**

L'agénésie de 12 est confirmée et la 13 est incluse. L'espace sur l'arcade n'est pas suffisant pour permettre l'éruption de la 13 (Figure 33).

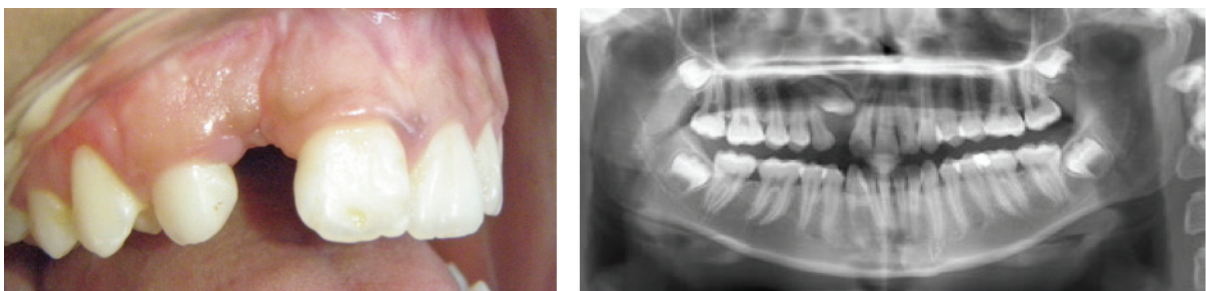


Figure 33 : Situation clinique et panoramique dentaire à 14 ans

La patiente est ensuite orientée vers le service d'orthodontie et orthopédie dento-faciale (Dr C. Thiriez, Pr A. Manière) afin d'ouvrir l'espace, de préparer à la greffe et de permettre l'éruption de la 13.

- **Septembre 2014** (14 ans) : GPP droite par prélèvement iliaque : greffons cortico-spongieux (Figure 34).

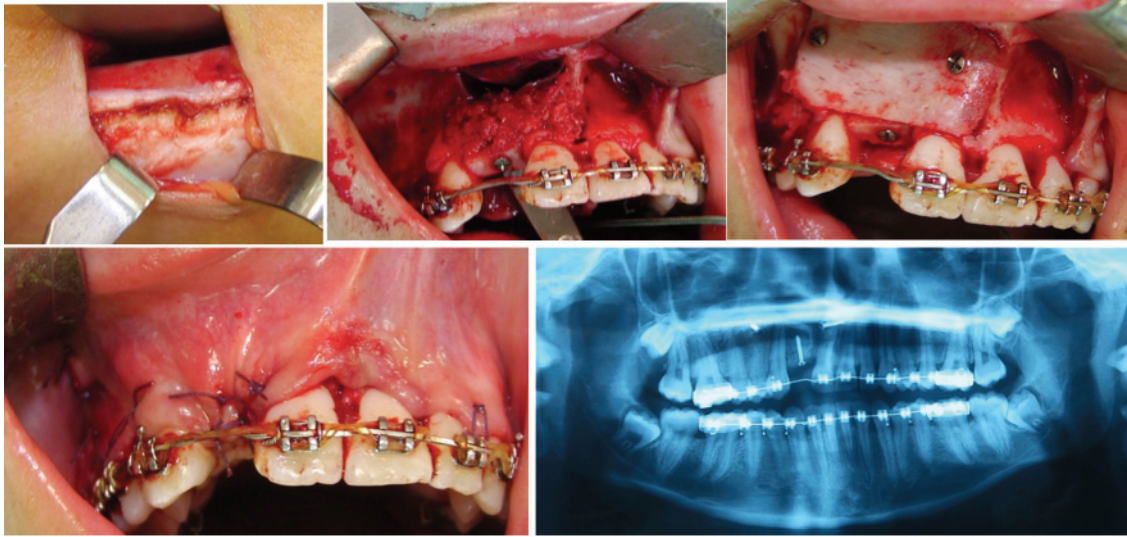


Figure 34 : GPP avec greffons cortico-spongieux : photos de la chirurgie et panoramique post-opératoire (Dr Ch. Savoldelli)

- **Avril 2015** (7 mois après la greffe), l'évaluation de la situation clinique et radiologique montrait un espace de l'incisive latérale maintenu, un os résiduel estimé à 11 mm de hauteur et 5 mm de largeur sur le site (Figure 35), un IABH à 4, un ACS à 13. Il a été décidé devant cet environnement osseux favorable d'une réhabilitation prothétique implanto-portée.

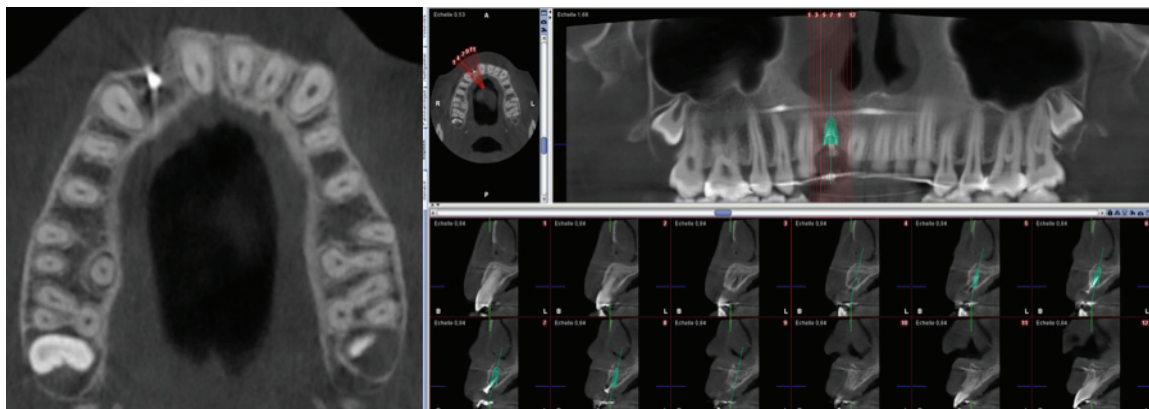


Figure 35 : Scanner Cone Beam à 7 mois post-GGP : coupes axiales et reconstructions sagittale

- **Mai 2015** (17 ans) : Mise en place de l'implant TSV (Zimmer®) 3,7 / 10mm en technique enfouie (Dr Ch.Savoldelli, F. Afota) (Figure 36)



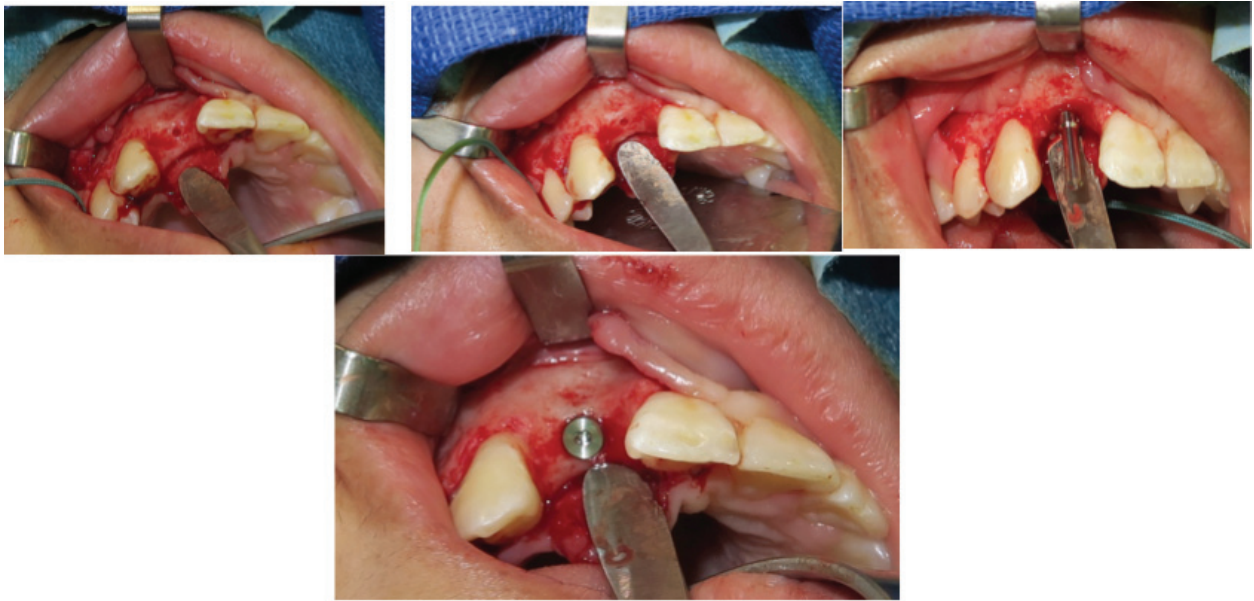


Figure 36 : Mise en place de l'implant dans l'espace greffé (Dr Ch. Savoldelli, F. Afota)

La temporisation prothétique et le maintien de l'espace mésio-distal de la 12 sont assurés en post-opératoire par une couronne prothétique sur arc palatin (Pr Manière, Dr C. Thiriez) (Figure 37).

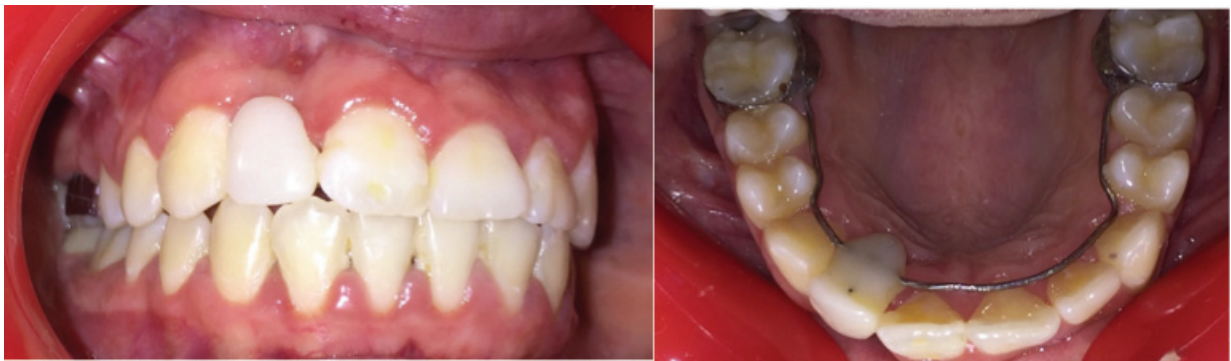

Figure 37 : Temporisation par une dent sur arc palatin

- **Juin 2016** : on note une concavité vestibulaire associée à un parodonte fin. Il a été réalisé un aménagement parodontal par greffe de conjonctif palatin enfoui (F. Afota) (Figure 38) :



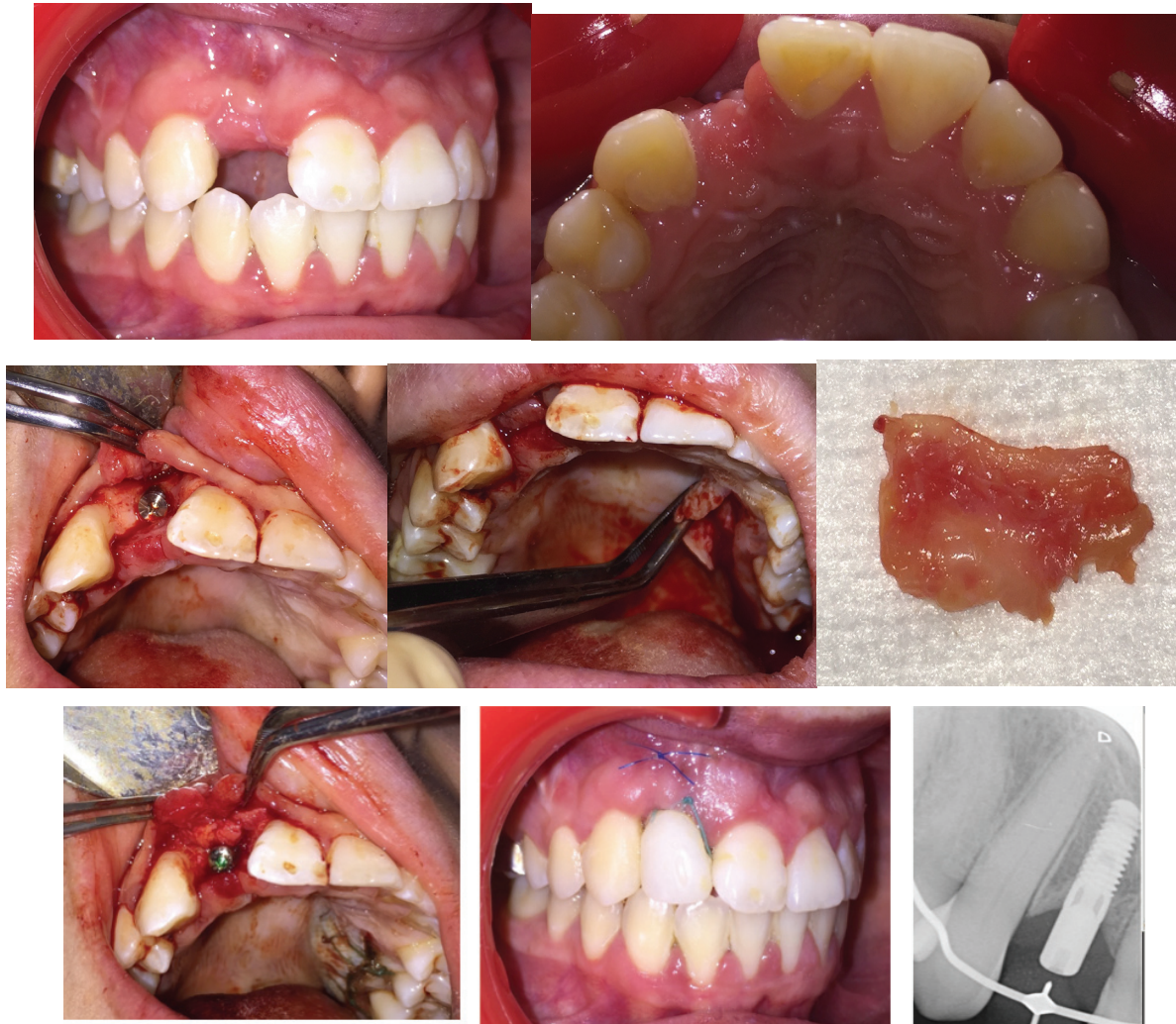

Figure 38 : photos pré-opératoire, per-opératoire, post-opératoire et radio rétro-alvéolaire.

Remarques :

- Ce cas de fente labio-alvéolaire est un cas très favorable d'implantologie pour les raisons suivantes : l'espace a été maintenu ouvert tout le long du traitement orthodontique, le déficit alvéolaire en fin de croissance est minime et le délai entre la greffe et l'implant est de 8 mois ;
- l'aménagement parodontal (2<sup>ème</sup> temps) offre un environnement tissulaire stable pour un résultat esthétique optimal.

- **Cas n°2 : Eva née le 25/03/1999**

Il s'agit d'un cas de fente labio-maxillo-palatine gauche. Les temps primaires ont été réalisés aux Hôpitaux pédiatriques de Lenal (Dr Maschi, Dr Bailleux).

- **2009** : Situation clinique et panoramique dentaire à 10 ans : on peut constater l'agénésie de 22 et 23, une bride vestibulaire ainsi qu'une infraclusion du côté de la fente (Figure 39).

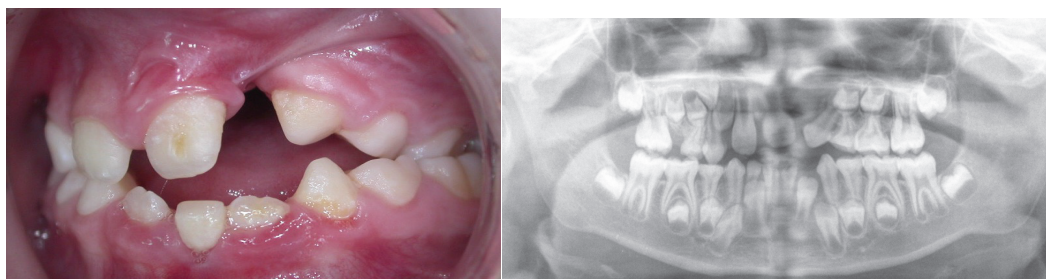


Figure 39 : Situation endobuccale et panoramique dentaire à 10 ans (Photos Dr Maschi)

- **2010** : Début du traitement orthodontique afin d'ouvrir l'espace de fente, de préparer à la greffe et d'aligner les arcades dentaires (Dr Stabile)

**2012** : l'espace de fente a été ouvert. On note une mauvaise hygiène (

- Figure 40)

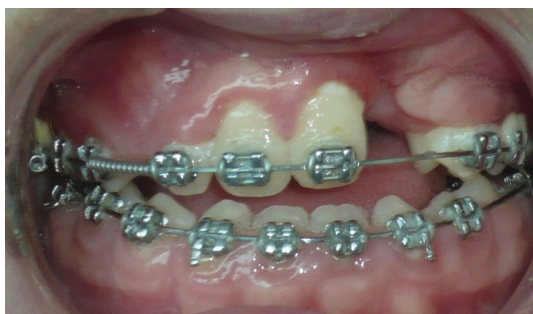

Figure 40 : Situation endobuccale en 2012

- **Février 2012 (13ans)** : Réalisation d'une GPP droite par prélèvement iliaque afin de stabiliser le traitement orthodontique par blocs de greffons corticaux et os spongieux (Dr Ch. Savoldelli). 4 mois après la GPP : évaluation de la greffe au scanner montrant une bonne prise de greffe (Figure 41).

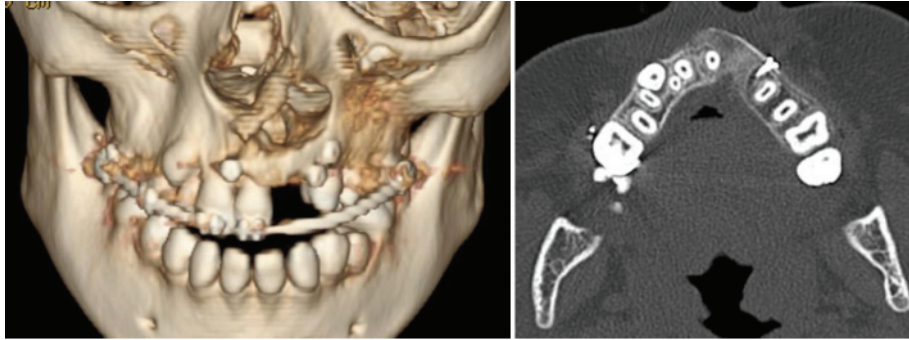


Figure 41 : coupes axiales et reconstructions 3D du scanner à 4 mois post-GPP

- **2012 - 2015** : Poursuite du traitement orthodontique
- **Juin 2015 (16 ans)** :
  - L'espace de l'agénésie de 22 et 23 est maintenu ;
  - os résiduel disponible : hauteur 10mm / largeur 5mm (Figure 42);
  - on note une résorption légère du greffon entre 2012 et 2015 ;
  - IABH Score 3 / Score ACS 10 : on décide donc la mise en place d'un implant pour remplacer la 22.

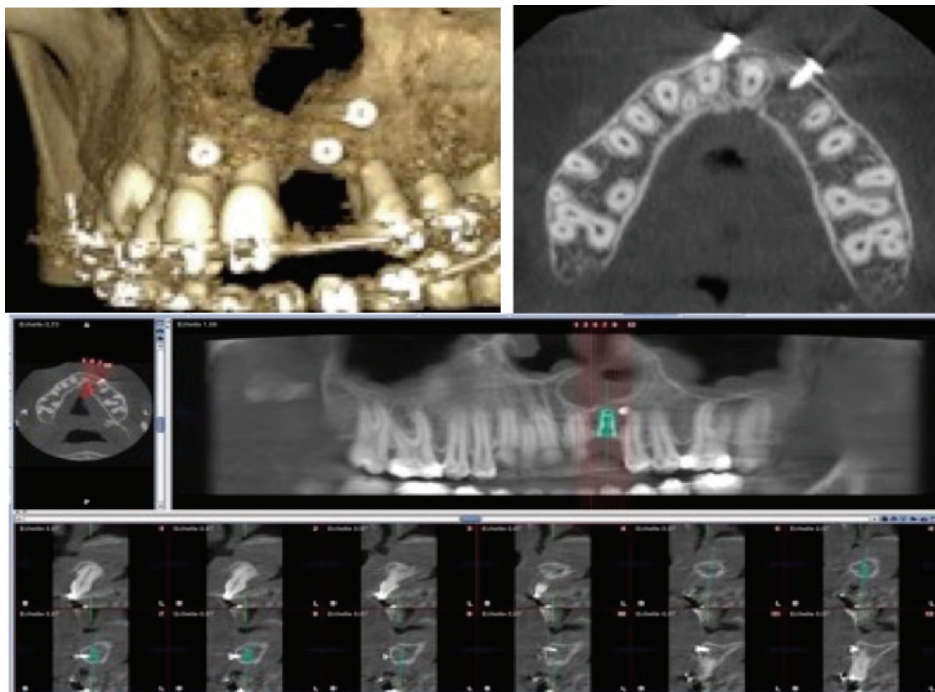


Figure 42 : Reconstructions 3D, axiales et sagittales du scanner cône beam

- **Mars 2015 (16ans)** : Mise en place de l'implant en place de 22 (Zimmer® TSV 3,7 / 8mm, Dr Savoldelli, F. Afota) (Figure 43). Le délai entre l'implant et la greffe a été de 3 ans et 4 mois. L'espace de 23 sera fermé pour obtenir une Classe I d'Angle à gauche.



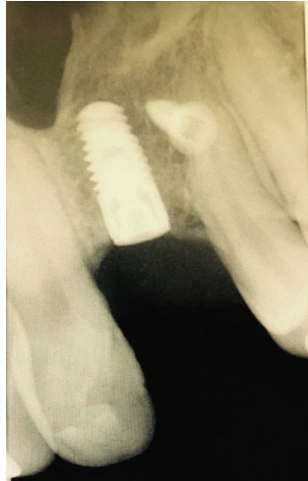

Figure 43 : Radiologie rétro-alvéolaire de l'implant posé en technique enfoui (F. Afota)

- **Mai 2015** (3 mois après la pose de l'implant) : on constate que l'hygiène est toujours difficile dans un contexte parodontal inflammatoire et une insuffisance de muqueuse kératinisée péri-implantaire (Figure 44).

On décide alors de procéder à un aménagement parodontal par greffe de conjonctif palatin enfoui. (Figure 45)

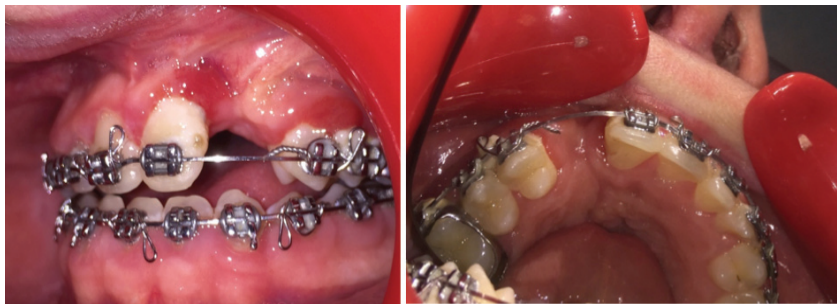

Figure 44 : Situation endobuccale au moment du désenfouissement de l'implant

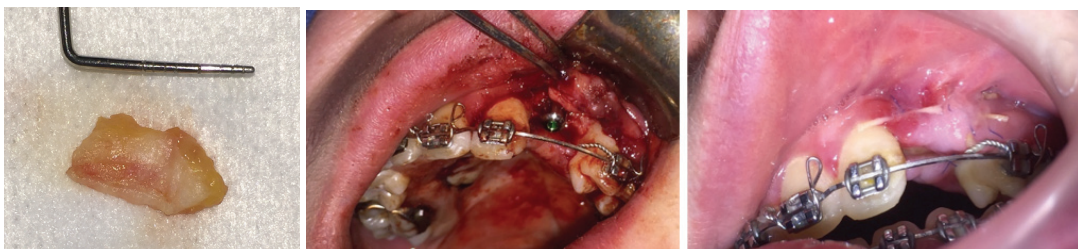

Figure 45 : Greffe de conjonctif enfoui dans le 2ème temps chirurgical

A 1 semaine post-opératoire : renforcement de la gencive attachée

- **Décembre 2015** : après finitions orthodontiques et réglage de l'espace prothétique, la prothèse implanto-portée est posée sur l'implant. Une fausse gencive est nécessaire. On remarque que la ligne du sourire basse permet un bon

résultat sur le plan esthétique. La patiente et sa famille sont très satisfaites par le rendu final (Figure 46).

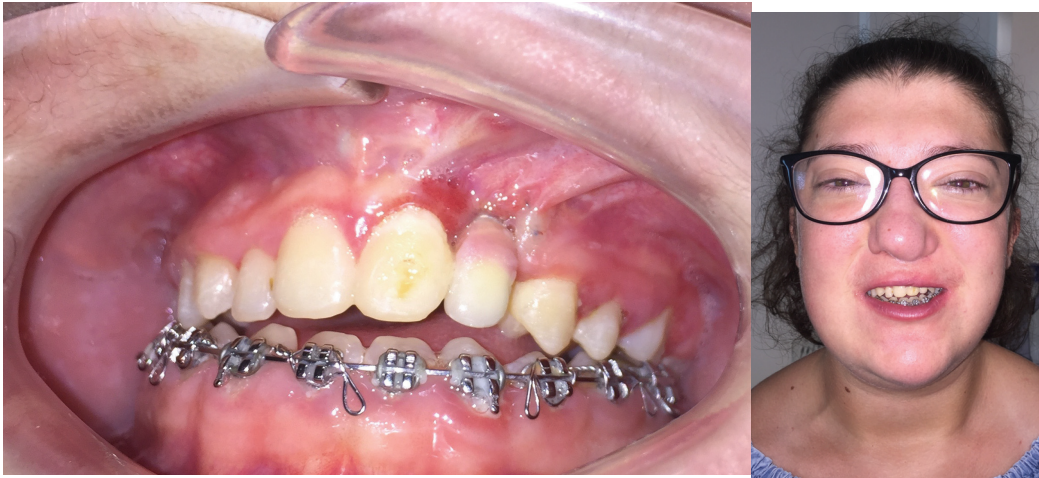

Figure 46 : Finitions du traitement orthodontique et mise en charge de la prothèse implanto-portée

Remarques :

- Malgré une implantation précoce (16ans), le délai entre la greffe et l'implant a été relativement important (3 ans et 4mois). Le volume osseux résiduel au moment du bilan pré-implantaire est à peine suffisant pour un implant de 8 mm. Cependant, devant la réticence de la patiente et de sa famille pour une nouvelle greffe, nous avons décidé de mettre en place l'implant ;
- l'aménagement parodontal en 2<sup>ème</sup> temps était indispensable pour améliorer l'environnement tissulaire péri-implantaire.

- **Cas n°3 : Eduardo (né le 26/02/1999)**

Il s'agit d'un cas de séquelle de fente labio-maxillo-palatine gauche. Le patient a été opéré de la lèvre après sa naissance au Portugal. Le patient a consulté pour la 1<sup>ère</sup> fois aux hôpitaux pédiatriques de Lenval à l'âge de 5 ans. On constate d'emblée une mauvaise compréhension et une mauvaise observance de la part des parents qui n'ont assuré aucun suivi médical pour Eduardo.

- **2004 (5 ans)** : la fente palatine est toujours présente (pas de chirurgie d'urano-staphylorrhaphie) La fente palatine est fermée en 2006 (7ans) par Dr Maschi (Figure 47).

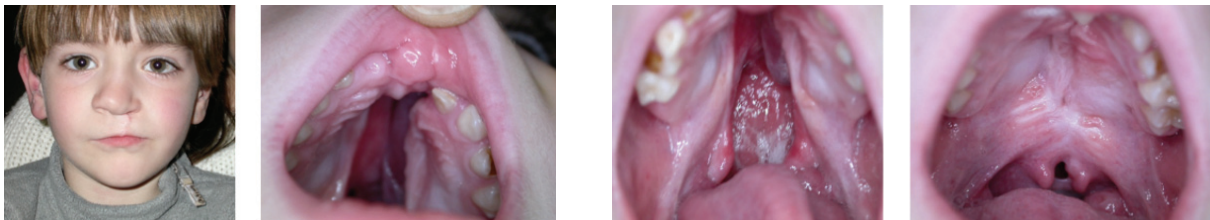

Figure 47 : Situation clinique et endobuccale en 2004, suivi de la fermeture palatine en 2006 (photos Dr Maschi)

- **2007 (8 ans)** : on note l'agénésie de 22 et de multiples caries. (Figure 48 : situation endobuccale et panoramique dentaire en 2007)

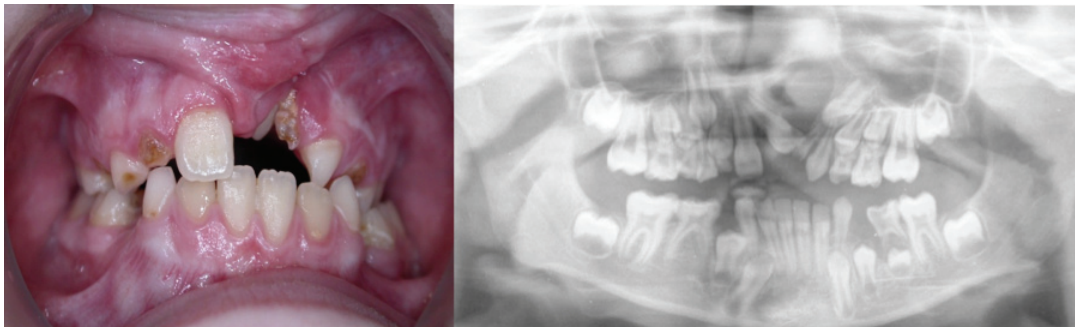


Figure 48 : situation endobuccale et panoramique dentaire en 2007 (photos Dr Maschi)

- **2009 (10ans)** : le patient est orienté vers le service d'orthodontie (Dr Stabile) afin d'élargir l'espace de fente (préparation à la greffe), intercepter le sens sagittal et aligner les arcades (Figure 49).



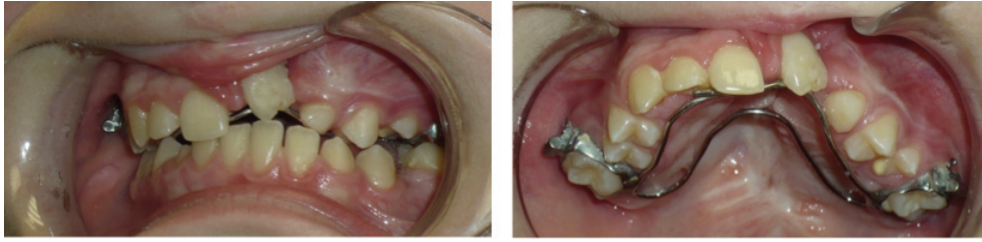

Figure 49 : Traitement orthodontique (photos Dr Maschi)

- **2012 (13 ans)** : Réalisation d'une GPP gauche avec prélèvement illiaque (bloc cortical et os spongieux) (Dr Savoldelli). L'objectif était de stabiliser le traitement orthodontique. On note que l'espace de la 22 a été maintenu ouvert. (Figure 50)

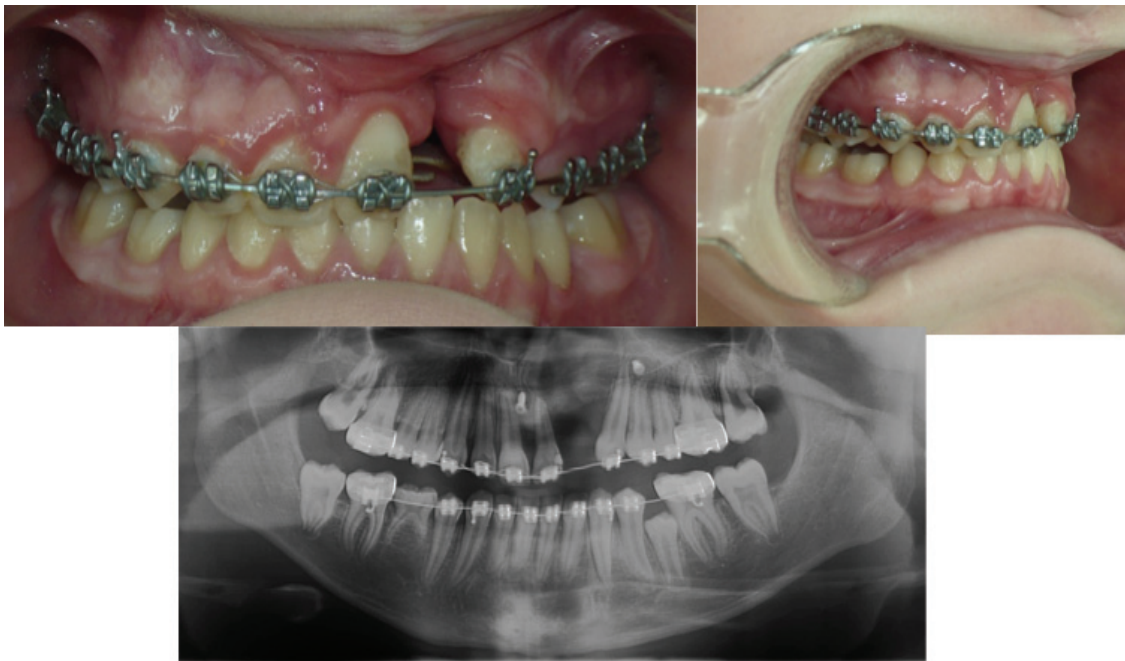

Figure 50 : Situation endobuccale et panoramique dentaire en 2012 après la 1ère GPP (photos Dr Maschi)

- **Août 2015 (16 ans)** : 2<sup>ème</sup> greffe à visée pré implantaire (Dr Savoldelli, F. Afota)
- **Fevrier 2016 (17ans):**
  - L'espace de l'agénésie de 22 est maintenu ;
  - os résiduel disponible : Hauteur 9 mm / Largeur 5mm (Figure 51) ;
  - IABH Score 3 / Score ACS 12
  - Il a été décidé d'une mise en place d'un implant pour réhabiliter l'espace de la 22 (Figure 52).

A noter la brièveté du vestibule avec absence de gencive attachée sur le site.



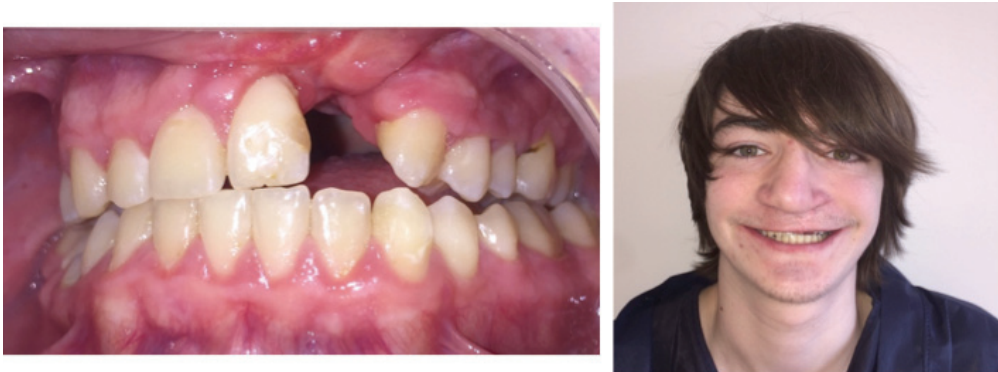

Figure 51 : Situation endobuccale et de face à 17ans

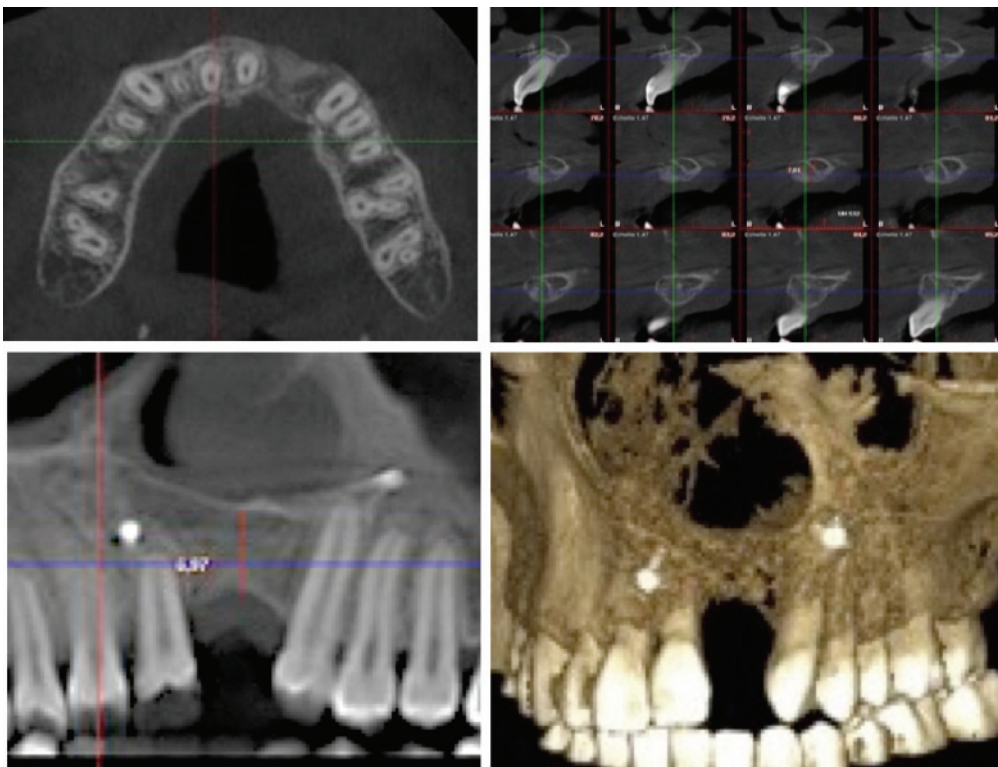


Figure 52 : Reconstructions axiale, sagittale, panoramique et 3D du scanner cône beam

- **Mars 2016** : Mise en place de l'implant TSV (Zimmer®) 3,7 / 8mm (F.Afota, Dr Savoldelli). Le délai entre la dernière greffe et l'implant a été de 6 mois.

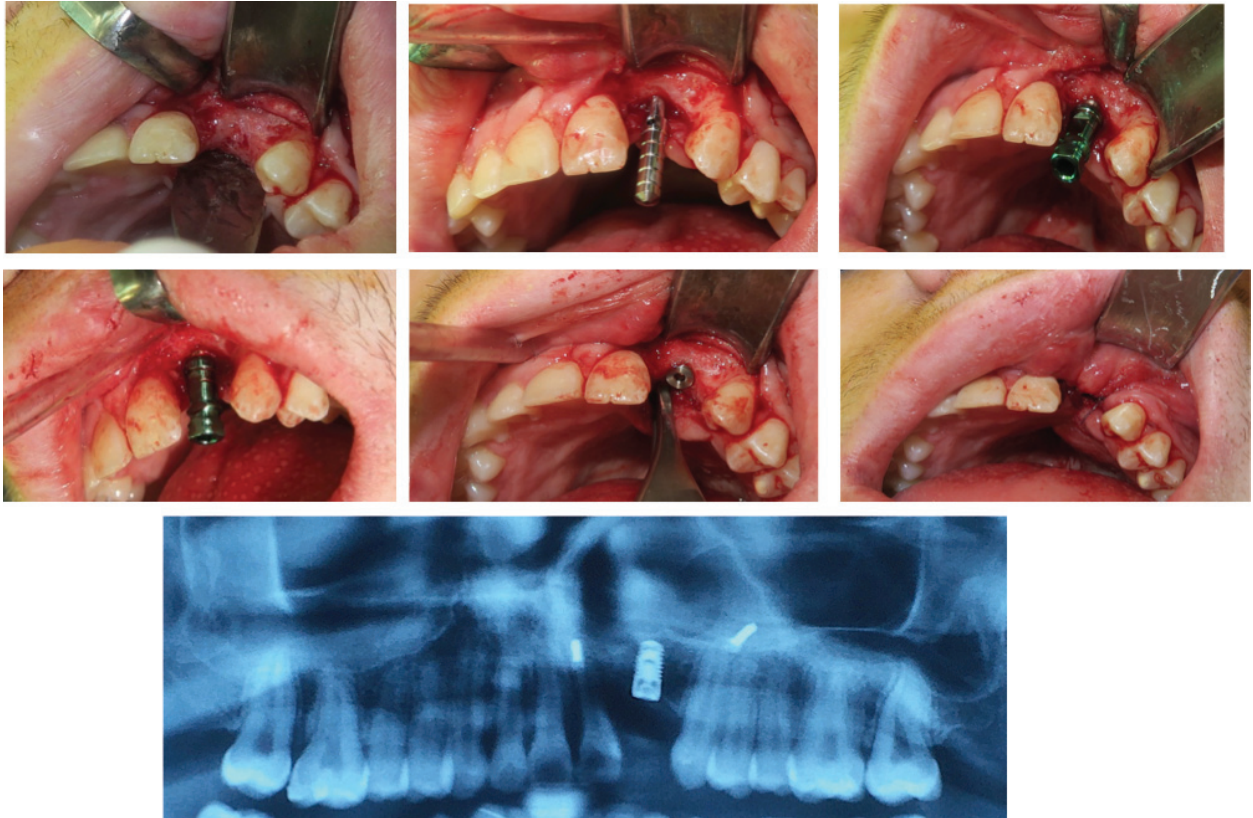


Figure 53 : Mise en place de l'implant dans le site gréffé et panoramique post-opératoire (Dr Ch. Savoldelli, F. Afota)

- **Octobre 2016** : étapes prothétiques programmées

Remarques :

- Deux greffes ont été nécessaires avant d'envisager une réhabilitation implantaire ;
- un 2<sup>ème</sup> temps de chirurgie parodontale sera réalisé afin d'augmenter la quantité de tissu kératinisé péri-implantaire.

- **Cas n°4 : Shannon (née le 04/09/1998)**

Il s'agit d'un cas de séquelle de fente labio-maxillo-palatine gauche. La patiente a été opérée de la lèvre à Lille (équipe du Pr Pellerin) après la naissance.

- **2006 (8ans)** : à l'examen radiographique, on remarque l'agénésie de 22 (Figure 54).

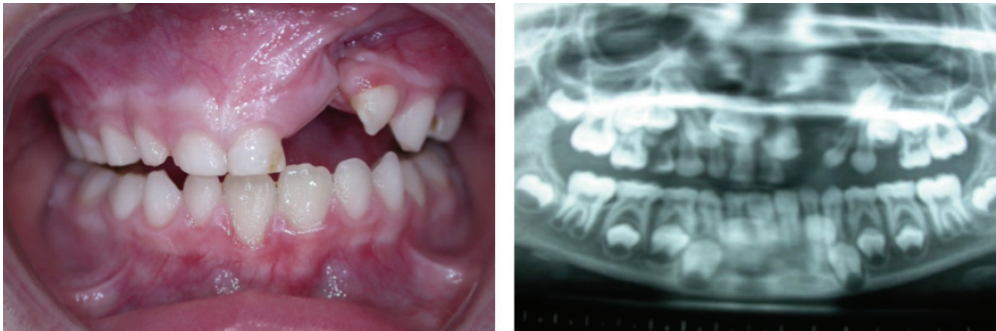

Figure 54 : Situation endobuccale et panoramique dentaire à 8 ans (photos Dr Maschi)

- **2009 (11 ans)** : Figure 55

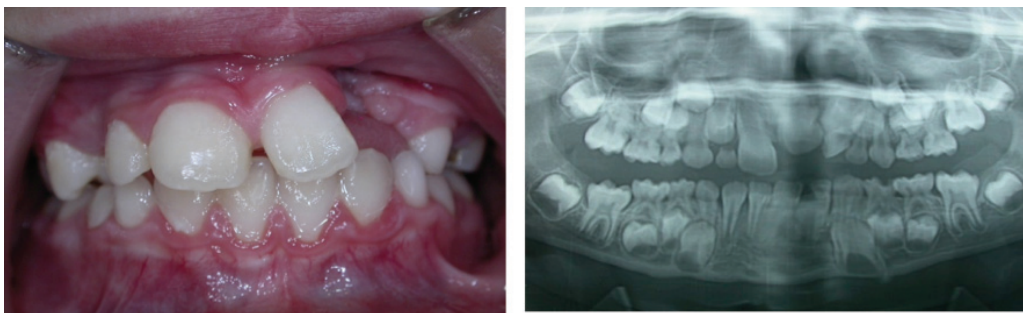


Figure 55 : Situation endobuccale et panoramique dentaire à 11 ans (photos Dr Maschi)

La patiente est alors orientée vers le service d'orthodontie (Dr Stabile) pour une préparation des arcades à la greffe (ouverture de l'espace de fente)

- **2013 (15ans)** : l'espace de fente a été ouvert et les arcades alignées (Figure 56).

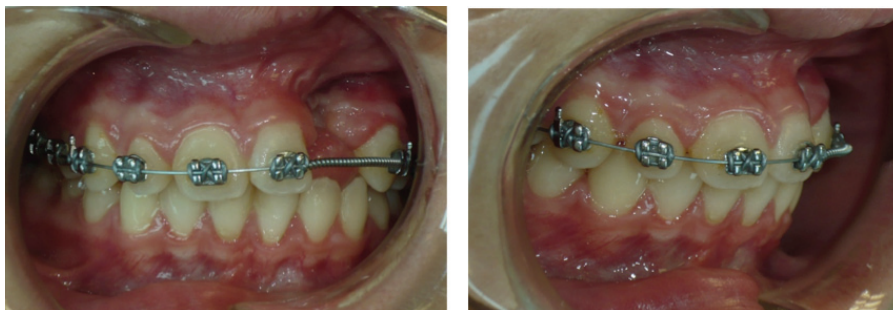


Figure 56 : Situation endobuccale à 15 ans (photos Dr Sammut)



- **Juillet 2013** : réalisation d'une GPP droite par prélèvement iliaque droit (greffons cortico-spongieux) à visée de stabilisation du traitement ODF (Dr Ch. Savoldelli).
- **Décembre 2013** : Evaluation radiologique de la greffe (Figure 57).

On note que l'espace de la 22 est maintenu. La hauteur de greffe est jugée insuffisante pour placer un implant (6mm).

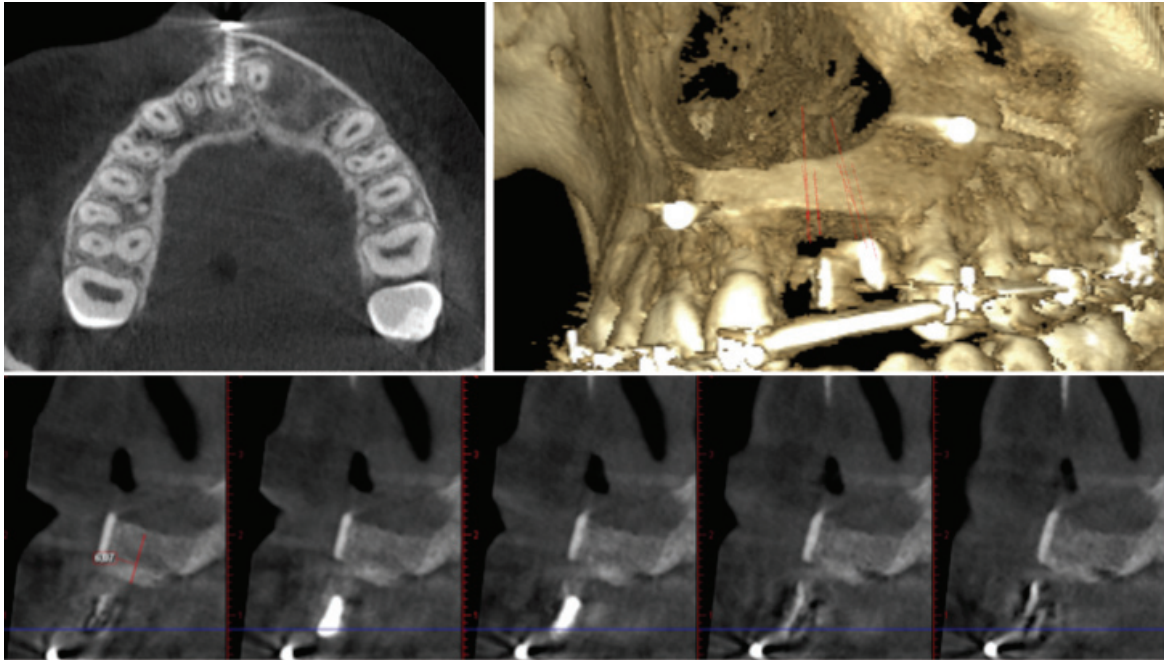


Figure 57 : Scanner post-GPP : reconstructions axiale, 3D et sagitale

- **Mai 2014 (16ans)** : afin de pallier à ce manque de volume osseux, il a été réalisée une 2<sup>ème</sup> GPP par prélèvement iliaque gauche à visée pré-implantaire : blocs de greffons corticaux et os spongieux (Dr C. Savoldelli, F. Afota) (Figure 58).

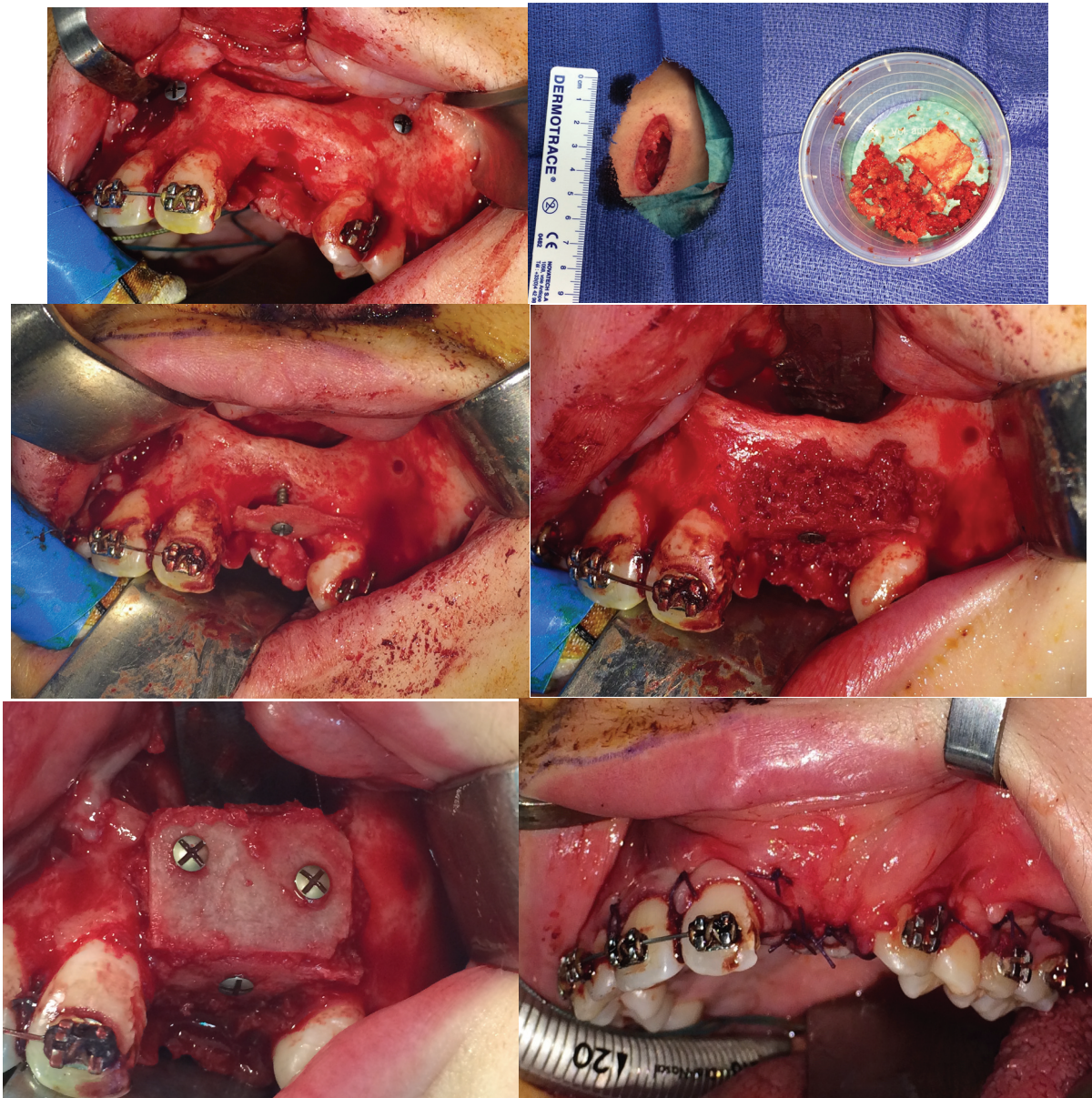


Figure 58 : Temps opératoires de la 2<sup>ème</sup> GPP : photos à l'ouverture du site, prélèvement iliaque d'un bloc cortical et os spongieux, greffe en coffrage et fermeture (Photos Dr Ch. Savoldelli).

- **Août 2014 (16ans) :**

- L'espace de l'agénésie de 22 est maintenu ;
- os résiduel disponible : Hauteur 11 mm / Largeur 9mm ;
- IABH Score 4 / Score ACS 11 : on décide de la mise en place d'un implant pour remplacer la 22.
- A noter la bride vestibulaire consécutive aux GPPs (Figure 59).



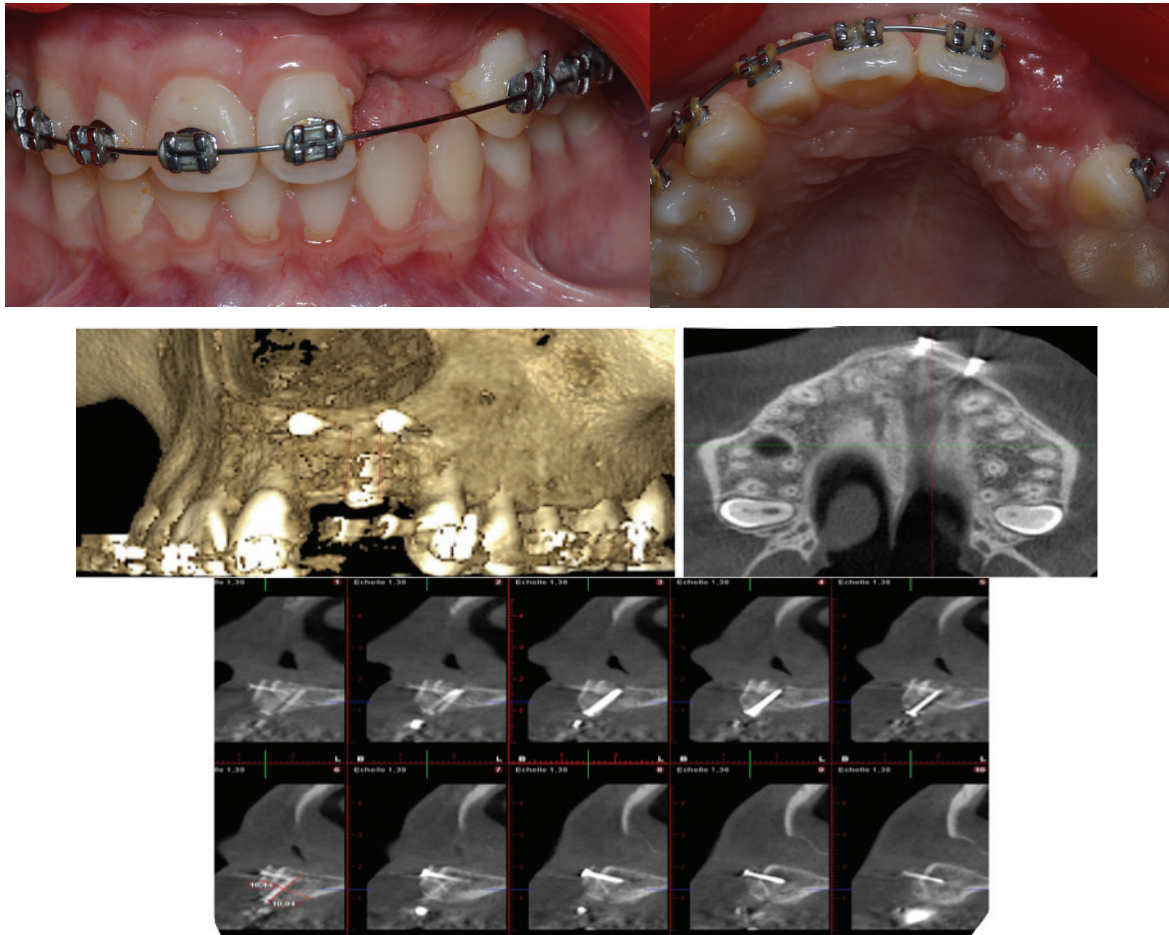


Figure 59 : Evaluation de la situation clinique et radiologique en Août 2014

- **Septembre 2014 (16ans)** : Placement d'un implant enfoui Bone Level Straumann® en 22 Taille 3,3 / 10mm (Dr Surménian, Dr Sammut) (Figure 60). Le délai entre la dernière GPP et l'implant était de 4 mois.

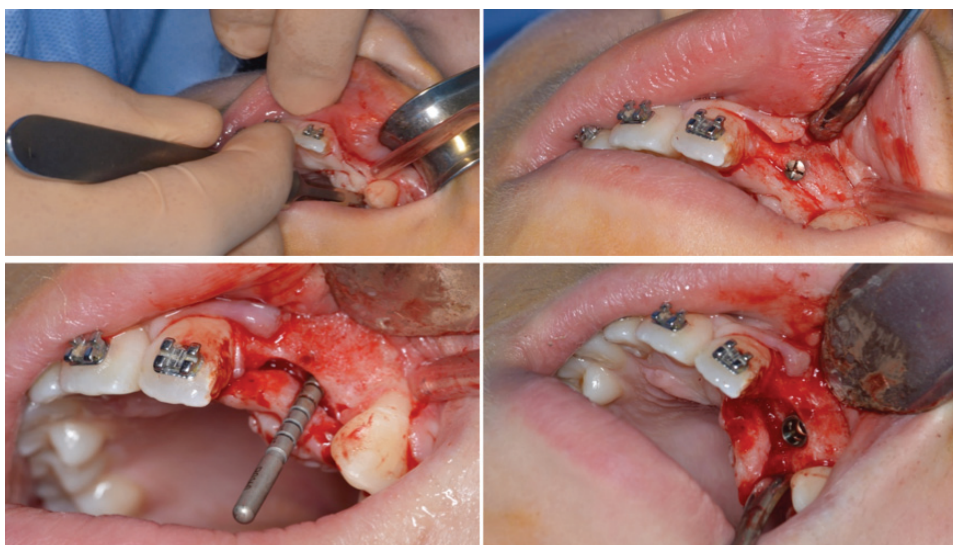


Figure 60 : Mise en place de d'implant en technique enfouie (photos Dr Sammut)

- **Fevrier 2015 (17ans)** : Réalisation d'un lambeau repositionné apicalement associée à une greffe conjonctive afin d'augmenter la quantité de gencive attachée du site implanté (Dr Sammut, Dr Surménian) (Figure 61)

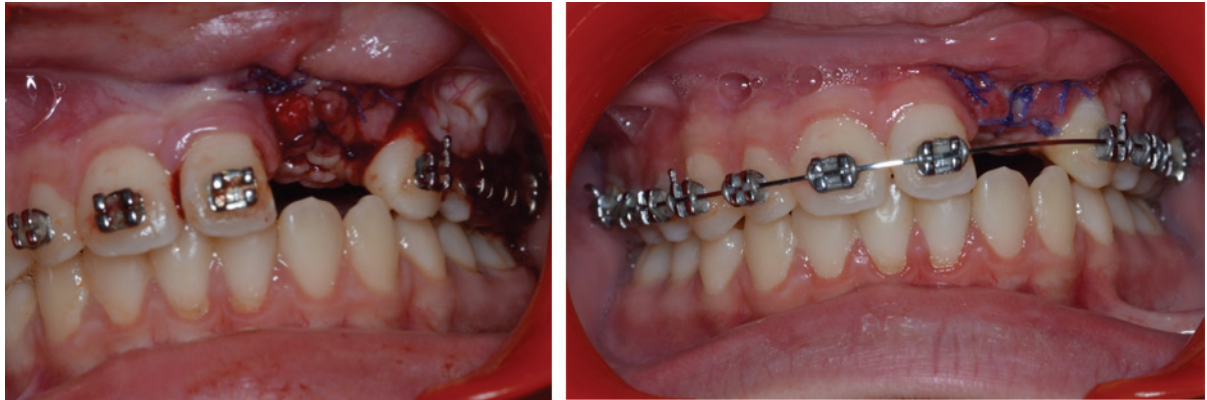


Figure 61 : Lambeau repositionné apicalement associé à une greffe de conjonctif enfoui

- **Mars 2015** : étapes prothétiques avec fabrication d'une fausse gencive afin de compenser la perte tissulaire (Dr Sammut) (Figure 62).

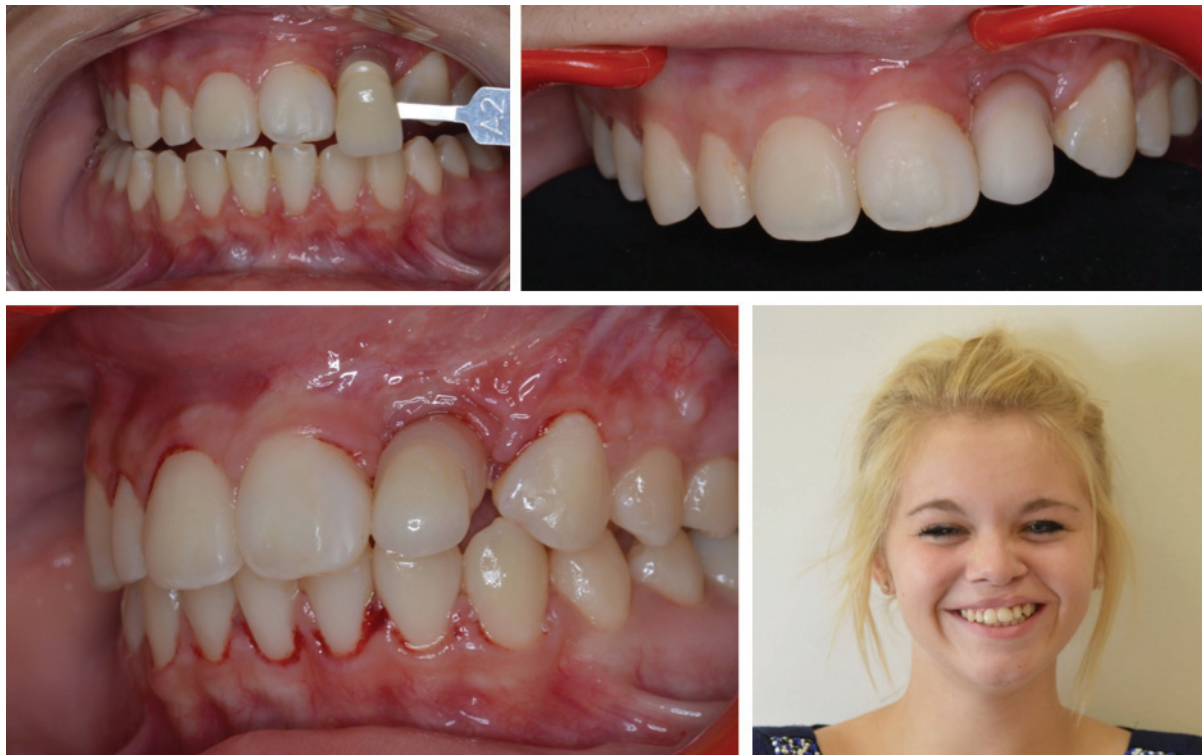

Figure 62 : Etapes prothétiques : choix de la teinte, essayage, et photos endobuccales et de face le jour de la pose (photos Dr Sammut)

- **Mai 2016** : contrôle à 1 an (Figure 63)



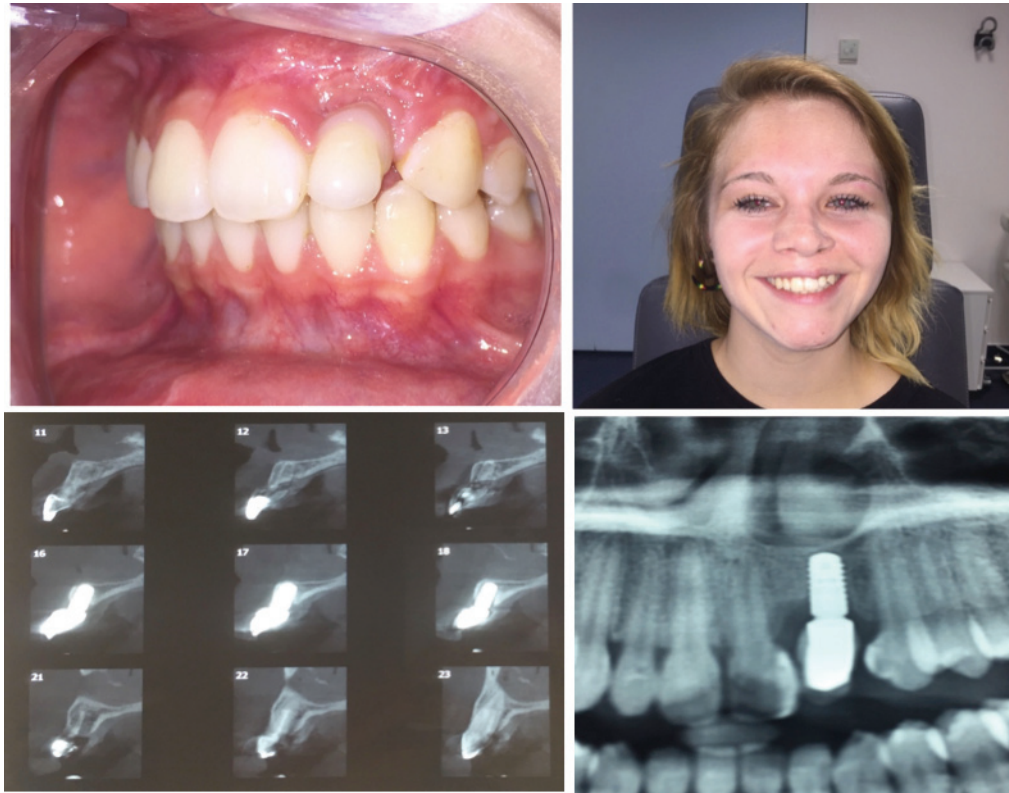


Figure 63 : Photos endobuccales, de face et contrôle radiologique à 1 an.

Remarques :

- La 1<sup>ère</sup> greffe a été réalisée tardivement (15ans) ;
- 2 greffes ont été nécessaires à 10 mois d'intervalle afin d'avoir le volume osseux suffisant pour implanter ;
- la patiente est entièrement satisfaite du résultat au niveau esthétique et fonctionnel.

- **Cas n°5 : Florian né le 14/11/1994**

Il s'agit d'un cas de séquelle de fente labio-maxillo-palatine bilatérale. Les temps primaires ont été réalisés aux Hôpitaux pédiatriques de Lenz (Dr Maschi).

- **2003 (7 ans) :** On note une égression importante du bourgeon médian (Figure 64)

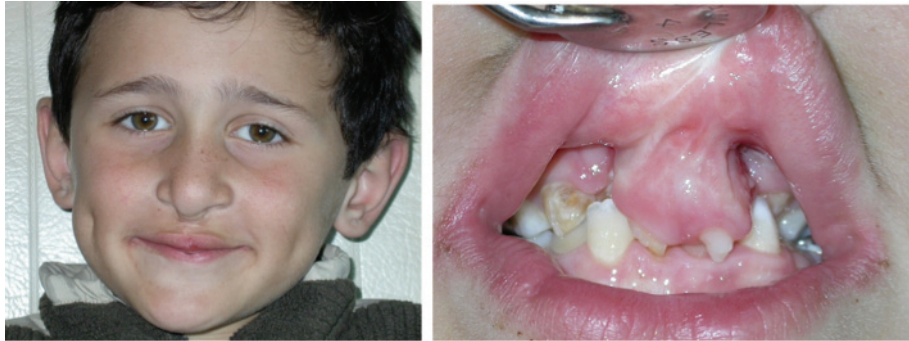

Figure 64 : Photos de face et endobuccale à 8 ans (photos Dr Maschi)

- **2007 (11ans) :** le bourgeon médian est toujours égrésé, 11 et 21 sont présentes, la 22 est absente. On constate également un profil squelettique de Classe III par hypomaxillie associé à un profil hypodivergent (Figure 65).

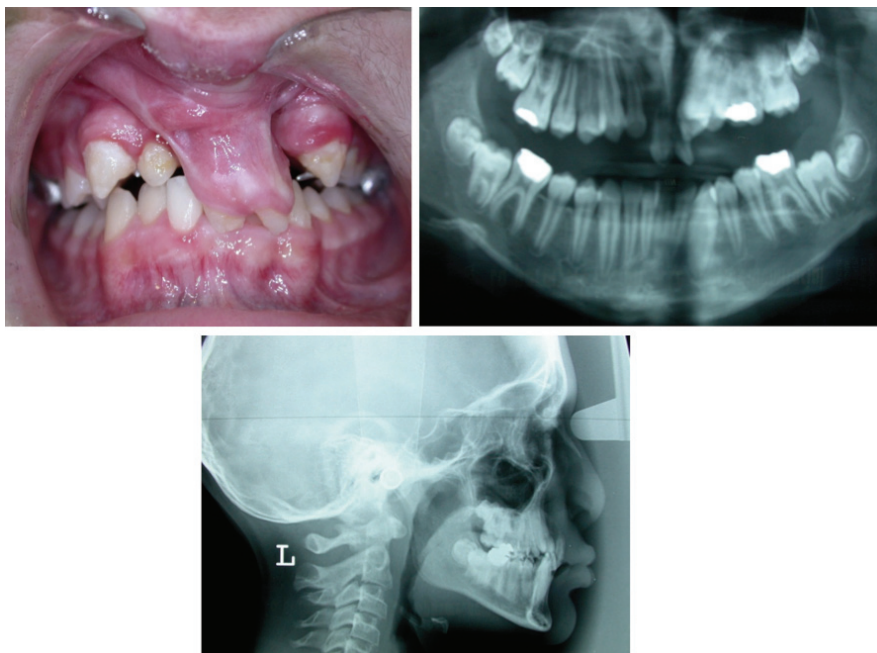


Figure 65 : Situation endobuccale, panoramique dentaire et téléradiographie de profil à 12 ans (photos Dr Maschi)

- **2008 (12ans) :** Début du traitement ODF (Dr Herrera) afin d'aligner les arcades, de stabiliser et d'ingresser le bourgeon médian.
- **2010 (14ans) :** le bourgeon médian est en cours d'ingression (Figure 66).

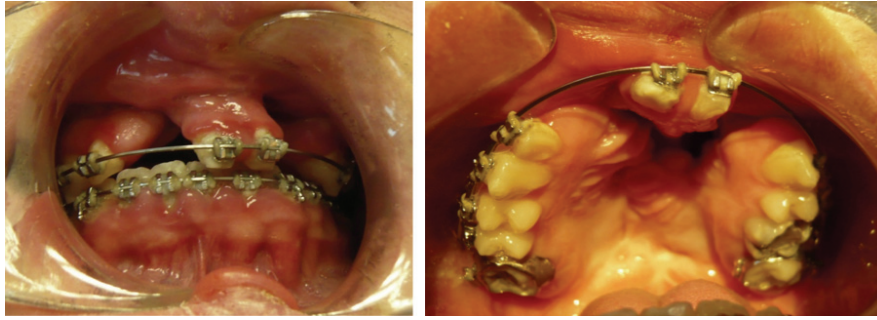


Figure 66 : Situation clinique à 15ans (2010)

- **Juin 2011 (15ans)** : le bourgeon médian a été ingressé et l'espace de fente est largement ouvert à gauche ( Figure 67).

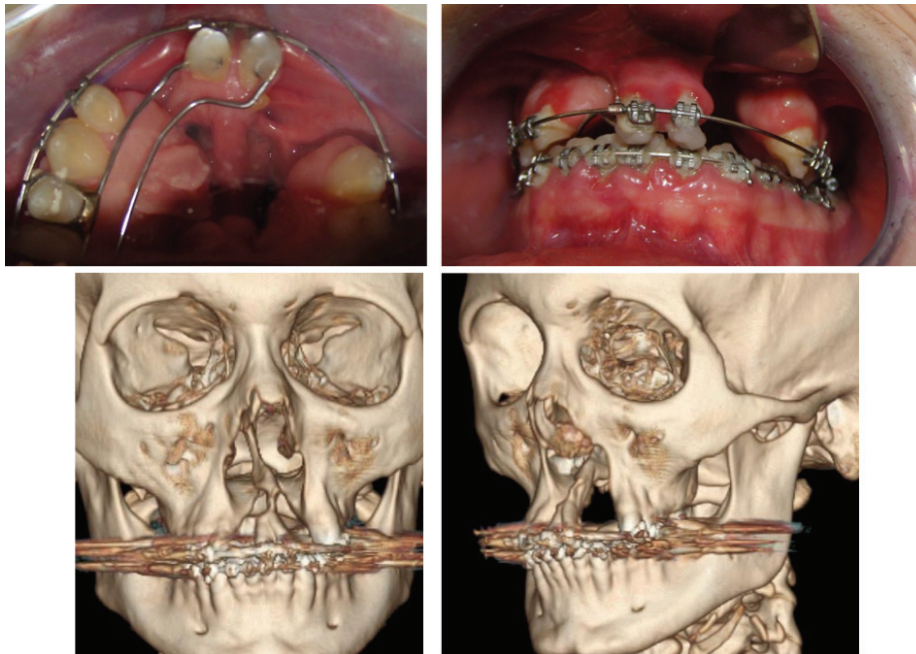


Figure 67 : Photos endobuccales et reconstructions 3D du scanner à 16ans (photos Dr Maschi, Dr Herrera)

- **Juillet 2011** : changement d'orthodontiste.

L'équipe pluridisciplinaire décide alors d'une distraction du segment alvéolo-dentaire gauche (petit fragment) (Pr Bettega / Dr Savoldelli / Dr Tabet) afin de mésialiser le fragment latéral gauche et de réduire l'espace de fente gauche. Le dispositif est activé à l'aide d'une traction élastique. (Figure 68Figure 69).



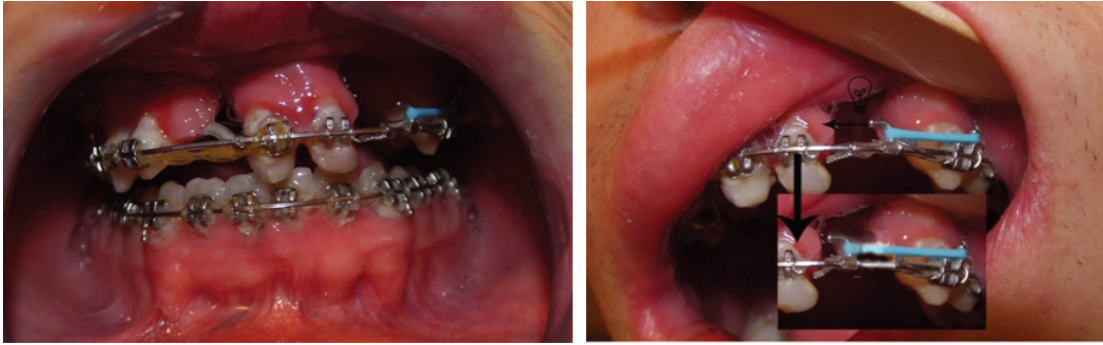


Figure 68 : Activation du dispositif de distraction alvéolaire (photos Ch. Savoldelli / Dr Tabet)

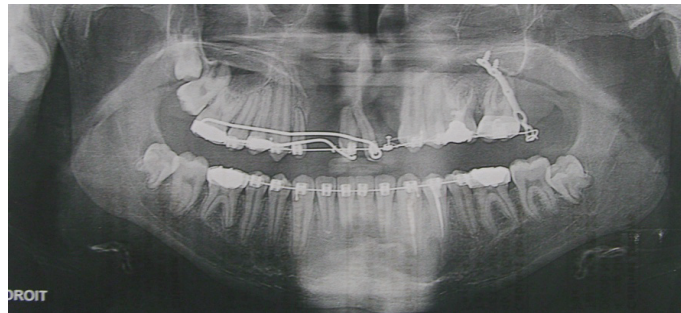


Figure 69 : Panoramique post distraction alvéolo-dentaire (Août 2011)

- **Août 2012** : le segment gauche a été recentré afin de réduire l'espace de fente. (Figure 70)

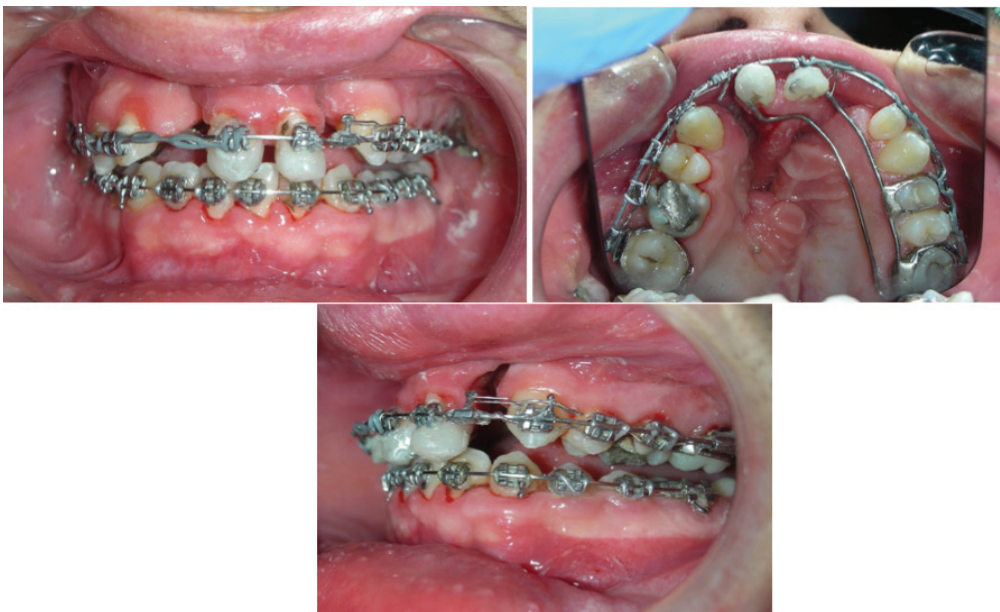

Figure 70 : Photos endobuccales Août 2012 (photos Dr Tabet)

- **Gingivopériostoplastie droite (Aout 2012, 15ans) puis gauche (Février 2013, 16ans)** avec prélèvements iliaques afin de stabiliser la situation (Dr Ch. Savoldelli) (Figure 71).

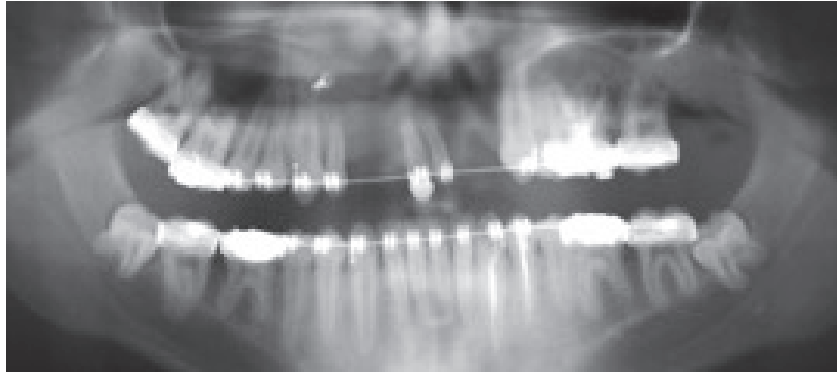


Figure 71 : Panoramique dentaire en Janvier 2013 (entre les deux greffes). Le côté droit a été greffé.

- **Novembre 2013 (17ans):** extraction des incisives restantes (non conservables) et réalisation d'une greffe pré-implantaire bilatérale (blocs corticaux et os spongieux d'origine pariétale) (Figure 72) (Dr Savoldelli, F. Afota).

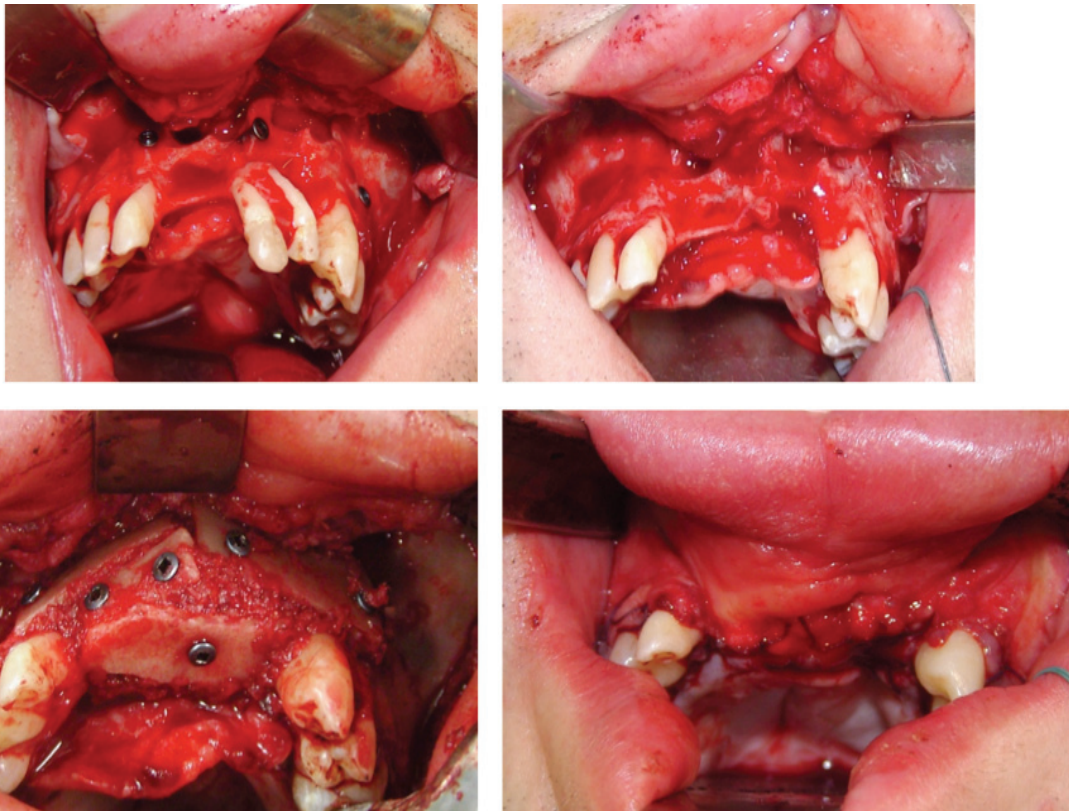


Figure 72 : GPP bilatérale avec prélèvement pariétal : photos initiale, après extraction des incisives centrales, greffe en coffrage, sutures (Photos Dr Savoldelli).

- **Décembre 2013 :** Temporisation par une PPA (Figure 73)

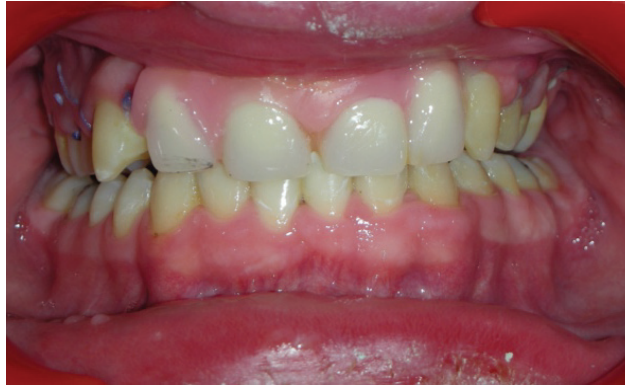

Figure 73 : PPA de temporisation

• **Février 2014 :**

- Les incisives centrales maxillaires ont été extraites et l'espace de 12 et 22 a été correctement recentré.
- os résiduel disponible : Hauteur 15 mm / Largeur 7mm ;  
IABH Score 3 / Score ACS 9 : on décide donc la mise en place de 4 implants afin de remplacer 12/11/21/22 (Figure 74) ;
- à noter l'importante bride vestibulaire consécutive aux multiples GPPs

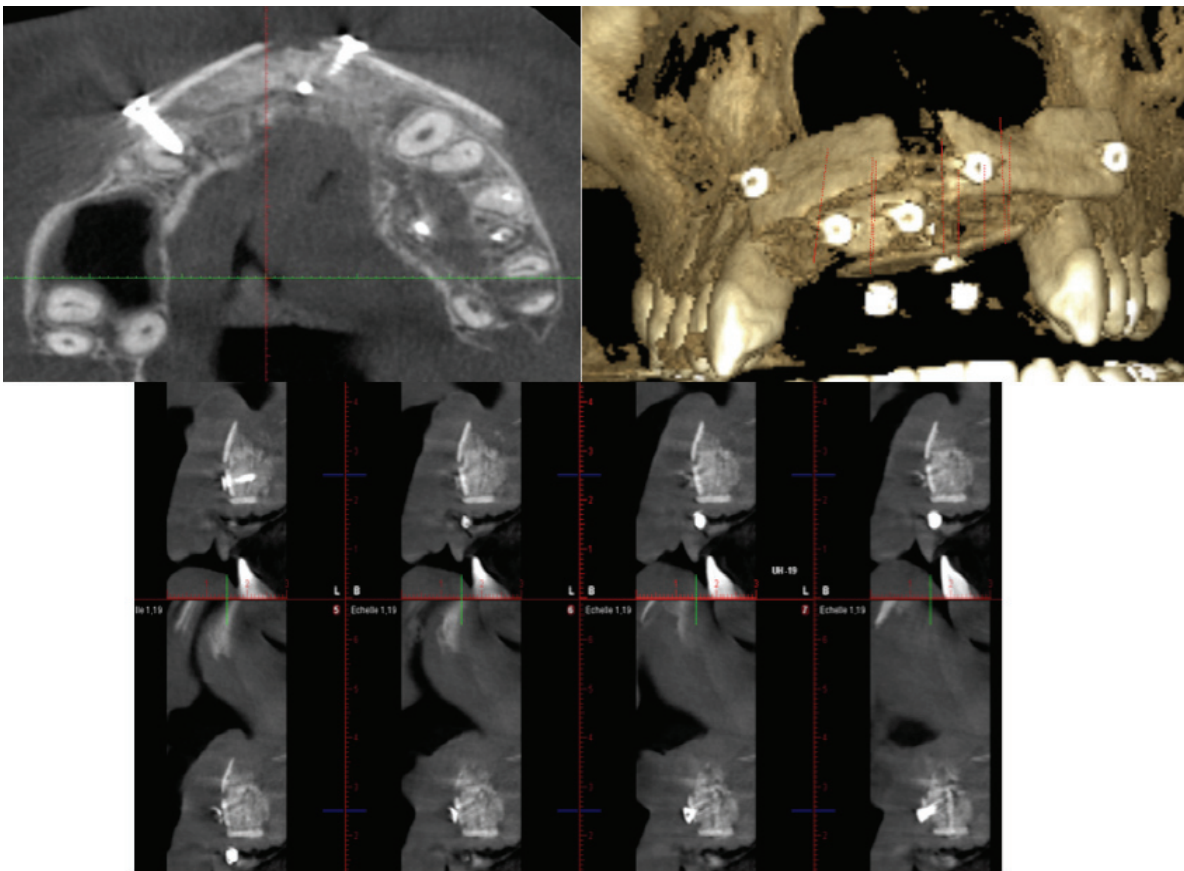


Figure 74 : Reconstructions axiale, 3D et sagittale du Cone Beam de Fevrier 2014



- **Mars 2014** : pose de 3 implants Straumann Bone Level 3,3 /12mm et 1 implant 3,3 /10mm (Dr Surménian, Pr Mahler) (Figure 75). Le délai entre la dernière GPP l'implant a été de 5 mois.

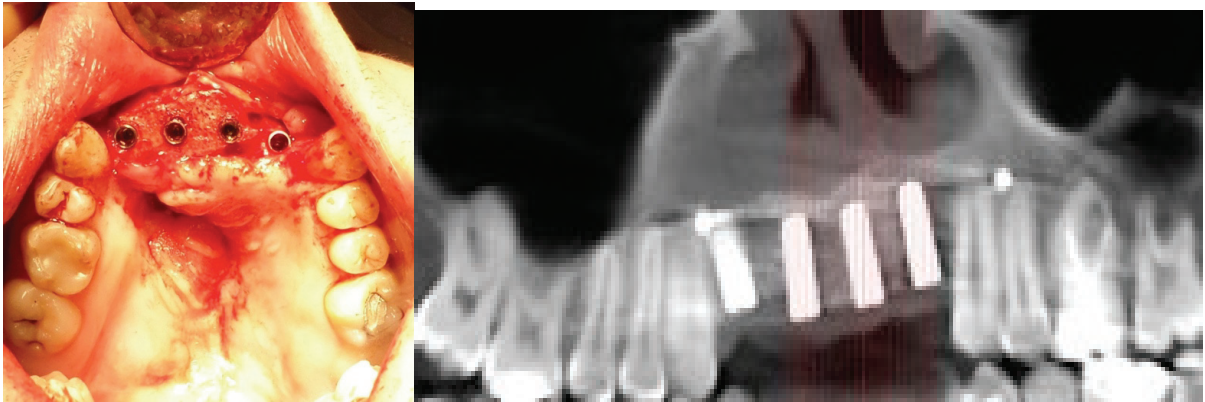

Figure 75 : photo endobuccale et panoramique le jour de la pose des 4 implants.

- **Mai 2014 à Novembre 2014** : Etapes prothétiques (Pr Mahler). Un approfondissement vestibulaire au laser a été également réalisé avant l’empreinte pour les couronnes céramo-métalliques transvissées. Une fausse gencive a également été nécessaire (Figure 76).

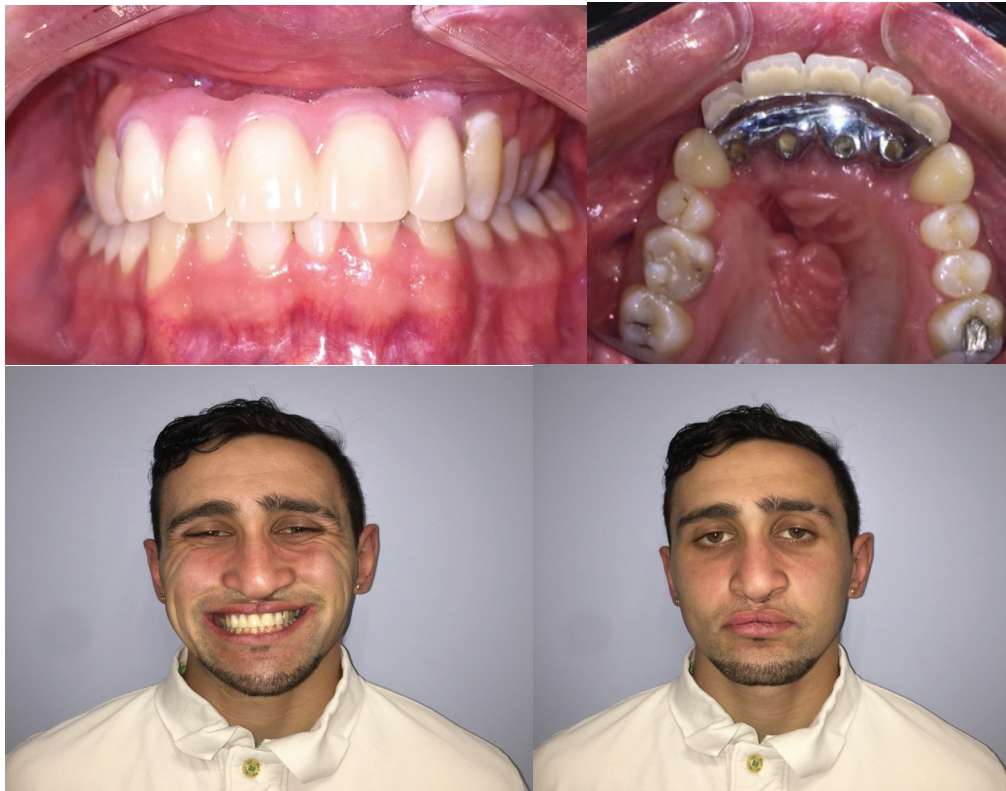

Figure 76 : Situation clinique finale en 2015 et contrôle à 1 an, photos endobuccales et de face



Remarques sur le cas :

- Il s'agit d'un cas de séquelles sévère de fente labio-maxillo-palatine bilatérale.
- les incisives maxillaires ont été conservées le plus longtemps possible afin de maintenir le niveau osseux du bourgeon médian ;
- 3 greffes ont été nécessaires avant de stabiliser correctement les segments et de pouvoir mettre en place les 4 implants.

- **Cas n°6 : Amandine née le 23/07/1997 :**

Il s'agit d'un cas de séquelle de fente labio-alvéolaire gauche. Les temps primaires ont été réalisés aux Hopitaux pédiatriques de Lenval (Dr Maschi).

- **2005 et 2007 (9 ans) :** à ce stade de denture, on ne détecte pas d'anomalies de la formule dentaire (Figure 77).

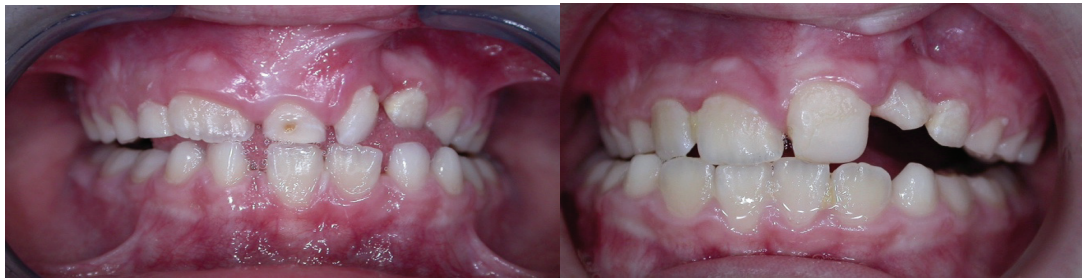

Figure 77 : Situation clinique en 2005 (7ans) et 2007 (9ans) (photos Dr Maschi)

- **2010(13ans)-2014 (17ans):** le traitement orthodontique est débuté afin d'aligner les arcades dentaires. On note l'espace de la fente laissé ouvert entre 22 et 23 (Figure 78).

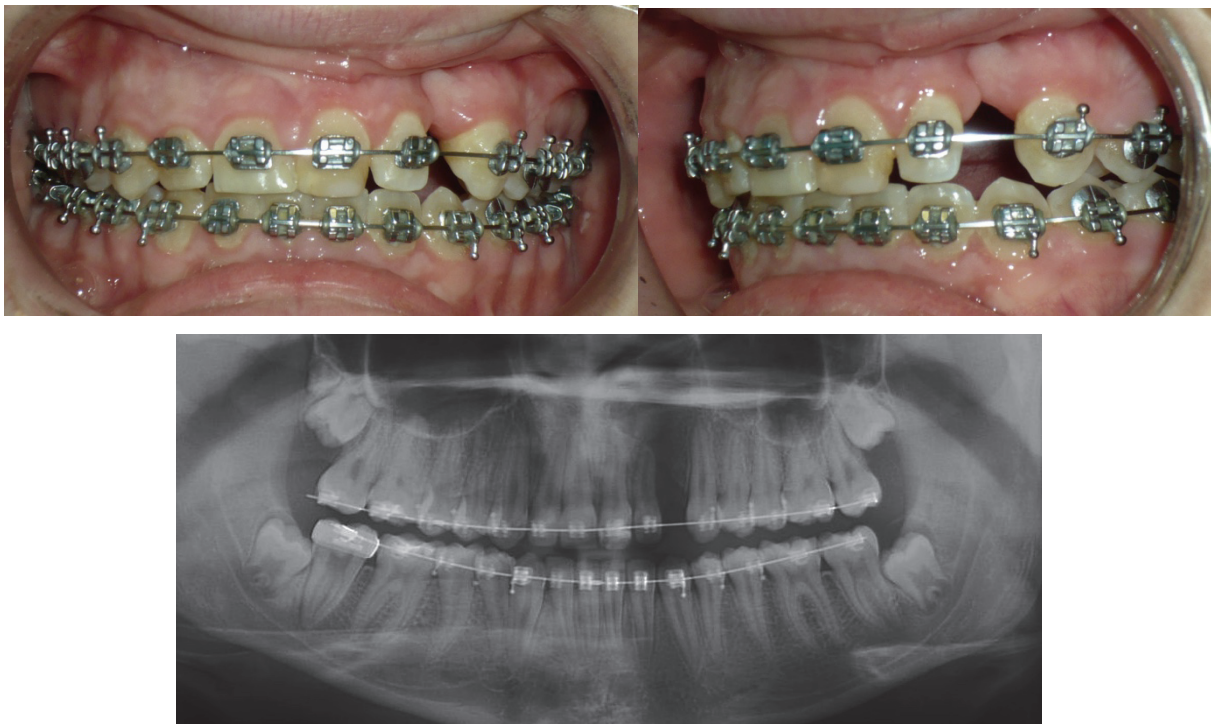


Figure 78 : Situation clinique et panoramique en 2014 (17ans) (photos Dr Maschi)

Une fois les arcades alignées, on tente alors de fermer orthodontiquement l'espace au niveau de la fente (Dr Zana).

- **Juillet 2015** : suite à une mobilisation dentaire difficile, orientation vers une greffe iliaque dans l'espace de fente (Dr Savoldelli, F. Afota).
- **Aout 2015** : Panoramique post-GPP (Figure 79).

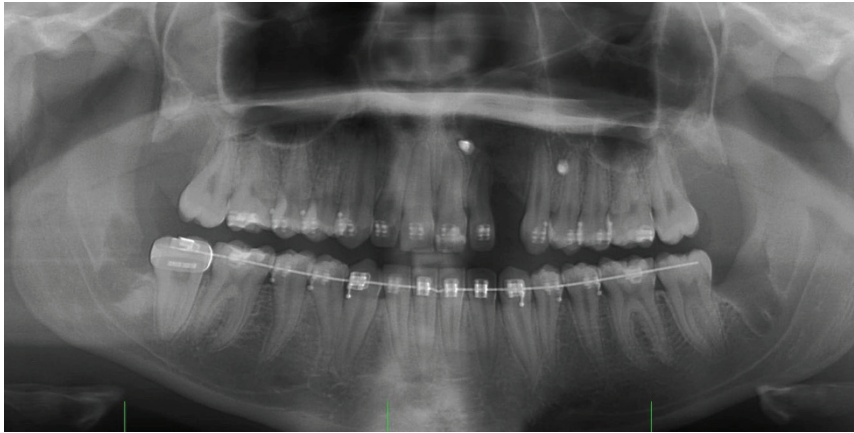


Figure 79 : Panoramique post-greffe (greffons cortico-spongieux)

- **Mars 2016** : **Echec de la fermeture d'espace**, pas de mouvements dentaires dans la greffe.
- Evaluation de la situation clinique et radiologique :
  - L'espace entre 22 et 23 est ouvert et jugé comme impossible à fermer. (Figure 80)
  - os résiduel disponible : Hauteur 7mm / Largeur 3mm ; (Figure 81)
  - IABH Score 2 / Score ACS 11 ;
  - Le volume osseux étant insuffisant pour un implant axial, proposition d'une nouvelle greffe qui a été refusée par la patiente et la famille. Après concertation et discussion entre Dr Savoldelli, F. Afota et Dr Scortecci : décision de mise en place d'un implant basal type DiskImplant (Victory®).

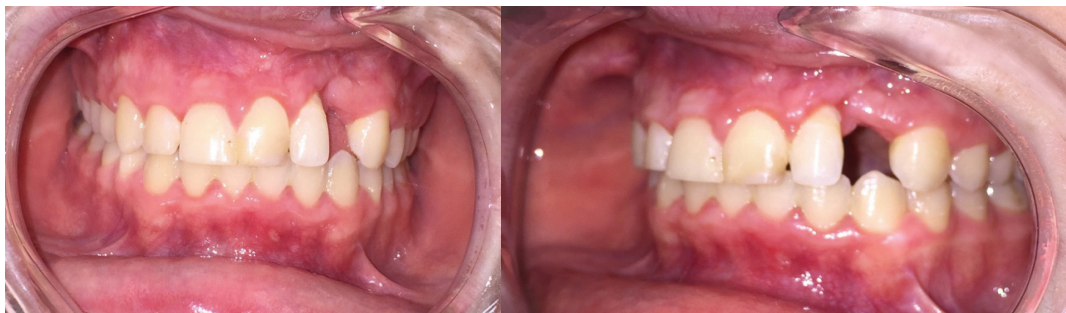

Figure 80 : Situation clinique en Mars 2016



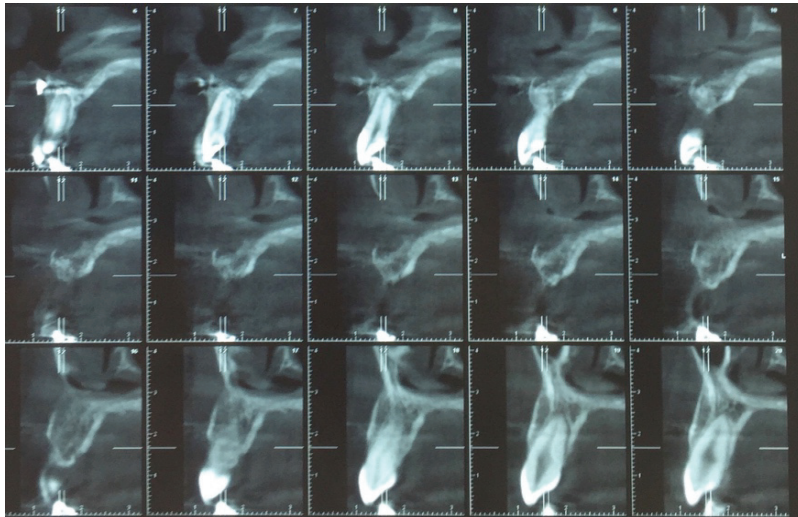


Figure 81 : Dentascanner Mars 2016. A noter le volume osseux insuffisant pour un implant axial

**Avril 2016** : mise en place d'un DiskImplant 5G7DDM (Dr Savoldelli, Dr Scortecci, F. Afota) (Figures 82, 83 et 84)

Le délai entre la GPP et la mise en place du Disk a été de 9mois.

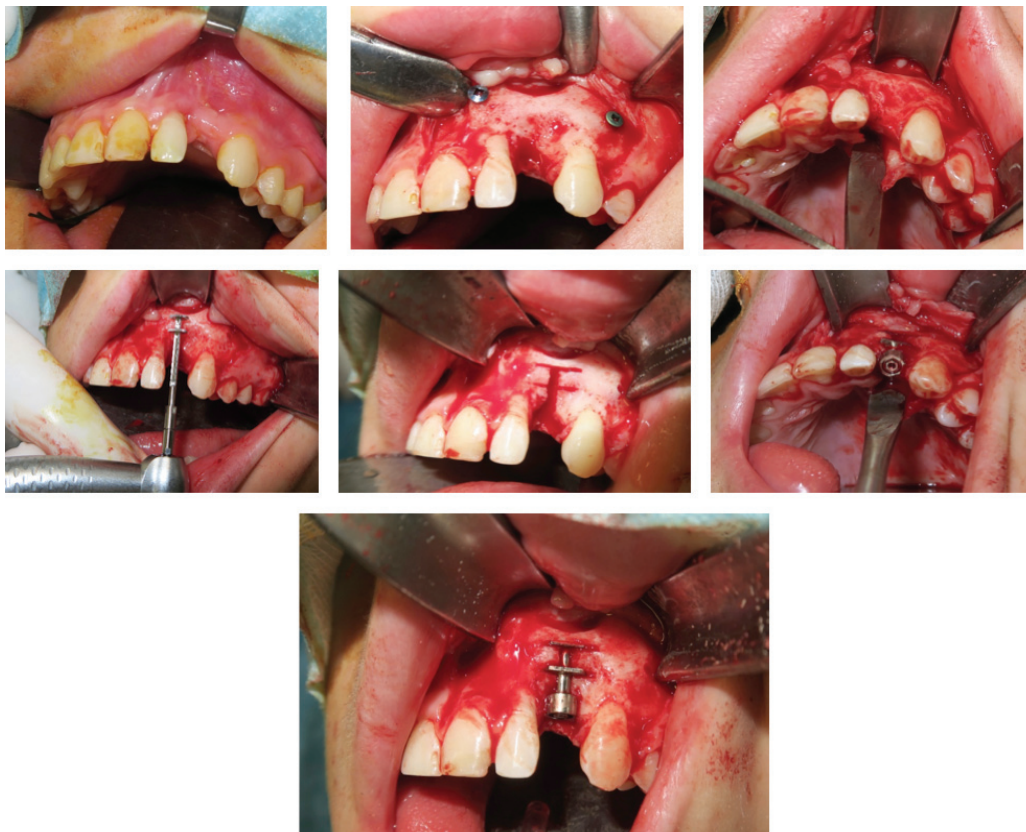


Figure 82 : Utilisation d'une double cut et impaction du Disk

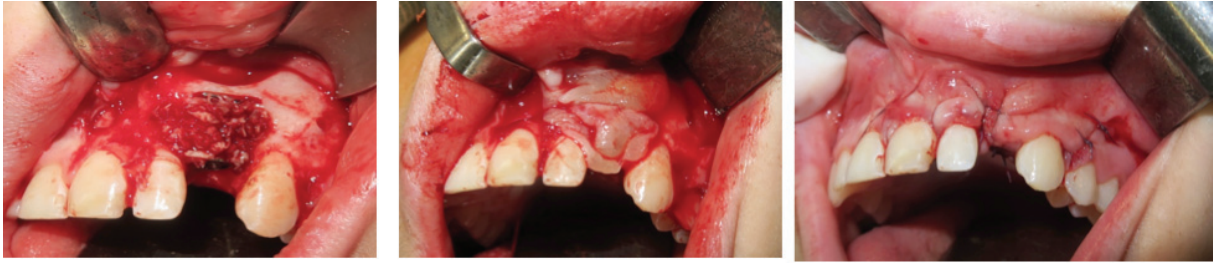

Figure 83 : impaction du disk recouvert d'os allogénique (Ostdevelopment) et de A-PRF, sutures sans tension. (photos Dr Savoldelli)

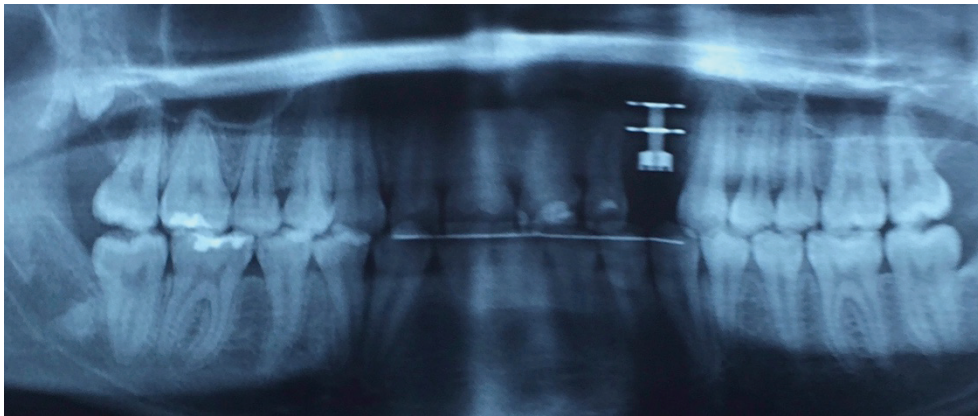


Figure 84 : Panoramique post-opératoire.

- **Mai 2016** : Temporisation par une gouttière à appui dentaire (Figure 85).

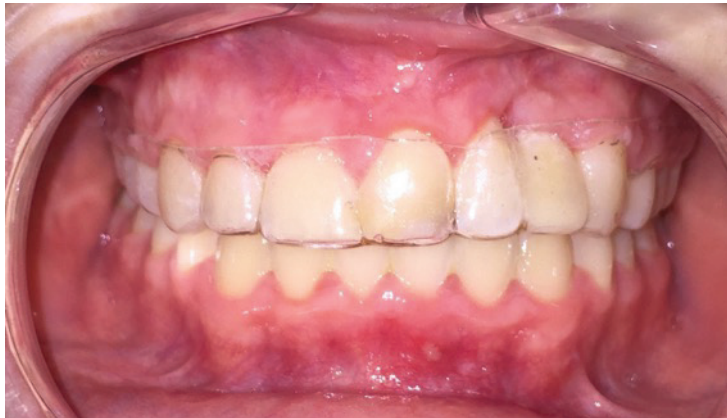

Figure 85 : Gouttière à appui dentaire

- **Octobre 2016** : Etapes de mise en charge du Disk par la couronne prothétique

Remarque sur le cas :

- Il s'agit d'un cas original de séquelle de fente avec mise en place d'un implant dentaire malgré un volume osseux insuffisant (et un refus de nouvelle greffe) ;
- l'apport de l'implantologie basale a permis de réhabiliter sans avoir recours à une nouvelle greffe. La crête haute et fine nous a fait posé l'indication de la mise en

place d'un doubleDisk. Cependant, il s'agit d'une technique qu'il faut maîtriser et d'un type d'implant onéreux.

- l'alternative possible aurait été un implant axial avec une régénération osseuse guidée dans le même temps.



- **Cas n°7 : Christophe né le 16/06/1969 :**

Il s'agit d'un patient adulte présentant une séquelle de fente labio-maxillo-palatine gauche. On note une agénésie de la 23 au moment de la prise en charge en 2013 (44ans).

- **Janvier 2013 :** On note une absence de continuité maxillaire (Figure 86). Le patient présente un bridge dento-porté de 22 à 24. La 22 présente une mobilité de type 3 avec une perte osseuse distale importante. Le patient est motivé pour une prise en charge chirurgicale et une réhabilitation implantaire.

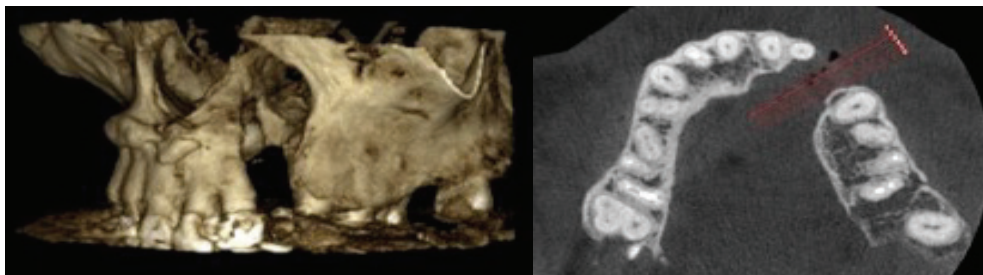


Figure 86 : Reconstructions 3D et coupe axiale du scanner en Janvier 2013.

- **Juin 2013 :** Décision d'une GPP pré-implantaire (prélevement iliaque) et extraction de 22 (Dr Ch. Savoldelli).
- **Décembre 2013 :** Evaluation de la situation radiologique :
  - L'espace de l'agénésie de 23 a été conservé ;
  - on note un rétablissement de la continuité maxillaire ;
  - os résiduel disponible : Hauteur 11 mm / Largeur 6mm ; (Figure 87)
  - IABH Score 4 / Score ACS 11 : on décide donc la mise en place d'un implant pour remplacer 22 et 23.

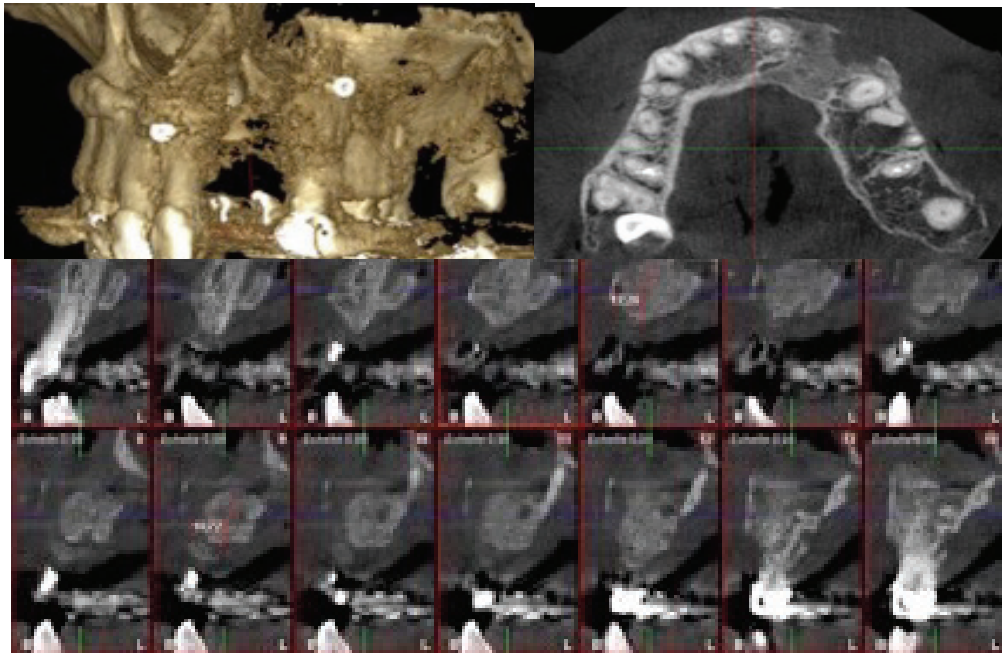


Figure 87 : Reconstructions 3D, axiale et sagittale du scanner à 6 mois post GPP

- **Fevrier 2014** : Mise en place de 2 implants 3,3/8mm et 3,3/ 8mm Straumann® Bone level (Dr Surménian, Dr Sammut) (Figure 88). Le délai était de 8 mois entre la greffe et l'implant.

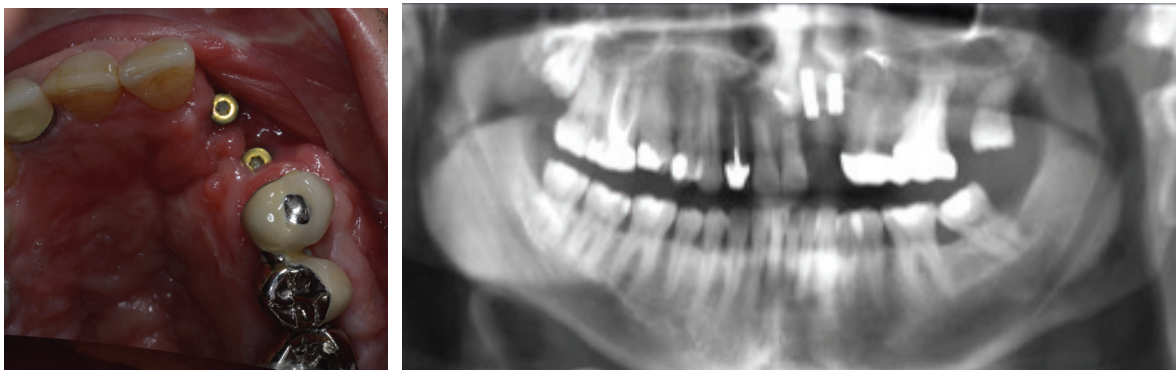


Figure 88 : Photos endobuccales des implants posés et panoramique dentaire (Photos Dr Sammut)

- **Mai 2014** : Etapes prothétiques (Dr Sammut) (Figure 89)

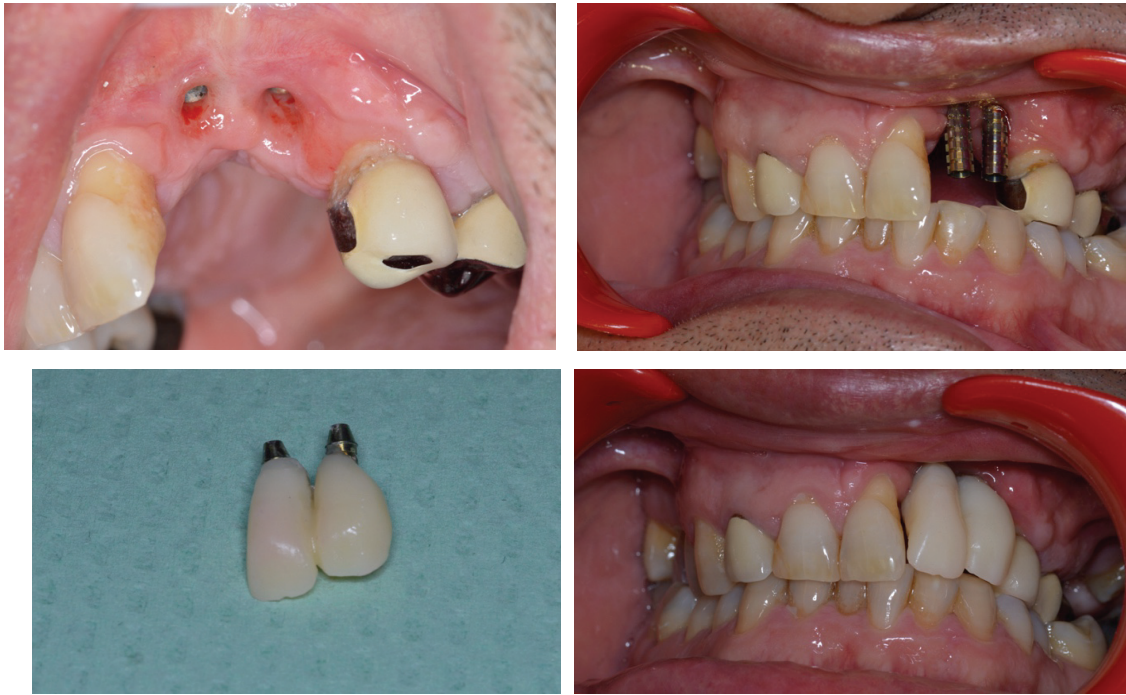

Figure 89 : Etapes prothétiques : essayage des piliers, mise en place d'un provisoire transvissé

- **Septembre 2014** : pose de la prothèse définitive implanto-portée. Une fausse gencive a été nécessaire pour compenser la perte tissulaire. (Figure 90)

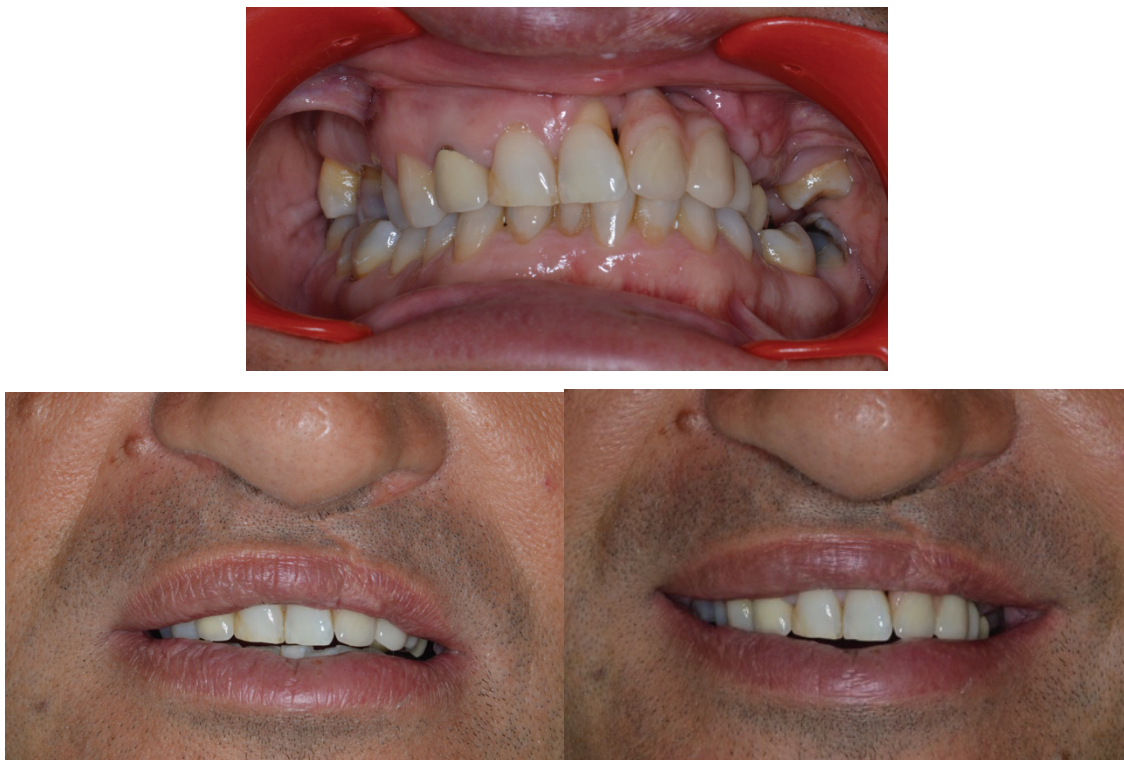

Figure 90 : Photos endobuccales et sourire de face le jour de la pose de la prothèse.



- **Mai 2016** : contrôle à 1 an et demi (Figure 91)

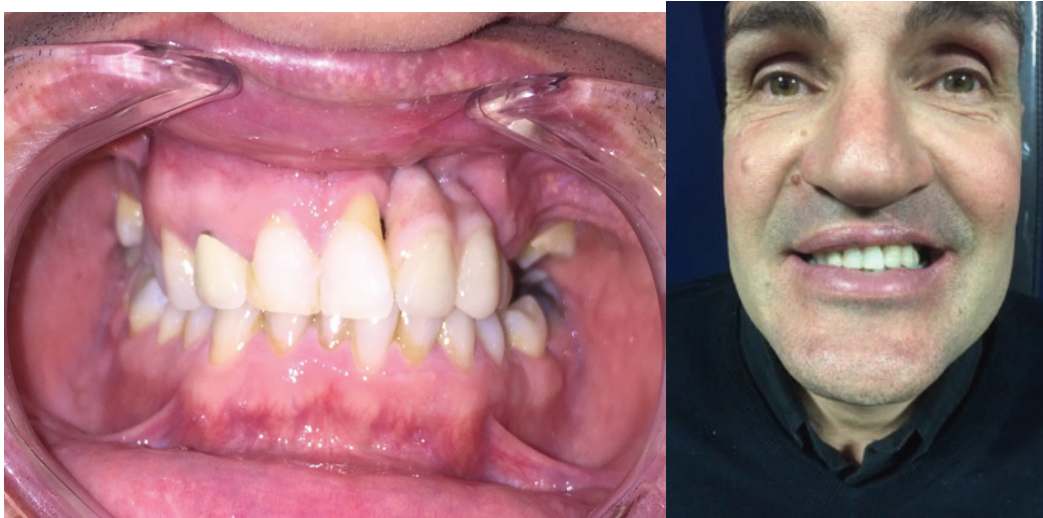

Figure 91 : Contrôle à 1 an : photo endobuccale et sourire de face

Remarque:

- Il s'agit d'une prise en charge implantaire tardive suite à la mobilité d'une dent adjacente à la fente et support de bridge (22).
- il n'y pas eu d'aménagement parodontal en 2<sup>ème</sup> temps chirurgical ;
- une fausse gencive importante a été nécessaire pour compenser la perte verticale ;
- la ligne du sourire basse est un atout dans les séquelles de fentes.

- **Cas n°8 : Marie-Hélène : née le 16/10/1962**

Il s'agit d'un cas de séquelle de fente labio-maxillo-palatine gauche. La 22 est absente et l'espace de fente est réhabilité par un bridge dento-porté provisoire sur 11,21 et 23 qui sont traitées endodontiquement (Figure 92). On observe une fistule bucco-nasale active au niveau du pontique (22). La patiente a 50 ans au moment de la prise en charge.

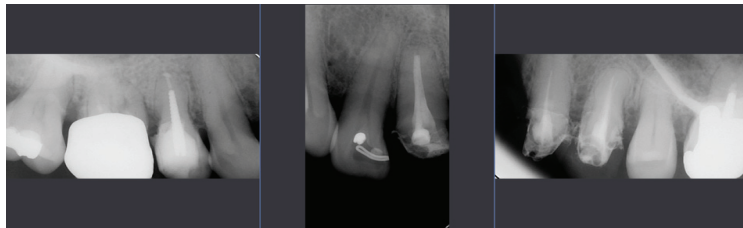


Figure 92 : Radiologie rétro-avléolaire initiales (2012)

- **Novembre 2012 (50 ans)** : on procède à la fermeture de la fistule bucco nasale par un lambeau local (Dr Savoldelli).
- **Février 2013** : Le plan de traitement décidé par l'équipe pluridisciplinaire comprend : une réhabilitation prothétiques par des couronnes céramo-métal solidarisées sur les dents 11 ,21 et 24 ; et la prépration de l'espace de fente pour un implant (22)
- **Février 2013 (51 ans)** : Le bridge provisoire est retiré et les traitements endodontiques sur 11,21 et 24 sont repris. (Figure 93)

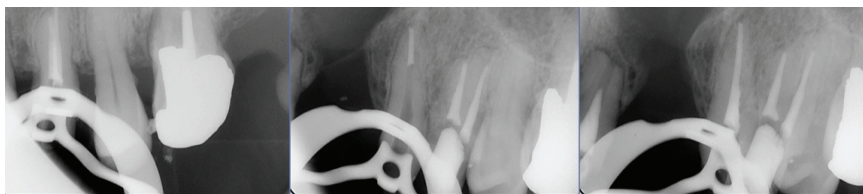


Figure 93 : Reprise des traitements endodontiques sur 11,21 et 24

- **Juin 2013** : GPP gauche avec prélèvement pariétal (coffrage blocs corticaux + os spongieux) (Dr Savoldelli)
- **Septembre 2013** : on note un rétablissement de la continuité maxillaire sur le scanner de contrôle effectué 2 mois après la GPP (Figure 94).



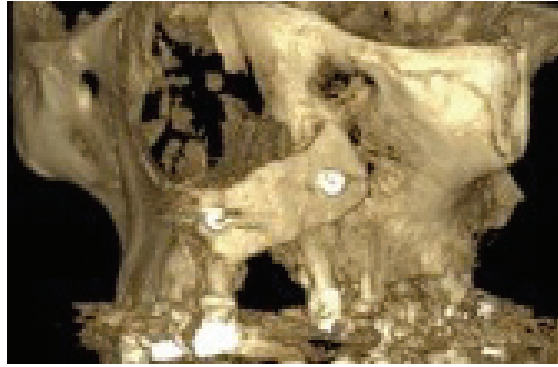


Figure 94 : Reconstitutions 3D du scanner à 2 mois post GPP

- **Juillet 2013** : Scellement des inlay core du nouveau bridge (Dr Allard)
- **Mars 2014 (52 ans)** : Le niveau osseux résiduel de la 1<sup>ère</sup> greffe étant insuffisant pour placer un implant axial (hauteur 6mm), on décide d'une 2<sup>ème</sup> GPP gauche avec double prélèvement ramique (Dr Savoldelli, F.Afota)(Figure 95) :

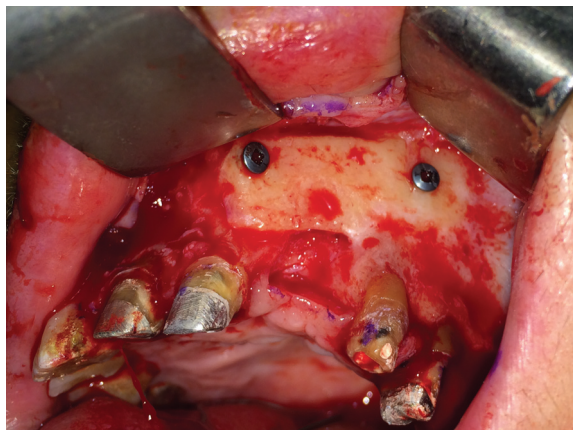


Figure 95 : photo de la réouverture du site lors de la 2<sup>ème</sup> GPP (photos Dr Ch. Savoldelli)

- **Juin 2014** : Evaluation radiologique à 4 mois de la 2<sup>ème</sup> GPP.
  - L'espace de l'agénésie de 22 a été conservé ;
  - les dents adjacentes à la fente sont désormais retraitées endodontiquement et restaurées par un bridge provisoire.
  - os résiduel : Hauteur 11mm / Largeur 6mm ; (Figure 96)
  - IABH Score 3 / Score ACS 9 : on décide donc la mise en place d'un implant pour remplacer la 22.

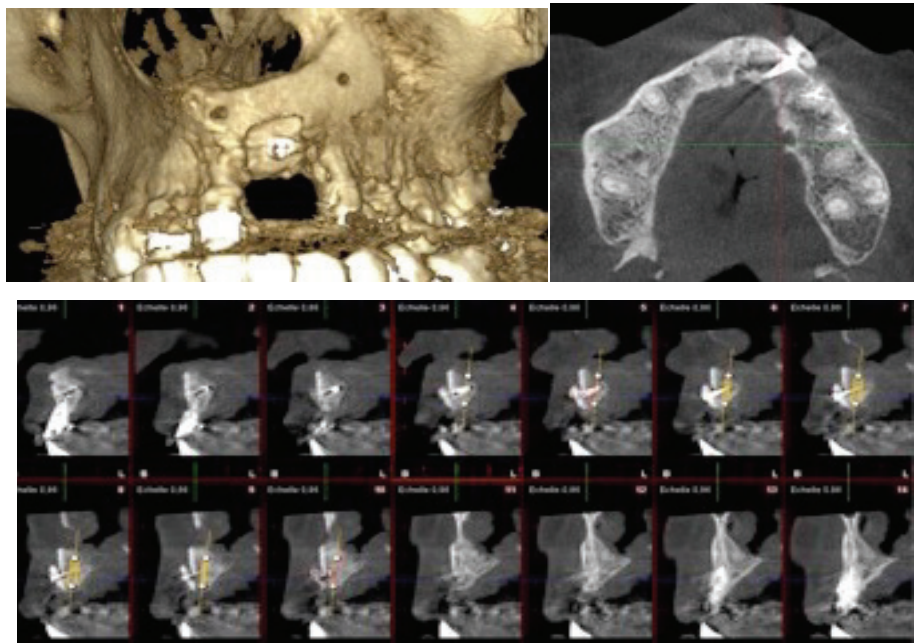


Figure 96 : Reconstructions 3D, axiale et sagittale à 4 mois de la 2<sup>ème</sup> GPP

- **Juillet 2014** : mise en place d'un implant 22 3.3 /10 mm Straumann® et rajout d'os allogénique (Dr Surménian, Dr Sammut) (Figure 97)

Le délai entre la dernière greffe et le placement de l'implant a été de 5 mois.

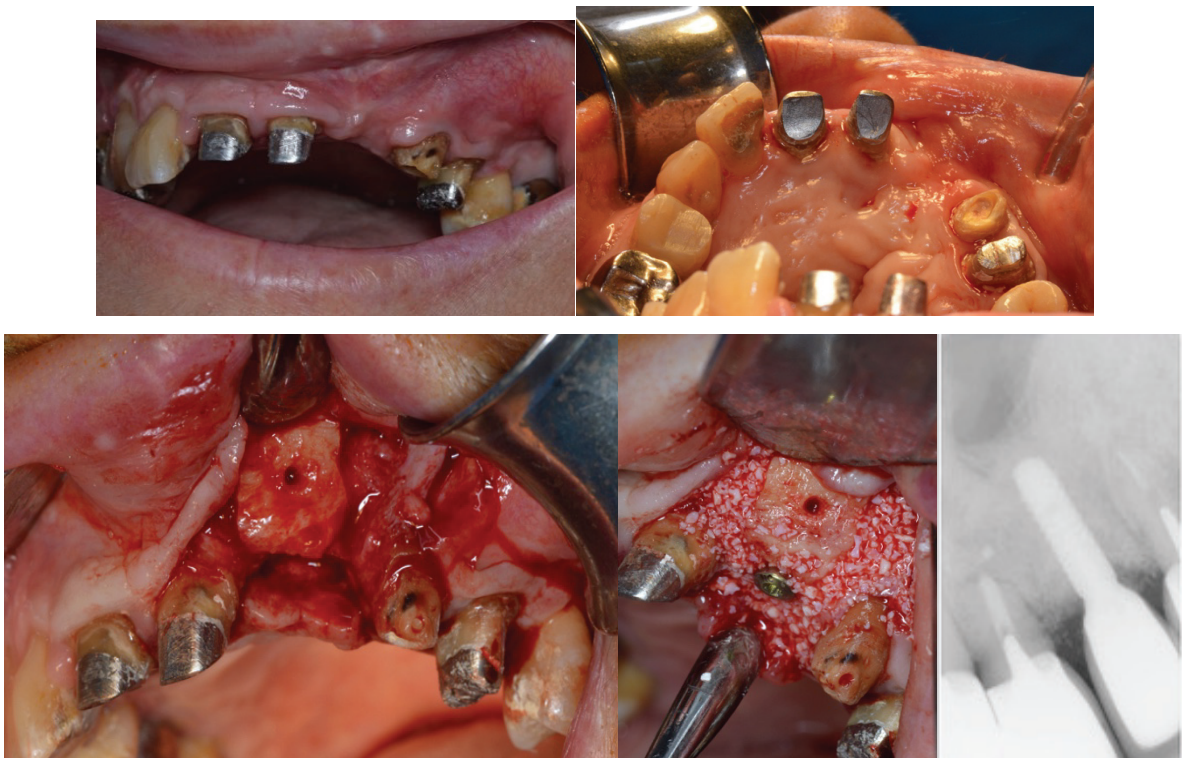

Figure 97 : Photos le jour de la pose de l'implant en 22 avec rajout d'os allogénique (Photos Dr Sammut)

- **Janvier 2015** : Mis en charge de l'implant en 22 et pose du bridge définitif 11/21

(Dr Allard) (Figure 98).

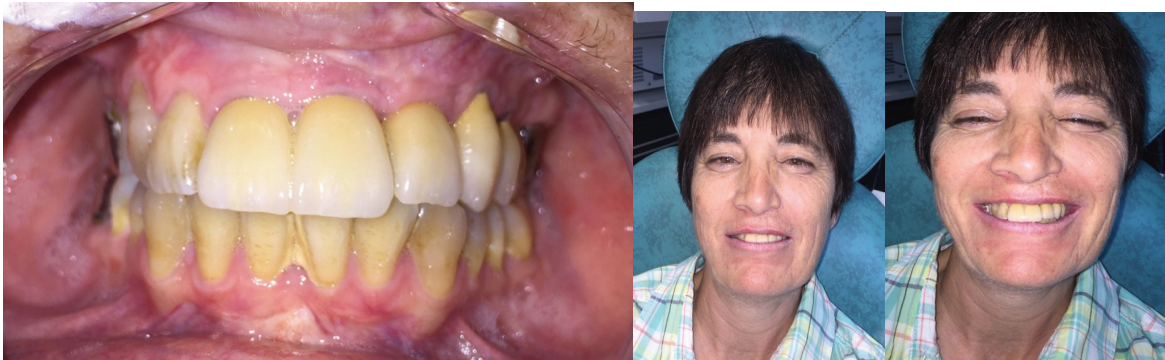

Figure 98 : Photos endobuccale et de face du bridge 11/21 et de la couronne sur implant (22)

Remarques :

- Il s'agit d'une prise en charge tardive chez une patiente réhabilitée par un bridge provisoire ;
- le délai d'implantation est de 4 mois et l'on a constaté que le bloc osseux n'était pas complètement intégré à la réouverture (d'où le rajout d'os spongieux lors de la pose) ;
- la combinaison de couronnes solidarisées sur les dents adjacentes à la fente et d'un implant dans la fente permet de stabiliser la situation osseuse et dentaire.



## II. Solutions alternatives : cas n°9, 10 et 11.

- **Cas n°9 : Ludovic né le 13/11/1991:**

Il s'agit d'un cas de séquelle de fente labio alvéolaire gauche. Les temps primaires ont été réalisés dans un autre CHU. Il se présente aux Hopitaux Pédiatriques de Lenval en 2013 (22ans).

- **2013 (22ans) :** Le patient présente une hypoplasie de la 22 et un diastème entre 21 et 22. (Figure 99)

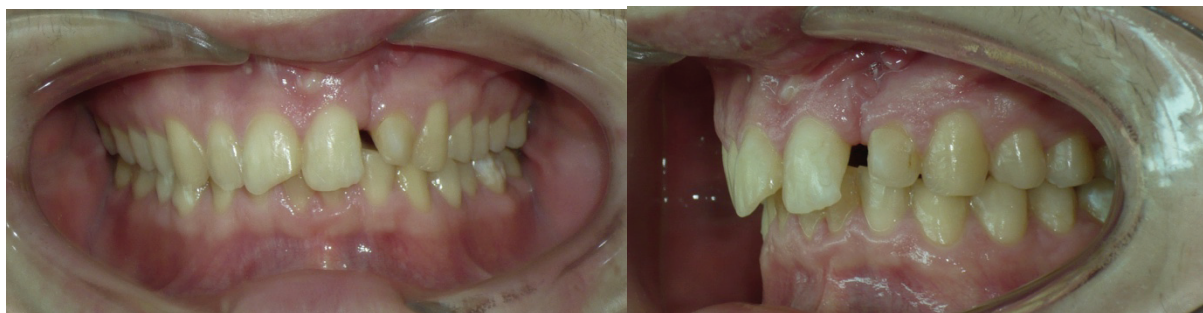

Figure 99 : Photos endobuccales au moment de la prise en charge (photos Dr Maschi)

L'équipe propose alors au patient un traitement orthodontico-chirurgical classique : le patient refuse de coopérer, refuse la greffe. Il présente par ailleurs un tabagisme actif (10 cigarettes/jour). Le score ACS estimé est de 8.

- **2013 - 2016 :** Patient perdu de vue

2016 (25ans) : Le patient, désireux d'une retouche nasale, se présente à la consultation. Il présente alors des facettes sur 11 et 21 avec la 22 en quantilever (réalisées en Italie). Le patient refuse toujours la greffe. (Figure 100)

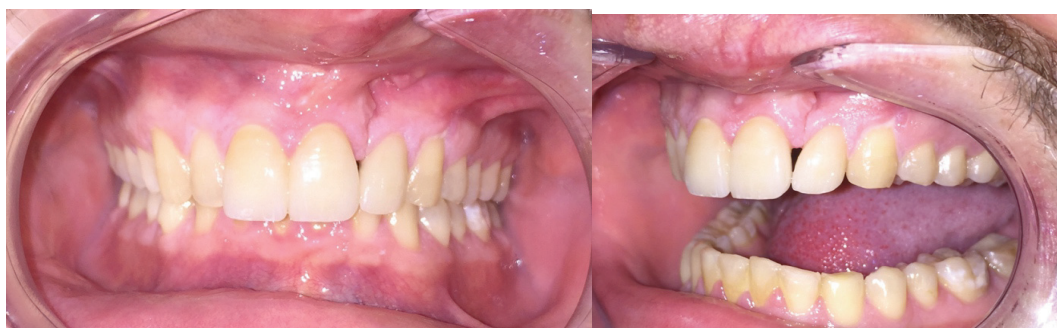

Figure 100 : Situation endobuccale en 2016

Remarques :

- Il s'agit d'un patient réfractaire à tout traitement chirurgical ;
- l'option adoptée (facettes et quantilever) est une alternative crédible à l'implant, notamment dans un contexte de tabagisme ;
- cette extension distale n'est pas pérenne mais satisfait entièrement le patient.



- **Cas n°10 : Sybille : née le 10/12/1998**

Il s'agit d'un cas de séquelle de fente labio-maxillo-palatine gauche. Les temps primaires ont été réalisés aux Hôpitaux pédiatriques de Lenval.

- **7ans (2005) :** La patiente présente une agénésie de 22 (Figure 101)

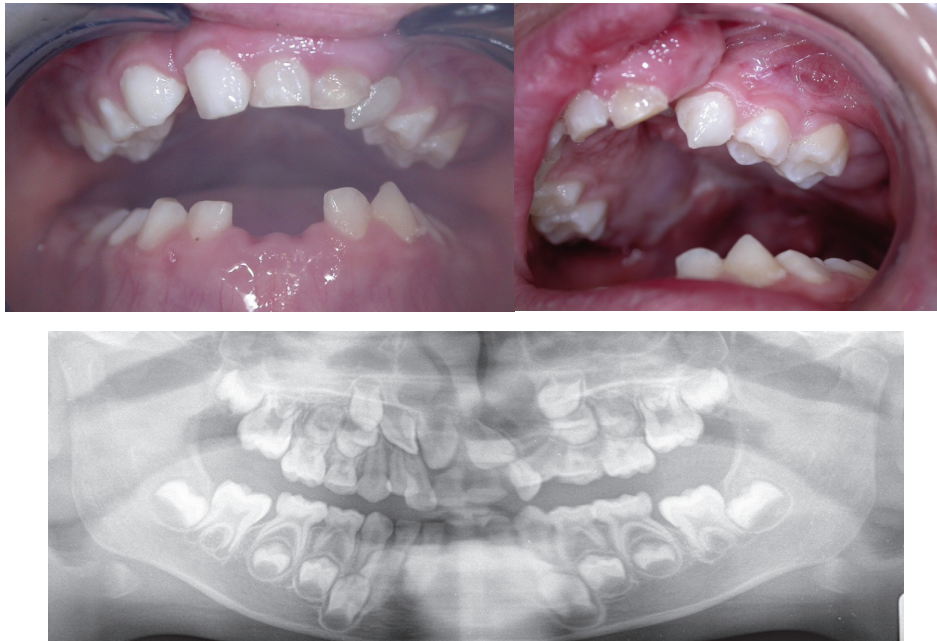

Figure 101 : Situation clinique et panoramique dentaire à 7ans (photos Dr Maschi)

- **9 ans (2007) :** une expansion maxillaire et un alignement des arcades sont réalisés. (Figure 102)

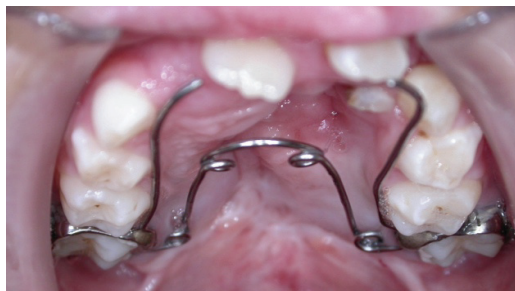

Figure 102 : Expansion maxillaire

- **2011 (13ans) :** La canine est toujours incluse (Figure 103).

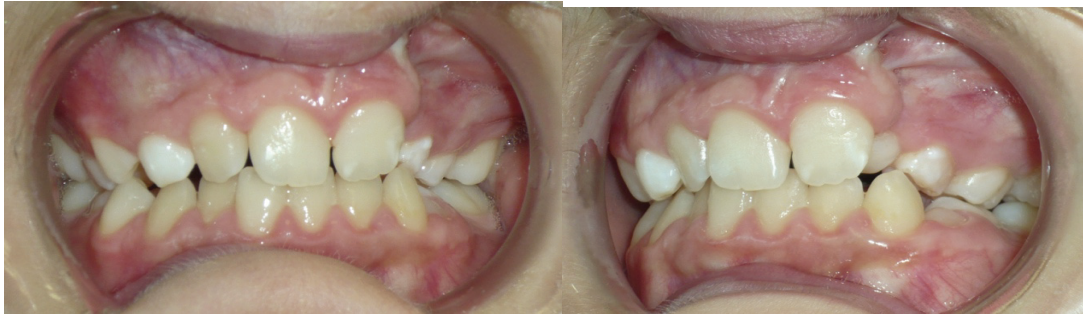

Figure 103 : Situation clinique en 2011 (13ans) (photos Dr Maschi)

- **2012 (14 ans)** : La famille décide de suivre leur orthodontiste dans le cabinet libéral (Dr Mascarelli). Les mileux sont recentrés et le sens transversal corrigé afin de préparer l'arcade maxillaire à la GPP.
- **2013 (15 ans)**: Gingivopériostoplastie gauche avec greffon cortical et os spongieux iliaque (Dr Savoldelli). En post-opératoire immédiat, on remarque que la canine est toujours incluse. (Figure 104)

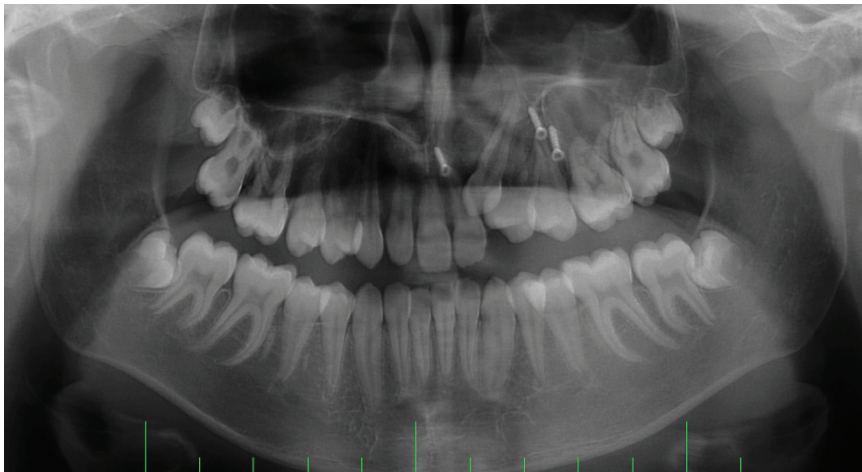


Figure 104 : Panoramique en 2013 post GPP

Après discussion entre l'orthodontiste et les parents et le manque de connaissances sur la possibilité implantaire en FLMP : décision d'une fermeture d'espace par mésialisation de la canine.

- **2016 (18 ans)** : La canine a migré dans la greffe. On obtient une Classe II partielle du côté de la fente et une instabilité au niveau orthodontique (béance antérieure) (Figure 105).

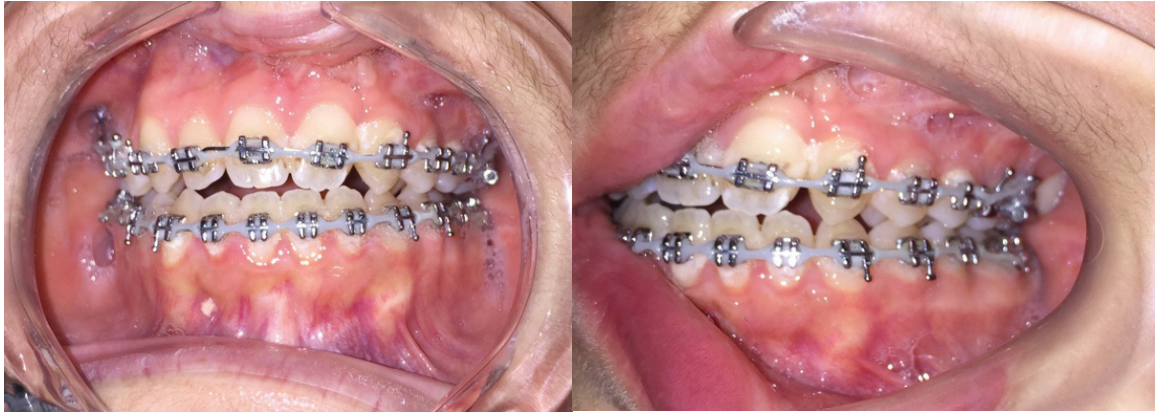

Figure 105 : Photos endobuccales en 2016

Remarques :

- Le traitement de fermeture d'espace a été perçu par les parents et l'orthodontiste comme le traitement le plus simple et le plus rapide ;
- le manque de connaissance sur la possibilité implantaire a poussé l'orthodontiste à fermer l'espace par égression de la canine dans la greffe.

- **Cas n°11 : Manon née le 27/07/1986**

Il s'agit d'un cas de séquelle de fente labio-alvéolaire gauche associée à une agénésie de 22. La patiente a 32 ans le jour de la consultation. Elle présente un bridge dento-porté 21-23 depuis 10 ans afin de compenser l'absence de 22. A l'examen clinique et para-clinique, on décèle une lésion endo-paro au niveau de 21 (dent adjacente à la fente). Cette dent, support du bridge, est le siège d'abcès à répétition (Figure 106).

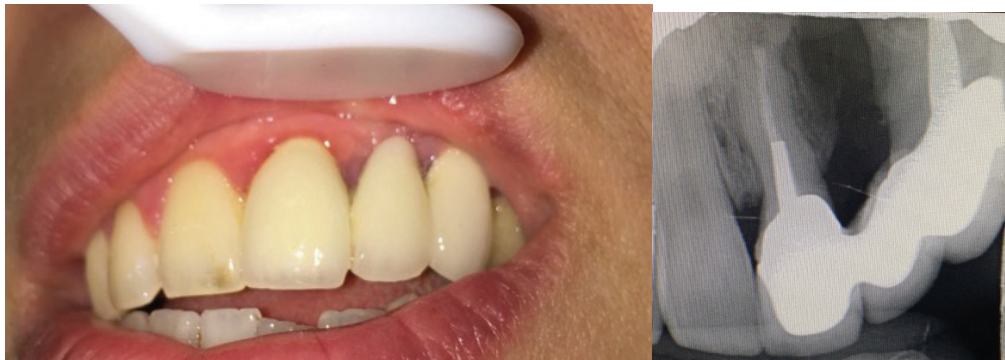

Figure 106 : Photos endobuccales et radiologie rétro-alvéolaire de la 21 adjacente à la fente

- **2014** : le score ACS est estimé à 6 et le IABH score à 0.

On oriente alors la patiente vers chirurgie du périapex (Pr Medioni, Dr Savoldelli) afin de conserver la réhabilitation prothétique.

Remarque :

- Ce cas illustre parfaitement les conséquences potentielles de la réalisation d'un bridge dento-porté dans un cas de séquelle de fente ;
- le bridge fragilise les dents supports de ce dernier ;
- le pronostic à moyen et long terme de cette réhabilitation est mauvais.



### III. Echecs de prise en charge : cas n°12 et 13

- **Cas n° 12 : Grégoire né le 09/02/1998 :**

Il s'agit d'un patient présentant une séquelle de fente labio-maxillo-palatine gauche. Les temps primaires ont été réalisés aux Hôpitaux pédiatriques de Lenval (Dr Maschi, Dr Bailleux)

- **2004 (6ans) :** Le patient présente une agénésie de la 22 (Figure 107).

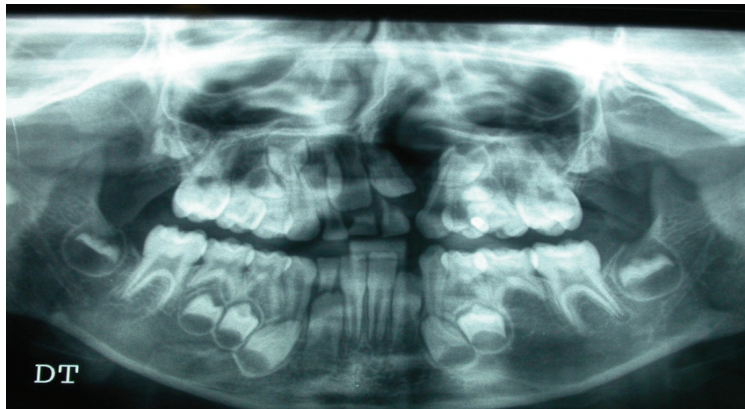


Figure 107 : Panoramique dentaire à 6 ans

- **2005 (7 ans) :** On remarque un inversé d'articulé s'installant au fil de la croissance (Figure 108).

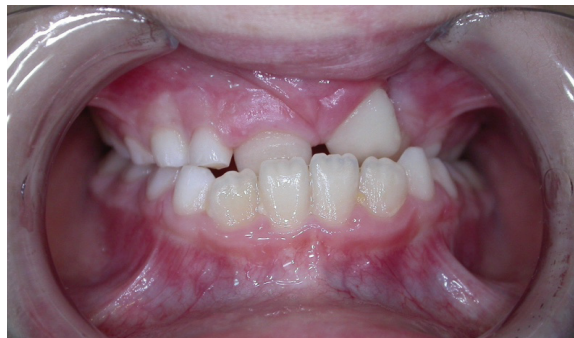

Figure 108 : Situation clinique à 7 ans (photo Dr Maschi)

- **2005 (7ans) - 2011 (13ans) :** le patient est suivi dans le service d'orthodontie de Lenval afin d'aligner les arcades et de préparer à la GPP.
- **2011 :** l'espace de fente a été ouvert afin de pouvoir réaliser la GPP.



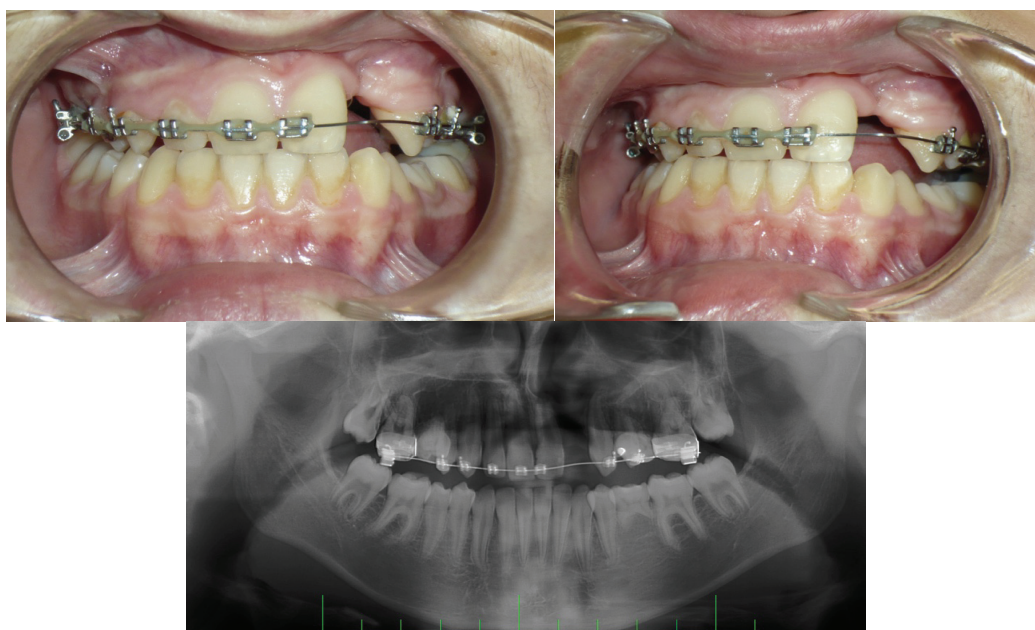

Figure 109 : Situation endobuccale et panoramique dentaire en 2011 (photos Dr Maschi)

- **2013 (15ans)** : On note un alignement des arcades, une ouverture de l'espace de fente et un bout à bout incisif (Figure 110).

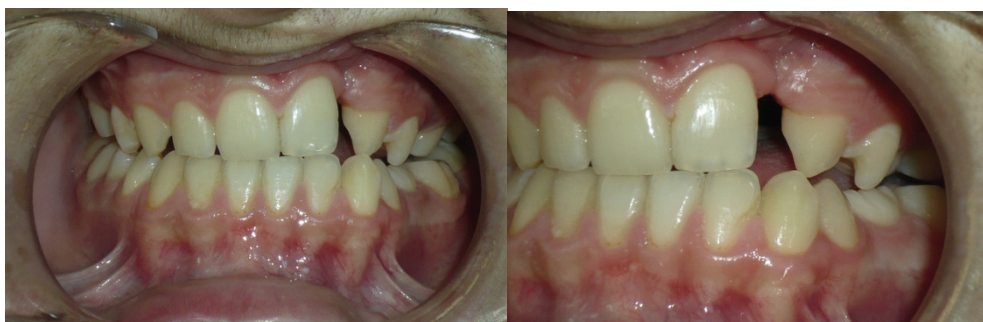

Figure 110 : Situation clinique en Septembre 2013 (photos Dr Maschi)

- **Décembre 2013** : GPP gauche par prélèvement iliaque (greffons corticaux spongieux) (Dr C. Savoldelli, F.Afota).

Dans le même temps, le patient débute un tabagisme actif et refuse toute coopération

Les suites post-opératoires sont difficiles avec par la suite une exposition du greffon.

- **2016 (3 ans après la greffe)** : on note une résorption totale du greffon iliaque avec une fistule palatine active. Le patient refuse le port d'une prothèse amovible. (Figure 111)

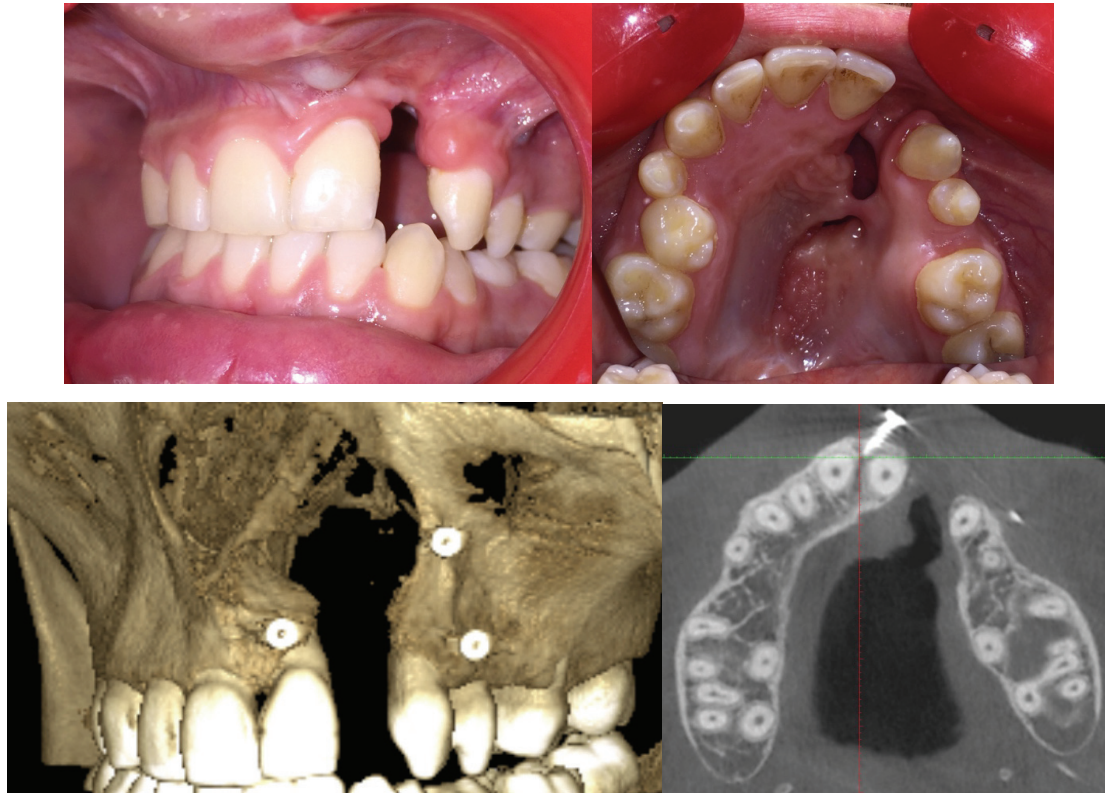


Figure 111 : Photos endobuccales, reconstructions 3D et axiales en 2016

Remarques :

- Il s'agit d'un échec de prise en charge causé par le tabac ;
- la situation en 2016 (3 ans post greffe) est pire qu'en 2013 ;
- le score ACS est estimé à 4 ; IABH Score : 0
- après réflexion et concertation avec sa famille, le patient est aujourd'hui prêt à reprendre un protocole orthodontico-chirurgical, associé à un arrêt du tabac.

- **Cas n°13 Bastien : né le 18/12/1990.**

Il s'agit d'un cas de séquelle de fente labio-maxillo-palatine bilatérale dans un contexte de syndrome de Kabuki. Les temps primaires ont été réalisés aux Hôpitaux pédiatriques de Lenz (Dr Maschi). Le patient présente des agénésies de 12 et 22.

- **2004 (14 ans) :** On note une classe III par brachymaxillie importante dès l'enfance (Figure 112).

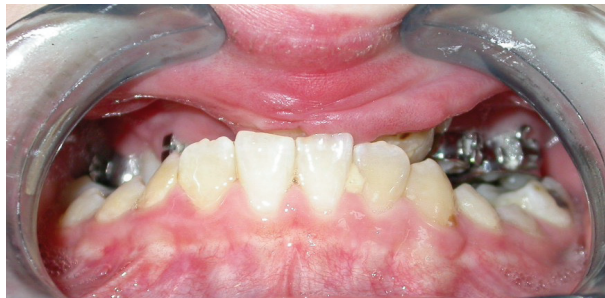

Figure 112 : Photo endobuccale à 14 ans

- **2006 (16ans) :** le patient est suivi en orthodontie afin de préparer l'arcade maxillaire à la GPP et à la chirurgie d'avancée maxillaire. L'équipe pluridisciplinaire a alors décidé d'une fermeture d'espace bilatérale (étant donné la future chirurgie d'avancée).
- **2007 (17ans) :** le bourgeon médian a été ingréssé et les espaces de fente sont en cours de fermeture. A noter également le profil facial de Classe III. (Figure 113)



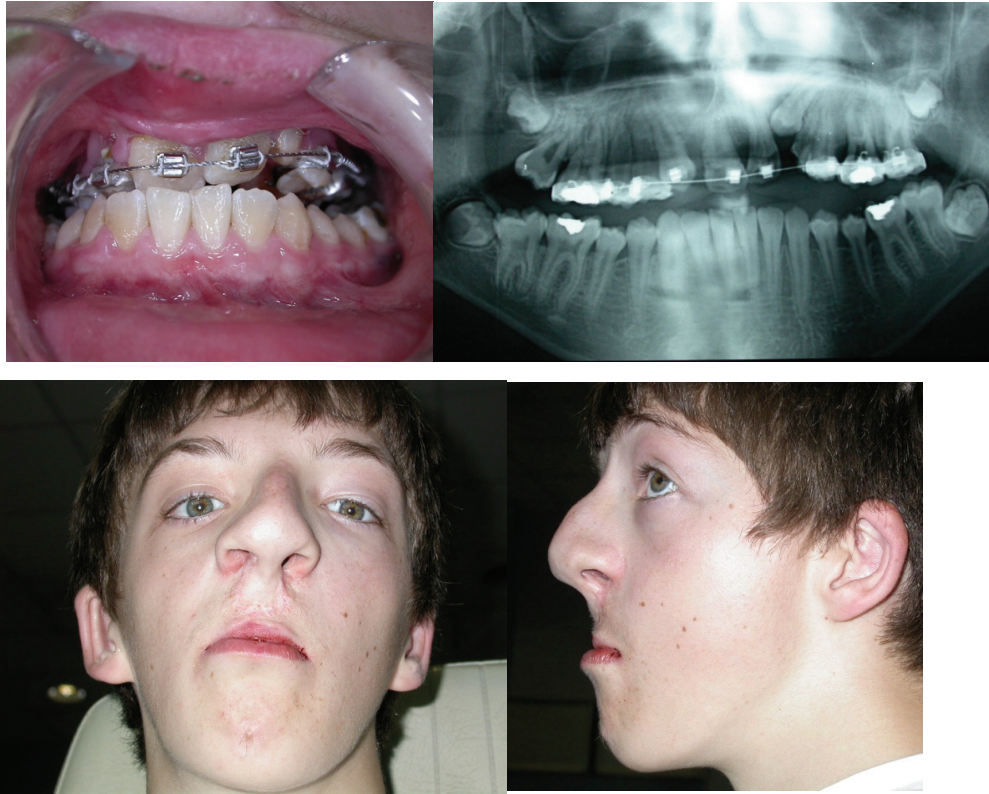


Figure 113 : Photo endobuccale, panoramique dentaire et photo de face et profil à 17 ans (photos Dr Maschi).

- **2008 (18ans)** : les espaces latéraux ont été fermés et les arcades sont en cours de préparation pour la greffe et la chirurgie d'avancée Figure 114.

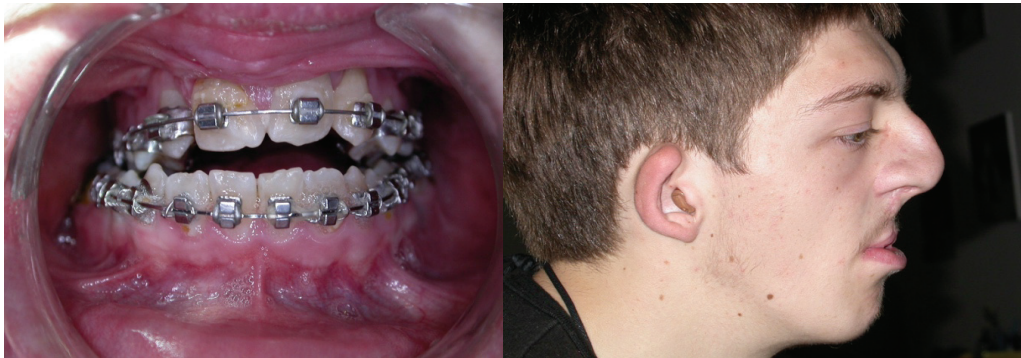

Figure 114 : Photo endobuccale et profil à 18 ans (photos Dr Maschi)

- **2010 (20ans)** : la GPP bilatérale est réalisée avec prélèvement d'os cortical symphysaire (Pr Bettega, Dr Savoldelli). L'objectif est une stabilisation des segments osseux avant la chirurgie d'avancée maxillaire (Figure 115).

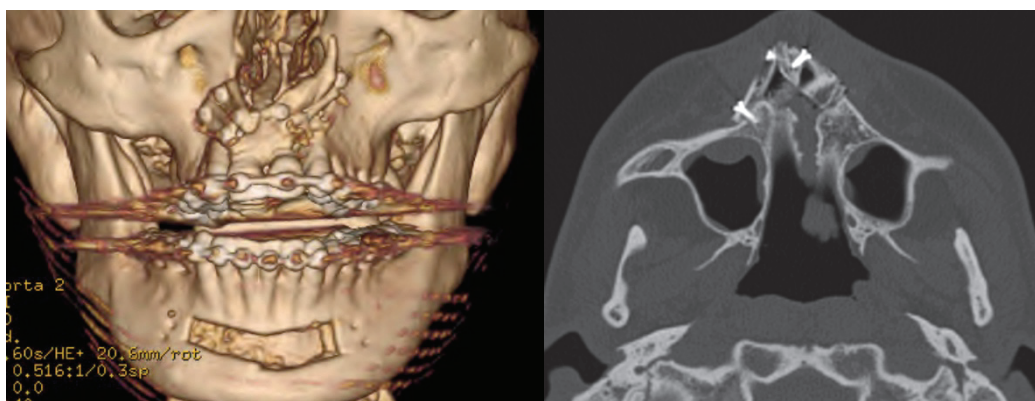


Figure 115 : Reconstitutions 3D et axiales du scanner 3 mois après la GPP

- **2011 (21ans)** : l'ostéotomie maxillaire d'avancée est effectuée (Pr Bettega, Dr Savoldelli). On observe 2 mois après l'ostéotomie une nécrose de la greffe et la perte du bourgeon médian. (Figure 116)

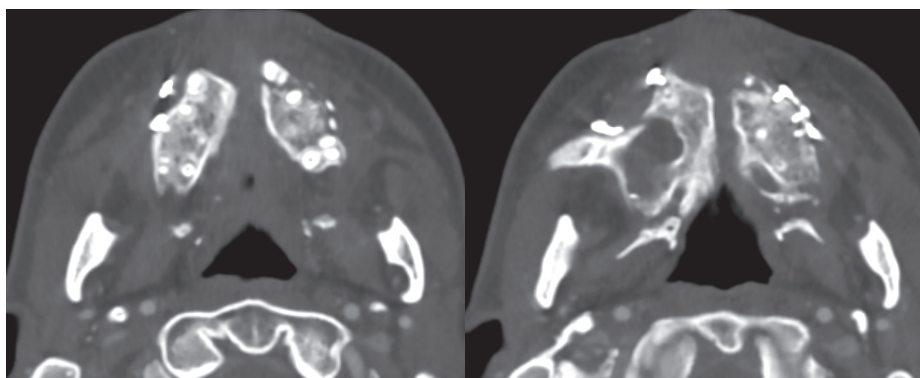


Figure 116 : Coupes axiales du scanner 2 mois après la GPP

- **2015** : Afin de compenser la perte osseuse et tissulaire, le patient est orienté vers le service de prothèse (Pr Lassauzay) (Figure 117). Une prothèse amovible partielle (stellite) est confectionnée pour gérer cet échec (Dr Andréani) (Figure 118).

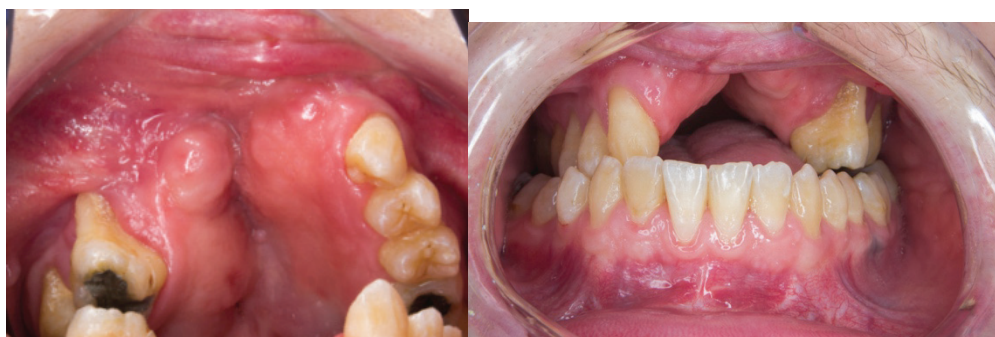

Figure 117 : Situation clinique en 2015



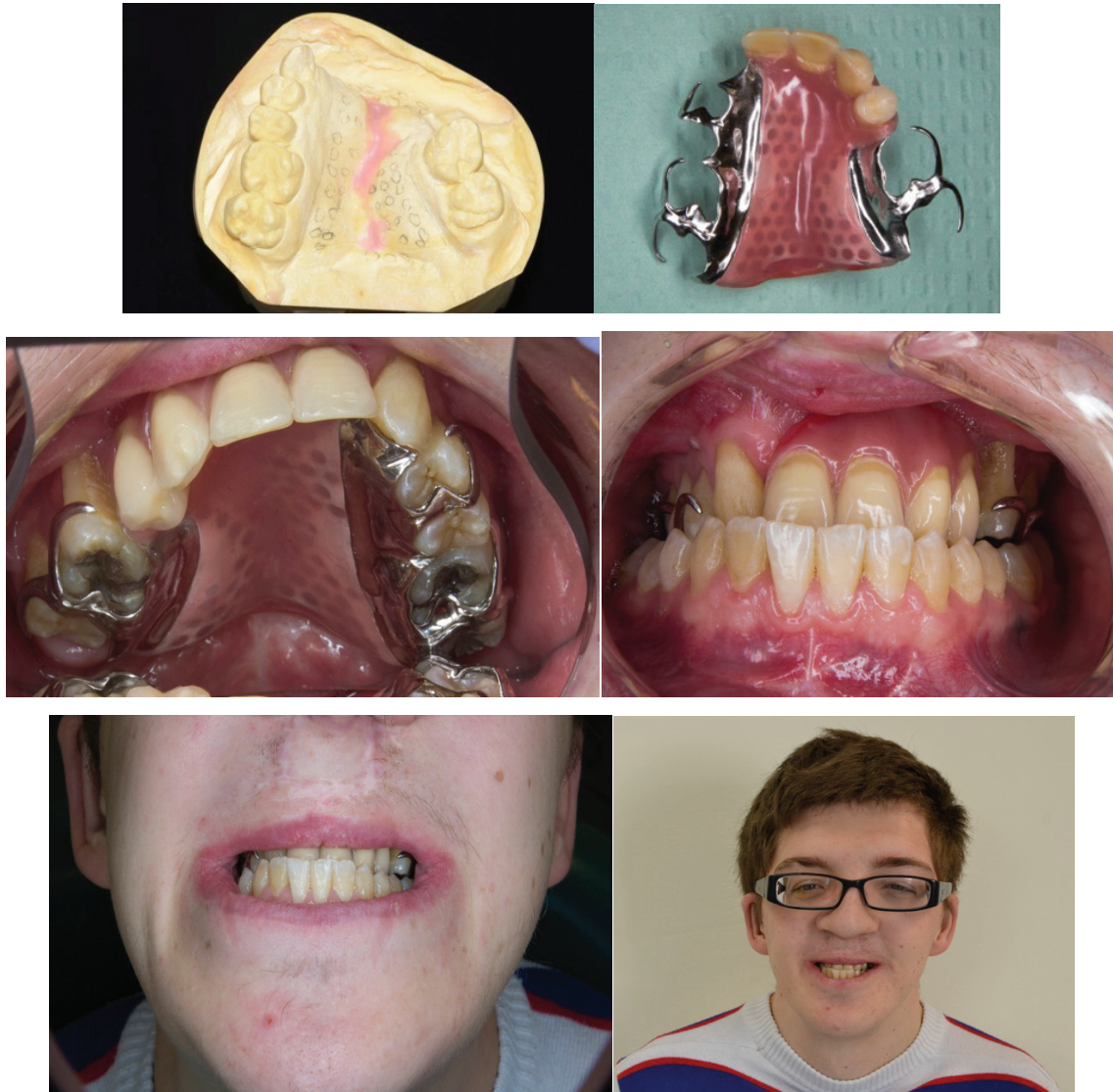

Figure 118 : Etapes prothétiques : modèle de travail, stellite avant la pose, photos endobuccales et sourire de face (photos Dr Andréani)

Remarques :

- Il s'agit d'une situation d'échec chirurgical important chez une séquelle de fente bilatérale ;
- le score ACS est estimé à 2 et le IABH score à 0 ;
- le patient est satisfait de la PPA au niveau esthétique et mastication.

## Discussion

Tableau 5 : Cas cliniques exposés

Cas	Option choisie	ACS Score	IABH Score	Délai greffe-implant	Longueur de l'implant
1	Implant	13	4	8 mois	11mm
2	Implant	10	3	40 mois	8mm
3	Implant	12	3	6 mois	8mm
4	Implant	11	4	4 mois	11mm
5	4 implants	9	3	5 mois	3 : 12 mm 1 : 10mm
6	Diskimplant	11	2	9 mois	5G7
7	2 implants	10	2	8 mois	2 : 8mm
8	Implant	9	3	5 mois	10mm
9	Facettes+extension	8	3	X	X
10	Fermeture de l'espace	7	2	X	X
11	Bridge	6	0	X	X
12	Aucune	4	0	X	X
13	PPA	2	0	X	X

Le choix de la réhabilitation prothétique de l'espace sur l'arcade maxillaire dans les séquelles de FLMPs répond à des critères précis. Cependant, la prise en charge de l'espace résiduel sera différente en fonction du patient et de la stratégie adoptée par l'équipe pluridisciplinaire.

S'agissant des cas traités au CHU de Nice et exposés dans ce travail, on peut remarquer que (Tableau 5) :

- Le score ACS est compris entre 9 et 13 pour les cas implantés et entre 2 et 8 pour les autres solutions prothétiques (bridge, fermeture ODF, PPA) ;
- 12 implants ont été posés chez 8 patients ;

- sur les 12 implants, 10 ont une longueur inférieure à 12mm ;
- chez les 8 patients implantés, le score IABH est compris entre 2 et 4 au moment de la pose ;
- les 2 cas implantés avec un score IABH de 2 l'ont été par des implants de 8mm ou un implant basal type DiskImplant ;
- mis à part 1 cas (le cas 2), le délai entre la dernière greffe osseuse et l'implant est compris entre 4 et 9 mois. Les cas réhabilités par fermeture d'espace, bridge ou PPA sont ceux avec les scores IABH et ACS les plus faibles ;

Les critères d'implantologie dans les séquelles de fentes ne sont pas tous respectés. Seulement deux implants sur 12 posés ont la longueur recommandée (supérieure ou égale à 12 mm) et le délai théorique de 4 à 6 mois pour implanter n'a été respecté que dans 4 cas sur 8. La mise en charge de l'implant est également souvent différée en raison des finitions orthodontiques longues chez ces patients. Les recommandations idéales de la littérature sont souvent difficiles à appliquer en clinique. En effet, on se heurte à plusieurs obstacles :

- Une baisse de motivation à un certain âge chez ces patients multi-opérés depuis l'enfance (qui peuvent par exemple refuser la dernière greffe);
- une perte de vue des patients à un moment du protocole thérapeutique ;
- l'absence de compréhension du plan de traitement d'un des membres de l'équipe pluridisciplinaire (qui peut amener à une fermeture de l'espace);
- un tabagisme actif apparaissant pendant l'adolescence, augmentant les risques d'échec de greffe.

Les cas 9 et 10 illustrent les solutions dites "alternatives". Les cas 11 et 12 montrent que malgré un protocole bien mené, le tabac peut amener à un échec dans les séquelles de fentes. Globalement, les deux scores clés (IABH Score et ACS Score) sont en adéquation avec les solutions prothétiques choisies dans nos cas.

Par ailleurs, il est important de préciser que nous ne disposons pas d'un recul suffisant sur nos cas implantés.

Après analyse de la littérature et exposition de nos cas cliniques, nous proposons un **arbre décisionnel** afin de déterminer le type de réhabilitation adapté à chaque situation. Certains auteurs sont plus « radicaux » dans la gestion de certains cas (les fentes bilatérales notamment). En effet, Samama et Tulasne (34,115) envisagent de

manière systématique l'extraction des incisives dans les cas de fentes bilatérales et une réhabilitation implantaire après greffe d'origine pariétale.

L'arbre décisionnel proposé permet de synthétiser le circuit parcouru par un cas de séquelle de fente avant d'être éligible à l'implantologie (Figure 119 : Arbre décisionnel).

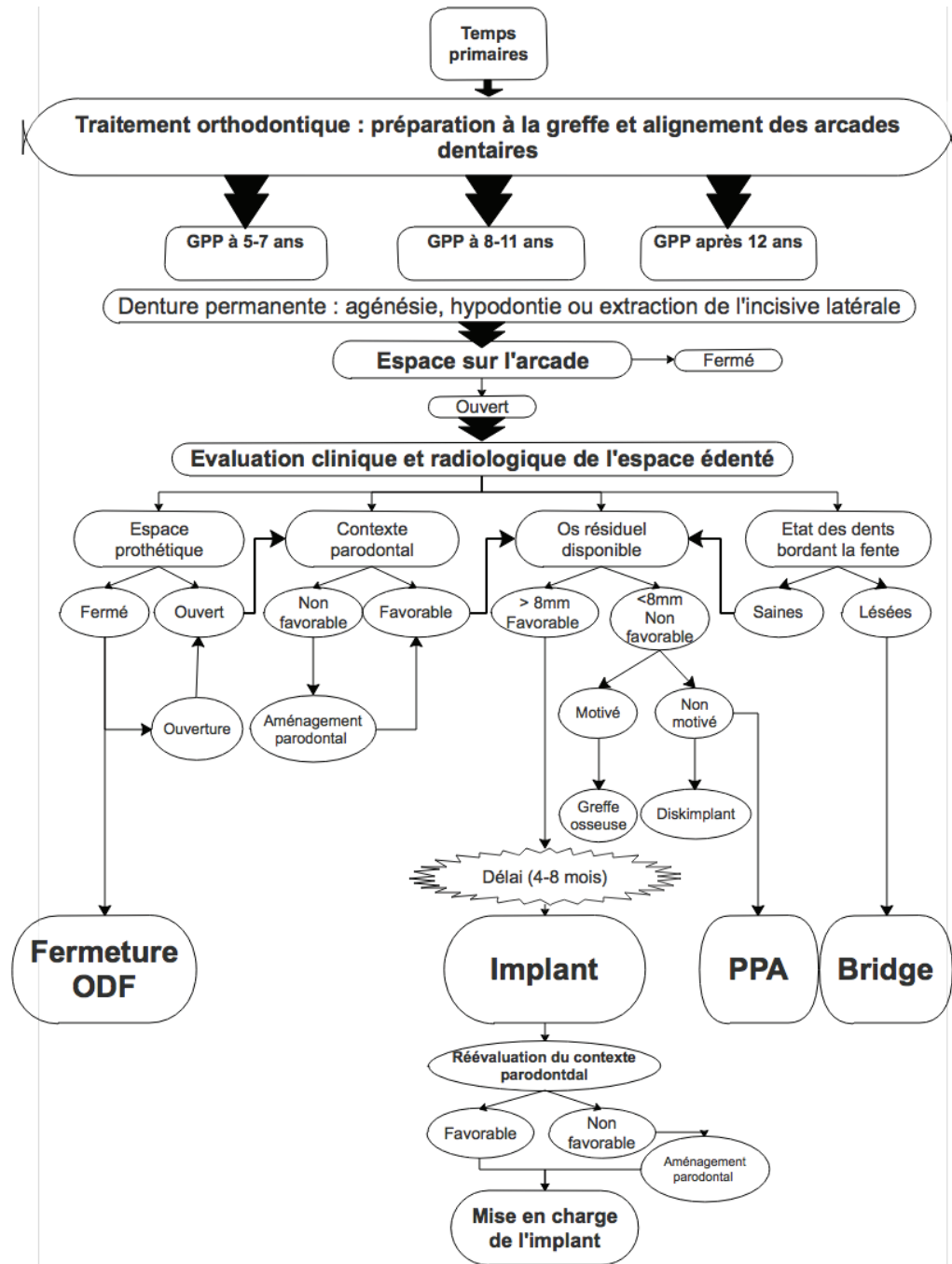


Figure 119 : Arbre décisionnel

## **Conclusion**

La réhabilitation de l'espace édenté chez les patients présentant des séquelles de fentes labio-maxillo-palatines reste un challenge. Les objectifs de ce travail étaient d'évaluer les moyens de réhabilitation possibles de l'espace édenté chez ces patients (implant, prothèse fixe dento-portée, prothèse amovible partielle et fermeture orthodontique de l'espace). Le choix final de la réhabilitation dépend des protocoles et habitudes de l'équipe pluridisciplinaire du centre où le patient est pris en charge. A partir des données de la littérature et de nos observations cliniques, le système prothétique implanto-porté s'est avéré être la meilleure solution pour réhabiliter cet espace. Cette solution est pérenne et offre de bons résultats en termes de satisfaction du patient, de maintien de la greffe alvéolaire et sur les plans esthétique et fonctionnel.

Grâce à cette analyse de la littérature, nous avons dégagé un cahier des charges de l'implantologie dans le cadre des séquelles de fentes afin de proposer un algorithme thérapeutique. Les critères proposés dans cet arbre décisionnel sont issus des scores ACS et IABH (critères osseux et parodontaux) spécifiques aux séquelles de fentes labio-maxillo-palatines. La motivation du patient est également capitale à l'obtention d'un bon résultat. Le parcours jusqu'à l'implant est long chez ces patients et nécessite de nombreuses interventions. Dans notre expérience clinique, nous avons observé d'excellents résultats avec des réhabilitations stables mais aussi des situations d'échec total justifiant une prise en charge par une prothèse amovible classique. Pour les cas d'échec de greffe osseuse ou de refus de nouvelle greffe, nous proposons une solution originale d'implant basal (DiskImplant).



## **Table des figures**

Tableau 1 : Comparaison des solutions prothétiques possibles .....	20
Tableau 2 : Taux de succès retrouvés dans la littérature.....	26
Tableau 3 : Taux de survie implantaire dans les 3 groupes de l'étude de Kramer et al. (63).....	31
Tableau 4 : Délais entre la greffe osseuse et la pose de l'implant retrouvés dans la littérature .....	54
Tableau 5 : Cas cliniques exposés.....	109
Figure 1 : le palais primaire avec la lèvre et l'os (en gris) et le palais secondaire .....	4
Figure 2 : fente labio-alvéolaire unilatérale.....	4
Figure 3 : fente labiale bilatérale .....	4
Figure 4 : fente palato-vélaire complète.....	4
Figure 5 : fente labio-alvéolo-palatine unilatérale complète.....	4
Figure 6 : (15) Chirurgie de la lèvre : procédé de Tennisson modifié Malek.....	7
Figure 7 : (15) technique de véloplastie intravélaire (Kriens et Sommerlad, 1967)(14) ...	7
Figure 8 : (15) fermeture palatine.....	8
Figure 9 : coupe axiale d'un scanner avant et après GPP. On note la restauration de la continuité maxillaire. ....	8
Figure 10 : (17) Préparation orthodontique à la GGP. A noter l'endognathie initiale du petit fragment (photo de gauche). (Dr J. Morato).....	9
Figure 11 : gingivopériostoplastie : squelettisation de la fente suivie de la mise en place de la greffe osseuse d'origine iliaque (Dr Ch. Savoldelli) .....	10
Figure 12 : mise en évidence des fistules bucco-nasales et bucco-palatines (Dr Ch. Savoldelli).....	10
Figure 13 : Exemple de profil facial de séquelle de fente à 5 ans (à gauche) et à 15ans (à droite). On constate un profil de Classe III qui s'installe progressivement (Dr J. Morato, Dr Ch. Savoldelli) .....	11
Figure 14 : (33) technique d'ostéotomie maxillaire par Le Fort 1. A : Incision vestibulaire supérieure ; B = Ostéotomie maxillaire ; C = Ostéotomie complétée au niveau des piliers canins ; D = Abaissement du plateau « Down Fracture » avec visualisation des pédicules vasculaire ptérygo-maxillaire ; E = mobilisation du plateau maxillaire en fonction du mouvement planifié ; F = Ostéosynthèse au niveau des piliers canins et malaires.....	12
Figure 15 : exemple de correction de rétro-maxillie par ostéotomie maxillaire d'avancée. Téléradiographie de profil avant/ après (Dr J. Morato et Dr C. Savoldelli).....	13
Figure 16 : exemple de distraction maxillaire par distracteurs trans-antraux (Pr G. Bettega, Dr Ch. Savoldelli).....	13
Figure 17 : Exemple d'un cas de séquelle de fente labio-maxillo-palatine gauche où l'espace de l'incisive latérale absente du côté gauche a été fermé orthodontiquement.....	14
Figure 18 : Exemple d'un cas de séquelle de fente labio-maxillo-palatine où l'espace de l'incisive latérale absente du côté gauche a été maintenu. ....	14
Figure 19 : exemple d'ectopie dentaire dans un cas de séquelle de fente (la 22 est située sous les fosses nasales) .....	16
Figure 20 : Solutions thérapeutiques possibles : fermeture orthodontique de l'espace de 22 (en haut à gauche), prothèse amovible partielle remplaçant 11, 21, 22, 23 (en haut à droite), bridge dento-porté de 21 à 23 (en bas à gauche) et prothèse implanto-portée sur la 22 (en bas à droite). ....	19

Figure 21 : (70) Proportion de la couronne prothétique comparée à l'incisive latérale controlatérale .....	28
Figure 22 : Cas d'un patient de 17 ans porteur d'une séquelle de FLMP gauche avec agénésie de la 22. On remarque la bride muqueuse vestibulaire consécutive de la gingivopériostoplastie secondaire.. La greffe osseuse est visible sur le scanner Cone Beam. (patient du Dr Maschi et Dr Savoldelli) .....	34
Figure 23 : IABH Score (60) .....	39
Figure 24 : Echelle de Bergland : évaluation de la hauteur inter-alvéolaire résiduelle après GGP (42).....	40
Figure 25 : Classification de Lekholm et Zarb (1985) .....	42
Figure 26 : Patient présentant une séquelle de FLMP bilatérale. Photo clinique après la greffe osseuse pré implantaire et au moment de la décision d'implanter. On remarque l'absence totale de vestibule et de tissu kératinisé (Photo Dr C. Tabet / Dr C. Savoldelli) .....	42
Figure 27 : (96) : Brides muqueuses vestibulaires autour d'un implant en 12 avant et après greffe de tissu conjonctif enfoui.....	45
Figure 28 : (98) : Paramètres du Score ACS.....	46
Figure 29 : Tableau diagnostique correspondant au Score ACS (98) .....	47
Figure 30 : Technique d'implantologie enfouie en 2 temps (d'abord vis de couverture puis mise en place dans un 2ème temps de la vis de cicatrisation).....	49
Figure 31 : Photo 1 : après mise en place d'un implant et la vis de couverture en technique enfouie dans un cas de séquelle de fente. (Chirurgie : Dr C. Savoldelli / F. Afota) ; Photo 2 : au moment du 2ème temps chirurgical : placement de la vis de cicatrisation et aménagement parodontal (greffe de conjonctif palatin).....	50
Figure 32 : photos cliniques après cheïlo-rhinoplastie (photos Dr Maschi).....	58
Figure 33 : Situation clinique et panoramique dentaire à 14 ans.....	58
Figure 34 : GPP avec greffons cortico-spongieux : photos de la chirurgie et panoramique post-opératoire (Dr Ch. Savoldelli) .....	59
Figure 35 : Scanner Cone Beam à 7 mois post-GGP : coupes axiales et reconstructions sagittale .....	59
Figure 36 : Mise en place de l'implant dans l'espace gréffé (Dr Ch. Savoldelli, F. Afota)..	60
Figure 37 : Temporisation par une dent sur arc palatin.....	60
Figure 38 : photos pré-opératoire, per-opératoire, post-opératoire et radio rétro-alvéolaire.....	61
Figure 39 : Situation endobuccale et panoramique dentaire à 10 ans (Photos Dr Maschi) .....	62
Figure 40 : Situation endobuccale en 2012.....	62
Figure 41 : coupes axiales et reconstructions 3D du scanner à 4 mois post-GPP .....	63
Figure 42 : Reconstructions 3D, axiales et sagittales du scanner cône beam .....	63
Figure 43 : Radiologie rétro-alvéolaire de l'implant posé en technique enfoui (F. Afota) .....	64
Figure 44 : Situation endobuccale au moment du désenfouissement de l'implant .....	64
Figure 45 : Greffe de conjonctif enfoui dans le 2ème temps chirurgical .....	64
Figure 46 : Finitions du traitement orthodontique et mise en charge de la prothèse implanto-portée.....	65
Figure 47 : Situation clinique et endobuccale en 2004, suivi de la fermeture palatine en 2006 (photos Dr Maschi).....	66
Figure 48 : situation endobuccale et panoramique dentaire en 2007 (photos Dr Maschi) .....	66

Figure 49 : Traitement orthodontique (photos Dr Maschi) .....	67
Figure 50 : Situation endobuccale et panoramique dentaire en 2012 après la 1ère GPP (photos Dr Maschi).....	67
Figure 51 : Situation endobuccale et de face à 17ans .....	68
Figure 52 : Reconstructions axiale, sagittale, panoramique et 3D du scanner cône beam	68
Figure 53 : Mise en place de l'implant dans le site gréffé et panoramique post-opératoire (Dr Ch. Savoldelli, F. Afota) .....	69
Figure 54 : Situation endobuccale et panoramique dentaire à 8 ans (photos Dr Maschi) .....	70
Figure 55 : Situation endobuccale et panoramique dentaire à 11 ans (photos Dr Maschi) .....	70
Figure 56 : Situation endobuccale à 15 ans (photos Dr Sammut) .....	70
Figure 57 : Scanner post-GPP : reconstructions axiale, 3D et sagittale .....	71
Figure 58 : Temps opératoires de la 2 <sup>ème</sup> GPP : photos à l'ouverture du site, prélèvement iliaque d'un bloc cortical et os spongieux, greffe en coffrage et fermeture (Photos Dr Ch. Savoldelli) .....	72
Figure 59 : Evaluation de la situation clinique et radiologique en Août 20 .....	73
Figure 60 : Mise en place de d'implant en technique enfouie (photos Dr Sammut) .....	73
Figure 61 : Lambeau repositionné apicalement associé à une greffe de conjonctif enfoui .....	74
Figure 62 : Etapes prothétiques : choix de la teinte, essayage, et photos endobuccales et de face le jour de la pose (photos Dr Sammut) .....	74
Figure 63 : Photos endobuccale, de face et contrôle radiologique à 1 an. ....	75
Figure 64 : Photos de face et endobuccale à 8 ans (photos Dr Maschi) .....	76
Figure 65 : Situation endobuccale, panoramique dentaire et téléradiographie de profil à 12 ans (photos Dr Maschi).....	76
Figure 66 : Situation clinique à 15ans (2010).....	77
Figure 67 : Photos endobuccales et reconstructions 3D du scanner à 16ans (photos Dr Maschi, Dr Herrera) .....	77
Figure 68 : Activation du dispositif de distraction alvéolaire (photos Dr Tabet).....	78
Figure 69 : Panoramique post distraction alvéolo-dentaire (Août 2011) .....	78
Figure 70 : Photos endobuccales Août 2012 (photos Dr Tabet) .....	78
Figure 71 : Panoramique dentaire en Janvier 2013 (entre les deux greffes). Le côté droit a été gréffé.....	79
Figure 72 : GPP bilatérale avec prélèvement pariétal : photos initiale, après extraction des incisives centrales, greffe en coffrage, sutures (Photos Dr Savoldelli). ....	79
Figure 73 : PPA de temporisation.....	80
Figure 74 : Reconstructions axiale, 3D et sagittale du Cone Beam de Fevrier 2014.....	80
Figure 75 : photo endobuccale et panoramique le jour de la pose des 4 implants.....	81
Figure 76 : Situation clinique finale en 2015 et contrôle à 1 an, photos endobuccales et de face .....	81
Figure 77 : Situation clinique en 2005 (7ans) et 2007 (9ans) (photos Dr Maschi) .....	83
Figure 78 : Situation clinique et panoramique en 2014 (17ans) (photos Dr Maschi).....	83
Figure 79 : Panoramique post-greffe (greffons cortico-spongieux).....	84
Figure 80 : Situation clinique en Mars 2016 .....	84
Figure 81 : Dentascanner Mars 2016. A noter le volume osseux insuffisant pour un implant axial.....	85
Figure 82 : Utilisation d'une double cut et impaction du Disk.....	85

Figure 83 : impaction du disk recouvert d'os allogénique (Ostdeveloppement) et de A-PRF, sutures sans tension. (photos Dr Savoldelli).....	86
Figure 84 : Panoramique post-opératoire. ....	86
Figure 85 : Gouttière à appui dentaire .....	86
Figure 86 : Reconstructions 3D et coupe axiale du scanner en Janvier 2013. ....	88
Figure 87 : Reconstructions 3D, axiale et sagitale du scanner à 6 mois post GPP.....	89
Figure 88 : Photos endobuccales des implants posés et panoramique dentaire (Photos Dr Sammut).....	89
Figure 89 : Etapes prothétiques : essayage des piliers, mise en place d'un provisoire transvissé .....	90
Figure 90 : Photos endobuccales et sourire de face le jour de la pose de la prothèse.....	90
Figure 91 : Contrôle à 1 an : photo endobuccale et sourire de face.....	91
Figure 92 : Radiologie rétro-avléolaire initiales (2012).....	92
Figure 93 : Reprise des traitements endodontiques sur 11,21 et 24.....	92
Figure 94 : Reconstructions axiales, panoramique et 3D du scanner à 2 mois post GPP.	93
Figure 95 : photo de la réouverture du site lors de la 2 <sup>ème</sup> GPP (photos Dr Ch. Savoldelli) .....	93
Figure 96 : Reconstructions 3D, axiale et sagitale à 4 mois de la 2 <sup>ème</sup> GPP .....	94
Figure 97 : Photos le jour de la pose de l'implant en 22 avec rajout d'os allogénique (Photos Dr Sammut).....	94
Figure 98 : Photos endobuccale et de face du bridge 11/21 et de la couronne sur implant (22).....	95
Figure 99 : Photos endobuccales au moment de la prise en charge (photos Dr Maschi).	96
Figure 100 : Situation endobuccale en 2016 .....	96
Figure 101 : Situation clinique et panoramique dentaire à 7ans (photos Dr Maschi) .....	98
Figure 102 : Expansion maxillaire.....	98
Figure 103 : Situation clinique en 2011 (13ans) (photos Dr Maschi) .....	99
Figure 104 : Panoramique en 2013 post GPP.....	99
Figure 105 : Photos endobuccales en 2016.....	100
Figure 106 : Photos endobuccales et radiologie rétro-alvéolaire de la 21 adjacente à la fente .....	101
Figure 107 : Panoramique dentaire à 6 ans .....	102
Figure 108 : Situation clinique à 7 ans (photo Dr Maschi) .....	102
Figure 109 : Situation endobuccale et panoramique dentaire en 2011 (photos Dr Maschi) .....	103
Figure 110 : Situation clinique en Septembre 2013 (photos Dr Maschi).....	103
Figure 111 : Photos endobuccales, reconstructions 3D et axiales en 2016 .....	104
Figure 112 : Photo endobuccale à 14 ans.....	105
Figure 113 : Photo endobuccale, panoramique dentaire et photo de face et profil à 17 ans (photos Dr Maschi).....	106
Figure 114 : Photo endobuccale et profil à 18 ans (photos Dr Maschi).....	106
Figure 115 : Reconstructions 3D et axiales du scanner 3 mois après la GPP .....	107
Figure 116 : Coupes axiales du scanner 2 mois après la GPP.....	107
Figure 117 : Situation clinique en 2015.....	107
Figure 118 : Etapes prothétiques : modèle de travail, stellite avant la pose, photos endobuccales et sourire de face (photos Dr Andréani).....	108
Figure 119 : Arbre décisionnel .....	111

## **Références bibliographiques**

1. Boyne PJ, Sands NR. Secondary bone grafting of residual alveolar and palatal clefts. *J Oral Surg Am Dent Assoc* 1965. févr 1972;30(2):87-92.
2. Bardot J, Casanova D, Cannoni P, Pech C, Magalon G. Prise en charge des fentes labio-maxillo-palatines au centre hospitalier universitaire de Marseille. *Ann Chir Plast Esthet*. 2002;47:159-65.
3. Montoya P, Bigorre M, Captier G, Baylon H, Pietrera J, Delestan C, et al. Prise en charge des fentes labio-maxillo-palatines au centre hospitalier universitaire de Montpellier. *Ann Chir Plast Esthet*. 2002;47:143-9.
4. Martinot-Duquennoy V, Capon N. Synthèse de la prise en charge des fentes labiales et palatines par onze équipes francophones en 2001. *Ann Chir Plast Esthet*. avr 2002;47(2):166-71.
5. Molé. Fentes alvéolaires : implants ou pas ? 2016;(22):19-42.
6. Clementi M, Tenconi R, Bianchi F, Stoll C. Evaluation of prenatal diagnosis of cleft lip with or without cleft palate and cleft palate by ultrasound: experience from 20 European registries. *Prenat Diagn*. 1 nov 2000;20(11):870-5.
7. Shaikh D, Mercer NS, Sohan K, Kyle P, Soothill P. Prenatal diagnosis of cleft lip and palate. *Br J Plast Surg*. 1 juin 2001;54(4):288-9.
8. Bach-Ségura P. Les fentes faciales diagnostiquées avant la naissance : du dépistage échographique systématique au centre pluridisciplinaire de diagnostic prénatal (CPDP). *Rev Orthopédie Dento-Faciale*. juill 2012;46(3):265-74.
9. Allori AC, Mulliken JB, Meara JG, Shusterman S, Marcus JR, CleftKit Collaboration. Classification of Cleft Lip/Palate: Then and Now. *Cleft Palate-Craniofacial J Off Publ Am Cleft Palate-Craniofacial Assoc*. 4 sept 2015;
10. Shaw WC, Semb G, Nelson P, Brattström V, Mølsted K, Prah-Andersen B, et al. The Eurocleft project 1996-2000: overview. *J Cranio-Maxillo-fac Surg Off Publ Eur Assoc Cranio-Maxillo-fac Surg*. juin 2001;29(3):131-40; discussion 141-2.
11. Millard DR. *Cleft Craft: The Evolution of Its Surgery*. Little, Brown; 1977. 922 p.
12. Tennison. The repair of the unliateral cleft lip by the stencil method. *Plast Reconstr Surg*. 1952;
13. Wardill WEM. The technique of operation for cleft palate. *Br J Surg*. 1 juill 1937;25(97):117-30.
14. Sommerlad BC, Mehendale FV. A modified gag for cleft palate repair. *Br J Plast Surg*. janv 2000;53(1):63-4.
15. Pavy B, Vacher C, Vendroux J, Smarrito S. Fentes labiales et palatines : Traitement primaire. *EMC-Tech Chir-Chir Plast Reconstructrice Esthet*. 1998;1-21.
16. Robertson NR, Jolleys A. Effects of early bone grafting in complete clefts of lip and palate. *Plast Reconstr Surg*. nov 1968;42(5):414-21.
17. Morato J, Savoldelli C. Fentes labio-alveolo-palatines: timing de l'orthodontie libérale dans le protocole thérapeutique des hôpitaux de Nice. Nice, France: Université de Nice Sophia Antipolis; 2015.
18. Guo J, Li C, Zhang Q, Wu G, Deacon SA, Chen J, et al. Secondary bone grafting for alveolar cleft in children with cleft lip or cleft lip and palate. *Cochrane Database Syst Rev*. 2011;(6):CD008050.
19. Rioux E, Decker A, Deffrennes D. Therapeutic thoughts on the treatment of sequellae of labial-alveolar-palatal clefts in adult patients - Part 1. *Int Orthod Collège Eur Orthod*. sept 2012;10(3):241-60.



20. Captier G, Bigorre M, Mattei L, Delestan C, Montoya P. La greffe osseuse secondaire dans les fentes labio-maxillo-palatines totales : modalités techniques et indications à propos de 62 greffes. *Ann Chir Plast Esthét.* 1 févr 2003;48(1):20-30.
21. Duret A, Delcampe P, Peron J-M. Les séquelles maxillaires dans les fentes labioalvéolopalatovélares. Prise en charge orthodontique. *Rev Stomatol Chir Maxillofac.* sept 2007;108(4):301-5.
22. Friede H, Lilja J, Lohmander A. Long-Term, Longitudinal Follow-Up of Individuals With UCLP After the Gothenburg Primary Early Veloplasty and Delayed Hard Palate Closure Protocol: Maxillofacial Growth Outcome. *Cleft Palate Craniofac J.* 8 juill 2011;49(6):649-56.
23. Paulus C. Chirurgie orthognathique dans le cadre des fentes. *Rev Stomatol Chir Maxillo-Faciale Chir Orale.* sept 2014;115(4):239-44.
24. Semb G. A study of facial growth in patients with unilateral cleft lip and palate treated by the Oslo CLP Team. *Cleft Palate-Craniofacial J Off Publ Am Cleft Palate-Craniofacial Assoc.* janv 1991;28(1):1-21; discussion 46-8.
25. da Silva Filho OG, Normando AD, Capelozza Filho L. Mandibular growth in patients with cleft lip and/or cleft palate--the influence of cleft type. *Am J Orthod Dentofac Orthop Off Publ Am Assoc Orthod Its Const Soc Am Board Orthod.* sept 1993;104(3):269-75.
26. Delaire J. Maxillary development revisited: relevance to the orthopaedic treatment of Class III malocclusions. *Eur J Orthod.* juin 1997;19(3):289-311.
27. Enemark H, Bolund S, Jørgensen I. Evaluation of unilateral cleft lip and palate treatment: long term results. *Cleft Palate J.* oct 1990;27(4):354-61.
28. Bénateau H, Diner P-A, Soubeyrand E, Vazquez M-P, Picard A. Les séquelles maxillaires dans les fentes labioalvéolopalatovélares. Analyse des causes de la rétromaxillie et réflexions sur sa prévention. *Rev Stomatol Chir Maxillofac.* sept 2007;108(4):297-300.
29. Delcampe P, Duret A, Peron J-M. Les séquelles maxillaires dans les fentes labioalvéolopalatovélares. Place de la chirurgie orthognathique. *Rev Stomatol Chir Maxillofac.* sept 2007;108(4):306-12.
30. Wolford LM, Cassano DS, Cottrell DA, El Deeb M, Karras SC, Goncalves JR. Orthognathic surgery in the young cleft patient: preliminary study on subsequent facial growth. *J Oral Maxillofac Surg Off J Am Assoc Oral Maxillofac Surg.* déc 2008;66(12):2524-36.
31. Ayliffe PR, Banks P, Martin IC. Stability of the Le Fort I osteotomy in patients with cleft lip and palate. *Int J Oral Maxillofac Surg.* juin 1995;24(3):201-7.
32. Block MS, Brister GD. Use of distraction osteogenesis for maxillary advancement: Preliminary results. *J Oral Maxillofac Surg.* 1 mars 1994;52(3):282-6.
33. Raphaël B, Morand B, Dechamboux J, Lesne V, Lesne C, Lebeau J, et al. Ostéotomies maxillomandibulaires : techniques. *EMC - Tech Chir - Chir Plast Reconstr Esthét* 20034560414 P [Internet]. [cité 24 avr 2016]; Disponible sur: <http://www.em-premium.com.proxy.unice.fr/article/15439/resultatrecherche/1>
34. Samama Y, Tulasne J-F. Dental sequellae of alveolar clefts: Utility of endosseous implants. Part I: Therapeutic protocols. *Int Orthod.* juin 2014;12(2):188-99.
35. Bartzela TN, Carels CEL, Bronkhorst EM, Jagtman AMK-. Tooth agenesis patterns in unilateral cleft lip and palate in humans. *Arch Oral Biol.* juin 2013;58(6):596-602.
36. Talmant J-C, Talmant J-C, Lumineau J-P. Fentes labiales et palatines. Traitement primaire. *EMC - Tech Chir - Chir Plast Reconstr Esthét.* janv 2011;6(3):1-26.
37. Pena WA, Vargervik K, Sharma A, Oberoi S. The role of endosseous implants in the

- management of alveolar clefts. *Pediatr Dent*. août 2009;31(4):329-33.
38. HAQUE S, ALAM MK. Common Dental Anomalies in Cleft Lip and Palate Patients. *Malays J Med Sci MJMS*. 2015;22(2):55-60.
  39. Dempf R, Teltzrow T, Kramer F-J, Hausamen J-E. Alveolar bone grafting in patients with complete clefts: a comparative study between secondary and tertiary bone grafting. *Cleft Palate-Craniofacial J Off Publ Am Cleft Palate-Craniofacial Assoc*. janv 2002;39(1):18-25.
  40. Cune MS, Meijer GJ, Koole R. Anterior tooth replacement with implants in grafted alveolar cleft sites: a case series. *Clin Oral Implants Res*. oct 2004;15(5):616-24.
  41. D'Amico A. Functional occlusion of the natural teeth of man. *J Prosthet Dent*. 1 sept 1961;11(5):899-915.
  42. Bergland O, Semb G, Abyholm FE. Elimination of the residual alveolar cleft by secondary bone grafting and subsequent orthodontic treatment. *Cleft Palate J*. juill 1986;23(3):175-205.
  43. Weissenbach O, Stricker M, Weissenbach M, Chassagne J-F, Simon E. Organization of treatment and orthodontic procedures in cleft lip and palate rehabilitation. *J Dentofac Anom Orthod*. 2011;14(03):308 (8 pages).
  44. Ronchi P, Chiapasco M, Frattini D. Endosseous implants for prosthetic rehabilitation in bone grafted alveolar clefts. *J Cranio-Maxillo-fac Surg Off Publ Eur Assoc Cranio-Maxillo-fac Surg*. déc 1995;23(6):382-6.
  45. Verdi FJ, SLanzi GL, Cohen SR, Powell R. Use of the Branemark implant in the cleft palate patient. *Cleft Palate-Craniofacial J Off Publ Am Cleft Palate-Craniofacial Assoc*. juill 1991;28(3):301-3; discussion 304.
  46. Härtel J, Pögl C, Henkel K-O, Gundlach KKH. Dental implants in alveolar cleft patients: a retrospective study. *J Cranio-Maxillofac Surg*. déc 1999;27(6):354-7.
  47. Takahashi T, Inai T, Kochi S, Fukuda M, Yamaguchi T, Matsui K, et al. Long-term follow-up of dental implants placed in a grafted alveolar cleft: evaluation of alveolar bone height. *Oral Surg Oral Med Oral Pathol Oral Radiol Endodontology*. mars 2008;105(3):297-302.
  48. Kearns G, Perrott DH, Sharma A, Kaban LB, Vargervik K. Placement of Endosseous Implants in Grafted Alveolar Clefts. *Cleft Palate Craniofac J*. 1 nov 1997;34(6):520-5.
  49. Papi P, Giardino R, Sassano P, Amodeo G, Pompa G, Cascone P. Oral health related quality of life in cleft lip and palate patients rehabilitated with conventional prostheses or dental implants. *J Int Soc Prev Community Dent*. déc 2015;5(6):482-7.
  50. Locker D, Slade G. Oral health and the quality of life among older adults: the oral health impact profile. *J Can Dent Assoc*. oct 1993;59(10):830-3, 837-8, 844.
  51. Turner SR, Thomas PWN, Dowell T, Rumsey N, Sandy JR. Psychological outcomes amongst cleft patients and their families. *Br J Plast Surg*. 1 janv 1997;50(1):1-9.
  52. Moore D, McCord JF. Prosthetic dentistry and the unilateral cleft lip and palate patient. The last 30 years. A review of the prosthodontic literature in respect of treatment options. *Eur J Prosthodont Restor Dent*. juin 2004;12(2):70-4.
  53. Landsberger P, Proff P, Dietze S, Hoffmann A, Kaduk W, Meyer F-U, et al. Evaluation of patient satisfaction after therapy of unilateral clefts of lip, alveolus and palate. *J Cranio-Maxillo-fac Surg Off Publ Eur Assoc Cranio-Maxillo-fac Surg*. sept 2006;34 Suppl 2:31-3.
  54. BRANEMARK P. Osseointegrated implants in the treatment of edentulous jaw, Experience from a 10-year period. *Scand J Plast Reconstr Surg*. 1977;1:1-132.
  55. Albrektsson T, Dahl E, Enbom L, Engevall S, Engquist B, Eriksson AR, et al. Osseointegrated oral implants. A Swedish multicenter study of 8139 consecutively

- inserted Nobelpharma implants. *J Periodontol.* mai 1988;59(5):287-96.
56. Grave KC, Brown T. Skeletal ossification and the adolescent growth spurt. *Am J Orthod.* 1 juin 1976;69(6):611-9.
  57. Fretwurst T, Nack C, Al-Ghrai M, Raguse JD, Stricker A, Schmelzeisen R, et al. Long-term retrospective evaluation of the peri-implant bone level in onlay grafted patients with iliac bone from the anterior superior iliac crest. *J Cranio-Maxillo-fac Surg Off Publ Eur Assoc Cranio-Maxillo-fac Surg.* juill 2015;43(6):956-60.
  58. Albrektsson T, Zarb G, Worthington P, Eriksson AR. The long-term efficacy of currently used dental implants: a review and proposed criteria of success. *Int J Oral Maxillofac Implants.* 1986;1(1):11-25.
  59. Buser D, Weber HP, Lang NP. Tissue integration of non-submerged implants. 1-year results of a prospective study with 100 ITI hollow-cylinder and hollow-screw implants. *Clin Oral Implants Res.* déc 1990;1(1):33-40.
  60. Takahashi T, Fukuda M, Yamaguchi T, Kochi S. Use of endosseous implants for dental reconstruction of patients with grafted alveolar clefts. *J Oral Maxillofac Surg.* juin 1997;55(6):576-83.
  61. Lilja J, Yontchev E, Friede H, Elander A. Use of titanium dental implants as an integrated part of a CLP protocol. *Scand J Plast Reconstr Surg Hand Surg Nord Plast Foren Nord Klubb Handkirurgi.* juin 1998;32(2):213-9.
  62. Laine J, Vähätalo K, Peltola J, Tammissalo T, Happonen R-P. Rehabilitation of patients with congenital unrepaired cleft palate defects using free iliac crest bone grafts and dental implants. *Int J Oral Maxillofac Implants.* août 2002;17(4):573-80.
  63. Kramer F-J, Baethge C, Swennen G, Bremer B, Schwestka-Polly R, Dempf R. Dental implants in patients with orofacial clefts: a long-term follow-up study. *Int J Oral Maxillofac Surg.* oct 2005;34(7):715-21.
  64. Matsui Y, Ohno K, Nishimura A, Shirota T, Kim S, Miyashita H. Long-Term Study of Dental Implants Placed Into Alveolar Cleft Sites. *Cleft Palate Craniofac J.* 1 juill 2007;44(4):444-7.
  65. de Barros Ferreira S, Esper LA, Sbrana MC, Ribeiro IWJ, de Almeida ALPF. Survival of Dental Implants in the Cleft Area—A Retrospective Study. *Cleft Palate Craniofac J.* 2 mars 2010;47(6):586-90.
  66. Landes CA, Bündgen L, Laudemann K, Ghanaati S, Sader R. Patient Satisfaction After Prosthetic Rehabilitation of Bone-Grafted Alveolar Clefts With Nonsubmerged ITI Straumann Dental Implants Loaded at Three Months. *Cleft Palate Craniofac J.* 8 juill 2011;49(5):601-8.
  67. Borgnat F, Martin P, Paulus C. Réhabilitation implanta-portée des patients porteurs de fentes labio-alvéolo-palatines : étude rétrospective sur 43 patients. *Rev Stomatol Chir Maxillo-Faciale Chir Orale.* sept 2015;116(4):229-34.
  68. Wermker K, Jung S, Joos U, Kleinheinz J. Dental implants in cleft lip, alveolus, and palate patients: a systematic review. *Int J Oral Maxillofac Implants.* avr 2014;29(2):384-90.
  69. Khoury F, Happe A, Hoppe A. Soft tissue management in oral implantology: a review of surgical techniques for shaping an esthetic and functional peri-implant soft tissue structure. *Quintessence Int Berl Ger.* août 2000;31(7):483-99.
  70. Filho JFF, de Almeida ALPF. Aesthetic Analysis of an Implant-Supported Denture at the Cleft Area. *Cleft Palate Craniofac J.* 23 mai 2012;50(5):597-602.
  71. Fürhauser R, Florescu D, Benesch T, Haas R, Mailath G, Watzek G. Evaluation of soft tissue around single-tooth implant crowns: the pink esthetic score. *Clin Oral Implants Res.* déc 2005;16(6):639-44.

72. Jemt T. Regeneration of gingival papillae after single-implant treatment. *Int J Periodontics Restorative Dent.* août 1997;17(4):326-33.
73. Loe H. The Gingival Index, the Plaque Index and the Retention Index Systems. *J Periodontol.* 1 nov 1967;38(6):610-6.
74. John MT, Micheelis W, Biffar R. [Reference values in oral health-related quality of life for the abbreviated version of the Oral Health Impact Profile]. *Schweiz Monatsschrift Für Zahnmed Rev Mens Suisse Odonto-Stomatol Riv Mens Svizzera Odontol E Stomatol SSO.* 2004;114(8):784-91.
75. Meijer HJA, Stellingsma K, Meijndert L, Raghoobar GM. A new index for rating aesthetics of implant-supported single crowns and adjacent soft tissues--the Implant Crown Aesthetic Index. *Clin Oral Implants Res.* déc 2005;16(6):645-9.
76. Creugers NHJ, Kreulen CM, Snoek PA, De Kanter R. A systematic review of single-tooth restorations supported by implants. *J Dent.* 2000;28(4):209-17.
77. Wang F, Wu Y, Zou D, Wang G, Kaigler D. Clinical outcomes of dental implant therapy in alveolar cleft patients: a systematic review. *Int J Oral Maxillofac Implants.* oct 2014;29(5):1098-105.
78. Landes CA. Implant-borne prosthetic rehabilitation of bone-grafted cleft versus traumatic anterior maxillary defects. *J Oral Maxillofac Surg Off J Am Assoc Oral Maxillofac Surg.* févr 2006;64(2):297-307.
79. Lalo J, Kayali A, Toudjine B, Majourau-Bouriez A, Essaddam H, Pavy B. Réhabilitation implantaire des fentes labiopalatines : étude rétrospective sur dix ans. *Rev Stomatol Chir Maxillofac.* nov 2007;108(5):398-405.
80. Stellmach R. [Historical development and current status of osteoplasty of lip-jaw-palate clefts]. *Fortschr Kiefer Gesichtschir.* 1993;38:11-4.
81. Levitt T, Long RE, Trotman C-A. Maxillary Growth in Patients with Clefts Following Secondary Alveolar Bone Grafting. *Cleft Palate Craniofac J.* 1 sept 1999;36(5):398-406.
82. Lilja J, Kalaaji A, Friede H, Elander A. Combined bone grafting and delayed closure of the hard palate in patients with unilateral cleft lip and palate: facilitation of lateral incisor eruption and evaluation of indicators for timing of the procedure. *Cleft Palate-Craniofacial J Off Publ Am Cleft Palate-Craniofacial Assoc.* janv 2000;37(1):98-105.
83. Talmant JC, Lumineau JP, Rousteau G. Prise en charge des fentes labio-maxillo-palatines par l'équipe du docteur Talmant à Nantes. *Ann Chir Plast Esthét.* avr 2002;47(2):116-25.
84. Dissaux C, Caroline, Bodin F, Grollemund B, Kauffmann I, Mattern J-F, Bruant-Rodier C. Evaluation of success of alveolar cleft bone graft performed at 5 years versus 10 years of age. *J Cranio-Maxillofac Surg.* 2016;(44):21-6.
85. Borba AM, Borges AH, da Silva CSV, Brozoski MA, Naclério-Homem M da G, Miloro M. Predictors of complication for alveolar cleft bone graft. *Br J Oral Maxillofac Surg.* févr 2014;52(2):174-8.
86. Ozawa T, Omura S, Fukuyama E, Matsui Y, Torikai K, Fujita K. Factors Influencing Secondary Alveolar Bone Grafting in Cleft Lip and Palate Patients: Prospective Analysis Using CT Image Analyzer. *Cleft Palate Craniofac J.* 1 mai 2007;44(3):286-91.
87. Rehrmann A, Wr K, H K. Long-term postoperative results of primary and secondary bone grafting in complete clefts of lip and palate. *Cleft Palate J.* 1970;7:206-21.
88. Matsui Y, Ohta M, Ohno K, Nagumo M. Alveolar Bone Graft for Patients With Cleft Lip/Palate Using Bone Particles and Titanium Mesh: A Quantitative Study. *J Oral Maxillofac Surg.* oct 2006;64(10):1540-5.



89. Tarnow DP, Magner AW, Fletcher P. The effect of the distance from the contact point to the crest of bone on the presence or absence of the interproximal dental papilla. *J Periodontol.* déc 1992;63(12):995-6.
90. Lekholm U, Zarb G. Patient selection and preparation. *Tissue-Integr Prosthes Osseointegration Clin Dent.* 1985;199-209.
91. Salvi GE, Bragger U, Lang NP. Periodontal attachment loss over 14 years in cleft lip, alveolus and palate (CLAP, CL, CP) subjects not enrolled in a supportive periodontal therapy program. *J Clin Periodontol.* 1 sept 2003;30(9):840-5.
92. Berglundh T, Lindhe J, Ericsson I, Marinello CP, Liljenberg B, Thomsen P. The soft tissue barrier at implants and teeth. *Clin Oral Implants Res.* juin 1991;2(2):81-90.
93. Berglundh T, Lindhe J. Dimension of the periimplant mucosa. Biological width revisited. *J Clin Periodontol.* oct 1996;23(10):971-3.
94. Linkevicius T, Puisys A, Linkeviciene L, Peciuliene V, Schlee M. Crestal Bone Stability around Implants with Horizontally Matching Connection after Soft Tissue Thickening: A Prospective Clinical Trial. *Clin Implant Dent Relat Res.* juin 2015;17(3):497-508.
95. ten Bruggenkate CM, Krekeler G, van der Kwast WA, Oosterbeek HS. Palatal mucosa grafts for oral implant devices. *Oral Surg Oral Med Oral Pathol.* août 1991;72(2):154-8.
96. Deppe H, Horch H-H, Kolk A. Microstructured dental implants and palatal mucosal grafts in cleft patients: a retrospective analysis. *J Cranio-Maxillofac Surg.* août 2004;32(4):211-5.
97. Mombelli A, van Oosten MA, Schurch E, Land NP. The microbiota associated with successful or failing osseointegrated titanium implants. *Oral Microbiol Immunol.* déc 1987;2(4):145-51.
98. Molé C, Simon E. Séquelles de fentes labio-maxillo-palatines : détermination d'un nouveau score alvéolaire par la classification Alveolar Cleft Score (ACS). *Rev Stomatol Chir Maxillo-Faciale Chir Orale.* juin 2015;116(3):132-8.
99. Itic J, Chairay J-P. Le choix de l'implant : implant enfoui ou non enfoui. *Rev Odontostomatol (Paris).* 1996;25(5):371-81.
100. Buser D, Schenk RK, Steinemann S, Fiorellini JP, Fox CH, Stich H. Influence of surface characteristics on bone integration of titanium implants. A histomorphometric study in miniature pigs. *J Biomed Mater Res.* juill 1991;25(7):889-902.
101. Wennerberg A, Albrektsson T. Suggested guidelines for the topographic evaluation of implant surfaces. *Int J Oral Maxillofac Implants.* juin 2000;15(3):331-44.
102. Schwartz-Arad D, Mardinger O, Levin L, Kozlovsky A, Hirshberg A. Marginal bone loss pattern around hydroxyapatite-coated versus commercially pure titanium implants after up to 12 years of follow-up. *Int J Oral Maxillofac Implants.* avr 2005;20(2):238-44.
103. Shibli JA, Martins MC, Lotufo RFM, Marcantonio E. Microbiologic and radiographic analysis of ligature-induced peri-implantitis with different dental implant surfaces. *Int J Oral Maxillofac Implants.* juin 2003;18(3):383-90.
104. Honma K, Kobayashi T, Nakajima T, Hayasi T. Computed tomographic evaluation of bone formation after secondary bone grafting of alveolar clefts. *J Oral Maxillofac Surg Off J Am Assoc Oral Maxillofac Surg.* oct 1999;57(10):1209-13.
105. van der Meij AJW, Baart JA, Prahl-Andersen B, Kostense PJ, van der Sijp JR, Tuinzing DB. Outcome of bone grafting in relation to cleft width in unilateral cleft lip and palate patients. *Oral Surg Oral Med Oral Pathol Oral Radiol Endodontology.* juill 2003;96(1):19-25.
106. Yamazaki M, Kanzaki S, Tominaga K, Miyamoto I, Yamauchi K, Fukuda M, et al.



- Evaluation of secondary bone grafting of the alveolar cleft in adult cleft lip and palate patients. *J Oral Maxillofac Surg Med Pathol.* mai 2012;24(2):86-9.
107. Thilander B, Ödman J, Gröndahl K, Lekholm U. Aspects on osseointegrated implants inserted in growing jaws. A biometric and radiographic study in the young pig. *Eur J Orthod.* 1 avr 1992;14(2):99-109.
108. Oesterle LJ, Cronin RJ, Ranly DM. Maxillary implants and the growing patient. *Int J Oral Maxillofac Implants.* 1993;8(4):377-87.
109. Lekholm U. The use of osseointegrated implants in growing jaws. *Int J Oral Maxillofac Implants.* 1993;8(3):243-4.
110. Fukuda M, Takahashi T, Yamaguchi T, Kochi S. Placement of endosteal implants combined with chin bone onlay graft for dental reconstruction in patients with grafted alveolar clefts. *Int J Oral Maxillofac Surg.* déc 1998;27(6):440-4.
111. Jensen J, Sindet-Pedersen S, Enemark H. Reconstruction of residual alveolar cleft defects with one-stage mandibular bone grafts and osseointegrated implants. *J Oral Maxillofac Surg Off J Am Assoc Oral Maxillofac Surg.* avr 1998;56(4):460-6; discussion 467.
112. Schwenzer N, Ehrenfeld M. [Bone repair and secondary implant management of the maxillary cleft]. *Fortschr Kiefer Gesichtschir.* 1993;38:110-2.
113. Lundgren S, Rasmusson L, Sjöström M, Sennerby L. Simultaneous or delayed placement of titanium implants in free autogenous iliac bone grafts. *Int J Oral Maxillofac Surg.* 1 févr 1999;28(1):31-7.
114. Lino M, Ishii H, Sato J, Seto K. Histological Evaluation of Autogenous Iliac Particulate Cancellous Bone and Marrow Grafted to Alveolar Clefts—A Preliminary Report of Five Young Adult Cases. *Cleft Palate Craniofac J.* 1 janv 2000;37(1):55-60.
115. Samama Y, Tulasne J-F. Dental sequellae of alveolar clefts: Utility of endosseous implants. Part II: Clinical cases. *Int Orthod.* sept 2014;12(3):303-44.

### *Serment d'Hippocrate*

*En présence des Maîtres de cette Faculté, de mes chers condisciples, devant l'effigie d'Hippocrate,*

*Je promets et je jure, au nom de l'Être Suprême, d'être fidèle aux lois de l'Honneur et de la probité dans l'exercice de La Médecine Dentaire.*

*Je donnerai mes soins gratuits à l'indigent et n'exigerai jamais un salaire au-dessus de mon travail, je ne participerai à aucun partage clandestin d'honoraires.*

*Admis dans l'intérieur des maisons, mes yeux ne verront pas ce qui se passe, ma langue taira les secrets qui me seront confiés et mon état ne servira pas à corrompre les mœurs ni à favoriser le crime.*

*Je ne permettrai pas que des considérations de religion, de nation, de race, de parti ou de classe sociale viennent s'interposer entre mon Devoir et mon patient.*

*Je garderai le respect absolu de la vie humaine dès sa conception.*

*Même sous la menace, je n'admettrai pas de faire usage de mes connaissances médicales contre les lois de l'Humanité.*

*Respectueux et reconnaissant envers les Maîtres, je rendrai à leurs enfants l'instruction que j'ai reçue de leurs pères.*

*Que les hommes m'accordent leur estime si je suis fidèle à mes promesses,*

*Que je sois couvert d'opprobre et méprisé de mes confrères si j'y manque.*



## Approbation – Improbation

Les opinions émises par les dissertations présentées, doivent être considérées comme propres à leurs auteurs, sans aucune approbation ou improbation de la Faculté de Chirurgie dentaire (1).

Lu et approuvé,

Vu,  
Nice, le

Le Président du jury,

Le Doyen de la Faculté de  
Chirurgie Dentaire de l'UNS

Professeur

Professeur Armelle MANIERE

(1) Les exemplaires destinés à la bibliothèque doivent être obligatoirement signés par le Doyen et par le Président du Jury.

**Franck AFOTA**

# STRATÉGIES CHIRURGICALES PRÉ-IMPLANTAIRES ET IMPLANTAIRES DES SÉQUELLES DE FENTES LABIO-MAXILLO-PALATINES : ÉTAT DE L'ART ET ANALYSE DE CAS

**Thèse** : Chirurgie Dentaire, Nice, 2016, n°42-57-16-22

**Directeur de thèse** : **SAVOLDELLI Charles**

**Mots-clés** : dental implant, cleft palate.

**Résumé**:

La fente labio-maxillo-palatine est la malformation faciale la plus fréquente avec une prévalence d' 1 naissance sur 700. Les répercussions fonctionnelles (audition, phonation, mastication, déglutition et respiration), esthétiques et psychologiques justifient une prise en charge pluridisciplinaire à long terme. A la fin de la croissance faciale, la fente s'exprime sur l'arcade maxillaire en fonction de la prise en charge orthodontique et l'absence éventuelle de l'incisive latérale.

La réhabilitation de l'espace édenté résiduel est possible par une prothèse fixe dento-portée classique, une prothèse amovible ou une prothèse sur implant ostéointégré. Le choix final du système prothétique dépend des protocoles et habitudes de l'équipe pluridisciplinaire du centre où le patient est pris en charge. Les objectifs de ce travail sont de cibler les indications d'une réhabilitation de l'espace édenté par implant dentaire et de dégager un cahier des charges à partir de la littérature. Ces données ont été superposées aux résultats de réhabilitation chez 13 patients issus de notre expérience clinique.

Dans notre analyse, nous démontrons que la solution implantaire dans l'espace édenté des séquelles de fente est pérenne et offre de bons résultats en termes de satisfaction du patient, de maintien de la greffe alvéolaire et sur les plans esthétique et fonctionnel. Cependant, le chemin thérapeutique pour y parvenir est long et répond à des critères de décision que nous avons précisés.