



**HAL**  
open science

# Apport des dérives de protéines d'émail dans les complements sous sinusien : étude clinique et histomorphométrique

Mathieu Charbit

► **To cite this version:**

Mathieu Charbit. Apport des dérives de protéines d'émail dans les complements sous sinusien : étude clinique et histomorphométrique. Médecine humaine et pathologie. 2016. dumas-01467631

**HAL Id: dumas-01467631**

**<https://dumas.ccsd.cnrs.fr/dumas-01467631>**

Submitted on 14 Feb 2017

**HAL** is a multi-disciplinary open access archive for the deposit and dissemination of scientific research documents, whether they are published or not. The documents may come from teaching and research institutions in France or abroad, or from public or private research centers.

L'archive ouverte pluridisciplinaire **HAL**, est destinée au dépôt et à la diffusion de documents scientifiques de niveau recherche, publiés ou non, émanant des établissements d'enseignement et de recherche français ou étrangers, des laboratoires publics ou privés.

# APPORT DES DERIVES DE PROTEINES D'EMAIL DANS LES COMBLEMENTS SOUS SINUSIEN : ETUDE CLINIQUE ET HISTOMORPHOMETRIQUE

Année 2016

Thèse n° 42-57-16-26

## THÈSE

Présentée et publiquement soutenue devant  
la Faculté de Chirurgie Dentaire de Nice  
Le 06/10/2016 Par

**Monsieur Mathieu CHARBIT**

Né(e) le 10/07/1992 à NICE

Pour obtenir le grade de :

**DOCTEUR EN CHIRURGIE DENTAIRE**  
(Diplôme d'État)

---

Examineurs :

Monsieur le Professeur  
Madame le Docteur  
Monsieur le Docteur  
Monsieur le Docteur  
Monsieur le Docteur

Patrick MAHLER  
Séverine VINCENT  
Yves ALLARD  
René LEROY  
Yves CHARBIT

Président du jury  
Directeur de thèse  
Assesseur  
Assesseur  
Membre invité

---



# APPORT DES DERIVES DE PROTEINES D'EMAIL DANS LES COMBLEMENTS SOUS SINUSIEN : ETUDE CLINIQUE ET HISTOMORPHOMETRIQUE

Année 2016

Thèse n° 42-57-16-26

## THÈSE

Présentée et publiquement soutenue devant  
la Faculté de Chirurgie Dentaire de Nice  
Le 06/10/2016 Par

**Monsieur Mathieu CHARBIT**

Né(e) le 10/07/1992 à NICE  
Pour obtenir le grade de :

**DOCTEUR EN CHIRURGIE DENTAIRE**  
(Diplôme d'État)

---

Examineurs :

Monsieur le Professeur  
Madame le Docteur  
Monsieur le Docteur  
Monsieur le Docteur  
Monsieur le Docteur

Patrick MAHLER  
Séverine VINCENT  
Yves ALLARD  
René Leroy  
Yves CHARBIT

Président du jury  
Directeur de thèse  
Assesseur  
Assesseur  
Membre invité

---

## CORPS ENSEIGNANT

### 56<sup>ème</sup> section : DEVELOPPEMENT, CROISSANCE ET PREVENTION

#### **Sous-section 01 : ODONTOLOGIE PEDIATRIQUE**

Professeur des Universités : Mme MULLER-BOLLA Michèle  
Maître de Conférences des Universités : Mme JOSEPH Clara  
Assistant Hospitalier Universitaire : Mme PIERRE Audrey

#### **Sous-section 02 : ORTHOPEDIE DENTO-FACIALE**

Professeur des Universités : Mme MANIERE-EZVAN Armelle  
Assistante Associée-Praticien Associée : Mme OUEISS Arlette  
Assistant Hospitalier Universitaire : M. BUSSON Floriant

#### **Sous-section 03 : PREVENTION, EPIDEMIOLOGIE, ECONOMIE DE LA SANTE, ODONTOLOGIE LEGALE**

Professeur des Universités : Mme LUPI-PEGURIER Laurence  
Assistant Hospitalier Universitaire : Mme SOSTHE Anne Laure  
Assistant Hospitalier Universitaire : Mme BORSA Leslie

### 57<sup>ème</sup> section : SCIENCES BIOLOGIQUES, MEDECINE ET CHIRURGIE BUCCALE

#### **Sous-section 01 : PARODONTOLOGIE**

Maître de Conférences des Universités : M. CHARBIT Yves  
Maître de Conférences des Universités : Mme VINCENT-BUGNAS Séverine  
Assistant Hospitalier Universitaire : M. RATHELOT Benjamin

#### **Sous-section 02 : CHIRURGIE BUCCALE, PATHOLOGIE ET THERAPEUTIQUE, ANESTHESIE ET REANIMATION**

Professeur des Universités Associées : Mme MERIGO Elisabetta  
Maître de Conférences des Universités : M. COCHAIS Patrice  
Maître de Conférences des Universités : M. SAVOLDELLI Charles  
Assistant Hospitalier Universitaire : M. PAUL Adrien

#### **Sous-section 03 : SCIENCES BIOLOGIQUES**

Professeur des Universités : Mme PRECHEUR-SABLAYROLLES Isabelle  
Maître de Conférences des Universités : Mme RAYBAUD Hélène  
Maître de Conférences des Universités : Mme VOHA Christine

### 58<sup>ème</sup> section : SCIENCES PHYSIQUES ET PHYSIOLOGIQUES ENDODONTIQUES ET PROTHETIQUES

#### **Sous-section 01 : ODONTOLOGIE CONSERVATRICE, ENDODONTIE**

Professeur des Universités : Mme BERTRAND Marie-France  
Professeur des Universités : M. MEDIONI Etienne  
Professeur Emérite : M. ROCCA Jean-Paul  
Maître de Conférences des Universités : Mme BRULAT-BOUCHARD Nathalie  
Maître de Conférences Associé des Universités : M. CEINOS Romain  
Assistant Hospitalier Universitaire : M. MORKOWSKI-GEMMI Thomas  
Assistant Hospitalier Universitaire : Mme DUVERNEUIL Laura  
Assistant Hospitalier Universitaire : M. GANDJIZADEH GHOUCHANI Mir-Payam

#### **Sous-section 02 : PROTHESES**

Professeur des Universités : Mme LASSAUZAY Claire  
Maître de Conférences des Universités : M. ALLARD Yves  
Maître de Conférences des Universités : M. LAPLANCHE Olivier  
Maître de Conférences des Universités : Mme POUYSSEGUR-ROUGIER Valérie  
Assistant Hospitalier Universitaire : Mme CERETTI Léonor  
Assistant Hospitalier Universitaire : M. OUDIN GENDREL Antoine  
Assistant Hospitalier Universitaire : M. SABOT Jean-Guy  
Assistant Hospitalier Universitaire : M. SAMMUT Arnaud

#### **Sous-section 03 : SCIENCES ANATOMIQUES ET PHYSIOLOGIQUES**

Professeur des Universités : M. BOLLA Marc  
Professeur des Universités : M. MAHLER Patrick  
Maître de Conférences des Universités : Mme EHRMANN Elodie  
Maître de Conférences des Universités : M. LEFORESTIER Eric

# REMERCIEMENTS

## **A Monsieur le Professeur Patrick MAHLER**

Docteur en Chirurgie Dentaire  
Professeur des Universités, Praticien Hospitalier  
Sous-section Sciences Anatomiques et Physiologiques

Je vous remercie d'avoir accepté de présider ce jury de thèse. Vous m'avez apporté beaucoup de notions qui me serviront dans mon futur métier. Veuillez trouver dans ce travail, mon profond respect, et l'expression de ma reconnaissance et de tous mes remerciements.

## **A Madame le Docteur Séverine VINCENT**

Docteur en Chirurgie Dentaire  
Maitre de Conférences des Universités. Praticien Hospitalier  
Sous-section Parodontologie

Je vous remercie de m'avoir fait l'honneur de m'encadrer pour la réalisation de ce travail. Votre rigueur et votre bonne humeur m'ont beaucoup aidé pendant ces trois dernières années. Veuillez trouver dans ce travail, l'expression de toute ma reconnaissance et mon profond respect.

## **A Monsieur le Docteur Yves ALLARD**

Docteur en Chirurgie Dentaire  
Maitre de Conférences des Universités. Praticien Hospitalier  
Sous-section Prothèse

C'est un immense plaisir de vous compter dans ce jury. Votre bonne humeur, vos histoires, et vos conseils m'ont permis de progresser durant toutes mes études. Veuillez trouver dans ce travail, l'expression de mon admiration et de mon profond respect.

## **A Monsieur le Docteur René LEROY**

Docteur en Chirurgie Dentaire  
Praticien Hospitalier

Je vous remercie de l'honneur que vous me faites en acceptant de juger ce travail. Merci de m'avoir transmis votre passion. Veuillez trouver dans cette thèse le témoignage de toute ma reconnaissance.

## **A Monsieur le Docteur Yves CHARBIT**

Docteur en Chirurgie Dentaire  
Maitre de Conférences des Universités. Praticien Hospitalier  
Sous-section Parodontologie

C'est un immense plaisir de vous compter dans ce jury, et une intense émotion. Vous m'avez tant apporté. Veuillez trouver dans ce travail l'expression de ma sincère admiration et de mon profond respect.



# TABLE DES MATIERES

<b>I. <u>INTRODUCTION</u></b> .....	<b>9</b>
<b>II. <u>LES AMENAGEMENTS SOUS SINUSIENS</u></b> .....	<b>10</b>
1. Anatomie du sinus maxillaire .....	10
2. Vascularisation du sinus maxillaire .....	10
3. Indications et contre indications d'un soulevé de sinus .....	11
4. Protocole .....	11
5. Données bibliographiques sur le comblement sous-sinusien .....	14
a) <i>Comblement de sinus avec de l'os autogène</i> .....	14
b) <i>Comblement de sinus avec de l'os d'origine animale : Xéno greffes</i> .....	16
c) <i>Comblement de sinus avec de l'os d'origine humaine : allogreffes</i> .....	17
<b>III. <u>LES PROTÉINES DÉRIVÉES DE LA MATRICE DE L'EMAIL : EMDOGAIN®</u></b> <b><u>(STRAUMANN)</u></b> .....	<b>18</b>
1. Description des protéines dérivées de la matrice amélaire .....	19
2. Mode d'action biologique des PDMA.....	20
3. Données bibliographiques sur le mélange Biooss® + Emdogain® : .....	22
<b>IV. <u>LE PROTOCOLE DE L'ETUDE</u></b> .....	<b>22</b>
1. Sélection patient .....	22
2. Méthode.....	24
3. Evaluation histologique et histomorphométrie .....	28
4. Analyse statistique .....	29



<b>V. <u>LES RESULTATS CLINIQUES ET HISTOMORPHOMETRIQUES</u></b> .....	<b>29</b>
1. Les implants .....	29
2. Examen radiographique .....	30
3. Résultat clinique.....	30
4. Observation histologique .....	30
5. Evaluation histomorphométrique .....	31
<b>VI. <u>CAS CLINIQUE</u></b> .....	<b>32</b>
<b>VII. <u>DISCUSSION</u></b> .....	<b>36</b>
<b>VIII. <u>CONCLUSION</u></b> .....	<b>38</b>
<b>IX. <u>ANNEXES</u></b> .....	<b>39</b>
<b>X. <u>BIBLIOGRAPHIE</u></b> .....	<b>40</b>

## I. INTRODUCTION

L'implantologie de la période Branemarkienne a permis d'élargir de façon considérable notre éventail thérapeutique et d'apporter à nos patients un confort, une fonction et, de nos jours l'esthétique. Néanmoins, les écueils anatomiques au niveau de la sphère orale en limitent parfois l'utilisation. Il nous faut alors envisager, en fonction de protocoles précis, un aménagement tissulaire avant de prévoir une thérapeutique implantaire. Au maxillaire supérieur, les cavités sinusiennes représentent un obstacle anatomique qu'il est possible de contourner grâce aux techniques de soulèvement du plancher sinusien.

Ces procédures parfaitement codifiées, permettent de réaliser une implantation maxillaire dans presque tous les cas de figure. Les substituts osseux ou les greffes osseuses utilisés dans ces techniques donnent radiographiquement et cliniquement de bons résultats. En revanche l'analyse histomorphométrique est beaucoup moins satisfaisante avec un pourcentage d'os vital relativement faible par rapport au volume osseux total.

L'objectif de ce travail est d'évaluer les possibilités d'augmenter le pourcentage d'os vital en utilisant les propriétés angiogéniques et pro-collagéniques des dérivés de protéines d'émail.

Nous décrivons brièvement dans une première partie le protocole des soulèvements du plancher sinusien au moyen de la piezochirurgie, puis à l'aide d'une revue de littérature, nous fournirons les résultats histomorphométriques disponibles actuellement. Ensuite nous exposerons les propriétés des dérivés des protéines d'émail qui ont conduit à leur utilisation en dehors des procédures conventionnelles de régénération parodontale. Enfin, nous exposerons les données préliminaires d'une étude clinique prospective randomisée, en bouche divisée, menée au Chu de Nice. Celle-ci a visé à comparer les résultats histologiques et cliniques d'un sinus greffé par de l'hydroxyapatite bovine à un sinus controlatéral greffé par ce même biomatériau associé à des protéines dérivées de la matrice amélaire.

## II. LES AMENAGEMENTS SOUS SINUSIENS

### 1. Anatomie du sinus maxillaire

Le sinus maxillaire est une cavité pneumatique de forme pyramidale à l'intérieur de l'os maxillaire, avec comme mur osseux :

- Le mur latéral du nez, qui permet de faire communiquer le sinus avec les fosses nasales.
- Le plancher de l'orbite.
- Le mur latéral du maxillaire, allant de la bosse canine jusqu'à la tubérosité.

On observe sur la face interne du sinus, une membrane très adhérente à l'os, appelée membrane de Schneider. On peut également noter, la présence de septum osseux dans 25 à 48% des cas. (1)

### 2. Vascularisation du sinus maxillaire

La vascularisation du sinus (figure 1) se fait essentiellement grâce à des branches collatérales de l'artère maxillaire, avec des rameaux ethmoïdaux de l'artère ophtalmique.

La vascularisation vestibulaire du sinus s'effectue via l'artère postéro-supérieure et l'artère infra-orbitaire.

La partie médiane est irriguée par l'artère sphéno-palatine.

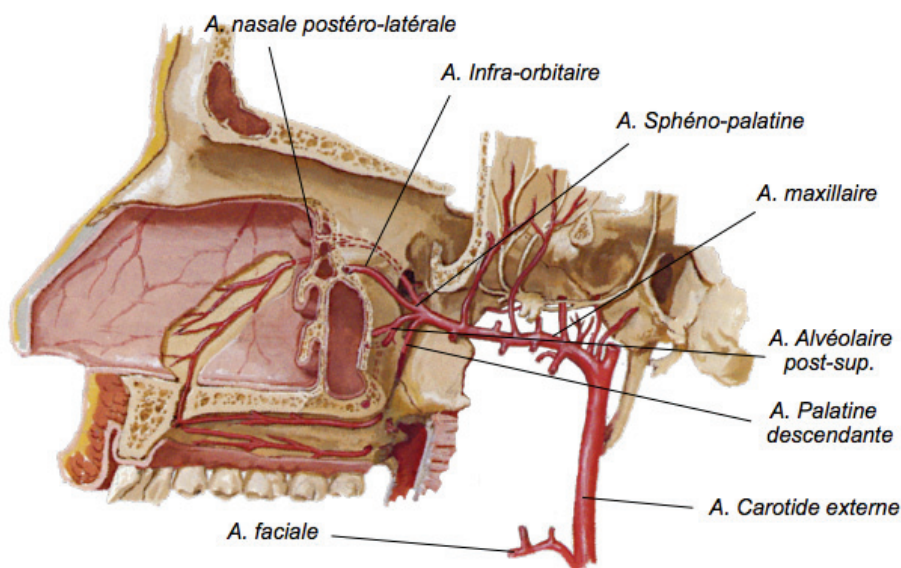


Figure 1 : Vascularisation du sinus maxillaire

### 3. Indications et contre indications d'un soulevé de sinus

#### **Indications** des greffes sinusiennes (2) :

- Hauteur de crête inférieure à 5mm
- Largeur osseuse inférieure à 4 mm
- Absence de pathologie sinusienne
- Relation intermaxillaire compatible avec les reconstructions prothétiques

#### **Contre indications** des greffes sinusiennes (2),

- Infection du sinus
- Sinusite Chronique
- Infections d'origine dentaire
- Lésions intra-sinusiennes pathologiques ou inflammatoires
- Rhinites allergiques sévères

### 4. Protocole

La perte des dents dans le secteur postérieur maxillaire, conduit à une perte osseuse rapide, à la fois horizontale et verticale. Cette fonte osseuse est due à un manque de stimulation osseuse par le ligament parodontal des dents, ainsi qu'à une augmentation de la taille du sinus maxillaire par l'intermédiaire de sa pneumatisation. Par conséquent, la pose implantaire devient problématique, par modification du volume osseux. L'acte implantaire impose au préalable l'aménagement d'un volume osseux suffisant et stable.

Deux procédures sont à notre disposition pour augmenter le volume osseux sous sinusien : augmentation osseuse par voie crestale ou par voie latérale.

**L'abord crestal** (ou ostéotomie de Summers) nécessite une hauteur osseuse résiduelle d'au moins 5 mm et un plancher sinusien horizontal.

Dès que cette hauteur osseuse résiduelle diminue (classe SA-4 de Misch) ou lorsque le plancher sinusien est incurvé, **l'abord latéral** (également appelé « Sinus lift ») est la seule alternative chirurgicale possible. C'est cette procédure qui a été étudiée dans ce travail.

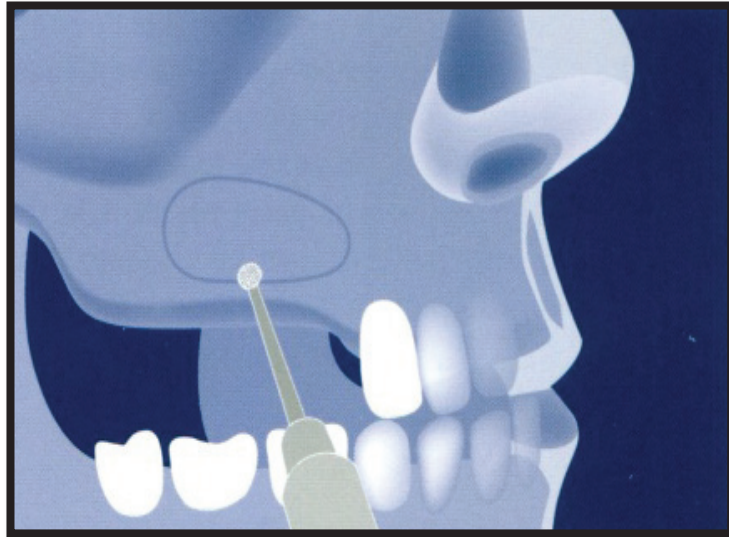
La classification de Misch (figure 2), évalue la hauteur résiduelle sous sinusienne disponible. La hauteur résiduelle est mesurée du sommet de la crête jusqu'au plancher du sinus. (3)

	Hauteur résiduelle	Procédure appropriée
<b>SA-1</b> <b>(Sub-Antral 1)</b>	Supérieure ou égale à 12 mm	Pose d'implant sans augmentation du volume osseux
<b>SA-2</b> <b>(Sub-Antral 2)</b>	Entre 8 et 12 mm	Pose d'implant avec un soulèvement de la membrane par voie crestale
<b>SA-3</b> <b>(Sub-Antral 3)</b>	Entre 5 et 8 mm	Pose d'implant simultanée à un comblement sinusien par abord latéral, si et seulement si il existe une stabilité primaire
<b>SA-4</b> <b>(Sub-Antral 4)</b>	Inférieure à 5 mm	Comblement sinusien par voie latérale et après cicatrisation, pose de l'implant

Figure 2 : classification de Misch (1987)

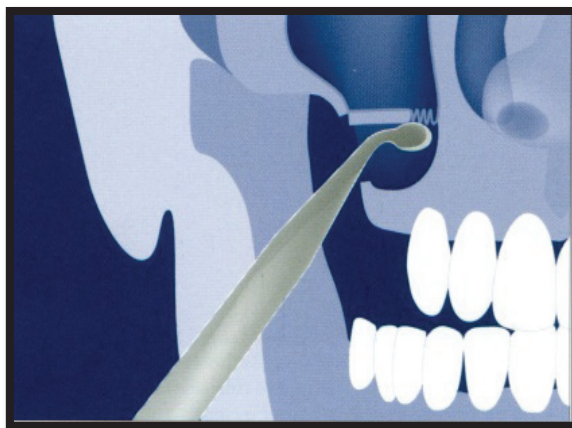
Les étapes du comblement osseux par voie latérale sont les suivantes :

- **Anesthésie locale** du site à opérer.
- Réalisation d'une **incision crestale** jusqu'au contact osseux, prolongée par une incision de **décharge** située mésialement au site.
- Élévation d'un **lambeau muco-périosté**, avec la mise en évidence du site opératoire.
- Réalisation du **volet osseux** à l'aide d'instruments rotatifs ou ultrasoniques (figure 3).




*Figure 3 : Réalisation de la fenêtre osseuse*

- **Mobilisation** du volet osseux.
- **Le volet osseux** est repoussé vers l'intérieur du sinus maxillaire, constituant alors le nouveau plafond de la cavité.
- **Décollement** de la membrane de Schneider à l'aide de mini-décolleurs manuels à bout mousse (figure 4) en gardant toujours un contact osseux afin d'éviter une déchirure.



*Figure 4 : Elévation de la membrane sinusienne*

- Mise en place du **matériau** de greffe (figure 5) sans trop le condenser.
- Mise en place d'une membrane à résorption lente en face vestibulaire pour recouvrir le substitut osseux.



*Figure 5 :*

*A : Matériau de comblement*

*B : Formation osseuse*

*C : Pose de l'implant dans le site greffé*

- **Suture** du lambeau sans tension dans la position initiale.

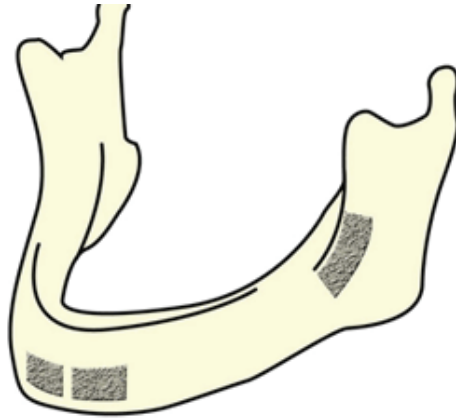
La standardisation des protocoles et les progrès technologiques apportés par la piezochirurgie, ou d'autres procédures (le coffret de fraises SLA, les micro-ballonnets) rendent les techniques de sinus par voie latérales reproductibles et accessibles au plus grand nombre. En dépit de résultats cliniques satisfaisants à moyen et long terme, la qualité de la cicatrisation osseuse obtenue sur un plan histomorphométrique fournit des résultats inconstants et parfois peu satisfaisants :

## 5. Données bibliographiques sur le comblement sous-sinusien

### *a) Comblement de sinus avec de l'os autogène*

Une greffe osseuse autogène est une greffe pour laquelle le donneur est aussi le receveur. Le prélèvement a lieu dans le même temps chirurgical que la greffe.

Classiquement, deux sites intra-oraux peuvent être utilisés pour combler les sinus: la région mentonnière et le ramus (Figure 6). Les sites extra-oraux sont représentés par le tibia, la calvaria et la hanche.



*Figure 6 : Les sites de prélèvements intra-buccaux dans le comblement de sinus*

L'os autogène représente en chirurgie osseuse pré-implantaire la référence de choix du fait de ses propriétés ostéogéniques et ostéoinductrices. Ce matériau a longtemps été considéré comme le « gold standard » des matériaux de greffes osseuses.

Néanmoins, tout clinicien est confronté à 2 écueils importants :

\* La quantité d'os autogène intra-buccal disponible (sur un 2<sup>ème</sup> site opératoire) n'est pas suffisante pour effectuer le comblement d'un sinus. De plus, le prélèvement nécessitant un second site chirurgical, on observe un accroissement du taux de morbidité des patients, causé d'une part par la présence de ce second site chirurgical et d'autre part par un temps opératoire plus long.

\* La vascularisation de la greffe n'est pas totale avec pour conséquence des zones non vascularisées et de nécroses osseuses.

Néanmoins, l'os autogène impose, pour une cicatrisation optimale, des conditions de vascularisation optimales. Les travaux de Blomqvist et al, réalisés en 1996 et 1998, rapportent 15 à 17,5% d'échec avec l'os autogène.(4,5)

**Donc les problématiques majeures du recours à l'os autogène en comblement sous-sinusal sont la limitation de volume du site donneur et le risque de nécrose important de la greffe, diminuant le taux de survie implantaire.**



## *b) Comblement de sinus avec de l'os d'origine animale : Xénogreffes*

Afin de palier aux difficultés rencontrées avec les autogreffes, l'utilisation des xénogreffes a été largement documentée dans la littérature.

Les xénogreffes sont, dans la grande majorité des cas, des greffes d'os bovin traitées chimiquement (Bio-Oss®, Geistlich), afin d'éliminer tout composant organique, puis stérilisées.

Le recours aux xénogreffes dans le comblement sous-sinusal présente de nombreux avantages:

- un accès à une quantité illimitée de matériel à greffer, avec l'affranchissement d'un second site opératoire (donc une diminution du taux de morbidité pour le patient),
- le maintien d'un espace de régénération efficace du à un taux de résorption lent des particules,
- une vascularisation progressive du comblement favorisant un processus d'ostéoconduction.

Toutefois, ces matériaux xénogéniques sont constitués uniquement d'une phase minérale et ne comportent pas de phase organique. Ils ne permettent pas d'ostéogénèse (c'est à dire d'apparition d'os néoformé), ni d'ostéoinduction.

Le faible taux de résorbabilité des particules, du fait de la céramisation du produit lors du procédé de fabrication, permet un maintien efficace du volume, mais limite le pourcentage d'os nouvellement formé et perdure au niveau du site greffé lors de la réentrée chirurgicale effectuée lors de la pose de l'implant.

Les premières études de Valentini et al en 1998 (6), montrent qu'aucune particule de Bio-Oss® ne se trouve au contact de l'implant. En revanche, les travaux de Fugazzotto (2003) font état de la persistance de particules de matériaux quatre ans après l'intervention (7).

L'étude de Lee et al (2012) s'intéresse au comblement à l'aide de Bio-Oss®, suivi d'une mise implantaire 9 mois plus tard. Les auteurs notent 19% d'os régénéré, 40% de matériau substitutif résiduel et 7,9 mm de gain en hauteur et ostéo-conductrice (8).

Wallace et Froum analysent le pourcentage d'os vital lors d'élévation de la membrane sinusienne par abord latéral, après comblement au Bio-Oss®, avec une membrane

résorbable ou non. Lors de l'utilisation d'une membrane non résorbable Gore-Tex®, le taux d'os vital est de 16,9%. Avec une membrane résorbable Bio-Gide®, il est de 17,6%. Enfin, sans membrane, le pourcentage d'os vital est de 12,1%. (9)

**Donc la problématique majeure du recours à l'os xénogénique en comblement sous-sinusien est son taux de résorption lent, qui donne des pourcentages d'os vital faible (de 20 à 30% selon les études) dans lequel l'implant dentaire sera positionné. Or, l'ostéointégration de l'implant se réalise préférentiellement dans de l'os vital.**

*c) Comblement de sinus avec de l'os d'origine humaine : allogreffes*

L'utilisation d'os allogénique améliore de façon sensible la proportion d'os vital, comme le montre les premiers travaux de Froum et al. (10). Cela s'explique, par la conservation de la phase collagénique dans les matériaux allogéniques, à la différence du Bio-Oss®. Ces auteurs analysent le pourcentage d'os vital lors d'un comblement sinusien, avec de l'os allogénique prélevé sur cadavre (Puros®, Zimmer) et avec de l'hydroxyapatite bovine (Bio-Oss®, Geistlich). On retrouve 28,25% d'os vital pour le Puros® contre 12,44% pour le Bio-Oss®. Le composé allogénique, permet donc d'avoir un os nouvellement formé plus vascularisé par rapport à un composé sans phase collagénique.

La méta-analyse de Del-Fabbro et al. (11) montre à 7 ans des taux de survie plus faible avec l'os autogène qu'avec des substituts osseux (88% pour l'os autogènes, 95% pour les greffes mixtes et 96% pour les greffes alloplastiques). Les résultats peuvent, là encore, s'expliquer par la capacité du site à favoriser une vascularisation optimale.

Dans une étude récente de 2012, Avila-Ortiz et ses collaborateurs étudient la hauteur alvéolaire résiduelle lors du soulèvement du plancher sinusien. Cette analyse rapporte que la hauteur restante de l'os alvéolaire ne semble pas influencer la maturation des allogreffes dans les sinus. (12)

Néanmoins la traçabilité parfois contestable de certains matériaux allogéniques (type Puros®, Zimmer) ou les contraintes administratives et médicales de ces produits ont conduit à rechercher d'optimiser les biomatériaux existants, et parmi ceux-ci le Bio-Oss®.

Schmitt et al (13), s'intéressent à l'os nouvellement formé lors des soulevés de la membrane sinusienne par abord latéral. Les auteurs étudient et comparent différents substituts osseux qui sont le Bio-Oss®, Bone Ceramic® et le Puros®, mais aussi l'os autogène. Après 5 mois post-opératoires, ils révèlent que l'os nouvellement formé est respectivement de 24.90% +/- 5.6 (Bio-Oss®), 30.28% +/- 2.16 (Bone-Ceramic®), 35.41% +/- 2.78 (Puros®) et 41.74% +/- 2.1 pour l'os autogène.

Ils étudient également le volume résiduel de deux biomatériaux, qui est de 15.8% +/- 2.1 pour le Bone-Ceramic® et de 21.36% +/-4.83 Bio-Oss®.

Une étude supplémentaire, réalisée par Galindo-Moreno et al. (14), confirme l'apport positif du Bio-Oss®. Les auteurs réalisent des comblements sinusiens avec des greffons composés de Bio-Oss®, d'os autogène et de plasma enrichi en plaquettes (PRP). Ils obtiennent un taux de 34% +/- 6,3 d'os vital et un taux de succès implantaire de 99%.

L'intérêt de disposer de matériaux de substitution osseux ou adjuvant augmentant les capacités de cicatrisation est essentiel. L'association de Bio-Oss® avec des dérivés des protéines de l'émail s'inscrit dans ce contexte et semble ouvrir une voie nouvelle en implantologie.

### **III. LES PROTÉINES DÉRIVÉES DE LA MATRICE DE L'EMAIL : EMDOGAIN® (STRAUMANN).**

Le traitement des parodontites a pour but de stopper la progression de la maladie quelque soit le type de poches parodontales, et, dans le cas de poches infra-osseuses, de tenter de régénérer les tissus perdus au cours de la maladie.

Pendant des décennies, dans le cas de poches infra-osseuses, l'école américaine a cherché à régénérer l'os alvéolaire par le comblement du défaut osseux à l'aide de substituts osseux. Les résultats furent souvent inconstants, parfois décevants et surtout peu reproductibles.

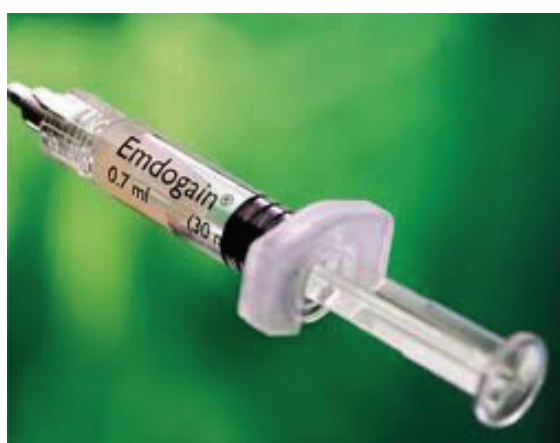Au début des années 80, l'école suédoise et danoise mettent en place des expérimentations chez le chien briquet qui ont permis de comprendre les mécanismes de la cicatrisation parodontale et proposent les techniques de régénération tissulaire guidée par mise en place de filtres cellulaires appelés membrane. Malheureusement, ces techniques très praticiens-dépendantes, et très onéreuses, furent à l'origine de nombreuses complications post-opératoires, et ne donnèrent pas à moyen terme des résultats cliniques très supérieurs aux techniques conventionnelles.

Il a fallu attendre la fin des années 90 avec les travaux Hammarström (15) pour disposer d'une nouvelle alternative thérapeutique. Il s'agit de déposer des protéines dérivées de la matrice amélaire (PDMA) sur la surface dentaire pathologique, pour réinitier la formation de l'attache sur la dent. Ces dérivés extraits de germes dentaires sont utilisés sous forme de gel lors de la phase chirurgicale, visant à régénérer l'attache parodontale.

### 1. Description des protéines dérivées de la matrice amélaire

Les PDMA sont commercialisées sous la forme d'un gel appelé Emdogain®. Ce dernier contient 9 mg d'amélogénines (prélevées sur des germes dentaires de porcelets de moins de 6 mois puis lyophilisées) et de l'Alginate Glycol Propylène PGA (6,5 % en poids).

L'Emdogain® est conditionné sous forme de seringue (figure 7) de 0,15ml, 0,3 ml ou 0,7 ml facilitant l'application topique du gel.



*Figure 7 : seringue d'emdogain*

L'objectif des PDMA est d'induire la régénération des tissus parodontaux en induisant un biomimétisme et en reproduisant les phénomènes qui se déroulent durant les étapes de formation de l'organe dentaire et de son environnement.

On parle de régénération tissulaire induite, provenant des différentes propriétés biologiques décrites pour ce gel.

## 2. Mode d'action biologique des PDMA

Sur le plan biologique, les PDMA stimulent la sécrétion de facteurs de croissance locaux et l'expression cytokinique dans les tissus traités, à l'origine des processus régénératifs similaires à l'odontogénèse. Elles favorisent la formation d'un nouveau tissu conjonctif, d'un nouvel os alvéolaire associé à un nouveau ligament parodontal et un néo-cément (16).

Les PDMA semblent avoir un rôle important dans la biominéralisation et la formation des tissus durs. Elles peuvent affecter et améliorer l'expression de gènes, la production de protéines, et induire la prolifération, ainsi que la migration de nombreux types cellulaires (17), et particulièrement celles des ostéoblastes. Les auteurs montrent qu'elles peuvent de part leurs propriétés ostéogéniques être utilisées dans les domaines de l'endodontie, la régénération osseuse et la traumatologie.

Déjà en 2004, des études mettent en évidence que les PDMA favorisent *in vitro* la prolifération ostéoblastique (18). De plus, les PDMA ont la capacité de « sur » ou de « sous » réguler la différenciation des ostéoblastes (19).

D'autres travaux ont visé à optimiser les résultats de la régénération parodontale observées avec les PDMA en y ajoutant des facteurs de croissance et / ou des substituts osseux (20).

L'étude de Lyngstadaas a ouvert de nouvelles perspectives pour ce produit, et particulièrement leur utilisation dans le domaine de l'implantologie (21).

Récemment, une étude *in vitro* a montré que les surfaces de titane implantaire, au contact de PDMA, peuvent promouvoir la croissance et la différenciation des ostéoblastes (22). De plus, les PDMA augmentent la prolifération des cellules souches mésenchymateuses et semblent augmenter la minéralisation. Enfin, les PDMA pourraient contribuer à une promotion de l'activité et de la prolifération ostéoblastique sur les implants en zircone (23).

Les PDMA stimuleraient donc l'angiogénèse de façon directe en modifiant la production de facteurs angiogéniques (VEGF) via les cellules du ligament parodontal (24) ou plus indirectement en favorisant un afflux de vascularisation au niveau du site cicatriciel (25). Il convient de souligner que ces propriétés angiogéniques ont été confirmées *in vivo*, au niveau de sites traités par Emdogain® (26). Ce « dopage » de la néo-vascularisation participe à l'accélération de cicatrisation des tissus mous, observée sur les sites où le gel est appliqué, dans le cadre de chirurgies muco-gingivales (27) ou même lors de la mise en place d'implants dentaires (28).

Selon une étude récente de 2016, de Tal Maymon-Gil et al (29), l'Emdogain® augmenterait de façon significative le nombre de vaisseaux sanguins et de fibres de collagène. Ce gel améliorerait également l'expression de certains facteurs de croissance comme  $\beta 1$  et  $\beta 2$ , le facteur de croissance des cellules endothéliales, l'interleukine- $\beta 1$  et les métalloprotéinases-1.

Enfin, les PDMA auraient un effet sur la différenciation et la migration des cellules polymorphonucléaires, suggérant une capacité d'amélioration de la cicatrisation des plaies, de l'élimination des bactéries et des débris tissulaires sur le site (30).

Récemment, dans une étude de Zhang et al, les auteurs étudient la cicatrisation osseuse chez le rat à l'aide d'un matériau de greffe osseuse de type xéno greffe associé à l'Emdogain® (Osteogain®). Ils réalisent des lésions au niveau du fémur du rat, qu'ils traitent soit par de l'os minéral naturel, soit en laissant la blessure cicatriser d'elle même, soit avec l'Osteogain®. Ils démontrent ainsi que ce dernier, permet d'avoir une cicatrisation osseuse plus rapide et un os nouvellement formé de meilleure qualité (31).

**L'ensemble de ces données portent à penser que les PDMA possèderaient des propriétés angiogéniques et ostéogéniques propres à favoriser et à promouvoir la cicatrisation osseuse lors des chirurgies de comblement sous-sinusien.**

### 3. Données bibliographiques sur le mélange Biooss® + Emdogain® :

La biocompatibilité entre Emdogain® et Bio-oss® a été prouvée au travers de nombreuses études. En effet, cette association est couramment utilisée en dentisterie, en particulier dans le traitement des pertes osseuses autour des dents. L'objectif est alors de reformer un nouvel os alvéolaire entourant la dent atteinte (32).

Des analyses histologiques menées sur des dents destinées à être extraites pour des raisons orthodontiques, ont montré que l'association Emdogain® + Biooss® amenait à une meilleure minéralisation des granules de xénogreffes comparé à l'utilisation de Bio-Oss® seul (33).

**Le traitement combiné d'Emdogain® et de Biooss® améliore les résultats cliniques et radiographiques dans le traitement des défauts osseux autour des dents** et aucune complication toxicologique n'a été rapportée.

Toutefois, l'utilisation de cette bithérapie n'a pas été décrite dans les comblements de sinus maxillaires, dont fait l'objet ce projet de recherche.

## IV. LE PROTOCOLE DE L'ETUDE

### 1. Sélection patient

Patients recrutés dans le service de parodontologie de l'Hôpital St Roch, nécessitant un comblement sous-sinusien bilatéral en vue de la pose d'implants.

Tous ces patients ne présentent aucune contre-indication médicale à la chirurgie pré-implantaire, aucune radiothérapie n'a été effectuée au niveau de la tête et du cou, aucune chirurgie reconstructive pré-prothétique ou implantaire n'a été réalisée.

Critères d'inclusion : maxillaire partiellement édenté, de façon bilatérale, impliquant le secteur prémolaire/molaire avec la présence d'un type SA-3 ou SA-4 de la classification de Misch.

- Sujet fumeur moins de 10 cigarettes par jour

- Sujet ayant lu et compris la note d'information relative à l'étude, et signé le formulaire de consentement éclairé.

Critères d'exclusion :

- Patient présentant une contre-indication absolue à la chirurgie dentaire: cardiopathies valvulaires à risque d'endocardite infectieuse, infarctus récent ( $\leq$  à 12 mois) transplantations d'organes, pose récente d'un stent coronaire ( $\leq$  12 mois), accidents ischémiques transitoires récidivants, instabilité cardio-vasculaire, épilepsie non contrôlée, rhumatisme articulaire aigu.
- Patient présentant une maladie du métabolisme osseux (maladie de Paget, ostéomalacie, ostéogénèse imparfaite).
- Patient avec un score ASA  $\geq$  3.
- Patient présentant une hémopathie grave.
- Patient présentant un diabète de type I ou II
- Patient présentant ou ayant présenté une pathologie aiguë ou chronique sévère cardio-vasculaire, rénale, hépatique, gastro-intestinale, allergique, endocrinienne, neuro-psychiatrique, jugée par l'investigateur incompatible avec la réalisation de l'étude.
- Patient traité par rétinoïdes par voie orale, bisphosphonates, anticoagulants oraux ou anticonvulsivants.
- Patient présentant ou ayant présenté un cancer des voies aéro-digestives supérieures traité par radiothérapie.
- Patient ayant subi une chimiothérapie anti-cancéreuse ou immunosuppressive dans les 6 derniers mois.
- Patient présentant une hygiène bucco-dentaire insuffisante incompatible avec une chirurgie buccale.
- Patient présentant une maladie parodontale non stabilisée.
- Patient présentant une dermatose buccale ou une occlusion défavorable.
- Patient avec infection aiguë ou chronique du site chirurgical (par exemple ostéomyélite).
- Patient avec une allergie connue au collagène.
- Patient présentant une maladie auto-immune.



Le Centre Hospitalier Universitaire de Nice est l'investigateur de cette étude prospective. Numéro de cet essai clinique N° NCT01870960.

## 2. Méthode

### - Plan expérimental

#### Visite V0 (à J0) : Visite d'information

Les investigateurs donnent au patient toutes les informations relatives à l'étude, lui remettent la note d'information et lui proposent un délai de réflexion d'une semaine entre la délivrance de l'information et le recueil du consentement. Une radiographie panoramique et un Cône Beam du site à greffer sont effectués ;

#### Visite V1 (J7) : Visite d'inclusion (si l'inclusion n'a pas été réalisée en V0)

Après avoir été informés, les patients répondant aux critères d'inclusion et ayant accepté de participer à l'étude signent le formulaire de consentement éclairé. Un numéro d'inclusion et des initiales sont attribués à chaque patient, afin de conserver son anonymat.

Lors de la visite V1, chaque patient répond à un questionnaire médical et est soumis à un examen clinique parodontal : les paramètres cliniques comme l'indice de plaque, l'indice gingival, le saignement au sondage, et les profondeurs de poches au sondage sont collectés.

Une ordonnance pré-opératoire est délivrée au patient : Amoxicilline 3g/J, à commencer 2 jours avant l'intervention et à continuer 5 jours après ; Prednisolone 60 mg le matin, à commencer la veille de l'intervention et à continuer pendant 3 jours ; Paracétamol 3g/j pendant 5j, à commencer après l'intervention.

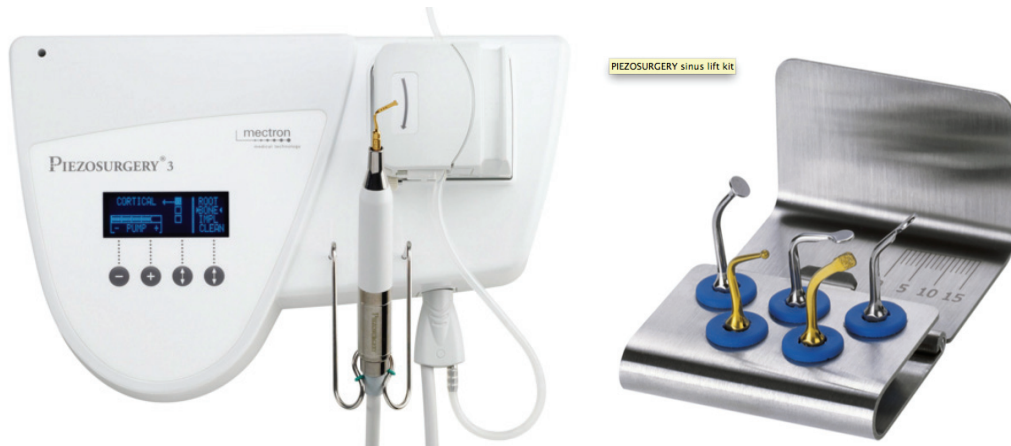#### Visite V2 : Chirurgie de comblement sous-sinusien bilatéral

Immédiatement avant la chirurgie, les patients ont effectué un bain de bouche pendant 2 minutes avec une solution de Chlorhexidine à 0,2%. Toutes les chirurgies sont effectuées par le même chirurgien sous une anesthésie locale. Les deux sinus sont opérés de la même manière et dans la même séance.

Une incision en milieu de crête est réalisée ainsi qu'une incision de décharge située au niveau antérieur de l'incision crestale, normalement, en arrière de la zone canine. Ensuite,

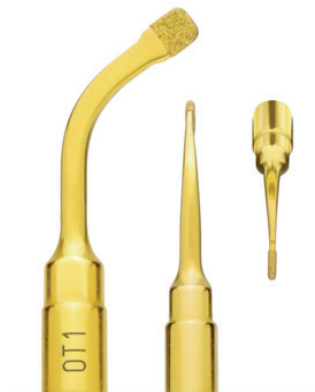un lambeau muco-périosté est élevé permettant d'exposer le mur osseux latéral du sinus maxillaire.

L'ostéotomie pour l'accès au sinus est réalisée avec le Mectron Piezosurgery System (Genova, Italie).



<http://mectron.fr/produits/piezosurgery/>

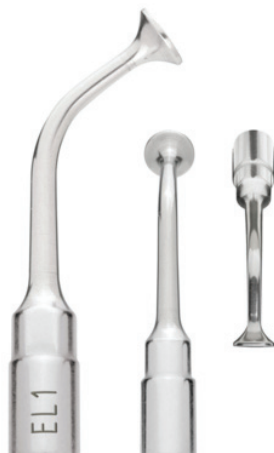L'ostéotomie antérieure verticale est faite 2 mm en arrière du mur antérieur vertical du sinus ; l'ostéotomie distale est réalisée à environ 20 mm de l'ostéotomie verticale. La hauteur de la fenêtre osseuse est d'environ de 10 mm.



<http://mectron.fr/produits/piezosurgery/>

La fenêtre osseuse est détachée de la membrane de Schneider qui est décollée soigneusement à l'aide de décolleurs manuels.

Ensuite, la membrane sinusienne est mobilisée à l'aide de l'insert ultrasonique en forme de trompette.



<http://mectron.fr/produits/piezosurgery/>

Elle est, par la suite, décollée en commençant par le bord inférieur de la fenêtre osseuse. Et se termine au niveau du mur mésial du sinus. Dans 3 des 14 sinus, la membrane de Schneider a été perforée.

De manière aléatoire, l'espace créé entre l'os alvéolaire et la membrane sinusienne élevée est comblé avec du BioOss® associé avec de l'Emdogain® (sinus test) ou avec du Bio-Oss® seulement (sinus contrôle). L'affectation du côté « xénogreffe + PMDA » a été fournie au chirurgien par un fax de randomisation. Les radiographies post-opératoires sont réalisées et consistent en un panoramique dentaire et un Cône Beam.

Le volet osseux est repositionné dans la situation initiale.

Le lambeau muco-périosté est repositionné et suturé par un surjet bloqué à l'aide d'un fil en polytétrafluoro-éthylène expansé (Gore-Tex®) de façon à obtenir la fermeture hermétique du site sans tension.

Les appareils amovibles s'appuyant au niveau du site chirurgical ne peuvent être portés seulement deux semaines après l'intervention, et ne sont à nouveau mis en place qu'après ajustage et retouche.

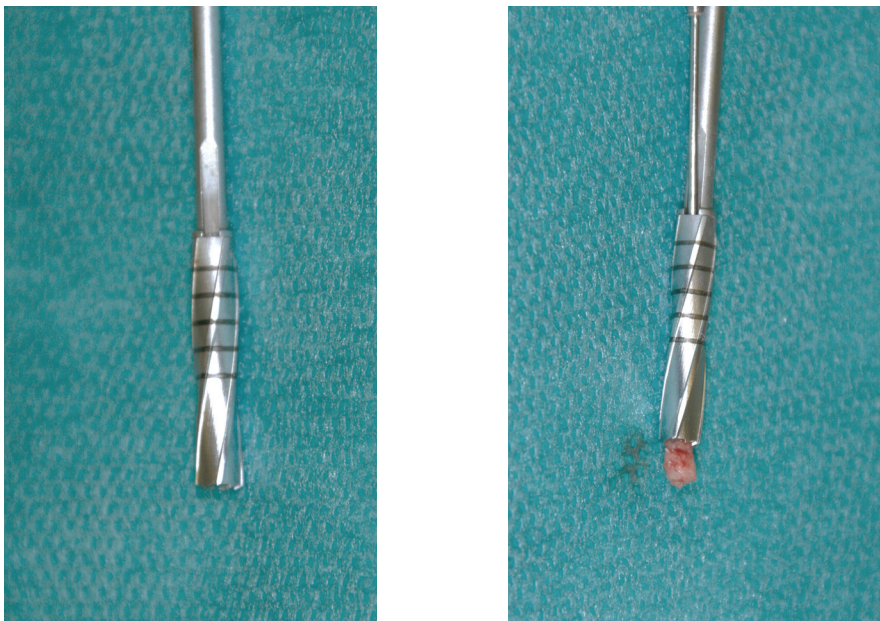
Visite V3 : À 7 jours post-opératoires, les fils de suture sont retirés et la fermeture de la plaie est vérifiée.

Visite V4 : Le contrôle clinique à 1 mois post-opératoire est effectué.

Visite V5 : À 6 mois post-opératoires, le contrôle clinique est effectué. Une radiographie Cône Beam est prise : elle évalue le gain de volume osseux dans les sites sinusiens tests et contrôles où vont être placés les implants. La chirurgie de mise en place des implants dentaires est programmée.

Visite V6 : Pose des implants dentaires et prélèvement de la biopsie osseuse.

Les implants dentaires sont posés selon une technique conventionnelle, à l'aide d'une succession de passage de forêts dans l'os. Lors d'un de ces forages, l'utilisation d'un trépan stérile d'un diamètre égal à celui de l'implant permet de retirer une carotte osseuse au niveau de la première molaire (zone constamment implantée). Celle-ci sera ensuite analysée. La biopsie a été obtenue en utilisant un trépan standardisé de 3,5 mm (figure 8) au lieu d'un foret conventionnel pour faire l'ostéotomie, sous une irrigation saline stérile. La carotte osseuse est réalisée au niveau de la crête osseuse et se termine au niveau de la partie la plus supérieure de la greffe, à une profondeur de 12 mm, pour observer le processus de la régénération osseuse.



*Figure 8 : trépan permettant le prélèvement de la carotte osseuse*

Une fois le trépan retiré avec la biopsie, il a été inséré dans une solution à 10% de paraformaldéhyde éosinophilé. La solution a été changée le jour suivant et pendant 7 jours.

Après 15 jours de fixation, le trépan et la carotte ont été immergés dans une solution d'alcool à 70% pendant 12 heures. Enfin, le trépan a été enveloppé dans une compresse stérile pour absorber l'alcool et envoyé pour le traitement histologique. (AnaPath AG, Liestal, Switzerland).

Une radiographie panoramique post-opératoire est effectuée et les conseils post-opératoires sont prodigués.

Visite V7 : Les fils de suture sont déposés 7 jours après la pose des implants. La cicatrisation des sites opératoires est vérifiée.

Visite V8 : Un mois après la pose des implants, un contrôle clinique est effectué.

Visite V9 : 6 mois après la pose des implants, un contrôle clinique est effectué.

Dans tous les cas, la longueur implantaire, le temps du suivi, et les complications per et post-opératoires sont enregistrés (Annexe).

### 3. Evaluation histologique et histomorphométrie

Les échantillons histologiques fixés sont inclus dans du méthacrylate méthyle. Les coupes non décalcifiées (provenant des blocs tissulaires inclus dans les supports plastiques), sont obtenues selon la technique de coupes par meulage.

Les coupes correspondant à la zone centrale du trépan sont faites au départ à une épaisseur de 500 microns puis sont affinées entre 30 et 50 microns et colorées au parangon (bleu de toluidine et fuchsine basique), puis une observation au microscope est réalisée. Les zones de néo-formation osseuse, par rapport à la totalité de la zone observée sont calculées en mesurant le tissu présent dans la lumière du trépan et ainsi en déterminant quel pourcentage de tissu mesuré correspond à du tissu osseux, du tissu mou, ou des particules résiduelles.

#### 4. Analyse statistique

Le test T de Student est réalisé à l'aide d'un logiciel (Prism GraphPad Software Inc. Californie). Les différences sont considérées comme significatives quand  $p < 0.05$ .

## V. LES RESULTATS CLINIQUES ET HISTOMORPHOMETRIQUES

### 1. Les implants

Dans cette étude randomisée prospective, 7 patients, avec un total de 14 greffes sinusiennes sont suivis cliniquement. Leur bouche est divisée en deux secteurs, droit et gauche, et un soulèvement du plancher sinusien bilatéral est réalisé. La moyenne d'âge est de 59 +/- 13 ans (entre 47 et 72 ans). Sur les 7 patients inclus, 6 nécessitent 2 implants par côté, et 1 patient nécessite seulement 1 implant par côté.

Après une période de cicatrisation osseuse de 6 mois, l'analyse radiographique des sinus maxillaire montre une quantité suffisante d'os dans la zone greffée.

Tous les implants (Implants Straumann Standard Plus SLActive®, Institut Straumann AG, Basel, Switzerland) sont placés en un temps et non enfouis. Les implants dans le sinus test, et les implants dans le sinus contrôle, sont placés pendant la même chirurgie. Chaque patient a reçu entre 2 et 4 implants (un ou deux dans le sinus test et un ou deux dans le sinus contrôle). Seulement 1 patient reçoit 2 implants (un de chaque côté). Au total, 26 implants ont été posés. Le diamètre de 7 implants est de 4,8 mm et 8 mm de longueur, le diamètre de 10 implants est de 4,8 mm et 10 mm de longueur. Le diamètre de 5 implants est de 4,8 mm et 12 mm de longueur et enfin le diamètre de 4 implants est de 4,1 mm et 10 mm de longueur. Pour chaque côté, les implants ont été placés au niveau de la première molaire, et au niveau de la seconde prémolaire ou seconde molaire.

Après une ostéointégration de 2 mois, tous les patients sont réhabilités avec une prothèse fixe implanto-portée. Il n'y a eu aucun échec d'ostéo-intégration implantaire. Aucun de ces patients n'a été réhabilité avec une prothèse mobile de type overdenture implanto-retenue. Tous les implants ont été mis en charge.

La durée moyenne du suivi après la mise en charge, est de 45 mois (+/- 3 mois). Aucun échec n'a été recensé pendant la mise en fonction des implants.

Tous les implants sont stables et sans complication à la fin de l'étude. Le taux de survie implantaire est de 100%.

## 2. Examen radiographique

La hauteur verticale résiduelle moyenne de l'os alvéolaire, sur le Cône Beam, est de 2,6 mm  $\pm$  2 mm pour le côté test, et de 3,9  $\pm$  2 mm pour le côté contrôle. Après la greffe, la hauteur verticale de l'os est respectivement de 12,2  $\pm$  2 mm et 13,4  $\pm$  2 mm

## 3. Résultat clinique

L'analyse des paramètres concernant les tissus mous (indice de plaque, indice gingival, saignement, et profondeur de poche) ne révèle aucune différence entre T0 et T12 ainsi qu'entre les deux groupes.

## 4. Observation histologique

Les biopsies (exemple issu d'un site test, figure 9) semblent en cohérence en terme de quantité globale et de situation des tissus à l'intérieur de la lumière du trépan de biopsie.

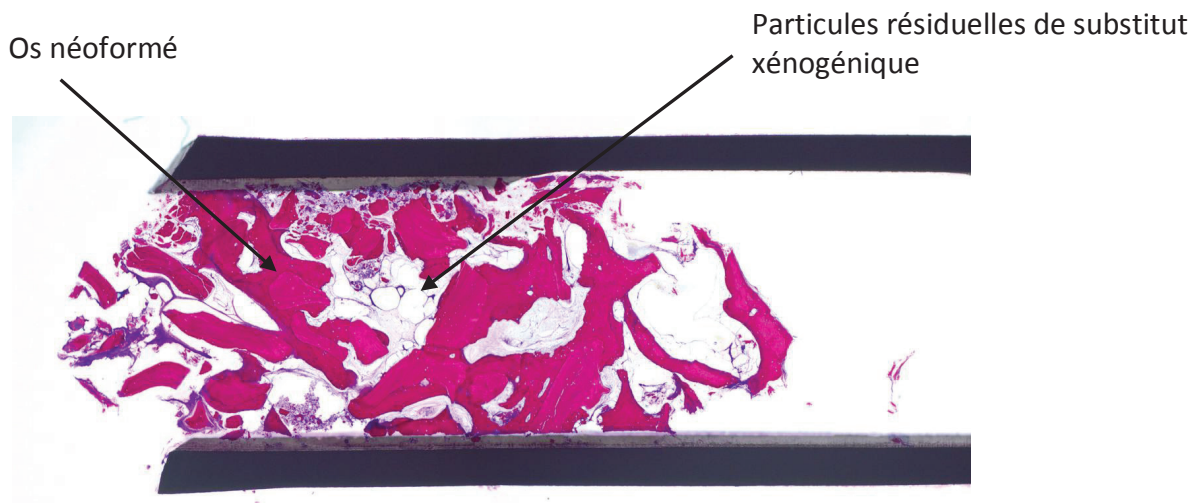


Figure 9 : Coupe histologique d'un site test greffé par PDMA + Biooss

Aucun infiltrat inflammatoire n'est présent dans aucune des sections. La taille des granules des résidus du matériau de la greffe osseuse apparaît constante entre le site test et le site contrôle. Toutes les zones de formation d'os se sont avérées être associées à la présence d'un matériel de greffe.

#### 5. Evaluation histomorphométrique

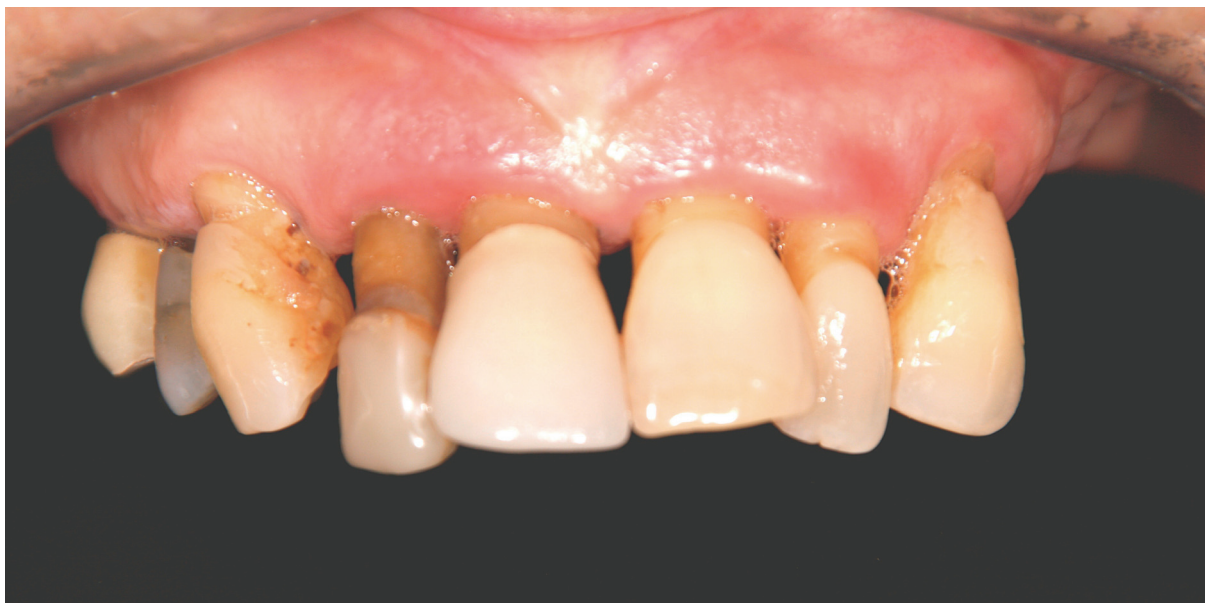Après 6 mois, la valeur moyenne de l'os nouvellement formé est de 22,5% (SD 5,2) au niveau du site greffé avec BioOss® + Emdogain®. Comparativement, le groupe contrôle (BioOss® seul), possède un taux d'os nouvellement formé inférieur, avec une valeur de 15,5% (SD 6,9).

Parmi 7 patients qui ont été greffés bilatéralement, 6 d'entre eux présentent un meilleur résultat pour le côté test.

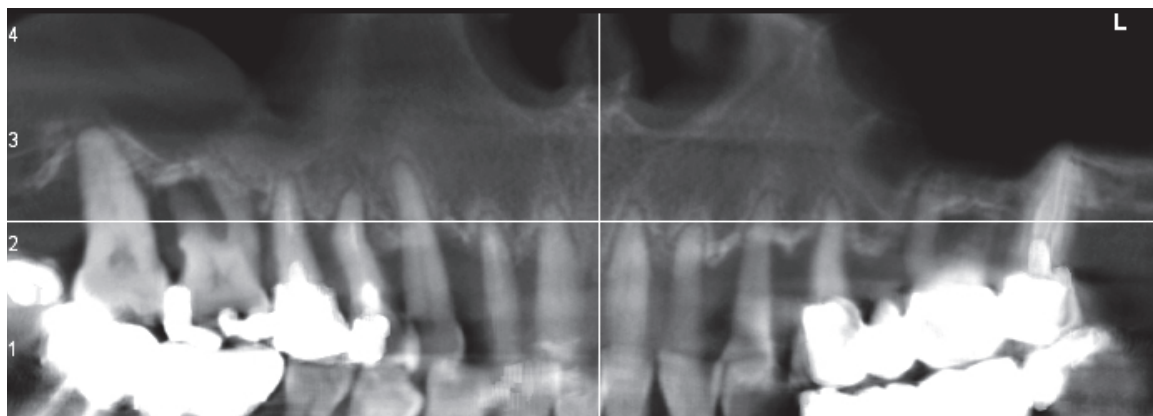


## VI. CAS CLINIQUE

Patiente de 61 ans, sans pathologie, non fumeuse, présente une parodontite chronique sévère. L'examen clinique et radiographique nous dirige vers une édentation totale du maxillaire, avec la réalisation de trois bridges sur implants pour la reconstitution du maxillaire.

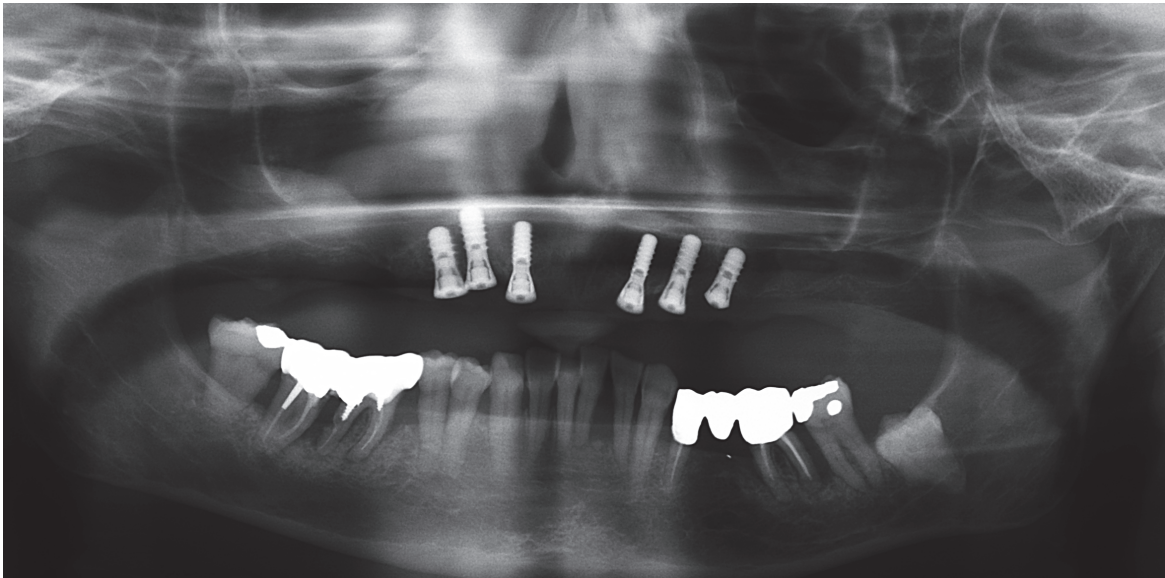
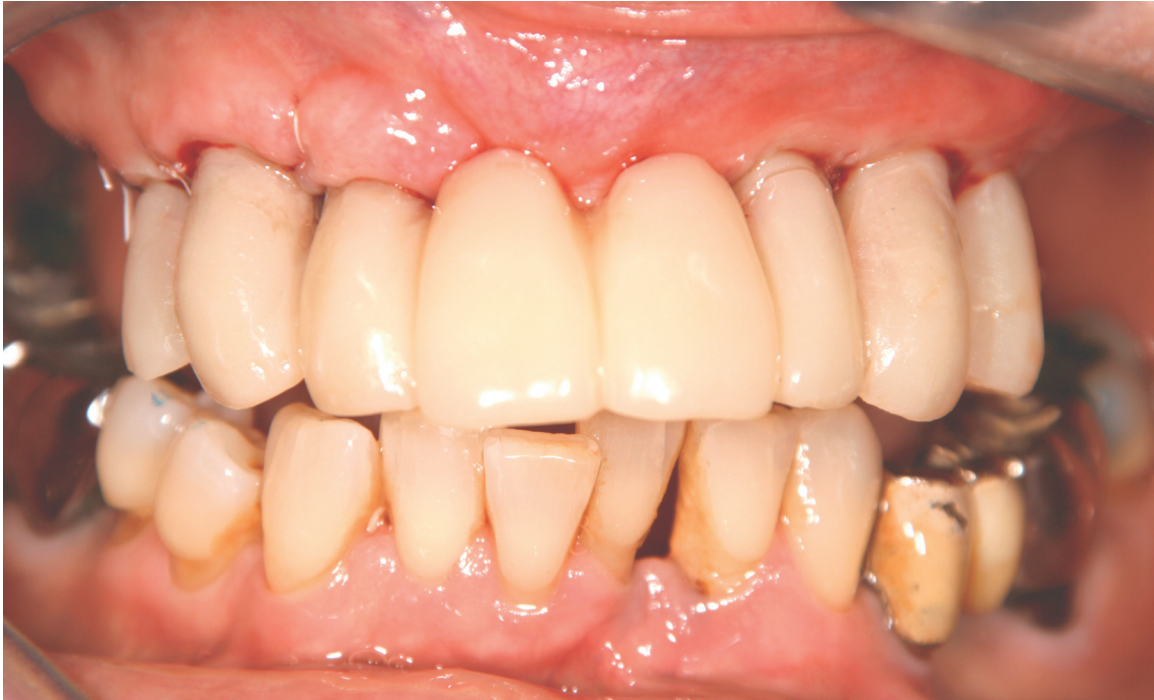

*Photographie intra-buccale pré-opératoire*

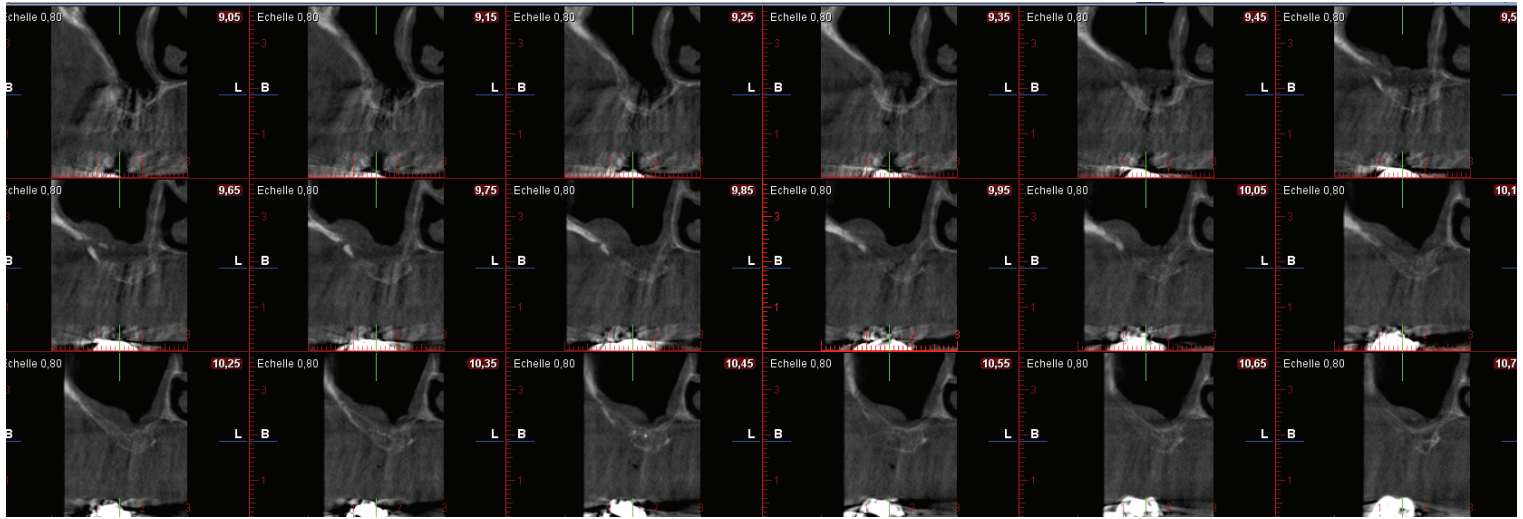


*Radiographie panoramique*

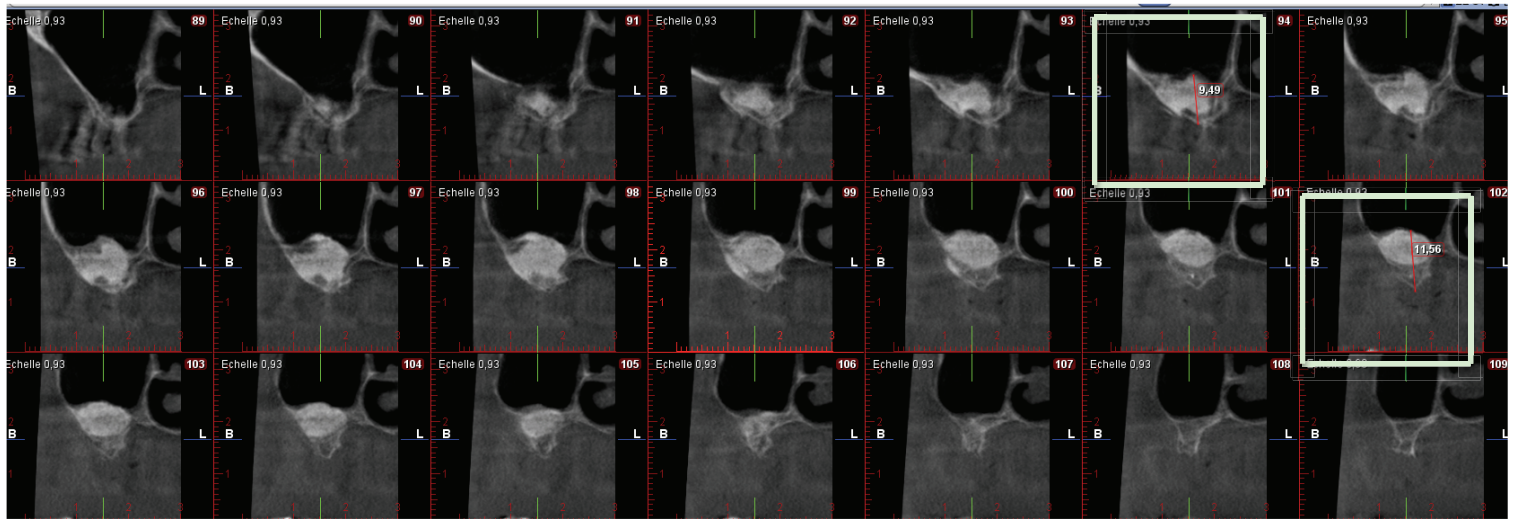
Lors de la 1<sup>ère</sup> phase chirurgicale, toutes les dents maxillaires sont extraites, avec la mise en place immédiate de six implants ainsi qu'un bridge provisoire immédiat vissé.



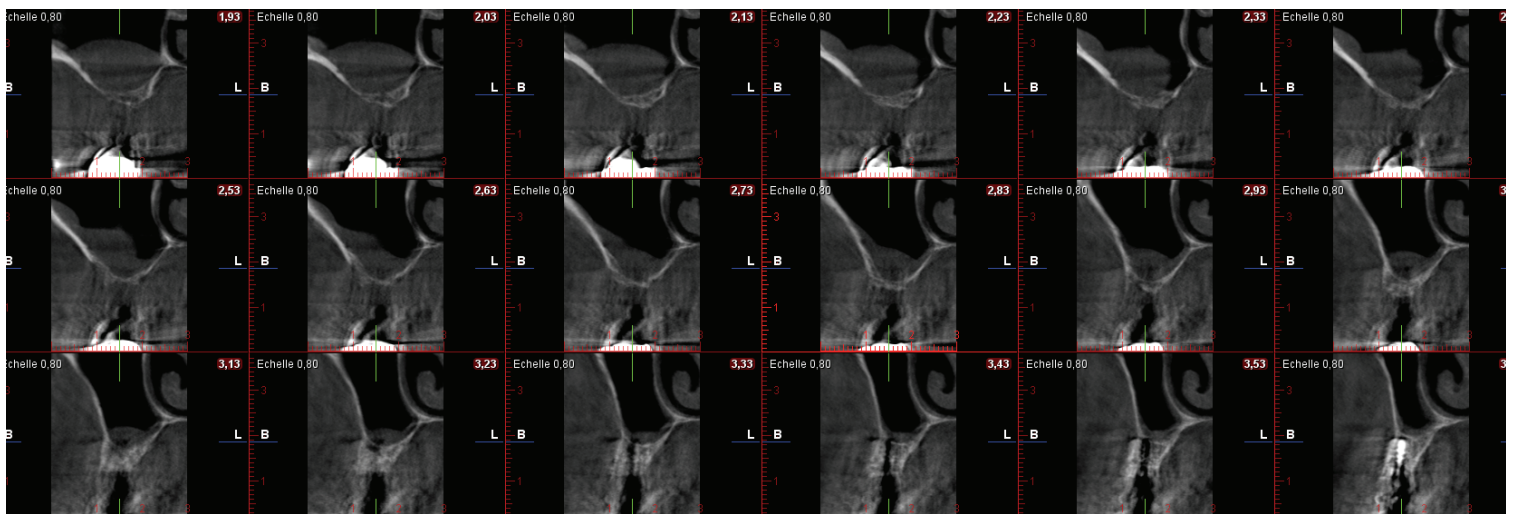
Dans une 2<sup>ème</sup> phase chirurgicale, deux soulèvements du plancher sinusien sont réalisés, un avec du Bio-Oss® seul, et un autre avec Bio-Oss® + Emdogain®.



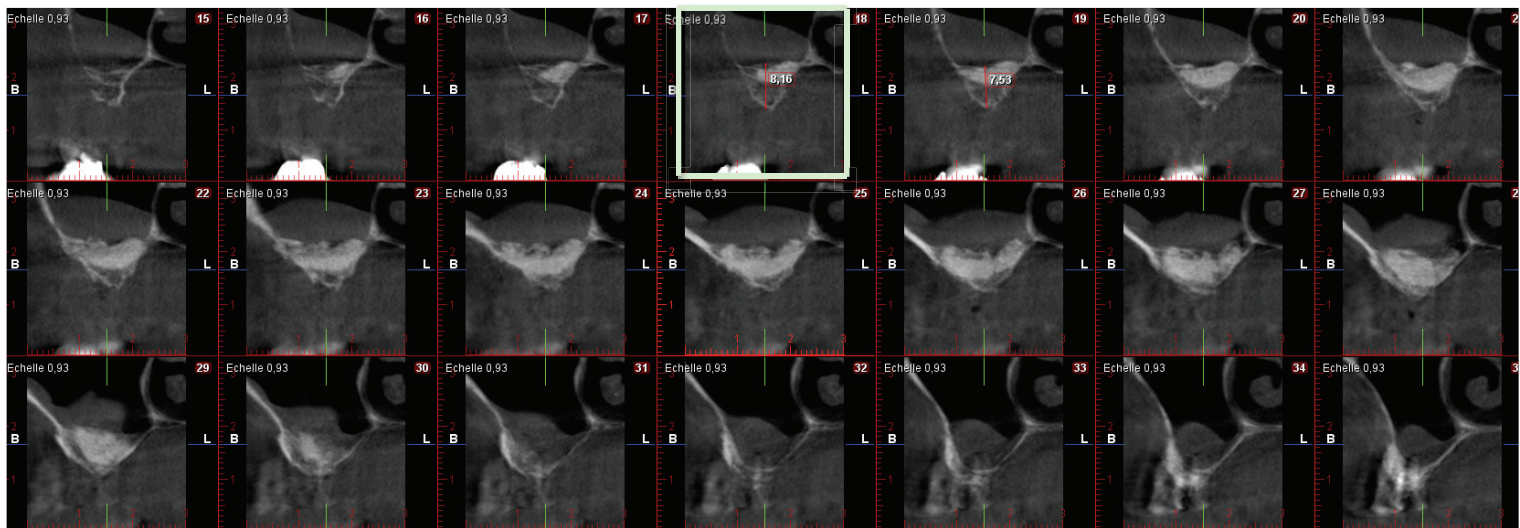
*Cône Beam gauche pré-opératoire*



*Cône Beam gauche post-opératoire*



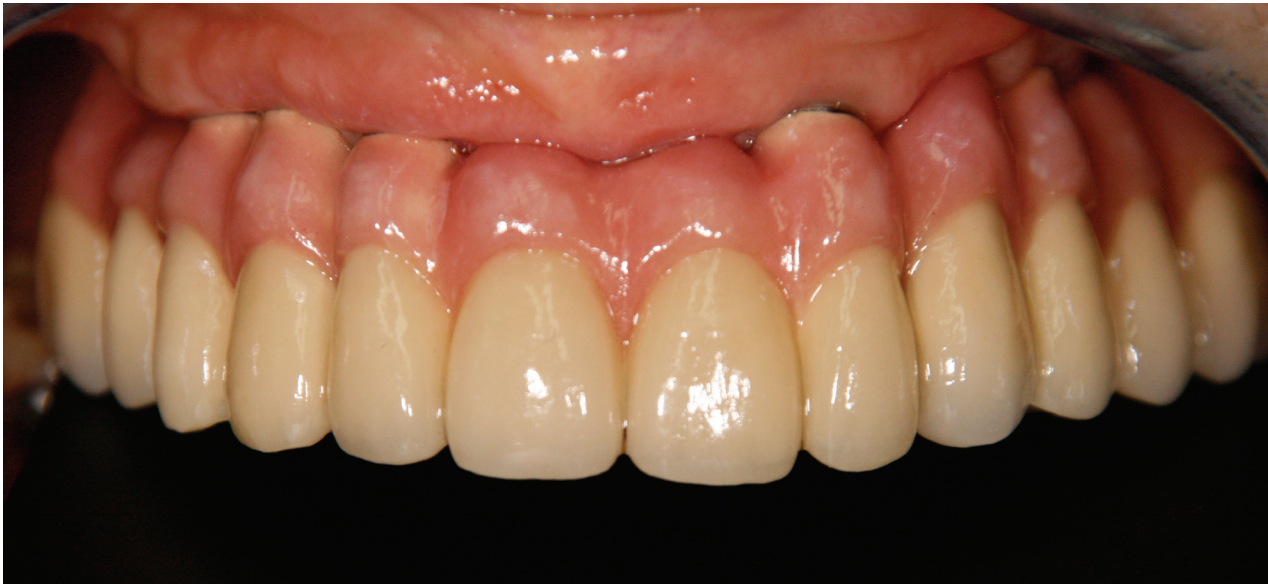*Cône Beam droit pré-opératoire*



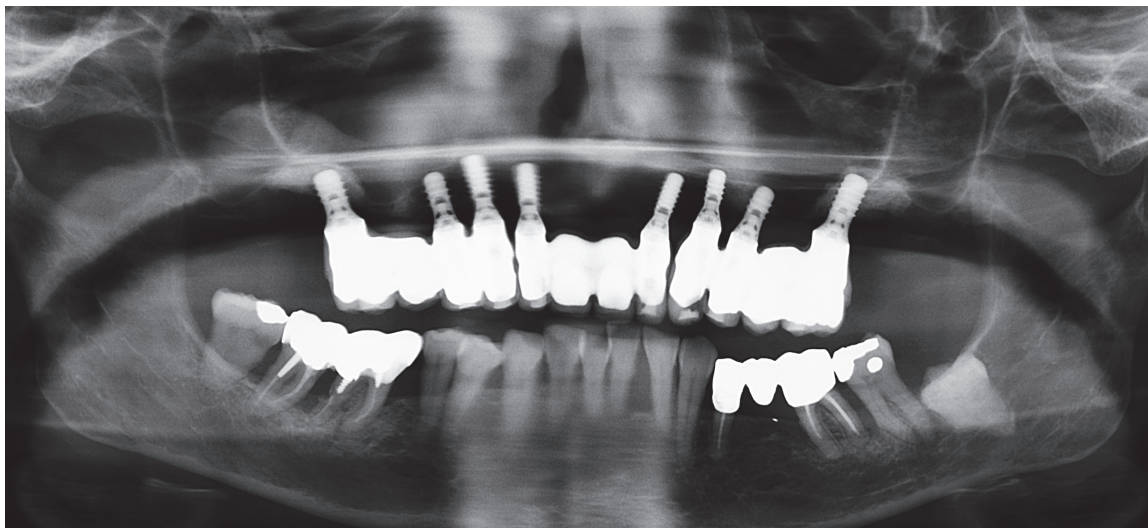
*Cône Beam droit post-opératoire*

Dans une 3<sup>ème</sup> temps chirurgical, 2 implants (en position de 17 et 26) sont posés au niveau des comblements sinusiens.

Il s'en suit une 4<sup>ème</sup> étape, la phase prothétique avec la pose de trois bridges pour la reconstitution totale du maxillaire avec une compensation prothétique grâce à la fausse gencive.



*Mise en place des bridges définitifs avec fausse gencive pour compenser la perte osseuse*



*Radiographie panoramique du cas maxillaire terminé*

*Cas réalisé par le Docteur Charbit*

## **VII. DISCUSSION**

Les techniques d'augmentation du plancher sinusien offrent des résultats reproductibles et prévisibles, qu'il s'agisse de soulevés unilatéraux ou bi-latéraux. Notre série de cas vient le confirmer si besoin était. Le choix du matériaux utilisé, le BioOss<sup>®</sup>, repose sur un recul clinique et un nombre de publications importants depuis plus de vingt années. Ce matériau présente une sécurité sanitaire très élevée, des résultats cliniques satisfaisants, comme le montre la méta-analyse de Del-Fabbro et al (11), mais l'histomorphométrie présente un pourcentage d'os vital très en retrait par rapport à l'os autogène ou allogénique.

L'étude de Valentini (6) montre que les particules de Bio-Oss<sup>®</sup> ne sont pas détectées au contact direct de la structure implantaire. Leur résorbabilité lente (7) et le faible pourcentage d'os vital, après le comblement osseux, poussent les cliniciens à améliorer les résultats en utilisant d'autres matériaux (comme l'os allogénique qui conserve une phase collagénique induisant un pourcentage d'os vital plus élevé) ou en ajoutant certains adjuvants ou facteurs de croissance bénéfiques sur le plan clinique et histologique.

L'étude de Froum de 2006 (10), compare différents matériaux dans les comblements sinusiens en prenant comme référence l'os autogène et en analysant les résultats par évaluation histomorphométrique du pourcentage d'os vital pour tous les cas traités.

L'os allogénique testé (le Puros®) fournit des résultats comparables à celui de l'os autogène alors que le Bio-Oss® ne permet d'obtenir qu'un pourcentage d'os vital faible (12.44%) comparable à celui de notre étude soit 15.5%.

L'os allogénique employé dans l'étude de Froum (10) a été retiré du marché pour raisons sanitaires (du fait de prélèvements effectués sur cadavres avec un manque patent de données médicales précises). L'étude plus récente de Testori, présente des pourcentages similaires, avec 18.77% d'os vital lors de comblements sinusiers au BioOss® (34).

Dans une étude de Calasans-Maia de 2015, les données histomorphométriques montrent une formation osseuse de 24,6%, la valeur moyenne du tissu conjonctif étant de 42,6% et 25,40% de matériau de comblement résiduel (Bio-Oss®) (35).

Le Bio-Oss® ne possède pas de phase collagénique, l'ajout d'Emdogain®, bénéficiant d'un pouvoir pro-collagénique et pro-angiogénique, est une alternative séduisante aux greffes allogéniques dont le recul clinique est plus faible et qui est souvent rejeté par les patients.

**Avec les dérivés des protéines d'émail, les résultats histomorphométriques de notre étude montrent que le mélange Bio-Oss® / Emdogain®, augmente de moitié le pourcentage d'os vital (22.5% par rapport à 15.5%).**

Une étude supplémentaire vient confirmer les résultats histomorphométriques que nous avons trouvés lors de l'utilisation des dérivés de la matrice d'émail : Zhang et al. (31), compare des comblements sinusiers bilatéraux avec du BioOss® seul ou BioOss® associé au PRF. Une biopsie à 6 mois est réalisée pour évaluer l'os vital qui est respectivement de 12,95% +/- 5,33 % pour le site contrôle et de 18,35% +/- 5,62% pour le site test.

Néanmoins il convient de relativiser ces données qui, certes, ont amélioré l'histologie, mais restent en deçà de ce que l'on peut obtenir avec l'os allogénique. **L'adjonction des dérivées de protéines d'émail au BioOss® est intéressante, mais ne constitue qu'une approche à optimiser pour le futur.**

Cependant, les résultats de notre étude, restent encore très éloignés lorsque le comblement n'est effectué qu'avec le caillot sanguin. Dans l'étude de Falah et al. (36), la

formation osseuse est évaluée lors du soulevé du plancher sinusien, sans apport de biomatériaux, avec mise en place simultanée d'implants. La formation d'os vital est alors de 59,9% +/- 13,4%, avec un taux de succès de 94% à 6 mois.

L'utilisation de l'Emdogain®, pose également un problème économique : il faudrait donc un matériau similaire, avec des propriétés pro-collagénique et angiogénique, à moindre coût.

## **VIII. CONCLUSION**

En implantologie, une chirurgie d'augmentation du volume osseux est régulièrement nécessaire pour la mise en place d'implant. Pour cela, il nous faut un matériau avec des capacités ostéo-inductrices, ostéo-conductrices et ostéogéniques.

Le matériau idéal reste à ce jour l'os autogène. En revanche, il possède deux inconvénients majeurs qui sont ses quantités intra-buccales limitées et la nécessité d'un deuxième site chirurgical. Nous devons donc être à la recherche d'un autre biomatériau. Ce dernier doit avoir un recul clinique suffisant, une sécurité sanitaire, des propriétés angiogéniques, ostéo-inductrices et ostéo-conductrices.

C'est pour cela que nous avons réalisé une étude mettant en évidence les bénéfices de l'apport des dérivés des protéines de l'émail au BioOss®. Il en résulte, une augmentation des pouvoirs ostéogéniques, ostéoinducteurs et ostéoconducteurs du BioOss®.

En revanche, nos résultats, même s'ils s'ont encourageant, doivent rester mesurés, car ils sont encore loin du pourcentage d'os vital obtenu avec de l'os allogénique.

Les dérivés de protéines d'émail additionnés aux particules de BioOss® permettent la formation d'une volume suffisant d'os ainsi qu'une vascularisation plus importante que sans Emdogain®.

## IX. ANNEXES

Patients	Age	Hauteur d'os sous sinusienne (mm)		Site greffé		Perforation de la membrane	Hauteur d'os sous Sinusienne (mm) : 6 mois post-opératoire		Pourcentage d'os vital			
		Test	Contrôle	Test	Contrôle		Test	Contrôle	Test	Contrôle		
1	61	2,6	3,2/6,7	Droit	Gauche	Oui (site contrôle mais réparée)	13	12	24,68	17,01		
2	72	5,3/3,7	4,5/6,2	Gauche	Droit	Non	12,5	13	30,56	11,96		
3	55	4,3	3,8	Droit	Gauche	Oui (site contrôle mais réparée)	12,5	13	17,87	17,13		
4	54	1,2	3,5	Gauche	Droit	Oui (site test mais réparée)	14/10,5	14	17,84	Biopsie non exploitable		
5	47	1,9	3	Droit	Gauche	Non	12	15,5	17,61	19,37		
6	67	0,9/4	4,3/1	Droit	Gauche	Non	11	12,5	29,62	19,27		
7	59	2	3	Droit	Gauche	Non	12,6	12,5	20,81	17,39		
									Moyenne	d'os vital	22,51	15,49



## **X. BIBLIOGRAPHIE**

1. Rosano G, Taschieri S, Gaudy J-F, Lesmes D, Del Fabbro M. Maxillary sinus septa: a cadaveric study. *J Oral Maxillofac Surg Off J Am Assoc Oral Maxillofac Surg.* juin 2010;68(6):1360-4.
2. Jensen OT, Shulman LB, Block MS, Iacono VJ. Report of the Sinus Consensus Conference of 1996. *Int J Oral Maxillofac Implants.* 1998;13 Suppl:11-45.
3. Misch CE. Maxillary sinus augmentation for endosteal implants: organized alternative treatment plans. *Int J Oral Implantol.* 1987;4(2):49-58.
4. Blomqvist JE, Alberius P, Isaksson S. Retrospective analysis of one-stage maxillary sinus augmentation with endosseous implants. *Int J Oral Maxillofac Implants.* août 1996;11(4):512-21.
5. Blomqvist JE, Alberius P, Isaksson S. Two-stage maxillary sinus reconstruction with endosseous implants: a prospective study. *Int J Oral Maxillofac Implants.* déc 1998;13(6):758-66.
6. Valentini P, Abensur D, Densari D, Graziani JN, Hämmerle C. Histological evaluation of Bio-Oss in a 2-stage sinus floor elevation and implantation procedure. A human case report. *Clin Oral Implants Res.* févr 1998;9(1):59-64.
7. Fugazzotto PA. GBR using bovine bone matrix and resorbable and nonresorbable membranes. Part 1: histologic results. *Int J Periodontics Restorative Dent.* août 2003;23(4):361-9.
8. Lee DZ, Chen ST, Darby IB. Maxillary sinus floor elevation and grafting with deproteinized bovine bone mineral: a clinical and histomorphometric study. *Clin Oral Implants Res.* août 2012;23(8):918-24.
9. Wallace SS, Froum SJ, Cho S-C, Elian N, Monteiro D, Kim BS, et al. Sinus augmentation utilizing anorganic bovine bone (Bio-Oss) with absorbable and nonabsorbable membranes placed over the lateral window: histomorphometric and clinical analyses. *Int J Periodontics Restorative Dent.* déc 2005;25(6):551-9.

10. Froum SJ, Wallace SS, Elian N, Cho SC, Tarnow DP. Comparison of mineralized cancellous bone allograft (Puros) and anorganic bovine bone matrix (Bio-Oss) for sinus augmentation: histomorphometry at 26 to 32 weeks after grafting. *Int J Periodontics Restorative Dent.* déc 2006;26(6):543-51.
11. Del Fabbro M, Testori T, Francetti L, Weinstein R. Systematic review of survival rates for implants placed in the grafted maxillary sinus. *Int J Periodontics Restorative Dent.* déc 2004;24(6):565-77.
12. Avila-Ortiz G, Neiva R, Galindo-Moreno P, Rudek I, Benavides E, Wang H-L. Analysis of the influence of residual alveolar bone height on sinus augmentation outcomes. *Clin Oral Implants Res.* sept 2012;23(9):1082-8.
13. Schmitt CM, Doering H, Schmidt T, Lutz R, Neukam FW, Schlegel KA. Histological results after maxillary sinus augmentation with Straumann® BoneCeramic, Bio-Oss®, Puros®, and autologous bone. A randomized controlled clinical trial. *Clin Oral Implants Res.* mai 2013;24(5):576-85.
14. Galindo-Moreno P, Avila G, Fernández-Barbero JE, Aguilar M, Sánchez-Fernández E, Cutando A, et al. Evaluation of sinus floor elevation using a composite bone graft mixture. *Clin Oral Implants Res.* juin 2007;18(3):376-82.
15. Hammarström L, Heijl L, Gestrelus S. Periodontal regeneration in a buccal dehiscence model in monkeys after application of enamel matrix proteins. *J Clin Periodontol.* sept 1997;24(9 Pt 2):669-77.
16. Heijl L, Heden G, Svärdröm G, Ostgren A. Enamel matrix derivative (EMDOGAIN) in the treatment of intrabony periodontal defects. *J Clin Periodontol.* sept 1997;24(9 Pt 2):705-14.
17. Grandin HM, Gemperli AC, Dard M. Enamel matrix derivative: a review of cellular effects in vitro and a model of molecular arrangement and functioning. *Tissue Eng Part B Rev.* juin 2012;18(3):181-202.
18. Hägewald S, Pischon N, Jawor P, Bernimoulin J-P, Zimmermann B. Effects of enamel matrix derivative on proliferation and differentiation of primary osteoblasts. *Oral Surg Oral Med Oral Pathol Oral Radiol Endod.* août 2004;98(2):243-9.

19. Hama H, Azuma H, Seto H, Kido J, Nagata T. Inhibitory effect of enamel matrix derivative on osteoblastic differentiation of rat calvaria cells in culture. *J Periodontol Res.* avr 2008;43(2):179-85.
20. Trombelli L, Farina R. Clinical outcomes with bioactive agents alone or in combination with grafting or guided tissue regeneration. *J Clin Periodontol.* sept 2008;35(8 Suppl):117-35.
21. Lyngstadaas SP, Wohlfahrt JC, Brookes SJ, Paine ML, Snead ML, Reseland JE. Enamel matrix proteins; old molecules for new applications. *Orthod Craniofac Res.* août 2009;12(3):243-53.
22. Miron RJ, Oates CJ, Molenberg A, Dard M, Hamilton DW. The effect of enamel matrix proteins on the spreading, proliferation and differentiation of osteoblasts cultured on titanium surfaces. *Biomaterials.* janv 2010;31(3):449-60.
23. Wada Y, Mizuno M, Nodasaka Y, Tamura M. The effect of enamel matrix derivative on spreading, proliferation, and differentiation of osteoblasts cultured on zirconia. *Int J Oral Maxillofac Implants.* août 2012;27(4):849-58.
24. Schlueter SR, Carnes DL, Cochran DL. In vitro effects of enamel matrix derivative on microvascular cells. *J Periodontol.* janv 2007;78(1):141-51.
25. Aspriello SD, Zizzi A, Spazzafumo L, Rubini C, Lorenzi T, Marzioni D, et al. Effects of enamel matrix derivative on vascular endothelial growth factor expression and microvessel density in gingival tissues of periodontal pocket: a comparative study. *J Periodontol.* avr 2011;82(4):606-12.
26. Kauvar AS, Thoma DS, Carnes DL, Cochran DL. In vivo angiogenic activity of enamel matrix derivative. *J Periodontol.* août 2010;81(8):1196-201.
27. Cheng G-L, Fu E, Tu Y-K, Shen E-C, Chiu H-C, Huang R-Y, et al. Root coverage by coronally advanced flap with connective tissue graft and/or enamel matrix derivative: a meta-analysis. *J Periodontol Res.* avr 2015;50(2):220-30.

28. Guimarães GF, de Araújo VC, Nery JC, Peruzzo DC, Soares AB. Microvessel Density Evaluation of the Effect of Enamel Matrix Derivative on Soft Tissue After Implant Placement: A Preliminary Study. *Int J Periodontics Restorative Dent.* oct 2015;35(5):733-8.
29. Maymon-Gil T, Weinberg E, Nemcovsky C, Weinreb M. Enamel Matrix Derivative Promotes Healing of a Surgical Wound in the Rat Oral Mucosa. *J Periodontol.* mai 2016;87(5):601-9.
30. Karima MM, Van Dyke TE. Enamel matrix derivative promotes superoxide production and chemotaxis but reduces matrix metalloproteinase-8 expression by polymorphonuclear leukocytes. *J Periodontol.* juin 2012;83(6):780-6.
31. Zhang Y, Jing D, Buser D, Sculean A, Chandad F, Miron RJ. Bone grafting material in combination with Osteogain for bone repair: a rat histomorphometric study. *Clin Oral Investig.* avr 2016;20(3):589-95.
32. Sculean A, Chiantella GC, Windisch P, Gera I, Reich E. Clinical evaluation of an enamel matrix protein derivative (Emdogain) combined with a bovine-derived xenograft (Bio-Oss) for the treatment of intrabony periodontal defects in humans. *Int J Periodontics Restorative Dent.* juin 2002;22(3):259-67.
33. Sculean A, Windisch P, Keglevich T, Gera I. Clinical and histologic evaluation of an enamel matrix protein derivative combined with a bioactive glass for the treatment of intrabony periodontal defects in humans. *Int J Periodontics Restorative Dent.* avr 2005;25(2):139-47.
34. Testori T, Wallace SS, Trisi P, Capelli M, Zuffetti F, Del Fabbro M. Effect of xenograft (ABBM) particle size on vital bone formation following maxillary sinus augmentation: a multicenter, randomized, controlled, clinical histomorphometric trial. *Int J Periodontics Restorative Dent.* août 2013;33(4):467-75.
35. Calasans-Maia MD, Mourão CF de AB, Alves ATNN, Sartoretto SC, de Uzeda MJPG, Granjeiro JM. Maxillary Sinus Augmentation with a New Xenograft: A Randomized Controlled Clinical Trial. *Clin Implant Dent Relat Res.* oct 2015;17 Suppl 2:e586-93.

36. Falah M, Sohn D-S, Srouji S. Graftless sinus augmentation with simultaneous dental implant placement: clinical results and biological perspectives. Int J Oral Maxillofac Surg. 30 mai 2016;

<http://mectron.fr/produits/piezosurgery/>

[http://www.drchaumanet.com/drchaumanet.com/Publications\\_files/Anatomie%20Vasculaire%20du%20Sinus.pdf](http://www.drchaumanet.com/drchaumanet.com/Publications_files/Anatomie%20Vasculaire%20du%20Sinus.pdf)

## *Serment d'Hippocrate*

*En présence des Maîtres de cette Faculté, de mes chers condisciples, devant l'effigie d'Hippocrate,*

*Je promets et je jure, au nom de l'Être Suprême, d'être fidèle aux lois de l'Honneur et de la probité dans l'exercice de La Médecine Dentaire.*

*Je donnerai mes soins gratuits à l'indigent et n'exigerai jamais un salaire au-dessus de mon travail, je ne participerai à aucun partage clandestin d'honoraires.*

*Admis dans l'intérieur des maisons, mes yeux ne verront pas ce qui se passe, ma langue taira les secrets qui me seront confiés et mon état ne servira pas à corrompre les mœurs ni à favoriser le crime.*

*Je ne permettrai pas que des considérations de religion, de nation, de race, de parti ou de classe sociale viennent s'interposer entre mon Devoir et mon patient.*

*Je garderai le respect absolu de la vie humaine dès sa conception.*

*Même sous la menace, je n'admettrai pas de faire usage de mes connaissances médicales contre les lois de l'Humanité.*

*Respectueux et reconnaissant envers les Maîtres, je rendrai à leurs enfants l'instruction que j'ai reçue de leurs pères.*

*Que les hommes m'accordent leur estime si je suis fidèle à mes promesses,*

*Que je sois couvert d'opprobre et méprisé de mes confrères si j'y manque.*



## Approbation – Improbation

Les opinions émises par les dissertations présentées, doivent être considérées comme propres à leurs auteurs, sans aucune approbation ou improbation de la Faculté de Chirurgie dentaire (1).

Lu et approuvé,

Vu,  
Nice, le

Le Président du jury,

Le Doyen de la Faculté de  
Chirurgie Dentaire de l'UNS

Professeur

Professeur Armelle MANIERE

(1) Les exemplaires destinés à la bibliothèque doivent être obligatoirement signés par le Doyen et par le Président du Jury.





**Mathieu CHARBIT**

# APPORT DES DERIVES DE PROTEINES D'EMAIL DANS LES COMBLEMENTS SOUS SINUSIEN : ETUDE CLINIQUE ET HISTOMORPHOMETRIQUE

**Thèse** : Chirurgie Dentaire, Nice, 2016, n° 42-57-16-26

**Directeur de thèse** : VINCENT Séverine

**Mots-clés** :

- **Substitut osseux**
- **Dérivé de protéine d'émail**
- **Comblement sous sinusien**
- **Cicatrisation osseuse**

**Résumé**:

De nos jours, l'essor de l'implantologie a permis d'élargir de façon considérable notre éventail thérapeutique et d'apporter à nos patients un confort, une fonction et de l'esthétique. Par contre, certains écueils anatomiques de la sphère orale, sont des obstacles à la pose implantaire. Il nous faut alors, envisager un aménagement tissulaire. Au maxillaire, avec la perte des dents postérieures ainsi que la pneumatisation des sinus, la hauteur osseuse résiduelle devient trop faible pour permettre la pose d'implant. Il nous faut alors contourner cet obstacle grâce aux techniques de soulèvement du plancher sinusien.

Les substituts osseux doivent avoir les capacités suivantes : ostéo-conducteur, ostéogénique et osté-inducteur. Même si le matériau de choix reste l'os autogène, les quantités intra-buccales sont limitées et nécessitent un deuxième site chirurgical. Nous avons donc associé les propriétés s et pro-collagéniques des dérivés de protéine d'émail au BioOss®.

Dans notre études, des comblements sous sinusiens bilatéraux ont été effectués avec du BioOss® seul et BioOss® + Emdogain®. Avec les dérivés des protéines d'émail, les résultats histomorphométriques, montrent que le mélange Bio-Oss®/Emdogain®, augmente de moitié le pourcentage d'os vital (22.5% par rapport à 15.5%).

Ces données sont satisfaisantes mais restent encore éloignées du pourcentage d'os vital obtenu avec de l'os allogénique.