HAL open science

Les pseudo-tumeurs inflammatoires idiopathiques de l'orbite

Jean-Paul Romanet

To cite this version:

Jean-Paul Romanet. Les pseudo-tumeurs inflammatoires idiopathiques de l'orbite. Médecine humaine et pathologie. 1979. dumas-01468460

HAL Id: dumas-01468460

https://dumas.ccsd.cnrs.fr/dumas-01468460

Submitted on 15 Feb 2017

HAL is a multi-disciplinary open access archive for the deposit and dissemination of scientific research documents, whether they are published or not. The documents may come from teaching and research institutions in France or abroad, or from public or private research centers.

L'archive ouverte pluridisciplinaire **HAL**, est destinée au dépôt et à la diffusion de documents scientifiques de niveau recherche, publiés ou non, émanant des établissements d'enseignement et de recherche français ou étrangers, des laboratoires publics ou privés.

UFR de Médecine
UNIVERSITÉ Grenoble Alpes

BIBLIOTHÈQUES UNIVERSITAIRES Grenoble Alpes

AVERTISSEMENT

Ce document est le fruit d'un long travail approuvé par le jury de soutenance et mis à disposition de l'ensemble de la communauté universitaire élargie.

Il n'a pas été réévalué depuis la date de soutenance.

Il est soumis à la propriété intellectuelle de l'auteur. Ceci implique une obligation de citation et de référencement lors de l'utilisation de ce document.

D'autre part, toute contrefaçon, plagiat, reproduction illicite encourt une poursuite pénale.

Contact au SID de Grenoble :
bump-theses@univ-grenoble-alpes.fr

LIENS

Code de la Propriété Intellectuelle. articles L 122. 4
Code de la Propriété Intellectuelle. articles L 335.2- L 335.10

http://www.cfcopies.com/juridique/droit-auteur
http://www.culture.gouv.fr/culture/infos-pratiques/droits/protection.htm

UNIVERSITE SCIENTIFIQUE ET MEDICALE
DE GRENOBLE
MEDECINE & PHARMACIE

1er

DOMAINE DE LA MERCI
LA TRONCHE

ANNEE 1979

N° D'ORDRE : 125

LES PSEUDO-TUMEURS INFLAMMATOIRES IDIOPATHIQUES DE L'ORBITE

THESE

présentée

à l'Université Scientifique et Médicale de GRENOBLE

pour obtenir le grade de

DOCTEUR EN MEDECINE

DIPLOME D'ETAT

BIBLIOTHEQUE UNIVERSITAIRE GRENOBLE MEDECINE-PHARMACIE

par

Monsieur Jean-Paul ROMANET
Interne des Hôpitaux

[Données à caractère personnel]

Soutenue publiquement le 1er octobre 1979
devant Commission d'Examen

M. le Professeur	J.L. BONNET	Président
M. le Docteur	J. ROUGIER	
MM. les Professeurs	G. CROUZET	
	B. RAPHAEL	
	M. MOUILLON	

UNIVERSITÉ SCIENTIFIQUE ET MÉDICALE

DE GRENOBLE

MÉDECINE & PHARMACIE

DOMAINE DE LA MERCI

LA TRONCHE

ANNÉE 1979 N° D'ORDRE :

LES PSEUDO-TUMEURS INFLAMMATOIRES IDIOPATHIQUES DE L'ORBITE

THESE

présentée

à l'Université Scientifique et Médicale de GRENOBLE

pour obtenir le grade de

DOCTEUR EN MÉDECINE

DIPLOME D'ÉTAT

BIBLIOTHÈQUE INTERUNIVERSITAIRE GRENOBLE MÉDECINE-PHARMACIE

par

Monsieur Jean-Paul ROMANET
Interne des Hôpitaux
[Données à caractère personnel]

Soutenue publiquement le 1er octobre 1979
devant Commission d'Examen

M. le Professeur	J.L. BONNET	Président
M. le Docteur	J. ROUGIER	
MM. les Professeurs	G. CROUZET	
	B. RAPHAEL	
	M. MOUILLON	

Cette thèse est dédiée

A Sylviane, Sandrine et Sébastien

A mes Parents

A Christian et Francine

A Rémy et Josette

A ma Famille

A ma Belle Famille

En témoignage de toute mon affection

A notre Maître et Président de Thèse

Monsieur le Professeur Jean-Louis BONNET

Professeur de Clinique Ophtalmologique

Il nous a accepté dans son service avec une paternelle sollicitude et une grande bienveillance. Les quatre années au cours desquelles il nous a initié à l'Ophtalmologie nous ont permis d'admirer l'étendue de ses connaissances et son immense culture. Il nous a fait découvrir les multiples ressources de la chirurgie oculo - palpébrale.

Nous sommes heureux de saisir cette occasion pour lui dire notre profonde reconnaissance et notre fidèle attachement.

A nos Juges

Monsieur le Docteur J. ROUGIER

Ophtalmologiste des Hôpitaux de Lyon

Bien que les circonstances ne nous aient pas permis de bénéficier de son enseignement, il nous a manifesté sa confiance en acceptant de nous offrir son aide sur un sujet qui lui est cher.

Il nous a fourni d'intéressants documents concernant ce travail et sa grande expérience a fait de ses conseils un guide précieux pour la rédaction de cette étude.

Qu'il nous permette de lui exprimer toute notre respectueuse gratitude et de le remercier aussi d'avoir bien voulu faire partie de notre jury.

Monsieur le Professeur G. CROUZET

Maître de Conférence Agrégé

Nous avons pu apprécier maintes fois la qualité de son enseignement et nous devons reconnaître qu'il nous a donné le goût d'approfondir les modestes connaissances que nous avions en Neuro-Radiologie.

Nous le remercions de l'intérêt qu'il a bien voulu manifester pour ce travail et de l'aide qu'il nous a apportée dans sa réalisation.

Nous l'assurons de notre gratitude et de notre profond respect.

Monsieur le Professeur B. RAPHAEL

Maître de Conférence Agrégé

Il ne nous a malheureusement pas été donné d'être directement son élève et nous le regrettons, sa rigueur clinique et ses qualités chirurgicales exceptionnelles ayant toujours forcé notre admiration.

Nous espérons pouvoir combler cette lacune en continuant la collaboration déjà étroite de nos deux spécialités.

Nous lui exprimons notre reconnaissance d'avoir accepté de juger ce travail et nous l'assurons de notre respectueux dévouement.

Monsieur le Professeur M. MOUILLON

Maître de Conférence Agrégé

Plusieurs années de pratique ophtalmologique à ses côtés n'ont pu que renforcer une amitié révélée dès les premiers instants.

Nous nous félicitons tous les jours d'avoir pu bénéficier de son enseignement permanent, de ses talents chirurgicaux et de ses qualités humaines qui seront toujours pour nous un exemple.

Nous nous réjouissons très vivement de le compter désormais parmi nos Maîtres et nous souhaitons qu'il trouve dans ce travail un modeste remerciement pour tout ce qu'il a su éveiller en nous.

A nos Maîtres dans les Hôpitaux Lyonnais :

Monsieur le Professeur L. ROCHE

Monsieur le Professeur R. GARMIER

Monsieur le Professeur M. DEVIC

Monsieur le Professeur J.P. DELAHAYE

Monsieur le Professeur R. FRANÇOIS

Monsieur le Professeur R. TOURAINE

A Monsieur le Docteur B. PASQUIER

A Madame de Docteur A. CHOUTEAU

Au Personnel du Service de Neuro-Radiologie

A Madame CATTELIN

A Monsieur le Docteur H. DECOUR

Au Personnel du Centre de Documentation des Laboratoires CHIBRET

Avec nos remerciements pour leur aide

ou leurs conseils précieux

A Jacques FAURE

En gage de notre fidèle amitié

A la mémoire de Gérard ANDINE

Notre ami

Aux Médecins de la Clinique Ophtalmologique de Grenoble

A tout le Personnel du Service d'Ophtalmologie

A nos Amis de l'Internat

A tous nos Amis.

CHAPITRE I

HISTORIQUE

DEFINITION - TERMINOLOGIE

- I N T R O D U C T I O N -

Les pseudo-tumeurs inflammatoires de l'orbite restent un des chapitres les plus difficiles de la pathologie orbitaire. Les difficultés s'échelonnent en effet tout au long de son étude.

Elles commencent lors de la définition, mieux encore de la terminologie qui ne satisfait pas la plupart des auteurs.

Le chapitre étiologique est, là aussi, matière à discussion: les pseudo-tumeurs inflammatoires de l'orbite ne concernent-elles que les cas idiopathiques, ou, au contraire, doivent-elles regrouper l'ensemble des inflammations orbitaires chroniques, que celles-ci soient spécifiques ou non spécifiques?

Mais c'est principalement lors de la démarche diagnostique que l'on rencontrera les obstacles les plus sérieux, et que l'on abordera l'aspect le plus paradoxal de la question. Le diagnostic des pseudo-tumeurs inflammatoires de l'orbite ne peut être, en effet, posé avec une absolue certitude qu'après biopsie orbitaire et examen histopathologique; or, toute intervention chirurgicale, même limitée, en présence de cette affection, peut être suivie d'une aggravation du processus inflammatoire qui peut aboutir à une issue locale péjorative.

Le traitement de ces pseudo-tumeurs inflammatoires orbitaires n'échappe pas non plus aux difficultés. Le traitement chirurgical est très controversé, les suites parfois dramatiques en sont la cause. Le traitement médical, essentiellement la corticothérapie, semble faire l'unanimité quant à son efficacité, mais ses contre-indications majeures empêchent fréquemment sa prescription. Enfin le traitement physique préconisé par certains auteurs, apparaît inefficace pour d'autres.

Notre étude n'a pas la prétention de dissiper les nombreuses ambiguïtés que ce sujet recèle.

Elle envisagera, après avoir défini l'affection, les aspects étio-pathogéniques, cliniques, paracliniques, anatomopathologiques, évolutifs des pseudo-tumeurs en relatant les notions classiques et celles plus récemment acquises

Elle s'attachera surtout, à la lumière de huit observations récentes de la maladie, à dégager les éléments diagnostiques nouveaux précis et fiables, issus souvent de techniques nouvelles,représentées en particulier par la tomographie axiale computérisée.

Elle tentera alors de montrer que ces données récentes associées à un faisceau d'arguments cliniques et paracliniques classiques peuvent parfois suffir à obtenir un diagnostic de certitude sans recourir à la preuve histologique et par conséquent au geste chirurgical à visée diagnostique.

Elle s'efforcera, en guise de conclusion, de proposer une conduite thérapeutique précise et la plus cohérente possible.

- H I S T O R I Q U E -

Si GLEASON, en 1903, rapporte l'observation d'une myosite orbitaire chronique idiopathique, le mérite revient à BIRCH-HIRSCHFELD, entre 1905 et 1909, d'individualiser, le premier, un groupe d'affections qu'il dénomme : pseudo-tumeurs inflammatoires de l'orbite.

Quelques années plus tard, il établit à la lumière d'une cinquantaine de cas recueillis dans la littérature, une classification clinique en 3 groupes qui, si elle n'est plus retenue actuellement, a eu le mérite de mettre en évidence le caractère protéiforme de cette affection :

- le 1° groupe comprend les cas guérissant spontanément ou sous l'action d'un traitement médical (iodure de potassium, arsenic, quinine...)

- le 2° groupe concerne les cas ayant bénéficié d'une intervention chirugicale n'ayant trouvé aucune tumeur évidente mais dont la biopsie a révélé une inflammation chronique non spécifique

- dans le 3° groupe, au contraire, l'exploration chirurgicale montre une masse anormale intraobitaire dont l'histologie confirme la nature inflammatoire chronique avec nodules lymphoïdes et graves altérations vasculaires.

En 1937, FRANCESCHETTI et RUTISHAUSER insistent sur l'atteinte de la glande lacrymale, une des formes cliniques de la maladie.

Deux ans plus tard, G. OFFRET, dans sa thèse inaugurale, étudie une autre forme particulière de pseudo-tumeur inflammatoire : les myosites orbitaires chroniques caractérisées par la prédominance des lésions veineuses orbitaires.

Ce tableau clinique retient également un peu plus tard l'attention de BABEL (1947), de DUNNINGTON et BERKE (1943) et c'est en 1956 que J. FRANÇOIS tente d'isoler les myosites orbitaires des autres pseudo-tumeurs.

REESE avait déjà constaté, en 1934, qu'une exentération de l'orbite avait été pratiquée dans un assez grand nombre de cas à tord, l'histologie révélant des lésions inflammatoires banales.

En 1951, il confirme la fréquence de l'affection, propose sa classification en cinq groupes histologiques, choisit le terme de "granulome chronique non spécifique".

Ce terme est également employé par DUKE-ELDER en 1952 et est repris par EASTON et SMITH en 1961.

C'est dans cette période, que sont publiés un certain nombre de cas tendant à rattacher le processus inflammatoire orbitaire à une affection précise le plus souvent une maladie de système.

Si en 1956, STEIN et HENDERSON relatent un cas de sarcoïdose orbitaire qui vient s'ajouter aux 12 cas jusqu'alors publiés dans la littérature, la même année VIALLEFONT et BOUDET publient une pseudo-tumeur orbitaire chez un sujet porteur d'une périartérite noueuse. En 1957 STRAATSMA et en 1960 FAULDS et WEAR remarquent la coexistence d'une inflammation orbitaire et d'un granulome de WEGENER.

En 1961, COOP étudie sur le plan clinique et histopathologique 47 observations et insiste sur l'existence fréquente d'un processus de liponécrose orbitaire responsable du lipogranulome.

Lors du congrès de la Société Européenne d'Ophtalmologie, en 1964, MORO présente une étude clinique, anatomopathologique et expérimentale des pseudo - tumeurs orbitaires très complète. Il en donne une définition assez satisfaisante.

C'est en 1967 que BLODI et GASS réunissent 140 biopsies de malades atteints de pseudo-tumeurs de l'orbite, ce qui leur permet d'établir une classification histologique en 9 groupes modifiant la classification de FORREST de 1963.

Dans son ouvrage sur les tumeurs de l'orbite publié en 1973, HENDERSON, à la lumière 37 observations, adopte une classification simplifiée en deux

grandes catégories histologiques selon la prédominance des lésions d'angéite ou de l'infiltration lymphoïde.

Il est certain que l'année 1973 marque un tournant dans l'exploration orbitaire avec l'apparition de la tomographie axiale computérisée à laquelle les noms de HOUNSFIELD, AMBROSE, LLOYD, WRIGHT sont intimement associés pour les travaux initiaux.

Enfin ces deux dernières années voient naître de nombreux travaux sur les pseudo-tumeurs. Citons en 1977 ceux de HEERSINK, en 1978 ceux de CHAVIS; ces auteurs reprenant 27 observations pour le premier, et 55 pour le second, tentent d'établir des corrélations entre histologie et clinique.

En 1978 JAKOBIEC et MOTTOW montrent que cette affection n'épargne pas les sujets jeunes et même très jeunes en relatant une trentaine d'observations.

- D E F I N I T I O N - T E R M I N O L O G I E -

BIRCH-HIRSCHFELD, qui crée le terme de pseudo-tumeur inflammatoire de l'orbite, remplaçant le terme désuet de pseudo-plasme suggéré par PANAS (1895) et jusqu'alors utilisé, souligne le caractère chronique et non spécifique du processus inflammatoire.

Sa classification révèle les possibilités évolutives favorables spontanément ou sous traitement médical, et elle rend compte de l'inconstance de l'exploration chirurgicale qui découvre ou non une masse de tissu inflammatoire.

Par la suite DUKE-ELDER, REESE, INGALLS, EASTON et SMITH préconisent la dénomination "granulome chronique non spécifique de l'orbite" : il s'agit d'un tissu ou d'une masse plus ou moins bien délimitée et palpable, non causés par un néoplasme.

Ce terme contient néanmoins une certaine ambiguïté puisqu'il est employé de nos jours pour désigner une réaction inflammatoire caractérisée par la présence de cellules épithélioïdes et géantes. Si cette image histologique est parfois trouvée dans cette affection, elle n'en représente cependant pas l'aspect le plus habituel.

Puis une signification plus large de l'affection est donnée par certains auteurs. C'est ainsi que les granulomes orbitaires tuberculeux et syphilitique, les manifestations orbitaires survenant lors de myopathies endocriniennes, granulome éosinophile, sarcoïdose, granulome de Wegener, périartérite noueuse, actinomycose, corps étranger intraorbitaire sont inclus dans le cadre des pseudo - tumeurs inflammatoires de l'orbite.

Il est certain que cette attitude, comme le remarque HENDERSON donne à l'affection orbitaire un caractère disparate et ainsi est responsable d'une quasi-disparition de l'entité qu'elle représente.

COOP définit les pseudo-tumeurs comme des états cliniques différents pouvant simuler de vraies tumeurs orbitaires mais dont l'évolution se fait suivant un mode bénin.

Cette définition rend compte du pronostic favorable de la maladie mais mérite néanmoins d'être nuancée quant à l'évolution locale qui, dans certains cas rares, peut être dramatique et aboutir à une exentération.

Il est donc tout à fait remarquable, comme le soulignent BLODI et GASS, que depuis la description originale de BIRCH-HIRSCHFELD et la première classification qu'il établit, la recherche d'une terminologie plus adaptée et d'une définition plus précise n'ait pu aboutir valablement.

Il paraît, par conséquent, raisonnable de conserver le nom, pseudo-tumeur inflammatoire de l'orbite, en lui adjoignant le qualificatif d'idiopathique, qui rend compte de l'aspect clinique trompeur de l'affection, et de l'absence d'étiologie patente.

Sa définition, donnée implicitement par BIRCH-HIRSCHFELD, reprend en partie les termes de DUKE-ELDER, MORO et ARDOUIN : Ce sont des processus orbitaires qui se présentent cliniquement comme des tumeurs orbitaires mais que les explorations paracliniques, l'examen anatomopathologique, l'évolution spontanée ou sous traitement médical révèlent être de simples inflammations chroniques non spécifiques, idiopathiques.

Elle exclut donc toutes les véritables tumeurs orbitaires et également les processus orbitaires inflammatoires voisins engendrés par des causes précises (corps étranger par exemple) ou rencontrés lors d'affections bien définies, maladies de système ou infections, généralement.

CHAPITRE II

OBSERVATIONS

Nos observations sont au nombre de huit. Cinq d'entre elles proviennent du Service d'Ophtalmologie du Docteur Jacques ROUGIER (Hopital Neurologique Lyon), les trois autres appartiennent à la Clinique Ophtalmologique du Professeur Jean-Louis BONNET (Hopital des Sablons - Grenoble), une de ces trois observations ayant en fait intéressé les deux services.

Toutes ces observations sont récentes puisque la plus ancienne remonte à 1974. Elles bénéficient toutes d'un diagnostic de certitude, que celui-ci ait été établi sur des critères évolutifs, tomodensitométriques, ou histologiques.

Enfin trois d'entre elles comportent une iconographie qui, bien que modeste, est souvent un complément explicite de la description des anomalies ou des lésions décelées par les diverses investigations paracliniques.

OBSERVATION n° 1

Madame Gabrielle J..., âgée de 63 ans, consulte dans le service d'Ophtalmologie du Professeur J. L. BONNET, en janvier 79, pour une exophtalmie unilatérale droite évoluant depuis une quinzaine de jours, s'aggravant progressivement malgré une antibiothérapie à large spectre.

Comme seul antécédent notable, on retient un diabète intermédiaire découvert 10 ans auparavant, mal équilibré par les antidiabétiques oraux.

L'examen confirme l'exophtalmie droite (7 mm à l'exophtalmomètre de Hertel), légèrement oblique, le globe oculaire étant repoussé vers le bas. Celle-ci est irréductible, non pulsatile et revêt un caractère inflammatoire : il existe en effet des douleurs orbitaires et périorbitaires droites intenses, un oedème palpébral marqué, prédominant à la paupière supérieure, associé à un chémosis et à une hyperhémie conjonctivale. Il est à noter également une limitation de la motilité oculaire essentiellement de l'abduction et l'absence de toute masse palpable.

L'acuité visuelle est chiffrée à droite à 3/10 avec correction, alors qu'à gauche, corrigée elle est de 8/10. Le reste de l'examen est banal : au fond d'oeil, début de dégénérescence maculaire un peu plus marquée à droite, tandis que l'exploration du champ visuel s'avère normale.

Les investigations paracliniques débutent par un bilan radio-tomographique des orbites qui se révèle normal.

La gammagraphie orbitaire au technétium 99 m, montre une asymétrie de fixation aux temps précoces avec hyperactivité orbitaire et périorbitaire droite, diminuant sur les temps tardifs.

L'examen tomodensitométrique surtout est intéressant : il affirme l'existence d'un processus expansif intraorbitaire droit, occupant la partie externe et supérieure rétrobulbaire de la cavité orbitaire. Cette masse est

1° TOMODENSITOMETRIE (Janvier 1979)

Processus expansif intraorbitaire droit

Photo 1 : Avant injection : masse spontanément dense

Photo 2 : Après injection : augmentation de densité

TOMODENSITOMETRIE DE CONTROLE APRES TRAITEMENT (Août 1979)

Disparition du processus expansif intraorbitaire droit

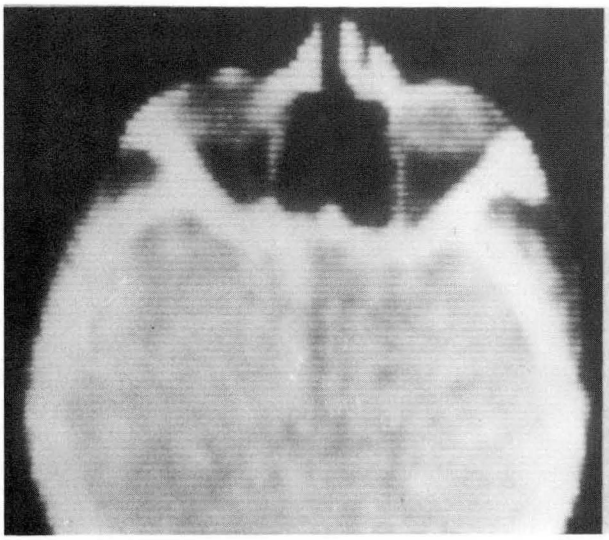

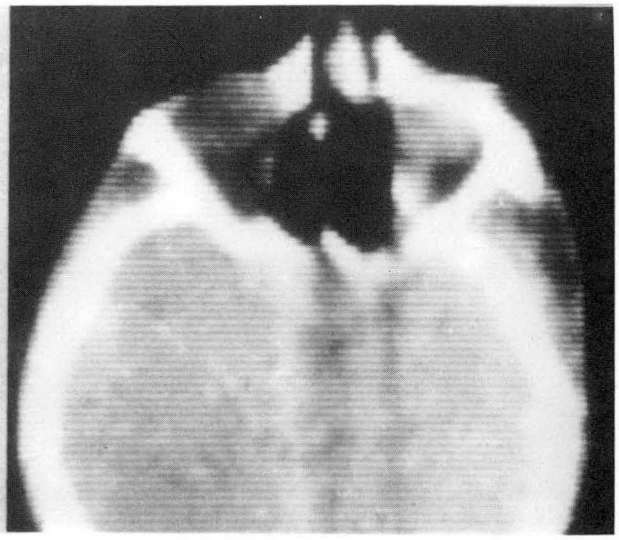

Photo 3 : Avant injection

Photo 4 : Après injection

ECHOGRAMME APRES TRAITEMENT (Août 1979)

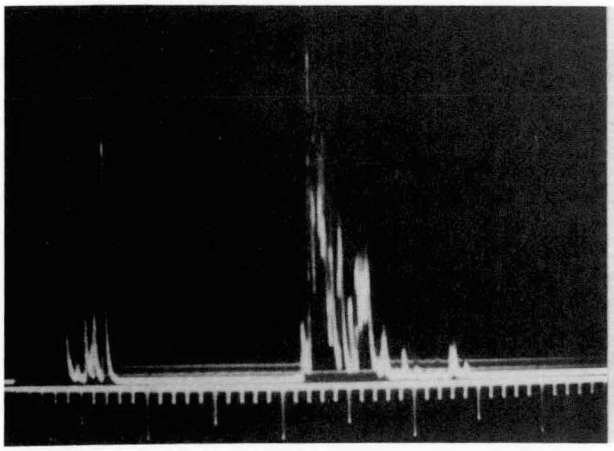

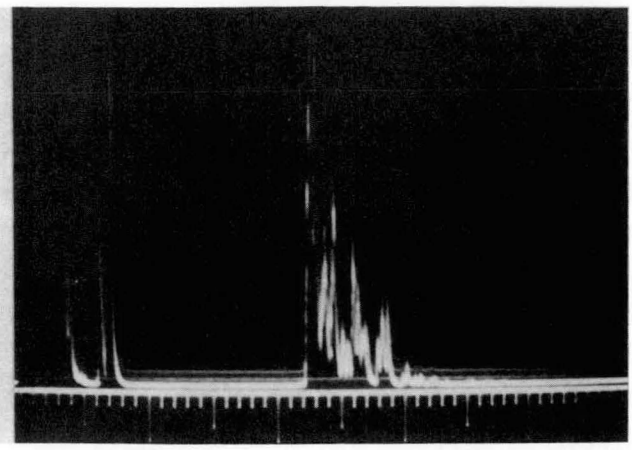

Photos 5 et 6 : Tracés droit et gauche identiques

spontanément dense (192) et augmente de densité (198) après injection du produit de contraste (Photos 1 et 2)

Le bilan thyroïdien, l'examen rhinologique et stomatologique, pratiqués systématiquement sont normaux.

Le tableau clinique d'exophtalmie unilatérale inflammatoire d'installation rapide, l'aspect normal des radiotomographies des orbites, la découverte d'une lésion expansive intraorbitaire à la tomodensitométrie et l'aspect scintigraphique plutôt en faveur d'un processus bénin, font envisager la possibilité d'une pseudo-tumeur inflammatoire de l'orbite et un traitement d'épreuve anti-inflammatoire est alors instauré.

Un dérivé de la phénylbutazone est préféré dans un premier temps, compte tenu du diabète déséquilibré, mais l'état stationnaire des lésions entraîne rapidement son abandon et la prescription de Synacthène retard intramusculaire (1 mg par jour 1 semaine, puis diminution très progressive de la posologie pour aboutir à un arrêt du traitement au bout de 2 mois).

L'amélioration de la scène clinique est spectaculaire : en une dizaine de jours, disparition totale de l'exophtalmie et de son cortège de signes inflammatoires, récupération d'une motilité normale, remontée de l'acuité visuelle droite à 7/10 avec correction.

Si l'évolution semble satisfaisante, une surveillance clinique stricte s'exerce néanmoins régulièrement tous les mois. Huit mois après le début de l'affection, l'absence de toute récidive est confirmée : l'examen clinique est normal, l'échographie orbitaire (Photos 5 et 6) de type A montre un tracé comparable à droite et à gauche, la scintigraphie orbitaire est symétrique et surtout la tomodensitométrie de contrôle n'objective plus d'image anormale (Photos 3 et 4).

L'intérêt essentiel de cette observation est de pouvoir affirmer dans ce cas la pseudo-tumeur inflammatoire sans la preuve histologique habituelle

nécessaire pour un diagnostic de certitude.

En effet la disparition du processus expansif intraorbitaire visible en tomodensitomètrie après traitement antiinflammatoire, réfute formellement tout néoplasme et prouve par conséquent la nature inflammatoire de la lésion. Ce signe tomodensitométrique "dynamique" apparaît donc lorsqu'il existe, comme un argument de grande valeur.

OBSERVATION n° 2

Madame Yvonne M.., âgée de 55 ans, consulte en avril 1977 dans le service du Docteur J. ROUGIER pour une exophtalmie droite d'apparition très récente et d'évolution rapide.

A l'examen, l'exophtalmie unilatérale droite, moyenne, axile, manifeste un caractère inflammatoire avec oedème des deux paupières, chémosis, dilatation des vaisseaux conjonctivaux.

La malade se plaint par ailleurs d'une diplopie verticale accentuée dans le regard latéral droit que l'examen clinique de la vision binoculaire et le Lancaster rapportent à une parésie du droit inférieur.

Le reste de l'examen constate une acuité visuelle bien conservée, aucune anomalie campimétrique, mais par contre une dilatation veineuse modérée au niveau du fond d'oeil droit.

Ce tableau d'exophtalmie unilatérale conduit à pratiquer, en premier lieu, un bilan radiotomographique des orbites qui s'avère normal. L'examen O R L ne montre aucune anomalie sinusienne, infectieuse ou tumorale.

La tomodensitométrie, au contraire, montre une image anormale : processus moyennement dense spontanément, intraorbitaire rétrooculaire occupant une partie de l'espace clair du contenu graisseux de l'orbite, augmentant légèrement de densit après injection du produit de contraste.

Compte tenu du caractère inflammatoire de l'exophtalmie, de la négativité du bilan radiologique classique et d'une image tomodensitométrique peu explicite, on évoque une pseudo-tumeur inflammatoire de l'orbite et un traitement d'épreuve associant corticoïde (Médrol) et antibiotique (Vibramycine) est entrepris.

S'il se produit, les premiers jours du traitement, une certaine aggravation de la scène clinique, en particulier de la motilité oculaire avec survenue d'une parésie du droit externe venant compliquer l'atteinte du droit inférieur, la troisième semaine voit peu à peu régresser l'ensemble de la symptomatologie qui disparaît complètement au bout d'un mois et demi.

Il n'a été noté depuis aucune séquelle clinique oculomotrice notamment, et aucune récidive.

Cette observation appelle essentiellement un commentaire sur l'évolution. Celle-ci s'est, en effet, avérée particulièrement favorable, sans récidive notamment. Ce bon pronostic est peut-être à mettre sur le compte du traitement antiinflammatoire cortisoné instauré tôt, très peu de temps après l'installation des premiers signes cliniques.

Si l'évolution est donc très satisfaisante et une preuve suffisante pour le diagnostic de pseudo-tumeur inflammatoire de l'orbite, on peut se demander ce qu'est devenue l'image tomodensitométrique pathologique après traitement médical. A - t-il permis d'obtenir sa disparition complète ? Ceci permettrait alors de parler de véritable guérison sans séquelle.

OBSERVATION n° 3

C'est en février 1977, que Madame Ginette M..., âgée de 48 ans est hospitalisée dans le service du Professeur J. L. BONNET, pour une exophtalmie droite dont l'installation remonte à 3 ans et qui évolue depuis, par poussées entrecoupées de rémissions spontanées.

A l'examen, il s'agit effectivement d'une exophtalmie unilatérale droite (8 mm à l'exophtalmomètre de Hertel), axile, irréductible, non pulsatile, qui s'accompagne d'un oedème de la paupière supérieure et d'un chémosis discret.

Il n'est pas trouvé de pertubations oculomotrices, mais il existe une baisse de l'acuité visuelle droite, 4/10 non améliorable, l'acuité gauche étant de 10/10 avec correction. L'examen du fond d'oeil est normal alors que l'examen campimétrique droit montre un élargissement de la tache aveugle.

Les radiographies standards des orbites complètées de tomographies frontales, sagittales, et axiales objectivent nettement un agrandissement de l'orbite droite, mais sans destruction osseuse : il existe en effet un aspect de soufflure en dedans de la paroi orbitaire interne aux dépens du sinus ethmoïdal, associé à un léger refoulement vers l'extérieur de la paroi orbitaire externe (Photos 7, 8, 9).

La thermographie de la face ne montre aucun gradient thermique suspect en regard de l'exophtalmie droite.

La scintigraphie orbitaire au technétium 99 m, par contre, met en évidence une hyperfixation orbitaire droite prédominant dans la région supéro - interne, présente dans les temps précoces mais persistant à l'examen tardif, sans majoration.

RADIOTOMOGRAPHIES DES ORBITES

Agrandissement de l'orbite droite

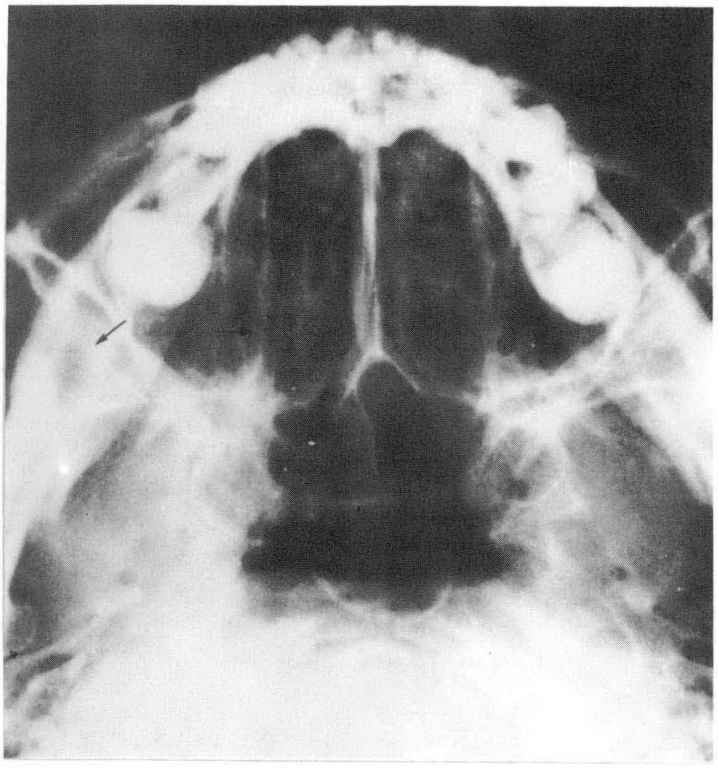

Photo 7 : radiographie simple, incidence axiale de Hirtz

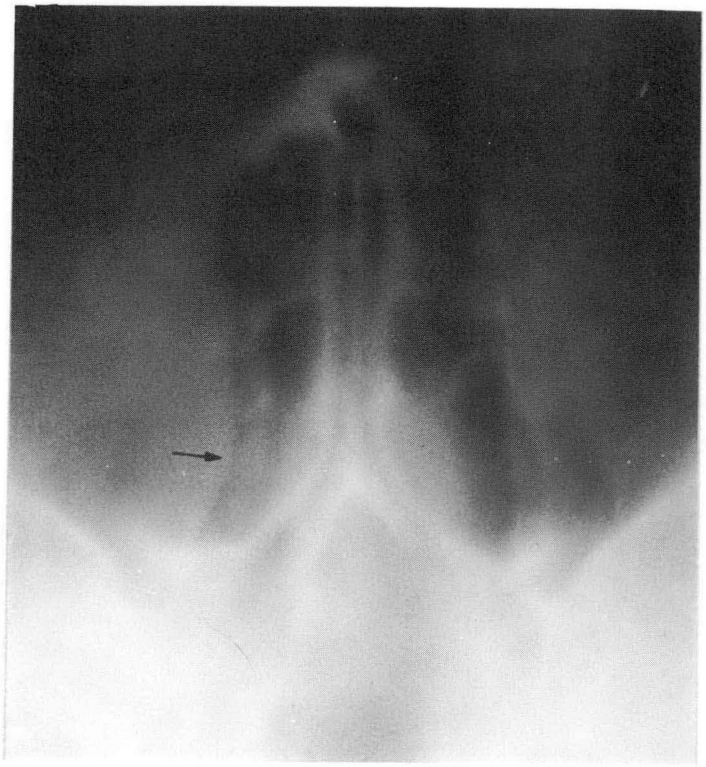

Photo 8 : tomographie axiale

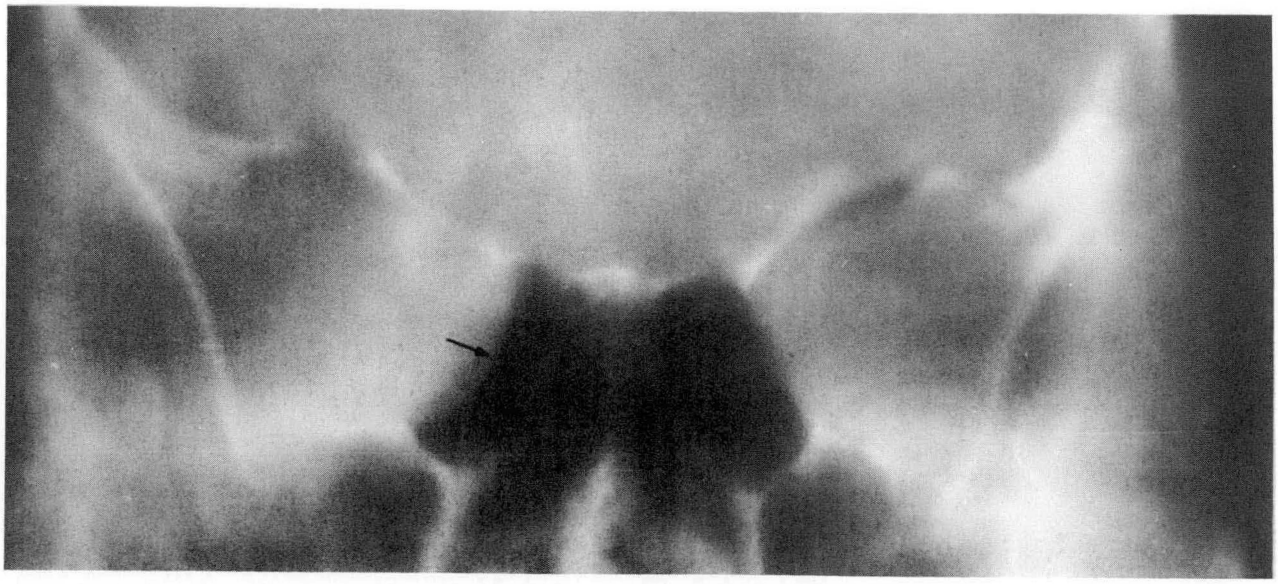

Photo 9 : tomographie frontale

La phlébographie orbitaire après ponction directe d'une veine frontale visualise une mauvaise injection du sinus caverneux droit par ralentissement du drainage et une gracilité anormale de la veine ophtalmique supérieure droite sur l'incidence de HIRTZ.

Le reste du bilan paraclinique est normal, en particulier les artériographies carotidiennes droites externe et interne, l'examen sinusien, le bilan thyroïdien.

C'est essentiellement l'évolution de cette exophtalmie par poussées entrecoupées de rémissions spontanées et un recul déjà confortable de 3 ans, qui font suspecter la nature inflammatoire de l'affection. La déformation peu importante du phlébogramme est un argument supplémentaire. Enfin les anomalies radiotomographiques,sans être fréquentes, sont tout à fait compatibles avec le diagnostic de pseudo-tumeur inflammatoire de l'orbite.

La fin du bilan paraclinique sera d'ailleurs marquée par une régression spontanée du tableau clinique, autorisant l'abstention thérapeutique.

Huit mois plus tard, en octobre 77, survient une nouvelle poussée d'exophtalmie droite inflammatoire associée à une limitation globale des mouvements oculaires. On constate également et de nouveau une baisse visuelle droite à 2/10 et des signes ophtalmoscopiques de compression avec présence de fins plis maculaires.

La prescription de Synacthène s'impose alors et entraîne en 15 jours une nouvelle rémission complète qui dure environ 9 mois.

En effet la poussée suivante, en juin 78,est déclenchée probablement par la diminution de posologie du Synacthène retard. On constate notamment une atteinte sévère du nerf optique droit, traduite par un effondrement de l'acuité visuelle et un oedème papillaire.

Un deuxieme bilan neuroradiologique est alors pratiqué. Si les investigations classiques s'avèrent inchangées par rapport à la première série d'examens

TOMODENSITOMETRIE ORBITAIRE

Processus expansif intraorbitaire droit
Bilatéralisation au niveau de l'apex orbitaire gauche

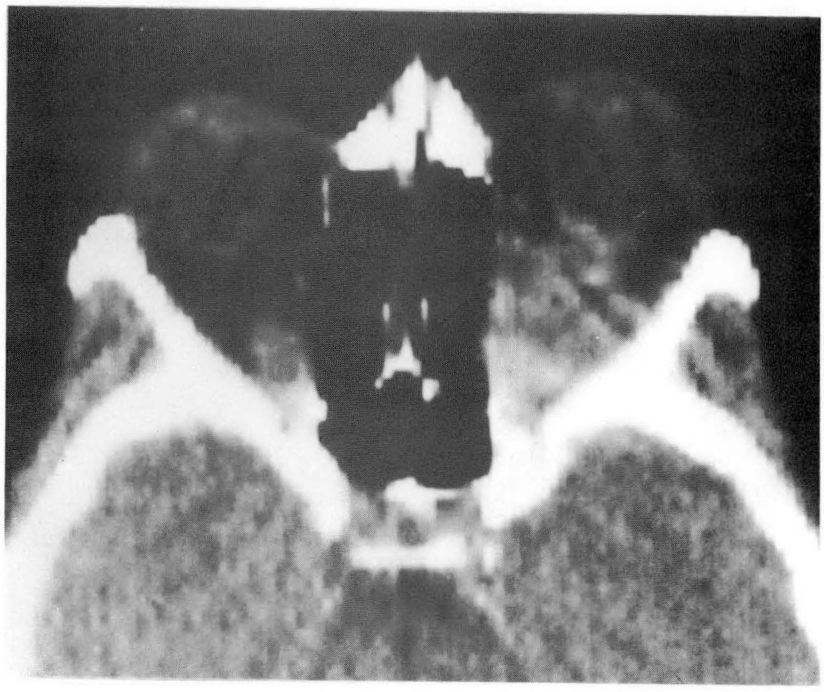

Photo 10 : avant injection : masse intraorbitaire droite spontanément dense et processus débutant au niveau de l'apex gauche

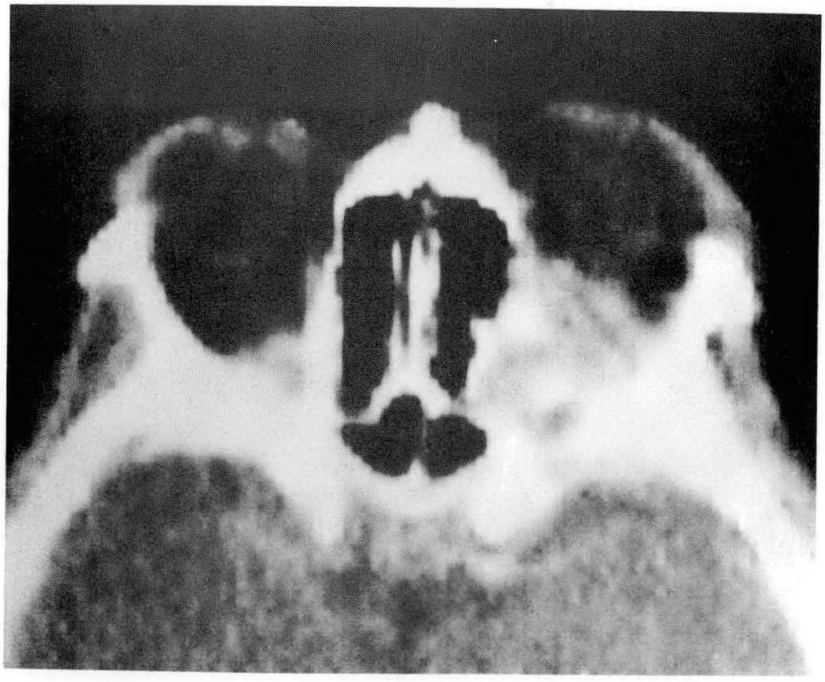

Photo 11 : après injection : augmentation de densité
(à noter le refoulement de la paroi interne de l'orbite droite)

la tomodensitométrie effectuée à l'hopital Edouard Herriot (Professeur Agrégé M. BOCHU) révèle un processus occupant tout l'apex orbitaire droit, englobant le nerf optique, de densité homogène légèrement supèrieure à celle du cerveau, augmentant après injection de produit de contraste. On retrouve parfaitement l'image de refoulement en dedans de la paroi interne de l'orbite et l'éventualité d'un processus expansif débutant au niveau de l'apex orbitaire controlatéral gauche peut même se discuter sur certaines coupes (Photos 10 et 11).

Le tableau clinique s'amende de nouveau en augmentant la posologie du Synacthène . La récupération n'est néanmoins pas totale, puisqu'il persiste un déficit visuel avec acuité droite à 5/10 et que se constitue peu à peu une décoloration papillaire prédominant sur le secteur temporal.

Cette dernière récidive nous fait renforcer la surveillance de cette malade, le moindre signe de nouvelle poussée faisant aussitôt majorer la posologie du Synacthène. Cette attitude nous a permis ainsi d'obtenir jusqu'à ces derniers temps une évolution sans nouvel accès. L'avenir reste néanmoins sombre puisque tributaire d'une corticothérapie continue avec la hantise d'une possible bilatéralisation patente.

Cette observation peut susciter des commentaires d'ordre séméiologique, évolutif, diagnostique et thérapeutique.

Il est en effet peu fréquent de constater des signes osseux lors de pseudo-tumeurs inflammatoires. Il est possible que cet aspect radiographique soit en relation avec une évolution relativement longue de l'affection avant la première consultation, dépassant même peut-être les trois années avouées par la malade.

C'est néanmoins grâce à cette évolution que le diagnostic de pseudo - tumeur inflammatoire a pu être posé et que la malade a ainsi évité l'orbitotomie exploratrice. Ce diagnostic a été, par la suite, étayé par la tomodensitométrie : non pas par la visualisation du processus expansif orbitaire droit, mais par la mise en évidence d'un début de bilatéralisation de l'affection, latent cliniquement, qui représente donc, là encore, un élément diagnostique appréciable.

L'évolution reste cependant préoccupante. Après des épisodes de rémissions spontanées succédant à des poussées peu invalidantes, la corticodépendance s'est peu à peu installée, nécessitée par la gravité et la ténacité des poussées. Elle n'a pu éviter la bilatéralisation et il est fort à craindre que l'escalade thérapeutique continue et aboutisse peut-être, à plus ou moins brève échéance, à un geste chirurgical jusque là évité.

OBSERVATION n° 4

Madame Léa B..., est une malade de 75 ans, hospitalisée en avril 1974 dans le service du Docteur J. ROUGIER, pour une exophtalmie gauche installée progressivement en 3 mois sans diplopie, ni baisse de vision.

Outre l'exophtalmie unilatérale gauche légèrement oblique avec globe oculaire repoussé discrètement vers le bas, l'examen met en évidence un chémosis avec oedème violacé siégeant au niveau de la conjonctive interne et supérieure.

La palpation, surtout, perçoit une masse orbitaire plate, irrégulière, bosselée, dure, s'enfonçant sous le toit de l'orbite.

L'acuité visuelle gauche se confirme être bonne, voisine de 9/10 avec correction, le champ visuel est normal, et l'examen du fond d'oeil ne montre que quelques druses au pôle postérieur.

Les radiographies simples des orbites comme les tomographies sont normales contrairement à la gammagraphie orbitaire qui objective une zone hyperfixiante de l'angle supéro-interne de l'orbite gauche très évocatrice d'une formation tumorale.

Ce tableau clinique de tuméfaction orbitaire palpable évoluant progressivement associé à une image scintigraphique en faveur d'un processus tumoral conduit à l'intervention exploratrice (Docteur J. ROUGIER).

L'orbitotomie supéro-interne va découvrir une tumeur aplatie, lardacée, granuleuse, infiltrante, située entre périoste et cône musculaire.

L'histopathologie conclut à une pseudo-tumeur inflammatoire et lymphoïde de l'orbite :

." tissu fibro-adipeux avec volumineuses plages cellulaires faites de cellules polymorphes : lymphocytes, histiocytes, plasmocytes et

assez grand nombre de cellules réticulaires,
. présence de très nombreux vaisseaux "

Les suites opératoires sont simples sous antiinflammatoires banaux. Une radiothérapie complémentaire est tout de même délivrée sur l'orbite gauche qui reçoit une dose totale de 2 400 rads.

La malade est revue 2 ans 1/2 après : son examen est entièrement normal et peut affirmer l'absence de récidive.

Il s'agit donc d'une observation classique à bonne évolution : tableau clinique déroutant de tumeur orbitaire argumentée par l'aspect scintigraphique, qui conduit au geste chirurgical, bénéfique dans ce cas puisque responsable de la guérison.

Une originalité cependant dans l'attitude thérapeutique est représentée par le complément radiothérapique motivé probablement par le caractère histologique "lymphoïde" de cette pseudo-tumeur inflammatoire.

OBSERVATION n° 5

Madame Cécile H..., âgée de 72 ans, est adressée en novembre 1977 dans le service du Docteur J. ROUGIER pour exophtalmie gauche.

Il semble que l'histoire actuelle remonte au début de l'année 77, où la malade remarque une hyperhémie conjonctivale dans l'angle externe de son oeil gauche. A la même époque, apparaît une petite tuméfaction orbitaire inférieure qui évolue de façon capricieuse mais sans douleur, puis progressivement se développe une exophtalmie gauche avec survenue les derniers temps d'une diplopie intermittente se manifestant à la fatique.

A l'examen, il existe effectivement une exophtalmie unilatérale, moyenne, oblique, le globe oculaire étant repoussé légèrement vers le haut. Elle est irréductible, non pulsatile, et s'accompagne d'un chémosis hémorragique de l'angle externe.

Le sillon palpébral inférieur est comblé par une masse bien palpable, dure, non douloureuse. Il s'agit d'une tuméfaction orbitaire, latérobulbaire, grossièrement temporale inférieure, s'étendant en fait de l'angle externe en dehors à la jonction 1/3 interne - 2/3 externe de l'orbite en dedans. Elle est mobile par rapport au plan superficiel et par rapport au globe oculaire.

L'acuité visuelle gauche est conservée, 6/10 avec correction, sensiblement identique à l'acuité droite. La motilité oculaire ne souffre que d'un léger déficit de l'abduction et l'examen du fond d'oeil peut être considéré comme normal pour l'âge.

Des examens paracliniques pratiqués, il faut retenir la scintigraphie orbitaire qui objective un foyer hyperfixiant orbitaire gauche. L'examen tomodensitométrique est lui aussi de grand intérêt puisqu'il visualise une masse sous - oculaire et externe semblant cependant blinder la coque sclérale externe et le droit externe gauche.

Devant ce tableau manifestement tumoral, une orbitotomie inférieure est pratiquée en décembre 77 (Docteur J. ROUGIER). Elle découvre une tumeur sous l'orbiculaire qui se prolonge loin en dedans jusqu'à la région du sac lacrymal et s'enfonce profondément dans l'orbite tapissant tout le plancher et remontant sur le bord externe de l'orbite jusqu'au niveau du ligament palpébral externe. Elle présente à la coupe un aspect encéphaloïde.

L'examen histopathologique révèle qu'il s'agit d'une pseudo-tumeur inflammatoire de l'orbite de type granulomateux (Docteur PIALAT) :

. " Le tissu fibro-adipeux et les quelques faisceaux de fibres musculaires striées sont infiltrés par une prolifération cellulaire composée en grande partie de petits lymphocytes disposés en follicules pourvus de centres clairs lymphoblastiques, de plasmocytes, de cellules géantes et de cellules histiocytaires revêtant parfois un aspect presque " sternbergoïde ".

. Le stroma de ce granulome est scléreux, dense, richement vascularisé par des capillaires à parois tuméfiées par réaction d'endothélite intense ".

Les suites opératoires précoces sont marquées par un oeil gauche bloqué, responsable d'une diplopie, absente néanmoins en position primaire, et par un chémosis conjonctival avec par endroits aspect infiltré, ce qui fait instituer une corticothérapie pendant quelques jours.

C'est en avril 1978, soit 4 mois plus tard, que la malade revient en consultation pour récidive de son exophtalmie gauche et réapparition d'une tuméfaction orbito-conjonctivale inférieure.

Une nouvelle tomodensitométrie est alors pratiquée. Elle montre que le globe oculaire gauche, exophtalme, est refoulé par une masse externe, très dense au contact du point d'implantation du nerf optique, un peu moins dense, entre l'oeil et la paroi externe de l'orbite. Cette lésion est située en dehors et en dessous du globe oculaire, et après injection du produit iodé, elle se densifie globalement et de façon importante. L'examen conclut donc à une volumineuse récidive d'une tumeur intraorbitaire.

L'aspect clinique s'aggrave en mai 78 et fait décider la réintervention le mois suivant (Docteur J. ROUGIER). Celle-ci comprend une exploration par voie transconjonctivale qui montre un muscle droit externe englobé dans une gangue de tissu scléreux très dense, et objective une formation tumorale de la grosseur d'une petite noix, d'aspect cartilagineux qui s'étend entre les muscles droit externe et droit inférieur et qui gagne le plancher, glissant loin en arrière du globe.

Le deuxième temps opératoire vérifie la paroi externe de l'orbite par orbitotomie de Kronlein : alors que la tomodensitométrie montrait une récidive à ce niveau, l'exploration ne retrouve pas de processus tumoral.

L'examen histopathologique est toujours en faveur d'une pseudo-tumeur inflammatoire de l'orbite mais constate un aspect beaucoup plus " lymphomateux " que lors de l'examen précédent (Professer TOMMASI)

Sous antiinflammatoires banaux, les suites opératoires sont satisfaisantes avec rétrocession notamment de l'exophtalmie.

Cette évolution favorable se confirme lors des consultations ultérieures, et en novembre 1978 on pouvait constater l'absence de récidive avec un oeil calme sans exophtalmie et une mobilité en voie de récupération partielle.

Trois remarques peuvent se dégager de cette observation.

La première concerne le caractère trompeur du tableau clinique et paraclinique très en faveur d'un processus tumoral vrai, et le terme de pseudo - tumeur prend ici tout son sens.

La deuxième remarque est aussi d'ordre diagnostique mais s'adresse à l'histopathologie et aux difficultés qu'elle peut rencontrer pour affirmer une pseudo-tumeur inflammatoire de l'orbite. En effet, le premier examen histopathologique, s'il conclut sans réserve à une pseudo-tumeur, reconnaît que le diagnostic de maladie de Hodgkin peut se discuter devant l'existence de cellules réticulaires richement nucléolées et à noyaux irréguliers. Le deuxième examen anatomopatholo-

gique se heurte, lui, à un aspect lymphomateux accru de la lésion et c'est surtout grâce à un monomorphisme insuffisant qu'un lymphome véritable peut être écarté.

Enfin , il faut souligner dans ce cas, la bonne évolution de cette pseudo-tumeur après traitement chirurgical, avec conservation d'une acuité visuelle satisfaisante, amélioration esthétique indéniable, troubles oculomoteurs modestes compte tenu de la région intéressée par la lésion.

OBSERVATION n° 6

Monsieur Louis M..., âgé de 51 ans, présente une tuméfaction de la paupière supérieure gauche qui augmente progressivement depuis presque 1 an lorsqu'il est hospitalisé dans le service du Docteur J. ROUGIER en juin 1977. Il se plaint par ailleurs de douleurs périorbitaires apparues presque simultanément.

L'examen objective effectivement une tuméfaction ferme, mobile,non adhérente, siégeant dans l'angle supéro-interne de l'orbite. Elle est responsable d'une exophtalmie modeste de 3 mm, oblique, le globe oculaire étant légèrement abaissé.

Les autres temps de l'examen sont rigoureusement normaux : acuité visuelle de 10/10 à droite comme à gauche, orthophorie de loin et de près, examens tonométrique, campimétrique et ophtalmoscopique normaux.

Normaux aussi sont les examens complémentaires traditionnels : radiotomographies des orbites, électroencéphalogramme , artériographie carotidienne gauche et examen O R L.

La tomodensitométrie, par contre, montre une petite formation hypodense située dans l'angle interne de l'oeil gauche et dont les parois prennent le contraste après injection d'iode. Il semble donc d'agir d'une formation kystique.

Cette hypothèse ne sera pas confirmée par l'intervention chirurgicale pratiquée fin juin 77 (Docteur J. ROUGIER). L'orbitotomie supéro-interne découvre en effet une petite masse rouge, pleine, d'allure très vasculaire, ayant l'aspect d'une framboise, de dissection difficile, plaquée contre la paroi osseuse et adhérant au muscle releveur.

L'histopathologie révèle qu'il s'agit d'une pseudo-tumeur inflammatoire de l'orbite de type " lymphoïde " (Professeur TOMMASI) :

. " infiltration lymphoplasmocytaire diffuse
. accompagnée d'une importante congestion capillaire avec réaction endothéliale de certains capillaires
. et d'une infiltration séreuse abondante " .

Les suites opératoires sont remarquables par leur simplicité et l'évolution à plus long terme s'avère, elle aussi, très satisfaisante.

Dans cette observation, deux points d'intérêt : le premier concerne l'aspect tomodensitométrique , pour le moins inhabituel, puisque la lésion inflammatoire apparaît comme une formation hypodense, simulant une tumeur kystique.

Le deuxième se doit d'insister sur l'importance que possède la constatation histologique, au sein de processus lymphoprolifératif, de signes vasculaires (congestion capillaire, réaction endothéliale de certains capillaires) qui permettent de réfuter la nature tumorale pour affirmer l'inflammation.

OBSERVATION n° 7

Madame Renée G..., âgée de 47 ans, est adressée en juin 77 au Docteur J. ROUGIER pour bilan d'une exophtalmie gauche s'aggravant progressivement depuis 3 mois sous corticothérapie.

L'histoire semble remonter en fait à février 1977,époque à laquelle apparaissent des douleurs orbitaires gauches prédominant dans la moitié externe de l'orbite et dans la région rétrooculaire , associées à un discret chémosis. Ces douleurs s'accusent peu à peu pour devenir permanentes et insupportables. C'est alors que s'installe l'exophtalmie gauche, que se majore le chémosis, qu'apparaît une dilatation des veines conjonctivales et épisclérales, et que survient une limitation de l'adduction gauche responsable d'une diplopie dans le regard latéral droit.

La négativité du bilan paraclinique classique fait instaurer une corticothérapie locale et générale. Celle-ci n'a une action favorable que sur les signes fonctionnels. L'exophtalmie et les troubles oculomoteurs restent inchangés sous traitement et justifient l'hospitalisation de la malade.

L'examen clinique, à l'entrée dans le service, retrouve les signes précédents et confirme notamment la paralysie du droit interne gauche. Il n'est pas noté de baisse de vision, l'examen du champ visuel est normal de même que celui du fond d'oeil.

Une tomodensitométrie est rapidement pratiquée. Elle montre une petite lésion intraorbitaire, spontanément dense tranchant sur la clarté graisseuse du contenu orbitaire, bien limitée, ovalaire, collée contre la paroi postéro-externe sans y adhérer, au contact du nerf optique en arrière tout en restant indépendant de lui. Cette lésion se densifie nettement après injection iodée.

L'évolution clinique défavorable sous corticothérapie, l'existence à la tomodensitométrie d'une lésion expansive de l'orbite localisée plutôt dans sa partie externe alors qu'il existe cliniquement une paralysie du droit interne, font suspecter un processus tumoral pouvant se prolonger jusqu'à la fente sphénoïdale : une intervention neurochirurgicale est donc décidée.

Celle-ci, pratiquée en juillet 77 (Docteur LAPRAS)découvre un énorme nodule fibreux, dense, ferme, bien limité, peu vasculaire, siégeant à la face postéro-supérieure de l'orbite. Cet élément nodulaire ressemble à une tumeur fibromateuse et est réséqué macroscopiquement complètement.

Le résultat de l'histopathologie apprend qu'il s'agit d'une pseudo - tumeur inflammatoire de l'orbite : " les différents fragments montrent des lésions inflammatoires du tissu fibro-adipeux et musculaire de l'orbite à type " myosite orbitaire " avec :

- une sclérose généralisée importante
- de nombreux infiltrats lymphoplasmocytaires disséminés ou groupés en petits nodules dans ce tissu de sclérose
- des lésions atrophiques ou dégénératives au niveau de certaines fibres musculaires orbitaires ".

Les suites opératoires sont marquées par un strabismus fixus de l'oeil gauche qui reste stable malgré la corticothérapie alors que l'exophtalmie sous ce traitement devient peu à peu insignifiante mais corticodépendante.

En janvier 78, une tomodensitométrie de contrôle est demandée. Elle constate une lésion dense de la partie interne de l'orbite gauche, lésion qui, sans pouvoir l'affirmer en raison des antécédents d'intervention, laisse planer le doute d'une éventuelle récidive du processus inflammatoire.

Cette observation témoigne de la sévérité de certaines pseudo-tumeurs inflammatoires de l'orbite qui, malgré une corticothérapie à doses suffisantes, gardent un potentiel évolutif défavorable. Ces formes ne peuvent logiquement bénéficier que d'un traitement chirurgical mais celui-ci n'est malheureusement pas toujours suffisant pour obtenir l'éradication complète du processus inflammatoire et empêcher les récidives itératives.

OBSERVATION n° 8

Monsieur Amador T..., âgé de 50 ans, présente depuis 6 mois une exophtalmie droite douloureuse d'évolution lentement progressive. En janvier 1976, survient une aggravation rapide et sévère du tableau clinique avec une baisse importante de l'acuité visuelle droite, qui entraîne son admission dans le service du Professeur J. L. BONNET.

De ses antécédents, on retient surtout une gastrectomie pratiquée vingt ans plus tôt pour un ulcère d'estomac.

L'examen clinique constate effectivement une exophtalmie unilatérale droite (7 mm au Hertel), axile, non réductible, et non pulsatile. Des douleurs orbitaires droites, tenaces, associées à des céphalées frontales en barre, un oedème palpébral prédominant à la paupière inférieure et une hyperhémie conjonctivale avec discret chémosis accompagnent l'exophtalmie.

L'acuité visuelle droite n'est pas chiffrable, réduite à de vagues perceptions lumineuses avec abolition du réflexe photomoteur. La motilité oculaire n'est limitée que dans les mouvements de verticalité.

Si la palpation n'objective aucune masse orbitaire anormale, elle met en évidence un ganglion prétragien droit.

L'examen du fond d'oeil montre à droite une papille à bords discrètement estompés et une dilatation veineuse modérée.

Les radiographies simples des orbites sont normales, alors que les tomographies montrent une légère condensation de la face postéro-externe de l'orbite droite.

La gammaorbitographie au technétium 99 m décèle une légère hyperfixation intraorbitaire rétrooculaire droite, tandis que la phlébographie visualise un léger déplacement en dedans des portions 2 et 3 de la veine ophtalmique supérieure qui se trouve amincie et ne parvient pas à opacifier le sinus caverneux (Photos 12 et 13). Elle conclut que cette image est en faveur d'un processus expansif

PHLEBOGRAPHIE ORBITAIRE

Rétrécissement de calibre des portions 2 et 3 de la veine ophtalmique supérieure
Léger déplacement en dedans du phlébogramme

Photo 12 : incidence de face

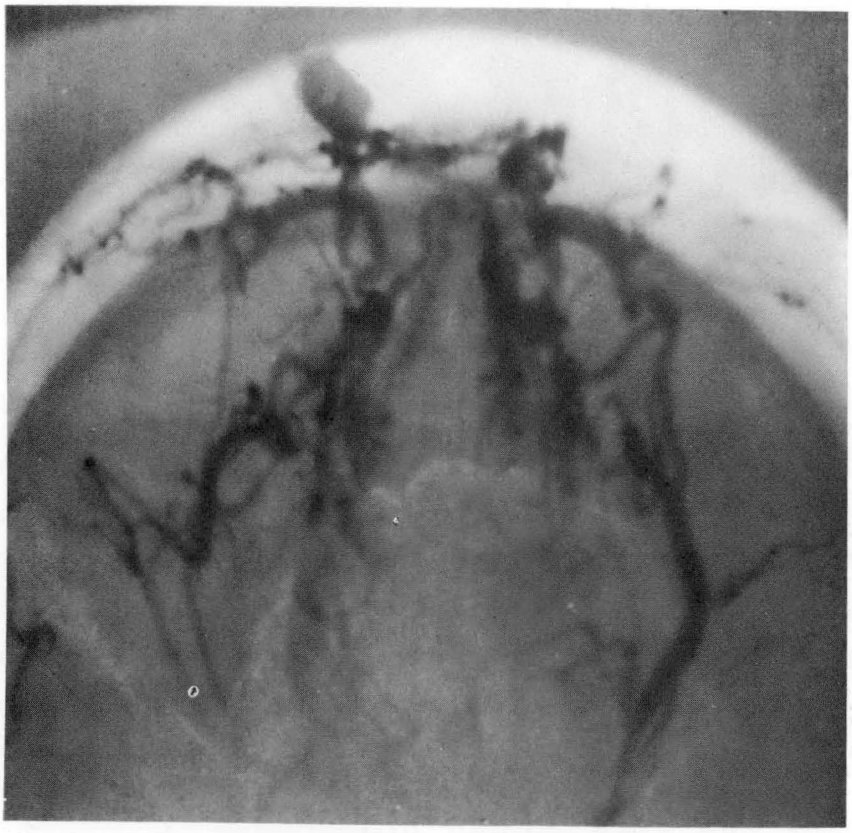

Photo 13 : incidence axiale

postéro-externe intraorbitaire.

L'artériographie carotidienne droite est par contre normale, et le bilan thyroïdien biologique confirme l'euthyroïdie clinique.

Le diagnostic entre pseudo-tumeur et tumeur vraie de l'orbite est hésitant et recherche dans le traitement antiinflammatoire d'épreuve un argument supplémentaire. Le traitement par Synacthène retard (0,5 mg par jour pendant 8 jours, puis 0,5 mg 1 jour sur 2), sous protecteurs gastriques, amène une amélioration rapide en 10 jours : l'exophtalmie n'est plus que de 3 mm, les signes inflammatoires s'amendent, le fond d'oeil se normalise et surtout l'acuité de l'oeil droit corrigé remonte à 6/10.

Cette amélioration est malheureusement de courte durée, la survenue de complications digestives hémorragiques faisant suspendre la corticothérapie. Aussitôt, réapparition du tableau clinique qui fait décider l'orbitotomie exploratrice.

Celle-ci, pratiquée en mars 1976 par voie d'abord neurochirurgicale, a la surprise de constater l'absence de tumeur. Une biopsie de la graisse orbitaire macroscopiquement anormale est néanmoins effectuée mais l'histologie ne trouve ni élément tumoral, ni processus inflammatoire.

Le diagnostic reste donc incertain, mais est plutôt en faveur d'une pseudo-tumeur inflammatoire de l'orbite.

La corticothérapie post-opératoire étant interdite chez ce malade, il est confié aux radiothérapeutes. La dose de 1 000 rads délivrés en 10 fractions permet l'obtention de suites opératoires simples sans flambée inflammatoire, si bien qu'un mois et demi après l'intervention, on constate une exophtalmie minime, une bonne acuité visuelle, mais un léger déficit oculomoteur dans l'abduction et l'élévation.

Si ce tableau clinique reste stationnaire pendant un an et demi, troublé

ASPECTS HISTOLOGIQUES : PSEUDO-TUMEUR INFLAMMATOIRE DE L'ORBITE

(Réf. Labo. Anat.Path. 77 H 30432)

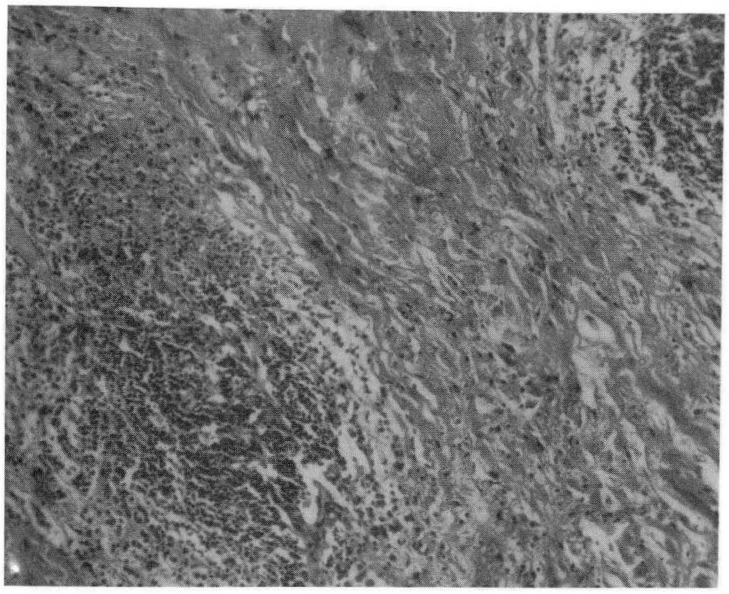

Photo 20:nodule inflammatoire au sein d'un abondant tissu fibreux

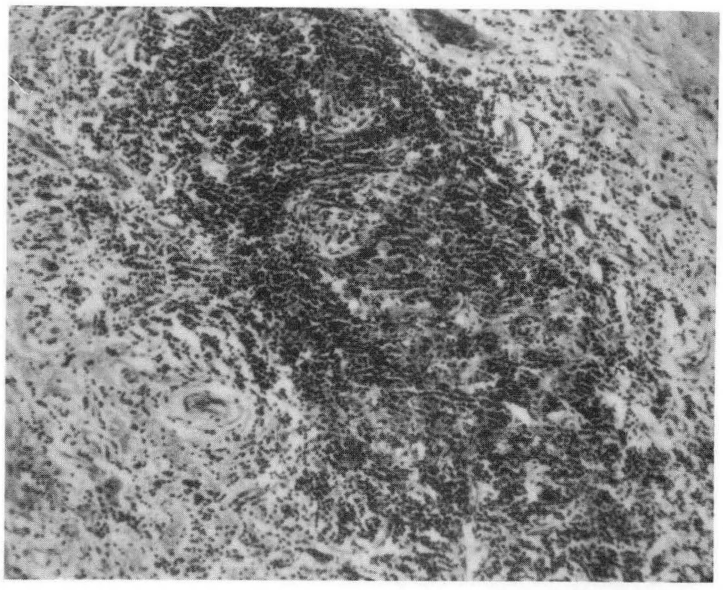

Photo 21:détail d'un nodule inflammatoire

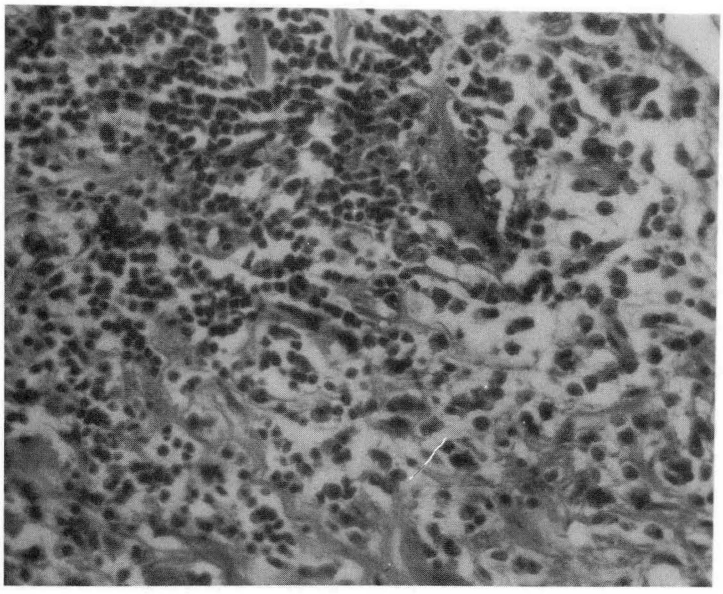

Photo 22:amas lymphoplasmocytaires avec trousseaux fibreux

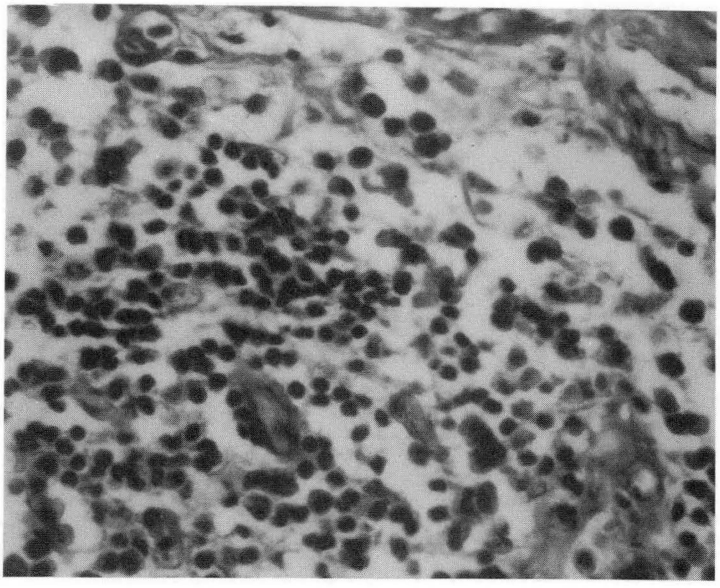

Photo 23:même aspect.Noter les plasmocytes

Photo 24:extension à la périphérie d'un nerf

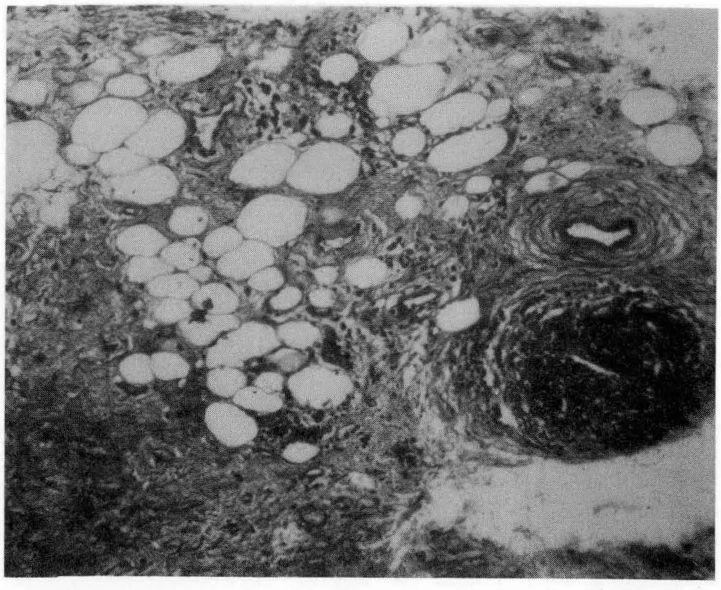

Photo 25:diffusion au tissu graisseux

uniquement par quelques céphalées bien calmées par les antalgiques, en octobre 77 brusquement il s'aggrave.

Une tomodensitométrie est alors pratiquée à l'hopital de la Timone dans le service du Professeur SALAMON, qui révèle la présence d'un processus expansif intraorbitaire rétrooculaire, accentué légèrement par l'injection d'iode (Photos 14 et 15). Cette image est compatible avec l'existence d'une pseudo-tumeur mais peut également témoigner d'un processus tumoral vrai.

Cet examen augmente le doute diagnostique et c'est la hantise de laisser évoluer une véritable tumeur qui fait pratiquer un nouveau geste chirurgical en décembre 77.

Cette orbitotomie qui reprend la voie d'abord précédente va découvrir une infiltration tumorale extrêmement dure, de consistance ligneuse, remplissant le cône orbitaire, faisant corps avec les éléments fibreux de la capsule de Tenon, englobant les muscles oculomoteurs, insérant le nerf optique. L'exérèse de cette tumeur est macroscopiquement totale.

Son aspect opératoire évoque un méningiome; l'histologie infirme cette hypothèse et assure qu'il s'agit d'une pseudo-tumeur inflammatoire de l'orbite (Photos 20 - 25). Il existe en effet (Docteur B. PASQUIER) :

- " une fibrose dense remaniée par la présence d'îlots inflammatoires le plus souvent nodulaires,
- une population cellulaire composée de lymphocytes, d'histiocytes, et surtout de plasmocytes avec quelques rares cellules géantes multinucléées,
- un remaniement du tissu musculaire strié et du tissu adipeux par ces lésions fibreuses et inflammatoires, visible à la périphérie de certains fragments,
- des lésions vasculaires : oblitérations à type d'endartérites chroniques ou à type de thromboses veineuses subaiguës ou chroniques".

Un syndrome de l'apex orbitaire, prévisible compte tenu de l'exérèse tumorale, est constaté après l'intervention. Progressivement en l'espace de 3 mois, s'installent des douleurs frontales droites qui vont devenir intenses, permanentes, incoercibles.

TOMODENSITOMETRIE ORBITAIRE (Octobre 1977)

Processus expansif intraorbitaire droit

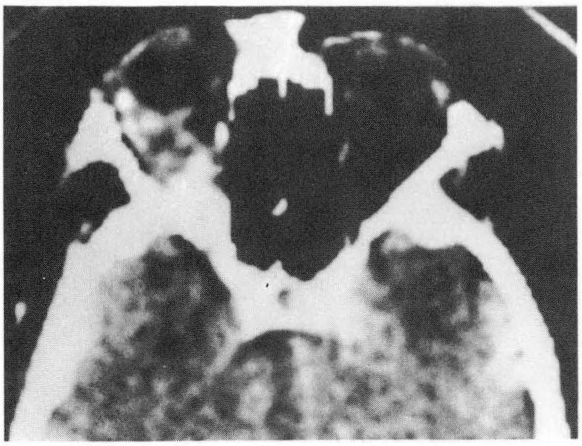

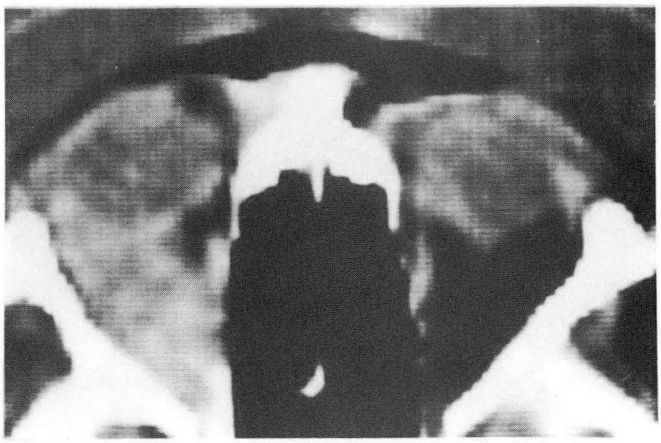

TOMODENSITOMETRIE ORBITAIRE (Mars 1978)

Récidive du processus expansif intraorbitaire droit spontanément visible, de densité augmentant après injection

Photo 16 : avant injection

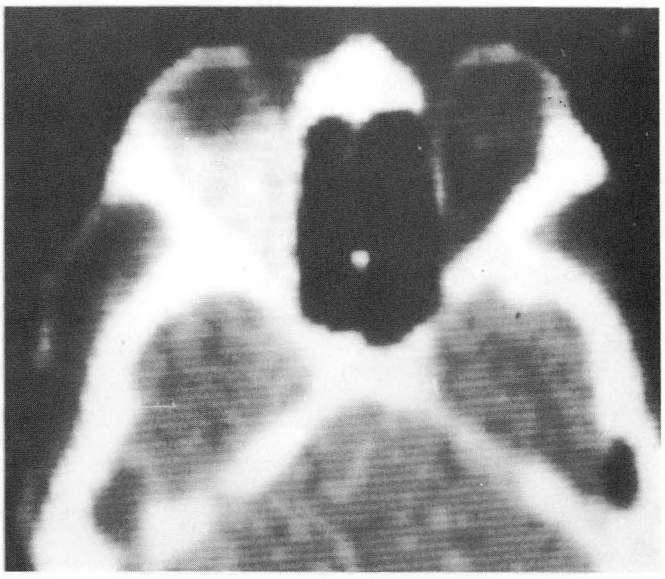

Photo 17 : après injection

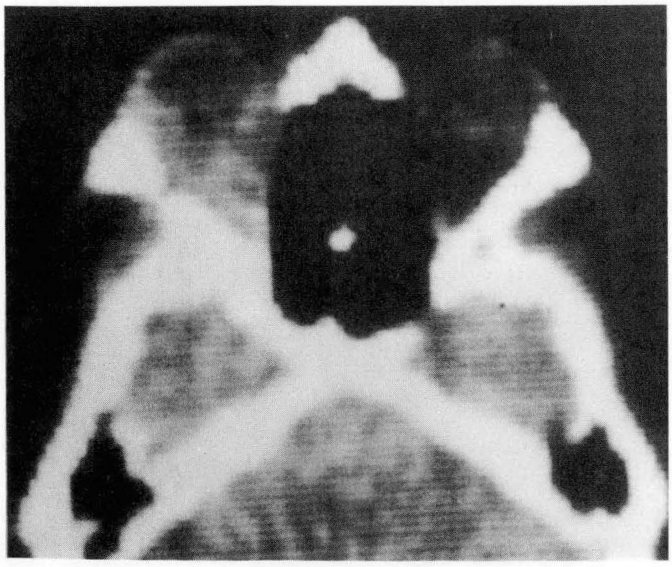

Photo 18 : avant injection

Photo 19 : après injection

C'est essentiellement la scène douloureuse qui fait pratiquer un nouveau bilan neuroradiologique. Il comporte notamment une nouvelle tomodensitométrie qui donne une image inattendue : la totalité de l'espace rétrooculaire est en effet, de nouveau, occupée par un processus de densité légèrement supérieure à celle du cerveau et qui s'accroît très notablement après injection du produit iodé (Photos 16 - 19).

Les douleurs intolérables, la persistance du syndrome apexien, et l'aspect tomodensitométrique de récidive du processus inflammatoire font pratiquer, après avis du Docteur J. ROUGIER, une exentération de l'orbite en juin 1978.

L'histologie de la pièce (Professeur TOMMASI) confirme la pseudo - tumeur inflammatoire récidivante en retrouvant l'importante sclérose, les nombreux infiltrats lymphoplasmocytaires, la myosite scléreuse subaiguë, les oblitérations vasculaires.

L'évolution malheureusement n'en reste pas là, puisque le malade va subir une quatrième intervention en février 1979 (Professeur Agrégé B. RAPHAEL), qui découvre une récidive de la pseudo-tumeur pénétrant le toit orbitaire et adhérente à la dure-mère, confirmée par l'examen histologique.

Le traitement de cette extension comporte une brève cure de corticoïdes suivie en mai 1979 d'une radiothérapie au Cobalt 60 sur la base du crâne (4 000 rads). Le recul est insuffisant pour en apprécier l'efficacité, mais on ne peut s'empêcher d'être plutôt pessimiste sur l'évolution ultérieure.

L'intérêt de cette observation réside en premier lieu dans son évolution. Si les pseudo-tumeurs inflammatoires de l'orbite ont souvent une issue relativement favorable, ce cas illustre parfaitement l'évolution dramatique parfois rencontrée : évolution dramatique sur le plan local puisqu'aboutissant à l'exentération, mais aussi, exceptionnellement il faut le reconnaître, dramatique sur le plan général puisque menaçant un organe vital.

On peut évoquer ensuite l'aspect chirurgical de cette observation, qui

reste très classique. Comme dans un grand nombre de cas, l'attitude attentiste a cédé le pas à l'exploration chirurgicale, par crainte d'un processus tumoral vrai, mais aussi dans un but thérapeutique, la corticothérapie étant proscrite. Si la première orbitotomie reste parfaitement logique et justifiée, a-t-elle favorisé l'évolution ultérieure péjorative ? C'est une probabilité classiquement admise sans être une certitude.

Il est par contre indéniable que les résultats diamétralement opposés des 2 premières explorations orbitaires chirurgicales reflètent tout à fait le caractère hétéroclite de l'affection. On peut à ce propos se demander si lors d'exploration négative, il n'est pas souhaitable que la biopsie porte à la fois sur la graisse orbitaire, les muscles oculomoteurs et la glande lacrymale afin de saisir avec le maximun de chances le ou les tissus porteurs de lésions inflammatoires histologiquement visibles.

Reste enfin à noter le traitement radiothérapique institué en dernier recours devant l'extension intracrânienne et sur lequel nous ne nous étendrons pas, ne pouvant évaluer pour l'instant son efficacité.

CHAPITRE III

FREQUENCE - AGE

SEXE - ORBITE CONCERNEE

I. - FREQUENCE DE L'AFFECTION :

La fréquence des pseudo-tumeurs inflammatoires de l'orbite est appréciée par les auteurs de façon parfois assez différente. Ceci s'explique non seulement par les conceptions diverses qu'on peut avoir de l'affection, mais également par les arguments responsables du diagnostic : un diagnostic histologique est en effet plus fiable qu'un diagnostic reposant essentiellement sur des arguments évolutifs dont le recul parfois insuffisant peut engendrer des erreurs par excès. Enfin cette fréquence doit être établie par rapport à un groupe d'affections qui peut ne comporter que les tumeurs orbitaires primitives, ou comprendre les tumeurs primitives et métastatiques ou englober les tumeurs orbitaires et d'autres processus, endocriniens par exemple.

Une des premières estimations de cette fréquence, retenue par DUKE-ELDER, est faite en 1931 par TAUFEROVA-KARASKOVA. Elle porte sur 52 cas de lésions orbitaires étiquetées tumorales, 12 s'avérant être des pseudo-tumeurs inflammatoires soit 23 %.

Nous ne relaterons, parmi les très nombreuses statistiques parues jusqu'à ce jour, que les plus importantes et dans un ordre chronologique :

. en 1953, INGALLS constate 29 pseudo-tumeurs au sein de 134 processus tumoraux ou pseudo-tumoraux, soit 22,3 %

. en 1961, SORATO colligeant les statistiques de différents auteurs (STUELP, SCHRECK, REESE, GODTFREDSEN,DEJEAN, THOMAS, BABEL, REOSLOB, JACKSON) rencontre 99 pseudo-tumeurs sur 753 tumeurs primitives de l'orbite soit 13,1 %.

. en 1963, REESE en trouve 74 parmi 877 affections regroupant tumeurs primitives, tumeurs métastatiques, et pseudo-tumeurs ayant subi un examen histologique, soit 8,5 %.

. en 1967, SILVA sur 300 tumeurs primitives et secondaires histologiquement prouvées, découvre 31 pseudo-tumeurs, soit 10,3 %.

. en 1968, BRIHAYE ET J. FRANÇOIS dénombrent 32 pseudo-tumeurs au sein de 293 processus tumoraux et pseudo-tumoraux, soit 11,3 %.

. en 1971, J. ROUGIER, TOMMASI et VAUZELLE présentent une statistique de 74 tumeurs de l'orbite opérées qui comportent 11 pseudo-tumeurs inflammatoires, soit 14,5 %.

. en 1973, HENDERSON compte 37 pseudo-tumeurs parmi 465 tumeurs orbitaires soit 8 %.

. entre 1966 et 1973, HAYE, OFFRET et CLAY réunissant 473 tumeurs et pseudo-tumeurs de l'orbite, trouvent 31 pseudo-tumeurs, soit 6,5 %.

. enfin parmi les statistiques plus récentes, celle de TROKEL en 1977 qui sur 238 malades porteurs de tumeurs ou pseudo-tumeurs orbitaires trouve 40 de ces dernières, soit 16,8 %.

L'éventail des pourcentages estimant la fréquence de cette maladie apparaît donc assez large. On peut cependant remarquer que, hormis les statistiques de TAUFEROVA-KARASKOVA, d'INGALLS et de TROKEL, les chiffres se répartissent entre 6,5 % et 14 %. C'est donc sur ces résultats, en retenant une moyenne de 10 %, que nous évaluerons la fréquence de cette affection dans le cadre des tumeurs orbitaires en général.

II. - AGE DE SURVENUE :

La plupart des auteurs considèrent les pseudo-tumeurs inflammatoires de l'orbite comme une maladie de l'adulte (BIRCH-HIRSCHFELD 1905, G. OFFRET 1951, REESE 1966, BLODI et GASS 1967, HENDERSON 1973, MORGAN 1975, CHAVIS 1978).

Nos huit observations en témoignent puisque notre plus jeune malade a 47 ans, le plus âgé ayant 75 ans.

Si l'on étudie le nombre de cas par tranches d'âge de 10 ans dans des séries importantes de pseudo-tumeurs comme celle de BLODI et GASS portant sur 140 cas confirmés histologiquement, celle d'HENDERSON portant sur 37 cas et celle de CHAVIS sur 55 observations, on constate la répartition suivante :

Tranches d'âge	Total	1-10	11-20	21-30	31-40	41-50	51-60	61-70	71-80	+ 80
Série de BLODI et GASS	130	6	17	15	24	20	23	13	12	
Série de HENDERSON	37		6	7	4	7	4	4	5	
Série de CHAVIS	55		3	11		24		15		2

Les deux premières décennies représentent 32 cas sur 222, la tranche d'âge 1 à 10 ans ne comportant que 6 malades.

L'affection se révèle donc peu fréquente chez les très jeunes; elle est cependant signalée par certains auteurs (COOP, MORO) et surtout par JAKOBIEC et MOTTOW qui rapportent une série de 29 cas de pseudo-tumeurs survenues chez de jeunes malades de moins de 20 ans. Le plus jeune n'a que trois ans et dans la moitié des cas la pseudo-tumeur s'est installée avant l'âge de 11 ans.

Si l'on considère les deux âges extrêmes des différentes séries d'observations, on trouve :

INGALLS : 9 ans et 74 ans
JACKSON : 24 ans et 75 ans
COOP : 14 ans et 83 ans
HENDERSON : 12 ans et 79 ans
HEERSINK : 14 ans et 83 ans

Les moyennes d'âge sont presque toutes comprises entre 45 ans et 50 ans (JACKSON : 47 ans, COOP : 48 ans, REESE:45 ans, HEERSINK : 49 ans)

En somme, les pseudo-tumeurs inflammatoires de l'orbite, si elles restent l'apanage de l'adulte après 40 ans, peuvent se voir à tout âge y compris dans l'enfance et même lors des premières années.

III. - INFLUENCE DU SEXE :

La répartition selon le sexe montre une nette prépondérance féminine dans nos observations (6 femmes pour 2 hommes).

Ce déséquilibre n'est pas retrouvé chez la plupart des auteurs :

BLODI et GASS : 69 hommes pour 61 femmes
HENDERSON : 22 hommes pour 15 femmes
CHAVIS : 33 hommes pour 22 femmes

par contre :

HEERSINK : 16 femmes pour 11 hommes
JAKOBIEC : 19 femmes pour 10 hommes
(série qui, rappelons-le, concerne de très jeunes sujets).

En fait, on ne note aucune influence significative du sexe sur la fréquence de la maladie.

IV. - ORBITE ATTEINTE :

Une prédominance d'atteinte d'un côté par rapport à l'autre est relevée par de nombreux auteur :

BLODI et GASS : 63 orbites droites, 48 gauches
HENDERSON : 11 orbites droites, 23 gauches
HEERSINK : 11 orbites droites, 16 gauches
JAKOBIEC : 9 orbites droites, 17 gauches

Il ne s'en dégage véritablement aucune atteinte préférentielle ce que confirme tout à fait l'égale répartition de nos observations.

En résumé, les pseudo-tumeurs inflammatoires de l'orbite s'avèrent assez fréquentes, mais moins cependant qu'ont bien voulu le dire certains auteurs surtout lorsque l'on ne considère que les cas idiopathiques. Il nous paraît que la proportion d'une pseudo-tumeur pour 9 tumeurs véritables primitives ou métastatiques est raisonnable. Elles surviennent par ailleurs préférentiellement chez l'adulte et le sujet âgé mais n'épargnent pas le jeune enfant. Enfin, elles ne sont pas conditionnées par le sexe et atteignent l'une des 2 orbites sans aucune distinction.

CHAPITRE IV

LES SIGNES CLINIQUES

LES SIGNES CLINIQUES

La symptomatologie clinique des pseudo-tumeurs inflammatoires de l'orbite est généralement riche, mais les signes variés qu'elle comporte, loin d'être pathognomoniques, sont en fait trompeurs, puisqu'ils conduisent le plus souvent au diagnostic clinique erroné de tumeur orbitaire.

Notre étude séméiologique sera avant tout analytique. Elle tentera ensuite brièvement d'individualiser les deux tableaux cliniques qui peuvent se présenter à l'ophtalmologiste, en regroupant dans chaque cas les symptômes qui lui sont propres.

I. - ETUDE ANALYTIQUE :

Elle va envisager tout d'abord les modes d'installation de la symptomatologie, puis elle décrira les différents signes qui peuvent être rencontrés, pour rendre compte enfin des diverses possibilités évolutives de ces symptômes.

A. - Modes d'installation de la symptomatologie :

Classiquement l'installation du tableau clinique revêt un caractère aigu ou subaigu. Celle-ci est en fait très variable, le début de l'affection pouvant apparaître lentement et progresser régulièrement tout comme un processus tumoral véritable.

Dans notre courte série, une installation brusque de la symptomatologie est trouvée 5 fois, alors que dans 3 cas le début a été progressif.

Certains auteurs, comme BLODI et GASS, se sont intéressés au temps écoulé entre le début présumé de l'affection et la première prise en charge médicale, reflet dans une certaine mesure de "l'évolutivité" de la maladie.

Le délai s'échelonne de quelques jours à plusieurs mois et même plusieurs années.

Ceci se confirme tout à fait dans notre série où le temps le plus court est de 15 jours alors que le plus long est de 3 ans.

B. - Signes cliniques :

La plupart des auteurs se sont penchés sur la description de ces signes notamment G. OFFRET 1951, DUKE-ELDER 1952, COOP 1961, MORO 1964, ARDOUIN 1967, BLODI et GASS 1967, HENDERSON 1973, JAKOBIEC 1978.

Parmi ces signes, cinq dominent la scène clinique et retiendront donc particulièrement notre attention. Ce sont :

- l'exophtalmie unilatérale
- l'oedème palpébroconjonctival
- les altérations de la motilité oculaire
- la perception d'une masse orbitaire palpable
- les phénomènes douloureux

1/ L'exophtalmie unilatérale

Signe majeur, le plus fréquent, elle est présente dans nos 8 observations. On la retrouve dans 80 % des cas de la série de HENDERSON et dans 85 cas sur 110 dans celle de BLODI et GASS.

Son importance est variable : parfois légère, rarement monstrueuse pouvant interdire l'occlusion palpébrale, elle est généralement modérée de 3 à 8 mm.

Irréductible ou peu réductible, non pulsatile, elle peut être axile mais est plus volontiers oblique.

Son caractère essentiel reste cependant son unilatéralité, la bilatéralité d'emblée relevant de l'exception.

2/ L'oedème palpébro-conjonctival :

Sa fréquence est grande, égale à celle de l'exophtalmie pour HENDERSON et sa constatation est précieuse pour l'approche diagnostique.

Cette réaction oedémateuse peut porter uniquement sur les paupières, uniquement sur la conjonctive (3 cas sur 8 dans notre série), ou sur les deux associées (4 cas dans notre série).

- L'oedème palpébral :

C'est le signe habituel de début (G. OFFRET) et parfois même précurseur, annonçant la scène clinique (DUKE-ELDER)

Dur , élastique, ne prenant pas le godet, il siège sur la paupière supérieure, sur la paupière inférieure ou sur les deux.

La rougeur de la paupière avec dilatation des veines palpébrales est un signe d'accompagnement classique. Associés au phénomène oedémateux, mais mais parfois isolés, des troubles de la statique palpébrale sont parfois constatés : essentiellement le ptosis par hypotonie plutôt que par paralysie.

- L'oedème conjonctival :

Il est également évocateur du processus inflammatoire.

Le chémosis intéresse surtout la conjonctive inférieure; il est jaune orangé, mais parfois violacé, hémorragique.

Il se trouve souvent associé à une hyperhémie conjonctivale et une dilatation des veines conjonctivales,généralisée ou localisée; ces deux signes peuvent cependant se voir seuls. Un larmoiement a été signalé également dans certains cas.

3/ Les altérations de la motilité oculaire :

Elles représentent, par leur fréquence et leur incidence diagnostique, le troisième signe important (JACKSON 1951, COOP 1961, MORO 1964, HENDERSON 1973). Cinq de nos cas présentaient des troubles de cet ordre.

Cette atteinte oculomotrice se manifeste par une limitation des mouvements oculaires dans une ou plusieurs directions et parfois globalement, associée

à des phénomènes diplopiques, motif très fréquent de consultation du malade.

Certains auteurs ont insisté sur le siège de cette atteinte : pour INGALLS et JACKSON il existerait une atteinte privilégiée du droit inférieur et du petit oblique. En fait l'atteinte de tous les muscles est possible.

Notons enfin que G. OFFRET a particulièrement insisté sur la notion d'altération précoce de la motilité oculaire qu'il juge capitale dans l'élaboration du diagnostic.

4/ La perception d'une "masse" orbitaire palpable :

La découverte d'une "masse palpable" est appréciée, quant à sa fréquence, de façons diverses suivant les auteurs : HENDERSON trouve une "masse" dans 23 cas sur 37, JAKOBIEC en découvre une dans 45 % de ses cas. Ce n'est que dans 3 de nos observations que nous avons pu mettre en évidence une telle lésion.

Le siège de cette "néoformation" palpable prête également à discussion: pour certains, la moitié nasale de la cavité orbitaire en est le siège de prédilection (JACKSON); pour d'autres, c'est la partie inférieure de l'orbite (COOP); pour d'autres encore, c'est l'angle supéro-interne (MORO); pour d'autres enfin, la localisation la plus fréquente se situe au niveau de la région lacrymale (FRANCESCHETTI et RUTISHAUSER, BABEL). HENDERSON, affirme de son côté que les quadrants orbitaires supérieurs dans sa série ont été occupés par une "masse" palpable trois fois plus souvent que les quadrants inférieurs. Cette notion de localisation supérieure est retrouvée dans la série de JAKOBIEC.

Quoiqu'il en soit, cette masse doit être suffisamment antérieure pour pouvoir être accessible à la palpation, qui la trouvera en général de consistance ferme, voire dure, plus ou moins limitée, adhérente ou non à la paroi osseuse.

La palpation de cette masse dans certains cas relativement rares, est confirmée par sa visualisation au niveau d'un cul-de-sac conjonctival donnant à la muqueuse en regard une coloration jaune saumon.

5/ Les phénomènes douloureux :

Leur constatation se retrouve dans la moitié de nos cas, chez 30 % des malades de BLODI et GASS, et chez 17 malades sur 47 dans la série de COOP. Certains auteurs comme HENDERSON ne les considère cependant pas comme fréquents.

Les douleurs peuvent précéder le début de la scène clinique, persister ou disparaître après son installation.

Il s'agit habituellement de céphalées péri ou rétro-orbitaires, intéressant le territoire de l'ophtalmique de WILLIS, mais pouvant gagner le territoire des deux autres branches du trijumeau et irradier à toute la face.

Leur intensité est variable : de l'endolorissement bien calmé par les antalgiques banaux aux grandes douleurs térébrantes, intolérables, soulagées uniquement par la corticothérapie, ou le geste chirurgical.

S'associent parfois à ces symptômes subjectifs, des troubles objectifs de la sensibilité, hypoesthésie ou anesthésie, dans le territoire douloureux : l'examen appréciera donc systématiquement la sensibilité cornéenne (JELLINEK 1969).

6/ Les lésions du globe oculaire :

Elles comportent une incidence pronostique indéniable puisqu'elles sont responsables avant tout d'une baisse visuelle, transitoire ou définitive suivant le type de lésion et son évolution.

Nous avons noté une diminution d'acuité visuelle dans 3 cas. JELLINEK la constate dans 13 cas sur 16 alors que HENDERSON ne la trouve que dans 25 % seulement de ses observations.

Ces déficits visuels sont la conséquence de lésions diverses.

Si les atteintes cornéennes dues essentiellement à une mauvaise occlusion palpébrale, parfois associée à des troubles sensitifs, restent assez rares, les lésions du fond d'oeil en expliquent un bon nombre.

Ce sont essentiellement des altérations du nerf optique à type d'oedème papillaire, très fréquemment noté par HENDERSON, (2 cas dans notre série), et d'atrophie optique.

Il peut s'agir parfois de lésions d'origine vasculaire :la congestion veineuse est relativement banale, tandis que l'oblitération de la veine centrale (HAYE) et l'occlusion de l'artère centrale (GODFREY), beaucoup plus rares, sont très redoutées.

Si l'existence de plis rétiniens est souvent notée, un décollement rétinien véritable est exceptionnellement à incriminer.

La mesure du tonus oculaire donne fréquemment des chiffres supérieurs à la normale, mais l'hypertonie majeure engendrée par la pseudo-tumeur n'est pas d'observation courante.

Quant aux lésions uvéales inflammatoires, elles posent un problème particulier. Alors que les uvéites antérieures s'avèrent rares chez l'adulte, JAKOBIEC,dans sa série ne comportant que de jeunes sujets, constate que 25 % d'entre eux sont porteurs de signes d'iritis : il assure que leur présence constitue un argument de grande valeur diagnostique . ALLEN et FRANCE rapportent également une observation récente d'un jeune garçon de 10 ans qui au cours d'une pseudo-tumeur a présenté une pars planite avec iritis. Signalons enfin, quelques cas de choroïdite décrits chez l'adulte (G. OFFRET).

7/ L'adénopathie prétragienne :

Mentionnée par certains auteurs (INGALLS), elle reste rare. Nous avons pu cependant l'observer dans une de nos observations.

La biopsie n'amène pas d'argument diagnostique décisif : en effet, l'aspect histologique inflammatoire du ganglion ne préjuge en rien de la nature de l'affection orbitaire : un tel aspect se voit aussi bien lors de pseudo-tumeur que lors d'un néoplasme dont l'adénopathie satellite ne renferme pas forcément des cellules tumorales.

8/ Signes généraux :

Leur constatation, lors de pseudo-tumeurs inflammatoires idiopathiques de l'orbite, est certainement beaucoup plus rare que lors de pseudo-tumeurs avec contexte étiologique (maladies de système, infections notamment).

Citons l'atteinte de l'état général, la possibilité de fièvre, d'amaigrissement. Associées ou non à ces signes cliniques, quelques perturbations biologiques sont souvent notées. HENDERSON constate par exemple une vitesse de sédimentation accélérée chez 9 de ses malades et une légère éosinophilie sanguine dans 3 cas (série de 37 malades). De façon plus exceptionnelle, un aspect discrètement inflammatoire du L C R est découvert ainsi que des modifications électrophorétiques, des protéines sanguines (JAKOBIEC).

C. - Modalités évolutives de la symptomatologie :

1/ La variabilité des symptômes :

La variabilité des symptômes cliniques est un des traits particuliers de l'affection.

Sous traitement médical ou spontanément, la symptolatologie peut s'amender et même disparaître complètement. Cette régression peut être définitive, mais le plus souvent, après une période de rémission variable de quelques jours à plusieurs mois, le tableau clinique réapparaît identique ou majoré.

Cette variabilité se manifeste également par l'accentuation de la symptomatologie dans certaines conditions, période menstruelle chez la femme par exemple.

En somme, évolution capricieuse caractérisée par la succession de poussées évolutives et périodes de rémission.

2/ La bilatéralisation :

La bilatéralisation des lésions constitue aussi une modalité évolutive caractéristique.

Sa fréquence est faible d'après la plupart des auteurs : dans leur série, BLODI et GASS et HENDERSON constatent la bilatéralité dans moins de 10 % des cas. Seul JAKOBIEC, dans sa série de jeunes malades, trouve une proportion nettement plus forte puisque voisine de 45 %. Il semblerait, par ailleurs, que les pseudo-tumeurs comportant une atteinte de la glande lacrymale soient sujettes plus volontiers au phénomène de bilatéralisation.

Rarement d'emblée, son installation survient le plus souvent quelques semaines ou quelques mois après l'atteinte de la première orbite. Pour REESE, le délai serait de 4 à 9 mois. BLODI et GASS, qui rapportent trois atteintes simultanées des 2 orbites, trouvent des délais beaucoup plus longs pouvant aller jusqu'à 6 ans. Cette bilatéralisation peut d'ailleurs survenir à la suite de l'intervention portant sur la première orbite atteinte : il se produit alors une énorme poussée inflammatoire homo et controlatérale.

BLODI et GASS découvrant ultérieurement chez 5 de leurs 13 cas bilatéraux une maladie de système (lymphome, maladie de Wegener, vascularite diffuse), retiennent la fréquence de cette association. Cette notion n'est pas retrouvée par JAKOBIEC dont aucun des jeunes malades atteints de pseudo-tumeur bilatérale n'a présenté de désordre systémique. Cet auteur relève cependant la signification pronostique sévère que comporte la bilatéralisation et souligne la présence de celle-ci chez 7 des 8 malades porteurs d'uvéite antérieure.

II. - ETUDE SYNTHETIQUE :

La pratique clinique montre que les pseudo-tumeurs inflammatoires de l'orbite peuvent se présenter sous deux tableaux différents. Leur individualité est conditionnée essentiellement par la localisation du processus pseudo-tumoral inflammatoire. Ces deux tableaux cliniques possèdent néanmoins un certain nombre de signes communs que sont la douleur, les troubles oculomoteurs, les manifestations palpébro-conjonctivales décrits précédemment.

A. - Le tableau "d'exophtalmie pure" :

Ce tableau se rencontre lors de pseudo-tumeurs inflammatoires dont la localisation orbitaire est suffisamment postérieure pour ne pas être accessible à la palpation.

L'exophtalmie unilatérale est le maître symptôme. Elle apparaît plus volontiers axile que légèrement oblique. Elle s'accompagne très souvent d'une baisse d'acuité visuelle en relation avec des désordres du fond d'oeil, nerveux, vasculaires ou choriorétiniens.

Nous avons constaté ce tableau dans 5 de nos 8 cas.

B. - Le tableau de "masse orbitaire palpable" :

L'exophtalmie partage ici la scène clinique avec l'existence d'une masse orbitaire cliniquement décelable et donc de localisation suffisamment antérieure.

Les particularités de ce tableau concernent la direction oblique constante de l'exophtalmie et la constatation moins fréquente de déficit visuel et d'altérations du fond d'oeil.

3 de nos cas se sont présentés sous cette forme.

En conclusion les deux tableaux possèdent une réalité clinique évidente mais également un intérêt diagnostique certain, car, si le premier fait discuter le diagnostic des exophtalmies unilatérales, le second oriente d'emblée sur le diagnostic des tumeurs orbitaires en général :

CHAPITRE V

LES INVESTIGATIONS PARACLINIQUES

LES INVESTIGATIONS PARACLINIQUES

La clinique permet d'affirmer l'exophtalmie, parfois de percevoir une "néoformation" intraorbitaire. Si dans certains cas, elle oriente vers la nature inflammatoire du processus responsable, la confirmation par les investigations paracliniques s'avère toujours indispensable.

Les investigations orbitaires sont nombreuses. Seules seront décrites en détail celles pratiquées couramment et qui fournissent des arguments précieux pour la décision diagnostique de pseudo-tumeur :

- radiotomographies,
- échographie
- scintigraphie
- phlébographie
- tomodensitométrie.

Les autres, de moindre intérêt, la thermographie de la face, l'artériographie carotidienne, ne feront l'objet que d'une étude succincte de même que certaines explorations, telle l'orbitographie gazeuse, préconisées encore il y a moins d'une décennie et qui ont vu, par l'apparition de techniques nouvelles plus fiables et tout à fait inoffensives, leurs indications devenir exceptionnelles.

I. - LES RADIO-TOMOGRAPHIES DES ORBITES :

C'est par elles que débute habituellement le bilan paraclinique.

Les radiographies simples présentent en général les incidences standards suivantes : face haute appelée encore "orbites dégagées", profil, plancher d'orbites, Blondeau, Hirtz. Elles comportent également de façon systématique deux incidences spéciales : incidences des trous optiques de Hartmann et des fentes sphénoïdales.

Les clichés simples sont précisés par des tomographies orbitaires sous une ou plusieurs incidences : frontale, sagittale, axiale.

La plupart des auteurs s'accordent à reconnaître la négativité du bilan radiotomographique. Tout au plus remarquent-ils parfois une légère diminution de transparence de l'orbite pathologique et des opacités banales des sinus périorbitaires, infectieuses ou polypeuses.

LLOYD, s'il reconnaît la rareté des anomalies sur les clichés simples, affirme constater fréquemment un agrandissement de l'orbite atteinte sur les tomographies axiales. Il avoue même avoir retrouvé ce signe dans 60 % des cas d'une série étudiée en 1973.

Un agrandissement de la fente sphénoïdale est également décrit mais ce signe reste très rare et ne se voit que pour des formes très postérieures. LLOYD l'a observé chez 3 malades; LOMBARDI (1967) l'aurait aussi constaté.

Parmi nos 8 observations, nous avons pu voir dans 1 cas cette image d'agrandissement de l'orbite atteinte, décrite par LLOYD.

II. - L'ECHOGRAPHIE ORBITAIRE :

Son innocuité et la qualité de ses résultats devraient la faire pratiquer systématiquement et immédiatement après l'examen clinique, si elle ne nécessitait pas un opérateur expérimenté, rompu à sa technique et son interprétation.

L'échographie est l'étude de la réflexion d'une onde ultrasonore. Il est donc théoriquement possible, comme pour toute onde réfléchie, d'analyser ses modifications d'amplitude, de fréquence ou de phase. Seules les modifications d'amplitude sont exploitées en échographies A et B qui représentent les deux méthodes actuellement utilisées en pathologie orbitaire.

A. - L'échographie de type A :

Unidimensionnelle, demandant un appareillage simple et peu onéreux, l'échographie de type A a été longtemps réservée à l'exploration du globe oculaire seul. Ce n'est qu'en 1964, cinq ans après les travaux d'OKSALA, qui démontraient son intérêt pour l'étude des annexes oculaires, qu'elle a commencé à faire partie du bilan orbitaire paraclinique.

L'échogramme orbitaire A, qui se doit d'être comparatif avec le côté opposé, est caractérisé par :

- l'amplitude des échos, qui apprécie la réflectivité des tissus orbitaires, fonction de leur homogénéité ;
- l'angle Kappa, formé par la ligne isoélectrique et celle réunissant les pics des échos, témoin de l'atténuation de ceux-ci,
- la largeur de l'échogramme, reflet de l'espace rétro-orbitaire,
- Sa compressibilité enfin qui étudie la résistance des tissus orbitaires à la pression exercée sur eux par l'intermédiaire du globe.

Les ultrasonogrammes de type A obtenus en présence de pseudo-tumeurs inflammatoires de l'orbite peuvent revêtir deux aspects bien différents :

- soit allongement de l'échogramme avec échos moins serrés et plus élevés, témoignant d'une infiltration oedémateuse diffuse, rencontré dans les formes où l'exploration chirurgicale constate l'absence de tumeur (HAMARD)
- soit échogramme de "tumeur solide" (OSSOINIG, HAMARD, J. FRANÇOIS, POUJOL,) constaté dans les formes où l'exploration chirurgicale trouve une "masse"orbitaire anormale. Cette image dite encore "de sarcome" comporte :
  - des échos de grande amplitude, réflectivité de la surface bordante de la pseudo-tumeur,
  - des échos intermédiaires bas, témoin d'une réflectivité basse du tissu pseudo-tumoral,
  - un angle Kappa petit,
  - une compressibilité de l'échogramme négative.

En somme l'échographie de type A, dans les pseudo-tumeurs n'apporte pas d'arguments valables. En cas d'inflammation diffuse l'aspect est voisin de celui des exophtalmies endocriniennes. En présence de "masse pseudo-tumorale", l'aspect ultrasonique est tout à fait comparable à celui des tumeurs solides et n'est d'aucun secours diagnostique.

B. - L'échographie de type B : (B-scan ultrasonographie)

Bidimensionnelle, réclamant un appareillage plus élaboré et plus couteux, appliquée beaucoup plus tôt à l'exploration orbitaire (BAUM et GREENWOOD, 1958) l'échographie de type B réalise une étude tomographique de l'orbite par les ultrasons.

COLEMAN s'est attaché particulièrement à rechercher les signes échotomographiques des pseudo-tumeurs inflammatoires de l'orbite. En 1972, une étude de 35 d'entre elles, prouvées histologiquement, lui permet de définir deux catégories de signes échotomographiques : les premiers témoignent d'une "masse circonscrite" dans l'orbite, et les seconds objectivent la présence d'un oedème inflammatoire des structures orbitaires normalement présentes.

1/ Les signes ultrasonographiques de "masse circonscrite":

Les pseudo-tumeurs, lorsqu'elles sont circonscrites, possèdent généralement une absorption acoustique importante. Celle-ci est responsable, au sein de la graisse rétrooculaire normalement visible en clair sur l'échogramme, d'une encoche, d'un défect, apparaissant comme une zone sombre et possédant généralement un bord antérieur irrégulier.

Cet aspect est malheureusement retrouvé lors d'autres tumeurs orbitaires, lymphosarcomes ou carcinomes métastatiques, et n'a donc, seul, pas de valeur diagnostique.

2/ Les signes ultrasonographiques d'oedème inflammatoire des structures orbitaires normalement présentes :

Trois structures orbitaires peuvent être intéressées par cet oedème inflammatoire : ce sont les muscles oculomoteurs, l'espace scléro-ténonien, le tissu péri-nerveux du nerf optique.

Leur état inflammatoire se manifeste sur l'échogramme par :

- un élargissement des muscles oculo-moteurs avec limite nette entre muscles et paroi orbitaire,
- un élargissement de l'espace ténonien virtuel, non visible normalement,
- un aspect de double contour du nerf optique.

Contrairement aux précédents, ces signes inflammatoires échographiques sont fondamentaux : COLEMAN les considère même comme caractéristiques de la maladie.

En somme, l'échographie B peut montrer des signes banaux de "masse néoformée", qui ne préjugent en rien de sa nature. Par contre, dans un assez grand nombre de cas, elle peut mettre en évidence, associé ou non aux signes précédents, un aspect inflammatoire des structures orbitaires dont la constatation revêt une importance diagnostique majeure, puisqu'il est considéré comme pathognomonique.

C. - Les signes échographiques "dynamiques" :

Cette notion dynamique se veut le reflet de l'évolution des signes échographiques sous traitement d'épreuve corticoïdes.

En effet, si la constatation échographique isolée d'une "masse néoformée", en méthode A comme en méthode B, est de peu d'intérêt diagnostique, la disparition ou l'importante régression de celle-ci vérifiée ultrasonographiquement, après traitement antiinflammatoire, devient alors beaucoup plus évocatrice.

Quand, aux signes de "masse néoformée", s'ajoutent des signes inflammatoires des structures orbitaires, visibles qu'en méthode B, et que tous ces signes sont constatés sensibles aux corticoïdes, le diagnostic est d'autant plus assuré.

Enfin si les signes inflammatoires s'avèrent isolés sur l'échotomogramme, COLEMAN pense que l'échographie de contrôle après traitement cortisoné n'est même pas nécessaire et préconise la surveillance clinique post-thérapique seule pour constater la régression de la symptomatologie clinique, suffisante à son sens.

En conclusion, l'échographie nous paraît être dans les pseudo-tumeurs inflammatoires de l'orbite une exploration paraclinique particulièrement séduisante par son innocuité et l'importance capitale qu' ont ses résultats. Elle serait largement compétitive par rapport à la tomodensitométrie si sa fiabilité ne demandait pas une très grande expérience aussi bien pour le bon déroulement de l'examen que pour l'interprétation délicate des échogrammes.

III. - LA SCINTIGRAPHIE ORBITAIRE :

Technique d'investigation essentielle jusqu'en 1974, la scintigraphie a vu son intérêt s'estomper dans la pathologie orbitaire avec l'apparition de la tomodensitométrie.

Elle est basée sur la propriété qu'ont certains tissus pathologiques, tumoraux, inflammatoires, oedémateux, de retenir davantage et pendant plus longtemps les produits radioactifs. La méthode utilise actuellement le rayonnement gamma (TREVOR-ROPER 1952), d'où le nom de gammagraphie.

De nombreux traceurs ont été employés. Actuellement un traceur essentiellement est retenu, le technétium 99 m; ses caractéristiques physiques, notamment sa période courte de 6 heures, permettent son administration à doses élevées.

Les techniques d'enregistrement sont de trois types : le comptage point par point, le balayage automatique de l'orbite sur des plans parallèles successifs, l'enregistrement à l'aide d'une caméra à scintillation.

Les enregistrements, après injection intraveineuse de technétium 99 m, comportent habituellement trois temps : un temps dynamique très précoce qui correspond au cheminement vasculaire, artériel capillaire veineux, du technétium dans l'orbite, un temps statique précoce à 5 minutes, et un temps statique tardif 3 heures plus tard, temps tissulaires tous les deux.

En présence d'une pseudo-tumeur, l'image la plus fréquemment retrouvée est celle d'une hyperfixation précoce, peu évolutive ou stable dans le temps :

généralement modérément décroissante. C'est celle que l'on rencontre habituellement dans tous les phénomènes inflammatoires ou oedémateux. Si cet aspect se différencie peu des tumeurs bénignes, la relative stabilité de l'hyperactivité ou sa légère atténuation permettent de réfuter toute malignité, qui se manifeste, au contraire, par un accroissement net de l'hyperfixation sur les temps tardifs.

Cet examen permet, outre de révéler un processus pathologique, d'apprécier aussi grossièrement sa localisation.

Mais la gammagraphie se heurte au caractère dimensionnel des processus lésionnels qui doivent être suffisamment importants pour que l'examen soit capable de les dépister. A ce propos, il est intéressant de noter que la scintigraphie au citrate de gallium, décrite par J. ROUGIER et R.C. MUNSCH et développée dans la thèse de J. FAYET, semble montrer une meilleure sensibilité vis à vis de certains processus pathologiques non décelés par l'examen au technétium. En contrepartie , cette technique permet moins bien d'apprécier la nature de la lésion et son protocole d'examen reste assez astreignant.

Nous avons été amenés dans notre série à pratiquer une gammagraphie orbitaire chez 5 malades. Nous avons constaté, dans tous les cas, une hyperfixation au niveau de l'orbite atteinte : dans 2 cas nous n'avons pu obtenir de notion temporelle, dans un cas nous avons remarqué une diminution modérée de l'hyperactivité sur les temps tardifs, et dans 2 cas une stabilité de celle-ci.

En somme, la scintigraphie orbitaire paraît conserver un intérêt certain dans l'exploration des pseudo-tumeurs inflammatoires de l'orbite puisque son aspect dans ce cas plaide en faveur d'un processus bénin. Si elle semble un peu moins utilisée depuis quelques années, la nécessité d'un faisceau d'arguments pour arriver à un diagnostic de certitude de pseudo-tumeur, fait qu'il nous paraît souhaitable de la pratiquer systématiquement et ceci d'autant plus que la courte période des isotopes employés la rend inoffensive, susceptible d'être répétée et réalisée même sur des malades à l'état général précaire.

IV. - LA PHLEBOGRAPHIE ORBITAIRE :

D'indication nettement moins fréquente depuis l'avènement de la tomodensitométrie, la phlébographie orbitaire concerne l'opacification du réseau veineux orbitaire situé entre la veine angulaire en avant et le sinus caverneux en arrière.

De nombreuses techniques ont été préconisées. La technique décrite initialement par DEJEAN et BOUDET en 1951 comportait une dénudation de la veine angulaire. Actuellement cette méthode, de même que la dénudation de la veine faciale, et le cathétérisme du sinus pétreux inférieur par voie jugulaire ne sont que des techniques de remplacement pratiquées en cas d'échec de la ponction directe d'une veine frontale.

Par la voie veineuse frontale, après compression des veines collatérales, 10 cc de produit de contraste iodé sont injectés en 2 secondes, la sériographie ayant été déclenchée 1 seconde avant l'injection. L'incidence des clichés est généralement triple : frontale, sagittale, axiale et les techniques de soustraction permettent une lecture facilitée.

Le phlébogramme des pseudo-tumeurs inflammatoires de l'orbite peut revêtir divers aspects. En cas de processus inflammatoire diffus, le phlébogramme peut être normal, mais plus souvent, il s'avère pathologique. Les images observées sont des anomalies de calibre des veines, très en faveur d'une lésion inflammatoire, sans déplacement de la silhouette phlébographique : il peut s'agir soit d'une véritable thrombose de la veine ophtalmique supérieure, soit d'un simple rétrécissement de cette veine, ces deux lésions ayant une localisation préférentielle postérieure au niveau de sa 2° ou 3° portion (LLOYD).

Dans ces deux cas, il existe de plus, en amont, une dilatation des collatérales avec apparition de veines habituellement invisibles, veinesmusculaires notamment. Une augmentation de pression dans la veine angulaire peut également être notée (pression normale = 10 cm d'eau)

En présence de pseudo-tumeurs plus circonscrites, au contraire, l'aspect phlébographique peut être tumoral (BOUDET, RAMEE). En fonction de la déformation du phlébogramme, il est possible d'en déduire la localisation de la lésion, de savoir notamment si elle est intraconique ou extraconique. Le diagnostic avec une tumeur vraie est dans ce cas impossible même s'il existe simultanément les signes veineux précédents.

Dans notre série, une phlébographie orbitaire a été pratiquée chez 2 malades. La première montrait une gracilité anormale de la veine ophtalmique supérieure avec mauvaise injection du sinus caverneux alors que la deuxième objectivait un léger déplacement des portions 2 et 3 de la veine ophtalmique supérieure amincie, ne parvenant pas non plus à opacifier le sinus caverneux.

Ainsi, la phlébographie orbitaire lors de pseudo-tumeurs inflammatoires de l'orbite apparaît à double tranchant. Dans un bon nombre de cas, elle peut éclairer le diagnostic sans pour autant l'affirmer. Quant à l'aspect de phlébogramme tumoral que ces pseudo-tumeurs peuvent présenter parfois, il plaide contre leur diagnostic . Notre attitude restera donc prudente à l'égard de ses résultats, tout en remarquant cependant la tolérance excellente de cet examen qui ne nécessite qu'une légère anesthésie locale.

V. - LA TOMOGRAPHIE AXIALE COMPUTERISEE :

Considérée comme le plus grand progrès réalisé ces dernières années, la tomodensitométrie ou scannographie permet la visualisation radiologique des tissus mous. L'étude anatomique du cerveau et du contenu orbitaire est désormais possible sans aucun danger pour le malade.

Nous ne rappellerons que le principe de base de cette méthode. Si la source de rayons X reste sensiblement identique à celle des procédés radiologiques traditionnels, le récepteur n'est plus un film sensible, mais un détecteur couplé à un ordinateur ensemble de très haute sensibilité (100 fois celle des films radiographiques habituels).

L'image tomodensitométrique normale des orbites permet la visualisation des parois orbitaires de densité maximale, du globe oculaire, du nerf optique, des muscles oculo-moteurs. Ces trois dernières structures se détachent nettement de la graisse orbitaire de densité moindre.

AMBROSE, WRIGHT, LLOYD en Angleterre, GROVE, NEW, MOMOSE, ALPER, DAVIS, PRESSMAN aux U S A, GODDE-JOLLY, SALAMON , CABANIS, DUQUESNEL en France sont les premiers auteurs à appliquer la méthode à la pathologie orbitaire. Ils constatent qu'elle permet non seulement d'objectiver un processus expansif intraorbitaire mais aussi d'identifier sa nature.

En pathologie cérébrale comme en pathologie orbitaire, BULL, DU BOULAY, GAWLER préconisent de poursuivre l'examen par une deuxième série de coupes tomodensitométriques après injection intraveineuse de produit de contraste. Le but est double : mieux visualiser certaines lésions mal visibles avant injection, et, pour une lésion évidente spontanément, déterminer l'augmentation de sa densité après l'injection , augmentation variable selon la nature de la lésion dépendant en partie de l'importance de sa vascularisation.

La description des signes tomodensitométriques des pseudo-tumeurs inflammatoires est récente et donc susceptible de comporter un certain nombre de notions imprécises ou incomplètes que l'expérience future sera amenée à corriger. Quatre aspects nous paraissent cependant pouvoir être retenus actuellement :

1/ L'aspect tomodensitométrique de " masse intraorbitaire ":

Cette "masse intraorbitaire" de densité moyenne visible spontanément sur les coupes tomodensitométriques, peut être bien limitée, de localisation variable, ou plus diffuse pouvant intéresser l'ensemble de l'espace orbitaire. Cette masse est volontiers attenante à la partie postérieure du globe oculaire et sa densité augmente modérément après injection de produit de contraste.

2/ Les modifications tomodensitométriques des structures intraorbitaires normalement présentes.

Associées ou non à l'image de " lésion expansive ", des modifications intéressant les structures intraorbitaires habituelles, résument le deuxième aspect rencontré.

On peut observer :

- un épaississement des muscles oculomoteurs prédominant au niveau de leurs insertions sur le globe oculaire (ENZMANN),
- un épaississement de la sclérotique postérieure du globe avec augmentation de sa densité après injection de produit de contraste, signe assez fréquent, présent dans 50 % des cas de la série de ZIMMERMAN,
- une augmentation de volume de l'image tomodensitométrique des nerfs optiques (HURWITZ)
- ces trois signes pouvant être isolés ou associés.

3/ La bilatéralisation tomodensitométrique :

Le troisième aspect concerne la visualisation tomodensitométrique de la bilatéralisation pseudo-tumorale alors que celle-ci est encore latente cliniquement.

Cette bilatéralisation peut se manifester par des images comparables au 1° aspect, par les signes du 2° aspect, ou par les deux associés.

4/ Les signes tomodensitométriques "dynamiques" :

Ils comportent une notion d'évolutivité dans la symptomatologie tomodensitométrique puisqu'ils veulent être la régression nette ou mieux la disparition des images précédentes sous traitement d'épreuve antiinflammatoire cortisoné.

Tous ces signes tomodensitométriques ne sont pas sans rappeler ceux fournis par l'échographie. Sans commettre d'erreurs grossières, on peut même penser que ce sont vraisemblablement les mêmes signes et qu'ils recoupent probablement les mêmes aspects anatomopathologiques.

Des commentaires identiques sur l'intérêt de cette symptomatologie s'imposent donc, à savoir que la constatation d'une "masse intraorbitaire" isolée n'influence pas de façon sensible le diagnostic, alors que les modifications constatées au niveau des structures orbitaires présentes normalement sont très évocatrices pour ne pas dire typiques des pseudo-tumeurs inflammatoires. La bilatéralisation est également en faveur du diagnostic et la disparition des symptômes

tomodensitométriques sous traitement d'épreuve constitue un argument de très grande valeur.

Dans notre série de 8 malades, l'examen tomodensitométrique a été effectué dans 7 cas.

Dans 2 cas, son apport a été décisif dans la décision diagnostique : dans l'un, l'image de "masse intraorbitaire" a disparu totalement sous traitement d'épreuve, dans l'autre l'examen a permis de visualiser le début de bilatéralisation du processus latent cliniquement.

Dans 4 cas, l'exploration a révélé un processus expansif intraorbitaire, spontanément dense, avec dans une observation la constatation d'un "blindage scléral" et d'altérations musculaires simplement notés au moment de l'examen mais qui, maintenant à posteriori, prennent toute leur valeur.

Enfin dans 1 cas une lésion tomodensitométrique hypodense, d'allure kystique a été observée : l'explication de cet aspect curieux reste énigmatique, et n'a pas été éclaircie par l'intervention.

En conclusion, la tomographie axiale computérisée, parfaitement inoffensive, apparaît bien comme l'examen primordial au sein de toutes les investigations paracliniques. Rivalisant par son innocuité et par la fiabilité de ses résultats, lors de pseudo-tumeurs inflammatoires de l'orbite, avec l'échographie, elle la surpasse indiscutablement par sa facilité d'exécution et la moins grande complexité de l'interprétation de ses résultats.

VI. - LA THERMOGRAPHIE DE LA FACE :

Examen simple, rapidement conduit, inoffensif, la thermographie de la face permet d'obtenir une véritable cartographie des températures cutanées avec une précision de l'ordre de 0,2° et une discrimination spatiale satisfaisante.

Si DUCREY et HESSLER vantent ses mérites dans les lésions néoplasiques orbitaires et dans certains processus vasculaires, ils reconnaissent l'absence de fiabilité de cette méthode en face de pseudo-tumeurs inflammatoires, puisque

l'examen de 12 d'entre elles a pu mettre en évidence 6 aspects hyperthermiques, 5 aspects hypothermiques, et un aspect isothermique.

La thermographie de la face ne trouve, de ce fait, pas de place dans le bilan paraclinique des pseudo-tumeurs inflammatoires de l'orbite et semble même déconseillée puisque les variations extrêmes de ses résultats, dans ce cas, peuvent orienter vers des diagnostics erronés.

VII. - L'ARTERIOGRAPHIE CAROTIDIENNE :

Cette méthode radiologique comprend théoriquement l'artériographie de l'artère ophtalmique, branche de la carotide interne, et également l'opacification des branches de la carotide externe qui participent à la vascularisation de l'orbite.

C'est une investigation non dénuée de danger, qui a bénéficié d'améliorations récentes : stéréoradiographie, agrandissement, technique de soustraction.

En présence de pseudo-tumeur, cet examen s'avère normal. Nous avons été amenés dans notre série à la pratiquer 3 fois et cette normalité s'est confirmée dans tous les cas.

L'indication d'artériographie carotidienne lors de suspicion de pseudo-tumeur inflammatoire de l'orbite, ne nous paraît donc pas justifiée si l'on considère les risques qu'elle fait encourir pour constater un examen normal qui ne constitue qu'un bien faible argument diagnostique.

VIII. - L'ORBITOGRAPHIE GAZEUSE AVEC TOMOGRAPHIES :

L'orbitographie gazeuse permet théoriquement de visualiser une néoformation intraobitaire, d'apprécier sa localisation, et d'étudier les différents éléments de l'orbite. Mais elle nécessite une injection intraorbitaire d'air dans la capsule de Tenon d'une part, dans la conjonctive d'autre part, afin d'obtenir un double contraste gazeux autour du cône musculaire, et de ce fait s'avère un

examen dangereux avec risques locaux mais aussi généraux, embolie gazeuse notamment.

Les images obtenues par cet examen en présence de pseudo-tumeurs peuvent visualiser une "masse néoformée" , parfois montrer un élargissement du volume des muscles oculo-moteurs, visibles surtout sur les coupes tomographiques de profil.

Il est certain que cette exploration pouvait, autrefois, lors de la découverte de telles images, compléter efficacement le bilan paraclinique. Mais aujourd'hui, sa technique, l'interprétation difficile de clichés de qualité souvent médiocre, les risques indéniables auxquels elle expose, et l'apparition de techniques infiniment plus fiables et moins dangereuses l'ont fait pratiquement abandonner.

En conclusion de ce chapitre capital pour la décision diagnostique, il nous semble utile de préciser le cheminement schématique logique des investigations paracliniques devant une suspicion clinique de pseudo-tumeurs inflammatoires de l'orbite.

Le bilan radiotomographique doit rester l'examen de base auquel on devra recourir en premier.

Si on a la chance de réunir les compétences nécessaires et l'appareillage suffisant pour une étude ultrasonographique fiable, l'échographie orbitaire de type A complétée systématiquement dans cette affection par l'échotomographie, est pratiquée immédiatement après le bilan radiologique standard.

La tomodensitométrie, clef de voûte du diagnostic , dans tous les cas est indiquée venant confirmer les signes échographiques ou tentant, seule, de faire la preuve de l'affection. Elle se doit d'être pratiquée avant et après traitement d'épreuve comme l'échographie quand elle est possible.

Si la conviction n'est pas formelle et hésite notamment avec un processus malin, la scintigraphie cérébrale nous paraît être conseillée comme argument supplémentaire.

Quant à la phlébographie, elle est considérée comme un dernier recours devant être interprétée avec prudence, lorsque les précédentes investigations n'ont pas été probantes ou s'il semble exister une séméiologie veineuse clinique.

CHAPITRE VI

ETUDE ANATOMO-PATHOLOGIQUE

ETUDE ANATOMO-PATHOLOGIQUE

Si les investigations paracliniques, devant un tableau clinique plus ou moins évocateur, ont pour but de réunir un nombre suffisant d'arguments pour poser avec certitude le diagnostic de pseudo-tumeur inflammatoire de l'orbite, il est des cas où ces examens ne permettent aucune conclusion ou orientent même vers un diagnostic faux.

L'intervention chirurgicale exploratrice devient alors essentielle puisqu'elle seule peut apporter, non par ses données macroscopiques, mais par l'étude histologique qu'elle rend possible, la preuve nécessaire au diagnostic exact.

I. - ASPECTS MACROSCOPIQUES : DONNEES OPERATOIRES

Les aspects macroscopiques des pseudo-tumeurs sont variés et posent souvent des problèmes d'identification. Lors de l'orbitotomie exploratrice, aussi atraumatique que possible, dont la voie d'abord est conditionnée par le siège des lésions, trois possibilités peuvent se rencontrer :

1/ La forme localisée circonscrite :

La forme circonscrite correspond à un aspect de véritable tumeur, bien limitée, encapsulée, souvent dure, crissante à la coupe.

Sa localisation est variable dans l'orbite avec une fréquence un peu plus grande pour l'hémi-orbite supérieure.

Son exérèse totale est le plus souvent possible, et est suivie généralement de régression des signes orbitaires, sans séquelles post-opératoires.

2/ La forme diffuse, infiltrative :

La forme diffuse revêt une apparence néoplasique soudant les éléments intraorbitaires entre eux et les infiltrant dans leur ensemble.

Elle représente la forme chirurgicale la plus dangereuse, car elle a pu faire pratiquer à tord des exentérations de l'orbite. Il est intéressant de noter que l'épaisseur en masse et l'induration des muscles oculo-moteurs sont des éléments plutôt en faveur d'une pseudo-tumeur inflammatoire.

C'est lors de cette forme, également, que survient dans les suites opératoires précoces la forte poussée d'oedème orbitaire incoercible.

3/ L'absence de "tumeur" :

L'absence de néoformation localisée ou infiltrative, constitue la troisième éventualité.

Une graisse orbitaire anormale macroscopiquement est parfois constatée mais souvent l'ensemble des structures orbitaires apparaît normal.

En somme, l'aspect macroscopique est peu évocateur, parfois même totalement trompeur. L'examen histologique extemporané prend ici toute sa valeur : il affirme rarement le diagnostic de pseudo-tumeur mais permet d'éliminer une malignité évidente ou certaines lésions d'apparence macroscopique identique mais de nature bien différente et d'allure histologique assez typique (méningiome par exemple).

Parmi nos 8 observations, 5 ont bénéficié de l'acte chirurgical.

Dans l'une d'entre elles, la première orbitotomie n'a découvert aucun processus tumoral, tout au plus un aspect anormalement épais de la graisse orbitaire. Par contre, la deuxième intervention a mis en évidence une infiltration tumorale diffuse évoquant macroscopiquement un méningiome.

Dans les 4 autres observations, l'exploration chirurgicale a rencontré une tumeur localisée généralement bien circonscrite, de consistance variable, et dont l'exérèse a toujours été possible.

II. - LES ASPECTS HISTOLOGIQUES :

Le diagnostic des pseudo-tumeurs inflammatoires de l'orbite est encore, dans un bon nombre de cas, un diagnostic histologique. Celui-ci est souvent délicat, les aspects histologiques de la maladie étant variés, parfois difficiles à différencier d'aspects voisins rencontrés lors de certaines affections malignes. Les nombreuses descriptions, classifications, tentatives de corrélations anatomo - cliniques témoignent de cette complexité histologique.

Parmi les auteurs particulièrement intéressés par l'aspect histologique de l'affection, citons : BIRCH-HIRSCHFELD, VANCEA, BABEL, FOREST, HEERSINK, CHAVIS.

Nous ne décrirons succinctement que 4 des principales classifications, celles :

- de HOGAN et ZIMMERMAN
- de BLODI et GASS
- de REESE
- et de HENDERSON

Pour insister plus particulièrement sur les aspects décrits par G. OFFRET et DHERMY.

A. - Les diverses classifications histologiques :

1/ La classification de HOGAN et ZIMMERMAN (1962) :

Ces auteurs distinguent :

a)-Les formes lymphoïdes ou réactions lymphoïdes hyperplasiques ; elles exposent aux difficultés diagnostiques les plus importantes,

b) Les formes plasmocytaires :

elles posent des problèmes analogues mais restent beaucoup plus rares que les précédentes.

c) Les myosites orbitaires :

elles associent réaction lympho-plasmocytaire et signes de dégénérescence des fibres musculaires, aspects difficiles à distinguer des myopathies endocriniennes.

d) Les lipogranulomes :

ils se caractérisent par une réaction granulomateuse à corps étranger associée à une nécrose graisseuse.

e) Les vascularites :

elles touchent les petites veines et capillaires et comportent souvent une note éosinophilique suggérant un processus allergique.

f) Les formes sclérosantes :

elles présentent une fibrose abondante au sein d'un tissu paucicellulaire.

g) Les dacryoadénites :

elles constituent une forme fréquente de la maladie.

Cette classification complète et claire va ouvrir la voie aux classifications ultérieures qui pour la plupart viendront compléter ou préciser certaines de ses formes.

2/ La classification de BLODI et GASS (1967)

Essai de corrélations anatomo-cliniques, cette classification comporte 9 groupes individualisés à la lumière d'une étude rétrospective de 140 biopsies de pseudo-tumeurs inflammatoires.

On retrouve, comme dans la classification de HOGAN et ZIMMERMAN :

- les formes lymphoïdes divisées ici en 3 groupes ;
  . folliculaire
  . diffus
  . hyperplasique bénin

et qui représentent l'aspect le plus fréquemment rencontré (90 cas sur 140)

- les formes granulomateuses
- les formes sclérosantes
- les formes localisées ;
  . vascularites
  . myosites
  . dacryoadénites
- les formes diverses ; formes plasmocytaires, formes nécrotiques notamment.

Au terme de leur étude, les auteurs reconnaissent l'absence de corrélation entre évolution et type histologique.

3/ La classification de REESE :

Elle est proche des 2 précédentes puisqu'elle comporte là aussi ;

- les formes lymphoïdes : groupes 1 et 2
- les formes granulomateuses : groupe 3
- les formes sclérosantes : groupe 4
- le dernier groupe, particulier, correspondaux formes survenues sur une lésion préexistante (hémangiome et kyste), et ne rentre donc pas dans le cadre des pseudo-tumeurs inflammatoires idiopathiques.

4/ La classification de HENDERSON (1973)

Cette classification est par contre plus originale et ne compte que 2 grands groupes :

a) Les vascularites :
elles se caractérisent par :

- la présence au sein du tissu orbitaire d'un polymorphisme cellulaire avec prédominance d'éosinophiles,
- une infiltration des parois des vaisseaux par des cellules inflammatoires, éosinophiles notamment,
- des aspects de nécrose de certaines parois vasculaires,
- des zones de nécrose adipeuse avec réaction granulomateuse secondaire aux altérations vasculaires.

b) les infiltrations lymphocytaires :

elles peuvent se présenter sous forme nodulaire ou folliculaire. Elles contiennent outre des lymphocytes, d'autres éléments cellulaires inflammatoires. Elles sont diffuses, intéressant l'ensemble des tissus orbitaires : muscles, graisse, glande lacrymale .

Ces 2 groupes possèdent 3 subdivisions : aiguë, subaiguë, chronique, fonction de l'importance de la fibrose.

B. - Description des aspects histologiques (G. OFFRET, DHERMY)

Quatre aspects essentiels peuvent être décrits :

- l'infiltrat lymphocytaire
- le granulome
- la fibrosclérose : évolution histologique des 2 aspects précédents
- les manifestations tissulaires

1/ L'infiltrat lymphocytaire :

L'infiltrat lymphocytaire est l'élément dominant.

Il peut être diffus et alors masquer les tissus sous-jacents, adipeux et conjonctif, prenant l'aspect de pseudo-tumeur lymphoïde ou hyperplasie lymphoïde réactionnelle.

Il est souvent localisé à la glande lacrymale ou aux muscles oculo-moteurs, ses 2 sièges de prédilection. Dans tous les cas, il est volontiers périvasculaire.

Quatre éléments doivent être recherchés, leur constatation étant fondamentale pour affirmer le caractère inflammatoire de l'infiltrat. Ce sont :

a) la présence de lymphocytes matures essentiellement, regroupés parfois en follicules avec centres germinatifs,

b) le polymorphisme cellulaire : l'infiltrat comporte en effet d'autres cellules inflammatoires associées aux lymphocytes : polynucléaires, éosinophiles, macrophages, plasmocytes avec corps de RUSSEL.

c) l'existence de signes vasculaires inflammatoires avec vaisseaux dilatés, plus nombreux que normalement, porteurs d'altérations endothéliales.

d) la mise en évidence de plages de fibrose.

Sur nos 5 observations ayant subi une biopsie exérèse, 3 présentaient un aspect d'infiltration lymphocytaire.

2/ Le granulome :

Le granulome est une lésion fréquente pour G. OFFRET, beaucoup plus rare pour TOMMASI qui ne considère que les pseudo-tumeurs idiopathiques.

Sa localisation est essentiellement le tissu graisseux de l'orbite d'où son nom de lipogranulome ou granulome lipophagique (COOP, 1961).

C'est une lésion à disposition folliculaire avec assez souvent une nappe centrale nécrotique et une couronne cellulaire qui renferme des lymphocytes, des plasmocytes, des cellules épithélioïdes et un certain nombre de cellules géantes.

Une seule de nos observations présentait une lésion de ce type.

3/ La fibrosclérose

Evolution des deux formes précédentes, la fibrosclérose donne un aspect

macroscopique d'envahissement néoplasique diffus et réagit particulièrement mal au traitement antiinflammatoire cortisoné.

Elle se caractérise

- par une sclérose collagène très dense, parfois hyalinisée, pauci - vasculaire et pauci-cellulaire
- avec au sein de cette fibrose des formations musculaires et nerveuses de l'orbite plus ou moins dégénérées.

Nous avons été amenés à constater cet aspect dans un seul de nos cas qui présentait macroscopiquement une apparence néoplasique diffuse.

4/ Les manifestations tissulaires :

Suivant la structure tissulaire préférentiellement atteinte par le processus inflammatoire, des manifestations histologiques particulières peuvent survenir. Isolées ou multiples, ces manifestations tissulaires se rencontrent lors de l'atteinte inflammatoire :

- du tissu cellulograisseux
- du muscle strié
- des vaisseaux
- de la glande lacrymale

a) Les cellulites subaiguës ou chroniques :

Elles correspondent à l'atteinte inflammatoire de la graisse orbitaire. Les seules particularités histologiques sont les 2 aspects sous lesquels cette inflammation peut se présenter :

- infiltration lymphoplasmocytaire le long des axes vasculaires
- ou aspect de lipogranulome.

b) Les myosites :

Atteinte inflammatoire des muscles striés, les myosites subaiguës ou chroniques se manifestent macroscopiquement par un épaississement

considérable des muscles droits et obliques surtout dans leur partie moyenne.

Elles présentent 3 lésions histologiques caractéristiques :

- outre l'infiltrat inflammatoire qui, s'il prédomine dans le muscle, atteint également le tissu cellulo-graisseux voisin,
- les lésions du stroma qui débutent par un simple oedème dissociant les faisceaux de fibres musculaires et évoluent peu à peu vers une sclérose interstitielle par endroits,
- les altérations de la fibre musculaire : avec des phénomènes de dégénérescence granuleuse, vitreuse de ZENKER, vacuolaire, et des processus régénératifs avec plasmodes plurinucléées.

c) Les vascularites :

Atteinte inflammatoire des vaisseaux, les vascularites comprennent :

- les phlébites orbitaires subaiguës ou chroniques :

noyées dans un enchevêtrement cellulaire lymphocytaire, les veines sont le siège d'altérations inflammatoires qui touchent leurs 3 tuniques :

. l'endothélium veineux, refoulé par l'infiltrat inflammatoire entraîne un rétrécissement de la lumière vasculaire voire même une oblitération.

. la couche sous-endothéliale est infiltrée par les cellules inflammatoires : lymphocytes, plasmocytes, macrophages.

. la couche moyenne, qui contient les fibres élastiques, est distendue par l'oedéme et l'infiltration cellulaire

. l'adventice n'est plus visible.

- les capillarites :

On retrouve au niveau des capillaires les mêmes processus inflammatoires.

- les artérites :

l'atteinte inflammatoire des artères est beaucoup plus rare surtout lors de pseudo-tumeurs inflammatoires idiopathiques.

d) Les dacryoadénites :

Atteinte inflammatoire de la glande lacrymale, ces dacryoadénites se caractérisent histologiquement par une infiltration de nodules lymphoplasmocytaires, qui déborde souvent dans le tissu cellulaire voisin.

En conclusion, l'apparence macroscopique le plus souvent très trompeuse des pseudo-tumeurs, qui les fait volontiers assimiler soit à une tumeur circonscrite, soit à un vaste processus néoplasique diffus, doit nous faire redoubler de prudence dans l'interprétation de tels aspects.

Seule l'étude histologique des pseudo-tumeurs inflammatoires de l'orbite peut permettre leur diagnostic de certitude, tout en sachant que ce diagnostic reste souvent difficile même pour des pathologistes très avertis.

CHAPITRE VII

EVOLUTION

EVOLUTION

L'évolution des pseudo-tumeurs inflammatoires de l'orbite peut schématiquement présenter trois modalités principales :

- l'évolution favorable
- la stabilité évolutive
- l'évolution défavorable.

Ces trois aspects évolutifs sont appréciés en fonction de l'évolution de trois critères cliniques : l'exophtalmie, les troubles oculo-moteurs, le déficit visuel (HENDERSON). Il est probable que les années à venir verront s'ajouter, à ces trois critères cliniques, l'aspect évolutif tomodensitométrique, visualisation directe de l'évolution du processus inflammatoire responsable de la maladie.

I. - L'EVOLUTION FAVORABLE :

L'évolution favorable, lors de pseudo-tumeurs inflammatoires, reste l'éventualité la plus fréquente. BLODI et GASS reconnaissent que cette maladie est de bon pronostic en général, constatant plus de 70 % d'évolutions satisfaisantes dans leur série. HENDERSON confirme cette notion, dans une proportion un peu moindre puisque la moitié seulement de ses malades ont présenté une évolution favorable.

Dans notre série, nous avons pu constater une évolution de ce type dans 5 cas.

Ce terme d'évolution favorable nous paraît mieux choisi que celui de guérison avec ou sans séquelle dans une affection aussi capricieuse et imprévisible. BLODI et GASS relatent en effet le cas d'un malade porteur d'une pseudo-tumeur, considéré comme guéri et qui 2 ans plus tard aurait présenté une rechute. JAKOBIEC renchérit même, affirmant que des rechutes sont possibles 10 ans après le début de la maladie.

B. I. U. MÉD. GRENOBLE

Cette évolution favorable concerne l'évolution des pseudo-tumeurs inflammatoires qui ont présenté soit une normalisation complète du tableau clinique, soit une très nette amélioration, comportant donc :

- la régression totale de l'exophtalmie ou sa persistance discrète
- la disparition des troubles oculo-moteurs ou la rémanence d'une légère limitation du regard dans une seule direction
- la récupération totale de la vision.

Cette évolution favorable qui se voit essentiellement au cours des pseudo-tumeurs d'installation relativement récente, peut survenir dans trois circonstances :

1/ Spontanément sans aucune thérapeutique médicale ou chirurgicale :

Il s'agit souvent, selon HENDERSON, de pseudo-tumeurs inflammatoires de l'adulte assez jeune, avec installation brutale du tableau clinique, masse palpable, rougeur et oedème palpébro-conjonctival, peu d'exophtalmie, troubles oculo-moteurs discrets, et atteinte visuelle absente ou très légère.

Cette évolution favorable se fait en quelques semaines ou quelques mois, en général après une poussée unique ou un nombre restreint de poussées. Mais pour G. OFFRET, l'évolution spontanée favorable de certaines pseudo-tumeurs peut demander parfois des délais très longs 1, 2, ou 3 ans.

2/ Après traitement médical antiinflammatoire cortisoné :

L'issue favorable est de règle après corticothérapie. Elle est même le seul garant certain d'une bonne évolution à condition qu'elle s'adresse à des pseudo-tumeurs pas trop anciennes, dont la durée d'évolution n'a pas encore permis l'installation d'une fibrosclérose histologique. Cette issue favorable survient généralement rapidement : JAKOBIEC affirme que la résolution peut avoir lieu en 48 heures. Il semble que la régression du tableau clinique en moins de 10 jours constitue une évolution tout à fait satisfaisante.

Cette évolution bénéfique sous traitement par corticoïdes est également

un test thérapeutique dont l'importance diagnostique est essentielle puisqu'il permet par sa positivité d'affirmer la pseudo-tumeur inflammatoire.

Dans notre série nous avons pu observer cette modalité évolutive sous corticothérapie dans 2 de nos cas.

3/ Après traitement chirurgical :

L'obtention d'une évolution satisfaisante peut être constatée aussi par le traitement chirurgical seul qui s'adresse à des pseudo-tumeurs inflammatoires dont le tableau clinique comporte :

- une"masse" bien palpable donc de localisation antérieure
- de volume relativement restreint, ne dépassant pas un quadrant orbitaire
- d'aspect bien circonscrit pour permettre une bonne dissection et une exérèse chirurgicale totale.

3 de nos cas présentant les conditions requises ont bénéficié du geste chirurgical qui a permis la régression de la symptomatologie.

Si l'évolution favorable pouvait se concevoir en dehors de toute thérapeutique, les 2 aspects évolutifs suivants ne peuvent s'envisager que traités.

II. - LA STABILITE EVOLUTIVE :

Cette modalité évolutive est nettement plus rare que la précédente. HENDERSON ne l'a constatée que dans 20 % des cas de sa série environ.

La stabilité évolutive correspond

- à l'évolution des pseudo-tumeurs qui, malgré la corticothérapie, continuent à présenter des épisodes de poussées évolutives alternant avec des périodes de rémission; ces rémissions sont soit complètes, soit incomplètes

laissant alors subsister un certain nombre d'altérations, oculo-motrices, visuelles, réapparaissant toujours identiques, sans majoration.

- C'est également l'évolution des pseudo-tumeurs, cortico-dépendantes également, qui ne présentent plus de poussée, mais dont la régression a laissé des séquelles permanentes, stables, exophtalmiques, oculo-motrices, visuelles.

Cette évolution survient plus volontiers :

- au cours des pseudo-tumeurs, d'installation assez ancienne, qui n'ont bénéficié d'un traitement antiinflammatoire cortisoné que tardivement, laissant aux phénomènes de fibrosclérose le temps de s'installer.

- au cours des pseudo-tumeurs qui ont subi un traitement chirurgical s'adressant à une néoformation inflammatoire, située profondément dans l'orbite, et nécessitant par conséquent une voie d'abord externe ou transfrontal.

Une de nos observations présente cette modalité évolutive avec persistance de séquelles stables sous corticothérapie après intervention par voie neurochirurgicale ayant permis l'exérèse d'une néoformation inflammatoire intra-orbitaire postéro-supérieure.

III. - L'EVOLUTION DEFAVORABLE :

L'évolution défavorable est de fréquence non négligeable. Elle représente l'évolution de 30 % des cas de la série de HENDERSON.

L'évolution défavorable regroupe 3 modalités évolutives de gravité croissante :

1) L'aggravation progressive malgré la corticothérapie : cette aggravation peut se manifester :

- par des périodes de rémissions de moins en moins complètes, de plus en plus invalidantes, pour aboutir à un état de "poussée évolutive permanente " sans rémission.
- par la bilatéralisation du processus inflammatoire .

2) La flambée oedémateuse orbitaire incoercible, corticorésistante (BIRCH-HIRSCHFELD, SAMUELS, MEISNER, G. OFFRET, ARDOUIN)

Elle peut survenir spontanément mais est souvent déclenchée par l'acte chirurgical. Elle oblige à pratiquer une trépanation décompressive ou parfois une exentération de l'orbite.

3) Les très rares formes dites "malignes".

Leur potentiel évolutif n'est plus seulement local mais général avec risque vital.

Cette issue défavorable survient principalement :

- au cours des pseudo-tumeurs inflammatoires graves sur le plan clinique, avec exophtalmie très importante, déficit visuel majeur, atteintes oculo-motrices multiples. Rappelons à ce propos que JAKOBIEC insiste particulièrement sur l'évolution vers la bilatéralisation des pseudo-tumeurs de ses jeunes malades présentant cliniquement iritis et ou oedème papillaire.

- au cours des pseudo-tumeurs dont la durée d'évolution avant traitement a été longue, l'emprise corticothérapique sur des lésions essentiellement scléreuses étant infime.

- au cours des pseudo-tumeurs présentant à l'intervention chirurgicale un processus inflammatoire infiltratif diffus empêchant la reconnaissance des structures orbitaires normales, rendant l'exérèse pseudo-tumorale incomplète et traumatisante.

Deux de nos observations illustrent cette évolution péjorative. Dans la première, partiellement corticorésistante, la tomodensitométrie a montré un début de bilatéralisation. La deuxième observation est exceptionnelle par sa gravité et son pronostic très défavorable : forme infiltrative majeure, elle a

nécessité une exentération orbitaire et malgré ce geste radical a présenté une récidive du processus pseudo-tumoral menaçant l'endocrâne après infiltration du toit orbitaire.

Au terme de cette étude, l'évolution des pseudo-tumeurs inflammatoires de l'orbite et la notion pronostique qui s'en déduit, présentent donc un large éventail de possibilités, allant de la guérison apparente à l'évolution dramatique locale, parfois générale.

L'âge ne paraît intervenir, sur le plan évolutif, que pour les pseudo - tumeurs survenant chez les sujets jeunes qui montrent une fréquence importante de bilatéralisation de l'affection mais qui n'aboutissent que très rarement à une évolution catastrophique locale.

La durée d'évolution de la pseudo-tumeur dont dépend, pour une bonne part, l'aspect histologique plus ou moins important de fibrosclérose, semble jouer un rôle indéniable sur le pronostic.

La gravité de la symptomatologie clinique, la localisation postérieure du processus inflammatoire, et son aspect macroscopique infiltratif per-opératoire, représentent également des conditions peu propices à une évolution simple et satisfaisante.

Enfin il est difficile de conclure ce chapitre sans remarquer que si l'évolution favorable survient sur des pseudo-tumeurs parfaitement corticosensibles, la stabilité de l'évolution se voit au cours de pseudo-tumeurs corticodépendantes, alors que l'évolution péjorative représente l'issue habituelle des pseudo-tumeurs inflammatoires corticorésistantes.

CHAPITRE VIII

LES FORMES CLINIQUES

LES FORMES CLINIQUES

Cinq formes cliniques particulières peuvent être individualisées au sein des pseudo-tumeurs inflammatoires de l'orbite suivant l'âge, le tableau anatomo-clinique, la symptomatologie associée :

I. - FORMES SELON L'AGE : FORMES DE L'ENFANT

Les formes de l'enfant ont été surtout observées par JAKOBIEC lors d'une étude d'une série de 29 cas.

Elles comportent un certain nombre de particularités, cliniques, anatomo-pathologiques, et évolutives qui leur confèrent une certaine originalité.

Si JAKOBIEC a pu colliger une trentaine d'observations de pseudo-tumeurs inflammatoires survenant chez des sujets jeunes ou très jeunes, cette affection chez l'enfant reste cependant nettement plus rare que chez l'adulte.

Le tableau clinique se singularise par les signes d'iritis qu'il comporte dans 25 % des cas et que nous avons déjà évoqués. L'oedème palpébro-conjonctival, banal en tant que signe, se retrouve néanmoins dans la presque totalité des cas, avec un aspect particulièrement inflammatoire.

L'histopathologie de ces formes infantiles est intéressante par quelques traits caractéristiques :

- l'aspect le plus fréquemment rencontré est celui d'infiltration de cellules inflammatoires avec prédominance d'éosinophiles au sein d'un tissu fibreux immature; ce tissu fibreux est composé de tissu collagène fin avec fibroblastes immatures allongés à noyaux nucléolés (JAKOBIEC)

- l'infiltration lymphocytaire diffuse apparait dès lors nettement

moins fréquente, alors que l'aspect hyperplasique lymphoïde réactionnel est tout à fait exceptionnel chez l'enfant

- on retrouve par ailleurs le type granulomateux, l'aspect de myosite ou de dacryoadénite.

Quant à l'évolution, elle est marquée surtout par la bilatéralisation fréquente de l'affection indépendante de toute maladie de système.

II. - FORMES ANATOMO - CLINIQUES :

Elles sont au nombre de trois selon la structure orbitaire atteinte :

- les myosites orbitaires chroniques
- les thrombophlébites des veines orbitaires
- les dacryoadénites.

Nous ne décrirons pour chacune d'elles que l'étude clinique sans revenir sur l'aspect histopathologique déjà envisagé précédemment.

A. - Les myosites orbitaires chroniques :

Les myosites orbitaires chroniques représentent une forme clinique fréquente de la maladie, bien étudiée par OFFRET, BABEL, ROUGIER, MORO.

1/ Le tableau clinique :

Il comporte :

- une exophtalmie unilatérale, axile, non douloureuse, d'apparition insidieuse

- des signes inflammatoires palpébro-conjonctivaux associés fréquemment à une dilatation des veines épisclérales et conjonctivales en regard de l'insertion des muscles droits.

- et surtout une limitation précoce des mouvements du globe oculaire, avec phénomènes diplopiques marqués, qui bien souvent domine la scène clinique.

. A l'examen, le regard est limité dans le champ de plusieurs muscles selon une systématisation ne recouvrant pas celle des nerfs oculo-moteurs.

. Le test de duction forcée, s'il était pratiqué, confirmerait l'inextensibilité musculaire et non la paralysie.

2/ Les examens paracliniques :

Des examens paracliniques, il faut retenir :

- l'électromyogramme qui, quand il est demandé, montre des lésions de type myogène et non neurogène, éliminant donc une paralysie nerveuse par compression par exemple,

- et surtout la tomodensitométrie dont le signe principal est ici l'épaississement unilatéral des muscles droits, signant le diagnostic s'il est associé aux autres signes tomodensitométriques des structures orbitaires normalement présentes, épaississement scléral notamment.

3/ L'évolution :

L'évolution spontanée se fait progressivement après une ou plusieurs poussées vers la disparition de l'exophtalmie et l'installation d'une fibrose musculaire cicatricielle qui pourra ultérieurement nécessiter un geste chirurgical.

La corticothérapie, est, de ce fait, fortement indiquée, influençant très favorablement la maladie.

Le traitement chirurgical, par contre, est déconseillé dans cette forme, source d'aggravation sévère ayant même pu conduire à l'exentération de l'orbite.

B. - Les thrombophlébites des veines orbitaires :

Les thrombophlébites des veines orbitaires sont considérées par certains

auteurs comme ne faisant pas partie des pseudo-tumeurs inflammatoires de l'orbite. Cette attitude est logique lorsque le terme s'adresse au phlébites aiguës. Dans notre étude nous considérerons ces thrombophlébites comme des pseudo-tumeurs inflammatoires caractérisées simplement par une symptomatologie veineuse particulièrement accentuée par rapport à la forme habituelle.

1/ Le tableau clinique :

Le tableau clinique s'installe volontiers assez brutalement par :

- une douleur de l'angle interne ou siègeant sous le rebord orbitaire supéro-interne, pouvant irradier à tout l'hémicrâne dans un contexte parfois de léger malaise général avec fébricule.

-l'exophtalmie se constitue généralement en quelques jours. Axile, d'importance variable, elle évolue par poussées douloureuses.

- trois signes d'examen sont particulièrement fréquents dans cette forme :

. la dilatation des veines épisclérales en tête de méduse qui accompagne le chémosis

. la diplopie verticale par atteinte du muscle grand oblique, faisant place parfois même à un blocage de tous les mouvements du globe

. l'hypertonie oculaire modérée.

- L'examen du fond d'oeil objective souvent le contexte vasculaire non par la mise en évidence d'une dilatation veineuse banale, mais par la constatation d'un oedème papillaire hémorragique voire d'une véritable thrombose veineuse.

2/ Les investigations paracliniques :

Si les diverses investigations paracliniques en présence de thrombophlébites mettent plus ou moins en évidence les signes habituellement rencontrés lors de pseudo-tumeurs, la phlébographie orbitaire, elle, montre toujours des images pathologiques et évocatrices.

Cet examen débute généralement par l'étude de la pression de la veine angulaire qui révèle une hyperpression modérée (15 à 20 cm d'eau contre 10 habituellement), non modifiée par la compression jugulaire.

Le phlébogramme n'est pas déplacé mais montre une image de thrombose veineuse essentiellement de la veine ophtalmique supérieure avec :

- une néovascularisation collatérale
- et une dérivation du courant sanguin vers d'autres territoires : veine ophtalmique supérieure du côté opposé, veines superficielles, veine ophtalmique inférieure.

3/ L'évolution :

L'évolution sous traitement mixte anticoagulant et corticothérapique est habituellement favorable mais les rechutes ne sont pas rares.

C. - Les dacryoadénites :

Les dacryoadénites ont été assez tôt décrites par FRANCESCHETTI et RUTISHAUSER.

1/ Le tableau clinique :

Il comporte :

- une exophtalmie inconstante, oblique quand elle existe, repoussant le globe oculaire en bas et en dedans.
- une limitation de la motilité oculaire, inconstante également,
- mais surtout une masse palpable dans l'angle supéro-externe de l'orbite.

2/ Les signes paracliniques :

Ils sont identiques à ceux des pseudo-tumeurs inflammatoires en général.

3/ L'évolution :

Elle est assez favorable dans l'ensemble, sensible à la corticothérapie, avec assez bons résultats également après exérèse chirurgicale.

III. - FORMES ASSOCIEES :

Ces formes associées concernent les pseudo-tumeurs inflammatoires de l'orbite associées à une ou plusieurs atteintes tissulaires inflammatoires extra-orbitaires.

Ces formes exceptionnelles n'ont été relatées que par quelques auteurs seulement :

- en 1967 COMINGS et coll. décrivent l'observation de 2 frères issus d'un mariage consanguin, porteurs d'une fibrose multitissulaire, et suggèrent que fibrose péritonéale, cholangéite sclérosante, thyroïdite de Riedel, et pseudo - tumeur inflammatoire de l'orbite ne sont que les manifestations d'une même maladie .

- DUPONT, VARCO, WINCHELL rapportent en 1968 l'observation d'une pseudo-tumeur inflammatoire de l'orbite histologiquement vérifiée associée à une fibrose médiastinale chronique.

- LEHARD, BOMMER et coll. en 1974, relatent l'observation d'un homme de 34 ans porteur d'une pseudo-tumeur inflammatoire de l'orbite avec processus fibreux généralisé:

. fibrose rétropéritonéale
. fibrose pulmonaire
. fibrosclérose médullaire

Ces formes associées, dont la constatation reste rare, plaident cependant en faveur d'un processus réactionnel général, se manifestant principalement par des lésions fibreuses pouvant se localiser au niveau de divers organes et donc

être responsables:

- de pseudo-tumeur inflammatoire de l'orbite
- de fibrose rétropéritonéale et médiastinale
- de cholangéite sclérosante
- de thyroïdite de Riedel
- de la maladie de Dupuytren
- des lésions chéloïdiennes

Il est possible que la réalité de ces formes cliniques puisse trouver prochainement sa confirmation avec l'éclaircissement des notions pathogéniques de la maladie.

CHAPITRE IX

DIAGNOSTIC POSITIF

DIAGNOSTIC POSITIF

Le diagnostic de pseudo-tumeur inflammatoire de l'orbite a préoccupé la plupart des cliniciens et restera probablement encore pendant longtemps un des diagnostics les plus difficiles de la pathologie orbitaire.

Il a toutefois bénéficié récemment d'une aide précieuse apportée par la tomodensitométrie. Cet examen radiologique, dont les données récentes sont certainement bien incomplètes, et qui n'a pas la prétention d'aplanir l'ensemble des difficultés, modifie cependant en partie la démarche diagnostique vis à vis de cette affection.

On peut, en effet, proposer actuellement la progression diagnostique schématique suivante. Evoqué dans un assez grand nombre de cas par le tableau clinique et paraclinique classique, le diagnostic de pseudo-tumeur inflammatoire trouve très souvent sa confirmation dans un petit nombre de données paracliniques récentes et dans leur évolution après traitement d'épreuve antiinflammatoire. Ce n'est qu'en présence de cas particulièrement ambigus et encore équivoques, qu'il recourra au geste chirurgical, à visée diagnostique, seul capable d'apporter la preuve histologique alors nécessaire.

I. - LES ARGUMENTS CLINIQUES ET PARACLINIQUES EVOCATEURS :

Les signes évocateurs sont nombreux. Plutôt que d'en faire une banale énumération, il paraît préférable de les distinguer suivant leur valeur diagnostique :

A. - Les arguments de moyenne présomption :

Ce sont :

- l'âge supérieur à 45 ans

- l'installation brutale de la scène clinique
- les phénomènes douloureux
- les signes inflammatoires palpébro-conjonctivaux
- l'altération précoce de la motilité oculaire
- l'évolution avec alternance de poussées et de rémissions
- le bilan radiotomographique orbitaire normal
- les anomalies phlébographiques portant uniquement sur le calibre des veines orbitaires
- la normalité de l'artériographie carotidienne.

B. - Les arguments de plus forte présomption :

Ils comportent :

- les signes d'iritis
- l'hyperfixation gammagraphique précoce décroissant légèrement dans le temps
- la bilatéralisation clinique
- la bilatéralisation échographique et tomodensitométrique, lorsque ces 2 examens révèlent la présence d'une "masse intraorbitaire" bilatérale sans signes inflammatoires des structures orbitaires.

II. - LES ARGUMENTS PARACLINIQUES DE CERTITUDE :

Ils proviennent soit de l'échographie orbitaire, soit de la tomodensitométrie. S'ils possèdent théoriquement une valeur diagnostique voisine, les signes tomodensitométriques sont beaucoup plus faciles à constater et, de ce fait, prévalent largement sur les signes échographiques.

Nous exposerons néanmoins les arguments de certitude issus des 2 méthodes:

A. - La visualisation échotomographique de l'oedème inflammatoire des structures orbitaires normalement présentes :

On en rappellera brièvement les aspects :

- élargissement des muscles oculo-moteurs
- élargissement de l'espace ténonien
- aspect de double contour du nerf optique

La constatation simultanée de l'élargissement de l'espace scléro-ténonien et de l'un des 2 autres signes, ou la présence de l'un d'entre eux associé à un aspect échographique de "masse intraorbitaire" permettent d'affirmer le diagnostic.

B. - Les modifications tomodensitométriques des structures orbitaires normalement présentes :

Elles correspondent à :

- l'épaississement des muscles oculo-moteurs prédominant généralement au niveau de leur insertion
- l'épaississement de la sclérotique de la moitié postérieure du globe oculaire
- l'augmentation de volume de l'image du nerf optique.

Dans ce cas également, le diagnostic de certitude nécessite la présence simultanée de l'épaississement de la sclérotique et de l'un des 2 autres signes ou l'association de l'un d'entre eux avec un aspect tomodensitométrique de masse intraorbitaire spontanément dense.

Ainsi, après essentiellement la tomographie axiale computérisée, le diagnostic de pseudo-tumeur inflammatoire peut être souvent posé avec certitude.

Mais il est cependant des cas où les signes tomodensitométriques précédents sont absents : le diagnostic, pour être affirmé, doit alors avoir recours aux résultats du traitement d'épreuve antiinflammatoire qui sera toujours pratiqué.

III. - LE TRAITEMENT D'EPREUVE ANTIINFLAMMATOIRE : ARGUMENT EVOLUTIF DE CERTITUDE

Ses modalités pratiques sont variables. La corticothérapie est toutefois à la base de ce traitement d'épreuve : cortisoneou dérivés de synthèse, ou corticostinauline synthétique.

Plusieurs auteurs (CHAVIS, ROUGIER, AMALRIC) préconisent l'administration de Prednisolone par voie orale ou injectable à la dose de 40 à 80 mg par jour pendant 7 jours, la diminution de posologie devant s'effectuer ensuite très progressivement sur plusieurs semaines.

Dans notre série, la Prednisolone a été utilisée dans 2 cas, le Synacthène retard ayant été prescrit dans 3 cas en général à la dose de 1 mg par jour pendant 1 semaine, 0,5 mg par jour la 2° semaine puis diminution très progressive les semaines suivantes.

Jusqu'alors, les résultats du traitement d'épreuve étaient appréciés sur la régression de la symptomatologie clinique, celle-ci s'amorçant généralement assez rapidement en une dizaine de jours. Cette amélioration du tableau clinique représentait effectivement un argument de forte présomption mais, comme le souligne G. OFFRET, ne donnait pas de certitude puisqu'elle pouvait éventuellement correspondre à la disparition d'une inflammation péri-tumorale.

Désormais, la visualisation du processus pseudo-tumoral est le plus souvent possible par la tomodensitométrie. Si la mise en évidence par cet examen d'une masse intraorbitaire dense ne préjuge en rien de sa nature, la régression complète de celle-ci après traitement cortisoné affirme de façon absolue la pseudo-tumeur inflammatoire.

En somme, la tomodensitométrie est capable de fournir 2 sortes d'arguments de certitude. Cette double possibilité de parvenir au diagnostic permet de couvrir une très grande partie des pseudo-tumeurs inflammatoires de l'orbite et ce n'est donc que dans les cas encore incertains que l'examen histologique s'avérera nécessaire :

IV. - LA PREUVE HISTOLOGIQUE :

Le recours à la preuve histologique nécessite une orbitotomie exploratrice par voie d'abord suffisamment large exposant au mieux le processus pseudo - tumoral afin de pouvoir en faire l'exérèse la plus totale. Cette condition assure des suites opératoires simples et un examen histopathologique le plus fiable possible, tout en gardant en mémoire les difficultés d'interprétation inhérentes à l'étude histologique de cette affection.

En conclusion, si cette démarche diagnostique un peu nouvelle en 4 étapes peut apparaître relativement séduisante, il est raisonnable de lui témoigner néanmoins un intérêt qui doit rester encore prudent puisque ce diagnostic repose essentiellement sur une méthode d'investigation nouvelle. Il comporte donc un certain nombre de notions prospectives qui ne pourront être définitivement retenues que lorsqu'elles auront été confirmées par la pratique quotidienne.

CHAPITRE X

DIAGNOSTIC DIFFERENTIEL

DIAGNOSTIC DIFFERENTIEL

Si le diagnostic positif des pseudo-tumeurs inflammatoires de l'orbite est reconnu comme un des diagnostics les plus difficiles de la pathologie orbitaire, c'est qu'en leur présence un certain nombre d'affections peuvent se discuter et sont parfois bien difficiles à s'en différencier.

Deux écueils majeurs et classiques seront en premier lieu abordés : les tumeurs orbitaires vraies et les exophtalmies endocriniennes.

Nous étudierons ensuite deux problèmes particuliers représentés par les pseudo-tumeurs inflammatoires avec étiologie connue et par une affection frontière très proche des processus pseudo-tumoraux inflammatoires de l'orbite : le syndrome de Tolosa-Hunt.

I. - LES TUMEURS ORBITAIRES VRAIES :

Les tumeurs orbitaires vraies restent le diagnostic différentiel principal des pseudo-tumeurs inflammatoires, le tableau clinique de ces deux affections pouvant être presque semblable.

Les tumeurs orbitaires possèdent néanmoins quelques particularités cliniques et paracliniques plus ou moins constantes qu'il est important de connaître.

Toutefois le mimétisme est parfois tel qu'il peut se poursuivre jusqu'à l'étude histologique pour certains processus tumoraux comme les lymphomes malins de l'orbite.

A. - Les particularités cliniques et paracliniques des tumeurs orbitaires en général :

Ces particularités concernent :

- l'installation insidieuse de la symptomatologie clinique
- l'évolution lente et progressive
- l'absence ou la relative discrétion des phénomènes douloureux et des signes inflammatoires palpébro-conjonctivaux
- la présence de signes osseux sur le bilan radiotomographique
- l'hyperfixation gammagraphique peu importante précocement, se majorant de façon nette sur les temps tardifs lors de l'exploration de tumeurs malignes
- la présence d'images anormales sur l'artériographie carotidienne
- la persistance échographique et surtout tomodensitométrique de l'image de "masse tumorale intraorbitaire" après traitement d'épreuve cortisoné.

La confirmation de la nature tumorale de la lésion viendra évidemment de l'étude histologique.

Cette étude peut parfois être trompeuse affirmant un processus inflammatoire alors qu'il s'agit en fait d'une inflammation péri-tumorale. Cette méprise est fréquente notamment pour les tumeurs de la glande lacrymale (BLODI et GASS).

Mais c'est le diagnostic histologique des lymphomes qui pose le plus de difficultés :

B. - Problèmes diagnostiques des proliférations lymphoïdes :

L'aspect histologique des lymphomes orbitaires et des pseudo-tumeurs est parfois très proche.

Ce sont essentiellement les lymphomes non Hodgkiniens qui sont source de problèmes, la maladie de Hodgkin qui peut théoriquement se discuter également, ne se pose pratiquement pas comme diagnostic différentiel, sa localisation orbitaire primitive étant exceptionnelle.

Un petit nombre de critères histologiques importants permettent d'envisager le diagnostic de lymphome malin plutôt que de pseudo-tumeur inflammatoire :

- le monomorphisme cellulaire
- l'aspect atypique,immature des cellules lymphoïdes qui constituent la prolifération cellulaire,

- l'existence de mitoses fréquentes, anormales,
- l'absence de centres germinatifs
- l'absence de plages de fibrose
- l'absence de pléthore vasculaire avec vaisseaux dilatés et altérations endothéliales.

Dans certains cas, enfin, l'immunocytologie peut être d'un secours non négligeable en déterminant le caractère monoclonal de la prolifération cellulaire, ce qui confirme la nature tumorale de celle-ci.

Parmi nos observations, dans 2 cas, le diagnostic histologique a été hésitant avec une véritable lésion lymphomateuse. Ce n'est que grâce à un monomorphisme cellulaire insuffisant pour l'un, et pour l'autre à la présence de signes vasculaires avec congestion capillaire et réaction endothéliale de certains capillaires, que le diagnostic de lymphome orbitaire a pu être écarté.

II. - LES EXOPHTALMIES ENDOCRINIENNES :

Les exophtalmies endocriniennes, dont l'unilatéralité n'est pas rare, qui se rencontrent dans divers dérèglements hormonaux avec au premier chef la maladie de Basedow, s'avèrent aussi un diagnostic différentiel souvent difficile du fait des nombreux problèmes qui s'étagent tout au long de la démarche diagnostique.

A. - Cliniquement :

Le tableau clinique de ces exophtalmies est souvent voisin de celui des pseudo-tumeurs inflammatoires.

Cependant la constatation ou l'absence de certains signes plaident en faveur de la nature endocrinienne. Ce sont :

- l'absence ou la discrétion des phénomènes douloureux
- l'absence de masse palpable
- surtout la rétraction de la paupière supérieure avec asynergie oculo-palpébrale

- et les signes cliniques de dysfontionnement thyroïdien.

B. - Lors des investigations échographiques et tomodensitométriques :

Les images échographiques (COLEMAN) et tomodensitométriques (TROKEL, ENZMANN), peuvent également être responsables de confusion entre les 2 maladies, lorsqu'elles montrent :

- un épaississement des muscles oculo-moteurs
- ou plus exceptionnellement une inflammation périnerveuse du nerf optique avec aspect échographique de double contour, ou image tomodensitométrique d'épaississement du nerf optique.

Mais en présence d'exophtalmie endocrinienne, il faut reconnaître :

- que les images sont souvent normales, hormis la constatation de l'exophtalmie
- que l'épaississement musculaire, quand il existe, est régulier, visible sur les 4 muscles droits, et prédomine plutôt à l'apex orbitaire.
- enfin et surtout que l'aspect d'épaississement scléroténonien et l'image de masse intraorbitaire ne sont jamais rencontrés.

C. - Le bilan biologique :

Le bilan biologique, thyroïdien notamment, que nous ne détaillerons pas, qui doit être pratiqué largement au moindre doute, fait en général la preuve de la nature endocrinienne de l'exophtalmie.

Les manifestations oculaires basedowiformes sans hyperthyroïdie clinique et biologique, si elles existent, sont en effet très rares : entre 1967 et 1973, MORNEX n'en a observé que 11 cas, alors que 470 cas nouveaux de maladie de Basedow étaient pris en charge.

D. - Le traitement d'épreuve cortisoné

Il faut insister sur le fait que ce traitement d'épreuve ne doit être

qu'exceptionnellement pratiqué, ne pouvant se concevoir que pour les formes rares sans hyperthyroïdie clinique et biologique.

Il ne donne alors qu'une très faible réponse sur la symptomatologie clinique et paraclinique et reste un argument de valeur très modeste.

Si bien qu'en définitive, la recherche attentive d'une séméiologie clinique endocrinienne, l'analyse fine des aspects tomodensitométriques, la pratique d'un bilan endocrinien suffisamment étoffé, permettent, dans la grande majorité des cas, de différencier les exophtalmies endocriniennes des pseudo - tumeurs inflammatoires.

III. - LE SYNDROME DE TOLOSA-HUNT :

Le syndrome de Tolosa-Hunt est un syndrome caractérisé par un tableau clinique dominé par une ophtalmoplégie douloureuse en relation probable avec un processus inflammatoire granulomateux qui siégerait au niveau de la loge caverneuse (TOLOSA, 1954).

La symptomatologie clinique comprend donc :

- des douleurs orbitaires rétrobulbaires, intenses, térébrantes, tenaces, irradiant dans le territoire de l'ophtalmique de Willis, territoire où l'on constate souvent une hypoesthésie avec atteinte de la sensibilité cornéenne
- une ophtalmoplégie portant principalement sur le III, mais pouvant intéresser également le IV et le VI
- pour réaliser au maximum un véritable syndrome de la fente sphénoïdale.

Cette symptomatologie peut parfois s'accompagner d'une atteinte du nerf optique et surtout d'une exophtalmie.

C'est particulièrement dans ce cadre clinique élargi que ce syndrome apparaît très proche des pseudo-tumeurs inflammatoires de l'orbite et ceci d'autant plus :

- que des signes conjonctivaux à type de chémosis inflammatoire (LEREBELLER) sont souvent constatés

- que l'évolution peut montrer des rémissions spontanées avec des récidives possibles

- que les anomalies phlébographiques à type d'oblitération de la veine ophtalmique supérieure dans sa 3° portion semblent faire partie intégrante du tableau

- enfin et surtout que la symptomatologie clinique et phlébographique régresse complètement et rapidement sous corticothérapie.

Cette similitude si frappante a même conduit certains auteurs comme LLOYD à émettre l'hypothèse qu'il s'agissait en fait d'une même affection inflammatoire non spécifique.

Le syndrome de Tolosa-Hunt sans exophtalmie correspondrait à une atteinte de la partie antérieure du sinus caverneux, les pseudo-tumeurs seraient un processus inflammatoire cantonné à l'orbite uniquement, alors que le syndrome de Tolosa-Hunt avec exophtalmie serait considéré comme une forme mixte d'atteinte inflammatoire du sinus caverneux avec extension aux veines orbitaires postérieures, et par conséquent, à la région de l'apex orbitaire.

IV. - LES PSEUDO-TUMEURS INFLAMMATOIRES DE L'ORBITE AVEC ETIOLOGIE CONNUE :

Leur tableau clinique, radiographique, scintigraphique, échographique et tomodensitométrique est en tout point semblable à celui des pseudo-tumeurs idiopathiques.

Seul un contexte local, régional, ou général associé parfois à un aspect histologique particulier, peut permettre de rapporter ces pseudo-tumeurs inflammatoires à une cause précise.

Parmi les principales causes, on peut retenir :

A. - Les causes infectieuses :

Les infections responsables peuvent être générales, focales, régionales ou locales :

1/ Les infections générales :

Il est classique d'évoquer la syphilis (DUKE-ELDER) la tuberculose (BIRCH-HIRSCHFELD, FRANCESCHETTI).

Leur aspect histologique est souvent évocateur. L'infiltration lymphoplasmocytaire est volontiers périartérielle dans la syphilis et s'associe à une nécrose ischémique des tissus. Le granulome tuberculeux est caractérisé surtout par la caséification d'une partie des follicules.

Ces deux causes sont toutefois actuellement exceptionnelles.

2/ Les infections focales :

D'après BADTKE, des éléments toxiques produits à partir d'un foyer infectieux, même très éloigné de l'orbite, pourraient être responsables d'un processus réactionnel au niveau orbitaire et réaliser un tableau de pseudo - tumeur inflammatoire.

Illustrant cette hypothèse étio-pathogénique, COOP a décrit 2 pseudo - tumeurs inflammatoires de l'orbite en relation, l'une, avec un abcès multiple du rein, l'autre avec une appendicite gangreneuse.

3/ Les infections régionales :

Elles se résument essentiellement aux infections sinusiennes sur

lesquelles WILLIAMSON-NOBLE a particulièrement insisté, expliquant la fréquence de l'association, pseudo-tumeurs sinusites, par la fine barrière existant entre les sinus ethmoïdaux et les orbites.

Des infections granulomateuses siégeant sur les dents supérieures pourraient également être responsables de l'affection.

4/ Les infections locales :

Elles comprennent :

- les infections du globe oculaire évoquées par de nombreux auteurs, notamment DUBOIS-POULSEN et P. FRANÇOIS qui en 1950 relatèrent 2 observations de pseudo-tumeurs orbitaires par abcès épiscléral enkysté.

- les infections de la glande lacrymale sur lesquelles ont insisté FRANCESCHETTI, RUTISHAUSER, BABEL.

B. - Les causes mycosiques et parasitaires :

Les champignons responsables sont du type Aspergillus. Ils représentent une cause très rare et de pronostic sombre (GREEN, FONT, ZIMMERMAN).

Le granulome mycosique est l'image histologique habituelle avec foyer nécrotique contenant le mycélium.

Quant aux parasites incriminés, ce sont : le cysticerque du taenia solium, l'échinocoque, l'onchocerque et les trichines. JONES a pu rapporter une observation de granulome orbitaire à microfilaires.

Par ailleurs G. OFFRET rappelle, à propos de l'aspect histologique des granulomes parasitaires, l'importance de l'éosinophilie locale.

C. - Les causes virales :

La responsabilité des virus dans les pseudo-tumeurs inflammatoires a été soulevée par certains auteurs :CHINAGLIA et SANTELLI, ARDOUIN.

D. - Les causes vasculaires :

Il s'agit de pseudo-tumeurs inflammatoires développées sur des malformations vasculaires : varices orbitaires mais surtout hémangiomes.

Cette étiologie a intéressé particulièrement REESE puisqu'elle définit avec les kystes dermoïdes rompus un des groupes de sa classification.

E. - Les corps étrangers intraorbitaires méconnus :

Ils sont certainement à l'origine d'une proportion importante de pseudo - tumeurs inflammatoires.

Comme types de corps étrangers, citons entre autres :

- corps étranger végétal (PAUFIQUE)
- fragment de bois (COOP)
- fragment de graphite : mine de crayon (H. OFFRET, SARAUX)

La lésion histologique typique est le granulome à corps étranger composé de cellules inflammatoires avec plasmodes multinucléés disposées au contact de l'élément organique anormal.

F. - Les causes traumatiques :

Elles ont été étudiées notamment par ARDOUIN qui, hormis les corps étrangers intraorbitaires, décrit 2 lésions orbitaires traumatiques à partir desquelles se développe le processus inflammatoire:

- le foyer d'attrition après plaie perforante ancienne
- l'hématome vieilli dont une des premières observations a été relatée par ROCHON-DUVIGNEAUD.

G. - Les maladies de système :

Les pseudo-tumeurs inflammatoires de l'orbite peuvent être constatées

au cours d'une maladie de système ou parfois même peuvent en représenter la manifestation initiale.

Parmi ces affections systémiques :

- la sarcoïdose, décrite par plusieurs auteurs, mais qui reste relativement rare puisque APPELMANS et MICHIELS n'ont recensé que 22 cas de pseudo-tumeurs sarcoïdosiques dans la littérature mondiale en 1968. Leur aspect histologique, est celui de granulome sans nécrose et avec réseau de réticuline serré.

- la périartérite noueuse évoquée par VIALLEFONT et BOUDET, WALTON, et plus récemment dans le thèse de GALLEZOT (1975)

- le syndrome de Wegener qui a intéressé notamment FAULDS et WEAR, BLODI et GASS.

En conclusion, les étiologies des pseudo-tumeurs inflammatoires de l'orbite apparaissent donc nombreuses. Mais bien que leur énumération soit assez longue et non exhaustive, il s'avère que les pseudo-tumeurs inflammatoires idiopathiques représentent cependant la majorité des cas, justification pour une part de l'étude présente.

CHAPITRE XI

NOTIONS PATHOGENIQUES

NOTIONS PATHOGENIQUES

Les notions pathogéniques des pseudo-tumeurs inflammatoires de l'orbite, dites "idiopathiques", sont encore bien incertaines et même pour la plupart hypothétiques.

D'intérêt modeste tant que non confirmée, cette étude pathogénique ne sera donc qu'ébauchée, relatant essentiellement l'hypothèse récente la plus vraisemblable émise par quelques auteurs et concernant un dérèglement immunitaire à l'origine de cette affection.

En 1959 KURISAKI et AOMURA, puis en 1961 COOP suggèrent que les pseudo-tumeurs inflammatoires peuvent entrer dans le cadre des maladies du collagène prenant pour arguments certains aspects histologiques de ces lésions tels :

- l'activité du réseau réticulo-endothélial,
- la tendance à la sclérose
- l'importante participation vasculaire, artérielle, capillaire et veineuse.

EASTON et SMITH parlent de processus d'auto-immunisation orbitaire. Ils s'appuient pour cela sur l'aspect histologique des pseudo-tumeurs qui comprend généralement une infiltration lymphocytaire, contenant souvent des follicules à centres clairs, associée à des lésions vasculaires pariétales surtout veineuses.

Ils rapprochent cette association histologique des aspects rencontrés dans les réactions immunitaires à type d'immunité retardée.

JAKOBIEC, de son côté, insiste sur l'éosinophilie sanguine et orbitaire qu'il considère comme des arguments en faveur d'une réponse antigène-anticorps.

La constatation, par ailleurs, de pseudo-tumeurs inflammatoires associées à des processus analogues extra-orbitaires évoque la possibilité d'un dérèglement des défenses intéressant l'ensemble de l'organisme.

Enfin, tous les auteurs s'accordent à reconnaître la sensibilité particulière de ces affections pseudo-tumorales inflammatoires aux corticostéroïdes, qui étaie également l'hypothèse d'un désordre immunitaire.

Si ces quelques constatations plaident en faveur d'une pathogénie immunologique, elles ne constituent cependant pas de réelles preuves et incitent donc pour l'instant à une certaine réserve quant aux conclusions qui peuvent s'en dégager.

CHAPITRE XII

TRAITEMENT

TRAITEMENT

Le traitement des pseudo-tumeurs inflammatoires de l'orbite dispose de moyens thérapeutiques variés mais dont les indications respectives sont souvent difficiles à poser.

C'est pourquoi, après une description des différentes méthodes de traitement, nous tenterons surtout de définir une conduite à tenir thérapeutique la plus précise possible, tenant compte des données diagnostiques nouvelles.

I. - LES MOYENS THERAPEUTIQUES :

Le traitement peut être médical, chirurgical, radiothérapique.

A. - Le traitement médical :

Il comprend un certain nombre de médications :corticostéroïdes, anti-inflammatoires banaux, antibiotiques, anticoagulants, antimétabolites.

1/ Les corticostéroïdes :

Les corticostéroïdes apparaissent comme la seule thérapeutique médicale vraiment efficace dans cette affection.

Leur indication serait systématique dans tous les cas,si leur prescription ne se heurtait pas à un certain nombre de contre-indications générales :

- certaines sont absolues : ulcère gastro-duodénal en évolution, diabète acido-cétosique, tuberculose et insuffisance rénale chronique évolutives, grossesse, infections à virus neurotropes.

- d'autres sont relatives : diabète non insulino-dépendant, glaucome déséquilibré, certaines psychoses.

Leur administration, quand elle est possible, nécessite un certain nombre de précautions :

- l'observation de règles hygiéno-diététiques avec augmentation de la ration protéinique, suppression des lipides, réduction des glucides et de l'apport sodé,

- une surveillance du poids, de la tension artérielle, de la glycémie, de la numération formule sanguine et de la vitesse de sédimentation,

- la prescription éventuelle de médications adjuvantes : pansements gastriques, anabolisants, antibiotiques.

La corticothérapie peut utiliser 2 catégories de produits :

a) Les corticostéroïdes vrais :

La cortisone et l'hydrocortisone ne sont que rarement employées: hormones naturelles, elles possèdent une action glucocorticoïde bénéfique antiinflammatiore, mais également une action minéralocorticoïde indésirable.

Ce sont essentiellement les dérivés synthétiques qui sont retenus : l'activité antiinflammatoire y est largement renforcée au détriment de l'action minéralocorticoïde. Parmi les nombreux corticoïdes synthétiques, citons :

- la PREDNISONE : Cortancyl*
- la PREDNISOLONE et dérivés :
  Hydrocortancyl*
  Médrol* et sa forme injectable Solumédrol*
  Célestène*

b) Les corticostimulines de synthèse :

Ces produits hormonaux qui assurent une corticothérapie physiologique par stimulation de la sécrétion des hormones corticosurrénales habituelles sont représentés essentiellement par le Synacthène* surtout dans sa forme retard.

Les résultats de la corticothérapie sont excellents dans l'ensemble, mais son efficacité requiert cependant une évolution relativement récente n'ayant pas permis le développement d'une fibrosclérose.

2/ Les antiinflammatoires non cortisonés :

Leur prescription n'est opportune que si la corticothérapie est impossible.

Ces antiinflammatoires possèdent cependant, comme les corticostéroïdes, un certain nombre de contre-indications : ulcères gastro-duodénaux en poussée, antécédents allergiques à ces médications, affections cardiaques, rénales ou hépatiques graves.

Les produits les plus employés sont :

- L'INDOMETACINE (Indocid *)
- et les dérivés PYRAZOLES (Butazolidine * qui possède une forme injectable, Tandéril *)

3/ Les antibiotiques :

Les antibiotiques sont indiqués en général comme couverture anti-infectieuse de la corticothérapie.

La préférence ira aux antibiotiques à large spectre, Tétracyclines ou Macrolides, avec comme exemples :

- la DOXYCYCLINE (Vibramycine *)
- l'ERYTHROMYCINE (Propiocine *)
- la SPIRAMYCINE (Rovamycine *)

Ces antibiotiques n'ont, de plus, aucune contre-indication; ils exposent peu aux réactions allergiques et sont généralement bien tolérés, hormis quelques troubles digestifs, leur administration étant orale.

4/ Les anticoagulants :

Indiqués en présence d'une participation veineuse évidente, ils sont utilisés alors à doses "anticoagulantes efficaces", mais restent toujours associés aux corticostéroïdes.

Leur prescription doit respecter leur contre-indication essentielle, les déficits des facteurs de la coagulation, et peut s'adresser :

- soit aux substances héparinoïques (héparine ou calciparine) surveillées par le temps de Howell
- soit aux antivitamines K qui prennent en général le relai des précédentes, et dont la surveillance s'exerce sur le taux de prothrombine.

5/ Les antimétabolites :

Compte tenu de leur prescription exceptionnelle (WONG),nous n'en ferons que mention, en remarquant toutefois qu'elle concerne les antimitotiques antifoliques (Méthotrexate*) et le Cyclophosphamide (Endoxan*), et qu'elle nécessite la surveillance clinique et biologique stricte de l'hématopoièse et des parenchymes hépatique et rénal.

B. - Le traitement chirurgical :

Le geste chirurgical peut être à visée thérapeutique uniquement, ou à visée diagnostique et thérapeutique.

Trois types d'intervention sont pratiqués :

1/ L'orbitotomie et l'exérèse de la pseudo-tumeur :

Trois conditions motivent ce geste :

- l'absence de diagnostic de certitude, la biopsie exérèse permettant d'obtenir la preuve histologique,

- l'existence d'une masse pseudo-tumorale bien circonscrite, limitée,de volume de dépassant pas un quadrant orbitaire, et surtout de localisation antérieure et peu sensible aux corticostéroïdes,

- l'aggravation de l'exophtalmie, du déficit visuel et des altérations oculomotrices sous corticothérapie, quelle que soit la localisation du processus pseudo-tumoral .

Parmi les nombreuses voies d'abord, nous ne décrirons que les trois plus courantes :

- l'orbitotomie antérieure, supérieure ou inférieure, indiquée dans tous les processus antérieurs, limités et bien accessibles à la palpation,

- l'orbitotomie externe ou temporale de Kronlein qui donne un jour satisfaisant sur les pseudo-tumeurs externes, mais également sur les lésions inférieures,

- la voie neurochirurgicale qui permet une orbitotomie supérieure après taille d'un volet frontal et soulèvement du lobe frontal, particulièrement indiquée pour les pseudo-tumeurs supérieures, internes et de localisation postérieure.

Des complications peuvent se voir. Hormis les problèmes hémorragiques per-opératoires, ce sont surtout des complications ou des séquelles post-opératoires :

- immobilité totale du globe
- paralysie oculo-motrice
- ptosis
- anesthésie sus-orbitaire
- flambée oedémateuse incoercible qui est essentiellement le fait des interventions portant sur des pseudo-tumeurs postérieures, infltratives macroscopiquement ou sur des myosites orbitaires.

2/ La décompression orbitaire (G. OFFRET, ARDOUIN)

Exceptionnelle, associée généralement à une tarsorraphie, la décompression orbitaire dans les sinus ou dans la fosse temporale externe est indiquée seulement en présence de flambée oedémateuse corticorésistante après première intervention classique.

3/ L'exentération :

Pratiquée autrefois avec une fréquence non négligeable, elle est actuellement d'indications limitées aux flambées oedémateuses non jugulées par les autres moyens médicaux ou chirugicaux.

Elle peut également être décidée devant l'existence de douleurs intenses, térébrantes, permanentes calmées par aucune médication antalgique, sur un oeil exophtalme, fixé, perdu fonctionnellement et après un premier geste chirurgical préalable.

C. - La radiothérapie :

Préconisée par certains auteurs (HAYE, JAMMET, DOLLFUS), la radiothérapie ne trouve guère ses indications actuellement que lorsque le traitement médical est interdit.

Elle nécessite, avant d'être délivrée, un diagnostic de certitude, afin d'être assuré d'irradier une lésion inflammatoire et non un processus tumoral vrai radiosensible.

Ses résultats sont discordants. Ils apparaîtraient satisfaisants surtout sur les formes assez récentes, cellulaires, pauvres en fibrose.

II. - CONDUITE THERAPEUTIQUE PRATIQUE :

Nous envisagerons successivement les cas généraux puis les cas particuliers.

A. - Cas généraux :

1/ La corticothérapie d'épreuve :

En absence de contre-indication absolue à la corticothérapie, celle-ci sera prescrite dans tous les cas, que le diagnostic soit suspecté ou déjà certain, qu'une rémission spontanée débute ou pas.

Etape diagnostique et thérapeutique, le traitement d'épreuve corticoïde s'étale sur 3 semaines et peut recourir :

- soit au Médrol* , dans sa forme injectable intramusculaire de préférence, à la dose de
  - . 60 mg par jour la 1° semaine
  - . 40 mg par jour la 2° semaine
  - . 30 mg par jour la 3° semaine
- soit au Synacthène* retard intramusculaire :
  - . 1 mg par jour la 1° semaine
  - . 0,5 mg par jour la 2° semaine
  - . 0,5 mg 1 jour sur 2 la 3° semaine

Cette corticothérapie sera associée :

- à une antibiothérapie de couverture :
  Vibramycine* 200 mg par jour en une seule prise
  ou Rovamycine* 1g 2 fois par jour
  ou Propiocine* 500 mg 2 fois par jour
- à une protection gastrique.

Insistons sur le fait que la corticothérapie sera prescrite même si s'amorce une rémission spontanée, celle-ci pouvant être incomplète ou apparemment complète avec cependant développement d'une fibrosclérose histologique à minima.

2/ Au terme du traitement d'épreuve : 3 possibilités :

a) le traitement d'épreuve a été efficace cliniquement et tomodensitométriquement :

Il confirme, s'il en était besoin, le diagnostic et autorise à continuer la corticothérapie seule, comme thérapeutique.

Elle sera poursuivie 3 mois, délai nécessaire pour éviter les rechutes précoces.

Les doses de Médrol* , administré alors par voie orale, ou de Synacthène* retard injectable intramusculaire seront très progressivement diminuées pour aboutir à un sevrage complet en 3 mois.

Antibiotiques et protection gastrique seront également poursuivis.

b) Le traitement d'épreuve n'a permis qu'une régression partielle :

La conduite thérapeutique dépend de la certitude du diagnostic avant traitement d'épreuve, de la localisation et de l'aspect de la masse pseudo - tumorale :

- en cas de diagnostic de certitude (essentiellement tomodensitométrique) :

. si la masse pseudo-tumorale est suffisamment antérieure même si elle n'est responsable que d'une gêne fonctionnelle modeste, l'exérèse chirugicale par orbitotomie antérieure ou de Kronlein est conseillée avec corticothérapie post-opératoire.

. si la pseudo-tumeur siège par contre profondément dans l'orbite, avec un aspect tomodensitométrique mal circonscrit, et si elle entraîne peu de gêne fonctionnelle, le geste chirurgical n'est pas souhaitable pouvant exposer à des suites compliquées disproportionnées et la corticothérapie seule est indiquée.

- en cas de diagnostic incertain

Quelle que soit la localisation du processus pseudo-tumoral, l'intervention chirurgicale est impérieuse; elle permet le diagnostic histologique et l'exérèse de la pseudo-tumeur, et sera suivie d'une corticothérapie prolongée.

c) Malgré la corticothérapie d'épreuve, le tableau s'est aggravé :

L'intervention chirurgicale s'impose, là aussi, quels que soient l'aspect et la localisation de la pseudo-tumeur, avec corticothérapie post-opératoire.

B. - Cas particuliers :

1/ Les thrombophlébites des veines orbitaires :

L'attitude thérapeutique est identique avec adjonction d'anticoagulants.

2/ Les cas où la corticothérapie est contre-indiquée :

Le traitement sera encore médical, mais fera appel aux antiinflammatoires non cortisonés, suivant un schéma similaire comprenant 2 phases :

- un traitement d'épreuve pendant 3 semaines :
  Indocid* avec des doses initiales de 200 mg par jour ou
  Butazolidine* à la dose de 600 mg par jour
- puis traitement d'entretien, seul ou associé à la chirurgie suivant les résultats de la phase d'épreuve, avec diminution progressive de la posologie sur 3 mois.

L'efficacité de ce traitement antiinflammatoire est bien moindre que celle de la corticothérapie. Le recours au geste chirurgical sera, en conséquence, plus fréquent.

On peut envisager dans les cas où le diagnostic de pseudo-tumeur est certain (diagnostic tomodensitométrique ou histologique après chirurgie), une radiothérapie orbitaire qui peut s'avérer un complément utile au traitement médical ou chirurgical.

3/ Les cas où les antiinflammatoires cortisonés ou non sont contre-indiqués:

Le traitement s'adresse soit à la chirurgie, soit à la radiothérapie, soit aux deux associées.

4/ Les pseudo-tumeurs d'évolution très défavorable, malgré la thérapeutique médicale et un premier geste chirurgical :

Leur traitement relève alors soit d'une nouvelle intervention classique, soit de traitements chirurgicaux d'exception, décompression orbitaire ou exentération.

C O N C L U S I O N S

CONCLUSIONS

Nous avons rapporté huit observations de pseudo-tumeurs inflammatoires idiopathiques de l'orbite.

Bien que toutes caractéristiques, elles se sont avérées très différentes par leur tableau clinique paraclinique et éventuellement histologique, par leur évolution, par les problèmes diagnostiques et thérapeutiques qu'elles ont pu poser.

A la lumière des éléments fournis par ces observations et à l'aide des données de la littérature, nous avons analysé les aspects cliniques variés mais souvent trompeurs des pseudo-tumeurs inflammatoires, après avoir estimé leur fréquence à 1 pseudo-tumeur inflammatoire pour 9 tumeurs orbitaires vraies environ.

Nous avons décrit ensuite les diverses investigations paracliniques susceptibles d'étayer au mieux le diagnostic, en particulier l'échographie orbitaire et la tomodensitométrie.

Après avoir envisagé les trois modalités évolutives de l'affection, nous avons insisté sur quelques formes cliniques, formes anatomo-cliniques mais aussi formes de l'enfant et pseudo-tumeurs associées à des lésions fibro-scléreuses extra-orbitaires.

Lors de l'étude diagnostique, nous nous sommes efforcés de sélectionner un certain nombre d'arguments paracliniques, notamment tomodensitométriques, qui nous ont paru suffisamment fiables pour que leur réunion permette d'établir le diagnostic de pseudo-tumeur inflammatoire, le recours à l'étude histologique restant indispensable dans les cas non probants.

Nous avons discuté, comme diagnostic différentiel, les tumeurs orbitaires et les exophtalmies endocriniennes, avant d'évoquer le syndrome de Tolosa-Hunt, forme frontière de l'affection, et les pseudo-tumeurs inflammatoires avec étiologie connue.

Enfin, après une description analytique du traitement, nous avons tenté de codifier une attitude thérapeutique pratique qui repose sur la corticothérapie associée dans des cas bien précis à l'exérèse chirurgicale.

Cette affection comporte encore des ambiguïtés indéniables, ce qui justifie parfaitement l'intérêt que de très nombreux auteurs lui ont porté.

On peut espérer que l'éclaircissement futur de la pathogénie permettra l'élaboration d'une définition satisfaisante et surtout lèvera les dernières difficultés des chapitres diagnostique et thérapeutique qui, à notre avis, semblent avoir bénéficié de façon très appréciable des progrès permis par la tomographie axiale computérisée.

Vu et Permis d'imprimer
Grenoble, Le 10.09.1979

Le Doyen
M. GEINDRE

Le Président de Thèse
Professeur J.L. BONNET

B I B L I O G R A P H I E

BIBLIOGRAPHIE

1. - ABE K., SUGIMOTO K., NONOX T.

Un cas de pseudo-tumeur orbitaire post-traumatique.
Folia ophthalmol. jap., 1960, 11, 6, 375-379.

2. - ADENIS J.P., PASCAUD J.L., QUEROY M., RAMMAERT B. et al.

Les relations entre la pseudo-tumeur inflammatoire de l'orbite et le syndrome de Tolosa-Hunt.
Bull. Soc. Ophtalmol. Fr., 1978, 78, 11, 767-770.

3. - AGRAWAL P.K., DAYAL Y., AGRAWAL L.P.

Pseudo-tumour of orbit as a collagen disease manifestation.
Orient. Arch. Ophthalmol., 1967, 5, 3, 178-183.

4. - ALGAN A., ALGAN B.

Un cas de pseudo-tumeur inflammatoire de l'orbite.
Bull. Soc. Ophtalmol. Fr., 1953, 2, 154-157.

5. - ALLEN J. C., FRANCE T.D.

Pseudotumor of the orbit and peripheral uveitis.
J. pediatr. Ophthalmol., 1977, 14, 1, 33-34.

6. - ALPER M.G., DAVIS D.O., PRESSMAN B.D.

Use of computerized axial tomography (EMI scanner) in diagnosis of exophthalmos.
Trans. am. Acad. Ophthalmol. Otolaryngol., 1975, 79, 150-165.

7. - AMALRIC P., BESSOU P., MOLINIER C.

Problèmes clinique et thérapeutique d'une pseudo-tumeur inflammatoire orbitaire bilatérale.
Bull. Soc. Ophtalmol. Fr., 1963, 1, 117-121.

8. - ANDERSEN S.R., SEERDORFF H.H., HALBERG P.

Thyroïdite avec myxoedème et pseudo-tumeur orbitaire.
Acta ophthalmol., 1963, 41, 120-125.

9. - AOKI A.

A case of orbital pseudotumor.
Folia ophthalmol. jap., 1973, 24, 8, 816-819.

10. - APPELMANS M., MICHIELS J., HOFKENS R., DEFAUW N.

Exophtalmie unilatérale pseudo-tumorale, manifestation de la sarcoïdose de Besnier-Boeck-Schaumann.
Bull. Soc. belg. Ophtalmol., 1961, 129, 533-542.

11. - APPELMANS M., MICHIELS J., NELIS J.,DIERYCK F.A.

Nouvelle observation de pseudo-tumeur de l'orbite par sarcoïdose de Besnier-Boeck-Schaumann.
Bull. Soc. belg. Ophtalmol., 1968, 149, 541-558.

12. - ARDOUIN M.

Les pseudo-tumeurs de l'orbite.
Bull. Soc. Ophtalmol. Fr., 1967, 7, 879-896.

13. - ARDOUIN M., FERRAND B., FEUVRIER Y.M., BERNARD J.

Pseudo-tumeur inflammatoire de l'orbite d'origine virale probable.
Bull. Soc. Ophtalmol. Fr., 1967, 6, 765-769.

14. - ARDOUIN M., FERRAND B., GARREC A., BELLOIR D. et al.

Traumatismes et pseudo-tumeurs de l'orbite.
Bull. Soc. Ophtalmol. Fr., 1971, 71, 7-8, 744-747.

15. - ARON-ROSA D., OFFRET G.

La phlébographie orbitaire.
Bull. Soc. Ophtalmol. Fr., Rapport Annuel, 1967.

16. - ARON J.J., PERTUISET B., ARON-ROSA D.

Orbital pseudo-tumours : difficulties in diagnosis. A study of 12 cases.
"Orbital disorders", Mod. Probl. Ophthal., S. Karger Edit., Basel, 1975, 14, 388-392.

17. - ASAYAMA R., KATO N.

Six cases of orbital inflammatory pseudo-tumor.
J. Clin. Ophthal., 1959, 13, 732-738.

18. - BABEL J.

Inflammations chroniques et pseudo-tumeurs inflammatoires de l'orbite.
Ann. Ocul., 1947, 179, 540-550.

19. - BABEL J.

Myosites orbitaires chroniques : l'importance des lésions veineuses de l'orbite.
Ophthalmologica, 1947, 114, 312-319.

20. - BADTKE G.

Uber entzündlichen pseudotumoren der orbita bei intraocularen entzündungen.
Klin. Monatsbl. Augenheilk., 1954, 125, 145-159.

21. - BARKHACHE S.A.

A propos des pseudo-tumeurs orbitaires chez l'enfant.
Oft. Journ., 1972, 1, 30-34.

22. - BENEDICT W.L., KNIGHT T.M.S.

Inflammatory pseudo-tumor of the orbit.
Arch. Ophthalmol., 1923, 52, 582-593.

23. - BERNOUILLI E.

Uber pseudotumor der orbita.
Ophthalmologica, 1954, 127, 279-282.

24. - BIRCH-HIRSCHFELD A.

Die erkrankungen der orbita.
In SCHIECK M.F., BRUCKNER A. : " Kurzes handbuch der ophthalmologie ", III Bd., Springer, Berlin, 1930, 51-53.

25. - BIRCH-HIRSCHFELD A.

Zur diagnostik und pathologie der orbitaltumoren.
Ber. Dtsch. Ophthalmol. Ges., 1905, 32, 127-135.

26. - BLANQUET P.

Oeil
In MEYNIEL G., BECKERS C., BLANQUET P., BRU A. et al. :"Médecine nucléaire: Explorations fonctionnelles ", Flammarion, Paris, 1975.

27. - BLEEKER G.M., WAGENAAR S.S., PEETERS H.J.F., HUMANS W.

Orbital inflammatory pseudo-tumours : immunological aspects.
In " Modern Problems in Ophthalmology : Orbital disorders " , S. Karger Edit., Basel, 1975, 14, 393-397.

28. - BLODI F.C.

Inflammatory pseudotumour of the orbit.
Trans. am. Acad. Ophthalmol. Otolaryngol., 1967, 71, 303-323.

29. - BLODI F.C., GASS J.D.M.

Inflammatory pseudotumour of the orbit.
Br. J. Ophthalmol., 1968, 52, 2, 79-93.

30. - BLODI F.C., GASS J.D.M.

Inflammatory pseudotumors of the orbit.
Trans. am. Acad. Ophthalmol. Otolaryngol., 1971, 71, 303.

31. - BLODI F.C.

Orbitaler pseudotumor mit thrombozytopenie und myasthenie.
Klin. Monatsbl. Augenheilk., 1977, 170, 397-400.

32. - BONNET P.

Le diagnostic de l'exophtalmie unilatérale.
J. Méd. Lyon, 1951, 32, 561-583.

33. - BOUCHERON S.

A propos d'une statistique de 74 tumeurs de l'orbite opérées.
Thèse Médecine,Lyon, 1972.

34. - BOUDET C., ARNAUD B., BASTOMS.

Intérêt de la gammagraphie orbitaire au technétium 99.
Bull. Mém. Soc. fr. Ophtalmol., 1972, Masson et Cie Edit., Paris, 1973, 203-212.

35. - BOUDET C., ROUGIER J.

Les moyens du diagnostic de l'exophtalmie unilatérale.
Cah. Méd. (Lyon), 1973, 49, 41, 4367-4380.

36. - BOUDET C., ARNAUD B., MILLET P.

Pseudo-tumeurs inflammatoires de l'orbite (A propos de 5 cas).
Bull. Soc. Ophtalmol. Fr., 1973, 73, 1, 133-138.

37. - BOUDET C., BULLIER B.

Phlébographie orbitaire : état actuel.
Bull. Soc. Ophtalmol. Fr., 1975, 75, 1, 101-106.

38. - BRISMAR J., DAVIS K.R., DALLOW R.L., BRISMAR G.

Unilateral endocrine exophthalmos. Diagnostic problems in association with computed tomography.
Neuroradiology, 1976, 12, 21-24.

39. - BRONNER A., KOSMANN P., VAN DAMME W., WACKENHEIM C.

L'application de la tomodensitométrie à la pathologie des orbites.
Arch. Ophtalmol., 1976, 36, 12, 789-796.

40. - BRONNER A., KOSMANN P., WACKENHEIM A., AMMERLICH H.

La tomodensitométrie en ophtalmologie.
Conf. lyon. Ophtalmol., 1978-3, 138.

41. - CABANIS E.A.

La tomographie axiale transverse avec ordinateur (EMI Scanner) : une ère neuro-radiologique nouvelle.
Ann. Ocul., 1974, 207, 6, 413-429.

42. - CALMETTES L., DEODATI F., BEC P.

Infiltration lymphoïde pseudo-tumorale de l'orbite.
Bull. Soc. Ophtalmol. Fr., 1960, 5, 222-225.

43. - CALMETTES L., DEODATI F., BEC P.

Pseudo-tumeurs lymphoïdes de l'orbite.
In " Travaux Modernes d' Ophtalmologie ", Masson et Cie Edit., Paris, 1966, 75-85.

44. - CANAUD S.

Les pseudo-tumeurs inflammatoires de l'orbite.
Thèse Médecine, Paris, 1967.

45. - CASSAN S.M., DIVERTIE M.B., HOLLENHORST R.W. et al.

Pseudotumor of the orbit and limited Wegener's granulomatosis.
Ann. Intern. Med., 1970, 72, 687-693.

46. - CERNEA P., DOBRESCU G.

La lympho-réticulose diffuse de l'orbite.
Ann. Ocul., 1972, 205, 7, 775-786.

47. - CHAVIS R.M., GARNER A., WRIGHT J.E.

Inflammatory orbital pseudotumor : a clinicopathologic study.
Arch. Ophthalmol., 1978, 96, 10, 1817-1822.

48. - CHINAGLIA V., SANTELLI F.

Contributo allo studio dei pseudo-tumori inflammatori dell'orbita.
Ann. Ottalmol., 1953, 79, 451-474.

49. - CLAY C., SAINT-MICHEL D., VIGNAUD J., MORET J.

Angiographie orbitaire.
Conf. lyon. Ophtalmol., 1979-1, 140.

50. - COLEMAN D.J., JACK R.L., FRANZEN L.A., WERNER S.C.

High resolution B-scan ultrasonography of the orbit : eye changes of Graves'disease.
Arch. Ophthalmol., 1972, 88, 5, 465-471.

51. - COLEMAN D.J., JACK R.L., JONES I.S., FRANZEN L.A.

High resolution B-scan ultrasonography of the orbit : pseudotumors of the orbit.
Arch. Ophthalmol., 1972, 88, 5, 472-480.

52. - COLEMAN D.J., LIZZI F.L., JACK R.L.

Ultrasonography of the eye and orbit.
Lea & Febiger Publ., Philadelphia, 1977, 335-340.

53. - COMINGS D.E., SKUBI K.B., VAN EYES J., et al.

Familial multifocal fibrosclerosis : findings suggesting that retroperitoneal fibrosis, sclerosing cholangitis, Riedel's thyroïditis and pseudotumor of orbit may be different manifestations of a single disease.
Ann. Intern. Med., 1967, 66, 884-892.

54. - CONSTANT P., DOP A., CAILLE J.M.

Etude densitométrique des tumeurs des voies optiques antérieures et de l'orbite.
Bull. Soc. Ophtalmol. Fr., 1976, 76, 11, 893-894.

55. - COOP M.E.

Pseudo-tumour of the orbit : a clinical and pathological study of 47 cases.
Br. J. Ophthalmol., 1961, 45, 8, 513-542.

56. - COWAN J.W.

Orbital pseudotumors
Arch. Ophthalmol., 1951, 46, 390-402.

56. - DALLOW R.L., COLEMAN D.J.

Ultrasonic evaluation of orbital disorders.
In JAKOBIEC F.A. : " Ocular and adnexal tumors ", Aesculapius Publ. Company, Birmingham, 1978, 311-340.

57. - DUBOIS-POULSEN A., FRANCOIS P., TIBI S.

Pseudo-tumeur orbitaire par abcès épiscléral postérieur enkysté.
Bull. Soc. Ophtalmol. Fr., 1950, 480-484.

58. - DUBUISSON C.

Pseudo-tumeurs inflammatoires de l'orbite.
Thèse Médecine, Paris, 1976.

59. - DUCREY N., HESSLER C.

Apport de la thermographie dans les exophtalmies.
Ophthalmologica, 1976, 172, 225-228.

60. - DUKE-ELDER S.

Inflammations of the orbit.
In DUKE-ELDER S. : " Text-book of ophthalmology ", vol. V, H. Kimpton, London, 1952, 5420-5477.

61. - DUNNINGTON J.H., BERKE R.N.

Exophthalmos due to chronic orbital myositis.
Arch. Ophthalmol., 1943, 30, 446-466.

62. - DUPONT H.L., VARCO R.L., WINCHELL C.P.

Chronic fibrous mediastinitis simulating pulmonic stenosis associated with inflammatory pseudotumor of the orbit.
Am. J. Med., 1968, 44, 447-452.

63. - EASTON J.A., SMITH T.

Non specific granuloma of orbit (orbital pseudotumors).
Path. Batt. Edinb., 1961, 82, 345-354.

64. - ENZMANN D., DONALDSON S.S., MARSHALL W.H., KRISS J.P.

Computed tomography in orbital pseudotumor (idiopathic orbital inflammation).
Radiology, 1976, 120, 597-601.

65. - ENZMANN D., MARSHALL W.H., ROSENTHAL A.R., KRISS J.P.

Computed tomography in Graves'ophthalmopathy.
Radiology, 1976, 118, 615-620.

66. - ERUIMY P.

Contribution à l'étude des pseudo-tumeurs de l'orbite.
Thèse Médecine, Paris, 1963.

67. - FAULDS J.S., WEAR A.R.

Pseudotumour of the orbit and Wegener's granuloma.
Lancet, 1960, 2, 955-957.

68. - FAYET J., MUNSCH R.C., ROUGIER J.

Indications de la scintigraphie orbitaire au citrate de gallium en pratique ophtalmologique.
Ann. Ocul., 1975, 208, 6, 437-447.

69. - FENTON C.R.

Inflammatory pseudotumour of the orbit.
Trans. ophthalmol. Soc. N. Zealand, 1972, 24, 47-48.

70. - FRANCESCHETTI A., RUTISHAUSER E.

Die entzündlichen pseudotumoren der orbita.
Graefes Arch. Ophthal., 1937, 137, 93-126.

71. - FRANCOIS J., RABAEY M., EVENS L.

Myosites orbitaires chroniques.
Ophthalmologica, 1956, 131, 105-120.

72. - FRANCOIS J., GOES F., YOBBAGYI P.

L'échographie ultrasonique en ophtalmologie.
Ann. Ocul., 1968, 201, 6, 609-644.

73. - FRANCOIS J.

L'exophtalmie tumorale.
Ann. Ocul., 1969, 202, 1, 57-62.

74. - FRANCOIS J., GOES F.

L'ultrasonographie dans l'exophtalmie unilatérale.
Ann. Ocul., 1977, 210, 5, 357-368.

75. - FUKIE Y., BASUGI N.

An unusual case of intraorbital foreign body in an infant.
Jap. J. clin. Ophthalmol., 1973, 27, 8, 1011-1014.

76. - GALLEZOT M.

Manifestations ophtalmologiques de la périartérite noueuse.
Thèse Médecine, Lyon, 1975.

77. - GARNER A.

Pathology of pseudotumours of the orbit.
"Orbital disorders ", Mod. Probl. Ophthal., S. Karger Edit., Basel, 1975, 14, 349-354.

78. - GAWLER J., SANDERS M.D., BULL J.W.D., DU BOULAY G., et al.

Computer assisted tomography in orbital disease.
Br. J. Ophthalmol., 1974, 58, 6, 571-587.

79. - GODFREY R. C.

Occlusion of the retinal artery in two cases of orbital granuloma.
Br. J. Ophthalmol., 1969, 53, 10, 703-706.

80. - GREEN W.R., FONT R.L., ZIMMERMAN L.E.

Aspergillosis of the orbit.
Arch. Ophthalmol., 1969, 82, 3, 302-313.

81. - GROVE A.S., NEW P.F.J., MOMOSE K.J.

Computerised tomographic scanning for orbital evaluation.
Trans. am. Acad. Ophthalmol. Otolaryngol., 1975, 79, 137-149.

82. - GUILLOT P., SARAUX H., SEDAN R.

L'exploration neuroradiologique en ophtalmologie.
Rapport présenté à la Soc. Fr. Ophtalmol., Masson et Cie Edit., Paris, 1966, 784.

83. - GYLDENSTED C., LESTER J., FLEDELIUS H.

Computed tomography of orbital lesions. A radiological study of 141 cases.
Neuroradiology, 1977, 13, 141-150.

84. - HAMARD H., MASSIN M., POUJOL J.

Echographie de l'oeil et de l'orbite.
Bull. Soc. Ophtalmol. Fr., Rapport Annuel, 1973, 115-126, 136-168.

85. - HAYE C., COSCAS G., ROUSSELIE F., BLANCK C.

A propos d'un nouveau cas de " pseudo-tumeur inflammatoire " avec symptomatologie et évolution particulières.
Bull. Soc. Ophtalmol. Fr., 1965, 6, 582-584.

86. - HAYE C., JAMMET H., DOLLFUS M.A.

Le traitement des pseudo-tumeurs inflammatoires de l'orbite.
In " L'oeil et les radiations ionisantes ", Masson et Cie Edit., Paris, 1965, 1068-1072.

87. - HAYE C., HAUT J.

315 affections de l'orbite.
Arch. Ophtalmol., 1966, 26, 2, 183-186.

88. - HEERSINK B., RODRIGUES M.R., FLANAGAN J.C.

Inflammatory pseudotumor of the orbit.
Ann. Ophthalmol., 1977, 9, 1, 17-29.

89. - HENDERSON J.W.

Inflammatory pseudotumor and orbital sarcoid.
In " Orbital tumors ", W.B. Saunders Company, Philadelphia - London, 1973, 555-588.

90. - HEYNER F.S., PASSMORE J.W.

Pseudo-tumours of the orbit caused by retained foreign body.
Am. J. Ophthalmol., 1965, 59, 3, 490-492.

91. - HOGAN M.J., ZIMMERMAN L.E.

Inflammatory pseudotumors.
In HOGAN M.J., ZIMMERMAN L.E. : " Ophthalmic pathology ", W.B. Saunders Company, Philadelphia, 1962, 763-771.

92. - HOPE-ROBERTSON W.J.

Pseudotumour of the orbit as a presenting sign in periarteritis nodosa.
Trans. ophthalmol. Soc. N. Zealand, 1955, 8, 56-66.

93. - HUGONNIER R., DURAND L., CHAZOT G., MAGNARD G.

Exophtalmie unilatérale révélatrice d'un pseudo-lymphome de l'orbite. Pseudo-lymphome de l'orbite et maladie de Waldenström.
Bull. Soc. Ophtalmol. Fr., 1970, 70, 4, 548-551.

94. - HURWITZ B.S., CITRIN C.M.

Use of computerized axial tomography (CAT Scan) in evaluating therapy of orbital pseudotumor.
Ann. Ophthalmol., 1979, 11, 2, 217-221.

95. - INGALLS R.G.

Tumors of the orbit and allied pseudo-tumors.
Publ. Charles C. Thomas, Springfield, Illinois, 1953, 51-72.

96. - ISTRE M.

Pseudo-tumeurs inflammatoires de l'orbite : présentation de 2 cas.
Bull. Soc. Ophtalmol. Fr., 1971, 71, 12, 1117-1119.

97. - JACKSON H.

Pseudotumor of the orbit.
Br. J. Ophthalmol., 1958, 42, 212-224.

98. - JAKOBIEC F.A., JONES I.S.

Orbital inflammations.
In " Clinical ophthalmology ", T. D. Duane Ed., vol. 2, 1976.

99. - JAKOBIEC F.A., MOTTOW L.

Pediatric orbital pseudotumor.
In JAKOBIEC F.A. :" Ocular and adnexal tumors ", Aesculapius Publ. Company, Birmingham, 1978, 644-658.

100.- JAKOBS L., KINKEL W.

Computerized axial transverse tomography in the diagnosis of orbital tumors.
Trans. am. Acad. Ophthalmol. Otolaryngol., 1976, 81, 323-333.

101.- JELLINEK E.H.

The orbital pseudotumour syndrome and its differentiation from endocrine exophthalmos.
Brain, 1969, 92, 1, 35-58.

102.- JOHNSON W.A., CHRISTENSEN R.O.

Pseudotumor of the orbit.
Am. J. Ophthalmol., 1966, 61, 2, 334-336.

103.- JOHNSTON K.B.

Inflammatory pseudotumor of the orbit.
Trans. Can. ophthalmol. Soc., 1953, 5, 94 bis, 101.

104.- JONES B.R.

Inflammatory pseudo-tumours of the orbit : a probable case of microfilarial granuloma of the orbit.
Trans. ophthalmol. Soc. U. K., 1970, XC, 299-308.

105. - KELLY A.G., ROSAS-URIBE A., KRAUS S.T.

Orbital lymphomas and pseudolymphomas : a clinicopathologic study of eleven cases.
Am. J. Clin. Pathol., 1977, 68, 3, 377-386.

106. - KENNEDY T.J., MILLER S.H., DAVIS T.S.

Inflammatory pseudotumor of the orbit.
Plast. Reconst. Surg., 1977, 60, 3, 461-465.

107. - KURISAKI M., AOMURA Y.

On the inflammatory pseudo-tumour of orbit.
J. clin. Ophthal., 1959, 13, 721-726.

108. - KUROSAWA M.

Orbital pseudotumor.
Acta Soc. ophthalmol. jap., 1977, 81, 5, 405-412.

109. - LEGRAND P., SCHUERMANS J.

Pseudo-tumeur orbitaire causée par un hématome non détecté.
Bull. Soc. belg. Ophtalmol., 1965, 140, 390-396.

110. - LEHARD V., BOMMER J., ANDRASSY K., KREMPIEN B., et al.

Retroorbitalfibrose bei morbus ormond.
Dtsch. Med. Wschr., 1974, 99, 45, 2286-2290.

111. - LE REBELLER M.J., DI BATTISTA J.C., RANGUIN M.

Le syndrome de Tolosa-Hunt.
Ann. Ocul., 1977, 210, 6, 491-498.

112. - LEVY I.S., WRIGHT J.E., LLOYD G.A.S.

Orbital and retro-orbital pseudo-tumours.
" Orbital disorders ", Mod. Probl. Ophthal., S. Karger Edit., Basel, 1975, 14, 364-367.

113. - LLOYD G.A.S.

Tumours and pseudotumours in the orbit.
In " Radiology of the orbit ", W.B. Saunders Company, London - Philadelphia, 1975, 119-148.

114. - MARSILE G.

I pseudotumori dell'orbita.
Ann. Ottalmol., 1972, 7, 173-179.

115. - MAZUR-SOKOLOWSKA

Difficultés dans le diagnostic d'un processus inflammatoire et néoplasique de l'orbite.
Klin. oczna, 1959, 29, 2, 125-134.

116. - MORNEX R.

Les exophtalmies endocriniennes.
Conf. lyon. Ophtalmol., 1956, 23, 1-12.

117. - MORNEX R., FOURNIER G., BERTHEZENE F.

Manifestations oculaires basedowiformes sans thyrotoxicose.
Lyon Méd., 1973, 230, 303-311.

118. - MORO F.

Les pseudo-tumeurs de l'orbite.
2° Congr. Soc. Europ. Ophtal., Vienne, 1964.
Ophthalmologica, 1966, 151, 349-389.

119. - MOTTOW L.S., JAKOBIEC F.A.

Idiopathic inflammatory orbital pseudotumor in childhood.
Arch. Ophthalmol., 1978, 96, 8, 1410-1417.

120. - NANO H., GRAYEB E., FRIGERIO E., PEREZ H.

Granuloma inflammatorio de la orbita.
Arch. Oftalmol. B. Aires, 1968, 43, 377-381.

121. - NIESSEN V.

Pseudo-tumoren der orbita auf der basis von kavernösen hämangiomen.
Klin. Monatsbl. Augenheilk., 1958, 133, 97-201.

122. - NIKOSKELAINEN E., ENZMANN D.R., SOGG R.L., ROSENTHAL A.R.

Computerized tomography of the orbits. A report of 196 patients.
Acta ophthalmol., 1977, 55, 6, 885-900.

123. - NOVER A., SCHMITT J., BRODEHL D.

Echographie und computertomographie bei orbita prozessen.
Klin. Monatsbl. Augenheilk., 1978, 172, 187-191.

124. - OBENAUF C.D., SHAW H.E., SYDNOR C.F., KLINTWORTH G.K.

Sarcoidosis and its ophthalmic manifestations.
Am. J. Ophthalmol., 1978, 86, 5, 648-655.

125. - OFFRET G.

Les myosites chroniques de l'orbite.
Doin et Cie Edit., Paris, 1939.

126. - OFFRET G.

Les pseudo-tumeurs inflammatoires.
In " Les tumeurs primitives de l'orbite - Leur traitement ", Rapport présenté à la Soc. Fr. Ophtalmol., Masson et Cie Edit., Paris, 1951, 51-57.

127. - OFFRET G., HAYE C.

Epilogue d'une pseudo-tumeur.
Bull. Soc. Ophtalmol. Fr., 1961, 125-134.

128. - OFFRET G., HAYE C.

Tumeurs de l'orbite
EMC, 11-1968, 21650 A 10.

129. - OFFRET G.

Pseudo-tumeurs inflammatoires de l'orbite.
Clin. ophtalmol., 1970,,4, 131-144.

130. - OFFRET G., CLAY C., VIGNAUD J., MAMO

L'exploration gammagraphique des tumeurs de l'orbite.
Bull. Soc. Ophtalmol. Fr., 1972, 72, 4, 431-436.

131. - OFFRET G., DHERMY P., BRINI A., BEC P.

Les granulomes inflammatoires de l'orbite.
In " Anatomie pathologique de l'oeil et de ses annexes ", Masson et Cie Edit., Paris, 1974, 479-485.

132. - OFFRET H., SARAUX H., BINAGHI M., CAVICCHI L.

Corps étranger orbitaire par " graphite".
J. Fr. Ophtalmol., 1978, 1, 10, 616.

133. - OGIKUBO K.

Seven cases of orbital inflammatory pseudotumor.
Jap. J. clin. Ophthalmol., 1960, 14, 277-285.

134. - OSSOINIG K., MASSIN M., POUJOL J.

L'ultrasonographie, méthode de routine pour l'examen de l'orbite.
Bull. Soc. Ophtalmol. Fr., 1969, 9, 1051-1058.

135. - PANAS

Des pseudoplasmes malins de l'orbite.
Arch. Ophtalmol., 1895, 15, 529-536.

136. - PAUFIQUE L., ETIENNE R.

Pseudo-tumeur inflammatoire de l'orbite.
Bull. Soc. Ophtalmol. Fr., 1952, 107-109.

137. - PAUFIQUE L., FIMBEL, MOREAU P.G.

Pseudo-tumeur de l'orbite par un corps étranger d'origine végétale.
Bull. Soc. Ophtalmol. Fr., 1952, 107-108.

138. - PAUFIQUE L., GIRARD P., SCHOTT B., CREYSSEL R., et al.

Pseudo-lymphome de l'orbite macroglobino-sécrétant associé à une méningolymphomatose avec macroglobulinorachie.
Ann. Ocul., 1969, 202, 10, 1033-1045.

139. - PEREZ MOREIRAS J.V., CARBAJO VINCENTE M., VAZQUEZ REBOLLAR J., ANTELA CARRERA C.

Consideraciones sobre los pseudotumores de la orbita : etudio clinico, neuroradiologico e histopatologico.
Arch. Soc. esp. Oftalmol., 1978, 38, 1, 51-64.

140. - PLANIOL T., ARON D.

La gammaorbitographie.
E.M.C. Ophtalmologie, 10-1969, 21600 C 10.

141. - POHJOLA S.

Unilateral exophthalmos with special reference to endocrine exophthalmos and pseudotumor.
Acta ophthalmol. Kbh., 1964, 42, 456-464.

142. - POUJOL J.

L'échographie, vingt ans après.
Ann. Ocul., 1977, 210, 4, 265-273.

143. - RAMEE A.

Les explorations radiologiques dans les processus inflammatoires de l'orbite.
Clin. ophtalmol., 1974, 3, 173-178.

144. - REESE A.B.

Expanding lesions of the orbit : chronic granuloma (pseudotumor).
In " Tumors of the eye ", 3° Edit., Medical Department Harper and Row Publ., Hagerstown, 1976, 437-440.

145. - RENY A., ROBERT J.

La scintigraphie orbitaire.
Bull. Soc. Ophtalmol. Fr., 1970, 70, 9-10, 918-921.

146. - ROCHON-DUVIGNEAUD M.

Un cas de prolifération fibreuse développée autour d'un hématome traumatique de l'orbite et simulant une tumeur.
Bull. Soc. Ophtalmol. Fr., 1913, 91-94.

147. - ROUGIER J., DURAND L.

Pneumotomographie orbitaire.
Bull. Soc. Ophtalmol. Fr., 1964, 4, 471-473.

148. - ROUGIER J., TOMMASI M., VAUZELLE J.L., JOYEUX O., BOUCHERON S.

A propos d'une statistique de 74 tumeurs de l'orbite opérées - Types d'intervention - Problèmes diagnostiques et en particulier celui des pseudo-tumeurs inflammatoires.
Bull. Soc. Ophtalmol. Fr., 1971, 7-8, 697-703.

149. - ROUGIER J., WERTHEIMER J., BEGOU P.

Problème diagnostique d'une exophtalmie tumorale.
Bull. Soc. Ophtalmol. Fr., 1973, 73, 5-6, 707-709.

150. - ROUGIER J., MUNSCH R.

Intérêt de la scintigraphie au citrate de gallium 67 dans le diagnostic de localisation des tumeurs orbitaires.
Bull. Soc. Ophtalmol. Fr., 1974, 74, 9-10, 911-919.

151. - ROUGIER J.

Clinical, surgical and pathological considerations on a series of 74 operated tumours of the orbit.
" Orbital disorders ", Mod. Probl. Ophthalmol., S. Karger Edit., Basel, 1975, 14, 530-535.

152. - ROUGIER J., JOYEUX O., TINLAND F., VADOT E.

Les myosites orbitaires.
Bull. Soc. Ophtalmol. Fr., 1975, 75, 11, 1025-1029.

153. - SAINT-MICHEL D.

Diagnostic des exophtalmies tumorales - A propos de 228 cas.
Thèse Médecine, Paris, 1974.

154. - SCHMINCKE A.

Beitrag zur histologie des " entzündlichen pseudotumors " der orbita, Birch-Hirschfeld.
Klin. Monatsbl. Augenheilk., 1926, 76, 207-213.

155. - SCHULTE D.

Pseudotumor des auges und der augenhöhle.
Klin. Monatsbl. Augenheilk., 1955, 127, 385-390.

156. - SILVA D.

Orbital tumors.
Am. J. Ophthalmol., 1968, 65, 3, 318-339.

157. - SORATO M.

Contribution à l'étude des pseudo-tumeurs de l'orbite.
Thèse Médecine, Paris, 1961.

158. - STEIN H.A., HENDERSON J.W.

Sarcoïdosis of the orbit.
Am. J. Ophthalmol., 1956, 41, 1054-1056.

159. - STRAATSMA B.R.

Ocular manifestation of Wegener granulomatosis.
Am. J. Ophthalmol., 1957, 44, 789.

160. - TAUFEROVA-KARASKOVA J.

Pseudo-tumoren der orbita.
Cit. Zbl. ges. Ophthalmol., 1953, 28, 290-291.

161. - TAYLOR W.O.G.

Ultrasonography, venography and Emiscan in a case of orbital pseudo-tumor.
Ann. Ophthalmol., 1977, 9, 9, 1144-1147.

162. - TOMMASI M., ROCHET M., VAUZELLE J.L.

Les pseudo-tumeurs inflammatoires de l'orbite.
Lyon Méd., 1965, 97, 25, 1791-1812.

163. - TOSELLI C.

Su di un caso di pseudotumore inflammatorio dell'orbita da insorgenza eccezionalmente precoce.
Boll. Ocul., 1953, 32, 489-498.

164. - TREVOR-ROPER P.D., NEWTON K.A., NICHOLSON J.P.

Radioactive diiodofluorescein in the diagnosis of intra ocular tumours.
Br. J. Ophthalmol., 1952, 36, 10, 543.

165. - TROKEL S.L., HILAL S.K.

Thin section computerized tomography : analysis of 600 orbit studies.
Proc. 3rd Int. Symp. on Orbital Disorders, Amsterdam 1977, Dr. W. Junk Publ., The Hague, 1978, 107-121.

166. - VERIN P., BLANQUET P., SAFI N., SEKKAT A.

La scintigraphie de l'oeil et de l'orbite.
Année thér. clin. Ophtalmol., 1973, 24, 165-194.

167. - VIALLEFONT H., BOUDET C., BERTRAND A., BOULAD L.

Exophtalmie à bascule dans un cas de périartérite noueuse.
Soc. Oto. Neuro. Ophtalmol. Languedoc Midi Méditerranéen, juin 1956.

168. - VIGNAUD J., CLAY C., HUBERT M.

Phlébographie orbitaire.
Clin. ophtalmol., 1974, 3, 31-40.

169. - VIGNAUD J., CLAY C., AUBIN M.L.

La tomodensitométrie en ophtalmologie.
J. Fr. Ophtalmol., 1978, 1, 11, 675-686.

170. - WACKENHEIM A., VAN DAMME W., KOSMANN P., BITTIGHOFFER B.

Computed tomography in ophthalmology : density changes with orbital lesions.
Neuroradiology, 1977, 13, 135-138.

171. - WALTON E.W.

Pseudotumour of the orbit and periarteritis nodosa.
J. Clin. Path., 1959, 12, 419-426.

172. - WATANABE Y.

Clinico-pathological studies on inflammatory pseudotumors of the orbit.
Acta Soc. ophthalmol. jap., 1977, 81, 5, 482-494.

173. - WATRIN E., RENY A., MENDELSOHN P., PARACHE R.

Récidive à long terme d'une pseudo-tumeur inflammatoire de l'orbite.
Bull. Soc. Ophtalmol. Fr., 1967, 7, 970-978.

174. - WENDE S., AULICH A., NOVER A., LANKSCH W., et al.

Computed tomography of orbital lesions : a cooperative study of 210 cases.
Neuroradiology, 1977, 13, 123-134.

175. - WENGER J., GINGRICH G.W., MENDELOFF J.

Sclerosing cholangitis, a manifestation of systemic disease. Increased serum gammaglobulin, follicular lymph node hyperplasia, and orbital pseudotumor.
Arch. Intern. Med., 1965, 116, 509-514.

176. - WILLIAMSON-NOBLE F.A.

Diseases of orbit and its contents secondary to pathological conditions of nose and paranasal sinuses.
Ann. roy. Coll. Surg. Engl., 1954, 15, 46-64.

177. - WIROSTKO E., JOHNSON L.A.

Unusual actinomycetes in inflamed human ocular and orbital inflammations.
In JAKOBIEC F.A. : " Ocular and adnexal tumors ", Aesculapius Publ. Company, Birmingham, 1978, 659-668.

178. - WOILLEZ M., BLERVACQUE A., MASSAVIAL M.

Les exophtalmies inflammatoires avec myosite.
Bull. Soc. Ophtalmol. Fr., 1968, 1,124-129.

179. - WOLTER J.R., HOY J.E., SCHMIDT D.M.

Chronic orbital myositis. Its diagnostic difficulties and pathology.
Am. J. Ophthalmol., 1966, 62, 2, 292-298.

180. - WRIGHT J.E., LLOYD G.A.S., AMBROSE J.

Computerized axial tomography in the detection of orbital space-occupying lesions.
Am. J. Ophthalmol., 1975, 80, 1, 78-84.

181. - ZARABI

Un cas de pseudo-tumeur de l'orbite.
Bull. Soc. Ophtalmol. Fr., 1955, 166-167.

182. - ZIMMERMAN R.D., BERNARDINO M.E., CITRIN C., DAVIS D.O.

Scleral thickening : a C.T. sign of orbital pseudotumor.
Neuroradiology, 1978, 15, 119.

TABLE DES MATIERES

		Pages
I	- HISTORIQUE - DEFINITION	1
II	- OBSERVATIONS	11
III	- FREQUENCE - AGE - SEXE - ORBITE CONCERNEE	47
IV	- LES SIGNES CLINIQUES	55
V	- LES INVESTIGATIONS PARACLINIQUES	67
VI	- ETUDE ANATOMO-PATHOLOGIQUE	85
VII	- EVOLUTION	97
VIII	- LES FORMES CLINIQUES	105
IX	- DIAGNOSTIC POSITIF	115
X	- DIAGNOSTIC DIFFERENTIEL	123
XI	- NOTIONS PATHOGENIQUES	135
XII	- TRAITEMENT	139
XIII	- CONCLUSIONS	151
XIV	- BIBLIOGRAPHIE	155

BIBLIOTHÈQUE INTERUNIVERSITAIRE
GRENOBLE
MÉDECINE-PHARMACIE

SERMENT D'HIPPOCRATE

En présence des Maîtres de cette Faculté, de mes chers condisciples, devant l'effigie d'HIPPOCRATE.

Je promets et je jure d'être fidèle aux lois de l'honneur et de la probité dans l'exercice de la médecine.

Je donnerai mes soins à l'indigent et n'exigerai jamais un salaire au-dessus de mon travail, je ne participerai à aucun partage clandestin d'honoraires.

Admis dans l'intérieur des maisons, mes yeux ne verront pas ce qui s'y passe, ma langue taira les secrets qui me seront confiés et mon état ne servira pas à corrompre les moeurs, ni à favoriser le crime.

Je ne permettrai pas que des considérations de religion, de nation, de race, de parti ou de classe sociale viennent s'interposer entre mon devoir et mon patient.

Je garderai le respect absolu de la vie humaine.

Même sous la menace, je n'admettrai pas de faire usage de mes connaissances médicales contre les lois de l'humanité.

Respectueux et reconnaissant envers mes Maîtres, je rendrai à leurs enfants l'instruction que j'ai reçue de leur père.

Que les hommes m'accordent leur estime si je suis fidèle à mes promesses.

Que je sois couvert d'opprobre et méprisé de mes confrères si j'y manque.