



HAL
open science

DVO thérapeutique : critères de décision et impératifs cliniques

Laura Garrido

► **To cite this version:**

Laura Garrido. DVO thérapeutique : critères de décision et impératifs cliniques. Chirurgie. 2017. dumas-01468814

HAL Id: dumas-01468814

<https://dumas.ccsd.cnrs.fr/dumas-01468814v1>

Submitted on 15 Feb 2017

HAL is a multi-disciplinary open access archive for the deposit and dissemination of scientific research documents, whether they are published or not. The documents may come from teaching and research institutions in France or abroad, or from public or private research centers.

L'archive ouverte pluridisciplinaire **HAL**, est destinée au dépôt et à la diffusion de documents scientifiques de niveau recherche, publiés ou non, émanant des établissements d'enseignement et de recherche français ou étrangers, des laboratoires publics ou privés.

**Université de Bordeaux
Collège des Sciences de la Santé
UFR des Sciences Odontologiques**

Année : 2017

Thèse N°3

**Thèse pour l'obtention du
DIPLOME d'ETAT de DOCTEUR EN CHIRURGIE DENTAIRE**

Présentée et soutenue publiquement le 5 janvier 2017

Par Laura GARRIDO
Née le 26 novembre 1990 à AGEN

**DVO thérapeutique : critères de décision
et impératifs cliniques**

Directeur de Thèse

Docteur Odile LAVIOLE

Membres du Jury

Président	Mme C. BERTRAND	Professeur des Universités
Directeur	Mme O. LAVIOLE	Maître de Conférences des Universités
Assesseur	Mr C. SEDARAT	Maître de Conférences des Universités
Rapporteur	Mr M. CONTREPOIS	Assistant Hospitalo-Universitaire
Invité	Mr B. BARTHET	Ancien Assistant Hospitalo-Universitaire

UNIVERSITE DE BORDEAUX

Président M. Manuel TUNON de LARA

Directeur de Collège des Sciences de la Santé M. Jean-Luc PELLEGRIN

COLLEGE DES SCIENCES DE LA SANTE

UNITE DE FORMATION ET DE RECHERCHE DES SCIENCES ODONTOLOGIQUES

Directrice	Mme	Caroline BERTRAND	58-02
Directrice Adjointe – Chargée de la Formation initiale	Mme	Dominique ORIEZ	58-01
Directeur Adjoint – Chargé de la Recherche	M.	Jean-Christophe FRICAIN	57-02
Directeur Adjoint – Chargé des Relations Internationales	M.	Jean-François LASSERRE	58-02

ENSEIGNANTS DE L'UFR

PROFESSEURS DES UNIVERSITES

Mme	Caroline	BERTRAND	Prothèse dentaire	58-02
Mme	Marie-José	BOILEAU	Orthopédie dento-faciale	56-02
Mme	Véronique	DUPUIS	Prothèse dentaire	58-02
M.	Bruno	ELLA NGUEMA	Sciences anatomiques et physiologiques - Biomatériaux	58-03
M.	Jean-Christophe	FRICAIN	Chirurgie buccale – Pathologie et thérapeutique	57-02

MAITRES DE CONFERENCES DES UNIVERSITES

Mme	Elise	ARRIVÉ	Prévention épidémiologie – Economie de la santé – Odontologie légale	56-03
Mme	Cécile	BADET	Sciences biologiques	57-03
M.	Etienne	BARDINET	Orthopédie dento-faciale	56-02
M.	Michel	BARTALA	Prothèse dentaire	58-02
M.	Cédric	BAZERT	Orthopédie dento-faciale	56-02
M.	Christophe	BOU	Prévention épidémiologie – Economie de la santé – Odontologie légale	56-03
Mme	Sylvie	BRUNET	Chirurgie buccale – Pathologie et thérapeutique	57-02
M.	Sylvain	CATROS	Chirurgie buccale – Pathologie et thérapeutique	57-02
M.	Stéphane	CHAPENOIRE	Sciences anatomiques et physiologiques	58-03
M.	Jacques	COLAT PARROS	Sciences anatomiques et physiologiques	58-03
M.	Jean-Christophe	COUTANT	Sciences anatomiques et physiologiques	57-01
M.	François	DARQUE	Orthopédie dento-faciale	56-02
M.	François	DE BRONDEAU	Orthopédie dento-faciale	56-02
M.	Yves	DELBOS	Odontologie pédiatrique	56-01
M.	Raphael	DEVILLARD	Odontologie conservatrice- Endodontie	58-01
M.	Emmanuel	D'INCAU	Prothèse dentaire	58-02

M.	Dominique	GILLET	Odontologie conservatrice – Endodontie	58-01
M.	Jean-François	LASSERRE	Prothèse dentaire	58-02
M.	Yves	LAUVERJAT	Parodontologie	57-01
Mme	Odile	LAVIOLE	Prothèse dentaire	58-02
M.	Jean-Marie	MARTEAU	Chirurgie buccale – Pathologie et thérapeutique	57-02
Mme	Javotte	NANCY	Odontologie pédiatrique	56-01
M.	Adrien	NAVEAU	Prothèse dentaire	58-02
Mme	Dominique	ORIEZ	Odontologie conservatrice – Endodontie	58-01
M.	Jean-François	PELI	Odontologie conservatrice – Endodontie	58-01
M.	Philippe	POISSON	Prévention épidémiologie – Economie de la santé – Odontologie légale	56-03
M.	Patrick	ROUAS	Odontologie pédiatrique	56-01
M.	Johan	SAMOT	Sciences biologiques	57-03
Mme	Maud	SAMPEUR	Orthopédie dento-faciale	56-02
M.	Cyril	SEDARAT	Parodontologie	57-01
Mme	Noélie	THEBAUD	Sciences biologiques	57-03
M.	Eric	VACHEY	Odontologie conservatrice – Endodontie	58-01

ASSISTANTS

Mme	Audrey	AUSSEL	Sciences anatomiques et physiologiques	58-03
M.	Wallid	BOUJEMAA AZZI	Odontologie conservatrice – Endodontie	58-01
Melle	Camille	BOULE- MONTPEZAT	Odontologie pédiatrique	56-01
M.	Hubert	CHAUVEAU	Odontologie conservatrice – Endodontie	58-01
M.	Mathieu	CONTREPOIS	Prothèse dentaire	58-02
M.	Jean-Baptiste	CULOT	Sciences anatomiques et physiologiques	58-03
Mme	Clarisse	DE OLIVEIRA	Orthopédie dento-faciale	56-02
M.	Cédric	FALLA	Prévention épidémiologie – Economie de la santé – Odontologie légale	56-03
Mme	Elsa	GAROT	Odontologie pédiatrique	56-01
Mme	Sandrine	GROS	Orthopédie dento-faciale	56-02
Mme	Olivia	KEROUREDAN	Odontologie conservatrice – Endodontie	58-02
M.	Adrien	LASTRADE	Prothèse dentaire	58-02
Mme	Alice	LE NIR	Sciences anatomiques et physiologiques	58-03
Mme	Karine	LEVET	Prévention épidémiologie – Economie de la santé – Odontologie légale	56-03
M.	Alexandre	MARILLAS	Odontologie conservatrice – Endodontie	58-01
Mme	Marie	MEDIO	Orthopédie dento-faciale	57-02
Mme	Darrène	NGUYEN	Sciences biologiques	57-03
M.	Ali	NOURREDINE	Prothèse dentaire	58-02
Mme	Chloé	PELOURDE	Orthopédie dento-faciale	56-02
M.	Mathieu	PITZ	Parodontologie	57-01
Mme	Charlotte	RAGUENEAU	Prothèse dentaire	58-02
M.	Clément	RIVES	Odontologie conservatrice – Endodontie	58-01
M.	Thibaut	ROULAND	Prothèse dentaire	58-02
M.	François	ROUZE L'ALZIT	Prothèse dentaire	58-02
M.	François	VIGOUROUX	Parodontologie	57-01

REMERCIEMENTS

A notre Présidente de thèse

Madame le Professeur Caroline BERTRAND
Professeur des Universités – Praticien Hospitalier
Directrice de l'UFR de Sciences Odontologiques
Sous Section Prothèse 58-02

Merci de l'honneur que vous me faites en acceptant de présider ce jury. J'ai eu l'heureux privilège d'être encadrée par vos soins durant mes trois années de clinique à l'hôpital Xavier-Arnoz et je suis honorée de clôturer ce chapitre à vos côtés. Veuillez trouver dans ce travail le témoignage de ma reconnaissance et de mon respect.

A notre Directeur de thèse

Madame le Docteur Odile LAVIOLE
Maitre de Conférence des Universités – Praticien Hospitalier
Sous Section de Prothèse 58-02

Tout d'abord un grand merci d'avoir accepté de diriger ce travail. Merci également pour ces deux années hospitalo-universitaires passées avec vous, j'ai beaucoup appris à vos côtés. Je vous remercie pour votre disponibilité, votre gentillesse et votre bonne humeur. J'espère que vous trouverez par ce travail ma sincère gratitude pour tout ce que vous m'avez apportée au cours de ma formation.

A notre Rapporteur de thèse

Monsieur le Docteur Mathieu CONTREPOIS

Assistant Hospitalo-Universitaire

Sous Section de Prothèse 58-02

Je vous remercie d'avoir accepté d'être mon rapporteur de thèse. Nous n'avons malheureusement pas beaucoup eu l'occasion de travailler ensemble mais j'espère que ce travail vous a satisfait. Merci pour la patience et le temps passé à corriger ce travail.

A notre Assesseur

Monsieur le Docteur Cyril SEDARAT

Maitre de Conférence des Universités – Praticien Hospitalier

Sous Section de Parodontologie 57-01

Je vous remercie d'avoir accepté de siéger dans ce jury et vous exprime toute ma reconnaissance. Vous m'avez toujours accompagnée avec bienveillance, disponibilité et bonne humeur lors de mes vacations hospitalières. Je vous prie de trouver ici mes remerciements les plus sincères.

A notre Invité

Monsieur le Docteur Bernard BARTHET

Ancien Assistant Hospitalo-Universitaire

Sous Section Chirurgie buccale – Pathologie et thérapeutique 57-02

Merci de l'honneur que vous me faites en acceptant d'être mon invité de thèse. Ce fut un immense plaisir d'être à vos côtés durant mes années d'études, que ce soit en clinique, en stage actif ou en cabinet. Merci de votre gentillesse et votre bonne humeur permanente, et merci de m'avoir fait partager votre expérience clinique et vos blagues. Veuillez trouver dans ce travail l'expression de mon profond respect.

A ma famille :

Maman : merci pour tout l'amour et le soutien que tu m'apportes au quotidien. Aujourd'hui ton deuxième bébé prend son envol et c'est en grande partie grâce à toi. Je te remercie également pour ton rôle de « maman dentiste » que tu n'avais pas prévu au programme. Tu m'as fait découvrir les valeurs humaines du métier.

Papa : je te remercie pour tes enseignements sportifs qui m'ont appris à me dépasser et m'ont forgée un caractère (pour le meilleur et pour le pire). Je te remercie également de m'avoir soutenue dans mes choix et d'avoir toujours cru en moi.

Thomas : même si tu es toujours en vadrouille au bout du monde, tu as toujours été là pour moi et je sais que l'on pourra toujours compter l'un sur l'autre. Depuis toute petite tu as été mon modèle et j'espère qu'aujourd'hui tu es fier de ta petite sœur.

Céline : merci de m'avoir toujours soutenue et motivée à écrire ma thèse ! Je te remercie également de ton implication dans la belle-famille. Malgré vos voyages, tu t'es toujours démenée pour que l'on reste une famille unie.

Auguste et Apolline : ça y est les enfants, Tata Lolo a fini l'école! Merci pour l'amour et la joie que vous m'apportez au quotidien.

Annette : ma grande cousine, merci pour ton soutien et ta bonne humeur, je remercie également **Jeff** pour ses blagues ;) et **le petit Arthur** avec qui j'espère partager encore pleins de bons moments, et du chocolat !

Tumpi, Cristina et Pepe : merci d'avoir toujours cru en moi et de m'avoir soutenue. Je vous remercie également pour tous ces Noël magiques que l'on a pu partager en famille et qui me manquent beaucoup aujourd'hui.

Je remercie la grande famille Garrido : Mamie, taties tontons, cousins et cousine.

A mes amis :

Ma petite Marie : ma sœur de cœur, merci pour tout ce que tu as pu m'apporter pendant ces 15 années d'amitié, j'espère partager encore pleins de bons moments à tes côtés : en famille, en musique, en voyage, ou même à la montagne ! Je remercie aussi ta maman qui m'a toujours accueillie chez vous à bras ouverts, et que je considère un peu comme ma deuxième maman.

Marine et Mathieu : je suis tellement heureuse de vous voir unis tous les deux aujourd'hui. Vous êtes deux personnes en or et je vous souhaite que du bonheur. Merci pour votre amitié toujours fidèle.

Mailys : on s'est rencontrées au lycée, puis on a continué ensemble sur les bancs de la fac sans trop savoir dans quelle galère on s'embarquait. Aujourd'hui on arrive enfin au bout de nos études (tu t'en rapproches en tout cas), mais pas au bout de notre amitié !

Raph : on s'est connues dans les fou-rires et délires de P1, que ce soit à la BU ou en amphitheâtre de nuit, et aujourd'hui je suis très heureuse de toujours t'avoir à mes côtés. Merci à ma sage-femme préférée !

Magali : on a formé un binôme de choc tout au long de nos études et on n'est pas prête de le briser ! Merci pour cette belle amitié, je sais que tu es une amie sur qui je pourrai toujours compter. Je remercie également Papa et Maman Duphil pour être les premiers à rire à mes blagues, mais je les remercie surtout pour leur gentillesse et leur générosité.

Fiona : après les cours, les soirées ou les voyages, notre amitié est toujours aussi forte, rythmée par un humour qui ne fait rire que nous ! Merci d'être là, je te souhaite bon courage pour ta soutenance.

Barbara : on aurait pu croire que le changement de promo nous aurait éloignées, mais il n'a fait que renforcer notre amitié. Merci pour tous ces moments de complicité et de rire qu'on a pu partager, en soirée électro comme on les aime, en jouant à cache-cache ou en voyage entre coupines.

Marie : merci pour tous ces bons souvenirs passés en ta compagnie : nos discussions à pas d'heure, nos révisions avec tes belles fiches, nos constructions de déguisements (comme les Cadeaux par exemple...), nos soirées dentaires ou de gala à danser toute la nuit... Même si aujourd'hui on se voit un peu moins, tu comptes toujours autant pour moi.

Je remercie mes autres copines de promo : **Cosset, Boulé, Roro, Axelle, Clara, Alice, Anne, Lucie et Julia**, avec qui j'ai passé de bon WE entre filles, mais surtout beaucoup de soirées ! J'attends le futur voyage promo avec impatience !

Je remercie également les gars de la coloc **Pierre, Zach, Momo et Clém** pour leurs nombreuses soirées caves ; les Réu' **Talib Lulu et Jordan** pour m'avoir fait aimer leur île ; les cliniciens de XA **Johanna, Adrien, Aurélien, Simon, Pargod** ; et bien sûr **Hubert, Kevin, Attard, Julien, Jean, Vianney** avec qui j'ai partagé de très bons moments dès nos premiers jours de fac.

Enfin, je tiens à remercier **Catherine Rispal** pour m'avoir accueillie dans son cabinet dès mes premières années d'études, et je remercie également **Marion, Fred et Maeva** de m'avoir fait confiance durant tous les remplacements effectués, et pour celui à venir...

Table des matières

INTRODUCTION	11
1 LA DVO : DIMENSION VERTICALE D’OCCLUSION	13
1.1 DEFINITIONS.....	13
1.2 ETIOLOGIES D’UNE DVO DIMINUEE	13
1.2.1 Perte de calage postérieur et altération du secteur antérieur	14
1.2.2 Edentement en quinconce	14
1.2.3 Perte de substance coronaire généralisée	15
1.2.4 Hypodivergence	16
1.2.5 DVO sous-évaluée	16
1.3 ETIOLOGIES D’UNE DVO AUGMENTEE	16
1.3.1 Syndrome d’hyperdivergence	17
1.3.2 DVO surévaluée	17
1.4 CONSEQUENCES CLINIQUES D’UNE ALTERATION DE DVO.....	18
1.4.1 Conséquences esthétiques	18
1.4.2 Conséquences articulaires	19
1.4.3 Conséquences musculaires.....	21
1.4.4 Conséquences fonctionnelles.....	21
2 METHODES D’EVALUATION DE LA DVO	23
2.1 CONDITIONS D’EXAMEN	23
2.2 METHODES D’EVALUATION PRE-EXTRACTIONNELLE.....	24
2.3 METHODES D’EVALUATION ESTHETIQUE	26
2.4 METHODES D’EVALUATION FONCTIONNELLE	27
2.4.1 Technique directe : à partir de la déglutition	27
2.4.2 Technique indirecte : à partir de la DVR.....	28
2.4.3 Technique indirecte : à partir de la DVP.....	31

2.5 METHODES TELERADIO-CEPHALOMETRIQUES	32
2.6 METHODES NON CONVENTIONNELLES	37
2.6.1 Utilisation de la mesure anthropométrique des doigts	37
2.6.2 Dimension verticale posturale	37
3 DETERMINATION DE LA DVO THERAPEUTIQUE	39
3.1 LES OBJECTIFS	39
3.2 CRITERES DE DECISION	40
3.2.1 Les indicateurs généraux	40
• Adaptabilité articulaire	40
• Adaptabilité neuromusculaire	43
• Contact bilabial	44
• Critères esthétiques	45
3.2.2 Les indicateurs squelettiques	47
• Typologie squelettique	47
• Position du maxillaire et morphologie mandibulaire	49
3.2.3 Les indicateurs occlusaux	50
• Relations occlusales antérieures : surplomb et recouvrement.....	50
• Hauteurs prothétiques antérieures et postérieures.....	52
3.3 DEMARCHE DECISIONNELLE	56
4 ILLUSTRATION CLINIQUE DE LA DEMARCHE DECISIONNELLE.....	63
CONCLUSION.....	71
BIBLIOGRAPHIE.....	73

Introduction

Dans la pratique courante en odontologie, l'examen clinique peut révéler chez certains patients une altération de la hauteur de l'étage inférieur de la face. Cette hauteur, définie cliniquement par la dimension verticale d'occlusion (DVO), a pu être augmentée ou diminuée par le biais de différents facteurs tels qu'une anomalie squelettique, un édentement non compensé, ou même une usure dentaire généralisée. Bien que le préjudice esthétique puisse être l'un des premiers éléments probant, cette altération de la hauteur peut également créer des contraintes fonctionnelles lors de la mastication, la déglutition ou de la phonation. Ces préjudices s'expliquent du fait que la DVO impose une position de la mandibule en occlusion d'intercuspidie maximale (OIM) demandant une stabilité occlusale, et faisant intervenir les articulations temporo-mandibulaires et les muscles masticateurs et hyoïdiens. La réhabilitation de cette hauteur de l'étage inférieur de la face va donc impliquer un projet thérapeutique complexe puisque tout le système manducateur est mis en jeu. Le praticien va devoir modifier la position de la mandibule, par le biais d'une réhabilitation prothétique de grande étendue, afin de rétablir l'harmonie du visage et corriger les troubles occlusaux et fonctionnels, sans pour autant nuire aux éléments environnants ou aggraver une pathologie.

Dans la littérature, de nombreuses méthodes sont décrites pour déterminer la DVO thérapeutique. Certaines sont basées sur l'esthétique, d'autres utilisent une approche fonctionnelle ou des données céphalométriques, mais malgré cette multiplicité des méthodes, aucune ne semble plus précise ou plus fiable qu'une autre. Les méthodes utilisées dans la pratique courante dépendent essentiellement des préférences du praticien, et la décision thérapeutique se base généralement sur son sens critique et son expérience clinique. Malgré la forte adaptation neuromusculaire permettant de situer la DVO thérapeutique dans un espace physiologique plutôt qu'à une position idéale, une hauteur sur- ou sous-évaluée peut nuire au succès du traitement.

L'objectif va donc être de définir les différents critères à prendre en compte pour déterminer une DVO thérapeutique adaptée et de rationaliser la démarche décisionnelle sous l'influence des impératifs cliniques et prothétiques propres au patient.

Il semble judicieux de rappeler, dans un premier temps, la notion de DVO, les causes de son altération et les répercussions de celle-ci sur le système manducateur. A la suite de ces rappels, les différentes méthodes d'évaluation de la DVO, étayées dans la littérature, seront succinctement décrites ainsi que leurs limites justifiant que l'emploi de plusieurs méthodes est cliniquement recommandé. La troisième partie sera consacrée à l'analyse des différents critères de décision et impératifs cliniques, suivie de la démarche décisionnelle permettant de corréler tous les éléments de diagnostic pour définir une DVO thérapeutique appropriée. Enfin, nous illustrerons cette démarche décisionnelle par l'analyse d'un cas clinique présentant une DVO diminuée.

1 La DVO : Dimension Verticale d'Occlusion

1.1 Définitions

La **dimension verticale** (DV) est définie par *The Glossary of Prosthodontic Terms* (1), comme la distance entre deux repères anatomiques, l'un fixe et l'autre mobile, situés au niveau de l'étage inférieur de la face. La plupart du temps, on évalue cette hauteur du bout du nez à la pointe du menton.

On parle de **dimension verticale d'occlusion** (DVO) lorsque les dents sont en intercuspidie maximale. La DVO est maintenue par des contacts dento-dentaires et une certaine stabilité occlusale. Elle correspond à la hauteur minimale de l'étage inférieur de la face et positionne la mandibule à sa situation la plus haute par rapport au crâne. (2)

La dimension verticale s'établit au cours de la croissance, puis s'adapte tout au long de la vie aux variations physiologiques ou pathologiques, par le biais des organes dentaires, de l'articulation temporo-mandibulaire et du complexe neuromusculaire. (3) La hauteur de l'étage inférieur de la face n'a donc pas une position fixe, mais se situe davantage dans une zone définie comme un espace physiologique d'adaptation. (4)

D'après *Aubert et Pieaud* (5), la DVO peut servir de base au raisonnement puisqu'elle va permettre de comparer le montage en articulateur au profil clinique et aux téléradiographies de profil, étant donné qu'ils utilisent tous l'occlusion d'intercuspidie maximale (OIM).

1.2 Etiologies d'une DVO diminuée

La perte de DVO est systématique chez le patient édenté non appareillé, mais elle peut également se manifester chez des sujets dentés. En effet, la DVO initiale est généralement maintenue par des phénomènes compensatoires telle que l'égression de dents usées, mais

dans certaines situations plus sévères la perte de DVO est inévitable. Les différents cas de perte de DVO sont exposés ci-dessous.

1.2.1 Perte de calage postérieur et altération du secteur antérieur

La perte de DVO chez le sujet denté accompagne généralement une perte bilatérale du calage postérieur et une altération des dents restantes au niveau antérieur. Cette perte de calage postérieur entraîne une surcharge occlusale au niveau des dents antérieures ce qui augmente leur potentiel dégénératif. (6) Les deux formes d'altérations du secteur antérieur sont (7) :

- **La perte de substance antérieure** causée par des usures (tels que l'érosion, l'attrition par bruxisme ou l'abrasion) sur un parodonte résistant, des lésions carieuses, des fractures coronaires ou des édentements (*fig. 1*)

La migration des dents antérieures. En effet, dans les cas où le parodonte est affaibli, la perte de calage postérieur peut déclencher une migration des dents antérieures et par conséquent, créer une perte de DVO. Le signe clinique pathognomonique est l'apparition de diastèmes antérieurs. (*fig.2*)

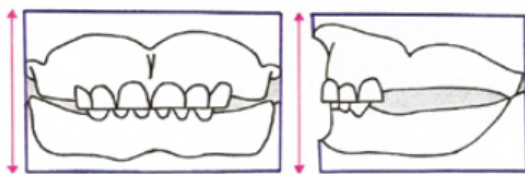


Figure 1 - perte de calage postérieur et perte de substance antérieure (7)

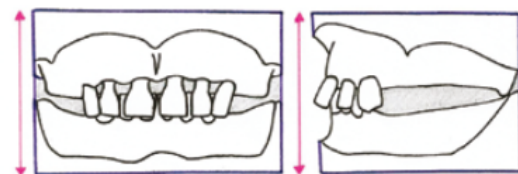


Figure 2 - perte de calage postérieur et migration des dents antérieures (7)

1.2.2 Edentement en quinconce

La DVO peut être altérée chez des patients présentant un édentement en quinconce. Si les dents absentes ne sont pas remplacées ceci provoque une instabilité de l'occlusion

d'intercuspitation maximale (OIM) par manque de calage et favorise l'égression des dents restantes. (7) (fig. 3)

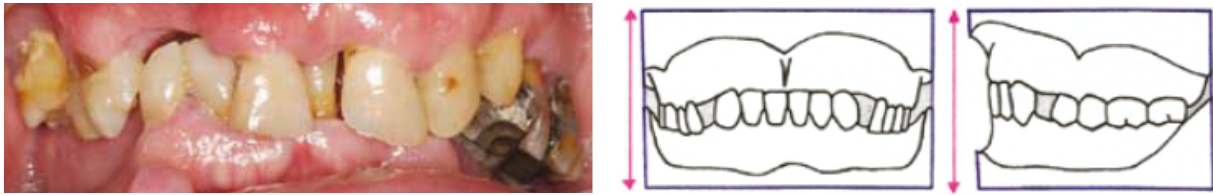


Figure 3 - cas clinique et schéma d'un édentement en quinconce (7)

1.2.3 Perte de substance coronaire généralisée

Il existe des cas où la perte de substance occlusale concerne simultanément les secteurs antérieur et postérieur et fait naître une diminution de la DVO. Cette atteinte coronaire généralisée associée à une perte de DVO se retrouvent dans :

- **L'attrition non compensée**, qui est définie par *Laluque et al.* (8) comme une usure à deux corps, résultant de frottements dento-dentaires occlusaux et proximaux. Cette usure est habituellement compensée par une égression dentaire, mais dans certains cas d'usure occlusale intense (bruxisme sévère), sa progression est plus rapide que l'égression entraînant ainsi une perte de DVO (9) (fig.4) ;
- **L'hypominéralisation généralisée**, telle que l'amélogenèse imparfaite, où la hauteur de l'étage inférieur de la face peut être altérée dans des cas sévères et étendus. (10)

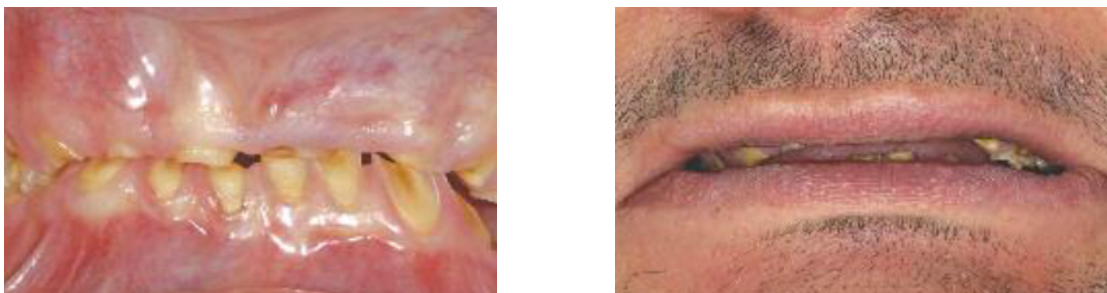

Figure 4 - importante usure non compensée avec perte de DVO (9)

1.2.4 Hypodivergence

L'hypodivergence correspond à un développement insuffisant des maxillaires dans le sens vertical. Cette anomalie squelettique verticale se caractérise entre autres par des plis faciaux marqués, un angle goniale fermé, des lèvres fines et serrées, mais également par une diminution de la DV antérieure, ce qui implique une diminution de l'étage inférieur. Cette anomalie squelettique est souvent héréditaire, mais elle peut également être causée par un bruxisme associé à une hyperactivité des muscles élévateurs. (11) En effet, la crispation des mâchoires va empêcher l'égression naturelle des dents chez l'enfant et freiner ainsi le développement des maxillaires. A l'examen radiographique, les apex des dents sont à proximité des corticales. A l'examen clinique, le patient présente alors une DVO diminuée avec des dents saines. (7)

1.2.5 DVO sous-évaluée

Lors de réhabilitations de grande étendue, une mauvaise évaluation de la DVO peut être à l'origine de prothèses iatrogènes. Dans cette situation la DVO thérapeutique est sous-évaluée. Le visage du patient paraît vieilli, avec des rides et des sillons plus marqués. Des douleurs musculaires peuvent se manifester ainsi que des troubles lors de la mastication, la déglutition et la phonation. (12) (*fig. 6*)

1.3 Etiologies d'une DVO augmentée

Une augmentation de la DVO est beaucoup plus rare. Ce phénomène se révèle chez des patients présentant une anomalie du développement squelettique ou une réhabilitation iatrogène, contrairement à une perte de DVO qui se manifeste majoritairement suite à une altération de l'organe dentaire.

1.3.1 Syndrome d'hyperdivergence

L'hyperdivergence se définit par un développement excessif des maxillaires. Cette anomalie squelettique présente un tableau clinique diamétralement opposé à l'hypodivergence. Ceci s'expliquerait par une croissance condylienne proportionnellement plus faible que la croissance maxillaire, entraînant ainsi une rotation postérieure de la mandibule et une augmentation de la DV antérieure. On retrouve alors chez ces patients un visage allongé avec une augmentation de l'étage inférieur ; un effacement des plis faciaux ; un angle goniale ouvert ; une inoclusion labiale et une faible activité des muscles élévateurs. Les facteurs génétiques ont une forte influence dans l'étiologie de l'hyperdivergence mais des parafunctions, telles que la ventilation buccale, peuvent également y être associées. (11)

1.3.2 DVO surévaluée

Lors de réhabilitations de grande étendue, la DVO thérapeutique peut également être surévaluée et être à l'origine de prothèses iatrogènes en sur-occlusion.

Les patients concernés ont généralement un aspect du visage figé, dur et des sillons effacés. (*fig. 5*) L'espace libre de repos est inexistant et des troubles fonctionnelles apparaissent lors de la mastication, la déglutition et la phonation. Dans les cas de réhabilitation par prothèse amovible, le patient décide souvent de ne plus la porter, mais dans les cas de prothèses fixés, la situation peut être insupportable avec des douleurs incessantes au niveau de la sphère céphalique, allant même jusqu'à des tendances dépressives. (12,13)

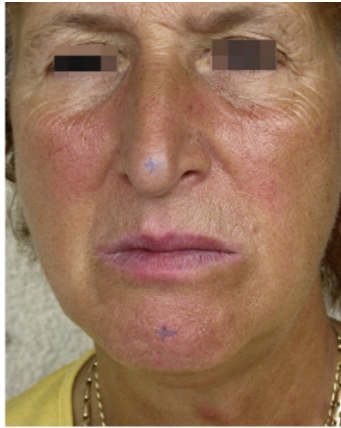

Figure 5 - DVO sur évaluée (aspect figé du visage, sillons étirés, menton crispé) (12)

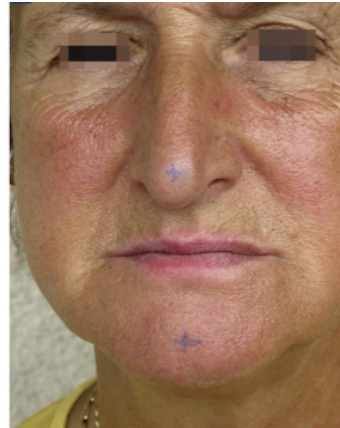

Figure 6 - DVO sous évaluée (visage vieilli, sillons accentués) (12)

Le rétablissement d'une DVO augmentée sera plus complexe pour le praticien, dans la mesure où il ne va pas être possible d'estimer cliniquement la DVO thérapeutique. La hauteur optimale ne peut pas être testée avant la mise en place du traitement prothétique, contrairement aux cas de DVO diminuée. (5)

1.4 Conséquences cliniques d'une altération de DVO

Une altération de la DVO peut avoir des répercussions au niveau de la morphologie du visage, des fonctions, du confort et de l'esthétique du patient. (6) Néanmoins, les retentissements sur la physiologie de l'articulation temporo-mandibulaire (ATM) font l'objet de controverses. Une confusion entre perte de DVO et perte de calage en serait la cause.

1.4.1 Conséquences esthétiques

L'altération de la DVO a un impact sur la position de la mandibule ce qui implique des répercussions au niveau des tissus mous. (14)

Dans les cas de perte de DVO, le visage est marqué par un déséquilibre dans l'harmonie des différents étages de la face ; les rides et les plis faciaux sont accentués ; les lèvres sont plus minces et des perlèches commissurales peuvent apparaître. (3) Ces signes extérieurs ne se

remarquent que dans le cas d'une perte de DVO importante, et peuvent être corrélés au vieillissement, au contexte environnemental et au mode de vie. L'esthétique du visage va donc être influencé par l'effondrement de l'étage inférieur mais également par des changements au niveau de la peau, des muscles du visage et de l'infrastructure osseuse. (14)

Dans les cas d'une DVO augmentée, le visage paraîtra figé sans expression, avec des téguments étirés, les sillons et rides effacés. Une incompétence labiale peut parfois être notée. (12,15)

Nous verrons qu'en amont d'une réhabilitation prothétique, l'impact de l'altération de la DVO sur le visage sera propice à la détermination de la DVO, mais cela de manière subjective.

1.4.2 Conséquences articulaires

Il a longtemps été admis qu'une altération de la DVO était à l'origine de troubles de l'articulation temporo-mandibulaire (ATM). Cette idée est restée ancrée durant plusieurs décennies mais sans preuves solides. Aujourd'hui, différentes études permettent de réfuter cette pensée car ce ne serait pas la perte de DVO qui serait en cause mais précisément l'instabilité occlusale que provoque la perte de calage postérieur. (16)

Dans le cas d'une perte de DVO, la mandibule exerce une rotation condylienne antérieure autour de l'axe charnière. Cette rotation mandibulaire en relation centrée est pure et physiologique. Elle n'entrave pas le fonctionnement des ATM. (17) (*fig. 7*)

Contrairement aux variations de la DVO, une perte de calage postérieur se caractérise par une rotation postérieure de la mandibule autour d'un axe centré au niveau de la dent la plus distale. (*fig. 8*) De plus, cette rotation est souvent associée à une protrusion ou latéro-protrusion de la mandibule, pour assurer un maximum de contacts dento-dentaires. (13) Cette altération du calage occlusal est potentiellement pathogène, du fait qu'elle place le condyle en rétroposition dans la fosse mandibulaire, à l'origine de compressions des tissus rétro-discaux. (17)

De plus, *Abduo et Lyons (6)* confirme cette hypothèse du fait que les dysfonctions des ATM affectent 7-10% de la population et principalement les jeunes et les personnes d'âge

moyen. Or il semblerait que les patients de cette tranche d'âge ne souffrent pas de perte de DVO importante. D'autre part, les auteurs remarquent tout comme *Moreno Hay et Okeson* (16), que l'attrition rapide, responsable d'une perte de DVO, n'est pas associée à une prévalence accrue de dysfonctionnement de l'appareil manducateur (DAM). Ceci prouverait également la capacité d'adaptation du système manducateur.

Même s'il existe une certaine limite, la DVO peut donc varier en augmentant ou en diminuant, dans un espace d'adaptation physiologique sans contraintes articulaires. De plus, si la perte de DVO est associée à la perte du calage postérieur reconnue comme pathogène, les ATM ne seront pas affectées car les surcharges s'effectueront en premier lieu au niveau des dents antérieures restantes. Le système articulaire est donc protégé aux dépens des dents antérieures qui vont alors migrer ou s'user en fonction du contexte parodontal.

Cependant, nous verrons ultérieurement, qu'en cas d'atteinte arthrosique préexistante, une variation importante de la DVO pourra créer des contraintes articulaires. (18)

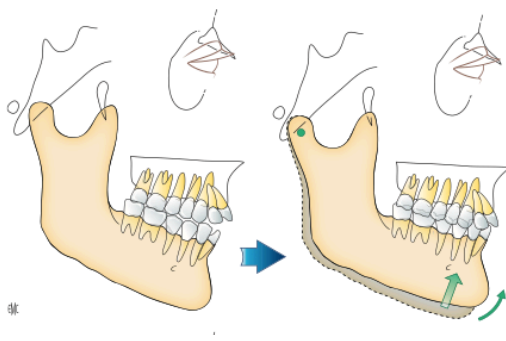


Figure 7 - diminution de la DVO par une rotation antérieure de la mandibule avec un centre de rotation situé au niveau du condyle. (17)

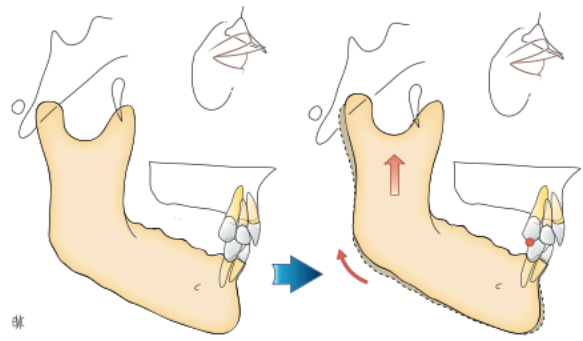


Figure 8 - perte de calage postérieur associée à une rotation postérieure de la mandibule avec un centre de rotation situé au niveau de la dent la plus distale. (17)

1.4.3 Conséquences musculaires

Lors de variations de DVO, les muscles masticateurs présentent un fort potentiel d'adaptation. Des études ont montré que l'augmentation de la DVO pouvait être à l'origine de relaxation des muscles élévateurs, qui se confirme par les indications cliniques des gouttières occlusales. (16)

La variation de la DVO dans une « zone de confort » se fait donc sous la dépendance du potentiel adaptatif du système neuromusculaire. Il est évident que les patients au faible potentiel d'adaptation, telles que les personnes âgées, ont un espace d'adaptation vertical de la DVO plus restreint, au-delà duquel des répercussions peuvent apparaître.

De plus, d'après *Romerowski et al.* (13) des douleurs peuvent se révéler à la palpation du ptérygoïdien médian du fait d'un proglissement de la mandibule qui accompagne la perte de DVO. *Millet et al.* (12) révèlent également que si la DVO est surévaluée par des prothèses iatrogènes, le patient peut présenter des douleurs musculaires et des contractures, du fait que les muscles élévateurs sont en constant étirement et particulièrement les masséters. Si la DVO est sous-évaluée, la tension des muscles sus-hyoïdiens peut entraîner des douleurs cervico-faciales. Il est à noter que ces conséquences musculaires sont réversibles dès la dépose des prothèses iatrogènes.

1.4.4 Conséquences fonctionnelles

La mastication est une des fonctions les plus importantes de l'appareil manducateur, elle est induite par l'introduction d'un aliment dans la cavité buccale. Le cycle de mastication commence et se termine par l'OIM, et met en jeu les muscles élévateurs. (13) Malgré la grande adaptabilité des muscles masticateurs aux variations de DVO, *Ferrigno et al.* (3) mettent en évidence une fatigue musculaire plus importante à la mastication en présence d'un effondrement de la DVO, et une alimentation perturbée lors de DVO surévaluées.

La déglutition physiologique se caractérise par un temps buccal durant lequel les arcades antagonistes se mettent en contact à la hauteur de la DVO permettant la contraction des muscles hyoïdiens et pharyngiens. (13) Si le stop occlusal est modifié dans le sens

vertical, le patient va rectifier sa méthode de déglutition pour pallier à la variation de DVO. Le patient aura alors tendance à se pencher en avant pour déglutir si sa DVO est trop haute ; ou il reviendra à une déglutition infantile en interposant sa langue au niveau des surfaces occlusales pour corriger un manque de DVO. (3,12)

La phonation est une fonction sensible aux variations de la DVO. En effet, elle nécessite une désocclusion des arcades et s'effectue dans un espace phonétique minimal (habituellement de 2 à 6 mm), ménagé par les muscles masticateurs. (3) Dans les cas de perte de DVO, l'espace phonétique peut monter jusqu'à 10 et 12 mm, alors qu'il sera de quelques 1/10 de mm pour une DVO augmentée. L'altération de la DVO peut alors gêner le patient lors de la prononciation de certains phonèmes tels que « s », « m » ou « f ». (13)

Nous verrons ultérieurement que ces troubles fonctionnels peuvent participer à l'évaluation de la DVO à l'aide de différentes méthodes reconnues. Cette phase thérapeutique qui est fondamentale pour le succès prothétique reste, quel que soit le cas, toujours difficile.

2 Méthodes d'évaluation de la DVO

De nombreuses méthodes d'évaluation de la DVO sont décrites dans la littérature, mais aucune ne s'est révélée supérieure à une autre. Ces méthodes se basent sur des données morphologiques, esthétiques ou fonctionnelles ; elles peuvent être directes, liées au sens clinique du patient ; ou indirectes, à partir de la dimension verticale de repos (DVR) ou de la dimension verticale phonétique (DVP). (4,12)

Cette multiplicité des techniques, ainsi que leur nature plus ou moins subjective, rendent l'évaluation de la DVO complexe pour le praticien qui doit faire part d'un sens critique à l'égard de la valeur enregistrée. Il est d'ailleurs conseillé de combiner deux à trois méthodes différentes d'évaluation afin de choisir une valeur moyenne en coïncidence avec l'esthétique et l'approche fonctionnelle. (3,6)

Différentes techniques de détermination de la DVO vont être décrites ci-dessous, ainsi que leurs limites justifiant que la méthode exposée n'est pas suffisamment précise pour être utilisée seule.

2.1 Conditions d'examen

L'évaluation de la DVO est une étape qui nécessite au préalable la préparation du patient, quel que soit la méthode utilisée. En effet, le patient doit être le plus détendu possible, car la moindre perturbation (intrinsèque ou extrinsèque) peut être à l'origine de contractions des muscles élévateurs et fausser l'examen. (3)

Afin de pallier au stress du patient, *Pompignoli et al.* (2) ont décrit différents moyens de décontraction à mettre en œuvre avant d'évaluer la DVO :

- Patient en position assise avec le dos plaqué sur le dossier ;
- Tête non appuyée sur la tête ;
- Epaules tombantes ;
- Avant-bras posés sur les cuisses ;

- Jambes repliées à angle droit et non croisées ;
- Respiration calme ;
- Lumière du scialytique en dehors du champ visuel.

Dans le cas où le patient est toujours tendu et n'arrive pas à coopérer, on peut envisager d'effectuer cette étape ultérieurement sous prémédication sédatrice. (3)

2.2 Méthodes d'évaluation pré-extractionnelle

Afin de restituer la DVO initiale du patient il est possible de s'inspirer de données pré-extractionnelles dans les cas où le rapport vertical est correct. Nous allons décrire brièvement certaines de ces techniques citées par *Millet et al* (12) et *Ferrigno et al* (3).

- **Maquettes d'occlusion pré-extractionnelles (*Lejoyeux et Begin*)**. Avant de réaliser les extractions, on réalise le rapport intermaxillaire à la DVO initiale du patient avec des maquettes d'occlusion, qui seront réutilisées après édentation.
- **Mesure de la distance de la papille rétro-incisive au bord libre des incisives maxillaires, et mesure de la distance du frein lingual au bord libre des incisives mandibulaires (*Bissasu*)**. Ces mesures seront alors reportées sur les maquettes d'occlusion au moment du rapport intermaxillaire.
- **Photographies de face et de profil avant extractions (*Wright*)**. Le principe est de mesurer sur la photo une distance entre des repères anatomiques du visage avant l'édentation, puis de reporter cette mesure sur le visage du patient au moment du réglage des bourrelets. Cette technique est approximative car l'utilisation de photographies n'est pas précise et les repères cutanés sont inconstants du fait de la mobilité des tissus mous.
- **Utilisation d'anciennes prothèses ou anciennes maquettes d'occlusion au rapport vertical correct**. Cependant il est rare que d'anciennes maquettes d'occlusion restent intactes, ou que d'anciennes prothèses ne soient pas usées ou à la bonne DVO.

- **Téléradiographie de profil avant les extractions.** Tout d'abord, une téléradiographie de profil est réalisée en occlusion avant les extractions, puis elle sera comparée à une deuxième téléradiographie de profil, avec les maquettes d'occlusion réglées au préalable en bouche. Le praticien peut alors comparer les téléradiographies, réévaluer et modifier si besoin la hauteur des bourrelets. Cette technique est intéressante mais la téléradiographie est peu utilisée par les praticiens et très rarement installée dans les cabinets dentaires.

Ces méthodes d'évaluation de la DVO basées sur des paramètres précliniques ont comme avantage de pouvoir conserver une DVO dans laquelle le patient pouvait se sentir à l'aise. Néanmoins, la DVO du patient avant la réhabilitation prothétique peut être altérée. Il est donc important que le praticien ait un sens critique pour déterminer si la DVO initiale est exploitable. De plus, plusieurs de ces méthodes utilisent les dernières dents présentes en occlusion, ce qui évoque un certain risque d'instabilité occlusal en OIM et une mauvaise évaluation de la DVO. Enfin, pour ces techniques, le praticien doit anticiper l'évaluation de la DVO avant de commencer les étapes prothétiques, ce qui est rarement le cas.

Ces techniques d'évaluation pré-extractionnelle manquent de précision et donnent davantage des indications globales sur la DVO du patient. Il est donc préférable d'employer une de ces méthodes afin de confirmer une valeur donnée par des techniques plus précises d'évaluation de la DVO.

2.3 Méthodes d'évaluation esthétique

L'analyse de l'esthétique du visage fait partie intégrante de l'évaluation de la DVO. Malgré son manque de précision, elle guide le praticien à fixer la position mandibulaire à l'échelle macroscopique, généralement dans les cas d'édentement total où l'effondrement tissulaire est majeur.

En théorie, différentes techniques directes ont été proposées comme :

- la *règle de Willis* qui se réfère à une égalité entre la distance de l'angle externe de l'œil à la fente labiale et la distance entre le point sous-nasal et le gnathion ;
 - ou d'après *Lejoyeux*, en se basant sur une égalité entre la DVO, la distance bi-pupillaire et la distance de l'angle interne de l'œil à la commissure labiale (*fig. 9*) ;
 - ou encore selon *Boyanov*, en évaluant la DVO grâce à une égalité entre la distance entre les commissures labiales et la distance séparant le point labial supérieur et le gnathion.
- (3,12)

Ces techniques sont facilement applicables mais elles restent très arbitraires, car les proportions faciales varient entre chaque individu et l'utilisation de repères cutanés inconstants rend l'évaluation approximative.

En clinique, afin d'évaluer la DVO de manière esthétique, le praticien règle les maquettes d'occlusion à une hauteur où l'on retrouve une certaine harmonie entre les différents étages du visage, en cohérence avec l'âge et le sexe du patient. Pour cela, il va analyser les plis faciaux, les lèvres et la musculature du patient au repos, en occlusion et au sourire. Une analyse photographique peut également conforter l'observation esthétique du visage. (14)

La détermination de la DVO du point de vue esthétique est donc véritablement dépendante du sens clinique et de l'expérience du praticien, mais également de la décontraction du patient. L'observation clinique du visage a une part importante dans le choix de la DVO mais elle évalue de manière subjective et reste un indicateur macroscopique de la DVO. Il est donc important de l'associer à d'autres techniques d'évaluation pour aboutir à une intégration de la DVO au niveau esthétique et fonctionnelle.

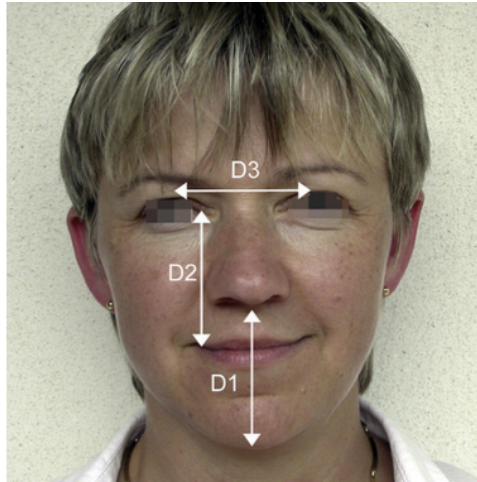


Figure 9 - technique de Lejoyeux
 $D1$ (DVO) = $D2$ (distance angle interne de l'œil –
 commissure labiale) = $D3$ (ligne bi-pupillaire) (12)

2.4 Méthodes d'évaluation fonctionnelle

L'évaluation de la DVO par une approche fonctionnelle peut être réalisée de manière directe par l'utilisation de la déglutition, ou indirectement à partir de la DVR (dimension verticale de repos) et de l'ELI (espace libre d'inocclusion) ; ou à partir de la DVP (dimension verticale phonétique).

2.4.1 Technique directe : à partir de la déglutition

Nous avons vu précédemment que la déglutition se caractérisait par un temps buccal durant lequel les arcades se mettaient en contact à la hauteur de la DVO. Si elle s'effectue de manière physiologique, la déglutition peut donc présenter un intérêt dans la détermination de la DVO. Il existe trois méthodes fonctionnelles utilisant la déglutition (3,12) :

- **Technique de Shanahan.** Après le réglage du bourrelet de la maquette d'occlusion maxillaire, on place des cônes de cire molle sur la surface occlusale de la maquette d'occlusion mandibulaire en regard des secondes prémolaires et premières molaires. On demande alors au patient de déglutir plusieurs fois, ce qui induit l'écrasement de la cire à la hauteur de la DVO naturelle du patient. Cette technique peut être employée pour

évaluer la DVO mais également pour la contrôler à l'essayage du montage des dents sur cire.

- **Technique de Buchman.** Elle est comparable à la technique de Shanahan, sauf que la maquette d'occlusion mandibulaire est remplacée par une simple plaque base sur laquelle sont positionnées trois pyramides de cires molles. On demande au patient de déglutir une fois, ce qui écrase le haut des pyramides à la DVO physiologique. On peut alors réaliser des bourrelets de cire de part et d'autre des pyramides afin de contrôler la DVO avec d'autres techniques d'évaluation.
- **Technique de Malson.** Cette méthode consiste à étudier le trajet du cartilage thyroïde au cours de la déglutition. Si la DVO est correcte, le cartilage monte sans interruption puis revient en position initiale. Dans le cas où la DVO est surévaluée, le patient se penche en avant et le trajet du cartilage thyroïde se fait en trois temps (montée, plateau, descente). Enfin, si la DVO est trop basse, le patient ne change pas de posture, et le trajet du cartilage ne comprend pas de phase plateau. Cette technique semble assez complexe et demande de la pratique.

L'utilisation de la déglutition est souvent employée par les praticiens pour la détermination fonctionnelle de la DVO car elle présente l'avantage de reproduire de manière constante la bonne DVO du fait que la déglutition est une fonction invariable et répétitive. Néanmoins, d'après Millet *et al.*(12) il semblerait que l'utilisation de la déglutition donnerait une DVO légèrement supérieure à la valeur mesurée à partir de la DVR.

2.4.2 Technique indirecte : à partir de la DVR

Avant de développer cette méthode, il est essentiel de définir les notions de dimension verticale de repos et d'espace libre d'inocclusion :

- **DVR** (dimension verticale de repos) : elle se définit comme la position d'équilibre postural. Elle correspond à la position de la mandibule lorsque la tête du patient est en position verticale ; que les muscles élévateurs et abaisseurs sont en position

d'équilibre avec une activité musculaire minimale ; et que les condyles sont en position neutre, sans contraintes articulaires. Cette posture de repos se caractérise par une inoclusion physiologique avec l'absence de contacts interdentaires. (1,19)

- **ELI** (espace libre d'inocclusion) : cet espace est mesuré entre les surfaces occlusales intermaxillaires lorsque la mandibule est en position de repos. Sa valeur correspond à l'écart entre DVR et DVO. ($ELI = DVR - DVO$) Il est important de préserver cet espace libre, car une altération de cette hauteur peut créer un déséquilibre neuromusculaire. (5,19)

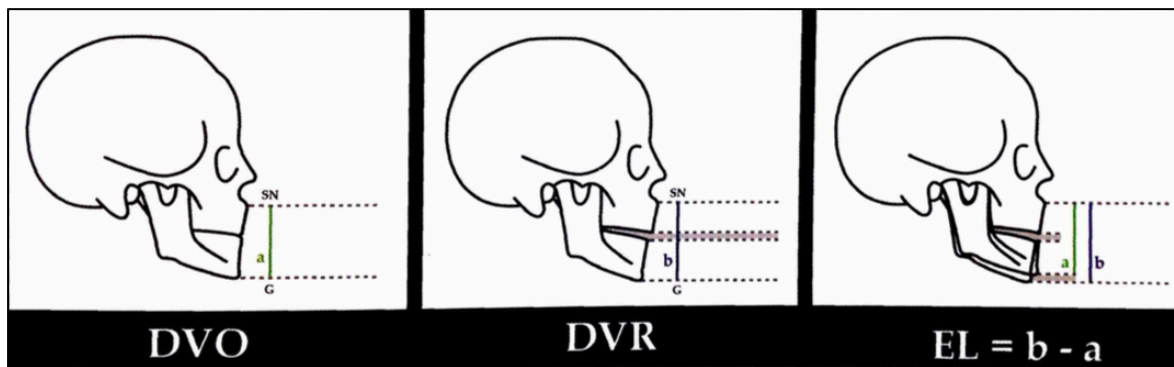


Figure 10 - schémas représentant la DVO (a), la DVR (b) et l'ELI (b-a) (5)

L'utilisation de la DVR est une des approches les plus courantes pour évaluer la hauteur de l'étage inférieur de la face. Cette technique se réalise en deux étapes, tout d'abord le praticien évalue cliniquement la DVR ; puis il calcule la valeur de la DVO en déduisant l'ELI de la DVR ($DVO = DVR - ELI$).

La DVR peut être évaluée de différentes manières, mais aucune méthode n'est plus précise qu'une autre. Le choix de la méthode devra être adapté à l'âge du patient, à l'ancienneté de l'édentation et à l'existence ou non d'anciennes prothèses. (2) La DVR se mesure entre deux repères cutanés choisis par le praticien au bout du nez et à la pointe du menton marqués au feutre ou à l'aide de sparadrap. Le praticien peut alors effectuer plusieurs mesures de la DVR, avec différentes méthodes telles que celles citées par *Millet et al.* (12) et *Pompignoli et al.* (2) :

- **La respiration non forcée.** Le patient doit expulser l'air de manière légère, retenue et prolongée et à la fin de l'expiration le praticien peut enregistrer la DVR. Cette méthode peut être source d'erreur chez les patients respirateurs buccaux.
- **Le Test de Smith** (ou de la gorgée d'eau). Le patient doit garder une gorgée d'eau dans la bouche durant 2 minutes puis l'avaler. La mandibule est alors en position de repos avant et immédiatement après la déglutition.
- **La prononciation du phonème « M ».** Le praticien peut déterminer la DVR en faisant prononcer des mots tels que « Emma » ou « maman ». Le patient se trouve ainsi à une DVP (dimension verticale phonétique) proche de la DVR.
- **La technique électromyographique.** Cette technique, rarement employée en cabinet dentaire, consiste à mesurer l'activité musculaire des muscles élévateurs de la mandibule. Lorsque l'activité musculaire enregistrée est minimale, la mandibule serait à sa position de repos.

Une fois la DVR mesurée, le praticien doit déterminer la valeur de l'ELI. Selon les auteurs, l'ELI est située entre 0,3 et 10 mm, mais dans la plupart des cas, la valeur moyenne de l'ELI est choisie entre 1 et 3 mm. Cette variation de l'ELI dépend de différents facteurs tels que le sexe (ELI supérieur chez l'homme) ; l'âge (ELI diminué avec l'âge) ; le type constitutionnel (visage carré, ovalaire ou triangulaire à base inférieure) et la classe d'Angle (ELI augmenté en classe II et diminué en classe III). (2,12)

Le praticien va donc estimer l'ELI en fonction du patient, puis en déduire la valeur de la DVO. En cas de doute, il est préférable de choisir une valeur de l'ELI plus élevée, donnant lieu à une DVO sous-évaluée qui sera davantage acceptée par le patient qu'une DVO sur-évaluée. (2)

Bien qu'elle soit régulièrement employée en cabinet dentaire, et même si *Aubert et Pieaud* (5) la considère comme la seule position de référence, plusieurs auteurs ont révélé certaines limites à l'utilisation de la DVR. En effet, la position de repos de la mandibule peut varier en fonction de l'activité musculaire et de la fatigue du patient et l'ELI, résultant de la

DVO et la DVR, s'adapte logiquement à leurs variations. Ces adaptations neuromusculaires rendent l'évaluation peu reproductible et les valeurs de la DVR et de l'ELI manquent de précision. De plus, l'utilisation de repères cutanés rend les mesures approximatives. (6,20)

Du fait de ces approximations, l'évaluation de la DVO à partir de la DVR devra être associée à d'autres méthodes telles que l'évaluation phonétique qui a des résultats plus constants.

2.4.3 Technique indirecte : à partir de la DVP

Nous avons vu précédemment que la phonation s'effectuait dans un espace libre d'inocclusion phonétique (ELIP) ménagé par les muscles masticateurs. La dimension verticale phonétique (DVP) correspond à la hauteur de l'étage inférieur de la face lorsque l'espace phonétique est minimal, d'environ 1 mm, permettant ainsi la prononciation des sifflantes. (3,12) En déterminant cliniquement la DVP, le praticien obtiendra ainsi la DVO du patient lorsque les maquettes d'occlusion sont en contact. Il existe différentes techniques de détermination de la DVP :

- **Technique de Silverman.** Le patient va prononcer une phrase avec des mots en « esse » (Mississippi, saucisson) avec les bases d'occlusion en bouche ; puis le praticien va pouvoir rectifier la hauteur du bourrelet mandibulaire jusqu'à obtenir une émission correcte des sifflantes. L'espace phonétique minimal étant défini, la DVO va pouvoir être confirmée avec les maquettes d'occlusion en contact. (3)

- **Technique de Pound.** Dans un premier temps, le praticien règle le bourrelet maxillaire par rapport au plan de Camper, et vérifie que le bord libre antérieur affleure la ligne cutanéomuqueuse de la lèvre inférieure à l'émission de « fe » ou « ve ». Dans un deuxième temps, le bourrelet mandibulaire est réglé en hauteur et au niveau antéropostérieur, puis à l'aide des sifflantes le praticien va affiner les réglages. Enfin, la mandibule est guidée en relation centrée jusqu'au contact des incisives maxillaires et mandibulaires, correspondant à la DVO. (12)

- **Utilisation de la piézographie.** Cette technique évalue la DVP à l'aide de sifflantes ou d'autres phonèmes ce qui va modeler la maquette piézographique mandibulaire. Elle est employée dans des cas complexes et demande de la pratique. (12)

L'utilisation des critères phonétiques apporte de la précision à l'évaluation de la DVO, cependant cette technique présente de meilleurs résultats lorsqu'elle est employée *a posteriori*, en contrôle de la DVO. En effet, les tests phonétiques seront plus fiables en contrôle de l'espace phonétique minimal une fois les prothèses transitoires mises en place et fonctionnelles depuis environ une semaine. (18)

2.5 Méthodes téléradio-céphalométriques

La céphalométrie permet de mesurer des angles ou des distances entre des points de repère dento-osseux sur des télécrânes standardisés. L'évaluation de la DVO par la céphalométrie est une méthode méconnue des praticiens en omnipratique, elle présente pourtant l'avantage de se référer à des points osseux, plus fiables que les repères cutanés. De plus, la téléradiographie de profil qui est un examen complémentaire peu irradiant et peu coûteux, est utile à l'évaluation de la DVO mais également à l'analyse du plan d'occlusion, de la courbe de Spee ou de la position des dents antérieures. (21)

Traditionnellement, la technique céphalométrique consistait à mesurer la DVO sur la téléradiographie de profil à partir d'une valeur angulaire dénommée hauteur de l'étage inférieur du visage. Cet angle était alors comparé à la valeur angulaire moyenne de référence (analyse de Ricketts). Cependant, la référence n'est pas fixée à la même valeur par les différents auteurs (*Ricketts* $47^{\circ}\pm 4$; *Slavicek* $43,6^{\circ}\pm 5,7$) et il est admis que la seule comparaison de la valeur de la hauteur de l'étage inférieure du patient à une valeur de référence n'est pas suffisante. (21,22)

Une étude de *Slavicek* appliquée à 1900 sujets (23), a démontré que indépendamment de la typologie squelettique du patient, par des calculs de régression, la hauteur de l'étage inférieur de la face et la position sagittale du maxillaire avaient un coefficient de corrélation élevé. (*fig. 13*) Une autre étude développée par *Orthlieb et al* (24) révèle que la valeur de l'angle représentant la DVO était également corrélé à la valeur de l'angle goniale. Par

conséquent, suite à des mesures céphalométriques de l'angle goniale et de la position sagittale du maxillaire qui sont des valeurs basales stables, il serait possible de calculer l'angle de la hauteur de l'étage inférieur de la face à partir de formules de régression. (23,24)

Dans l'analyse céphalométrique de Ricketts, l'angle de la hauteur de l'étage inférieur du visage est formé par la ligne passant par le point Xi et la partie antérieure de l'épine nasale (ENA) ; et la ligne allant du point Xi au point Pm. Le point Xi correspondant au centre géométrique de la branche montante de la mandibule, et le point Pm correspondant à la protubérance mentonnière. (*fig. 11*) D'après Ricketts, la valeur de l'angle ENA-Xi-Pm (DVO) est de $47^{\circ} \pm 4$ chez l'adulte, sans différence de genre. (23)

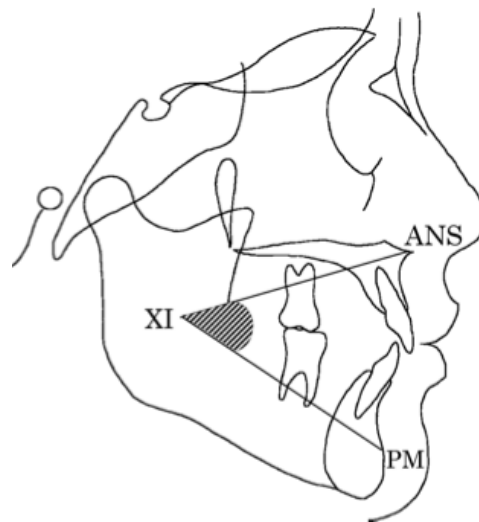


Figure 11 - angle ENA-Xi-Pm

*Xi : centre géométrique de la branche montante mandibulaire ;
Pm : protubérance mentonnière ; ANS (Anterior Nasal Spine) :
épine nasale antérieure ou ENA (22)*

Slavicek et al (21) ont établi un diagnostic céphalométrique en 4 étapes :

- **Typologie squelettique.** L'analyse céphalométrique va permettre de déterminer la typologie squelettique verticale (hyper, normo ou hypodivergent) et la typologie squelettique sagittale du patient (classe I, II ou III). Ces données vont permettre au praticien de choisir une valeur de DVO qui n'aggraverait pas la tendance squelettique du patient, et qui pourrait même la compenser.

- **Evaluation de la DVO en fonction de la position du maxillaire.** La position du maxillaire se mesure par 3 angles : SNA (angle Sellion-Nasion-Point A) ; MD (angle Basion-Nasion-Point A) donnant la profondeur maxillaire ; et MP (angle Ptérygoïde-Nasion-ENA) correspondant à la position maxillaire. A partir de ces trois valeurs, on réalise une formule de régression multiple donnant une estimation de la valeur de l'angle ENA-Xi-Pm (DVO). (*fig. 12*)

- **Evaluation de la DVO en fonction de la morphologie mandibulaire.** La morphologie mandibulaire, mesurée par l'angle goniale et l'arc mandibulaire influence également la hauteur de l'étage inférieur. En effet, l'angle goniale et l'angle ENA-Xi-Pm montrent le plus haut coefficient de corrélation. (22) Une table de corrélation a été réalisée par une formule de régression à l'aide des mesures céphalométriques d'un seul sujet. Ce tableau nous permet de déterminer une valeur moyenne de l'angle ENA-Xi-Pm (DVO) à partir des valeurs de l'angle goniale et de l'arc mandibulaire connues du patient.

- **Synthèse.** Une valeur moyenne de la DVO est choisie en synthèse de la typologie squelettique du patient et du calcul de la DVO à partir de la position du maxillaire et de la morphologie de la mandibule. Le diagnostic céphalométrique ne donne pas une valeur précise de la DVO mais davantage une valeur vers laquelle tendre à environ 2° près. La valeur céphalométrique peut être comparée à la valeur de référence de Ricketts et peut également être reportée et convertie en millimètre au niveau de la tige antérieure de l'articulateur. (25) Elle sera ainsi confrontée à d'autres techniques d'évaluation de la DVO pour une intégration esthétique, fonctionnelle et occlusale de la DVO.

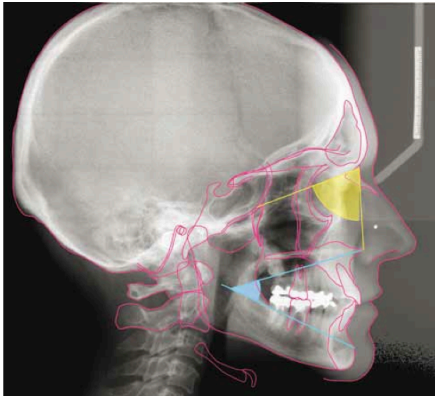


Figure 12 - Mesure de l'angle Pt-Na-ENA correspondant à la position du maxillaire (en jaune) et mesure de l'angle ENA-Xi-Pm correspondant à l'angle de l'étage inférieur de la face (en bleu) (21)

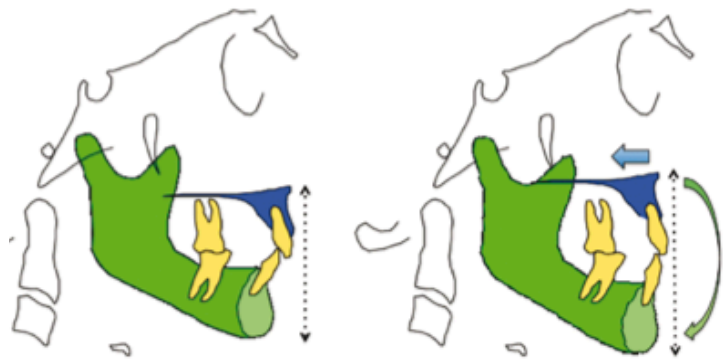


Figure 13 - corrélation entre la position sagittale du maxillaire et la hauteur de l'étage inférieur : plus la position du maxillaire est postérieure plus l'étage inférieur de la face est grand. (21)

Yamashita et al (22) ont mis au point une autre formule de régression multiple utilisant un plus grand nombre de paramètres pour calculer la valeur de la hauteur faciale inférieure. En effet, la valeur angulaire de la DVO a été corrélée à 7 paramètres angulaires et linéaires qui ne varient pas avec une perte de DVO. Cette nouvelle formule apporterait plus de précision que le simple calcul de la valeur moyenne de ENA-Xi-Pm. Cependant, l'étude est réalisée avec des sujets japonais et jeunes n'ayant aucune pathologie ni perte de DVO. Ce groupe restreint semble limité pour que leurs valeurs soient utilisées comme des données fondamentales à des patients ayant une perte de DVO. De plus, les paramètres céphalométriques utilisés pourraient être influencés en cas de perte de DVO associée à une perte de calage postérieur.

Une autre étude de *Tavano et al.* (26), a développé une méthodologie appelée Seraidarian-Tavano, applicable à toute personne adulte, denté ou édenté, quel que soit le sexe ou l'origine ethnique. Pour cela, ils ont transféré les relations maxillaires fixes au niveau de la mandibule, dans le but d'établir une relation maxillo-mandibulaire dans le sens vertical. Ils ont constaté que si l'on reportait l'angle maxillaire fixe (UA) au niveau du plan mandibulaire (TLA), ces deux angles étaient égaux. De plus, l'angle formé à l'intersection de ces deux angles (MA) était également de la même valeur. Ils ont donc conclu que la ligne inférieure de l'angle UA était donc parallèle au plan mandibulaire (ligne inférieure de TLA). (*fig. 14*) Par conséquent, lors d'une altération de la DVO, il serait donc possible de rétablir la hauteur de l'étage inférieur en repositionnant le plan mandibulaire de manière à ce qu'il soit parallèle à la ligne fixe située au niveau du maxillaire. Cependant, cette analyse se base sur des valeurs

moyennes prédéterminées ce qui ne tient pas compte des variations individuelles. L'utilisation des corrélations serait plus spécifique à chaque patient.

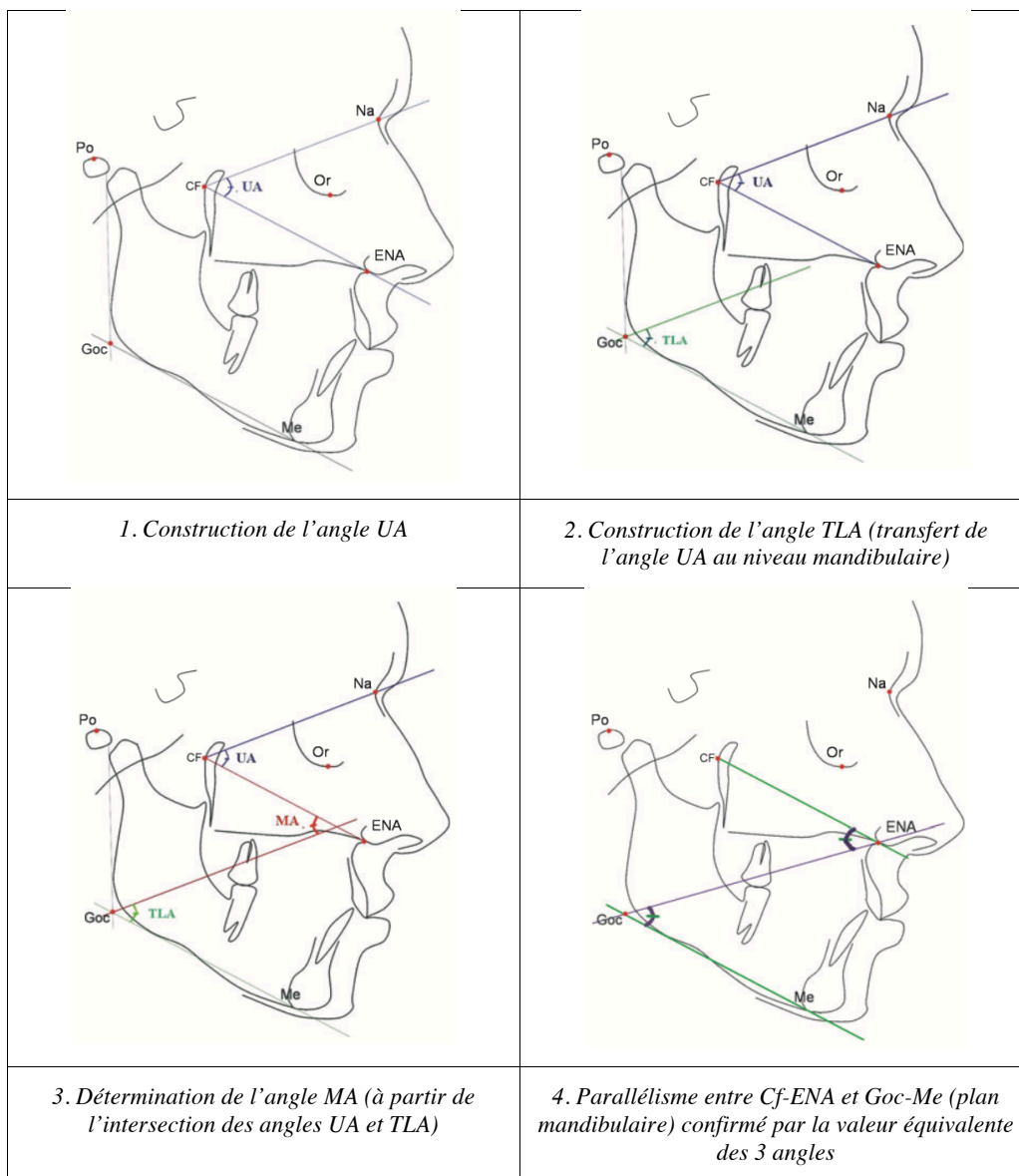


Figure 14 - 4 étapes de la méthode céphalométrique Seraidarian-Tavano (26)

La céphalométrie apporte donc de la précision à l'analyse clinique et va orienter le praticien dans le choix de la nouvelle DVO. Ces méthodes céphalométriques semblent sûres par leur approche biométrique et l'utilisation de repères osseux stables. Cependant, du fait de la variabilité biologique et de l'utilisation de formules statistiques, les valeurs calculées sont peu précises. De plus, dans la pratique quotidienne, le praticien est peu habitué à faire des analyses céphalométriques impliquant l'utilisation de téléradiographies de profil et la réalisation de formules statistiques complexes. (21,24)

2.6 Méthodes non conventionnelles

2.6.1 Utilisation de la mesure anthropométrique des doigts

Une étude de *Ladda et al* (27) a recherché une corrélation possible entre la DVO et la longueur des doigts, de manière à développer une méthode simple et précise pour estimer une valeur de la DVO thérapeutique. Cette étude a été réalisée avec 200 hommes et 200 femmes de la population indienne. Les auteurs en ont déduit que la mesure de l'index avait une forte corrélation avec la valeur de la DVO chez l'homme, et la mesure du petit doigt pouvait prédire la valeur de la DVO chez la femme. Cette méthode semble fiable et reproductible étant donnée que les variations entre DVO et longueur du doigt ne se situent que dans un intervalle de 2 à 4 mm. L'utilisation de la longueur du doigt pour estimer une valeur de la DVO pourrait donc être recommandée dans la pratique courante car elle est simple, économique et non invasive. Cependant l'étude est restreinte à un groupe de sujets en classe I, il serait donc judicieux de mener d'autres études utilisant différents paramètres et également les appliquer à d'autres populations.

2.6.2 Dimension verticale posturale

Aujourd'hui de nombreux patients et praticiens souhaitent une prise en compte plus globale du corps dans le diagnostic et la thérapeutique mise en œuvre, et ce, quelle que soit la discipline médicale.

La DVO squelettique telle qu'étudiée par l'analyse céphalométrique correspond à une mesure lorsque les 2 arcades sont en position d'intercuspidation maximale, c'est-à-dire lorsqu'il y a une contraction musculaire volontaire. Or la mandibule est « suspendue » aux deux ATM par un ensemble de muscles : masticateurs, sus et sous-hyoïdiens, muscles eux-mêmes soumis aux différentes tensions des chaînes musculaires associées (linguale, cervicale...). Déterminer l'amplitude de mouvement des muscles équilibrant la mandibule et donc responsables de la posture verticale de celle-ci et de la dimension verticale, sans tenir compte des éventuelles limitations fonctionnelles de l'individu peut sembler une source d'erreur importante.

La détermination de la DV posturale repose donc selon certains auteurs sur la mesure verticale du complexe stomatognathique lors du repos physiologique des muscles correspondant à un équilibre musculaire général, fonctionnant en synergie, avec une dépense énergétique minimale, soit une absence de tensions iatrogènes. L'analyse de l'espace libre d'inocclusion permet de vérifier la nécessité ou pas de modifier soit la DVO, soit la hauteur des dents. (28)

Bien que les différentes méthodes décrites précédemment puissent toutes être utilisées, aucune ne semble plus précise qu'une autre. Il est donc suggéré d'utiliser 2 à 3 techniques afin d'établir un diagnostic correct. (6) En clinique, chaque méthode a ses avantages et ses inconvénients, le choix de celles à appliquer au patient revient donc au praticien en fonction de ses préférences. Cependant, il est à noter que la plupart des méthodes décrites s'appliquent essentiellement à l'élaboration de prothèses amovibles complètes et elles s'avèrent plus complexes à utiliser chez les patients dentés. (13) Nous verrons que le choix de la DVO thérapeutique en prothèse fixée est davantage basé sur les impératifs prothétiques et occlusaux du patient.

3 Détermination de la DVO thérapeutique

3.1 Les objectifs

La détermination de la DVO thérapeutique a une part importante dans la réhabilitation prothétique de grande étendue. Ce changement de hauteur va permettre de faciliter le traitement de restauration tout en améliorant l'esthétique et la fonction. Pour y parvenir, de nombreux éléments de diagnostic sont à analyser, et la complexité réside dans le fait de satisfaire au mieux tous ces éléments. Pour *Orthlieb et Ehrmann*, (29) les différents critères qui influenceront le choix de la DVO thérapeutique sont les suivants.

- *Au niveau esthétique* : atténuer les plis et rides faciaux, améliorer l'harmonie du visage et l'esthétique du sourire, rétablir un contact bilabial au repos ;
- *Au niveau fonctionnel* : rétablir une phonation correcte et une déglutition physiologique ;
- *Au niveau squelettique* : éviter une exagération de la typologie verticale du patient ;
- *Au niveau articulaire* : réaliser la variation de DVO en relation centrée par une rotation pure autour de l'axe charnière, éviter une variation trop importante de la DVO pour les patients ayant des ATM arthrosiques ;
- *Au niveau neuromusculaire* : situer la DVO thérapeutique dans l'espace physiologique d'adaptation du patient ; éviter une variation trop importante chez les patients ayant une faible adaptation neuromusculaire ;
- *Au niveau prothétique* : rétablir une hauteur prothétique suffisante ; rectifier les relations dentaires antérieures et obtenir une occlusion physiologique stable.

3.2 Critères de décision

Le choix d'une augmentation ou d'une diminution de la DVO fait entièrement partie de la réhabilitation prothétique complète. Il est donc primordial d'effectuer un diagnostic initial rigoureux et précis dans le but d'établir une DVO thérapeutique appropriée au cas clinique. L'analyse des signes cliniques est réalisée à partir des examens exobuccal et endobuccal ainsi que des examens complémentaires tels que l'analyse des différentes radiographies, photographies et modèles d'études montés sur articulateur. (6,10) Dans le cadre du diagnostic initial, il est possible de distinguer différents indicateurs selon la dénomination d'*Orthlieb* (26) à prendre en compte pour le choix de la DVO thérapeutique optimale :

- *Indicateurs généraux* : adaptabilité articulaire, adaptabilité neuromusculaire, esthétique et contact bilabial ;
- *Indicateurs squelettiques* : typologie squelettique, position maxillaire et morphologie mandibulaire ;
- *Indicateurs dentaires* : occlusaux (recouvrement et surplomb) et prothétiques (hauteurs prothétiques antérieures et postérieures).

La prise de décision va donc être régie par la combinaison des différents éléments du diagnostic global, squelettique et dentaire. Nous verrons ultérieurement que le choix de la nouvelle DVO dépend véritablement des indicateurs occlusaux et prothétiques chez le sujet denté. (18)

3.2.1 Les indicateurs généraux

• **Adaptabilité articulaire**

L'évaluation de l'état des ATM est essentielle avant toute intervention : le but est bien sûr de discerner une ATM saine d'une ATM atteinte de phénomènes dégénératifs avancés mais aussi de dépister des phénomènes adaptatifs susceptibles d'évoluer ou de décompenser lors d'une modification de l'équilibre occlusal du patient. (30) Le praticien doit alors réaliser

de manière attentive l'examen clinique des ATM associé à une anamnèse médicale détaillée (antécédents de traumatismes, anciens claquements) ainsi que l'analyse de la radiographie panoramique (condyles plats). L'examen clinique exobuccal comprend l'analyse des mouvements mandibulaires et sons associés, l'examen des trajets d'ouverture-fermeture buccale, la recherche de limitation de mouvements que ce soit en ouverture ou en diduction (diagramme de Farrar) l'évaluation des douleurs articulaires et musculaires au repos et en mouvement, ainsi qu'une palpation intra-auriculaire permettant de déceler des difficultés de rotation d'un ou des 2 condyle(s). (6,31)

Suite à cette analyse clinique, des dysfonctionnements de l'appareil manducateur (DAM) peuvent être diagnostiqués. Ce dysfonctionnement peut être purement musculaire (bruxisme avec serrement ou grincement) ou musculo-articulaire, mais il n'est jamais purement articulaire puisqu'en altérant la position de la mandibule, le trouble articulaire va forcément créer des contractures musculaires secondaires. (32)

Dans le cas où aucun DAM n'est diagnostiqué, l'augmentation ou la diminution de la DVO plus ou moins importante en une seule étape ne semble pas dangereuse pour l'appareil manducateur. (16) D'après *Orthlieb (18)*, la variation de la DVO entraîne un mouvement physiologique de rotation condylienne pure autour de l'axe charnière donnant lieu à de très faibles déplacements articulaires. En effet, si l'on augmente la DVO de 1 mm au niveau incisif, cela entraînera une rotation condylienne de 1°, soit un déplacement de l'interface condylo-discale de 0,1 mm. Il est à noter que dans certains cas, de légers symptômes peuvent apparaître mais ils restent transitoires et sans conséquences majeures. Par conséquent, si les ATM sont saines, la variation de la DVO n'entraînera pas de contraintes articulaires à long terme, ce qui illustre la grande capacité d'adaptation de l'appareil manducateur. (16,18)

A ce jour, il est admis par de nombreux auteurs que les variations de DVO ne seraient à l'origine d'un développement de DAM ni même de leur aggravation ou leur maintien. (16) Cependant, les cas présentant des signes ou symptômes de DAM doivent être abordés avec prudence. (33) Une atteinte arthrosique marquée au niveau de l'ATM est à l'origine d'un aplatissement de la surface articulaire. Ce nouvel aspect du condyle, visible sur une radiographie panoramique, va donc nuire à la rotation condylienne créée par la variation de DVO et engendrer des contraintes articulaires. (18) (*fig 15*) Par conséquent, il semble plus

raisonnable d'effectuer une variation faible et progressive ou maintenir la DVO initiale. Dans les cas d'arthrose sévère l'augmentation devra être inférieure à 3 mm au niveau incisif. (31)

Si tous les autres éléments du diagnostic indiquent qu'il faut augmenter ou diminuer la DVO, certains auteurs suggèrent de stabiliser le patient avec une méthode conservatrice et réversible avant le traitement prothétique d'usage. (6,33) En effet, il n'est pas prouvé que le traitement prothétique irréversible puisse traiter les DAM. Bien qu'une réduction des symptômes soit visible après la réhabilitation prothétique complète, cette amélioration n'est que transitoire. (6,16) Il est donc recommandé dans un premier temps de mettre en place une méthode réversible telle qu'une gouttière occlusale, afin de réduire les signes et symptômes de DAM et prédisposer le patient à la DVO thérapeutique. Puis dans un deuxième temps, on réalisera le traitement prothétique transitoire en se basant sur l'adaptation du patient aux gouttières occlusales. D'autres méthodes de traitement des DAM peuvent être associées telles que la thérapie comportementale, la physiothérapie ou des exercices des mâchoires. (6,33)

Les ATM présentent donc une grande capacité d'adaptation et n'interfèrent pas dans le choix de la DVO thérapeutique dans la mesure où le système masticatoire est sain et qu'une stabilité occlusale est obtenue. L'analyse des ATM a donc toute son importance puisque le diagnostic d'un dysfonctionnement influencera l'approche thérapeutique de la variation de DVO.

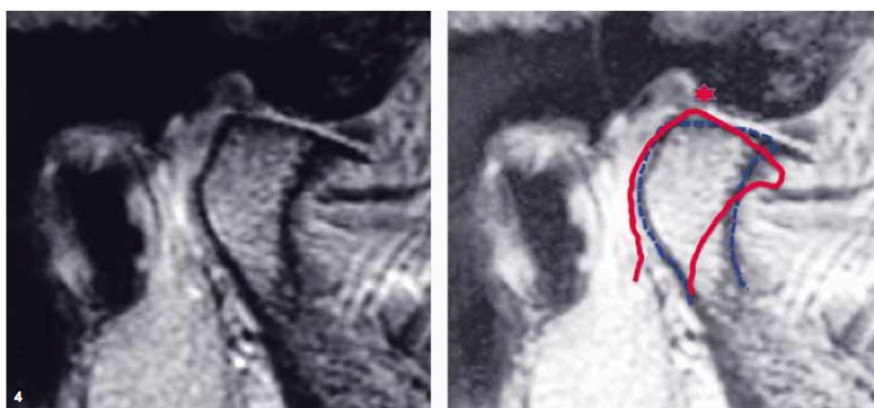


Figure 15 - Observation de contraintes articulaires créées par la rotation du condyle suite à l'augmentation de la DVO dans un cas de condyles nettement aplatis par une lésion dégénérative. (29)

- **Adaptabilité neuromusculaire**

Dans la littérature, il est admis que la hauteur de l'étage inférieur de la face se situe davantage dans un espace physiologique d'adaptation qu'à une position fixe. (4) Cette idée s'appuie sur le fort potentiel d'adaptation que présentent les muscles masticateurs face à une variation de DVO. Il est important de réaliser une anamnèse et un examen rigoureux des muscles masticateurs car la présence de troubles neuromusculaires va influencer sur la décision thérapeutique. L'examen clinique comprendra l'évaluation des douleurs et la palpation des muscles masticateurs.

Pour les cas présentant un complexe neuromusculaire asymptomatique, l'augmentation ou la diminution de la DVO pourra être réalisée de manière immédiate et sur plusieurs millimètres sans contraintes neuromusculaires. (30) Des signes et symptômes peuvent apparaître à la mise en place du traitement, mais d'après la majorité des études ils disparaîtraient en 1 ou 2 semaines. Il est donc plus raisonnable d'initier le traitement par des prothèses transitoires sur quelques semaines afin d'observer et de réajuster les prothèses en conséquence. (34)

Lors de certains DAM, des douleurs musculaires peuvent être persistantes, et il est prouvé qu'une augmentation de la DVO peut réduire ces symptômes. (35) En effet, la variation de DVO va créer un changement passif de la longueur de travail du muscle passant d'un muscle serré et douloureux à un muscle allongé ou étiré. (16) De ce fait, dans sa pratique quotidienne, le praticien peut penser que l'augmentation de DVO de manière permanente permettra de réduire ces symptômes à long terme. Or, cette théorie manque de preuves scientifiques et la réduction des douleurs ne serait que temporaire. (16,35) L'augmentation de la DVO n'est donc pas recommandée comme un traitement des troubles neuromusculaires. Lorsqu'elle est indiquée pour des besoins thérapeutiques (prothétiques, esthétiques, fonctionnels) les changements doivent être réalisés avec précaution. *Moreno-Hay et Okeson* (16) conseillent avant tout traitement d'usage, de modifier la DVO par une gouttière occlusale ou des prothèses amovibles transitoires adaptées à la DVO thérapeutique sur une période d'observation. Ce n'est qu'après avoir obtenue une adaptation du patient à la DVO thérapeutique, que le praticien pourra entreprendre un traitement prothétique.

Certains patients présentent une adaptabilité neuromusculaire réduite. Cette faible tolérance neuromusculaire peut concerner des patients âgés ou certains patients atteints de neuropathie ou psychopathie. Dans ce cas, il est également recommandé de gérer la DVO thérapeutique avec prudence. Une variation importante et brutale est donc à éviter. (30) Pour *Orthlieb et Ehrmann* (29), il semblerait plus raisonnable chez certains sujets aux faibles capacités adaptatives d'intégrer la nouvelle prothèse dans le contexte vertical existant – l'obtention d'une stabilité occlusale correcte étant le critère prédominant.

Le fort potentiel d'adaptation que présentent les muscles masticateurs, permet donc une variation de DVO fiable et sans danger pour le système neuromusculaire pouvant aller jusqu'à 5 mm au niveau incisif. (6) Bien que peu d'études décrivent la thérapeutique à adopter dans les cas DAM ou de faible potentiel d'adaptation, il semble plus prudent de réaliser une variation de DVO progressive. D'après *Orthlieb et Ehrmann* (29,30), cette approche progressive n'entraverait pas le pronostic, mais impliquerait des complications techniques, ce qui expliquerait l'absence de rapport de cas dans la littérature.

- **Contact bilabial**

Le contact bilabial est considéré par certains auteurs comme la clé de la posture mandibulaire. Il est le signe d'un équilibre des systèmes musculo-aponévrotiques oro-faciaux associés à leur soutien alvéolo-dentaire. (36) Cette jonction labiale non forcée intervient dans le bon fonctionnement de la mastication, la déglutition, ainsi que la diction de certains phonèmes.

Lorsque le joint labial ne présente pas d'anomalie, le choix de la DVO thérapeutique devra se faire en respectant un contact bilabial non forcé en position présumé de relation centrée (RC) afin de préserver l'esthétique et les fonctions orales. (29)

Chez certains patients, on remarque une inocclusion labiale lors du repos physiologique des muscles, qui est souvent associée à une béance antérieure. Elle peut être causée par une dysfonction oro-faciale telle que la ventilation orale ; une parafonction ou une dysmorphie squelettique marquée. (36) Chez ces patients le contact bilabial est alors obtenu par une contraction volontaire des muscles oro-faciaux pouvant nuire aux fonctions orales.

Dans la pratique, l'inocclusion labiale au repos va donc imposer au praticien de limiter l'augmentation de DVO afin de ne pas l'aggraver. Il est tout de même préférable de traiter les causes de cette inocclusion afin de recréer un contact labial et ainsi permettre l'augmentation de DVO.

- **Critères esthétiques**

Actuellement l'esthétique prend une part importante dans la réhabilitation prothétique. En plus de répondre à des besoins fonctionnels, le praticien va chercher à aménager un sourire en harmonie avec les dents, la gencive, les lèvres, et le visage du patient. Cependant, plusieurs études ont révélé que seule une variation importante de la DVO aurait une incidence sur l'harmonie du visage. (14) En effet, la variation de DVO a un impact sur l'esthétique du visage qu'au delà d'une augmentation de 5 mm au niveau incisif. (6,37) Autrement dit, du fait de la compensation des tissus mous, l'augmentation de l'étage inférieur du visage ne correspondrait qu'à la moitié de la valeur de l'augmentation de la DVO au niveau incisif. (38) Les critères esthétiques se définissent donc comme des macro-indicateurs.

Par une appréciation visuelle subjective, le praticien va évaluer l'esthétique du visage du patient au repos, au sourire et en occlusion. Une analyse photographique peut aider le praticien dans l'évaluation esthétique, en réalisant des comparaisons avec des documents antérieurs. Cet outil photographique, en montrant l'avancée thérapeutique ou en comparant la réhabilitation à la situation initiale, va également faciliter la communication avec le patient. (18,39)

Différentes études ont décrit les effets de l'augmentation de la DVO sur le visage et les changements fréquemment rapportés sont : une amélioration de l'aspect des lèvres et du menton, un visage rajeuni, un regard plus lumineux et jeune, des rides et plis faciaux atténués, une augmentation de la zone du sourire et de la distance interlabiale. (40,41) (*fig. 16 et 17*) Or, ces différentes caractéristiques résultent d'études sur des jeunes adultes, ou des sujets présentant une DVO correcte. Il semble évident que les résultats seront différents chez des patients âgés en raison de l'altération des tissus mous induite par le vieillissement. De plus, l'aspect esthétique du visage en sera d'autant plus amélioré lors de réhabilitation prothétique d'un édentement total où la perte de DVO est importante et l'effondrement

tissulaire est plus marqué. (38) Par conséquent, que ce soit en prothèse amovible ou implantaire, l'observation esthétique sera influente sur la prédétermination de la DVO chez le sujet édenté total. (14)

La recherche de l'esthétique et de l'harmonie du visage participe à l'intégration de la prothèse ainsi qu'au succès thérapeutique par son impact psychologique et comportemental mais elle n'influencera pas le choix de la DVO au millimètre près. (15,29) L'appréciation visuelle de l'esthétique du visage reste subjective et intuitive. Par conséquent, le praticien ne doit pas augmenter la DVO en se basant uniquement sur l'esthétique, car à défaut d'améliorer l'aspect des tissus de la face ou essayer de les rajeunir, il risque d'augmenter la DVO au-delà des impératifs prothétiques et de la capacité d'adaptation des différents tissus. (37,42)

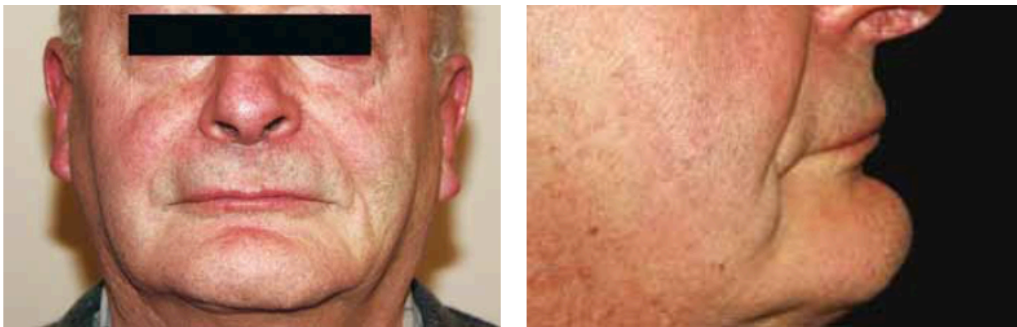

Figure 16 - Situation initiale de face et de profil. Le patient présente une perte de DVO causée par une absence de calage postérieur et une usure des dents antérieures. (43)

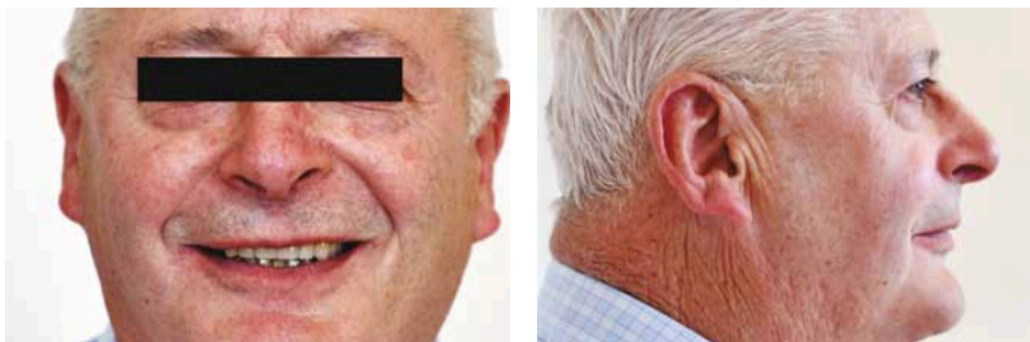

Figure 17 - Esthétique du visage de face et de profil après la réhabilitation prothétique comprenant une augmentation de la DVO. (43)

Aujourd'hui, de nouveaux concepts se développent pour aiguiller le praticien dans l'analyse esthétique et la construction du projet prothétique. Des logiciels tels que le Digital Smile Design® ont été créés pour réaliser une conception virtuelle du sourire à partir des données faciales et dentaires du patient dans la situation initiale. Un protocole est mis en place à partir d'une série de photographies numériques, dans le but d'analyser les caractéristiques du sourire et les mettre en relation avec l'ensemble du visage et sa dynamique. Cette conception virtuelle va illustrer les problématiques que l'on peut rencontrer ainsi que les solutions possibles, dans l'objectif d'aider le praticien dans sa réflexion mais également dans sa collaboration avec le prothésiste. Dans le cas d'une variation de DVO, la prévisualisation du projet prothétique en harmonie avec l'ensemble du visage, va permettre de valider ou non le rendu esthétique qu'apporte la DVO thérapeutique choisie et ainsi aider le praticien dans la décision thérapeutique. (39)

3.2.2 Les indicateurs squelettiques

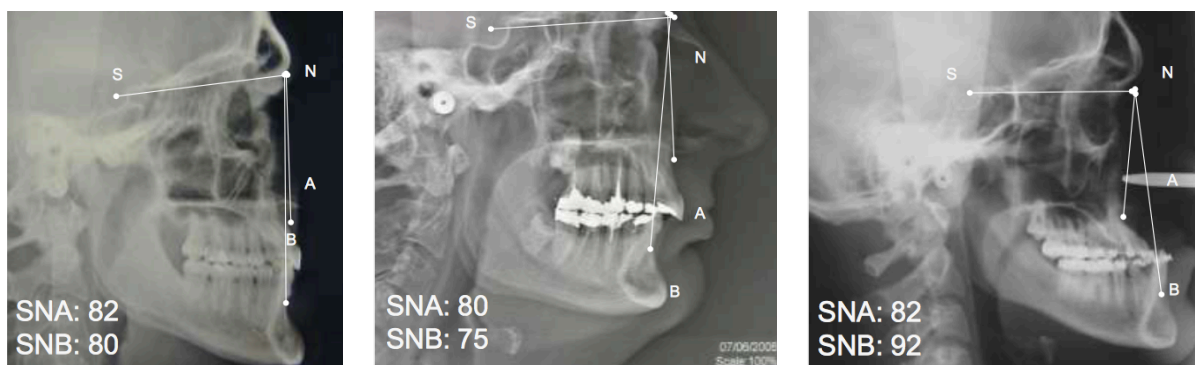
• **Typologie squelettique**

L'examen clinique plus ou moins associé à l'analyse céphalométrique va déterminer la typologie squelettique verticale :

- hyperdivergent,
- hypodivergent,
- normodivergent ;

Ainsi que la typologie squelettique sagittale du patient définie à partir de la classification de Ballard (*fig. 18*) :

- classe I : rapports normaux
- classe II : rétromandibulie ou promaxillie ;
- classe III : promandibulie ou rétromaxillie.



classe I : $0 < ANB < 4$

classe II : $ANB > 4$

classe III : $ANB < 0$

Figure 18 - téléradiographies de profil représentant les 3 classes squelettiques sagittales (44)

Ces éléments sont à prendre en compte dans le choix de la DVO thérapeutique afin que le traitement prothétique n'aggrave pas la typologie marquée du patient et puisse préférentiellement la compenser. (31)

Du fait que la variation de la DVO crée une rotation pure du condyle, il semble inéluctable que la typologie squelettique en soit affectée. On remarquera que (30,31) :

- Une augmentation de DVO, entraînant une rotation condylienne postérieure, va aggraver une classe II ou compenser une classe III squelettique ; et aggraver une hyperdivergence ou compenser une hypodivergence ; (fig. 20 et 21)
- Une diminution de DVO, entraînant une rotation condylienne antérieure, va compenser une classe II ou aggraver une classe III squelettique ; et compenser une hyperdivergence ou aggraver une hypodivergence.

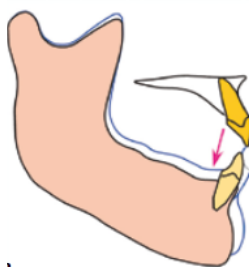


Figure 20 - l'augmentation de la DVO compense la classe III squelettique (30)

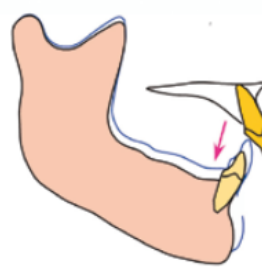


Figure 21 - l'augmentation de la DVO aggrave la classe II squelettique (30)

La typologie squelettique verticale et sagittale du patient est donc importante à prendre en compte. Elle ne permettra pas de définir une DVO de manière précise (au millimètre près), mais sera en mesure de guider le praticien dans l'orientation du traitement. En effet, ces indicateurs squelettiques indiqueront quelle variation de DVO doit-on entreprendre (augmentation ou diminution) afin d'obtenir la meilleure harmonie des déterminants squelettiques. (24,31)

- **Position du maxillaire et morphologie mandibulaire**

Nous avons vu dans les méthodes de détermination de la DVO que dans le cadre du diagnostic céphalométrique et par le biais de calculs de régression, la hauteur de l'étage inférieur de la face était corrélée à la position antéropostérieure du maxillaire ainsi qu'à l'ouverture de l'angle mandibulaire. Ces deux critères squelettiques vont guider le praticien dans le choix de la DVO thérapeutique puisqu'ils vont permettre le calcul d'une valeur angulaire moyenne de la DVO, qui sera comparée à la valeur angulaire idéale de Ricketts ($47^{\circ} \pm 4$).

Dans le cas où la valeur de ENA-Xi-Pm est inférieure à la valeur idéale, les critères squelettiques indiquent une augmentation de la DVO. A l'inverse, si la valeur de ENA-Xi-Pm du patient est supérieure à la valeur angulaire idéale, cela indique au praticien qu'il faudra diminuer la DVO. Il est également possible de transférer la valeur angulaire du patient au niveau de l'articulateur, et convertir cette valeur en millimètre au niveau de la tige antérieure, afin de la comparer à l'analyse des modèles sur articulateur. (25)

Les résultats qu'apportent les critères squelettiques sont ensuite mis en relation avec les déterminants dentaires pour étayer le choix de la DVO thérapeutique. Ces caractéristiques de la morphologie des maxillaires, identifiables qu'à l'analyse céphalométrique, ne donnent pas une valeur précise de la DVO mais guide le praticien dans l'orientation du traitement. C'est la clinique qui dominera dans la décision thérapeutique. (5)

Un cas clinique présenté par *Aubert et Pieaud* (5) illustre bien le raisonnement à avoir face à une analyse céphalométrique de la DVO. A l'examen clinique initial, la patiente présente un affaissement de la DV qui s'explique par un édentement total au maxillaire et un

édentement postérieur bilatéral à la mandibule. (fig. 22) Le diagnostic céphalométrique utilisant l'analyse de Ricketts détermine une valeur de l'angle ENA-Xi-Pm à 34° . La valeur idéale étant de $47^\circ \pm 4$, il semble pertinent de vouloir augmenter la DVO. Cependant, si l'on augmente la DVO de manière à atteindre la valeur angulaire optimale, l'augmentation au niveau incisif serait supérieure à 5 mm et les répercussions cliniques risquent d'être néfastes. En déterminant la DVO thérapeutique à partir des critères esthétiques, on remarque que la valeur reportée au niveau de la téléradiographie de profil est de 39° ce qui est toujours inférieure à la norme minimale de Ricketts (43°). (fig. 23) Il est donc évident que c'est le diagnostic clinique qui dominera dans le choix de la DVO thérapeutique. Pour ce cas clinique l'augmentation sera alors de 3,5 mm au niveau incisif.

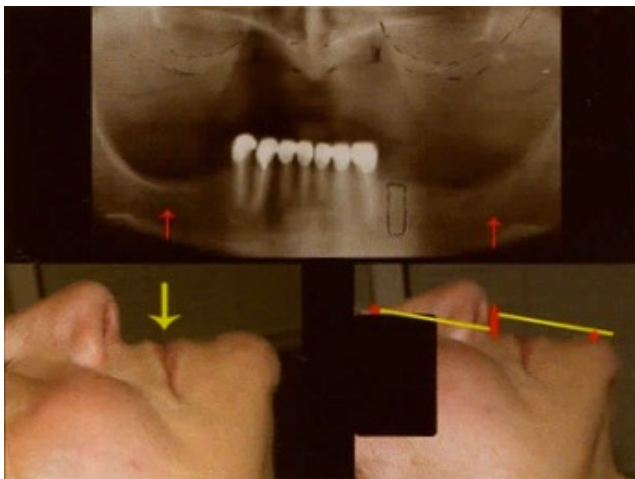


Figure 22 - situation initiale du cas clinique, avec une DVO diminuée (5)

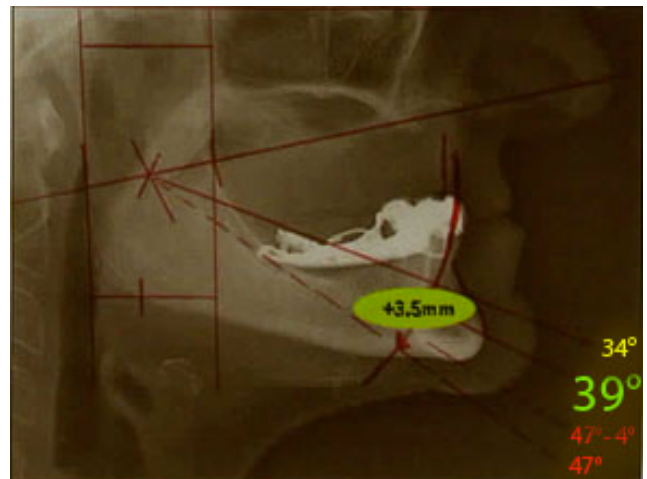


Figure 23 - L'augmentation de DVO choisie en clinique à 3,5 cm au niveau incisif, correspond à un angle ENA-Xi-Pm de 39° . (5)

3.2.3 Les indicateurs occlusaux

- **Relations occlusales antérieures : surplomb et recouvrement**

Par leur morphologie, leur axe et leurs contacts, les dents antérieures contribuent étroitement au succès du traitement prothétique. Elles influencent l'esthétique du sourire et participent aux fonctions (45) :

- de calage antérieur, par le biais de contacts des bords libres des incisives mandibulaires sur les crêtes marginales des incisives maxillaires en OIM ;
- de guidage antérieur par une pente incisive ;
- aux mouvements masticatoires grâce à une aire fonctionnelle formée par les rapports incisifs.

Dans le plan sagittal, les rapports incisifs sont définis par le surplomb (ou overjet) qui correspond à la distance antéropostérieure entre le bord incisif des incisives maxillaires et la face vestibulaire des incisives mandibulaires. En moyenne, le surplomb est de 3 mm. Dans le plan frontal, les relations antérieures sont définies par le recouvrement (ou overbite) qui est en moyenne de 3 à 4 mm et correspond au recouvrement des incisives mandibulaires par les incisives maxillaires. Or dans certaines situations cliniques, ces rapports antérieurs peuvent être altérées et créer ainsi des dysfonctions occlusales. Il semble donc essentiel de choisir une DVO thérapeutique en fonction des relations occlusales antérieures de manière à se rapprocher d'une normocclusion. (30,45)

Lors d'une augmentation de DVO, la rotation condylienne postérieure va diminuer le recouvrement et augmenter le surplomb. A l'inverse, la rotation antérieure des condyles liée à une diminution de la DVO, engendre une augmentation du recouvrement et une diminution du surplomb. La position des dents antérieures va donc influencer le choix de la DVO au millimètre près ce qui explique leur importance dans la décision thérapeutique. Il est donc important d'analyser ces rapports incisifs sur un montage en articulateur lors de réhabilitation par de la prothèse fixée ou de la prothèse combinée.

Un exemple d'altération des relations occlusales antérieures est la supraclusion. Le patient présente alors une classe d'Angle 2 division 2 avec un recouvrement excessif pouvant aller jusqu'à la gencive, et des incisives maxillaires souvent rétro-inclinées à l'origine d'un faible surplomb. L'augmentation de la DVO va donc être essentielle pour résoudre les différents problèmes associés à cette malocclusion (même si cette augmentation peut ne pas suffire et doit être parfois accompagnée de thérapeutiques concomitantes, orthodontiques par exemple). (46) (*fig. 24 et 25*)

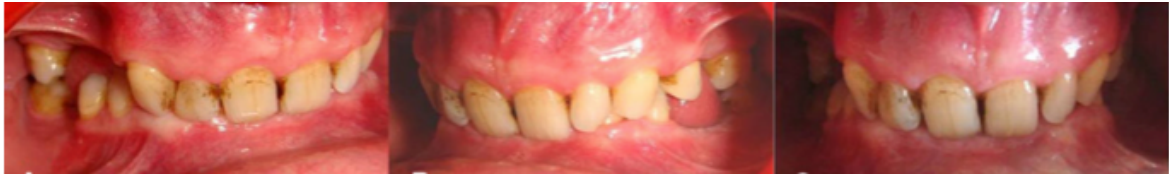

Figure 24 - Supraclusion antérieure associée à une DVO diminuée (46)

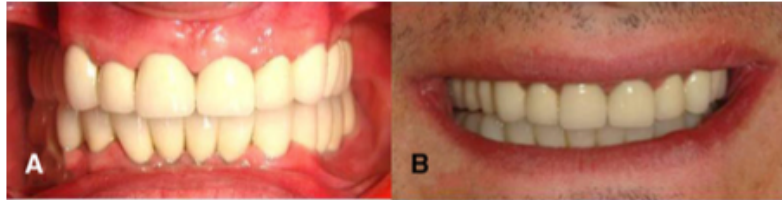

Figure 25 - Augmentation de la DVO et amélioration du recouvrement et du surplomb par une réhabilitation prothétique fixée bi-maxillaire (46)

Certains patients atteints d'une perte de DVO présentent une usure des dents antérieures, et peuvent développer une occlusion en bout à bout incisif. Les relations occlusales antérieures sont alors perturbées avec une hauteur de couronne clinique réduite et l'absence d'un recouvrement et d'un surplomb. Le choix thérapeutique va donc être d'augmenter la DVO de manière à améliorer l'aspect esthétique et de rétablir un calage et un guide antérieur fonctionnels en recréant une pente incisive par le biais d'un surplomb et d'un recouvrement adaptés. (6)

Les rapports incisifs sont indispensables à la stabilité occlusale et l'orientation des mouvements mandibulaires excentrés. L'obtention de relations occlusales antérieures adaptées va donc participer étroitement au choix de la DVO thérapeutique et déterminer la variation au millimètre près. (30,45)

- **Hauteurs prothétiques antérieures et postérieures**

Le pronostic d'une réhabilitation par prothèse fixée dépend directement de la rétention et de la résistance de la restauration. Pour cela, un espace prothétique suffisant doit permettre de recevoir les matériaux de restauration et la hauteur coronaire des préparations doit respecter une hauteur minimale de 4 mm, tout en conservant un rapport couronne-racine clinique favorable. (6,30)

L'augmentation de la DVO va avoir toute son importance chez les patients atteints d'usure généralisée. La DVO thérapeutique, en définissant de nouvelles hauteurs prothétiques antérieures et postérieures, va permettre de ménager un espace pour les matériaux de restauration tout en préservant la structure dentaire résiduelle. Celle-ci va alors être définie comme la hauteur de préparation active, et améliorer la force de résistance. (47) Bien que la hauteur prothétique soit rétablie, il faut prendre en considération le rapport couronne-racine afin que la hauteur de la couronne reste inférieure à la hauteur de l'ancrage radiculaire. Néanmoins, *Abduo et Lyons* (6) ont noté qu'aucune preuve n'a été concluante concernant l'effet négatif d'une augmentation du rapport couronne-racine. D'autre part, il est important de définir le plan d'occlusion de manière à répartir harmonieusement les hauteurs prothétiques maxillaires et mandibulaires, dans le respect de la courbe de Spee. (30,31)

En plus d'être un élément déterminant du pronostic thérapeutique, la hauteur prothétique va influencer le choix de la DVO thérapeutique de manière précise. La méthode de raisonnement demande de la rigueur et de la précision, et la simulation sur un articulateur semble alors indispensable. Par le biais du montage en articulateur, le praticien va être à même d'observer les effets des variations de la DVO sur les hauteurs prothétiques mais il va surtout pouvoir les quantifier au niveau des incisives et des molaires à partir de la tige incisive graduée. Cette évaluation quantitative est possible par la règle des tiers. (30)

La variation de DVO au niveau de l'articulateur correspond à une valeur angulaire dont le centre est l'axe charnière bi-condylien. (10) Pour une même variation de DVO, les variations de hauteur seront donc proportionnelles au niveau molaire, incisif et au niveau de la tige antérieure. Par exemple, si la DVO est augmentée de 3 mm au niveau de la tige antérieure, l'augmentation sera de 2 mm au niveau incisif ($2/3$) et de 1 mm au niveau molaire ($1/3$). (30,31) (*fig. 26*)

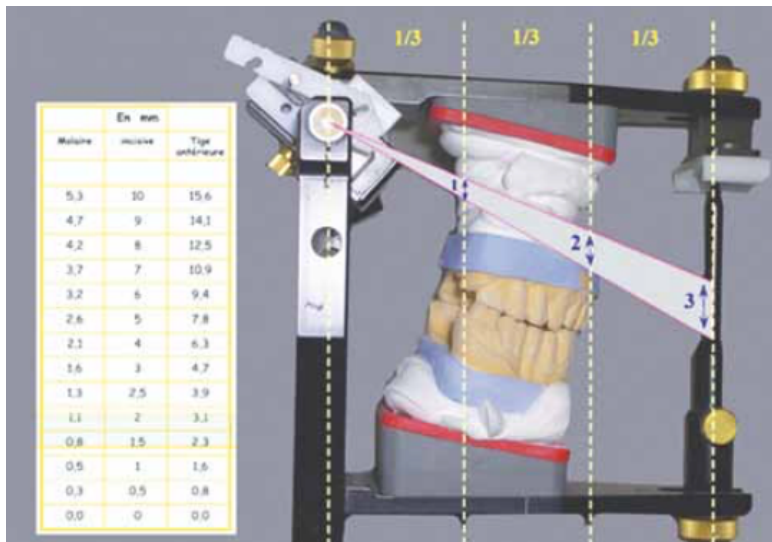


Figure 26 - Règle des tiers sur articulateur et tableau de proportionnalité (30)

L'augmentation de la DVO va donc permettre de couronner des dents ayant une hauteur initiale de 3 mm, mais si cette hauteur coronaire est plus faible, un traitement concomitant sera alors recommandé. (6) En effet, il est possible de mettre en œuvre une chirurgie d'élongation coronaire ou une égression orthodontique afin d'augmenter davantage la hauteur de la couronne clinique et de préserver l'espace biologique. Le choix de la technique à employer va dépendre de la situation clinique.

La chirurgie d'élongation coronaire permet d'augmenter la hauteur des parois coronaires en exposant davantage de structure dentaire aux dépens du parodonte. Cependant, dans certaines situations cliniques qui imposent une résection osseuse importante, elle peut créer un rapport couronne-racine clinique défavorable. L'élongation coronaire sera donc davantage employée pour des lésions dentaires sous-gingivales ou juxta-osseuses. (48)

Si la hauteur coronaire est excessivement faible, le praticien devra faire un compromis entre la variation de DVO et l'élongation coronaire, de manière à minimiser la pratique invasive dans la réhabilitation globale et conserver un rapport couronne-racine favorable. (6)

L'égression orthodontique va appliquer des forces afin de déplacer la dent en direction coronaire. On parle d'égression lente lorsque le déplacement dentaire est accompagné par la gencive marginale et l'os sous-jacent, et d'égression rapide ou extrusion orthodontique lorsque la racine est égressée sans son environnement parodontale. Celle-ci

nécessite au préalable une fibrotomie supracrestale. Le traitement orthodontique a l'avantage de pouvoir égresser des racines présentant des lésions sous-gingivales voire infra-osseuses (3-4 mm sous le niveau osseux). Ce traitement est souvent utilisé dans le secteur antérieur, et particulièrement l'extrusion orthodontique qui va permettre de préserver l'alignement des collets. (48)

	Elongation coronaire	Egression orthodontique
Indications	<ul style="list-style-type: none"> - secteur postérieur : faible exigence esthétique - limite cervicale jusqu'à 1 mm sous le niveau osseux - asymétrie de la ligne des collets antérieurs 	<ul style="list-style-type: none"> - secteur antérieur : préserver l'alignement des collets (extrusion), sourire gingival - limite cervicale jusqu'à 3-4 mm sous le niveau osseux - état de santé contre-indiquant la chirurgie
Contre-indications	<ul style="list-style-type: none"> - résection osseuse importante qui nuit au rapport R/C clinique - secteur antérieur : augmentation des embrasures, risque de trous noirs - proximité radulaire - forte conicité de la racine 	<ul style="list-style-type: none"> - ankylose - dents pluriradiculées avec des racines divergentes - espace prothétique inter-arcade insuffisant - absence de calage postérieur

Figure 27 - Tableau comparatif des indications et contre-indications des traitements par élongation coronaire ou par égression orthodontique

La décision d'augmenter ou de diminuer la DVO est donc essentiellement basée sur des impératifs prothétiques et occlusaux. Que ce soit les hauteurs prothétiques ou les relations occlusales antérieures, elles influencent la valeur de la DVO thérapeutique au millimètre près et dominant le raisonnement. Ces indicateurs occlusaux sont mis en jeu lors de réhabilitation par de la prothèse fixée ; mais dans le cas de prothèse composite, il est également important d'évaluer l'espace prothétique disponible dans les secteurs édentés au même titre que les hauteurs prothétiques des dents en prothèse fixée.

Suite à la description des différents critères de décision, il est mis en évidence que pour déterminer la DVO thérapeutique optimale, le praticien doit avoir une approche éclectique intégrant les besoins prothétiques, l'esthétique, l'harmonie du visage, l'occlusion, l'état des ATM et la capacité des muscles à s'adapter à la variation. (37) Nous allons voir que pour combiner tous ces critères de manière constructive, le praticien va suivre une méthode de raisonnement amenant à une valeur de DVO thérapeutique appropriée au patient.

Diminution DVO	Augmentation DVO	Maintien DVO
Absence ou faible recouvrement	Excès de recouvrement	Patient âgé
Excès de surplomb	Faible surplomb	ATM arthrosique
Espace prothétique haut	Espace prothétique faible	
Classe II squelettique	Classe III squelettique	
Hyperdivergence	Hypodivergence	
Face allongée	Face courte	
Prothèse iatrogène surévaluée	Prothèse iatrogène sous-évaluée	

Figure 28 - Tableau récapitulatif des variations de DVO possibles en fonction des critères de décision ou impératifs cliniques (18) ©DR Editions CdP

3.3 Démarche décisionnelle

La détermination de la DVO thérapeutique est donc dépendante d'un certain nombre d'éléments de diagnostic, mais en fonction de la situation clinique, que ce soit un sujet denté, édenté partiel ou édenté total, le choix de la DVO ne mettra pas la priorité sur les mêmes indicateurs. Afin d'optimiser la décision thérapeutique, et de clarifier le raisonnement du praticien, une démarche décisionnelle doit être mise en place durant la phase pré-prothétique. La démarche développée ci-dessous est davantage orientée vers un cas de prothèse fixée mais chaque étape est globalement similaire quelle que soit le contexte clinique. Des cycles décisionnels sont décrits par la suite en fonction du type de prothèse.

1. Examen clinique et anamnèse

Cette première étape doit être réalisée de manière rigoureuse. Elle comprend l'anamnèse, l'examen clinique exo-buccal et endo-buccal, et les examens complémentaires (radiographiques et photographiques). Elle va permettre au praticien de :

- déterminer les causes de l'altération de la DVO pour ensuite les corriger : bruxisme, typologie squelettique marquée, édentement...
- évaluer l'esthétique du visage et du sourire de face et de profil
- évaluer l'état des ATM
- évaluer l'état du système neuromusculaire

⇒ **ATM et système neuromusculaire sains : variation de DVO peut être importante et en une seule étape**

⇒ **signes et symptômes de DAM : variation de DVO progressive**

⇒ **ATM arthrosiques ou faible adaptabilité neuromusculaire : variation de DVO limitée ou maintien de la DVO initiale**

2. Analyse céphalométrique

- Détermination de la typologie squelettique : verticale et sagittale
- Calcul de l'angle ENA-Xi-Pm à partir de la position du maxillaire ;
- Calcul de l'angle ENA-Xi-Pm à partir de l'angle mandibulaire ;
- Synthèse : détermination d'une valeur moyenne de l'angle ENA-Xi-Pm à comparer avec la valeur de référence de Ricketts ($47^{\circ} \pm 4$), et si besoin, conversion de cette valeur en millimètre au niveau de la tige antérieure de l'articulateur.

⇒ **ENA-Xi-Pm > 51° : diminution de la DVO**

⇒ **43° < ENA-Xi-Pm < 51° : maintien de la DVO initiale**

⇒ **ENA-Xi-Pm < 43° : augmentation de la DVO**

3. Analyse du montage sur articulateur

- Recherche de contacts antérieurs avec un recouvrement et surplomb adaptés ;
- Evaluation des hauteurs prothétiques antérieures (HPA) et postérieures (HPP) en corrélation avec les impératifs mécaniques coronaires et radiculaires et détermination du plan d'occlusion ; (30)
- En cas de hauteurs prothétiques insuffisantes malgré la variation de DVO choisie : prévoir des traitements par élongation coronaire ou égression orthodontique ;
- Variation de DVO au niveau de la tige antérieure quantifiée au niveau incisif

⇒ **Détermination de la valeur de la DVO thérapeutique à partir des déterminants occlusaux et prothétiques.**

⇒ **Comparaison avec la valeur de la DVO thérapeutique établie en fonction des données squelettiques.**

4. Evaluation esthétique et fonctionnelle de la DVO

Une fois la variation de DVO quantifiée à partir de la simulation sur articulateur, des bases d'occlusions, montages directeurs et/ou mock-up sont fabriqués afin de transférer cette DVO thérapeutique en bouche. Le praticien va ainsi pouvoir évaluer l'intégration de la DVO thérapeutique et analyser :

- l'esthétique et l'harmonie du visage (au sourire au repos et en OIM) ;
- le contact bilabial ;
- les fonctions : déglutition, phonation

⇒ **Validation esthétique et fonctionnelle de la DVO thérapeutique à l'examen clinique à partir de 2 ou 3 méthodes d'évaluation.**

5. Phase d'adaptation (variation progressive de la DVO)

Cette étape est indiquée dans les cas de DAM et/ou faible adaptabilité neuromusculaire. Une variation progressive de la DVO se caractérise par la mise en place de la DVO thérapeutique par une méthode conservatrice et réversible telle que des gouttières occlusales. Elle va permettre de tester l'adaptation articulaire et neuromusculaire du patient au changement de hauteur. Si besoin, cette phase d'intégration peut également être complétée par des traitements des DAM. Elle correspond à une phase d'observation.

⇒ **Intégration de la DVO thérapeutique : traitement prothétique réalisé à la DVO intégrée par le patient.**

⇒ **Mauvaise adaptation à la DVO thérapeutique : mise en place d'une DVO thérapeutique moins importante ou maintien de la DVO initiale du patient.**

6. Phase prothétique transitoire

La phase prothétique transitoire peut directement être mise en place dans les cas où le système manducateur est asymptotique.

⇒ **Réalisation des provisoires à la DVO thérapeutique choisie +/- élongation coronaire ou égression orthodontique**

⇒ **Réglage occlusal et temporisation pouvant aller de quelques semaines à quelques mois en fonction du cas**

7. Mise en place des prothèses d'usage

Les prothèses seront réalisées à partir des données occlusales des prothèses provisoires, et à la même DVO thérapeutique qui a été acceptée par le patient.

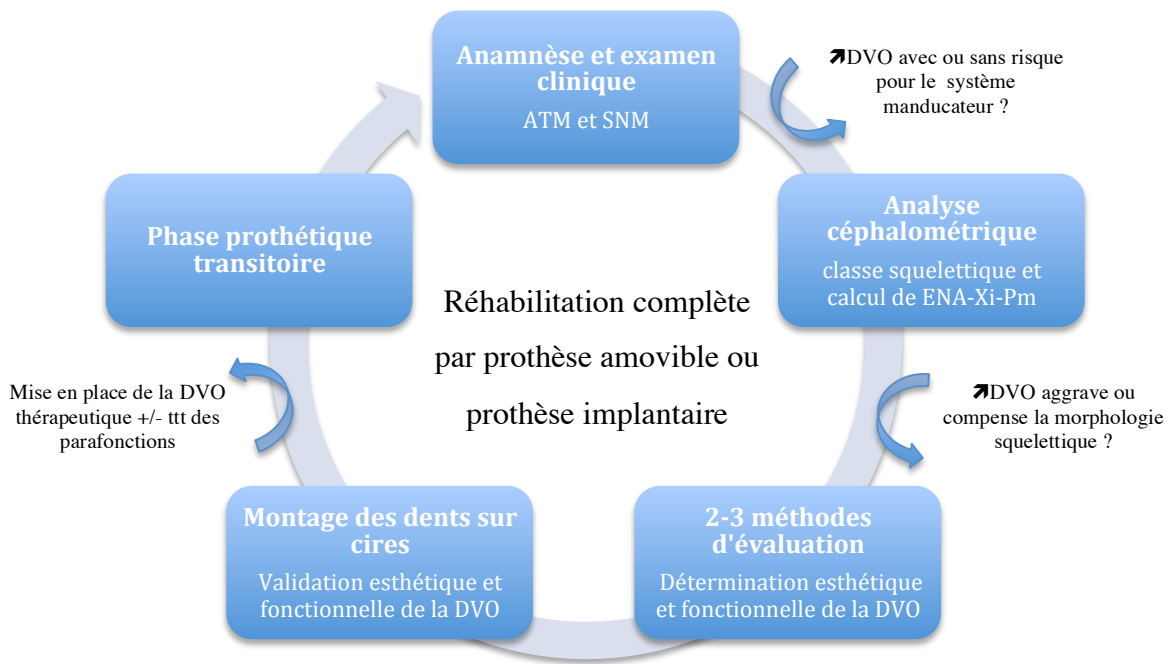


Figure 29 - cycle décisionnel du choix de la DVO thérapeutique, lors d'une réhabilitation complète que ce soit par des prothèses amovibles ou implantaire.

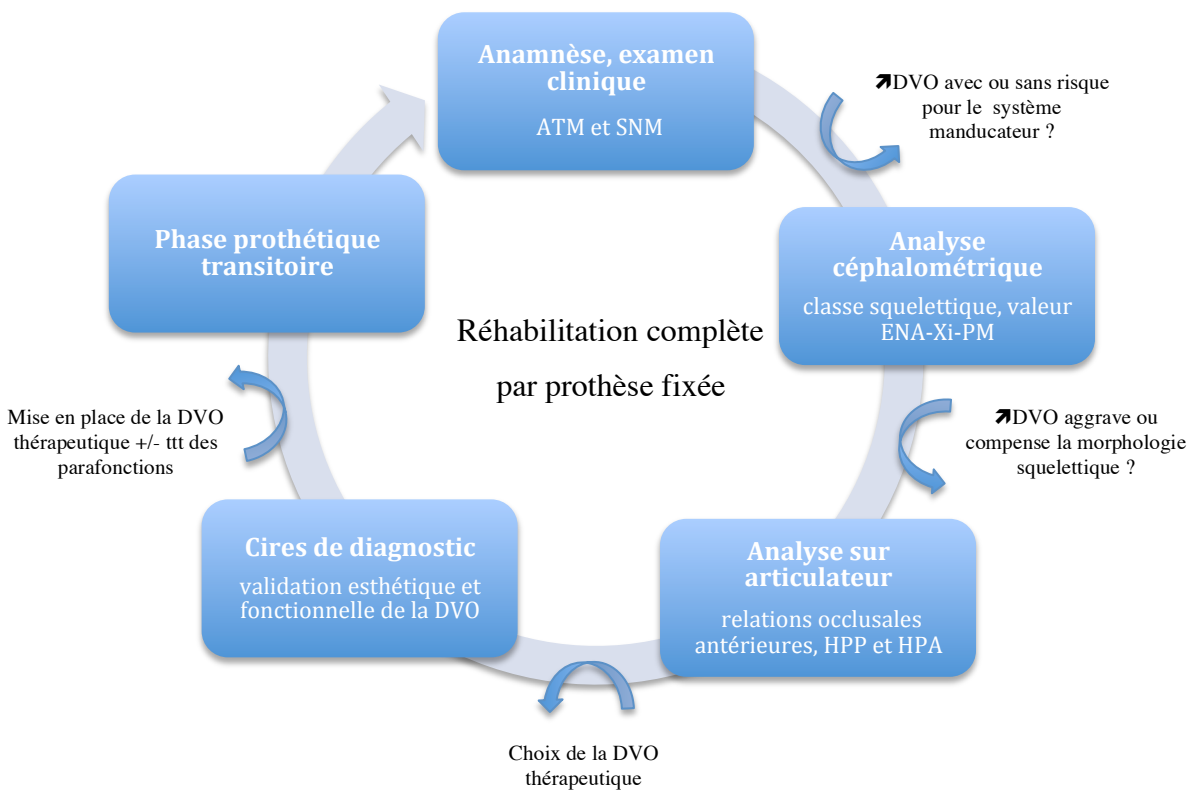


Figure 30 - cycle décisionnel du choix de la DVO thérapeutique, lors d'une réhabilitation par de la prothèse fixée.

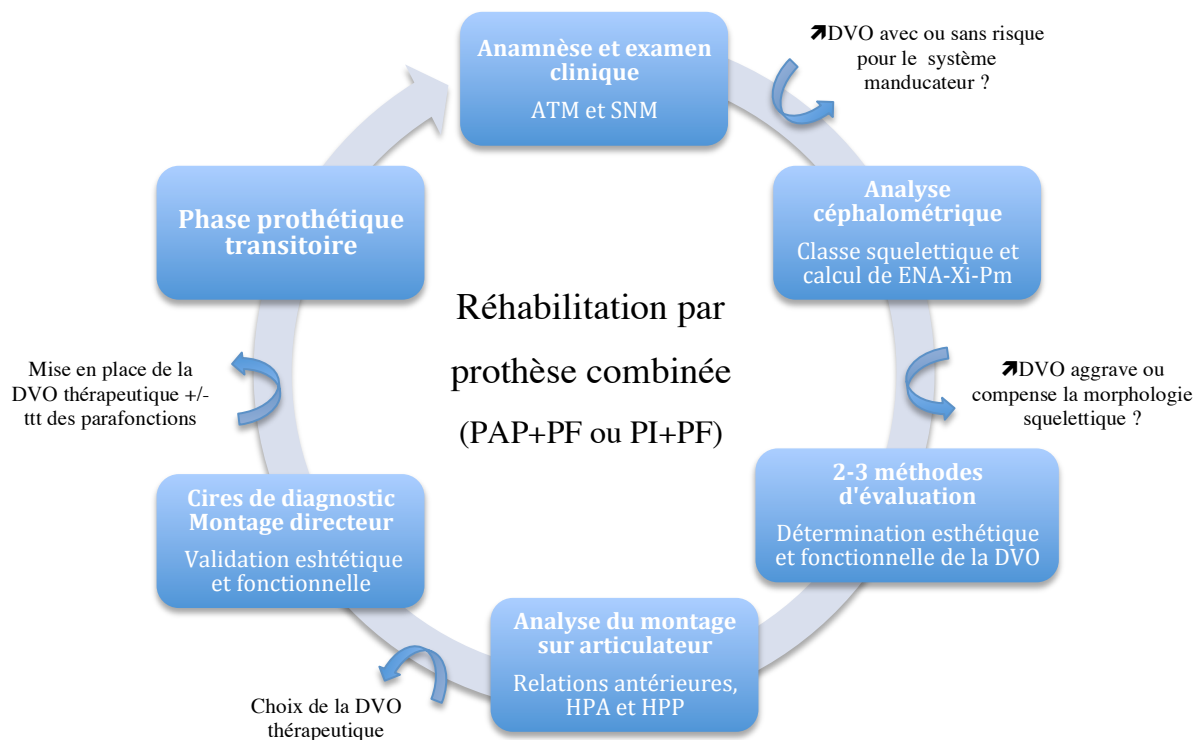


Figure 31 - cycle décisionnel du choix de la DVO thérapeutique lors d'une réhabilitation par de la prothèse combinée, alliant prothèse fixée et prothèse amovible partielle ou prothèse implantaire.

Cette démarche permet de simplifier le raisonnement à avoir face à une demande de variation de DVO en fonction du contexte clinique en confrontant les différents éléments de diagnostic de manière méthodique. Néanmoins, chaque situation clinique est unique et la décision thérapeutique ne doit suivre cette démarche par automatisme. Le praticien doit faire jouer son expérience et son sens critique pour évaluer chaque cas clinique de manière individuelle.

Une augmentation de DVO a pour inconvénient de devoir restaurer les dents d'au moins une arcade. Or, il peut arriver que les impératifs prothétiques sur les dents postérieures ne coïncident pas avec les relations occlusales antérieures. En effet, si le praticien décide d'augmenter la DVO pour des besoins prothétiques au niveau postérieur, les relations occlusales antérieures correctes seront inévitablement perturbées avec l'apparition d'une béance antérieure. *Abduo* (42) conseille alors d'éviter la variation de DVO et de restaurer les

dents postérieures par d'autres thérapeutiques tels que l'orthodontie ou la parodontie. La variation de DVO n'est donc pas systématique et la démarche décisionnelle contribue à trouver un compromis entre les différents éléments de diagnostic pour que la réhabilitation allie au mieux l'esthétique, l'approche fonctionnelle et les impératifs occlusaux et prothétiques.

4 Illustration clinique de la démarche décisionnelle

Afin de cerner au mieux le raisonnement à avoir face à un patient présentant une DVO diminuée, nous allons appliquer la démarche décisionnelle décrite précédemment à un cas clinique. Les données du patient ont été recueillies dans un article de *Jacquemont et Laviolle (49)*, et comprennent l'anamnèse, les photographies endo- et exobuccales et la radiographie panoramique. Notre analyse sera uniquement consacrée aux éléments mettant en jeu la DVO du patient mais il est évident qu'une analyse plus détaillée est nécessaire en clinique pour une prise en charge globale du patient.

▪ Anamnèse

Mr D. âgé de 64 ans, consulte pour une gêne esthétique et fonctionnelle due à une usure sévère généralisée. Il n'évoque aucune douleur.

- Antécédents médicaux : diabète de type 2 équilibré
- Antécédents dentaires : pas de suivi dentaire depuis 10 ans, date des dernières avulsions

Il est important d'apprécier le profil psychologique du patient et d'évaluer les étiologies potentielles de cette usure sévère généralisée. (49) Au vu des antécédents dentaires, les usures sont anciennes, certainement aggravées par la présence d'édentements non compensés depuis 10 ans.

Le motif de consultation oriente le diagnostic vers une DVO diminuée. Il est important de rechercher les causes de ces usures, de manière à les prendre en charge début du traitement.

- *Examen clinique exobuccal*

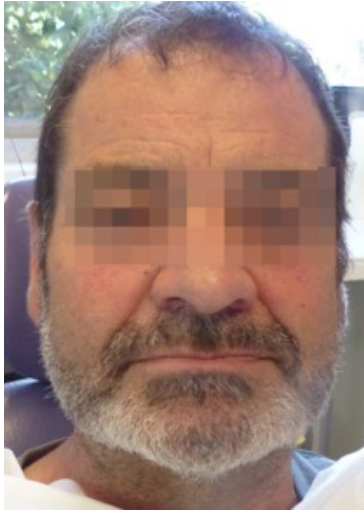

Figure 32 - vue de face (49)

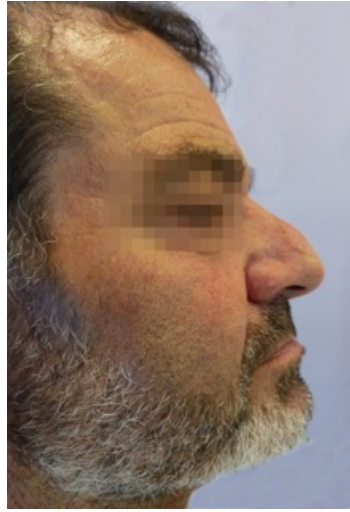

Figure 33 - vue de profil (49)

De face, le patient présente une accentuation des plis naso-géniens, l'aspect des lèvres est aminci avec des commissures labiales tombantes, les lèvres sont en contact.

De profil, on remarque un affaissement de l'étage inférieur, un léger pli mentonnier, et la rétrusion de la lèvre supérieure et la protrusion de la lèvre inférieure peuvent suggérer la présence d'une classe III squelettique. L'angle mandibulaire fermé du patient orienterait vers une hypodivergence. Toutes ces caractéristiques du visage font penser à une DVO diminuée.

Un examen des ATM et des muscles masticateurs doit également être réalisé, avec l'analyse des mouvements mandibulaires et sons associés, l'examen des trajets d'ouverture-fermeture buccale, la recherche de limitation de mouvements que ce soit en ouverture ou en diduction (diagramme de Farrar), ainsi qu'une palpation intra-auriculaire permettant de déceler des difficultés de rotation d'un ou des 2 condyles. Cet examen doit être complété par l'analyse des ATM sur la radiographie panoramique qui montre pour ce patient des ATM saines avec des condyles arrondis, symétriques, centrés dans la fosse mandibulaire. (*fig. 38*)

Même si le patient ne présente aucune douleur, l'examen articulaire et musculaire est indispensable, car il peut exister des contractures, surtout dans le contexte du patient. Si le praticien a des doutes sur la présence de DAM, il sera judicieux de réaliser une axiographie pour visualiser le déplacement des condyles.

L'examen exobuccal oriente le diagnostic vers une perte de DVO. L'absence de douleur et l'examen radiologique démontrent une absence de DAM et les examens musculaires et articulaires permettront de le confirmer ou non.

▪ Examen clinique endobuccal

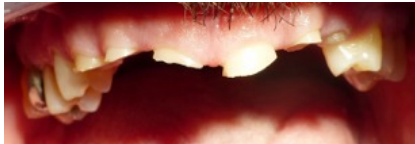
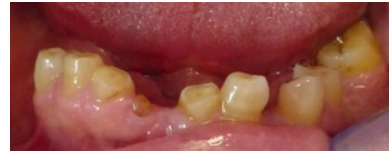
Figure 34 - secteur antérieur maxillaire (49)



.1.1.1 Figure 35 - secteur antérieur mandibulaire (49)

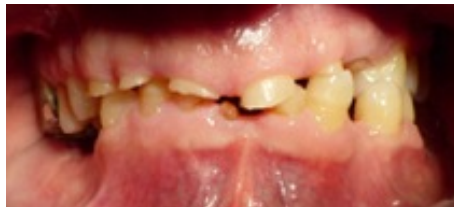

Figure 36 - vue antérieure des arcades en occlusion (49)

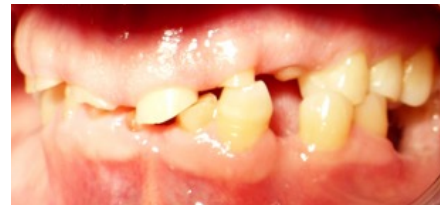

Figure 37 - vue latérale gauche des arcades en occlusion (49)

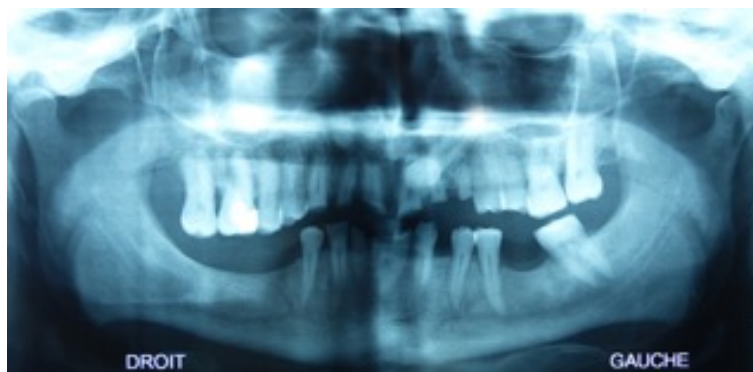


Figure 38 - radiographie panoramique dentaire (49)

Arcade maxillaire (fig. 34) :

- Dans le secteur antérieur, on remarque des usure sévères jusqu'au tiers de la hauteur coronaire, des dents fracturées et une altération de l'alignement des collets.
- Les dents postérieures du secteur 1 sont égressées du fait de l'édentement antagoniste non compensé.

Arcade mandibulaire (fig. 35) : présence d'usures marquées au niveau incisivo-canin, absence de 45 46, 47, 48 et 36, 37.

Analyse occlusale (fig. 36 et 37):

- Plan d'occlusion et courbe de Spee inversés ;
- Perte de calage postérieur due aux édentements mandibulaires ;
- Absence de recouvrement et faible surplomb due à l'importante perte de substance antérieure.
- Usure antérieure généralisée de type attrition due à l'instabilité occlusale pouvant être aggravée par l'âge et du bruxisme. Absence de compensation alvéolo-dentaire.
- Calage antérieur en bout à bout incisif, guide antérieur certainement perturbé par l'absence de pente incisive.
- La classe III squelettique suggérée à l'examen exo-buccal peut finalement n'être qu'un proglissement mandibulaire du à l'instabilité occlusale postérieure associée aux relations antérieures perturbées, mais ce n'est que l'analyse céphalométrique qui pourra le certifier.

Tous les critères occlusaux sont en faveur d'une thérapeutique par augmentation de la DVO. L'absence de recouvrement pourrait être défavorable si le patient présentait une classe I ou II, mais dans le cas d'une classe III il est possible que l'augmentation de DV permette de récupérer un léger recouvrement.

▪ Analyse de la radiographie panoramique (fig. 38)

Radiologiquement, les ATM sont saines avec des condyles symétriques, de forme arrondie et centrés dans la fosse mandibulaire.

Les angles goniaux du patient ont une forme concave, qui peut être caractéristique du bruxisme. En effet, chez les patients présentant un bruxisme de type serrement, on peut observer ce remodelage osseux au niveau de l'angle mandibulaire, qui est le siège des insertions des muscles masséters et ptérygoïdiens médiaux. (50)

- Analyse céphalométrique

Une téléradiographie de profil devra être prescrite au patient, afin de réaliser un diagnostic céphalométrique. Les valeurs angulaires du patient permettront de confirmer ou non l'hypodivergence et la classe III squelettique suggérées à l'examen clinique.

Dans un deuxième temps, des formules de régressions multiples permettront de calculer l'angle ENA-Xi-Pm à partir de la position antéro-postérieure du maxillaire et de la morphologie mandibulaire. Cette valeur angulaire est ensuite comparée à la valeur référence de Ricketts et peut être transférée sur articulateur.

La valeur angulaire de la DVO ainsi que la typologie squelettique vont être comparées aux données cliniques, nous indiquant si une augmentation de la DVO est en accord avec la morphologie squelettique. Si la classe III squelettique et l'hypodivergence sont confirmées, l'augmentation de la DVO aura l'avantage de les compenser.

- Analyse sur articulateur

Evaluation des relations occlusales antérieures : le surplomb est faible et le recouvrement des dents antérieures est absent. Le calage antérieur est en bout à bout incisif, et la forte perte de substance coronaire ne permet pas un centrage et un guidage antérieur fonctionnel.

Evaluation des hauteurs prothétiques :

⇒ HPA : les hauteurs coronaires semblent trop faibles pour apporter rétention et résistance à la restauration sans porter atteinte à l'espace biologique, et l'espace prothétique vertical semble insuffisant voire inexistant. Ces indicateurs prothétiques antérieurs inciteraient à réaliser une importante augmentation de DVO. Or malgré cela, les hauteurs coronaires seraient toujours trop faible pour répondre aux impératifs cliniques. Il est donc recommandé, au vu du parodonte sain et épais du patient, de réaliser des élongations coronaires afin d'augmenter les hauteurs coronaires, de rétablir un alignement des collets et de recréer un recouvrement antérieur. La variation de DVO pourra ainsi être choisie à

une valeur plus raisonnable. (L'égression orthodontique n'est pas recommandée chez ce patient, du fait de l'absence de calage postérieur, et du faible ancrage possible.)

⇒ HPP : Les HPP maxillaires sont importantes, mais l'espace prothétique disponible au niveau du secteur 4, édenté, est insuffisant en raison des égressions antagonistes. L'augmentation de DVO permettra de rétablir le plan d'occlusion en apportant un espace prothétique suffisant au secteur 4.

La DVO thérapeutique choisie sur l'articulateur, associée aux élongations coronaires antérieures permettra de faire un compromis entre les faibles HPA et les importantes HPP, et les relations occlusales antérieures perturbées. La valeur choisie au niveau de la tige antérieure de l'articulateur est alors transférée au niveau incisif par la règle des tiers.

- *Analyse esthétique et fonctionnelle*

Des cires de diagnostic et montage directeur sont réalisés par le prothésiste à l'augmentation de DVO choisie au niveau incisif. La réalisation de mock-up associée au montage directeur vont permettre de tester cliniquement la DVO thérapeutique au niveau esthétique et fonctionnel. Il est conseillé d'utiliser 2 à 3 méthodes d'évaluation telles que celles utilisant l'esthétique du visage, les proportions faciales, la DVR, la phonation ou la déglutition.

Validation esthétique et fonctionnelle de la DVO thérapeutique.

- *Phase prothétique transitoire*

Une fois la DVO thérapeutique choisie en accord avec les critères esthétiques, fonctionnels, squelettiques, occlusaux et prothétiques, il est recommandé de tester sur plusieurs mois, cette nouvelle position mandibulaire ainsi que l'acceptation du patient. C'est également à cette étape que les élongations coronaires antérieures peuvent être réalisées.

- ⇒ **Si un bruxisme est diagnostiqué chez ce patient, il sera intéressant, dans un premier temps, de réaliser une gouttière occlusale à la DVO thérapeutique choisie pour à la fois, traiter la parafonction et tester la position mandibulaire.**
- ⇒ **Si aucun signe et symptôme de DTM ne sont diagnostiqués, il est possible de réaliser directement les prothèses provisoires à la DVO thérapeutique choisie.**

▪ Choix du type de prothèse

Au vu des données cliniques, une réhabilitation bi-maxillaire peut être suggérée afin rétablir la DVO thérapeutique par le biais de prothèses fixées au maxillaire et d'une prothèse combinée à la mandibule. (*fig 31*)

Dans ce cas clinique, la détermination de la DVO thérapeutique a comme difficulté de devoir répondre aux impératifs de la prothèse fixée tout en étant adaptés à la restauration des zones édentées. Des méthodes esthétiques et fonctionnelles vont pouvoir déterminer une DVO thérapeutique dans un premier temps, mais c'est l'analyse sur articulateur qui dominera dans la décision au vu des nombreuses restaurations fixées. La DVO thérapeutique va donc dépendre des rapports incisifs et des hauteurs prothétiques nécessaires aux restaurations fixes, aux dépens des espaces prothétiques disponibles pour la restauration des zones édentés mandibulaires qui demandent moins d'impératifs cliniques.

A la mandibule, la réhabilitation des zones édentés peut se faire par de la prothèse amovible ou de la prothèse implantaire si le contexte osseux le permet. Bien que le choix final revienne au patient, la prothèse implantaire apportera une stabilisation postérieure de meilleure qualité et un meilleur confort général que la prothèse amovible.

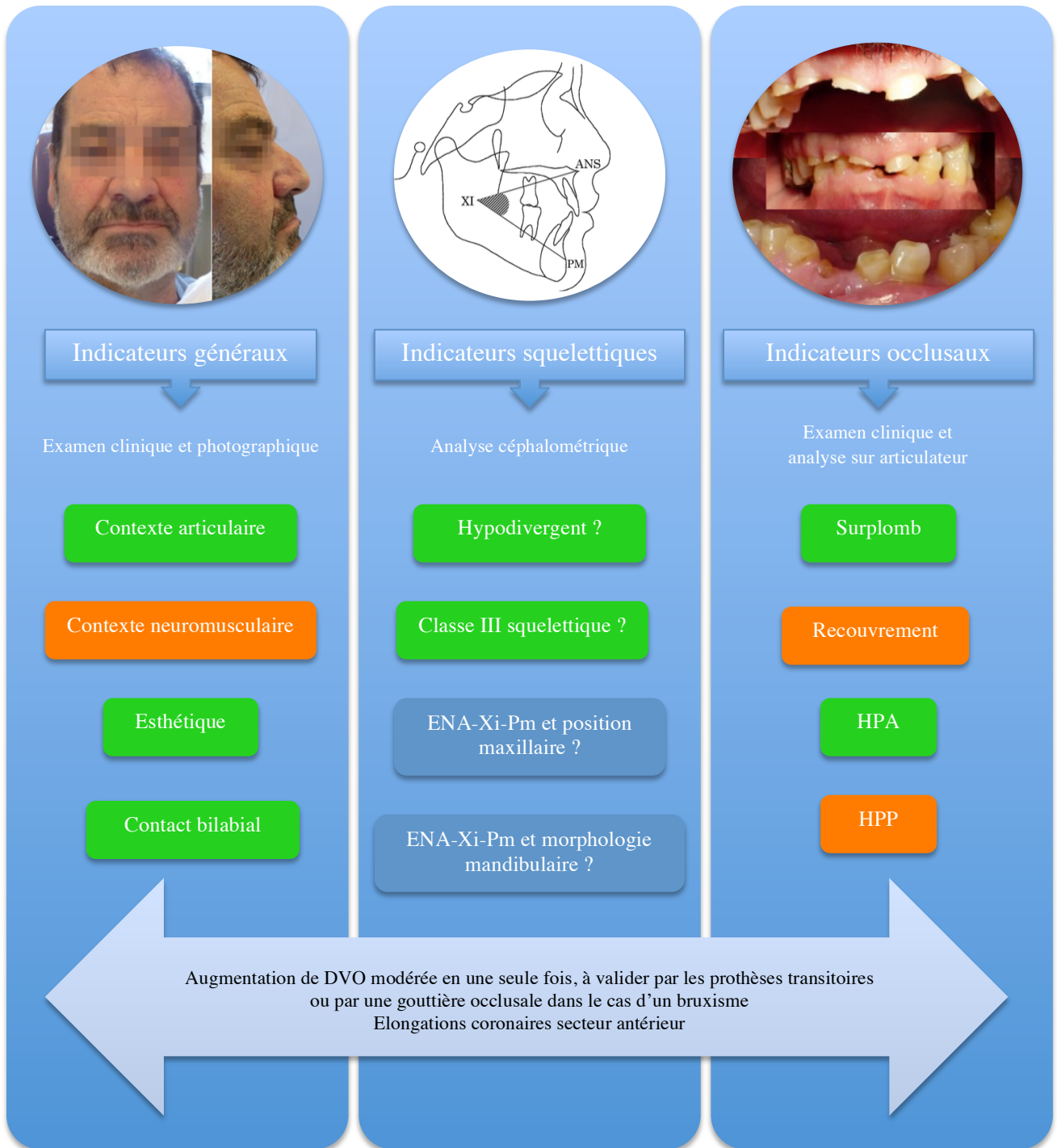


Figure 39 - Schéma récapitulatif des indicateurs généraux, squelettiques et occlusaux du patient influençant le choix de la DVO thérapeutique

Conclusion

La DVO définit la position de la mandibule lorsque les dents sont en intercuspidie maximale. Cette hauteur s'adapte tout au long de la vie aux variations physiologiques par l'intermédiaire des organes dentaires, des ATM et du système neuromusculaire, en réalisant une rotation condylienne pure autour de l'axe charnière. Cette variation reste donc physiologique et sans danger pour le système stomatognathique dans la mesure où elle se situe dans un espace permettant l'adaptation du système neuromusculaire. Certaines situations cliniques comme par exemple une usure généralisée ou une perte de calage postérieure peuvent faire basculer cette variation de la DVO au-delà de la zone de confort, et des répercussions esthétiques et fonctionnelles sont alors décelables.

Dans la pratique quotidienne, la détermination de la DVO thérapeutique est une étape importante mais difficile du traitement prothétique. A ce jour, que ce soit grâce aux critères esthétiques, fonctionnels ou céphalométriques, aucune méthode ne permet une évaluation plus précise et reproductible de la DVO, et sa détermination peut varier en fonction des conditions d'examen et de l'expérience du praticien. Il est alors recommandé d'employer 2 à 3 méthodes d'évaluation différentes pour déterminer la DVO thérapeutique mais également pour tester la DVO retenue. Cependant, il faut souligner que la plupart des techniques décrites dans la littérature s'appliquent essentiellement à l'élaboration de prothèses amovibles complètes, et sont plus complexes à employer chez le sujet denté qui demande pourtant plus d'attention. En effet, les enjeux sont différents lors d'une augmentation de la DVO par de la prothèse fixée, car des impératifs prothétiques et occlusaux doivent être respectés, en coïncidence avec les critères esthétiques, fonctionnels et squelettiques.

Afin de déterminer la DVO thérapeutique adaptée au contexte clinique sans pour autant nuire aux éléments environnants, il est important d'évaluer tous les critères pouvant contribuer à la variation de la DVO. Cela passe par l'évaluation du système articulaire et du complexe neuromusculaire, l'appréciation visuelle de l'harmonie du visage, l'analyse céphalométrique de la morphologie squelettique et l'étude sur articulateur des données occlusales et prothétiques. Il semble judicieux de suivre une démarche décisionnelle en fonction du type de prothèse, car la décision thérapeutique ne mettra pas la priorité sur les mêmes critères. En effet, l'aspect esthétique aura une forte influence chez le sujet édenté

total ; alors que chez le sujet denté, ce sont les indicateurs dentaires qui détermineront la DVO thérapeutique au millimètre près.

La DVO thérapeutique peut être augmentée en une seule étape, jusqu'à 5 mm au niveau incisif et son intégration esthétique et fonctionnelle sera validée par les prothèses transitoires après l'obtention d'une stabilité occlusale. En présence de parafunctions, des auteurs conseillent une variation progressive de la DVO, avec une période d'adaptation à la DVO par des gouttières occlusales, alors que pour des cas de faible adaptation neuromusculaire ou de phénomènes dégénératifs des ATM, ils recommandent de limiter la variation de DVO ou même de maintenir la DVO initiale.

Bibliographie

1. The Glossary of Prosthodontic Terms. 2005;10–92.
2. Pompignoli M, Doukhan J-Y, Raux D. Prothèse complète clinique et laboratoire. Rueil-Malmaison: Éditions CdP; 2011.
3. Ferrigno J-M, Tavitian P, Tosello A, Pouysségur V. Dimension verticale : aspects physiologiques. EMC - Med Buccale. 2008;1–11.
4. Türp J-C, Schindler H-J, Rodiger O, Smeekens S, Marinello CP. La relation intermaxillaire verticale et horizontale en médecine dentaire reconstructrice. Rev Mens Suisse Odontostomatol. 2006;116:412–7.
5. Aubert H, Pieaud J. Démystification de la pratique occlusale une approche raisonnée et simplifiée pour une utilisation quotidienne. Paris: Ed. MED'COM; 2012.
6. Abduo J, Lyons K. Clinical considerations for increasing occlusal vertical dimension: a review. Aust Dent J. 2012 Mar;57(1):2–10.
7. Miramont E, Orthlieb J-D. Perte de calage, usure, érosion, migration et DVO. Réal Clin. 2013;24(2):105–12.
8. Laluque J-F, D'Incau E, Brocard D. Lésions d'usure et bruxismes chez l'adulte. Première partie. Rev Odonto Stomat. 2014;43(1):88–98.
9. D'Incau E, Brocard D, Laluque J-F. Lésions d'usure et bruxismes chez l'adulte. Seconde Partie. Rev Odonto Stomat. 2014;43(3):308–24.
10. Frugier V. Diagnostic et principes thérapeutiques d'une perte de la dimension verticale d'occlusion chez le sujet denté [Thèse d'exercice]. Université de Bordeaux; 2013.
11. Boileau M-J, Canal P. Orthodontie de l'enfant et du jeune adulte. Tome 2, Tome 2,. Issy-les-Moulineaux: Elsevier Masson; 2012.
12. Millet C, Leterme A, Jeannin C, Jaudoin P. Dimensions verticales en prothèse

complète. *Rev Stomatol Chir Maxillofac.* 2010;111:315–30.

13. Romerowski J, Boccara E, Bresson G, Ruel Kellermann M, Schulz Benamou M., Tavernier B. L'occlusion, mode d'emploi. Les Ulis (Essonne): EDP sciences; 2014.

14. Loyer E, Maille G, Margossian P. Harmonie du visage et DVO. *Réal Clin.* 2013;24(2):113–7.

15. Fajri L, Abdelkoui A, Abdedine A. Approche esthétique en prothèse amovible complète. *Actual Odonto-Stomatol.* 2013 Nov;(266):16–26.

16. Moreno-Hay I, Okeson JP. Does altering the occlusal vertical dimension produce temporomandibular disorders? A literature review. *J Oral Rehabil.* 2015 Nov;42(11):875–82.

17. Orthlieb J-D, Darmouni L, Jouvin J, Pedinielli A. Dysfonctions occlusales : anomalies de l'occlusion dentaire humaine. *EMC - Med Buccale.* 2013;8(1):1–11.

18. Orthlieb J-D. Gnathologie fonctionnelle. Volume 2, Volume 2., Rueil Malmaison: Éditions CdP; 2011.

19. Orthlieb JD. *Occlusodontie pratique.* Ruel-Malmaison [France: Editions CdP; 2000. (JPIO).

20. Orthlieb J-D, Rebibo M, Mantout B. La dimension verticale d'occlusion en prothèse fixée. *Cah Prothèse.* 2002 décembre;(120):67–78.

21. Slavicek R, Pédinielli A, Orthlieb JD. Typologie squelettique et choix de la Dimension Verticale d'Occlusion. *Réal Clin.* 2013;24(2):119–25.

22. Yamashita S, Shimizu M, Katada H. A Newly Proposed Method to Predict Optimum Occlusal Vertical Dimension: Prediction of Occlusal Vertical Dimension. *J Prosthodont.* 2015 Jun;24(4):287–90.

23. Slavicek R, Tajima K, Sudmann V. Importance of skeletal location of maxilla to determine the vertical dimension of occlusion. *Int J Stomatol Occlusion Med.* 2010;3(3):159–64.

24. Orthlieb JD, Laurent M, Laplanche O. Cephalometric estimation of vertical dimension of occlusion. *J Oral Rehabil.* 2000 Sep;27(9):802–7.
25. Slavicek G. Articulateur, céphalométrie et DVO. *Réal Clin.* 2013;24(2):127–32.
26. Tavano KTA, Seraidarian PI, de Oliveira DD, Jansen WC. Determination of vertical dimension of occlusion in dentate patients by cephalometric analysis - pilot study: Determination of vertical dimension of occlusion. *Gerodontology.* 2012 Jun;29(2):e297–305.
27. Ladda R, Bhandari A, Kasat V, Angadi G. A new technique to determine vertical dimension of occlusion from anthropometric measurements of fingers. *Indian J Dent Res.* 2013;24(3):316.
28. Cotton G. Dimension verticale d’occlusion ou dimension verticale posturale ? - Dentalespace [Internet]. 2010. Available from: <http://www.dentalespace.com/praticien/formationcontinue/dimension-verticale-d-occlusion-ou-dimension-verticale-posturale/#>
29. Orthlieb JD, Ehrmann E. Dimension verticale d’occlusion : des mythes et des limites. *Réal Clin.* 2013;24(2):99–104.
30. Orthlieb J, Ehrmann E. Déterminants du choix de la DVO thérapeutique. *Réal Clin.* 2013;24(2):133–8.
31. Rebibo M, Darmouni L, Jouvin J, Orthlieb JD. Vertical dimension of occlusion: the keys to decision: We may play with the VDO if we know some game’s rules. *Int J Stomatol Occlusion Med.* 2009 Sep;2(3):147–59.
32. Dupas P-H, Dupas G. *Dents, dos, oeil, vos problèmes.* Lille: Ed. Publi-Nord; 2005.
33. Johansson A, Johansson A-K, Omar R, Carlsson GE. Rehabilitation of the worn dentition. *J Oral Rehabil.* 2008 Jul;35(7):548–66.
34. Abduo J. Safety of increasing vertical dimension of occlusion: a systematic review. *Quintessence Int Berl Ger 1985.* 2012 May;43(5):369–80.
35. Okeson JP. *Management of temporomandibular disorders and occlusion.* 6. ed. St.

Louis, Mo: Mosby; 2008. 631 p.

36. Raberin M. Incidences cliniques des postures de la zone orolabiale. *EMC - Med Buccale*. 2008;1–26.
37. Orenstein NP, Bidra AS, Agar JR, Taylor TD, Uribe F, Litt MD, et al. Changes in Lower Facial Height and Facial Esthetics with Incremental Increases in Occlusal Vertical Dimension in Dentate Subjects. *Int J Prosthodont*. 2015 Aug;28(4):363–70.
38. Gross MD, Nissan J, Ormianer Z, Dvori S, Shifman A. The effect of increasing occlusal vertical dimension on face height. *Int J Prosthodont*. 2002 Aug;15(4):353–7.
39. Noharet R, Viennot S. Le projet prothétique en implantologie orale. *Cah Prothèse*. 2016;(173):47–57.
40. Mohindra NK, Bulman JS. The effect of increasing vertical dimension of occlusion on facial aesthetics. *Br Dent J*. 2002 Feb 9;192(3):164–8.
41. Chou J-C, Thompson GA, Aggarwal HA, Bosio JA, Irelan JP. Effect of occlusal vertical dimension on lip positions at smile. *J Prosthet Dent*. 2014 Sep;112(3):533–9.
42. Rencontre avec Jaafar Abduo. *Inf Dent*. 2014;(31):43–8.
43. Helfer M, Demengel P, Vermande G. Restauration de la fonction et de l'esthétique à l'aide de prothèses combinées. *Strat Prothétique*. 2013;13(2):1–10.
44. Petelle B. Syndrome d'apnées du sommeil approche chirurgicale [Internet]. 2012. Available from: <http://www.macsformation.com/wp-content/uploads/2012/02/Atelier-1-Examen-clinique-para-clinique....-B.Petelle.pdf>
45. Duminil G, Laplanche O, Carlier J-F, Ré J-P, Simonet P, Orthlieb J-D. *L'occlusion*. Paris: Espace I.d; 2013.
46. Ergun G, Yucel AS. Full-Mouth Rehabilitation of a Patient with Severe Deep Bite: A Clinical Report: Rehabilitation of Severe Deep Bite. *J Prosthodont*. 2014 Jul;23(5):406–11.
47. Gargari M, Lorè B, Ceruso FM. Esthetic and function rehabilitation of severely worn

dentition with prosthetic-restorative approach and VDO increase. Case report. *ORAL Implantol.* 2014 Jun;7(2):40–5.

48. Arthaux J. Elongation coronaire versus égression orthodontique : critères de décision [Thèse d'exercice]. Université de Nantes; 2013.

49. Jacquemont M, Laviolle O. Analyse clinique, diagnostic et approche thérapeutique d'une réhabilitation prothétique avec perte de dimension verticale. *Cah Prothèse.* 2016;(174):70–6.

50. Balland J. Gestion de la dimension verticale chez le bruxomane [Thèse d'exercice]. Université Henri Poincare, Nancy I; 2009.

Les figures qui illustrent cette thèse ont fait l'objet d'une demande d'autorisation de reproduction auprès des éditeurs suivants :

- Information dentaire
- Elsevier Masson
- Med'Com
- Wiley
- Editions CdP
- SOP (autorisation du Dr Emmanuel D'Incau et de la ROS 2014 Tome 43 N°3, article intitulé « Lésions d'usure et bruxismes chez l'adulte : Seconde Partie ».)

Vu, Le Président du Jury,

Date, Signature :

Vu, la Directrice de l'UFR des Sciences Odontologiques,

Date, Signature :

Vu, le Président de l'Université de Bordeaux,

Date, Signature :

Laura GARRIDO

Le 05/01/2017

Thèse pour l'obtention du DIPLOME d'ETAT de DOCTEUR en CHIRURGIE DENTAIRE
2017 n°3

Prothèse

DVO THERAPEUTIQUE : CRITERES DE DECISION ET IMPERATIFS CLINIQUES

Résumé :

Dans la pratique courante, la détermination de la dimension verticale d'occlusion (DVO) est une étape importante mais difficile du traitement prothétique. A ce jour, que ce soit grâce aux critères esthétiques, fonctionnels ou céphalométriques, aucune méthode ne permet une évaluation vraiment précise et reproductible de la DVO. Sa détermination peut varier en fonction des conditions d'examen et de l'expérience du praticien. Par conséquent, il est conseillé d'évaluer tous les éléments de diagnostic pouvant contribuer à la variation de la DVO en fonction du type d'édentement, de manière à faciliter la restauration prothétique et rétablir les fonctions et l'harmonie du visage, sans nuire au complexe stomatognathique. Au vu de la complexité de cette étape, une démarche décisionnelle appropriée au type d'édentement peut étayer le raisonnement du chirurgien-dentiste dans le choix de la DVO thérapeutique.

Mots-Clés : dimension verticale, occlusion, dysfonctionnement de l'appareil manducateur, esthétique, typologie squelettique, restauration prothétique

THERAPEUTIC VDO : DECISION CRITERIA ANALYSIS AND CLINICAL IMPERATIVES

Summary :

In common practice, determining the vertical dimension of occlusion (VDO) is an important but difficult step in prosthetic treatment. Nowadays, whether by aesthetic, functional or cephalometric criteria, there is no method that allows a really accurate and repeatable evaluation of the VDO. Its determination may vary depending on the examination conditions and the practitioner's experience. So It is advisable to evaluate all the diagnostic elements that can contribute to the variation of the VDO according to the type of edentulousness in order to facilitate the prosthetic restoration and to restore the functions and the harmony of the face without impacting the stomatognathic complex. Given the complexity of this step, a decision-making approach appropriate to the type of edentation can support the dentist's analysis in the choice of therapeutic VDO.

Keys-words : vertical dimension, occlusion, temporomandibular disorders, esthetic, skeletal typology, prosthetic restoration.

Université de Bordeaux – Collège des Sciences de la Santé
UFR des Sciences Odontologiques
16-20 Cours de la Marne
33082 BORDEAUX CEDEX