



**HAL**  
open science

# Les épidermolyses bulleuses héréditaires : le point en 2016

Anthony Mirgaine

► **To cite this version:**

Anthony Mirgaine. Les épidermolyses bulleuses héréditaires : le point en 2016. Médecine humaine et pathologie. 2016. dumas-01469627

**HAL Id: dumas-01469627**

**<https://dumas.ccsd.cnrs.fr/dumas-01469627>**

Submitted on 16 Feb 2017

**HAL** is a multi-disciplinary open access archive for the deposit and dissemination of scientific research documents, whether they are published or not. The documents may come from teaching and research institutions in France or abroad, or from public or private research centers.

L'archive ouverte pluridisciplinaire **HAL**, est destinée au dépôt et à la diffusion de documents scientifiques de niveau recherche, publiés ou non, émanant des établissements d'enseignement et de recherche français ou étrangers, des laboratoires publics ou privés.

UNIVERSITÉ NICE-SOPHIA-ANTIPOLIS  
UFR D'ODONTOLOGIE - FACULTÉ DE CHIRURGIE DENTAIRE  
24 Avenue des Diabes Bleus  
06357 Nice Cedex 4

# LES EPIDERMOLYSES BULLEUSES HEREDITAIRES : LE POINT EN 2016

Année 2016

Thèse n°42-57-16-28

## THÈSE

Présentée et publiquement soutenue devant  
la Faculté de Chirurgie Dentaire de Nice  
le 23/09/2016

Par

**Monsieur Anthony MIRGAINÉ**  
Née le 15 Août 1990 à Monaco

Pour obtenir le grade de  
**DOCTEUR EN CHIRURGIE DENTAIRE**  
(Diplôme d'État)

### **Examineurs de la thèse**

Madame le Professeur L. LUPI-PEGURIER

Madame le Docteur C. JOSEPH

Madame le Docteur C. VOHA

Monsieur le Docteur J. LAMURE

Madame le Docteur C. CHIAVERINI

Président du jury

Directeur de thèse

Assesseur

Assesseur

Membre invité

UNIVERSITÉ NICE-SOPHIA-ANTIPOLIS  
UFR D'ODONTOLOGIE - FACULTÉ DE CHIRURGIE DENTAIRE  
24 Avenue des Diabes Bleus  
06357 Nice Cedex 4

# LES EPIDERMOLYSES BULLEUSES HEREDITAIRES : LE POINT EN 2016

Année 2016

Thèse n°42-57-16-28

## THÈSE

Présentée et publiquement soutenue devant  
la Faculté de Chirurgie Dentaire de Nice  
le 23/09/2016

Par

**Monsieur Anthony MIRGAINÉ**  
**Née le 15 Août 1990 à Monaco**

Pour obtenir le grade de  
**DOCTEUR EN CHIRURGIE DENTAIRE**  
(Diplôme d'État)

Madame le Professeur L. LUPI-PEGURIER

Madame le Docteur C. JOSEPH

Madame le Docteur C. VOHA

Monsieur le Docteur J. LAMURE

Madame le Docteur C. CHIAVERINI

Président du jury

Directeur de thèse

Assesseur

Assesseur

Membre invité

## CORPS ENSEIGNANT

### 56<sup>ème</sup> section : DEVELOPPEMENT, CROISSANCE ET PREVENTION

#### **Sous-section 01 : ODONTOLOGIE PEDIATRIQUE**

Professeur des Universités : Mme MULLER-BOLLA Michèle  
Maître de Conférences des Universités : Mme JOSEPH Clara  
Assistant Hospitalier Universitaire : Mme PIERRE Audrey

#### **Sous-section 02 : ORTHOPEDIE DENTO-FACIALE**

Professeur des Universités : Mme MANIERE-EZVAN Armelle  
Assistante Associée-Praticien Associée : Mme OUEISS Arlette  
Assistant Hospitalier Universitaire : M. BUSSON Floriant

#### **Sous-section 03 : PREVENTION, EPIDEMIOLOGIE, ECONOMIE DE LA SANTE, ODONTOLOGIE LEGALE**

Professeur des Universités : Mme LUPI-PEGURIER Laurence  
Assistant Hospitalier Universitaire : Mme SOSTHE Anne Laure  
Assistant Hospitalier Universitaire : Mme BORSA Leslie

### 57<sup>ème</sup> section : SCIENCES BIOLOGIQUES, MEDECINE ET CHIRURGIE BUCCALE

#### **Sous-section 01 : PARODONTOLOGIE**

Maître de Conférences des Universités : M. CHARBIT Yves  
Maître de Conférences des Universités : Mme VINCENT-BUGNAS Séverine  
Assistant Hospitalier Universitaire : Mme LAMURE Julie  
Assistant Hospitalier Universitaire : M. RATHELOT Benjamin

#### **Sous-section 02 : CHIRURGIE BUCCALE, PATHOLOGIE ET THERAPEUTIQUE, ANESTHESIE ET REANIMATION**

Professeur des Universités Associées : Mme MERIGO Elisabetta  
Maître de Conférences des Universités : M. COCHAIS Patrice  
Maître de Conférences des Universités : M. SAVOLDELLI Charles  
Assistant Hospitalier Universitaire : M. PAUL Adrien

#### **Sous-section 03 : SCIENCES BIOLOGIQUES**

Professeur des Universités : Mme PRECHEUR-SABLAYROLLES Isabelle  
Maître de Conférences des Universités : Mme RAYBAUD Hélène  
Maître de Conférences des Universités : Mme VOHA Christine

### 58<sup>ème</sup> section : SCIENCES PHYSIQUES ET PHYSIOLOGIQUES ENDODONTIQUES ET PROTHETIQUES

#### **Sous-section 01 : ODONTOLOGIE CONSERVATRICE, ENDODONTIE**

Professeur des Universités : Mme BERTRAND Marie-France  
Professeur des Universités : M. MEDIONI Etienne  
Professeur Emérite : M. ROCCA Jean-Paul  
Maître de Conférences des Universités : Mme BRULAT-BOUCHARD Nathalie  
Maître de Conférences Associé des Universités : M. CEINOS Romain  
Assistant Hospitalier Universitaire : M. MORKOWSKI-GEMMI Thomas  
Assistant Hospitalier Universitaire : Mme DUVERNEUIL Laura  
Assistant Hospitalier Universitaire : M. GANDJIZADEH GHOUCHANI Mir-Payam

#### **Sous-section 02 : PROTHESES**

Professeur des Universités : Mme LASSAUZAY Claire  
Maître de Conférences des Universités : M. ALLARD Yves  
Maître de Conférences des Universités : M. LAPLANCHE Olivier  
Maître de Conférences des Universités : Mme POUYSSEGUR-ROUGIER Valérie  
Assistant Hospitalier Universitaire : Mme CERETTI Léonor  
Assistant Hospitalier Universitaire : M. OUDIN GENDREL Antoine  
Assistant Hospitalier Universitaire : M. SABOT Jean-Guy  
Assistant Hospitalier Universitaire : M. SAMMUT Arnaud

#### **Sous-section 03 : SCIENCES ANATOMIQUES ET PHYSIOLOGIQUES**

Professeur des Universités : M. BOLLA Marc  
Professeur des Universités : M. MAHLER Patrick  
Maître de Conférences des Universités : Mme EHRMANN Elodie  
Maître de Conférences des Universités : M. LEFORESTIER Eric  
Assistant Hospitalier Universitaire : Mme CANCEL Bénédicte

## REMERCIEMENTS

### **À Madame le Professeur Laurence LUPI-PÉGURIER**

Docteur en Chirurgie Dentaire  
Professeur des Universités - Praticien hospitalier  
Responsable de la sous-section Prévention, Epidémiologie,  
Economie de la Santé, Odontologie légale

Je tiens à vous remercier d'avoir accepté de présider ce jury. Nous n'avons pas beaucoup eu l'occasion de travailler ensemble tout au long de mes années hospitalière, mais c'était malgré tout toujours un plaisir de vous croiser avec votre sourire et votre bonne humeur dont vous avez le secret. A travers ce travail je vous exprime tout mon respect à votre égard et mes plus sincères remerciements.

### **À Madame le Docteur Clara JOSEPH**

Docteur en Chirurgie Dentaire  
Maître de Conférences des Universités - Praticien hospitalier  
Responsable de la sous-section Odontologie Pédiatrique

Je tiens à vous dire Merci avec un grand M pour l'aide et le dévouement incroyables que vous m'avez apporté durant ce travail de thèse mais également durant toutes mes années hospitalières. Vous m'avez donné goût à votre discipline et cela n'était pas gagné vu mon appréhension avant de commencer les vacances de pédodontie. Au contraire je prend aujourd'hui beaucoup de plaisir à soigner les enfants ; et ça, jamais je ne l'aurai imaginé. Votre passion du métier et votre grande pédagogie y sont pour beaucoup et je vous en remercie infiniment.

### **À Madame le Docteur Christine VOHA:**

Docteur en Chirurgie Dentaire  
Maître de Conférences des Universités - Praticien hospitalier

Je tiens à vous présenter mes plus sincères remerciements pour avoir accepté mon invitation. Nous avons malheureusement pas beaucoup travaillé ensemble durant mes années à l'hôpital. Je me souviens tout de même que c'était un plaisir d'assurer les vacances d'urgences à vos côtés dans la sérénité et la bonne humeur. Ces journées là Le mot « stress » ne faisait pas partie de notre vocabulaire. Alors pour tout cela j'espère que vous reconnaîtrez à travers ce travail l'expression de mon profond respect et de toute ma sympathie.

### **À Madame le Docteur Julie LAMURE**

Docteur en Chirurgie Dentaire  
Assistant Hospitalo-universitaire

Je dois tout particulièrement vous remercier pour avoir accepté mon invitation de toute dernière minute, vous n'avez pas eu énormément de temps de réflexion (voir pas du tout) et cela me touche d'autant plus. Nous n'avons pas eu beaucoup l'occasion de travailler ensemble durant toutes ces années mais j'insiste malgré tout à vous exprimer toute ma reconnaissance et ma gratitude à travers cette thèse.

**À Madame le Docteur Christine CHIAVERINI**  
Docteur en Médecine  
Praticien hospitalier - Dermatologie pédiatrique  
Service de dermatologie - Centre de Référence Maladies Rares - CREBHN

Je tiens à vous remercier d'avoir accepté mon invitation pour faire partie du jury de ma thèse.

C'est un véritable privilège de vous avoir en tant qu'invité d'honneur. Je tiens à vous présenter mes plus profonds remerciements pour l'aide que vous m'avez apporté tout au long de mon travail. Vous m'avez permis de voir un grand nombre de vos patients et ces moments passés dans votre service sont pour moi les plus passionnants vécus durant l'élaboration de ce travail. Je vous prie de trouver dans cette thèse la preuve de toute ma gratitude et de ma profonde estime.

## TABLE DES MATIERES

<b>INTRODUCTION</b> .....	<b>1</b>
<b>1<sup>ERE</sup> PARTIE GENERALITES SUR LES EPIDERMOLYSES BULLEUSES HEREDITAIRES</b> .....	<b>2</b>
<b>Chapitre 1. Définition, classification des Epidermolyses bulleuses héréditaires</b> .....	<b>3</b>
<b>I. Epidémiologie</b> .....	<b>3</b>
<b>II. Description clinique</b> .....	<b>3</b>
II.1. Classification .....	3
II.2. Etiologie.....	6
II.3. Diagnostic.....	7
<b>Chapitre 2. Les manifestations générales de l'EBH</b> .....	<b>8</b>
<b>I. Manifestations cutanées</b> .....	<b>8</b>
<b>II. Atteinte des muqueuses</b> .....	<b>10</b>
II.1. La Photosensibilité.....	10
II.2. L'aplasie cutanée congénitale .....	10
II.3. Prurit.....	11
II.4. Atteinte des oreilles.....	11
II.5. Les synéchies.....	11
II.6. Les transformations malignes.....	11
<b>III. Atteintes des muqueuses</b> .....	<b>12</b>
III.1. Manifestations digestives.....	12
III.1.1. Reflux gastro-œsophagien (RGO) .....	12
III.1.2. L'atrésie du pylore .....	12
III.1.3. La sténose œsophagienne.....	12
III.1.4. Constipation .....	12
III.2. Manifestations respiratoires .....	13
III.3. Atteintes oculaires.....	13
III.4. Atteintes des voies urinaires .....	13
<b>IV. Autres manifestations</b> .....	<b>13</b>
IV.1. Onychopathie .....	13
IV.2. Dénutrition et anomalie de croissance .....	14
IV.3. Atteintes musculaires et squelettiques.....	14
IV.3.1. Hypotonie musculaire .....	14
IV.3.2. Atrophie musculaire et ostéoporose .....	14
IV.4. Atteintes cardiaques.....	15
IV.5. Douleurs.....	15
IV.6. Infections.....	15
IV.7. Syndrome dépressif.....	15
IV.8. Atteintes rénales.....	15
<b>V. Manifestations selon les types EBH</b> .....	<b>15</b>
<b>2<sup>EME</sup> PARTIE. ANALYSE DE LA LITTERATURE</b> .....	<b>17</b>
<b>Chapitre 1. Revue de littérature</b> .....	<b>18</b>
<b>I. Méthodes</b> .....	<b>18</b>

I.1. Objectifs .....	18
I.1.1. Objectif principal .....	18
I.1.2. Objectifs secondaires .....	18
I.2. Type d'études .....	18
I.3. Méthode de recherche .....	18
I.4. Critères de sélection .....	18
I.4.1. Critères d'inclusion des études et revues .....	19
I.4.2. Critères de non-inclusion des études et revues .....	19
<b>II. Résultats.....</b>	<b>19</b>
II.1. L'organigramme de la revue .....	19
II.2. Extraction des données .....	20
II.2.1. Les études épidémiologiques .....	20
II.2.2. Les revues .....	20
II.3. Synthèse.....	21
<b>Chapitre 2. Manifestations Bucco-dentaire des EBH .....</b>	<b>39</b>
<b>I. Score de gravité EBOS (Epidermolysis Bullosa Oropharyngeal Severity Score).....</b>	<b>39</b>
<b>II. Description des différents types de lésions oropharyngées. ....</b>	<b>41</b>
II.1. Les Erythèmes .....	41
II.2. Bulles.....	42
II.3. Erosions et ulcérations.....	42
II.4. Atrophies tissulaires.....	43
II.4.1. Atrophie palatine .....	43
II.4.2. Atrophie linguale.....	44
II.5. Complications des formes sévères .....	44
<b>III. Les formes d'altérations tissulaires.....</b>	<b>45</b>
III.1. Anomalies de structures dentaires .....	45
III.1.1. Cas particulier des Epidermolyses Bulleuses Jonctionnelles (EBJ).....	46
III.1.2. Epidermolyses bulleuses dystrophiques .....	47
III.2. Les synéchies.....	48
III.2.1. Microstomie .....	48
III.2.2. Ankyloglossie .....	50
III.2.3. Oblitération vestibulaire et parodonte.....	50
<b>IV. Les autres lésions et formes d'altérations tissulaires non répertoriées dans le score EBOS .....</b>	<b>52</b>
IV.1. Grains de milium.....	52
IV.2. Retard de développement dentaire.....	52
IV.3. Encombrements .....	53
IV.4. Ostéoporose et ostéopénie .....	53
IV.5. Transformations malignes.....	53
<b>V. Gènes fonctionnelles .....</b>	<b>54</b>
V.1.1. Déglutition .....	54
V.1.2. Défauts de mobilité.....	54
V.1.3. Autres fonctions.....	54
<b>VI. La susceptibilité à la carie.....</b>	<b>54</b>
VI.1. Régime alimentaire .....	55
VI.2. Flux salivaire .....	56



VI.3. Flore bactérienne.....	56
VI.4. Immunité sécrétoire.....	56
VI.5. Difficultés d'hygiène.....	57
<b>VII. Tableau récapitulatif.....</b>	<b>58</b>
<b>Chapitre 3. Prise en charge bucco-dentaire des EBH.....</b>	<b>60</b>
<b>I. La consultation.....</b>	<b>60</b>
I.1. 1 <sup>ère</sup> visite dentaire.....	60
I.2. Protocole de l'examen clinique et radiographique.....	60
I.2.1. Précautions pour les formes légères.....	61
I.2.2. Précautions pour les formes sévères.....	61
I.3. Le suivi.....	62
I.3.1. Recherche de lésions malignes.....	62
I.3.2. Microstomie.....	62
<b>II. Les premiers soins.....</b>	<b>63</b>
II.1. Bulles iatrogènes.....	63
II.2. Prise en charge des douleurs.....	64
II.3. Prescriptions précautions.....	64
<b>III. Protocole préventif et prophylaxie.....</b>	<b>64</b>
III.1. Les conseils.....	64
III.1.1. Conseils d'alimentation.....	64
III.1.2. Hygiène bucco-dentaire.....	65
a. Choix de la brosse à dents.....	65
b. Techniques complémentaires d'élimination de plaque.....	65
III.2. Fluor.....	66
III.2.1. Association Fluor et Chlorhexidine.....	67
III.2.2. Traitement des sensibilités.....	67
III.3. Scellements de sillons.....	67
III.4. Nettoyage professionnel.....	67
<b>IV. Anesthésie.....</b>	<b>68</b>
IV.1. Anesthésie Locale.....	68
IV.2. Anesthésie générale.....	68
<b>V. Soins conservateurs et endodontiques.....</b>	<b>69</b>
V.1. Restaurations dentaires.....	69
V.1.1. Résines composites.....	69
V.1.2. Ciments verres ionomères (CVI).....	69
V.2. Traitements endodontiques.....	70
<b>VI. Soins prothétiques.....</b>	<b>71</b>
VI.1. Maintenir la dimension verticale d'occlusion.....	71
VI.2. Prise d'empreintes.....	71
VI.3. Prothèse fixée.....	71
VI.3.1. EBDR sévères.....	71
VI.3.2. EBJ.....	72
VI.4. Prothèse amovible.....	72
<b>VII. Actes chirurgicaux.....</b>	<b>73</b>
VII.1. Précautions générales et complications.....	73
VII.2. Extractions.....	73

<i>VII.3. Traitements parodontaux</i> .....	74
<i>VII.4. Implants</i> .....	74
VII.4.1. Limiter les temps chirurgicaux .....	75
VII.4.2. Implantologie et patients EBDR sévères .....	75
VII.4.3. Défauts osseux .....	76
<i>VII.5. Orthodontie</i> .....	77
<b>3<sup>E</sup> PARTIE : CONSULTATIONS AU CENTRE DE REFERENCE</b> .....	<b>78</b>
<b>I. Introduction</b> .....	<b>79</b>
<b>II. Matériels et méthodes</b> .....	<b>79</b>
<b>III. Résultats</b> .....	<b>80</b>
<i>III.1. Patients EBD</i> .....	82
<i>III.2. Patients EBJ</i> .....	83
<i>III.3. Patients EBS</i> .....	83
<i>III.4. Conclusion</i> .....	84
<b>CONCLUSION</b> .....	<b>85</b>
<b>ANNEXES</b> .....	<b>86</b>
<b><u>BIBLIOGRAPHIE</u></b> .....	<b>99</b>
<b><u>TABLE DES FIGURES ET TABLEAUX</u></b> .....	<b>104</b>

# **INTRODUCTION**

L'épidermolyse bulleuse héréditaire (EBH) est une maladie qui se caractérise par la formation récurrente de bulles due à une fragilité épidermique et tissulaire structurelles. Cette maladie présente des formes différentes et une multitude de sous-types et de sévérité variable. Ces lésions pourront se développer sur de multiples zones anatomiques et la cavité buccale fait partie des zones fréquemment altérées. Nous nous intéresserons exclusivement à la forme héréditaire de l'épidermolyse bulleuse (EBH) en excluant de notre étude les formes auto-immunes dont l'étiologie les manifestations cliniques et les traitements diffèrent.

L'EBH pose aujourd'hui plusieurs problématiques pour leur prise en charge bucco-dentaire. De par sa grande rareté la plupart des praticiens sont peu ou ne sont pas en mesure de prendre correctement en charge ces patients qui seront le plus souvent adressés en milieu hospitalier. L'objectif principal de ce travail est de fournir un document complet pour le praticien pour qu'il comprenne la maladie, les manifestations bucco-dentaires rencontrées selon les formes de l'EBH, et de lui fournir les informations nécessaires pour la prise en charge de ces patients en fonction de la forme et du sous-type de la maladie. Certaines formes plus légères sont parfaitement gérables en omnipratique en cabinet dentaire, si l'on suit certaines précautions indispensables. Les formes cliniques plus sévères seront suivies en milieu hospitalier du fait du risque médical et des difficultés cliniques auxquels nous serons confrontés.

Afin de fournir un guide clinique basé sur les preuves nous avons réalisé une revue de littérature. Les articles sélectionnés, soit sur des études cliniques soit des revues, ont été analysés ce qui nous a permis de réaliser des documents d'informations pour les praticiens et les patients.

Afin de compléter ces informations, nous avons examiné les patients atteints d'EBH (atteints de formes majeures) de la consultation du Dr Chiaverini du centre de référence des maladies bulleuses dans le service de Dermatologie de l'Hôpital l'Archet du CHU de Nice. Nous présenterons ici brièvement les manifestations rencontrées chez ces patients lors de cette consultation.

Nous terminerons ce travail par une discussion/conclusion à propos d'analyses de rapports et séries de cas, ou d'avis d'experts, certes de faible niveau de preuve, mais qui permettent d'ouvrir la discussion tout en rapportant des informations cliniques, qui constituent des éléments à explorer.

Enfin nous proposerons en annexe d'une part des fiches informatives et explicatives sur les manifestations bucco-dentaires de EBH à destination des parents et des patients et d'autre part des guides précis des manifestations de la maladie et des conduites à tenir pour les chirurgiens-dentistes.

# *1<sup>ère</sup> partie*

## *Généralités sur les épidermolyses bulleuses héréditaires*

# Chapitre 1

## ***Définition, classification des Epidermolyses bulleuses héréditaires***

Les épidermolyses bulleuses héréditaires (EBH) constituent un groupe hétérogène de maladies génétiques caractérisées par une fragilité excessive de la peau et parfois des muqueuses. Cette fragilité conduit à des décollements cutanés ou muqueux et des formations de bulles voire de plaies. L'atteinte cutanée de sévérité variable est généralement présente à la naissance ou tôt dans les premiers mois de vie du patient.

### **I. Epidémiologie**

La prévalence des EBH, toutes formes confondues, est de 5 à 20 cas par million d'habitants, mais ces chiffres sont imprécis et varient selon les pays. En France, l'incidence annuelle serait de 100 cas. (20, 30) Les formes plus courantes restent les Epidermolyses Bulleuses Simples (EBS), moins graves, qui représentent plus de la moitié des cas et 2/3 d'entre elles environ sont localisées. Les formes dystrophiques (EBD) en général plus grave, représentent près de 25 % des cas, avec un équilibre entre les formes dominantes et récessives. Les épidermolyses bulleuses jonctionnelles (EBJ) sont beaucoup plus rares et représenteraient environ 5% de la population atteinte; parmi lesquelles la majorité a la forme moins sévère Non-Herlitz (EBJ generalized intermediate). (20) L'EBH est multiraciale et est présente autant chez les hommes que les femmes.

### **II. Description clinique**

#### **II.1. Classification**

Depuis des décennies plusieurs réunions de consensus international ont réuni de nombreux spécialistes afin de mettre à jour les recommandations sur le diagnostic et la classification des EBH. Au fil des années, un nombre important de nouveaux gènes sont ciblés et de nouveaux sous-types de la maladie sont ainsi identifiés. La dernière classification à ce jour revient à Jo-David Fine et al. en 2014. (26) Cette classification est résumée à travers les tableaux ci-dessous.

Le tableau I classe les formes majeures en fonction de leur niveau de clivage dans l'épiderme ou le derme. Leur gravité dépend du niveau de clivage épidermique (Figure 1)

Les 2 sous-types majeurs des EBS sont classifiées en fonction de leur niveau de clivage (Tableau II), contrairement aux formes jonctionnelles (Tableau III) et dystrophiques (Tableau IV) qui sont, elles classifiées en fonction de leur mode de transmission (autosomique récessif ou dominant).

Tableau I : Les formes et sous-types majeurs de l'Epidermolyse bulleuse héréditaire.

(D'après Jo-David Fine et al. (26))

Niveau de clivage	Formes majeures	Sous-types majeurs
Intra Epidermique, (dans les kératinocytes basaux)	EB Simplex (EBS)	EBS Suprabasale
		EBS Basale
Intralamina lucida (clivage dans la lamina lucida)	EB Jonctionnelle (EBJ)	EBJ généralisée
		EBJ localisée
Sublamina densa (clivage sous la lamina-densa)	EB Dystrophique (EBD)	EBD Dominante
		EBD Récessive
Mixte (niveau de clivage mixte)	Kindler Syndrome	

Figure 1: coupe histologique mettant en évidence un clivage profond sans signe infectieux ou inflammatoire. (forme sévère). (www.eopathologies.com)

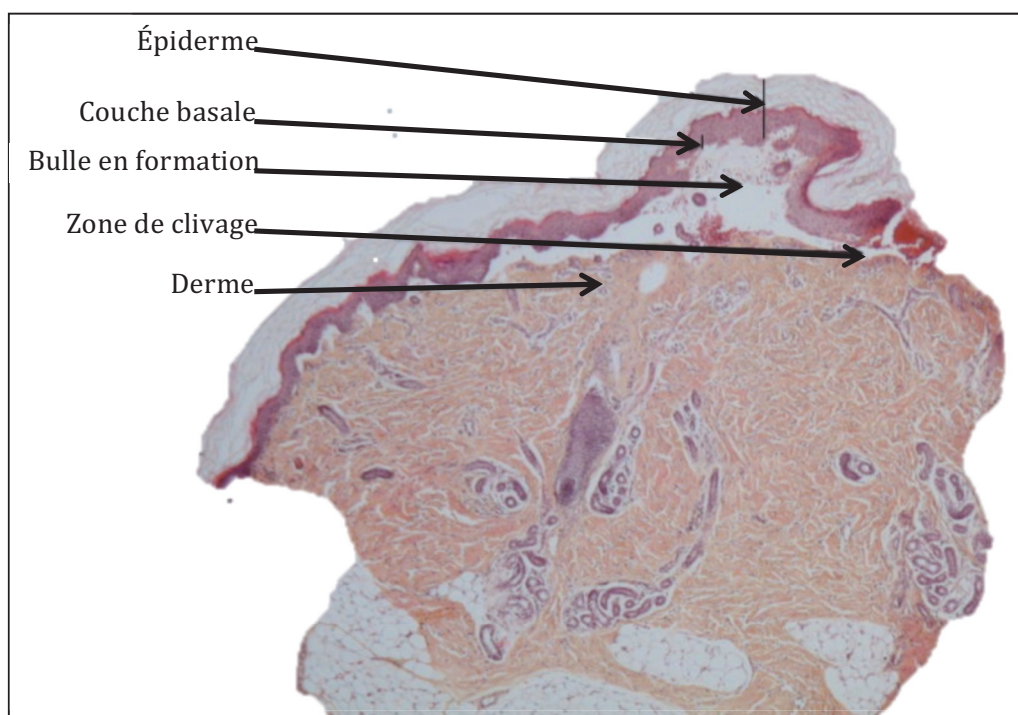


Tableau II : Les sous-types des Épidermolyses Bulleuses Simples (EBS). (26)

EBS	Formes majeures	Sous-types
	Suprabasale	Suprabasale
EBS Superficielle (EBSS)		
EBS acantholytique (EBS-acanth)		
Syndromes de fragilité de la peau: <ul style="list-style-type: none"> <li>• Déficiences de Desmoplakine,</li> <li>• Déficiences de Plakoglobine,</li> <li>• Déficiences de Plakophiline</li> </ul>		
Basale	Basale	EBS localisée (Weber-Cockayne)
		EBS généralisée sévère (Dowling-Meara)
		EBS généralisée intermédiaire (Koebner)
		EBS avec pigmentation mouchetée
		EBS avec érythème circiné migratoire
		EBS autosomique récessive K14
		EBS avec dystrophie musculaire
		EBS avec atrésie du pylore
		EBS-Ogna
		EBS autosomique récessive BP 230
		EBS autosomique récessive exophiline 5

Tableau III : Les sous-types des Épidermolyses Bulleuses Jonctionnelles (EBJ). (26)

EBJ	Formes majeures	Sous-types
	EBJ généralisée	EBJ généralisée
EBJ généralisée intermédiaire (Non-Herlitz)		
EBJ avec atrésie du pylore		
EBJ tardive		
EBJ avec lésions respiratoires et rénales		
EBJ localisée	EBJ localisée	EBJ localisée
		EBJ inversa
		EBJ-LOC syndrome

Tableau IV: Les sous-types des Épidermolyses Bulleuses Dystrophiques (EBD). (26)

EBD	Formes majeures	Sous-types
	Dominante (EBDD)	Dominante (EBDD)
EBDD acrale		
EBDD pré tibiale		
EBDD prurigineuse		
EBDD des ongles		
EBDD bulleuse dermolytique du nouveau-né		
Récessive (EBDR)	Récessive (EBDR)	EBDR généralisée sévère (Hallopeau-Siemens ; EBDR-gen-sev)
		EBDR généralisée intermédiaire (Non-Hallopeau Siemens)
		EBDR Inversa (EBDR-I)
		EBDR localisée (EBDR-loc)
		EBDR pré tibiale
		EBDR prurigineuse
		EBDR centripète
		EBDR bulleuse dermolytique du nouveau-né

## II.2. Etiologie

La fragilité cutanée est due à une anomalie protéique, causée par une mutation génétique, induisant un défaut d'arrimage entre différentes couches cutanées, entraînant un risque de clivage à différents niveaux à l'origine de bulles. A ce jour, ont été identifiés 17 gènes dont la mutation est responsable d'une Épidermolyse Bulleuse Héritaire : COL7A1, COL17A1, DSP, FERMT1, ITGA6, ITGB4, KRT5, KRT14, LAMA3, LAMB3, LAMC2 et PLEC, MMP1, JUP, PKP1, EXPH5, DST. (20, 30) La Figure 2 et le tableau V associe les mutations des protéines associées avec le type d'EBH.

Figure 2 : Schématisation de la jonction épidermo-dermique et les structures impliquées. (26)

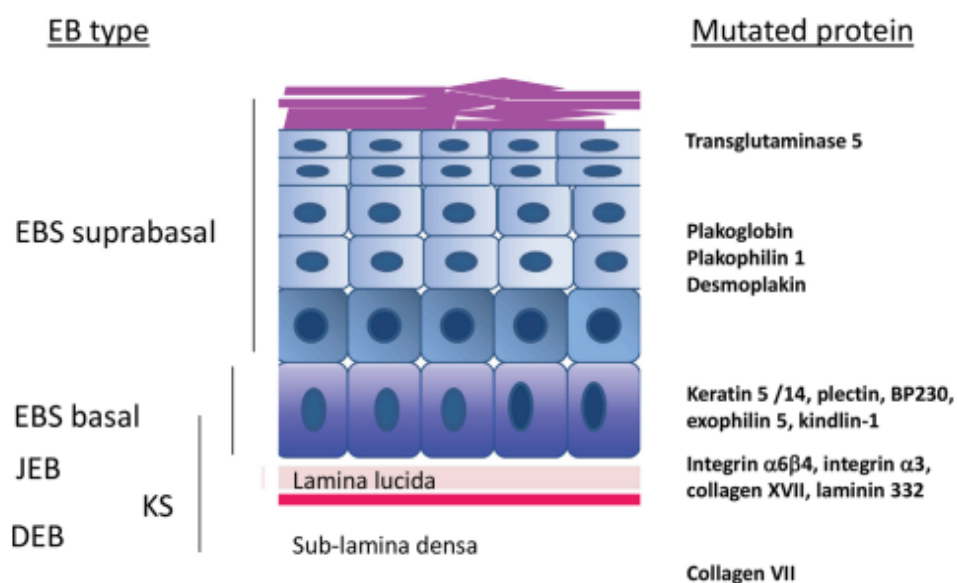


Tableau V : Récapitulatif des protéines touchées en fonction de la forme d'EB. (26)

Forme d'EB	Protéine visée
EBS Suprabasale	Transglutaminase 5, plakophilin 1, desmoplakin, plakoglobin.
EBS Basale	Keratines 5 et 14, plectin, exophilin 5, bullous pemphigoid antigen 1
EBJ généralisée	Laminin-332, collagen XVII, $\alpha6\beta4$ integrin, $\alpha3$ integrin
EBJ localisée	Collagen XVII, laminin-332, $\alpha6\beta4$ integrin
EBDD	Collagen VII
EBDR	Collagen VII
Kindler Syndrome	Fermitine homologue 1

Les EBH peuvent être transmises selon le mode autosomique dominant ou récessif, ce qui peut aussi avoir un impact sur la gravité de la maladie. Les EBS sont majoritairement dominantes. Les EBJ sont le plus souvent transmises selon le mode autosomique récessif alors que les EBD montrent un équilibre entre le mode de transmission récessif et dominant. (30) Dans de nombreux cas, et en particulier avec la forme simple, la mutation se produit durant les premiers stades embryonnaires et il s'agit d'une mutation de novo du gène et non une transmission héréditaire. (30)



### II.3. Diagnostic

En présence de lésions bulleuses, le diagnostic différentiel est très vaste (Tableau VI) il faudra avant tout éliminer toute maladie infectieuse.

Tableau VI : Diagnostic différentiel

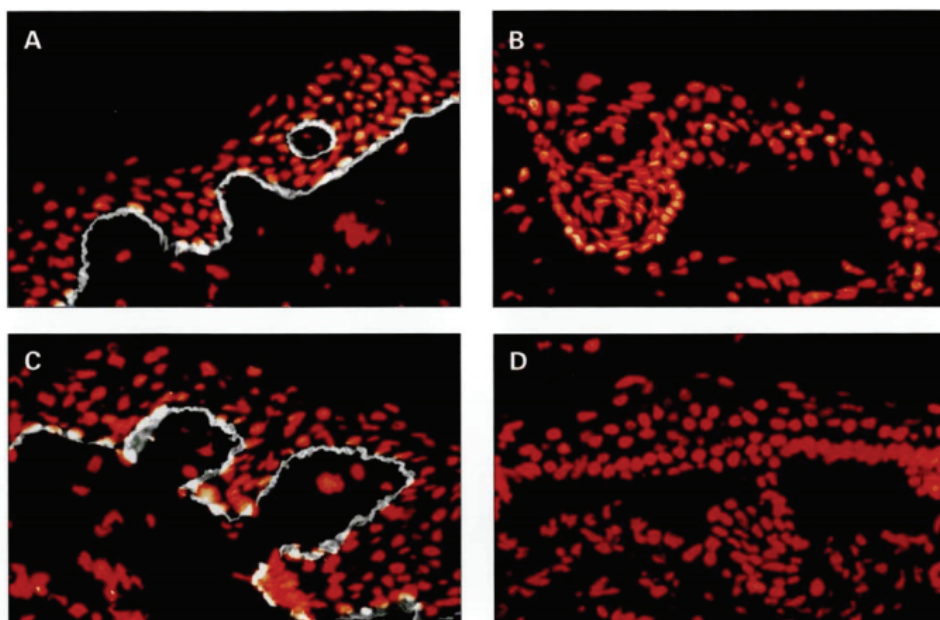
Affections infectieuses	Impétigo, épidermolyse staphylococcique, Herpès, Siphilis congénitale
Génétiques	Peeling skin syndrome, Erythrodermie bulleuse ichtyosiforme, dysplasie ectodermique multi-systémique, Pachyonychie congénitale, Dermatite érosive congénitale, Syndrome AEC,
Métaboliques	Acrodermatite entéropathique, Porphyrries
Auto-immunes	Pemphigoïdes, Pemphigus vulgaire, Dermatose bulleuse de l'enfant, Epidermolyse bulleuse acquise
Autres	Mastocytoses, Aplasie cutanée circonscrite du vertex, bulle de succion.

Puis en cas de suspicion d'EBH, l'examen histopathologique permettra, le plus souvent, de classer la dermatose, cependant le clinicien devra suivre un protocole particulier. Cela commence par le prélèvement de 2 à 3 punches biopsiques (sur peau saine frottée si absence de bulle) et leur envoi au laboratoire. (20) Plusieurs échantillons vont être traités différemment :

- Le 1<sup>er</sup> est fixé dans le formol pour un examen histologique standard qui permettra d'éliminer d'autres causes de décollement (infection, traumatisme, toxidermie).
- Le 2<sup>e</sup> échantillon est congelé et permettra une étude en immunofluorescence. Une comparaison est faite avec des peaux normales témoins. Cet échantillon permet ainsi d'établir une cartographie de l'EBH.
- Le 3<sup>e</sup> échantillon sera fixé au glutaraldéhyde pour une étude en microscopie électronique.

Cet examen histopathologique doit être conforté par un test génétique après un prélèvement sanguin pour mettre en évidence le(s) gène(s) mis en cause (Figure 3).

Figure 3 : coupe histologique mettant en évidence une forme EBDR (B) et une forme EBJ Herlitz (D) par immunofluorescence (A et C sont des patients sains) (Guerrino Meneguzzi, 41)



## Chapitre 2

### ***Les manifestations générales de l'EBH***

Leurs manifestations cliniques et leurs sévérités sont très variables d'une forme à l'autre ; mais également entre deux individus ayant la même forme et parfois au sein d'une même famille. (Orphanet)

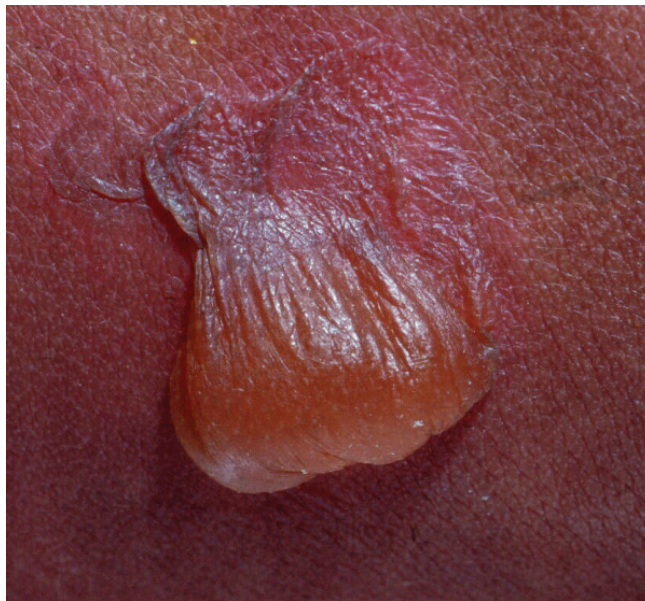Les lésions bulleuses cutanées sont présentes chez l'ensemble des patients, alors que les signes cliniques associés seront plus ou moins sévères en fonction de la forme d'EBH.

#### **I. Manifestations cutanées**

##### Les lésions élémentaires : les bulles cutanées

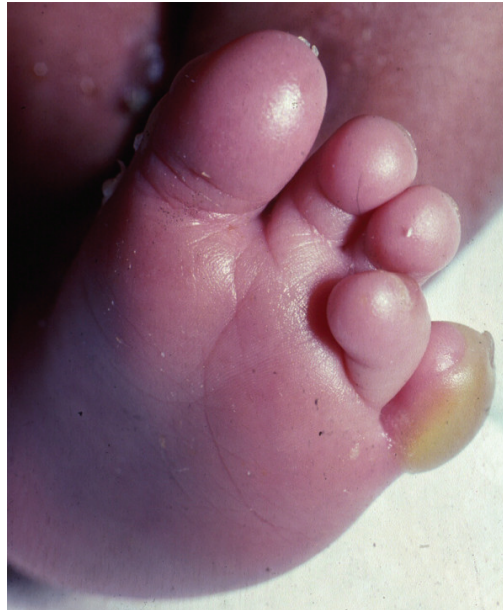Leur nombre et leur taille sont très variables, de quelques millimètres de diamètre à plusieurs centimètres. Le liquide qu'elles contiennent est en général clair, transparent mais peut toutefois présenter un aspect rouge et hémorragique (Figure 4). (20, 30)

Figure 4 : Bulle cutanée non inflammatoire claire (Fine, 27)



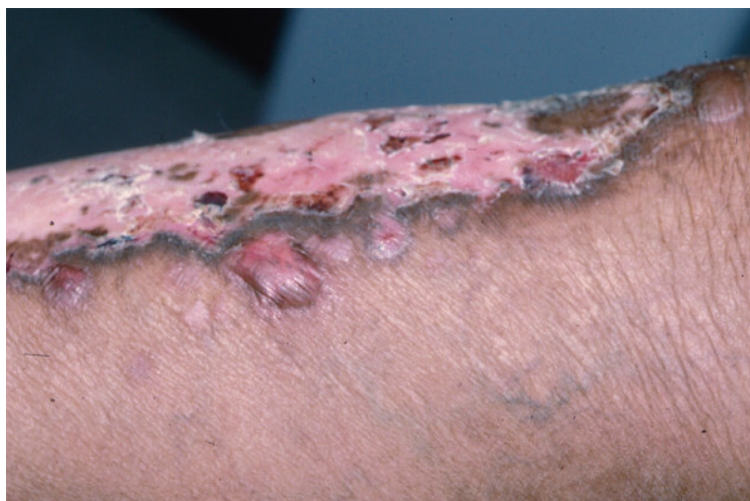Les bulles peuvent apparaître suite à un choc, un frottement ou également de manière spontanée (Figure 5). Elles peuvent se former de manière localisée ou généralisée selon la forme, elles sont très fréquentes sur les mains et pieds (zones de frottements importants). (20, 30)

Figure 5 : Bulle cutanée sur le pied d'un jeune patient (Fine, 27)



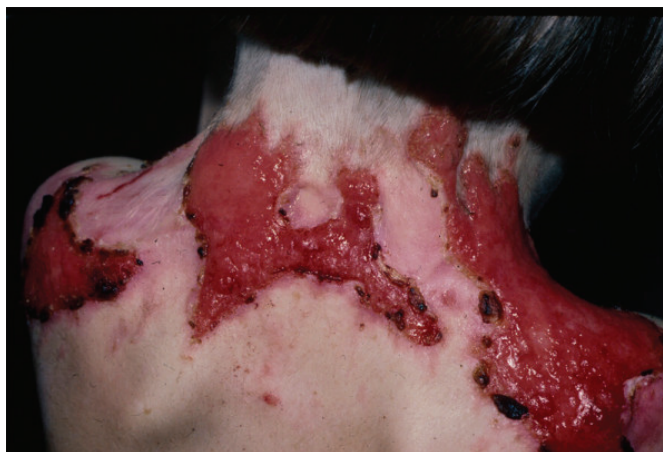La guérison spontanée est rare, généralement la rupture du toit de la bulle laisse place à une érosion dont la cicatrisation peut être plus ou moins compliquée. Elles laissent place à des croûtes étendues parfois hémorragiques, pouvant créer des alopecies cicatricielles ou devenir chronique par retards successifs de cicatrisation. (20) Ces lésions successives peuvent laisser place à une peau atrophique couverte de cicatrices, encore plus fragile et vulnérable aux bulles (Figure 6). (30)

Figure 6 : zone cutanée atrophique (Fine, 27)



Dans les formes les plus sévères les zones touchées peuvent ne pas cicatriser et laisser des plages étendues de plaies à vif et constituées de tissu de granulation (Figure 7). (20)

Figure 7 : plage étendue de tissu de granulation (Fine, 27)



## **II. Atteinte des muqueuses**

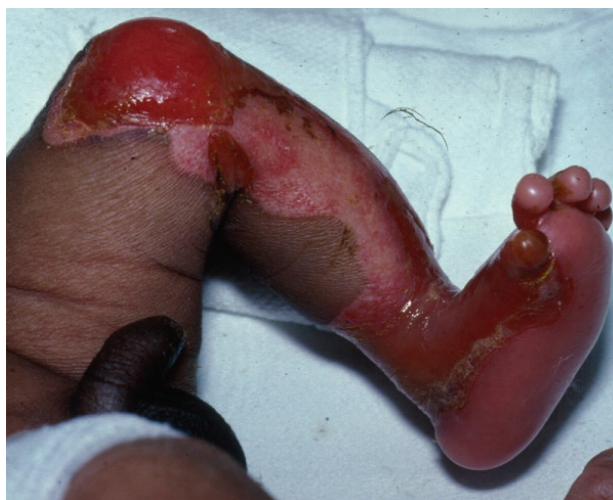### **II.1. La Photosensibilité**

La peau est sensible à l'exposition au soleil (photo-protection essentielle), qui peut aggraver les signes cliniques de la maladie, en limitant la cicatrisation. (30)

### **II.2. L'aplasie cutanée congénitale**

Dans certains cas exceptionnels à la naissance, des zones peuvent être dépourvues de peau, c'est l'aplasie cutanée congénitale (Figure 8). Accompagnées d'atrophies, ces zones resteront fragiles après leur cicatrisation. (30)

Figure 8 : Aplasie cutanée congénitale sévère (Fine, 27)



### II.3. Prurit

La peau est généralement très sèche et recouverte d'un nombre plus ou moins important de cicatrices. Les patients utilisent de nombreuses crèmes pour les soins quotidiens. Tout cela s'accompagne de démangeaisons fréquentes, ce qui crée un cercle vicieux qui entretient ou aggrave les signes de la maladie : les patients se grattent, ce qui cause de nouvelles bulles, font des cicatrices et sont soignées par des topiques, ce qui aggrave les démangeaisons... (30)

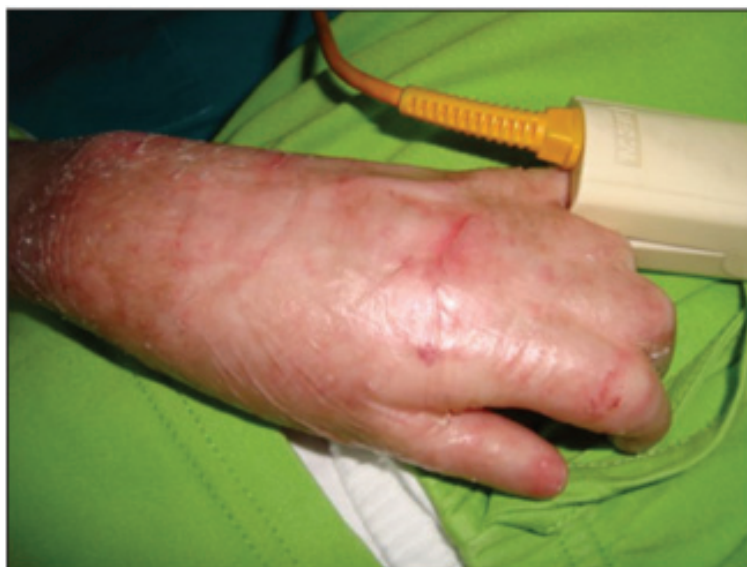### II.4. Atteinte des oreilles

Des bulles peuvent survenir dans l'appareil auditif pouvant endommager certaines de ses structures. Le pavillon de l'oreille est le plus souvent touché et les otites également sont des complications qui ne sont pas rares. Dans certaines formes plus sévères ces lésions peuvent après répétitions causer une perte d'audition voir même une surdité du patient. (30)

### II.5. Les synéchies

Les cicatrisations anarchiques successives peuvent causer des synéchies au niveau des pieds et mains pouvant aller jusqu'à une syndactylie complète avec des mains et pieds « en moufle » (Figure 9). (28)

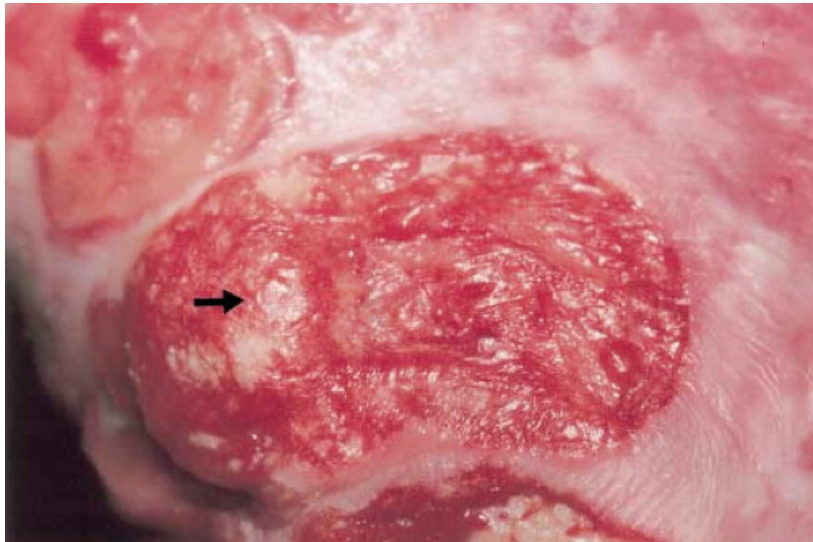Figure 9 : Syndactylie et main « en moufle » (Dåg et al, 28)



### II.6. Les transformations malignes

Des carcinomes épidermoïdes peuvent être la conséquence de plaies atrophiques qui ne peuvent cicatriser correctement (Figure 10). Ces carcinomes peuvent ensuite donner lieu à des métastases et une généralisation d'un cancer. (29)

Figure 10 : Carcinome épidermoïde (*R. Mallipeddi, 29*)



### III. Atteintes des muqueuses

Les muqueuses peuvent également être endommagées car leur structure demeure proche de celle de la peau. La bouche, le larynx, l'œsophage, l'anus, le vagin et l'œil peuvent être touchés. Les bulles muqueuses sont très souvent douloureuses et peuvent être à l'origine de difficultés d'alimentation et respiratoire. (30)

#### III.1. Manifestations digestives

Le tube digestif est très souvent le siège de lésions après la peau. (30)

##### *III.1.1. Reflux gastro-œsophagien (RGO)*

Les RGO sont courants chez les malades suite à des irritations et bulles œsophagiennes. (30)

##### *III.1.2. L'atrésie du pylore*

L'atrésie du pylore peut conduire à des vomissements lors de la prise alimentaire chez le nouveau-né. On peut retrouver une atrésie du pylore chez certaines EBJ et EBS et les manifestations sont très précoces dès la naissance. (30)

##### *III.1.3. La sténose œsophagienne*

Chez les patients atteints d'épidermolyse bulleuse la muqueuse de l'œsophage peut connaître la formation de bulles et d'ulcérations. Une sténose œsophagienne peut ainsi se développer causant des difficultés chroniques à la déglutition. Les risques inhérents à ces sténoses sont la survenue de fausses routes et d'infections pulmonaires ainsi qu'une aggravation de la dénutrition. (20, 30)

##### *III.1.4. Constipation*

La défécation devient difficile et douloureuse en cas d'atteinte de la muqueuse de l'anus et de la présence de fissures anales. Ces phénomènes ajoutés aux problèmes de nutrition rendent très fréquent les constipations chroniques. Les selles peuvent être accompagnées de

saignements. Tout ceci peut rendre la situation plus délicate avec l'installation d'une anorexie par appréhension d'aller aux selles. (20, 30)

### III.2. Manifestations respiratoires

L'atteinte de la muqueuse du larynx et des voies aériennes supérieures peut provoquer une dyspnée laryngée. Le patient peut alors avoir des difficultés respiratoires importantes. (20, 30)

### III.3. Atteintes oculaires

Des bulles peuvent se former sur les paupières et les membranes oculaires comme la conjonctive et la cornée. Les bulles et érosions cornéennes sont les plus fréquentes. Dans de nombreux cas le système lacrymal peut également être altéré. Enfin, des conjonctivites peuvent souvent survenir et évoluer jusqu'à la synéchie des conjonctives palpébrales et bulbaires. Toutes ces complications peuvent entraîner une altération de la vision voir la cécité. (20, 30)

### III.4. Atteintes des voies urinaires

L'urètre peut être le siège de bulles conduisant à son obstruction pouvant causer des cystites voir des pyélonéphrites. (20, 30)

## IV. **Autres manifestations**

### IV.1. Onychopathie

Une anomalie des ongles peut être associée à une atteinte sévère des mains et pieds (Figure 11 et 12). Dans certains cas, ils ne repoussent plus après leur chute. (30)

Figure 11: Anonychie dans une forme jonctionnelle. (A. Heuschling, 45)

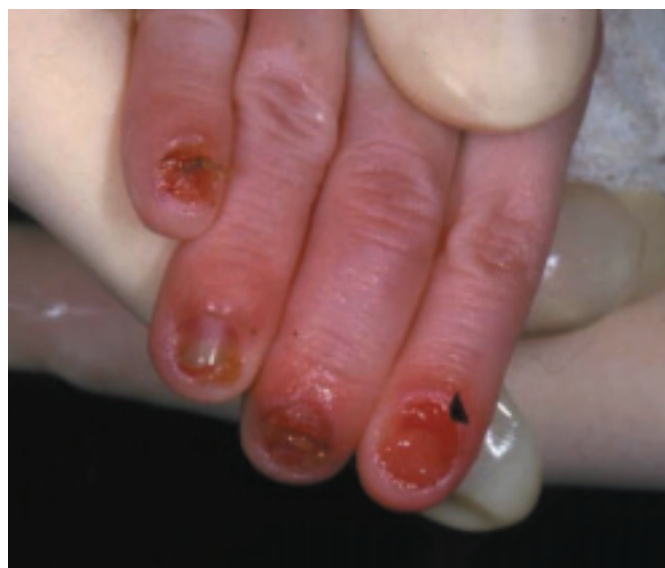
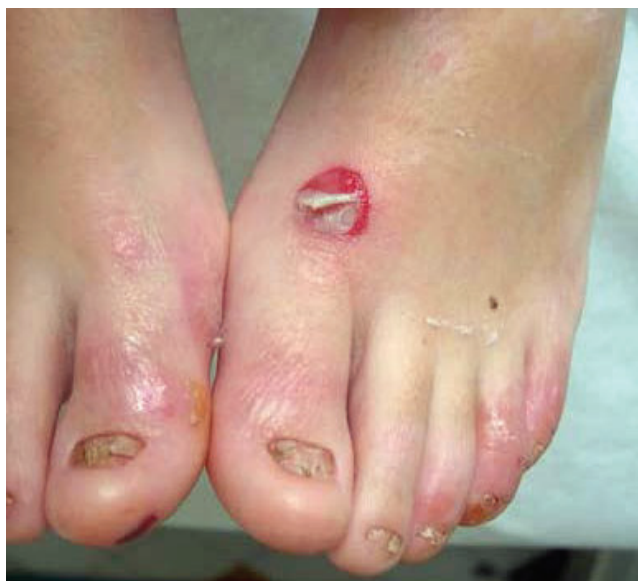
Figure 12: Anomalie des ongles du pied (*maqec.eu*)



## IV.2. Dénutrition et anomalie de croissance

Les enfants peuvent être dénutris et en carences multiples, une mauvaise prise de poids peut causer un retard de croissance. Ces mêmes carences vont avoir des répercussions systémiques et rendre difficile les processus de cicatrisation. Cette dénutrition est favorisée par l'augmentation des besoins énergétiques conjuguée à la diminution des apports due aux difficultés alimentaires. (20, 30)

L'anémie est un problème très fréquent causé par les pertes sanguines importantes, le syndrome inflammatoire et les différentes carences. (20, 30)

## IV.3. Atteintes musculaires et squelettiques

### *IV.3.1. Hypotonie musculaire*

Une hypotonie musculaire peut être associée, diagnostiquée en général après plusieurs années de croissance entre la petite enfance et l'âge adulte. (30)

### *IV.3.2. Atrophie musculaire et ostéoporose*

Les cicatrisations anormales généralisées peuvent mener à une rétraction des membres et à une atrophie musculaire accompagnée d'une atteinte des articulations pouvant développer de l'ostéoporose par manque d'exercice conjugué aux carences, au retard de croissance et à un état inflammatoire chronique. Ces phénomènes causent un risque de fracture et de tassement important. (30) Les patients atteints de la forme simple avec atrophie musculaire sont également concernés.



#### IV.4. Atteintes cardiaques

Des cardiomyopathies dilatées non obstructives peuvent être la conséquence de carences, d'anémies et d'un syndrome inflammatoire chronique. (30)

#### IV.5. Douleurs

Les bulles, les érosions cutanées et les soins sont sources de douleurs aiguës, parfois intenses. Le traitement de ces douleurs est un enjeu majeur de la maladie. (20, 30)

Ces douleurs sont d'origine et de nature multiples. Les douleurs peuvent provenir des soins, peuvent être aiguës à cause de décollements cutanés ou muqueux. On peut également avoir des douleurs chroniques musculaire ou osseuses (ostéoporose) mais encore des douleurs neuropathiques par irritation des fibres nerveuses. (30)

#### IV.6. Infections

Des germes peuvent se développer sur les lésions causant des surinfections cutanées changeant leur apparence. Elles deviennent ainsi purulentes et érythémateuse. Ces lésions deviennent également très douloureuses. De grandes lésions infectées peuvent mener à la septicémie.

#### IV.7. Syndrome dépressif

Les patients atteints d'épidermolyse bulleuse peuvent développer très tôt des syndromes dépressifs importants, causant des difficultés majeures dans la prise en charge des patients qui vont souvent réagir négativement aux soins prodigués. (30)

#### IV.8. Atteintes rénales

Une protéinurie peut survenir suite à un syndrome inflammatoire chronique pouvant aboutir à une insuffisance rénale chronique. L'atteinte des voies urinaires peut créer des sténoses de l'urètre ou des uretères et causer des cystites voire des pyélonéphrites, pouvant également léser les cellules rénales. Les fortes médicaments et en particulier avec les anti-inflammatoires non-stéroïdiens peuvent également causer des atteintes des tubules rénaux. Enfin certaines atteintes moléculaires peuvent aboutir à une néphropathie congénitale (laminine 5, a6b4 intégrine et collagène VII). Tous ces phénomènes peuvent causer des insuffisances rénales sévères pouvant amener certains patients en dialyse. (20, 30)

### **V. Manifestations selon les types EBH**

En fonction des EBH et de leur sévérité les manifestations diffèrent, le Tableau VII rapporte les caractéristiques en fonction de chaque type.

Tableau VII: Manifestations clinique selon le type d'EBH (version adaptée de la 31,42)

<b>Système organique (Complications)</b>	EBS-DM	EBS, généralisée autre	EBJ Herlitz	EBJ, non Herlitz généralisée	EBJ non Herlitz localisée	EBDD	EBDR-généralisée sévère	EBDR généralisée autre	KS
<b><u>Œil</u></b> Lésion cornéenne, Blépharite Symphtéaron, Ectropion	Absent	Rare	3+	2+	Absent	Absent	3+	2+	Rare
<b><u>Appareil gastro-intestinal</u></b> Atrésie du pylore, Sténose de l'œsophage, Constipation, Diarrhée	2+ (constipation)	Absent	3+	2+	Absent	2+	4+	3-4+	Présent (colites, oesophagites)
<b><u>Appareil Uro-génital</u></b> Sténose urétrale, Sténose méatique Sténose urétérale, Cystites récidivantes, Insuffisance rénale	Absent	Absent	2+	2+	Absent	Rare	Présent	Rare	1+ (striction urètre)
<b><u>Système musculo-squelettique</u></b> Ostéoporose/Ostéopénie, Contractures, Pseudo syndactylie, Dystrophie musculaire	Absent	Absent	1+	Absent	Absent	Absent	4+	2+	1+
<b><u>Moelle osseuse</u></b> Anémie multifactorielle	Variable	Absent	4+	2+	Absent	1+	4+	2+	Variable
<b><u>Cœur et appareil respiratoire</u></b> Cardiomyopathie dilatée, Anomalies respiratoires	Rare (respiratoire)	Absent	3+ (respiratoire)	2+ (respiratoire)	Absent	Absent	Absent (respiratoire) Présent (Cardiomyopathies)	Absent	1+ (respiratoire)
<b><u>Système endocrinien</u></b> Retard de croissance, Retard pubertaire	Absence	Absent	Présent	Absent	Absent	Rare	4+	2+	Absent
<b>Complications associées (après l'âge de 30 ans)</b>									
<b><u>Carcinome Spinocellulaire</u></b>	Aucun	Aucun	Rare	Rare	Aucun	Aucun	3+	2+	Peu fréquent
<b><u>Mélanome Malin</u></b>	Aucun	Aucun	Aucun	Aucun	Aucun	Aucun	1+	Aucun	Aucun
<b><u>Epithélioma Basocellulaire</u></b>	+	Aucun	Aucun	Aucun	Aucun	Aucun	Aucun	Aucun	Aucun
<b><u>Décès suite à l'EB</u></b>	Rare	Aucun	4+	1+	Aucun	Aucun	4+	2+	rare

\* Grades de fréquence : Absent ; 1+ ; 2+ ; 3+ ; 4+.

## *2<sup>ème</sup> partie*

# *Analyse de la littérature*

# Chapitre 1

## Revue de littérature

Dans cette partie nous voulions faire le point sur les données acquises de la science, en analysant d'une part les études épidémiologiques et d'autre part les revues de littérature concernant l'EBH.

### I. Méthodes

#### I.1. Objectifs

##### *I.1.1. Objectif principal*

Réaliser une synthèse des manifestations cliniques bucco-dentaires chez les patients atteints de l'EBH et les recommandations pour leur prise en charge.

##### *I.1.2. Objectifs secondaires*

Evaluer la qualité des revues pour établir une fiche de recommandations pour la pratique clinique pour les chirurgiens dentistes et une fiche d'information pour les parents.

#### I.2. Type d'études

Cette revue de la littérature cible toutes les études et revues traitant des manifestations bucco-dentaires de l'EBH et la prise en charge de ces manifestations. Rédigées en français ou en anglais.

#### I.3. Méthode de recherche

- Dans un premier temps, une recherche électronique a été réalisée sur Pubmed en utilisant les mots-clés : Epidermolysis Bullosa, dental et oral.
- Dans un deuxième temps, deux banques de données spécialisées dans les recommandations pour la pratique clinique - la *National Guideline Clearinghouse* (NGC) et le *Guidelines International Network* (GIN) - ont été consultées.
- Enfin les sites de la HAS, de l'Agence Française pour la Sécurité Sanitaire des Produits de Santé (AFSSAPS), du *National Institute for health and Clinical Excellence* (NICE), du *Scottish Intercollegiate Guidelines Network* (SIGN) et du *New Zealand Guideline Group* (NZGG) ont été consultés.

A partir de l'ensemble des articles dégagés de ces bases de données une sélection a été faite d'une part les études épidémiologiques à propos des manifestations cliniques et d'autres part les revues à propos des prises en charge bucco-dentaire.

#### I.4. Critères de sélection

#### I.4.1. Critères d'inclusion des études et revues

Ont été incluses les études et revues de l'ensemble de la littérature jusqu'à cette année 2016 qui traitaient des bases cliniques et manifestations bucco-dentaires et de leur prise en charge sur des sujets atteints d'EBH.

#### I.4.2. Critères de non-inclusion des études et revues

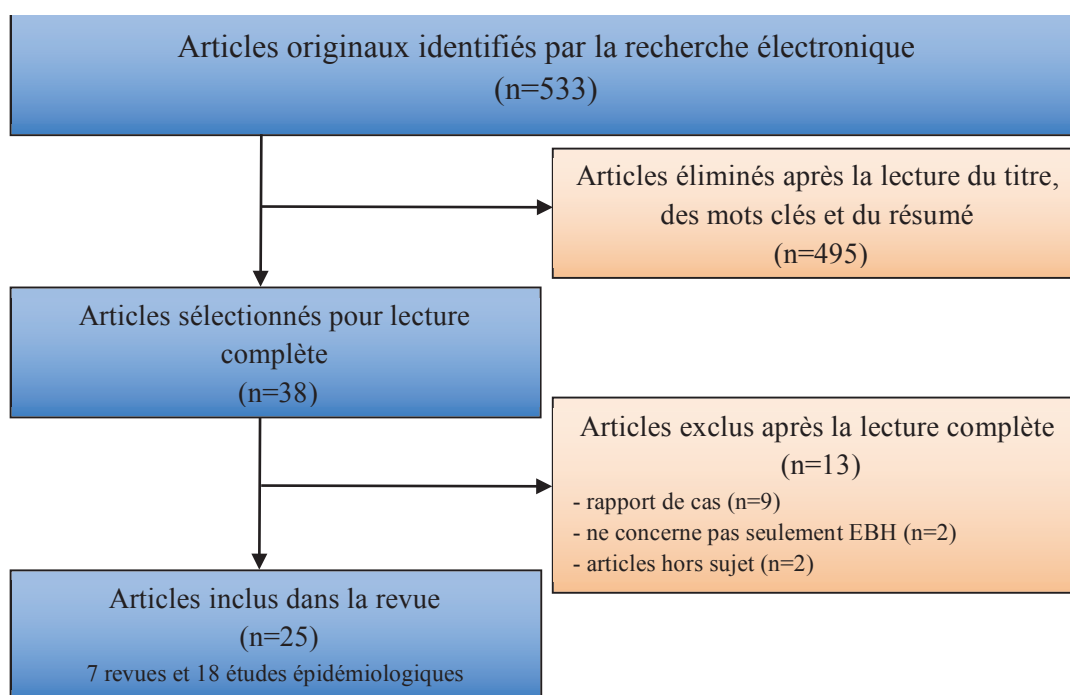
N'ont pas été incluses, les études et revues traitant de forme non héréditaires d'épidermolyses bulleuses mais également les études génétiques, les études ne traitant pas de la cavité orale, les études portant sur les animaux, les études écrites en langue non maîtrisée autre que le français ou l'anglais, et enfin les études faisant seulement des rapports ou des séries de cas.

## II. Résultats

### II.1. L'organigramme de la revue

L'organigramme de la RL ayant pour objectif d'identifier tous les documents décrivant les manifestations bucco-dentaires et leur prise en charge dans la Figure 13.

Figure 13: organigramme de la revue de littérature



A la suite de la lecture des titres, mots clés et résumés des 533 références identifiées, 434 articles n'ont pas été sélectionnés suivant les critères d'exclusion suivants :

- Ne concernaient pas la cavité buccale [166],
- Traitait des épidermolyses bulleuses auto-immunes [89],
- Etaient des rapports de cas simples [86],
- Etaient des études génétiques [52],
- Etaient hors sujet [50],
- N'étaient ni en Anglais ni en Français [38],
- Rapportaient des expériences sur les animaux [23].

Après lecture complète des 39 articles présélectionnés, 13 ont été exclus :

- Etaient des rapports de cas simples [9],

- Concernaient ne concernaient pas seulement l'EBH [2],
- Etaient hors-sujet [2] (2).

Ainsi vingt-cinq références ont ainsi été incluses dans cette revue de littérature dont 18 études et sept revues.

## II.2. Extraction des données

Les vingt-cinq références sélectionnées ont fait l'objet d'une analyse détaillée de la méthodologie utilisée et des résultats.

### *II.2.1. Les études épidémiologiques*

Les analyses détaillées des études épidémiologiques sont présentées dans le tableau IX. Les données extraites concernaient les objectifs de l'étude, son design, la population étudiée, le nombre de sujets, les méthodes et examens pratiqués, les critères d'évaluations (lorsque précisés), les méthodes statistiques. Les principaux résultats étaient ensuite répertoriés.

### *II.2.2. Les revues*

Les analyses détaillées des revues sont présentées dans le Tableau X. nous voulions évaluer l'impact que ces dernières pouvaient avoir dans l'élaboration de recommandations cliniques. La méthodologie utilisée est celle mise en place par SIGN pour la gradation de ses recommandations (Tableau VIII). La qualité et le poids scientifique des études étaient globalement faibles, car ces dernières réunissaient que peu de sujets (ce qui était attendu du fait de la rareté de la maladie) et n'étaient pas randomisées, les designs différents de ces études ne permettent pas non plus un grand niveau de preuve des résultats.

Les données extraites concernaient l'objectif de la revue, le thème principal, les sources, la méthodologie, enfin le niveau d'évidence et le grade des recommandations. Par la suite les conclusions principales sur les soins oraux, soins dentaires, radiographies et anesthésie étaient énoncées.

Tableau VIII: Système de gradation du SIGN, 2008 (33)

Niveaux	Types de preuves	Grades	Base de la recommandation
1++	Méta-analyses de haute qualité, revues systématiques d'essais comparatifs randomisés ou essais comparatifs randomisés à très faible risque de biais	A	Au moins une méta-analyse, revue systématique ou essai comparatif randomisé de niveau 1++ et directement applicable à la population cible ; ou Un ensemble de preuves de niveau 1+, directement applicable à la population cible et démontrant des résultats cohérents
1+	Méta-analyses bien conduites, revues systématiques ou essais comparatifs randomisés à faible risque de biais		
1-	Méta-analyses, revues systématiques ou essais comparatifs randomisés à haut risque de biais		
2++	Revue systématique de haute qualité d'études de cohorte ou cas-témoins Etudes de cohorte ou cas-témoins de haute qualité à très faible risque d'erreur ou de biais et une forte probabilité de relation de cause à effet	B	Un ensemble de preuves incluant des études de niveau 2++, directement applicables à la population cible et démontrant des résultats cohérents ; ou Evidence extrapolée d'études de niveau 1++ ou 1+
2+	Etudes de cohorte ou cas-témoins bien conduites à faible risque d'erreur ou de biais et une probabilité modérée de relation de cause à effet		
2-	Etudes de cohorte ou cas-témoins à haut risque d'erreur ou de biais et un risque significatif qu'il n'y ait pas de relation de cause à effet	C	Un ensemble de preuves incluant des études de niveau 2+, directement applicable à la population cible et démontrant des résultats cohérents ; ou Preuve extrapolée d'études de niveau 2++
3	Etudes non analytiques, rapports de cas, séries de cas		
4	Opinion d'expert	D	Preuve de niveau 3 ou 4 ; ou Preuve extrapolée d'études de niveau 2+

### II.3. Synthèse

Les synthèses et discussions sur les manifestations cliniques bucco-dentaires de l'EBH (à partir de l'analyse des études épidémiologiques) et celles sur les recommandations pour la prise en charge bucco-dentaire (à partir de l'analyse des revues publiées) seront présentés dans les deux chapitres suivants pour plus de lisibilité.

Tableau IX: Analyse détaillée des études

Référence article	Méthodologie	Résultats / Conclusions
<p>Clinical features of gingival lesions in patients with dystrophic epidermolysis bullosa: a cross-sectional study (1)</p> <p>Fortuna G, Aria M, Cepeda-Valdes R, Pollio A, Moreno-Trevino MG, Salas-Alanis JC.</p> <p>Aust Dent J. 2015 Mar;60(1):18-23. doi: 10.1111/adj.12264</p>	<p><b>Objectif</b> : Evaluer la présence et sévérité de lésions : érythèmes, érosion/ulcération, bulles, atrophies maxillaires et mandibulaires.</p> <p><b>Design</b> : Etude transversale.</p> <p><b>Population étudiée</b> : de 6 mois à 63 ans atteints d'Epidermolysse bulleuse dystrophique.</p> <p><b>Nombre de sujets</b> : 45 patients en 3 groupes EBDD, EBDR-int gen, EBDR-sev gen.</p> <p>Méthodes : EBOS</p> <p><b>Examen</b> : Intra oraux complets par un dentiste habitué aux EB</p> <p><b>Critères d'évaluation</b> : Diagnostic de la présence et fréquence des lésions orales dans les différentes formes d'EBD.</p> <p><b>Statistique</b> : test McNemar et Fisher, Chi-deux, analyse K-W, coefficient de corrélation Spearman.</p>	<ul style="list-style-type: none"> <li>- 28 (62,2%) d'entre eux présentent des lésions gingivales (74) avec une répartition différente selon les types.</li> <li>- Pas de différence significative de répartition entre hommes/femmes ni maxillaire/mandibulaire.</li> <li>- Erythème : lésion la plus retrouvée (66,2%) &gt; érosion/ulcération (31,1%).</li> <li>- Absence d'atrophies.</li> <li>- Cette étude confirme que la EBDR-gen sev est la forme plus virulente dans les complications orales.</li> </ul>
<p>Genotype-oro-pharyngeal phenotype correlation in Mexican patients with dystrophic epidermolysis bullosa (2)</p> <p>Fortuna G, Pollio A, Aria M, Moreno-Trevino MG, Marasca F and Salas-Alanis.J. C</p> <p>Int.J Oral Maxillofac.Surg. 2014. 43 (4) :491-497</p>	<p><b>Objectif</b> : Vérifier la corrélation entre différents génotypes et phénotypes oro-pharyngés.</p> <p><b>Design</b> : Etude rétrospective</p> <p><b>Population étudiée</b> : Patients de 6 mois à 59 ans atteints de EBDD, EBDR-gen sev, EBDR-O gen.</p> <p><b>Nombre de sujets</b> : 17 patients en 5 groupes selon leur gène muté.</p> <p><b>Méthodes</b> : antigène immunofluorescence mapping, EBOS.</p> <p><b>Examen</b> : par un dentiste spécialisé et habitué aux EB → évaluation de la présence de lésions dans 13 zones anatomiques.</p> <p><b>Critères d'évaluation</b> : lésions → érythèmes, érosions/ulcérations, bulles, atrophies, dommages tissulaires → microstomie, ankyloglossie, hypoplasie amélaire, oblitération vestibulaire.</p> <p><b>Statistique</b> : Kruskal-Wallis analyse, Mann-Whitney test, ajustement Bonferroni.</p>	<ul style="list-style-type: none"> <li>- mutation 2470insG/3948insT = EBDRgen-sev → forme plus sévère EBOS 18.50 +/- 2.12.</li> <li>- mutation 6862del16 = EBDD-pr → plus légère EBOS 0.57 +/- 1.13.</li> <li>- Lésion plus fréquente = érythème 85,72%.</li> <li>- Lésion moins fréquente = érosion/ulcération 40%.</li> <li>- Dommages tissulaires : vestibule oblitération, disparition des papilles linguales, et des papilles linguales sont les plus courants 60 % (sauf EBDD 0%).</li> <li>- Aucune hypoplasie amélaire.</li> <li>- Aucune lésion maligne.</li> <li>- Aucun phénotype oro-pharyngé prédictible selon les différents génotypes ; un seul génotype peut engendrer plusieurs phénotypes différents.</li> <li>- Pas de différence significative de virulence entre les différents génotypes des EBDR (EBDR-sev gen légèrement plus)</li> </ul>
<p>Patterns of oral mucosa lesions in patients with epidermolysis bullosa : comparison and agreement between oral medicine</p>	<p><b>Objectif</b> : Déterminer la fréquence et la distribution de 4 types de lésions dans en fonction de zones anatomiques orales.</p> <p><b>Design</b> : Etude rétrospective multicentrique.</p> <p><b>Population étudiée</b> : Patients atteints des différentes formes d'EB de 2 mois à 63 ans.</p>	<ul style="list-style-type: none"> <li>- Plus de 50% présentent des érythèmes, érosions et atrophies.</li> <li>- 40% ont des bulles sur la langue (lésion la plus fréquente).</li> <li>- Différence de résultats entre dentiste et dermatologiste.</li> <li>- Ordre décroissant en fréquence → langue → bulles et érosions des muqueuses des joues → érythèmes gingivaux.</li> </ul>



<p>dermatology (3)</p> <p>Fortuna, G., Lozada-Nur, F., Pollio, A., Aria, M., Cepeda-Valdes, R., Marinkovich, M. P., Bruckner, A. L., and Salas-Alanis, J. C.</p> <p>J.Oral Pathol.Med. 2013. 42 (10) :733-740</p>	<p><b>Nombre de sujets</b> : 92 patients (11 EBS, 5 EBJ, 17 EBDD, 14 EBDR-O, 45 EBDR-gen sev) provenant de Stanford et Monterrey.</p> <p><b>Méthodes</b> : Noter l'absence/présence de 4 types de lésions dans 13 sites anatomiques.</p> <p><b>Examen</b> : réalisé par 1 dentiste et 2 dermatologues.</p> <p><b>Critères d'évaluation</b> : Erythèmes, érosion/ulcération, bulles, atrophies.</p> <p><b>Statistique</b> : test MacNemar pour déterminer la concordance entre dentiste en dermatologue. Intervalle de confiance 95%, Kruskal-Wallis ANOVA pour déterminer la relation entre chaque type de lésion dans chaque forme et leur distribution pour chaque zone. Coefficient de corrélation intra-classe pour déterminer la concordance inter-observateur.</p>	<ul style="list-style-type: none"> <li>- Tous les sites sont touchés chez les EBDR et plus sévère pour EBDR gen-sev</li> <li>- Pas de prédispositions des sites anatomiques par rapport aux formes d'EB.</li> </ul>
<p>Epidermolysis Bullosa Severity (EBOS) score : a multicenter development and reliability assessment (4)</p> <p>Fortuna, G., Chainani-Wu, N., Lozada-Nur, F., Aria, M., Cepeda-Valdes, R., Pollio, A., Marinkovich, M. P., Martinez-Salazar, A. E., Mignogna, M. D., Bruckner, A. L., and Salas-Alanis, J. C.</p> <p>J.Am.Acad.Dermatol. 2013. 68 (1) :83-92</p>	<p><b>Objectif</b> : Développer un score de sévérité approprié à toutes les formes de EB, valide, objectif et reproductible</p> <p><b>Design</b> : Etude multicentrique.</p> <p><b>Population étudiée</b> : Patients atteints des différentes formes d'EB entre 2 mois et 63 ans.</p> <p>Nombre de sujets : 92 patients.</p> <p><b>Méthodes</b> : Mesurer les activités oropharyngées de la maladie et les dommages tissulaires, EBOS → 1 point pour chacun des 4 signes cliniques présents dans chacune des 13 zones anatomique de 0→52 (4*13), +2 pour chaque des 4 dommages tissulaires de 0→8 (4*2) <b>0&lt;EBOS≤60.</b></p> <p><b>Examen</b> : Réalisés par différents praticiens dentistes dans des centres de Palo Alto, Stanford, San Francisco, Monterrey, Naples. Microstomie si ouverture buccale mesurée &lt; 35mm et test de mobilité linguale pour évaluer la présence d'ankyloglossie.</p> <p><b>Critères d'évaluation</b> : érythèmes, érosion/ulcération, atrophie, bulles, microstomie, ankyloglossie, autres cicatrices, hypoplasie amélaire.</p>	<ul style="list-style-type: none"> <li>- EBOS moyen 12.9 +/- 10.9 (0-33.5) /60.</li> <li>- Lésions d'activité 10.1 +/- 8.5 (0-27.5) /52.</li> <li>- Dommages tissulaires 2.8 +/- 2.6 (0-6) /8.</li> <li>- Corrélation entre EBOS et type d'EB (EBDR++, EBS - -)</li> <li>- Pas de corrélation significative entre âge et EBOS.</li> <li>- Aucune lésion maligne détectée.</li> <li>- EBOS permettra une meilleure compréhension de la maladie et de son évolution et son pronostic.</li> </ul>
<p>Restrictions in oral functions caused by oral manifestations of epidermolysis bullosa (5)</p> <p>Stellingsma, C., Dijkstra, P. U., Dijkstra, J., Duipmans, J. C., Jonkman, M. F., and</p>	<p><b>Objectif</b> : Décrire la prévalence et les caractéristiques des manifestations orales de l'EB en relation avec la perte de fonctions orales.</p> <p><b>Design</b> : Etude transversale</p> <p><b>Population étudiée</b> : Patients atteints des différentes formes d'EB entre 1,1 et 60,3 ans.</p> <p><b>Nombre de sujets</b> : 22 patients (10 EBDR, 8 EBJ, 3 EBDD, 1</p>	<ul style="list-style-type: none"> <li>- Mobilité des lèvres, de la mandibule et de la langue plus diminuée chez EBDR &gt; EBJ.</li> <li>- Les autres mouvements linguaux comparables chez EBDR et EBJ.</li> <li>- Obstacle à l'hygiène généralisée à tous les EB : <ul style="list-style-type: none"> <li>• 24% normal.</li> <li>• 48% relèvent des difficultés.</li> </ul> </li> </ul>

<p>Dekker, R. Eur.J.Dermatol. 2011. 21 (3):405-409</p>	<p>EBS) <b>Méthodes</b> : Techniques de mesures standardisées. Mesure de la mobilité de la mandibule, lèvres et langue. Questionnaire sur l’Affaiblissement de la fonction mandibulaire MFIQ + questions additionnelles sur les obstacles pour l’hygiène orale et l’élucation. 3 mesures consécutives des mouvements et moyenne calculée (ouverture maximale, largeur maximale et minimale de la bouche, Lip-length index (LLI) et the Snout index, mobilité linguale). <b>Examen</b> : 2 examinateurs, un orthophoniste et 1 coordinateur.</p>	<ul style="list-style-type: none"> <li>• 10% réalisation quasi impossible.</li> <li>• 19% n’ont aucune mesure d’hygiène.</li> </ul> <ul style="list-style-type: none"> <li>- Utilisation de brosses à dents normales/petites et souples/Brosses doigt en silicone.</li> <li>- 46% ont des difficultés à la déglutition de solide.</li> <li>- 64% déclarent parfois baver. limitation de l’ouverture buccale pour 50% des EBJ et 80% des EBDR.</li> <li>- Tous les patients sont intelligiblement compris → capacité d’adaptation aux brides fonctionnelles.</li> <li>- Difficultés au bâillement, sourire, élucation.</li> <li>- Valeur LLI normale 40% et 24% chez les EBDR (mobilité divisée par 2)</li> <li>- Questionnaire MFIQ → score chez EB plus important que pour des patients ayant subi une fracture mandibulaire ou une chirurgie maxillo-faciales.</li> <li>- Les douleurs liées aux ulcérations et l’accès limité sont les principaux obstacles à l’hygiène.</li> </ul>
<p>Epidermolysis bullosa and dental developmental age (6) Liversidge, H. M., Kosmidou, A., Hector, M. P., and Roberts, G. J. Int.J.Paediatr.Dent. 2005. 15 (5):335-341</p>	<p><b>Objectif</b> : Evaluation radiographique du développement des dents permanentes mandibulaires dans un groupe de patients EBD et comparaison avec un groupe de contrôle sain <b>Design</b> : Etude rétrospective transversale <b>Population étudiée</b> : Patients de 4 à 15 ans atteints de la forme EBD. <b>Nombre de sujets</b> : 44 enfants EBD et un groupe de 44 patients contrôle. <b>Méthodes</b> : 2 méthodes d’évaluation de formation dentaire → Information sur la longueur dentaire et la largeur apicale. Utilisation de la longueur des dents pour prédire l’âge. L’âge dentaire est calculé et la différence avec l’âge réel est testé avec le Student’s t-test <b>Examen</b> : Panoramique pour effectuer ces évaluations.</p>	<ul style="list-style-type: none"> <li>- La dentition des 2 groupes EBD et contrôle était légèrement en retard.</li> <li>- 1<sup>e</sup> méthode → <u>retard 0.34 ± 0.87 pour les EBD. 0.29 ± 0.97 pour le groupe contrôle.</u></li> <li>- 2e méthode → <u>retard 0.49 ± 1.18 an pour les EBD. 0.23 ± 0.62 pour le groupe contrôle.</u></li> <li>- Aucun retard significatif pour ces 2 méthodes.</li> </ul> <p>La formation dentaire des dents permanentes des patients EBD n’est pas significativement différente des patients sains.</p>
<p>Oral lesions in recessive epidermolysis bullosa (7) Serrano-Martinez, M. C., Bagan, J. V., Silvestre, F. J., and Viguer, M.</p>	<p><b>Objectif</b> : Etudier la prévalence des lésions orales chez EBDR gen en quantifiant leur microstomie par rapport à un groupe contrôle. <b>Design</b> : Etude comparative <b>Population étudiée</b> : Patients de 4 à 36 ans atteints de la forme générale EBDR et un groupe de cas contrôle sain. Nombre de sujets : 35 patients EBDR -gen et 45 patients contrôle.</p>	<ul style="list-style-type: none"> <li>- 92% des patients ont des lésions bulleuses au moment de l’étude</li> <li>- La langue est la zone anatomique la plus touchée (77%).</li> <li>- 100% de microstomie et atrophie palatine (lésions plus fréquentes).</li> <li>- L’ankyloglossie/dépapillation linguale/oblitération vestibulaire présents dans plus de 90% des cas.</li> <li>- 80% : sévère microstomie (&lt;30mm), 20% microstomie modérée</li> </ul>

<p>T. Oral Dis. 2003. 9 (5):264-268</p>	<p><b>Méthodes</b> : déterminer la présence de lésions orales et l'ouverture buccale maximale, et classification de la microstomie selon la méthode de <b>Naylor, Douglass et Mix</b> (mesure inter incisive).  <b>Examen</b> : réalisé par 1 spécialiste, à l'aide d'un miroir après application de vaseline.  <b>Critères d'évaluation</b> : bulles, ankyloglossie, oblitération vestibulaire, atrophie palatine, dépapillation linguale, ouverture buccale.</p>	<p>(31-40mm).  - Différence significative avec le groupe contrôle (20.4 ± 8.4 mm contre 46 ± 4.6 mm).  - Présence de Millium cyst chez 46% des patients.</p>
<p>Clinical and microbiologic study of periodontitis associated with Kindler syndrome (8)  Wiebe, C. B., Penagos, H., Luong, N., Slots, J., Epstein E Jr, Siegel, D., Hakkinen, L., Putmans, E. E., and Larjava, H. S.  J.Periodontol. 2003. 74 (1):25-31</p>	<p><b>Objectif</b> : Evaluation du niveau d'attache parodontale en relation avec l'âge et la présence de bactéries parodontopathogène chez des patients EB Kindler syndrome par rapport à un groupe contrôle.  <b>Design</b> : Etude comparative  <b>Population étudiée</b> : patients atteints du Syndrome Kindler une forme rare des EB.  <b>Nombre de sujets</b> : 13 sujets du Panama EB Syndrome Kindler et 13 patients contrôle sains.  <b>Méthodes</b> : Examens parodontaux simples effectués sur demi bouche et collecte d'échantillons sous gingivaux pour examiner la présence de souches bactériennes. Analyse bactérienne PCR ensuite effectuée.  <b>Examen</b> : simple avec un cône de papier endo plongé pendant 20 secondes dans les poches parodontales ou sulcus. 3 sites prélevés par patient après suppression de la plaque avec une compresse.  <b>Critères d'évaluation</b> : Lésions parodontales, souches bactériennes parodontopathogène.</p>	<ul style="list-style-type: none"> <li>- Aucune lésion maligne.</li> <li>- Aucune présence de microstomie.</li> <li>- Hygiène mauvaise et présence de plaque proche de 100%, présence de tartre dans les 2 groupes.</li> <li>- Présence de gingivite chez tous les adultes (de modérée à sévère pour la plupart)</li> <li>- Poche &gt; 4mm → 72% des patients Kindler ont montré des parodontite modérées à sévères (contre 46% contrôle)</li> <li>- Parodontites plus précoces et à progression plus rapide chez les Kindler : <ul style="list-style-type: none"> <li>• (Âge moyen de maladie parodontale de 17 ans contre 35ans le groupe contrôle),</li> <li>• Moyenne de poche de 6mm à 20 ans contre 60 ans pour les cas contrôles.</li> </ul> </li> <li>- Forte corrélation entre niveau de perte d'attache et âge chez les patients.</li> <li>- Apparence tissulaire gingivale atypique : fragile, saignements spontanés, desquamative, purulente.</li> <li>- Patients parodontaux : souches peu différentes entre patients Kindler et contrôle → pas de souche incriminée; autre facteur à incriminer.</li> </ul>
<p>Dental disease and caries related microflora in children with dystrophic epidermolysis bullosa (9)  Harris, J. C., Bryan, R. A., Lucas, V. S., and Roberts, G.  J. Pediatr.Dent. 2001. 23</p>	<p><b>Objectif</b> : Examiner les caries, la plaque dentaire, les gingivites et la microflore bactérienne chez des enfants EBD.  <b>Design</b> : Etude cas-contrôle  <b>Population étudiée</b> : enfants EBD (6EBDD, 24 EBDR) et enfants contrôles d'âge, sexe, ethnies correspondants de 2 à 17 ans.  <b>Nombre de sujets</b> : 30 patients EBD et 31 sujets contrôles.  Méthodes :  Relever la présence de caries sur toutes les dents (dmfs/dmft et DMFS/DMFT).</p>	<ul style="list-style-type: none"> <li>- Prévalence carieuse importante chez les la EBD malgré une activité salivaire normale.</li> <li>- Pas de relation directe entre lésions des tissus mous et prévalence carieuse.</li> <li>- 20% des EBD sans caries, 26% pour le groupe contrôle → statistiquement non-significatif.</li> <li>- DMFS + dmfs moyen bien plus haut chez EBD 18.1 (± 25.4) contre 4.4 (± 5.5).</li> <li>- Idem pour DMFT + dmft 6.2 (± 6.5) contre 2.3 (± 1.9).</li> </ul>

<p>(5):438-443</p>	<p>Noter la présence de plaque bactérienne (plaque score), échantillon de plaque prélevé sur les molaires. Examen de la gencive (score de gingivite), saignements spontanés relevés. Recherche des anomalies de développement. Questionnaire aux parents concernant la prise de Fluor et la Nutrition. Echantillon de salive prélevé chez 18 EBDR et 5 EBDD. <b>Examen</b> : mené par un examinateur en 2 dates différées d'une semaine <b>Statistique</b> : Normalité testée avec le test Shapiro-Wilks, le test Mann Whitney pour les variables continues, chi deux.</p>	<ul style="list-style-type: none"> <li>- Plus grand nombre de dents extraites dans le groupe EBD.</li> <li>- Score de plaque plus haut dans le groupe EBD pour les dents temporaires et permanentes.</li> <li>- Egalement score de gingivite plus important chez les EBD.</li> <li>- Anomalie de développement exceptionnelle (1 cas)</li> <li>- Résultats mauvais dans le groupe EBD malgré une utilisation plus fréquente de bains de bouche fluorés.</li> <li>- Les habitudes alimentaires ne sont pas significativement différentes (mais très peu de patients ont répondu au questionnaire → biaisé)</li> <li>- Pas de différence significative dans la composition bactérienne salivaire.</li> </ul>
<p>Dental maturity in children with dystrophic epidermolysis bullosa (10) Kostara, A., Roberts, G. J., and Gelbier, M. Pediatr. Dent. 2000. 22 (5):385-388</p>	<p><b>Objectif</b> : Comparer l'âge dentaire des patients EBDR avec un groupe d'enfants sains contrôle <b>Design</b> : Etude comparative. <b>Population étudiée</b> : Patients atteints des formes EBDR de 4 à 18 ans et un groupe d'enfant équivalent contrôle sains. Nombre de sujets : 48 patients dans chaque groupe. <b>Méthodes</b> : Comparaison de 48 paires de panoramiques de patients EBDR et sains par 1 seul examinateur. <b>Examen</b> : Panoramique récoltées sur une période de 5 ans durant les visites hospitalières. Critères d'évaluation : Scores pondérés des dents mandibulaires gauche selon les 8 stades de développement de chaque dent (A → H) = Demirjian Dental Age (DDA)</p>	<ul style="list-style-type: none"> <li>- Il y a un intervalle de variation important entre l'âge civil et l'âge dentaire dans les 2 groupes.</li> <li>- L'âge dentaire moyen des patients EBDR est retardé de manière significative statistiquement (sans 3mois par rapport au groupe sain).</li> <li>- Le retard de développement dentaire chez les enfants EBDR peut avoir un impact clinique dans la prise en charge des ces enfants (traitements canalaires et maturité apicale, extraction pilotées) → nécessité d'évaluer l'âge dentaire avant tout trait.</li> </ul>
<p>The chemical composition of tooth enamel in junctional epidermolysis bullosa (11) Kirkham, J., Robinson, C., Stafford, S. M., Shore, R. C., Bonass, W. A., Brookes, S. J., and Wright, J. T. Arch.Oral Biol. 2000. 45 (5):377-386</p>	<p><b>Objectif</b> : Définir des caractéristiques chimiques de l'émail des dents de patients EBJ comparés aux patients sains. <b>Design</b> : Etude comparative. <b>Population étudiée</b> : Patients atteints des formes EBJ et un groupe sain contrôle. <b>Nombre de sujets</b> : 4 patients EBJ et 6 patients sains. <b>Méthodes</b> : 6 dents analysées exfoliées ou extraites de 4 patients EBJ comparées aux dents de 6 patients sains. 1 section de chaque dent pour chaque procédure analytique (microscopie → détermination du contenu minéral par volume, concentration carbonique amélaire, concentration protéique, composition aminoacide) Critères d'évaluation : Apparence histologique, contenu minéral,</p>	<ul style="list-style-type: none"> <li>- <u>Apparence histo amélaire</u> : régions caractéristiques de white-spot (hypoplasie généralisée) à haute porosité tissulaire.</li> <li>- Composition minérale : <ul style="list-style-type: none"> <li>• Dents contrôles &gt; 90%, largement diminué chez les patients EBJ montrant une hypoplasie amélaire étendue (60% pour les incisives).</li> <li>• Différence entre incisives et molaires → les molaires ont tendance à montrer des résultats normaux avec des défauts localisés (occlusal ++).</li> </ul> </li> <li>- Les dents EBJ montrent des différences quantitatives et qualitatives.</li> </ul>

<p>The chemical composition of tooth enamel in recessive dystrophic epidermolysis bullosa : significance with respect to dental caries (12)</p> <p>Kirkham, J., Robinson, C., Stafford, S. M., Shore, R. C., Bonass, W. A., Brookes, S. J., and Wright, J. T.</p> <p>J.Dent.Res. 1996. 75 (9):1672-1678</p>	<p>concentration en carbonate, contenu protéique et composition aminoacide, <b>Statistique</b> : unpaired t-test analyse.</p>	<ul style="list-style-type: none"> <li>- Pas de différence significative dans leur composition en carbonate, protéines ou aminoacide.</li> <li>- Les molaires semblent être touchées localement alors que les incisives généralement.</li> <li>- Haut risque carieux dû à la vulnérabilité tissulaire des dents contrairement aux EBD.</li> </ul>
<p>Oral involvement of recessive dystrophic epidermolysis bullosa inversa (13)</p> <p>Wright, J. T., Fine, J. D., Johnson, L. B., and Steinmetz, T. T.</p> <p>Am.J.Med.Genet. 1-12-1993. 47 (8):1184-1188</p>	<p><b>Objectif</b> : Caractériser l'émail des patients EBDR et confirmer si sa qualité cause une prédisposition à la carie. <b>Design</b> : Etude comparative. Population étudiée : Patients atteints des formes EBDR. <b>Nombre de sujets</b> : 6 patients EBDR et 6 patients contrôle sains. <b>Méthodes</b> : Dents photographiées, section de chaque dents et analyse de chaque coupe au microscope. 6 dents de patients EBDR exfoliées ou extraites. Toute présence de caries/hypoplasies est relevée. <b>Critères d'évaluation</b> : composition minérale par volume, concentration en carbonate, composition protéique et aminoacide.</p>	<ul style="list-style-type: none"> <li>- Apparence similaire aux dents contrôle.</li> <li>- Contenu minéral par volume : pas de différence avec le groupe contrôle (&gt;90%).</li> <li>- Concentration en carbonates : pas de différence significative.</li> <li>- Concentration protéique et amino acide : aucune différence significative.</li> <li>- Conclusion : L'incidence carieuse chez les EBDR est liée à d'autres facteurs (pauvre hygiène et régime alimentaire), mais structure dentaire amélaire normale → importance de prévention dès les premières dents → hygiène/régime.</li> </ul>
<p>Oral involvement of recessive dystrophic epidermolysis bullosa inversa (13)</p> <p>Wright, J. T., Fine, J. D., Johnson, L. B., and Steinmetz, T. T.</p> <p>Am.J.Med.Genet. 1-12-1993. 47 (8):1184-1188</p>	<p><b>Objectif</b> : Evaluer les caractéristiques des manifestations orales dans la forme EBDR-inversa (EBDR-localisée) <b>Design</b> : Etude comparative <b>Population étudiée</b> : Patients originaires de 17 états adressés par des dermatologues et pédiatres atteints de EBDR -Inversa de 6 mois à 42 ans. <b>Nombre de sujets</b> : 10 patients EBDR-Inversa et 10 patients contrôle. <b>Méthodes</b> : Recueil des antécédents familiaux et dentaires. Constitution d'un groupe contrôle pour comparer l'ouverture buccale et la prévalence carieuse avec le groupe EBDR -i. Evaluation du DMFS/dmfs. Les anomalies de développements, dents manquantes, hypoplasie amélaire sont relevées. Les lésions des tissus mous sont notées (taille, caractéristique, localisation). Evaluation de la mobilité de la langue, papilles linguales, profoundeur vestibulaire, présence de microstomie. Tout est documenté grâce à des photographies.</p>	<ul style="list-style-type: none"> <li>- Présence de lésions affectant toute la muqueuse orale, qui guérissent en laissant des cicatrices pouvant aller jusqu'à l'ankyloglossie sévère et précoce dans l'enfance.</li> <li>- Après l'enfance tous les patients montrent une dépapillation linguale.</li> <li>- Une fois adultes les patients présentent une oblitération vestibulaire.</li> <li>- La muqueuse palatine est altérée et atrophiée.</li> <li>- Présence de grains de milium chez 4 patients.</li> <li>- Ouverture buccale diminuée significativement au delà de 22 ans → microstomie (Avant 4 ans pas de différence avec le groupe contrôle).</li> <li>- Aucun patient n'a de défauts de développement généralisés ou d'hypoplasie amélaire.</li> <li>- prévalence carieuse plus importante chez les patients EBDR -I (DMFT 50.9 contre 12.8).</li> </ul>

<p>Dental caries risk in hereditary epidermolysis bullosa (14)</p> <p>Wright, J. T., Fine, J. D., and Johnson, L.</p> <p>Pediatr. Dent. 1994. 16 (6):427-432</p>	<p><b>Examen</b> : Réalisé par un dentiste à l'aide d'un scialytique un miroir et une sonde.</p> <p><b>Statistiques</b> : Student's t-test pour l'analyse de microstomie et DMFS.</p>	<ul style="list-style-type: none"> <li>- Bulles orales communes à toutes les formes.</li> <li>- Des petites vésicules à de grandes plages érosives.</li> <li>- Lésions présentes dans toute la cavité buccale, toutes les surfaces potentiellement touchées. Aucune lésion spécifique à un site.</li> <li>- EBDR et EBJ-Herlitz : complications tissulaires extensives → microstomie, ankyloglossie, oblitération vestibulaire (moins sévères chez EBJ-Herlitz).</li> <li>- Prévalence de défauts amélaire → 18% EBDR; 100% EBJ et 17,5% pour le groupe contrôle) → Seule l'EBJ montre un défaut amélaire supérieur à la normale.</li> <li>- DMFS : Seuls les EBDR et EBJ ont un niveau significativement supérieur.</li> <li>- DMFT : montre seulement une haute prévalence carieuse significative chez les EBJ (15,3 contre 8,8 contrôles).</li> <li>- pas de corrélation significative entre caries/défauts amélaire/lésions orales.</li> <li>- EBJ+EBDR → Risque carieux important et lésions muqueuses plus nombreuses et sévères.</li> <li>- EBS et EBDD ont des scores carieux similaires au groupe sain.</li> <li>- Cette étude ne prouve pas que les lésions orales jouent un rôle dans le risque carieux.</li> </ul>
<p>Development defects of enamel in humans with hereditary epidermolysis bullosa (15)</p> <p>Wright, J. T., Johnson, L. B., and Fine, J. D.</p> <p>Arch. Oral Biol. 1993. 38 (11) :945-955</p>	<p><b>Objectif</b> : Analyser la prévalence carieuse chez les différentes formes d'EB, analyse des relations avec différents facteurs étiologiques.</p> <p><b>Design</b> : Etude comparative</p> <p><b>Population étudiée</b> : Patients atteints par toutes les formes d'EB (55 EBDR 39 EBDD 26 EBJ 132 EBS) de 2,3 à 71 ans et un groupe contrôle sain.</p> <p><b>Nombre de sujets</b> : 252 EB et 57 cas contrôle.</p> <p><b>Méthodes</b> : Evaluation de la prévalence carieuse DMFT/dmft et DMFS/dmfs.</p> <p>Anormalités amélaire relevées et décrites.</p> <p>Toutes les lésions orales, leur situation anatomique, leur taille et caractéristiques sont recueillis.</p> <p>Recherche des antécédents de lésions orales.</p> <p><b>Examen</b> : réalisés par 1 dentiste avec un scialytique un miroir de bouche et une sonde et appareil photo.</p> <p><b>Statistique</b> : analyse régressive t-test student et Fisher. Chi-deux pour la relation entre caries, bulles et hypoplasie.</p>	<ul style="list-style-type: none"> <li>- Fréquence : <ul style="list-style-type: none"> <li>• 8.6% des EBDR</li> <li>• 100% des EBJ</li> <li>• 27.5% groupe contrôle.</li> </ul> </li> <li>- Hypoplasie amélaire généralisée chez tous les EBJ (et de manière comparable dans les 2 dentitions) mais dans aucune autre forme.</li> <li>- EBJ-Herlitz → Email fin.</li> <li>- non-Herlitz EBJ → hypoplasie moins sévère et épaisseur normale.</li> <li>- EBS et EBDD → prévalence similaire au groupe contrôle.</li> <li>- L'hypoplasie amélaire généralisée est un symptôme propre aux</li> </ul>

<p>Oral soft tissues in hereditary epidermolysis bullosa (16)</p> <p>Wright, J. T., Fine, J. D., and Johnson, L. B.</p> <p>Oral Surg.Oral Med.Oral Pathol. 1991. 71 (4) :440-446.</p>	<p><b>Objectif</b> : Déterminer la fréquence et l'étendu des lésions du tissu oral dans les différentes formes d'EB.</p> <p><b>Design</b> : Etude prospective</p> <p><b>Population étudiée</b> : Patients atteints par les différentes formes d'EB.</p> <p><b>Nombre de sujets</b> : 216 patients atteints et 25 cas contrôle.</p> <p><b>Méthodes</b> : Renseignement de la taille, les caractéristiques et localisations des lésions orales.</p> <p>Quantification d'éventuelle microstomie par mesure inter-commissurale.</p> <p><b>Examen</b> : mené par 1 dentiste à l'aide d'un scialytique, un miroir de bouche et une sonde. Prise de photographies pour documenter les lésions.</p> <p><b>Statistiques</b> : analyse régressive, analyse de variance, and Fisher's test.</p>	<p>EBJ et plus sévère dans la forme Herlitz.</p> <p>- Fréquence des lésions :</p> <ul style="list-style-type: none"> <li>• EBDD 81,1% mais sans lésion grave ou cicatrice.</li> <li>• EBS generalized, 56.6%; localized, 34.7%. mais lésions surtout présentes en périnatal.</li> <li>• EBJ Herlitz 83,3% Non-Herlitz 91,6%.</li> <li>• EBDR gen 100% loc 91,3.</li> </ul> <p>- EBDR-gen : Présence constante d'oblitération vestibulaire, ankyloglossie, microstomie, la forme aux lésions plus sévères.</p> <p>- EBDR-loc : Aucun patient n'a montré de cicatrices sévères et seuls 54% ont des altérations linguales.</p> <p>- EBJ : peu de différence entre Herlitz et non-Herlitz. Beaucoup de lésions mais peu sévères. Ouverture buccale diminuée pour la forme Herlitz (croûtes péri-orales)</p> <p>- Les milium oraux sont retrouvés dans toutes les formes mais principalement chez les EBDR. Il y a un équilibre entre milium intra-oral et cutané.</p> <p>- Pas de lésions pathognomonique intra orales ni de relation site/type de lésion. Mais il existe un phénotype lésionnel prédictible pour chaque formes et sous-type</p>
<p>Impaired secretory immunity in dystrophic epidermolysis bullosa (17)</p> <p>Sweet, S. P., Ballsdon, A. E., Harris, J. C., Roberts, G. J., and Challacombe, S. J.</p> <p>Oral Microbiol.Immunol. 1999</p>	<p><b>Objectif</b> : Répondre à l'hypothèse que les patients atteints de forme dystrophique de l'EB ont une immunité sécrétoire orale diminuée.</p> <p><b>Design</b> : Etude cas-contrôle</p> <p><b>Population étudiée</b> : Patients atteints des formes dystrophiques dominantes et récessives entre 4 et 16 ans.</p> <p><b>Nombre de sujets</b> : 17 formes récessives et 5 formes dominantes (22 patients) et un groupe contrôle sain de 22 patients.</p> <p><b>Méthodes</b> : La salive est obtenue sans stimulation, récoltée en goutte à goutte dans un contenant en plastique (3ml). Les essais immunologiques sont réalisés après clarification en centrifugeuse.</p> <p><b>Examen</b> : Détection d'immunoglobulines et anticorps.</p>	<p>- Le concentration en IgA est significativement augmentée dans la forme dystrophique, cela est du certainement directement à la présence de bulles et ulcération favorisant le relargage d'Igs.</p> <p>- Les niveaux d'anticorps salivaires anti C. albicans et S. Mutans étaient plus faible chez les EBDR.</p> <p>- Peu de différences entre la forme dominante et récessive considérant les concentrations d'Ig et anticorps.</p> <p>- La diminution de réponse immunitaire aux bactéries étudiées semble évidente.</p> <p>- Cette étude confirme l'hypothèse d'une diminution d'immunité sécrétoire due aux anomalies structurelles des muqueuses.</p> <p>- Les glandes salivaires dérivent de l'épithélium oral, et le collagène type VII est présent dans ses structures, on peut donc penser que dans les formes dystrophiques les glandes salivaires ont un défaut primaire de fonction causant ce défaut d'immunité mais plusieurs hypothèses existent et doivent être confirmées par de nouvelles études.</p>

<p>Salivary function of persons with hereditary epidermolysis bullosa (18)</p> <p>Wright, J. T., Childers, N. K., Evans, K. L., Johnson, L. B., and Fine, J. D.</p>	<p>Oral Surg.Oral Med.Oral Pathol. 1991</p>	<p><b>Objectif :</b> Evaluer différents aspects de la fonction salivaire dans un groupe sain contrôle et un groupe affecté des différents types d'EB.</p> <p><b>Design :</b> Etude cas-contrôle</p> <p><b>Population étudiée :</b> Un groupe contrôle de patients sains et un groupe de patients avec l'ensemble des formes majeures d'EB entre 4 et 68 ans.</p> <p><b>Nombre de sujets :</b> 61 patients avec l'EB et 36 patients.</p> <p><b>Méthodes :</b> La présence ou absence de bulles est enregistrée ainsi que la taille, la localisation et les caractéristiques. La salive est collectée après que les patients aient mâché de la paraffine dans un tube à essai. Tous les échantillons collectés sont clarifiés par centrifugeuse.</p> <p><b>Examen :</b> Flux salivaire, niveaux salivaires d'IgI, d'albumine et concentration totale en protéine.</p>	<ul style="list-style-type: none"> <li>- Le flux salivaire ne montre aucune différence significative entre les différents groupes d'EB et le groupe sain contrairement aux premières hypothèses de xérostomie chez ces patients. Les hauts risques carieux chez les EBDR et EBJ ne sont pas dus à une diminution de flux salivaire.</li> <li>- Le flux salivaire semble augmenter avec l'âge, bouches plus sèches chez les enfants (risque carieux augmenté ?)</li> <li>- Le niveau de concentration en IgA était plus important chez les patients EBD par rapport à l'ensemble des autres groupes (résultat des lésions nombreuses et sérum)</li> <li>- Niveau d'albumine est augmenté chez les patients EBDR (224,3 mg/L) et EBJ par rapport au groupe contrôle (41,4 mg/L) et aux autres formes d'EB et marque un haut niveau de stomatite.</li> <li>- La concentration totale en protéine était également augmentée chez les patients EBDR (1835mg/L) par rapport au groupe sain (658mg/L) et aux autres EB.</li> <li>- La moyenne des niveaux d'IgA albumine et protéine totale augmente chez les patients ayant des bulles lors de l'examen par rapport aux patients sans lésions.</li> <li>- Cette étude affirme que les patients EBDR ont une altération qualitative de la composition salivaire qui semble être le résultat d'une contamination par le sérum induit par les bulles.</li> <li>- Enfin, Les fortes concentrations salivaires chez les patients EBDR semblent être d'avantage attribuées à la présence de bulles, qui se manifestent par une sécrétion de sérum dans la salive au travers d'elles, qu'à une réponse immunologique altérée.</li> <li>- Il n'y a ainsi aucune évidence pour confirmer une activité salivaire ou une immunité muqueuse anormales. Le haut risque carieux serait à attribuer aux défauts amélaire, aux altérations tissulaires et alimentation.</li> </ul>
---	---	---	--



Tableau X: Analyse détaillée des revues.

Oral health care for patients with epidermolysis bullosa--best clinical practice guidelines (19)

Kramer, S. M., Serrano, M. C., Zillmann, G., Galvez, P., Araya, I., Yanine, N., Carrasco-Labra, A., Oliva, P., Brignardello-Petersen, R., and Villanueva, J. *Int.J.Paediatr.Dent.* 2012

Méthodologie	<p><b>Objectif :</b> Fournir les meilleures pratiques de gestion de l'hygiène bucco dentaire chez les EB</p> <p><b>Thème principal :</b> soins dentaires chez les patients avec l'épidermolyse bulleuse héréditaire.</p> <p><b>Sources :</b> Tous les articles de 1970 à 2010 consultés sur les sources : MEDLINE, EMBASE, CINAHL, The Cochrane Library, DARE et Cochrane CENTRAL.</p> <p><b>Méthodologie :</b> Le premier jet fut analysé par des experts cliniciens des méthodologistes et des patients durant un consensus de 2 jours. Puis validé dans 3 centres en République Tchèque, Royaume uni et Argentine.</p> <p>- Le guide clinique est composé de 93 recommandations sur 3 thèmes principaux : Soins oraux, Traitements dentaires et anesthésie.</p> <p><b>Niveau d'évidence et grade des recommandations :</b> Presque toutes les recommandations proviennent de rapports de cas ou séries de cas et des opinions d'experts de leurs expériences cliniques = <b>faible niveau de preuve.</b></p>				
Soins oraux	<ul style="list-style-type: none"> <li>- <i>Protocole préventif :</i> prévenir les douleurs et les infections, améliorer l'esthétique et l'estime de soi, garder une dentition saine qui améliore la nutrition en limitant les blessures des muqueuses et de l'œsophage.</li> <li>- <i>Première visite :</i> dès 3-6 mois conseils aux parents sur l'hygiène et la régime alimentaire et les manifestations de la maladie; identifier anomalies amélaïres (EBJ) et la présence précoce de caries.</li> <li>- <i>Hygiène orale :</i> brosse à dent manuelle, petite tête, poil souple, humidifiée à l'eau tiède, si microstomie couper les poils, contrôle des parents (Collis Curve (TM) toothbrush), utilisation de coton tige/brosse/ tissu en coton propre/comprime si incapacité à la brosse à dent et s'aider de révélateur de plaque. Rinçage après les repas pour éliminer les débris alimentaires et les sucres. Chlorhexidine 0,12% (sans alcool) → prévention d'infection (bdb/application topique/spray/gel) préconisée : 2 bdb/j pendant 2 semaines tous les 3 mois.</li> <li>- <i>Fluor :</i> Vernis topique tous les 3 mois pour les hauts risques carieux (EB/EBDR); suppléments fluorés pour les populations qui n'ont pas de fluor quotidiens dans l'eau (bdb, gel, comprimés quotidiens).</li> <li>- <i>Détartrage et polissage</i> professionnel possible (En présence d'une bulle, il faut la rompre et la drainer).</li> <li>- <i>Scelléments de sillons :</i> technique sensible donc déconseillée pour les cas compliqués; pour caries débutantes → Recaldent (CPP-ACP) pour reminéraliser.</li> <li>- <i>Microstomie :</i> exercices journaliers pour améliorer l'ouverture buccale → avant consultation dentaire pour faciliter l'accès.</li> <li>- <i>Prescriptions :</i> liquide préférable et rincer après médication si présence de sucre</li> <li>- <i>Fréquence de contrôle :</i> selon risque carieux et gravité. De tous les 3-6 mois jusqu'à une fois par mois (recherche de lésions malignes pour les EBDR à partir des 20 ans → biopsie si doute).</li> </ul>				
Traitements dentaires	<p><b>EB simplex</b></p> <p>Traitements de routine.</p> <p>ODF possible</p>	<p><b>EBJ</b></p> <ul style="list-style-type: none"> <li>- Fragilité varie selon les sous-types. manipulations maîtrisées.</li> <li>- Risques caries, attrition, hypoplasie amélaire.</li> <li>- Fragilité muqueuse variable.</li> <li>- Manipulation atraumatique pour</li> </ul>	<p><b>EBDD</b></p> <p>Traitement de routine avec possible vulnérabilité tissulaire.</p> <p>ODF possible</p>	<p><b>EBDR</b></p> <ul style="list-style-type: none"> <li>- Approche rigoureuse grande fragilité muqueuse</li> <li>- Lubrification (vaseline) des lèvres et de tout objets insérés en bouche (rouleaux de coton, miroir, sonde, turbine ...).</li> <li>- N'exercer qu'un minimum de pression, pas de friction.</li> <li>- Ecarteurs souples lubrifiés peuvent être utilisés pour éviter de blesser les joues. Utilisation possible de la digue mais</li> </ul>	<p><b>Kindler</b></p> <ul style="list-style-type: none"> <li>- Approche rigoureuse, des ulcérations peuvent survenir.</li> </ul>

	prévenir les ulcérations. - ODF possible - Prothèse over-denture possible		grande précaution. - Utiliser petite aspiration, toujours contact dentaire. Seringue à air avec parcimonie, - ODF : préférer les extractions pilotées pour éviter les encombrements facteur de risque, se limiter au réaligement des dents (manipulations sous anesthésie, Wax bracket+++).	- Nombreuses hyperplasie gingivales
<ul style="list-style-type: none"> <li>- <i>Radiographie</i> : Pour les formes légères tout acte réalisable, pour forme sévère → panoramique préférée.</li> <li>- <i>Restaurations</i> : Aucune contre indication mais attention à l'adaptation et polissage. Choix du matériau et technique selon qualité d'isolation et accessibilité.</li> <li>- <i>Endodontie</i> : Aucun problème dans la mesure ou l'accès est possible (microstomie, cavité d'accès vestibulaire), Hypochlorite ok.</li> <li>- <i>Empreintes</i> : Possible utilisation de matériaux d'empreintes mais l'avenir semble être les empreintes optiques.</li> <li>- <i>Prothèses</i> : Fixe de préférence, si hypoplasie amélaire préférer couronne aux onlays. Prothèse amovible : supportable chez les formes plus légères et absolument contre-indiquées chez les patients EBDR généralisées sévères. <i>Implanis</i> : prothèse Fixes de préférence (arcade raccourcie)</li> <li>- <i>Chirurgie</i> : ATTENTION faire bilan sanguin et demander avis médical (anémies), vérifier risque hémorragique. Prescription ATB pour toute chirurgie pour les formes sévères (EBDR gen-sev, EBJ Herlitz)</li> <li>• Parodontologie possible fonction du risque hémorragique, si gingivectomie utiliser le laser/bistouri électrique. Les approfondissements vestibulaires sont possibles s'il y a oblitération handicapante du vestibule, il faudra alors utiliser une membrane (nombreux succès)</li> <li>• Biopsie → si suspicion de carcinome.</li> <li>• Extractions multiples : Antérieures avant les postérieures pour un meilleur accès. Parfois extraction des 7 mêmes saines dans les cas sévères pour prévenir des complications (également extraction pilotées si encombrements, microstomie, endoalvéolie...). Les alvéoles guérissent bien.</li> <li>• Implants : Limiter les interventions (greffes et pose en 1 temps) → nombreux succès même EBDR EBJ non-Herlitz (étude : 97,9% de succès sur 38 implants avec suivi de 1 à 9 ans) → Améliore la capacité masticatoire et qualité de vie. Mais attention patients EBJ et EBDR → faible densité osseuse (atrophies osseuses compliquant la pose).</li> </ul> <p><b>DANS TOUS LES CAS</b> : après tout acte ; vérifier si présence de bulle : si oui : les rompre, drainer pour éviter leur expansion =&gt; généralement elles guérissent bien (2 semaines), attention risque de bride commissurale.</p>				
Anesthésie	<p>Choix du type d'anesthésie : Locale/générale ou emploi de sédation consciente → choisir après peser avantages/inconvénients/risques avec avis du médecin référent :</p> <ul style="list-style-type: none"> <li>- Pour patients à risque respiratoire → sédation consciente, jamais en cabinet.</li> <li>- Formes plus légères → anesthésie locale toujours moins traumatique pour les tissus.</li> <li>- Formes sévères et chirurgie complexe → anesthésie générale avec équipe expérimentée.</li> </ul> <ul style="list-style-type: none"> <li>• Anesthésie locale             <ul style="list-style-type: none"> <li>- Utilisation de topique possible, faire injection profonde et lente pour éviter bulle (utilisation Quick sleeper recommandée).</li> <li>- Conseils post-op +++ pour éviter les morsures et blessures.</li> </ul> </li> <li>• Anesthésie générale             <ul style="list-style-type: none"> <li>- équipe expérimentée sinon abstention (protocole spécifique), limiter les interventions (multidisciplinaire si nécessaire). Gros dégâts pour les formes sévères.</li> </ul> </li> </ul>			

### Protocole national de diagnostic et de soins Épidermolyses bulleuses héréditaires (20)

**HAS.** Filière Maladies rares de la peau FIMARAD ; Centre de Référence des Epidermolyses Bulleuses Hérititaires (Nice) ; Centre de Référence des Maladies Génétiques cutanées MAGEC (Paris Hôpital Necker-Enfants Malades et Hôpital Saint Louis) ; Centre de Référence des Maladies Rares de la Peau (Bordeaux-Toulouse). Avril 2015

Méthodologie	<p><b>Objectif :</b> expliciter, pour les professionnels de la santé, la prise en charge optimale et le parcours de soins d'un malade atteint d'épidermolyse bulleuse héréditaire, en passant par la prise en charge bucco-dentaire.</p> <p><b>Méthode :</b> méthode de l'HAS sans préciser s'il s'agit de <b>recommandations pour la pratique clinique</b> ou par <b>consensus formalisé</b>. Analyse critique de la littérature internationale, le protocole a été discuté par un groupe d'experts multidisciplinaires qui l'a validé avec un groupe associatif DEBRA.</p> <p><b>Sources :</b> Aucun détail fourni.</p> <p><b>Niveau d'évidence et grade des recommandations :</b> Presque toutes les recommandations proviennent de rapports de cas ou séries de cas et des opinions d'experts de leurs expériences cliniques = <b>faible niveau de preuve</b>.</p>
Soins oraux	<p>La santé bucco-dentaire. Prophylaxie et thérapeutique</p> <ul style="list-style-type: none"> <li>• <u>prophylaxie orale</u> Doit être précoce, adaptée, permanente, associée à une éducation des soignants et des parents : <ul style="list-style-type: none"> <li>- Conseils d'alimentation</li> <li>- Hygiène bucco-dentaire</li> <li>- Fluoruration topique (gel, vernis, solution)</li> <li>- Protection des dents par <b>scellement des sillons</b> des molaires temporaires et permanentes et les prémolaires.</li> <li>- Détartrage manuel/ultrasons.</li> </ul> </li> <li>• <u>Les intervalles de contrôle</u> <ul style="list-style-type: none"> <li>- Consultation avant l'éruption des premières dents temporaires.</li> <li>- Prise de conscience encouragée au plus tôt.</li> <li>- Un programme de suivi adapté individuellement.</li> <li>- Au minimum : séances de nettoyage professionnel avec polissage et fluoruration quatre fois par an</li> <li>- le patient peut avoir besoin de séances de prophylaxie plus rapprochées, voir hebdomadaire (poussée de la maladie, phases d'éruption).</li> </ul> </li> <li>• <u>L'hygiène bucco-dentaire à domicile</u> <ul style="list-style-type: none"> <li>- Dentifrices à haute teneur en fluor indispensables.</li> <li>- Supplémentation fluorée (gouttes et comprimés à sucer)</li> <li>- Bains de bouche fluorés à partir de 6 ans.</li> <li>- Association de fluor et Chlorhexidine.</li> <li>- En cas brossage impossible nettoyage avec bains de bouche ou gel topique de Chlorhexidine à 0,12 %.</li> <li>- Brosse à dent : petite tête/mono-touffe, ou une brosse électrique.</li> <li>- Fil dentaire monté sur porte-fil.</li> <li>- Sprays /gels Xylocaïne à utiliser prudemment (au-delà de 6 ans).</li> </ul> </li> </ul>
Radiographies	<ul style="list-style-type: none"> <li>• <u>Examen radiographique</u> <ul style="list-style-type: none"> <li>- Les clichés rétro-coronaires selon la coopération, rester atraumatique.</li> <li>- Radiographie panoramique exploration de choix.</li> </ul> </li> </ul>
Traitements dentaires	<ul style="list-style-type: none"> <li>• <u>Traitement des caries</u> <ul style="list-style-type: none"> <li>- Difficulté de réalisation (âge du patient, coopération, atteinte muqueuse, ouverture buccale et enfin la complaisance familiale).</li> <li>- Stade de déminéralisation amélaire : Prévention par brossage, fluoruration et Chlorhexidine à domicile.</li> </ul> </li> </ul>

	<ul style="list-style-type: none"> <li>- Stade de caries dentinaires : matériaux nécessitant peu de manipulations.</li> <li>- Stades avancés : biopotomies avec protection par coiffes pédiatriques préformées (CPP).</li> <li>- Traitements endodontiques possibles.</li> </ul> <ul style="list-style-type: none"> <li>• <u>Cas particulier des hypoplasies amélaire des EBJ</u> <ul style="list-style-type: none"> <li>- Fracture au fur et à mesure que les dents évoluent, avec attrition.</li> <li>- Hypersensibilité nécessite des fluorations à répétition et des dentifrices adaptés.</li> <li>- Protection par des CPP dès l'éruption.</li> <li>- Assurer la fonction masticatoire, la maintenance d'espace naturel, la DV indispensables.</li> <li>- Dents antérieures : composites si émail résiduel, sinon CVI, facettes ou couronnes.</li> <li>- Une anesthésie locale est généralement suffisante</li> </ul> </li> <li>• <u>Chirurgie et avulsions</u> <ul style="list-style-type: none"> <li>- En cas d'impossibilité à réaliser des traitements conservateurs.</li> <li>- Le risque de DDM implique des extractions pilotées.</li> <li>- Avec la microstomie et le risque carieux associé qui empirent avec l'âge il est parfois nécessaire d'effectuer des avulsions préventives des premières et deuxième molaires (avant 12 ans)</li> <li>- Une antibioprophylaxie est indispensable chez les formes sévères.</li> </ul> </li> <li>• <u>Orthodontie</u> <ul style="list-style-type: none"> <li>- DDM et malpositions fréquentes.</li> <li>- L'immobilité et les carences générales empêchent une croissance faciale normale.</li> <li>- Les traitements orthodontiques avec appareillage fixe sont possibles chez certains patients (moment où les muqueuses sont moins atteintes)</li> </ul> </li> <li>• <u>Aspects prothétiques et implantaires</u> <ul style="list-style-type: none"> <li>- Prothèses implantato-portées intéressantes.</li> <li>- Les implants sont mis en place sans problèmes particuliers.</li> <li>- Améliore la fonction, l'esthétique et la qualité de vie du patient.</li> </ul> </li> </ul>
<p><b>Inherited epidermolysis bullosa : an update and suggested dental care considerations (21)</b>  <i>Feijoo, J. F., Limeres, J., Penarrocha, D., Penarrocha, M., and Diz, P. J. Am.Dent.Assoc. 2011</i></p> <p>Méthodologie</p> <p><b>Objectif</b> : Les auteurs ont eu pour objectif de faire la revue de la littérature dentaire sur les patients EB. Ils s'intéressent en particulier aux manifestations cliniques et aux recommandations dans la prise en charge bucco-dentaire.</p> <p><b>Thème principal</b> : Manifestations cliniques et soins oraux chez les patients EB</p> <p><b>Sources</b> : tous les articles parus jusqu'en Août 2010 sur MEDLINE, Cochrane Library et Embase.</p> <p><b>Niveau d'évidence et grade des recommandations</b> : Presque toutes les recommandations proviennent de rapports de cas ou séries de cas et des opinions d'experts de leurs expériences cliniques = <b>faible niveau de preuve</b>.</p> <p>Traitements dentaires</p> <ul style="list-style-type: none"> <li>• <u>Priorité</u> de conserver les capacités masticatoire → diminuer les lésions orales et oesophagiennes.</li> <li>• <u>Dentisterie préventive</u> (scelllements de sillons discutés selon les auteurs) dû au HRC.</li> <li>• <u>Brossage</u> Conseiller brosses à dents électrique qui facilitent le brossage (moins de mouvements à réaliser).</li> </ul>	

	<ul style="list-style-type: none"> <li>• <u>Bains de bouche</u> Chlorhexidine 0,12-0,2% sans alcool (spray si difficulté à gargariser) PH neutre.</li> <li>• <u>Fluor</u> : application topique tous les 3-4 mois + Systémique Fluor si pas présent dans l'eau courante.</li> <li>• <u>Anesthésie locale</u> réalisable sauf en présence de microstomie sévère/soins extensifs/manque de coopération.</li> <li>• <u>OCE/ENDO</u> compo ok mais polissage ++, utilisation de coiffes préformées++, Traitement endo maintenant plus contre indiqués (Kramer → 45 endo réussies).</li> <li>• <u>Prothèses</u> <ul style="list-style-type: none"> <li>- amovibles non contre indiquées dans les formes plus légères mais toujours préférer les solutions fixées car toujours une fragilité tissulaire (CI chez EBDR ou EBJH).</li> <li>- Empreintes non CI (technique → lubrifier porte empreinte individuel et ensuite faire des duplicata entre les étapes pour limiter les empreintes traumatogènes).</li> </ul> </li> </ul>
Implications cliniques	<p>Approche multidisciplinaire indispensable. Procédures le moins traumatiques possibles, L'efficacité du traitement sera déterminée par l'évolution de santé générale, la coopération au fauteuil et à la maison dans l'hygiène orale et le régime alimentaire.</p>
<p><b>Oral care and dental management for patients with epidermolysis bullosa (22)</b>  <i>Kramer, S.M. Dermatol.Clin. 2010</i></p>	
Méthodologie	<p><b>Objectif</b> : Présenter les bonnes pratiques et implications cliniques chez les patients EB  <b>Sources</b> : 28 articles, revues et reports de cas.  <b>Niveau d'évidence et grade des recommandations</b> : Presque toutes les recommandations proviennent de rapports de cas ou séries de cas et des opinions d'experts de leurs expériences cliniques = <b>faible niveau de preuve</b>.</p>
Soins oraux	<p>L'approche en traitement dentaire pour les patients EB surtout les formes sévères ont changé ces dernières décennies :</p> <ul style="list-style-type: none"> <li>❖ Crawford et al. 1976, extractions+++</li> <li>❖ Wright 1999, traitements conservateurs envisageables+++</li> <li>❖ Skogedal et al. Traitement préventif est maintenant l'approche de choix. (diète, hygiène, fluor).</li> </ul> <p>Problème d'accès aux soins pour nombre de malades, l'appréhension subsiste autant des praticiens qui connaissent peu la maladie et les patients apeurés.</p> <ul style="list-style-type: none"> <li>• Prise en charge le plus tôt possible chez le dentiste → avant la survenue du moindre problème, débiter le plus tôt possible l'approche préventive.</li> <li>• Modifications dans la prise en charge surtout les EBDR-gen sev. Peu de changement dans la prise en charge des EBS, EBJ ou EBDD. Forte fragilité des muqueuses chez les Kindler.</li> <li>• <u>Bulles</u> 1 seule étude pour 1 seul produit → Sucralfate en poudre.</li> <li>• <u>Prévention carieuse</u> Avec un suivi drastique, et bonne hygiène, pas de caries (Skogedal and colleagues → avulsion des 2° et 3° molaires qui ne peuvent pas être convenablement nettoyées et maintenues, pas capitales pour la fonction masticatoire).</li> <li>• <u>Hygiène orale</u> Techniques préventives pour minimiser les dégâts tissulaires <ul style="list-style-type: none"> <li>- Petite tête,</li> <li>- Poil souple,</li> <li>- Humidification pour adoucir,</li> <li>- Coupés plus courts pour les microstomies,</li> <li>- Adaptations du manche pour les mains abimées,</li> <li>- Accompagnement des parents.</li> </ul> </li> <li>• <u>Régime alimentaire</u> <ul style="list-style-type: none"> <li>- Souvent néfaste à base d'aliments mous en purée ou liquide consommés en petite quantité toute la journée.</li> </ul> </li> </ul>

Radiographies	<ul style="list-style-type: none"> <li>- La clairance orale est ainsi prolongée et beaucoup de médicaments sucrés.</li> <li>- Un régime alimentaire de prévention carieuse doit être conseillé très tôt. Il est conseillé de rincer souvent entre les repas,</li> <li>- une collaboration dentiste-nutritionniste.</li> </ul> <ul style="list-style-type: none"> <li>● <u>Fluor et Chlorhexidine</u> Prévention d'infection et caries, <ul style="list-style-type: none"> <li>- Applications multiples (bains de bouche, coton tiges, spray, gel et vernis topiques).</li> <li>- L'application topique de fluor à chaque visite est préconisée.</li> <li>- Suppléments fluor per-os pour les communautés non-exposées.</li> <li>- Tout produit doit être neutre, sans arôme ajouté et sans alcool.</li> </ul> </li> </ul> <p><b>Suivi régulier</b> absolument indispensable (tous les 3-6 mois selon le RC) → prévention carieuse, fluor, motivation hygiène, nettoyage professionnel, recherche lésion maligne.</p> <ul style="list-style-type: none"> <li>● <u>Traitement ortho</u> → plusieurs cas d'encombrement par déséquilibre dento-alvéolaire sévères ont été parfaitement équilibrés par des extractions pilotées (jusqu'à 8 dents en région pré-mo).</li> <li>● <u>Chirurgie et extractions</u> techniques atraumatiques utilisées, incisions soignées, aucune indication n'est formellement avancée concernant les sutures mais rien ne semble les contre dire. <ul style="list-style-type: none"> <li>- <u>Complications peropératoires</u> : la survenue de bulles est presque systématique dans l'ensemble de la cavité buccale pouvant atteindre 3-4 cm.</li> <li>- <u>Complications post-opératoires</u> : Peu de complications a été reportées, les lésions cicatrisent en général bien et rapidement en 1 à 2 semaines. Les alvéoles semblent cicatriser normalement.</li> </ul> </li> </ul>
	<ul style="list-style-type: none"> <li>● <u>Radiographies</u> <ul style="list-style-type: none"> <li>- Le panoramique est la technique de choix</li> <li>- Les rétro-alvéolaires sont compromises en cas de microstomie et ankyloglossie.</li> <li>- Lubrification du film radio indiquée.</li> </ul> </li> </ul>

Traitements dentaires	<ul style="list-style-type: none"> <li>• <u>Traitements conservateurs</u> <ul style="list-style-type: none"> <li>- Aucune contre indication des matériaux d'obturation</li> <li>- Polissage et adaptation primordiaux.</li> <li>- Très vite compliqué dans les formes sévères (accès difficile, blessures, isolation du champs opératoire).</li> </ul> </li> <li>• <u>Endos</u> 45 réussies sur 7 patients différents → réalisables chez EBDR sévère.</li> <li>• <u>Implants</u> <ul style="list-style-type: none"> <li>- Rapport du succès de 97,9% sur 38 implants chez des patients EBDR et EBJ avec une amélioration de qualité de vie.</li> <li>- Lors d'un plan de traitement complexe implantaire → attention à la densité osseuse chez ces patients et demander l'avis médical car peut être annulé pour cause d'anémie ou autres anomalies systémiques, ou lésions malignes.</li> </ul> </li> <li>• <u>Prothèses</u> <ul style="list-style-type: none"> <li>✓ <u>Amovible</u> <ul style="list-style-type: none"> <li>- La tolérance dépend du degré de fragilité muqueux.</li> <li>- Absolument contre indiqué pour les EBDR sévères.</li> <li>- Les over dentures sont un moyen pratique, économique et non-invasif pour les patients (EBJ et hypoplasie amélaire surtout)</li> </ul> </li> <li>✓ <u>Fixe</u> <ul style="list-style-type: none"> <li>- L'usage de couronnes métalliques semble efficace pour les EBJ et EBDR et même la pose de bridges.</li> <li>- Hypoplasie amélaire généralisée → full crown. <ul style="list-style-type: none"> <li>• <u>Prise d'empreintes</u> Aucune contre indication mais précautions, être moins traumatogène. Le défi est l'insertion en cas de microstomie (empreinte par injection directe de silicone ou portes empreintes individuels).</li> <li>• <u>Traitement Parodontal</u> Ils sont possibles même pour les formes sévères avec une grande précaution avec les ultrasons et le polissage.</li> </ul> </li> </ul> </li> </ul> </li> </ul>
Anesthésie	<ul style="list-style-type: none"> <li>- <u>Anesthésie locale</u> : technique de choix si possible car moins de complication et douleur per et post-opératoire mais lésions iatrogènes dues à l'injection. Des extractions, implants soins endodontiques et conservateurs déjà reportés avec succès.</li> <li>- <u>Anesthésie générale</u> : Permet des soins étendus et plus complexes dans des contextes difficiles avec microstomie et accès difficiles. La présence d'une équipe expérimentée est cruciale.</li> </ul>
Prescriptions	<ul style="list-style-type: none"> <li>- <u>Antibiotiques</u> post op ne doit pas être systématique dans la mesure où les patients ont en général un système immunitaire efficient.</li> </ul>
<b>Extracutaneous manifestations and complications of inherited epidermolysis bullosa : part II. Other organs (23)</b> Fine, J. D. and Mellerio, J. E. J. Am. Acad. Dermatol. 2009	
Méthodologie	<p><b>Objectif</b> : Fournir une revue compréhensible de l'ensemble des manifestations extra-cutanées et les complications de l'épidermolyse bulleuse héréditaire, ainsi que les recommandations concernant leur évaluation et leur prise en charge optimale. Nous nous intéresserons aux manifestations orales et dentaires de cette revue.</p> <p><b>Sources</b> : Revue de 106 articles, revues, séries et reports de cas.</p> <p><b>Niveau d'évidence et grade des recommandations</b> : Presque toutes les recommandations proviennent de rapports de cas ou séries de cas et des opinions d'experts de leurs expériences cliniques = <b>faible niveau de preuve</b></p>
Soins oraux	<ul style="list-style-type: none"> <li>- <u>Ostéoporose/ Ostéopénie</u> : Pour les formes sévères Bone Mineral Density fortement diminuée : <ul style="list-style-type: none"> <li>▪ Important à prendre en compte en cas de chirurgies osseuses et implants.</li> <li>▪ ATTENTION : Administrations de Biphosphonates chez ces patients → chimio-nécrose / !/.</li> </ul> </li> <li>- <u>Recommandations</u> : <ul style="list-style-type: none"> <li>▪ Nettoyage fréquent dès les premières dents (parent, pédodontiste)</li> </ul> </li> </ul>

	<ul style="list-style-type: none"> <li>▪ Reconstruction des surfaces dentaires endommagées (coiffes pédo ++).</li> <li>▪ Dommages tissulaires suite aux soins → ne doit pas faire reculer devant les soins.</li> <li>▪ Extractions pilotées pour prévenir les encombrements synonymes de caries.</li> </ul> <p>- Instruments pour expansion buccale à utilisation journalière (microstomie).</p>
	<p><b>Oral-clinical findings and management of epidermolysis bullosa (24)</b>  Pekiner, F. N., Yucelten, D., Ozbayrak, S., and Sezen, E. C. J.a</p> <p><b>Méthodologie</b></p> <p><b>Objectif :</b> Fournir une description des manifestations cliniques orales des EB et les techniques d'approche pour leur prise en charge.</p> <p><b>Sources :</b> 34 articles et revues et des série et reports de cas entre 1961 et 2001</p> <p><b>Niveau d'évidence et grade des recommandations :</b> Presque toutes les recommandations proviennent de rapports de cas ou séries de cas et des opinions d'experts de leurs expériences cliniques = <b>faible niveau de preuve</b></p>
<b>Soins oraux</b>	<ul style="list-style-type: none"> <li>- L'approche va varier selon la forme.</li> <li>- L'objectif est de préserver au maximum la dentition.</li> <li>- Une prise en charge globale pour des enfants non conciliant et les formes plus sévères se fait par anesthésie générale pour une meilleure efficacité.</li> <li>- Attention à l'anesthésie locale précautionneuse pour éviter les bulles.</li> <li>- Fluor et bains de bouches : neutres et sans alcool.</li> <li>- Hygiène : brosse à dents à poils souples, petite tête.</li> </ul>
	<p><b>Hereditary epidermolysis bullosa : oral manifestations and dental management (25)</b>  Wright, J. T., Fine, J. D., and Johnson, L. Pediatr.Dent. 1993</p> <p><b>Méthodologie</b></p> <p><b>Objectif :</b> Revue de la classification et des manifestations cliniques de l'EB et ses différentes formes.</p> <p><b>Sources :</b> Aucune précision n'est apportée concernant les différentes sources, bases de données et critères de sélection des études. 38 articles et études ont été sélectionnés entre 1942 et 1993.</p> <p><b>Niveau d'évidence et grade des recommandations :</b> Presque toutes les recommandations proviennent de rapports de cas ou séries de cas et des opinions d'experts de leurs expériences cliniques = <b>faible niveau de preuve</b></p>
<b>Soins oraux</b>	<ul style="list-style-type: none"> <li>• <u>Formes légères</u> <ul style="list-style-type: none"> <li>- Précautions usuelle car légères fragilité tissulaire toujours présente</li> </ul> </li> <li>• <u>Formes sévères</u> <ul style="list-style-type: none"> <li>- microstomie/lésions rampantes orales étendues/hypoplasie généralisée/caries</li> <li>- Anesthésie et approche délicate</li> <li>- traitement en cabinet sous anesthésie locale si petit soin et peu de lésion orale</li> <li>- Si lésions importantes Anesthésie général</li> </ul> </li> </ul>
<b>Soins dentaires</b>	<p><b>EBJ</b></p> <ul style="list-style-type: none"> <li>- Hypoplasie amélaire généralisée</li> <li>- Traitement par couronnes pédothodontiques assez tôt avant attrition trop sévère et caries, pour le adultes PF et même PAP supportées.</li> </ul> <p><b>EBDR</b></p> <ul style="list-style-type: none"> <li>- Souvent nécessité de placer des couronnes chez les enfants et adultes si la dent est conservable et si possibilité de traiter (microstomie → avulsion). Les prothèses amovibles sont proscrites.</li> </ul>
<b>Anesthésie</b>	<ul style="list-style-type: none"> <li>• Anesthésie locale profonde doucement, éviter distorsion tissulaire.</li> <li>• Anesthésie générale pour les traitements étendus, extractions multiples en présence de complications et état général sévèrement altéré.</li> </ul>
<b>Orthodontie</b>	<ul style="list-style-type: none"> <li>• Traitements orthodontiques : <ul style="list-style-type: none"> <li>- envisageables uniquement pour réalisements mais toujours avec le soucis de ne pas agresser les muqueuses (souvent contre indiqué chez les EBDR).</li> <li>- Pour les EBDR beaucoup de malocclusions, encombrements mais pas de traitement orthodontique → avulsions pilotées pour prévenir les encombrements.</li> </ul> </li> </ul>



## **Chapitre 2**

### ***Manifestations Bucco-dentaire des EBH***

Il existe quatre formes majeures d'EB qui se divisent en sous-types, chacun ayant des sévérités très variables. De manière générale la forme simple va montrer les phénotypes les moins atteints tandis que la forme dystrophique comprend les sous-types les plus sévères.

Le mode de transmission génétique a également une influence notable, les formes dominantes seront moins sévères que les formes récessives. Certaines formes peuvent être létales dans les premiers jours de la vie comme la forme jonctionnelle Hertlitz ou limiter grandement l'espérance de vie telle la forme récessive dystrophique générale sévère (Hallopeau-Siemens). Au contraire d'autres formes simples localisées vont entraîner seulement de légères manifestations tout au long de la vie du patient.

Il est donc évident que les manifestations bucco-dentaires comme toutes manifestations cliniques vont varier d'une forme à l'autre de la maladie et même d'un individu à l'autre ayant la même forme.

Les signes cliniques retrouvés commencent par de simples petites lésions bulleuses sans gravité et peuvent aboutir à des altérations sévères des structures anatomiques buccales (tissus mous ou dentaires). Si on se réfère aux fréquences des lésions (bulles, érosion-ulcération et cicatrices) rapportés par Wright et al. (16) selon la forme EBH, il y a 81% des patients atteints d'EBDD qui présentent des lésions sans gravité ou des brides cicatricielles, 56,6% des patients atteints de forme simple généralisée présentent ce type de lésions, et 34,7% des formes localisées présentent ces lésions sans complications qui sont généralement présentes en début de vie. En ce qui concerne les formes jonctionnelles, 83,3% des formes Hertlitz et 91,6% des formes non Hertlitz présentent ces lésions. Enfin, presque l'intégralité des patients les plus sévèrement touchés par la forme EBDG généralisée montrent ces lésions et également 91,3% chez ceux atteints de la forme localisée (16).

D'après les différentes études analysées aucune forme n'a de lésion intra-orale pathognomonique identifiable. Il existe cependant un phénotype lésionnel prédictible de manière plus ou moins précise pour chaque forme (16).

Nous développerons l'ensemble de ces lésions en nous basant sur le score de gravité EBOS que nous compléterons par les autres lésions et altérations tissulaires et fonctionnelles retrouvées dans cette pathologie.

#### **I. Score de gravité EBOS (Epidermolysis Bullosa Oropharyngeal Severity Score)**

Ce score a été développé afin de mesurer de manière valide, objective et reproductible l'activité oropharyngée de la maladie et les dommages tissulaires engendrés afin d'en définir la gravité des atteintes. (2, 4) En effet, les tests génétiques et histologiques de dépistage des différents types d'EBH sont très longs, ce score a pour objectif de définir la gravité de la maladie dès les premiers signes, ce qui permettrait de mettre en place les préventives et les prises en charges plus précises le plus précocement possible. Il permettrait aussi une meilleure compréhension de la maladie, son évolution et son pronostic.

Le principe est d'observer lors de l'examen clinique de l'ensemble de la cavité buccale répartie en 13 zones anatomiques, la présence ou l'absence de :

- **4 formes de lésions** : les érythèmes, les bulles, les érosion/ulcération et les atrophies.
- **4 formes d'altérations tissulaires** : la microstomie, l'ankyloglossie, les brides cicatricielles autres que microtomie et l'ankyloglossie et les hypoplasies amélaire.

La Figure 14 représente le dossier à remplir pour calculer ce score (4). Il s'agit de remplir les cases en fonction des signes cliniques :

- 1 point sera attribué pour chacun des 4 signes cliniques pour chaque zone anatomique examinée donnant un score de 0 à 52 (4x13).
- puis 2 points seront attribués à chaque dommage tissulaire présent donnant un score de 0 à 8 (4x2).

Le score EBOS sera ainsi compris entre 0 et 60 pour chaque patient, il augmente donc avec la sévérité des signes associés comme illustré dans la figure 15. (4)

Figure 14: Epidermolysis Bullosa Oropharyngeal Severity Score (*Fortuna et al, 4*)

Patient N°  Date of birth (year)  Sex  Initials

Name of Physician  Date

EXTENT OF DISEASE ACTIVITY					
Sites involved	Erythema	Atrophy	Blister	Erosion/Ulcer	Total score
1. Upper lip					
2. Lower lip					
3. Upper fornix					
4. Lower fornix					
5. Upper gingiva					
6. Lower gingiva					
7. Hard palate					
8. Soft palate					
9. Left cheek					
10. Right cheek					
11. Tongue					
12. Floor of the mouth					
13. Oropharynx					
Partial score	/13	/13	/13	/13	/52
EXTENT OF STRUCTURAL DAMAGE					
Lesions	Microstomia	Ankyloglossia	Intraoral scars beyond microstomia and ankyloglossia	Enamel hypoplasia	
Absent					
Present					
Partial score	/2	/2	/2	/2	/8
<b>TOTAL SEVERITY SCORE</b>					<b>/60</b>

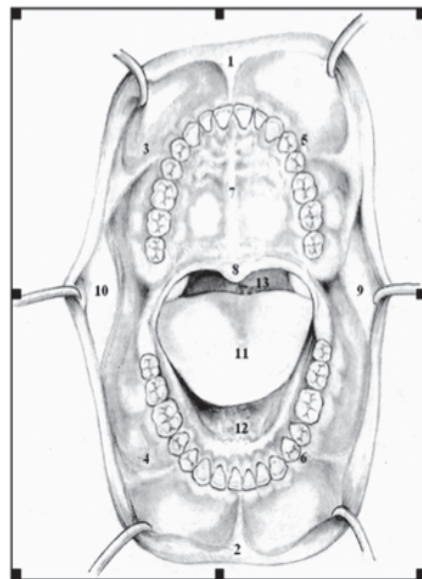
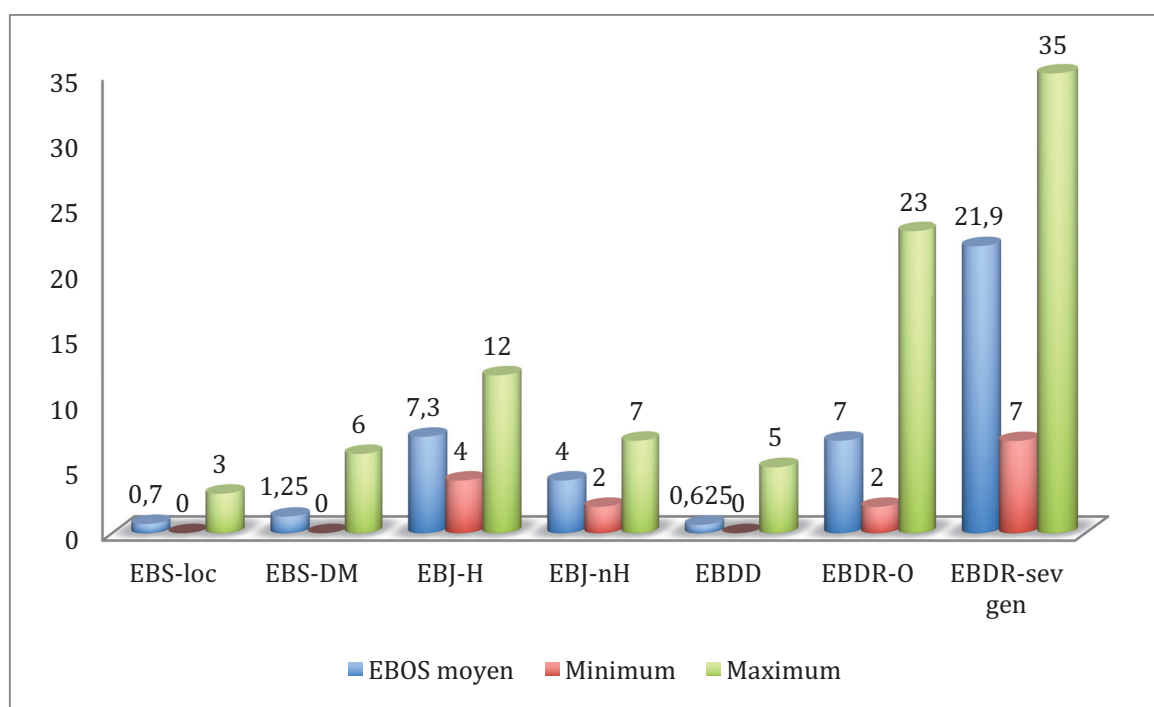


Figure 15: Distribution du score EBOS par type d'EBH (Fortuna et al, 4)



Fortuna et al. (4) ont rapporté les scores EBOS à partir de leur étude :

EBOS a une valeur moyenne comprenant les différentes formes majeures de  $12,9 \pm 10,9$ . Ils montrent une corrélation importante entre le score EBOS et le type d'EB avec des scores très hauts pour les formes connues comme sévères et récessives et des scores beaucoup plus faibles pour les formes reconnues comme plus clémentes et dominantes (EBDD ayant un EBOS de  $0,57 \pm 1,13$  contre  $18,50 \pm 2,12$  pour EBDR). En revanche aucune corrélation statistiquement significative n'a pu être mise en évidence entre EBOS et l'âge des patients (4).

## II. Description des différents types de lésions oropharyngées.

Nous commencerons par développer les 4 formes de lésions à évaluer par le score EBOS suivant la sévérité grandissante. Fortuna et al. (3) ont montré que plus de 50% des patients étudiés présentant l'ensemble des formes majeures ont des érythèmes, des érosions ou des bulles.

### II.1. Les Erythèmes

L'érythème demeure la lésion la plus courante chez les patients atteints quelle que soit la forme EBH (2, 3). Dans tous les types d'EBD, la prévalence des érythèmes varie de 66,2% et 85,72% selon les études (1, 2). Ils se manifestent par une rougeur congestive de la gencive ou des muqueuses due à une réaction inflammatoire et une vasodilatation sous-jacente. Ces érythèmes surviennent après toute irritation des tissus mous, comme par exemple une accumulation de plaque et une mauvaise hygiène bucco-dentaire, problèmes récurrents chez ces patients.

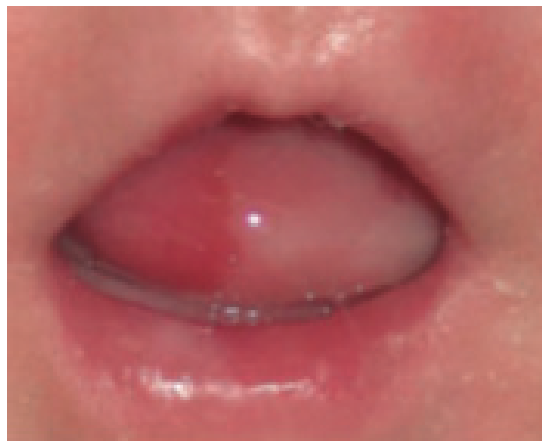## II.2. Bulles

Le point commun de toutes les formes bien que variable en sévérité demeure la fragilité des muqueuses par défaut de cohésion entre les couches épithéliales. Les muqueuses buccales sont donc également atteintes quelle que soit la zone anatomique, aucun site n'est spécifique (14) et les zones anatomiques touchées ne varient pas selon les formes (3). Des bulles vont se développer suite à des traumatismes, parfois même spontanément (Figure 16). Elles vont varier en nombre, en taille et en fréquence selon la forme, elles peuvent être claires et transparentes ou rouges remplies de sang pouvant aboutir à des saignements après rupture.

D'après Serrano et al. (7) dans son étude des formes récessives dystrophiques, 77% des patients présentaient des bulles linguales faisant de cette lésion, la plus fréquente suivie par le palais mou (60%), le palais dur (53%), les lèvres (46%) et enfin les muqueuses jugales (34%) (7). Il a enfin rapporté que 92% des patients ont des bulles lors de l'examen contre 50% pour un groupe comprenant toutes les formes.

Fortuna et al. (3) ont également mené une étude portant sur 92 patients présentant l'ensemble des formes majeures. Ils confirment la prévalence importante des bulles linguales touchant 40% des patients présents.

Figure 16: Bulle linguale (*Kramer et al ; 37*)



## II.3. Erosions et ulcérations

Lorsqu'elles se rompent les bulles laissent place à une érosion voir même à une ulcération (Figures 17 et 18). De larges plages érosives causant des douleurs importantes ont été décrite (14). Une bulle ne sera présente en bouche que peu de temps alors qu'après sa rupture la cicatrisation des plages érosives et ulcératives peuvent être longues, ce qui explique la prévalence des érosions et ulcérations plus importantes que celle des bulles dans la littérature. Ainsi Fortuna et al. (3) ont rapporté que parmi un échantillon de 92 patients atteints de l'ensemble des formes majeures, 30,4% présentaient des érosions/ulcérations pour seulement 8,7% présentant des bulles et ce sur le palais dur ; ces chiffres se vérifient dans l'ensemble de la cavité buccale, et montrent que les érosions/ulcération sont plus nombreuses que les bulles. De plus, Il est logique vu la prévalence importante des bulles linguales que les érosion et ulcérations de la langue sont les plus courantes, ainsi que celles des joues très fréquentes. La langue et les joues semblent être plus vulnérables car beaucoup mises à contribution lors des différentes fonctions manducatrices, causant de multiples traumatismes.

Figure 17: Lésions bulleuses linguales multiples avec érosions et ulcérations chez un patient EBDR (AM)

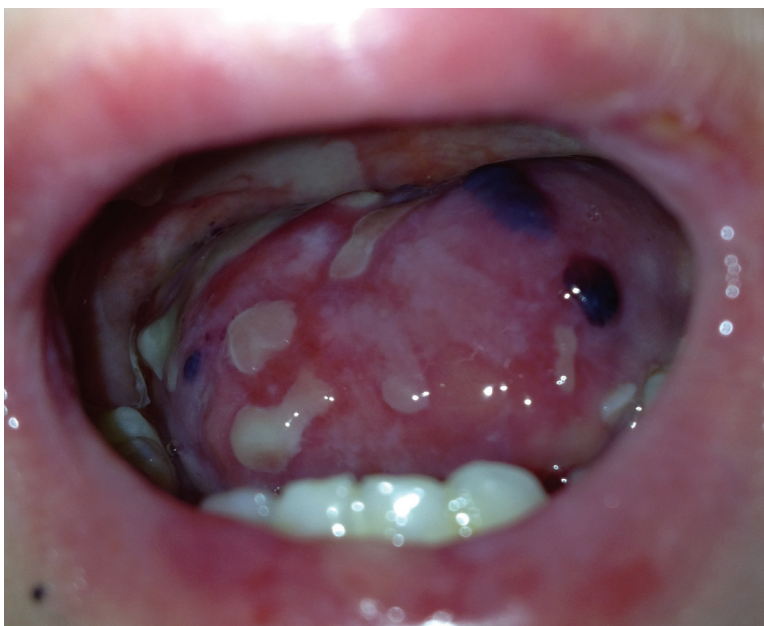
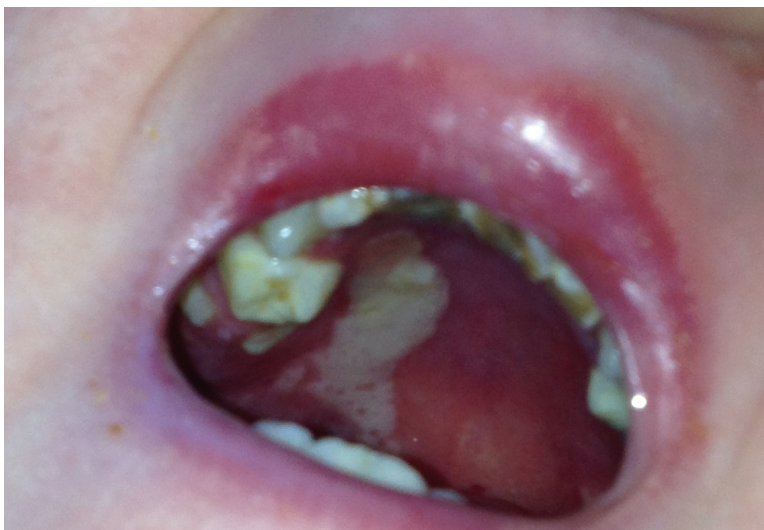
Figure 18: Large plage érosive sur le palais d'un patient EBDR (AM)



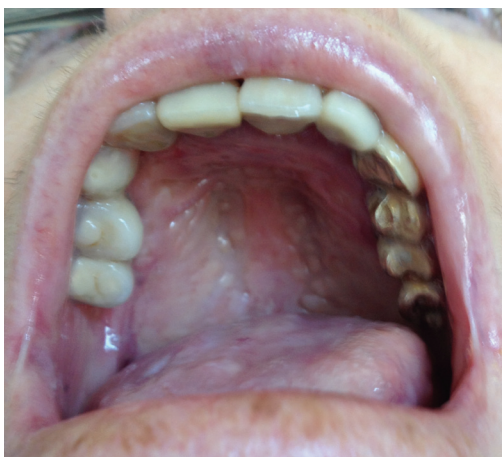## II.4. Atrophies tissulaires

Les ulcérations et les cicatrices successives peuvent provoquer des altérations tissulaires importantes jusqu'à laisser place à des zones atrophiques plus ou moins sévères.

### *II.4.1. Atrophie palatine*

La muqueuse palatine est souvent altérée et atrophiée (Figure 19). Ces dommages tissulaires se manifestent généralement par la disparition des rugosités naturelles de la muqueuse palatine et sont présents dans 60% des cas chez les patients atteints de forme dystrophique selon Fortuna et al. (2) alors que Serrano-Martinez (7) rapporte 100% d'atrophie palatine chez ses patients atteints de la forme récessive dystrophique, devenant ainsi pour lui une des lésions les plus fréquemment rencontrées dans cette forme.

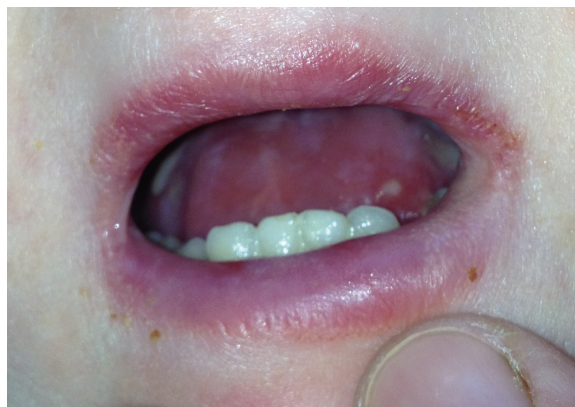Figure 19: Atrophie palatine chez une patiente EBDR (AM)



#### *II.4.2. Atrophie linguale*

La langue est une zone extrêmement touchée par les bulles et ulcérations. Elle va être le siège de transformations tissulaires, elle sera donc déformée plus petite, avec une perte plus ou moins importantes des papilles. Selon les études, après l'enfance entre 60 et 100% des patients montrent une dépapillation linguale (2, 7, 14). Selon Serrano-Martinez (7) La perte des papilles linguales figure également parmi les lésions les plus courantes chez les formes récessives, à l'exception des sous-types dominants où les atrophies semblent absentes (Figure 20).

Figure 20: Atrophie linguale chez un patient EBDR avec disparition des papilles (AM)



### II.5. Complications des formes sévères

Les lésions « primaires » précédemment décrites vont avoir des répercussions plus ou moins importantes selon la forme de l'EB, dans les formes simples les bulles, érosions et ulcérations vont rester plutôt petites, en nombre plus restreint et vont cicatriser sans laisser de séquelles (14, 16). Par ailleurs, on remarque une forte activité en période post-natale qui a tendance à s'estomper avec l'âge (16).

Ceci n'est pas le cas des formes plus sévères pour lesquelles ces premières lésions vont aboutir à de multiples complications, du fait de la vulnérabilité tissulaire accrue. Leur nombre, leur taille et leur difficulté à cicatriser vont conduire à des destructions tissulaires importantes

et handicapantes. Ces complications vont être rencontrées dans les formes reconnues comme sévères, principalement les formes dystrophiques récessives.

Fortuna et al. (3, 4) et Wright et al. (14, 16) s'accordent pour affirmer que les formes jonctionnelles provoquent de nombreuses lésions intra-buccales mais il en résulte que peu d'altérations tissulaires et ce pour les formes Herlitz et non Herlitz.

Les formes localisées récessives dystrophiques ne montrent pas ou peu de cicatrices sévères. (16) Plusieurs études ont montré que la forme Simplex Dowling-Meara est une exception dans les formes simples et peut montrer en termes de lésions buccales des signes de gravité plus sévères que les autres formes simples (21, 42, 53).

Enfin le Syndrome Kindler de par ses zones de clivages mixtes a un caractère encore plus imprévisible que les autres. Il semblerait que de nombreux patients ont montré des altérations tissulaires mais une grande précaution doit être prise en considérant le faible nombre de cas décrits dans la littérature (8).

### III. Les formes d'altérations tissulaires

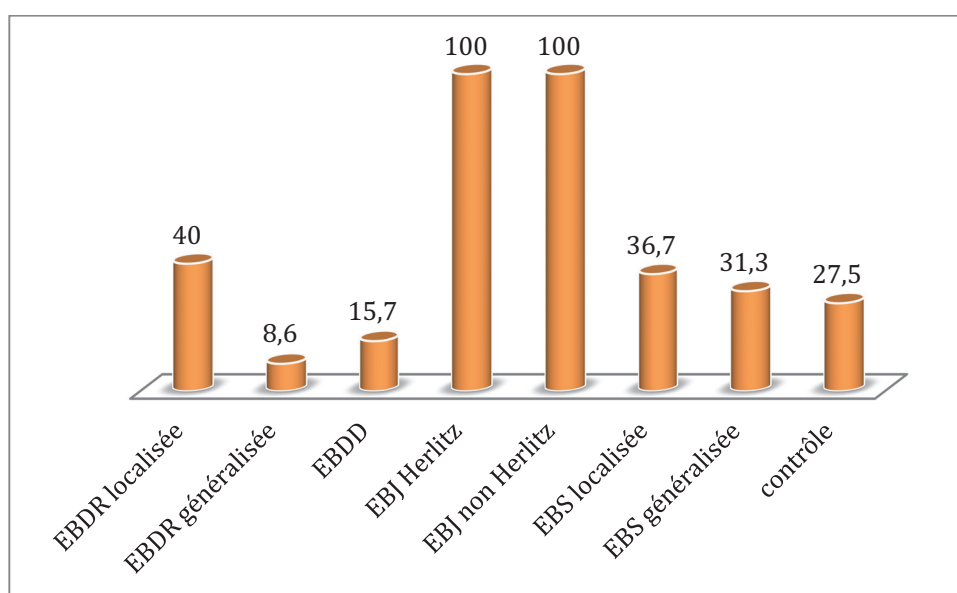
#### III.1. Anomalies de structures dentaires

Les anomalies de structures dentaires sont également retrouvées, en particulier des défauts amélaire et dysplasies (Figure 21), ce qui par ailleurs augmente le risque de carie de ces patients.

Les dents et les structures épidermiques ont une même origine embryonnaire, il est donc logique de trouver des anomalies de structure ou de développement dentaire chez nos patients atteints d'EB.

Plusieurs études ont examiné les anomalies de structures rencontrées chez l'ensemble des formes majeures de l'EB. Wright et al (15) avance que 8,6% des patients EBDR montrent des anomalies de structures contre 27,5% dans le groupe contrôle de patients sains ce qui infirme la présence de défauts structurels dans les formes dystrophiques. Elle montre également une présence systématique (100%) d'hypoplasie amélaire généralisée chez les patients EBJ.

Figure 21: Proportion de défauts amélaire (en %) selon les différentes formes d'EBH issu de *Wright J.T* (15)



Dans cette même étude l'auteur a montré que les formes simplex et dominantes dystrophiques ont une prévalence de défauts amélaire comparables à une population saine.

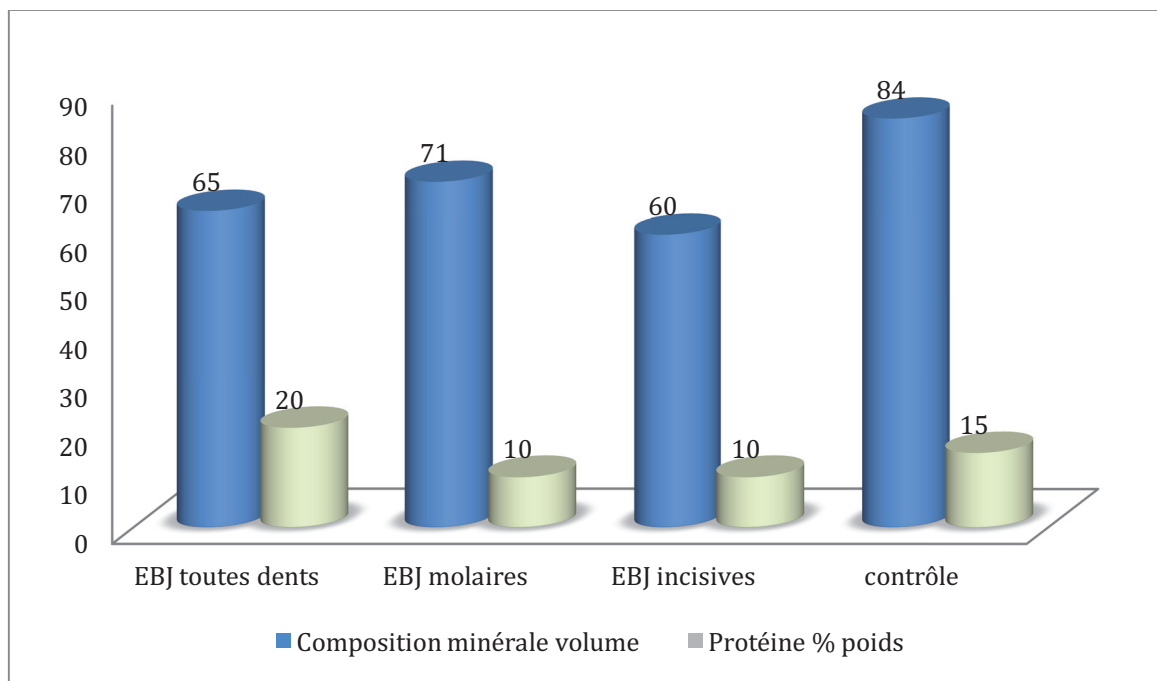
Dans une autre étude (14) Wright et al montre une prévalence de défauts amélaire de 18% chez les EBDR, voisine des 17,5% du groupe contrôle et 100% chez les EBJ confirmant que seule les EBJ montrent un taux de défaut amélaire supérieur à la normale.

### III.1.1. Cas particulier des Epidermolyse Bulleuse Jonctionnelle (EBJ)

Les défauts amélaire semblent se rencontrer de manière systématique selon les études analysées (11, 14, 15). Cette tendance se confirme autant en denture temporaire que définitive. On remarque au travers des études que l'hypoplasie amélaire est la lésion commune à tous les patients mais qu'elle va avoir des caractéristiques différentes selon le sous-type de EBJ.

En effet, la forme Herlitz montre une sévérité plus accrue des hypoplasies avec la présence d'un émail extrêmement fragile, fin et de manière plus généralisée à l'ensemble de la bouche (11), alors que la forme non-Herlitz aura des dents moins hypoplasiques avec un défaut évident de minéralisation mais avec une épaisseur relativement normale (Figure 22) (11). L'apparence histo-amélaire montre des régions caractéristiques en white-spot à haute porosité tissulaire. Il n'y a cependant pas de différences significatives de composition en carbonates, protéines ou aminoacide, le défaut est ainsi minéral et non organique. (11)

Figure 22: Composition chimique amélaire chez les patients EBJ issu de Kirkham, J. (11)



La composition minérale des dents a également été analysée (11). On remarque une diminution de 60% de la concentration minérale par rapport au groupe contrôle sain qui présente une concentration de plus de 90%. De plus il semble qu'il y ait une différence de degré de déminéralisation selon le type de dents. En effet Kirkham et al. (11) montrent une déminéralisation généralisée de toute la couronne pour les incisives tandis que les molaires



tendent à dégager des résultats normaux avec des défauts plus localisés essentiellement occlusaux (Figure 23 et 24). On peut ainsi penser à partir de ces résultats que les incisives sont plus vulnérables à des destructions étendues contrairement aux molaires qui seront plus sujettes aux attritions occlusales avec des zones proximales plus épargnées. Les structures particulières des dents aggravent particulièrement le risque carieux chez ces patients, en plus des autres facteurs de risques externes (hygiène et habitudes alimentaires) qui peuvent par ailleurs être aussi influencés par la maladie.

Figure 23: Hypoplasies amélares généralisées chez deux patients EBJ (Kramer et al, 19)

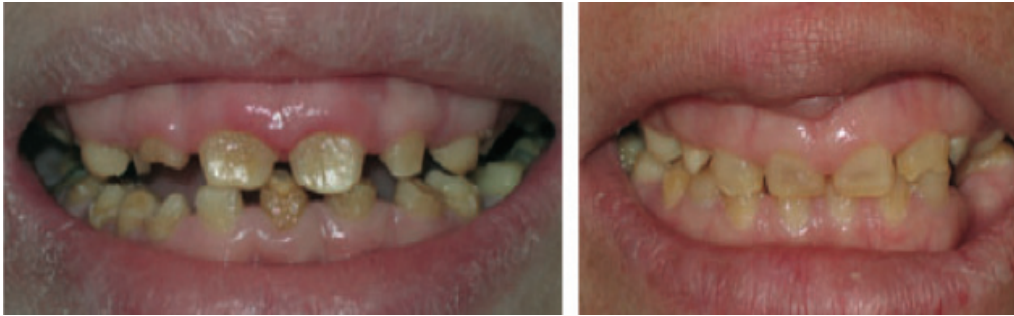
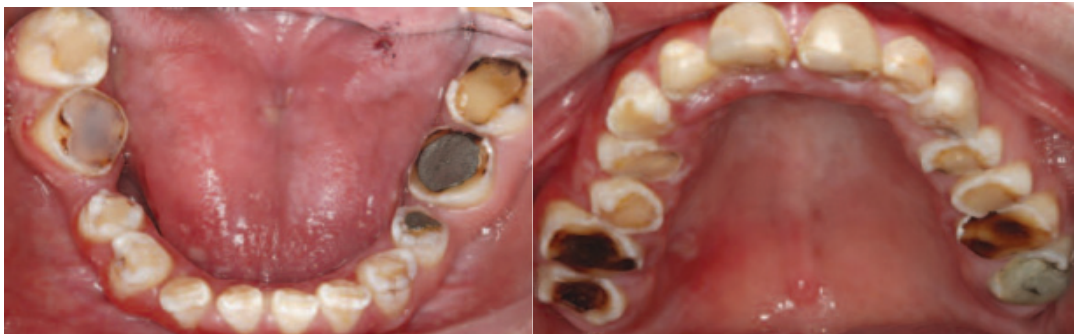
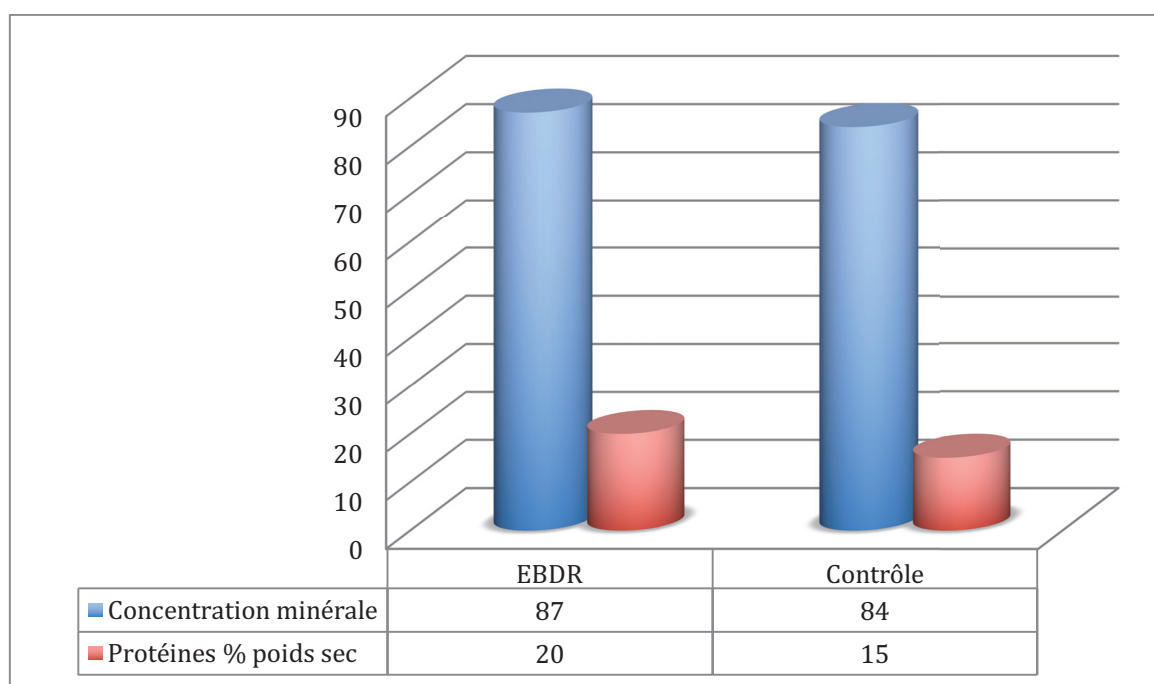
Figure 24 : Vue occlusale des altérations dentaires chez un patient EBJ NH (Grundlingh ; Patel 55)



### *III.1.2. Epidermolyses bulleuses dystrophiques*

Il semble que les patients EBD aient une structure dentaire qui ne soit pas altérée et dont l'apparence reste similaire aux dents contrôles (2, 12, 13, 14, 15). Aucune différence significative n'a été mise en évidence ni dans leur contenu minéral, ni en carbonates ou en leur concentration en protéines et aminoacides par rapport aux dents contrôles (12). La concentration minérale est même excellente et approche des 90% (Figure 25) selon l'étude de Kirkham et al. (12).

Figure 25: Composition minérale amélaire chez les patients EBDR de *Kirkham, J. (12)*



Ces résultats s'expliquent biologiquement et génétiquement selon Wright (54). En effet on sait que les formes dystrophiques ont le gène COL7A1 lésé. Ce gène code pour le collagène type VII de la lame basale et, est exprimé dans l'ontogénèse mais ne s'exprime pas dans les améloblastes. Ceci explique pourquoi l'émail n'a pas de défaut de développement chez ces formes.

Ainsi, nous pouvons conclure à partir de cette analyse que l'incidence carieuse chez les patients EBD est liée à d'autres facteurs (pauvre hygiène et habitudes alimentaires, lésions tissulaires) car les structures dentaires amélaire semblent normales.

### III.2. Les synéchies

Les synéchies représentent l'adhérence cicatricielle de deux surfaces ulcérées, qui vont fusionner, il peut s'agir de tissus d'origine distincte mais de situation anatomique voisine (ex : langue et plancher lingual). Ces synéchies vont former des brides cicatricielles et une diminution de la surface des tissus mous entraînant de nombreuses complications.

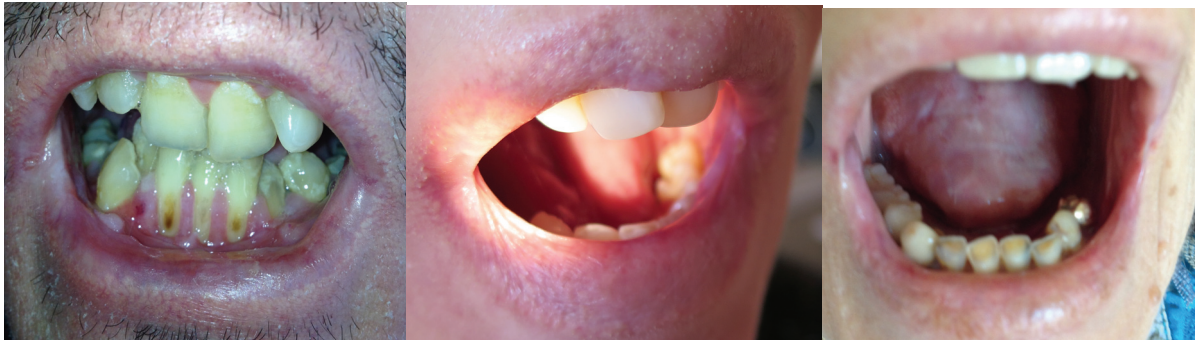C'est un des phénomènes majeurs qui se produit lors des différentes phases de cicatrisation du fait de la vulnérabilité tissulaire due à des ulcérations consécutives. Elles vont être à l'origine de toutes les altérations tissulaires des patients atteints de formes sévères.

#### III.2.1. *Microstomie*

Les synéchies répétées vont engendrer un phénotype cicatriciel comprenant une multitude de brides et contractures tissulaires induisant une diminution de la surface globale de la cavité buccale et une réduction de mobilité. Ainsi l'ouverture buccale est entravée et les patients atteints ont une petite bouche fonctionnellement limitée (5, 7, 13). Stellingsma et al. (5) rapporte que 50% des EBJ et 80% des EBDR ont une limitation de l'ouverture buccale

inférieure ou égale à 35mm. Serrano-Martinez (7) note que la totalité de ses patients EBDR présentent une microstomie, parmi eux 80% souffrent d'une microstomie sévères avec une ouverture buccale inférieure à 30 mm et 20% ont une microstomie modérée avec une ouverture buccale comprise entre 31 et 40 mm (Figure 26) (7). La différence est d'ailleurs significative avec le groupe contrôle qui a une ouverture buccale moyenne de  $46 \pm 4.6$  mm. De plus, il semblerait que l'ouverture buccale diminue significativement au-delà de 22 ans dans la forme EBDR-I et qu'il n'y a pas de différence significative avec un groupe contrôle de patients sains avant l'âge de 4 ans. (13)

Figure 26: Différents stades de microstomie de sévère à légère (de gauche à droite) chez des patients EBDR

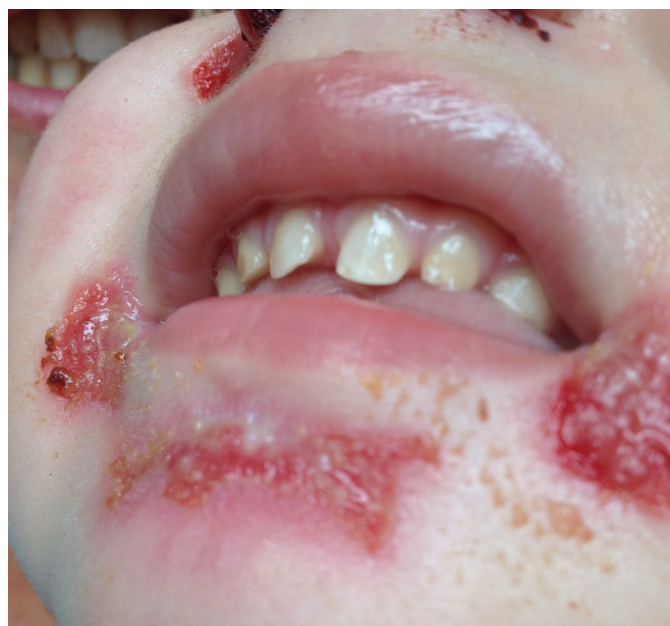

➤ Cas particulier des EBJ HERLITZ

Généralement les patients atteints d'EBJ n'ont pas ou peu de séquelles secondaires aux bulles et aux ulcérations (16) or 50% présente des limitations d'ouverture buccale (5). Il s'agit en fait de la particularité de la forme jonctionnelle de Herlitz (EBJH).

L'origine de cette « microstomie » n'est pas la même que dans les formes dystrophiques. En effet des lésions très spécifiques à cette forme se développent durant l'enfance dans la région péri-orale (Figure 27) et sont décrites comme de larges croutes granuleuses causant elles-mêmes des tensions tissulaires et limitant l'ouverture buccale. Certains considèrent même ces lésions comme pathognomoniques de la forme jonctionnelle Herlitz.(19)

Figure 27: lésions péri orales rencontrées chez une patient EBJH

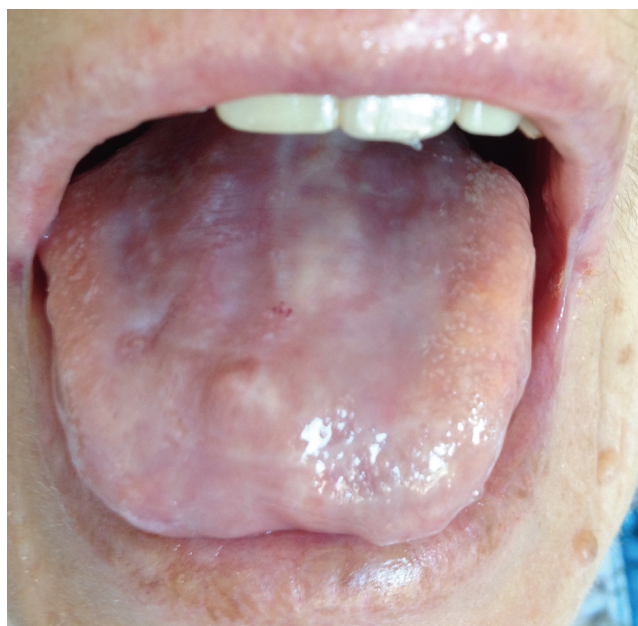

### *III.2.2. Ankyloglossie*

Une des synéchies les plus rencontrées se situe au niveau de la langue et plus particulièrement au niveau du plancher lingual. En effet cette zone est très vulnérable car exposée aux bulles à répétition à cause de sa grande contribution aux fonctions manducatrices (nutrition et phonétique principalement) mais également à cause de son anatomie. La langue va ainsi se souder au plancher et perdre plus ou moins sévèrement sa mobilité (Figure 28).

L'ankyloglossie est rencontrée de manière quasi systématique dans la forme récessive dystrophique et particulièrement la forme générale sévère (Hallopeau-Siemens) dès l'enfance pour grand nombre de patients (8,14,16). Des cas d'ankyloglossie ont également été rapporté chez des patients Kindler (8).

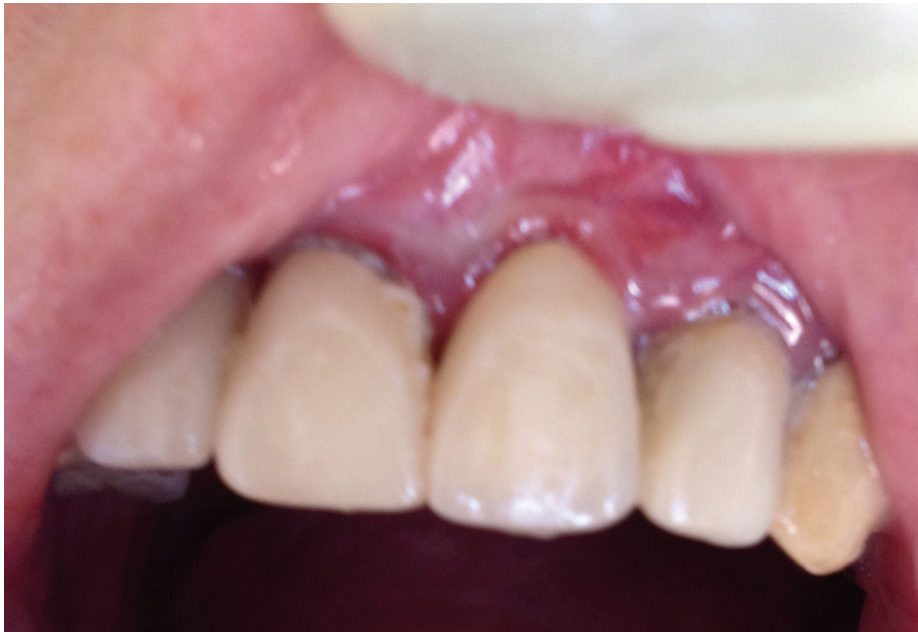Figure 28: Ankyloglossie d'une patiente EBDR en propulsion linguale maximale



### *III.2.3. Oblitération vestibulaire et parodonte*

Le vestibule est une zone également sensible aux bulles et ulcérations et sa situation anatomique va favoriser la fusion de la muqueuse jugale avec la muqueuse alvéolaire et parfois même la gencive attachée (Figure 29). Cette oblitération vestibulaire va donc avoir des répercussions sur l'élasticité tissulaire des joues ce qui va limiter le volume et la mobilité buccale favorisant la microstomie. Ces lésions sont présentes systématiquement chez les patients avec la forme récessive dystrophique générale sévère (15). Fortuna et al. (2) ont montré que cette lésion est présente dans 60% des cas chez l'ensemble des patients EBD présents, à l'exception des formes dominantes ou elle semble absente, Serrano-Martinez (7) confirme cette tendance avec 90% des patients ayant une forme récessive dystrophique montrant une oblitération vestibulaire.

Figure 29: Oblitération vestibulaire et disparition de tissu kératinisé chez une patiente EBDR



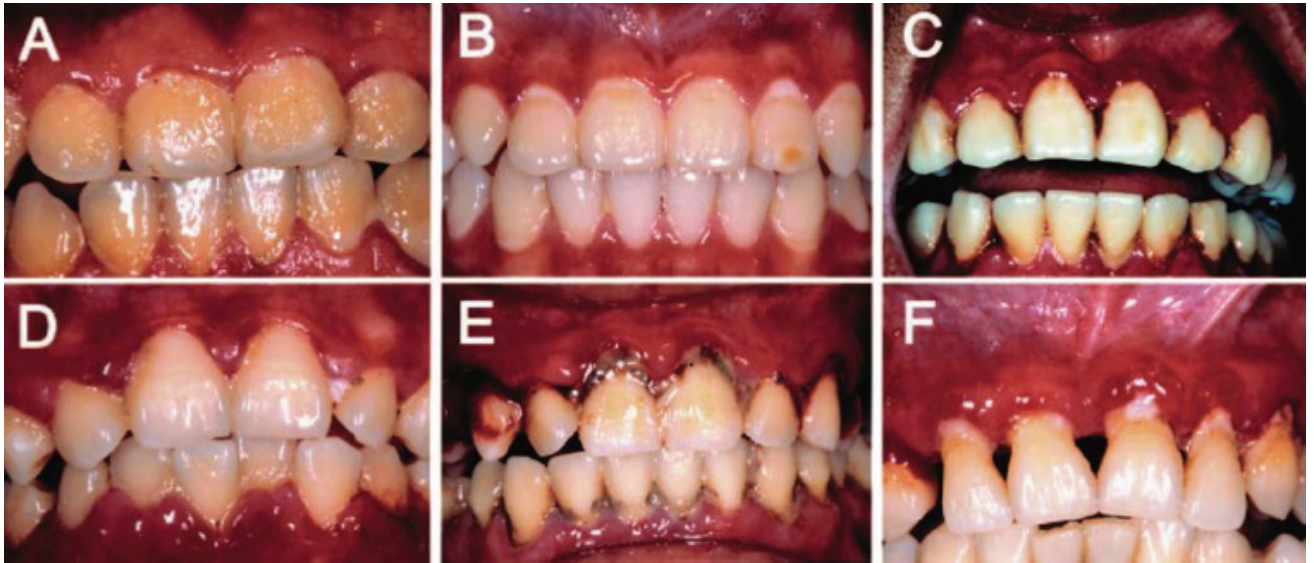Dans les cas les plus sévères les oblitérations vont atteindre la gencive marginale jusqu'aux collets des dents et causer la disparition progressive de gencive attachée kératinisée. La contracture va créer des tensions au niveau des collets et créer une fragilité et une ouverture des sulci aggravant ainsi l'accumulation de plaque et ainsi les problèmes parodontaux.

Les patients ayant des formes sévères ont donc tous les facteurs réunis pour développer des parodontites chroniques. Ces parodontites peuvent devenir jusqu'à sévères, généralisées et vont causer la perte de dents précocement.

➤ *Cas particulier : Syndrome de Kindler*

La mutation principale qui engendre ce syndrome concerne le gène *KIND1*. Il va avoir un rôle de codage pour des protéines structurelles des kératinocytes basaux, et ce gène a une forte expression dans les différents tissus parodontaux. Cela va engendrer une fragilité parodontale qui va s'exprimer très tôt dans la vie des malades par des hyperplasies gingivales assez fréquentes. Wiebe C.B affirme qu'il existe une forte fragilité parodontale par défaut structurel dans le syndrome Kindler. Il a également montré la présence systématique de gingivite allant de modérée à sévère chez l'ensemble des patients adultes présents (Figure 30). De plus, selon ce même auteur des parodontites chroniques modérées ou sévères sont présentes chez 72% des patients contre 46% dans le groupe contrôle (8). Les parodontites chez les patients Kindler semblent être plus précoces et à progression plus rapide que chez des patients sains. Wiebe C.B relève également une apparence tissulaire atypique chez les patients Kindler avec un parodonte fragile montrant des saignements spontanés avec des plages desquamatives voir purulentes. Par ailleurs, il semble que les souches parodontopathogènes soient peu différentes autant sur le point qualitatif que quantitatif chez les patients Kindler et les patients sains.

Figure 30: Apparences clinique du tissu parodontal (Wiebe C.B et al 8)



(A) patient contrôle de 32 ans, et patients Kindler à (B) 12 ans, (C) 13 ans, (D) 19 ans, (E) 26 ans, (F) 37 ans (8).

## IV. Les autres lésions et formes d'altérations tissulaires non répertoriées dans le score EBOS

### IV.1. Grains de milium

Ces kystes se développent à partir des follicules pilosébacés. Ils sont remplis de kératine, de tailles variables se développent sur les cicatrices post bulleuses. Il semblerait que le tissu kératinisé du palais soit la zone la plus touchée par ces lésions (16). On retrouve un équilibre entre la quantité de milium intra-oral et cutané (16). Ces grains de milium bien que présents dans toutes les formes, sont rencontrés en plus grand nombre dans la forme localisée récessive dystrophique (53,6%) et dominante dystrophique (66,6%) (16). Il est également noté que les formes jonctionnelles montrent une prévalence moins importante que les autres formes. Enfin les grains de milium seraient beaucoup plus nombreux dans la forme généralisée récessive dystrophique (78%) mais les dégâts tissulaires et les changements morphologiques associés pourraient dissimuler ces grains et biaiser l'examen. Serrano-Martinez (7) avance que 45,7% de ses patients (tous types de EBD) présentaient des grains de milium buccaux.

### IV.2. Retard de développement dentaire

Etant donné le retard de croissance généraux rencontrés chez ces patients on peut s'attendre à un retard de développement dentaire. Liversidge et al. (6) et Kostara et al (10) ont étudié les développements dentaires chez les patients atteints d'EB, afin d'identifier la présence ou non d'un retard de développement. Ils rapportent des résultats contradictoires. En effet Liversidge et al. (6) n'ont pas pu mettre en évidence un retard significatif avec deux méthodes différentes de mesure sur les seules dents mandibulaires étudiées. A l'inverse Kostara et al (10) montrent une différence importante statistiquement significative entre l'âge civil et l'âge dentaire. L'âge dentaire moyen des patients EBDR serait retardé de deux ans et trois mois par rapport au groupe sain, ce qui peut avoir un impact clinique dans la prise en

charge de ces enfants. Il est ainsi nécessaire d'évaluer l'âge dentaire du patient avant tout traitement mais d'autres études seraient nécessaires pour affiner ces résultats et confirmer ou infirmer la présence d'un retard du développement. De plus les études à ce jour ne traitent que des formes dystrophiques et les autres formes ne sont pas représentées.

### IV.3. Encombrements

Une fois encore, du fait du retard de croissance plus ou moins sévères de ces enfants, peuvent également nous amener à faire face à des dysharmonies dento-maxillaire (DDM) ou des malpositions accompagnées pour les plupart d'endognathies en particulier dans les formes sévères (19). Elles sont accompagnées de facteurs de risques notables en plus des défauts de croissance tels ; un manque d'activité de l'appareil manducateur, des inflammations chroniques et une malnutrition ou encore une ankyloglossie (la langue « soudée » à la mandibule et ne joue plus son rôle dans la croissance du maxillaire). (19, 13) De plus la microstomie et les contractures tissulaires vont causer une diminution de volume oral et bloquent ainsi la croissance des maxillaires (25).

Par ailleurs, les malpositions dentaires constituent un autre facteur de risque de carie à prendre en compte. Ces nombreux encombrements chez les formes sévères expliquent donc aussi en partie le haut risque carieux rencontré (23).

### IV.4. Ostéoporose et ostéopénie

Une diminution générale de la densité minérale osseuse est retrouvée dans les formes sévères d'EBH. En effet, Fine et al. (38) ont montré que la majorité des patients EBDR (83%) montrent une ostéopénie ou ostéoporose. Reyes et al. (40) rapportent que les patients EBJ semblent également montrer une tendance à l'ostéopénie. Fewtrell et al. (39) ont montré une densité minérale osseuse inférieure dans le groupe EBDR et EBJ par rapport au groupe EBS et le groupe sain.

Il semble que plusieurs facteurs de risques soient impliqués : l'immobilité chronique, les carences (Vit-D, Calcium), les hauts niveaux d'inflammation chroniques favorisant l'activité ostéoclastique et les retard de croissance. (39, 40)

Cet aspect de la maladie est un élément non négligeable que nous devons prendre en compte dans notre prise en charge en particulier pour toute chirurgie ou pose d'implant.

### IV.5. Transformations malignes

Il s'agit généralement de carcinomes épidermoïdes oraux et résultent des ulcérations chroniques ou des atrophies tissulaires (19, 20).

Dans la littérature des cas de transformations malignes ont été rapportés, elles restent limitées aux formes d'EB les plus sévères, essentiellement la forme Récessive dystrophique généralisée (19, 20).

## V. Gênes fonctionnelles

Du fait des caractéristiques cliniques des EBH et de leurs conséquences, les patients sont confrontés à des gênes et douleurs de manière très fréquente. Seul Stellingsma et al. (5) ont examiné les limitations fonctionnelles rencontrées dans les différentes formes d'EBH. Il semble que les formes dystrophiques et jonctionnelles soient les seules à montrer des altérations fonctionnelles significatives (5).

### V.1.1. Déglutition

Stellingsma et al. (5) a montré que dans une population de 22 patients atteints de forme majeure EBH, 64% ont tendance à baver par défaut de déglutition et 46% des patients représentés éprouvent des difficultés à la déglutition d'aliments solides.

### V.1.2. Défaits de mobilité

Les lèvres et la langue ont une mobilité grandement diminuée chez les patients EBDR. Stellingsma et al. (5) montre que les patients atteints de formes récessives dystrophiques ont une mobilité labiale deux fois plus limitée que la moyenne de l'ensemble des EBH. Les atrophies linguales et l'ankyloglossie sont évidemment les facteurs principaux de limitation de mobilité linguale.

### V.1.3. Autres fonctions

Les patients éprouvent également des difficultés au bâillement mais aussi lors du sourire et dans les différentes phases d'élocution. (5)

Stellingsma et al. (5) ont utilisé Le « mandibular function impairment questionnaire » qui consiste en une série de questions posées aux patients pour évaluer leur degré de diminution de mobilité mandibulaire. les scores obtenus à partir de ce questionnaire chez les EBDR sont plus importants que pour des patients ayant subi une fracture mandibulaire ou une chirurgie maxillo-faciale. La diminution de mobilité mandibulaire également présente dans la forme jonctionnelle pourrait s'expliquer par la présence des croute péri-orales.

## VI. La susceptibilité à la carie

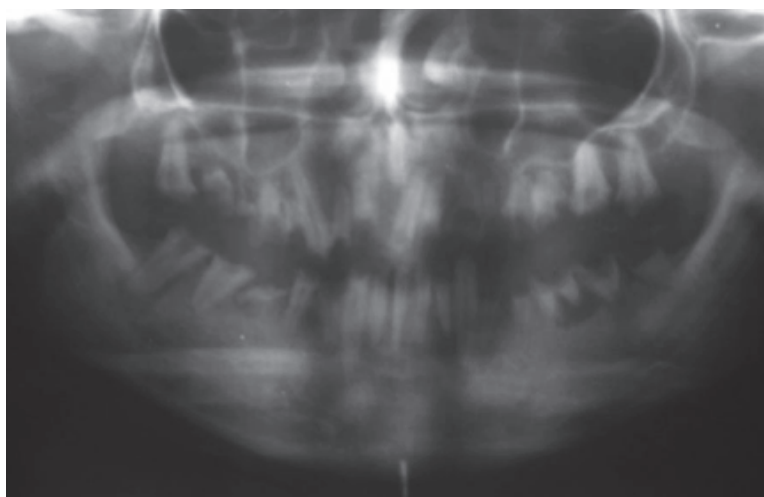
Les lésions carieuses semblent être un problème récurrent au même titre que les lésions des tissus mous (Figure 31-32). D'après la littérature on retrouve un risque carieux important chez les patients EBD et EBJ. (9, 14) Les lésions carieuses peuvent être sévères, rampantes et peuvent conduire à des édentements précoces parfois étendus. (9, 14) Enfin il semble n'exister aucune corrélation directe entre la fréquence de lésions des tissus mous et celle des tissus dentaires. (9)

Figure 31: caries rampantes chez deux patients EBDR (*Kramer et al, 19*)

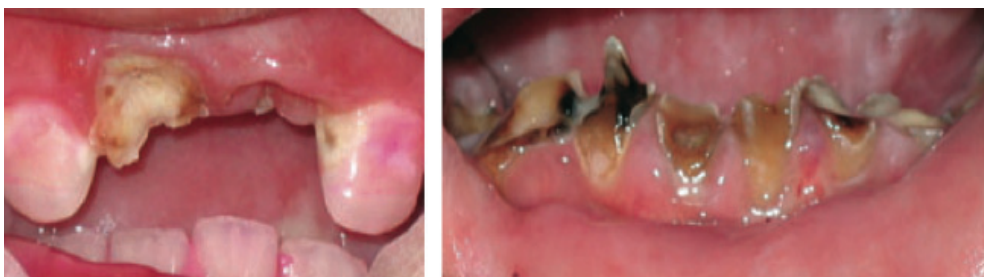



Figure 32: Radiographie panoramique : Caries rampantes généralisées montrant des dégâts étendus chez un patient EBDR (*Parruschetti et al, 56*)



Harris (9) a évalué la santé bucco-dentaire des patients atteints d'EBD, a montré d'une part CAO/CAOF moyen chez les patients EBD à 18.1 ( $\pm$  25.4) et 4.4 ( $\pm$  5.5) dans le groupe contrôle témoin, d'autre part un CAOD/caod de 6.2 ( $\pm$  6.5) chez les patients EBD contre 2.3 ( $\pm$  1.9) pour le groupe contrôle. Ces résultats confirment la prévalence plus importante dans ce groupe mais les résultats sont significatifs seulement pour le CAO/CAOF. Enfin il y a également un plus grand nombre de dents extraites chez ces patients.

Wright (13) montre une prévalence carieuse plus importante chez les patients EBDR-I avec un CAOD élevé de 50.9 contre 12.8 chez le groupe contrôle.

Enfin, Wright et al. (14) examine un échantillon de patients représentant l'ensemble des formes majeures. Le CAO/CAOF est significativement supérieur chez les patients EBDR et EBJ (Tableau XI). Le CAOD montre seulement une haute prévalence carieuse significative dans la forme jonctionnelle avec un score de 15,3 contre 8,8 dans le groupe contrôle. Il y a donc un risque carieux anormalement élevé chez les patients EBJ ainsi que EBDR (14). Par contre, les patients atteints par les formes Simplex et dystrophiques dominantes ont des CAOD et CAO/CAOF similaires à ceux du groupe contrôle sain.

Tableau XI: CAOD et CAO/CAOF chez un groupe présentant toutes les formes majeures (*Wright et al, 14*)

Groupe	CAOF moyen	CAOD moyen
EBDR	37,6+/- (43,4)	10,1+/- (6,8)
EBDD	21,6+/- (25,6)	8,2+/- (6,8)
EBJ	58,6+/- (51,9)	15,3+/- (10,5)
EBS	25,6+/- (29)	8,8+/- (7,6)
Contrôle	23,2+/- (25,2)	8,8+/- (7,1)

### VI.1. Régime alimentaire

Du fait des bulles et érosions au palais, l'alimentation est difficile car très douloureuse, Elle est donc molle, en purée ou liquide en particulier pour les formes sévères. Il s'agit généralement de petites quantités aussi les prises sont fréquentes dans la journée. De plus, les aliments ou liquides stagnent dans la bouche, du fait des difficultés de déglutition, de nettoyage, de clairance salivaire, .... Autant de facteurs qui augmentent le risque de carie.

Par ailleurs, des compléments alimentaires sont souvent imposés, sous forme de boissons avec de haute concentration en carbohydrates afin d'augmenter la prise de calories journalières. (5, 9, 14)

## VI.2. Flux salivaire

La xérostomie fait partie des facteurs de risque de carie et Wright et al. (18) ont montré qu'il n'y a pas de différence significative entre les différents groupes d'EBH et le groupe sain (Tableau XII).

Tableau XII: Flux salivaire chez les différentes formes majeures d'EBH (Wright et al., 18)

Groupe	Flux salivaire (ml/5min)
EBDR	6,2+/-3,9
EBDD	5,8+/-3,2
EBJ	8,7+/-1,0
EBS	7,5+/-4,0
Contrôle	6,6+/-3,0

## VI.3. Flore bactérienne

Harris (9) a étudié la flore bactérienne (en particulier cariogène) présente dans la salive et la plaque dentaire dans un groupe de patients atteints par des formes dystrophiques. Il n'a trouvé aucune différence significative, autant dans la plaque que la salive, de concentration en Streptococci, Lactobacilli or Candida entre le groupe EBD et contrôle sain (Tableau XIII). La composition salivaire en bactéries cariogènes semble ainsi comparable chez les patients EBD et les patients sains. (9)

Tableau XIII: Numération des colonies bactériennes en Unités par ml de salive et de plaque (Harris et al., 9)

	Groupe EBD Moyenne	Groupe contrôle Moyenne
<b>Salive</b>		
Mutans Streptococci	3,42+/-2,37	3,56+/-2,14
Lactobacilli	1,93+/-1,82	2,25+/-1,85
Candida	1,20+/-1,39	0,96+/-1,21
Total bactéries anaérobiques	7,41+/-0,54	8,17+/-0,40
<b>Plaque</b>		
S. mutans	2,72+/-2,77	3,0+/-2,11
Lactobacilli	0,79+/-1,11	0,54+/-0,88
Total bactéries anaérobiques	7,63+/-0,46	7,53+/-0,32

## VI.4. Immunité sécrétoire

La salive va jouer un rôle important dans le risque carieux individuel, les cellules immunitaires doivent protéger des bactéries cariogènes mais également assurer un équilibre avec la flore bactérienne commensale capitale dans l'équilibre de l'écosystème buccal. (18)

Wright et al (18) affirment que le niveau de concentration en IgA était plus important chez les patients EBD par rapport à l'ensemble des autres groupes (Tableau XIV). Les niveaux d'anticorps salivaires anti *C. ALBICANS* et *S. MUTANS* étaient plus faibles chez les patients EBD et il n'y a pas de différence significative entre la forme dominante et la forme récessive.

Le niveau d'albumine salivaire et la concentration en protéines sont augmentés chez les patients EBDR et EBJ par rapport au groupe contrôle et aux autres formes d'EB. L'auteur souligne également que ces concentrations augmentent chez les patients ayant des bulles lors de l'examen par rapport aux patients sans lésions et semblent marquer un haut niveau de stomatite (18). Selon Wright ces fortes concentrations salivaires chez les patients EBDR semblent être attribuées à la présence de bulles causant une sécrétion de sérum dans la salive, plus qu'à une réponse immunologique altérée. Il n'y a donc aucune preuve pour confirmer une activité salivaire ou une immunité muqueuse anormale selon lui et le haut risque carieux serait à attribuer à d'autres facteurs (défauts amélaire, altérations tissulaires et alimentation). Sweet S.P et al (17) confirment les résultats en montrant une réponse sécrétoire en anticorps IgA anti *CANDIDA ALBICANS*, *LACTOBACILLUS CASEI* et *STREPTOCOCCUS MUTANS* diminuées, suggérant un défaut d'immunité. Cette hypothèse est infondée selon Sweet S.P car si elle s'avérait vraie nous aurions dû avoir des concentrations bactériennes plus grandes or ce n'est pas le cas, comme vu précédemment les concentrations en bactéries ne semblent pas anormalement élevées.

Nous savons que les glandes salivaires dérivent de l'épithélium oral, et le collagène type VII est présent dans ses structures, Sweet S.P émet ainsi l'hypothèse que dans les formes dystrophiques les glandes salivaires ont un défaut primaire de fonction par défaut collagénique causant ce défaut d'immunité mais cela doit être confirmé par de nouvelles études. A ce jour affirmer un défaut immunitaire sécrétoire salivaire chez ces patients est donc infondé selon Wright et Sweet.

Tableau XIV: Concentrations salivaires (mg/L) en IgA, albumine et protéines chez les patients EBH (Wright et al, 18)

Groupe	IgA salivaire	Albumine	Protéine totale
EBDR	97+/-49	224,3+/-99,5	1583+/-1104
EBDD	42+/-35	28,2+/-21,6	666+/-169
EBJ	50+/-20	128,4+/-133,4	952+/-685
EBS	51+/-35	38,7+/-29,5	711+/-237
Contrôle	46,0+/-27,0	41,4+/-31,7	658+/-219

## VI.5. Difficultés d'hygiène

Des difficultés lors des actes d'hygiène bucco-dentaires quotidien semblent être une généralité pour l'ensemble des formes des EBH (5). En effet selon la sévérité de la maladie les patients vont avoir une hygiène pouvant aller de normale (24%) à absente (19%). Près de la moitié des patients étudiés (48%) rapportent des difficultés au brossage. Les douleurs liées aux ulcérations semblent être le principal obstacle, ou la crainte de provoquer des bulles.

Dans les formes sévères les habitudes quotidiennes d'hygiène sont mises à mal du fait des nombreuses altérations tissulaires causant un accès difficile (microstomie), des douleurs causées par les plaques érosives, sans compter les facteurs externes telle la syndactylie qui

réduit grandement la dextérité manuelle du patient, qui ne peut pas tenir sa brosse à dent et guider des mouvements efficaces. Les patients sont donc incapables d'assurer un brossage efficace.

## **VII. Tableau récapitulatif**

Le Tableau XV récapitule les différents signes cliniques généraux. Il existe bien évidemment des exceptions et les signes peuvent également varier d'un patient à l'autre atteint d'une même forme.

Tableau XV: Récapitulatif des manifestations bucco-dentaire selon les formes et sous-types majeurs d'EBH

Forme	Sous-type	Bulles/érosions	Cicatrices orales	Ankyloglossie	Microstomie	Hypoplasie amélaire
EBS	Basale localisée (Weber-Cockayne)	Occasionnelles bénignes	Absent	Absent	Absent	Absent
EBS	Basale généralisée intermédiaire (Koebner)	Occasionnelles bénignes	Absent	Absent	Absent	Absent
EBS	Basale généralisée sévère (Dowling-Meara)	Fréquentes Bénignes/modérées	Absent	Absent	Absent	Exceptionnelle Légère
EBJ	Généralisée sévère (Hertlitz)	Fréquentes Bénignes/modérées	Occasionnelles modérées	Exceptionnelle	Fréquente Modérée	Constante Sévère
EBJ	Généralisée intermédiaire (Non-Hertlitz)	Fréquentes Bénignes	Occasionnelles modérées	Absente	Absent	Constante Modérée/sévère
EBJ	Localisées	Fréquentes Bénignes	Absent	Absent	Absent	Constante Modérée
EBD	Dominante généralisée (Cockayne-Touraine)	Occasionnelles Bénignes	Absent	Absent	Absent	Absent
EBD	Récessive généralisée sévère (Hallopeau-Siemens)	Constantes Sévères	Sévères	Constante Sévère	Constante sévère	Absent
EBD	Récessive généralisée intermédiaire (Non-Hallopeau-Siemens)	Constantes Modérées/Sévères	Modérées/sévères	Constante Modérée	Constante modérée	Absent
EBD	Récessive localisée/inversa	Occasionnelles bénignes	Exceptionnelles	Absent	Absent	Absent
Syndrome Kindler		Fréquentes	Rapportées Modérées	Rapportées	Rapportées	Absent

## **Chapitre 3**

### ***Prise en charge bucco-dentaire des EBH***

L'analyse des études sélectionnées nous a permis d'exposer l'ensemble des manifestations bucco-dentaires et leur répartition selon les différentes formes. Dans ce chapitre nous allons maintenant analyser les sept revues sélectionnées (Tableau X) afin d'exposer les recommandations actuelles dans la prise en charge bucco-dentaire de ces patients pour chaque forme EBH et en fonction du degré de sévérité. Afin d'évaluer la gradation des revues et la qualité des recommandations la méthodologie SIGN a été utilisée.

L'ensemble des revues sélectionnées dans la littérature reflète la rareté de la maladie et donc le faible grade des recommandations proposées. En effet ces revues proviennent essentiellement d'études non-analytiques, de rapports ou séries de cas et plus généralement d'opinions d'experts basés sur leur expérience clinique. Nous n'avons donc à notre disposition que des revues avec un niveau de preuve à 3 ou 4 et les recommandations sont toutes de grade D selon le SIGN (33).

Néanmoins, il semble que la démarche préventive soit aujourd'hui la méthode de choix pour une prise en charge optimale de ces patients. Une approche multidisciplinaire est indispensable pour limiter la survenue des lésions et leur extension, car une fois présentes, en particulier chez les formes sévères elles sont difficiles à gérer. L'accès aux soins pour l'ensemble des patients est difficile, il y a une grande appréhension de la part des dentistes et des patients eux-mêmes.

#### **I. La consultation**

##### **I.1. 1<sup>ère</sup> visite dentaire**

Il est recommandé d'effectuer une première visite de l'enfant chez le dentiste dès 3-6 mois, donc dès le diagnostic de la maladie. (19, 22) Cette première consultation aura pour objectif de fournir les premiers conseils sur l'hygiène bucco-dentaire, les habitudes alimentaires, les manifestations buccales de l'EBH et comment essayer de limiter leur apparition. (19, 20, 22)

Si les premières dents sont présentes, il est indispensable d'identifier en plus des lésions carieuses toutes anomalies amélaire en particulier dans la forme EBJ. (19, 20, 22)

Un programme de suivi sera ensuite mis en place individuellement selon les signes cliniques et le diagnostic génétique et histopathologique (20), pour permettre d'améliorer au mieux la qualité de vie du patient. (19, 20, 22)

##### **I.2. Protocole de l'examen clinique et radiographique**

Il faut bien comprendre qu'il ne faut pas simplement tenir compte de la sévérité mais que la forme même des EBH a son importance. En effet les EBJ ont plus de problèmes liés aux défauts de structure amélaire, alors que les EBD ont plus de altérations des tissus mous et limitation d'ouverture buccale.

Toutes les auteurs des recommandations s'accordent sur le fait que tout traitement doit être le moins traumatique possible et que nos recommandations (hygiène, alimentation...) doivent être suivies de près à la maison. D'autant que la coopération des tout-petits patients est plus difficile lorsque leur prise en charge médicale est lourde, alors que nos procédures peuvent être à risque de lésion.

#### *1.2.1. Précautions pour les formes légères*

Selon Kramer et Wright (19, 22, 25) les techniques d'approche vont considérablement varier d'une forme à l'autre. En effet, les EBS, les EBDD et EBDR localisées peuvent être prises en charge quasiment comme un patient sain. Il existe une vulnérabilité tissulaire nous obligeant à agir délicatement, lubrifier (vaseliner) les lèvres pour éviter les tensions trop fortes lors des ouvertures et tractions buccales. (19, 22, 25)

#### *1.2.2. Précautions pour les formes sévères*

Les EBJ et EBDR généralisées ; les formes Herlitz, non Herlitz ou Kindler constituent les principales formes sévères. Les manipulations devront donc être particulièrement maîtrisées du fait de la fragilité tissulaire sévère, une légère pression digitale peut être tolérée mais toute friction lors du contact muqueux doit être proscrite pour éviter toute formation de bulle (19).

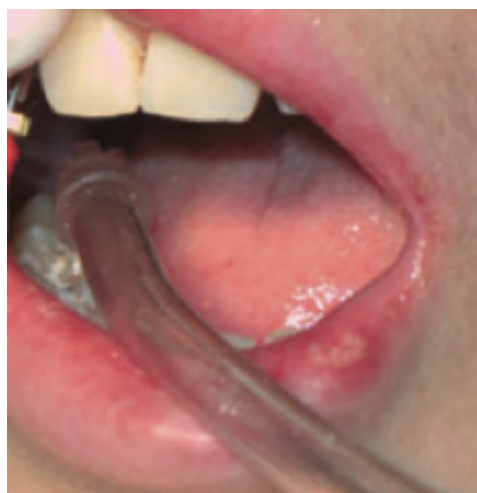Par ailleurs, la microstomie et la perte d'élasticité tissulaire rendent l'accès en bouche difficile, des écarteurs souples (lubrifiés) peuvent être utilisés si nécessaires.

Les points d'appuis sur les tissus durs doivent être toujours utilisés. On préférera également utiliser les petites aspirations (lubrifiées) (Figure 33) et seulement en cas d'absolue nécessité. De même les seringues à eau et air doivent être utilisées délicatement (19, 20)

Les radiographies intra-orales peuvent être possibles mais les films intra-oraux pour les radiographies devront être lubrifiés et placés délicatement sans prendre le risque de léser le plancher lingual, ce qui peut être douloureux et handicapant. (19, 20, 22) Pour les formes sévères en particuliers les EBDR qui présentent une microstomie et une ankyloglossie, les radiographies intra-orales sont impossibles, reste donc la radiographie panoramique. (19, 20, 22)

Kramer et al. ont utilisé la digue chez ces patients, elle n'est pas contre indiquée mais la feuille devra être lubrifiée et le crampon placé avec précaution pour éviter les blessures gingivales (19).

Figure 33: Utilisation de petite aspiration type pompe à salive (S.M Kramer 19)



### I.3. Le suivi

Un programme de suivi sera adapté selon le patient et la sévérité de l'EBH. Pour les formes simples, quatre séances annuelles avec un nettoyage professionnel suivi d'un polissage et d'une fluoruration sont recommandées. (20)

Les patients atteints de formes sévères peuvent avoir besoin de séances de prophylaxie plus rapprochées. Lors des périodes de poussée de la maladie ou lors des phases d'éruption dentaires, la HAS (2015) recommande une visite hebdomadaire. (20)

La motivation à l'hygiène reste une priorité dans chaque visite. (19, 22)

#### *I.3.1. Recherche de lésions malignes*

Pour tout patient atteints de forme sévère, avec des dégâts tissulaires avancés, nous devons surveiller l'éventuelle apparition de lésions malignes. (19, 22) Ceci concerne principalement les formes EBDR généralisées et chez les patients à partir de 20 ans ; ainsi les plages atrophiques devront être analysées avec une plus grande attention sur la langue, le palais et les joues (zones de prédilection pour la survenue d'un carcinome épidermoïde) (19, 22).

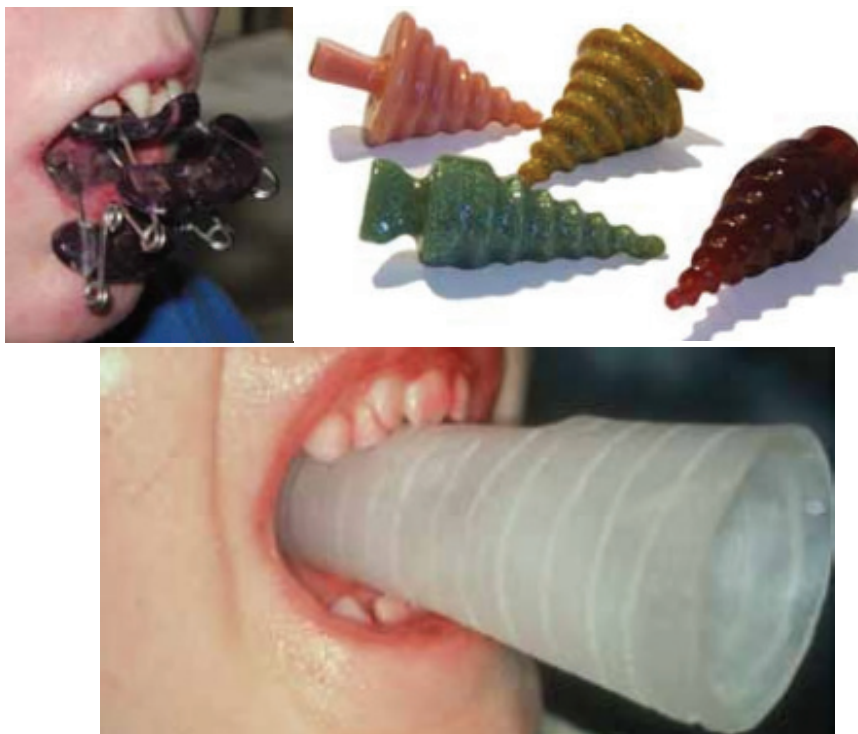Une biopsie doit être réalisée en cas de doute, pour permettre une prise en charge la plus précoce possible. (19, 22)

#### *I.3.2. Microstomie*

La microstomie est le signe caractéristique des EBDR généralisée. Tous les moyens de prévention de son développement ou son aggravation doivent être mis en œuvre. (19, 23)

Une collaboration étroite avec un orthophoniste est indispensable, afin de faire des exercices quotidiens de mobilité linguale et d'ouverture buccale. Il existe également des outils coniques à diamètre croissant permettant de regagner en ouverture buccale (Figure 34). Ces exercices peuvent être réalisés avant une consultation dentaire pour faciliter nos traitements. (19, 23)

Figure 34: Différents instruments d'exercice pour la prévention de la microstomie (Debra, 53)



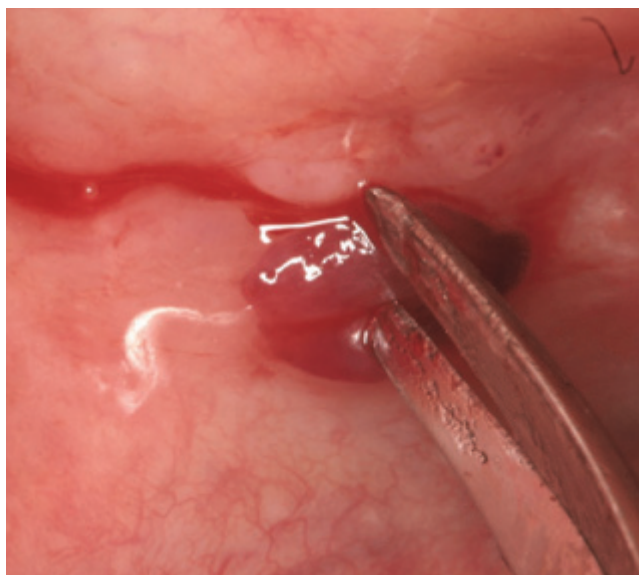


## II. Les premiers soins

### II.1. Bulles iatrogènes

Dans tous les cas toute bulle doit être percée afin d'en assurer le drainage et d'éviter son expansion (Figure 35). Quelle que soit la forme d'EBH, la complication peropératoire la plus fréquemment rencontrée est la survenue de bulles iatrogènes, un contrôle attentif en fin de consultation est alors nécessaire (19). Ces bulles post opératoires guérissent correctement au bout de 2 semaines. (22, 35)

Figure 35: Drainage d'une bulle peropératoire (Peñarrocha et al, 35)



#### Les nouveaux axes de recherche rapportés dans la littérature.

##### **Produits topiques antiseptiques**

- Katayoun Esfahanizadeh (44) a rapporté que les infections secondaires peuvent être prévenues par application d'antibiotiques topiques et antiseptiques oraux sur les bulles existantes en particulier en postopératoire.
- Lisa Scheidt (45) propose l'application de gels à l'Aloe Vera (Bright sparking®, forever living products, Scottsdale, Arizona, USA) en traitement symptomatique sur les lésions bulleuses en bouche. Ils diminueraient la température sub-dermique, procurant une sensation de fraîcheur (meilleur confort pour le patient), réduiraient la période de guérison et auraient une activité antimicrobienne. Par ailleurs, elle propose une prescription de bain de bouche ou spray Biotene® (GlaxoSmithkine, USA), qui permettrait une réhydratation buccale et une stimulation salivaire ce qui diminuerait la formation de bulles. Cette gamme de produits posséderait également un pouvoir tampon, un effet immunologique, antimicrobien et autonettoyant. (45)

##### **Traitement et prévention des lésions bulleuses**

Marini et Vecchiet (50, 51) ont étudié l'efficacité du Sucralfate® (en poudre) dans la prévention et le traitement des lésions bulleuses en bouche. Une application sur les bulles 4 fois par jour permettrait la formation d'une couche protectrice, favoriserait une ré-épithélialisation (en se liant aux protéines basales) aurait un effet préventif contre les traumatismes secondaires. Durant un suivi de 3 ans, le bénéfice (limitation des douleurs, amélioration de l'hygiène des patients) de l'utilisation de Sucralfate® a été évident ayant ainsi limité les douleurs et amélioré l'hygiène des patients. (50,51)

## II.2. Prise en charge des douleurs

L'utilisation de gel et sprays à base de Xylocaïne permet de diminuer d'éventuelles douleurs buccales; permettant ainsi meilleure hygiène bucco-dentaire et un contrôle de la plaque plus efficace.

## II.3. Prescriptions précautions

Les médicaments seront à prescrire sous forme liquide car beaucoup de patients ont des difficultés de déglutition et les comprimés ou gélules peuvent être irritants pour le pharynx et l'œsophage. (19)

Par ailleurs il sera important de prescrire des produits à pH neutre, sans alcool, ni arômes ajoutés, afin d'améliorer le confort des patients. (19, 21)

# III. Protocole préventif et prophylaxie

Un protocole préventif paraît être la méthode de choix dans la prise en charge de ces patients. (19). Il devra être adapté à chaque niveau de sévérité de la maladie ce qui nécessitera des contrôles plus ou moins fréquents. Les formes EBDR (surtout généralisée sévère) représentent les formes les plus virulentes. Les autres formes sévères seront les EBJ à cause de leurs altérations dentaires étendues et précoces.

Enfin, les formes moins sévères (EBS, EBDD, EBDR-loc) demanderont un suivi et une prise en charge comparable à des patients sains. Néanmoins aucune forme n'est à l'abri de développer des lésions muqueuses et des difficultés à l'hygiène. Cela nous obligera à maintenir un suivi régulier du risque carieux chez ces patients. (19, 22)

Les patients atteints du Syndrome Kindler peuvent montrer des signes cliniques très variés. Ils devront observer un suivi fréquent pour prévenir toute détérioration sérieuse de l'état bucco-dentaire. (19)

Les patients atteints de forme sévère prennent souvent conscience tardivement de l'importance de leur condition bucco-dentaire. Les patients ne consultent qu'une fois atteints de lésions étendues qui nécessitent alors des traitements lourds (extractions et soins multiples) souvent réalisés sous anesthésie générale. Un protocole préventif instauré très tôt dans la vie du patient et un suivi assidu permettront d'intervenir avant le développement de situations cliniques catastrophiques. (20)

## III.1. Les conseils

### III.1.1. *Conseils d'alimentation*

Le régime alimentaire chez les patients EB est néfaste pour le risque carieux. Ils vont avoir des difficultés pour s'alimenter et des carences importantes imposant la consommation de compléments alimentaires riches en sucres (19). A cause des douleurs buccales et des difficultés à déglutir leur alimentation est souvent molle, en purée et consommée en petites quantités tout au long de la journée en multipliant les repas. De plus, ces patients ont souvent beaucoup de traitements à prendre qui peuvent contenir des sucres (22). A cause de ces différents facteurs les dents sont soumises aux attaques bactériennes tout au long de la journée. Dans l'optique de diminuer ce risque, un régime alimentaire de prévention carieuse

doit être conseillé, en limitant au maximum les repas excessifs et l'apport journalier en sucres. Une collaboration étroite avec un nutritionniste sera donc indispensable. (20)

### *III.1.2. Hygiène bucco-dentaire*

Selon Skogedal et al. (22) un suivi drastique et une bonne hygiène, permettront d'éradiquer complètement la présence de caries, et ce même dans les formes les plus sévères. La clé du succès de notre traitement réside ainsi principalement dans la motivation et le bon enseignement d'une hygiène adaptée (19, 20). Un accompagnement des parents dans ces tâches quotidiennes est indispensable. L'objectif est donc d'assurer une hygiène quotidienne efficace mais toujours le moins traumatique possible afin de minimiser les dégâts tissulaires.

#### ➤ *Choix de la brosse à dents*

La brosse à dent devra être la moins traumatique possible pour être acceptée par le patient. On conseille une brosse manuelle avec une petite tête au poil souple. L'humidifier à l'eau tiède permet de diminuer l'abrasion des premiers passages de la brosse (19, 20). En présence de microstomie sévère il est possible de couper les poils de la brosse afin d'assurer un accès plus efficace. La brosse Collis Curve (TM) semble être un modèle particulièrement adapté et a récemment été conseillée (19). Feijoo JF et la HAS préconisent l'utilisation de brosses à dents électriques pour les patients handicapés par des lésions sévères des mains (syndactylie) et incapables de mener à bien un brossage manuel. (20, 21)

#### ➤ *Techniques complémentaires d'élimination de plaque*

Lorsque l'utilisation de brosse à dent conventionnelle est impossible lors d'épisodes douloureux ou de poussées bulleuses, d'autres solutions sont envisageables. Kramer et al conseillent l'utilisation de brosse à dent de type mono-touffe (19). Des coton tiges, brossettes inter-dentaires ou des tissu en coton propre et des compresses sont indiquées pour éliminer la plaque bactérienne dans les régions accessibles (19, 22). Kramer préconise également l'utilisation de révélateur de plaque (19) qui permettra de guider visuellement le patient pour un nettoyage plus efficace. Il est conseillé à ces de se rincer la bouche après chaque repas pour éliminer les débris alimentaires et sucres et diminuer l'attaque acide bactérienne postprandiale (19). Enfin le fil dentaire est également à conseiller pour limiter les caries interproximales, l'accès difficile nécessite souvent les portes-fils munis d'un manche facilitant son utilisation. (19)

#### *Les nouveaux axes de recherche rapportés dans la littérature.*

Divya Puliyl et al (46) préconisent pour les patients à haut risque carieux de prescrire un kit « CAMBRA » qui comprend un bain de bouche sans alcool Chlorhexidine gluconate 0,12% (pendant une minute une fois par jour, une semaine par mois), un dentifrice au fluorure de sodium 1,1%, (brossage 2 fois par jour), des pastilles à la menthe et xylitol (2 pastilles 4 fois par jour), du fil dentaire à utiliser après le brossage. Ce kit semble être une bonne solution pour la motivation et la bonne compréhension du protocole par le patient et aurait permis une amélioration de l'état bucco-dentaire des patients étudiés.

### III.2. Fluor

L'application de vernis fluoré (DURAFAT®) est préconisée tous les 3 mois pour les patients à haut risque carieux. Les formes plus sévères en périodes particulièrement actives vont parfois nécessiter jusqu'à 1 application par semaine. Certaines populations ont une exposition environnementale au fluor (alimentation, eau, sel...) moins importante. Il sera possible pour ces patients de prescrire (après un bilan fluoré) des suppléments fluorés sous différentes formes. Il existe des bains de bouche, des gels, des comprimés, gouttes ou évidemment des dentifrices fluorés pouvant être utilisés quotidiennement (19, 20, 21, 22, 24). Le Tableau XVI résume les topiques fluorés utilisés.

Tableau XVI : Différents produits fluorés disponibles (53)

Formes	Concentration	Fréquence d'utilisation
Dentifrices	< 1000 ppm	Quotidienne
	1000-1250 ppm	
	2400-2800 ppm	
Vernis	> 22600 ppm	Semestrielle (professionnelle)
Gels	> 13500 ppm	Semestrielle (professionnelle)
Solutions	0,2 à 0,1%	Hebdomadaire
	0,05 à 0,02%	Quotidienne

Les RCI élevés vont parfois nécessiter des applications de vernis plus fréquentes que semestrielles. Le praticien devra évaluer le risque carieux individuel et établir la fréquence d'application selon l'âge et le bilan fluoré (Tableau XVII).

Tableau XVII : Recommandations de prise de fluor selon le risque carieux et l'âge issu de Muller-Bolla et al. (53)

Age	0-6 mois	6 mois-2 ans	2 ans-6 ans	> 6ans
<b>RCI élevé</b> (EBJ et EBDR gen-sev, Kindler)	Visite plus tôt possible pour une prise de conscience et motivation.	<ul style="list-style-type: none"> <li>• <b>Topique :</b> Brossage avec un dentifrice fluoré à 500 ppm.</li> <li>• <b>Systémique (après bilan fluoré) :</b> Comprimés ou gouttes 0,25 mg/j (0,05 mg/jour/kg)</li> </ul>	<ul style="list-style-type: none"> <li>• <b>Topique :</b> Brossage avec un dentifrice fluoré à 1000 ppm.</li> <li>• <b>Systémique (après bilan fluoré) :</b> Comprimés 0,25 mg 2 fois/j (si eau &lt; 0,3mg/l, sel non fluoré, dentifrice à 500 ppm)</li> </ul>	<ul style="list-style-type: none"> <li>• <b>Topique :</b> Brossage avec un dentifrice fluoré à 1500 ppm. Et après 10 ans à 2500ppm. bain de bouche fluoré.</li> <li>• <b>Systémique (bilan fluoré) :</b> Comprimés 0,5 mg 2 fois/j.</li> </ul>
<b>RCI Faible</b> (EBS, EBDD, EBDR localisée, Kindler)			<ul style="list-style-type: none"> <li>• <b>Topique :</b> Brossage avec un dentifrice fluoré ≤ 500 ppm.</li> </ul>	<ul style="list-style-type: none"> <li>• <b>Topique :</b> Brossage avec un dentifrice fluoré à 500 ppm.</li> </ul>

Les fortes concentrations en fluor préconisées chez les patients à RCI élevé obligent les parents à contrôler le brossage pour limiter la déglutition de trop de fluor et ce jusqu'à 10 ans (53). Le rinçage après le brossage devra être léger afin d'éviter l'élimination du fluor (53). Kramer et al (19) ont évoqué l'utilisation et l'efficacité du Recaldent (CPP-APP) pour la reminéralisation des caries débutantes chez ces patients. Le dentiste devra rechercher les caries débutantes amélares et assurer un traitement précoce par reminéralisation.

#### *III.2.1. Association Fluor et Chlorhexidine*

L'utilisation de la Chlorhexidine couplée au fluor permettrait une diminution du risque carieux et de surinfections des lésions muqueuses. (19, 20, 21,22)

La Chlorhexidine peut être administrée sous formes de solutions pour bains de bouche, de gels, de vernis pour application topique et sous forme de sprays. Kramer et al préconisent la prise de deux bains de bouche à la Chlorhexidine 0,12% par jour pendant deux semaines tous les trois mois pour l'ensemble des patients. Cette posologie sera augmentée en fonction du risque carieux et de la fréquence des lésions muqueuses. (19) Lorsque le brossage devient impossible, des bains de bouche et l'application de gel topique 0,12% de Chlorhexidine assureront un minimum d'élimination de plaque et une protection antiseptique (20). En cas de difficulté à gargariser et réaliser un bain de bouche efficace les sprays de Chlorhexidine seront utilisés. (21)

#### *III.2.2. Traitement des sensibilités*

Les hypoplasies amélares généralisée et abrasions dentaires rencontrées chez les EBJ vont causer des hypersensibilités par la mise à nue de la dentine (20). Les restaurations en techniques directes vont permettre de diminuer ces sensibilités en recouvrant les plages dentinaires. En complément des techniques restauratrices des applications topiques de fluor permettront d'améliorer les sensibilités. On peut enfin penser que les solutions dentaires et dentifrices indiqués pour les dents sensibles seraient utiles à ces patients.

### III.3. Scellements de sillons

Ces techniques restent sensibles et sont déconseillées pour les cas trop complexes lorsque l'isolation ou l'accès à la dent traitée sont difficiles (19). Lorsque la réalisation est possible dans de bonnes conditions ce soin devra être une priorité. La HAS (20) préconise le scellement de sillons des molaires permanentes mais également des prémolaires et molaires temporaires.

### III.4. Nettoyage professionnel

Un détartrage et un polissage professionnel sont tout à fait envisageables. Pour les formes sévères on privilégiera un détartrage manuel (avec des curettes) moins traumatogène (moins d'irrigation et vibration) qu'un détartrage par ultrason (19, 20). Néanmoins les ultrasons ne sont absolument pas contre-indiqués, certains praticiens les utilisent et rapportent des résultats satisfaisants (20).

## IV. Anesthésie

Elle pourra être locale, sous forme de sédation consciente ou encore générale. Nous devons peser les avantages, les inconvénients et surtout les risques encourus selon le type d'anesthésie et la forme de l'EB (20).

### IV.1. Anesthésie Locale

On procèdera à des anesthésies locales pour tout patient coopératif, atteint de forme légère (19). Le gel topique est préconisé par Kramer et al (19) et semble être efficace. Afin d'éviter l'apparition de bulles, les injections se feront profondément et en douceur (utilisation du QuickSleeper ou du SleeperOne peut être intéressant) (19, 20, 22). Enfin des conseils postopératoires claires doivent être donnés pour éviter les blessures à cause de la perte de proprioception des tissus mous (19). L'anesthésie locale est la technique de choix pour moins de complications et de douleurs per et postopératoires. Plusieurs cas d'extractions, implants, soins endodontiques et conservateurs sont rapportés et montrent de bons résultats. (19, 20, 21, 22, 24, 25). Les formes plus légères vont pouvoir être traitées sous anesthésie locale sans problème particulier (19).

### IV.2. Anesthésie générale

Une règle absolue semble être la nécessité de faire appel à une équipe expérimentée tant les protocoles prévus pour ces patients en bloc opératoire sont complexes. (19, 20) On privilégiera l'anesthésie générale lors de cas complexe avec des dégâts sévères. (19) Kramer et al. préconisent de limiter au maximum le nombre d'interventions. Des interventions multidisciplinaires seront donc privilégiées lors d'une même anesthésie si possible. (19) L'anesthésie générale permettra des soins étendus et plus complexes (caries rampantes, hypoplasie amélaire généralisée, extractions multiples) dans des contextes difficiles avec microstomie et un accès restreint (19). Elle sera indiquée pour la prise en charge d'enfants non conciliants pour lesquels une anesthésie locale serait très risquée (24, 25). L'anesthésie générale sera donc réservée aux formes sévères, présentant des dégâts importants et étendus avec une complaisance limitée.

#### **Les nouveaux axes de recherche rapportés dans la littérature.**

Peñarrocha et al. (35, 36, 37) rapportent de nombreuses chirurgies implantaires réalisées sous anesthésie locale parfois associées à la sédation consciente. La solution anesthésique était injectée en intraveineuse par un anesthésiste (1% propofol Diprivan : Astra - zeneca Pharma ). Selon lui ce mode d'anesthésie est la technique de choix pour les chirurgies réalisées chez les patients EBDR sévères.

## V. Soins conservateurs et endodontiques

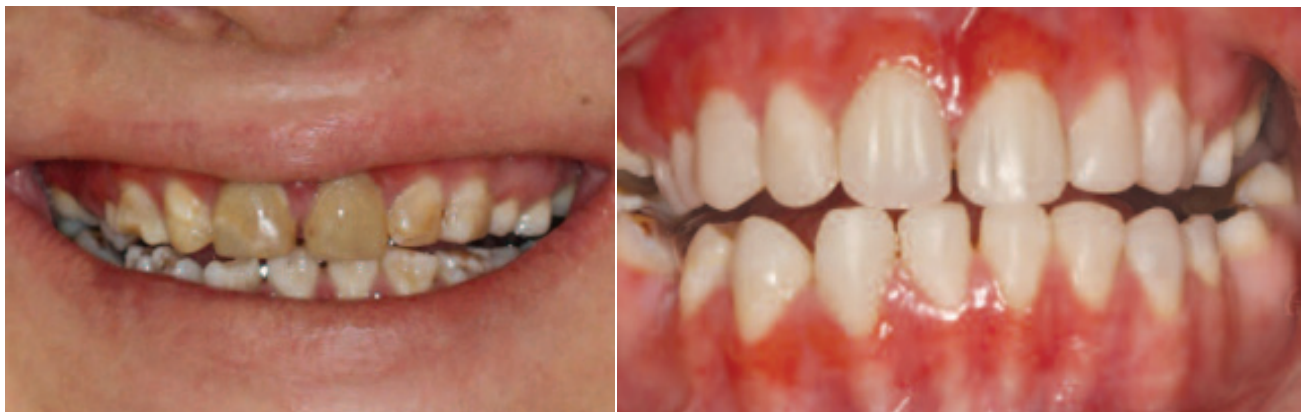### V.1. Restaurations dentaires

Selon Kramer et al. et la HAS, il n'existe aucune contre-indication à utiliser les méthodes et matériaux de restauration conventionnelle. Une attention particulière doit être vouée à l'adaptation et au polissage soigné des restaurations afin qu'elles soient les moins irritantes que possible pour les tissus mous. Le matériau et la technique opératoire seront sélectionnés selon la qualité d'isolation, l'accessibilité des dents à traiter, l'âge et le degré de collaboration du patient. (19, 20)

#### V.1.1. *Résines composites*

Les techniques adhésives par résines composites sont très délicates et sensibles à la qualité d'isolement. Une pose de digue est vivement indiquée pour un collage de qualité, au minimum des aspirations et rouleaux de coton doivent isoler la dent. C'est pour ces raisons que les résines composites sont très souvent infaisables dans les formes sévères où l'accès et la pose d'un champ opératoire sont difficiles (19). Mais cependant réalisables (Figure 36).

Figure 36: Mise en place de résines composite esthétiques chez un patient EBJ NH (Grundlingh et Patel 55)



#### V.1.2. *Ciments verres ionomères (CVI)*

Dans les cas difficiles, on préférera les restaurations en CVI qui sont connus pour être moins sensibles que les résines à l'humidité buccale. Une meilleure adhésion sera obtenue aux tissus dentaires dans des situations non optimales par rapport au collage. On préférera ce matériau pour sa simplicité d'utilisation nécessitant moins d'étapes et de manipulations que pour les collages. Les CVI-mar avec adjonction de résine vont avoir l'avantage d'être photopolymérisable rendant le protocole plus court et simple. Ils possèdent de meilleures propriétés optiques et mécaniques. (19, 20) Les CVI semblent être les matériaux de choix pour les restaurations dentaires chez les formes sévères.

### Les nouveaux axes de recherche rapportés dans la littérature

#### **Laser Er:YAG**

*Galeotti (43) a analysé l'efficacité du laser Er:YAG dans le traitement des lésions carieuses chez les patients EBH. Il semble que le laser soit une technique valide pour une intervention plus confortable et moins invasive permettant des préparations plus conservatrices, des anesthésies moins importantes limitant les atteintes muqueuses. Il améliorerait ainsi la prise en charge des patients et apporterait un effet psychologique positif chez ces derniers.*

#### Gouttière et EBJ

*Grundlingh et Patel (55) ont reporté un cas d'EBJ NH qui présentait des altérations tissulaires étendues. L'ensemble des dents antérieures et postérieures ont pu être restaurées par méthodes directes en composite. Les auteurs préconisent en fin de traitement la pose d'une gouttière nocturne en prévention d'un éventuel bruxisme qui aggrave inévitablement les abrasions dentaires. Le port de la gouttière nocturne de bruxisme semble être une solution pour les patients EBJ-NH afin de limiter l'évolution des abrasions.*

## V.2. Traitements endodontiques

Le traitement endodontique a pendant longtemps été absolument contre-indiqué chez les patients EB atteints de formes sévères. Les dents en pulpite ou nécrosées étaient systématiquement extraites (22). Aujourd'hui, les traitements endodontiques des dents permanentes et même temporaires sont réalisables. Kramer et al (19, 22) rapportent des résultats encourageants avec une série de 45 traitements endodontiques réalisés et réussis chez des patients EBDR généralisées sévères.

Certaines situations où l'accès est difficile nécessitent des traitements non conventionnels comme des cavités d'accès vestibulaires (19). Aucune étude aujourd'hui n'a eu pour but d'analyser une méthode de traitement endodontique adaptée pour ces patients, ainsi toutes les techniques manuelles et rotatives sont envisageables. L'utilisation de localisateurs d'apex est vivement conseillée pour l'évaluation de la longueur de travail afin d'éviter les clichés rétro-alvéolaires (19). Les produits d'irrigation type hypochlorite de sodium semblent être parfaitement supportés (19).

Le problème réside toujours dans la qualité du champ opératoire et de l'isolation de la dent qui aura une importance capitale dans la réussite à long terme du traitement. En cas d'isolation impossible et un accès trop limité l'extraction sera indiquée afin d'éviter toute complication liée à un traitement endodontique non maîtrisé. (19, 22)

Par ailleurs, les biopulpotomies et traitements endodontiques sont réalisables sur les dents temporaires. (20)



## VI. Soins prothétiques

La prothèse fixée sera privilégiée aux prothèses amovibles qui seront plus difficilement supportées et même contre-indiquées dans les formes sévères (19).

### VI.1. Maintenir la dimension verticale d'occlusion

Chez les EBJ, les hypoplasies amélaire occlusales des molaires vont créer de larges plages d'abrasion, ce qui peut conduire à une perte de DVO plus ou moins importante. Il est indispensable d'adopter une attitude préventive avec ces patients et intervenir dès le plus jeune âge, avant que la situation ne nous oblige à extraire toutes les molaires. La pose systématique le plus tôt possible de coiffes pédodontiques préformées métalliques sur l'ensemble des molaires temporaires est préconisée dans les cas d'hypoplasies occlusales importantes. Ce afin de maintenir la conservation des dents et de la DVO. (19, 20, 25)

### VI.2. Prise d'empreintes

Kramer et al. et Feijoo et al. (19, 24) ont étudié l'utilisation d'une multitude de matériaux différents (Polyéthers, Silicones, Hydrocoloïdes) et ne rapportent pas de problèmes particuliers. L'insertion et la désinsertion du porte-empreinte doivent se faire en douceur pour éviter tout traumatisme. Ces mêmes auteurs préconisent également la lubrification des porte-empreintes avant insertion en bouche. L'ensemble des patients EBS, EBJ et EBDD peuvent supporter des empreintes conventionnelles dans ces conditions. (19, 25)

Concernant les formes EBDR sévères, un accès restreint rend impossible l'insertion d'un porte-empreinte du commerce et on privilégiera des empreintes sectorielles. Il est possible d'injecter le matériau (ex : silicone) directement en bouche sans l'aide de porte empreinte. Cette empreinte primaire permettra de couler un premier modèle qui servira de support de conception d'un porte empreinte individuel sectoriel avec lequel une empreinte secondaire sera prise pour la réalisation de la prothèse.

Enfin Kramer et al ont souligné l'importance capitale que représente l'évolution technologique des empreintes optiques. Elles permettent des prises d'empreintes sans insertion de matériau ni porte empreinte. Aucune étude n'a encore été menée sur ce sujet mais il semble qu'elles pourraient grandement faciliter le traitement de ces patients. (19)

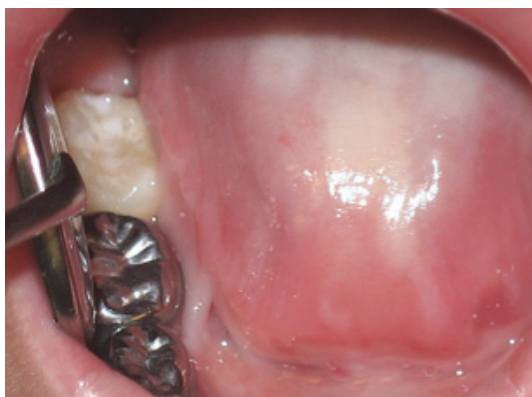### VI.3. Prothèse fixée

L'usage de couronnes métalliques mais également de bridge semblent efficaces même pour l'ensemble des EBH.

#### *VI.3.1. EBDR sévères*

Pour les patients EBDR, enfants comme adultes n'ayant pu suivre le protocole préventif et une bonne prophylaxie, présentent des caries rampantes qui rendent souvent les dents non reconstituables par méthodes directes. Il nous reste alors que les coiffes pédodontiques ou les couronnes pour reconstituer ces dents (Figure 37). (22)

Figure 37: Présence de coiffes pédodontiques préformées chez un patient EBDR (S.M Kramer 32)



### VI.3.2. EBJ

En présence d'une hypoplasie amélaire généralisée sévère beaucoup de patients doivent subir la pose de couronnes sur l'ensemble des dents afin de stopper leur usure irrémédiable (20, 22). La pose de couronnes métalliques et même de céramique en secteurs esthétiques est réalisable (19). Enfin, la HAS rapporte même l'utilisation de facettes dans le secteur antérieur pour une réhabilitation esthétique, le prérequis indispensable étant la présence d'émail résiduel pour un collage efficace. (20)

### VI.4. Prothèse amovible

Les prothèses amovibles sont supportées par les patients atteints des formes simples et elles sont absolument contre-indiquée chez les formes dystrophiques sévères (19)

D'après Kramer et al. et Wright et al. les formes EBJ semblent les supporter (22, 25). Ainsi Kramer et al. ont rapporté la réalisation de prothèses amovibles en overdenture chez ces patients. Ces dernières semblent être un moyen pratique, économique et non-invasif pour restaurer la dentition de ces patients. Les prothèses amovibles complètes en overdentures sont même une méthode de choix pour les patients EBJ ayant subi des destructions dentaires étendues avec de nombreuses racines résiduelles (22)

#### Les nouveaux axes de recherche rapportés dans la littérature

##### **Base résine molle**

*Mahboub (47) conseille la réalisation systématique d'une base de la prothèse en résine molle. Cette indication s'applique évidemment aux EBDR moins sévères qui tolèrent le port de prothèse amovible.*

##### **Imprimante 3D et modèles stéréolithographiques**

*Oliveira (48) a pu confectionner des modèles stéréolithographiques avec une imprimante 3D après l'acquisition d'un scanner et d'une radio panoramique. Ce modèle peut être ensuite dupliqué en plâtre pour réaliser des travaux prothétiques. A l'aide des logiciels de planification implantaire il est même possible de placer les analogues d'implants dans la position idéale sur le modèle. Ces techniques semblent être une très bonne alternative aux empreintes conventionnelles délicates chez les patients atteints de formes (48). L'utilisation de modèles stéréolithographiques permet d'obtenir une copie précise des maxillaires avant une chirurgie. Le modèle en plâtre duplicata permet la planification et la construction des prothèses et du guide chirurgical.*

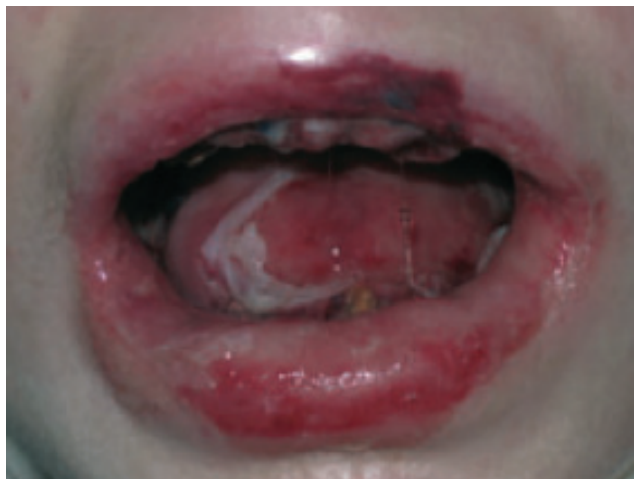## VII. Actes chirurgicaux

### VII.1. Précautions générales et complications

Il sera important d'évaluer l'état de santé général du patient avant toute intervention et en particulier pour les formes sévères. Des carences et anémies importantes peuvent causer des risques infectieux, ou encore hémorragiques (19). La réalisation d'une numération de la formule sanguine, une exploration de l'hémostase et un avis médical seront un prérequis indispensable avant toute chirurgie. Une antibioprophylaxie et une antibiothérapie post-opératoire devront souvent être prescrites pour les formes sévères (19, 20).

Des bulles peropératoires et post-opératoires sont remarquées systématiquement et peuvent atteindre trois à quatre centimètres (Figure 38). Peu de complications ont été reportées, les lésions cicatrisent en général bien et rapidement en une à deux semaines. (19, 22)

Figure 38: Bulles postopératoires rencontrées chez un patient EBDR (S.M Kramer 19)



Si des incisions et lambeaux sont nécessaires, ils devront être de pleine épaisseur décollés avec précaution pour éviter de traumatiser le tissu. Aucune indication n'est formellement avancée concernant les sutures et rien ne semble les contre-indiquer. Enfin la cicatrisation alvéolaire semble généralement bien se poursuivre. (22)

L'ostéoporose rencontrée dans les formes sévères nécessite parfois la prise de biphosphonates entraînant un risque d'ostéochimionécrose. Un questionnaire médical devra donc rechercher systématiquement des antécédents de traitement par biphosphonate, surtout par intraveineuse rendant le risque encore plus important. Le protocole de prise en charge des patients à risque d'ostéochimionécrose devra donc être appliqué. (23)

### VII.2. Extractions

En cas d'extractions multiples, l'extraction des dents antérieures seront réalisées en premier afin de faciliter l'accès aux dents postérieures. Des extractions préventives des deuxième ou troisième molaires saines pourront être réalisées, dans les cas d'EBH sévères avant que se développe une microstomie importante qui rendraient des soins ou l'hygiène sur ces dents très délicats voire impossibles. Les techniques d'avulsion devront être atraumatiques et respecter les précautions générales (19, 22).

### VII.3. Traitements parodontaux

Aucun expert à travers les recommandations analysées ne contre-indique les traitements parodontaux. Dans un souci de non-agression des tissus mous, les curettes manuelles seront préférées aux inserts ultrasons plus traumatiques pour les muqueuses. (19, 22)

#### ➤ *EBDR sévères*

Kramer et al ont rapporté le succès d'approfondissements vestibulaires (19, 22). Des greffes de tissu kératinisé peuvent être également réalisables afin de renforcer le parodonte. Mais toutes ces interventions demandent une grande maîtrise des techniques opératoires et une grande précaution face à la vulnérabilité tissulaire de ces patients. (22)

#### ➤ *Kindler syndrome*

La suppression des hyperplasies est conseillée et l'utilisation de laser ou de bistouri électrique semble être des techniques de choix. (19)

#### Les nouveaux axes de recherche rapportés dans la littérature :

Brain et al (52) rapporte différentes chirurgies réalisées chez un patient EBH (freinectomie, chirurgie plastique parodontale pour regagner de la gencive attachée). La fragilité de l'épithélium gingival et muqueux favorise la fusion des tissus après chirurgie et favorise les récives. Brain et al conseillent de toujours séparer les tissus pour éviter leur fusion postopératoire (gouttière,

### VII.4. Implants

La chirurgie implantaire peut faire partie de notre arsenal thérapeutique dans la prise en charge des édentements chez les patients EB, même les plus sévères. Ces traitements ont montré une amélioration des capacités masticatoires, de l'esthétique, de l'estime de soi et de la qualité de vie globale des patients. (19, 20)

Plusieurs auteurs (Tableau XVIII) ont entrepris des réhabilitations prothétiques implantaires. Les complications post-opératoires ne diffèrent pas des autres types de chirurgie et des cicatritions muqueuses et osseuses semblent correctement se réaliser. (19,22)

Tableau XVIII: Synthèse des études et reports de cas en implantologie chez les patients EBDR

Auteurs	Patients	Age	Implants	Suivi (mois)	% succès	Prothèses
Peñarrocha M, 2007	3	29-49	27	12-60	97,7	Fixée
Peñarrocha M, 2000	4	26-35	15	12-58	100	Amovible
Peñarrocha M, 2007	6	23-44	38	12-108	97,9	Fixée et Amovible
Lee H, 2007	1	29	8	-	75	Fixée
Larrazabal C, 2009	1	52	2	12	100	Fixée
Oliveira, 2010	1	13	2	48	100	Fixée
Müller F, 2010	1	20	10	60	100	Fixée
Peñarrocha M, 2011	6	24-55	32	12-48	100	fixée
Peñarrocha M, 2012	4	27-55	18	12-48	100	fixée

#### VII.4.1. Limiter les temps chirurgicaux

Peñarrocha et al. (35, 36, 37) ont entrepris des greffes osseuses et la mise en place d'implants simultanés en présence de défauts osseux qui ont montré un taux de succès intéressant. En limitant les temps chirurgicaux nous assurerons au patient une convalescence moins longue et moins douloureuse.

#### Les nouvelles techniques explorées rapportées dans la littérature

##### **Techniques implantaires**

Peñarrocha et al décrivent la pose de prothèses en all-on-four. Cette technique semble être une solution reproductible pour ces patients. Au maxillaire, la technique par ostéotome de Summers moins destructrice que les techniques rotatives, permettent une conservation du tissu osseux résiduel et une stabilité primaire satisfaisante ; alors qu'à la mandibule l'os plus dur permet la réalisation de technique conventionnel rotatives.

#### VII.4.2. Implantologie et patients EBDR sévères

Les difficultés d'accès rendent la pose très délicate en présence de microstomie sévère (19, 22). Ainsi Kramer et al (19) ont rapporté dans les cas d'édentement l'utilisation de prothèses complètes implantaires fixées en arcade raccourcie, devant se limiter aux régions prémolaires. Cela s'avère satisfaisant pour ces patients aux exigences fonctionnelles réduites (Figure 39). (34, 35)

Figure 39: Pose de 3 implants, traitement prothétique amovible complète stabilisée sur implants avec système de barre et bridge mandibulaire chez un patient EBDR (Peñarrocha-Oltra D, 34)

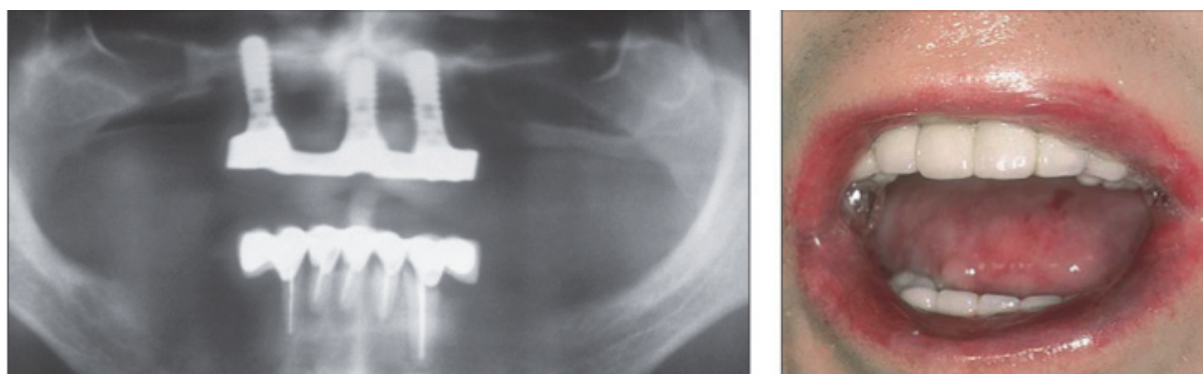
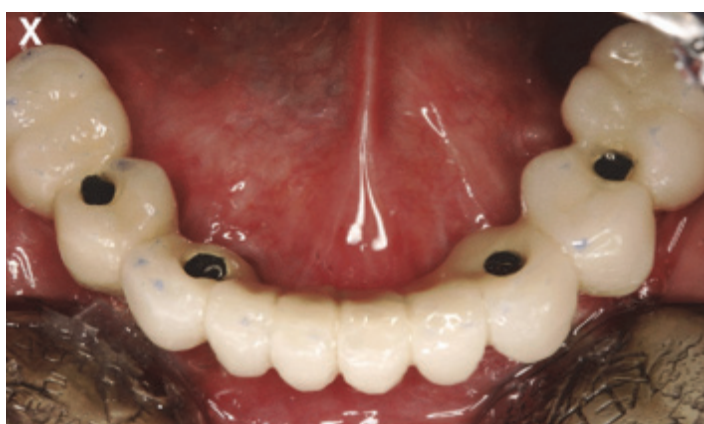

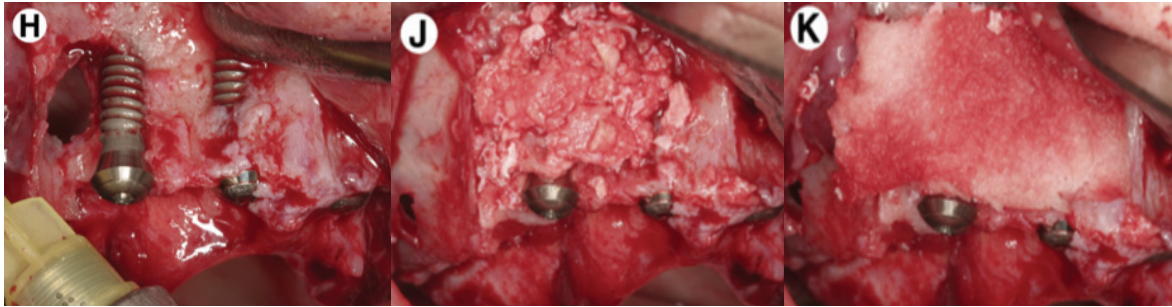
Figure 40: Bridge fixé implantaire en arcade raccourcie chez un patient EBDR (Peñarrocha-Oltra D, 35)



### VII.4.3. Défaits osseux

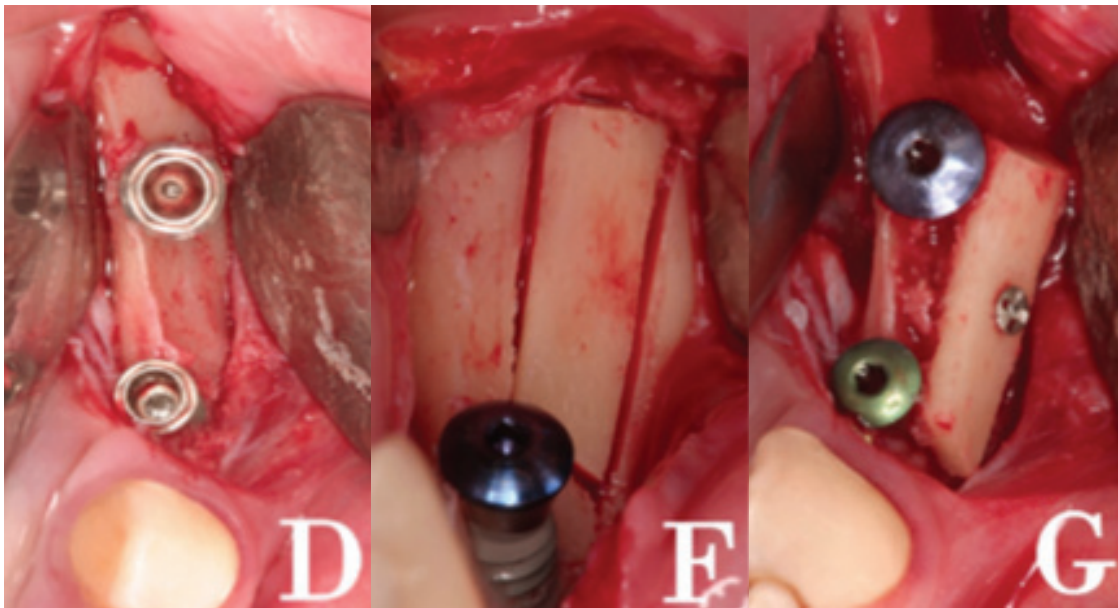
Les patients EBDR et EBJ montrent une faible densité osseuse, une ostéoporose ou une ostéopénie compliquant la pose et le plan de traitement implantaire (Figure 41 et 42). Un scanner et une radiographie panoramique seront toujours réalisés et minutieusement analysés pour sélectionner les zones anatomiques les plus propices à la réception d'un implant (34, 35, 36, 37).

Figure 41: Cas clinique de pose d'implants et greffe autogène avec pose de membrane chez un patient EBDR (Peñarrocha-Oltra D, 36)



H) Mise en évidence de défauts osseux et fenestrations, J) mise en place d'os autogène prélevé sur le site d'implantation, K) mise en place de membrane Collagène.

Figure 42: Cas clinique de pose d'implants et greffe d'apposition de bloc autogène après prélèvement ramique chez un patient EBDR (Larrazabal-Morón C, 37)



D) mise en place des implants, F) site de prélèvement du greffon, G) mise en place du greffon et ostéosynthèse

Les nouveaux axes de recherches explorées dans la littérature :

Müller et al. (49) ont décrit la pose d'implant sur un patient EBDR et ont mis en évidence certaines spécificités et précautions à prendre en compte pour ce type de patient :

- Ne faut jamais sous-estimer la force masticatoire de ces patients souvent dans un état de stress important et bruxomanes.
- Un décalage squelettique est souvent présent chez ces patients entre le maxillaire et la mandibule (endognathie maxillaire). Cela crée une occlusion néfaste et une linguoversion des dents à prendre en compte dans le traitement implantaire (risque de fracture si angulation des pièces d'accastillage trop importante ou zone de contraintes si l'implant est trop lingualé).

Il montre l'intérêt d'aménager des puits vestibulaires pour faciliter l'accès pour la pose et la dépose de la prothèse.

## VII.5. Orthodontie

Les formes plus légères permettent des traitements orthodontiques sans trop de complications mais une fragilité plus importante est souvent rencontrée dans les formes EBS-DM. Selon Kramer et al (19) les formes EBJ pourront également suivre des traitements orthodontiques. Il sera essentiel d'élaborer un plan de traitement orthodontique adapté à chaque patient par rapport à sa fragilité, augmentant si besoin les contrôles, réglages des arcs, pose de Wax bracket et suppression de toute zone irritative sur les bracket et les ligatures. (19, 22)

Les patients atteints de formes EBDR sévères vont nous limiter grandement dans les possibilités de traitement. Le port prolongé d'appareillages multi-bagues semble contre-indiqué (19). Un problème très fréquent chez ces patients est la présence d'encombrements, malpositions et dysmorphoses dento-maxillaires en raison d'endognathies sévères. Le traitement orthodontique sera souvent couplé à des extractions pilotées et sera le plus bref possible. Kramer et al (22) rapportent même plusieurs cas de DDM sévères parfaitement équilibrés sans appareillage, après des extractions pilotées de huit prémolaires. Toujours selon Kramer et al (19) l'avulsion précoce des deuxièmes et troisièmes molaires chez les patients atteints des formes EBDR sévères permettraient de réduire les encombrements.

Les appareillages fixes seront possibles sur certains patients mais la réussite est souvent aléatoire et il est courant de devoir arrêter ou reporter le traitement.

*3<sup>e</sup> Partie :*

*Consultations au  
centre de référence*



## **I. Introduction**

Pendant l'élaboration de ce travail de recherche nous avons pu entreprendre une "étude préliminaire" avec un certain nombre de patients EBH. Grâce au centre de référence des EBH à l'hôpital l'Archet du Centre Hospitalier Universitaire de Nice nous avons pu rencontrer ces patients. Ils ont accepté de répondre à un questionnaire sur leur condition bucco-dentaire ainsi qu'à un examen durant lequel nous devions mettre en évidence certaines manifestations buccales et dentaires de la maladie.

## **II. Matériels et méthodes**

Nous avons vu l'ensemble des patients se présentant au centre de référence et tous ont accepté de se soumettre aux examens de la consultation. Les examens sont restés relativement simples à l'aide d'un otoscope et de plateaux d'examen contenant un miroir et un abaisse-langue. De la vaseline appliquée sur les instruments et sur les lèvres a également été utilisée pour éviter tout traumatisme des tissus mous. Les conditions d'examen étaient souvent difficiles, avec beaucoup d'enfants en bas-âge très peu conciliants ou encore des patients en chaise roulante à la mobilité très réduite. Certains examens n'ont donc pas pu être réalisés parfaitement ou parfois pas du tout. Pour les patients moins handicapés par la maladie et ayant exprimé leur volonté de recevoir un examen plus abouti, nous avons pu les recevoir à l'hôpital Saint Roch du Centre Hospitalier Universitaire de Nice. Nous avons pu poursuivre un meilleur examen avec tout le plateau technique disponible, un fauteuil adapté, un scialytique et la possibilité de réaliser des radiographies.

Nous avons reçu 23 patients âgés entre 3 mois et 71 ans et représentant l'ensemble des formes majeures EBS, EBJ et EBD. Tous les patients présents dans l'étude ont été diagnostiqués EBH après avoir subi différents examens histologiques et anatomopathologiques. Tous les patients venaient de différentes régions de France et la moyenne d'âge était de 15,35 ans.

Lors de l'examen intra-oral, nous avons inspecté l'aspect des tissus mous mais également des dents. Les caractéristiques et la localisation des différentes bulles et autres lésions orales mais aussi la présence d'altération tissulaire ont été relevées.

Les altérations tissulaires recherchées étaient l'ankyloglossie, les différentes atrophies particulièrement linguale et palatine, l'oblitération vestibulaire et enfin la présence de microstomie. Enfin l'aspect parodontal et surtout la présence de plaque, de gingivite et de parodontite ont été évalués. Lors de l'examen des tissus dentaires nous avons relevé la présence d'hypoplasie amélaire, de lésions carieuses mais aussi les dents absentes extraites précocement. Enfin, les encombrements et retards d'éruption ont été recherchés.

A travers un questionnaire nous avons voulu évaluer les éventuelles difficultés fonctionnelles rencontrées. Les patients étaient ainsi questionnés sur leurs habitudes alimentaires afin de déceler des difficultés de nutrition.

### III. Résultats

La moyenne d'âge des patients (15,35 ans) examinés est relativement jeune et la plupart d'entre eux sont des enfants dont certains en bas-âge. Cette particularité du groupe rend difficile l'évaluation des résultats. Les enfants les plus jeunes ne nous ont pas permis un examen optimal et la présence de biais est inévitable. Une grande proportion des patients présents était trop jeune pour pouvoir évaluer les dégâts tissulaires engendrés par la maladie, que ce soit sur les tissus mous ou même les tissus dentaires.

Cependant plusieurs résultats se dégagent de notre étude. Près de la moitié (45,45 %) des patients rencontrés éprouvent eux-mêmes ou selon les dires des parents des douleurs intra-buccales. Cela a d'ailleurs tendance chez l'ensemble de ces patients à représenter une entrave à une bonne hygiène bucco-dentaire.

Nous avons pu également mettre en évidence la forte fréquence de bulles intra-buccales. En effet, 72,72 % des patients ont montré une présence ou des antécédents de bulles plus ou moins fréquentes, étendues et douloureuses. Faisant de la bulle la lésion la plus répandue. Il semble également que les bulles soient le plus souvent localisées sur la langue et les joues. Les lésions carieuses ont également été examinées et 40,9 % des patients ont montré la présence de carie(s) lors de l'examen.

Tableau XIX: résultats de l'observation cliniques des patients de l'étude

Patients	BM	BBL	CC	CK	DK	PMM	PM	PR	SR	PA	CL	PL	FE	X	KI	VLA	HT	SM	CL	GZ	DE	FE2	%
<b>DYSFONCTIONS</b>																							
Microstomie			X						X		X							X					18,2
Ankyloglossie			X						X		X							X					18,2
Dysphagie									X		X												9,1
<b>DENTAIRE</b>																							
Hypoplasie amélaire		?													X		X		X	X			18,2
Caries			X		X	X		X	X		X							X		X	X		40,9
Avulsions prématurées			X						X									X					13,6
Retards d'éruption	X														X								13,6
DDM									X						X								9,1
<b>TISSUS MOUS</b>																							
Gingivite/parodontite			X						X		X							X			X		22,7
Bulles (présentes/antécédents)	X	X	X	X	X				X	X	X	X	X	X	X			X	X	X	X		72,7
Oblitération vestibulaire	X		X						X		X							X					22,7
Atrophie linguale	X		X						X		X							X					22,7
Atrophie palatine			X						X		X							X					45,4
Douleurs buccales	X	X	X						X		X	X	X	X			X		X				18,2
<b>Forme</b>	EBD	EBJ	EBD	EBD	EBD	EBS	EBS	EBS	EBD	EBS	EBS	EBS	EBS	EBS	EBS	EBS	EBJ	EBD	EBJ	EBS	EBD	EBS	EBS
Age	11 mois	1 an	37 ans	2 ans	5 ans	38 ans	9 ans	71 ans	27 ans	2 ans	2 ans	3 mois	1 an	6 mois	10 ans	4 ans	3 ans	62 ans	6 mois	7 ans	35 ans	6 ans	

### III.1. Patients EBD

Tous les patients adultes présentaient une gingivite ou même une parodontite chronique avec présence de plaque bactérienne.

Un patient EBD adulte a montré des DDM importantes et 1 autre patient adulte a évoqué des encombrements importants étant plus jeune ayant été compensés grâce à des extractions pilotées des prémolaires.

Concernant les tissus dentaires aucun patient n'a présenté d'anomalie de structure de l'émail, au contraire toutes les dents semblaient de bonne qualité.

En ce qui concerne les altérations tissulaires ; pour les patients très jeunes aucune altération n'a pu encore se développer et il est impossible d'en conclure une faible activité de la maladie ou simplement qu'il s'agit d'un stade précoce de l'évolution de la maladie. Nous avons cependant relevé une forte activité bulleuse en période néo-natale. Il semble que les dégâts les plus précoces soient les oblitérations vestibulaires rencontrées dès le plus jeune âge ainsi que l'atrophie linguale. La microstomie (bien que difficile à déceler pour les plus jeunes patients) l'ankyloglossie et l'atrophie palatine semblent se manifester de manière plus tardive et sont absents chez les patients EBD les plus jeunes de notre étude. Enfin 9 patients EBD sur les 10 présents ont ou ont eu auparavant des bulles intra-buccales.

Ainsi 40% des patients EBD ont une microstomie moyenne à sévère, une atrophie palatine et une ankyloglossie. 50% d'entre eux ont montré la présence d'oblitération vestibulaire et d'atrophie linguale.

Enfin nous nous sommes intéressé à la capacité qu'avaient les patients à maintenir une bonne alimentation et une bonne hygiène bucco-dentaire. Pour les formes plus sévères, les patients avaient des difficultés plus ou moins marquées à manger des aliments solides, et devaient souvent manger tous leurs aliments en bouillie. Ces difficultés étaient surtout liées aux douleurs causées par le bol alimentaire en bouche, non pas à une difficulté de déglutition qui fut rencontrée seulement chez deux patients présentant une dysphagie.

Pour ce qui est de l'hygiène et le brossage des dents, les parents des plus jeunes enfants ont exprimé leur incapacité à maintenir une bonne hygiène en regard des douleurs intenses engendrées par le passage de la brosse et des bulles présente. On a remarqué des enfants avec des caries très précoces et une présence de plaque anormalement élevée synonyme d'hygiène totalement absente (Un jeune patient a en plus développé des caries du biberon). Les patients plus âgés atteints de formes sévères montraient une grande motivation avec l'usage de brosse électrique qui permettait un minimum d'hygiène (mais souvent insuffisante) avec la présence de caries et de plaque sur les dents postérieures inaccessibles pour cause de microstomie mais également due à une dextérité réduite avec des mains mutilées.

Nous avons également vu deux frères atteints de forme EBDD qui avaient une condition bucco-dentaire idéale : aucune carie ni lésion présente le jour de l'examen. Les parents ont tout de même eu le souvenir de bulles plus présentes en période néo-natale qui ont diminué en fréquence jusqu'à pratiquement disparaître. Ceci est en accord avec le fait du phénotype très peu mutilant des formes dystrophiques dominantes.

Il semble également que les lésions bucco-dentaires des formes EBDR localisées soient peu sévères. Nous avons d'ailleurs pu suivre des soins chez une patiente EBDR-loc sans trop de précautions particulières et avec aucune complication post-opératoire ou doléances particulières.

Un des patients rencontrés avait 27 ans le jour de l'examen et, atteint de la forme EBD gen-sev est malheureusement décédé quelques mois après l'examen suite à de multiples cancérisations de lésions cutanées.

Une patiente ayant la forme EBDR intermédiaire a quant à elle pu suivre durant toute sa vie des traitements dentaires de routine. Elle présente tout de même des altérations tissulaires importantes créant de fragilités parodontales ayant notamment nécessité de multiples surfaçages. On a pu relever chez elle la présence de couronnes et bridges dento-portés mais aussi implanto-porté satisfaisants. Le traitement implantaire fut décidé suite à la pose d'une prothèse amovible que la patiente n'a jamais pu supporter car traumatique pour les gencives.

### III.2. Patients EBJ

Les formes jonctionnelles sont d'une grande rareté et cela s'est confirmé dans notre étude puisque seulement 3 patients EBJ ont pu être examinés. De plus, sur ces 3 patients seulement 2 avaient des dents, le troisième ayant un retard important d'éruption (contrôle radiographique montrant la présence de germes sous-jacents). Cela reste ainsi insuffisant pour pouvoir émettre toute conclusion mais il est possible que les retards d'éruption soient un problème rencontré chez ces patients EBJ que nous n'avons pas pu mettre en évidence dans la revue de la littérature. Les deux seuls patients que nous avons pu voir dentés montrent des dents jaunâtres et apparemment fragiles et atteintes d'hypoplasie amélaire, un d'entre eux nécessitait déjà la pose de couronnes pédodontiques sur les molaires temporaires qui avaient un taux d'abrasion avancé. Chez l'un d'entre eux nous avons pu remarquer la présence de croûtes péri-orales importantes qui se répandent jusqu'aux narines semblant correspondre aux lésions propres aux EBJ-Herlitz. Enfin l'ensemble des patients EBJ rencontrés se plaignait de douleurs intra-buccales, en lien avec la présence de bulles (peu fréquentes et de petite taille) mais également d'origine dentaires (sensibilités causées par les expositions dentinaires).

Peu de résultats peuvent être tirés de ces patients trop peu nombreux mais il semble que des retards d'éruption importants puissent être rencontrés. Et la présence d'hypoplasie amélaire chez les deux seuls patients avec des dents va dans le sens d'une présence au moins fréquente d'anomalie de structure amélaire chez ces patients. Enfin les lésions péri-orales sont en effet présentes avec la forme Herlitz et semblent causer des douleurs importantes et handicapantes limitant les mouvements mandibulaires et causant une limitation de l'ouverture buccale. Aucune altération tissulaire n'a été relevée chez ces patients.

### III.3. Patients EBS

Nous avons pu rencontrer des sous-types différents parmi les EBS, de la plus légère, localisée aux pieds et mains jusqu'à la plus sévère d'entre elles qui est la forme Dowling-Meara en passant par d'autres formes assez rares (EBS avec pigmentations mouchetées). Nous avons pu remarquer le caractère moins sévère et handicapant de ces formes en comparaison avec les formes EBJ et EBD. Aucune altération des tissus mous n'a été mise en évidence chez l'ensemble de ces patients. Les bulles semblent être présente de manière variable mais dans l'ensemble les patients ou parents relatent une activité plus importante dans les premiers mois postnataux pour ensuite diminuer avec l'âge pour quasiment disparaître. Les bulles sont ensuite d'origine traumatique mais presque jamais d'apparition spontanée.

La forme assez rare d'EBS avec pigmentations mouchetées n'a montré aucun problème en bouche avec des muqueuses en bonne santé ainsi que des dents saines.

La grande particularité que nous avons relevé et qui ne figure pas dans la littérature est la présence de dents fragiles hypoplasiques avec un risque carieux important chez deux des patients EBS-DM que nous avons pu examiner. Ces patients ont tous deux nécessité l'application de fluor dès l'éruption de leurs dents lactéales après le diagnostic de caries précoces et d'un défaut de structure amélaire. Toutes ces constatations confirment le caractère plus agressif des l'EBS-DM, qui obligera le praticien à une grande précaution avec les patients atteints.

Tous ces patients EBS étaient suivis correctement en cabinet de ville, chez des dentistes pédiatriques pour certains et maintenaient une hygiène bucco-dentaire très satisfaisante.

### III.4. Conclusion

L'échantillon de patient que nous avons pu examiner ne nous permet évidemment pas d'émettre des conclusions et recommandations d'une grande valeur scientifique. En effet, l'âge des patients, très jeunes, ne nous a pas permis des examens bien précis par manque de coopération pour grand nombre d'entre eux. De plus, ces jeunes patients étaient souvent édentés et aucun examen des tissus dentaires n'a donc pu être effectué. Enfin plus le patient est jeune moins nous pouvons apprécier l'activité de la maladie car à un stade trop précoce les altérations tissulaires n'ont probablement pas eu le temps de se développer.

Nous pouvons confirmer grâce à nos différents patients que les bulles sont un caractère commun à toutes les formes même les simples et que leur prévalence est plus importante en période néonatale. Un autre élément que nous confirmons est le caractère aléatoire de la localisation des bulles que nous avons retrouvé dans l'ensemble de la cavité buccale avec une prédilection pour la langue et les joues.

Les patients EBDR semblent être les seuls à déclarer des altérations tissulaires et des brides cicatricielles importantes avec l'apparition de dysfonctions. A l'inverse nous avons pu constater et confirmer le caractère bien plus clément des formes EBDD pour lesquelles aucun patient n'a déclaré d'altération tissulaire ou autre problème bucco-dentaire. Nous avons constaté l'absence de défauts primaires amélaire confirmant que la présence importante de caries est toujours en rapport à une accumulation de plaque et une hygiène absente.

Enfin concernant les patients EBJ nous pouvons confirmer la présence de défauts de structure amélaire et le caractère sévère et précoce des atteintes dentaires avec des destructions et abrasions qui surviennent en quelques mois. Cela nous conforte dans l'idée de maintenir un protocole préventif chez ces patients et de protéger les dents par des restaurations directes ou des coiffes pédodontiques dès que les dents sont sur l'arcade afin de conserver la dimension verticale et préserver les patients de douleurs chroniques pulpaires.

# *Conclusion*

D'après tous ces signes de sévérité et les résultats des différentes études on peut confirmer que la forme récessive dystrophique générale sévère est la forme la plus virulente dans les complications orales. On y retrouve une présence constante des différentes lésions et altérations tissulaires et de manière plus sévère que toutes les autres formes dystrophiques. On peut également penser à partir de ces études que la forme dystrophique dominante n'est pas concernée par ces destructions tissulaires.

A l'inverse, les formes jonctionnelles semblent montrer peu ou pas de destructions tissulaires suite aux bulles et ulcérations qui cicatrisent sans complications. Il est important ainsi de différencier la microstomie d'origine intra-buccale cicatricielle propre aux formes récessives dystrophiques et la microstomie d'origine extra-buccale qui incrimine au contraire des croûtes péri-orales pathognomoniques de la forme jonctionnelle.

L'ensemble des études et revues analysées nous ont permis d'extraire de nombreuses informations concernant les manifestations bucco-dentaires et les conduites à tenir dans la prise en charge des différentes formes de l'EBH (que nous avons résumé en Annexe). Les auteurs s'accordent aujourd'hui sur l'importance capitale d'une approche préventive en particulier face aux formes sévères ; elles nécessitent une prise en charge précoce et un suivi régulier afin d'intervenir avant la survenue de lésions et altérations tissulaires trop importantes, rendant les traitements extrêmement délicats. Des nuances sont à souligner entre les formes EBJ et EBDR. En effet, les EBJ nous imposeront une thérapeutique précoce face aux délabrements dentaires étendus dus aux défauts structurels tandis que les EBDR seront complexes à cause des altérations des tissus mous, des douleurs associées et des difficultés importantes à maintenir une hygiène bucco-dentaire satisfaisante, à l'origine de lésions carieuses importantes. La difficulté en cas de soins chez les EBDR est causée par l'accès limité, les douleurs et les complications peropératoires inévitables.

A l'inverse, les auteurs rapportent que les patients atteints de formes plus légères seront très bien pris en charge de manière conventionnelle comme des patients sains avec peu de précautions spécifiques. Une attention particulière sera cependant apportée à la forme EBS-DM qui semble montrer pour certains patients des phénotypes relativement sévères avec une vulnérabilité tissulaire et une prédisposition à la carie plus prononcées que les autres formes légères.

# *Annexes*

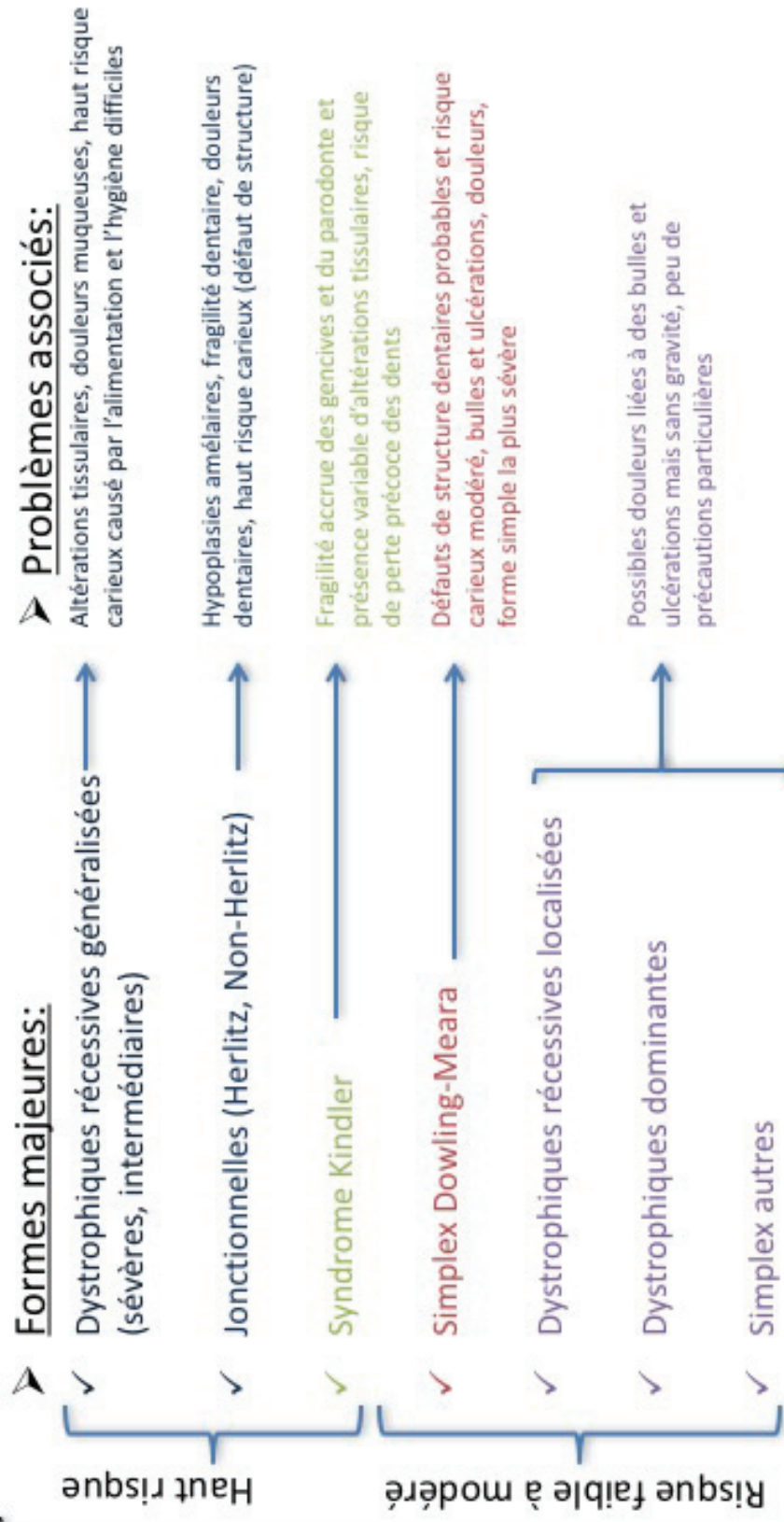
Recommandations aux parents .....	87
Recommandations aux praticiens .....	91



Sévérité



## Recommandations Parents



# Recommandations Parents

## Recommandations Hygiène bucco-dentaire

### Objectifs, grâce à des techniques adaptées:

- ✓ Limiter les douleurs
  - ✓ Limiter l'apparition de bulles
  - ✓ Diminuer le risque carieux
  - ✓ Assurer le maintien d'une hygiène quotidienne
- Formes simples à modérées (EBS, EBDD, EBDL-loc) → Légère fragilité, simples précautions (attention aux EBS-DM)
- Formes sévères (EBJ, EBDL gen) → Protocole précis et rigoureux

### Précautions Générales

- ✓ Accompagnement d'un parent si l'enfant est âgé de moins de 6 ans ou si la dextérité du patient est diminuée
- ✓ Quotidien, deux à trois par jour
- ✓ Atramaumatique avec des mouvements maîtrisés et un contrôle visuel
- ✓ Choix de la brosse à dents:
  - Manuelle ou électrique
  - Petite tête
  - Poil souple
  - Humidifier à l'eau tiède pour limiter l'effet abrasif
- ✓ Dentifrice fluoré au dosage adapté
- ✓ Bain de bouche en cas d'épisodes bulleux pour prévenir les infections et faciliter la cicatrisation
- ✓ Produits utilisés sans alcool et à PH neutre pour éviter les douleurs
- ✓ Utilisation de révélateur de plaque pour un meilleur contrôle visuel de l'élimination de plaque

### Précautions formes sévères

- ✓ En présence de microstomie et un accès difficile, couper les poils de la brosse si nécessaire
- ✓ La brosse à dents électrique demande moins de dextérité pour un brossage efficace, elle sera préférée chez les patients sévèrement handicapés (syndactylie) ne pouvant être aidés quotidiennement
- ✓ Utilisation de brosses à dents Mono-touffe
- ✓ Élimination de plaque, moyens de substitution:
  - En cas d'accès difficile, lors d'épisode d'activité bulleuse importante ou en cas de douleurs le brossage est parfois impossible, on peut utiliser:
    - Coton tige
    - Brossettes inter-dentaires humidifier dentifrice/bain de bouche
    - Tissu en coton propre
    - Compresse
- ✓ Rincer après chaque prise d'aliments (eau ou bain de bouche) afin d'éliminer les débris alimentaires.
- ✓ Fil dentaire: Prévenir les caries inter-dentaires surtout chez les patients avec des encombrements importants. S'aider de porte-fil sur manche.
- ✓ Syndrome Kindler: Limiter au maximum l'accumulation de plaque car les gencives sont fragiles. Utilisation journalière de brossettes inter dentaires si des poches parodontales se sont formées (contrôle chez le dentiste).

# Recommandations Parents

## Recommandations Hygiène bucco-dentaire

### Association FLUOR+CHLORHEXIDINE

Associer pour chaque patient, adapter posologie selon le niveau de risque carieux et infectieux:

#### Chlorhexidine

- ✓ Sous différentes formes (gels, spray, vernis, Bain de bouche), son rôle est antibactérien et antiseptique.
- ✓ Pour l'ensemble des patients nous conseillons:
  - **Deux bains de bouche par jour pendant deux semaines tous les trois mois avec une solution dentaire à la Chlorhexidine 0,12%, afin de limiter le risque infectieux.**
  - **Usage quotidien en cas de lésions bulleuses ou ulcérations présentes en bouche pour limiter le risque infectieux.**
- ✓ Pour les formes sévères en cas de brossage difficile ou impossible:
  - **Bain de bouche remplaçant le brossage afin d'assurer un minimum d'action antiseptique. Le gel et le spray étant à privilégier seulement en cas de difficulté à effectuer un bain de bouche efficace.**

Différentes formes: Gels et Spray (appliquer sur les zones

Permet de diminuer les douleurs, améliorant ainsi les différentes étapes d'hygiène synonymes de douleurs pour certains patients.

Utilisation prudente → Contre-indiqué en cas de difficultés à déglutir et de lésions oesophagiennes → éviter les fausses routes, pas avant 6 ans.

#### Fluor

- ✓ Un apport de fluor quotidien va limiter le risque carieux par protection des surfaces dentaires. La posologie sera adaptée au risque carieux individuel (voir avec votre dentiste)
- ✓ Dentifrice fluoré, utiliser un dosage adapté à l'âge, usage quotidien
- ✓ Comprimés/gouttes de fluor à prendre quotidiennement selon l'âge et le niveau d'exposition au fluor (Eaux de ville)
- ✓ En cas de difficultés au brossage, il est possible d'améliorer l'application de fluor pour une meilleure protection:
  - Bain de bouche à usage quotidien (LISTERINE ZERO) à partir de 6 ans.
  - Gels, sprays ou solution appliquées en topique en cas de difficultés à effectuer un bain de bouche ou avant 6 ans.

#### Xylocaïne

douloureuses).

# Recommandations Parents

## Contrôles, visites dentaires et multidisciplinaires

- **Protocole préventif**
- ✓ Prévenir l'apparition de caries et d'infections synonymes de douleurs
- ✓ Prévenir l'apparition d'altérations tissulaires dans les formes sévères
- ✓ Adapter à chaque niveau de sévérité

### Approche multidisciplinaire pour la prise en charge bucco-dentaire:

- ✓ Nutritionniste et alimentation: favoriser une alimentation saine et adaptée tout en limitant les apports en sucre qui augmente le risque carieux.
- ✓ Orthophoniste et kinésithérapeutes: Prévenir la perte de fonctions et de mobilité orale surtout la diminution de l'ouverture buccale rendant difficile les soins dentaires dans les formes sévères.

## Intervalle de contrôle chez le dentiste

Formes sévères (EBDR-gen, EBJ, Kindler)

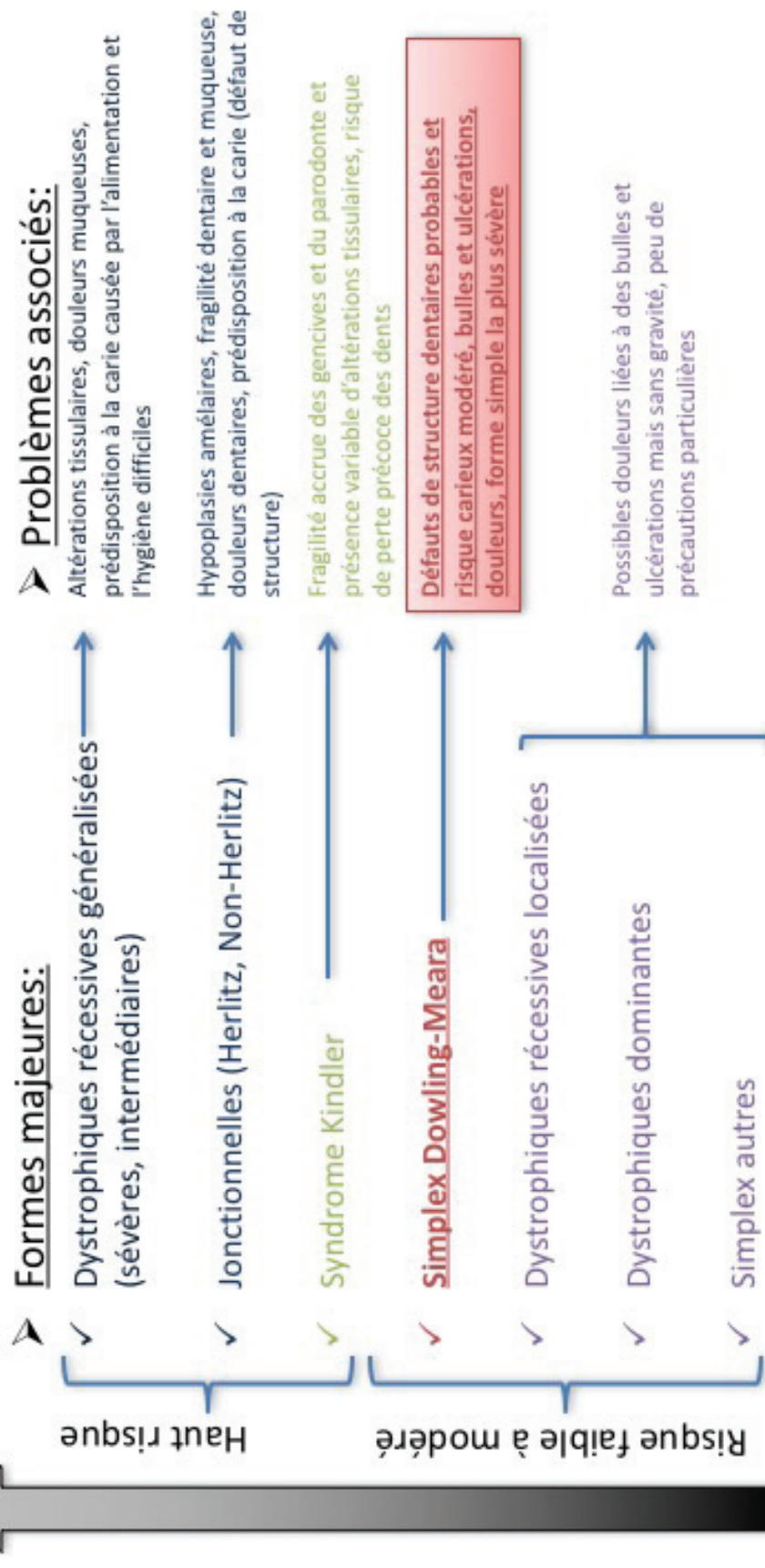
Formes modérées/légères (EBS, EBDD, EBDR-loc)

Consultation dès les premiers mois → Prise de conscience, motivation à l'hygiène, explication des complications liées à la forme d'EB

Contrôles fréquents selon l'appréciation du praticien et l'activité de la maladie, le risque carieux et infectieux (mensuelle/hebdomadaire)

Contrôle tous les 3 mois → nettoyage professionnel et fluoration si nécessaire

## Recommandations pratiques



# Recommandations praticiens

## Manifestations bucco-dentaires

### Manifestations communes à toutes les formes:

- ✓ Lésions vésiculo bulleuses,
- ✓ Érosions/ulcérations
- ✓ Érythèmes
- ✓ Grains de Mylium

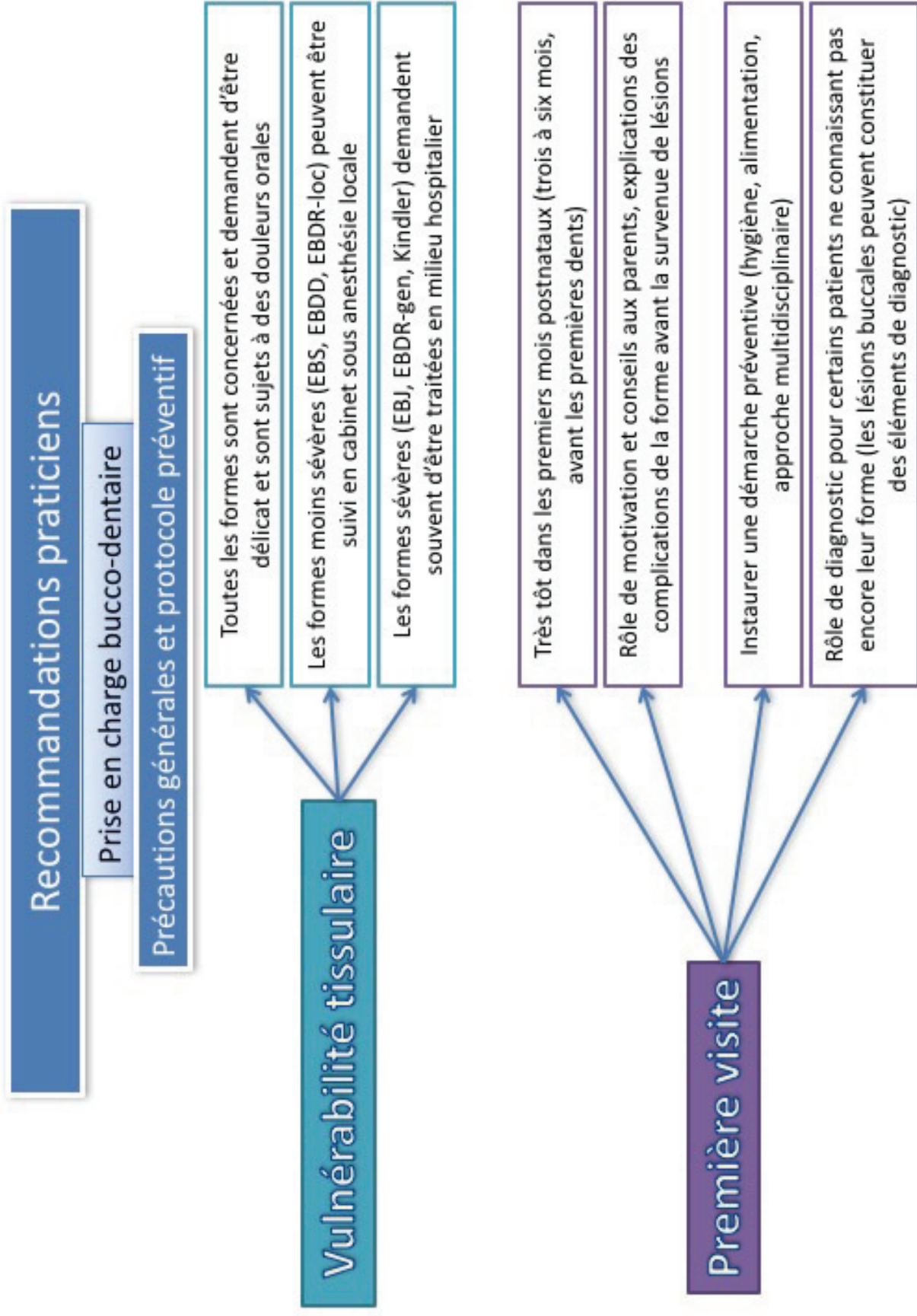
Peuvent se rencontrer chez l'ensemble des Patients avec une fréquence et sévérité variable selon la forme



## Lésions propres aux formes sévères (EBDR généralisée, EBJ, Kindler)

### Manifestations des formes dystrophiques généralisées et syndrome Kindler:

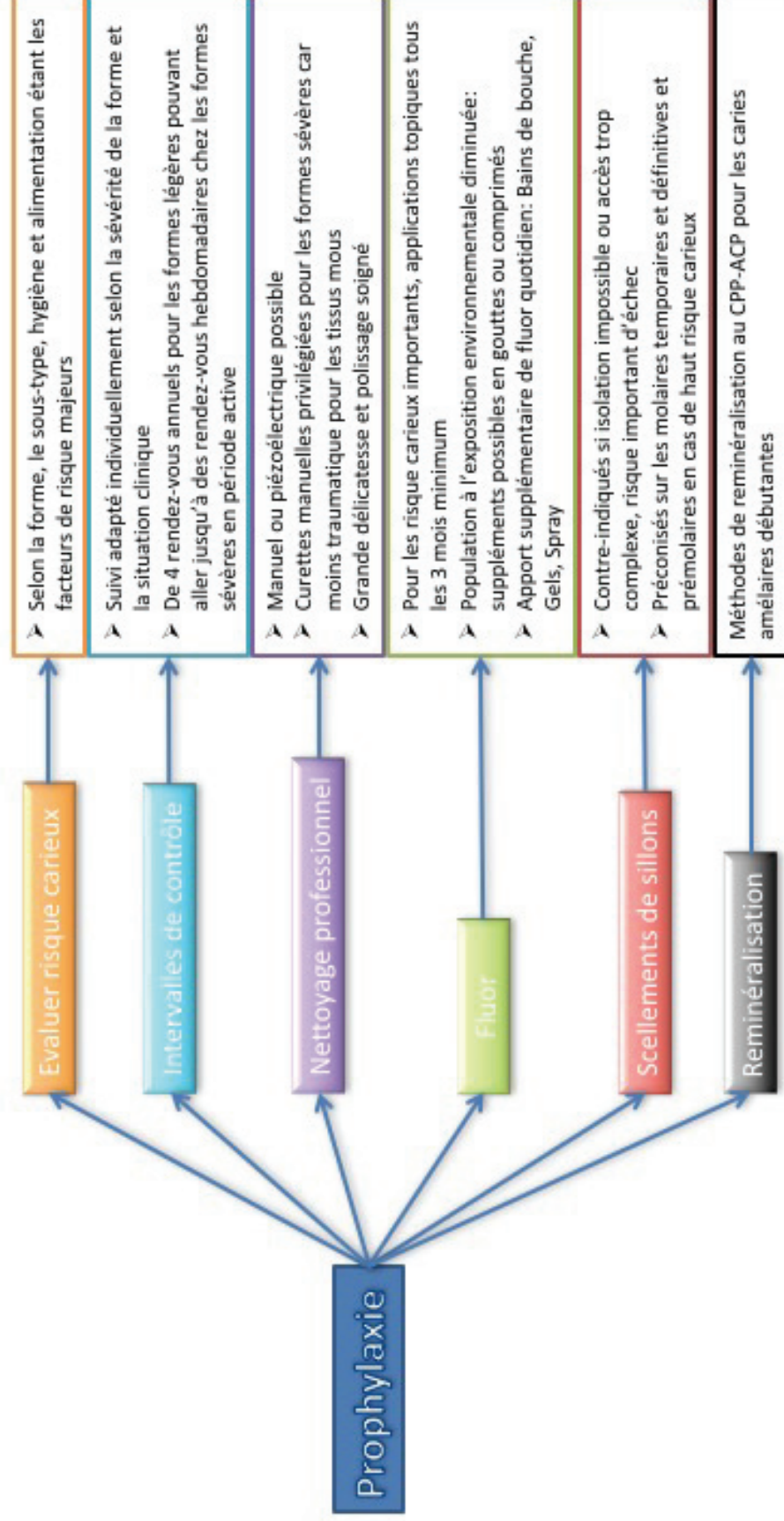
- ✓ Présentes chez la grande majorité des EBDR gen et variable chez le syndrome Kindler (sévérité très variable d'un individu à l'autre)
  - ✓ Synéchies (ankyloglossie, oblitération vestibulaire, microstomie)
  - ✓ Atrophies tissulaires (linguales, palatines, altérations parodontales)
  - ✓ Transformations malignes
  - ✓ Gènes fonctionnelles (Déglutition, dysphagies, mobilité linguale et labiale, élocution, sourire...)
  - ✓ Grandes difficultés à l'hygiène (faible dextérité, douleurs, difficulté d'accès)
  - ✓ Retard de développement dento-maxillaire, encombrements et DDM.
  - ✓ Ostéoporose/ostéopénie (immobilité, carences, inflammations systémiques chroniques,
  - ✓ Haut risque carieux, caries rampantes (mauvaise hygiène et alimentation néfaste)
  - ✓ Cas particulier du Syndrome Kindler → Défaut primaire de structure parodontale, hyperplasies gingivales, grande vulnérabilité, parodontites précoces.
- ### Manifestations des formes Jonctionnelles
- ✓ Limitation d'ouverture buccale durant l'enfance causée par des lésions péri-orales (pathognomonique de la forme EBJ Herlitz)
  - ✓ Grandes difficultés à l'hygiène (principalement à cause de douleurs dentaires)
  - ✓ Ostéoporose/ostéopénie (immobilité, carences, inflammations systémiques chroniques)
  - ✓ Haut risque carieux (défauts de structure, hypoplasie amélaire généralisée systématique et hygiène difficile)
  - ✓ Hypoplasie amélaire variable selon le sous-type, plus sévère chez la forme Herlitz



# Recommandations pratiques

## Prise en charge bucco-dentaire

### Précautions générales et protocole préventif





# Recommandations praticiens

## Prise en charge bucco-dentaire

### Précautions pour les formes sévères

- Fragilité variable selon les sous-types, le but est d'éviter au maximum les bulles iatrogènes
- Prise en charge en cabinet si petites lésions, nettoyage et/ou soins simples sous anesthésie locale
- En cas de lésions étendues, accès difficile, mauvaise coopération et soins complexes → milieu hospitalier et anesthésie générale avec une équipe expérimentée
- **Concerne principalement les formes EBDR-gen, EBJ et le syndrome Kindler.**

### Préserver les tissus mous

Lubrification des lèvres et instruments insérés en bouche (Vaseline)

Petits instruments (pédodontiques)

Limiter l'irrigation et aspiration au maximum, si nécessaire utiliser petites pompes à salive

Points d'appuis sur tissus durs

Pression tolérable mais pas de friction digitale sur les tissus mous

Accès difficile et besoin d'écarteurs →

Digue possible mais précautions

Drainage systématique des bulles iatrogènes peropératoires

Effet positif du Sucralfate en poudre sur les lésions bulleuses mais toujours au stade expérimental

### Prévention des dysfonctions (EBDR-gen)

Débuter très tôt des exercices afin de limiter l'évolution des brides cicatricielles et de la microstomie (multidisciplinaire)

Préserver au maximum la mobilité garante de meilleures fonctions manducatrices

Préserver un accès suffisant pour les soins bucco-dentaires

### Lésions malignes

Recherche systématique à chaque visite et contrôle de lésions suspectes, si besoin biopsie

### Prescriptions

Comprimés et gélules irritantes pour l'oesophage. Présence fréquente de difficultés à déglutir, prescriptions sous

Toutes les solutions et topiques prescrits doivent être sans alcool et à PH neutre avec le moins d'arôme et additif souvent irritants et source de douleurs

# Recommandations praticiens

## Prise en charge bucco-dentaire

### Recommandations pour les formes sévères

#### Soins conservateurs

- Choix du matériaux (résines composites/CVI) selon l'accessibilité, la qualité d'isolation et le niveau de collaboration (collage plus délicat)
- Adaptation et polissage soigné indispensable pour une bonne intégration avec les muqueuses
- Les CVI-mar semblent être le matériau de choix
- Aucune étude n'a pu déterminer les techniques et instrumentations à recommander (Techniques manuelles et rotatives réalisable)

#### Traitements endodontiques

- Localisateur d'apex afin d'éviter les radios
- Produits d'irrigations type Hypochlorite utilisables
- Pulpotomies et pulpectomies sur dents lactéales également réalisables
- Envisager un traitement endodontique seulement si une isolation et un accès suffisant sont possibles

#### Prothèses

- Privilégier la prothèse fixée (unitaires, bridges, métalliques et céramiques )
- Coiffes pédodontiques préformées pour les dents temporaires trop délabrées
- **Amovible absolument contre indiquée**
- PF indiquée pour restaurer de grandes pertes tissulaires par abrasion occlusale des molaires (hypoplasie amélaire) et restaurer une perte de DVO
- Prothèses amovibles tolérées, les PAC en overdentures semblent être un traitement de choix pour restaurer les destructions coronaires étendues en présence de racines conservables

#### EBDR-gen

#### EBJ

# Recommandations praticiens

## Prise en charge bucco-dentaire

### Recommandations pour les formes sévères

#### Prise d'empreinte

- Matériaux à empreintes non contre-indiqués (Polyéthers, Silicones, Hydrocolloïdes)
- Manipulations délicates (insertion/désinsertion) et lubrification du porte empreinte
- Microstomie → insertion impossible de PE → empreintes sectorielles, PEI sectoriel.
- Empreintes numériques

#### Orthodontie

- EBDR-gen:
  - ✓ Indications limitées, se limiter à l'alignement des dents en présence d'encombrement important, traitements brefs
  - ✓ Extractions pilotées conseillées des prémolaires pour libérer de l'espace et faciliter le réalignement
- Les patients EBJ tolèrent beaucoup mieux les traitements orthodontiques
- Echec fréquent du traitement en cas d'agression trop importante des muqueuses avec les multi-bagues et brackets (Wax bracket et suppression de zones irritatives indispensables)

#### Radiographies

- Radio panoramique méthode de choix
- Eviter si possible les clichés intra-buccaux (sinon lubrifier le film et capteur radio)

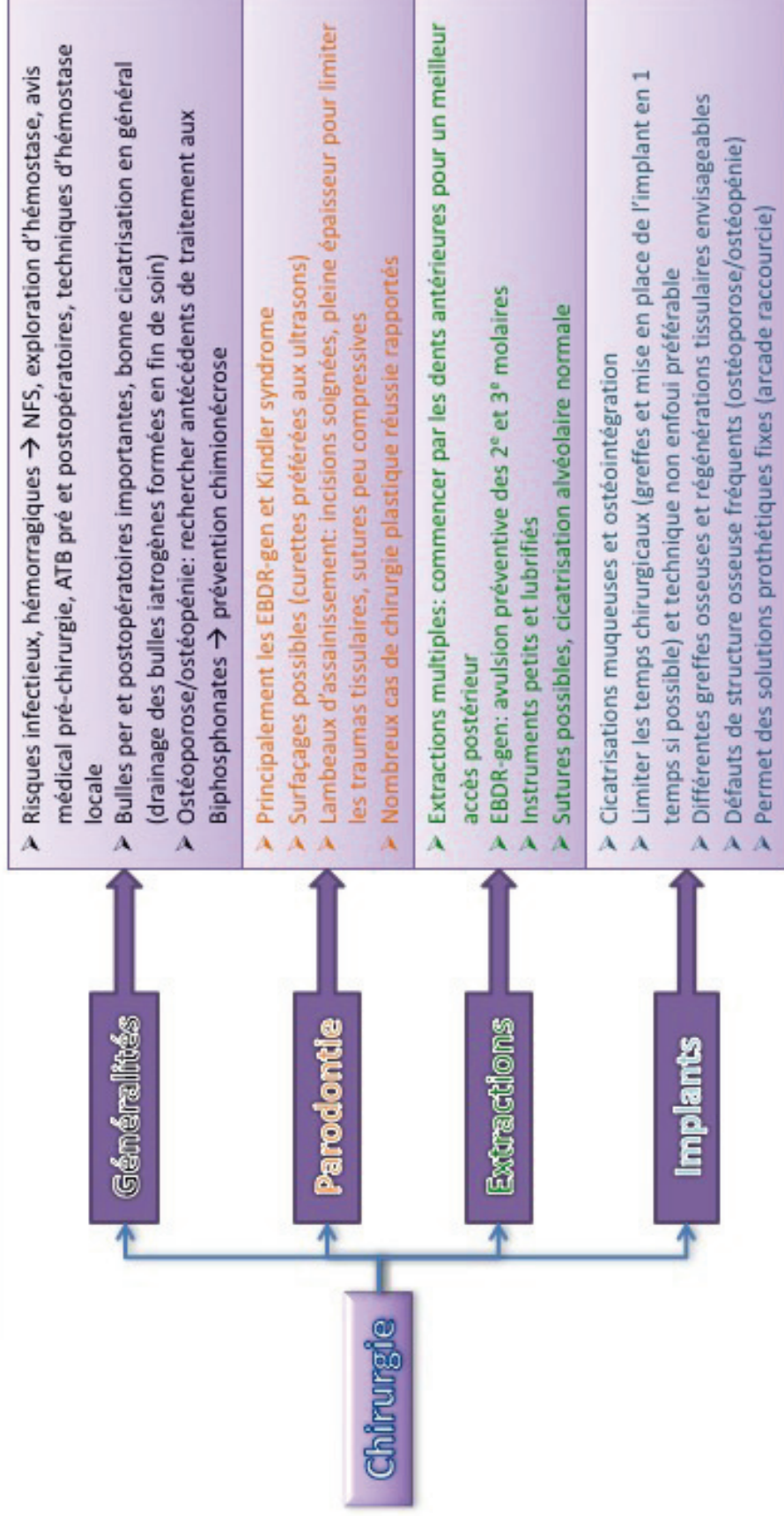
#### Anesthésie

- Anesthésie locale/Sédation consciente/Anesthésie générale
- Selon la difficulté clinique, l'accès, la coopération du patient
- Souvent en anesthésie générale pour les formes sévères en milieu hospitalier
- Seul les patients coopérants pour de petits soins peuvent être pris en anesthésie locale en cabinet dentaire
- Anesthésie locale avec injection profonde et lente pour éviter les bulles (Quickleeper) utilisation de Gel Xylocaïne possible

# Recommandations praticiens

## Prise en charge bucco-dentaire

### Recommandations pour les formes sévères



# **BIBLIOGRAPHIE**

1. Fortuna G, Aria M, Cepeda-Valdes R, Pollio A, Moreno-Trevino MG, Salas-Alanis JC. *Clinical features of gingival lesions in patients with dystrophic epidermolysis bullosa: a cross-sectional study* Aust Dent J. 2015 Mar;60(1):18-23. doi : 10.1111/adj.12264
2. Fortuna G, Pollio A, Aria M, Moreno-Trevino MG, Marasca F and Salas-Alanis J. C *Genotype-oropharyngeal phenotype correlation in Mexican patients with dystrophic epidermolysis bullosa* Int.J Oral Maxillofac.Surg. 2014. 43 (4) :491-497
3. Fortuna, G., Lozada-Nur, F., Pollio, A., Aria, M., Cepeda-Valdes, R., Marinkovich, M. P., Bruckner, A. L., and Salas-Alanis, J. C. *Patterns of oral mucosa lesions in patients with epidermolysis bullosa : comparison and agreement between oral medicine and dermatology* J.Oral Pathol.Med. 2013. 42 (10) :733-740
4. Fortuna, G., Chainani-Wu, N., Lozada-Nur, F., Aria, M., Cepeda-Valdes, R., Pollio, A., Marinkovich, M. P., Martinez-Salazar, A. E., Mignogna, M. D., Bruckner, A. L., and Salas-Alanis, J. C. *Epidermolysis Bullosa Oropharyngeal Severity (EBOS) score : a multicenter development and reliability assessment* J.Am.Acad.Dermatol. 2013. 68 (1) :83-92
5. Stellingsma, C., Dijkstra, P. U., Dijkstra, J., Duipmans, J. C., Jonkman, M. F., and Dekker, R. *Restrictions in oral functions caused by oral manifestations of epidermolysis bullosa* Eur.J.Dermatol. 2011. 21 (3):405-409
6. Liversidge, H. M., Kosmidou, A., Hector, M. P., and Roberts, G. J. *Epidermolysis bullosa and dental developmental age* Int.J.Paediatr.Dent. 2005. 15 (5):335-341
7. Serrano-Martinez, M. C., Bagan, J. V., Silvestre, F. J., and Viguier, M. *Oral lesions in recessive dystrophic epidermolysis bullosa* T. Oral Dis. 2003. 9 (5):264-268
8. C. B., Penagos, H., Luong, N., Slots, J., Epstein E Jr, Siegel, D., Hakkinen, L., Putnins, E. E., and Larjava, H. S. *Clinical and microbiologic study of periodontitis associated with Kindler syndrome* Wiebe, J.Periodontol. 2003. 74 (1):25-31
9. Harris, J. C., Bryan, R. A., Lucas, V. S., and Roberts, G. *Dental disease and caries related microflora in children with dystrophic epidermolysis bullosa* J. Pediatr.Dent. 2001. 23 (5):438-443
10. Kostara, A., Roberts, G. J., and Gelbier, M. *Dental maturity in children with dystrophic epidermolysis bullosa* Pediatr.Dent. 2000. 22 (5):385-388

11. Kirkham, J., Robinson, C., Strafford, S. M., Shore, R. C., Bonass, W. A., Brookes, S. J., and Wright, J. T. *The chemical composition of tooth enamel in junctional epidermolysis bullosa* Arch.Oral Biol. 2000. 45 (5):377-386
12. Kirkham, J., Robinson, C., Strafford, S. M., Shore, R. C., Bonass, W. A., Brookes, S. J., and Wright, J. T. *The chemical composition of tooth enamel in recessive dystrophic epidermolysis bullosa : significance with respect to dental caries* J.Dent.Res. 1996. 75 (9):1672-1678
13. Wright, J. T., Fine, J. D., Johnson, L. B., and Steinmetz, T. T. *Oral involvement of recessive dystrophic epidermolysis bullosa inversa* Am.J.Med.Genet. 1-12-1993. 47 (8):1184-1188
14. Wright, J. T., Fine, J. D., and Johnson, L. *Dental caries risk in hereditary epidermolysis bullosa* Pediatr.Dent. 1994. 16 (6):427-432
15. Wright, J. T., Johnson, L. B., and Fine, J. D. *Development defects of enamel in humans with hereditary epidermolysis bullosa* Arch.Oral Biol. 1993. 38 (11) :945-955
16. Wright, J. T., Fine, J. D., and Johnson, L. B. *Oral soft tissues in hereditary epidermolysis bullosa* Oral Surg.Oral Med.Oral Pathol. 1991. 71 (4) :440-446.
17. Sweet, S. P., Ballsdon, A. E., Harris, J. C., Roberts, G. J., and Challacombe, S. J. *Impaired secretory immunity in dystrophic epidermolysis bullosa* Oral Microbiol.Immunol. 1999
18. Wright, J. T., Childers, N. K., Evans, K. L., Johnson, L. B., and Fine, J. D. *Salivary function of persons with hereditary epidermolysis bullosa* Oral Surg.Oral Med.Oral Pathol. 1991
19. Kramer, S. M., Serrano, M. C., Zillmann, G., Galvez, P., Araya, I., Yanine, N., Carrasco-Labra, A., Oliva, P., Brignardello-Petersen, R., and Villanueva, *Oral health care for patients with epidermolysis bullosa best clinical practice guidelines* J. Int.J.Paediatr.Dent. 2012
20. HAS ; *Protocole national de diagnostic et de soins Épidermolyses bulleuses héréditaires Filière Maladies rares de la peau FIMARAD* ; Centre de Référence des Epidermolyses Bulleuses Héréditaires (Nice) ; Centre de Référence des Maladies Génétiques cutanées MAGEC (Paris Hôpital Necker-Enfants Malades et Hôpital Saint Louis) ; Centre de Référence des Maladies Rares de la Peau (Bordeaux-Toulouse) Avril 2015
21. Feijoo, J. F., Bugallo, J., Limeres, J., Penarrocha, D., Penarrocha, M., and Diz, P. J. *Inherited epidermolysis bullosa : an update and suggested dental care considerations* Am.Dent.Assoc. 2011

22. Kramer, S. M. *Oral care and dental management for patients with epidermolysis bullosa* Dermatol.Clin. 2010
23. Fine, J. D. and Mellerio, J. E. *Extracutaneous manifestations and complications of inherited epidermolysis bullosa : part II. Other organs.* J.Am.Acad.Dermatol. 2009
24. Pekiner, F. N., Yucelten, D., Ozbayrak, S., and Sezen, E. *C.Oral-clinical findings and management of epidermolysis bullosa* J Clin Pediatr Dent. 2005 Fall;30(1):59-65.
25. Wright, J. T., Fine, J. D., and Johnson, L. *Hereditary epidermolysis bullosa : oral manifestations and dental management* Pediatr.Dent. 1993
26. Jo-David Fine et al. *Inherited epidermolysis bullosa: Updated recommendations on diagnosis and classification,* J Am Acad Dermatol. 2014 Jun;70(6):1103-26.
27. Jo-David Fine. *Inherited epidermolysis bullosa* Orphanet Journal of rare diseases
28. Dağ C, Bezgin T, Özalp N. *Dental management of patients with epidermolysis bullosa.* Oral Health Dent Manag.2014 Sep;13(3):623-7.
29. R. Mallipeddi *Epidermolysis bullosa and cancer* Clin Exp Dermatol. 2002 Nov;27(8):616-23.
30. *Les épidermolyses bulleuses héréditaires* Chiaverini C, Lacour J-P, Bourdon-Lanoy E, Bodemer C; Encyclopédie Orphanet Grand Public Septembre 2012
31. H. Ott ; C. Eich ; K. Schriek ; B. Ludwikowski *Epidermolysis bullosa hereditaria bei Schulkindern une adoleszenten* Springer-Verlag Berlin Heidelberg 2016
32. M. Kramer *Oral care and Dental Management for patients with Epidermolysis Bullosa* Dermatol Clin 28 (2010) 303–309
33. Harbour R, Miller J. *A new system for grading recommendations in evidence based guidelines.* BMJ. 2001 Aug 11;323(7308):334-6.
34. Peñarrocha M, Larrazábal C, Balaguer J, Serrano C, Silvestre J, Bagán JV *Restoration with implants in patients with recessive dystrophic epidermolysis bullosa and patient satisfaction with the implant-supported superstructure.* Int J Oral Maxillofac Implants 2007 Jul-Aug;22(4):651-5
35. Peñarrocha-Oltra D, Peñarrocha-Diago M, Balaguer-Martínez J, Ata-Ali J, Peñarrocha-Diago M. *Full-arch fixed prosthesis supported by four implants in patients with recessive dystrophic epidermolysis bullosa.* Oral Surg Oral Med Oral Pathol Oral Radiol Endod. 2011.

36. Peñarrocha-Oltra D, Aloy-Prósper A, Ata-Ali J, Peñarrocha-Diago M, Peñarrocha-Diago M. *Implants placed simultaneously with particulated bone graft in patients diagnosed with recessive dystrophic*, J Oral Maxillofac Surg 2012 Jan;70(1):e51-7
37. Larrazabal-Morón C, Boronat-López A, Peñarrocha-Diago M, Peñarrocha-Diago. *Oral rehabilitation with bone graft and simultaneous dental implants in a patient with epidermolysis bullosa* M. J Oral Maxillofac Surg. 2009 Jul;67(7):1499-502
38. Fine JD et al. *The classification of inherited epidermolysis bullosa (EB): Report of the Third International Consensus Meeting on Diagnosis and Classification of EBJ* Am Acad Dermatol 2008 Jun;58(6):931-50
39. Fewtrell MS, Allgrove J, Gordon I, Brain C, Atherton D, Harper J, Mellerio JE, Martinez AE. *Bone mineralization in children with epidermolysis bullosa*. Br J Dermatol. 2006 May;154(5):959-62
40. Reyes ML, Cattani A, Gajardo H, García C, McGrath JA, Palisson F. *Bone metabolism in children with epidermolysis bullosa*. J Pediatr. 2002 Apr;140(4):467-9
41. Guerrino Meneguzzi Daniel Aberdam Joëlle Vailly Jean-Paul Ortonne. *Vers la compréhension moléculaire des épidermolyses bulleuses héréditaires* médecine/sciences 1993 ; 9 : 387-95
42. M. Morren, M. Flour, M. Garmijn *Epidermolysse bulleuse héréditaire* Derm'actu N130 Février Mars 2012
43. Galeotti A, D'Antò V, Gentile T, Galanakis A, Giancristoforo S, Uomo R, Romeo U. *Er:YAG Laser Dental Treatment of Patients Affected by Epidermolysis Bullosa*. Case Rep Dent. 2014;2014:421783
44. Katayoun Esfahanizadeh , Ali Reza Mahdavi, Ghassem Ansari , Masoud Fallahinejad Ghajari, Abdolreza Esfahanizadeh. *Epidermolysis Bullosa, Dental and Anesthetic Management: A Case Report*. J Dent Shiraz Univ Med Sci., September 2014; 15(3): 147-152.
45. Lisa Scheidt, Mariane Emi Sanabe, Michele Baffi Diniz, *Oral Manifestations and Dental Management of Epidermolysis Bullosa Simplex*. International Journal of Clinical Pediatric Dentistry, September-December 2015;8(3):239-241
46. Divya Puliyeel, BDS; Ching Hsiu Ketty Chiu, DDS, MS; and Mina Habibian, DMD, MS, PhD. *Restorative and Periodontal Challenges in Adults with Dystrophic Epidermolysis Bullosa*. CDA JOURNAL, VOL 42, No5 Mai 2014



47. Farhang Mahboub, Katayoun Sadr, Fateme Heidary, Elham Hosseini. *A Simple Method for Prosthodontic Rehabilitation of Edentulous Patient with Epidermolysis Bullosa: A Clinical Case Report*. J Dent Res Dent Clin Dent Prospects 2011; 5(2):71-75
48. Marcio A. Oliveira, DDS; Karem L. Ortega, DMD; Fabiana M. Martins, DDS; Paulo S. Z. Maluf, DDS; Marina G. Magalhães, DMD, PhD1. *Recessive dystrophic epidermolysis bullosa—oral rehabilitation using stereolithography and immediate endosseous implants* . Spec Care Dentist 30(1): 23-26, 2010
49. Frauke Müller, Prof Dr Med Denta/Birgitta Bergendal, LDSb/ Ulrich Wahlmann, Priv Doz, Dr Med, Dr Med Dentc/Wilfried Wagner, Prof Dr Med, Dr Med Dentd. *Implant-Supported Fixed Dental Prostheses in an Edentulous Patient with Dystrophic Epidermolysis Bullosa*. Int J Prosthodont 2010;23:42–48.
50. A. K. Louloudiadis, K. A. Louloudiadis Dept. Preventive Dentistry, Dental School, Aristotle University, Thessaloniki, Greece. *Case Report: Dystrophic Epidermolysis Bullosa: dental management and oral health promotion* European Archives of Paediatric Dentistry // 10 (1). 2009
51. Marini I, Vecchiet F. *Sucralfate: a help during oral management in patients with epidermolysis bullosa.*, J Periodontol. 2001 May;72(5):691-5.
52. Brain JH, Paul BF, Assad DA *Periodontal plastic surgery in a dystrophic epidermolysis bullosa patient: review and case report*. J Periodontol. 1999 Nov;70(11):1392-6.
53. Michèle Muller-Bolla ; Frédéric Courson ; Sophie-Myriam Dridi ; Philippe Viargues . *Réussir : L'odontologie préventive au quotidien, maladie carieuse et parodontales, malocclusions*; Quintessence International
54. J Timothy Wright . *Oral Manifestations in the Epidermolysis Bullosa Spectrum*, Dermatol Clin. 2010 January ; 28(1): 159–164
55. Andries A Grundlingh ; Naren Patel. *Direct composite full mouth rehabilitation in a patient with Junctional Epidermolysis bullosa: A case report* INTERNATIONAL DENTISTRY – AFRICAN EDITION VOL. 2, NO. 4
56. Parushetti AD, Agrawal JM, Nanjannawar LG, Agrawal MS, *Oral manifestations of epidermolysis bullosa dystrophica: a rare genetic disease*. BMJ Case Rep. 2013 Jan 23;2013.

# TABLE DES FIGURES ET TABLEAUX

Figure 1: coupe histologique mettant en évidence un clivage profond sans signe infectieux ou inflammatoire. (forme sévère). (www.epathologies.com) .....	4
Figure 2 : Schématisation de la jonction épidermo-dermique et les structures impliquées. (26) .....	6
Figure 3 : coupe histologique mettant en évidence une forme EBDR (B) et une forme EBJ Herlitz (D) par immunofluorescence (A et C sont des patients sains) ( <i>Guerrino Meneguzzi, 41</i> ).....	7
Figure 4 : Bulle cutanée non inflammatoire claire ( <i>Fine, 27</i> ) .....	8
Figure 5 : Bulle cutanée sur le pied d'un jeune patient ( <i>Fine, 27</i> ).....	9
Figure 6 : zone cutanée atrophique ( <i>Fine, 27</i> ) .....	9
Figure 7 : plage étendue de tissu de granulation ( <i>Fine, 27</i> ) .....	10
Figure 8 : Aplasie cutanée congénitale sévère ( <i>Fine, 27</i> ) .....	10
Figure 9 : Syndactylie et main « en moufle » ( <i>Dâg et al, 28</i> ).....	11
Figure 10 : Carcinome épidermoïde ( <i>R. Mallipeddi, 29</i> ) .....	12
Figure 11: Anonychie dans une forme jonctionnelle. ( <i>A. Heuschling, 45</i> ) .....	13
Figure 12: Anomalie des ongles du pied ( <i>magec.eu</i> ) .....	14
Figure 13: organigramme de la revue de littérature.....	19
Figure 14: Epidermolysis Bullosa Oropharyngeal Severity Score ( <i>Fortuna et al, 4</i> ) .....	40
Figure 15: Distribution du score EBOS par type d'EBH ( <i>Fortuna et al, 4</i> ) .....	41
Figure 16: Bulle linguale ( <i>Kramer et al ; 37</i> ) .....	42
Figure 17: Lésions bulleuses linguales multiples avec érosions et ulcérations chez un patient EBDR (AM) .....	43
Figure 18: Large plage érosive sur le palais d'un patient EBDR (AM) .....	43
Figure 19: Atrophie palatine chez une patiente EBDR (AM).....	44
Figure 20: Atrophie lingual chez un patient EBDR avec disparition des papilles (AM) .....	44
Figure 21: Proportion de défauts amélaire (en %) selon les différentes formes d'EBH issu de <i>Wright J.T (15)</i> .....	45
Figure 22: Composition chimique amélaire chez les patients EBJ issu de <i>Kirkham, J. (11)</i> .....	46
Figure 23: Hypoplasies amélaire généralisées chez deux patients EBJ ( <i>Kramer et al, 19</i> ) .....	47
Figure 24 : Vue occlusale des altérations dentaires chez un patient EBJ NH ( <i>Grundlingh ; Patel 55</i> ) .....	47
Figure 25: Composition minérale amélaire chez les patients EBDR de <i>Kirkham, J. (12)</i> .....	48
Figure 26: Différents stades de microstomie de sévère à légère (de gauche à droite) chez des patients EBDR.....	49
Figure 27: lésions péri orales rencontrées chez une patient EBJH.....	49
Figure 28: Ankyloglossie d'une patiente EBDR en propulsion linguale maximale .....	50
Figure 29: Oblitération vestibulaire et disparition de tissu kératinisé chez une patiente EBDR.....	51
Figure 30: Apparences clinique du tissu parodontal ( <i>Wiebe C.B et al 8</i> ) .....	52
Figure 31: caries rampantes chez deux patients EBDR ( <i>Kramer et al, 19</i> ) .....	54
Figure 32: Radiographie panoramique : Caries rampantes généralisées montrant des dégâts étendus chez un patient EBDR ( <i>Parruschetti et al, 56</i> ).....	55
Figure 33: Utilisation de petite aspiration type pompe à salive ( <i>S.M Kramer 19</i> ) .....	61
Figure 34: Différents instruments d'exercice pour la prévention de la microstomie ( <i>Debra, 53</i> ) ....	62
Figure 35: Drainage d'une bulle peropératoire ( <i>Peñarrocha et al, 35</i> ).....	63
Figure 36: Mise en place de résines composite esthétiques chez un patient EBJ NH ( <i>Grundlingh et Patel 55</i> ) .....	69
Figure 37: Présence de coiffes pédodontiques préformées chez un patient EBDR ( <i>S.M Kramer 32</i> )	72
Figure 38: Bulles postopératoires rencontrées chez un patient EBDR ( <i>S.M Kramer 19</i> ) .....	73
Figure 39: Pose de 3 implants, traitement prothétique amovible complète stabilisée sur implants avec système de barre et bridge mandibulaire chez un patient EBDR ( <i>Peñarrocha-Oltra D, 34</i> ) .....	75

Figure 40: Bridge fixé implantaire en arcade raccourcie chez un patient EBDR ( <i>Peñarrocha-Oltra D, 35</i> ) .....	75
Figure 41: Cas clinique de pose d'implants et greffe autogène avec pose de membrane chez un patient EBDR ( <i>Peñarrocha-Oltra D, 36</i> ) .....	76
Figure 42: Cas clinique de pose d'implants et greffe d'apposition de bloc autogène après prélèvement ramique chez un patient EBDR ( <i>Larrazabal-Morón C, 37</i> ) .....	76



Tableau I : Les formes et sous-types majeurs de l'Épidermolyse bulleuse héréditaire. ....	4
Tableau II : Les sous-types des Épidermolyses Bulleuses Simples (EBS). (26) .....	5
Tableau III : Les sous-types des Épidermolyses Bulleuse Jonctionnelles (EBJ). (26).....	5
Tableau IV: Les sous-types des Épidermolyses Bulleuse Dystrophiques (EBD). (26) .....	5
Tableau V : Récapitulatif des protéines touchées en fonction de la forme d'EB. (26).....	6
Tableau VI : Diagnostic différentiel.....	7
Tableau VII: Manifestations clinique selon le type d'EBH (version adaptée de la 31,42) .....	16
Tableau VIII: Système de gradation du SIGN, 2008 (33).....	21
Tableau IX: Analyse détaillée des études .....	22
Tableau X: Analyse détaillée des revues.....	31
Tableau XI: CAOD et CAOF chez un groupe présentant toutes les formes majeures ( <i>Wright et al, 14</i> ) .....	55
Tableau XII: Flux salivaire chez les différentes formes majeures d'EBH ( <i>Wright et al, 18</i> ).....	56
Tableau XIII: Numération des colonies bactériennes en Unités par ml de salive et de plaque ( <i>Harris et al, 9</i> ).....	56
Tableau XIV: Concentrations salivaires (mg/L) en IgA, albumine et protéines chez les patients EBH ( <i>Wright et al, 18</i> ) .....	57
Tableau XV: Récapitulatif des manifestations bucco-dentaire selon les formes et sous-types majeurs d'EBH .....	59
Tableau XVI : Différents produits fluorés disponibles (53).....	66
Tableau XVII : Recommandations de prise de fluor selon le risque carieux et l'âge issu de <i>Muller-Bolla et al. (53)</i> .....	66
Tableau XVIII: Synthèse des études et reports de cas en implantologie chez les patients EBDR.....	74
Tableau XIX: résultats de l'observation cliniques des patients de l'étude .....	81



## Approbation – Improbation

Les opinions émises par les dissertations présentées, doivent être considérées comme propres à leurs auteurs, sans aucune approbation ou improbation de la Faculté de Chirurgie dentaire (1).

Lu et approuvé,

Vu,  
Nice, le

Le Président du jury,

Le Doyen de la Faculté de  
Chirurgie Dentaire de l'UNS

Professeur Laurence LUPI-PEGURIER

Professeur Armelle MANIERE

(1) Les exemplaires destinés à la bibliothèque doivent être obligatoirement signés par le Doyen et par le Président du Jury.



## Serment d'Hippocrate

En présence des Maîtres de cette Faculté, de mes chers condisciples, devant l'effigie d'Hippocrate,

Je promets et je jure, au nom de l'Être Suprême, d'être fidèle aux lois  
De l'Honneur et de la probité dans l'exercice de La Médecine Dentaire.

Je donnerai mes soins gratuits à l'indigent et n'exigerai jamais un salaire au-dessus de mon travail, je ne participerai à aucun partage clandestin d'honoraires.

Admis dans l'intérieur des maisons, mes yeux ne verront pas ce qui se passe, ma langue taira les secrets qui me seront confiés et mon état ne servira pas à corrompre les mœurs ni à favoriser le crime.

Je ne permettrai pas que des considérations de religion, de nation, de race, de parti ou de classe sociale viennent s'interposer entre mon Devoir et mon patient.

Je garderai le respect absolu de la vie humaine dès sa conception.

Même sous la menace, je n'admettrai pas de faire usage de mes connaissances médicales contre les lois de l'Humanité.

Respectueux et reconnaissant envers les Maîtres, je rendrai à leurs enfants l'instruction que j'ai reçue de leurs pères.

Que les hommes m'accordent leur estime si je suis fidèle à mes promesses,

Que je sois couvert d'opprobre et méprisé de mes confrères si j'y manque.



Anthony MIRGAINE

**Thèse** : Chirurgie Dentaire, Nice, 2016, n°42-57-16-28

Directeur de thèse : Docteur Clara JOSEPH

**Mots-clés** :

**Résumé** : L'épidermolyse bulleuse héréditaire est une maladie qui se caractérise par la formation récurrente de bulles due à une fragilité épidermique et tissulaire structurelles. Elle compte de nombreuses formes et sous-types qui vont avoir des manifestations cliniques variées et plus ou moins sévères. La prise en charge de ces patients va être différente en fonction de la sévérité de la forme. Nous pourrions être confrontés à des patients légèrement touchés qu'on prendra en charge sans trop de précautions, mais aussi à des formes sévères qui nécessiteront une prise en charge délicate en milieu hospitalier. Le praticien devra donc connaître les manifestations bucco-dentaires rencontrées dans chaque forme de la maladie mais aussi les recommandations pour leurs prises en charge. Les indications et contre-indications des différents traitements et les différentes approches anesthésiques seront également d'une importance capitale. Enfin, les différents traitements entrepris ne sont que peu bénéfiques aux patients s'ils ne sont pas suivis d'une motivation et de l'enseignement des techniques recommandées pour une bonne hygiène bucco-dentaire.