



HAL
open science

Le PRF dans les techniques de chirurgie plastique parodontale : un réel bénéfice ?

Jérémy Ciravegna

► **To cite this version:**

Jérémy Ciravegna. Le PRF dans les techniques de chirurgie plastique parodontale : un réel bénéfice ?. Médecine humaine et pathologie. 2016. dumas-01470979

HAL Id: dumas-01470979

<https://dumas.ccsd.cnrs.fr/dumas-01470979>

Submitted on 18 Feb 2017

HAL is a multi-disciplinary open access archive for the deposit and dissemination of scientific research documents, whether they are published or not. The documents may come from teaching and research institutions in France or abroad, or from public or private research centers.

L'archive ouverte pluridisciplinaire **HAL**, est destinée au dépôt et à la diffusion de documents scientifiques de niveau recherche, publiés ou non, émanant des établissements d'enseignement et de recherche français ou étrangers, des laboratoires publics ou privés.

**LE PRF DANS LES TECHNIQUES DE CHIRURGIE PLASTIQUE
PARODONTALE : UN REEL BENEFICE ?**

Année 2016

Thèse n° 42-57-16-30

THÈSE

Présentée et publiquement soutenue devant
la Faculté de Chirurgie Dentaire de Nice
Le 2 novembre 2016

Par

Monsieur Jérémy CIRAVEGNA

Né(e) le 27/06/1990 à Nice (06)

Pour obtenir le grade de :

DOCTEUR EN CHIRURGIE DENTAIRE (Diplôme d'État)

Examineurs :

Madame le Professeur MULLER-BOLLA Michèle
Madame le Docteur VINCENT-BUGNAS Séverine
Madame le Docteur PESCI-BARDON Catherine
Monsieur le Docteur ALLARD Yves
Madame le Docteur LAMURE Julie

Président du jury
Directrice de Thèse
Assesseur
Assesseur
Membre invité

CORPS ENSEIGNANT

56^{ème} section : DEVELOPPEMENT, CROISSANCE ET PREVENTION

Sous-section 01 : ODONTOLOGIE PEDIATRIQUE

Professeur des Universités : Mme MULLER-BOLLA Michèle
Maître de Conférences des Universités : Mme JOSEPH Clara
Assistant Hospitalier Universitaire : Mme PIERRE Audrey

Sous-section 02 : ORTHOPEDIE DENTO-FACIALE

Professeur des Universités : Mme MANIERE-EZVAN Armelle
Maître de Conférences des Universités : M. FAVOT Pierre
Assistante Associée-Praticien Associée : Mme OUEISS Arlette
Assistant Hospitalier Universitaire : M. BUSSON Floriant

Sous-section 03 : PREVENTION, EPIDEMIOLOGIE, ECONOMIE DE LA SANTE, ODONTOLOGIE LEGALE

Professeur des Universités : Mme LUPI-PEGURIER Laurence
Assistant Hospitalier Universitaire : Mme SOSTHE Anne Laure
Assistant Hospitalier Universitaire : Mme BORSA Leslie

57^{ème} section : SCIENCES BIOLOGIQUES, MEDECINE ET CHIRURGIE BUCCALE

Sous-section 01 : PARODONTOLOGIE

Maître de Conférences des Universités : M. CHARBIT Yves
Maître de Conférences des Universités : Mme VINCENT-BUGNAS Séverine
Assistant Hospitalier Universitaire : Mme LAMURE Julie
Assistant Hospitalier Universitaire : M. RATHELOT Benjamin

Sous-section 02 : CHIRURGIE BUCCALE, PATHOLOGIE ET THERAPEUTIQUE, ANESTHESIE ET REANIMATION

Professeur des Universités Associées : Mme MERIGO Elisabetta
Maître de Conférences des Universités : M. COCHAIS Patrice
Maître de Conférences des Universités : M. SAVOLDELLI Charles
Maître de Conférences des Universités : M. HARNET Jean-Claude
Assistant Hospitalier Universitaire : M. PAUL Adrien

Sous-section 03 : SCIENCES BIOLOGIQUES

Professeur des Universités : Mme PRECHEUR SABLAYROLLES Isabelle
Maître de Conférences des Universités : Mme RAYBAUD Hélène Maître
de Conférences des Universités : Mme VOHA Christine

58^{ème} section : SCIENCES PHYSIQUES ET PHYSIOLOGIQUES ENDODONTIQUES ET PROTHETIQUES

Sous-section 01 : ODONTOLOGIE CONSERVATRICE, ENDODONTIE

Professeur des Universités : Mme BERTRAND Marie-France
Professeur des Universités : M. MEDIONI Etienne
Professeur Emérite : M. ROCCA Jean-Paul
Maître de Conférences des Universités : Mme BRULAT-BOUCHARD Nathalie
Assistant Hospitalier Universitaire : M. MORKOWSKI-GEMMI Thomas
Assistant Hospitalier Universitaire : Mme DUVERNEUIL Laura
Assistant Hospitalier Universitaire : M. GANDJIZADEH GHOUCHANI Mir-Payam

Sous-section 02 : PROTHESES

Professeur des Universités : Mme LASSAUZAY Claire Maître
de Conférences des Universités : M. ALLARD Yves
Maître de Conférences des Universités : M. LAPLANCHE Olivier
Maître de Conférences des Universités : Mme POUYSSEGUR-ROUGIER Valérie
Assistant Hospitalier Universitaire : Mme CERETTI Léonor
Assistant Hospitalier Universitaire : M. OUDIN GENDREL Antoine
Assistant Hospitalier Universitaire : M. SABOT Jean-Guy
Assistant Hospitalier Universitaire : M. SAMMUT Arnaud

Sous-section 03 : SCIENCES ANATOMIQUES ET PHYSIOLOGIQUES

Professeur des Universités : M. BOLLA Marc
Professeur des Universités : M. MAHLER Patrick
Maître de Conférences des Universités : Mme EHRMANN Elodie
Maître de Conférences des Universités : M. LEFORESTIER Eric
Assistant Hospitalier Universitaire : Mme CANCEL Bénédicte

Remerciements

A Madame le Professeur Michelle MULLER-BOLLA

Docteur en Chirurgie Dentaire
Docteur de l'Université Nice Sophia-Antipolis
Professeur des Universités, Praticien hospitalier
Responsable de la sous-section Odontologie Pédiatrique

Je vous remercie sincèrement de m'avoir fait l'honneur de présider ce jury de thèse. Tout au long de mon cursus universitaire votre gentillesse et votre plaisir d'enseigner m'ont accompagné. Votre compétence et la passion avec laquelle vous exercez dans votre discipline seront des exemples à suivre pour mon futur. Veuillez trouver dans ce travail toute l'expression de ma reconnaissance et de mon respect le plus sincère.

A Madame le Docteur Séverine Vincent-Bugnas

Docteur en Chirurgie Dentaire
Docteur de l'Université Nice Sophia-Antipolis
Maitre de Conférence des Universités, Praticien hospitalier
Sous-section Parodontologie

Je vous remercie de m'avoir proposé ce sujet de thèse et d'en avoir accepté la direction. Vos compétences et vos qualités d'enseignement m'ont marquées tout au long de ces années d'étude. Particulièrement durant ces deux dernières années, vous m'avez montré, expliqué, accompagné dans mon apprentissage de la parodontologie. Autant de bons moments passés à vos côtés, qui ont suscité mon intérêt pour cette discipline. Veuillez trouver ici l'expression de ma haute estime et de tous mes remerciements.

A Monsieur le Docteur Yves ALLARD

Docteur en Chirurgie Dentaire
Docteur de l'Université Nice Sophia-Antipolis
Maitre de Conférence des Universités, Praticien hospitalier
Sous-section Prothèses

Je vous remercie d'avoir accepté de siéger dans ce jury, malgré un sujet qui s'éloigne de votre discipline. Votre présence me tenait particulièrement à cœur, tant vous avez été présent tout au long de mon parcours hospitalier. Vos enseignements cliniques nous confrontent à la réalité quotidienne du cabinet. Les conseils que vous m'avez prodigués chaque fois que je vous ai sollicité, sont une vraie mine d'or dans laquelle je pourrai puiser toute ma future carrière. Vous trouverez dans ce travail le témoignage de mon profond respect et l'expression d'une très grande admiration.

A Madame le Docteur Catherine PESCI-BARDON

Docteur en Chirurgie Dentaire
Docteur de l'Université Nice Sophia-Antipolis
Praticien hospitalier (Responsable de l'Unité Soins dentaires d'urgence)
Spécialiste qualifiée en Médecine Bucco-dentaire

Je vous remercie particulièrement d'avoir immédiatement accepté de faire partie de ce jury.

Votre présence dans ce jury était pour moi indispensable tant vous m'avez accompagné durant ces années hospitalières. Les heures passées aux urgences à vos côtés auront été une expérience des plus enrichissantes. Vous savez adjoindre à votre expérience clinique, rires et bonne humeur.

Veillez trouver dans ce travail l'expression de toute ma gratitude et de ma sincère considération.

A Madame le Docteur Julie LAMURE

Docteur en Chirurgie Dentaire
Docteur de l'Université Nice Sophia-Antipolis
Ancien Assistant Hospitalier Universitaire
Sous-section Parodontologie

Je vous remercie d'avoir accepté mon invitation à cette soutenance de thèse. Vos compétences font l'unanimité, et c'est avec un grand plaisir que j'ai pu vous assister au bloc opératoire. Je souhaite vous exprimer ma profonde gratitude pour votre gentillesse, et j'espère, durant ma future carrière pouvoir collaborer avec vous.
Veillez trouver dans ce travail l'expression de tout mon respect et de ma profonde estime.

Table des matières

INTRODUCTION	p.1
I. LA RECESSION GINGIVALE	p.2
1.1 Définition	p.2
1.2 Tableau clinique	p.2
1.3 Classifications actuelles	p.3
1.4 Etiologie	p.3
1.5 Traitements conventionnels	p.4
II. LES CONCENTRES PLAQUETTAIRES	p.6
2.1 PRF : une architecture particulière	p.6
2.1.1 Organisation tridimensionnelle	p.6
2.1.2 La fibrine, au centre de la technologie PRF	p.8
• Fibrine et hemostase	
• Fibrine et cicatrisation	
• Fibrine et angiogénèse	
• Polymérisations différentes, biologies différentes	
2.2 Composition et distribution cellulaire du PRF	p.12
2.2.1 Distribution cellulaire au sein du PRF	p.12
2.2.2 Plaquettes et facteurs de croissance	p.13
2.2.3 Leucocytes et cytokines inflammatoires	p.14
2.3 Rôle du PRF dans la cicatrisation tissulaire	p.14
2.3.1 PRF : guide naturel de l'angiogénèse	p.15
2.3.2 PRF : support naturel de l'immunité	p.16
2.3.3 PRF et recouvrement des plaies	p.18
2.4 Cadre légal	p.18
2.5 PRF : Protocole clinique	p.19
2.5.1 Examen clinique et anamnèse	p.19
2.5.2 Prélèvement sanguin	p.19
2.5.3 Centrifugation	p.21
2.5.4 Prélèvement du PRF	p.22
2.6 A-PRF et I-PRF : les derniers nés	p.25
2.6.1 Le A-PRF : « Advanced-PRF »	p.26

2.6.2	Le I-PRF : « Injectable-PRF »	p.28
III.	UTILISATION DU PRF EN CHIRURGIE PLASTIQUE PARODONTALE	p.30
	3.1 Analyse de la littérature	p.30
	RÉSULTATS CLINIQUES DE L'ADJONCTION DE PRF EN CHIRURGIE PLASTIQUE	p.30
	• PRF associé à des lambeaux conventionnels	p.30
	• PRF en tant que pansement palatin	p.37
	• PRF associé à une greffe conjonctive	p.37
	• PRF associé à la technique VISTA	p.39
	ETUDE HISTOLOGIQUE SUR LA CICATRISATION LORS DE L'ADJONCTION DE PRF	p.40
	3.2 Cas cliniques : L-PRF	p.41
IV.	DISCUSSION	p.52
	CONCLUSION	p.53
	ANNEXES	p.54
	BIBLIOGRAPHIE	p.58
	TABLE DES ILLUSTRATIONS	p.64

Introduction

La chirurgie plastique parodontale a su, au fil des années, s'adapter à la demande des patients en matière de traitement des récessions tissulaires marginales. La recherche de résultats toujours plus prédictifs en termes de recouvrement, de satisfaction esthétique, et la réduction de l'inconfort pour le patient, reste encore aujourd'hui l'objectif majeur des praticiens utilisant ces procédures.

L'évolution récente des biomatériaux et les avancées en matière d'ingénierie tissulaire ont permis de voir apparaître des nouvelles techniques. Celles-ci évitent alors le prélèvement conjonctif au niveau d'un site donneur, dont les suites douloureuses postopératoires représentent un inconvénient majeur. Ainsi certains praticiens se sont attachés à décrire des techniques utilisant toutes sortes de biomatériaux en alternative au greffon conjonctif.

Des protéines dérivées de la matrice amélaire (Emdogain[®], Straumann), des matrices dermiques acellulaires d'origine humaine (Alloderm[®], BioHorizon) non autorisées en France, ou animales (Mucoderm[®], Botiss) sont désormais commercialisées.

L'engouement actuel pour les concentrés plaquettaires a permis l'avènement du plasma enrichi en fibrine appelé PRF (Platelet Rich Fibrin[®]) qui poursuit la voie prometteuse ouverte par les colles de fibrines. Utilisé sous forme de membrane associée aux techniques chirurgicales les plus récentes, le PRF s'offrirait selon certains auteurs, comme l'alternative autogène au greffon conjonctif dans le traitement des récessions gingivales. Soutenu par certains, décrié par d'autres, le PRF soulève aujourd'hui de nombreuses controverses. Son utilisation en chirurgie plastique parodontale, peu étudiée dans la littérature, suscite de nombreux questionnements que nous allons tenter d'éclaircir dans ce travail.

Après un rapide rappel sur les récessions gingivales, leurs étiologies ainsi que les principes de base du traitement, nous tenterons de mieux comprendre ce qu'est le PRF, décrivons sa composition, ses propriétés biologiques et son rôle dans la cicatrisation muqueuse, qui peuvent justifier son utilisation en chirurgie plastique parodontale.

Enfin, nous apporterons un œil critique quant à l'utilisation du PRF[®] dans le traitement des récessions tissulaires marginales au travers d'une analyse de la littérature et de la présentation des résultats cliniques obtenus sur une série de cas réalisés dans le département de parodontologie de l'hôpital Saint Roch, au CHU de Nice.

I. La récession gingivale

1.1 Définition

La **récession gingivale** aussi appelée récession parodontale ou encore récession tissulaire marginale est définie dans le *Glossary of periodontal terms* comme le positionnement apical à la jonction amélo-cémentaire de la gencive marginale. **Erreur ! Signet non défini.**

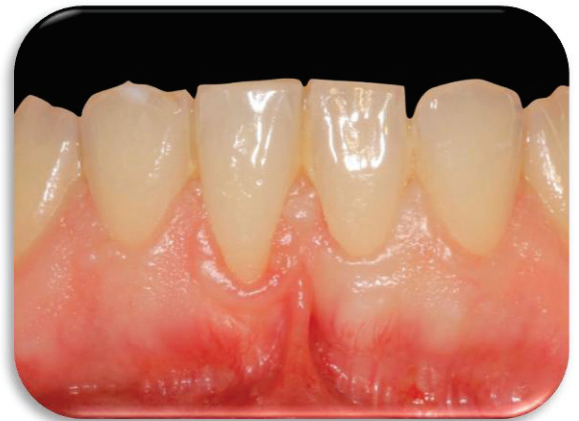

Figure 1: Récession gingivale sur 41

1.2 Tableau clinique

La récession gingivale est un motif de consultation fréquent dans les cabinets dentaires. Les signes cliniques rencontrés au cours de l'interrogatoire médical sont les suivants :

- La peur de perdre la ou les dents concernées.
- Une hyperesthésie radiculaire provoquée par des stimuli thermiques, acides ou au contact.
- Une sensibilité gingivale au brossage ou à la mastication.
- Un défaut esthétique lors du sourire, du rire, de l'élocution, ou encore non visible sauf lorsque le patient soulève sa lèvre.

Il existe différentes formes cliniques de récessions gingivales :

Forme dégénérative : Elle se caractérise par l'absence de tout signe d'inflammation. Il ne s'agit que d'un défaut anatomique. Le patient présente souvent un bon niveau d'hygiène

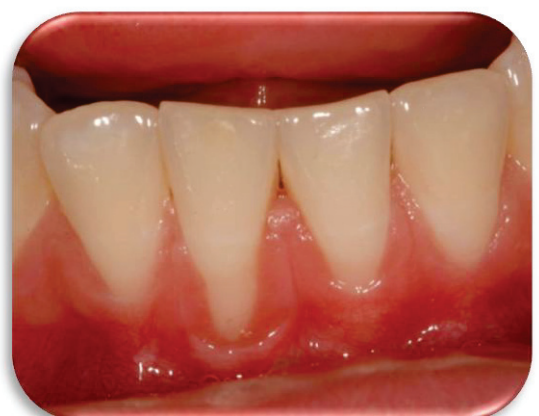

Figure 2: Récessions dégénératives sur 41 et 42

Forme Inflammatoire : Elle présente des signes d'inflammation parodontale (présence de plaque et/ou tartre, œdème, couleur rouge). Elle est associée à une augmentation de la profondeur sulculaire. Ce type de récession est souvent le résultat de la maladie parodontale destructrice.

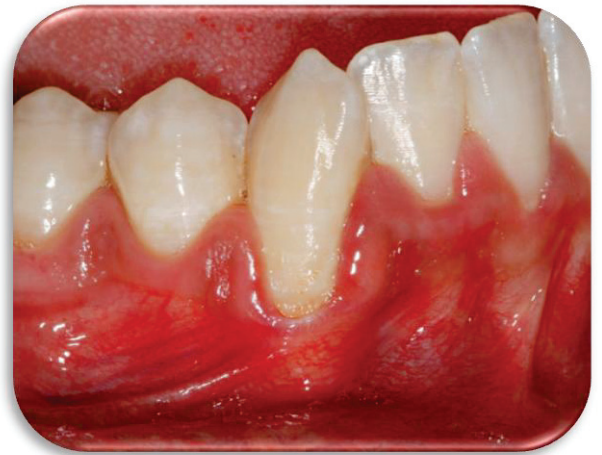

Figure 3: Récession inflammatoire sur 43

1.3 Classifications actuelles

Elles sont exposées en annexes de ce manuscrit :

- Classification de Miller (Annexe I)
- Classification de Cairo (Annexe II)

1.4 Etiologie

On note des facteurs prédisposant tels que :

- La morphologie osseuse (1): une table osseuse vestibulaire fine augmentera la prévalence des fenestrations et déhiscences osseuses.
- L'absence ou l'insuffisance de tissu kératinisé (2) est souvent associée à un os alvéolaire fin ou à une déhiscence (parodonte de type IV de Maynard)
- La version, l'égression ou la rotation, en réduisant en hauteur ou en épaisseur l'os et la gencive sont des facteurs prédisposant aux récessions gingivales.
- Les freins ou brides musculaires, par la traction, en direction apicale qu'ils exercent sur la gencive marginale, sont des facteurs favorisants
- L'utilisation d'une brosse trop dure, un brossage avec une pression trop importante, ou une trop grande fréquence de brossage, associés à un parodonte fin sont des facteurs de risque.

- Les lésions cervicales sont souvent le résultat d'une combinaison d'érosion (acide), d'abrasion et d'attrition. Elles sont fréquemment associées aux récessions et, confirment le lien avec le brossage traumatogène et les agents acides (3).
- L'inflammation : Løe confirme le lien entre maladie parodontale destructrice et récession. Sur un parodonte épais, l'infiltrat inflammatoire fera progresser, sous l'épithélium de poche, le tissu conjonctif en direction apicale : c'est la poche parodontale (4). Dans le cas d'un parodonte fin, le tissu conjonctif infiltré sera en grande partie détruit, conduisant à la récession.
- Les facteurs iatrogènes, tels que le scellement d'une coiffe débordante, une incision de décharge mal située ou encore un traitement orthodontique mal conduit.
- Le traumatisme occlusal est un facteur aggravant mais demeure controversé quand à son rôle exact dans l'apparition des récessions.
- Le tabac : son action s'expliquerait par une altération de la réponse immunitaire, une réduction de la microvascularisation et un brossage excessif du fumeur qui cherche à éliminer les colorations d'origine tabagique (5).
- Les habitudes nocives : telles que l'onychophagie ou encore les piercings labiaux ou linguaux.

1.5 Traitements conventionnels

La première phase de traitement consiste en une recherche de l'étiologie des récessions gingivales et la correction de ses facteurs déclenchants et/ou précipitants. Dans les formes cliniques inflammatoires ou associées à une parodontite, une préparation initiale (détartrage-surfaçage radiculaire) sera indispensable.

La situation clinique sera ensuite réévaluée, afin de situer le niveau du rebord gingival. Dans certains cas, ce traitement étiologique permettra une amélioration de la situation clinique jusqu'à un recouvrement presque total, sans intervention (6). A ce stade, et en fonction de la symptomatologie (hyperesthésie dentinaire, douleur au brossage) ou de la doléance du patient (récession jugée inesthétique) la décision d'un traitement chirurgical sera envisagée. Ce traitement vise à recouvrir les récessions par différentes techniques de chirurgie plastique parodontale.

Plusieurs procédés ont été proposés pour le recouvrement radiculaire des récessions, telles que la greffe gingivale libre (7), les lambeaux déplacés latéralement (8), le lambeau déplacé coronairement (9) (10), les lambeaux « double papille » (11) (12) (13), la greffe de tissu conjonctif (14), (15). Plus récemment, la greffe de tissu conjonctif en tunnel a été présentée comme une alternative intéressante pour le recouvrement radiculaire (16), grâce à son approche minimalement invasive. Actuellement, cette procédure a été modifiée par Azzi et Etienne (tunnel tracté coronairement) (17).

Aujourd'hui, il est communément admis que le « gold standard » du traitement des récessions, est la greffe de tissu conjonctif enfoui (18): celle-ci amène les meilleurs résultats en termes de recouvrement radiculaire, de recouvrements complets, d'augmentation en tissu kératinisé et de stabilité des résultats sur le long terme.

Toutefois, elle nécessite le recours à un 2^{ème} site donneur (généralement palatin, voire rétro-tubérositaire). Ceci a pour conséquence une augmentation du taux de morbidité (douleurs, complications post-opératoires) pour le patient, ainsi qu'une augmentation de la durée opératoire pour le praticien. Malgré l'apparition de techniques de prélèvements moins traumatiques (prélèvements à une incision) (19), la demande par le patient de limiter ces morbidités associées à l'intervention est une réalité quotidienne.

C'est pourquoi depuis quelques années, scientifiques et fabricants s'attachent à développer des substituts au greffon conjonctif.

Parmi les substituts disponibles sur le marché, on trouve les protéines dérivées de la matrice amélaire (Emdogain®, Straumann), les matrices dermiques acellulaires d'origine humaine (Alloderm®, BioHorizon), ou animales (Mucoderm®, Botiss). Egalement des membranes de collagène d'origine porcine, de type Mucograft® (Geistlich) sont de plus en plus étudiées.

Cependant, il s'agit de substituts provenant d'êtres humains ou d'animaux, ce qui pose le problème du risque augmenté de rejet, du risque de contamination (même si l'ensemble de ces produits ont fait preuve d'une innocuité totale) et du risque de refus par le patient (pour des raisons philosophiques ou religieuses). Egalement, le recours à ces substituts amène un surcoût non négligeable pour le patient.

Pour l'ensemble de ces raisons, nous nous sommes orientés vers une procédure présentée par certains auteurs comme un éventuel substitut aux greffes de tissus mous : le caillot de fibrine enrichi en plaquettes, appelé « Platelet Rich Fibrine » (PRF®). Son origine autogène, (c'est à dire issue du sang du patient lui-même), permettrait d'éviter les risques de rejet et un surcoût lors de l'intervention.

Néanmoins, les résultats cliniques obtenus lors de son utilisation en tant que substitut d'un greffon conjonctif restent controversés.

A ce titre, dans ce travail, en nous appuyant sur les données de la littérature, nous avons cherché à préciser le rôle de l'adjonction d'une membrane de PRF® à des techniques de chirurgie plastique conventionnelles, qu'il soit utilisé seul ou associé à un greffon conjonctif.

II. Les concentrés plaquettaires

Les concentrés plaquettaires peuvent contenir jusqu'à 95% de plaquettes, alors que le caillot sanguin naturel contient en moyenne 95% de globules rouges, seulement 5% de plaquettes et moins de 1% de globules blancs. (20)

A l'origine, les transfusions de ces concentrés sont destinées aux patients souffrant de thrombopénie dans les cas d'aplasie médullaire ou leucémie aigue notamment, ou de thrombopathie lorsque les plaquettes sont altérées fonctionnellement.

L'amélioration des connaissances des processus de cicatrisation a proposé ces concentrés plaquettaires comme des adjuvants chirurgicaux. (21)

Par exemple, les colles de fibrine constituent la 1ère génération de concentrés plaquettaires utilisée comme agent anti-hémostatique per-opératoire. Largement documentées, elles trouvèrent de nombreuses applications en chirurgie cardio-thoracique, vasculaire, mais aussi en chirurgie plastique et maxillo-faciale. Cependant, en tant que produit dérivé du sang il subsiste un risque potentiel de transmission d'agents pathogènes. Les recherches se sont donc orientées vers le développement de produits autologues, provenant du patient lui-même. Deux catégories de concentrés plaquettaires autologues ont alors fait leur apparition :

- **le plasma riche en plaquette : PRP (Platelet Rich Plasma) (22)**
- **la fibrine enrichie en plaquettes : PRF (Platelet Rich Fibrin) (23)**

2.1 PRF : une architecture particulière

Le PRF est un caillot de fibrine concentrant une part importante des plaquettes issues du prélèvement sanguin originel. L'architecture toute particulière de ce réseau de fibrine est sous l'influence directe du mode de polymérisation de la fibrine au sein du PRF, lui conférant ses propriétés biologiques.

2.1.1 Une organisation tridimensionnelle

- Mécanismes de polymérisation de la fibrine :

La thrombine, par une succession de clivages, va permettre la liaison d'abord non covalente entre les monomères adjacents. C'est ainsi qu'à partir du fibrinogène se constitue progressivement, fibrille après fibrille, un véritable réseau tridimensionnel de fibrine qui sera capable d'emprisonner les globules rouges pour la formation du thrombus définitif.

- Etablissement d'une architecture tridimensionnelle :

Le mode de polymérisation semble influencer les qualités mécaniques et biologiques de la trame de fibrine. A la différence des matrices de fibrine obtenues dans les protocoles des colles de fibrine ou du PRP, **le PRF est obtenu sans aucun ajout d'anticoagulant** avec des concentrations de thrombine **physiologiques**. En résulte une polymérisation **naturelle** et **progressive** au cours de la centrifugation.

Au cours de l'assemblage des fibrilles de fibrine, deux architectures sont possibles :

- Des jonctions condensées se constituent lorsque la thrombine est en grande concentration. Le réseau est alors rigide et peu propice à la migration des cellules. C'est le modèle obtenu avec les colles de fibrine et avec le PRP.




Figure 4: Modélisation d'une jonction condensée (Dr S. Dohan)

- Des jonctions branchées tri-moléculaires ou équilatérales, obtenues avec une concentration plus faible de thrombine : le réseau de fibrine possède une organisation tridimensionnelle qui lui confère une grande élasticité, propice à la migration des cellules et à la rétention de molécules. C'est le cas pour le PRF.



Figure 5: Modélisation d'une jonction branchée tri-moléculaire (Dr S. Dohan)

2.1.2 La fibrine, au centre de la technologie PRF

- Fibrine et hémostasie :

L'hémostasie regroupe l'ensemble des phénomènes qui permettent le colmatage naturel d'une brèche vasculaire à l'aide d'un lit de fibrine. Elle est sous la dépendance des plaquettes et de leur activation, nécessaires à l'apparition du caillot de fibrine, dont le rôle est d'une part de stopper le saignement et d'autre part de constituer une matrice provisoire pour la migration cellulaire.

- Fibrine et cicatrisation :

Le caillot de fibrine, une fois l'hémostasie réalisée, permettra de combler la perte de substance tissulaire. Il constitue alors une véritable matrice transitoire, guide de la cicatrisation. C'est en suivant cette trame que les cellules disposant de récepteurs de l'intégrine (monocytes, fibroblastes et cellules endothéliales) pourront migrer sur la zone lésée. La plasmine formée quelques jours après la lésion vasculaire permet la fibrinolyse et produit des fibrinopeptides qui se révèlent être de puissants chémoattractants pour les neutrophiles et les monocytes, donc pour les cellules immunitaires (24), (25), (26), (27), (20). Ainsi le caillot de fibrine est soumis à un remodelage intensif, et s'organise progressivement en tissu conjonctif mature.

- Fibrine et angiogénèse :

Là encore, l'angiogénèse est permise par l'invasion des cellules endothéliales au niveau de la matrice de fibrine.

La rigidité du réseau de fibrine, influence la migration cellulaire (28). La croissance des cellules endothéliales dans un modèle de matrice tridimensionnel de fibrine, est donc modulée par sa structure. Le réseau de fibrine doit être suffisamment souple et stable pour permettre une migration et une croissance des cellules endothéliales (29). C'est ce même paramètre qui déterminera la sensibilité de la fibrine à la protéolyse, initiée par les cellules endothéliales et indispensable à la formation d'un nouveau réseau vasculaire.

- Polymérisations différentes, biologies différentes :

Les différentes technologies de fibrine s'opposent par leur mode de polymérisation et leur architecture, avec des conséquences au niveau biologique. (30)

- **Le PRP et les colles de fibrine** subissent une activation brutale de leurs plaquettes libérant de façon massive et soudaine leur contenu moléculaire. De plus, la rigidité de leur réseau de fibrine rend difficile l'incorporation de ces molécules (cytokines et facteurs de croissance)

qui demeurent **extrinsèques** (entre les mailles dans la suspension colloïdale). Cytokines et facteurs de croissance seront donc éliminés **rapidement**. (31) (32)

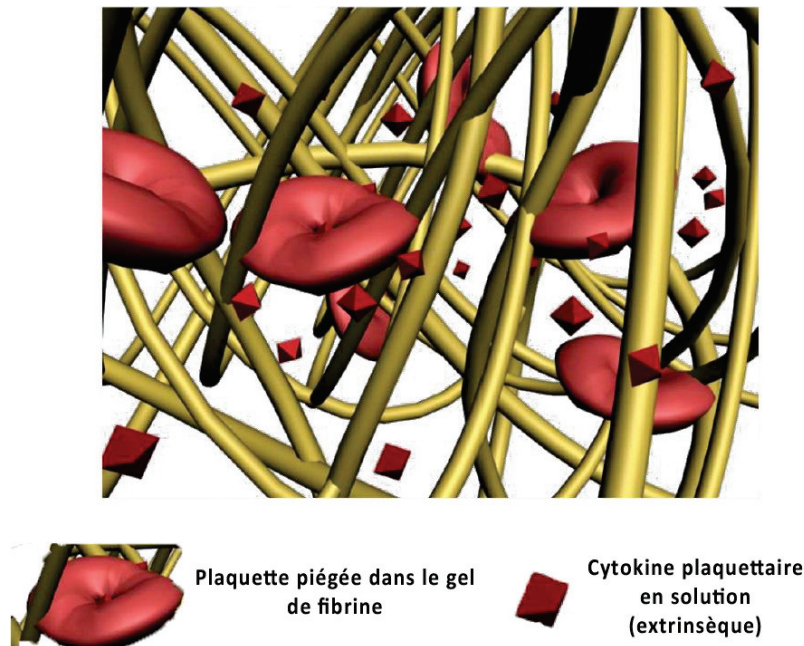


Figure 6: Modélisation de la structure tridimensionnelle du réseau de fibrine issu du PRP (Dr S. Dohan)

- **Concernant le PRF**, son réseau de fibrine très homogène et élastique est issu d'un processus de polymérisation naturel et progressif qui permet une incorporation accrue des cytokines (dites **intrinsèques**) et facteurs de croissance au sein même du réseau. Ces molécules seront disponibles **progressivement** au cours du remodelage matriciel par les fibroblastes. (33), (34). La libération des cytokines et facteurs de croissance est alors continue durant près de 7 jours selon Del Corso Corso (35), et se poursuivrait même jusqu'au 14^{ème} jour postopératoire si l'on en croit l'étude de He Ling en 2009. (36)

Cet assemblage intime de cytokines, facteurs de croissance, mais aussi de glycoprotéines circulantes (fibronectine, vitronectine, tranbosporine) et glycosaminoglycanes (héparine, acide hyaluronique), entremêlés au sein du réseau de fibrine contribuent à potentialiser la cicatrisation (25), (37), (38), (39).

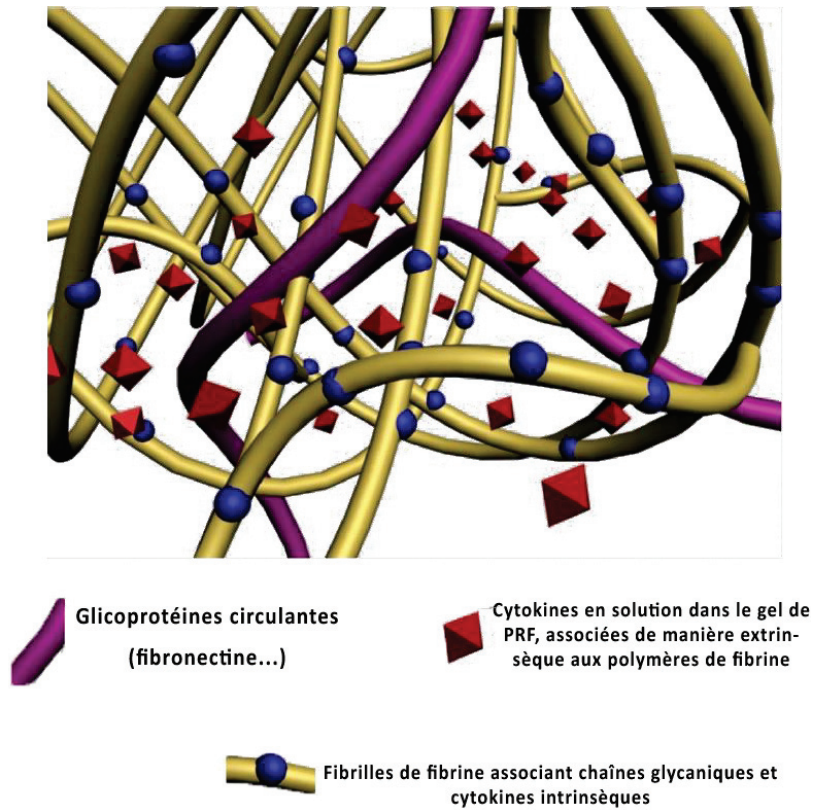
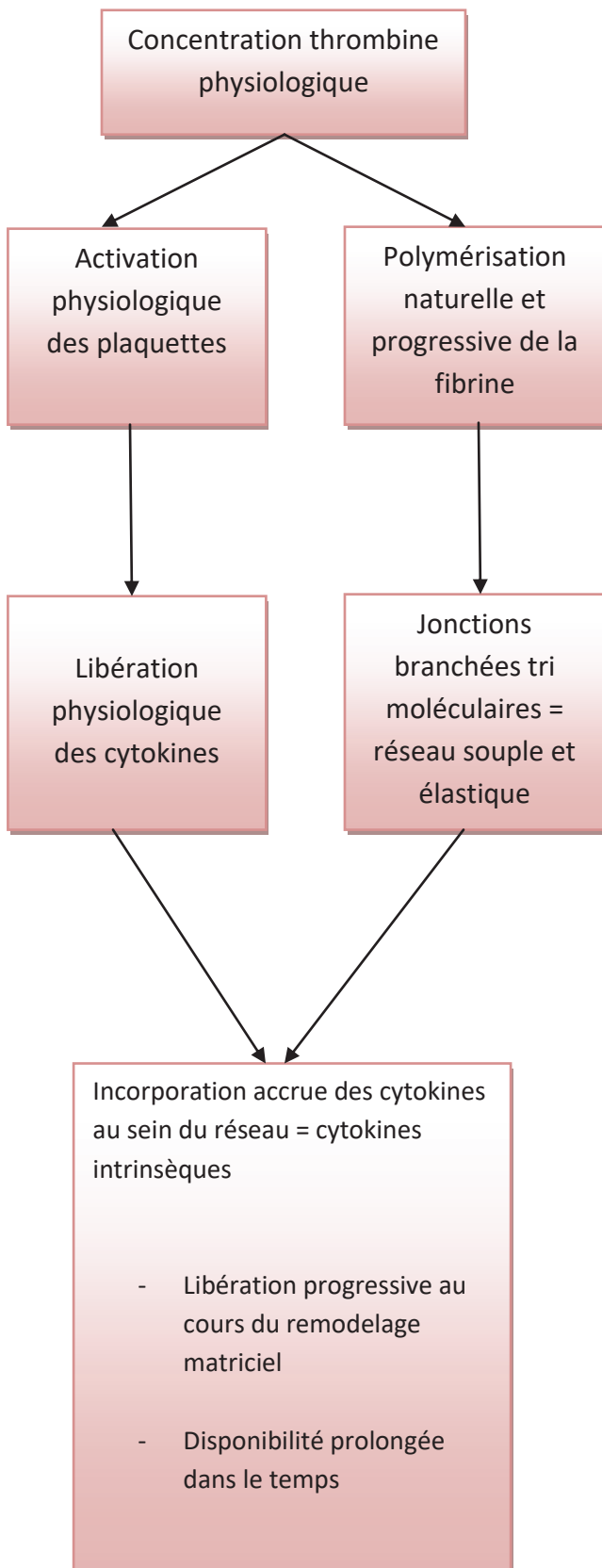


Figure 7: Modélisation de la structure tridimensionnelle du réseau de fibrine issu du PRF (Dr S. Dohan)

L'organisation tridimensionnelle de la matrice de fibrine est donc un élément majeur : elle doit permettre l'incorporation des divers éléments essentiels à la cicatrisation que nous venons de citer, mais aussi la migration de certaines populations cellulaires.

PRF



PRP et colles de fibrine

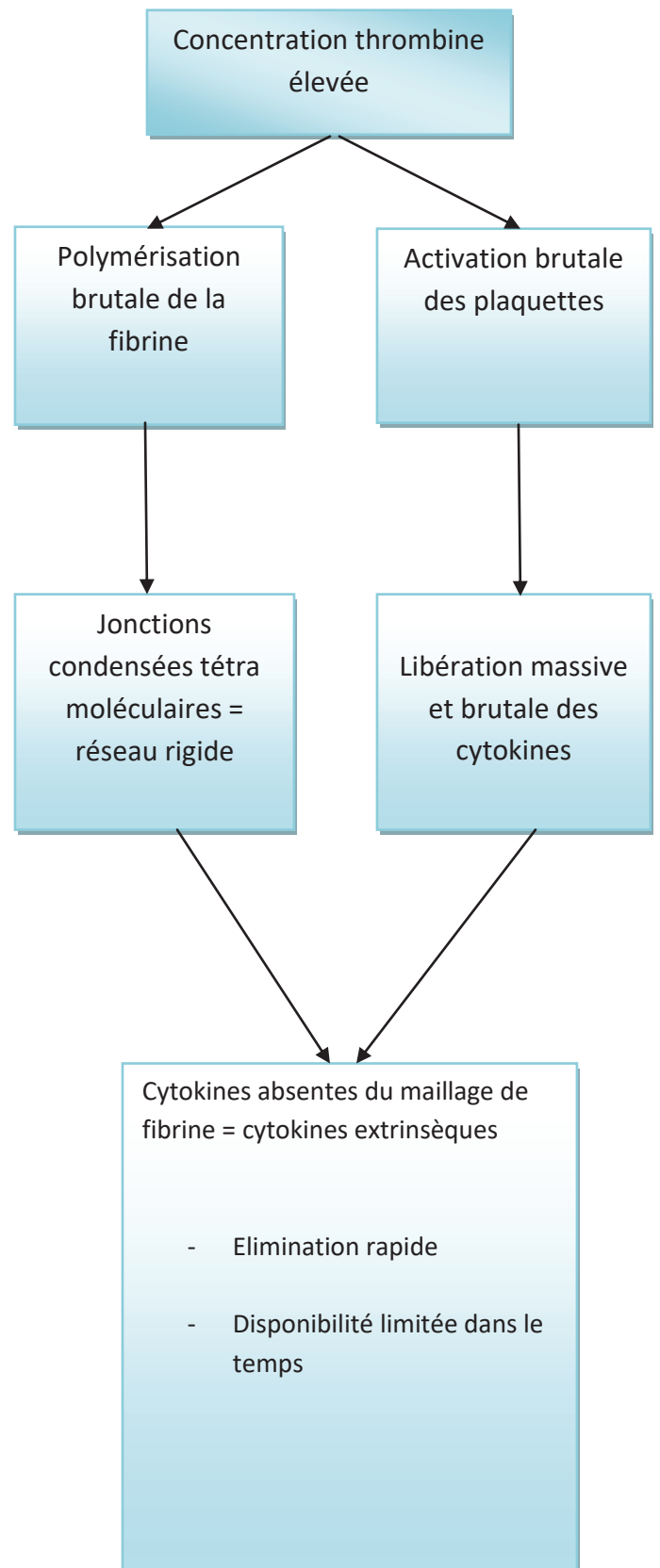


Figure 8: PRF et PRP : polymérisation, architecture et propriétés biologiques

2.2 Composition et distribution cellulaire du PRF®

L'étude histologique réalisée en 2010 par Dohan et al (31), précise la composition et la distribution cellulaire au sein du caillot de PRF obtenu après centrifugation. L'hémogramme obtenu permet d'affirmer que le caillot de PRF retient plus de **97% des plaquettes** et plus de **50% des leucocytes** issus du prélèvement sanguin initial.

Le protocole de centrifugation décrit par le Dr Choukroun repose sur un concept mécanique qui induit une distribution cellulaire toute particulière au sein du caillot de PRF :

2.2.1 Distribution cellulaire au sein du PRF

Le caillot de PRF obtenu après centrifugation peut se décomposer en trois parties (Figure 9):

- Le thrombus rouge : il rassemble la majorité des hématies, ainsi que des plaquettes piégées dans une matrice de fibrine immature.
- Le « buffy coat » : rainures blanchâtres situées à la jonction entre le caillot rouge et le caillot jaune. D'un point de vu histologique il peut lui-même se subdiviser en 2 parties. Les 2 premiers millimètres faisant suite au thrombus rouge regroupent les plus fortes concentrations en plaquettes et leucocytes et leur distribution y est homogène.
- Le caillot de fibrine : formé d'une matrice de fibrine dense et mature. Au-delà de la première moitié de ce caillot jaune on ne retrouve ni plaquette, ni leucocyte.

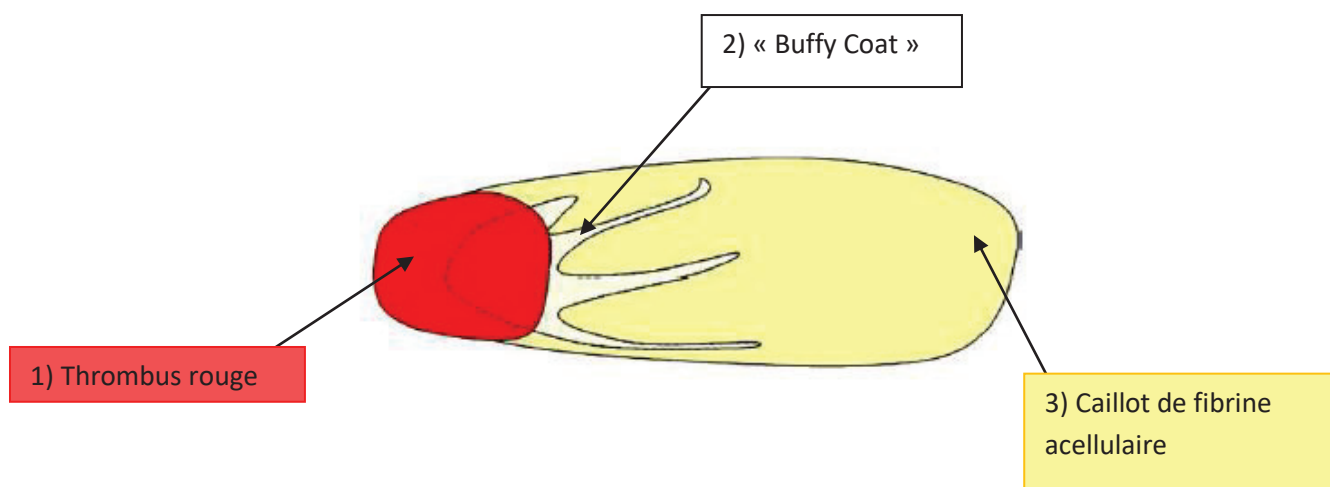


Figure 9: Le caillot de PRF® obtenu après centrifugation

Cette distribution induit des conséquences cliniques directes : pour inclure dans la future membrane de PRF une quantité maximale de plaquettes et leucocytes, le « buffy coat » (inclus dans le caillot jaune) doit être recueilli ainsi qu'une partie du caillot rouge.

Les 2 extrémités d'une membrane ne peuvent donc pas bénéficier des mêmes propriétés biologiques, leurs contenus étant très différents.

2.2.2 Plaquettes et cytokines plaquettaires :

Le rôle des plaquettes est initialement dévolu à l'obtention de l'hémostase, lors de la formation du clou plaquettaire. Leur activation implique une dégranulation massive, et permet le relargage de cytokines, facteurs de croissance et autres médiateurs. (40). Les principales cytokines relarguées par les plaquettes activées sont (26), (41), (42), (43) :

- **TGFβ-1** : *transforming growth factor β-1*,
- **PDGF** : *platelet-derived growth factor*,
- **IGF** : *insulin-like growth factor*,
- **PD-ECGF** : *platelet-derived endothelial cell growth factor*,
- **PF4**: platelet factor 4
- **EGF** : *epidermal growth factor*,
- **VEGF** : *vascular endothelial growth factor*.

D'autres molécules libérées par les plaquettes activées jouent également un rôle de médiateurs (40), (43) : Facteur de von Willbrand, P-selectine, Fibronectine, Vitronectine, Vitronectine, Ostéocalcine, Ostéonectine, Thrombospondine, Fibrinogène.

Ces cytokines permettent de réguler la migration, la prolifération, le chimiotactisme et la différenciation cellulaire au sein du lit de fibrine, tout en guidant les premières étapes de la cicatrisation. (25), (44). Elles modulent tout particulièrement l'activité des neutrophiles, lymphocytes et cellules endothéliales, mais interviennent aussi directement dans l'élimination des pathogènes et cellules infectées.

Ainsi, les plaquettes confèrent au PRF des propriétés hémostatiques, et de modulation de la réponse inflammatoire et immunitaire, (40). Enchevêtrées dans la matrice de fibrine, elles sont intimement liées aux polymères et seront libérées progressivement au cours du remodelage matriciel.

2.2.3 Leucocytes et cytokines inflammatoires

Plus de 50% du contenu en leucocytes du prélèvement sanguin initial se retrouvent enchevêtrés au sein du réseau de fibrine. Toutes les populations y sont représentées (lymphocytes, monocytes, polynucléaires neutrophiles, basophiles et éosinophiles), à l'exception des macrophages qui sont issus de la différenciation des monocytes au sein des différents tissus de l'organisme. (45). Comme pour les plaquettes, la centrifugation, va donc jouer 2 rôles majeurs : concentrer les leucocytes au sein du caillot et provoquer une libération intense des cytokines inflammatoires par les leucocytes.

Une analyse par cytométrie de flux permet d'établir la formule leucocytaire du surnageant et de l'exsudat issu du PRF. Par extrapolation et en comparant avec la formule du sang total, les auteurs concluent que les **lymphocytes** sont la population leucocytaire la plus représentée au sein de la matrice de PRF. (31)

En 2006, Dohan et coll ont dosé (test Elisa), la présence de cinq cytokines leucocytaires au sein du surnageant PPP et de l'exsudat issu du caillot de PRF (46):

- IL-1 β , IL-6, TNF α , cytokines immunitaires capables de stimuler l'immunité,
- IL-4, VEGF cytokines cicatriciels capables de contrôler les processus de destruction inflammatoire.

Durant le processus de centrifugation du PRF, l'activation lente du sang induirait une dégranulation accrue des populations de leucocytes, sécrétant ces cytokines inflammatoires qui procurent au PRF des propriétés immunitaires :

- Un pouvoir de défense face aux infections (IL-1 β , IL-6, TNF α)
- Des capacités à faciliter l'accès au site, favorisant une néovascularisation (VEGF)
- Un rétrocontrôle négatif de l'inflammation (IL-4)

La dénomination « L-PRF » pour « *Leucocyte-Platelet rich fibrin* » est souvent retrouvée dans la littérature, soulignant cette concentration des leucocytes.

2.3 Rôle du PRF dans la cicatrisation tissulaire

La cicatrisation se définit comme un phénomène biologique naturel de réparation de lésions localisées des tissus humains et animaux grâce à des processus de réparation et de régénération. On la divise généralement en 3 phases :

- La phase vasculaire et inflammatoire
- La phase de réparation tissulaire ou de prolifération
- La phase de remodelage ou maturation

L'ensemble des constituants favorables à la cicatrisation et à l'immunité présents dans un prélèvement sanguin semblent concentrés au sein du PRF.

Nous allons ici, nous intéresser au rôle de ces constituants sur 3 processus essentiels de la cicatrisation : le contrôle de l'immunité (phase inflammatoire), l'angiogénèse (phase de prolifération), et l'épithélialisation de couverture de la plaie (phase de prolifération).

2.3.1 PRF et angiogénèse

L'angiogénèse est le processus de croissance de nouveaux vaisseaux sanguins (néovascularisation) à partir des vaisseaux existants. La matrice de fibrine, constituant la trame du PRF®, serait capable d'induire directement l'angiogénèse.

En effet, l'accumulation cellulaire au sein de la matrice de fibrine, augmenterait la demande en O₂ et entretiendrait les conditions hypoxiques. Ces conditions favoriseraient l'angiogénèse. Egalement, le réseau de fibrine constitue une plateforme de communication en régulant, selon l'importance de la plaie ou de l'ischémie, les concentrations en facteurs pro (VEGF) ou antiangiogéniques (PF4), antithrombine, pedf, tsp1, endostatine) Enfin, la fibrinolyse constitue un signal qui indique le bon moment pour désinhiber l'angiogénèse. Ce signal est renforcé par les fragments de fibrine relargués (issus de la fibrinolyse), eux même pro-angiogéniques (47).

Eléments du PRF	Rôle sur l'angiogénèse
Fibrine	<ul style="list-style-type: none"> - Structure souple et densité élevée accélère la formation des néocapillaires - Régule l'expression de l'intégrine $\alpha\beta 3$ qui stimule la migration des cellules endothéliales - Accumule les cellules = augmentation des conditions hypoxiques = favorise l'angiogénèse - Régule les facteurs pro et anti-angiogéniques. - Fibrinolyse = signal d'activation de l'angiogénèse.
Association FC angiogéniques + TNF α	<ul style="list-style-type: none"> - Induit la liaison de u-PA (activateur plasminogène) avec son récepteur et la synthèse de métalloprotéinases matricielles = indispensables à la formation des tubes vasculaires
VEGF en particulier	<ul style="list-style-type: none"> - Action sur la mitose des cellules endothéliales - Induit une fuite vasculaire des vaisseaux préexistants

2.3.2 PRF et support naturel de l'immunité :

La fibrine contribue à l'acquisition, par le PRF, de propriétés immunitaires intéressantes.

Au cours du remodelage du caillot, les produits issus de la dégradation de la fibrine et du fibrinogène sont capables de moduler l'activité des polynucléaires neutrophiles :

- Ils stimulent la migration des neutrophiles.
- Ils augmentent l'expression du récepteur CD11/CD18 à la surface des neutrophiles, qui permet leur adhérence à l'endothélium et leur transmigration, mais aussi leur adhérence au fibrinogène (48).
- Ils régulent la phagocytose et la dégradation enzymatique menées par les neutrophiles (49).

Les cellules responsables de la réponse immunitaire innée sont les éléments clés des propriétés immunitaires du PRF. Davis en 2012, s'intéresse particulièrement au rôle des neutrophiles, macrophages et plaquettes dans la prévention des infections :

- Les neutrophiles, 1^{ère} population leucocytaire présente sur la plaie, ont pour rôle principal la phagocytose des microbes, débris cellulaires et tissus nécrotiques, avant de mourir par apoptose.
- Les monocytes, se différencient in situ en macrophages. Ils sont capables d'induire l'apoptose des neutrophiles afin d'éviter les effets néfastes sur les tissus voisins. Ils phagocytent ensuite les neutrophiles morts, contribuant au débridement de la plaie.
- Les plaquettes, tout comme les macrophages, et les neutrophiles sont capables de produire des protéines aux propriétés antimicrobiennes. Ainsi on dénombre au moins 7 protéines plaquettaires antimicrobiennes (HAPs) (50)

Eléments du PRF	Rôle sur la réponse immunitaire
Fibrine	<ul style="list-style-type: none"> - Emprisonne de nombreux leucocytes dans la matrice - Permet l'arrivée de nouveaux leucocytes, en favorisant l'angiogénèse - Ses produits de dégradation régulent l'activité des neutrophiles - Matrice de fibrine et fibrinogène modulent la colonisation des macrophages
Neutrophiles	<ul style="list-style-type: none"> - Phagocytose - Sécrétion d'espèces réactives de l'oxygène, protéines antimicrobiennes - Synthèse cytokines inflammatoires
Macrophages	<ul style="list-style-type: none"> - Phagocytose - Régulent l'activité des neutrophiles - Sécrétion de protéines antimicrobiennes - Synthèse cytokines inflammatoires
Plaquettes	<ul style="list-style-type: none"> - Sécrétion de protéines plaquettaires antimicrobiennes (HAPs) - Synthèse VEGF

Les capacités de défense contre les infections du PRF ne seraient donc pas négligeables, elles seraient le résultat d'une coopération entre leucocytes (notamment neutrophiles et macrophages) et matrice de fibrine. Les études menées sur le L-PRP dévoilent des résultats intéressants sur certaines souches bactériennes, suggérant une capacité du PRF dans la prévention des infections (45).

2.3.3 PRF et recouvrement des plaies :

Les principales cellules du caillot intervenant dans le recouvrement des plaies sont les cellules épithéliales et les fibroblastes. Les cellules épithéliales sont capables de migrer au sein du PRF par digestion de la matrice de fibrine. Les fibroblastes sont capables de se lier à la fibrine, par l'intermédiaire de certaines intégrines (dont l'intégrine $\alpha\beta3$). La fibrine, la fibronectine, le PDGF, et le TGF β sont autant d'éléments matriciels capables de moduler l'expression des intégrines, la prolifération et la migration des fibroblastes (51). De plus, le PDGF et le TGF β sont, au sein du PRF, protégés de la dégradation protéolytique. En effet, en présence d'anticorps anti-PDGF et anti-TGF, persiste une libération de ces facteurs de croissance d'une manière durable (52).

Vahabi en 2015, conclue à un effet significatif du PRF sur la prolifération des fibroblastes gingivaux à 24h, mais qui devient négatif à 48 et 72h (53). Ces résultats s’opposent à ceux obtenus par Dohan qui décrit un PRF inducteur à 3, 7, 14 et 21 jours (32). L’auteur évoque les variations individuelles dans le nombre de plaquettes et l’intervalle de temps entre centrifugation et traitement des cultures cellulaires pour expliquer les divergences entre les résultats.

Chang en 2011, étudie l’ERK (extracellular signal–regulated protein kinase), protéine impliquée dans la prolifération cellulaire et précise que le PRF permet une sur-régulation de la protéine phosphorylée, inductrice de la prolifération cellulaire (54).

Acteurs	Action sur les fibroblastes et cellules épithéliales
PRF	<ul style="list-style-type: none"> - Stimule la prolifération des fibroblastes gingivaux (via phosphorylation d’ERK) - Inhibe ou stimule la prolifération des cellules épithéliales ???
Constituants de la matrice	<ul style="list-style-type: none"> - Modulent l’expression des intégrines permettant aux fibroblastes de se lier à la fibrine - Modulent la prolifération des fibroblastes - Modulent la migration des fibroblastes
Architecture de la matrice	<ul style="list-style-type: none"> - Favorise la migration des fibroblastes et cellules épithéliales par digestion de la matrice

En favorisant la migration cellulaire et en stimulant la prolifération des fibroblastes le PRF permettrait un remodelage accéléré. Cette réduction des temps de cicatrisation muco-gingivale est un aspect essentiel dans la réduction de l’inconfort du patient.

2.4 Cadre légal

La loi de bioéthique du 8 juin 2004 et l’accord conclu entre le ministère de la santé et le SNPI (syndicat National des Paro-implantologistes) ont posé les bases pour une utilisation du PRF en cabinet de ville (55) (56).

De plus, la Direction Générale de la Santé en modifiant l’interprétation de l’article L.4141-1 du code de déontologie, autorise le chirurgien dentiste à recourir à l’ensemble des actes et prescriptions nécessaires au traitement d’une pathologie intéressant sa région anatomique

de compétence (la cavité buccale, les dents, les maxillaires et les tissus attenants). Ainsi, le chirurgien dentiste a désormais la possibilité de réaliser lui-même le prélèvement sanguin.

Alors que l'utilisation de concentrés plaquettaires en clinique ou en cabinet, et de manière générale toute manipulation chimique du sang étaient interdits en France ; le guide de prévention des infections liées aux soins réalisés en chirurgie dentaire et stomatologie de juillet 2006 (57) définit désormais le PRF comme un produit d'origine humaine à visée thérapeutique. Il autorise son utilisation sous réserve de respecter certaines obligations déontologiques :

- Etre formé au prélèvement sanguin
- Etre formé à la préparation extemporanée
- Etre formé à l'utilisation du PRF
- Respecter les règles de bonne pratique de soins

Enfin en 2014, l'Ordre National des Chirurgiens-Dentistes précise que l'ANSM incombe aux praticiens l'obligation d'utiliser des tubes marqués CE au titre de la directive européenne 93/42/CEE répondant à la définition de dispositif médical. Les tubes destinés à un examen de laboratoire (CE 97/43) ne permettent en aucune manière d'envisager la réinjection d'une partie du contenu du tube dans l'organisme (58).

2.5 PRF : Protocole clinique

Le PRF a été mis au point en France par Choukroun et al. (23). Ce protocole ne met en jeu ni anticoagulant, ni thrombine bovine ou tout autre agent gélifiant contrairement aux colles de fibrine et au PRP.

2.5.1 Examen clinique et anamnèse :

Après un interrogatoire médical complet mettant en évidence les antécédents médicaux du patient, son état de santé actuel et les traitements intercurrents ; un examen clinique et radiographique, permettra d'établir un plan de traitement global. Concernant le PRF, et comme avant toute intervention chirurgicale, le patient devra être tenu informé des modalités de l'intervention, des éventuels risques encourus et des bénéfices apportés. L'obtention du consentement éclairé du patient sera indispensable.

2.5.2 Prélèvement sanguin :

Depuis peu, le chirurgien dentiste est habilité au prélèvement sanguin, sous réserve d'y avoir été formé et de pouvoir justifier de sa capacité (57).

Le lieu de la ponction veineuse se fait au niveau des veines du pli du coude : elles y sont de gros calibres et assurent un débit de sang suffisant. La zone est reconnue par sa forme en

M, préférentiellement, le prélèvement se fait au niveau de la veine céphalique, ou éventuellement la veine basilique.

Après avoir choisit la veine, un garrot est serré à distance du point de prélèvement. On procède à l'antisepsie de la zone choisie.

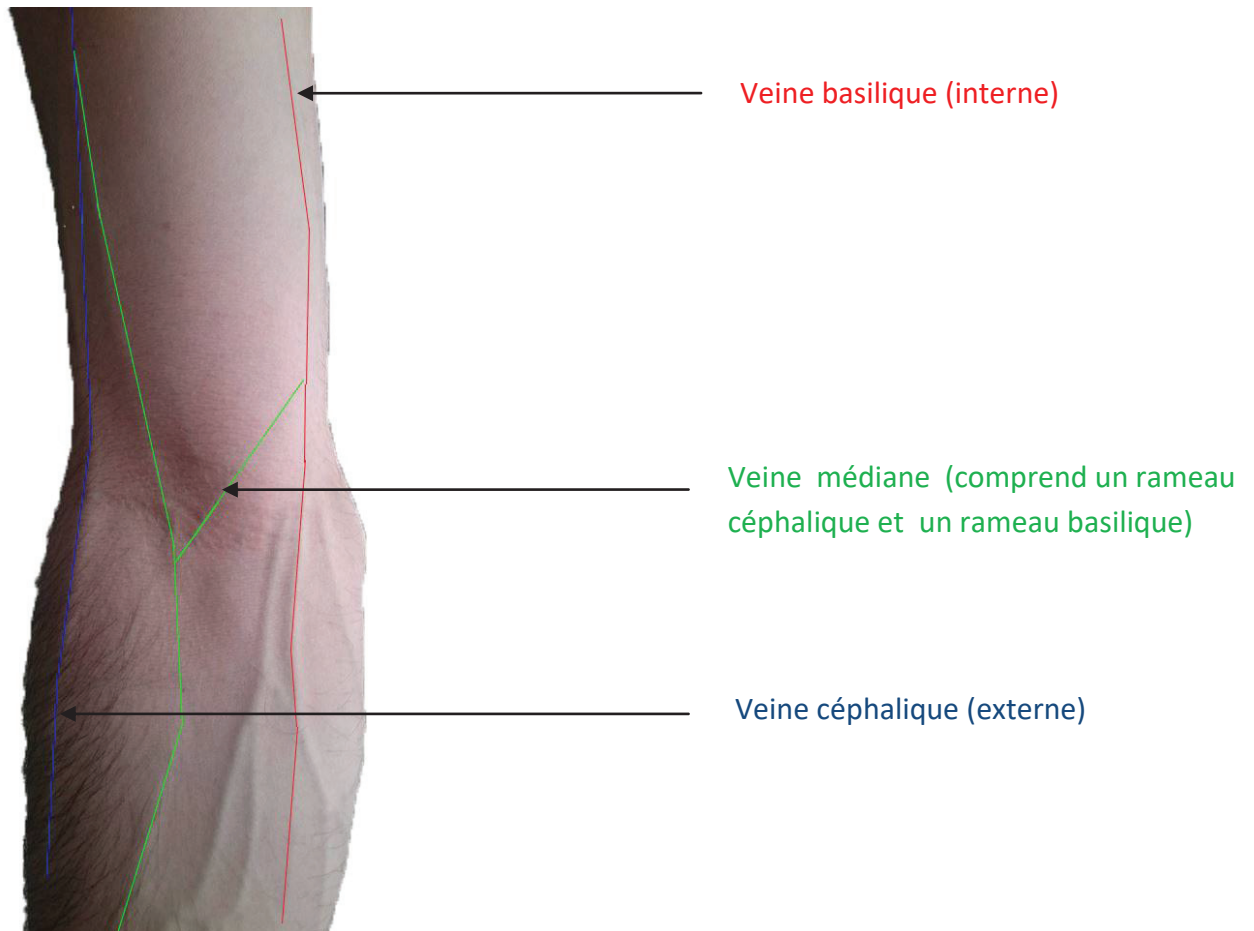


Figure 10: Veines du pli du coude

Il faut tendre la peau sans écraser la veine. L'introduction de l'aiguille doit se faire dans l'axe de la veine, avec une angulation d'environ 30 degrés. Le papillon est fixe.

Le remplissage des tubes se fera par un mécanisme d'aspiration, dès lors que le tube sera correctement positionné dans le porte tube.

Une fois la quantité de sang désirée prélevée, le garrot est desserré, l'aiguille est retirée, le point de prélèvement comprimé.

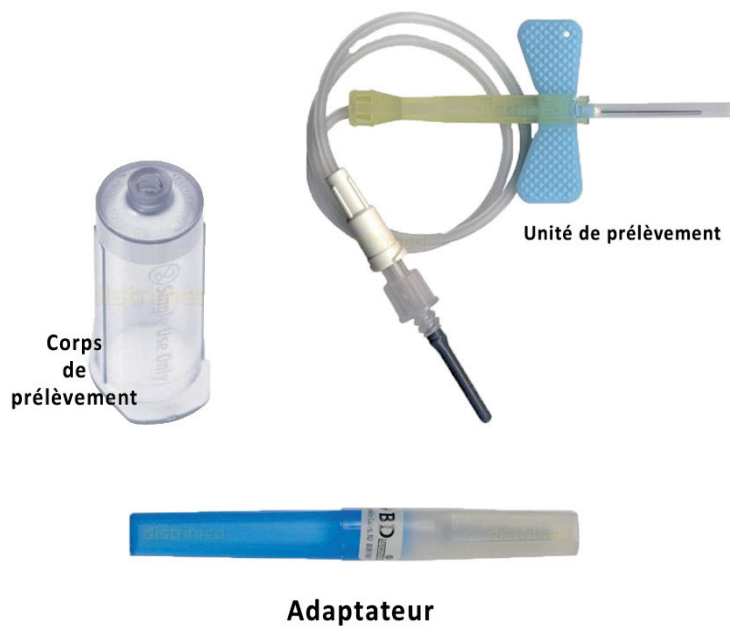


Figure 11: Matériel de prélèvement sanguin

Les tubes destinés à recevoir le sang sont en plastique, mais possèdent une phase minérale (poudre de verre résiduelle) renforçant l'activation massive des plaquettes.

2.5.3 Centrifugation :

La centrifugation est une méthode permettant la séparation de particules de densité différente, sous l'action de la force centrifuge.

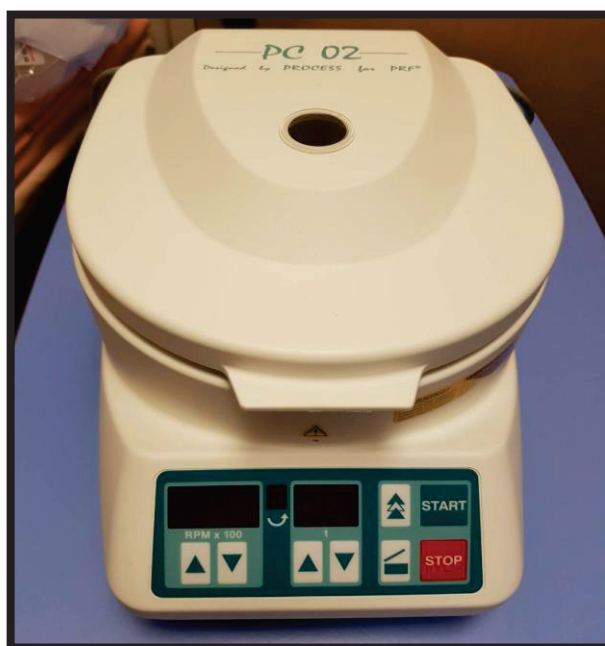

Figure 12: Centrifugeuse Process® (CHU Nice)

La centrifugation doit s'effectuer pendant **12 minutes à 2700 tr/min** (environ 400G). Ce protocole doit être scrupuleusement respecté sous peine d'avoir une altération du caillot de fibrine et par conséquent une désorganisation sur le plan biologique.

Après centrifugation 3 phases bien distinctes sont obtenues dans le tube :

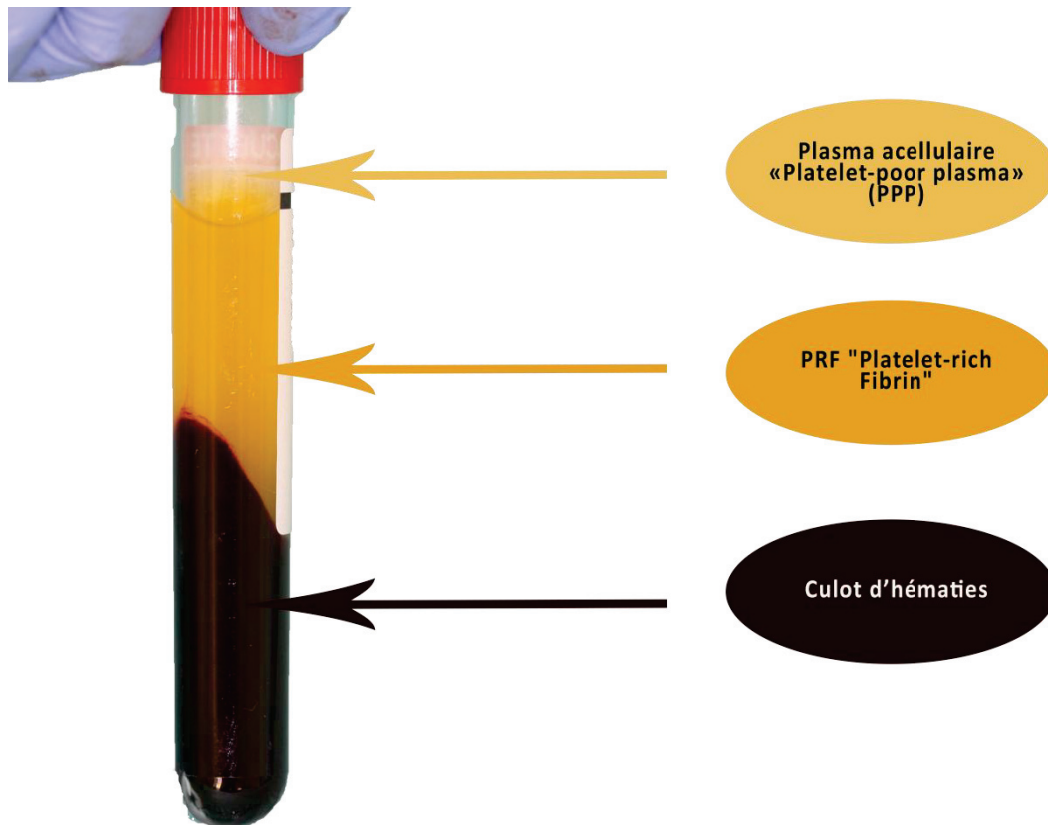


Figure 13: Fractions sanguines et contenu après centrifugation

2.5.4 Prélèvement du PRF :

La manipulation du PRF débute immédiatement après la centrifugation. Le concentré est extrait à l'aide d'une précelle stérile (Fig 14), auquel est retiré son caillot de globules rouges, au moyen d'une paire de ciseaux stériles.

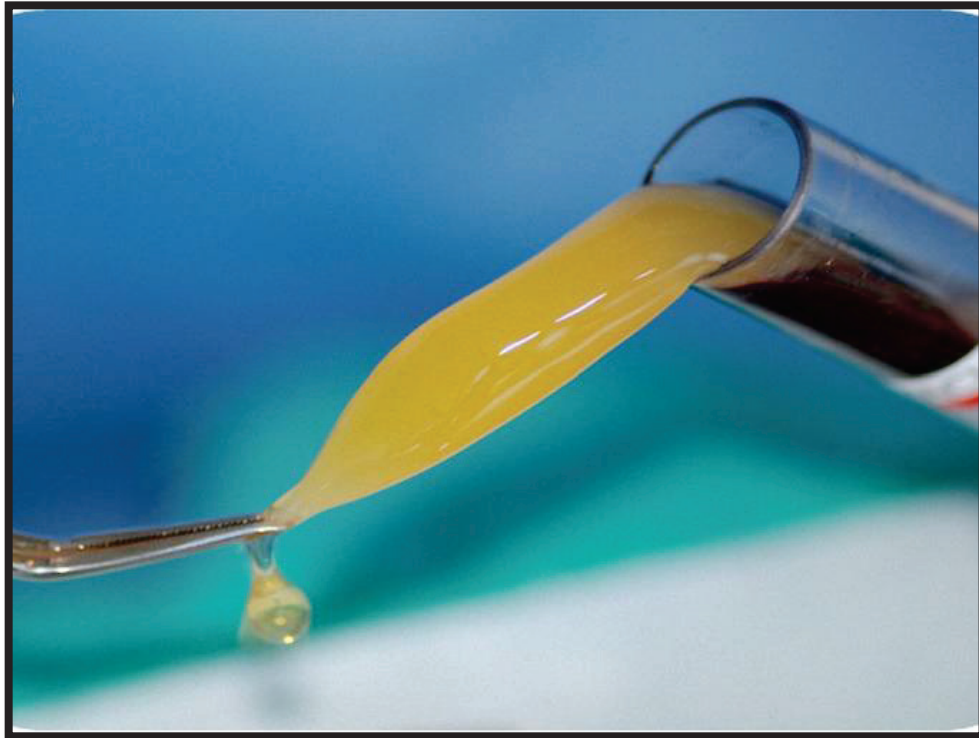


Figure 14: Prélèvement du PRF à l'aide d'une précelle

Utilisation du PRF en membrane ou en caillot

La technique du PRF nous offre la possibilité d'utiliser le caillot de fibrine tel quel (Fig 15) , ou de l'utiliser sous forme de membrane (Fig 17). Initialement, la membrane était obtenue après compression du caillot entre deux compresses stériles.

Actuellement, la PRF box® (Fig 16) permet de produire des membranes d'épaisseur constante et de récupérer l'exsudat de sérum produit par le caillot, au fond de la boîte. Cet exsudat, riche en vitronectine et fibronectine (25) peut:

- Etre utilisé pour hydrater les matériaux de greffe ou des éponges de collagène,
- Rincer le site opératoire,
- Servir de lit temporaire pour les greffes autologues.

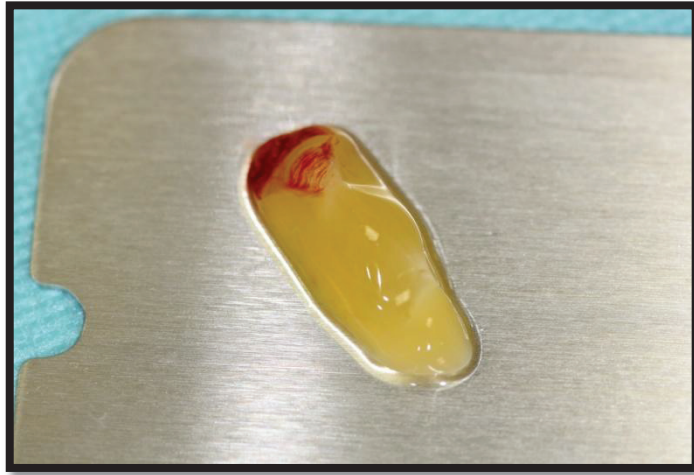

Figure 15: Caillot de PRF débarrassé de son caillot d'hématies



Figure 16: PRF Box Process®

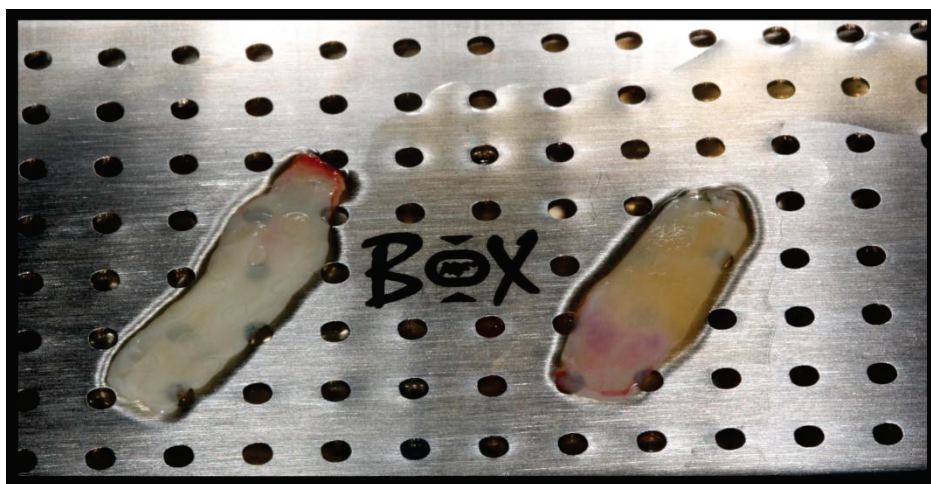

Figure 17 : Obtention des membranes de PRF après compression dans la PRF box (Dr S. Vincent-Bugnas)

La membrane ainsi obtenue se manipule et se plaque sur le site chirurgical aisément. Sous forme de caillot fragmenté, le PRF sert généralement de liant notamment avec de l'os allogène ou encore mélangé avec des prélèvements osseux (33), (59).

Khorshidi en 2016, compare les propriétés mécaniques de membranes de L-PRF (obtenues en utilisant la PRF Box) à celles de membranes obtenues à partir de PRGF (« Plasma Rich in Growth Factors », protocole récent permettant d'obtenir un plasma riche en plaquettes et facteurs de croissance, mais sans leucocytes). Les résultats obtenus montrent que les membranes de PRF sont en termes de résistance à la traction, et de dureté, supérieures aux membranes de PRGF (60).

Paramètres mesurés	Groupes	Valeurs	p
Résistance à la Traction (MPa)	PRF	0.20 +/- 0.06	0.049
	PRGF	0.14 +/- 0.07	
Module d'élasticité (MPa)	PRF	0.13 +/- 0.07	0.69
	PRGF	0.11 +/- 0.09	
Dureté (Joule/m ³)	PRF	1.87 +/- 0.61	0.001
	PRGF	0.81 +/- 0.53	

L'auteur attribue ces propriétés mécaniques à:

- un mode de polymérisation lent et naturel du PRF qui permet d'obtenir un réseau de fibrine souple, élastique, et résistant, avec des fibres épaisses (61)
- la densité élevée du réseau de fibrine du PRF, permise entre autres par une concentration élevée en fibrinogène (62), (63)

Les membranes de PRF, bien plus rigides que le caillot naturel, possèderaient des propriétés mécaniques favorables facilitant leur manipulation et leur application sur différents sites chirurgicaux. Leur résistance à la traction permettrait une suture aisée.

2.6 A-PRF et I-PRF : les derniers nés

En 2014, le Dr Choukroun modifie son protocole. Le A-PRF, pour « Advanced-PRF », est pour la première fois évoqué, et présenté comme une version améliorée de la technologie PRF existante. A cela s'ajoute la possibilité de produire, selon le même concept que le A-PRF, un PRF liquide qu'il nomme I-PRF, pour « Injectable-PRF ». (64)

2.6.1 Le A-PRF: Advanced-PRF

Les étapes préliminaires restent inchangées, à savoir l'examen clinique et l'anamnèse, ainsi que l'obtention d'un consentement éclairé sont indispensables. Le protocole de prélèvement ne varie pas, mais les tubes de prélèvement sont désormais spécifiques à l'obtention du A-PRF : **tubes lisses à base de verre de 10 mL (ancien tubes 9mL)**, disponibles dans des emballages stériles.

Les caractéristiques de centrifugation sont en revanche modifiées. La centrifugation doit s'effectuer pendant **14 minutes à 1500tr/mn**.



Figure 18 : Tube en verre A-PRF (10mL)

- Analyse histologique (65)

L'analyse histologique d'un caillot de A-PRF révèle 3 évolutions majeures :

- Une augmentation des espaces inter-fibrillaires
- Une augmentation du nombre de cellules piégées dans la matrice
- Une répartition plus homogène des cellules dans le caillot (notamment dans la partie distale, initialement acellulaire avec le PRF)

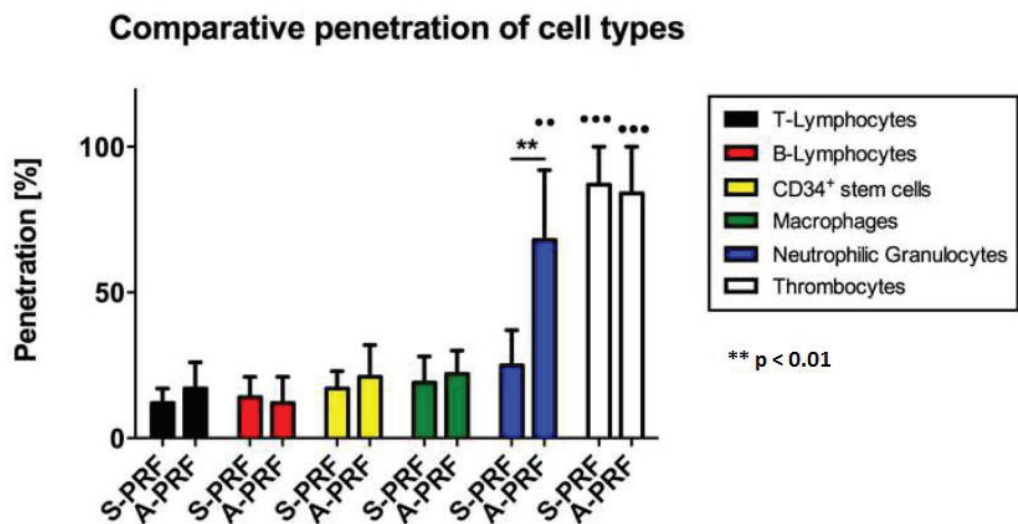


Figure 19: Comparaison de la pénétration de différents types cellulaires au sein du S-PRF (Standard-PRF) et du A-PRF (Dr Ghanaati S)

Si l'on regarde la répartition cellulaire de plus près, on s'aperçoit que :

- Les plaquettes restent distribuées dans la totalité du caillot.
- Les lymphocytes T, les lymphocytes B, les monocytes et les cellules souches restent concentrés dans le buffy-coat et à proximité de celui-ci (représentant la partie proximale, soit 25 à 30% du caillot).
- Les neutrophiles présents dans 25% du caillot de PRF, sont désormais quantifiés dans près de **70% du caillot** de A-PRF. Ils sont de plus, mieux répartis au sein des couches profondes du caillot.

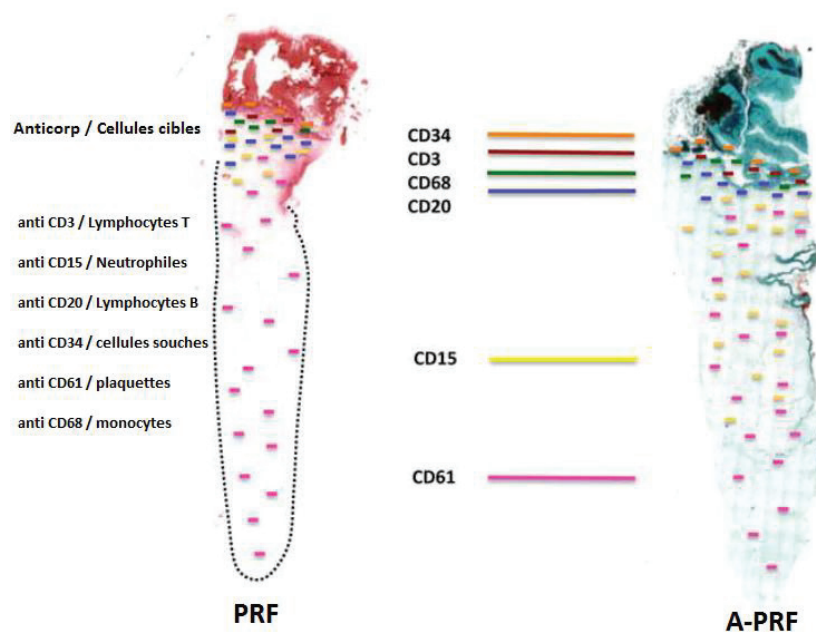


Figure 20: Répartition de certains types cellulaires dans le caillot de PRF et A-PRF (Dr Ghanaati S)

Le A-PRF possède un buffy-coat plus étendu, conséquence directe de l'accroissement du nombre de cellules piégées. Désormais les 2/3 du caillot contiennent des leucocytes, majoritairement des **neutrophiles**. Ceux-ci facilitent l'arrivée des monocytes sur la plaie (66), participent au débridement de la plaie en sécrétant plusieurs protéases (MMP9 notamment), ainsi qu'à l'établissement d'une néo-vascularisation en étant recrutés par VEGF-A (67). Egalement, ils contribuent à la différenciation des macrophages vers un état pro ou anti-inflammatoire et enfin joueraient un rôle dans la formation de nouveaux vaisseaux lymphatiques (lymphangiogénèse), facilitant l'arrivée in situ de lymphocytes T et B (68)

Les neutrophiles participent donc à la réponse immunitaire innée (rôle de déterision et action sur les monocytes/macrophages) mais également acquise, en interagissant avec les lymphocytes (69). Ainsi la meilleure distribution des neutrophiles potentialise également la

fonctionnalité et l'affluence au sein du caillot de A-PRF des monocytes/macrophages et des lymphocytes.

- Facteurs de croissance (70)

L'étude de Kobayashi en 2016, compare la libération de facteurs de croissance au sein du PRP, PRF et A-PRF. Il quantifie (test Elisa) les concentrations relarguées de certains facteurs de croissance (PDGF-AA, PDGF-AB, PDGF-BB, TGF β 1, VEGF, EGF, et IGF) jusqu'à 10 jours après formation des concentrés plaquettaires. Deux résultats sont particulièrement intéressants :

- La libération tardive de facteurs de croissance (8 heures à 10 jours post-op) du PRF et A-PRF est bien supérieure à celle du PRP.
- Les quantités cumulées de facteurs de croissance relargués par le A-PRF sont bien supérieures à celles relarguées par le PRF après 10 jours d'observation. (respectivement 11048 ng/mL et 9261,89 ng/mL)

Le A-PRF pourrait donc être considéré comme un « super PRF » aux propriétés biologiques améliorées par une sécrétion de facteurs de croissance plus importante et toujours plus tardive.

Le nouveau protocole de centrifugation étant à l'origine d'une incorporation accrue des cellules au sein de la matrice de fibrine et d'une meilleure répartition des polynucléaires neutrophiles au sein du caillot.

2.6.2 Le I-PRF : « Injectable-PRF » : un PRF liquide

Grâce à un nouveau protocole et, toujours sans ajout d'anticoagulant ou autre additif, il est possible d'obtenir en fin de centrifugation un PRF qu'il serait possible d'injecter.

- I-PRF : Protocole clinique

Comme pour le A-PRF les étapes préliminaires restent inchangées. Le protocole de prélèvement ne varie pas, mais les tubes de prélèvement sont en plastique et ne contiennent pas de phase minérale.

Les caractéristiques de centrifugation sont également modifiées, afin d'obtenir ce PRF sous forme liquide. La centrifugation doit s'effectuer pendant **3 minutes à 700 tr/mn** (700 à 800 tr/mn selon la centrifugeuse).

Seront obtenues dans le tube après centrifugation, non plus 3 phases distinctes mais seulement 2 :



Figure 21: Tube plastique I-PRF (9mL)

- Un culot d'hématie (fond du tube)
- Un surnageant constituant le I-PRF

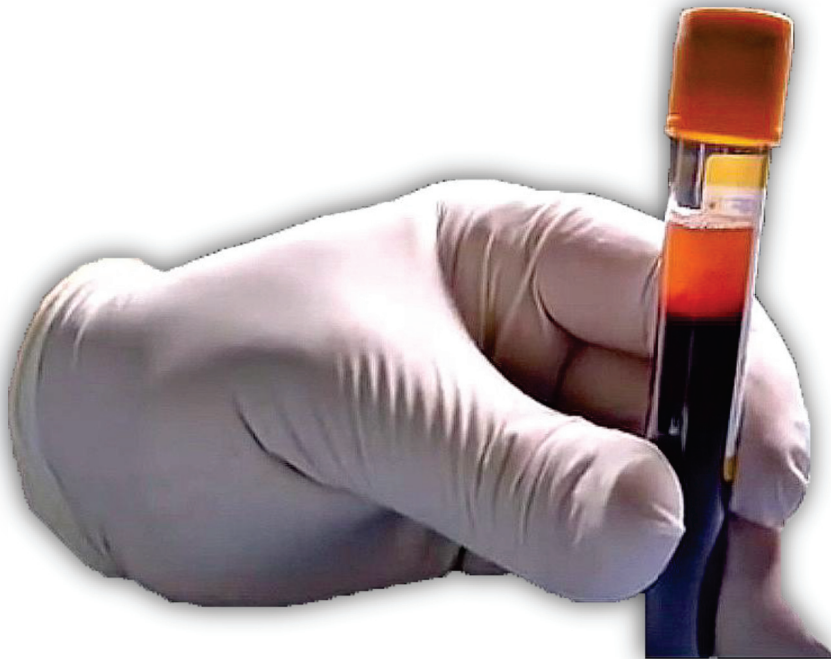

Figure 22: I-PRF : deux phases obtenues après centrifugation

Des précautions supplémentaires devront être prises pour ne pas mélanger ces 2 phases, afin de ne pas altérer les propriétés du PRF injecté.

Le prélèvement de ce surnageant se fera avec une seringue directement dans le tube.

Le I-PRF a été conçu afin de répondre aux mêmes objectifs que son aîné. Il contient comme le A-PRF la majorité des cellules du sang, à savoir des leucocytes (monocytes, neutrophiles, lymphocytes), des plaquettes, mais aussi des cellules souches circulantes et des cellules endothéliales.

Une des caractéristiques majeures du I-PRF, outre le fait d'être sous forme liquide, est de coaguler en 1 à 2 minutes après injection.

III. Utilisation du PRF® en chirurgie plastique parodontale

3.1 Analyse de la littérature

RÉSULTATS CLINIQUES DE L'ADJONCTION DE PRF EN CHIRURGIE PLASTIQUE

- PRF associé à des lambeaux conventionnels

Nous définissons comme lambeaux conventionnels, les procédures chirurgicales pour le traitement des récessions, utilisant ou non des incisions de décharges, afin de déplacer dans la position souhaitée les tissus gingivaux. Peu d'études sont disponibles sur l'association de ces lambeaux à des membranes PRF:

- Le lambeau positionné latéralement associé au PRF a été étudié au travers de séries de cas présentées dans le tableau ci-dessous (71) (72) (73). Les auteurs obtiennent des recouvrements allant de 80 à 100%. Mais ils s'accordent surtout sur l'obtention d'une cicatrisation rapide et un aspect gingival excellent, exempt de tout signe d'inflammation.

Auteur/ Classe de Miller	Recouvrement	Epaisseur gingival	Niveau attache	Profondeur sondage	Cicatrisation	Couleur et contour gingival
Anilkumar 2009 Classe II Miller	100% à 6 mois	NR	NR	NR	rapide	excellents
Singh 2013 Classe II Miller	Environ 80% à 8 mois (gain 4mm)	NR	Gain 5mm	Diminution 1mm	rapide	excellents
Bahtsange 2015 Classe I Miller	100% à 8 mois	gain	Gain	NR	Rapide sans complication	NR

La technique la plus étudiée associée au PRF est le lambeau positionné coronairement (LPC).

Les auteurs se sont attachés au travers de leurs essais cliniques à comparer :

- PRF + LPC versus LPC seul (74), (75), (76), (77), (78)
- PRF + LPC versus LPC + greffon conjonctif (79), (80)
- PRF + LPC versus LPC + protéines dérivées matrices amélaire (81)

PRF + LPC comparé au LPC seul

T : groupe test (technique utilisant le PRF)

C : groupe contrôle (technique comparée)

P < 0.05 : statistiquement significatif

NR : non renseigné

Auteur/ nombre de récessions / Classe de Miller	Recouvrement (%)	Ep. Gingivale à (mm)	$\Delta t6m-t0$	Attache clinique (mm)	Profondeur sondage (mm)	Hauteur GK (mm)	Cicatrisation (Indice cicatrisation)	Satisfaction patient
Jankovic 2012 (résultats à 6 mois) n=NR, Classe I et II Miller	T: 88.68 ± 10.65	NR		T : 1.48+/- 0.40	T : 0.95+/- 0.41	T : 2.20 +/- 0.54	1 ^{ère} sem : 3.11 ± 0.32 2 ^{ème} sem 4.20 ± 0.27,	Intensité douleur 7 premiers jours < avec PRF
	C: 91.96 ± 15.46			C : 1.35+/- 0.38	C : 0.92+/- 0.48	C : 2.85+/- 0.45	1 ^{ère} sem : 2.25 ± 0.54 2 ^{ème} sem : 3.05 ± 0.38,	
	p>0.05			P= 0.413	P= 0.335	P= 0.013	P<0.05	P<0.05
Eren 2014 (résultats à 6 mois) n=44, Classe I et II Miller	T : 92.7	T : 1.59±0.53		T : 1.32±0.55	T : 1.09±0.29	T : 3.51±1.28	T : absence de complication	T > C
	C : 94.2	C : 1.68±0.57		C : 1.59±0.65	C : 1.45±0.60	C : 3.63±1.43	C : complications	
	P=0.674	p>0.05		P= 0.130	P=0.017	P>0.05		
Tunali 2015 (résultats à 12 mois) n=44, Classe I et II Miller	T : 76.63	NR		T : 2.33±0.90	T : 1.18±0.33	T : 2.86±0.69	NR	NR
	C : 77.36			C : 2.16±0.79	C : 1.18±0.35	C : 3.03±0.74		
	p>0.05			p>0.05	p>0.05	p>0.05		

PRF + LPC comparé à LPC + protéines dérivées matrices amélaire

Auteur/ nombre de récessions/ classe de Miller	Recouvrement (%)	Ep. Gingivale (mm)	Δt_{12m-t0}	Attache clinique (mm)	Profondeur sondage (mm)	Hauteur GK (mm)	Cicatrisation (Indice cicatrisation)	Satisfaction patient	
Jankovic 2010 n=NR Classe I et II (suivi à 12 mois)	T: 72.1 +/-9.55	NR	NR	NR	T : 1.23 +/- 0.65	T : 1.62 +/- 0.28	1 ^{ère} sem : T > C P<0.05 2 ^{ème} sem : T : 4.51 +/-0.21 C : 4.29 +/-0.36 P>0.05	Intensité douleur 5 premiers jours < avec PRF P<0.05	
	C: 70.50 +/- 11.76				C : 1.60 +/- 0.36	+0.10			+0.60
	p>0.05				P>0.05	P<0.05			P>0.05

Analyse de la littérature : discussion

La majorité des auteurs obtiennent, avec l'utilisation du PRF, des résultats en termes de recouvrement (recouvrement moyen et pourcentage de recouvrement complet) proches de ceux obtenus avec la technique dite « contrôle » (LPC seul, Conjonctif enfoui, ou Emdogain® + LPC). En effet, tous obtiennent de bon recouvrement à 6 mois postopératoires, Padma décrit même un recouvrement supérieur et statistiquement significatif en faveur du PRF.

Aroca et coll. obtiennent des résultats meilleurs avec le LPC seul, que lorsqu'il est associé au PRF. Les explications possibles seraient :

- l'utilisation d'une membrane de PRF endommagée, (car utilisée dans un délais trop important après sa préparation: conservation au réfrigérateur avec risque de déshydratation et/ou de contamination bactérienne) (35). Cette déshydratation induirait une contraction de la membrane et influencerait les caractéristiques structurales et le contenu en facteurs de croissance de la matrice de PRF.

→ La membrane est donc à utiliser dès la fin de la centrifugation.

- le recours à une seule membrane de PRF dans le traitement de récessions multiples. En effet, nous avons vu que cette matrice présentait une composition hétérogène puisque la plus grande partie des plaquettes et des leucocytes se concentre à la base du caillot, en regard du culot d'hématies.

→ Plusieurs membranes de PRF doivent être placées dans un sens opposé afin d'obtenir un résultat clinique optimal, particulièrement dans les cas de récessions multiples.

Thamaraiselvan (78) décrit une réduction du recouvrement moyen entre 3 et 6 mois pour le groupe traité par un LPC seul. Il attribue cette récurrence au manque d'épaisseur et de hauteur des tissus kératinisés obtenu après cette procédure, qui ne modifie pas le biotype parodontal : un parodonte initialement fin et non épaissi sera davantage propice à l'apparition ou à la récurrence des récessions.

→ Les sites traités avec des membranes de PRF pourraient bénéficier d'une augmentation d'épaisseur gingivale.

En effet Aroca et Thamaraiselvan obtiennent un gain en épaisseur tissulaire équivalent, voir supérieur à celui obtenu par la technique « contrôle ». Néanmoins, une controverse existe, tous les auteurs n'obtiennent pas de tels résultats.

Il a été montré que le PRF serait capable de moduler la prolifération cellulaire en fonction du type de cellule (82). Ainsi, les facteurs de croissance contenus dans la matrice stimuleraient la prolifération des fibroblastes gingivaux et du ligament parodontal, tout en agissant en tant qu'inhibiteur des cellules épithéliales. De plus, la matrice PRF insérée sous le lambeau jouerait un rôle de mainteneur d'espace, qui, associé à cette modulation biologique, pourrait expliquer l'épaississement gingival trouvé par certains auteurs.

Le principal bénéfice apporté par l'association d'une membrane de PRF à une technique de chirurgie plastique parodontale serait avant tout une cicatrisation accélérée. En effet, les indices de cicatrisation étudiés au cours des 2 premières semaines postopératoires sont toujours favorables dans les cas où le PRF est ajouté (amélioration de la couleur et du contour gingival, réduction des saignements, diminution de l'intensité de la douleur durant les 7 premiers jours).

→ **La diminution de la douleur postopératoire est certainement davantage attribuable à l'absence de prélèvement palatin, qu'aux propriétés mêmes du PRF.** En effet, passé ce délai de 2 semaines, les niveaux de cicatrisation des groupes tests et contrôles des différentes études semblent se niveler.

Les auteurs s'accordent à émettre des réserves et sont unanimes quant à la nécessité d'approfondir les connaissances sur ce biomatériau.

Aroca en 2009 (74) soulevait des interrogations quant à la consistance des membranes de PRF, leur positionnement par rapport à la JAC, ou encore leur concentration en plaquettes. Gupta (77) quant à lui, souligne le potentiel de résorption du PRF nécessitant des études à plus long terme.

Des échantillons de sites traités plus larges, une standardisation des protocoles, avec un suivi sur le moyen et long terme sont donc nécessaires pour conclure sur l'intérêt d'adjoindre ces matrices PRF à nos procédures de recouvrement des récessions. De plus, aucune étude histologique n'a encore été réalisée afin de déterminer le type de cicatrisation obtenue, et l'effet du PRF sur l'attache conjonctive reste encore à déterminer.

Analyse de la littérature : Synthèse

Les dernières revues de la littérature ne retiennent pas le PRF parmi les procédés alternatifs aux greffons conjonctifs. (18)

L'adjonction de PRF au LPC n'améliore pas les pourcentages de recouvrement obtenus avec un greffon conjonctif qui reste la technique princeps. Cependant l'épaississement tissulaire obtenu, et l'amélioration de la cicatrisation précoce seraient des résultats intéressants. Des études à plus long terme, sur un échantillon plus large, et comprenant une analyse histologique sont nécessaires. Une récente revue de la littérature (83) confirme ces conclusions.

- PRF en tant que pansement palatin

Se basant sur la propriété selon laquelle le PRF permettrait d'améliorer la cicatrisation des plaies, certains auteurs se sont intéressés à l'utilisation de membranes de PRF comme pansement des plaies palatines à la suite de greffes épithélio-conjonctives. (84)

Auteur	Ré-épithélialisation complète à 2 sem. Post-op	Ré-épithélialisation complète à 3 sem. Post-op	Inconfort patient	Changement habitudes alimentaires	Prise antalgique
Kulkarni 2014 (série de 18 cas)	PRF : complète Sans PRF : incomplète + inflammation	NR	Echelle WBFS : PRF : 3.3 ± 1.42 Sans PRF : 4.625 ± 1.06	NR	NR
Femminella 2015 (84) (série de 40 cas)	PRF 35% Eponge collagène 10%	PRF 100% Eponge collagène 35%	PRF < Eponge collagène	PRF < Eponge collagène	PRF < Eponge collagène
	P = 0.000	P = 0.000	P = 0.017	P = 0.017	P = 0.022

Kulkarni (85), dans une série de cas publiée en 2014, constate que le PRF utilisé en tant que pansement palatin est capable dans un 1^{er} temps d'induire un arrêt du saignement (85) , puis de libérer progressivement des facteurs de croissance optimisant la cicatrisation de la plaie.

- PRF associé à une greffe de tissu conjonctif

Selon une récente revue de la littérature, l'association entre un lambeau positionné coronairement et une greffe de tissu conjonctif donnerait les meilleurs résultats en termes de recouvrement des récessions de classe I et II de Miller (18). Cette technique est aujourd'hui considérée comme le gold standard. Keceli propose en 2015 le premier essai clinique qui adjoint au greffon conjonctif, une membrane de PRF (86) : il compare un groupe test traité par greffe de tissu conjonctif (LPC + GC) associée à une membrane de PRF, à un groupe témoin traité par greffe de tissu conjonctif seule.

Auteur/ Nombre de récessions / Classe de Miller	Recouvrement (%)	Ep. Gingivale (mm)	Δt_{12m-t_0}	Attache clinique (mm)	Δ	Profondeur sondage (mm)	Hauteur GK (mm)	Δ	Cicatrisation (Indice gingival à 6 mois)	Satisfaction patient
Keceli 2015 n=40, Classe I et II Miller	T: 89.6	T : 1.96 +/-0.34	+1.11	T : 1.35 +/- 0.52	+3.1	T : 1.00 +/-0.00	T : 4.43 +/- 1.18	+1.18	T : 0.15 +/- 0.37	NR
	C: 79.9	C : 1.55 +/-0.37	+0.72	C : 1.70 +/- 0.66	+2.5	C : 1.05 +/-0.22	C : 3.63 +/- 1.37	+0.78	c : 0.60 +/-0.50	
	P<0.005	P=0.001		P=0.064	P<0.05	P=0.317	P=0.077	p>0.05	P<0.05	

Le pourcentage de recouvrement radicaire est supérieur dans le groupe test où le PRF est adjoint au greffon conjonctif. De même que l'épaississement des tissus gingivaux à 6 mois postopératoires. De plus, il existerait une forte corrélation entre l'épaisseur gingivale et le pourcentage de recouvrement. Toutefois, les 2 groupes ne sont pas initialement cliniquement comparables, ce qui constitue le biais majeur de cette étude.

Celle-ci soulève néanmoins une interrogation technique : est-il préférable de recouvrir la greffe avec la membrane de PRF afin d'induire un processus de cicatrisation des tissus mous, ou de placer la membrane sous le greffon en contact intime avec le périoste et l'os alvéolaire pour accroître le potentiel de régénération de ces derniers (87), (88) ? Ayant opté pour la seconde solution, l'auteur indique qu'une étude histologique future devra éclaircir ce point.

→ **Le PRF associé à la greffe conjonctive enfouie sous un LPC :**

- N'apporterait pas de bénéfice en terme de recouvrement radicaire
- Influencerait positivement l'épaisseur gingivale
- Permettrait un gain d'attache supplémentaire
- Améliorerait la cicatrisation

- PRF associé à la Technique VISTA (Vestibular Incision Subperiosteal Tunnel Acces)

Différentes techniques de tunnel ont été décrites dans le but de traiter des récessions multiples en une seule intervention, tout en maintenant l'intégrité des papilles et en évitant de réaliser des incisions de décharge.

La technique VISTA est une variante chirurgicale visant à éviter les complications potentielles, inhérentes aux techniques de tunnelisation habituelles. (89).

Elle consiste en une incision vestibulaire en mésial des récessions, au travers de laquelle un tunnel sous-périoste est créé, exposant les déhiscences osseuses et les surfaces radiculaires. Une fois les papilles libérées, les tissus sont tractés en direction coronaire. Ils sont maintenus dans cette position par des sutures coronaires ancrées, sécurisées à l'aide de plot de résine composite sur la face vestibulaire de chaque dent traitée.

Seulement 2 séries de cas ont été retrouvées dans la littérature où les auteurs utilisent le PRF en l'associant à cette technique récente de chirurgie minimalement invasive.

Auteur/Nombre de récessions/ Classe de Miller	Recouvrement	Ep. Gingivale	Profondeur sondage	Attache clinique	Hauteur GK	Cicatrisation
Gupta 2014 n=9, classe I et II Miller	2,17 mm / 97,22%	+0,53 mm	-0,11 mm	+2,28 mm	+1,78 mm	Tissus sains Absence d'inflammation
Chatterjee 2015 n= 8, classe I et II Miller	91% (à 6 mois)	NR	NR	NR	NR	NR
	96% (à 12 mois)	NR	NR	NR	+1-2mm	NR

Pour Gupta, le PRF permet de rétablir la continuité et l'intégrité de la gencive kératinisée, et d'augmenter l'épaisseur des tissus (90). Selon Chatterjee, l'utilisation du PRF associé à la technique VISTA permettrait au praticien de traiter avec succès des récessions multiples avec un résultat esthétique optimal et un biotype parodontal excellent (91). L'absence d'essais cliniques, et le faible nombre de cas traités par les auteurs ne suffisent pas pour en extraire de réelles conclusions.

ETUDE HISTOLOGIQUE SUR LA CICATRISATION LORS DE L'ADJONCTION DE PRF

Une étude histologique réalisée sur des récessions gingivales traitées par des membranes de PRF comparées à une greffe de tissu conjonctif a été menée. (92) Son objectif est de comparer la revascularisation, et l'aspect des différents composants tissulaires à 1 et 6 mois postopératoires.

Une biopsie par «punch» à 2 mm du bord gingival libre, sur les zones recouvertes est analysée par histologie et immunohistochimie. Elle révèle :

- Une épaisseur similaire de l'épithélium dans les 2 groupes ainsi qu'une densité des fibres de collagène comparables dans les 2 groupes, à 1 et 6 mois.
- Des crêtes épithéliales qui pénètrent plus profondément dans le tissu conjonctif pour le groupe PRF. Ce phénomène pourrait accroître la résistance tissulaire aux irritations externes.
- Des vaisseaux qui sont en nombre et surface, comparables dans les 2 groupes à 1 mois postopératoire, mais plus nombreux dans le groupe traité par greffe conjonctive, à 6 mois postopératoires.

Selon l'auteur, l'association PRF + LPC permettrait une néovascularisation plus précoce, expliquant le nombre inférieur de vaisseaux à 6 mois. La maturation tissulaire également plus précoce grâce au PRF, aboutirait à un tissu conjonctif similaire à celui obtenu par la greffe.

3.2 Cas cliniques : L-PRF

Cas clinique n°1

Un homme de 42 ans, non fumeur, se présente à la consultation de parodontologie du CHU de Nice. Il présente de larges récessions gingivales de classe I de Miller sur la 22, 23, 24 et 26 (la 25 est absente). Des restaurations au composite sont présentes pour recouvrir les lésions cervicales d'usures de 24 et 26.

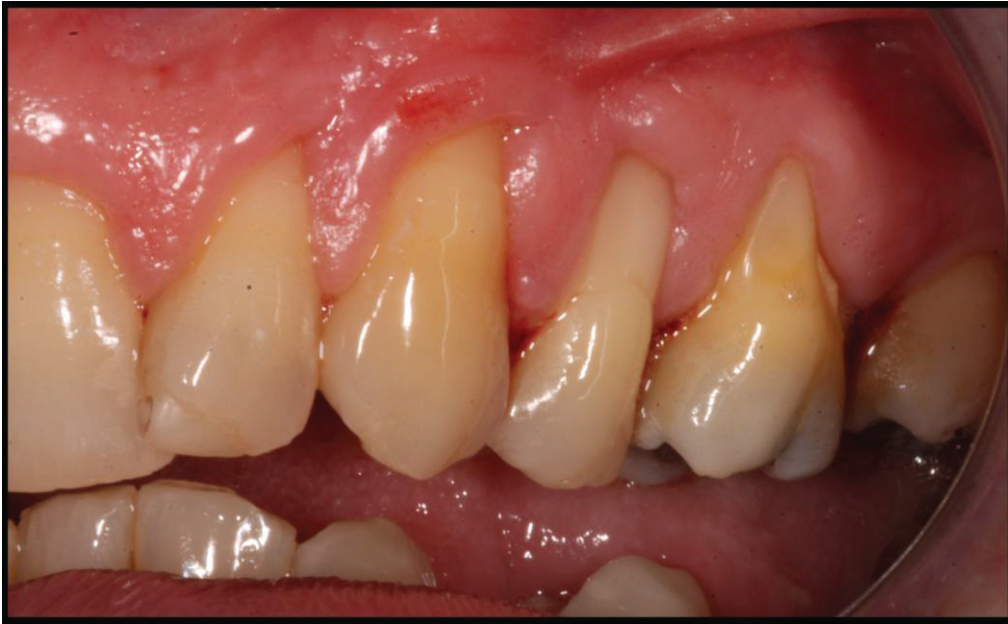

Figure 23: Situation pré-opératoire (Dr S. Vincent-Bugnas)

Des incisions intra-sulculaires sont réalisées en vestibulaire de 22, 23, 24, 26, en préservant l'ancrage papillaire.

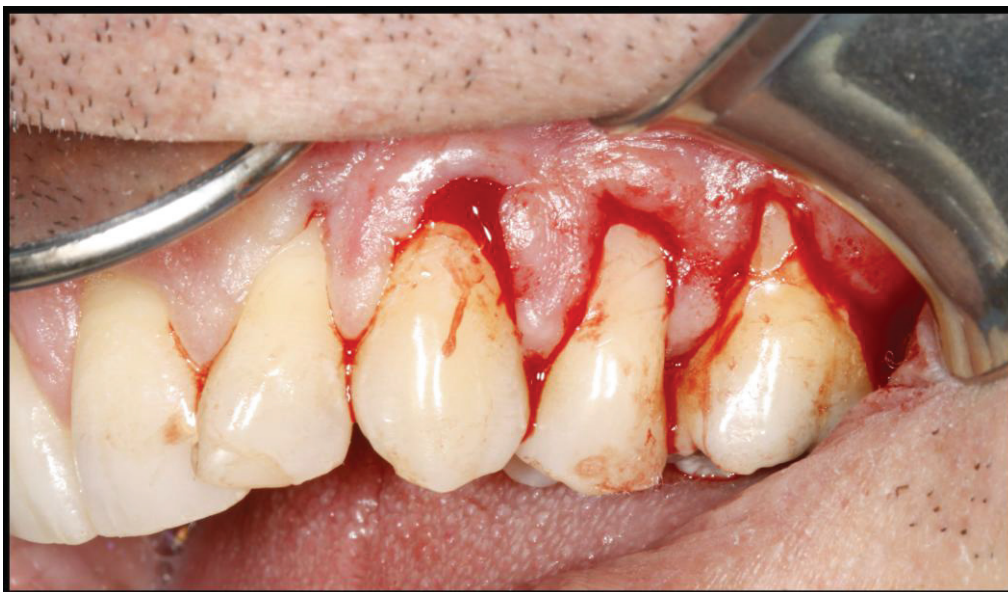

Figure 24: Incisions

Une dissection d'épaisseur partielle est soigneusement réalisée afin de créer des poches profondes au delà de la ligne muco-gingivale, tout en maintenant la pointe des papilles attachées.

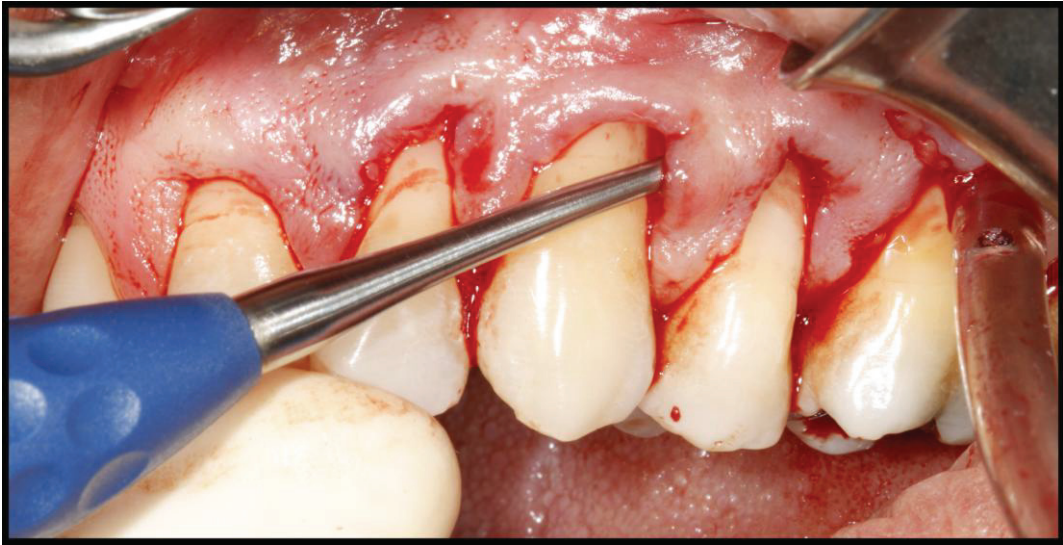

Figure 25: Décollement du lambeau tunnelisé

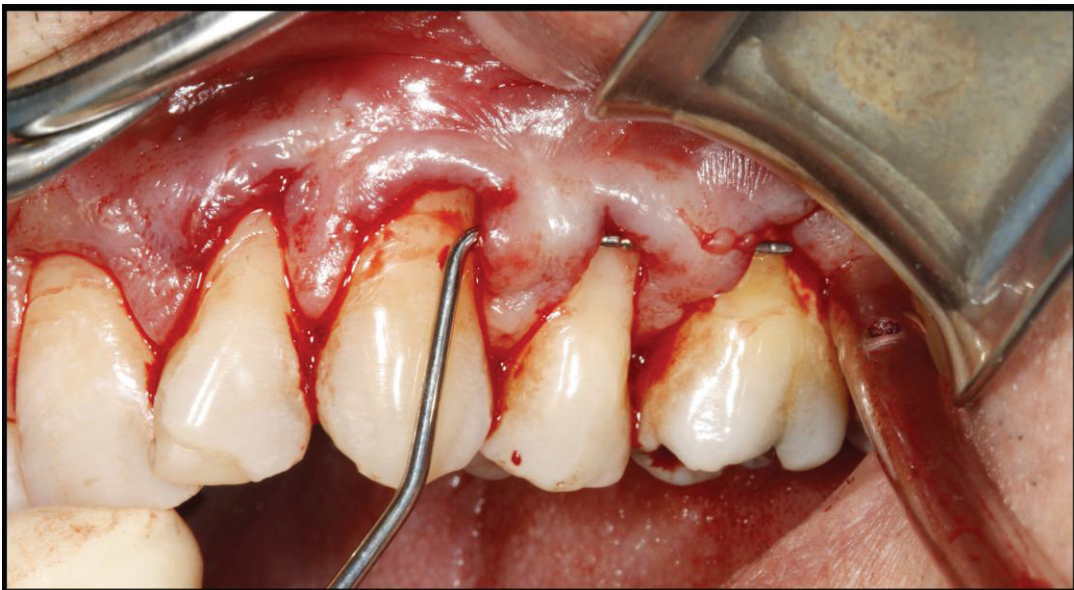


Figure 26: Vérification de l'intégrité des pointes papillaires

Le prélèvement sanguin est centrifugé selon le protocole précédemment décrit (12mn à 2700 tr/mn). Le caillot obtenu est débarrassé de son culot d'hématie.

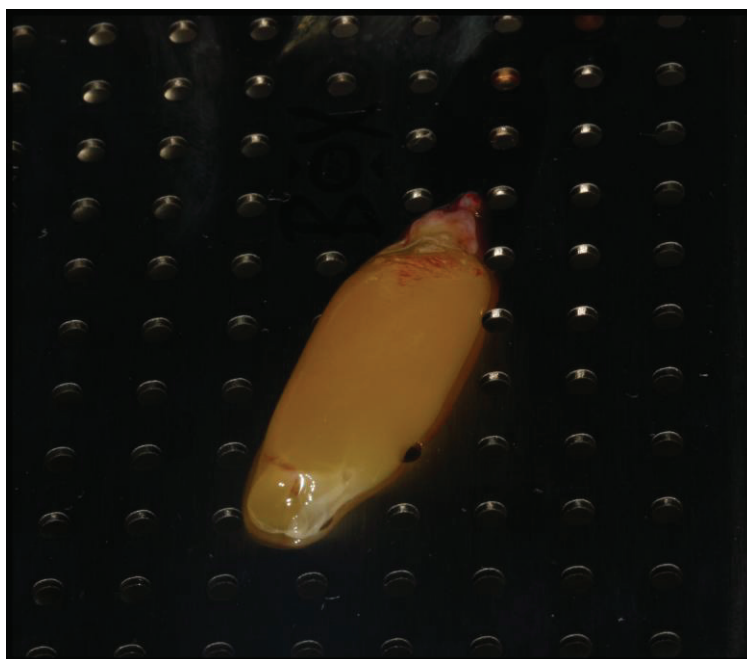


Figure 27: Caillot de PRF®

Après compression des caillots dans la PRF Box®, deux membranes sont obtenues.



Figure 28: Membranes de PRF®

Les membranes de PRF sont délicatement insérées dans le tunnel, à l'aide d'un fil de suture.

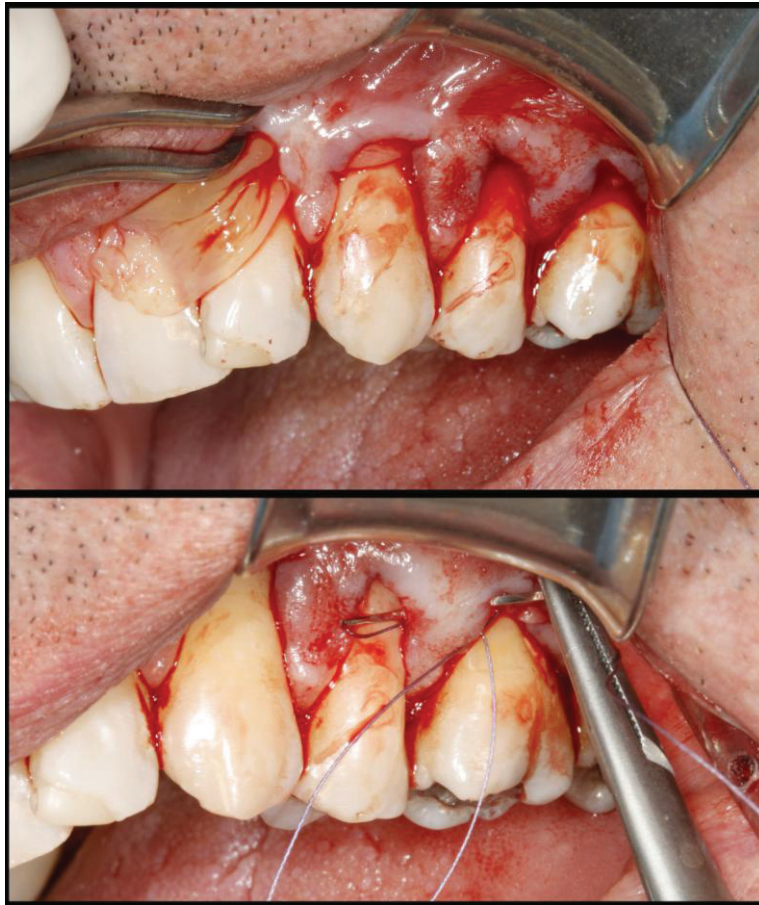

Figure 29: Insertion des membranes de PRF®

Les membranes sont stabilisées avec le lambeau par une suture.

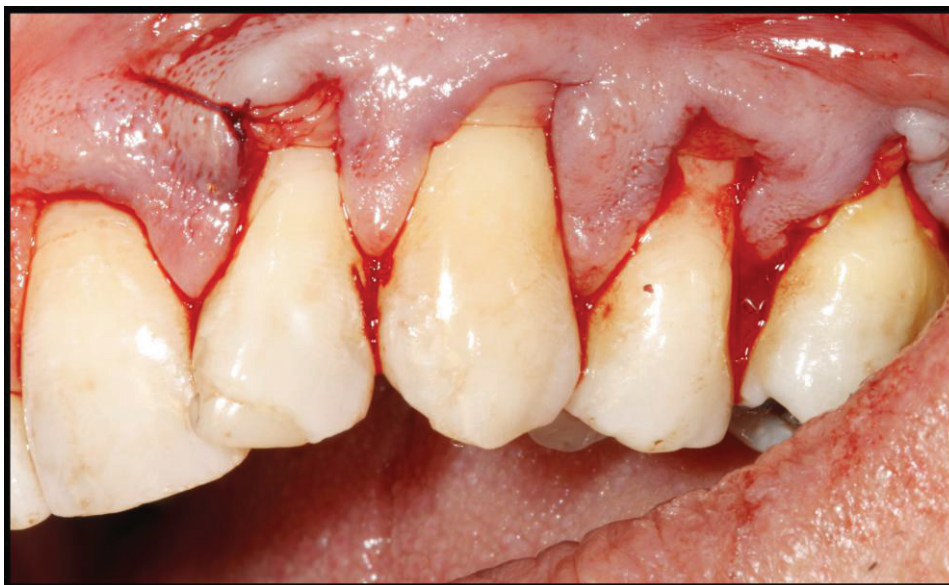

Figure 30: Stabilisation des membranes de PRF®

Le lambeau est maintenu en position coronaire par rapport à la jonction amélo-cémentaire grâce à des sutures suspendues (fils Vicryl® 5.0)

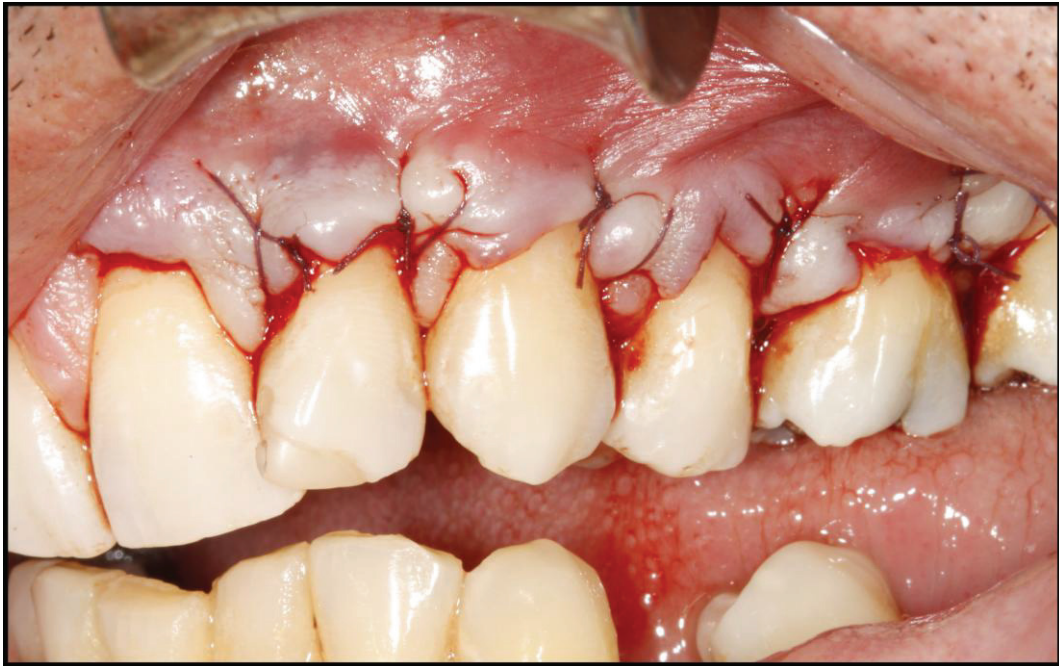

Figure 31: Sutures du lambeau

Situation clinique à **2 mois post opératoires**. On note le recouvrement complet des récessions de 22 et 23. En revanche une exposition radiculaire persiste sur la 24 et 26.

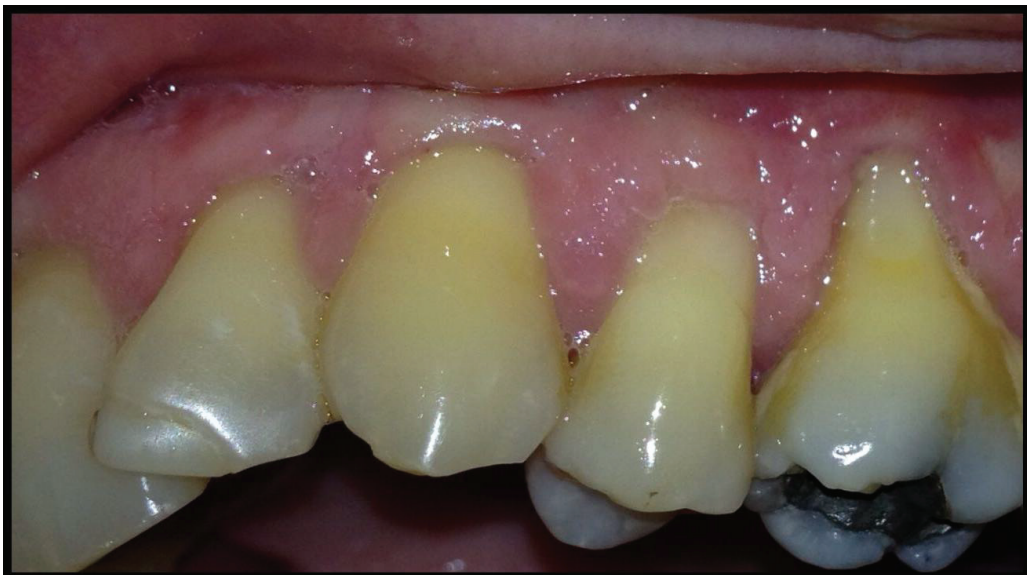

Figure 32: 2 mois post-opératoires

Après 8 mois le résultat obtenu est maintenu.

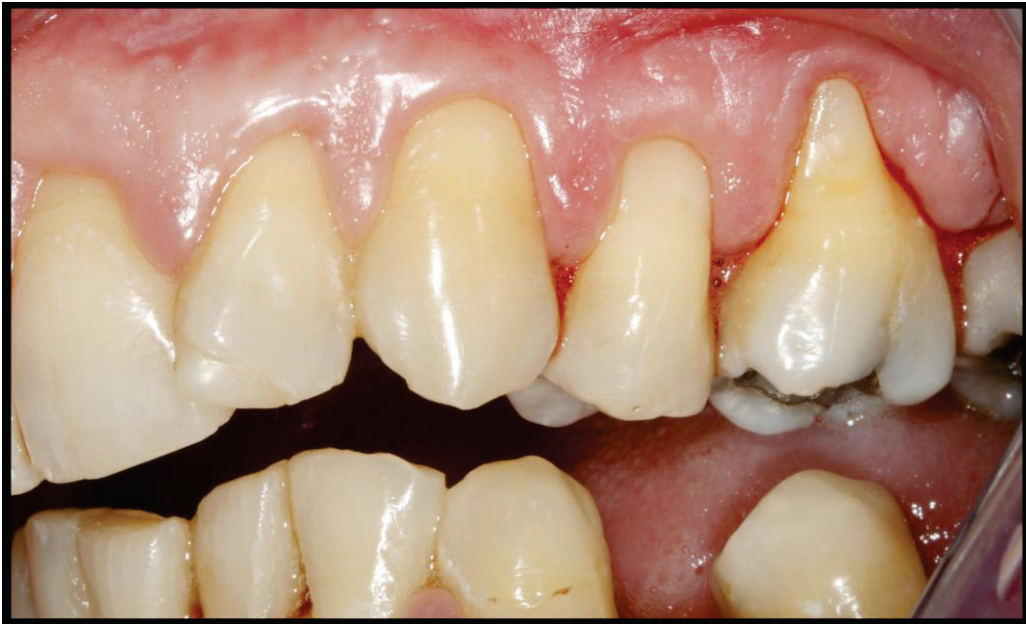

Figure 33: 8 mois post-opératoires

Cas clinique n°2

Un femme de 40 ans, non fumeuse, se présente à la consultation de parodontologie du CHU de Nice. Elle présente des récessions gingivales de classe I de Miller sur la 21, 22, 23 et 24.

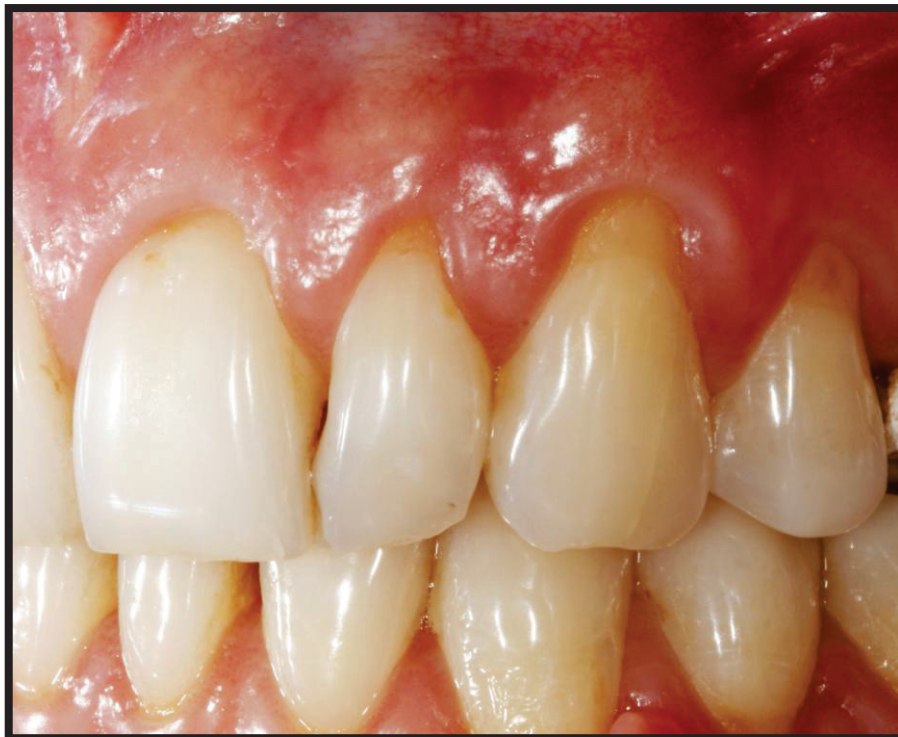

Figure 34: Situation pré-opératoire (Dr S. Vincent-Bugnas)

Un tunnel sous périoste est réalisé de la face mésiale de la 21 à la face distale de la 24. L'intégrité des pointes papillaires est vérifiée.

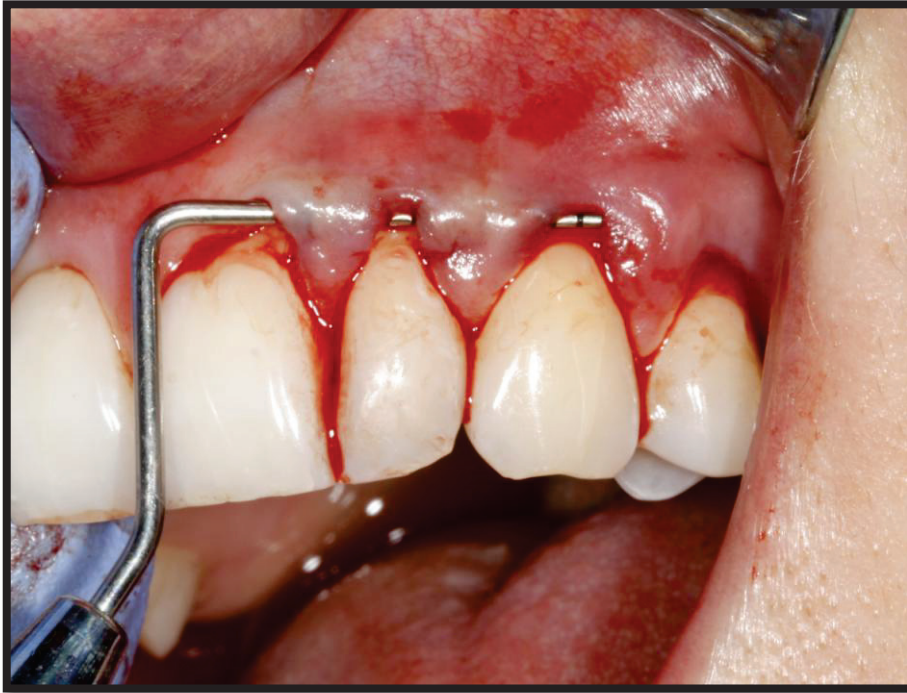

Figure 35: Vérification de l'intégrité des pointes papillaires

Le prélèvement sanguin est centrifugé selon le protocole d'obtention du L-PRF (12 minutes à 2700 tr/min)

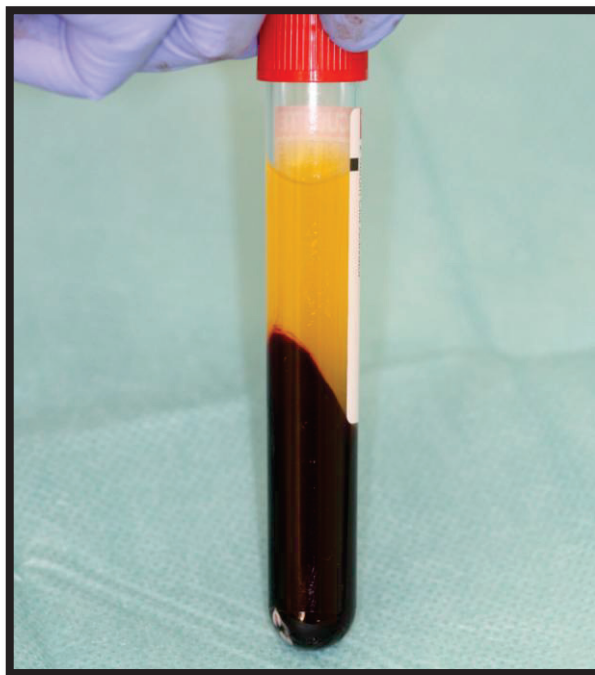


Figure 36: Contenu du tube après centrifugation

La membrane de PRF obtenue est essayée, puis insérée dans le tunnel.

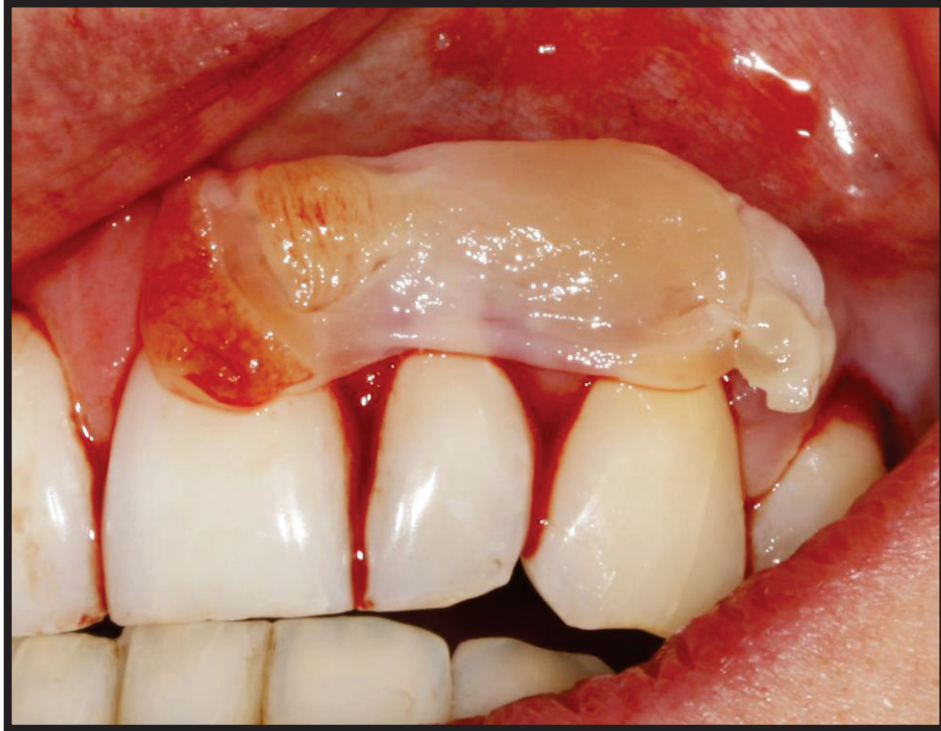

Figure 37: Essai de la membrane de PRF

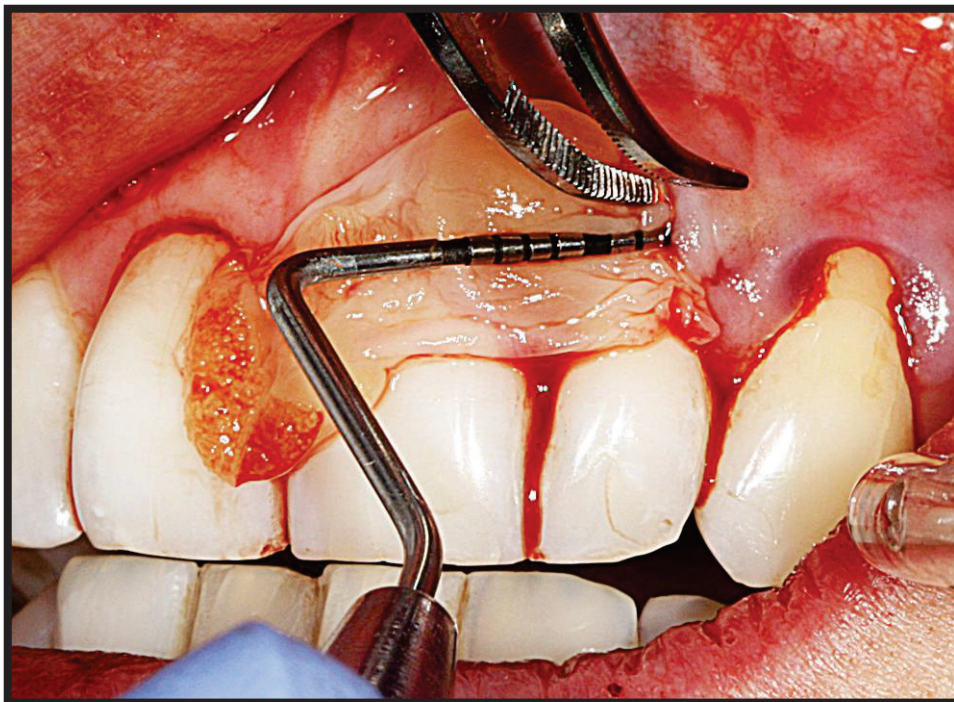


Figure 38: Insertion de la membrane

Le lambeau est suturé, maintenu en position coronaire par rapport à la jonction amélo-cémentaire grâce à des sutures suspendues (fils Vicryl® 5.0)

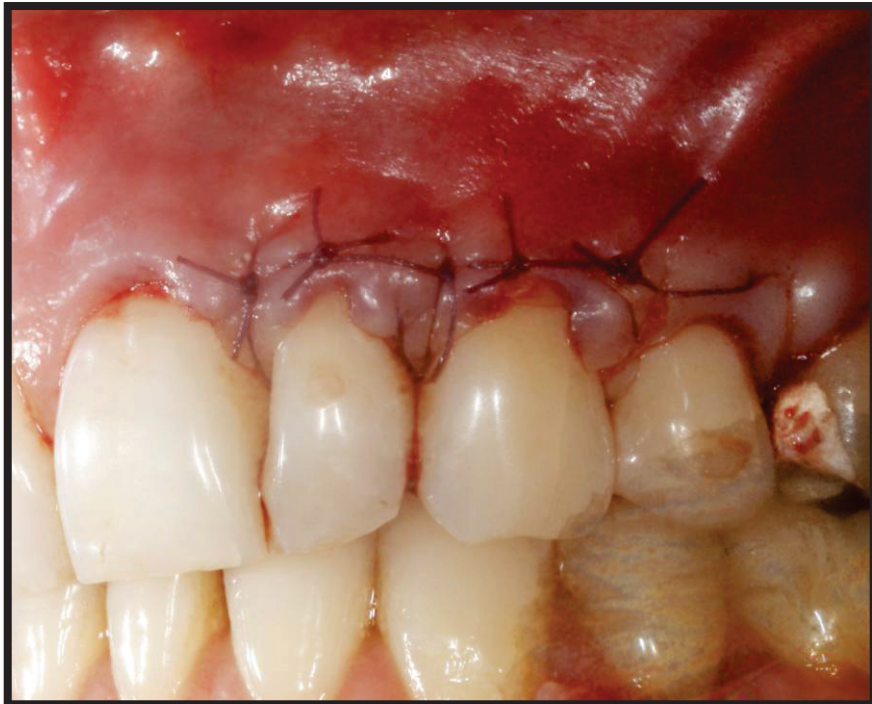

Figure 39: Sutures du lambeau

Les sutures sont déposées à 15 jours post-opératoires.

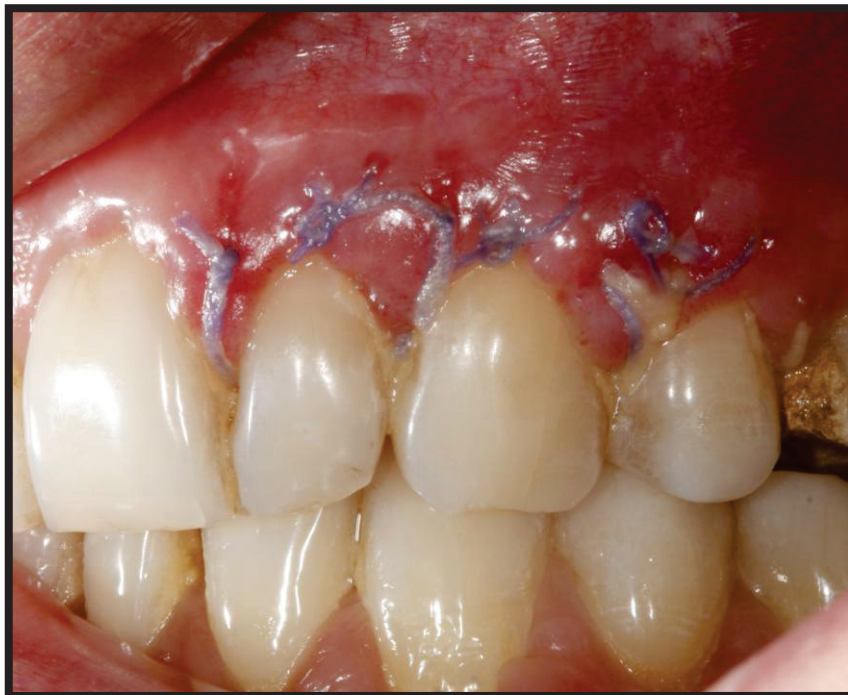

Figure 40: Situation à 15 jours post-opératoires avant dépose des sutures

Après dépose des sutures, la gencive est inflammatoire. Toutes les récessions semblent recouvertes.

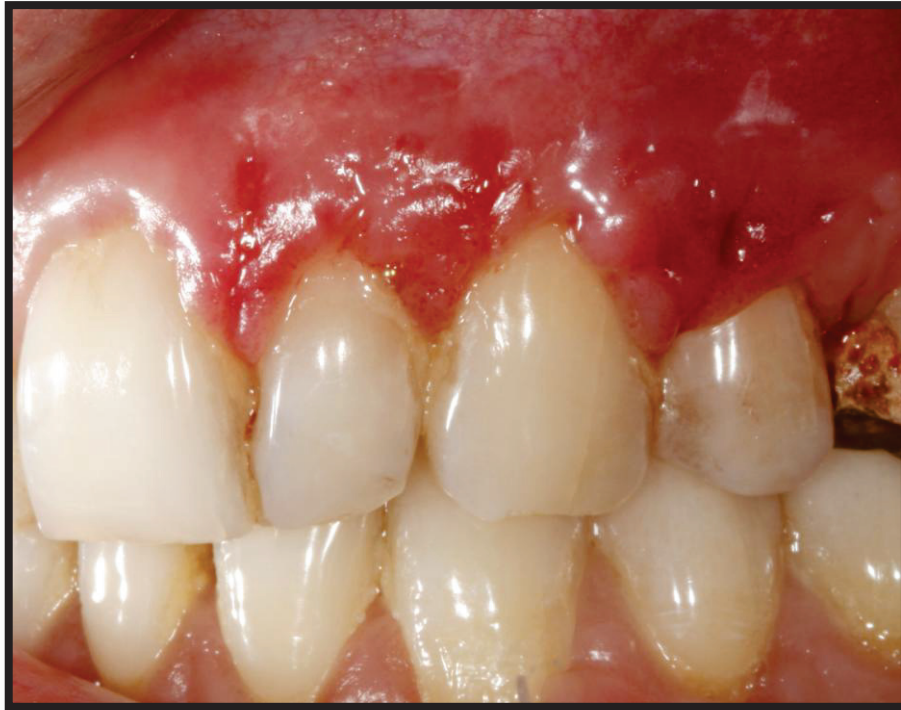

Figure 41: Situation après dépose des sutures

La situation à 6 mois postopératoires met en évidence la réduction de l'ensemble des récessions, mais un recouvrement complet n'est pas obtenu.

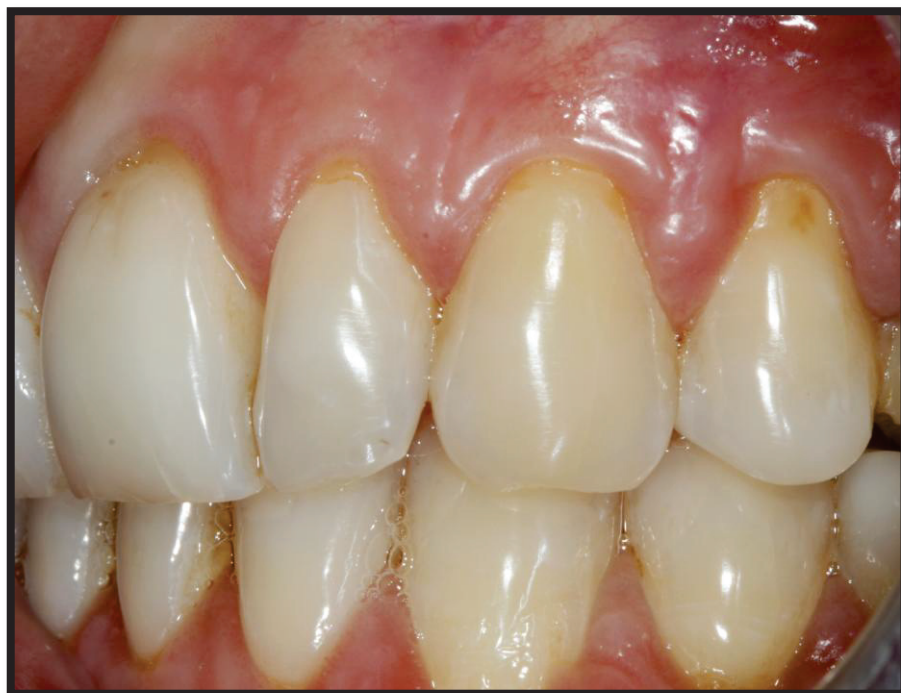

Figure 42: Situation à 6 mois post-opératoires

Les résultats sont maintenus à 2 ans postopératoires.

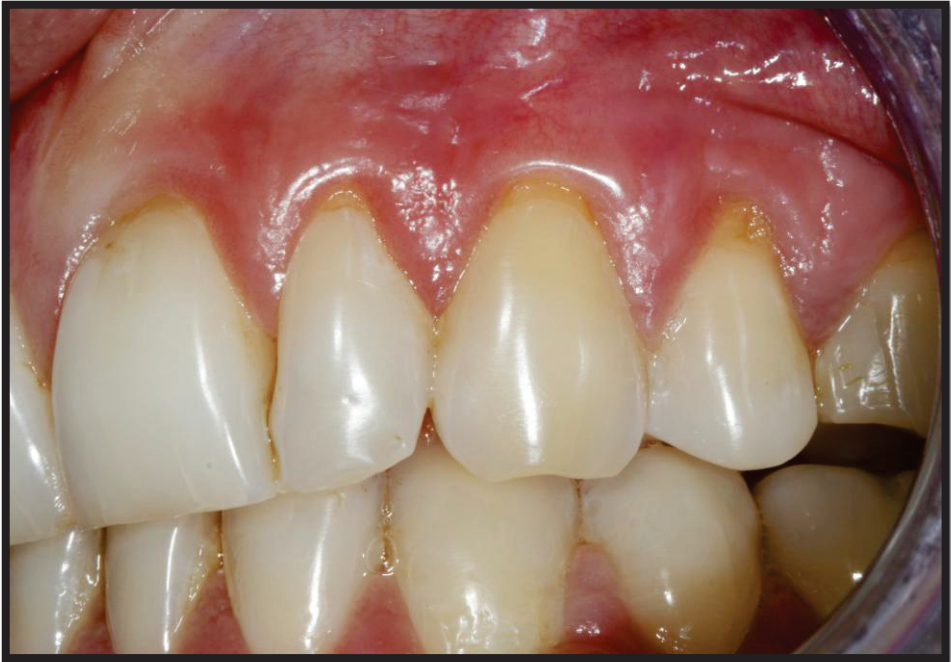

Figure 43: Situation à 2 ans postopératoires

IV. Discussion

L'avènement de l'ingénierie tissulaire dans les années 1980, a ouvert la voie à la régénération des organes et tissus du corps humain. Selon ce concept, l'utilisation des concentrés plaquettaires en médecine connaît un véritable engouement ces dernières années, et l'odonto-stomatologie n'y fait pas exception.

La technologie PRF® précédemment décrite, semble offrir bien plus qu'un simple pansement de fibrine facilitant l'hémostase. Les propriétés biologiques du PRF tant immunitaires, que cicatricielles, son protocole simple, et la démocratisation de sa technique dans les cabinets dentaires suscitent l'enthousiasme de bon nombre de praticiens. Cependant le PRF fait également l'objet de nombreuses critiques, et les plus hautes instances émettent certaines réserves. Ainsi, le ministère de la santé souligne que les protocoles doivent faire l'objet d'une évaluation scientifique plus approfondie (57).

C'est dans ce sens que la Société Française de Parodontologie et d'Implantologie Orale (SFPIO) en 2011 émet sa position sur le PRF et conclut :

« L'absence totale de publications cliniques objectives et donc de preuves scientifiques avérées, conjuguée à la faiblesse méthodologique des rares études fondamentales suggèrent que de nouvelles études parfaitement structurées sont absolument nécessaires pour pouvoir justifier l'utilisation pratique d'un tel protocole. Sans présager de la qualité potentielle des concentrés plaquettaires mais dans la limite des informations actuellement disponibles et dans un souci d'objectivité et d'information, la Société Française de Parodontologie et d'Implantologie Orale ne peut, pour le moment, recommander l'utilisation du PRF. » (93)

Puis l'American Academy of Periodontology, dans sa dernière conférence de consensus sur les traitements chirurgicaux de recouvrement des récessions, ne considère pas le PRF® comme un éventuel substitut au greffon conjonctif (18).

Conclusion

Le PRF® possède des propriétés biologiques très intéressantes. L'architecture de son réseau de fibrine et sa composition en plaquettes, leucocytes, cellules souches circulantes et cellules endothéliales lui confère un véritable rôle accélérateur de la cicatrisation gingivale.

Cependant la littérature nous montre que l'adjonction de membranes de PRF® aux techniques de chirurgie plastique parodontale ne permet pas d'atteindre les résultats obtenus par la greffe de tissu conjonctif. Celle-ci reste le « gold standard », et permet d'obtenir les meilleurs résultats en termes de recouvrement radiculaire, de gain en tissu kératinisé, avec une stabilité de ces paramètres sur le long terme. Les auteurs se rejoignent sur un point : l'utilisation du PRF® dans le traitement chirurgical des récessions permet une amélioration de la cicatrisation précoce, ainsi qu'une réduction de l'inconfort du patient. Le PRF® pourrait également favoriser le gain en épaisseur gingivale, et le gain d'attache.

Néanmoins les sociétés scientifiques ne considèrent pas le PRF® comme un substitut éventuel au greffon conjonctif, s'accordant sur le manque d'études histologiques et d'essais cliniques à long terme.

La technologie PRF® poursuit aujourd'hui son évolution, et de nouveaux protocoles de centrifugation voient le jour, améliorant les propriétés biologiques du biomatériau. Avec ces avancées de nouvelles interrogations apparaissent. Ainsi le I-PRF, dernier-né, pourrait éventuellement être injecté directement dans la gencive, avec pour objectif majeur de modifier le biotype gingival. Le Dr Choukroun préconise son utilisation en association avec le A-PRF afin d'accroître la présence sur le site des cellules sanguines et facteurs de croissance. Mais beaucoup de questions demeurent sans réponse : à quel moment de la chirurgie injecter le I-PRF ? La coagulation du I-PRF permet-elle d'améliorer la stabilité du caillot sur le site receveur ? Peut-on l'associer à un greffon conjonctif ? Autant d'interrogations persistantes qui ouvrent la voie à des projets de recherche dans les années à venir ...

Annexes

Annexe I : Classification de Miller

Miller, fonde sa classification dans un objectif thérapeutique et pronostique. Il distingue 4 classes (94,94):

- Classe I : La récession n'atteint pas la ligne muco-gingivale. Il n'y a pas de perte de tissu interdentaire. Un recouvrement complet est possible.

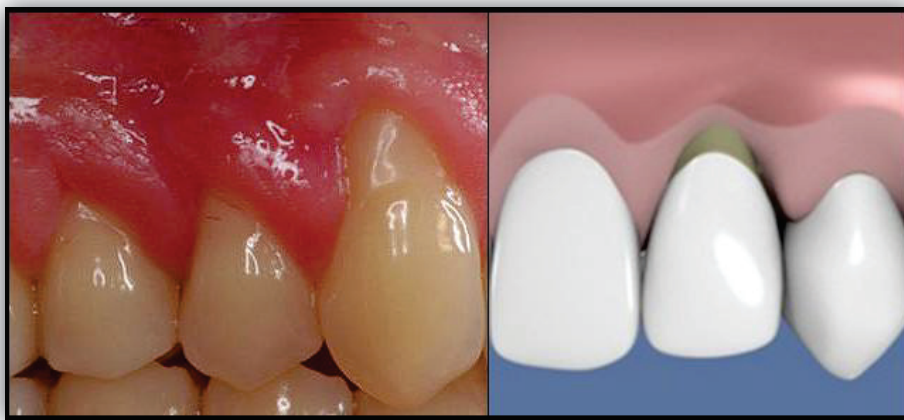

Figure 44: Récession de classe 1 de Miller (Dr S. Aroca)

- Classe II : La récession atteint ou dépasse la ligne muco-gingivale. Il n'y a pas de perte tissulaire interdentaire. Un recouvrement complet est possible.

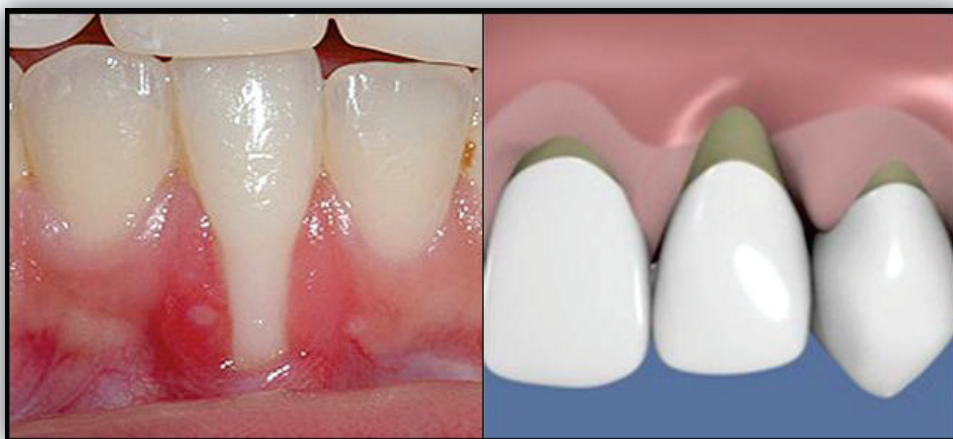

Figure 45: Récession de classe 2 de Miller (Dr S. Chaushu)

- Classe III : La récession atteint ou dépasse la ligne muco-gingivale. Il y a une perte d'os interdentaire, le tissu gingival proximal est apical à la JAC, mais reste coronaire à la base de la récession. Ou, il existe une malposition. Seul un recouvrement partiel est envisageable.

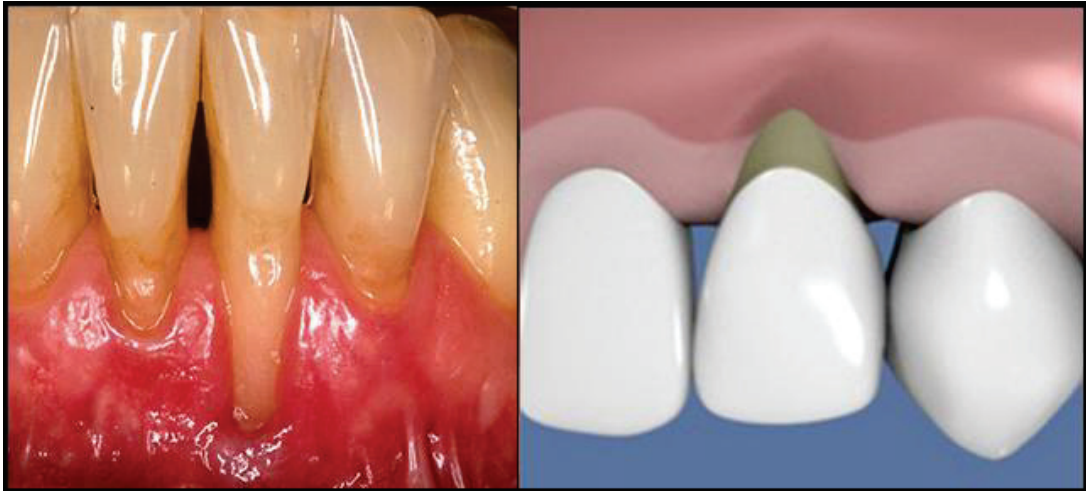

Figure 46: Récession de classe 3 de Miller (Dr O. Carcuac)

- Classe IV : La récession atteint ou dépasse la ligne muco-gingivale. Les tissus proximaux se situent au niveau de la base de la récession et celle-ci intéresse plus d'une face de la dent. Il n'y a pas de recouvrement possible.

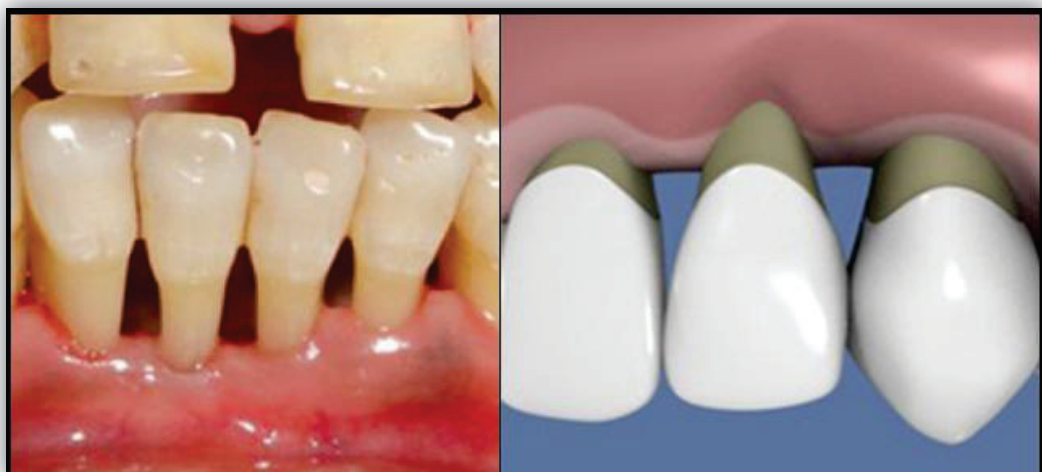

Figure 47: Récession de classe 4 de Miller (Dr D. Kashyap)

Annexe II : Classification de CAIRO

CAIRO et al, ont proposé une nouvelle classification des récessions gingivales qui prend en considération à la fois la perte d'attache vestibulaire et inter-proximale (95). Les auteurs décrivent 3 types de récessions :

- Récession de type 1 (RT1) : Il s'agit d'une récession sans perte d'attache inter-proximale. La jonction amélo-cémentaire (JAC) inter-proximale n'est pas visible cliniquement au niveau des faces mésiale et distale de la dent.

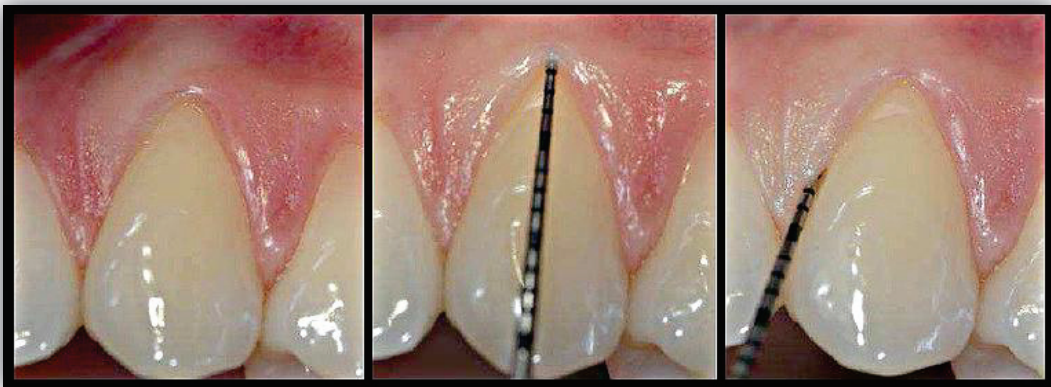

Figure 48: Récession de type 1 (RT1) de Cairo (Dr F. Cairo)

- Récession de type 2 (RT2) : Il s'agit d'une récession associée à une perte d'attache inter-proximale. La perte d'attache inter-proximale (mesurée entre la JAC inter-proximale et le fond du sillon gingivo-dentaire) est inférieure ou égale à la perte d'attache au niveau vestibulaire.

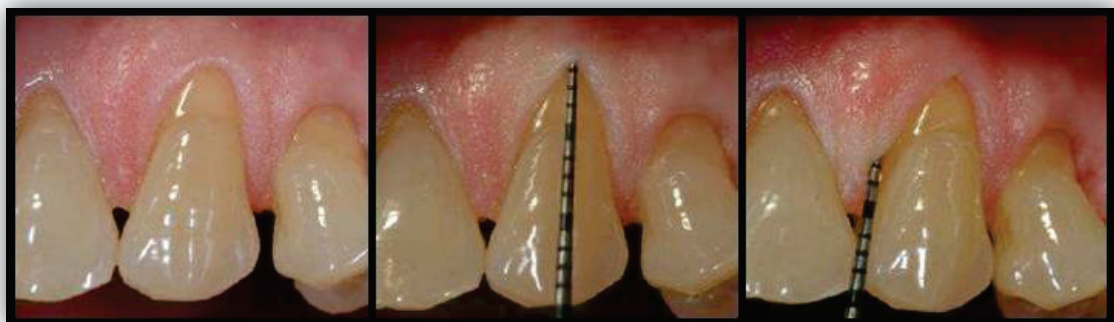

Figure 49: Récession de type 2 (RT2) de Cairo (Dr F. Cairo)

- Récession de type 3 (RT3) : Il s'agit d'une récession associée à une perte d'attache inter-proximale. La perte d'attache inter-proximale est supérieure à la perte d'attache au niveau vestibulaire.

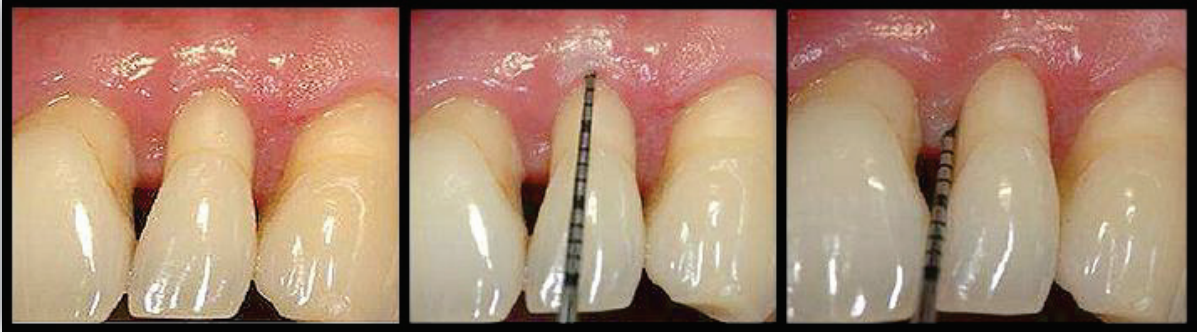

Figure 50: Récession de type 3 (RT3) de Cairo (Dr F. Cairo)

Bibliographie

1. Bernimoulin JP. Recherches cliniques relatives aux récessions gingivales dans la parodontolyse involutive. Rev Mens Suisse Odonto-Stomatol. 1974;(84): p. 60-69.
2. Maynard J. Mucogingival considerations for the adolescent patient. In Nevins M, Mellonig JT. Periodontal therapy: clinical approaches and evidence of success. Chicago: Quintessence Publishing Co; 1998. p. 291-303.
3. Addy M. Tooth brushing, tooth wear and dentine hypersensitivity. Are they associated ? Int Dent J. 2005;(55 suppl. 1): p. 261-267.
4. Löe H, Anerud A, Boysen H. The natural history of periodontal disease in man: prevalence severity, extent of gingival recession. J Periodontol. 1992;(63): p. 489-495.
5. Gunsolley JC, Quinn S, Tew J, Gooss CM, Brooks CN, Schenkein H. The effect of smoking on individuals with minimal periodontal destruction. J Periodonto. 1998;(69): p. 165-170.
6. ANDO K, Ito K, Murai S. Improvement of multiple facial gingival recession by non-surgical and supportive periodontal therapy: a case report. J Periodonto. 1999;(70): p. 909-913.
7. Paolantonio M, Di Murro C, Cattabriga A, Cattabriga M. Subpedicle connective tissue graft versus free gingival graft in the coverage of exposed root surfaces. A 5-year clinical study. J Clin Periodontol. 1997; 24: p. 51-56.
8. Guinard EA, Caffesse R. Treatment of localized gingival recessions. Part I. Lateral sliding flap. J Periodontol. 1978; 49: p. 351-356.
9. Allen EP, Miller PD. Coronal positioning of existing gingiva: Short term results in the treatment of shallow marginal tissue recession. J Periodontol. 1989; 60: p. 316-319.
10. Pini Prato G, Pagliaro U, Baldi C, et al. Coronally advanced flap procedure for root coverage. Flap with tension versus flap without tension: A randomized controlled clinical study. J Periodontol. 2000; 71: p. 188-201.
11. Cohen DW, Ross SE. The double papillae repositioned flap in periodontal therapy. J Periodontol. 1968;(39): p. 65-70.
12. Ross SE, Crosetti H, Garguilo A, Cohen DW. The double papillae repositioned flap; an alternative. Fourteen years in retrospect. Int J Periodontics Restorative Dent. 1986;(46-59): p. 6.
13. Nelson SW. The subpedicle connective tissue graft. A bilaminar reconstructive procedure for the coverage of denude root surfaces. J Periodontol. 1987;(16): p. 95-102.
14. Langer B, Langer L. Subepithelial connective tissue graft technique for root coverage. J Periodontol. 1985; 56: p. 715-720.
15. Harris RJ. The connective tissue with partial thickness double pedicle graft: The results of 100 consecutively treated defects. J Periodontol. 1994; 65: p. 448-461.
16. Blanes RJ, Allen EP. The bilateral pedicle flap-tunnel technique: a new approach to cover connective tissue grafts. Int J Periodontics Restorative Dent. 1999; 19(5): p. 471-479.
17. Azzi R, Etienne D. Recouvrement radiculaire et reconstruction papillaire par greffon conjonctif

- enfoui sous un lambeau vestibulaire tunnélisé et tracté coronairement. JPIO. 1998; 17: p. 71-77.
18. Chambrone L, Tatakis D. Periodontal soft tissue root coverage procedures: a systematic review from the AAP Regeneration Workshop. J Periodontol. 2015; 86: p. 8-51.
 19. Hürzeler MB, Weng D. A single-incision technique to harvest subepithelial connective tissue grafts from the palate. Int J Periodontics Restorative Dent. 1999 Jun; 19(3): p. 279-87.
 20. Toffler M, Toscano N, Holtzclaw D. Introducing Choukroun's platelet rich fibrin (PRF) to the reconstructive surgery milieu. JIACD. 2009; I(6).
 21. Gaultier F, Navarro G, Donsimoni J, Dohan D. Concentrés plaquettaires : technologies, biologie associée, applications cliniques, analyses histologiques 3e partie : applications cliniques. Implantodontie. 2003;(13): p. 3-11.
 22. Whitman DH, Berry RL, Green DM. Platelet gel an autologous alternative to fibrin glue with applications in oral and maxillofacial surgery. J. Oral. Maxillofac. Surg. 1997; 55: p. 1294-1299.
 23. Choukroun J, Adda F, Schoeffler C, Vervelle A. Une opportunité en paro-implantologie : le PRF. Implantodontie. 2001;(41): p. 55-62.
 24. Choukroun J, Diss A, Simonpieri A. Platelet-rich fibrin (PRF): A second-generation platelet concentrate. Part IV: Clinical effects on tissue healing. Oral Surg Oral Med Oral Pathol Oral Radiol Endod. 2006; 101: p. 56-60.
 25. Dohan DM, Choukroun J, Diss A. Platelet-rich fibrin (PRF): a second-generation platelet concentrate. Part II: platelet-related biologic features. Oral Surg Oral Med Oral Pathol Oral Radiol Endo. 2006 Mar; 101(3): p. 45-50.
 26. Gassling VLW, Açyl Y, Springer IN, Hubert N, Wiltfang J. Platelet-rich Plasma and Platelet-rich fibrin in human cell culture. Oral Surgery, Oral Medicine, Oral Pathology, Oral Radiology and Endodontology. 2009; 108(1): p. 48-55.
 27. Sanchez AR, Sheridan P, Kupp L. Is platelet-rich plasma the perfect enhancement factor? A current review. Int J Oral Maxillofac Implants. 2003; 18: p. 93-103.
 28. Nehls V, Herrmann R. The configuration of fibrin clots determines capillary morphogenesis and endothelial cell migration. Microvasc Res. 1996;(51): p. 347-364.
 29. Van Hinsbergh V, Collen A, Koolwijk P. Role of fibrin matrix in angiogenesis. Ann N Y Acad Sci. 2001;(936): p. 426-37.
 30. Dohan DM, Choukroun J, Diss A. Platelet-rich fibrin (PRF): a second-generation platelet concentrate. Part I: technological concepts and evolution. Oral Surg Oral Med Oral Pathol Oral Radiol Endod. 2006 Mar; 101(3): p. 37-44.
 31. Dohan Ehrenfest DM, Del Corso M, Diss A. Three dimensional architecture and cell composition of Choukroun's platelet rich fibrin clot and membrane. Journal of Periodontology. 2010; 81(4): p. 546-555.
 32. Dohan Ehrenfest DM, Diss A, Odin G, Doglioli P, et al. In vitro effects of Choukroun's PRF (platelet-rich fibrin) on human gingival fibroblasts, dermal prekeratinocytes, preadipocytes, and maxillofacial osteoblasts in primary cultures. Oral Surgery, Oral Medicine, Oral Pathology, Oral Radiology and Endodontology. 2009; 108(3): p. 341-352.
 33. Charrier P. Interet du PRF (platelet Rich Fibrin) et des allogreffes en implantologie. 2007.
 34. Su CY, Kuo YP, Tseng YH, Su CH, Burnouf T. In vitro release of growth factors from platelet-rich fibrin (PRF): a proposal to optimize the clinical applications of PRF. Oral Surgery, Oral Medicine, Oral Pathology, Oral

- Radiology and Endodontology. 2009; 108(1): p. 56-61.
35. Del Corso M, Sammartino G, Dohan Ehrenfest M. Letters to the Editor. Choukroun's Platelet-Rich Fibrin Membranes in Periodontal Surgery: Understanding the Biomaterial or Believing in the Magic of Growth Factors? *J Periodontol*. 2009 Nov; 80(11).
 36. He Ling, Lin Ye, Hu Xulian, Zhang Yu, Wu Hui. A comparative study of platelet-rich fibrin (PRF) and platelet-rich plasma (PRP) on the effect of proliferation and differentiation of rat osteoblasts in vitro. *OOOOE*. 2009; 108(5): p. 707-713.
 37. Dohan S, Dohan A, Choukroun J, Diss A. De l'usage des centres plaquettaires autologues en application topique. *EMC-Odontologie*. 2005 Juin; 1(2): p. 141-180.
 38. Aukhil I. Biology of wound healing. *Periodontology 2000*. 2000; 22: p. 44-50.
 39. Polimeni G, Xiropaidis AV, Wikesjö UME. Biology and principles of periodontal wound healing/regeneration. *Periodontology 2000*. 2006; 41: p. 30-47.
 40. Jenne CN, Urrutia R, Kubes P. Platelets: bridging hemostasis, inflammation, and immunity. *Int J Lab Hematol*. 2013; 35(3): p. 254-261.
 41. Kiran N, Mukunda K, Tilak Raj T. Platelet Concentrates: A Promising Innovation In Dentistry. *Journal of Dental Sciences & Research*. 2011 Feb;(1): p. 50-61.
 42. Koskievic J, Garel J, Rouah Y. Facteurs de croissance plaquettaires en implantologie orale: mythes ou realites? 1ere partie : Aspects fondamentaux. *Implant*. 2003; 9(4): p. 263-281.
 43. Eppley BL, Pietrzak W, Blanton M. Platelet-rich plasma: a review of biology and applications in plastic surgery. *Plast. Reconstr. Surg*. 2006; 118(6): p. 147-159.
 44. Simonpieri A, Choukroun J, Girard MO, Ouaknine T, Dohan D. Implantation immediate post-extractionnelle (IPE) : l'interet du PRF. *Implantodontie*. 2004; 13(3): p. 177-189.
 45. Bielecki T, Dohan Ehrenfest D, Everts P, Wiczowski A. The Role of Leukocytes from L-PRP/L-PRF in Wound Healing and Immune Defense: New Perspectives. *Current Pharmaceutical Biotechnology*. 2012; 13(7): p. 1153-1162.
 46. Dohan DM, Choukroun J, Diss A. Platelet-rich fibrin (PRF): A second-generation platelet concentrate. Part III: Leucocyte activation: A new feature for platelet concentrates? *Oral Surg Oral Med Oral Pathol Oral Radiol Endod*. 2006;(101): p. 51-55.
 47. Hadjipanay E, Khun PH, Moog P, Bauer A, Kuekrek H, Mirzoyan L, Hummel A, Kirchhoff K, Salgin B, Isenburg S, Dornseifer U, Ninkovic M, Machens HG, Schilling AF. The Fibrin Matrix Regulates Angiogenic Responses within the Hemostatic Microenvironment through Biochemical Control. *Plos One*. 2015;; p. 1-20.
 48. Loike JD, Sodeik B, Cao L, Leucona S, Weitz J, Deitmers P, et al. CD11c/CD18 on neutrophils recognizes a domain at the N terminus of the A alpha chain of fibrinogen. *Proc Natl Acad Sci USA*. 1991;(88): p. 1044-8.
 49. Kazura JW, Wenger J, Salata R, Budzynski A, Goldsmith G. Modulation of polymorphonuclear leukocyte microbicidal activity and oxidative metabolism by fibrinogen degradation products D and E. *J Clin Invest*. 1989;(83): p. 1916-24.
 50. Cieslik-Bielecka A, Dohan Ehrenferst D, Lubowska A, Bielecki T. MICROBICIDAL PROPERTIES OF LEUKOCYTE- AND PLATELET-RICH PLASMA/FIBRIN (L-PRP/L-PRF): NEW PERSPECTIVES. *JOURNAL OF BIOLOGICAL REGULATORS & HOMEOSTATIC AGENTS*. 2012; 26(2).
 51. Gray AJ, Bishop J, Reeves J, Laurent G. Aalpha and B beta chains of fibrinogen stimulate proliferation of

- human fibroblasts. *J Cell Sci.* 1993;(104): p. 409-13.
52. Lundquist R, Dzielog M, Agren M. Bioactivity and stability of endogenous fibrogenic factors in platelet-rich fibrin. *Wound Rep Reg.* 2008;(16): p. 356-363.
53. Vahabi S, Vaziri S, Torshabi M, Esfahrood RZ. Effects of Plasma Rich in Growth Factors and Platelet-Rich Fibrin on Proliferation and Viability of Human. *Journal of Dentistry.* 2015; 12(4): p. 504-512.
54. Chang YC, Zhao J. Effects of platelet-rich fibrin on human periodontal ligament fibroblasts and application for periodontal infrabony defects. *Australian Dental Journal.* 2011; 56: p. 365–371.
55. Dohan D, Diss A. Report of the 2nd international symposium on growth factor. *Implantodontie.* 2005; 14(3): p. 116-25.
56. Samakh P. Prélèvements en cabinet libéral : la loi de bioéthique enfin votée ! Conséquences sur l'utilisation des facteurs de croissance. [Online]. [<http://www.snpi-france.com/loibioethique.pdf>]. Available from: HYPERLINK "%20http://www.snpi-france.com/loibioethique.pdf" <http://www.snpi-france.com/loibioethique.pdf> .
57. Ministère de la Santé et des Solidarités. DIRECTION GENERALE DE LA SANTE. [Online].; 2006. Available from: HYPERLINK "http://www.sante.gouv.fr/IMG/pdf/Guide_de_prevention_des_infections_liees_aux_soins_en_chirurgie_dentaire_et_en_stomatologie.pdf" [http://www.sante.gouv.fr/IMG/pdf/Guide de prevention des infections liees aux soins en chirurgie dentaire et en stomatologie.pdf](http://www.sante.gouv.fr/IMG/pdf/Guide_de_prevention_des_infections_liees_aux_soins_en_chirurgie_dentaire_et_en_stomatologie.pdf) .
58. Ordre National des Chirurgiens-Dentistes. Actualités. [Online].; 2014. Available from: HYPERLINK "http://www.ordre-chirurgiens-dentistes.fr/actualites/annee-en-cours/actualites.html?tx_ttnews%5btnews%5d=472&cHash=87a298c5d2f05fe4c478f2c900f479f1" [http://www.ordre-chirurgiens-dentistes.fr/actualites/annee-en-cours/actualites.html?tx_ttnews\[tt_news\]=472&cHash=87a298c5d2f05fe4c478f2c900f479f1](http://www.ordre-chirurgiens-dentistes.fr/actualites/annee-en-cours/actualites.html?tx_ttnews[tt_news]=472&cHash=87a298c5d2f05fe4c478f2c900f479f1) .
59. Choukroun J, Diss A, Simonpieri A, Girard M. Platelet-rich fibrin (PRF): A second-generation platelet concentrate. Part V: Histologic evaluations of PRF effects on bone allograft maturation in sinus lift. *Oral Surg Oral Med Oral Pathol Oral Radiol Endod.* 2006; 299-303(101).
60. Khorshidi H, Raoofi S, Bagheri R, Banihashemi H. Comparison of the Mechanical Properties of Early Leukocyte- and Platelet-Rich Fibrin versus PRGF/Endoret Membranes. *International Journal of Dentistry.* 2016.
61. Dohan Ehrenfest DM, Rasmusson L, Albrektsson T. Classification of platelet concentrates: from pure platelet-rich plasma (P-PRP) to leucocyte- and platelet-rich fibrin (L-PRF). *Trends in Biotechnology.* 2009; 27(3): p. 158-167.
62. Alston SM, Solen K, Broderick A, Sukavaneshvar S. New method to prepare autologous fibrin glue on demand. *Translational Research.* 2007; 149(4): p. 187-195.
63. Duong H, Wu B, Tawil B. Modulation of 3Dfibrin matrix stiffness by intrinsic fibrinogen-thrombin compositions and by extrinsic cellular activity. *Tissue Engineering.* 2009; 15(7): p. 1865–1876.
64. Choukroun J. Advanced PRF & i-PRF: Platelet Concentrates or Blood Concentrates? *J Periodontal Med Clin Pract.* 2014; 1(1): p. 3.
65. Ghanaati S, Booms P, Orłowska A, Kubesch A, Lorenz J, Rutkowski J, Landes C, Sader R, Kirkpatrick C, Choukroun J. Advanced platelet-rich fibrin: a new concept for cell-based tissue engineering by means of inflammatory cells. *J Oral Implantol.* 2014; 40: p. 679–689.

66. Ley K, Laudanna C, Cybulsky M, Nourshargh S. Getting to the site of inflammation: the leukocyte adhesion cascade updated. *Nat. Rev. Immunol.* 2007; 7(9): p. 678-689.
67. Christoffersson G, Vagesjö E, Vandooren J, Lidén M, Massena S, Reinert R, et al. VEGF-A recruits a proangiogenic MMP-9-delivering neutrophil subset that induces angiogenesis in transplanted hypoxic tissue. *Blood.* 2012; 120(23): p. 4653–62.
68. Tan KW, Chong S, Wong F, Evrard M, Tan S, Keeble J et al. Neutrophils contribute to inflammatory lymphangiogenesis by increasing VEGF-A bioavailability and secreting VEGF-D. *Blood.* 2013; 122(22): p. 3666–77.
69. Mocsai A. Diverse novel functions of neutrophils in immunity, inflammation, and beyond. *J. Exp. Med.* 2013; 210(7): p. 1283–99.
70. Kobayashi E, Flückiger L, Fjioka-Kobayashi M, Sawada K, Sculean A, Schaller B, Miron R. Comparative release of growth factors from PRP, PRF, and advanced-PRF. *Clin Oral Invest.* 2016.
71. Bhatsange A, Bagde H, Ahire A, Sharanbasappa R, Anuja N Mohairir, Alka S, Waghmare. Full Thickness Sub Marginal Pedicle Flap in Conjunction with PRF for Root Coverage. *International Journal of Health Sciences and Research.* 2015; 5(6): p. 652-57.
72. Anilkumar K, Geetha A, Umasudhakar T, Ramakrishnan, Vijayalakshmi R, Pameela E. Platelet-rich-fibrin: A novel root coverage approach. *J Indian Soc Periodonto.* 2009 Jan-Apr; 13(1): p. 50-54.
73. Singh J, Vipin Bharti. Laterally positioned flap-revised technique along with platelet rich fibrin in the management of Miller class II gingival recession. *Dent Res J.* 2013 Mar-Apr; 10(2): p. 268-273.
74. Aroca S, Keglevich T, Barbieri B, Gera I, Etienne D. Clinical Evaluation of a Modified Coronally Advanced Flap Alone or in Combination With a Platelet-Rich Fibrin Membrane for the Treatment of Adjacent Multiple Gingival Recessions: A 6-Month Study. *J Periodontol.* 2009 Feb; 80(2): p. 244-252.
75. Reddy S, Prasad M, Agnihotr J, Amuhda D, Singh S, Krishnanand P. Management of Multiple Recession Defect Using Modified Coronally Advanced Flap Alone or With PRF. *International Journal of Health Sciences & Research.* 2013 Oct; 3(10): p. 133-138.
76. Padma R, Shilpa A, Kumar P, Nagasri M, Kumar C, Sreedhar A. A split mouth randomized controlled study to evaluate the adjunctive effect of platelet-rich fibrin to coronally advanced flap in Miller's class-I and II recession defects. *J Indian Soc Periodonto.* 2013 Sep-Oct; 17(5): p. 631-636.
77. Gupta S, Banthia R, Singh P, Banthia P, Raje S, Aggarwal N. Clinical evaluation and comparison of the efficacy of coronally advanced flap alone and in combination with platelet rich fibrin membrane in the treatment of Miller Class I and II gingival recessions. *Contemp Clin Dent.* 2015 Apr-Jun; 6(2): p. 153-160.
78. Thamaraiselvan M, Elavarasu S, Thangakumaran S, Gadagi JS, Arthie T. Comparative clinical evaluation of coronally advanced flap with or without platelet rich fibrin membrane in the treatment of isolated gingival recession. *J Indian Soc Periodontol.* 2015 Jan-Feb; 19(1): p. 66-71.
79. Jankovic S, Klokkevold P, Dimitrijevic B, Barrie Keeney E, Camargo P. Use of Platelet-Rich Fibrin Membrane Following Treatment of Gingival Recession: A Randomized Clinical Trial. *The International Journal of Periodontics & Restorative Dentistry.* 2012; 32(2): p. 41-50.
80. Eren G, Attila G. Platelet-rich fibrin in the treatment of localized gingival recessions: a split-mouth randomized clinical trial. *Clin Oral Invest.* 2014; 18: p. 1941-1948.
81. Jankovic S, Aleksic Z, Milincovic I, Dimitrijevic B. The Coronally Advanced Flap in Combination with Platelet-rich Fibrin (PRF) and Enamel Matrix Derivative in the Treatment of Gingival Recession: A Comparative Study. *The European Journal of Esthetic Dentistry.* 2010; 5(3): p. 260-273.

82. Tsai CH, Shen S, Zhao J. Platelet-rich fibrin modulates cell proliferation of human periodontally related cells in vitro. *J Dent Sci.* 2009;(4): p. 130-135.
83. Moraschini V, Dos Santos Porto Barboza E. Use of Platelet-Rich Fibrin Membrane in the Treatment of Gingival recession: a systematic review and meta-analysis. *Journal of Periodontology.* 2015;; p. 1-16.
84. Femminella B, Iaconi M, Di Tullio M, Romano L, Singari B, D'Arcangelo C. Clinical Comparison of Platelet Rich Fibrin and a Gelatin Sponge in the Management of Palatal Wounds Following Epithelialized Free Gingival Graft Harvest: A Randomized Clinical Trial. *Journal of Periodontology.* 2015.
85. Kulkarni MR, Thomas B, Varghese J, Bhat G. Platelet-rich fibrin as an adjunct to palatal wound healing after harvesting a free gingival graft: A case series. *J Indian Soc Periodontol.* 2014; 18(3): p. 399–402.
86. Keceli HG, Kamak G, Erdemir E, Evginer M, Dolgun A. The Adjunctive Effect of Platelet-Rich Fibrin to Connective Tissue Graft in the Treatment of Buccal Recession Defects: Results of a Randomized, Parallel-Group Controlled Trial. *J Periodontol.* 2015 Nov; 86(11): p. 1221-1230.
87. Petrungaro PS. Using platelet-rich plasma to accelerate soft tissue maturation in esthetic periodontal surgery. *Compend Contin Educ Dent.* 2001; 22: p. 729-732.
88. Keceli HG, Sengun D, Berberoglu A, Karabulut E. Use of platelet gel with connective tissue grafts for root coverage: A randomized-controlled trial. *J Clin Periodontol.* 2008; 35: p. 255-262.
89. Zadeh HH. Minimally invasive treatment of maxillary anterior gingival recession defects by vestibular incision subperiosteal tunnel access and platelet-derived growth factor BB. *nt J Periodontics Restorative Dent.* 2011; 31: p. 653-660.
90. Gupta G, Komal Puri, Mansi Bansal, Manish Khatri, Ashish. Platelet Rich Fibrin (PRF) Reinforced Vestibular Incision Subperiosteal Tunnel Access (VISTA) Technique for Recession Coverage. *Clinical Advances in Periodontics.* 2014.
91. Chatterjee A, Sharma E, Gundanavar G, Subbaiah S. Treatment of multiple gingival recessions with vista technique: A case series. *J Indian Soc Periodontol.* 2015 Mar-Apr; 19(2): p. 232–235.
92. Eren G, Kantarchi A, Sculean A, Attila G. Vascularization after treatment of gingival recession defects with platelet-rich fibrin or connective tissue graft. 2015 Dec.
93. Société Française de Parodontologie et d'Implantologie orale. Position de la SFPIO sur le PRF. [Online].; 2011. Available from: HYPERLINK "<http://www.sfparo.org/espace-praticiens-et-membres/les-recommandations-de-la-sfpio/45-positionde-%20la-sfpio-sur-le-prf.htm>" <http://www.sfparo.org/espace-praticiens-et-membres/les-recommandations-de-la-sfpio/45-positionde-la-sfpio-sur-le-prf.htm> .
94. Miller PD. A classification of marginal tissue recession. *International Journal of Periodontology and Restorative Dentistry.* 1985;(5): p. 9-13.
95. Cairo F, Nieri M, Cincinelli S, Mervelt J, Pagliaro U. The interproximal clinical attachment level to classify gingival recessions and predict root coverage outcomes: an explorative and reliability study. *J Clin Periodontol.* 2011 Jul;(38(7)): p. 661-666.

Table des illustrations

Figure	Page	Intitulé	Source
1	2	Récession gingivale sur 41	http://parodontie.ca/
2	2	Récession dégénérative sur 41 et 42	http://parodontie.ca/
3	3	Récession inflammatoire sur 43	Cas clinique Dr S. Vincent-Bugnas
4	7	Modélisation d'une jonction condensée	Dohan DM, Choukroun J, Diss A. Platelet-rich fibrin (PRF): a second-generation platelet concentrate. Part I: technological concepts and evolution. Oral Surg Oral Med Oral Pathol Oral Radiol Endod. 2006 Mar; 101(3): p. 37-44.
5	7	Modélisation d'une jonction banchée tri-moléculaire	
6	9	Modélisation de la structure tridimensionnelle du réseau de fibrine issu du PRP	
7	10	Modélisation de la structure tridimensionnelle du réseau de fibrine issu du PRP	
8	11	PRF et PRP : polymérisation, architecture et propriétés biologiques	Création par l'outil graphique de Microsoft Word
9	12	Le caillot de PRF obtenu après centrifugation	Dohan DM Choukroun J, Diss A. Platelet-rich fibrin (PRF): a second-generation platelet concentrate. Part I: technological concepts and evolution. Oral Surg Oral Med Oral Pathol Oral Radiol Endod. 2006 Mar; 101(3): p. 37-44.
10	20	Veines du pli du coude	Création par Adobe Photoshop
11	21	Matériel de prélèvement sanguin	http://www.distrimed.com/
12	21	Centrifugeuse Process® (Nice)	Photographie de la centrifugeuse du CHU de Nice
13	22	Fractions sanguines et contenu après centrifugation	Cas clinique Dr S. Vincent-Bugnas
14	23	Prélèvement du PRF à l'aide d'une précelle	Eren G Atilla G. Platelet-rich fibrin in the treatment of localized gingival recessions: a split-mouth randomized clinical trial. Clin Oral Invest . 2014; 18: p. 1941-1948.

15	24	Caillot de PRF débarrassé de son caillot d'hématies	Cas clinique du Dr S. Vincent-Bugnas
16	24	PRF Box Process® (Nice)	http://www.a-prf.com/
17	24	Obtention des membranes de PRF après compression dans la PRF Box	Cas clinique du Dr S. Vincent-Bugnas
18	26	Tube en verre A-PRF (10mL)	http://www.a-prf.com/
19	26	Comparaison de la pénétration de différents types cellulaires au sein du S-PRF (Standard-PRF) et du A-PRF	Ghanaati S Booms P, Orlowska A, Kubesch A, Lorenz J, Rutkowski J, Landes C, Sader R, Kirkpatrick C, Choukroun J. Advanced platelet-rich fibrin: a new concept for cell-based tissue engineering by means of inflammatory cells. J Oral Implantol. 2014; 40: p. 679–689.
20	27	Répartition de certains types cellulaires dans le caillot de PRF et A-PRF	
21	28	Tube plastique I-PRF (9mL)	http://www.a-prf.com/
22	29	I-PRF : deux phases obtenues après centrifugation	https://www.youtube.com/watch?v=DyAs87_5i9k
23	41	Situation pré-opératoire	Cas clinique Dr S. Vincent-Bugnas
24	41	Incisions	Cas clinique Dr S. Vincent-Bugnas
25	42	Dissection	Cas clinique Dr S. Vincent-Bugnas
26	42	Sondage transversal sans détacher la pointe des papilles	Cas clinique Dr S. Vincent-Bugnas
27	43	Caillot PRF®	Cas clinique Dr S. Vincent-Bugnas
28	43	Membrane de PRF®	Cas clinique Dr S. Vincent-Bugnas
29	44	Insertion des membranes de PRF®	Cas clinique Dr S. Vincent-Bugnas
30	44	Stabilisation des membranes de PRF®	Cas clinique Dr S. Vincent-Bugnas
31	45	Suture du lambeau	Cas clinique Dr S. Vincent-Bugnas
32	45	1 mois et demi post-opératoire	Cas clinique Dr S. Vincent-Bugnas
33	46	8 mois post-opératoire	Cas clinique Dr S. Vincent-Bugnas
34	46	Situation pré-opératoire	Cas clinique Dr S. Vincent-Bugnas
35	47	Vérification de l'intégrité des pointes papillaires	Cas clinique Dr S. Vincent-Bugnas
36	47	Contenu du tube après centrifugation	Cas clinique Dr S. Vincent-Bugnas
37	48	Essayage de la membrane de de PRF®	Cas clinique Dr S. Vincent-Bugnas

38	48	Insertion de la membrane	Cas clinique Dr S. Vincent-Bugnas
39	49	Sutures du lambeau	Cas clinique Dr S. Vincent-Bugnas
40	49	Situation à 15 jours post-opératoires avant dépose des sutures	Cas clinique Dr S. Vincent-Bugnas
41	50	Situation à 15 jours post-opératoires après dépose des sutures	Cas clinique Dr S. Vincent-Bugnas
42	50	Situation à 6 mois post-opératoires	Cas clinique Dr S. Vincent-Bugnas
43	51	Situation à 2 ans post-opératoires	Cas clinique Dr S. Vincent-Bugnas
44	54	Récession de classe I de Miller	Aroca S Keglevich T, Barbieri B, Gera I, Etienne D. Clinical Evaluation of a Modified Coronally Advanced Flap Alone or in Combination With a Platelet-Rich Fibrin Membrane for the Treatment of Adjacent Multiple Gingival Recessions: A 6-Month Study. J Periodontol. Feb 2009; 80(2): p. 244-252.
45	54	Récession de classe II de Miller	https://cdeworld.com/courses/4685-Orthodontic-Associated_Localized_Gingival_Recession_of_the_Lower_Incisors:Who_Should_Treat_It?c=303
46	55	Récession de classe III de Miller	http://dento-reseau.com/blog/les-recessions-gingivales-(Dr O. Carcuac)
47	55	Récession de classe IV de Miller	http://www.jisponline.com/article.aspx?issn=0972-124X;year=2014;volume=18;issue=1;page=38;epage=42;aulast=Mahajan
48	56	Récession de type 1 (RT1) de Cairo	Cairo F, Nieri M, Cincinelli S, Mervelt J, Pagliaro U. The interproximal clinical attachment level to classify gingival recessions and predict root coverage outcomes: an explorative and reliability study. J Clin Periodontol. Jul 2011; 38(7): p. 661-666.
49	56	Récession de type 2 (RT2) de Cairo	
50	57	Récession de type 3 (RT3) de Cairo	



Approbation – Improbation

Les opinions émises par les dissertations présentées, doivent être considérées comme propres à leurs auteurs, sans aucune approbation ou improbation de la Faculté de Chirurgie dentaire (1).

Lu et approuvé,

Vu,
Nice, le

Le Président du jury,

Le Doyen de la Faculté de
Chirurgie Dentaire de l'UNS

Professeur

Professeur Armelle MANIERE

(1) Les exemplaires destinés à la bibliothèque doivent être obligatoirement signés par le Doyen et par le Président du Jury.

Serment d'Hippocrate

En présence des Maîtres de cette Faculté, de mes chers condisciples, devant l'effigie d'Hippocrate,

Je promets et je jure, au nom de l'Être Suprême, d'être fidèle aux lois de l'Honneur et de la probité dans l'exercice de La Médecine Dentaire.

Je donnerai mes soins gratuits à l'indigent et n'exigerai jamais un salaire au-dessus de mon travail, je ne participerai à aucun partage clandestin d'honoraires.

Admis dans l'intérieur des maisons, mes yeux ne verront pas ce qui se passe, ma langue taira les secrets qui me seront confiés et mon état ne servira pas à corrompre les mœurs ni à favoriser le crime.

Je ne permettrai pas que des considérations de religion, de nation, de race, de parti ou de classe sociale viennent s'interposer entre mon Devoir et mon patient.

Je garderai le respect absolu de la vie humaine dès sa conception.

Même sous la menace, je n'admettrai pas de faire usage de mes connaissances médicales contre les lois de l'Humanité.

Respectueux et reconnaissant envers les Maîtres, je rendrai à leurs enfants l'instruction que j'ai reçue de leurs pères.

LE PRF DANS LES TECHNIQUES DE CHIRURGIES PLASTIQUES PARODONTALES : UN REEL BENEFICE ?

Thèse : Chirurgie Dentaire, Nice, 2016, n°42-57-16-30

Directeur de thèse : Docteur Séverine Vincent-Bugnas

Mots-clés : Récession gingivale, Platelet-Rich Fibrin, PRF, Chirurgie plastique parodontale

Résumé:

L'évolution récente des biomatériaux et les avancées en matière d'ingénierie tissulaire ont permis de voir apparaître des nouvelles techniques. Celles-ci évitent alors le prélèvement conjonctif au niveau d'un site donneur, dont les suites douloureuses postopératoires représentent un inconvénient majeur. Ainsi certains praticiens se sont attachés à décrire des techniques utilisant toutes sortes de biomatériaux en alternative au greffon conjonctif.

Le PRF est un caillot de fibrine concentrant une part importante des plaquettes et leucocytes issues du prélèvement sanguin originel. Sa composition, ainsi que l'architecture toute particulière de son réseau de fibrine lui confèrent des propriétés biologiques favorisant la cicatrisation des tissus gingivaux. Utilisé sous forme de membranes associées aux techniques de chirurgie plastique parodontale, il permet une réduction de la profondeur de récession. Le gain d'attache et le gain en épaisseur gingivale sembleraient améliorés. Cependant la greffe de tissu conjonctif reste le « Gold Standard ».

Les sociétés scientifiques ne considèrent pas le PRF® comme un substitut éventuel au greffon conjonctif, s'accordant sur le manque d'études histologiques et d'essais cliniques à long termes.

Adresse de l'auteur :