



**HAL**  
open science

# La terrible triade du coude : prise en charge chirurgicale lors de fractures non restructuribles de la tête radiale

Sandrine Maillot Roy

## ► To cite this version:

Sandrine Maillot Roy. La terrible triade du coude : prise en charge chirurgicale lors de fractures non restructuribles de la tête radiale. Médecine humaine et pathologie. 2012. dumas-01472365

**HAL Id: dumas-01472365**

**<https://dumas.ccsd.cnrs.fr/dumas-01472365>**

Submitted on 20 Feb 2017

**HAL** is a multi-disciplinary open access archive for the deposit and dissemination of scientific research documents, whether they are published or not. The documents may come from teaching and research institutions in France or abroad, or from public or private research centers.

L'archive ouverte pluridisciplinaire **HAL**, est destinée au dépôt et à la diffusion de documents scientifiques de niveau recherche, publiés ou non, émanant des établissements d'enseignement et de recherche français ou étrangers, des laboratoires publics ou privés.



Distributed under a Creative Commons Attribution - NonCommercial - NoDerivatives 4.0 International License

# AVERTISSEMENT

Cette thèse d'exercice est le fruit d'un travail approuvé par le jury de soutenance et réalisé dans le but d'obtenir le diplôme d'Etat de docteur en médecine. Ce document est mis à disposition de l'ensemble de la communauté universitaire élargie.

Il est soumis à la propriété intellectuelle de l'auteur. Ceci implique une obligation de citation et de référencement lors de l'utilisation de ce document.

D'autre part, toute contrefaçon, plagiat, reproduction illicite encourt toute poursuite pénale.

*Code de la Propriété Intellectuelle. Articles L 122.4*

*Code de la Propriété Intellectuelle. Articles L 335.2-L 335.10*

UNIVERSITÉ PARIS DESCARTES  
Faculté de Médecine PARIS DESCARTES

Année 2012

N° 158

THÈSE  
POUR LE DIPLÔME D'ÉTAT  
DE  
DOCTEUR EN MÉDECINE

La terrible triade du coude : prise en charge chirurgicale lors de  
fractures non reconstructibles de la tête radiale

Présentée et soutenue publiquement  
le 12 octobre 2012

Par

***Sandrine MAILLOT ROY***

Née le 20 juin 1980 à Saint-Germain-en-Laye (78)

Dirigée par M. Le Docteur Marc-Olivier Falcone

Jury :

M. Le Professeur Jean-Marc Féron ..... Président

M. Le Professeur Emmanuel Masméjean

M. Le Professeur Levon Doursounian

M. Le Docteur Geoffroy Nourissat



Except where otherwise noted, this work is licensed under  
<http://creativecommons.org/licenses/by-nc-nd/3.0/>

## **REMERCIEMENTS :**

A Monsieur le Professeur Jean-Marc FERON, qui me fait l'honneur de présider cette thèse, pour son enseignement et sa rigueur scientifique qui m'inspirent un profond respect.

A Monsieur le Docteur Marc Olivier FALCONE, qui m'a aidée dans la réalisation de ce travail, pour sa disponibilité et pour m'avoir guidée en chirurgie de la main.

A Monsieur le Docteur Geoffroy NOURISSAT pour sa relecture assidue et ses conseils avisés tant pour la rédaction de ce travail qu'au bloc opératoire.

A Monsieur le Professeur Emmanuel MASMEJEAN qui me fait l'honneur de faire partie de mon jury, pour son enseignement et ses conseils, mais également pour me permettre de poursuivre mon apprentissage à ses côtés.

A Monsieur le Professeur Levon DOURSOUNIAN qui me fait l'honneur de faire partie de mon jury.

A mes maîtres d'internat pour leur enseignement:

- Pr AUGEREAU, qui m'a enseigné la rigueur
- Pr HUTEN
- Pr GLORION
- Dr ASSELINEAU
- Dr GAVARD
- Pr HERNIGOU
- Pr POIGNARD

A mes Chefs de Cliniques et Praticiens Hospitaliers pour la transmission de leur savoir à la fois théorique et pratique: Caroline DANA, Gildas DUCHARNE, William MAMANE, Xavier DELPIT, Frédéric DESMOULINS, Olivier FONG, Sébastien DURAND, Daniel BOUBLIL, Alexandre KILINC, Benjamin BOUILLET, Laurent MATHIEU, William DELBLOND, Pascal DUFFIET, Charles-Henri FLOUZAT-LACHANIETTE, Dr WERTHER, Dr GREGORY, Dr TOPOUCHIAN, Dr PANNIER, Dr PERALDI, Dr COMBES.

A mon mari Laurent, pour son soutien quotidien, sa compréhension, sa patience et son amour.  
Sans toi je n'en serais pas là aujourd'hui et je te serai éternellement reconnaissante.

A mes enfants : Arthur, Charlotte et Jeanne pour le bonheur quotidien qu'ils m'offrent. Votre joie de vivre, vos sourires et votre amour représentent ce qu'il y a de plus précieux pour moi.

A mes parents pour leur amour, leur confiance et leur soutien permanent. Merci de m'avoir permis de réaliser mes rêves et d'avoir cru en moi.

A ma sœur adorée,

A mes collègues et amies précieuses: Caroline, Julie, Mathilde, Nadia,

A mes nombreux co-internes,

A Marie Aude pour son amitié.

# TABLE DES MATIERES

- 1 Introduction ..... 6**
  
- 2 Matériels et méthode ..... 9**
  - 2.1 Matériels .....9**
  - 2.2 Technique chirurgicale.....10**
  - 2.3 Outils d'évaluation.....13**
  
- 3 Résultats ..... 18**
  
- 4 Discussion ..... 22**
  
- 5 Conclusion ..... 26**
  
- 6 Bibliographie..... 27**

# 1 Introduction

La terrible triade du coude, définie par Hotchkiss (1) en 1996, comprend une luxation postérieure du coude, une fracture de la coronoïde et une fracture de la tête radiale. Le mécanisme lésionnel est une chute avec réception sur le membre supérieur en supination et en extension. Elle est rare: la série du Groupe d'Etude Epaule et Coude en 2008 comptabilise 26 cas sur 229 luxations soit 11% (2). La combinaison de ces lésions rend le coude particulièrement instable et malgré un traitement optimal les complications sont fréquentes: raideur, instabilité récurrente, arthrose, ossifications hétérotopiques. Le traitement, de principe, chirurgical, doit restaurer la stabilité du coude tout en autorisant une mobilisation précoce de l'articulation afin d'éviter la raideur. Il n'y a que peu de place pour le traitement orthopédique compte tenu de la grave instabilité de cette forme clinique (3,4) . Sa prise en charge optimale nécessite une bonne compréhension du mécanisme lésionnel.

La stabilité du coude est assurée d'une part par les tissus mous et d'autre part par les structures osseuses (5). Les tissus mous impliqués sont: le ligament collatéral médial, le ligament collatéral latéral, les muscles de l'avant bras et la capsule antérieure. Les structures articulaires impliquées sont (6): huméro-ulnaire, huméro-radiale et radio-ulnaire proximale. L'articulation du coude a deux axes de mobilités: la flexion/extension dont le secteur utile se situe entre 30° et 130° de flexion et la rotation axiale dont l'arc utile est de 50°/50°.

La terrible triade associe quatre lésions concernant les structures suivantes:

- Le ligament collatéral latéral, responsable de la stabilité en varus et de la stabilité rotatoire en supination de l'avant bras. Il est composé de trois faisceaux:

- Un faisceau antérieur tendu entre la partie antéro-inférieure de l'épicondyle et le ligament annulaire
- Un faisceau moyen huméro-ulnaire, ou faisceau ulnaire du ligament collatéral latéral dont l'insertion haute se situe sur l'épicondyle. Ce faisceau, épais et tendu tant en flexion qu'en extension, se dirige en bas et en avant, passant en pont au-dessus du ligament annulaire, et s'insère sur la crête supinatrice de l'ulna. Il limite la translation en rotation externe de l'extrémité supérieure du radius.



- un faisceau postérieur, simple épaissement capsulaire, qui ne participe pas à la stabilité de l'articulation.
- La tête radiale, responsable de la stabilité frontale (antéro-postérieure) et sagittale.
  - Le ligament collatéral médial, responsable de la stabilité en valgus entre 20° et 120° et de la stabilité antéro-postérieure. Le ligament collatéral médial est composé de trois faisceaux (antérieur, postérieur et transverse), tendus de l'épitrôchlée à l'extrémité supérieure de l'ulna.
- Le faisceau antérieur, le plus volumineux, tendu depuis l'épitrôchlée (sur le versant profond des muscles épitrôchléens), se dirige en bas et en avant pour se terminer à la face médiale de l'apophyse coronoïde. Ce faisceau est tendu tant en flexion, qu'en extension.
  - Le faisceau postérieur, ou ligament de Bardinnet, plus fin, s'étale en éventail depuis la face inférieure de l'épitrôchlée jusqu'à la face médiale de l'olécrâne. Ce faisceau se tend en flexion.
  - Le faisceau transverse, ou ligament de Cooper, participe peu à la stabilité du coude, ne pontant pas l'articulation, car tendu de la face médiale de l'olécrâne à la face médiale de l'apophyse coronoïde.
- La coronoïde, responsable de la stabilité antéro-postérieure en extension. Elle est également le lieu d'insertion du point d'angle capsuloligamentaire antéromédial.

Le coude a donc une stabilité antéropostérieure assurée avant tout par la forme des surfaces articulaires humérale inférieure et ulnaire supérieure responsables d'une articulation de type charnière. La stabilité frontale en varus-valgus, tant en flexion qu'en extension, est assurée par une combinaison des structures osseuses et ligamentaires, ligament collatéral médial puis tête radiale pour le valgus ; olécrâne, apophyse coronoïde, puis ligament collatéral latéral pour le varus. L'articulation du coude nécessite aussi le maintien d'une limitation de la stabilité rotatoire le long de l'axe de l'ulna (en pronosupination), dont le facteur principal est la rotation externe de l'articulation huméroradiale peu contrainte. Cette stabilité est assurée par le complexe ligamentaire latéral composé du ligament annulaire et du ligament collatéral latéral.

Les principes de prise en charge de cette lésion ont été décrites par Mc Kee(7) et Ring(8) mais peu de séries cliniques rapportent leurs résultats. L'objectif est d'évaluer les résultats cliniques (subjectifs et objectifs) et radiologiques obtenus après réinsertion du plan capsulo-

ligamentaire antéro-médial, du ligament collatéral latéral et mise en place, par voie latérale, d'une prothèse de tête radiale monobloc.

Tous les patients présentaient une luxation postéro-latérale du coude associée à une fracture de la tête radiale sans possibilité d'ostéosynthèse (Mason 3 ou 4) et du processus coronoïde Morrey 1. Les fractures de la tête radiale étaient classées selon la classification de Mason (schéma 1) modifiée par Broberg et Morrey (9):

- Type 1 : fracture de la tête radiale ou du col avec un déplacement inférieur à 2mm ;
- Type 2 : fracture de la tête radiale ou du col avec un déplacement supérieur à 2mm et concernant 30% de la surface articulaire au moins ;
- Type 3 : fracture comminutive de la tête radiale ou du col ;
- Type 4 : fracture comminutive de la tête radiale associée à une luxation du coude.

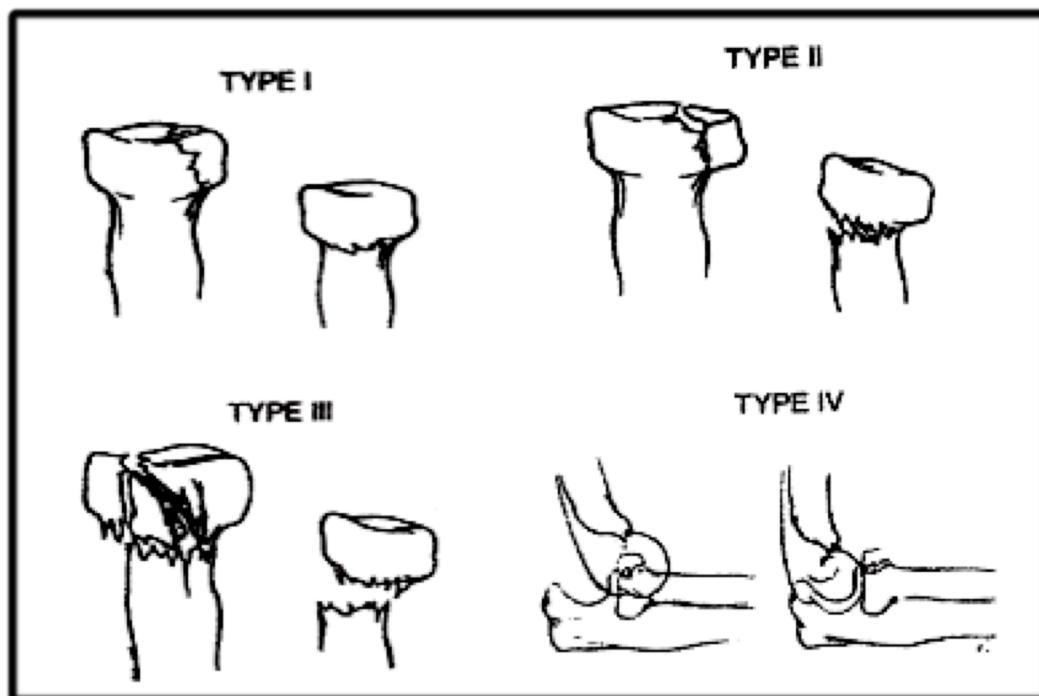


Schéma 1 : classification de Mason modifiée Broberg et Morrey

Les fractures du processus coronoïde ont été classées selon la classification de Regan et Morrey(10) qui distingue trois types différents de fracture (schéma 2):

- Type I : fracture de la pointe ;
- Type II : fracture inférieure à 50 % de la hauteur du processus coronoïde ;
- Type III : fracture supérieure ou égale à 50 % de la hauteur du processus coronoïde

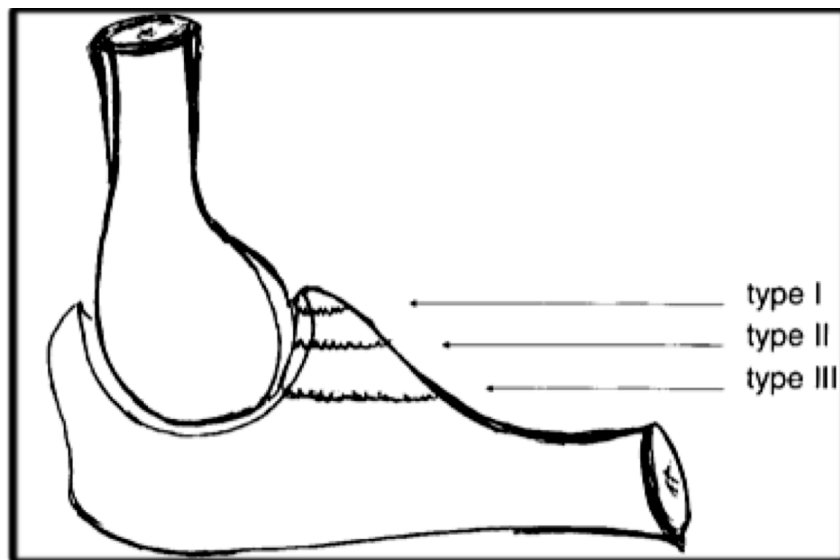


Schéma 2 : Classification de Morrey

## 2 Matériels et Méthode

### 2.1 Matériels

Il s'agit d'une étude rétrospective continue monocentrique de patients présentant une terrible triade traumatique du coude, et traités entre janvier 2005 et décembre 2009 par une technique chirurgicale standardisée consistant en une réinsertion du plan capsulo-ligamentaire antéro-médial, du ligament collatéral latéral et mise en place d'une prothèse de tête radiale monobloc non scellée, par voie latérale. Dix patients présentant une fracture de la tête radiale synthésable ont été exclus de l'étude. Les critères d'inclusion

retenus dans cette série sont une terrible triade dont la fracture de tête radiale n'est pas synthésable et dont seule la pointe de la coronoïde est fracturée.

Cette étude a inclus 13 patients (huit femmes et cinq hommes). La moyenne d'âge des patients était de 46 ans (de 27 à 64 ans). Dans deux cas seulement, il s'agissait d'un accident de travail. Le côté dominant était concerné chez sept patients.

Tous les patients présentaient une terrible triade du coude fermée non compliquée avec une fracture de la tête radiale non reconstructible (Mason 4 chez sept patients; Mason 3 chez six patients) et une fracture de la coronoïde Morrey 1. Quatre patients présentaient des lésions associées: une fracture de jambe, une luxation simple du coude controlatéral, une fracture des os propres du nez et une fracture de phalange d'un doigt de la main.

Les patients ont été opérés sous anesthésie (six anesthésies générales et sept anesthésies locorégionales) en décubitus dorsal avec un garrot pneumatique placé à la racine du membre opéré.

Une réinsertion du plan capsulo-ligamentaire antéro-médial, du ligament collatéral latéral et la mise en place d'une prothèse de tête radiale monobloc, par voie latérale a été pratiquée chez 11 patients. Pour deux patients de la série, il n'y a pas eu de réinsertion du plan capsulo-ligamentaire antéro-médial mais une résection simple du fragment de la coronoïde.

## **2.2 Technique chirurgicale**

La voie d'abord utilisée était une voie d'abord latérale du coude longitudinale. L'incision cutanée verticale débutait trois travers de doigt au-dessus de l'épicondyle latéral et longeait le septum intermusculaire latéral. Au milieu de l'incision, elle passait un peu en arrière du sommet de l'épicondyle latéral puis, dans sa moitié inférieure, elle longeait la face latérale de l'avant-bras, en regard de la tête radiale jusqu'à trois travers de doigt au-dessous d'elle. L'incision mesurait environ 12 cm et passait en avant du septum intermusculaire latéral. Sur l'avant-bras, on incisait sur le relief des extenseurs radiaux du

carpe. L'interstice entre l'extenseur communs des doigts en arrière et les extenseurs radiaux du carpe en avant était mis ainsi en évidence à la partie basse de l'incision, puis remonté jusqu'à l'épicondyle latéral. Cette voie passait donc au travers du ligament collatéral latéral qui était toujours avulsé à sa partie proximale et postérieure. Lorsque la lésion du plan externe était visible dès l'incision cutanée, cette déchirure était prolongée jusqu'à l'épicondyle. La capsule articulaire était incisée sur sa face latérale et ouverte jusqu'à son insertion humérale afin d'obtenir une large vision supéro-externe de l'articulation, autorisant l'exploration de la coronoïde.

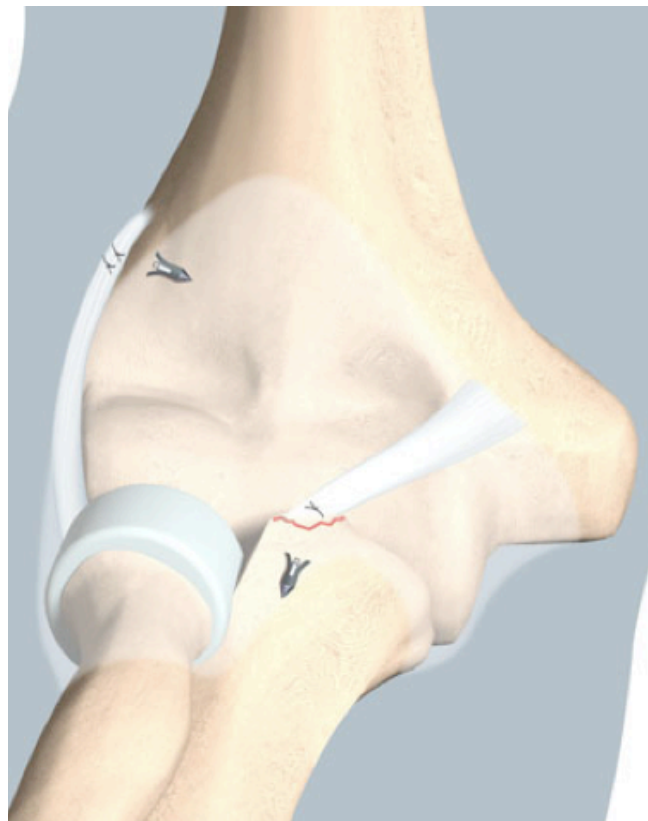Tous les fragments de la tête radiale étaient retirés et posés sur la table d'opération afin de la reconstituer et de déterminer au mieux la taille de la prothèse. Une recoupe du col du radius était pratiquée à la scie perpendiculairement à l'axe du radius, visualisé à l'aide de la plaque d'orientation posée sur le plat du radius au niveau du poignet, bras en pronation. Le radius était ensuite préparé pour recevoir l'implant et la taille des implants choisie avant toute réinsertion capsulaire. Les treize patients ont reçus une prothèse de tête radiale monobloc en pyrocarbone et titane (MOPYC®, Tornier Bioprofile France). Cet implant est modulaire (48 combinaisons) et se compose d'un corps, un col et une tête. La fixation primaire sans ciment est assurée par un système d'expansion dynamométrique.

Une fois la tête radiale réséquée, l'accès au compartiment huméro-ulnaire est simplifié. Une ancre non résorbable de type GII Miteck® était mise en place dans l'ulna, au niveau de la zone avulsée de coronoïde, avec un laçage premier du point d'angle antéromédial repéré grâce au fragment de coronoïde avulsé. La prothèse monobloc de tête radiale de type Mopyc® préalablement choisie était mise en place, puis le serrage des fils du point d'angle antéromédial était réalisé en maintenant le coude à 20° de flexion. Un testing de la stabilité du coude en flexion, extension, en pronosupination ainsi qu'un contrôle sous amplificateur de brillance étaient réalisés afin de s'assurer de la réduction stable de l'articulation huméro-ulnaire. (Figure 1)

Une deuxième ancre non résorbable de type GII Miteck® était mise en place au niveau de l'insertion proximale du ligament collatéral latéral afin de le réinsérer. Une suture de l'espace entre les extenseurs radiaux du carpe et les extenseurs des doigts était pratiquée. Un testing final de la stabilité du coude en flexion et en extension en faisant varier la pronation et la supination était pratiqué sous amplificateur de brillance.

Une fermeture en deux plans sur un drain aspiratif était réalisée. Le coude était ensuite immobilisé dans une attelle brachio-antébrachio-palmaire postérieure. Une radiographie de contrôle post-opératoire était réalisée.

Les suites post opératoires consistaient en une prescription d'anti-inflammatoires non stéroïdiens pendant cinq jours afin de limiter l'apparition d'ossifications secondaires ; l'ablation du drain à 48 heures et le début d'une rééducation passive dès le deuxième jour post opératoire sous couvert d'une orthèse articulée du coude. Cette orthèse était conservée six semaines au terme desquelles débutait une rééducation active.



**Figure 1** : Dessin représentant un coude droit de face après réinsertion du plan capsuloligamentaire antéromédial, mise en place de la prothèse de tête radiale et réinsertion du ligament collatéral latéral.(Dessin de Marc Donon)

### **2.3 Outils d'évaluation**

Tous les patients opérés d'une terrible triade durant la période d'inclusion ont été contactés. Seuls ceux correspondant aux critères d'inclusion ont été revus en consultation avec un bilan complet comprenant des radiographies standards du coude de face et de profil.

Lors de la consultation, les amplitudes articulaires (flexion, extension et pronosupination), la stabilité, la force (comparée au côté controlatéral), et la douleur (échelle visuelle analogique [Eva]) ont été analysées. Sur le plan fonctionnel le score de Mayo Elbow Performance Scale (MEPS) (tableau 1) et le Quick Dash (Tableau 2) ont été réalisés. Les scores de Broberg et Morrey (Tableau 3) et le score de Geel Palmer (tableau 4) ont été calculés. Enfin, une analyse radiologique a été effectuée.

**Tableau 1 : Mayo Elbow Performance Scale**

Douleur (45 points) :	Aucune	45 points
	Légère	30 points
	Modérée	15 points
	Sévère	0 point
Mobilité (20 points) :	Arc de 100°	20 points
	Arc de 50 à 100°	15 points
	Arc de 0 à 50 °	5 points
Stabilité (10 points) :	Stable	10 points
	Peu stable	5 points
	Instable	0 point
Activité quotidienne (25 points) :	Se peigner	5 points
	Main-bouche	5 points
	Toilette	5 points
	Mettre une chemise	5 points
	Mettre des chaussures	5 points
SCORE TOTAL :	Excellent :	90..100 points
	Bon :	75..89 points
	Moyen :	60..74 points
	Mauvais :	0..59 points



**Tableau 2 : Quick Dash**

	Aucune difficulté	Difficulté légère	Difficulté moyenne	Difficulté importante	Impossible
Dévisser un couvercle serré ou neuf	1	2	3	4	5
Effectuer des tâches ménagères lourdes (nettoyage des sols ou des murs)	1	2	3	4	5
Porter des sacs de provisions ou une mallette	1	2	3	4	5
Se laver le dos	1	2	3	4	5
Couper la nourriture avec un couteau	1	2	3	4	5
Activités de loisir nécessitant une certaine force ou avec des chocs au niveau de l'épaule, du bras ou de la main (bricolage, tennis, golf etc.)	1	2	3	4	5

	Pas du tout	Légèrement	Moyennement	Beaucoup	Extrêmement
--	-------------	------------	-------------	----------	-------------

<b>Pendant les 7 derniers jours</b> , à quel point votre épaule, votre bras ou votre main vous a-t-elle gêné dans vos relations avec votre famille, vos amis ou vos voisins	1	2	3	4	5
---	---	---	---	---	---

	Pas du tout limité	Légèrement limité	Moyennement limité	Très limité	Incapable
--	--------------------	-------------------	--------------------	-------------	-----------

Avez-vous été limité dans votre travail ou une de vos activités quotidiennes habituelles en raison de problèmes à votre épaule, votre bras ou votre main ?	1	2	3	4	5
--	---	---	---	---	---

	Aucune	Légère	Moyenne	Importante	Extrême
--	--------	--------	---------	------------	---------

Veuillez évaluer la sévérité des symptômes suivants **durant les 7 derniers jours**. (entourez une réponse sur chacune des lignes)

Douleur de l'épaule, du bras ou de la main	1	2	3	4	5
Picotements ou fourmillements douloureux de l'épaule, du bras, ou de la main	1	2	3	4	5

	Pas du tout perturbé	Un peu perturbé	Moyennement perturbé	Très perturbé	Tellement perturbé que je ne peux pas dormir
--	----------------------	-----------------	----------------------	---------------	--

<b>Pendant les 7 derniers jours</b> , votre sommeil a-t-il été perturbé par une douleur de votre épaule, de votre bras ou de votre main ? (entourez une seule réponse)	1	2	3	4	5
--	---	---	---	---	---

Le score du Quick DASH n'est pas valable s'il y a plus d'une réponse manquante

**Tableau 3 : Score de Broberg et Morrey**

Mobilités	Flexion (0,2point par arc)	27 points
	Pronation (0,1point par arc)	6 points
	Supination (0,1 point par arc)	7 points
Force	Normale	20 points
	Perte moyenne	13 points
	Perte sévère	0 point
Stabilité	Normale	5 points
	Perte Moyenne	4 points
	Perte modérée	2 points
	Perte sévère	0 point
Douleur	Aucune	35 points
	Moyenne	28 points
	Modérée	15 points
	Sévère	0 point
SCORE TOTAL	Excellent	95..100 points
	Bons	80..94 points
	Moyen	60..79 points
	Mauvais	0..59 points

**Tableau 4 : Score de Geel et Palmer**

Mobilité (0.2 point par degré)	Flexion <sup>(150)</sup>	30 points
	Extension <sup>(10)</sup>	20 points
	Pronation <sup>(80)</sup>	16 points
	Supination <sup>(80)</sup>	16 points
Force	100%	12 points
	80%	8 points
	50 %	4 points
	10%	0 point
Stabilité	Stable	12 points
	Peu stable	6 points
	Instable	0 point
Douleur	Indolore	12 points
	Légère	8 points
	Modérée	4 points
	Sévère	0 point
SCORE TOTAL	Très bon	90..100 points
	Bon	80..89 points
	Moyen	70..79 points
	Mauvais	0..69 points

### 3 Résultats

Le délai moyen entre le traumatisme et l'intervention chirurgicale était de 2,7 jours (de 0 à 6 jours).

A la révision, au recul moyen de 39 mois (11 à 69 mois), nous constatons une diminution de l'arc de flexion/extension du coude de 15,5% soit 120° pour un arc de flexion/extension du côté sain de 142°. La flexion moyenne constatée était de 137° (de 90° à 150°) pour une flexion controlatérale moyenne de 142° (de 130° à 150°); soit une perte de flexion de 5° (3,5%). L'extension moyenne était de -17° (de -60° à 0°) pour une valeur moyenne controlatérale de 0° (de 0° à 0°); soit une perte de 17°. La pronosupination n'était pas altérée avec un arc de mobilité post opératoire de 175° contre 180° du côté sain soit une diminution de celui ci de 2,8%. (Tableau 5) (Figure 2)

Tous les patients présentaient un coude stable et une restitution de la force musculaire de 100% en comparaison avec le côté sain.

Concernant la douleur, celle-ci était faible avec une moyenne de l'Echelle visuelle analogique à 0,75 en postopératoire et un score de disability of arm shoulder and hand (DASH) postopératoire de 23/100. Le MEPS postopératoire était de 88/100 correspondant à un résultat bon. 12 des 13 patients ont repris leur activité professionnelle sans aménagement de leur poste de travail. La patiente n'ayant pas repris son activité professionnelle était nourrice, âgée de 62 ans au moment de l'accident et restée au chômage après le traumatisme.

En post opératoire, le score de Broberg et Morrey était de 93/100 et jugé comme bon; le score de Geel Palmer était de 91/100 et jugé comme très bon.

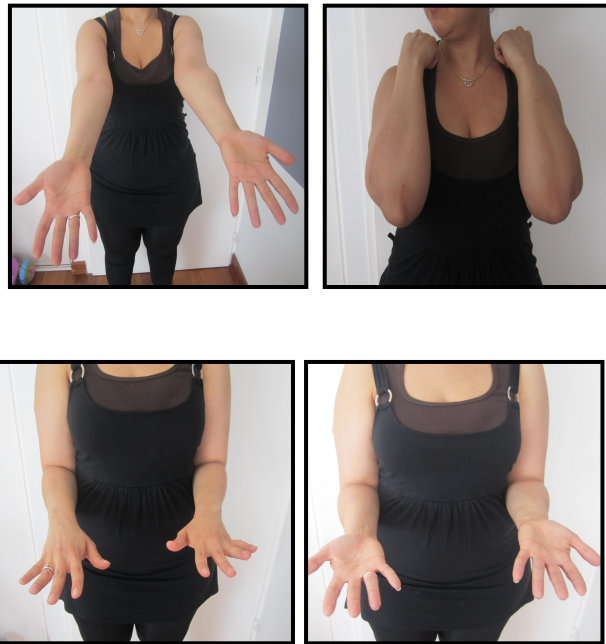Concernant l'analyse radiologique post opératoire (Figure 3), tous les patients présentaient une lyse du col de leur radius ainsi qu'une ballonnisation du radius autour de la prothèse. Ces deux anomalies radiologiques étaient asymptomatiques lors de la revue. Des ossifications péri-articulaires étaient apparues chez cinq patients.

Dans cette série, nous avons observé trois complications précoces nécessitant une reprise chirurgicale suite à une subluxation de l'articulation huméro-ulnaire à la radiographie de contrôle réalisée systématiquement au quinzième jour post opératoire. Le premier patient a été repris par adjonction d'un fixateur externe après réduction de la subluxation et arrêt de la rééducation. Le deuxième patient a été repris par réinsertion du

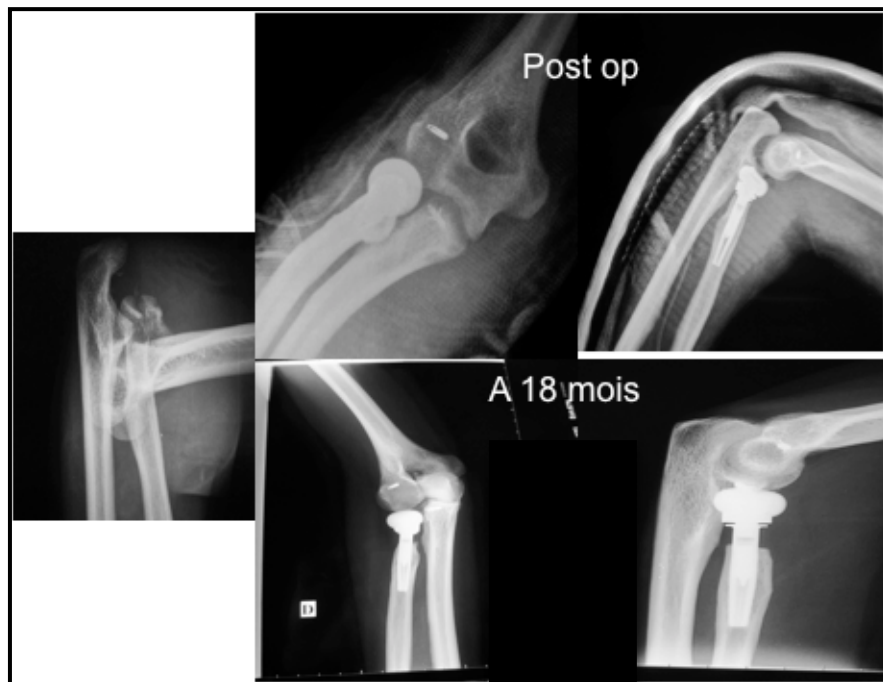plan capsulo-ligamentaire antéro-médial et retente du ligament collatéral latéral. Enfin le troisième patient a été repris par allongement de la prothèse Mopyc®. Les deux premiers patients cités présentant une complication correspondent aux deux patients n'ayant pas bénéficié d'une réinsertion du plan capsulo-ligamentaire antéro-médial. Cette hypothèse concernant la cause de la subluxation précoce serait à vérifier sur un plus grand nombre de patients.

**Tableau 5 : Résultats** (chgt : changement ; FE : Fixateur externe ; LCM : ligament collatéral médial ; LCL : ligament collatéral latéral)

patients	1	2	3	4	5	6	7	8	9	10	11	12	13	moyenne
<b>Age (années)</b>	59	51	29	64	49	31	62	28	39	42	27	59	61	46
<b>Délai chirurgie (jours)</b>	1	1	2	1	3	3	3	3	4	6	3	0	5	2,7
<b>Recul (mois)</b>	24	22	14	11	18	11	30	66	69	57	67	48	65	39
<b>Flexion (degré)</b>	140	140	150	90	150	140	150	14à	130	145	140	130	140	137
<b>Extension (degré)</b>	0	0	-20	-60	-20	0	-20	-20	0	-45	0	-40	0	-17,3
<b>Pronation (degré)</b>	90	90	90	90	90	90	90	90	90	90	80	90	90	89,2
<b>Supination (degré)</b>	90	90	90	90	90	90	90	90	90	90	80	45	90	85,7
<b>MEPS</b>	100	85	100	32	100	85	100	100	85	75	100	95	85	87,8
<b>Quik Dash</b>	22,7	15,9	29,6	65,9	15,9	11,4	36,4	6,8	13,6	34,1	6,8	36,4	6,8	23,2
<b>Broberg Morrey</b>	100	91	99	56	99	93	97	100	93	91	100	91	93	92,5
<b>Geel Palmer</b>	98	96	92	72	92	92	90	90	92	80	96	98	96	91
<b>Complications</b>					chgt Mo- pyc®						FE		LCM LCL	



**Figure 2: Résultats fonctionnels (extension / flexion / pronation / supination)**



**Figure 3: Résultats radiologiques après terrible triade en post opératoire et à 18 mois de recul**

## 4 Discussion

Cette étude rétrospective montre qu'une terrible triade du coude comprenant une fracture non synthésable de la tête radiale peut avoir de bons résultats fonctionnels suite à cette technique chirurgicale standardisée par voie latérale unique.

Peu de séries étudient les résultats fonctionnels des terribles triades sur têtes radiales non synthésables. La plupart des informations sur cette entité sont incluses dans de grandes séries sur les luxations du coude.

Seule la série de Winter(11) est comparable à notre étude: 10 prothèses Mopyc® ont été posées sur les 13 patients de la série après échec des 3 prothèses bipolaires Guepar® Depuy. Cinq des 13 patients présentaient une fracture de type 1 de la coronoïde. Les huit autres avaient une coronoïde intacte.

Dans sa série la même technique chirurgicale est utilisée excepté concernant les fractures de la coronoïde Morrey 1 qui sont traitées par résection simple comme stigmate de la luxation postérieure du coude. Cependant une réinsertion de la capsule antérieure est réalisée avec une ancre non résorbable.

Notre recul est plus important ce qui peut expliquer nos meilleurs résultats fonctionnels en ce qui concerne la force, la flexion, la pronosupination. (Tableau 2) Nos résultats radiologiques sont similaires puisque Winter constate également une ballonnisation et une lyse du col du radius dans neuf cas sur dix. La récupération fonctionnelle de ces patients est donc satisfaisante et attribuée principalement à la restauration de la stabilité du coude permettant une reprise des mobilités précoce.

Winter montre l'intérêt d'une réinsertion de la capsule antérieure comme facteur de stabilité huméro-ulnaire, et ce même en l'absence de fracture de la coronoïde.



**Tableau 6: Comparatifs résultats**

	<i>Notre étude (2011)</i>	<i>Winter (2009)</i>
Nombre patients	13	10/13
Recul (mois)	39	25
Force (%CL)	100%	78%
Flexion	137°	132°
Extension	-17°	-7,5°
Pronation	89°	72°
Supination	86°	71°
Broberg et Morrey	93	89,5
Complications	3/13	4/10

L'attitude à tenir concernant les fractures de l'apophyse coronoïde fait débat. Des études biomécaniques(12,13) montrent que si le fragment de coronoïde est petit, la stabilité du coude peut être restaurée avec un simple remplacement de la tête radiale et une réinsertion du ligament collatéral latéral. Dans notre pratique, la réinsertion de cette fracture est systématique. En effet, la capsule articulaire antérieure s'insère en moyenne à 6,4mm de la berge de la coronoïde(14). Doornberg(15) retrouve que la taille moyenne des fractures de la coronoïde dans les terribles triades est de 35% de la taille totale de la coronoïde. Cette lésion est souvent sous estimée alors qu'elle contribue à l'instabilité du coude par perte de butoir osseux et /ou perte de l'insertion de la capsule antérieure. Ces fractures ne peuvent pas être négligées. En effet, une série de patients présentée au congrès annuel de l'American Society for Surgery of the Hand en 2003 par Doornberg et Ring montre que 31 des 32 patients présentant une terrible triade avaient une petite fracture de la coronoïde qui incluait l'insertion

capsulaire antérieure. Une fracture de la coronoïde Morrey II se réduit et ostéosynthèse par deux vis ce qui suffit à restaurer la stabilité du coude. Une fracture de la coronoïde Morrey I traduit un arrachement de la capsule antérieure et nécessite un traitement chirurgical de réinsertion de celle-ci. Enfin, en cas de luxation postéro-interne du coude avec fracture de la tête radiale sans fracture de la coronoïde, il nous paraît primordial de toujours réinsérer la capsule antérieure, véritable stigmate de la luxation et véritable facteur de stabilité huméro-ulnaire (7). En effet, il ne s'agit pas seulement de réinsérer la capsule articulaire antérieure mais le plan capsulo-ligamentaire antéromédial correspondant à l'extrémité distale du faisceau antérieur du ligament latéral médial responsable de la stabilité du coude antéro-postérieure et de la stabilité en valgus. Cette réinsertion par voie latérale est simplifiée par la résection de la tête radiale.

King en 2004 (16) décrit les principes de prise en charge d'une fracture comminutive de la tête radiale. Lorsque celle-ci comprend plus de trois fragments, la synthèse à ciel ouvert est à proscrire en raison du risque de nécrose vasculaire, de pseudarthrose ou de déplacement secondaire. En effet, selon Vanbeek (17), le maintien d'une hauteur suffisante de la colonne latérale par une synthèse interne des fractures comminutives est très difficile et expose également à la perte de pronosupination. Obert en 2005 (18) confirme cette indication en précisant qu'une fracture de tête radiale comminutive et donc non synthésable est toujours associée à des lésions ligamentaires et ne doit plus être traitée ni par résection ni par implant en silicone dont la résistance est insuffisante face aux sollicitations de la colonne externe. La prise de décision de la possibilité ou non de synthésier la fracture de tête radiale dépend de l'expérience du chirurgien, de la disponibilité des implants, de la taille des fragments fracturés, de leur nombre et de leur qualité (ostéoporose) (16). La prothèse de tête radiale est indiquée pour les fractures comminutives à plus de trois fragments avec lésions ligamentaires associées. Ring et al. (8) en 2002 ont publié les résultats d'une série de 11 patients présentant une terrible triade du coude avec fracture complexe de la tête radiale, revus avec un recul moyen de sept ans. Pour quatre patients, une résection complète de la tête radiale a été réalisée. Sur les 11 patients, cinq ont présenté une instabilité récidivante, dont quatre après une résection de la tête radiale. Sept patients ont développé une arthrose huméro-ulnaire au recul. Les auteurs préconisent la reconstruction systématique de la tête radiale. Les fractures de type 3 non reconstructibles doivent être remplacées par une prothèse de tête radiale (19) afin de reconstruire la colonne de stabilité latérale comme l'ont souligné préconisée plusieurs auteurs (20–22) mais également afin de décharger le plan ligamentaire antéro-médial et d'améliorer la stabilité en valgus (16). L'attention du chirurgien doit se porter sur la hauteur

de la prothèse de tête radiale : en augmentant celle ci, l'instabilité dans le plan sagittal s'aggrave par effet cône de la prothèse sur le capitellum ce qui se traduit de façon radiologique par le signe du Delta. Théoriquement, l'interligne huméro-ulnaire doit être identique en extension à l'interligne huméro-radial.

Notre choix de prothèse de tête radiale s'est porté sur la prothèse monobloc en titane et pyrocarbone Mopyc® de Tornier. Cette prothèse a l'avantage d'une grande modularité permettant une adaptation inter-individuelle précise ; une absence de scellement qui présente un intérêt non négligeable dans un centre hospitalo-universitaire formateur. Quatre études récentes présentent des séries cliniques avec cette prothèse. Ricon en 2011 (23) publie une série de 27 patients ayant reçu cette prothèse suite à un traumatisme. Le recul moyen est de 32 mois. Il retrouve 11 cas de lyse du col du radius soit 40% sans modification de l'index radioulnaire distal ce qui est nettement inférieur à nos 100% retrouvés. Cette anomalie radiologique est interprétée comme une conséquence de l'ostéo-intégration du corps de la prothèse et secondaire au phénomène de stress shielding. Il ne retrouve aucune altération du capitellum contrairement aux prothèses métalliques(24). Ses résultats fonctionnels sont bons avec un score de Mayo Elbow Performance Scale de 92/100. Sarris(25) en 2012 nous présente une série de 32 patients avec un recul moyen de 27 mois : les résultats fonctionnels sont bons (MEPS excellent dans 80% des cas) et il retrouve deux cas de ballonnisation et quatre patients présentant une ostéolyse du col du radius suite au stress-shielding apparaissant entre le quatrième et le huitième mois post opératoire, restant stable dans le temps, tous asymptomatiques. Dans la littérature, le recul le plus long sur cette prothèse est de 48 mois (Lamas et al en 2010(26)). Les anomalies radiologiques sont similaires bien que l'auteur justifie l'ostéolyse du col du radius par une migration axiale de la prothèse sans retentissement sur le capitellum ni sur la mobilité. Ces manifestations radiologiques sont donc retrouvées dans toutes les études portant sur la Mopyc® mais restent jusqu'à ce jour asymptomatiques. Seul Winter (11) en a déduit la nécessité de changer sa pratique chirurgicale en abandonnant cette prothèse.

La réinsertion du ligament collatéral latéral est indispensable à la stabilité du coude en valgus/varus en supination en s'opposant à la perte de la colonne radiale(4,27,28). Lorsqu'il est rompu de façon isolée, la tête radiale se déplace en postérieur. Il est quasiment toujours avulsé à sa partie proximale, au niveau de l'épicondyle latéral. Il est souvent difficilement différenciable des extenseurs communs des doigts mais ce complexe musculo-ligamentaire doit être réinséré ainsi que le ligament annulaire à l'aide d'une réinsertion trans-osseuse ou d'une ancre non résorbable (29).

La réinsertion proximale du ligament collatéral médial est préconisée par de nombreux auteurs(29–31) uniquement en cas de persistance de l'instabilité par la réalisation d'une deuxième voie d'abord médiale. Nous avons également adopté cette attitude mais il convient de souligner que cette deuxième voie est rarement nécessaire. Dans notre technique, la réinsertion distale du faisceau antérieur du ligament collatéral médial est systématique et réalisée dans le même temps opératoire que la réinsertion de la capsule antérieure, celui ci s'insérant sur la facette médiale du processus coronoïde(30). Le faisceau antérieur du ligament collatéral médial est responsable d'une stabilité significative du coude en valgus ce qui explique que dans notre série aucune voie médiale n'ait été justifiée.

## **5 Conclusion**

La technique chirurgicale utilisée dans notre série clinique permet de stabiliser le coude de la profondeur vers la superficie et de médial en latéral par une seule voie d'abord. La réparation chirurgicale de toutes les lésions anatomiques impliquées permet de débiter précocement la rééducation et ce, en toute sécurité. Nous présentons ici les résultats cliniques de 13 patients avec un suivi de 39 mois ce qui en fait une des séries les plus importantes retrouvées dans la littérature. Cependant, notre étude nécessite une revue à plus long terme pour juger de l'intérêt préventif de cette technique concernant l'apparition d'arthrose, et pour juger des tolérances cliniques des anomalies radiologiques secondaires à l'implantation de cette prothèse.

## 6 Bibliographie

1. Hotchkiss RN. Fractures and dislocations of the elbow. Rockwood and Green's fractures in adults. 1, 4th ed Philadelphia: Lippincott-Raven; 1996. p. 929—1024. Rockwood CA, Green DP, Bucholz RW, Heckman JD, editors;
2. Pierrart J, Bégué T, Thoreux P, Wargon M, Masquelet AC. Terribles triades. Luxations du coude.
3. Morrey BF. Complex instability of the elbow. Instr Course Lect. 1998; 47:157–64.
4. Pugh DMW, Wild LM, Schemitsch EH, King GJW, McKee MD. Standard surgical protocol to treat elbow dislocations with radial head and coronoid fractures. J Bone Joint Surg Am. 2004 juin; 86- A(6):1122–30.
5. Bell S. (iii) Elbow instability, mechanism and management☆. Current Orthopaedics. 2008 avr; 22:90–103.
6. Robert E. Cook and Mickael D. McKee. Techniques to tame the terrible triad: unstable fracture dislocations of the elbow. Operative Techniques in Orthopaedics. Elsevier. 2003 avr 13; 130–7.
7. McKee MD, Pugh DMW, Wild LM, Schemitsch EH, King GJW. Standard surgical protocol to treat elbow dislocations with radial head and coronoid fractures. Surgical technique. J Bone Joint Surg Am. 2005 mars; 87 Suppl 1(Pt 1):22–32.
8. Ring D, Jupiter JB, Zilberfarb J. Posterior dislocation of the elbow with fractures of the radial head and coronoid. J Bone Joint Surg Am. 2002 avr; 84-A(4):547–51.
9. Broberg MA, Morrey BF. Results of treatment of fracture-dislocations of the elbow. Clin. Orthop. Relat. Res. 1987 mars;(216):109–19.
10. Regan W, Morrey BF. Classification and treatment of coronoid process fractures. Orthopedics. 1992 juill; 15(7):845–8.
11. Winter M, Chuinard C, Cikes A, Pelegri C, Bronsard N, de Peretti F. Surgical management of elbow dislocation associated with non-reparable fractures of the radial head. Chir Main. 2009 juin; 28(3):158–67.
12. Forthman C, Henket M, Ring DC. Elbow dislocation with intra-articular fracture: the results of operative treatment without repair of the medial collateral ligament. J Hand Surg Am. 2007 oct; 32(8):1200–9.
13. Pollock JW, Brownhill J, Ferreira L, McDonald CP, Johnson J, King G. The effect of anteromedial facet fractures of the coronoid and lateral collateral ligament injury on elbow stability and kinematics. J Bone Joint Surg Am. 2009 juin; 91(6):1448–58.

14. Cage DJ, Abrams RA, Callahan JJ, Botte MJ. Soft tissue attachments of the ulnar coronoid process. An anatomic study with radiographic correlation. *Clin. Orthop. Relat. Res.* 1995 nov;(320):154–8.
15. Doornberg JN, van Duijn J, Ring D. Coronoid fracture height in terrible-triad injuries. *J Hand Surg Am.* 2006 juin; 31(5):794–7.
16. King GJ. Management of radial head fractures with implant arthroplasty. *Journal of the American Society for Surgery of the Hand.* 2004 févr; 4(1):11–26.
17. VanBeek C, Levine WN. Radial Head—Resect, Fix, or Replace. *Operative Techniques in Orthopaedics.* 2010 mars; 20:2–10.
18. Obert L, Lepage D, Huot D, Givry F, Clappaz P, Garbuio P, et al. Fracture de tête radiale non synthésable : résection, implant de Swanson ou prothèse ? Étude rétrospective comparative. *Chirurgie de la Main.* 2005 févr; 24(1):17–23.
19. Ring D. Open reduction and internal fixation of fractures of the radial head. *Hand Clinics.* 2004 nov; 20:415–27.
20. Doornberg JN, Parisien R, van Duijn PJ, Ring D. Radial head arthroplasty with a modular metal spacer to treat acute traumatic elbow instability. *J Bone Joint Surg Am.* 2007 mai; 89(5):1075–80.
21. Iftimie PP, Calmet Garcia J, de Loyola Garcia Forcada I, Gonzalez Pedrouzo JE, Giné Gomà J. Resection arthroplasty for radial head fractures: Long-term follow-up. *J Shoulder Elbow Surg.* 2011 janv; 20(1):45–50.
22. Chapman CB, Su BW, Sinicropi SM, Bruno R, Strauch RJ, Rosenwasser MP. Vitallium radial head prosthesis for acute and chronic elbow fractures and fracture-dislocations involving the radial head. *J Shoulder Elbow Surg.* 2006 août; 15(4):463–73.
23. Ricón FJ, Sánchez P, Lajara F, Galán A, Lozano JA, Guerado E. Result of a pyrocarbon prosthesis after comminuted and unreconstructable radial head fractures. *Journal of Shoulder and Elbow Surgery.* 2012 janv; 21:82–91.
24. Van Riet RP, Van Glabbeek F, Verborgt O, Gielen J. Capitellar erosion caused by a metal radial head prosthesis. A case report. *J Bone Joint Surg Am.* 2004 mai;86-A(5):1061–4.
25. Sarris IK, Kyrkos MJ, Galanis NN, Papavasiliou KA, Sayegh FE, Kapetanos GA. Radial head replacement with the MoPyC pyrocarbon prosthesis. *Journal of Shoulder and Elbow Surgery / American Shoulder and Elbow Surgeons ... [et Al.] [Internet].* 2012 févr 16 [cité 2012 mars 20]; Available de: <http://www.ncbi.nlm.nih.gov/pubmed/22342604>
26. Lamas C, Castellanos J, Proubasta I, Dominguez E. Comminuted radial head fractures treated with pyrocarbon prosthetic replacement. *Hand (N Y).* 2011 mars; 6(1):27–33.

27. Pollock JW, Pichora J, Brownhill J, Ferreira LM, McDonald CP, Johnson JA, et al. The influence of type II coronoid fractures, collateral ligament injuries, and surgical repair on the kinematics and stability of the elbow: an in vitro biomechanical study. *J Shoulder Elbow Surg.* 2009 juin; 18(3):408–17.
28. Ring D, Hannouche D, Jupiter JB. Surgical treatment of persistent dislocation or subluxation of the ulnohumeral joint after fracture-dislocation of the elbow. *J Hand Surg Am.* 2004 mai; 29(3):470–80.
29. Dyer G, Ring D. My Approach to the Terrible Triad Injury. *Operative Techniques in Orthopaedics.* 2010 mars; 20:11–6.
30. Bryce CD, Armstrong AD. Anatomy and biomechanics of the elbow. *Orthop. Clin. North Am.* 2008 avr; 39(2):141–154, v.
31. Pichora JE, Fraser GS, Ferreira LF, Brownhill JR, Johnson JA, King GJW. The Effect of Medial Collateral Ligament Repair Tension on Elbow Joint Kinematics and Stability. *The Journal of Hand Surgery.* 2007 oct; 32:1210–7.

**TITRE en anglais:**

Terrible triad of the elbow : Surgical management with non-reparable fracture of the radial head

**RESUME en anglais:**

The terrible triad is the combination of a posterior dislocation of the elbow, radial head and coronoid process fractures. The goal of this study is to evaluate our clinical results after medial capsulo-ligamentar plan reinsertion, radial head replacement and lateral collateral ligament reinsertion, through a lateral approach.

This is a retrospective study of 13 patients with terrible triad whose radial head fracture is non-reparable, operated between 2005 and 2010.

The mean follow-up was 39 months. At latest follow-up, the mean Mayo Elbow Performance Scale was 88/100, the mean Quick Dash was 23/100, and the mean Broberg and Morrey score was 93/100. The mean range of motion of the elbow was 120°. The mean flexion was 137°, and the mean extension -17°. The strength and the stability was 100%. Three complications occurred.

The standard surgical technique used provided good functional outcome.