HAL
open science

Étude de la présence d'une réplication cutanée du virus herpès du groupe 6 au cours des exanthèmes en hématologie

Fanny Delcroix

To cite this version:

Fanny Delcroix. Étude de la présence d'une réplication cutanée du virus herpès du groupe 6 au cours des exanthèmes en hématologie. Dermatologie. 2016. dumas-01475837

HAL Id: dumas-01475837

https://dumas.ccsd.cnrs.fr/dumas-01475837v1

Submitted on 24 Feb 2017

HAL is a multi-disciplinary open access archive for the deposit and dissemination of scientific research documents, whether they are published or not. The documents may come from teaching and research institutions in France or abroad, or from public or private research centers.

L'archive ouverte pluridisciplinaire **HAL**, est destinée au dépôt et à la diffusion de documents scientifiques de niveau recherche, publiés ou non, émanant des établissements d'enseignement et de recherche français ou étrangers, des laboratoires publics ou privés.

UNIVERSITE DE PICARDIE Jules Verne

Année universitaire 2015-2016

Numéro de thèse 2016-160

Etude de la présence d'une réplication cutanée du virus herpès du groupe 6 au cours des exanthèmes en hématologie

Diplôme d'état au titre de docteur en médecine

DES de dermatologie

Soutenance le 18 octobre 2016

Fanny DELCROIX

Présidente du jury :	Madame le Professeur Catherine LOK
Membres du jury :	Monsieur le Professeur Henri SEVESTRE
	Monsieur le Professeur Jean-Pierre MAROLLEAU
	Madame Catherine FRANCOIS, Maître de conférences
Directeur de thèse :	Monsieur le Docteur Guillaume CHABY

DEDICACES

A MA PRESIDENTE DE JURY

Madame le Professeur Catherine LOK
Professeur des Universités-Praticien Hospitalier
(Dermatologie-Vénéréologie)
Assesseur du 3ème cycle
Chef de Service de Dermatologie, CHU Amiens-Picardie
Chef du pôle des 5 sens

Merci pour votre enseignement tout au long de mon internat de dermatologie. Vous avez toujours été d'un grand soutien dans les étapes de réalisation de mon DESC d'allergologie. Je vous en suis reconnaissante. Je suis honorée de votre présidence pour mon travail de thèse.

A MES JUGES

Monsieur le Professeur Henri SEVESTRE
Professeur d'Anatomie et Cytologie Pathologique à l'UFR de Médecine d'Amiens
Chef du Service d'Anatomie et Cytologie Pathologique, CHU Amiens-Picardie
Adjoint au chef de l'Oncopôle

Je vous remercie d'avoir participé activement à cette étude. Vous avez pris beaucoup de votre temps pour relire des lames et me les expliquer. Votre présence au sein de mon jury de thèse m'honore grandement. Je vous adresse ma sincère reconnaissance.

Monsieur le Professeur Jean-Pierre MAROLLEAU
Professeur des Universités-Praticien Hospitalier
(Hématologie clinique et thérapie cellulaire)
Chef du service d'hématologie et thérapie cellulaire, CHU Amiens-Picardie
Chef de l'Oncopôle

Je vous remercie de m'avoir proposé ce sujet dont je ne connaissais rien et qui m'a passionné. Vous m'avez aidé au cours de sa réalisation et me faites aujourd'hui l'honneur de juger mon travail. Je vous adresse ma reconnaissance et mon profond respect.

Madame Catherine FRANCOIS
Maître de conférences des Universités-Praticien Hospitalier
(virologie)
Centre de Biologie Humaine, laboratoire de virologie, CHU Amiens-Picardie
Pôle biologie, pharmacie et santé des populations

Je vous remercie pour l'intérêt que vous avez porté à ce travail, pour le temps que vous avez consacré à la réalisation des PCR, pour toutes vos explications, pour votre réactivité très appréciable. Je suis honorée de votre présence dans mon jury de thèse et vous adresse ma respectueuse et sincère reconnaissance.

A MON DIRECTEUR DE THESE

Monsieur le Docteur Guillaume CHABY
Praticien Hospitalier
(Dermatologie)
Service de dermatologie et vénéréologie, CHU Amiens-Picardie
Pôle des 5 sens

Merci Guillaume de m'avoir aidée à réaliser cette thèse. Tes conseils ont toujours été pertinents et d'un grand soutien. Il aura été très agréable de travailler avec un médecin aussi fin sémiologue, bienveillant et humble que toi. Je te remercie pour tout ce que tu m'as appris durant cet internat.

REMERCIEMENTS

Merci à mes parents, Armelle et Daniel. Votre passion commune pour la psychiatrie a donnée à son insu à mon inconscient l'envie de faire médecine. Et finalement, c'était une chouette idée ! Maman, sans tes petits plats du samedi et papa, sans ta confiance en ma réussite, je n'aurais jamais eu ma P1. Merci de nous avoir toujours laissées libres, mais d'être toujours là quand il le faut, même si chez Delcroix, c'est pire qu'on n'croit !

Merci à mamie Thérèse. Tu as toujours porté un grand intérêt aux études de tes petites filles et cela est très agréable. Je suis très fière de pouvoir soutenir ma thèse devant toi. Papy César, je penserai à toi.

Merci à mes soeurettes, Justine, Anahide et Clémence. Vous êtes toutes belles, drôles, brillantes et impromptues. L'appartement de la rue Jonquet gardera à jamais nos souvenirs de sœurs s'y entrecroisant, le souvenir de nos joies, de nos peines. Merci à mes beauf' d'aimer ces trois merveilles. Ohan, merci d'être chou, drôle et très sage ;) (PS : J'adore ta coupe de cheveux).

Merci au reste de ma famille, vous comptez beaucoup pour moi ; Tatie Anne, Tonton Pierre, Jules&Valentin, Tatie Claire, Tonton Sako, Anouch, Haïk et depuis peu Loussine, papi jojo. Merci à mon parrain et à ma marraine.

Fanny (Lestienne), je t'adresse un remerciement particulier. Sans ton aide si généreuse je n'aurais peut-être jamais eu ma première année de médecine. Ces deux années où nous avons été voisines et les soirées BU de la D4 ont beaucoup comptées pour moi.

Merci à Marion Duval, qu'aurais-je fait sans toi ? Nous avons passé le lycée, la P1, l'intégration, le faluchage et l'externat ensemble. Nous continuerons à nous voir longtemps je l'espère. Nota bene : sans le service de chirurgie de ton « pater », mes parents ne se seraient jamais rencontrés !

Merci aux carabins lillois : Lulu, Emeline, Elise, Hélène, Anne, Diane, Clément x2, Geoffrey, coraline et ceux que j'oublie. L'intégration semble bien loin…

Merci aux amis de plus longue date, Louise, Claire, Pierre, Marion, valentine. Nous nous sommes connus ado voire enfants et nous sommes vus grandir. Nos chemins s'éloignent et se retrouvent sans cesse.

Merci à Anne-Céline, ma première amie de picardie. Compiègne n'aurait pas été pareil sans toi. Et dans quelques jours (si mes calculs sont exacts), tu seras maman, quel chemin parcouru !

Ma chère Léa, ma chère Myriam, en plus d'être sublimes drôles et intelligentes vous êtes des amies exceptionnelles. Je remercie Amiens, car sans elle, je ne vous aurais jamais rencontrées. Merci de m'avoir tant de fois offert à manger et de me faire tant rire ! Ce jour je vous l'avoue, vous avez des peaux de rêve.

Merci à mes chers co-internes et chefs. Grâce à vous je me suis toujours dit qu'Amiens c'était chouette : Florie si bienveillante et un modèle de médecin, Fanny Brigant toi aussi tellement adorable, Lilia mon ange gardien, Maëlle, Ines, Camille, Thomas, Salim (tu nous manques), Charlotte, Fanny Des, Anne-So, Floflo, Eva, Motaz, Alanoud, Constante, Fanny Phi, Audrey et Juliette.

Merci aux autres internes amiénois que j'ai rencontrés durant mon internat et en particulier à Déborah, Thibaut et Juliette.

Merci aux amiénois, les « pas médecins ». A Marion&Thomas (et bébé Héloïse) merci pour la dernière ligne droite, votre aide m'a été très précieuse, à Mariana, à tous les autres…

Merci à Gérard Grelpois. Gégé, travailleur de l'ombre, merci infiniiiiiement pour mes stats. Grâce à toi, j'adore le test du Khi^2 !... La professionnelle te remercie.

Merci aux autres PH de dermatologie. Jean-Philippe, merci de ton enthousiasme pour l'enseignement et la transmission. C'est une grande qualité. Ali, merci également pour ce que tu m'as appris, merci pour ta disponibilité.

Merci à l'équipe du service de dermatologie, les infirmières, les aides-soignantes les ASH, les secrétaires, les attachés. J'ai été très heureuse de travailler avec vous.

Merci à toute l'équipe de la vallée des vignes : Caroline, Laetitia, Esther, vous m'avez beaucoup appris. Ce stage que vous nous offrez est précieux.

Merci au GSM de dermato, grâce à toi, j'ai appris beaucoup de choses !

Merci à l'équipe du service d'immunologie et allergologie de Lyon où j'ai effectué. Merci à Audrey Nosbaum pour m'avoir encadrée pour le mémoire. Merci à mes co-internes adorées de m'avoir accueillie. Merci aux amis de l'internat, Javier, Laura, Jaimé, Mor, Tukta.

Merci à tous ceux que j'oubliés, j'ai parfois la tête dans les nuages.

Simon, enfin, merci à toi. Ton aide et ton soutien durant cette année m'ont été chers. Qu'aurais-je fait sans ta présence et tes mots rassurants ? Qu'auraient fait mes manuscrits sans ta maîtrise exceptionnelle de la bureautique ? Merci pour tout le temps que tu as passé à m'aider. Merci de me faire partager tes réflexions et tes idées qui m'aident à faire évoluer les miennes et à réfléchir sur le métier de médecin. A présent il nous reste encore tant à voir et tant à faire…* :

Table des matières

ABREVIATIONS **3**

1 INTRODUCTION **4**

2 PATIENTS et METHODES **7**

2.1 Type d'étude **7**

2.2 Objectifs **7**

2.2.1 Objectif principal 7

2.2.2 Objectif secondaire 7

2.3 Sélection des patients **7**

2.4 Définition de la positivité d'HHV6 dans le sang par technique de Polymérase chain reaction (PCR) **8**

2.5 Technique de détection d'HHV6 dans la peau par polymérase chain reaction en temps réel **8**

2.6 Relecture histologique des lames de peau **9**

2.7 Critères diagnostiques et définition des diagnostics étiologiques d'exanthèmes **9**

2.8 Analyse statistique **10**

2.8.1 Variables qualitatives et quantitatives 10

2.8.2 Analyse de l'objectif principal 11

2.8.3 Analyse des objectifs secondaires 11

3 RESULTATS **12**

3.1 Description de la population **12**

3.2 Objectif principal **14**

3.3 Objectifs secondaires **14**

3.3.1 Diagnostics étiologiques validés après double lecture des dossiers 14

3.4 Recherche d'un effet cytopathogène viral secondaire à HHV-6 17

4 DISCUSSION 18

4.1 Résultats principaux et comparaison avec les données de la littérature. 18

4.2 Etude des relations entre la réplication d'HHV-6 et les étiologies d'exanthèmes d'après la littérature 20

4.2.1 HHV-6 en dermatologie 20

4.2.2 Relations GvH et HHV-6..... 21

4.2.3 Relations autogreffe et HHV-6 22

4.2.4 Relations DRESS et HHV-6 22

4.2.5 Relation DRESS et GvH..... 23

4.3 Limites..... 24

5 CONCLUSION 26

BIBLIOGRAPHIE 27

ANNEXE 1 32

ANNEXE 2 – 1/2.....33

ANNEXE 2 – 2/2.....34

ANNEXE 3 – 1/2.....35

ANNEXE 3 – 2/2.....36

ANNEXE 4 37

ANNEXE 5-1/2 38

ANNEXE 5 – 2/2.....39

ABREVIATIONS

HHV6 : Herpès virus 6

PCR : Polymerase chain reaction

GvH : Graft versus Host disease (Réaction du greffon contre l'hôte en anglais)

CSH : Cellules souches hématopoïétiques

ECV : Effet Cytopathogène Viral

DRESS : Drug Reaction with Eosinophilia and Systemic Symptoms

VRESS : Virus Reaction with Eosinophilia and Systemic Symptoms

LNH : Lymphome non hodgkinien

VIH : Virus de l'immunodéficience humaine

cp/ml : copies par millilitre

1 INTRODUCTION

Le virus herpès du groupe 6 (HHV-6), membre des herpesviridae, est ubiquitaire. La primo infection infantile peut être asymptomatique, responsable d'une fièvre isolée ou classiquement de l'exanthème subit.[1] L'ADN viral demeure ensuite à l'état latent dans les cellules hôtes mononuclées de l'organisme, principalement les lymphocytes T, avec une prévalence à l'âge adulte avoisinant 100%. Il peut se réactiver au cours de diverses situations d' immunodépression., notamment au cours des greffes de cellules souches hématopoïétiques (CSH), de certaines pathologies lymphoprolifératives, mais également au cours de toxidermies sévères comme le DRESS (Drug Reaction with Eosinophilia and Systemic Symptoms). En effet, ce virus se réactive dans environs 50% des cas de GvH après allogreffe de CSH ainsi que dans au moins 50% des cas de DRESS.[2–6]

La PCR (polymerase chain reaction) est un examen fréquemment employé pour la détection d'HHV6 dans le sang en cas de survenue d'un exanthème chez les patients hospitalisés en hématologie clinique. L'étiologie de ces exanthèmes est souvent difficile à établir, en particulier lorsqu'est évoquée l'hypothèse d'une infection à HHV-6. Sa présentation clinique est en effet similaire aux autres exanthèmes survenant classiquement dans ce contexte, notamment les autres infections cutanées virales, les toxidermies et les GvH. De plus, la détection de ce virus dans le sang n'est pas pathognomonique d'une infection à HHV-6. Pourtant, le diagnostic d'une telle infection présente un enjeu pronostic devant le risque de complications sévères telles que des encéphalites, des aplasies médullaires, des retards de prise de greffe, des hépatites et des pneumopathies interstitielles, avec des évolutions parfois fatales.[7,8] Par ailleurs, l'identification d'une origine uniquement virale d'un exanthème permettrait de mieux cibler le traitement étiologique et d'éviter une escalade de traitements immunosuppresseurs, en

particulier la corticothérapie générale utilisée dans la GvH et le DRESS.

Cependant, les informations recensées dans la littérature ne permettent pas d'orienter le diagnostic de manière certaine. Tout d'abord, le nombre de copies virales signant la réactivation n'est pas clairement défini[9]. Ensuite, même devant des symptômes contemporains d'une réactivation sanguine, le rôle pathogénique du virus demeure incertain. En outre, suite à un défaut de consensus nosologique, différents termes tels que « infection», « réactivation», « réplication active» sont utilisés pour désigner l'augmentation des copies d'ADN dans le sang mesurée par PCR, qu'elle soit symptomatique ou non.

Pour aider au diagnostic de ces exanthèmes, une des solutions avancées consiste à isoler l'HHV-6 dans la peau. Il pourrait être un indicateur permettant de mieux préciser le rôle du virus dans le déclenchement de l'éruption. A notre connaissance, seules 3 études ont exploré le lien entre la PCR HHV-6 cutanée et les exanthèmes chez les allogreffés de CSH.[10–12] Pour Yoshikawa et al. et Le Cleach et al., cette positivité pouvait être révélatrice d'une infection cutanée à HHV-6[11,12]. Néanmoins, Yoshikawa et al. ne considèrent pas l'hypothèse de la GvH dans le diagnostic des exanthèmes post allogreffe. Chez Appleton et al., cette réplication cutanée pourrait être le témoin du rôle initiateur d'HHV-6 dans la GvH. Elle pourrait également être liée à des GvH plus sévères[10]. Mais la question de la distinction entre un exanthème secondaire à une GvH plus ou moins associé à une réactivation à HHV-6 et une infection HHV-6 « vraie » est encore largement débattue.[2,13] A ce jour, il n'existe pas d'étude ayant cherché à établir si cette réplication cutanée d'HHV-6 permettait de distinguer l'origine virale « vraie » des autres étiologies d'exanthème pourvoyeuses de réactivation à HHV-6. A notre connaissance, cette étude n'a encore jamais été pratiquée chez les autogreffés et les non-greffés de CSH

A travers cette étude chez des patients hospitalisés en hématologie, auto-, allo- ou non greffés de CSH, nous avons voulu

rechercher l'existence d'une association significative entre la PCR HHV-6 mesurée dans la peau et dans le sang d'une part, et de décrire la fréquence de la détection d'HHV6 dans le sang et/ou dans la peau au cours des différentes étiologies d'exanthèmes et de rechercher en particulier si leur présence conjointe était prédictive d'une infection « vraie » à HHV6.

2 PATIENTS et METHODES

2.1 Type d'étude

Il s'agit d'une étude observationnelle, monocentrique et rétrospective. Le comité de protection des personnes a émis un avis favorable *(N°ID-RCB : 2016-A00994-47).*

2.2 Objectifs

2.2.1 Objectif principal

L'objectif principal de notre étude était de rechercher une association significative entre la présence du virus HHV-6 dans le sang et dans la peau.

2.2.2 Objectif secondaire

L'objectif secondaire était de décrire la fréquence de la détection d'HHV6 dans le sang et/ou dans la peau au cours des différentes étiologies d'exanthèmes et en particulier de rechercher si leur présence conjointe était prédictive d'une infection « vraie » à HHV6.

2.3 Sélection des patients

Dans un premier temps, nous avons sélectionné tous les patients ayant été hospitalisés dans le service d'hématologie et thérapie cellulaire du CHU Amiens-Picardie entre le 01/01/2011 et le 31/12/2015 et ayant eu une recherche du virus HHV-6 dans le sang que le résultat soit positif ou négatif. La liste de ces patients nous a été fournie par le laboratoire de biologie à partir du logiciel DxLab.

Dans un deuxième temps, nous avons sélectionné les patients répondant aux critères suivants :

- Avoir une hémopathie et être allo-, auto- ou non greffés de cellules souches hématopoïétiques.
- Avoir développé un exanthème lors de l'hospitalisation.
- Avoir eu une biopsie cutanée en peau lésée pour l'exploration de cet exanthème. Ces biopsies devaient être réalisées au début de l'exanthème, avant initiation des corticoïdes locaux ou systémiques.
- Le bloc de paraffine issu de la biopsie cutanée devait être encore disponible pour analyse microbiologique.
- Un délai de 15 jours maximum entre la biopsie cutanée et le dosage de la PCR HHV-6 dans le sang total devait être respecté.

2.4 Définition de la positivité d'HHV6 dans le sang par technique de Polymérase chain reaction (PCR)

Les PCR HHV-6 étaient réalisées en sang total. L'ADN était extrait à partir de 200µL de sang total prélevé sur des tubes EDTA en utilisant l'extracteur NucliSENS easyMAG® (Biomérieux, France) selon les instructions du fournisseur. La quantification du génome HHV6 était réalisée grâce au kit CMV HHV-6, 7, 8 R-gene® (Argene, Biomérieux, France). Ce kit amplifiait un fragment de 116 paires de bases situé dans le gène U57.

Le virus était considéré en réplication à partir de 250 copies de HHV-6 par millilitre de sang total (cp/ml). En cas de leucopénie < 1 giga/litre, le seuil de positivité était abaissé à 1 cp/ml.

2.5 Technique de détection d'HHV6 dans la peau par polymérase chain reaction en temps réel

Les biopsies cutanées en peau lésée étaient fixées dans du formol à 10%, incluses en paraffine puis analysées en microscopie optique au moment de l'hospitalisation. Pour les besoins de l'étude, l'ADN était par la suite extrait à partir de deux coupes de biopsies

cutanées incluses en paraffine de 10 micron-mètres d'épaisseur en utilisant l'extracteur TPS (Siemens Diagnostic). La quantification du génome HHV-6 était réalisée grâce aux kits CMV HHV6, 7, 8 R-gene ® (Argene, Biomérieux, France).

Parallèlement, une quantification du nombre de cellules présentes dans les échantillons était réalisée en utilisation le kit Cell control R-gene ® (Argene, Biomérieux, France), qui amplifie le gène codant la protéine cellulaire HPRT1 (Hypoxanthine Phospho-ribosyl transferase 1). Ceci permettait de quantifier le nombre de copies de génome HHV-6 par cellule.

Nous avons considéré la PCR cutanée positive à partir d'une copie d'HHV-6 par cellule.

2.6 Relecture histologique des lames de peau

Chez les patients positifs en PCR dans la peau, une relecture des lames correspondantes a été effectuée en microscopie optique au grossissement x1000. Celle-ci visait à rechercher un effet cytopathogène viral (ECV). Des immunomarquages CD34, CD3, CD20 et CD68 afin d'identifier les cellules atteintes ont ensuite été réalisés.

2.7 Critères diagnostiques et définition des diagnostics étiologiques d'exanthèmes

Les diagnostics étiologiques étaient tous posés par un premier dermatologue (FD) puis validés par un second (GC) après analyse du dossier et confrontation avec (i) le diagnostic proposé dans le courrier final des hématologues, et (ii) les critères diagnostiques listés ci-dessous. En cas de doute diagnostique, le patient était classé en étiologie « incertaine ».

- La GvH était définie devant un exanthème évocateur selon les critères de Glücksberg (Annexe 1), et en absence de traitement imputable et d'aspect clinique évoquant une toxidermie.[14–16]
- La *réactivation* virale HHV6 était définie par une PCR sanguine supérieure à 250 copies d'ADN viral par ml de sang total (cp/ml). En cas de Leucopénie < 1Giga/l, le seuil de positivité était abaissé à 1cp/ml.
- L'*infection* virale HHV-6 « vraie » était définie par (i) un exanthème fébrile associé à (ii) une PCR HHV-6 dans le sang total > 250 cp/ml, et (iii) sans autre étiologie bactérienne, fongique ou virale concomitante et (iiii) ayant régressé suite à un traitement antiviral.
- La toxidermie à type d'exanthème maculo-papuleux était définie par une éruption compatible selon les critères d'imputabilité intrinsèques, survenant dans les 9 à 21 jours après un nouveau traitement, ou dans les 24h en cas de prise antérieure, avec régression à l'arrêt du traitement, sans arguments pour un autre diagnostic.
- Le DRESS était défini selon le score regisCARE.[17]
- La Toxicité à l'aracytine était définie par une éruption compatible, survenant au cours ou au plus tard 48heures après la fin de la dernière perfusion, régressant à l'arrêt, en absence d'arguments pour un autre diagnostic.[18]
- Association diagnostique : les différentes toxidermies et la GvH pouvaient être associées à une *réactivation* HHV-6 ou à une *infection* à HHV-6 « vraie » en cas de critères compatibles pour les deux diagnostics.

2.8 Analyse statistique

2.8.1 Variables qualitatives et quantitatives

Les données épidémiologiques ont été calculées grâce au logiciel Excel ®. Les valeurs qualitatives sont présentées en nombre et

fréquence. Les valeurs quantitatives sont présentées en moyenne, écart type et minimum-maximum.

2.8.2 Analyse de l'objectif principal

L'objectif principal a été analysé grâce à un test de Khi^2 d'association bilatéral. Ce test a été réalisé quatre fois selon les hypothèses H0 ci-dessous. L'hypothèse H1 était à chaque fois le rejet de H0.

1er test : L'hypothèse H0 était l'absence d'association statistiquement significative entre une PCR positive dans la peau et une PCR positive dans le sang.

2ème test : L'hypothèse H0 était l'absence d'association statistiquement significative entre une PCR positive dans le sang et une PCR positive dans la peau.

3ème test : L'hypothèse H0 était l'absence d'association statistiquement significative entre une PCR négative dans le sang et une PCR négative dans la peau.

4ème test : L'hypothèse H0 était l'absence d'association statistiquement significative entre une PCR négative dans la peau et une PCR négative dans le sang.

2.8.3 Analyse des objectifs secondaires

Les objectifs secondaires ont été analysés à l'aide d'un test exact de Fisher.

L'hypothèse H0 était l'absence d'association statistiquement significative entre la PCR positive à la fois dans la peau et le sang et le diagnostic d'infection HHV-6 cutanée « vraie » isolée ou associée à un autre diagnostic. L'hypothèse H1 était le rejet de H0.

Les analyses statistiques ont été réalisées via l'utilisation du logiciel SPSS version 18.

3 RESULTATS

3.1 Description de la population

Quatre-vingt-dix-neuf patients (22 auto-, 41 allo-, 36 non greffés) ont été hospitalisés en hématologie et thérapie cellulaire au CHU Amiens-Picardie entre le 01/01/2011 et le 31/12/2015 et ont eu un dosage de la PCR HHV-6 dans le sang total. Parmi eux, 51 ont présenté un exanthème et ont été sélectionnés. Parmi ces 51 cas d'exanthèmes, 38 ont eu au moins une biopsie cutanée. Parmi eux, le bloc de paraffine était indisponible chez un seul patient. Au total, 37 patients ont été inclus dans notre étude. Les étapes de sélections sont résumées en figure 1.

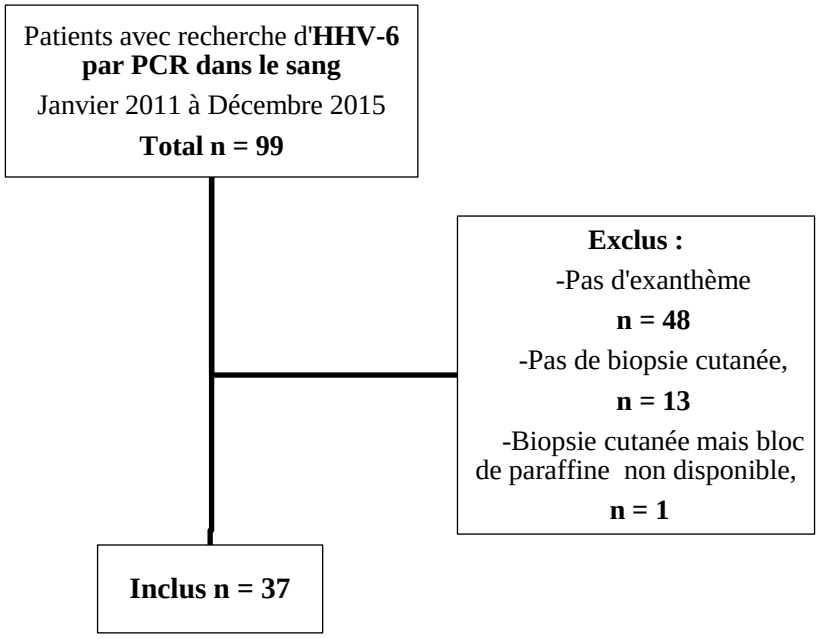

Figure 1 : Diagramme de flux résumant la sélection des patients

Parmi ces 37 patients, on comptait 19 allo-, 9 auto- et 9 non-greffés de CSH. Parmi eux 14 avaient une PCR HHV-6 positive et 23 une PCR négative dans le sang total. L'âge moyen était de 53,1 ans ±11,3 et le sexe ratio de 19 hommes/18 femmes. Chez les greffés, le délai moyen entre la greffe et l'exanthème était de 18,4 jours (±14,8) chez 35 patients. Le délai était de 2 ans et 4 ans chez deux patients

autogreffés. Le délai moyen entre le prélèvement de sang pour PCR HHV-6 et la biopsie cutanée était de 2,9 jours (±3,6). Les caractéristiques de la population sont décrits dans le tableau 1 et détaillées pour chaque patient en annexes 2 et 3.

Tableau 1 : Caractéristiques des patients sélectionnés

	n (%)			
Données	**Cohorte totale**	**Allo**	**Auto**	**NG**
Nombre de patients (%)	37	19 (52)	9 (24)	9 (24)
Age (années) moyenne (écart-type)	53,1 (11,3)	48 (10,4)	54,4 (12,5)	62,4 (8,6)
[mininum-maximum]	[20-74]	[20-67]	[29-70]	[48-74]
Sexe ratio (H/F)	19/18	14/5	3/6	2/7
Hémopathie sous-jacente (%)				
LAM	12 (32,5)	6 (31,5)	1 (10)	0
LAL	1 (2,7)	1 (5,3)	0	5 (55,6)
LAI	2 (5,4)	1 (5,3)	0	1 (11,1)
SMD	4 (10,8)	4 (21,0)	0	0
MP	2 (5,4)	2 (10,5)	0	0
SMM	1 (2,7)	1 (5,3)	0	0
LNH	11 (29,7)	3 (15,8)	7 (80)	1 (11,1)
MM	2 (5,4)	1 (5,3)	1 (10)	0
LMMC	1 (2,7)	0	0	1 (11,1)
LH	1 (2,7)	0	0	1 (11,1)
Délai moyen Greffe-Exanthème (jours) (écart-type) pour 35/37*	18,4 (14,8)	21,8 (15,1)	11,2 (12,3)	-
[minimum-maximum]	[1-78]	[9-78]	[0-38]	
Délai prélèvement sanguin pour PCR HHV-6-biopsie cutanée (jours)	2,9 (3,6)	3,2 (3,74)	3,0 (2)	2,9 (4,6)
[minimum-maximum]	[0-15]	[0-15]	[1-7]	[0-12]
Nombre de Biopsies cutanées analysées	46	26	9	11
PCR HHV6 sang total positives	14 (37,8)	8 (43,0)	6 (57)	0

Allo, Allogreffés ; Auto, Autogreffés ; NG, Non greffés ; LAM, Leucémie aiguë myéloïde ; LAL, leucémie aiguê lymphoïde ; LAI, Lymphome angio-immunoblastique ; SMD, Syndrome myélodysplasique ; MP, myélofibrose primitive ; SMM, syndrome mixte myélodysplasique/myéloprolifératif ; LNH, Lymphome non hodgkinien ; MM, Myélome multiple ; LMMC, Leucémie myélomonocytaire chonique ; LH, Lymphome de hodgkin.

**2 patients avec un délai de 2 et 4 ans post-autogreffe n'ont pas été inclus dans la moyenne.*

3.2 Objectif principal

Cinq patients (13,5%) dont 1 allo- et 4 autogreffés avaient une PCR positive dans la peau. Tous étaient également positifs dans le sang. Le taux de réplication dans la peau s'étalait entre 2,27 et 991,8 copies/cellules. La répartition des résultats des PCR selon la greffe et l'étiologie de l'exanthème est rapportée dans le tableau 2. Les taux de réplication virale sont détaillés en annexe 2 et 3.

Au total, la PCR cutanée positive était significativement associée à la PCR sanguine positive, avec une fréquence de 100% ($p < 0,001$). La PCR sanguine négative était significativement associée à la PCR cutanée négative, avec une fréquence de 100% ($p = 0,002$). Par contre, nous n'avons pas retrouvé d'association significative ni entre la PCR sanguine positive et la PCR cutanée positive (fréquence 35,7%, $p = 0,071$), ni entre la PCR cutanée négative et la PCR sanguine négative (fréquence 71,8% ; $p = 0,139$). Ces données sont reportées dans le tableau 3.

3.3 Objectifs secondaires

3.3.1 Diagnostics étiologiques validés après double lecture des dossiers

Parmi les 5 patients ayant une PCR positive à la fois dans le sang et dans la peau, nous avons diagnostiqué une GvH associée à une infection cutanée à HHV-6 au cours d'une leucémie aiguë lymphoïde, une infection cutanée à HHV-6 « vraie » au cours d'un lymphome non hodgkinien (LNH) et un DRESS associé à une infection à HHV-6 au cours d'un LNH. Deux exanthèmes étaient d'étiologies incertaines au cours d'un LNH. Le premier patient était allo- et les 4 derniers autogreffés.

Parmi les patients ayant une PCR positive dans le sang mais négative dans la peau, nous avons diagnostiqué 6 GvH associées à une

réactivation d'HHV-6 et 1 toxidermie. Deux étiologies étaient incertaines.

Parmi les patients ayant une PCR négative dans le sang et dans la peau, nous avons diagnostiqué 10 GvH, 1 DRESS, 3 toxidermies et 4 toxicités à l'aracytine. Cinq étiologies étaient incertaines.

Les diagnostics sont détaillés dans le tableau 2 et en annexes 2 et 3.

La PCR positive dans le sang et dans la peau était statistiquement associée à une *infection* à HHV-6 « vraie » isolée ou associée à un autre diagnostic (GvH ou DRESS dans notre cohorte) (fréquence : 60,0%, p = 0,001).

Tableau 2. Répartition des résultats des PCR sang et peau en fonction du type de greffe et de l'étiologie de l'exanthème

			n (%)			
PCR HHV6		**Etiologies exanthèmes**	**Total**			**NG**
			Allo	**Auto**		
Sang +			14 (37,8)	8 (21,6)	6 (16,2)	0
	Peau -		9 (24,3)	7 (18,9)	2 (5,4)	0
		GvH et Réactivation HHV6	6 (16,2)	6 (16,2)	2 (5,4)	0
		Toxidermie	1 (2,7)	0	1 (2,7)	0
		Incertaine	2 (5,4)	1 (2,7)	1 (2,7)	0
	Peau +		5 (13,5)	1 (2,7)	4 (10,8)	0
		GvH et Infection HHV6	1 (2,7)	1 (2,7)	1 (2,7)	0
		Infection HHV6	1 (2,7)	0	0	0
		DRESS et Infection HHV6	1 (2,7)	0	1 (2,7)	0
		Incertaine	2 (5,4)	0	2 (5,4)	0
Sang -			23 (62,2)	11 (29,7)	3 (8,1)	9 (24,3)
	Peau -		23	11	3	9 (24,3)
		GvH	10 (27,0)	10 (27,0)	0	0
		DRESS	1 (2,7)	0	1 (2,7)	0
		Toxidermie	3 (8,1)	0	2 (5,4)	1 (2,7)
		Incertaine	5 (13,5)	1 (2,7)	1 (2,7)	2 (5,4)
		Toxicité aracytine	4 (10,8)	0	0	4 (10,8)
	Peau +		0	0	0	0

Sang +, PCR HHV-6 positive dans le sang ; Peau +, PCR HHV-6 positive dans la peau ;

Sang -, PCR HHV-6 négative dans le sang ; Peau -, PCR HHV-6 négative dans la peau

Tableau 3 : Résultats des objectifs principal et secondaire

PCR HHV-6	Associée à	Fréquence	P (S/NS)
	PCR HHV-6		
Peau +	Sang +	100%	< 0,001 (S)
Sang +	Peau +	35,7%	0,071 (NS)
Sang -	Peau -	100%	0,002 (S)
Peau -	Sang -	71,8%	0,139 (NS)
	Etiologie		
Sang + / Peau +	Infection virale HHV6 « vraie » isolée ou associée à un autre diagnostic	60,0%	0,001 (S)

+, positif ; -, négatif ; S, Significatif ; NS, Non significatif

3.4 Recherche d'un effet cytopathogène viral secondaire à HHV-6

Les lames des 5 biopsies cutanées positives à HHV-6 en PCR comportaient toutes dans le derme des cellules légèrement hyperplasiques avec un noyau très volumineux dont la partie centrale était chromatique entourée d'un halo clair. Les cellules atteintes étaient positives pour CD 3 (lymphocytes T) plus ou moins CD 34 (cellules endothéliales), et négatives pour CD 68 (macrophages) et CD 20 (Lymphocytes B). Les lames du cas n°28 comportaient de nombreuses cellules atteintes d'allure histiocytaires non marquées par ces 4 anticorps (annexe 4).

4 DISCUSSION

4.1 Résultats principaux et comparaison avec les données de la littérature.

Notre étude rétrospective a permis d'inclure trente-sept patients atteints d'exanthème et pour lesquels la recherche d'HHV6 dans le sang et dans la peau était disponible. Nous avons détecté une PCR HHV-6 positive dans la peau chez 5 des 14 cas positifs dans le sang. Ainsi, lorsque la PCR HHV-6 était positive dans le sang, elle ne l'était pas obligatoirement dans la peau (35,7%, p = 0.071). La présence du virus dans la peau n'était donc pas le simple reflet d'une réplication sanguine. Cette donnée est confirmée par l'étude de Yoshikawa et al. dans laquelle 9/22 patients inclus étaient positifs dans le sang dont seulement 2/9 l'étaient dans la peau également.[12] L'étude d'Appleton et al. évaluait les PCR sanguines et cutanées en pré et post transplantation chez des allogreffés dont 90% avaient une GvH et chez un groupe contrôle d'autogreffés sans signes de GvH. L'HHV-6 était détectable en post greffe dans le sang chez 22/30 allo- et 14/23 autogreffés et dans la peau chez 18/30 allo- et 8/23 autogreffés.[10] L'étude de Le Cleach et al. portait sur 13 patients allogreffés atteints d'un exanthème. Un seul était positif dans le sang, avec une positivité également dans la peau.[11] Dans notre étude, les 23 cas négatifs dans le sang étaient tous négatifs dans la peau. Ceci suggère qu'une recherche du virus dans la peau ne serait pas utile en cas de négativité dans le sang. Néanmoins, cette conclusion reste limitée par notre petit effectif et par des données discordantes de la littérature. En effet, dans l'étude de Le Cleach et al., 2 des 3 patients positifs dans la peau étaient négatifs dans le sang. Les auteurs suggèrent que ce résultat permettrait d'éliminer le risque de « contamination sanguine » et confirmerait la part du virus dans la physiopathologie de l'éruption.[11] Dans l'étude de Yoshikawa et al. sur 22 inclus, deux patients étaient positifs dans la peau mais négatifs dans le sang.[12] Les auteurs émettent l'hypothèse

que les prélèvements sanguins de ces deux patients n'aient pas été suffisants pour détecter la réplication. Par ailleurs, dans nos données, lorsque la PCR était positive dans la peau, elle l'était toujours dans le sang (fréquence 100%, $p < 0.001$). Cette information intéressante sur le plan physiopathologique peut suggérer que le virus se réactiverait d'abord dans le sang avant d'infecter la peau.

Notre étude apporte également un élément concernant le diagnostic des infections à HHV-6. En effet, nous avons retrouvé une association statistiquement significative entre la positivité d'HHV-6 dans la peau (et à fortiori dans le sang) et le diagnostic d'infection à HHV-6 « vraie » seule ou associée à un autre diagnostic (fréquence 60%, $p = 0.001$). Cela signifie que lorsque la PCR HHV-6 est positive dans la peau, le virus est certainement au moins en partie responsable de l'exanthème. L'infection « vraie » à HHV6 peut en outre être « associée » à un autre diagnostic, faisant référence dans notre étude au patient atteint d'une GvH et à celui atteint d'un DRESS en plus de l'infection « vraie » à HHV-6. Cette donnée est difficile à comparer à celles de la littérature. En effet, Yoshikawa et al. n'avaient pas réussi à mettre en évidence une corrélation entre la réplication cutanée et la survenue d'un exanthème.[12] De plus, leurs critères d'infection virale étaient moins restrictifs (exanthème fébrile concomitant à une virémie) et ne permettaient pas de diagnostiquer une GvH. L'étude d'Appleton et al. s'est concentrée sur les exanthèmes en rapport avec des GvH chez les allogreffés et suggère que la présence d'HHV-6 dans la peau serait liée à la sévérité de la GvH. Pour eux, la présence du virus dans la peau serait le témoin du rôle initiateur de celui-ci dans la GvH. Par contre, les auteurs ne discutent pas l'hypothèse d'une pathogénie directe du virus à type d'infection virale associée.[10] comme celle de Yoshikawa et al., une des limites de ces études est l'absence de seuil de positivité défini pour les PCR.

Nous n'avons eu aucun patient étiqueté GvH et *réactivation* virale HHV-6 qui ait eu une PCR positive dans la peau. De la même façon, nous n'avons eu aucun cas d'exanthème en rapport avec une

infection « vraie » à HHV-6 dont la PCR HHV-6 était négative dans la peau. La PCR cutanée semble donc assez spécifique pour distinguer les *infections* des *réactivations* à HHV-6.

Sur 5 patients positifs dans la peau, 2 patients autogreffés (n°22 et 27) ont eu des exanthèmes ayant régressés spontanément. Selon nos critères, ils étaient de diagnostics incertains, étant donné que nous avons choisi de retenir le caractère régressif sous anti-viral comme un critère diagnostic d'infection « vraie » à HHV6 afin de privilégier une meilleure spécificité. Néanmoins, en l'absence d'argument pour une autre étiologie et devant un ECV en histologie, ces patients avaient probablement une infection cutanée HHV-6 « vraie ». Ces données suggèrent que l'infection HHV-6 cutanée isolée chez l'autogreffé peut être bénigne et de régression spontanée.

De façon intéressante, la relecture histologique des 5 cas positifs dans la peau a révélé à chaque fois la présence d'un ECV sur les noyaux des lymphocytes T et des cellules endothéliales (Annexe 2 et 4). Ceci semble confirmer le rôle direct du virus dans la physiopathologie lésionnelle de l'exanthème. L'ECV secondaire à l'HHV-6, contrairement au CMV, est peu décrit (et donc peu recherché). A notre connaissance, seuls 2 cas cliniques en font état dans les lymphocytes T et les macrophages cutanés.[8,19] Cet ECV n'a encore jamais été décrit sur les cellules endothéliales. D'après nos données, il ne serait pas si rare en cas d'infection « vraie » à HHV-6. Sa recherche semble intéressante pour le diagnostic. Toutefois, sa spécificité mérite d'être confirmée par une plus large étude comparant des biopsies d'exanthèmes avec et sans réplication d'HHV-6.

4.2 Etude des relations entre la réplication d'HHV-6 et les étiologies d'exanthèmes d'après la littérature

4.2.1 HHV-6 en dermatologie

Le virus HHV-6 fût identifié en 1986 près de 30 ans après le début de l'histoire de la greffe de CSH. Lors de la primo-infection, en

dehors de la classique roséole, il peut être pourvoyeur d'éruptions rubelliformes, rougeoliformes, et de syndromes de Gianotti-Crosti.[1,20–22] Des cas exceptionnels de purpura fulminans et de purpura thrombopénique ont été rapportés chez des enfants immunocompétents.[23,24] La réactivation semble possible en dehors d'une immunodépression, notamment en cas de pityriasis rosé de Gibert (PRG) où le virus a déjà été détecté dans la peau lésée[25]. Néanmoins les données restent discordantes sur l'imputabilité d'HHV-6 et 7 dans le PRG.[26,27]

4.2.2 Relations GvH et HHV-6

Le diagnostic de GvH aiguë est difficile. Il s'appuie sur un faisceau d'arguments clinico-biologiques peu spécifiques, en dehors des atteintesévocatrices palmoplantaires et/ou périfolliculaires[14]. L'ap port de l'histologie est peu spécifique et reste controversé.[28–30] L'identification d'un clone lymphocytaire T alloréactif, qui permettrait un diagnostic de certitude n'est pas réalisé en pratique[31]. Même si certaines études plaident pour un lien entre la réactivation virale HHV-6 et l'apparition d'une GvH aiguë, la plupart ne retrouvent pas cette association.[2,13,32–35] Par contre la réactivation du virus est associée à la sévérité de la GvH (grade II-IV).[2,10,13,36,37]

Un de nos patients (n°8, annexe 2) a fait l'objet de 3 recherches du virus HHV-6 dans le sang. C'est seulement lors du 2ème prélèvement au 14ème jour de l'exanthème que la PCR est devenue positive. Les 3 biopsies cutanées étaient, elles, indemnes de virus. Le rôle joué par HHV-6 est probablement différent selon les cas. Dans certaines formes, le virus se réactiverait après l'allogreffe, favorisant la survenue d'une GvH (patient n°2) comme le suggérait Appelton[10]. Dans d'autres, la GvH se développerait indépendamment du virus, mais favoriserait secondairement sa réactivation (patient n°8). Cette dichotomie est également avancée par Pichereau et al.[13] Par ailleurs, il existe une forme de GvH sans réactivation virale. Dans

notre étude, 10 patients (58,8% des GvH) étaient dans ce cas, ce qui concorde avec la littérature.[2,13]

4.2.3 Relations autogreffe et HHV-6

Parmi les 4 patients autogreffés positifs dans la peau, on dénombrait 1 infection HHV-6 pure, 2 étiologies « incertaines » et un DRESS. Comme déjà souligné, les deux étiologies incertaines étaient possiblement des infections à HHV-6.

Le fréquence de réactivation est divergente selon les études avec des écarts allant de 0 % à 74 % de réactivation dans le sang en post-autogreffe.[10,12,34,38–40] Une étude a retrouvé 100% de cas asymptomatique tandis que les autres retrouvent une symptomatologie similaire à celle observée chez les allogreffés à type de fièvre, aplasie médullaire, neutropénie fébrile, gastroentérites, pneumopathies et éruptions fébriles.[11,35,39–41] Ceci suggère que la chimiothérapie pré-transplantation pourrait induire une réactivation virale active symptomatique.[39]

4.2.4 Relations DRESS et HHV-6

Les premiers DRESS décrits étaient causés par des antiépileptiques et datent des années 60-70.[42,43] Ce n'est qu'en 1997 qu'une réactivation d'HHV-6 associée au DRESS a été décrite.[44] Par la suite, il a été démontré qu'une virémie HHV-6 était présente chez au moins 50% des cas de DRESS avec parfois une réactivation séquentielle de plusieurs herpesvirus.[43,45] De récentes considérations tendent à modifier le concept de « toxidermie » pour un modèle « virus/médicament/épigénétique ».

Un de nos patient (Numéro 28, annexe 2) a présenté un DRESS associé à une virémie très élevée (> 8 millions cp/ml) et un ECV sur un grand nombre de noyaux (annexe 4). Le conditionnement (Bendamustine-BEAM) était le seul traitement imputable, bien que non classiquement pourvoyeur de DRESS. Il n'y avait ni hyperéosinophilie ni lymphocytes atypiques. Il est probable, comme

chez les patients immunodéprimés par le virus de l'immunodéficience humaine (VIH), que l'hyperéosinophilie soit moins fréquente chez les greffés.[46] Un cas de DRESS à la minocycline avec une virémie supérieure à 19 millions de cp/ml a été rapporté en 2003.[47] Pour les auteurs, ce cas confirme l'hypothèse selon laquelle les manifestations cliniques de certains DRESS seraient dues au virus lui-même.[48] Par ailleurs, l'aggravation des symptômes du DRESS pourrait être associée à la réactivation des virus du groupe herpès.[5] L'HHV-6 a déjà été détecté dans la peau au cours du DRESS contrairementaux autres toxidermies[6]. Les symptômes cutanés et viscéraux du DRESS seraient médiés par des lymphocytes T CD8+ activés, dont une large majorité partagent le même répertoire de récepteurs T dirigés spécifiquement contre des virus du groupe herpès comme l'EBV.[45] En accord avec ces données, l'exanthème du cas n°28 a été étiqueté DRESS associé à une authentique infection à HHV-6. Le virus est au moins en partie responsable des symptômes cutanés. Nous pourrions évoquer un « VRESS » (Virus reaction with eosinophilia and systemic symptoms).[46] Ceux-ci sont des équivalents de DRESS chez les personnes immunodéprimées par le VIH systématiquement associés à une réactivation HHV-6, où l'hyperéosinophilie est moins fréquente et le médicament imputable parfois non retrouvé. Il est possible que le DRESS chez les allogreffés soit équivalent aux « VRESS » décrit chez les patients infectés par le VIH. Nous avons également diagnostiqué un DRESS chez un autogreffé sans réactivation virale (n°25).

Ainsi, à l'instar des GvH, les manifestations cliniques du DRESS seraient dues soit au virus (HHV-6 ou plus rarement à un autre herpesvirus), soit à la réaction immunitaire d'hypersensibilité retardée (cas n°25 annexe X) avec plus ou moins une réactivation virale secondaire.

4.2.5 Relation DRESS et GvH

Le diagnostic de DRESS chez un patient allogreffé a pour enjeu le diagnostic différentiel de GvH aiguë, qui lui est bien plus fréquent.

Malgré une prise en charge différente, le DRESS et la GvH aiguë ont des caractéristiques communes : atteinte cutanée, viscérale, réactivation virale d'HHV-6, morbi-mortalité importante. Ces similitudes posent la question d'une physiopathologie commune.

Aucun de nos patients allogreffés n'a présenté de DRESS. Par ailleurs ceux-ci sont peu décrits chez les allogreffés.[49] Trois cas intéressants de la littérature évoquent un continuum entre DRESS et GvH lié à un herpesvirus. Le premier en 2007 rapportait des manifestations sclérodermiformes évoquant une GvH chronique, 4 ans après la survenue d'un DRESS avec réactivation HHV-6 chez une patiente sans hémopathie et non greffée. Puis un cas de DRESS en post-allogreffe associé à une réactivation du cytomégalovirus (CMV) suivi par la survenue d'une GvH à J71 a été décriten 2010.[50] Enfin un cas de DRESS sévère initié par le virus HHV-6 suivi d'une GvH chronique chez un enfant après greffe intestinale a été rapporté en 2016.[51] La réactivation séquentielle des différents herpesvirus décrit dans le DRESS et également dans la GvH semble être un élément de physiopathologie commune.[3,32,52]

Une étude a identifié dans la GvH *chronique* associée à une hyperéosinophilie, un clone T CD8+ orienté Th1 comme ceci avait été découvert dans le DRESS.[45,53] Par contre, le récepteur T n'était pas dirigé contre un virus du groupe herpes, comme pour le DRESS.

4.3 Limites

Notre étude comporte plusieurs limites. Tout d'abord, elle est de faible effectif et rétrospective. Il se peut que nous n'ayons pas retrouvé tous les patients incluables, en particulier en 2011 quand le logiciel du laboratoire de virologie était différent. Ensuite, les critères diagnostiques de la GvH sont cliniques et peu spécifiques. De plus, les patients étaient rarement examinés par des dermatologues au moment de l'éruption. Concernant les PCR HHV-6 dans le sang, elles n'étaient

effectuées que ponctuellement en cas de symptômes. Le calcul d'une fréquence de réactivation n'était donc pas possible.

La technique de PCR sur biopsie incluse en paraffine, est quant à elle est moins sensible qu'en peau congelée. Néanmoins, cette technique - également utilisée par Appleton et al.- permet d'avoir 2 coupes de paraffine de taille standardisée la rendant plus reproductible que des biopsies en peau congelées de taille variable[10].

La réplication virale HHV-6 décelée dans un fluide ou un tissu doit être interprétée avec prudence car il n'existe de consensus ni clinique ni biologique sur les critères de *latence*, de *réactivation* ou d'*infection* à HHV-6. Nous avons choisi pour la réactivation le seuil de 250cp/ml utilisé dans plusieurs études. Néanmoins, selon la revue d'Agut et al. le seuil de 1000cp/ml de sang total délimite la zone grise fluctuante entre les états « de latence » et « d'infection » à HHV-6.[9] Du fait de la persistance du virus à l'état latent dans les cellules mononucléées dont la majorité sont les lymphocytes T CD4+, son ADN peut être détecté dans le sang d'adultes sains sans être synonyme de réactivation.[54]

Enfin, nous avons utilisé des critères d'infection vraie à HHV-6 plus stricts que dans les autres études. Cela a probablement diminué la force de l'association entre la PCR HHV-6 positive dans la peau et le diagnostic d'infection vraie (cf : deux patients avec HHV-6 positifs dans la peau avaient un diagnostic incertain). Néanmoins, en dépit de la sensibilité, ces critères nous ont permis de mieux étudier l'aspect spécifique de la PCR cutanée.

5 CONCLUSION

Notre étude a permis de montrer que l'association d'une PCR positive à la fois dans la peau et dans le sang est une situation minoritaire. En effet notre étude semble montrer que la présence d'HHV6 dans le sang n'est pas synonyme d'une présence dans la peau. Cette positivité concomitante en sang et peau semble orienter de manière spécifique vers le diagnostic d'infection virale à HHV6 « vraie » (seule ou associée à une GvH ou à un DRESS) chez les patients allo- ou autogreffés de CSH atteints d'un exanthème. D'après ces résultats, la PCR HHV-6 en peau paraffinée devrait donc être réalisée devant tout exanthème chez les allo- et les autogreffés en cas de PCR sanguine positive. Par contre, nos données suggèrent que la mesure dans la peau est inutile en cas de négativité dans le sang. Par ailleurs, l'identification d'un ECV semble être un signe histologique en faveur d'une infection à HHV-6. Néanmoins, ceci mériterait d'être confirmé par une étude prospective spécifique.

BIBLIOGRAPHIE

1. Yamanishi K, Okuno T, Shiraki K, et al. Identification of human herpesvirus-6 as a causal agent for exanthem subitum. *Lancet Lond Engl*. 1988;1(8594):1065-1067.

2. Dulery R, Salleron J, Dewilde A, et al. Early Human Herpesvirus Type 6 Reactivation after Allogeneic Stem Cell Transplantation: A Large-Scale Clinical Study. *Biol Blood Marrow Transplant*. 2012;18(7):1080-1089.

3. Shiohara T, Kano Y. A complex interaction between drug allergy and viral infection. *Clin Rev Allergy Immunol*. 2007;33(1-2):124-133.

4. Husain Z, Reddy BY, Schwartz RA. DRESS syndrome: Part I. Clinical perspectives. *J Am Acad Dermatol*. 2013;68(5):693-708.

5. Tohyama M, Hashimoto K, Yasukawa M, et al. Association of human herpesvirus 6 reactivation with the flaring and severity of drug-induced hypersensitivity syndrome. *Br J Dermatol*. 2007;157(5):934-940.

6. Ozcan D, Seçkin D, Bilezikçi B, Arslan H. The role of human herpesvirus-6, Epstein–Barr virus and cytomegalovirus infections in the etiopathogenesis of different types of cutaneous drug reactions. *Int J Dermatol*. 2010;49(11):1250-1254.

7. Drobyski WR, Knox KK, Majewski D, Carrigan DR. Brief report: fatal encephalitis due to variant B human herpesvirus-6 infection in a bone marrow-transplant recipient. *N Engl J Med*. 1994;330(19):1356-1360.

8. Galan A, McNiff JM, Choi JN, Lazova R. Fatal HHV6 infection in an immunocompromised patient presenting with skin involvement. *J Cutan Pathol*. 2010;37(2):277-281.

9. Agut H, Bonnafous P, Gautheret-Dejean A. Laboratory and clinical aspects of human herpesvirus 6 infections. *Clin Microbiol Rev*. 2015;28(2):313-335.

10. Appleton AL, Sviland L, Peiris JS, et al. Human herpes virus-6 infection in marrow graft recipients: role in pathogenesis of graft-versus-host disease. Newcastle upon Tyne Bone Marrow Transport Group. *Bone Marrow Transplant*. 1995;16(6):777-782.

11. Le Cleach L, Joberty C, Fillet AM, et al. Human herpesvirus 6 infection in patients with exanthema after allogeneic bone marrow transplantation. *Arch Dermatol*. 1998;134(6):759-760.

12. Yoshikawa T, Ihira M, Ohashi M, et al. Correlation between HHV-6 infection and skin rash after allogeneic bone marrow transplantation. *Bone Marrow Transplant*. 2001;28(1):77-81.

13. Pichereau C, Desseaux K, Janin A, et al. The Complex Relationship between Human Herpesvirus 6 and Acute Graft-versus-Host Disease. *Biol Blood Marrow Transplant*. 2012;18(1):141-144.

14. Ballester-Sánchez R, Navarro-Mira M, Sanz-Caballer J, Botella-Estrada R. Review of Cutaneous Graft-vs-Host Disease. *Actas Dermosifiliogr*. 2016;107(3):183-193.

15. Glucksberg H, Storb R, Fefer A, et al. Clinical manifestations of graft-versus-host disease in human recipients of marrow from HL-A-matched sibling donors. *Transplantation*. 1974;18(4):295-304.

16. Przepiorka D, Weisdorf D, Martin P, et al. 1994 Consensus Conference on Acute GVHD Grading. *Bone Marrow Transplant*. 1995;15(6):825-828.

17. Kardaun SH, Sidoroff A, Valeyrie-Allanore L, et al. Variability in the clinical pattern of cutaneous side-effects of drugs with systemic symptoms: does a DRESS syndrome really exist? *Br J Dermatol*. 2007;156(3):609-611.

18. Ruben BS, Yu WY, Liu F, Truong SV, Wang KC, Fox LP. Generalized benign cutaneous reaction to cytarabine. *J Am Acad Dermatol*. 2015;73(5):821-828.

19. Roux J, Battistella M, Fornecker L, et al. Human Herpesvirus-6 cytopathic inclusions: an exceptional and recognizable finding on skin biopsy during HHV6 reactivation after autologous stem-cell transplantation. *Am J Dermatopathol*. 2012;34(6):73-76.

20. Salahuddin SZ, Ablashi DV, Markham PD, et al. Isolation of a new virus, HBLV, in patients with lymphoproliferative disorders. *Science*. 1986;234(4776):596-601.

21. Vianna RA de O, de Oliveira SA, Camacho LAB, et al. Role of human herpesvirus 6 infection in young Brazilian children with rash illnesses. *Pediatr Infect Dis J*. 2008;27(6):533-537.

22. Chuh AAT, Chan HHL, Chiu SSS, Ng HY, Peiris JSM. A prospective case control study of the association of Gianotti-Crosti syndrome with human herpesvirus 6 and human herpesvirus 7 infections. *Pediatr Dermatol*. 2002;19(6):492-497.

23. Boccara O, Lesage F, Regnault V, et al. Nonbacterial purpura fulminans and severe autoimmune acquired protein S deficiency

associated with human herpesvirus-6 active replication. *Br J Dermatol*. 2009;161(1):181-183.

24. Saijo M, Saijo H, Yamamoto M, et al. Thrombocytopenic purpura associated with primary human herpesvirus 6 infection. *Pediatr Infect Dis J*. 1995;14(5):405.

25. Drago F, Broccolo F, Rebora A. Pityriasis rosea: an update with a critical appraisal of its possible herpesviral etiology. *J Am Acad Dermatol*. 2009;61(2):303-318.

26. Wong WR, Tsai CY, Shih SR, Chan HL. Association of pityriasis rosea with human herpesvirus-6 and human herpesvirus-7 in Taipei. *J Formos Med Assoc Taiwan Yi Zhi*. 2001;100(7):478-483.

27. Watanabe T, Kawamura T, Jacob SE, et al. Pityriasis rosea is associated with systemic active infection with both human herpesvirus-7 and human herpesvirus-6. *J Invest Dermatol*. 2002;119(4):793-797.

28. Weaver J, Bergfeld WF. Quantitative analysis of eosinophils in acute graft-versus-host disease compared with drug hypersensitivity reactions. *Am J Dermatopathol*. 2010;32(1):31-34.

29. Zhou Y, Barnett MJ, Rivers JK. Clinical significance of skin biopsies in the diagnosis and management of graft-vs-host disease in early postallogeneic bone marrow transplantation. *Arch Dermatol*. 2000;136(6):717-721.

30. Marra DE, McKee PH, Nghiem P. Tissue eosinophils and the perils of using skin biopsy specimens to distinguish between drug hypersensitivity and cutaneous graft-versus-host disease. *J Am Acad Dermatol*. 2004;51(4):543-546.

31. Michálek J, Collins RH, Hill BJ, Brenchley JM, Douek DC. Identification and monitoring of graft-versus-host specific T-cell clone in stem cell transplantation. *Lancet Lond Engl*. 2003;361(9364):1183-1185.

32. Wang L-R, Dong L-J, Zhang M-J, Lu D-P. Correlations of human herpesvirus 6B and CMV infection with acute GVHD in recipients of allogeneic haematopoietic stem cell transplantation. *Bone Marrow Transplant*. 2008;42(10):673-677.

33. Hentrich M, Oruzio D, Jäger G, et al. Impact of human herpesvirus-6 after haematopoietic stem cell transplantation. *Br J Haematol*. 2005;128(1):66-72.

34. Kadakia MP, Rybka WB, Stewart JA, et al. Human herpesvirus 6: infection and disease following autologous and allogeneic bone marrow transplantation. *Blood*. 1996;87(12):5341-5354.

35. Imbert-Marcille BM, Tang XW, Lepelletier D, et al. Human herpesvirus 6 infection after autologous or allogeneic stem cell transplantation: a single-center prospective longitudinal study of 92 patients. *Clin Infect Dis Off Publ Infect Dis Soc Am*. 2000;31(4):881-886.

36. Gotoh M, Yoshizawa S, Katagiri S, et al. Human herpesvirus 6 reactivation on the 30th day after allogeneic hematopoietic stem cell transplantation can predict grade 2-4 acute graft-versus-host disease. *Transpl Infect Dis*. 2014;16(3):440-449.

37. De Pagter PJA, Schuurman R, Keukens L, et al. Human herpes virus 6 reactivation: important predictor for poor outcome after myeloablative, but not non-myeloablative allo-SCT. *Bone Marrow Transplant*. 2013;48(11):1460-1464.

38. Piukovics K, Borbényi Z, Rajda C, Csomor A, Deák J, Terhes G. Monitoring human herpesvirus-6 in patients with autologous stem cell transplantation. *Vivo Athens Greece*. 2014;28(6):1113-1117.

39. Chapenko S, Trociukas I, Donina S, et al. Relationship between beta-herpesviruses reactivation and development of complications after autologous peripheral blood stem cell transplantation. *J Med Virol*. 2012;84(12):1953-1960.

40. Inazawa N, Hori T, Nojima M, et al. Virus reactivations after autologous hematopoietic stem cell transplantation detected by multiplex PCR assay: Virus Infections After Autologous Hematopoietic Stem Cell Transplantation. *J Med Virol*. July 2016.

41. Miyoshi H, Tanaka-Taya K, Hara J, et al. Inverse relationship between human herpesvirus-6 and -7 detection after allogeneic and autologous stem cell transplantation. *Bone Marrow Transplant*. 2001;27(10):1065-1070.

42. Saltzstein SL. Lymphadenopathy induced by Ethotoin (Peganone): clinical and pathological mimicking of malignant lymphoma. *J Am Med Assoc*. 1958;167(13):1618.

43. Haruda F. Phenytoin hypersensitivity: 38 cases. *Neurology*. 1979;29(11):1480-1485.

44. Descamps V, Bouscarat F, Laglenne S, et al. Human herpesvirus 6 infection associated with anticonvulsant hypersensitivity syndrome and reactive haemophagocytic syndrome. *Br J Dermatol*. 1997;137(4):605-608.

45. Picard D, Janela B, Descamps V, et al. Drug reaction with eosinophilia and systemic symptoms (DRESS): a multiorgan antiviral T cell response. *Sci Transl Med*. 2010;2(46):46-62.

46. Ratour-Bigot C, Milpied B, Yazdanpanah Y, Barete S, Vuong V, Descamps V. Étude rétrospective de 17 cas de DRESS chez des patients infectés par le VIH : DRESS ou VRESS ? *Ann Dermatol Vénéréologie*. 2015;142(12):429-430.

47. Descamps V, Collot S, Mahé E, Houhou N, Crickx B, Ranger-Rogez S. Active human herpesvirus 6 infection in a patient with drug rash with eosinophilia and systemic symptoms. *J Invest Dermatol*. 2003;121(1):215-216.

48. Descamps V, Valance A, Edlinger C, et al. Association of human herpesvirus 6 infection with drug reaction with eosinophilia and systemic symptoms. *Arch Dermatol*. 2001;137(3):301-304.

49. Keohane C, Bacon CL, Moran B, Irvine AD, Smith OP. Drug rash with eosinophilia and systemic symptoms (DRESS) syndrome induced by cidofovir. *Pediatr Transplant*. 2011;15(1):121-121.

50. Natkunarajah J, Watson K, Diaz-Cano S, Mufti G, du Vivier A, Creamer D. Drug rash with eosinophilia and systemic symptoms and graft-versus-host disease developing sequentially in a patient. *Clin Exp Dermatol*. 2009;34(2):199-201.

51. Cruysmans C, Ferneiny M-G, Fraitag S, et al. Severe Skin Complications After Small Bowel Transplantation: Graft-Versus-Host Disease, DRESS, Virus, or Drug Toxicity? *Transplantation*. March 2016.

52. Maeda Y, Teshima T, Yamada M, et al. Monitoring of human herpesviruses after allogeneic peripheral blood stem cell transplantation and bone marrow transplantation. *Br J Haematol*. 1999;105(1):295-302.

53. Clave E, Xhaard A, Douay C, et al. Tc1 clonal T cell expansion during chronic graft-versus-host disease-associated hypereosinophilia. *Biol Blood Marrow Transplant J Am Soc Blood Marrow Transplant*. 2014;20(5):739-742.

54. Cuende JI, Ruiz J, Civeira MP, Prieto J. High prevalence of HHV-6 DNA in peripheral blood mononuclear cells of healthy individuals detected by nested-PCR. *J Med Virol*. 1994;43(2):115-118.

ANNEXE 1

Stadification clinique de la réaction du greffon contre l'hôte aiguë[15,16]			
Stade	**Peau**	**Intestins**	**Foie**
1	EMP < 25% de la surface corporelle	Diarrhée > 500 ml/jour ou nausées persistantes avec arguments histologiques	Bilirubine 2-3mg/dl
2	EMP 25-50% de la surface corporelle	Diarrhée > 1000 ml/jour	Bilirubine 3-6 mg/dl
3	Erythrodermie généralisée	Diarrhée > 1500 ml/jour	Bilirubine 6-15 mg/dl
4	Desquamation et bulles	Diarrhée > 2000 ml/jour ou douleur abdominale sévère ou iléus	Bilirubine > 15 mg/dl

Gradation de la réaction du greffon contre l'hôte aiguë selon Glücksberg[15,16]				
Grade	**Peau**	**Intestins**	**Foie**	**Statut fonctionnel**
I (moyen)	1-2	0	0	0
II (modéré)	1-3*	1	1	1
III (sévère)	2-3	2-3	2-3	2
IV (menaçant)	1-4	2-4	2-4	3

ANNEXE 2 – 1/2

Détail des caractéristiques cliniques et biologiques des patients ayant une PCR HHV-6 positive dans le sang et dans la peau

N uméro patient	Sexe/âge	Hémopathie	Greffon/ Compatibilité HLA	Prévention de la GvH	Délai greffe-exanthème (J)	Fièvre > 38°C	Etiologie si colite	Durée exanthème (J)	Nombre de cellules/PCR (peau)	P ou N/Nombre de copies HHV6 /cellules(peau)	Nombre de copies HHV-6/ml sang	Histologie*	Traitement	Effet cytopathogène viral	Diagnostic Etiologique	Stade/grade de la GvH
Allogreffés																
2	H/52	LAL	MO/ Gén	Ci/ Mtx	16	P	HHV6	15	83	P/2,27	P/ 41307	GvH	Co,Os Gan Fos	P (ç. Endo et LcT)	GvH + Infection HHV6	3/II
3	H/46	LAI	MO/ Phé	Ci/ Mtx	11	P	N	7 à 15	390	N/0,00	P/ 12994	NS	DC	P (LcT)	GvH + Réactivation HHV6	NC/I
7	F/20	LAM	MO/ Hap	Cy/Ci /MM	21	N	N	7 à 15	18	N/0,00	P/ 2571	GvH Ou Txd	N	NR	Incertain	2/I
8	H/45	SMD	MO/ Hap	Ci/ MM	12	P	N	30 à 45	123	N/0,00	N/0,00	GvH	Co, Fos	NR	GvH + Réactivation HHV6	3/II
									509[1]	N/0,06	P/942					
									583[2]	N/0,00	P/ 1133					
9	H/55	LAM	CSP/ Phé	Ci/ MM	15	P	GvH	7à 15	239	N/0,00	P/ 3107	GvH	Co Gan	NR	GvH + Réactivation HHV6	3/IV
									888[3]	N/0,00						
11	H/57	LAM	CSP/ Phé	Ci/ Mtx	25	N	GvH	7 à 15	74	N/0,00	P/ 2480	GvH	DC Ino	NR	GvH + Réactivation HHV6	3/II
14	F/55	LNH	MO/	Cy/Ci	20	P	N	20	619	N/0,00	P/	NS	DC Co		GvH + Réactivation	1/I

ANNEXE 2 – 2/2

			Hap	/MM							19662				HHV6
19	F/53	LNH	CSP/ Phé	Ci/ Mtx	31	P	N	7 à 15		N/0,00	P/ 2817	NS	DC, Co	NR	GvH + R.HHV6
Autogreffés															
22	F/70	LNH	CSP	-	19	P	N	< 7	456	P/ 2,38	P/ 11542	Txd		P (LcT)	Incertain
23	H/67	LNH	CSP	-	15	P	HHV6	7 à 15	48	P/ 22,33	P/ 219394	NP	Gan	P (LcT)	Infection HHV6
24	F/29	LAM	CSP	-	2ans	P	N	7 à 15	14	P/ 0,00	P/65	Tox	Anti H1	NR	Toxidermie
26	H/51	LNH	CSP	-	1	P	N	7 à 15	63	N/ 0,00	P/NC	Txd	Co 48h	NR	Incertain
27	F/60	LNH	CSP	-	12	P	N	7 à 15	1116	P/ 18,05	P/237	GvH	N	P (ç endo et LcT)	Incertain
28	F/46	LNH	CSP	-	13	P	DRESS ou HHV6	30 à 45	594	P/ 991,8	P/ 8477580	DRESS	Gan Co IgIV	P (ç Endo et LcT)	DRESS + Infection HHV6 RegiSCARE 3

P, Positif ; N, Négatif ; F, Femme ; H, Homme ; LAL, Leucémie aiguë lymphoïde ; LAI, Lymphome angioimmunoblastique ; LAM,Leucémie aiguë myéloïde ; SMD, syndrome myélodysplasique ; LNH, Lymphome non hodgkinien ; MO, moëlle osseuse ; CSP, cellules souches périphériques ;Gén, Génoïdentique ; Phé, Phénoidentique ; Hap, Haploïdentique ; Ci, ciclosporine ; Mtx, méthotrexate ; Cy, cyclophosphamide ; mm, Mycofénolate mofétil ; Txd, Toxidermie ; Tox, Toxicité d'une chimiothérapie ; NP,Non pathologique ;NS, Non spécifique ; Co, Corticoïdes systémiques ; Os, oseltamivir ; Gan, Ganciclovir ; Fos, foscavir ; DC, Dermocorticoïdes ; Ino, Inolimomab ; Anti H1, Antihistaminiques H1 ; IgIV, Immunoglobulines intraveineuses ;ç Endo, cellules endothéliales ; Lc, lymphocytes T

[1]14, [2]36, [3]6 jours post exanthème.

**Le résultat histologique est à lire comme suit « compatible avec le diagnostic de X »*

A noter Patient 27 : PCR sang total à 237 cp/ml donc négative selon nos critères (< 250 cp/ml)

ANNEXE 3 – 1/2

Détail des caractéristiques cliniques et biologiques des patients ayant une PCR HHV-6 négative dans le sang total et dans la peau

Numéro patient	Sexe / âge	Hémopathie	Greffon/ Compatibilité HLA	Prévention GvH	Délai greffe-exanthème	Fièvre > 38°C	GvH extra-cutanée	Histologie*	PCR HHV-6 Sang (cp/ml)	Durée exanthème (Jours)	Traitement	Diagnostic Etiologique	Stade et grade de la GvH
Allogreffés													
1	M/39	LAM	CSP/G	Ci, MM	9	P	N	NS	0	30	N	GvH	1/II
4	M/55	SMD	CSP/P	Ci, MM	15	NC	N	GvH	0	5	Co	GvH	3/II
5	F/58	SMD	CSP/G	Ci	14	P	Digestive	Toxicité	27	> 30	Co, DC	GvH	2/II
6	M/52	MP	CSP/P	Ci, MM	19	N	Digestive	GvH	73	< 15	Co (ttt peau) Enb, Rux, Metho Fos (ttt dig)	GvH	1/I
10	M/52	SMM	CSP/G	Ci	9	N	N	Txd	0	< 30	N	Incertain	
12	M/59	MP	CSP/P	Ci, MM	78	N	Digestive	GvH	105	< 15	Co	GvH	2/II
13	F/42	LAM	CSP/P	Ci, MM	10	N	N	GvH	0	> 30	DC, Co	GvH	3/II
15	M/44	MM	CSP/G	Ci	15	P	Digestive	GvH	0	20	DC (peau), Rux, Enb (digestif)	GvH	2III
16	M/50	LAM	CSP/P	Ci, MM	12	N	N	GvH	0	< 15	DC	GvH	2/I
17	M/67	LNH	CSP/P	Ci	28	N	Digestive, Hépatique, Ophtalmo,	GvH	0	90	DC, Co	GvH	1/I
18	M/65	SMD	CSP/P	Ci	29	N	Hépatique, Ophtalmo	GvH	0	45	DC, Co, Ino, Rux	GvH	3/IV

ANNEXE 3 – 2/2

Autogreffés												
20	M/59	LNH	CSP	-	38	N	N	Txd	0	< 7	N	Incertain
21	F/60	LNH	CSP	-	3	P	Digestive	GvH	0	NC	Arrêt ttt imputable	Toxidermie
25	F/48	MM	CSP	-	4 ans	P	Digestive	Txd	0	60	Arrêt ttt imputable, DC	DRESS (RegiSCARE 2)
Non greffés												
29	F/61	LAM	NG	-	-	P		NS	0	< 15	Anti H1	Toxicité Aracytine
30	F/72	LAM	NG	-	-	P	-	Hémato -dermie	0	< 8	DC	Toxicité Aracytine
31	F/67	LAM	NG	-	-	NC	-	NS	0	< 15	Anti-H1, DC	Toxicité Aracytine
32	M/65	LMMC	NG	-	-	N	-	NS	0	< 15	N	Incertain
33	F/48	LNH	NG	-	-	N	-	NP	0	NC	N	Incertain
34	F/60	LH	NG	-	-	N	-	Txd	110	< 15	Arrêt ttt imputable	Toxidermie
35	M/74	LAM	NG	-	-	P	-	NS	0	> 15 < 60	Arrêt Ttt imputable	Toxidermie
36	F/64	LAM	NG	-	-	N		Eczéma	0	< 15	N	Toxicité Aracytine
37	F/51	LAI	NG	-	-	NC		Viral	0	< 45	N	Incertain

SMM, Syndrome mixte myélodysplasique/myéloprolifératif ; LMMC, Leucémie myélomonocytaire chronique ; LH, Lymphome de hodgkin ; MM, Myélome multiple ; Rux, Ruxolotini ; Enb, Enbrel ; ttt, traitement ; NG, Non Greffé

**Le résultat histologique est à lire comme suit « compatible avec le diagnostic de X »*

ANNEXE 4

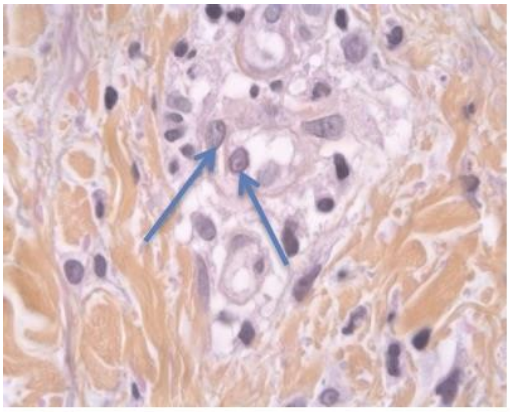

28*

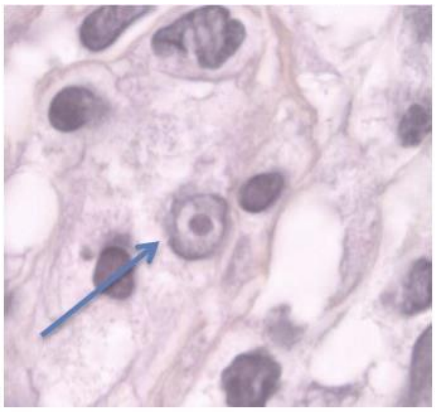

28*

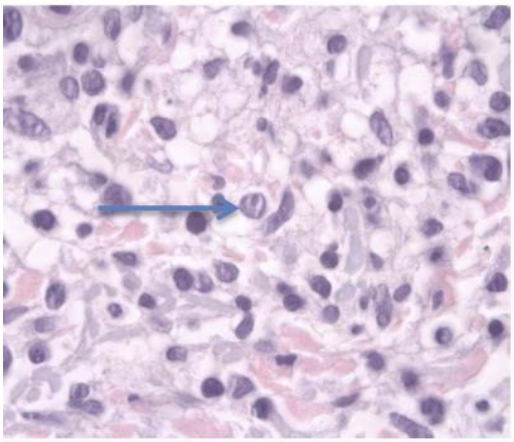

22*

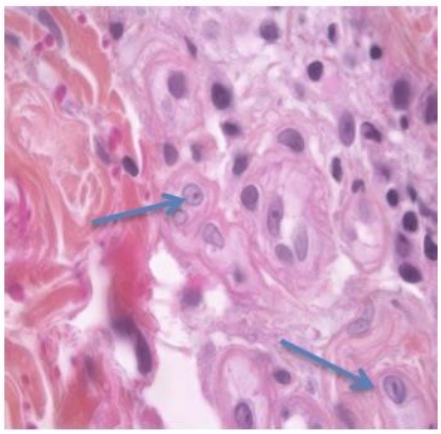

2*

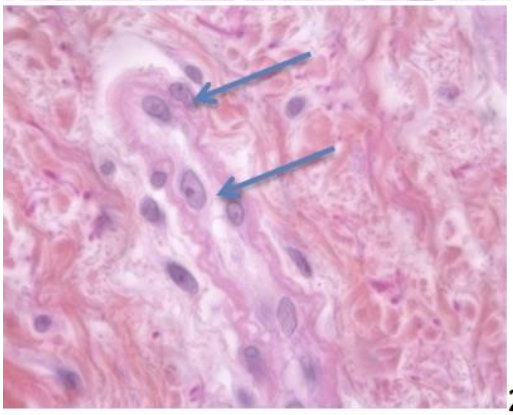

2*

** Numéro des patients*

Image histologique coloration Hématéine Eosine Safran, grossissement x 1000
Effet cytopathogène viral dû au HHV-6: Cellules endothéliales et lymphocytes T comportant un noyau augmenté de volume avec une zone chromatique centrale et un halo clair périphérique.

ANNEXE 5 - 1/2

Photo 1. DRESS syndrome et infection HHV-6 : Œdème du visage

Photo 2. DRESS syndrome et infection HHV-6 : Exanthème cuisses

Photo 3. DRESS syndrome et infection HHV-6 : Exanthème abdomen

ANNEXE 5 - 2/2

Photo 4. DRESS syndrome et infection HHV-6 : Exanthème purpurique des membres inférieurs

Annexe 5.1 - Photographies d'une patiente atteinte d'un DRESS syndrome associé à une infection HHV-6 vraie (n°28)

Photo 5. Réaction du greffon contre l'hôte. Abdomen.

Photo 6. Réaction du greffon contre l'hôte. Dos.

Annexe 5.2 - Aspect clinique d'une réaction du greffon contre l'hôte cutanée. Dosage de la PCR HHV-6 non réalisé (patient non inclus dans l'analyse car pas de dosage de la PCR HHV-6

RESUME

INTRODUCTION : Le diagnostic des exanthèmes en hématologie est difficile, en particulier pour l'étiologie virale liée au virus herpès du groupe 6 (HHV-6). Ce virus se réactivant au cours de diverses étiologies, la signification diagnostique de la polymerase chain reaction (PCR) cutanée à HHV-6 dans ce contexte n'est pas connue.

PATIENTS ET METHODES : Il s'agissait d'une étude rétrospective dont l'objectif principal était la recherche d'une association entre le résultat de la PCR HHV-6 dans le sang et dans la peau au cours des exanthèmes. L'objectif secondaire était la recherche d'une association entre la positivité des deux PCR sang et peau et l'étiologie virale à HHV6 de l'exanthème. Les patients incluent devaient avoir eu une PCR HHV-6 dans le sang et une biopsie cutanée de l'exanthème. La PCR HHV-6 cutanée était effectuée chez tous les patients quelque soit le résultat de la PCR dans le sang.

RESULATS : Trente-sept patients dont 19 allo-, 9 auto- et 9 non greffés de cellules souches hématopoïétiques ont été inclus. Parmi eux 14 cas avaient une PCR positive dans le sang dont 5 étaient positifs dans la peau. Parmi ces 5 cas on comptait 1 autogreffé présentant une réaction du greffon contre l'hôte (GvH) associée à une infection à HHV-6 « vraie » et 4 allogreffés présentant un DRESS associé à une infection à HHV-6 « vraie », une infection HHV-6 « vraie » seule et deux étiologie incertaines. Il y avait une association entre la PCR positive dans la peau et le sang d'une part (P<0,001) et négative dans le sang et la peau d'autre part (P=0,002). Le résultat positif des PCR sang et peau était associé significativement à l'infection HHV-6 « vraie » isolée ou associée à un autre diagnostic (p=0.001).

CONCLUSION : La PCR HHV-6 cutanée est un outil intéressant pour le diagnostic étiologique des exanthèmes, permettant d'orienter vers une étiologie virale vraie seule ou associée à une GvH ou un DRESS.

ABSTRACT

INTRODUCTION : The etiological diagnosis of rashes in hematology departments, especially for eruption caused by herpes virus 6 (HHV-6) is difficult. This virus can indeed reactivate in the course of several diseases. The diagnostic value of cutaneous HHV-6 polymerase chain reaction (PCR) test in this context is unknown.

PATIENTS AND METHODS : We conducted a retrospective study. The objectives were to look for a significant association : first, between the results of the total blood HHV-6 PCR and the skin PCR during the exanthematous rash, then between the positivity of both blood and skin PCR with true active HHV-6 infection. The inclusion criteria consisted of patients whom had a HHV-6 PCR test of total blood and a cutaneous biopsy at the onset of the rash. Then, all patients had a cutaneous HHV-6 PCR performed regardless of the blood PCR results.

RESULTS : Thirty seven inpatients of the hematology department among whom 19 allo-, 9 auto- and 9 ungraft patients of hematopoietic stem cells were included. Among them 14 (37,8%) had a positive result for the blood PCR in which 5 (13,5%) had also a positive result in the skin. Among these 5 cases we counted 1 autograft patient presenting with a graft versus host disease (GvH) associated with a "true" infection by HHV-6, and 4 allograft patients presenting with an isolated "true" HHV-6 infection, a DRESS associated with a "true" HHV-6 infection and two uncertain etiologies, respectively. There was an association between the positive result of the skin and blood PCR (p<0.001) and between the negative result in the blood and the skin (p = 0.002). Positive test results in blood and skin were significantly associated with the diagnosis of true HHV-6 infection, whether accompanied by other causes or isolated.

CONCLUSION : The cutaneous HHV-6 PCR is an interessant tool for the etiologic diagnosis of rashes in haematology department. It can orientate towards "true" viral HHV-6 infection, wether accompanied by other causes or isolated.