HAL open science

Signes précoces de la dysharmonie dento-maxillaire

Laure Achour-Sabbah

▶ To cite this version:

Laure Achour-Sabbah. Signes précoces de la dysharmonie dento-maxillaire. Sciences du Vivant [q-bio]. 2017. dumas-01477853

HAL Id: dumas-01477853

https://dumas.ccsd.cnrs.fr/dumas-01477853v1

Submitted on 27 Feb 2017

HAL is a multi-disciplinary open access archive for the deposit and dissemination of scientific research documents, whether they are published or not. The documents may come from teaching and research institutions in France or abroad, or from public or private research centers.

L'archive ouverte pluridisciplinaire **HAL**, est destinée au dépôt et à la diffusion de documents scientifiques de niveau recherche, publiés ou non, émanant des établissements d'enseignement et de recherche français ou étrangers, des laboratoires publics ou privés.

Distributed under a Creative Commons Attribution - NonCommercial - NoDerivatives 4.0 International License

UNIVERSITÉ PARIS DESCARTES
MEMBRE DE USPC Université Sorbonne Paris Cité

AVERTISSEMENT

Cette thèse d'exercice est le fruit d'un travail approuvé par le jury de soutenance et réalisé dans le but d'obtenir le diplôme d'État de docteur en chirurgie dentaire. Ce document est mis à disposition de l'ensemble de la communauté universitaire élargie.

Il est soumis à la propriété intellectuelle de l'auteur. Ceci implique une obligation de citation et de référencement lors de l'utilisation de ce document.

D'autre part, toute contrefaçon, plagiat, reproduction illicite encourt toute poursuite pénale.

Code de la Propriété Intellectuelle. Articles L 122.4

Code de la Propriété Intellectuelle. Articles L 335.2 - L 335.10

UNIVERSITÉ PARIS DESCARTES

FACULTÉ DE CHIRURGIE DENTAIRE

Année 2017 **N° 003**

THÈSE

POUR LE DIPLÔME D'ÉTAT DE DOCTEUR EN CHIRURGIE DENTAIRE

Présentée et soutenue publiquement le : 17 janvier 2017

Par

Laure ACHOUR-SABBAH

Signes précoces de la dysharmonie dento-maxillaire

Dirigée par M. le Docteur Fadi BDEOUI

JURY

Mme le Professeur Tiphaine DAVIT-BÉAL	Président
Mme le Docteur Élisabeth DURSUN	Assesseur
Mme le Docteur Céline GAUCHER	Assesseur
Mme le Docteur Aminata SEYDI	Assesseur
M. le Docteur Fadi BDEOUI	Invité

Tableau des enseignants de la Faculté

DÉPARTEMENTS	DISCIPLINES	PROFESSEURS DES UNIVERSITÉS	MAÎTRES DE CONFÉRENCES
1	ODONTOLOGIE PÉDIATRIQUE	Mme VITAL Mme DAVIT-BEAL	M. COURSON Mme DURSUN Mme VANDERZWALM Mme JEGAT
	ORTHOPÉDIE DENTO-FACIALE		Mme BENAHMED M. DUNGLAS Mme KAMOUN-GOLDRAT Mme LE NORCY
	SANTÉ COMMUNAUTAIRE ET POPULATIONS SINGULIÈRES	Mme FOLLIGUET M. PIERRISNARD	M. NEBOT
2	PARODONTOLOGIE	Mme COLOMBIER	M. BIOSSE DUPLAN Mme DRIDI Mme GOSSET M. GUEZ
	MÉDECINE ET CHIRURGIE BUCCALES	M. MAMAN	Mme EJEIL M. GAULTIER M. HADIDA M. NGUYEN Mme RADOI
3	ODONTOLOGIE CONSERVATRICE ENDODONTIE	Mme CHEMLA M. LASFARGUES	Mme BESNAULT M. BONTE Mme BOUKPESSI M. DECUP Mme GAUCHER
	PROTHÈSE	M. POSTAIRE	M. CHEYLAN M. DAAS M. DOT M. EID Mme FOUILLOUX-PATEY Mme GORIN M. RENAULT M. RIGNON-BRET M. TIRLET M. TRAMBA Mme WULFMANN
4	PRÉVENTION-ÉPIDÉMIOLOGIE ÉCONOMIE DE LA SANTÉ ET ODONTOLOGIE LÉGALE		Mme GERMA M. PIRNAY M. TAVERNIER
	SCIENCES BIOLOGIQUES	Mme CHAUSSAIN M. GOGLY Mme POLIARD M. ROCHEFORT Mme SEGUIER	M. ARRETO Mme BARDET Mme CHARDIN M. LE MAY M. FERRE (MCU associé) Mme CHERIFI (MCU associée)
	SCIENCES ANATOMIQUES PHYSIOLOGIQUES ET OCCLUSODONTIQUE		M. ATTAL Mme BENBELAID Mme BENOIT M. BOUTER M. CHARRIER M. CHERRUAU M. FLEITER Mme FRON M. SALMON Mme TILOTTA

Janvier 2017

Remerciements

À Madame le Professeur Tiphaine Davit-Béal

Docteur en Chirurgie Dentaire

Spécialiste qualifiée en Médecine Bucco-Dentaire

Ancien Interne des Hôpitaux

Docteur de l'Université Pierre et Marie Curie

Habilitée à diriger des recherches

Professeur des Universités à la Faculté de Chirurgie-Dentaire Paris Descartes

Praticien Hospitalier des Hôpitaux de Paris

Qui me fait l'honneur de présider le jury de cette thèse.

Veuillez trouver ici le témoignage de ma sincère reconnaissance et de mon profond respect.

À Madame le Docteur Élisabeth Dursun

Docteur en Chirurgie Dentaire

Ancien Interne des Hôpitaux

Docteur de l'Université Paris Nord

Maître de Conférences des Universités à la Faculté de Chirurgie Dentaire Paris Descartes

Praticien Hospitalier des Hôpitaux de Paris

Vice-Doyen de la Faculté de Chirurgie Dentaire Paris Descartes

Qui me fait l'honneur d'accepter de participer à ce jury de thèse.

Veuillez trouver ici le témoignage de ma sincère reconnaissance et de mon profond respect.

À Madame le Docteur Céline Gaucher

Docteur en Chirurgie Dentaire

Docteur de l'Université Paris Descartes

Maître de conférences des Universités à la Faculté de Chirurgie Dentaire Paris Descartes

Praticien Hospitalier des Hôpitaux de Paris

Qui me fait l'honneur d'accepter de participer au jury de cette thèse.

Veuillez trouver ici le témoignage de ma sincère reconnaissance et de mon profond respect.

À Madame le docteur Aminata Seydi

Docteur en Chirurgie Dentaire

Assistant Hospitalo-Universitaire à la Faculté de Chirurgie Dentaire Paris Descartes

Qui me fait l'honneur d'accepter de participer au jury de cette thèse.

Veuillez trouver ici le témoignage de ma sincère reconnaissance et de mon profond respect.

À Monsieur le Docteur Fadi Bdeoui

Docteur en Chirurgie Dentaire

Praticien Hospitalier des Hôpitaux de Paris

Qui me fait l'honneur de diriger cette thèse.

Je tiens à vous remercier infiniment pour votre implication, votre soutien et votre aide omniprésente durant toute la préparation de ma thèse.

À mes parents, que je remercie pour leur immense dévouement et leur soutien infini. Merci d'avoir toujours été là pour me guider, me soutenir, me motiver et m'aider à croire en moi et à devenir ce que je suis aujourd'hui.

À mon mari, qui a su m'apporter tout l'amour, le soutien et la motivation dans tous les moments où j'en avais besoin. Merci pour ta présence et d'avoir tant cru en moi.

À ma fille Eden, qui a vu le jour au cours de mes études ; elle est mon rayon de soleil depuis sa naissance. Elle m'a apporté le bonheur et la motivation pour continuer à avancer, malgré parfois des problèmes d'organisation vite oubliés.

À ma sœur Leslie, qui a toujours été là pour moi. Merci pour ton soutien et ta présence auprès de moi.

À mon frère Ruben, que j'ai vu grandir et qui a toujours été présent pour moi ; tu m'as tellement aidé dans mes révisions depuis déjà tout petit.

À mes grands-parents, qui ont toujours été là pour moi tout au long de ma vie et qui m'ont aidé, épaulé et motivé pour devenir ce que je suis aujourd'hui.

À mamie Marie, pour sa présence auprès de moi.

À mes beaux-parents et mes beaux frères et sœurs, qui m'ont beaucoup motivé et ont su me rendre service à chaque fois que j'en ai eu besoin.

À toute l'équipe enseignante de l'hôpital Albert Chenevier à Créteil, qui a su nous donner envie d'avancer et de progresser, en maintenant une très bonne ambiance et une convivialité particulièrement motivante tout au long des études.

Aux étudiants de ma promotion de l'hôpital Albert Chenevier à Créteil, merci de m'avoir rendu service et de m'avoir aidé à rattraper ce que j'avais manqué lorsque j'en avais besoin, surtout à la naissance de ma fille.

À mes copines de l'hôpital, qui ont su détendre l'atmosphère et avec qui j'ai passé des bons moments :
Fanny L. ma binôme, **Rebecca R., Laura S, Ilana Z., …** et toutes les autres.

Table des matières

Introduction 4
1 Définitions 5
2 Étiologies de la dysharmonie dento-maxillaire 7
2.1 Hérédité 7
2.1.1 Phylogénie 7
2.1.2 Embryologie 7
2.1.3 Génétique 8
2.1.4 Etiologie familiale ou ethnique 8
2.2 Acquises 9
2.2.1 Lésions carieuses proximales 9
2.2.2 Extraction ou perte dentaire prématurée non compensée 9
2.2.3 Age dentaire avancé 10
2.2.4 Problèmes fonctionnels : dysfonctions et parafonctions 10
2.2.5 Transition entre la denture mixte et la denture adolescente 11
2.2.6 Dents surnuméraires et anomalies dentaires 12
3 Signes précoces de la dysharmonie dento-maxillaire 13
3.1 Denture temporaire 13
3.1.1 Définitions 13
3.1.2 Signes de dysharmonie dento-maxillaire en denture temporaire 16
3.1.2.1 Signes cliniques 16
3.1.2.1.1 Absence de diastèmes de bogue 16
3.1.2.1.2 Encombrement des incisives temporaires 17
3.1.2.2 Signes radiologiques 18
3.2 Etablissement de la Denture mixte 18
3.2.1 Signes cliniques 19
3.2.1.1 Blocage de l'éruption des premières molaires 19
3.2.1.2 Eruption linguale des incisives mandibulaires 19
3.2.1.3 Encombrement du bloc incisif 20
3.2.1.4 Incisives en éventail 21

3.2.1.5 Alignement des incisives mandibulaires 22
3.2.1.6 Perte prématurée de l'incisive latérale 22
3.2.1.7 Perte prématurée de la canine temporaire unilatérale ou bilatérale .. 23
3.2.1.8 Eruption ectopique des prémolaires 24
3.2.2 Signes Radiologiques 25
3.2.2.1 Radiographie Panoramique 25
3.2.2.1.1 Signe de Quintero 25
3.2.2.1.2 Résorption latérale de la racine de la canine 26
3.2.2.1.3 Résorption de la face distale de la deuxième molaire temporaire 27
3.2.2.1.4 Résorption atypiques des racines des molaires temporaires..... 28
3.2.2.1.5 Inclusion ou ectopie des canines 30
3.2.2.1.6 Rétention d'une prémolaire 31
3.2.2.1.7 Entassements des germes des dents intermédiaires 31
3.2.2.1.8 Axes des germes des deuxièmes molaires permanentes orientées en distal. 32
3.2.2.2 Téléradiographie de profil 33
3.2.2.2.1 Entassement des germes des dents intermédiaires 33
3.2.2.2.2 Germe des deuxièmes molaires permanentes orienté en distal ... 33
3.2.2.2.3 Canines mandibulaires projetées avant dans la symphyse 34
3.2.2.3 Cas cliniques complexes 35
4 Facteurs d'aggravation de la DDM 36
4.1 Rotation des germes ou des couronnes des dents permanentes postérieures 36
4.2 Caries proximales des dents temporaires 36
4.3 Extraction ou perte prématurée d'une dent temporaire 37
4.4 Facteurs fonctionnels 37
4.5 Age dentaire précoce 38
5 Conséquences et évolution spontanée de la DDM 39
5.1 Préjudice esthétique et psychologique 39
5.2 Risque carieux augmenté 39
5.3 Inclusion ou rétention dentaire 40
5.4 Préjudice fonctionnel lié à la perturbation occlusale 41
5.5 Problèmes parodontaux 42
6 Connaitre les signes précoces d'une DDM, pourquoi faire ? 44

6.1 Informer 44
6.2 Prévenir 44
6.2.1 Au niveau dentaire 44
6.2.2 Au niveau parodontal 45
6.2.3 Au niveau fonctionnel 45
6.3 Agir 45
6.3.1 Soins des caries 45
6.3.2 Maintenir l'espace 45
6.3.3 Pilotage dentaire ou extractions sériées 46
6.3.4 L'interception 47
Conclusion 48
Bibliographie 49
Table des figures 51
Table des tableaux 54

Introduction

La dysharmonie dento-maxillaire DDM, est un terme médical signifiant une perturbation entre la taille des dents d'une arcade dentaire et le périmètre de cette dernière, elle peut être par défaut ou par excès.

Lors de notre exercice quotidien de l'art dentaire, nous utilisons le terme DDM pour signifier un manque de place conduisant à l'encombrement dentaire et à une perturbation occlusale. Généralement d'origine héréditaire, elle peut être secondaire suite par exemple à des extractions dentaires précoces. La DDM est d'installation progressive au cours des différentes étapes de la dentition. Néanmoins, des signes annonciateurs peuvent être détectés dès le jeune âge de l'enfant, le Chirurgien-Dentiste doit être capable de déceler ses signes, qui sont parfois très discrets, ou qui peuvent être remarqués fortuitement lors d'un examen radiographique, cela lui permettra d'informer les parents et le patients, et mettre en œuvre les actions nécessaires pour mieux préparer le terrain pour un futur traitement orthodontique.

1 Définitions

La dysharmonie dento-maxillaire correspond à la discordance ou disproportion entre la place nécessaire à l'alignement correct de l'ensemble de la denture permanente et la place disponible sur l'arcade, c'est-à-dire sur le support osseux alvéolaire. L'usage veut que l'on utilise en français l'abréviation DDM. Elle peut être décrite soit par défaut dentaire, soit par excès dentaire. Cette dysharmonie peut être isolée ou bien associée aux malocclusions de classe d'Angle qu'elle complique.

La dysharmonie dento-maxillaire par défaut de la taille des dents, ou microdontie relative, signifie que la somme des dimensions mésio-distales des dents permanentes, est inférieure au périmètre des arcades alvéolaires. Ceci se traduit généralement par des diastèmes bien repartis entre les dents. C'est la forme la moins observée chez les patients.

La dysharmonie dento-maxillaire par excès de la taille des dents, ou macrodontie relative, signifie à l'inverse, que la somme de la largeur mésio-distale de toutes les dents permanentes, est supérieure au périmètre des arcades alvéolaires. Ceci se traduit généralement par des encombrements plus ou moins importants selon le déficit. La dysharmonie dento-maxillaire par excès est la plus commune, et entraine cliniquement des malpositions dentaires, des encombrements, et donc une perte de continuité de l'arcade au niveau des points de contact.

La dysharmonie dento-maxillaire peut avoir plusieurs localisations sur les arcades dentaires[1]. Ainsi, elle se situe :

- soit en antérieur au niveau des incisives et des canines,
- soit dans le secteur latéral au niveau des prémolaires et des premières molaires,
- soit en postérieur au niveau des deuxièmes molaires et troisièmes molaires.

Chronologiquement, on distingue 3 types d'encombrements[2] :

[1] Bassigny, F., « Signes majeurs et signes associés des anomalies orthodontiques : sémiologie orthodontique ».
[2] Boileau et Canal, *Orthodontie de l'enfant et du jeune adulte*.

- *Encombrement primaire*

Il est la conséquence du manque d'harmonie entre les proportions relatives des maxillaires et des dents, d'origine génétique essentiellement. Il est décelable dès la denture temporaire et se caractérise par l'absence de diastème interincisif, ou diastème de Bogue.

- *Encombrement secondaire*

Il coïncide avec l'arrivée des canines et des deuxièmes molaires permanentes. Il est dû à la poussée mésialante mais il peut être provoqué par la perte prématurée de dents temporaires (origine pathologique ou iatrogène).

Cet encombrement secondaire n'est donc pas d'origine génétique.

- *Encombrement tertiaire*

Cet encombrement est plus fréquemment rencontré chez les garçons. Il apparaît lors de l'évolution des troisièmes molaires permanentes et il est dû à la croissance tardive de la mandibule.

Ces encombrements (I, II et III) peuvent se cumuler les uns les autres, au cours de l'établissement de l'occlusion.

Nous allons nous intéresser plus précisément à la dysharmonie dento-maxillaire par excès ou macrodontie relative, qui représente selon Tweed 60 à 80% des cas de dysharmonie dento-maxillaire ; en analysant dans un premier temps ses étiologies, puis nous décrirons les signes précoces à détecter cliniquement et radiologiquement chez l'enfant, en illustrant par de nombreux cas cliniques, à la fois au stade de denture temporaire stable, au cours de l'établissement de la denture mixte, ainsi que la denture mixte stable. Enfin, nous étudierons l'évolution et les conséquences que cette dysharmonie dento-maxillaire peut avoir à long terme.

2 Étiologies de la dysharmonie dento-maxillaire

2.1 Hérédité

2.1.1 Phylogénie

L'homme a évolué depuis son apparition sur terre et de nombreux remaniements sont apparus. En particulier, au niveau de la sphère oro-faciale, on a pu observer au fil du temps un rétrécissement du support osseux maxillaire et mandibulaire[3]. Cependant, la taille des dents n'a pas diminué aussi rapidement que le volume osseux. Ainsi, l'être humain a désormais tendance à avoir des maxillaires plus étroits, tout en conservant la même largeur dentaire. De ce fait, l'espace requis pour l'alignement normal des dents n'est pas présent, ce qui donne une tendance à la dysharmonie dento-maxillaire.

2.1.2 Embryologie

Embryologiquement, les dents et l'os alvéolaire n'apparaissent pas tout à fait en même temps chez le fœtus, et ils ne dérivent pas tous des mêmes structures embryologiques[4].

Les bourgeons faciaux dérivent primitivement du mésenchyme de la crête neurale et apparaissent au cours de la 4ème semaine de développement. Ainsi, l'os mandibulaire provient des cellules dérivées des crêtes neurales et du mésoderme para-axial, qui forment le premier arc branchial.

Par ailleurs, l'odontogénèse débute après la 4ème semaine de développement (SD) avec l'arrivée des cellules de la crête neurale au niveau du premier arc branchial. L'organe dentaire est un dérivé ectodermique formé à la fois d'une partie épithéliale et d'une partie mésenchymateuse, par des interactions épithélio-mésenchymateuses entre l'épithélium oral et le mésenchyme dentaire. Vers les 6ème- 7ème semaines de développement, il y a formation de la lame dentaire. Le développement dentaire se termine par la mise en place des troisièmes molaires. Son origine embryonnaire est donc mixte : il dérive de l'ectoderme oral et des crêtes neurales céphaliques.

[3] Le Dez, M., « Evolution des mâchoires et des dents depuis l'apparition de la vie sur terre ».
[4] Chateau, M. E. et al., *Orthopédie dento-faciale*

De plus, des influences endocriniennes différentes agissent au niveau du développement osseux et dentaire. Cela peut expliquer les divergences de développement de volume entre ces deux structures.
Il y a un asynchronisme de développement dentaire et osseux.
Enfin, la croissance de la mandibule se prolonge au-delà de la croissance du maxillaire d'environ 2 ans. La croissance du maxillaire est sous l'influence, entre autre, de la croissance du cerveau, 95% de la taille de ce dernier est achevée à 8-9 ans, tandis que la croissance de la mandibule est plus en rapport avec la croissance générale, donc plus tardive.

2.1.3 Génétique

Chaque individu se forme à partir d'une hérédité croisée, c'est-à-dire qu'il hérite d'une multitude de gènes à la fois du père et de la mère. Au niveau de la sphère oro-faciale, la génétique des dents et des maxillaires est plurifactorielle, c'est-à-dire régie par de nombreux gènes[5]. En effet, la morphologie osseuse d'un individu est codée par des gènes différents de ceux qui codent pour le système dentaire. Ainsi, le volume et la largeur des dents ne sont pas génétiquement reliés avec ceux de l'os alvéolaire qui les supporte. De ce fait, des dents larges et volumineuses peuvent se développer sur un os fin et étroit, ce qui entraine alors par définition une dysharmonie dento-maxillaire par excès dentaire. En ce sens, un individu possède un mélange de gènes provenant de son père et de sa mère, et les gènes codant pour le développement dentaire et ceux qui codent pour l'os ne sont pas forcément hérité du même parent, ce qui peut alors entrainer des anomalies. Les dents et les bases squelettiques sont alors fixées par l'hérédité.

2.1.4 Etiologie familiale ou ethnique

Certains individus, de par leur origine ethnique, ont une tendance à la dysharmonie dento-maxillaire qui perdure comme un trait commun à un groupe. Cela rejoint le facteur génétique et phylogénétique, car les gènes inscrits dans l'hérédité des individus se transmettent lorsqu'il y a des reproductions au sein d'une même communauté. Cela donne une tendance familiale ou au sein d'une ethnie entière à la dysharmonie dento-maxillaire.

[5] Boileau et Canal, *Orthodontie de l'enfant et du jeune adulte*.

Cette étiologie héréditaire donne lieu à des dysharmonies dento-maxillaires vraies.

2.2 Acquises

2.2.1 Lésions carieuses proximales

La carie dentaire et une maladie bactérienne due à un manque d'hygiène orale, conduisant à une perte de substance des tissus minéralisés de la dent. Quand une carie importante touche une face proximale d'une dent, elle provoque une diminution du diamètre mésio-distal de celle-ci. Ces pertes proximales sont aussitôt comblées par la dérive mésiale des dents (mouvement physiologique vers la ligne médiane), aboutissant au raccourcissement du périmètre de l'arcade dentaire, et l'installation d'une dysharmonie dento-maxillaire provoquée, plus ou moins importante selon le nombre des dents touchées, et l'importance des lésions carieuses.

Figure 1 : Cas clinique présentant des lésions carieuses proximales entre les molaires temporaires.
Source : Auteur

2.2.2 Extraction ou perte dentaire prématurée non compensée

Selon le même schéma que précédemment, lorsqu'une dent temporaire est perdue précocement, la place qu'elle prenait va être prise par les dents distales qui vont se mésialer. Ainsi, lorsqu'une dent temporaire doit être extraite suite à une infection ou

par une lésion carieuse trop délabrante, une place se libère sur l'arcade. De même, lors d'un traumatisme, si une dent temporaire est expulsée, il y a un espace vide sur l'arcade. Cet espace va être naturellement comblé par les dents distales qui ont tendance à se déplacer dans le sens mésial. Cela va entrainer un raccourcissement de la longueur de l'arcade, la perte de la place nécessaire pour l'éruption des dents successionelles, aboutissant à des inclusions ou rétentions dentaires, ou à des éruptions ectopiques.

2.2.3 Age dentaire avancé

Lorsque l'âge dentaire de l'enfant est avancé, cela signifie qu'il y a un décalage entre l'âge dentaire et l'âge osseux. Ainsi, les dents temporaires et permanentes poussent précocement, avant l'âge normal ; alors que l'os alvéolaire, support des dents, poursuit sa croissance en relation avec l'âge réel de l'enfant. L'os n'a donc pas une croissance adaptée et corrélé au développement dentaire, et une dysharmonie dento-maxillaire survient alors si l'arcade est trop petite par rapport aux dents permanentes qui font leur éruption précoce. Cela entraine cliniquement un encombrement dentaire.

Généralement, il existe une corrélation entre l'âge de l'éruption de la première dent temporaire et celui de la première dent permanente, d'où l'intérêt de noter sur le carnet de santé, l'âge de l'enfant lors de la première poussée dentaire.

2.2.4 Problèmes fonctionnels : dysfonctions et parafonctions

Certains enfants présentent des dysfonctions[6] telles qu'une déglutition atypique type succion ou déglutition infantile. Cela peut avoir d'importantes conséquences. Parmi elles, une dysharmonie dento-maxillaire peut apparaitre, notamment à cause de la répétition de l'action dans la journée. Ainsi, la déglutition infantile, ou encore appelée la déglutition type succion, est normale chez le nourrisson et le très jeune enfant mais devient pathologique au-delà de ce stade[7]. Au cours de la déglutition, cette dysfonction consiste en une poussée de la langue contre la face linguales et palatines des incisives ou une interposition de la langue entre les dents maxillaires et mandibulaires, accompagné ou non de l'absence de contact dentaire, avec une

[6] Courson et Landru, *Odontologie pédiatrique au quotidien*.
[7] Benauwt, Klingler, et Démogé, *Abrégé d'orthopédie dento-faciale*.

contraction exagérée des muscles des lèvres, des joues et du menton. Cette déglutition peut être également à l'origine d'un développement insuffisant du maxillaire due à une position basse de la langue sans appui palatin ne sollicitant pas la croissance du maxillaire. En effet, lorsque la langue reste basse, elle ne sollicite pas le maxillaire et celui-ci ne se développe donc pas suffisamment. Le maxillaire est alors plus étroit et moins volumineux pour accueillir les dents maxillaires sur l'arcade. Cela entraine donc des dysharmonies dento-maxillaires.

Les fonctions de phonation et de mastication peuvent également être altérées mais n'ont pas de conséquence significative sur la dysharmonie dento-maxillaire, car elles se répètent beaucoup moins dans la journée.

D'autres parafonctions[8] telles que la succion de pouce, des doigts, d'objets ou le mordillement lingual modifient la pression musculaire exercée sur les structures alvéolaires et peuvent entrainer le déplacement dentaire, notamment la vestibuloversion ou linguoversion ou encore la création de diastèmes pathologiques. La succion du pouce est la parafonction la plus répandue et cause des linguoversion des incisives mandibulaires ce qui réduit le périmètre de l'arcade[9].
Ces habitudes déformantes peuvent être à l'origine d'une dysharmonie dento-maxillaires.

2.2.5 Transition entre la denture mixte et la denture adolescente

Une dysharmonie dento-maxillaire peut apparaitre transitoirement au moment de l'établissement de la denture adolescente, généralement entre 8 et 10 ans. A ce stade, les dents présentes en bouche sont les dents temporaires et permanentes les plus grandes et les plus larges : les incisives permanentes ont remplacé les incisives temporaires, avec la persistance des molaires temporaires, plus larges que les prémolaires qui vont les remplacer. Ainsi, cette configuration dentaire peut, chez certains enfants, être le signe de dysharmonie dento-maxillaire, par des encombrements transitoires. Ces signes disparaissent généralement spontanément lorsque les prémolaires, de dimensions plus petites, font leur éruption.

[8] Courson et Landru, *Odontologie pédiatrique au quotidien*.
[9] Naulin-Ifi, *Odontologie pédiatrique clinique*.

2.2.6 Dents surnuméraires et anomalies dentaires

Une ou plusieurs dents surnuméraires peuvent apparaitre chez les enfants et s'ajouter au nombre normal de dents[10]. L'augmentation de la formule dentaire peut entrainer une dysharmonie dento-maxillaire liée à l'insuffisance d'espace sur l'arcade pour permettre l'alignement de toutes les dents harmonieusement.

Certaines anomalies dentaires comme la bigémination, la macrodontie vraie, … peuvent entrainer une dysharmonie dento-maxillaire.

[10] Geeraert, P. M., « Anomalies de nombre, de forme et de position de la canine : répercussions cliniques ».

3 Signes précoces de la dysharmonie dento-maxillaire

La dysharmonie dento-maxillaire peut être décelée au cours du développement dentaire, en réalisant un examen clinique, accompagné d'une radiographie panoramique, mais aussi sur une téléradiographie de profil.

Selon l'âge, le type de denture change dans la bouche de l'enfant, selon les dents présentes en bouche.

Age	**Type de denture**
0 à 3 ans	Etablissement de la denture temporaire
3 à 6 ans	Denture temporaire stable ou stricte
6 à 8 ans	Etablissement de la denture mixte
8 à 10 ans	Denture Mixte stable
10 à 12 ans	Etablissement de la denture adolescente

Tableau 1 : Types de dentures en fonction de l'âge chez l'enfant de 0 à 12 ans
Source : Auteur

3.1 Denture temporaire

3.1.1 Définitions

L'établissement de la denture temporaire commence généralement à l'âge de 3 mois et cette denture reste présente en bouche jusqu'à l'âge moyen de 6-7 ans, âge auquel les dents permanentes apparaissent dans la cavité buccale. La Dent temporaire a donc une durée de vie limitée dans le temps et passe par plusieurs stades : la formation, l'éruption, l'occlusion et stabilité et enfin la rhizalyse pour finir par être exfoliée[11].

[11] Shaw, *Pédodontie*.

	Eruption	**Edification complète des racines**	**Début de rhizalyse**	**Exfoliation**
Incisives Centrale	3 à 6 mois	2 ans	4 ans	7 ans
Incisives latérales	6 à 12 mois	2,5 ans	5 ans	8 ans
Canines	18-24 mois	3 ans	8 ans	11 ans
1ères molaires	12-18 mois	3 ans	6 ans	10 ans
2èmes molaires	24-30 mois	4 ans	7 ans	11 ans

Tableau 2 : Chronologie de l'éruption et du développement de la denture temporaire
« estimations cliniques »
Source : Fortier, Demars, et Weill, *Abrégé de pédodontie*

La séquence d'éruption des dents temporaires est généralement stable. Les enfants possèdent fréquemment l'ensemble des 20 dents temporaires avant 3 ans.

Il existe plusieurs diastèmes physiologiques[12] en denture temporaire. Ainsi, les diastèmes interincisifs sont normalement présents, aussi appelés diastèmes de Bogue, ainsi que des diastèmes simiens situés en pré-canins au maxillaire et en rétro-canins à la mandibule. De plus, la deuxième molaire temporaire, à son arrivée, ne présente pas de contact proximal avec la première molaire.

[12] Naulin-Ifi, *Odontologie pédiatrique clinique*.

Figure 2 : Cas clinique présentant les espaces interdentaires physiologiques en denture temporaires.
Source : Auteur

Dans ce cas clinique, on observe le diastème interincisif ou diastème de Bogue, ainsi que les diastèmes simiens.

Notons également que le plan d'occlusion chez l'enfant en denture temporaire est presque plat.

De plus, selon CHAPMAN, cité par CHATEAU, la denture temporaire préfigure la denture permanente donc l'occlusion adulte. Ainsi, l'éruption des molaires permanentes est guidée par la face distale de la deuxième molaire temporaire. Chapman a ainsi défini un plan tangent aux faces distales des deux premières molaires temporaires antagonistes nommé "le plan terminal de CHAPMAN. On décrit alors différentes configurations :

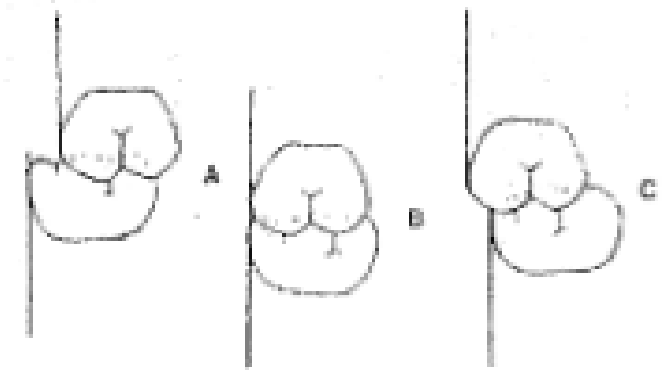

Figure 3 : Schéma présentant les 3 types de plan de Chapman déterminant l'occlusion en denture temporaire : A) Le plan de Chapman à marche distale, B) Le plan de Chapman droit, C) Le plan de Chapman à marche mésiale.
Source : Château et al, *orthodontie dento-faciale*

Le plan terminal de Chapman à marche distale en denture temporaire accentue la tendance en denture adulte d'une classe d'angle II.
Le plan terminal de Chapman droit en denture temporaire correspond au bout à bout des deuxièmes molaires antagonistes maxillaire et mandibulaire. C'est une occlusion relativement instable qui peut aboutir, en denture adulte, à une classe I ou II d'angle.
Le plan terminal de Chapman à marche mésiale en denture temporaire a tendance à donner en denture adulte une classe I ou une classe III[13].

En établissement de la denture mixte, les incisives permanentes font leur éruption et ont une position plus vestibulée que les incisives temporaires. Au fur et à mesure de la croissance, des remaniements et de l'évolution intra-osseuse des premières molaires permanentes, on observe peu à peu une dérive mésiale des deuxièmes molaires temporaires, c'est-à-dire la migration en direction mésiale des deuxièmes molaires temporaires vers les premières molaires temporaires, d'où l'établissement de contacts proximaux entre les premières et deuxièmes molaires temporaires autour de 6 ans.

En Denture Mixte, autour de 8 ans, il y a une usure proximale des dents temporaires. En effet, les points de contact interdentaires deviennent des surfaces de contact. La précocité ou le retard de développement dentaire se répercute sur l'établissement de la denture adulte.

3.1.2 Signes de dysharmonie dento-maxillaire en denture temporaire

En générale, avant 6 ans, il y a peu de DDM[14]. Néanmoins, dans les cas de DDM, on peut recenser plusieurs signes cliniques permettant le diagnostic[15].

3.1.2.1 Signes cliniques

3.1.2.1.1 Absence de diastèmes de bogue

A l'établissement de la denture temporaire, les diastèmes de bogue sont parfois déjà présents, ou peuvent apparaitre plus tard au cours de la croissance. La normalité est d'avoir ces diastèmes à l'âge de 5 ans, leur absence à cet âge est synonyme d'une

[13] Genin, S., « Contribution à l'étude du "déverrouillage" mandibulaire ».
[14] Pujol A., Boileau M.-J., « « Dysharmonie dentomaxillaire » ou dysharmonie dents-mâchoires ».
[15] Pernier, C., « Traitement de la dysharmonie dento-maxillaire ».

DDM[16], ce qui est facile à expliquer vu la différence considérable de taille entre les incisives maxillaires temporaires et les dents successionelles.

Figure 4 : Cas clinique montrant l'absence de diastème de Bogue à 6 ans.
Source : Auteur

3.1.2.1.2 Encombrement des incisives temporaires

C'est un signe précoce majeur d'une DDM importante aboutissant dès l'éruption des dents permanentes à un encombrement important, ou à l'éruption ectopique des incisives latérales.[17]

Figure 5 : Cas clinique présentant l'absence de diastème de Bogue accompagné d'un encombrement des incisives mandibulaires en denture temporaire.
Source : Auteur

[16] Bassigny, *Manuel d'orthopédie dento-faciale*.
[17] Bassigny, F., « Signes majeurs et signes associés des anomalies orthodontiques : sémiologie orthodontique ».

3.1.2.2 Signes radiologiques

La radiographie Panoramique systématique est déconseillée en denture temporaire stricte. Avant l'âge de 7 ans seuls les clichés retro alvéolaires ou retro coronaires sont admis pour des raisons diagnostiques en présence ou en suspicion d'une maladie carieuse. Un cliché panoramique à ce stade n'a aucune valeur pour prédire l'existence ou non d'une DDM.

3.2 Etablissement de la Denture mixte

Les dents permanentes apparaissent par la suite à partir de l'âge de 6 – 7 ans en général, selon une chronologie d'apparition relativement reproductible.

Type de dent	Mise en place du germe	Début de minéralisation	Achèvement de la couronne	Eruption	Edification radiculaire
Incisives centrales	5 mois IU	3 mois	4 – 5 ans	6 – 7 ans	10 ans
Incisives latérales	5 mois IU	6 mois	5 ans	7 – 8 ans	10 ans
Canines	5 mois IU	6 -9 mois	6 ans	11 – 12 ans	13 – 15 ans
1ères prémolaires	Naissance	2 ans	6 – 7 ans	10 – 12 ans	13 ans
2èmes prémolaires	9 – 12 mois	3 ans	6 – 8 ans	11 – 12 ans	14 ans
1ères molaires	4 mois IU	Naissance	3 – 4 ans	6 ans	9 – 10 ans
2èmes molaires	9 – 12 mois	30 mois	8 ans	12 -13 ans	15 ans
3èmes molaires	5 – 6 ans	7 – 10 ans	13 – 15 ans	17 ans et +	Après 18 ans

Tableau 3 : Eruption et développement des dents permanentes

Source : Fortier, Demars, et Weill, *Abrégé de pédodontie*

3.2.1 Signes cliniques

3.2.1.1 Blocage de l'éruption des premières molaires

La rétention de la première molaire maxillaire, bloquée par la bombée de la face distale de la deuxième molaire temporaire, est un signe de DDM postérieure importante[18]. Parfois, la première molaire permanente arrive à se degager toute seule en résorbant une partie de la molaire temporaire, mais dans la plupart des cas, l'extraction de la deuxième molaire temporaire s'impose pour permettre la mise en occlusion de la molaire permanente. Une perte de place importante sera constatée, ainsi que l'inclusion ou l'éruption ectopique de la deuxième prémolaire sera la suite logique.

Ce cas peut se rencontrer à la mandibule mais sa survenue reste exceptionelle.

Figure 6 : Cas clinique illustrant la difficulté d'éruption de la première molaire permanente.
Source : Auteur

3.2.1.2 Eruption linguale des incisives mandibulaires

C'est le premier signe de DDM en denture mixte, il s'agit de l'éruption en linguotopie, d'une ou de plusieurs incisives mandibulaires, et la persistance sur l'arcade des incisives temporaires plus ou moins mobiles[19]. L'extraction des incisives temporaires

[18] Chardel Le Gougne, « Les trois paramètres du diagnostic de la dysharmonie dento-maxillaire par macrodontie relative ».
[19] Pujol, et Boileau, « « Dysharmonie dentomaxillaire » ou dysharmonie dents-mâchoires ».

suffit généralement pour remettre les incisives permanentes à leur place sous la pression de la langue ; il persistera parfois un encombrement incisif.

Figure 7 : Cas clinique montrant l'éruption de l'incisive centrale droite permanente mandibulaire en lingual de l'incisive temporaire qui persiste.
Source : Auteur

3.2.1.3 Encombrement du bloc incisif

Un encombrement antérieur au niveau des incisives mandibulaires et/ou maxillaires peut être observé en cas de dysharmonie dento-maxillaire, par manque d'espace pour l'alignement normal des incisives permanentes .C'est le premier motif d'une consultation orthodontique. Au maxillaire, c'est la suite logique de l'absence des diastèmes de Bogue.

Figure 8 : Vue clinique d'un encombrement des 4 incisives maxillaires.

Source : Auteur

Figure 9 : Cas clinique présentant un encombrement des incisives mandibulaires.

Source : Auteur

3.2.1.4 Incisives en éventail

Lors d'une dysharmonie dento-maxillaire, les incisives maxillaires et/ou mandibulaires peuvent être en éventail, c'est-à-dire que les couronnes sont divergentes et les apex convergent. Cette configuration résulte de la pression exercée par l'éruption des canines sur les racines des incisives latérales ; l'axe canin est généralement mésialé. Cette disposition des couronnes prend plus de place sur l'arcade et pose donc un problème pour l'éruption correcte des canines.

Figure 10 : Cas clinique présentant une configuration des incisives mandibulaires en éventail.

Source : Auteur

3.2.1.5 Alignement des incisives mandibulaires

Les incisives mandibulaires alignées sur une même ligne droite signalent également une dysharmonie dento-maxillaire. Cela s'accompagne le plus souvent par une perte de place pour l'éruption des canines mandibulaires[20].

Figure 11 : Vue clinique montrant les incisives mandibulaires alignées sur une même droite.

Source : Auteur

3.2.1.6 Perte prématurée de l'incisive latérale

L'éruption de l'incisive centrale trop grande ou mal centrée peut entrainer la perte prématurée de l'incisive latérale. Dans ce cas, une incisive centrale permanente fait son éruption à la place des incisives centrale et latérale temporaires, il en résulte une perte de place importante pour l'incisive latérale et son éruption en palatin.

[20] Zerdab, « Etablissement du diagnostic de la dysharmonie dento-maxillaire ».

Figure 12 : Cas clinique de l'éruption des deux incisives centrales, avec perte de place importante des incisives latérales maxillaires.
Source : Auteur

3.2.1.7 Perte prématurée de la canine temporaire unilatérale ou bilatérale

C'est le résultat de la résorption latérale et prématurée de la racine de la canine temporaire, causée par l'éruption de l'incisive latérale ou la première prémolaire. Ainsi, il en résulte la perte totale de la place pour l'éruption des canines permanentes[21]. En cas de perte unilatérale d'une canine, une déviation du milieu interincisif s'installe, aggravant le préjudice esthétique.

Figure 13 : Cas clinique présentant la perte prématurée de la canine mandibulaire gauche déviant le milieu interincisif mandibulaire à gauche.
Source : Auteur

Cela peut aboutir dans les cas les plus sévères à l'inclusion d'un ou des germes des canines permanentes, ou à leur éruption en vestibulaire.

[21] Fraudet, *Approche physiologique de l'orthopédie dento-maxillo-faciale du jeune enfant*.

Figure 14 : Cas clinique montrant la perte prématurée de la canine mandibulaire temporaire droite.
Source : Auteur

Dans de cas clinique, cela entraine la perte d'espace entre l'incisive latérale permanente et la première molaire temporaire, presque en contact, ce qui empêche l'éruption de la canine qui peut devenir une canine incluse.

3.2.1.8 Eruption ectopique des prémolaires

Les prémolaires peuvent faire leur éruption en vestibulaire ou en lingual par rapport à l'arcade[22], et on observe alors la persistance des molaires temporaires qui ne sont pas résorbées par l'éruption des dents permanentes.

Figure 15 : Cas clinique présentant l'éruption linguale de la deuxième prémolaire.
Source : Auteur

[22] Bassigny, *Manuel d'orthopédie dento-faciale*.

3.2.2 Signes Radiologiques

3.2.2.1 Radiographie Panoramique

3.2.2.1.1 Signe de Quintero

Le signe de quintero[23] ou incisives en éventail est un signe évident d'une DDM importante. Radiologiquement, on observe la convergence des racines, et la divergence des couronnes. L'axe des canines est plus ou moins orienté en mésial, appuyant sur les racines des incisives latérales. Des résorptions radiculaires sont parfois observées, généralement précédées de traumatismes dentaires impliquant le parodonte.

Figure 16 : Radiographie panoramique présentant un cas où les incisives maxillaires sont en éventail.

Source : Auteur

Dans ce cas clinique, Cela entraine un manque de place pour l'éruption des canines d'où l'axe des canines orienté en mésial.

[23] Naulin-Ifi, *Odontologie pédiatrique clinique*.

Figure 17 : Radiographie panoramique présentant les incisives maxillaires et mandibulaires en éventail.

Source : Auteur

Ce cas clinique nous montre également un manque de place pour l'éruption de canines maxillaires et mandibulaires.

3.2.2.1.2 Résorption latérale de la racine de la canine

Généralement, c'est la surface mésiale de la racine de la canine temporaire qui est résorbée sur sa longueur. D'apparition fortuite sur les différents clichés, c'est un signe de manque de place produit lors de l'éruption de l'incisive latérale qui résorbe l'incisive latérale temporaire et la surface mésiale de la canine. Il s'agit du même mécanisme aboutissant à la perte prématurée de la canine mais en mode allégé. Le même phénomène peut être observé du côté distal de la racine sous la pression de la première prémolaire, mais son apparition est moins fréquente.

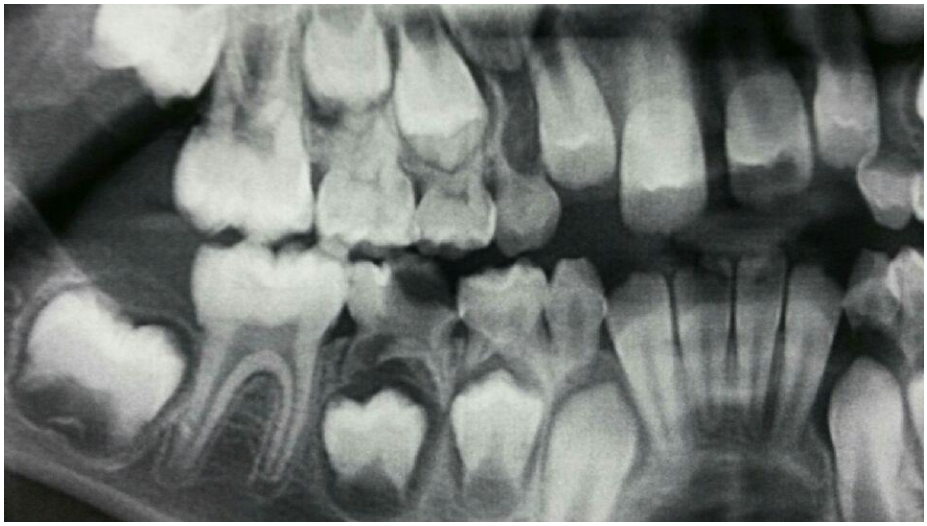

Figure 18 : Cas clinique présentant la résorption de la face mésiale de la racine de la canine temporaire.

Source : Auteur

3.2.2.1.3 Résorption de la face distale de la deuxième molaire temporaire

Il s'agit d'un signe de pression exercée par la première molaire permanente sur la surface distale de la deuxième molaire temporaire, le plus souvent au maxillaire.

La premiére molaire retenue sous la bombée distale de la deuxième molaire temporaire par manque de place postérieure, arrive finalement à se dégager en résorbant la surface distale de la deuxième molaire temporaire[24]. La découverte radiologique est fortuite lors d'un bilan radiographique, ou elle fait suite à une infection dentaire de la deuxième molaire temporaire survenue sans raison apparente (en absence de carie).

[24] Fraudet, *Approche physiologique de l'orthopédie dento-maxillo-faciale du jeune enfant*.

Figure 19 : Radiographie panoramique montrant la rétention de la première molaire permanente maxillaire droite qui bute sur la face distale de la couronne de la deuxième molaire permanente.
Source : Auteur

Dans ce cas, cela entraine la résorption partielle de la deuxième molaire temporaire. La molaire maxillaire de gauche a réussi à se dégager laissant comme témoin la résorption de la surface distale de la deuxième molaire temporaire.

3.2.2.1.4 Résorption atypiques des racines des molaires temporaires

En présence d'une dysharmonie dento-maxillaire postérieure, certains germes de prémolaire se trouvent projeter en distal, résorbant ainsi les seules racines distales des molaires temporaires et laissant intactes les racines mésiales. Cliniquement, il en résulte un retard d'éruption dentaire localisée au niveau molaire. Découverte lors d'un bilan radiographique, l'extraction des dents temporaires persistantes s'impose pour permettre l'éruption des prémolaires permanentes.

Figure 20 : Radiographie panoramique montrant la rizhalyse de la racine distale de la deuxième molaire temporaire droite mandibulaire.

Source : Auteur

Dans ce cas clinique, la rizhalyse atypique de la racine dentaire vient de l'orientation distale du germe de la prémolaire. Notons également que la position de la première molaire permanente gène l'éruption de la deuxième prémolaire.

Figure 21 : Radiographie panoramique montrant la résorption atypique de la racine distale de la deuxième molaire temporaire.

Source : Auteur

3.2.2.1.5 Inclusion ou ectopie des canines

Il peut y avoir l'inclusion d'une ou des canines et/ou prémolaires, qui n'ont pas d'espace pour faire leur éruption sur l'arcade. Parfois, ces dents poussent quand même mais de façon ectopique.

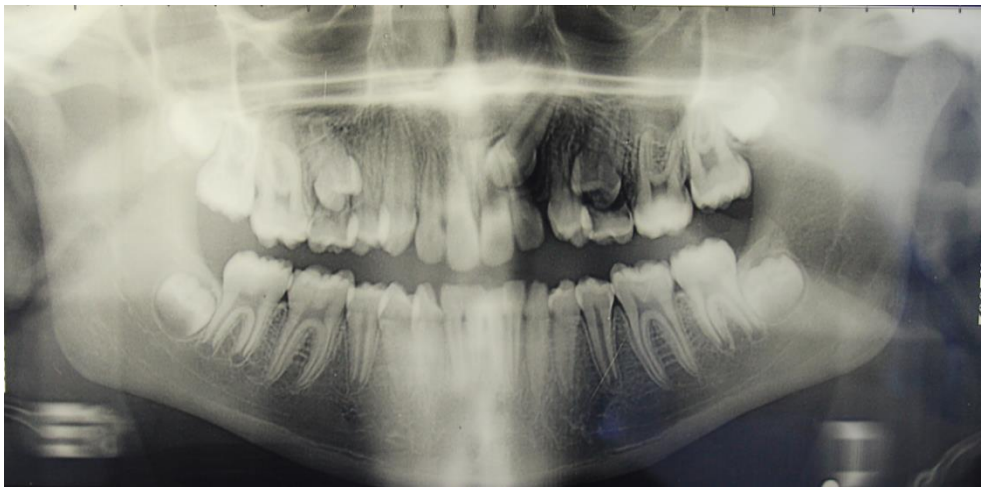

Figure 22 : Radiographie panoramique présentant l'inclusion de la canine maxillaire gauche qui n'avait pas la place pour sortir (elle a modifié son axe).
Source : Auteur

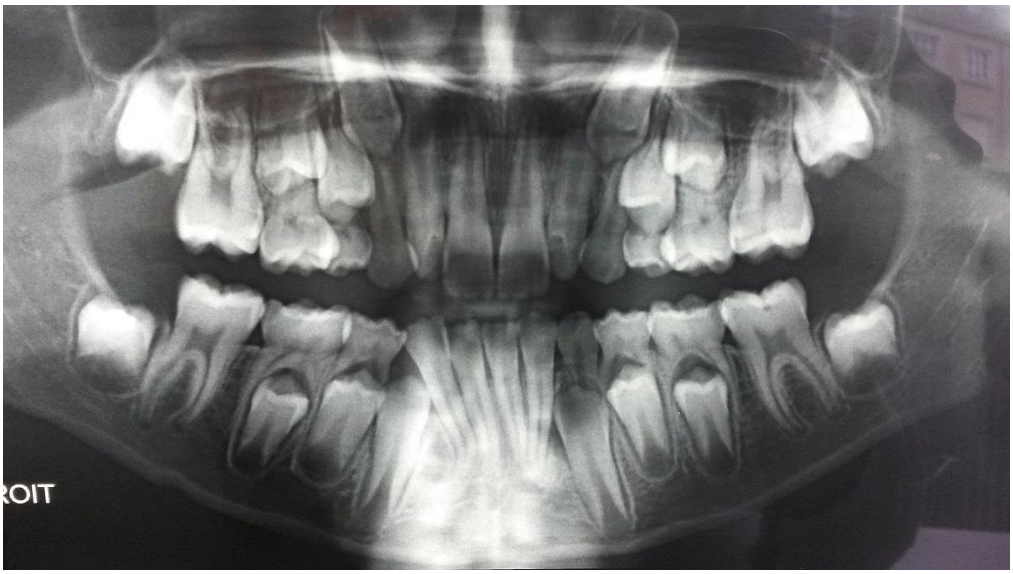

Figure 23 : Radiographie panoramique présentant la canine mandibulaire droite enclavée.
Source : Auteur

Dans ce cas clinique, l'espace entre l'incisive latérale permanente et la première molaire temporaire a disparu.

3.2.2.1.6 Rétention d'une prémolaire

Les prémolaires peuvent être retenues par manque de place sur l'arcade, généralement causée par l'extraction prématurée d'une molaire temporaire, et la dérive en mésial ou la mésioversion de la dent en distal du site de l'avulsion. Dans la plupart des cas observés, ce sont les deuxièmes prémolaires qui seront concernées par ce phénomène.

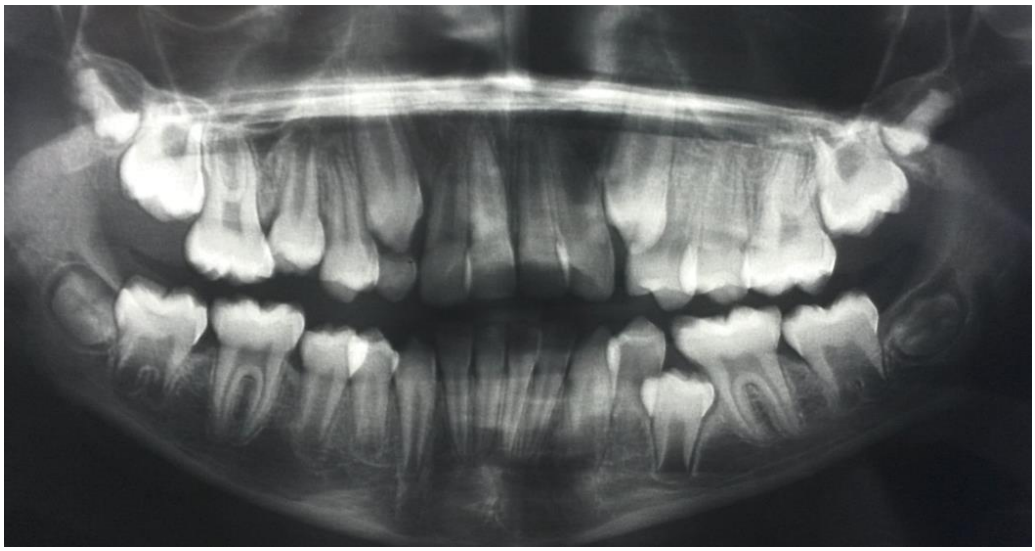

Figure 24 : Radiographie panoramique montrant la rétention de la deuxième prémolaire mandibulaire gauche.

Source : Auteur

3.2.2.1.7 Entassements des germes des dents intermédiaires

La superposition de l'image des germes de dents intermédiaires (canines et prémolaires), est le signe le plus fréquent d'une DDM postérieure, et témoigne d'une arcade raccourcie dans sa partie postérieure.

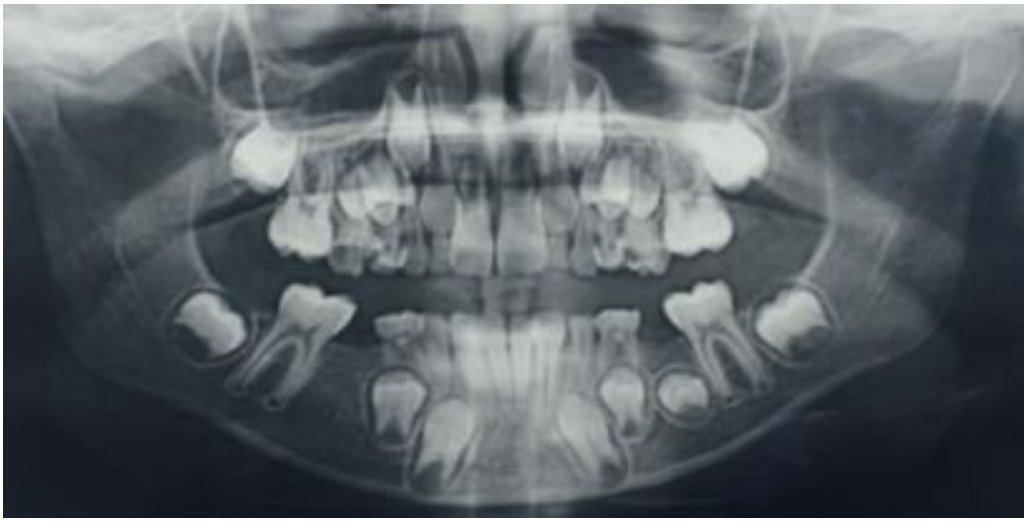

Figure 25 : Radiographie panoramique présentant la superposition importante des germes des dents intermédiaires au maxillaire.
Source : auteur

3.2.2.1.8 Axes des germes des deuxièmes molaires permanentes orientées en distal.

Ce signe est observé en présence d'une DDM postérieure. Lors de l'éruption du germe de la deuxième molaire maxillaire, celui-ci se trouve projeté en arrière par la présence de la première molaire, et la surface occlusale s'oriente en distal.

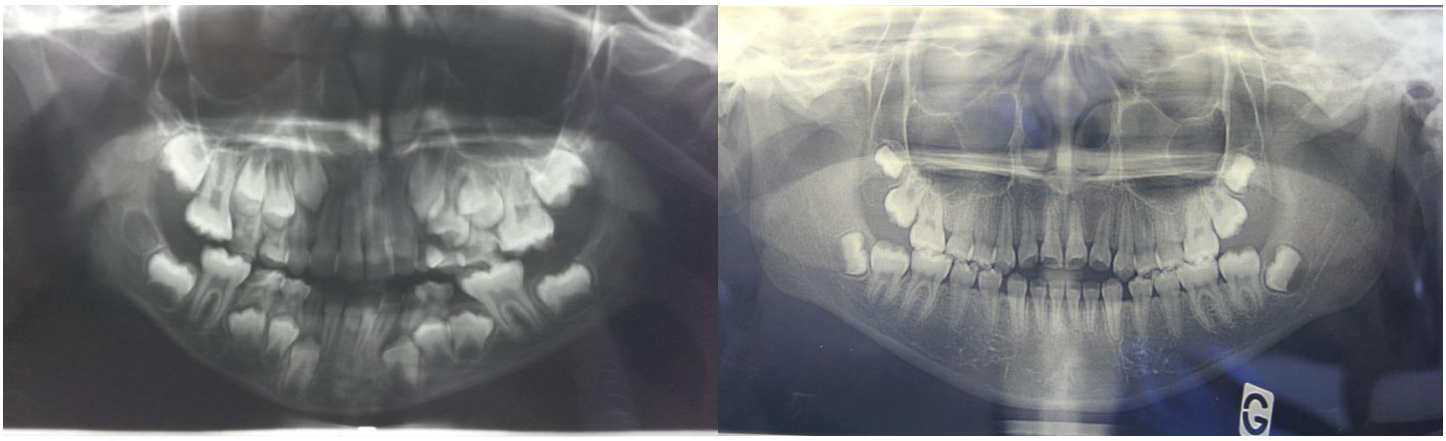

Figures 26 et 27 : Radiographies panoramiques montrant l'axe des deuxièmes molaires maxillaires orienté en distal.
Source : Auteur

3.2.2.2 Téléradiographie de profil

3.2.2.2.1 Entassement des germes des dents intermédiaires

La superposition des germes des canines et prémolaires peut également être objectivée par la téléradiographie de profil. C'est un des signes caractérisant une DDM postérieure importante.

Figure 28 : Téléradiographie de profil présentant l'entassement des germes de dents intermédiaires maxillaires. Source : Auteur

3.2.2.2.2 Germe des deuxièmes molaires permanentes orienté en distal

Sur ce type de radiographie, on peut également visualiser l'axe des germes des deuxièmes molaires permanentes qui peuvent être orientées en distal[25]. Cela se remarque surtout au maxillaire.

[25] Fraudet, *De l'observation orthodontique au diagnostic*.

Figure 29 : Téléradiographie de profil présentant le germe maxillaire de la deuxième molaire permanente orienté en distal.
Source : Auteur

3.2.2.2.3 Canines mandibulaires projetées avant dans la symphyse

La projection de l'image de la canine mandibulaire à l'intérieur de la symphyse, proche de la corticale externe, est un signe évocateur d'une DDM intermédiaire importante.

Figure 30 : Téléradiographie de profil montrant le germe de la canine mandibulaire dans la symphyse mandibulaire.
Source : Auteur

3.2.2.3 Cas cliniques complexes

Parfois, plusieurs signes de la dysharmonie dento-maxillaires sont présents à la fois chez le même enfant. En voici l'illustration avec ce patient qui présente plusieurs signes.

Figure 31: Radiographie panoramique d'un cas de dysharmonie dento-maxillaire présentant plusieurs signes radiologiques de DDM.
Source : Auteur

Ainsi, on peut observer la résorption axiale de la canine maxillaire temporaire gauche, à cause de l'éruption de l'incisive latérale maxillaire qui n'a pas assez d'espace.
De plus, la perte prématurée de la canine droite maxillaire a entrainé une perte d'espace pour la canine permanente, car l'incisive latérale droite et la première molaire temporaire sont en contact sur l'arcade.
Enfin, il y a un entassement important des germes des canines et des prémolaires permanentes au maxillaire.

Tous ces signes radiologiques sont évocateurs d'une DDM, qui est d'autant plus importante que les signes se regroupent et s'ajoutent les uns aux autres. Il est fréquent de relever plusieurs signes de DDM chez les patients concernés par la DDM.

4 Facteurs d'aggravation de la DDM

4.1 Rotation des germes ou des couronnes des dents permanentes postérieures

La rotation ou version des germes ou des couronnes des dents postérieures permanentes peuvent aggraver la dysharmonie dento-maxillaire, puisque la dent prend alors plus de place sur l'arcade.

Figure 32: Radiographie panoramique montrant le germe de la prémolaire maxillaire droite en rotation.
Source : Auteur

4.2 Caries proximales des dents temporaires

La carie dentaire se caractérise par une perte de substance. Quand elle touche les faces proximales des dents, elle aboutit à une perte dentaire dans le sens mesio distal des dents cariées. La dent la plus distale, comble cette perte en suivant le mouvement physiologique des dents vers la ligne médiane (dérive mésiale). Le résultat est la diminution de la longueur de l'arcade dentaire, aggravant ainsi la dysharmonie dento maxillaire.

Figure 33 : Radiographie présentant une carie mésiale importante sur la deuxième molaire temporaire.
Source : Auteur

4.3 Extraction ou perte prématurée d'une dent temporaire

La perte prématurée d'une ou de plusieurs dents, par traumatismes ou suite à une complication liée à une atteinte carieuse, peut aboutir à la diminution du périmètre de l'arcade dentaire par le même phénomène décrit précédemment, c'est-à-dire la dérive mésiale des dents. La perte de place est d'autant plus importante que la perte dentaire est précoce. Ainsi, cela est très nette lors de la perte des incisives temporaires avant la mise en occlusion des canines temporaires, ou encore lors de la perte d'une molaire temporaire avant l'éruption de la première molaire permanente.

Les mainteneurs d'espace peuvent être une solution transitoire pour éviter ce type de problèmes (voir chapitre 6.).

4.4 Facteurs fonctionnels

Certaines habitudes prises par les enfants, appelées parafonctions, peuvent aggraver la dysharmonie dento-maxillaire[26]. Parmi elles, la plus courante est la

[26] Courson et Landru, *Odontologie pédiatrique au quotidien*.

succion digitale (pouce, ou plusieurs doigts), ou bien des objets[27]. Les dysfonctions telles que la persistance de la ventilation buccale, ainsi que la déglutition type succion, sont également néfastes. Nous avions vu précédemment qu'elles peuvent être une étiologie de la dysharmonie dento-maxillaire, mais en présence d'autres facteurs, ces parafonctions et dysfonctions peuvent également accentuer l'anomalie dento-maxillaire.

4.5 Age dentaire précoce

La corrélation entre l'âge civil et l'âge dentaire est la normalité observée chez la majorité des enfants, mais, certains enfants présentent un écart plus ou moins important entre les deux types d'âges, qui peut être dans les deux sens, soit précocité, soit retard d'âge dentaire.

Lors de l'éruption dentaire, les dents ont leur taille maximale, qui tend à diminuer avec l'âge suite à l'abrasion dentaire due à la fonction masticatoire et aux différentes dysfonctions.

La croissance des arcades est plurifactorielle, elle suit entre autre la croissance générale de l'individu. Donc, une éruption précoce des dents, peut aboutir à une DDM transitoire[28] qui pourra disparaitre plus tard ; ou bien à l'aggravation d'une vrai DDM déjà programmée génétiquement, par manque de longueur des arcades, moins développées vu le jeune âge de l'enfant.

[27] Benauwt, Klingler, et Démogé, *Abrégé d'orthopédie dento-faciale*.
[28] Fraudet, *De l'observation orthodontique au diagnostic*.

5 Conséquences et évolution spontanée de la DDM

Les cas les plus favorables sont les cas de dysharmonie dento-maxillaire transitoires avec de légers encombrements ou un retard important d'éruption avec des incisives en éventail. Ainsi, cela correspond à des encombrements mineurs transitoires qui se rétablissent avec la croissance[29], lorsque la mâchoire et les dents ont fini d'évoluer. Néanmoins, la dysharmonie dento-maxillaire vraie ne se rétablit pas naturellement.

5.1 Préjudice esthétique et psychologique

L'esthétique et l'altération du sourire, sont le préjudice la plus importante de la dysharmonie dento-maxillaire. L'encombrement des incisives, la rotation et déviation du milieu interincisif sont des éléments qui rendent le sourire inesthétique. Ainsi, la communication avec les autres et le sourire peuvent être altérés. Pour éviter de découvrir sa denture, le patient préfère rester la bouche fermée et s'interdit donc tout sourire, et toute communication qui pourrait trahir l'inesthétique. Les conséquences sont alors non négligeables sur la qualité de vie du patient : cela altère sa vie sociale, avec des retentissements dans sa vie professionnelle et dans sa vie privée. A ce stade, le préjudice esthétique de la dysharmonie dento-maxillaire est un désavantage majeur également au niveau moral et psychologique pour le patient. Il ne supporte plus l'image qu'il renvoie aux autres, donc il risque de perdre la confiance et l'estime de lui-même, ainsi que de se renfermer sur lui-même. Le préjudice esthétique est la doléance principale lors d'une consultation chez l'orthodontiste.

Parfois, une halitose apparait ; elle est liée aux problèmes parodontaux et carieux qui découlent de la dysharmonie dento-maxillaire, et cause des problèmes sociaux importants qui se surajoutent.

5.2 Risque carieux augmenté

Les enfants présentant des encombrements dentaires sont des sujets à haut risque carieux. L'encombrement facilite la rétention des aliments entre les dents, et rend le

[29] Benauwt, Klingler, et Démogé, *Abrégé d'orthopédie dento-faciale*.

brossage plus difficile, et parfois aléatoire, augmentant l'apparition des caries proximales, qui à leur tour, aggravent la dysharmonie dento-maxillaire. Pour améliorer le résultat du brossage, l'adoption d'une nouvelle technique de brossage individualisée, l'utilisation du fil dentaire et d'un révélateur de plaque dentaire seront une bonne solution, en présence d'une bonne motivation à l'hygiène buccale et d'un suivi régulier.

5.3 Inclusion ou rétention dentaire

La dysharmonie dento-maxillaire par excès dentaire (ou macrodontie relative) se traduit cliniquement par un manque de place sur l'arcade pour l'éruption normale et l'alignement de toutes les dents permanentes. Ainsi, fréquemment, à cause du manque de place, certaines dents ne peuvent pas faire leur éruption correctement et restent incluses ou partiellement retenues, ou encore enclavées dans le support osseux.

Parmi les cas, on retrouve de nombreux cas d'inclusion de la troisième molaire, ou de cas d'accidents d'évolution des dents de sagesse qui résultent de cette dysharmonie dento-maxillaire. A terme, lorsqu'il y a des accidents à répétition, les molaires concernées sont généralement extraites.

On relève également de nombreux cas d'inclusion des prémolaires ou des canines à cause de la taille des maxillaires trop petites devant la largeur dentaire.

Figure 34 : Radiographie panoramique montrant les conséquences des extractions prématurées des premières molaires temporaires mandibulaires.
Source : Auteur

Ainsi, cela entraine, dans ce cas clinique, la perte de place pour l'éruption de premières prémolaires retenues.

5.4 Préjudice fonctionnel lié à la perturbation occlusale

La dysharmonie dento-maxillaire par excès dentaire (ou macrodontie relative), entrainant des encombrements dentaires, peut être à l'origine de prématurités occlusales qui peuvent perturber l'occlusion du patient. En effet, cela peut entrainer des pro ou des latéro glissement des arcades, en cherchant un contact dentaire postérieur stable, engendrant des latéro déviation ou des articulés inversés.

Dans certains cas, des facettes d'abrasion peuvent apparaitre, signant un dysfonctionnement occlusal.

De plus, l'arcade dentaire de ces patients est discontinue, avec la présence d'encombrements, des dents ectopiques, retenues, ou malpositionnées, ce qui désharmonise la fermeture buccale. Les courbes occlusales peuvent être modifiées et perturbées. Cela peut causer, à long terme, des douleurs et un dysfonctionnement de l'articulation temporo-mandibulaire[30].

[30] Bassigny, *Manuel d'orthopédie dento-faciale*.

Par ailleurs, le pouvoir masticatoire est diminué à cause du nombre réduit de dents fonctionnelles sur l'arcade.

Eventuellement, on observera la perte de la fonction canine, lorsque cette dent est ectopique.

Le préjudice fonctionnel de la dysharmonie dento-maxillaire est important et contribue également à détériorer la qualité de vie du patient. L'alimentation et la mastication sont plus difficiles et les douleurs articulaires sont désagréables et peuvent devenir chroniques.

5.5 Problèmes parodontaux

5.5.1 Difficulté à l'hygiène orale

La dysharmonie dento-maxillaire crée des encombrements qui entrainent une difficulté accrue d'élimination de la plaque dentaire pour le patient. Le contrôle de plaque est alors plus difficile à réaliser. De plus, le matériel de brossage n'est pas adapté aux zones d'encombrement. Souvent, brossettes interdentaires et fils dentaires ne sont pas efficaces dans les zones d'encombrement important.

5.5.2 Résorption de certaines racines des dents permanentes

Les dents incluses ou retenues peuvent endommager les racines des dents sur l'arcade. Ce cas de figure est plutôt observé avec les troisièmes molaires mandibulaires enclavées résorbant la racine distale de la deuxième molaire, ou bien les canines maxillaires résorbant la racine de l'incisive latérale.

5.5.3 Apparition de récessions gingivales

La dysharmonie dento-maxillaire entraine souvent une insuffisance voire une absence de gencive attachée qui peut même s'aggraver en dénudation radiculaire pour une dent vestibulée par rapport à la ligne d'arcade ou ectopique en vestibulaire. Cela peut avoir d'importantes conséquences parodontales, et entrainer de fortes gingivites et parfois parodontites localisées au niveau des encombrements, pouvant aller jusqu'à la perte de ces dents si l'alvéolyse est terminale. Des déhiscences ou fenestrations peuvent apparaitre au niveau d'une incisive très vestibuloversée. Certaines récessions gingivales sont exacerbées par le frein labial inférieur qui

aggrave l'état parodontal.
Dans les cas sévères, on peut observer une fente gingivale. Cela correspond à une récession gingivale très localisée en forme de fente, qui traduit une zone de diminution importante du support gingival. Ces fentes se situent au niveau des incisives mandibulaires en général.
Autre conséquence possible de la dysharmonie dento-maxillaire, la fragilité du support osseux, lié aux encombrements, en particulier lorsqu'il y a la vestibuloversion des incisives avec peu de gencive attachée.

La proximité radiculaire au niveau des zones d'encombrements est très prononcée, ce qui accentue l'alvéolyse à ces endroits. Des parodontites sévères peuvent localement apparaitre au niveau des zones de proximité radiculaire lié aux versions et malpositions dentaires.

La maladie parodontale est fortement aggravée par la dysharmonie dento-maxillaire non traitée.

Figure 35 : Cas clinique présentant une récession gingivale avec dépôt de tartre important au niveau de l'incisive centrale mandibulaire droite.
Source : Auteur

6 Connaitre les signes précoces d'une DDM, pourquoi faire ?

6.1 Informer

Chaque patient a le droit à une information claire, portant sur l'examen effectué lors de la consultation, et doit pouvoir obtenir tous les éléments susceptibles de perturber ou de nuire plus tard à sa santé.

A titre d'exemple, lors de la première consultation d'un enfant en denture temporaire stricte, en présence d'une arcade dentaire bien alignée et sans espace interdentaire, cas considéré par tous les parents comme parfait, le Chirurgien-Dentiste doit attirer l'attention des parents sur l'éventualité que l'enfant ait plus tard un encombrement dentaire, en argumentant par des mots clairs selon le niveau intellectuel des parents. Cela peut pousser ces derniers à respecter plus facilement les consignes du Dentiste, et le suivi régulier afin de mieux accompagner l'enfant pendant sa croissance.

6.2 Prévenir

En présences de signes précoces de DDM, le Chirurgien-Dentiste doit mettre en œuvre toutes les actions et les thérapeutiques nécessaires afin d'empêcher l'aggravation de la DDM, et mieux préparer le terrain pour démarrer le traitement orthodontique dans les meilleures conditions[31].

6.2.1 Au niveau dentaire

Avoir une bonne hygiène orale pour prévenir l'apparition des caries, surtout en proximal, pouvant conduire au raccourcissement du périmètre de l'arcade dentaire et aggraver la DDM. Cela passe par une bonne éducation à l'hygiène orale (EHO), le bon contrôle de plaque dentaire par le brossage, l'utilisation du fil dentaire et de révélateur de plaque, l'instauration de bonnes habitudes alimentaires (respecter les repas, éviter le grignotage, choix des aliments…). Les visites de contrôle doivent être

[31] Sadaoui, « Intérêt du diagnostic précoce et de la prévention dans la D.D.M ».

régulières, des clichés retro coronaires doivent être effectués régulièrement à intervalles suffisant malgré l'absence de lésions apparentes.

6.2.2 Au niveau parodontal

Avoir une bonne santé parodontale est une condition très importante pour débuter et bien conduire le traitement orthodontique. La santé parodontale passe d'abord par le bon contrôle de la plaque dentaire. Le manque de gencive attachée qui peut être provoquée ou aggravée par la DDM, nous conduit à instaurer d'autres techniques de brossage concernant ces zones de fragilité parodontale (au niveau des incisives mandibulaires par exemple). Le recourt à la chirurgie parodontale est parfois nécessaire avant de démarrer le traitement, comme la freinectomie labiale, ou l'amélioration du support parodontal d'un site fragilisé par des chirurgies additives.

6.2.3 Au niveau fonctionnel

La suppression des parafonctions, et le rétablissement des fonctions altérées de la sphère orale sont des conditions nécessaires pour la bonne conduite et la pérennité de tout traitement orthodontique. Cela demande un travail fastidieux de l'enfant et de son entourage, la participation d'autres professionnels comme les orthophonistes, et dans les cas récalcitrants, il ne faut pas hésiter à adresser l'enfant chez un pedo psychologue ou psychiatre afin de mieux cerner le problème et adapter le traitement.

6.3 Agir

6.3.1 Soins des caries

L'encombrement dentaire rend le brossage moins efficace, et l'accès au zones inter dentaires plus difficile, l'apparition de caries dentaires surtout en proximal peut aggraver la DDM d'où l'intérêt à soigner ces caries le plus vite possible et éviter au maximum la perte prématurée des dents.

6.3.2 Maintenir l'espace

En cas de perte prématurée de dents, suite aux complications des lésions carieuses ou aux traumas, l'utilisation de différentes appareillages qui ont pour fonction de maintenir la place de la ou des dents perdues, peut s'avérer nécessaire[32], certains

[32] Naulin-Ifi, *Odontologie pédiatrique clinique*.

auteurs font recours à ces mainteneurs d'espace d'une manière systématique, et d'autres discutent leur utilité selon plusieurs critères, comme le plan de Chapman ou la classe d'angle, l'importance de la DDM, l'efficacité occlusale et le bon engrènement cuspidien au niveau molaire, ou encore l'âge et la coopération de l'enfant et ses parents.

Figure 36 : Vue clinique d'un mainteneur d'espace.
Source : Auteur

Il maintient l'espace au niveau de la première molaire temporaire extraite prématurément.

Dans les cas légers de DDM de la région postérieure de l'arcade, le recours aux dispositifs utilisés normalement pour maintenir la place peut s'avérer utile. C'est le cas de l'arc de Nance maxillaire ou l'arc lingual mandibulaire qu'on peut utiliser même sans perte dentaire, afin de préserver et profiter ensuite de l'espace de dérive mésiale (Lee way).

6.3.3 Pilotage dentaire ou extractions sériées

Une thérapie controversée, qui était largement utilisée autrefois, beaucoup plus rarement de nos jours. Elle consiste à pratiquer l'avulsion des canines et molaires temporaires et ensuite la première molaire permanente, afin de laisser la place à la canine permanente, et alléger le traitement orthodontique plus tard[33]. Elle nécessite une grande expérience du praticien, et une coopération totale du patient, elle trouve

[33] Benauwt, Klingler, et Démogé, *Abrégé d'orthopédie dento-faciale*.

toujours un intérêt dans les cas de DDM de plus de 7mm[34], en classe 1 d'angle molaire et canine.

6.3.4 L'interception

C'est un ensemble de thérapies orthodontiques précoces[35], qui visent à corriger un problème occlusal le plus souvent isolé, ou rétablir une fonction altérée. Le but est de recréer les conditions idéales nécessaires à l'établissement d'une occlusion stable et fonctionnelle.

Le choix du traitement interceptif[36] dépend de l'anomalie dentaire ou fonctionnelle visée. Il doit être rapide, entre 6 et 12 mois. Comme tout traitement orthodontique, il doit faire l'objet d'une étude minutieuse, et demande une coopération complète du jeune patient et de ses parents, ainsi qu'une hygiène parfaite.

Concernant notre sujet, le traitement d'interception vise à corriger les anomalies alvéolaires qui risquent d'aggraver la DDM, et libérer la croissance maxillaire. Les problèmes les plus concernés sont l'endoalvéolie maxillaire uni ou bilatérale mieux connue par le terme d'inversé d'articulé postérieur, et l'inversé d'articulé antérieur.

Plusieurs appareillages sont proposés : La plaque de Hawley maxillaire, très appréciée par les praticiens pour sa mise en place facile, peut être utilisée pour le traitement de plusieurs anomalies alvéolaires, mais son résultat est aléatoire et dépend de la bonne coopération du patient. Les orthodontistes préfèrent le Quad-helix, car pour son efficacité et sa discrétion, les résultats sont meilleurs mais une hygiène parfaite est requise pour ce genre d'appareil.

Dans la plupart des cas, le traitement d'interception n'est qu'une première étape d'un traitement plus globale qui aura lieu plus tard, et vise à alléger la durée de ce dernier, le patient et ses parents doivent être informés de cette réalité avant le début du traitement.

---

[34] Bassigny, F., « Le traitement précoce d'une dysharmonie dento-maxillaire sévère : le guidage de l'éruption des inscisives et des canines ».
[35] Tadault, U., « Orientation thérapeutique des dysharmonies dento-maxillaires naissantes ».
[36] Karaiskos et al., « Preventive and interceptive orthodontic treatment needs of an inner-city group of 6- and 9-year-old Canadian children ».

Conclusion

La dysharmonie dento-maxillaire est une anomalie qui se caractérise par une installation lente et progressive. Néanmoins, elle peut être détectée dès le jeune âge du patient. Plusieurs signes sont évidents comme l'encombrement dentaire, mais d'autres signes sont plus discrets, ou découverts fortuitement pendant un examen radiographique. D'autres signes sèment la confusion et cachent la réalité, comme les incisives en éventail, qui contrairement à l'aspect clinique qui laisse apparaitre des diastèmes interincisifs, cache la réalité d'un manque de place assez importante, dont la nécessité de connaitre tous ces signes par tous les praticiens, afin de pouvoir informer précocement l'enfant et ses parents de l'anomalie invisible mais qui est en cours d'installation. Cela permettra au praticien de bien accompagner son patient en l'informant, en lui proposant conseils et différentes solutions pour prévenir l'aggravation de l'anomalie, et préparer le terrain pour permettre à l'orthodontiste d'intervenir plus tard dans les meilleures conditions.

Bibliographie

Bassigny, F. « Le traitement précoce d'une dysharmonie dento-maxillaire sévère : le guidage de l'éruption des inscisives et des canines ». *Revue d'orthopédie dento-faciale* 24, nº 2 (1990): 191‑218.

Bassigny, F. *Manuel d'orthopédie dento-faciale*. 2e éd. Paris : Masson, 1991.

Bassigny, F. « Signes majeurs et signes associés des anomalies orthodontiques : sémiologie orthodontique ». *Médecine buccale* 7, nº 4 (2012): 13‑14. doi:10.1016/S1877-7864(12)51819-7.

Benauwt, A., É. Klingler, et P. H. Démogé. *Abrégé d'orthopédie dento-faciale*. Paris : Masson, 1986.

Boileau, M.-J., et P. Canal. *Orthodontie de l'enfant et du jeune adulte*. Issy-les-Moulineaux : Elsevier Masson, 2012.

Chardel Le Gougne, I. « Les trois paramètres du diagnostic de la dysharmonie dento-maxillaire par macrodontie relative ». Thèse d'exercice, Université Paris 5, 1987.

Chateau, M. E., Charron, C., G. Couly, et J. Delaire. *Orthopédie dento-faciale. Tome 1. Bases scientifiques : croissance, embryologie, histologie, occlusion, physiologie*. Paris : Editions CdP, 1992.

Courson, F., et M.-M. Landru. *Odontologie pédiatrique au quotidien*. Rueil-Malmaison : Éditions CdP, 2005.

Fraudet, J. R. *Approche physiologique de l'orthopédie dento-maxillo-faciale du jeune enfant*. Paris : Arnette, 1989.

———. *De l'observation orthodontique au diagnostic: iconographie radiologique tridimensionnelle*. Paris : Maloine, 1997.

Geeraert, P. M. « Anomalies de nombre, de forme et de position de la canine : répercussions cliniques ». Thèse d'exercice, Université de Nancy, 2011.

Genin, S. « Contribution à l'étude du "déverrouillage" mandibulaire ». Thèse d'exercice, Université de Nancy, 2002.

Karaiskos, N., W. A. Wiltshire, O. Odlum, D. Brothwell, et T. H. Hassard. « Preventive and interceptive orthodontic treatment needs of an inner-city group of 6- and 9-year-old Canadian children ». *Journal of the canadian dental association* 71, nº 9 (2005): 649.

Le Dez, M. « Evolution des mâchoires et des dents depuis l'apparition de la vie sur terre ». Thèse d'exercice, Université de Toulouse, 2013.

Naulin-Ifi, C. *Odontologie pédiatrique clinique*. Rueil-Malmaison : Éditions CdP, 2011.

Pernier, C. « Traitement de la dysharmonie dento-maxillaire ». *L'orthodontie française* 72, nº 1‑2 (2001): 121‑30.

Pujol A., et M.-J. Boileau. « « Dysharmonie dentomaxillaire » ou dysharmonie dents-mâchoires ». EMC Orthopédie dento-faciale. 68414. Paris : Elsevier Masson, 2014.

Sadaoui, Y. « Intérêt du diagnostic précoce et de la prévention dans la D.D.M ». Thèse d'exercice, Montpellier, 1992.

Shaw, L. *Pédodontie*. Traduit par P. Belilty. Paris : Edtions CdP, 1997.

Tadault, U. « Orientation thérapeutique des dysharmonies dento-maxillaires naissantes ». Thèse d'exercice, Université Paris 5, 2008.
Zerdab, T. « Etablissement du diagnostic de la dysharmonie dento-maxillaire ». Thèse d'exercice, Université d'Aix-Marseille, 1987.

Table des figures

Figure 1 : Cas clinique présentant des lésions carieuses proximales entre les molaires temporaires.……..….. p.9

Figure 2 : Cas clinique présentant les espaces interdentaires physiologiques en denture temporaires…….. p.15

Figure 3 : Schéma présentant les 3 types de plan de Chapman déterminant l'occlusion en denture temporaire……... p.15

Figure 4 : Cas clinique montrant l'absence de diastème de Bogue à 6 ans…..…. p.17

Figure 5 : Cas clinique présentant l'absence de diastème de Bogue accompagné d'un encombrement des incisives mandibulaires en denture temporaire…….. p.17

Figure 6 : Cas clinique illustrant la difficulté d'éruption de la première molaire permanente……... p.18

Figure 7 : Cas clinique montrant l'éruption de l'incisive centrale droite permanente mandibulaire en lingual de l'incisive temporaire qui persiste……. p.20

Figure 8 : Vue clinique d'un encombrement des 4 incisives maxillaires……..... p.20

Figure 9 : Cas clinique présentant un encombrement des incisives mandibulaires……. p.21

Figure 10 : Cas clinique présentant une configuration des incisives mandibulaires en éventail…… p.21

Figure 11 : Vue clinique montrant les incisives mandibulaires alignées sur une même droite…….. p.22

Figure 12 : Cas clinique de l'éruption des deux incisives centrales, avec perte de place importante des incisives latérales maxillaires……... p.22

Figure 13 : Cas clinique présentant la perte prématurée de la canine mandibulaire gauche déviant le milieu interincisif mandibulaire à gauche……..… p.23

Figure 14 : Cas clinique montrant la perte prématurée de la canine mandibulaire temporaire droite…… p.24

Figure 15 : Cas clinique présentant l'éruption linguale de la deuxième prémolaire……..……. p.24

Figure 16 : Radiographie panoramique présentant un cas où les incisives maxillaires sont en éventail…….. p.25

Figure 17 : Radiographie panoramique présentant les incisives maxillaires et mandibulaires en éventail…… p.26

Figure 18 : Cas clinique présentant la résorption de la face mésiale de la racine de la canine temporaire…….. p.27

Figure 19 : Radiographie panoramique montrant la rétention de la première molaire permanente maxillaire droite qui bute sur la face distale de la couronne de la deuxième molaire permanente…..……. p.28

Figure 20 : Radiographie panoramique montrant la rizhalyse de la racine distale de la deuxième molaire temporaire droite mandibulaire……..……. p.29

Figure 21 : Radiographie panoramique montrant la résorption atypique de la racine distale de la deuxième molaire temporaire…… p.29

Figure 22 : Radiographie panoramique présentant l'inclusion de la canine maxillaire gauche qui n'avait pas la place pour sortir…… p.30

Figure 23 : Radiographie panoramique présentant la canine mandibulaire droite enclavée…..……. p.30

Figure 24 : Radiographie panoramique montrant la rétention de la deuxième prémolaire mandibulaire gauche…….…… p.31

Figure 25 : Radiographie panoramique présentant la superposition importante des germes des dents intermédiaires au maxillaire…… p.32

Figure 26 :et 27 : Radiographies panoramiques montrant l'axe des deuxièmes molaires maxillaires orienté en distal……. p.32

Figure 28 : Téléradiographie de profil présentant l'entassement des germes de dents intermédiaires maxillaires……. p.33

Figure 29 : Téléradiographie de profil présentant le germe maxillaire de la deuxième molaire permanente orienté en distal……..... p.34

Figure 30 : Téléradiographie de profil montrant le germe de la canine mandibulaire dans la symphyse mandibulaire…….. p.34

Figure 31 : Radiographie panoramique d'un cas de dysharmonie dento-maxillaire présentant plusieurs signes radiologiques de DDM….……... p.35

Figure 32 : Radiographie panoramique montrant le germe de la prémolaire maxillaire droite en rotation …….. p.36

Figure 33 : Radiographie présentant un carie importante sur la deuxième molaire emporaire……... p.37

Figure 34 : Radiographie panoramique montrant les conséquences des extractions prématurées des premières molaires temporaires mandibulaires……... p.41

Figure 35 : Cas clinique présentant une récession gingivale avec dépôt de tartre important au niveau de l'incisive centrale mandibulaire droite…….. p.43

Figure 36 : Vue clinique d'un mainteneur d'espace…….… p.46

Table des tableaux

Tableau 1 : Types de dentures en fonction de l'âge chez l'enfant de 0 à 12 ans……..…….…… p.13

Tableau 2 : Chronologie de l'éruption et du développement de la denture temporaire « estimations cliniques »…….……. p.14

Tableau 3 : Eruption et développement des dents permanentes…….. p.18

Vu, le Directeur de thèse

Vu, le Doyen de la Faculté de Chirurgie Dentaire
de l'Université Paris Descartes,

Docteur Fadi BDEOUI

Professeur Louis MAMAN

Vu, le Président de l'Université Paris Descartes,

Professeur Frédéric DARDEL

Pour le Président et par délégation,

Le Doyen Louis MAMAN

Signes précoces de la dysharmonie dento-maxillaire

Résumé :

La dysharmonie dento-maxillaire (DDM) est parmi les problèmes les plus fréquents en odontologie. Le signe majeur de l'anomalie est l'encombrement dentaire, qui commence à intéresser les patients et les praticiens dès l'établissement de la denture mixte. Notre travail consiste à mettre la lumière sur les signes précoces de la DDM, leur évolution dans le temps, et le rôle du praticien à les détecter afin de pouvoir informer son patient, engager les actes préventifs ou thérapeutiques pour empêcher l'aggravation de l'anomalie, et enfin agir pour permettre au traitement final d'être réalisé dans les meilleures conditions.

Discipline :

Odontologie pédiatrique

Mots clés fMesh et Rameau :

Malocclusion dentaire -- diagnostic -- Dissertations universitaires ; Pédodontie -- méthodes -- Dissertations universitaires ; Dents -- Malformations – Diagnostic -- Thèses et écrits académiques

Université Paris Descartes

Faculté de Chirurgie dentaire

1, rue Maurice Arnoux

92120 Montrouge