



HAL
open science

La rétropéritonéoscopie : justification anatomique, expérimentation technique, expérience clinique

Antoine Vernay

► **To cite this version:**

Antoine Vernay. La rétropéritonéoscopie : justification anatomique, expérimentation technique, expérience clinique. Médecine humaine et pathologie. 1980. dumas-01482029

HAL Id: dumas-01482029

<https://dumas.ccsd.cnrs.fr/dumas-01482029>

Submitted on 3 Mar 2017

HAL is a multi-disciplinary open access archive for the deposit and dissemination of scientific research documents, whether they are published or not. The documents may come from teaching and research institutions in France or abroad, or from public or private research centers.

L'archive ouverte pluridisciplinaire **HAL**, est destinée au dépôt et à la diffusion de documents scientifiques de niveau recherche, publiés ou non, émanant des établissements d'enseignement et de recherche français ou étrangers, des laboratoires publics ou privés.

AVERTISSEMENT

Ce document est le fruit d'un long travail approuvé par le jury de soutenance et mis à disposition de l'ensemble de la communauté universitaire élargie.

Il n'a pas été réévalué depuis la date de soutenance.

Il est soumis à la propriété intellectuelle de l'auteur. Ceci implique une obligation de citation et de référencement lors de l'utilisation de ce document.

D'autre part, toute contrefaçon, plagiat, reproduction illicite encourt une poursuite pénale.

Contact au SID de Grenoble : **thesebum@ujf-grenoble.fr**

LIENS

Code de la Propriété Intellectuelle. articles L 122. 4

Code de la Propriété Intellectuelle. articles L 335.2- L 335.10

<http://www.cfcopies.com/juridique/droit-auteur>

<http://www.culture.gouv.fr/culture/infos-pratiques/droits/protection.htm>

1^{er} exemplaire

UNIVERSITÉ SCIENTIFIQUE ET MÉDICALE
DE GRENOBLE
MÉDECINE & PHARMACIE

DOMAINE DE LA MERCI
LA TRONCHE

ANNÉE 1980

N° D'ORDRE :

21

LA RETROPERITONEOSCOPIE
Justification anatomique - Expérimentation technique
Expérience clinique

THESE

présentée

à l'Université Scientifique et Médicale de GRENOBLE

pour obtenir le grade de

DOCTEUR EN MÉDECINE

DIPLOME D'ÉTAT

par

Antoine VERNAY

Interne des Hôpitaux

[Données à caractère
personnel]



Soutenue publiquement le 1er février 1980
devant la Commission d'Examen

MM. les Professeurs

R. SARRAZIN

Président

Y. BOUCHET

J. BUTEL

J. CHAMPETIER

UNIVERSITÉ SCIENTIFIQUE ET MÉDICALE
DE GRENOBLE
MÉDECINE & PHARMACIE

DOMAINE DE LA MERCI
LA TRONCHE

ANNÉE 1980

N° D'ORDRE :

LA RETROPERITONEOSCOPIE
Justification anatomique - Expérimentation technique
Expérience clinique

THESE

présentée

à l'Université Scientifique et Médicale de GRENOBLE


pour obtenir le grade de

DOCTEUR EN MÉDECINE

DIPLOME D'ÉTAT

par

Antoine VERNAY
Interne des Hôpitaux
[Données à caractère
personnel]



115 006041 7

Soutenue publiquement le 1er février 1980
devant la Commission d'Examen

MM. les Professeurs

R. SARRAZIN
Y. BOUCHET
J. BUTEL
J. CHAMPETIER

Président

A MES PARENTS,

A MA FEMME,

A TOUS MES AMIS.

A notre Président de Thèse

Monsieur le Professeur R. SARRAZIN

*Professeur de Clinique Chirurgicale
Chirurgien des Hôpitaux
Doyen de la Faculté de Médecine de Grenoble*

A nos Juges

Monsieur le Professeur Y. BOUCHET

*Professeur d'Anatomie
Chirurgien des Hôpitaux*

Monsieur le Professeur J. BUTEL

*Professeur sans Chaire
Chirurgien des Hôpitaux*

Monsieur le Professeur Agrégé J. CHAMPETIER

*Maître de Conférences Agrégé d'Anatomie
Chirurgien des Hôpitaux*

Nous remercions tout particulièrement :

M. le Docteur J-F. DYON, pour le soutien constant qu'il nous a témoigné. Sans son aide et ses conseils, ce travail n'aurait pu être mené à bien.

Mme M.Th.SICAUD, Secrétaire du Laboratoire d'Anatomie, pour la compétence et le dévouement avec lesquels elle a assuré la frappe de cette thèse.

P L A N

INTRODUCTION

HISTORIQUE

JUSTIFICATION ANATOMIQUE

- L'espace rétro-péritonéal
 - Le tissu sous-péritonéal
 - *Le fascia parietalis*
 - . Le fascia transversalis des classiques
 - . Le fascia parietalis de DROUHET
 - *Le fascia peritonealis*
 - . Le fascia propria des classiques
 - . Le fascia peritonealis de DROUHET
 - *L'espace inter-pariéto-viscéral*
 - . La coulée cellulo-adipeuse est abondante dans deux régions
 - . A l'inverse, elle s'amincit
 - . Elle communique avec les espaces celluloux voisins
 - Le système lymphatique rétro-péritonéal
 - *Les noeuds lymphatiques ilio-pelviens*
 - . Les noeuds lymphatiques iliaques externes
 - . Les noeuds lymphatiques iliaques internes
 - . Les noeuds lymphatiques iliaques communs
 - *Les noeuds lymphatiques abdomino-aortiques*
 - . Description
 - . Rapports
 - Les repères pariétaux
 - *Peau - Tissu cellulaire sous-cutané*
 - *Muscle grand dorsal - muscle oblique externe de l'abdomen - Triangle lombaire*
 - *Plan lombaire moyen*
 - *Masse sacro-lombaire - muscle transverse de l'abdomen*
 - *Région lombo-iliaque*

- Etude personnelle

- Méthodologie

- *Dissection anatomique*

- . Le cadavre conservé
 - . Les coupes sériées

- *Expérimentation technique*

- Résultats

- *Voies de pénétration - champ d'exploration*

- . La voie lombaire postérieure
 - . La voie lombaire latérale
 - . La voie iliaque
 - . La voie sus*pubienne

- *Les espaces de décollement*

- . Le fascia parietalis
 - . Le tissu sous*péritoneal
 - . Le fascia peritonealis ou visceralis

- *Les gîtes lymphatiques*

- . Dissection
 - . Etude lymphographique

- *Expérimentation technique*

- . Rétropéritonéoscopie lombaire postérieure
 - . Rétropéritonéoscopie lombaire latérale
 - . Rétropéritonéoscopie iliaque
 - . Rétropéritonéoscopie sus*pubienne

- Commentaires

EXPERIENCE CLINIQUE

- Observations

- Discussion

- Méthode
 - Indications - résultats

TECHNIQUE

- Le matériel

- Le matériel chirurgical
 - Le matériel endoscopique

- La technique opératoire
 - La rétropéritonéoscopie lombaire
 - *Installation du malade*
 - *Abord de l'espace rétro-péritonéal*
 - *Rétropéritonéoscopie*
 - *Fermeture*
 - La rétropéritonéoscopie iliaque
- Incidents - Accidents
- Avantages - Inconvénients

INDICATIONS

- Rétropéritonéoscopie à visée ganglionnaire et tumorale
 - Intérêt diagnostique
 - Intérêt pronostique
 - Rapports avec les autres techniques de prélèvement
- Rétropéritonéoscopie à visée viscérale
 - Biopsie de rein
 - Endoscopie des kystes rénaux
 - Autres indications
- Rétropéritonéoscopie à visée nerveuse

CONCLUSIONS

LEXIQUE

BIBLIOGRAPHIE

INTRODUCTION

I N T R O D U C T I O N

Ce travail, inspiré par le Professeur R. SARRAZIN, nous a été confié pour permettre à des malades, notamment ceux qui présentent des hémato-sarcomes (problème soulevé il y a longtemps par le Pr. Agr. R. SCHAEERER), de bénéficier d'une exploration chirurgicale à titre de diagnostic ou de bilan d'extension, quand une laparotomie est jugée trop agressive. Ayant pu apprécier, pendant un semestre passé dans son service, l'intérêt de la Médiastinoscopie qui autorise, par un abord chirurgical limité, non seulement la visualisation mais également le prélèvement des tissus et des noeuds lymphatiques médiastinaux, nous avons accepté de faire une étude anatomique et une justification technique pour une exploration analogue dans un territoire différent *l'espace rétro-péritonéal*.

Nous avons tenté d'analyser les possibilités d'une exploration endoscopique qui répondent aux mêmes impératifs et que nous appellerons *RETRO-PERITONEOSCOPIE*. En effet, les éléments qui traversent ou sont contenus dans cette région sont nombreux et variés, comme en témoigne la diversité des processus pathologiques développés à ce niveau. Les moyens d'investigation dont nous disposons, qui font appel à des produits de contraste liquidiens ou gazeux, se sont enrichis des données de l'échotomographie et plus récemment de la scannographie. Cependant, aucun ne peut apporter un diagnostic histologique dont l'importance est primordiale, tant pour le pronostic que pour la conduite thérapeutique.

Avant de pouvoir passer à l'application clinique de cette méthode, nous nous sommes proposé :

- De reprendre l'étude anatomique de l'espace rétro-péritonéal, à partir d'une série de 18 dissections et de coupes semi-minces de cadavres que nous avons réalisées au Laboratoire d'Anatomie de la Faculté de Médecine de Grenoble (Pr. F. CALAS - Pr. Y. BOUCHET). Nous avons axé notre travail sur :

- *Le tissu sous-péritonéal.*
- *Les gîtes ganglionnaires lymphatiques ilio-pelviens et abdomino-aortiques et leurs rapports avec les éléments de voisinage.*
- *Les limites de la région et leurs caractères topographiques afin d'en préciser les voies d'abord.*

- D'expérimenter, d'une part au Laboratoire et d'autre part sur cadavres frais, la technique et le matériel qui a été fabriqué en vue de codifier une tactique opératoire, en indiquant les principaux repères, les possibilités et les dangers de la méthode.

Enfin, nous avons essayé d'en préciser les indications à partir d'une série de neuf observations et par l'analyse des travaux des différents auteurs pratiquant une rétropéritonéoscopie à visée viscérale ou nerveuse.

HISTORIQUE



HISTORIQUE

Les premières publications que nous ayons retrouvées, concernant la *rétropéritonéoscopie* sont celles de BARTEL en 1969 (10-11) qui, dans son article "Die Retroperitoneoskopie", décrit l'abord endoscopique de l'espace rétro-péritonéal par une courte incision de la paroi abdominale au point de Mac Burney, avec simple dissociation musculaire. Il utilise un médiastinoscope et chemine en s'appuyant contre le muscle grand psoas et en refoulant le sac péritonéal vers l'avant pour atteindre les corps vertébraux.

Il rapporte une série de 40 cas dont : 32 *sympathectomies lombaires* et 8 *explorations de l'espace rétro-péritonéal* (3 fois pour diagnostiquer une tumeur rétro-péritonéale primitive ; 5 fois pour apprécier l'extension et l'opérabilité d'une tumeur située en dehors de l'espace rétro-péritonéal).

Il précise ainsi ses indications :

- "Diagnostic des tumeurs primitives et secondaires développées dans l'espace rétro-péritonéal.
- Biopsie des adénopathies rétro-péritonéales à titre diagnostique et pronostic dans le cadre des hémopathies, des tumeurs des membres inférieurs, des organes génitaux, de la vessie, du rectum.
- Sympathectomies lombaires".

WITTMOSER en 1973 (153) décrit également une technique de rétro-péritonéoscopie par une courte incision de la paroi antéro-latérale de l'abdomen mais son approche des organes vasculo-nerveux pré-vertébraux est facilitée par une insufflation gazeuse, sous une pression de 10 à 30 mm de mercure, qui permet de dissocier le tissu cellulo-graisseux de l'espace rétro-péritonéal et de créer ainsi une véritable cavité. Cet auteur signale avoir rapporté brièvement sa technique dès 1964 aux "Journées de Pathologie Neuro-Végétative de Bad-Homburger", puis

en 1965 aux "Journées de la Société allemande d'Angéiologie" et en 1967 aux "Journées de la Société allemande d'Endoscopie". Il l'utilise principalement pour la sympathicotomie et la sympathectomie lombaire et souligne également la possibilité de biopsie des adénopathies rétro-péritonéales et même de lithotomie de l'uretère, sans préciser le nombre de ses interventions.

SOMMERKAMP (123-125 à 131), Urologue à Fribourg, a développé depuis 1974, une instrumentation spéciale "le lomboscope", lui permettant, par une courte lombotomie sous la douzième côte, une exploration rationnelle du rein et des tissus avoisinants. Il utilise l'incision rétro-péritonéale décrite depuis 1957 par LÖFGREN (80), puis HAMBURGER (60) et CAMPOS-FREIRE (22) entre autres, pour les biopsies de rein. Il rapporte une série de 167 cas dont 137 biopsies de rein 22 explorations et traitement de kystes rénaux, 4 biopsies ganglionnaires, 2 drainages d'abcès, 1 urétérostomie in situ et 1 lithotomie de l'uretère.

JURASCHECK (131) à Mulhouse, utilise également cette technique et ce matériel avec entière satisfaction depuis plusieurs mois.

ROBERTS (111), aux Etats-Unis, décrit en 1976, l'endoscopie rétro-péritonéale chez le singe, en s'aidant d'une insufflation gazeuse et se propose d'utiliser sa technique chez l'homme. Nous ne savons pas s'il a pu mener à bien ce travail, n'ayant pu retrouver trace de cet auteur, malgré nos recherches bibliographiques et les contacts que nous avons essayé de prendre avec lui.

ZILBERMAN (155), en Union-Soviétique, utilise depuis 1978, la rétropéritonéoscopie pour le diagnostic des affections rénales et du haut appareil urinaire, avec un matériel qu'il a spécialement conçu.

JUSTIFICATION ANATOMIQUE


JUSTIFICATION ANATOMIQUE

Avant de pratiquer une rétropéritonéoscopie, il nous a semblé nécessaire de revoir l'anatomie de cette région, afin de mieux connaître :

- *Les espaces de décollement dans lesquels nous cheminerons, c'est-à-dire le tissu sous-péritonéal et ses fascias.*
- *Les cibles que nous rechercherons, c'est-à-dire le système lymphatique rétropéritonéal, (systema lymphaticum retroperitoneale).*
- *Les repères sur lesquels nous nous appuierons pour atteindre les organes rétro-péritonéaux, c'est-à-dire les parois de l'abdomen (paries abdominalis)*

Nous décrirons notre travail et nos résultats dans la deuxième partie de ce chapitre, préférant dans un premier temps exposer les données classiques et la conception actuelle de l'espace rétro-péritonéal (spatium retroperitoneale).

L'ESPACE RETRO-PERITONEAL



Situé classiquement en arrière du péritoine pariétal (peritoneum parietale), entre ce dernier et la sangle musculo-aponévrotique qui ferme l'abdomen (abdomen), l'espace rétro-péritonéal revêt une grande importance pratique, puisqu'il contient dans un tissu conjonctif cellulo-graisseux, dont l'abondance varie avec les régions et l'adiposité du sujet, des viscères et des organes vasculaires, nerveux et lymphatiques importants.

LE TISSU SOUS-PERITONEAL

Longtemps mal connu, les premiers travaux concernant ce sujet sont ceux de BORDAS (17) qui, en 1927, définit dans son "Etude sur les capsules du rein et des tissus périrénaux" :

▪ *Un espace pré-rénal, sous-péritonéal, entre le fascia pré-rénal et le péritoine (peritoneum). Espace comblé par un tissu cellulaire lâche, le para-côlon dont les limites sont imprécises.*

▪ *Un espace rétro-rénal, entre l'aponévrose profonde des muscles de la paroi abdominale (musculi abdominis) et le fascia rétro-rénal. "Les limites de cet espace sont imprécises en dehors. En dedans, il est bien arrêté par la gaine des vaisseaux lombaires qui empêche la communication avec le côté opposé. En haut, il s'étend jusqu'au diaphragme et en bas se perd dans le petit bassin".*

Depuis le travail fondamental de DROUHET (41) en 1942 et celui de MATHIS (86) en 1959, l'espace rétro-péritonéal est considéré comme une véritable entité anatomique présentant :

- *Une limite externe ou fascia parietalis.*
- *Une limite interne ou fascia peritonealis.*
- *Une coulée cellulo-adipeuse inter-pariéto-viscérale comprise entre ces deux limites.*

LE FASCIA PARIETALIS

C'est le terme créé par DROUHET pour remplacer celui de fascia transversalis (fascia transversalis), décrit pour la première fois par COOPER en 1804 (28), comme étant une lame fibreuse, indépendante, qui double la face interne de la paroi abdominale et se prolonge: en arrière, jusqu'au bord postérieur du muscle transverse de l'abdomen (m. transversus abdominis) ; en avant, jusqu'à la ligne de Spiegel (linea semilunaris) et au-dessous de l'ombilic (umbilicus) jusqu'à la ligne blanche (linea alba) ; en haut, jusqu'au diaphragme (diaphragma) et en bas jusqu'à la crête iliaque (crista iliaca), le ligament inguinal (lig. inguinale) et le tubercule pubien (tuberculum pubicum).

LE FASCIA TRANSVERSALIS DES CLASSIQUES

On le décrit généralement comme étant le feuillet postérieur de l'aponévrose d'enveloppe du muscle transverse de l'abdomen, qui va former seul, au-dessous de la ligne arquée (linea arcuata), le feuillet postérieur de la gaine des muscles droits de l'abdomen (lamina posterior vagina m. recti abdominis). Il a cependant été interprété de manières très différentes selon les auteurs.

Pour certains : CLOQUET (26), SAPPEY (119), TILLAUX (140), CRUVEILHIER (31), le fascia transversalis doit être considéré comme le feuillet postérieur de l'aponévrose d'enveloppe du muscle transverse de l'abdomen, qui suit celui-ci et passe comme lui, dans la région hypogastrique (regio publica) en avant du muscle droit de l'abdomen (m. rectus abdominis), laissant la gaine ouverte en arrière.

D'autres, décrivent un feuillet qui reste solidaire du muscle transverse de l'abdomen et un feuillet fibreux qui ferme la gaine en arrière du muscle droit de l'abdomen.

- THOMPSON (cité par DROUHET - 41) appelle : *vrai fascia transversalis*, le feuillet qui reste contre le muscle transverse de l'abdomen ; *fascia transversalis*, celui qui passe en arrière du muscle droit de l'abdomen.

- RICHET (109) définit : *le fascia transversalis fibreux*, solidaire du muscle transverse de l'abdomen ; *le fascia transversalis celluleux*, en arrière du muscle droit de l'abdomen, le rapportant au tissu sous-péritonéal. Il décrit par ailleurs, en arrière du muscle droit de l'abdomen, dans la partie supérieure de la paroi abdominale, un fascia ombilicalis, inséré latéralement sur le feuillet postérieur de la gaine des muscles droits de l'abdomen et recouvrant plus ou moins complètement cette gaine.

- DELBET (36) rapporte lui aussi le deuxième feuillet au tissu sous-péritonéal lui conservant le nom de *fascia transversalis celluleux* et appelle le feuillet solidaire du muscle transverse de l'abdomen : *fascia transversa*.

Enfin, plus récemment, CHARPY (24), TESTUT et LатарJET (138), ROUVIERE (114) reviennent à la description d'un seul feuillet, passant en arrière du muscle droit de l'abdomen, *le fascia transversalis*, qu'ils considèrent comme le feuillet postérieur de l'aponévrose d'enveloppe du muscle transverse de l'abdomen. "Le fascia transversalis doit être considéré comme l'aponévrose postérieure d'enveloppe du transverse, il présente la même étendue que le muscle lui-même", (TESTUT et LатарJET).

LE FASCIA PARIETALIS DE DROUHET

-- Description

Pour lui, le fascia transversalis n'est pas l'aponévrose d'enveloppe du muscle transverse de l'abdomen car : "le fascia transversalis n'est nulle part mieux individualisé que là où le transverse n'existe pas".

- Dans la région inguinale (regio inguinalis), il forme la paroi postérieure du canal inguinal (canalis inguinalis), au-dessous et en dehors du bord inférieur du muscle oblique interne de l'abdomen (m. obliquus internus abdominis), fermant l'orifice musculo-pectinéal. Il va de plus s'évaginer pour former la gaine du cordon spermatique (funiculus spermaticus) chez l'homme, du ligament rond de

l'utérus (lig. teres uteri) chez la femme et une gaine vasculaire autour des vaisseaux fémoraux (A.V. femoralis). Comme l'ont bien montré ANSON et McVAY (5), FRUCHAUD (48), le fascia transversalis qui s'est fusionné au-dessus du canal inguinal avec l'aponévrose terminale du muscle transverse de l'abdomen va se fixer :

En dehors : sur le fascia iliaca (fascia iliaca)

En dedans : sur le ligament pectiné (lig. pectineale) et le pecten du pubis (pecten ossis pubis) après être descendu derrière le ligament inguinal, ainsi que sur le feuillet antérieur de la gaine des muscles droits de l'abdomen (lamina anterior vagina m. recti abdominis) qui vient se fixer au bord supérieur du pubis (os pubis).

- Dans la région ombilicale et épigastrique (regio umbilicalis, epigastrica) il ne s'arrête pas au niveau de la ligne de Spiegel, mais se continue à la face postérieure du muscle transverse de l'abdomen, avec celui du côté opposé. Le fascia ombilicalis de Richet, n'est qu'un épaissement du fascia parietalis. Au-dessous de la ligne arquée, il forme à lui seul le feuillet postérieur de la gaine des muscles droits de l'abdomen.

- Dans la région lombaire (regio lumbalis), il ne s'arrête pas non plus aux limites du muscle transverse de l'abdomen, mais se poursuit en avant du muscle carré des lombes (m. quadratus lumborum) et du muscle grand psoas (m. psoas major), pour se perdre insensiblement avant d'atteindre le corps vertébral (corpus vertebrae) sur l'aponévrose de ce dernier. Pour MATHIS, il se perd sur la gaine vasculaire des vaisseaux pré-vertébraux. (Fig. 2 a - 2 b).

- A la partie supérieure de la paroi abdominale, il se confond avec l'aponévrose phrénique qui enveloppe le diaphragme.

Pour éviter toute confusion, DROUHET propose de remplacer le terme de fascia transversalis par celui de fascia parietalis : "il existe évidemment une aponévrose d'enveloppe du muscle transverse dont les feuillets sont solidaires et passent donc, sous l'arcade de Douglas, en avant du muscle droit.

C'est la seule formation qui mérite le nom de fascia transversalis. Mais son importance est nulle. Chaque muscle large de l'abdomen est entouré d'un tel périmysium. On peut donc le passer sous silence".

Par contre, comme l'avait décrit COOPER (28) et comme le décrit PATURET (99), le feuillet situé juste en arrière de celui-ci est une mince lame aponévrotique qui tapisse toute l'étendue de la face profonde de la paroi abdominale, interrompue seulement en arrière par la colonne vertébrale (columna vertebralis). Il est épais et facile à isoler au-dessous de la ligne arquée et au niveau du canal inguinal. Par contre, il est mince et difficilement isolable au-dessus de l'ombilic et dans la partie supérieure de la paroi abdominale.

-- Origine

PATURET en fait une lame vasculaire pariétale, qui contient dans son épaisseur les vaisseaux épigastriques (A.V. epigastrica inferior), les artères rétro-symphysaires, branches des artères honteuses internes (A. pudenda interna), l'anastomose de l'artère épigastrique inférieure avec l'artère obturatrice (A. obturatoria) et qui se prolonge le long des vaisseaux fémoraux en leur formant une gaine vasculaire. Par contre, DROUHET lui donne comme origine le tissu sous-péritonéal lui-même qui s'est condensé au contact de la paroi.

LE FASCIA PERITONEALIS

LE FASCIA PROPRIA DES CLASSIQUES

Définit par CLOQUET et VELPEAU (146) comme étant un plan cellulo-fibreux de la paroi abdominale, annexé au péritoine pariétal et aux viscères sous-péritonéaux et étendu sur toute la circonférence de la paroi abdominale, depuis le pubis jusqu'au diaphragme et depuis la ligne médiane antérieure (linea mediana anterior), jusqu'à la ligne médiane postérieure (linea mediana posterior). Il a cependant été décrit principalement dans deux régions, lombaire en arrière et hypogastrique en avant.

■ ■ Dans la région lombaire

La disposition du fascia propria (fascia subperitonealis) est commandée par la présence des viscères rétro-péritonéaux : uretère (ureter), rein (ren), glande surrénale (glandula suprarenalis) qui sont contenus dans une loge dont l'existence est admise depuis longtemps, mais dont la constitution et les rapports avec le fascia propria ont été largement discutés.

■ *La loge rénale* a été décrite pour la première fois par SAPPEY en 1876, mais il laisse la glande surrénale en dehors de cette loge. Au bord latéral du rein, le fascia propria se dédouble en un feuillet pré-rénal et un feuillet rétro-rénal plus épais, auquel ZUCKERKANDL (158) donne son nom en 1883.

■ Depuis GEROTA (53) en 1895, GLANTENAY et GOSSET (56) en 1898, tous les auteurs admettent que les feuillets pré et rétro-rénaux se réunissent en fait au-dessus de la glande surrénale et décrivent une *loge surréno-rénale*. GEROTA donne son nom à la masse graisseuse para-rénale située en arrière du fascia de Zuckerkandl et étendue depuis la douzième côte (costa XII) jusqu'à la crête iliaque. Pour GLANTENAY et GOSSET, elle n'existerait qu'en dessous de l'extrémité caudale du rein (extremitas caudalis).

■ L'existence d'une *loge urétérale*, analogue à la loge rénale, a été décrite par FREDET (46-47) en 1904 et reprise par de nombreux auteurs : STROMBERG (134), VECCHI (145), CADENAT (21), PATURET (98), BORDAS (17), PAITRE, GIRAUD et DUPRET (97) etc... Elle est cependant niée par CORDIER (29) qui après avoir étudié plusieurs coupes d'embryons écrit : "Nous n'avons rien observé qui puisse nous permettre de décrire, en dehors de l'adventice, une gaine conjonctive limitant une loge urétérale".

■ La disposition des feuillets pré et rétro-rénaux a donné lieu à de nombreuses descriptions. Depuis SAPPEY, GLANTENAY et GOSSET, l'union des feuillets en dehors et en haut est certaine, mais ces auteurs laissent la *loge ouverte en dedans et en bas*, bien qu'à l'extrémité caudale du rein, les deux feuillets soient unis par quelques tractus.

ALBARRAN (2) en 1901, décrit la *loge fermée en dedans*. Les feuillets pré et rétro-rénaux se prolongent sur la ligne médiane, mais abandonnent au niveau du hile rénal (hilus renalis), une expansion fibreuse qui se réfléchit sur le pédicule rénal et s'invagine avec lui dans le sinus rénal (sinus renalis). La loge rénale reste cependant ouverte en bas.

FREDET le premier décrit *la loge rénale fermée de toutes parts*. Cette opinion est adoptée après lui par VECCHI, CADENAT, LABOUREAU (71), AVERSENQ (8) s'appuyant sur la dissection et par BORDAS, LARDENNOIS (74), MITCHELL (91) qui, en injectant de la gélatine dans les loges rénales, constatent qu'il n'y a pas de communication entre elles, par suite de la fusion des deux feuillets à la gaine vasculaire pré-vertébrale.

Plus récemment, TESTUT et LATARJET laissent *cette loge ouverte en bas et en dedans*, alors que ROUVIERE la décrit *complètement fermée*.

- L'origine de cette *loge viscérale* a été également diversement interprétée. Depuis SAPPEY, la plupart des auteurs en font une dépendance du fascia propria qui se dédouble au bord latéral du rein (*margo lateralis renalis*).

OMBREDANNE (96) en 1900, puis PATURET (98) dans sa thèse en 1923, décrivent la loge viscérale lombaire comme une dépendance de la gaine vasculaire pré-vertébrale amenée par les branches de l'aorte abdominale (*Aorta abdominalis*) et de la veine cave inférieure (*Vena cava inferior*).

Enfin, certains auteurs ont voulu combiner les deux théories :

* AVERSENQ décrit en 1911, un sac rénal limité par deux éléments distincts : d'une part *la gaine péri-rénale*, prolongement de la gaine vasculaire, qui dès la vie intra-utérine s'infiltré de graisse et va former chez l'adulte la capsule adipeuse du rein (*capsula adiposa*) ; d'autre part, *les feuillets pré et rétro-rénaux*, qui en fait, sont deux formations différentes, le feuillet pré-rénal étant constitué par le fascia sous-péritonéal et le feuillet rétro-rénal résultant de l'accolement des deux feuillets d'un cul-de-sac péritonéal primitif qui entourerait le rein chez l'embryon.

* Pour HOVELACQUE, PAITRE, GIRAUD et DUPRET la loge rénale est formée de deux étuis d'origine différente, superposés et intimement fusionnés : une gaine profonde d'origine vasculaire et une gaine superficielle qui dérive du fascia propria.

■ Dans la région hypogastrique

Le péritoine descend de l'ombilic sur la vessie (*vesica urinaria*) en passant en arrière de trois reliquats fibreux : l'ouraques (*urachus*),

médian et les artères ombilicales (A. umbilicalis), *latéralement*. On connaît depuis DELBET, l'existence d'un feuillet qui passe en avant de l'ouraque et des artères ombilicales : le fascia ombilico-pré-vésical. C'est une mince lame fibro-conjonctive triangulaire, qui s'étend de l'ombilic au plancher pelvien (+ solum pelvis osseum) et à la gaine hypogastrique. Latéralement, elle déborde de un à deux centimètres l'artère ombilicale avant de se fusionner avec le péritoine. La disposition et l'origine de ce fascia ont été diversement interprétée.

Pour certains auteurs, il forme une héli-gaine aponévrotique devant l'ouraque, les artères ombilicales et la face antérieure de la vessie (facies ventralis). CHARPY, décrit le fascia ombilico-pré-vésical comme une condensation du tissu sous-péritonéal. CUNEO, cité par DROUHET en fait le résultat de l'accolement de la gaine allantoïdienne au péritoine.

Pour d'autres, il existe une gaine complète dont le feuillet antérieur est représenté par le fascia ombilico-pré-vésical et le feuillet postérieur plus mince, annexé au péritoine pariétal, passe en arrière de la vessie et des reliquats fibreux. Ces deux feuillets se continuent latéralement après s'être réunis en dehors des artères ombilicales. BOUILLY (18) décrit ces deux feuillets, comme émanant d'un dédoublement du fascia propria. OMBREDANNE les décrits à partir de la gaine hypogastrique.

DELBET, dans sa thèse sur l'anatomie chirurgicale de la vessie distingue : *une loge incomplète*, formée par la seule aponévrose ombilico-pré-vésicale qui résulterait du processus d'accolement péritonéal décrit par CUNEO ; à l'intérieur de cette loge, la vessie et ses annexes seraient entourées par une gaine, la gaine allantoïdienne, qui dériverait du tissu mésodermique pelvien, soulevé jusqu'à l'ombilic par l'ascension du bourgeon allantoïdien.

LE FASCIA PERITONEALIS DE DROUHET

Par analogie avec le fascia parietalis annexé à la paroi abdominale, DROUHET appelle le fascia propria annexé au péritoine : *fascia peritonealis*.

Les termes précédés d'une + appartiennent particulièrement à la terminologie de l'anatomie comparée ou vétérinaire.

== Description

La disposition de ce fascia est différente aux trois étages de l'abdomen.

- A l'étage antérieur, au niveau de la paroi abdominale antérieure, il faut le considérer :

Au-dessus de l'ombilic où il est collé au péritoine pariétal et se dédouble pour engainer la veine ombilicale (V. umbilicalis), du moins dans sa portion verticale. Ce dédoublement est moins net au niveau du ligament falciforme du foie (Lig. falciforme hepatis) où le fascia reste contre le péritoine en arrière de la veine.

Au-dessous de l'ombilic, où il se dédouble pour engainer les reliquats des artères ombilicales et l'ouraqué. Le feuillet postérieur, grêle, reste solidaire du péritoine et passe en arrière de ces éléments. Le feuillet antérieur, bien individualisé, passe en avant formant le fascia ombilico-pré-vésical.

- A l'étage moyen, au niveau des parois latérales de l'abdomen, il est intimement soudé au péritoine. "Il ne faut pas s'attendre à trouver deux feuillets accolés comme on le représente sur des schémas. Il s'agit en fait d'un seul et même feuillet que l'on dissèque sous le nom de péritoine pariétal "(DROUHET). La réalité du fascia peritonealis est prouvée par sa disposition au niveau des accolements.

- A l'étage postérieur, où il apparaît le mieux individualisé et le moins discutable, puisqu'il est privé de son revêtement péritonéal, sa disposition est liée à l'accolement de certains viscères digestifs et à la présence des viscères rétro-péritonéaux.

Les rapports du fascia peritonealis et du péritoine au niveau des accolements sont décrits par DROUHET, bien qu'il ne représente pas sur ses coupes, les éléments accolés du tube digestif. MATHIS (86) et COUINAUD (30) ont montré, sur une série de dissections effectuées d'arrière en avant, qu'au niveau des zones

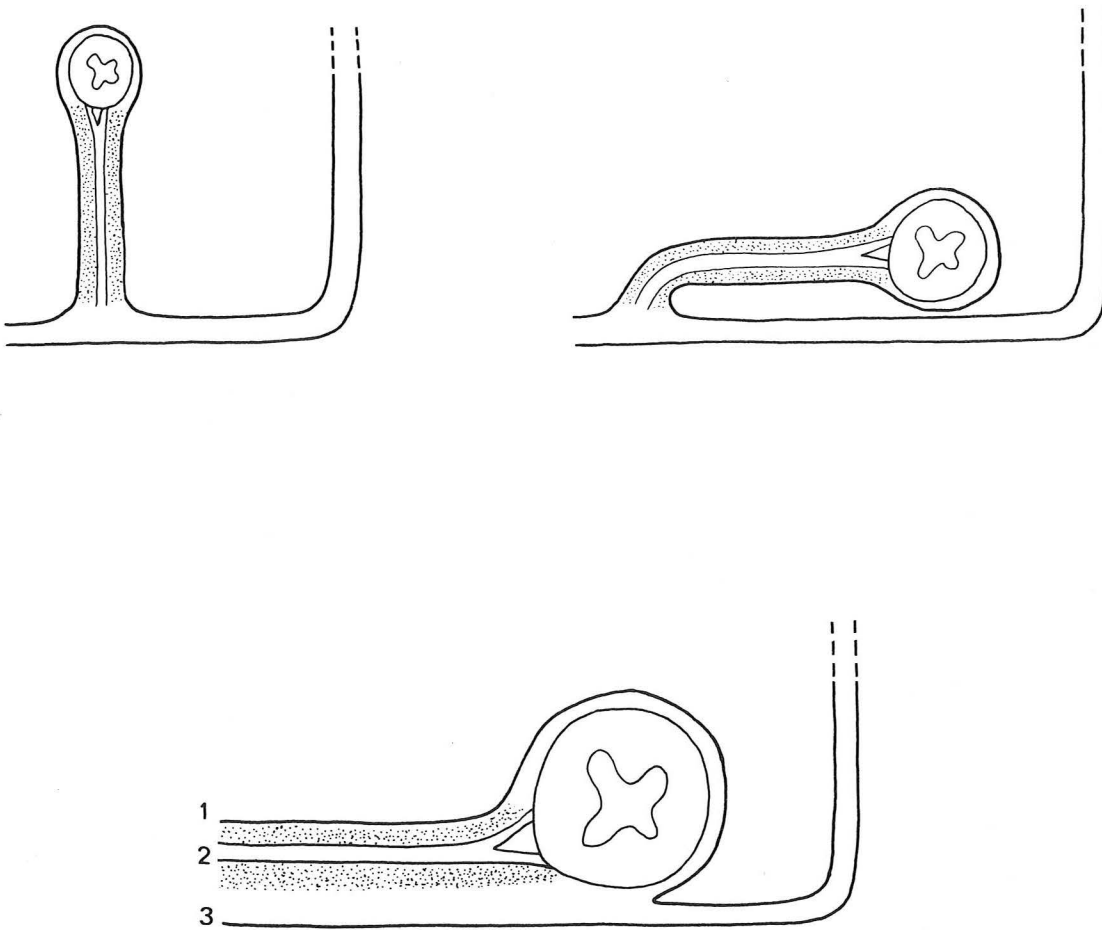


FIGURE 1

LES ACCOLEMENTS PERITONEAUX
(selon DELMAS)

Il n'y a pas de néoformation anatomique, mais simplement dépéritonisation de deux lames conjonctives : fascia propria et axe conjonctivo-vasculaire

1. Péritoine
2. Axe conjonctivo-vasculaire
3. Fascia peritonealis ou propria (fascia subperitonealis)

accolées, le fascia peritonealis passe en arrière, alors que le péritoine pariétal qui devient viscéral (peritoneum viscerale), passe en avant des viscères accolés et de leurs mésos. "Les côlons ascendants et descendants, l'arrière-cavité des épiploons, le bloc duodéno-pancréatique, sont au sens strict du mot rétro-péritonéaux, mais restent en avant du fascia peritonealis" (MATHIS).

Il reprennent ainsi la théorie que DELMAS (37) avait exposée en 1925 et qui supprimait la notion classique des fascias d'accolements de Treitz (fascia retropancreatica) et de Toldt renforçant les feuillets sous-péritonéaux. Sur une coupe horizontale, passant par le côlon (colon) on peut distinguer d'avant en arrière, le péritoine viscéral qui se continue en dehors avec le péritoine pariétal, le viscère accolé et son axe conjonctivo-vasculaire, le fascia peritonealis qui passe en arrière sans se modifier. Les deux premiers plans sont soudés, mais entre le deuxième et le troisième existe une lame de tissu cellulaire lâche, qui se laisse facilement dissocier et permet de décoller le viscère et son méso (Fig. 1). "Il n'y a pas néoformation anatomique, mais simplement dépéritonisation de deux lames conjonctives : fascia propria pour le péritoine pariétal, axe conjonctivo-vasculaire pour le méso" (DELMAS). On ne peut appeler fascia ce plan de clivage et le fascia peritonealis qui est en arrière du viscère n'est pas un fascia d'accolement.

Le fascia peritonealis se dédouble, à environ quatre à cinq centimètres du bord externe du rein, selon une ligne oblique en bas et en dedans, en deux feuillets antérieur et postérieur qui délimitent une grande loge viscérale lombaire, englobant la glande surrénale, le rein, l'uretère et les vaisseaux génitaux (A.V. testicularis - A.V. ovarica). Les deux feuillets se réunissent au-dessus de la glande surrénale avant d'adhérer à la concavité diaphragmatique. DROUHET et MATHIS considèrent la loge rénale fermée en dedans, mais décrivent une disposition différente des feuillets pré et rétro-rénaux. Pour DROUHET, ils se jettent sur la gaine vasculaire des vaisseaux pré-vertébraux. Il existe de plus une lame cellulo-adipeuse inter-réno-urétérale qui sépare loge rénale et loge urétérale (Fig. 2 a). Pour MATHIS, les deux feuillets se réunissent pour reconstituer le fascia peritonealis qui passe en avant des gros vaisseaux et adhère à la gaine de l'aorte abdominale, la veine cave inférieure n'ayant pas de gaine (Fig. 2 b). La loge rénale est également fermée en bas. L'uretère et les vaisseaux génitaux sont solidaires du fascia peritonealis qui se prolonge autour de l'uretère pelvien (pars pelvina) sur tout son trajet sous-péritonéal.

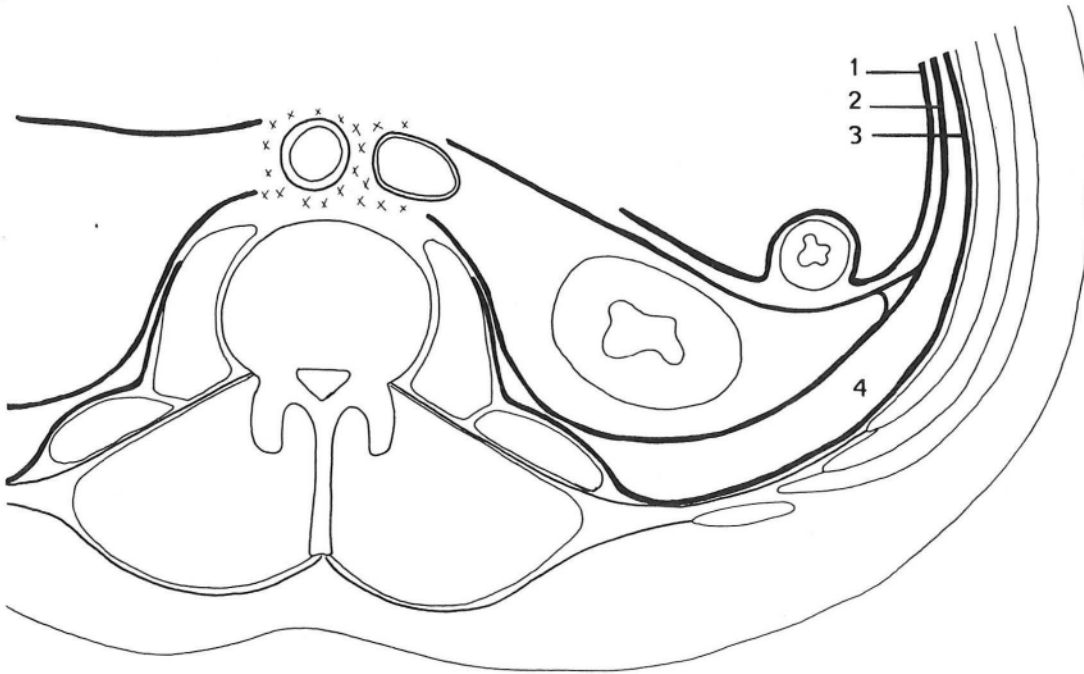


FIGURE 2 a
(Théorie de DROUHET)

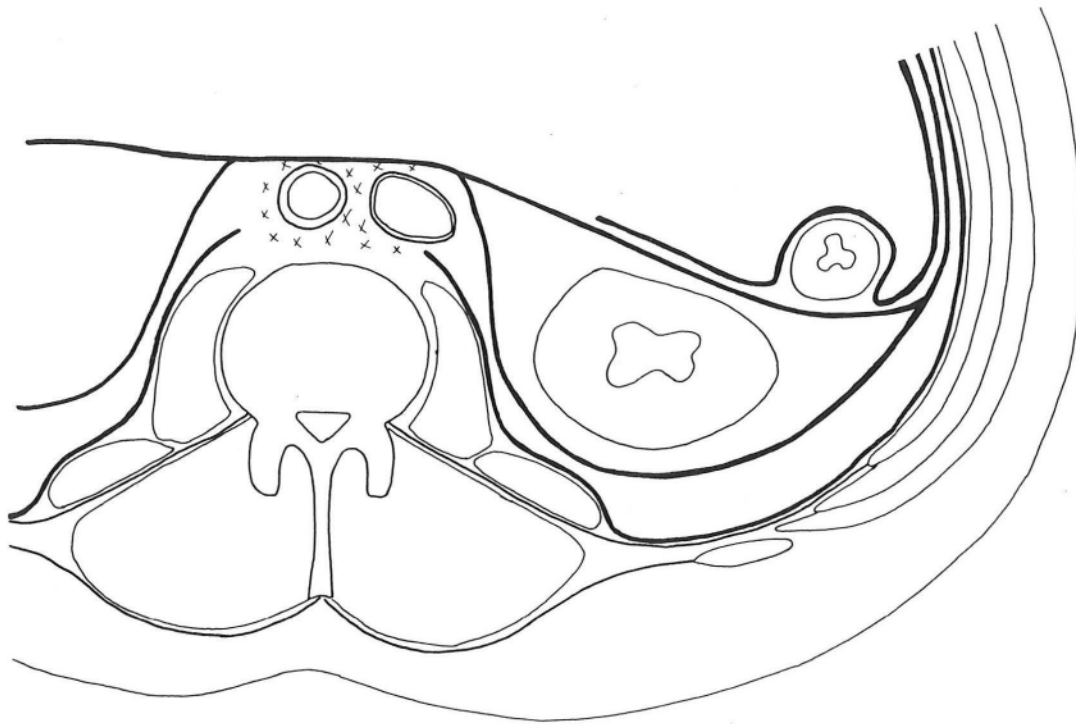


FIGURE 2 b
(Théorie de MATHIS)

LE TISSU SOUS PERITONEAL

1. Péritoine
2. Fascia peritonealis
3. Fascia parietalis
4. Coulée cellulo-adipeuse inter-pariétéo-viscérale

Il ressort de cette description que le fascia peritonealis présente la même étendue que le péritoine auquel il est rattaché, sauf au niveau des viscères digestifs accolés et qu'il se dédouble pour engainer les organes rétro-péritonéaux. Il constitue l'enveloppe d'un grand sac viscéral abdominal qui permet d'enlever en bloc lors d'une dissection, les viscères abdominaux, l'appareil uro-génital (apparatus urogenitalis) et les glandes surrénales. COUINAUD préfère le terme de fascia visceralis. Cette disposition lui permet d'expliquer pourquoi, lors d'un décollement colique, on entraîne l'uretère et le pédicule génital : "Il est possible au niveau du méso de détacher le fascia visceralis des éléments vasculaires situés en avant de lui, mais il s'agit d'une dissection minutieuse qui ne peut être utilisée en pratique chirurgicale. En fait, lors du décollement classique, on incise le long du bord latéral du côlon ascendant ou descendant, en dehors du duodéno-pancréas, à la fois le péritoine et le fascia visceralis. On pénètre ainsi directement dans l'espace inter-pariéto-viscéral".

== Origine

DROUHET fait de ce fascia une condensation du tissu sous-péritonéal au contact du péritoine, s'opposant là encore à la théorie vasculaire d'OMBREDANNE et PATURET. En fait, cette opposition n'est qu'apparente, si l'on considère que ces tissus ont la même origine embryologique : le mésoderme indifférencié, situé entre la paroi abdominale et la cavité coelomique, qui va progressivement s'organiser pour donner trois formations différentes : *l'axe conjonctivo-vasculaire du méso intestinal primitif ; la gaine vasculaire pré-vertébrale ; le tissu sous-péritonéal.*

Le fascia peritonealis représente l'élément de soutien du vernis péritonéal, et lui donne sa solidité. "La séreuse péritonéale est particulièrement résistante, là où elle repose sur le fascia visceral, elle est fragile si elle recouvre un organe ou un méso" (MATHIS).

ESPACE INTER-PARIÉTO-VISCÉRAL

C'est l'espace compris entre le fascia peritonealis et le fascia parietalis, comblé par une coulée cellulo-adipeuse, véritable plan de clivage, qui permet de séparer le sac viscéral de la paroi abdominale. Son étendue répond exactement à celle de la cavité abdominale (cavum abdominale), mais son épaisseur est variable.

LA COULÉE CELLULO-ADIPEUSE EST ABONDANTE DANS DEUX RÉGIONS

■ ■ Dans la région hypogastrique

Elle comble l'espace rétro-pubien (spatium retropubicum) entre le fascia ombilico-pré-vésical, épaissement du fascia peritonealis et le feuillet postérieur de la gaine des muscles droits de l'abdomen, formé par le fascia parietalis. Ceci permet d'expliquer la diffusion sous le péritoine pariétal des injections pratiquées dans cet espace.

■ ■ Dans la région lombaire.

En arrière de la loge rénale, elle forme la graisse para-rénale de Gérota qui se poursuit jusque dans la fosse iliaque (fossa iliaca), comble l'espace de Bogros (spatium retroinguinale) en arrière du ligament inguinal et communique avec le tissu cellulaire pelvien, permettant la réalisation du rétro-pneumo-péritoine. Elle est par contre arrêtée en dedans, sur la ligne médiane, par l'adhérence des deux fascias à la gaine vasculaire pré-vertébrale, ou par l'adhérence du feuillet postérieur de la loge rénale au fascia parietalis sur le muscle grand psoas, (Fig. 2a - 2b).

A L'INVERSE, ELLE S'AMINCIT

Mais se continue au niveau du flanc (latus) et de la paroi abdominale antérieure, ce qui entraîne une adhérence plus nette entre fascia parietalis et visceralis. On observe cette disposition dans trois régions.

-- En regard des segments

Où la paroi abdominale est tendineuse au lieu d'être constituée par la portion charnue des muscles. Il existe ainsi une adhérence assez marquée du péritoine en regard de la ligne de Spiegel

-- Dans la région ombilicale

Où le fascia parietalis est renforcé en fascia ombilicalis. L'atrophie de la coulée cellulo-adipeuse y est maximum et il en résulte une adhérence solide du péritoine pariétal.

-- A la partie supérieure de l'abdomen

Où le fascia parietalis se confond avec l'aponévrose phrénique la coulée cellulo-adipeuse s'interrompt du fait de l'adhérence du fascia peritonealis à la concavité diaphragmatique.

ELLE COMMUNIQUE AVEC LES ESPACES CELLULEUX VOISINS

-- En bas

Nous avons déjà souligné la continuité entre le tissu sous-péritonéal abdominal et le tissu sous-péritonéal pelvien. Au niveau de la région de l'aîne (inguen), elle se prolonge à l'intérieur de la gaine d'enveloppe du cordon

spermatique ou du ligament rond de l'utérus et il est classique de rechercher des ecchymoses du scrotum (scrotum) ou de la grande lèvre (labium majus pudendi) dans les hématomes rétro-péritonéaux.

== En haut

Par le hiatus oesophagien (hiatus esophageus) il existe une communication avec le médiastin (mediastinum), dans lequel pénètre une injection d'air très importante lors d'un rétro-pneumo-péritoine.

== En avant

MATHIS en réalisant des injections de bleu de méthylène dans la région sous-péritonéale péri-rénale, constate une progression du colorant dans la racine du mésocôlon transverse (mesocolon transversum), la racine du mésentère (radix mesenterii) et le méso-côlon-sigmoïde (mesocolon sigmoideum). Il l'explique par le fait que les branches de l'aorte abdominale destinées aux viscères abdominaux ont un court trajet rétro-péritonéal avant de s'engager dans les mésos. Par contre, les injections gazeuses des rétro-pneumo-péritoines ne diffusent pas dans les mésos.


EN CONCLUSION, on peut dire que le tissu sous-péritonéal est une entité anatomique comprise entre la face profonde de la paroi abdominale et le péritoine pariétal. Il dérive du mésoderme primitif qui se différencie au contact des formations qui l'entourent.

LE FASCIA PARIETALIS, ancien fascia transversalis, limite en dehors l'espace rétro-péritonéal. C'est un feuillet continu qui tapisse la face profonde de la paroi abdominale et ne devient résistant que, là où le muscle transverse n'existe plus. Au-dessous de la ligne arquée, il est le feuillet postérieur de la gaine des muscles droits de l'abdomen et dans la région inguinale,

il constitue la paroi postérieure du canal inguinal. Dans la région ombilicale, il s'épaissit pour former le fascia ombilicalis. En haut, il se confond avec l'aponévrose phrénique. En arrière et en dedans, il passe devant le muscle carré des lombes et le muscle grand psoas avant de se perdre sur l'aponévrose de ce dernier ou sur la gaine vasculaire pré-vertébrale.

LE FASCIA PERITONEALIS ou *VISCERALIS*, ancien *fascia propria*, limite en dedans l'espace rétro-péritonéal. Il est appliqué contre le péritoine pariétal, sur toute son étendue, sauf au niveau des accollements où il passe en arrière des viscères accolés, alors que le péritoine passe en avant. Il se dédouble en arrière, dans la région lombaire, pour envelopper la glande surrénale, le rein, l'uretère et les vaisseaux génitaux. Le feuillet postérieur, épais, de la loge rénale est le fascia de Zuckerkandl. Cette loge est fermée en dedans par l'adhérence du fascia peritonealis à la gaine vasculaire pré-vertébrale. Au-dessus de la glande surrénale, le fascia adhère à l'aponévrose phrénique. Il se dédouble également dans la région hypogastrique pour envelopper l'ouraque et les reliquats fibreux des artères ombilicales, le feuillet antérieur épais étant le fascia ombilico-pré-vésical.

Entre les deux fascias, on trouve *UNE COULEE CELLULO-ADIPEUSE INTER-PARIETO-VISCERALE* qui présente la même étendue que le fascia parietalis. Elle s'épaissit dans certaines régions (graisse para-rénale de Gérota, espace rétro-pubien, espace de Bogros...) et s'amincit ou disparaît dans d'autres. Elle représente un plan de glissement physiologique pour le péritoine, qui est adhérent là où elle a disparu, et un plan de clivage pour le chirurgien.



LE SYSTEME LYMPHATIQUE RETRO-PERITONEAL

On peut distinguer dans l'espace rétro-péritonéal, les noeuds lymphatiques ilio-pelviens ou lymphocentre ilio-sacral (lymphocentrum ilio-sacrale) et les noeuds lymphatiques abdomino-aortiques ou lombaires (nodi lymphatici lumbales), bien décrits par POIRIER (102-103), CUNEO (32), MARCILLE (84) et ROUVIERE (113). Nous leurs emprunterons notre description en précisant les rapports de ces lymphonodes (lymphonodi) avec les organes voisins, dont certains sont également visés par la rétropéritonéoscopie et constituent autant de repères que de dangers.

LES NOEUDS LYMPHATIQUES ILIO-PELVIENS

Dans sa thèse fondée sur 280 dissections et injections par la masse de Gérota, MARCILLE constate qu'ils ont une disposition d'une constance extrême et se répartissent, de chaque côté, en trois groupes principaux : *iliaque externe* (nodi lymphatici iliaci externi), *iliaque interne* (nodi lymphatici iliaci interni) et *iliaque commun* (nodi lymphatici iliaci communes).

LES NOEUDS LYMPHATIQUES ILIAQUES EXTERNES

== Description

Ils sont répartis en trois chaînes : interne (lymphonodi iliaci externi mediales), moyenne (lymphonodi iliaci externi intermedii) et externe (lymphonodi iliaci externi laterales), disposées autour des vaisseaux iliaques externes (A.V. iliaca externa).

LA CHAÎNE LYMPHATIQUE EXTERNE

Elle est formée par trois ou quatre lymphonodes , situés le long du bord externe de l'artère, qui tendent à s'insinuer entre elle et le muscle iliopsoas (m. iliopsoas). Le noeud lymphatique inférieur ou rétro-crural externe, volumineux, oblique en haut et en dedans, situé devant l'artère est le plus constant.

LA CHAÎNE LYMPHATIQUE MOYENNE

Formée par la réunion de deux troncs venus des noeuds lymphatiques rétro-cruraux externe et interne, elle comprend deux à trois lymphonodes placés en dedans de l'artère iliaque externe. *Le premier*, ou rétro-crural moyen, n'existe que lorsque le noeud lymphatique rétro-crural externe est divisé en deux ou absent. *Le deuxième*, situé au milieu des vaisseaux iliaques externes répond à la face antéro-interne de la veine. *Le troisième*, ou supérieur, situé dans l'angle de bifurcation de l'artère iliaque commune (A. iliaca communis) est le plus constant.

LA CHAÎNE LYMPHATIQUE INTERNE

Elle comprend trois lymphonodes situés en dedans et au-dessus de la veine iliaque externe, mais peut-être réduite à deux, voire à un seul par fusion de ses éléments. *Le premier*, ou rétro-crural interne, fait suite au ganglion de Cloquet, ou lorsque celui-ci fait défaut, aux autres noeuds lymphatiques inguinaux profonds (nodi lymphatici inguinales profundi). *Le noeud lymphatique sus-jacent*, constant et volumineux, est situé immédiatement au-dessus du nerf obturateur (n. obturatorius). *Le troisième*, plus petit est situé dans l'angle entre la veine iliaque externe et l'artère iliaque interne (A. iliaca interna).

LES VAISSEAUX AFFERENTS ET EFFERENTS (Vasa afferentia, efferentia)

Les noeuds lymphatiques rétro-cruraux reçoivent : les efférents des noeuds lymphatiques inguinaux superficiels (nodi lymphatici inguinales superficiales) et profonds ; les lymphatiques de l'ombilic et de la portion sous-

Les noeuds lymphatiques rétro-cruraux sont également appelés noeuds lymphatiques inguinaux profonds. Nous avons préféré conserver le premier terme pour éviter toute confusion avec les noeuds lymphatiques inguinaux profonds situés le long des vaisseaux fémoraux.

ombilicale de la paroi abdominale antérieure ; des collecteurs du gland et du clitoris. Les chaînes moyenne et interne drainent des lymphatiques de la vessie, de la prostate, du canal déférent, des vésicules séminales, de l'urètre, de l'utérus et du vagin.

Les noeuds lymphatiques d'une même chaîne sont unis par plusieurs vaisseaux lymphatiques (*vasa lymphatica*) et il existe entre chaque chaîne des anastomoses transversales pré ou rétro-vasculaires. Les efférents de la chaîne lymphatique externe rejoignent le groupe iliaque commun externe. Ceux de la chaîne lymphatique interne vont au groupe iliaque commun moyen, en passant sous les vaisseaux iliaques internes (*A.V. iliaca interna*). Enfin, les efférents de la chaîne moyenne se divisent pour rejoindre ceux des chaînes externe et interne.

== Rapports

Etendus depuis le ligament inguinal jusqu'à la bifurcation de l'artère iliaque commune, ils répondent aux mêmes éléments que les vaisseaux le long desquels ils sont disposés.

AU-DESSUS DU LIGAMENT INGUINAL

Ils traversent l'espace de Bogros. La veine est en dedans de l'artère qui émet ses deux collatérales : l'artère circonflexe iliaque profonde (*A. circumflexa ilium profunda*) et l'artère épigastrique inférieure, satellites des veines correspondantes. Le noeud lymphatique rétro-crural externe est directement en rapport avec l'origine de ces deux artères qu'il peut recouvrir. Les vaisseaux iliaques externes sont croisés à ce niveau par le canal déférent (*ductus deferens*) ou le ligament rond de l'utérus.

AU COURS DE LEURS TRAJETS

Obliques en haut et en dehors, la chaîne lymphatique externe est en dehors de l'artère, alors que les chaînes moyenne et interne sont satellites de la veine qui tend à s'insinuer en arrière de l'artère. Les vaisseaux répondent

en dehors, au bord interne du muscle ilio-psoas et au nerf génito-fémoral (n. genitofemoralis) ; en dedans et en bas, au paquet vasculo-nerveux obturateur (A.V. obturatoria - n. obturatorius). Ils sont croisés en avant par les vaisseaux utéro-ovariens et l'uretère droit (ureter dexter), alors que chez l'homme, les vaisseaux testiculaires restent au-dessus et en dehors de l'uretère. Ils sont recouverts par le péritoine qui passe en pont de la fosse iliaque à la cavité pelvienne (cavum pelvis) et les séparent : à droite, de la région iléo-coecale (regio ileocoecale) et à gauche, du côlon sigmoïde (colon sigmoideum) et de son méso.

LES NOEUDS LYMPHATIQUES SUPERIEURS

Ils répondent à la bifurcation de l'artère iliaque commune qui se situe en dedans de l'articulation sacro-iliaque (articulatio sacroiliaca), mais à une hauteur variable : le plus souvent au niveau du disque lombo-sacré (junctura lumbosacralis), à trois ou quatre centimètres de la ligne médiane, mais parfois plus bas, au niveau du détroit supérieur du bassin (apertura pelvis superior), ou plus haut, au bord inférieur de la cinquième vertèbre lombaire (vertebra lumbalis V). La réunion des veines iliaques interne et externe se fait dans l'angle d'écartement des deux artères, un peu au-dessous et en arrière, mais souvent, le confluent veineux est recouvert, surtout à gauche, par l'artère iliaque interne

LES NOEUDS LYMPHATIQUES ILIAQUES INTERNES

== Description

LE GROUPE DE LA "PALMURE HYPOGASTRIQUE"

Il est composé de quatre à huit lymphonodes qui siègent en regard de l'origine des branches de l'artère iliaque interne, formant une courbe à concavité cupérieure. Le plus antérieur est compris entre l'origine de l'artère ombilicale et celle de l'artère obturatrice. Le plus postérieur répond à l'origine de l'artère glutéale supérieure (A. glutea superior). On rattache à ce groupe deux ou trois noeuds lymphatiques sacrés latéraux (nodi lymphatici sacrolaterales), situés le long de l'artère sacrée latérale (A. sacralis lateralis).

LES VAISSEaux AFFERENTS ET EFFERENTS

Les vaisseaux afférents proviennent de tous les viscères pelviens : vessie, prostate (prostata), vésicules séminales (vesicula seminalis), canal déférent, urètre (urethra), utérus (uterus), vagin (vagina) et rectum (rectum). Ils drainent également les parties profondes de la fesse (regio glutea) et de la face postérieure de la cuisse (regio femoris posterior).

Les vaisseaux efférents se rendent aux noeuds lymphatiques iliaques externes, surtout ceux de la chaîne interne et aux noeuds lymphatiques iliaques communs.

== Rapports

Leurs rapports vasculaires sont différents à droite et à gauche. A droite, la veine iliaque interne est en arrière de l'artère, alors qu'à gauche, elle est en arrière et en dedans. En arrière de la veine passent le tronc nerveux lombo-sacré (truncus lumbosacralis) et plus en dehors le nerf obturateur qui apparaît dans l'angle de réunion des deux veines iliaques. En avant, l'artère répond à l'uretère et aux vaisseaux utéro-ovariens recouverts par le péritoine pariétal qui la sépare : à droite, de l'extrémité inférieure de la racine du mésentère et à gauche du mésocôlon sigmoïde. En dedans, l'artère répond au promontoire (promontorium), à l'artère sacrée moyenne (A. sacralis mediana) et à la chaîne sympathique sacrée (truncus sympathicus sacralis).

LES NOEUDS LYMPHATIQUES ILIAQUES COMMUNS

Comme les noeuds lymphatiques iliaques externes, ils sont répartis en trois chaînes : *externe, moyenne et interne.*

-- Description

LA CHAÎNE LYMPHATIQUE EXTERNE

Elle comprend un à trois lymphonodes qui reposent sur le muscle ilio-psoas en dehors de l'artère iliaque commune et font suite à la chaîne externe des noeuds lymphatiques iliaques externes.

LA CHAÎNE LYMPHATIQUE MOYENNE ou RETRO-VASCULAIRE

Elle est formée de trois ou quatre lymphonodes qui sont situés en arrière des vaisseaux et sont contenus dans la fosse lombo-sacrée de CUNEO et MARCILLE, limitée en dedans par la cinquième vertèbre lombaire, en dehors par le muscle ilio-psoas, en arrière et en bas par l'aile du sacrum (ala ossis sacri).

LA CHAÎNE LYMPHATIQUE INTERNE.

Elle forme avec celle du côté opposé, le groupe du promontoire comprenant deux à quatre noeuds lymphatiques situés dans l'angle d'écartement des deux artères iliaques communes, en avant de la veine iliaque commune gauche (V. iliaca communis sinistra).

LES VAISSEAUX AFFERENTS et EFFERENTS

Les noeuds lymphatiques iliaques communs reçoivent les efférents des noeuds lymphatiques iliaques externes et internes, plus quelques lymphonodes de l'uretère. Ceux du promontoire reçoivent des lymphatiques de la prostate, de l'utérus et du vagin.

Les efférents de la chaîne externe rejoignent à gauche, les noeuds lymphatiques latéro-aortiques gauches et à droite, les noeuds lymphatiques latéro-caves et pré-caves. Ceux de la chaîne moyenne rejoignent à gauche, les noeuds lymphatiques latéro-aortiques gauches et à droite les noeuds lymphatiques rétro-caves et rétro-aortiques. Le groupe du promontoire se draine, par ses vaisseaux antérieurs dans les noeuds lymphatiques pré-aortiques, situés à l'origine de l'artère mésentérique inférieure (lymphocentrum mesentericum caudale) et dans les noeuds lymphatiques latéro-caves et latéro-aortiques gauches ; par ses vaisseaux postérieurs dans les noeuds lymphatiques rétro-aortiques.

== Rapports

Les lymphatiques iliaques communs droit et gauche convergent les uns vers les autres avant de se continuer dans les lymphatiques abdomino-aortiques, mais du fait de la naissance de la veine cave inférieure, à droite au-dessous et en arrière de la bifurcation aortique, leurs rapports vasculaires sont différents à droite et à gauche. A *droite*, la veine iliaque commune est en arrière, puis en arrière et en dehors de l'artère. Alors qu'à *gauche*, la veine d'abord en arrière et en dedans de l'artère, s'incline fortement en dedans et passe entre le nerf pré-sacré (n. presacralis) en avant et l'artère sacrée moyenne en arrière, puis en arrière de l'artère iliaque commune droite (A. iliaca communis dextra). La veine iliaque commune gauche reçoit la veine sacrée moyenne (V. sacralis mediana) et du bord supérieur de chaque veine se détache la veine lombaire ascendante (V. lumbalis ascendens).

L'artère iliaque commune est croisée classiquement en avant par l'uretère gauche (ureter sinister), alors que le droit croise l'artère iliaque externe, mais ce rapport varie avec le mode de bifurcation de l'artère. En dehors, elle répond au muscle ilio-psoas et au nerf génito-crural, ainsi qu'aux vaisseaux génitaux. En arrière, elle repose sur le bord latéral de la cinquième vertèbre lombaire et sur l'aileron sacré. Elle répond à la cinquième artère lombaire, quand celle-ci naît de l'artère sacrée moyenne et à la fosse lombosacrée dont le fond est occupé par le nerf obturateur et le nerf lombo-sacré. Elle est recouverte par le péritoine et répond à gauche au récessus intersigmoïdien (recessus intersigmoideus) et au mésocolon sigmoïde.

La bifurcation de l'aorte abdominale est située au bord inférieur de la quatrième vertèbre lombaire ou au niveau du disque intervertébral sous-jacent. Alors que l'origine de la veine cave inférieure est située en avant et à droite de la colonne lombaire en regard du bord supérieur de la cinquième vertèbre lombaire ou du disque sus-jacent, (discus intervertebralis).

LES NOEUDS LYMPHATIQUES ABDOMINO-AORTIQUES

On désigne sous ce nom quarante à cinquante lymphonodes groupés autour de l'aorte abdominale et de la veine cave inférieure. Leur situation par rapport à l'aorte les divise en quatre groupes : *pré-aortique*, *latéro-aortique gauche*, *rétro-aortique* et *latéro-aortique droit* (Fig. 3 a).

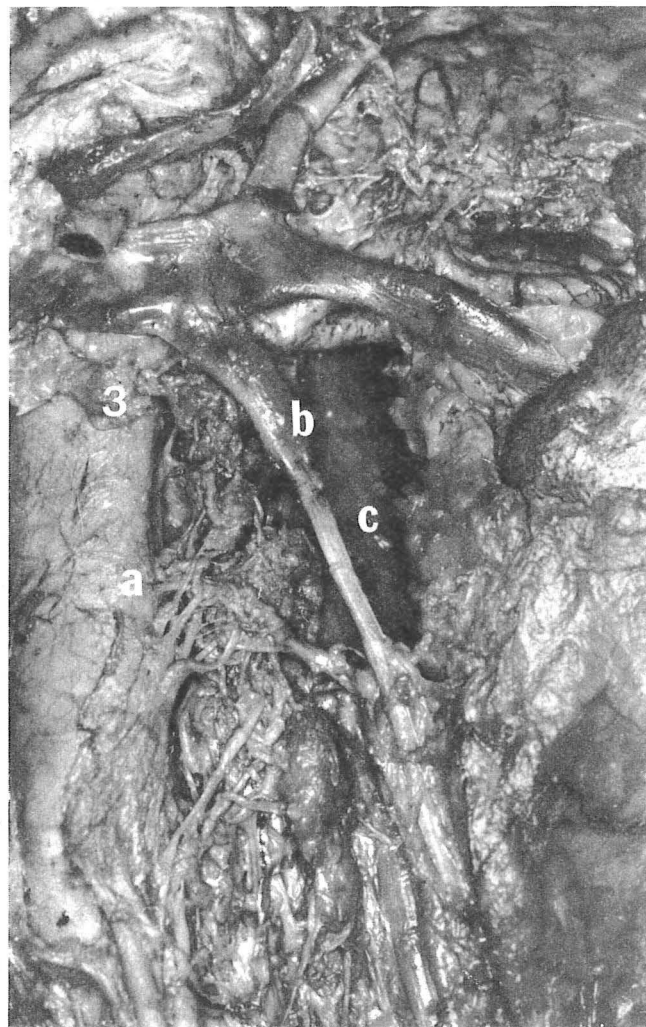
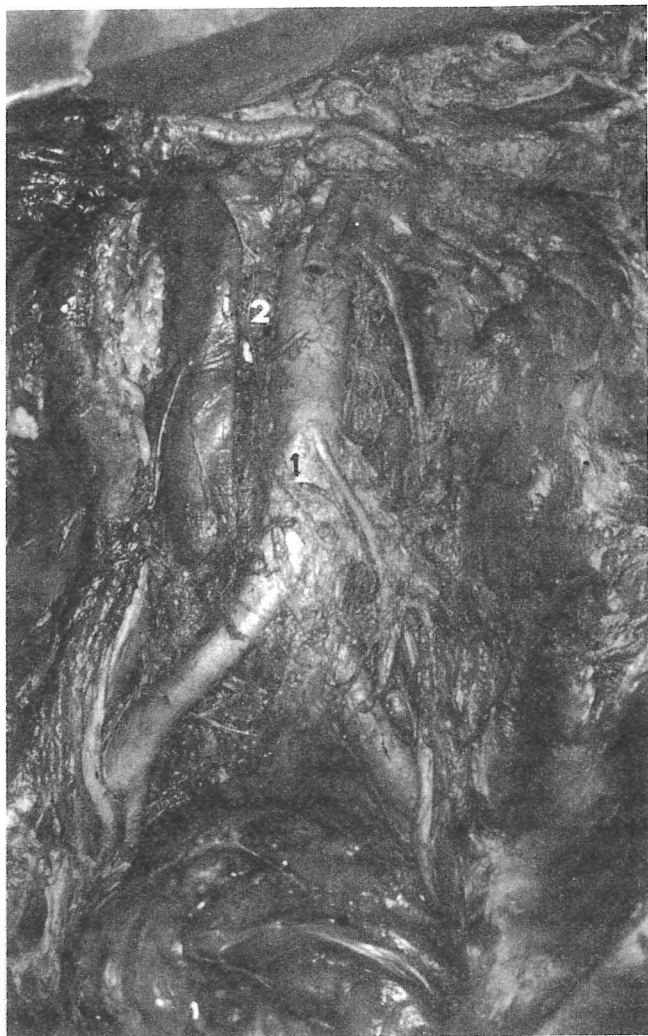

FIGURE 3 a

FIGURE 3 b

TOPOGRAPHIE DES CHAINES LYMPHATIQUES RETRO-PERITONEALES

Dissection • Vue antérieure

Fig. 3a : Aspect général des noeuds lymphatiques ilio-pelviens et abdomino-aortiques

1. Lymphocentre mésentérique inférieur
2. Noeud lymphatique inter-aortico-cave

Fig. 3 b : Chaîne latéro-aortique gauche

3. Lymphocentre rénal sous le pédicule rénal gauche
- a. Artère génitale gauche
- b. Veine génitale gauche
- c. Psoas

== Description

LE GROUPE PRE-AORTIQUE

Il comprend deux lymphocentres distincts. L'un mésentérique caudal est formé par deux à quatre lymphonodes groupés autour de l'origine de cette artère. L'autre rénal (lymphocentrum renale), est formé de deux à trois noeuds lymphatiques groupés au bord inférieur de la veine rénale gauche (V. renalis sinistra) (Fig. 3 b). On peut décrire également un lymphocentre mésentérique cranial (lymphocentrum mesentericum craniale) et un lymphocentre coeliaque (lymphocentrum celiacum), formés par les derniers noeuds lymphatiques des chaînes satellites de l'artère mésentérique supérieure (nodi lymphatici mesenterici superiores) et des branches du tronc coeliaque (nodi lymphatici celiaci).

LE GROUPE LATERO-AORTIQUE GAUCHE

Il est formé par cinq à dix lymphonodes situés le long du bord gauche de l'aorte abdominale, qui prolongent la chaîne externe des noeuds lymphatiques iliaques communs gauches (Fig. 3 a - 3 b).

LE GROUPE RETRO-AORTIQUE

Il est constitué par des noeuds lymphatiques plus ou moins confondus avec les précédents, ces deux groupes pouvant se suppléer mutuellement.

LE GROUPE LATERO-AORTIQUE DROIT

Disposé autour de la veine cave inférieure il se divise en : noeuds lymphatiques inter-aortico-caves pouvant siéger à n'importe quel niveau entre les deux vaisseaux ; noeuds lymphatiques pré-caves, dont deux sont en général constants, l'un, inférieur, au niveau de la bifurcation aortique et l'autre supérieur, au-dessous de la terminaison de la veine rénale droite (V. renalis dextra) ; noeuds lymphatiques latéro-caves, le long du bord droit de la veine cave inférieure, dont le nombre est inversement proportionnel à celui des précédents ; noeuds lymphatiques rétro-caves, en arrière de la veine cave inférieure (Fig. 3 a).

LES VAISSEAUX AFFERENTS et EFFERENTS

Les afférents : chaque groupe reçoit non seulement les efférents des noeuds lymphatiques iliaques communs, comme nous l'avons exposé plus haut, mais en plus des lymphatiques des viscères abdominaux et pelviens.

Le lymphocentre mésentérique inférieur reçoit les lymphatiques satellites de l'artère (nodi lymphatici mesenterici inferiores) qui résument les territoires de l'artère colique supérieure gauche (nodi lymphatici colici sinistri) et des artères rectales supérieures.

Les noeuds lymphatiques latéro-aortiques reçoivent : les lymphatiques profonds de la paroi abdominale qui accompagnent les artères lombaires (Aa. lumbales) ; les lymphatiques de la glande surrénale, du rein (lymphonodi renales), du testicule, de l'ovaire, de la trompe utérine et de la moitié correspondante du corps de l'utérus.

Les noeuds lymphatiques latéro-aortiques gauches voisins du pédicule rénal reçoivent également : des efférents des chaînes lymphatiques mésentérique inférieure et colique gauche ; des efférents des lymphonodes voisins du tronc coeliaque ; des efférents de la chaîne lymphatique mésentérique supérieure, bien que classiquement, ce territoire se draine dans le tronc intestinal (truncus intestinalis) qui rejoint le tronc lombaire gauche (truncus lumbalis sinister).

Les noeuds lymphatiques latéro-aortiques gauches au niveau du pédicule rénal forment donc un véritable carrefour où convergent les lymphatiques de tous les viscères abdominaux et des organes génitaux.

Les efférents : tous les noeuds lymphatiques abdomino-aortiques sont reliés entre eux par de nombreuses anastomoses formant un riche plexus autour des gros vaisseaux pré-vertébraux. Ils se drainent dans les troncs lombaires (trunci lumbales), qui naissent à une hauteur variable au-dessous des artères rénales (A. renalis). Le tronc lombaire droit résume les lymphatiques latéro-aortiques droits, le tronc lombaire gauche les autres lymphatiques péri-aortiques et les collecteurs mésentériques supérieurs et coeliaques.

Les deux troncs lombaires vont se réunir en arrière de l'aorte, pour former le canal thoracique (ductus thoracicus), dont l'origine est variable. Soit, elle

reste intra-abdominale, à hauteur de la première et de la deuxième vertèbre lombaire et peut alors être dilatée, formant la citerne du chyle (cisterna chyli) ; soit, elle est intra-thoracique à hauteur de la onzième ou douzième vertèbre thoracique (vertebrae thoracicae XI - XII).

== Rapports

AVEC LES ORGANES VASCULO-NERVEUX PRE-VERTEBRAUX

Ce sont essentiellement l'aorte abdominale, la veine cave inférieure et le système nerveux sympathique abdominal (systema nervosum autonomicum pars sympathica abdominalis), auxquels les noeuds lymphatiques abdomino-aortiques sont étroitement liés.

== L'aorte abdominale fait suite à l'aorte thoracique (Aorta thoracica) au niveau du hiatus aortique (hiatus aorticus), en regard de la deuxième vertèbre thoracique. Légèrement oblique de haut en bas et de gauche à droite, elle se termine, strictement médiane, en regard de l'ombilic, au bord inférieur de la quatrième vertèbre lombaire ou au niveau du disque intervertébral sous-jacent et abandonne au cours de son trajet, ses branches collatérales pariétales et viscérales (Fig. 4 a).

Celles qui naissent de sa face antérieure, près de son origine, les artères phréniques inférieures (Aa. phrenicae inferiores) et le tronc coeliaque (truncus celiacus) sont en dehors de notre champ d'investigation. Les autres seront parfois des repères, mais dans tous les cas un danger :

- L'artère mésentérique supérieure, naît au niveau de la première vertèbre lombaire et descend devant l'aorte, entre le duodéno-pancréas en avant et la veine rénale gauche en arrière, avant de s'engager dans la racine du mésentère (Fig. 4 a).

- Les artères surrénales moyennes (A. suprarenalis media) prennent leur origine sur les faces latérales de l'aorte, juste au-dessus des artères rénales.

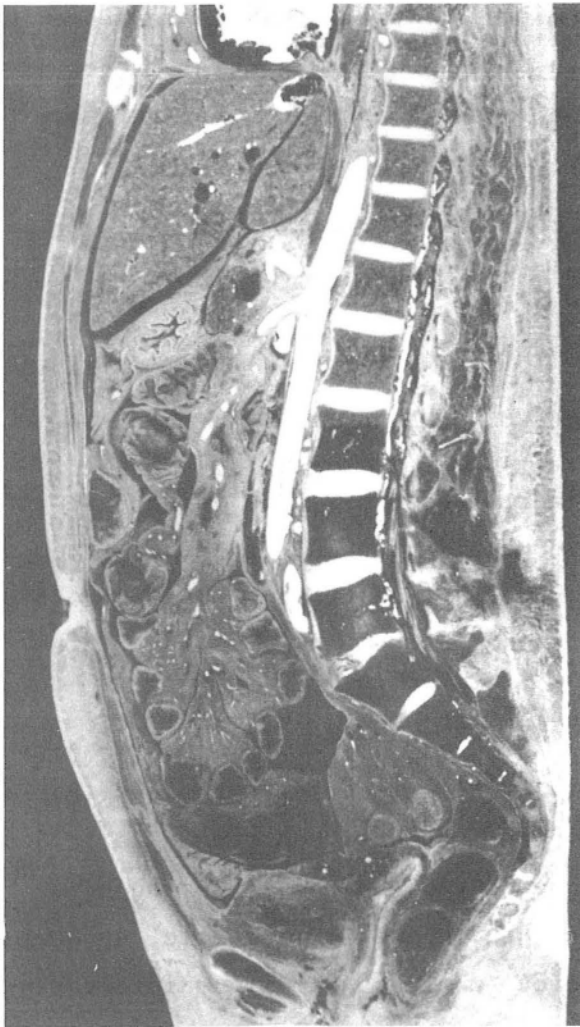

FIGURE 4 a

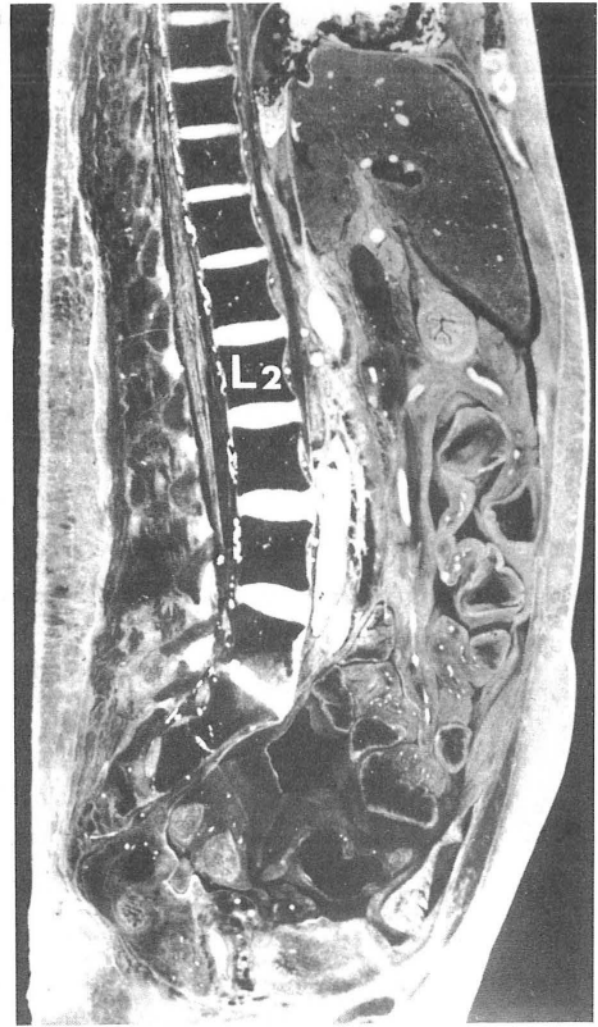


FIGURE 4 b

RAPPORTS AVEC LES GROS VAISSEAUX PRE-VERTEBRAUX
Coupes sagittales de cadavres adultes frais

- Fig. 4a : Coupe sagittale médiane (segment droit de coupe) passant par l'aorte abdominale, le tronc coeliaque et l'artère mésentérique supérieure, surplombant la veine rénale gauche
- Fig. 4b : Coupe paramédiane droite (segment interne) passant par le bord interne de la veine cave inférieure.
En projection du disque L₁ - L₂ , veine rénale gauche au-dessus de l'artère rénale droite.

= Les artères rénales, naissent des faces latérales droite et gauche de l'aorte, en regard du disque entre la première et deuxième vertèbre lombaire, la gauche un peu plus haut que la droite. Elles se dirigent obliquement en bas, en dehors et en arrière, se moulant sur les corps vertébraux et le muscle grand psoas. L'artère rénale droite (A. renalis dextra) passe en arrière de la veine cave inférieure. On compte généralement une artère droite et gauche, mais il peut en exister deux, voire trois et les anomalies d'origine sont également nombreuses. Elles rentrent dans la constitution du pédicule rénal, formé d'avant en arrière par la veine, l'artère entourée du plexus rénal (plexus renalis) et le bassinet (pelvis renalis). Les lymphatiques du rein sont répartis dans le pédicule en trois groupes, antérieur, moyen et postérieur et se rendent aux lymphocentre rénal et aux noeuds lymphatiques latéro-aortiques. En avant, le pédicule est en rapport : à droite, avec la partie descendante du duodénum (pars descendens) et à gauche avec le corps du pancréas (corpus pancreatis) et l'angle duodéno-jéjunal (flexura duodenojejunalis) (Fig. 5).

= Les artères génitales, testiculaire et ovarique, naissent de la face antérieure de l'aorte, à une hauteur variable, entre l'origine des artères rénales et de l'artère mésentérique inférieure, le plus souvent au niveau de la deuxième vertèbre lombaire. Elles sont recouvertes à leur origine par la partie horizontale du duodénum (pars horizontalis) et se dirigent obliquement en bas et en dehors vers les fosses lombaires et le pelvis (pelvis), l'artère droite passant en avant de la veine cave inférieure. Dans leur segment lombaire, elles sont contre le péritoine, dans un dédoublement du fascia peritonealis, comme l'uretère, qu'elles croisent par en avant, à hauteur de la troisième vertèbre lombaire et avec lequel elles "montent" dans la manoeuvre du décollement.

= L'artère mésentérique inférieure a son origine sur la face antérieure de l'aorte, au bord inférieur de la troisième vertèbre lombaire.

= Les artères lombaires, naissent par paires de la face postérieure de l'aorte, qu'elles contribuent à fixer à la colonne vertébrale. On en compte quatre ou cinq, la cinquième pouvant naître de l'artère sacrée moyenne. Elles se portent en dehors, passent en arrière de la chaîne sympathique lombaire et à droite, en

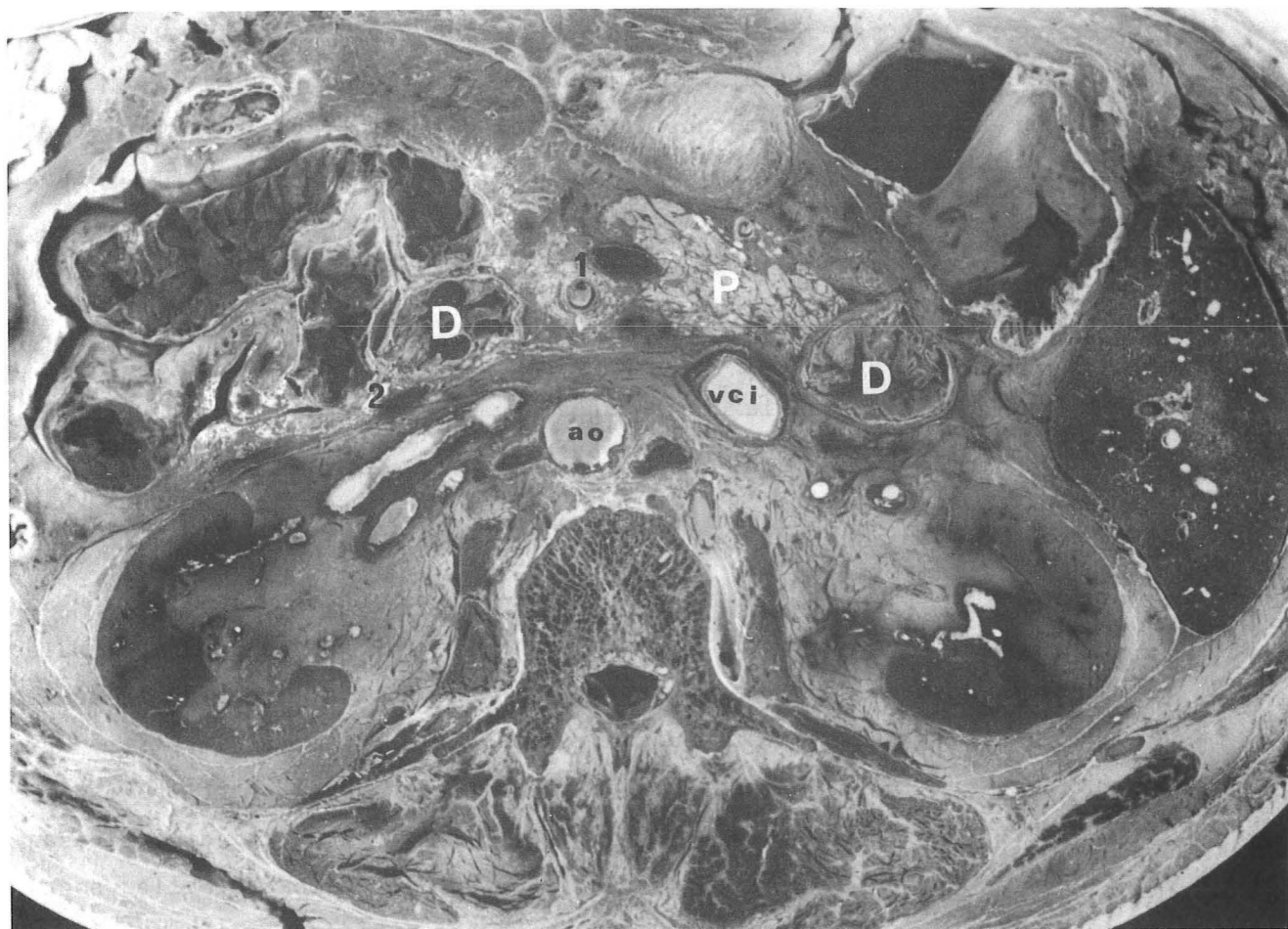

FIGURE 5

RAPPORTS AU NIVEAU DU PEDICULE RENAL GAUCHE

Coupe transversale de cadavre adulte frais
passant par la deuxième vertèbre lombaire
(Segment inférieur)

1. Vaisseaux mésentériques supérieurs
2. Veine mésentérique inférieure

arrière de la veine cave inférieure, puis s'engagent en compagnie des rameaux communicants (rami communicantes) et des veines lombaires (Vv. lombales), sous les arcades d'insertion du muscle grand psoas (arcus tendinei m. psoas major). Elles cheminent dans la gouttière latérale de la vertèbre, jusqu'au foramen intervertébral (foramen intervertebrale), où elles se divisent en deux branches terminales : la branche abdominale pour les muscles de la paroi abdominale, la branche dorso-spinale (ramus dorsospinalis) pour la vertèbre et la paroi lombaire. De par leur situation et la gravité de leur blessure, elles seront un danger permanent.

-- La veine cave inférieure fait suite à la réunion des deux veines iliaques communes, au bord supérieur de la cinquième vertèbre lombaire ou en regard du disque sus-jacent et monte verticalement, longeant le flanc droit de la colonne lombaire et de l'aorte, jusqu'au niveau de l'embouchure des veines rénales. Elles s'écarte alors de l'aorte, par interposition du pilier droit du diaphragme (crus dextrum), se place dans une gouttière à la partie postérieure du foie (pars posterior) et quitte l'abdomen en traversant le centre tendineux du diaphragme (centrum tendineum diaphragma), après avoir reçu les grosses veines sus-hépatiques (Vv. hepaticae), (Fig. 4 b).

Parmi ses branches collatérales, quatre sont intéressées par notre exploration.

- Les veines lombaires homologues des artères homonymes, se jettent à la face postérieure de la veine cave inférieure, après avoir, à gauche, croisé la face postérieure de l'aorte. Elles sont unies par des anastomoses verticales formant la veine lombaire ascendante qui monte le long de la colonne vertébrale entre les deux plans d'insertion vertébraux du muscle grand psoas, jusqu'à son union avec la douzième veine intercostale (V. intercostalis) pour former à droite, la racine externe de la grande veine azygos (Vena azygos) et à gauche celle de la veine héli-azygos (V. hemiazygos). La racine interne droite naît de la face postérieure de la veine cave inférieure, alors que la gauche naît de la veine rénale.

- Les veines génitales, testiculaire et ovarique, longent les artères, mais seule la droite rejoint la veine cave inférieure, la gauche se jetant dans la veine rénale.

- Les veines rénales, sont en avant des artères. La veine rénale gauche passe en avant de l'aorte, sous l'origine de l'artère mésentérique supérieure, (Fig.4a).

- La veine surrénale moyenne droite (V. suprarenalis media dextra) rejoint, au-dessus de la veine rénale, la face postérieure de la veine cave inférieure, alors que la gauche rejoint la veine rénale.

-- Le système nerveux sympathique abdominal

Il s'étale dans l'espace rétro-péritonéal en deux formations : la chaîne sympathique lombaire, latéro-vertébrale et le plexus aortique abdominale (plexus aorticus abdominalis).

- La chaîne sympathique lombaire, fait suite à la chaîne sympathique thoracique (truncus sympathicus thoracicus), qui traverse le diaphragme entre son pilier et le ligament arqué médial (Lig. arcuatum mediale) et s'étend jusqu'au promontoire où elle se continue par le sympathique sacré. Elle descend verticalement sur la partie antéro-latérale de la colonne vertébrale, dans l'angle formé par le bord interne du muscle grand psoas et la vertèbre. POLGE (104) la décrit isolée dans une gaine formée au dépens du fascia sous-péritonéal et située à la partie externe de la face antérieure du corps vertébral, à deux centimètres et demi de l'axe médian sagittal, au niveau de la troisième vertèbre lombaire. Elle est en avant des vaisseaux lombaires et reste séparée des processus costiformes lombaires (processus costarius) par toute l'épaisseur du muscle grand psoas, ce qui explique la longueur des rameaux communicants. Le plus souvent, elle repose sur l'aponévrose lombo-iliaque, mais on l'a décrite également intra-aponévrotique, sous-aponévrotique, voire intra ou sous-musculaire. Ses rapports avec les vaisseaux pré-vertébraux sont très importants, car à droite, elle est complètement recouverte par la veine cave inférieure qui gêne son abord, alors qu'à gauche, elle est en arrière, mais en dehors de l'aorte et répond aux noeuds lymphatiques latéro-aortiques gauches.

Elle présente des renflements ganglionnaires (ganglia trunci sympathici), en principe en nombre égal à celui des vertèbres, en regard desquelles ils se trou-

vent. En fait, ces ganglions sont souvent fusionnés et il n'est pas rare d'en trouver quatre ou trois. Parfois, au contraire, ils sont morcelés et plus nombreux. Leur position est également variable et ils peuvent répondre, non pas à la vertèbre, mais au disque intervertébral. De ces ganglions partent de nombreuses collatérales : des rameaux ostéo-musculaires ; des rameaux vasculaires et viscéraux qui s'anastomosent avec le plexus pré-aortique ; des rameaux communicants qui passent sous les arcades du muscle grand psoas et s'anastomosent avec le plexus lombo-sacral (plexus lumbosacralis) ; les racines latérales du nerf splanchnique pelvien (Nn. splanchnici pelvini) et des rameaux commissuraux qui anastomosent les deux chaînes entre elles.

- Le plexus aortique abdominal est formé par les branches du sympathique lombaire constituant devant l'aorte abdominale un riche réseau anastomotique ou plexus dans lequel on peut individualiser : le plexus coeliaque (plexus celiacus), le plexus lombo-aortique et le plexus sacré, dont les branches efférentes amènent aux viscères leur innervation sympathique et para-sympathique.

Le plexus coeliaque ou supérieur, constitué par des filets nerveux émanés du sympathique, du nerf vague (N. vagus) et du nerf phrénique (N. phrenicus), comprend trois paires de ganglions : les ganglions coeliaques (ganglia celiaca) de part et d'autre du tronc coeliaque, les ganglions mésentériques supérieurs (ganglia mesentericum superiores) et les ganglions aortico-rénaux (ganglia aorticorenalia).

Le plexus lombo-aortique ou moyen qui prolonge le précédent, forme un réseau à mailles serrées, avec des renflements ganglionnaires autour de l'origine de chaque collatérale de l'aorte, notamment l'artère mésentérique inférieure.

Le plexus sacré continue les précédents et reçoit également des branches de la chaîne sympathique lombaire devant la bifurcation de l'aorte.

AVEC LES ORGANES VOISINS

Cet ensemble vasculo-neuro-lymphatique plaqué sur la colonne vertébrale est entouré par d'autres organes qu'il faudra refouler pour l'atteindre. En avant, sont disposés des éléments péritonéaux, dont certains sont restés

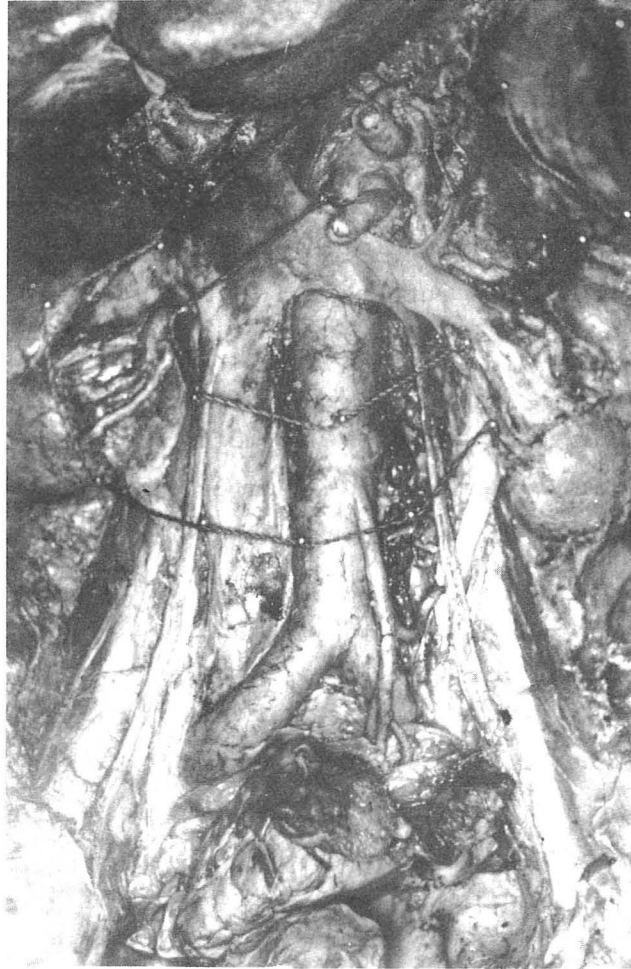

FIGURE 6

RAPPORT DES NOEUDS LYMPHATIQUES ABDOMINO-AORTIQUES AVEC LE DUODENUM ET LE REIN

(Dissection -- Vue antérieure)

mobiles, alors que d'autres, devenus secondairement rétro-péritonéaux sont fixés, mais mobilisables. Latéralement, dans l'espace rétro-péritonéal se trouve le haut appareil urinaire et la glande surrénale.

-- Rapports antérieurs

Ils sont dictés par l'accolement du bloc duodéno-pancréatique qui permet de distinguer trois régions (Fig. 6).

- Une portion sus-duodénale, où la veine cave inférieure, avant de devenir rétro-hépatique, est tapissée par le péritoine et forme la limite postérieure du hiatus de Winslow (foramen epiploicum) qui la sépare des éléments du pédicule hépatique. L'aorte répond à la région coeliaque de Luschka. Elle est recouverte par le péritoine, soulevé par les branches du tronc coeliaque qui déterminent la faux de l'artère coronaire stomacique (plica gastropancreatica) et la faux de l'artère hépatique (plica hepatica propria). Le péritoine la sépare du récessus omental inférieur (recessus inferior omentalis).

- Une portion rétro-duodéno-pancréatique, entre la première et la troisième vertèbre lombaire, en arrière du fascia d'accolement de Treitz. La veine cave inférieure répond à la tête du pancréas (caput pancreatis), au confluent portal et à ses lymphatiques (lymphonodi pancreaticoduodenales). Le cholédoque (ductus choledocus), plus externe, se projette sur le pédicule rénal droit. L'aorte répond à l'isthme du pancréas et à la partie horizontale du duodénum. La veine rénale gauche passe devant l'aorte, dans la pince aortico-mésentérique. A la face postérieure du pancréas se trouve le tronc veineux spléno-mésaraïque.

- Une portion sous-duodénale, où les vaisseaux sont recouverts par le péritoine pariétal postérieur. L'aorte répond à la racine du mésentère et plus bas à la racine primaire du méso-colon-sigmoïde. La veine cave inférieure est croisée à son origine par l'extrémité inférieure de la racine du mésentère et se trouve masquée au-dessus, par l'accolement du mésocôlon ascendant (mesocolon ascendens).

== Rapports latéraux

Le rein surmonté par la glande surrénale et prolongé en bas par l'uretère permet de distinguer là aussi trois étages (Fig. 6).

= Un étage supérieur ou surrénal. La glande surrénale, située en regard de la douzième vertèbre thoracique et de la première vertèbre lombaire est comprise à l'intérieur de la loge rénale, plus supéro-interne que vraiment sus-rénale, surtout à gauche où elle repose sur le pédicule rénal. Sa position est remarquablement fixe, non pas tant par son adhérence aux parois de la loge que par les innombrables filets nerveux qui arrivent sur sa face postérieure (facies posterior) et son bord médial.

En dedans, la glande surrénale droite est amarrée de court à la veine cave inférieure par la veine surrénale moyenne, son pôle supérieur s'insinuant même en arrière de la veine cave inférieure, alors qu'à gauche, elle est plus éloignée de l'aorte.

En arrière, elle répond par l'intermédiaire du diaphragme, aux onzième et douzième côtes et au récessus pleural costo-diaphragmatique (recessus costodiaphragmaticus). Sur le diaphragme reposent les nerfs grand et petit splanchniques (N. splanchnicus major - N. splanchnicus minor), le premier ganglion sympathique lombaire et la corne externe du ganglion coeliaque.

En avant, les rapports diffèrent à droite et à gauche. La face antérieure droite voit sa partie interne recouverte par la veine cave inférieure, son pôle supérieur répondre à la face viscérale du foie (fascies visceralis) et son extrémité inférieure au genu superius ou à la partie descendante du duodénum. La face antérieure gauche est recouverte, dans sa portion supérieure, par l'accolement du récessus omental inférieur et dans sa portion inférieure par le pancréas (pancreas).

= Un étage moyen ou rénal. Dans la partie supérieure de la fosse lombaire, de part et d'autre de la colonne vertébrale, les reins sont étendus entre la douzième vertèbre thoracique et la troisième vertèbre lombaire, le rein droit un peu plus bas que le gauche. Ils sont orientés obliquement en bas et en dehors, leur extrémité caudale étant en moyenne à trois ou quatre centimètres de la crête

iliaque. Là encore, le rein droit est plus proche de la veine cave inférieure que le rein gauche de l'aorte. Nous ne reviendrons pas sur la loge rénale et sa constitution, mais il nous semble important de rappeler les rapports antérieurs et postérieurs de ce viscère.

En avant, les rapports sont différents d'un côté à l'autre. A droite, l'extrémité caudale du rein répond à l'angle colique droit (flexura coli dextra), qui peut-être attaché plus ou moins haut. Le bord médial du rein, le bassinet et le pédicule rénal sont recouverts par l'accolement de la partie descendante du duodénum. Le reste de la face antérieure est séparée du foie par un cul-de-sac péritonéal, qui forme le ligament hépato-rénal (Lig. hepatorenale). A gauche, la face antérieure est barrée par la racine du mésocôlon transverse, mais l'angle colique gauche (flexura coli sinistra) et le côlon descendant sont en dehors du rein. Au-dessus du mésocôlon transverse elle répond au corps du pancréas et au récessus omental inférieur. Au-dessous du mésocôlon transverse elle est recouverte par le mésocôlon descendant contenant les vaisseaux coliques gauches (A.V. colica sinistra) et plus en dedans la veine mésentérique inférieure (V. mesenterica inferior).

En arrière, le rein est un organe thoraco-lombaire. A l'étage thoracique, il répond aux deux dernières côtes et au récessus pleural costo-diaphragmatique, dont la ligne de réflexion croise la douzième côte à six centimètres de la ligne médiane et la onzième côte à dix centimètres, tout en restant au-dessus du ligament lombo-costal de Henlé (Lig. lumbocostale). A l'étage lombaire, il répond aux premiers processus transverses (processi transversi), la loge rénale étant séparée de la paroi postérieure par la graisse para-rénale de Gérota.

* Un étage inférieur ou urétéral. L'uretère fait suite au bassinet, en regard de l'extrémité caudale du rein et descend sur le muscle grand psoas, plus proche de la veine cave inférieure à droite que de l'aorte à gauche. A droite, il répond de haut en bas, au duodéno-pancréas, à l'accolement du mésocôlon ascendant et au péritoine pariétal. Alors qu'à gauche, il est masqué tout le long par l'accolement du mésocôlon descendant. Il est croisé en avant, par les vaisseaux génitaux, à hauteur de la troisième vertèbre lombaire et en arrière par le nerf génito-crural au niveau du disque entre la troisième et la quatrième vertèbre lombaire.

L'étude du système lymphatique rétro-péritonéal et de ses rapports nous montre que :

- La plus grande partie des lymphatiques de la portion sous-diaphragmatique du corps se draine à gauche dans les noeuds lymphatiques latéro-aortiques et au niveau du pédicule rénal.

- La disposition des noeuds lymphatiques autour des gros vaisseaux pré-vertébraux, fait que l'aorte, la veine cave inférieure et principalement leurs branches lombaires et rénales seront un danger permanent dans leur approche. Il sont de plus en contact avec la chaîne sympathique lombaire qui reste à gauche latéro-aortique, alors qu'elle est rétro-cave à droite.

- Les rapports des viscères rétro-péritonéaux avec le duodéno-pancréas, l'angle colique et le mésocôlon ascendant à droite, le mésocôlon descendant à gauche, font qu'il sera plus facile de les atteindre en passant en arrière de la loge rénale, dont la disposition permettra également de refouler l'uretère et les vaisseaux génitaux.

LES REPERES PARIETAUX

La sangle musculo-aponévrotique qui entoure l'abdomen, renforce le fascia parietalis appliqué à sa face profonde et constitue une enveloppe protectrice solide pour les organes rétro-péritonéaux. La situation et les rapports de ces organes, la constitution du tissu sous-péritonéal, tels que nous les avons décrits, la connaissance des voies d'abord chirurgicales des organes rétro-péritonéaux, montrent que c'est préférentiellement dans la région lombaire, que nous pourrions atteindre les noeuds lymphatiques abdomino-aortiques. Comprise entre la douzième côte et la crête iliaque, elle correspond à la paroi abdominale postérieure, qui est en fait, postérieure et latérale, puisqu'elle est constituée par les muscles des gouttières latéro-vertébrales et la partie postérieure des muscles larges de l'abdomen. Il n'est pas dans notre intention de décrire en détail cette région, mais de rappeler brièvement sa constitution plan par plan, pour en préciser les repères essentiels.

PREMIER PLAN

PEAU (cutis) ET TISSU CELLULAIRE SOUS-CUTANE

Chez les sujets fortement musclés, on constate au bord externe de la masse commune des muscles spinaux (m. erector spinae), au-dessus du tiers postérieur de la crête iliaque, un méplat très apparent, formant le sillon lombaire latéral de Gerdy. Ce sillon est occupé par un amas graisseux situé sous la toile sous-cutanée (tela subcutanea) et qui constitue la portion lombaire du coussinet graisseux lombo-fessier décrit par CHARPY (25) en 1907. Il s'arrête en hauteur au milieu de l'espace costo-iliaque et déborde latéralement le sillon lombaire pour recouvrir la masse commune, le muscle grand dorsal (m. latissimus dorsi) et parfois le triangle lombaire (trigonum lumbale). Son épaisseur varie avec l'adiposité du sujet, elle est en moyenne de quinze à dix-huit millimètres, mais peut atteindre jusqu'à huit centimètres pour POIRIER (103).

DEUXIÈME PLAN

MUSCLE GRAND DORSAL, MUSCLE OBLIQUE EXTERNE DE L'ABDOMEN, TRIANGLE LOMBAIRE

== Le muscle grand dorsal

Il forme un large éventail, oblique en haut et en dehors qui recouvre pratiquement toute la région lombaire. Il s'insère par une large aponévrose ou fascia thoraco-lombaire (fascia thoracolumbalis), sur le tiers postérieur de la crête iliaque, l'épine iliaque postéro-inférieure (spina iliaca posteroinferior), la crête sacrale médiane (crista sacralis mediana) et les processus épineux des vertèbres lombaires (processus spinosus vertebrae lumbales). Cette aponévrose est encore appelée indifféremment aponévrose lombaire, lombo-sacrée ou aponévrose du grand dorsal, terme impropre pour certains (TESTUT- 138 ; CRUVEILHIER - 31 etc...), qui décrivent l'aponévrose lombo-sacrée, constituée par l'intrication : des aponévroses du muscle grand dorsal, du muscle dentelé postérieur inférieur, du muscle oblique interne de l'abdomen ; du feuillet postérieur de l'aponévrose d'insertion du muscle transverse de l'abdomen et même de l'aponévrose du muscle grand fessier (aponeurosis m. gluteus maximus). Il est traversé par des rameaux des dixième et onzième paquets vasculo-nerveux intercostaux (A.V.N. intercostalis).

== Le muscle oblique externe de l'abdomen (m. obliquus externus abdominis)

C'est le plus superficiel des muscles larges de l'abdomen. Il appartient à la région par sa partie postérieure dont le bord tendu entre la douzième côte et la crête iliaque est oblique en bas et en avant. A sa face postérieure émergent des rameaux du douzième paquet vasculo-nerveux intercostal.

== Le triangle lombaire

Décrit par Jean-Louis PETIT sous le nom de triangle lombaire inférieur il est limité par le bord postérieur du muscle oblique externe de l'abdomen, le bord antérieur du muscle grand dorsal et la crête iliaque. Les dimensions de ce triangle sont extrêmement variables. Dans 30 % des cas pour

GREGOIRE (59), huit fois sur dix pour AMAN-JEAN (3), il n'existe qu'une fente linéaire entre les deux muscles, le triangle étant virtuel. Dans l'aire de ce triangle, comblé par le muscle oblique interne de l'abdomen, émergent un rameau fessier du nerf ilio-hypogastrique (N. iliohypogastricus) et une branche de la quatrième artère lombaire. Il constitue classiquement un des points faibles de la paroi abdominale, ce que GREGOIRE nie formellement.

TROISIÈME PLAN

PLAN LOMBAIRE MOYEN

== Le muscle dentelé postérieur inférieur (m. serratus posterior inferior)

Quadrilatère, il est tendu entre les quatre dernières côtes et les processus épineux des deux dernières vertèbres thoraciques et des trois premières vertèbres lombaires. Son aponévrose d'insertion postérieure est soudée au fascia thoraco-lombaire.

== Le muscle oblique interne de l'abdomen

C'est le deuxième des muscles larges de l'abdomen. Sa partie postérieure, oblique en haut et en dehors, depuis la crête iliaque jusqu'aux extrémités des trois dernières côtes, complète en avant le plan lombaire moyen et déborde légèrement le bord postérieur du muscle oblique externe de l'abdomen. Certains auteurs : TESTUT, CHARPY (103), PATURET (99) etc... décrivent une aponévrose d'insertion postérieure fixée au fascia thoraco-lombaire. Pour BARBE (9), la notion d'un tendon postérieur étendu de la douzième côte à la crête iliaque est fautive. Il n'existe un tendon fixé au muscle grand dorsal, que dans la portion inféro-interne du muscle oblique interne de l'abdomen. Enfin, d'autres auteurs, AMAN-JEAN; PAITRE, GIRAUD, DUPRET (97) nient l'existence d'une aponévrose d'insertion postérieure et décrivent un bord musculaire postérieur libre.

-- L'espace de Grynfeltt

C'est une portion du plan lombaire moyen dépourvue de muscles. Situé entre le bord externe de la masse sacro-lombaire en dedans, le bord inférieur du muscle dentelé postérieur inférieur en haut et en dedans, la douzième côte en haut et en dehors, le bord postérieur du muscle oblique interne de l'abdomen en dehors, on l'appelle indifféremment triangle lombo-costo-abdominal de Grynfeltt ou tétragone lombaire de Krause. Cet espace confine en bas à la crête iliaque et constitue également un des classiques points faibles de la paroi abdominale, recouvert seulement par le muscle grand dorsal et dont l'incision amène directement sur la graisse para-rénale. Sa forme classiquement quadrilatère, varie cependant avec la longueur de la douzième côte, l'importance du ligament lombo-costal de Henlé et le développement des muscles qui l'entourent. BARBE ne le trouve que dans 56 % des cas, avec des dimensions appréciables. Le fond de cet espace est occupé par l'aponévrose postérieure du muscle transverse de l'abdomen, traversée par deux ou trois veines tributaires de la troisième veine lombaire, par le douzième nerf intercostal, à environ deux centimètres sous la pointe de la douzième côte et par le douzième paquet vasculaire intercostal qui reste sous-jacent à la côte et ne rejoint le nerf qu'à la face postérieure du muscle oblique interne de l'abdomen.

QUATRIÈME PLAN

MASSE SACRO-LOMBAIRE, MUSCLE TRANSVERSE DE L'ABDOMEN

-- La masse sacro-lombaire

Recouverte par le fascia thoraco-lombaire, elle occupe la région lombaire interne et repose sur la gouttière rachidienne et sur l'aponévrose postérieure du muscle transverse de l'abdomen qui la sépare du muscle carré des lombes.

■ Le muscle transverse de l'abdomen

Le plus profond des muscles larges de l'abdomen, il se prolonge dans la région lombaire par son aponévrose postérieure qui constitue un plan fibreux, résistant, continu dans toute l'étendue de la fosse lombaire, depuis une ligne verticale passant par l'extrémité antérieure de la douzième côte jusqu'au sommet des processus transverses des vertèbres lombaires, sur lesquelles elle se fixe. Elle est renforcée en haut par le ligament lombo-costal de Henlé qui revêt une importance pratique considérable, puisque la réflexion du récessus pleural costo-diaphragmatique qui croise la douzième côte à six centimètres et la onzième côte à dix centimètres de la ligne médiane, se trouve toujours au-dessus de lui. La disposition de cette aponévrose a donné lieu à de nombreuses descriptions que l'on peut résumer schématiquement en trois conceptions.

- Les anciens, comme SAPPEY (119), repris par TESTUT, décrivent une trifurcation de l'aponévrose au bord externe du muscle carré des lombes en un feuillet antérieur qui passe en avant du muscle carré des lombes, formant son aponévrose antérieure et va se fixer sur les processus costoïdes lombaires ; un feuillet moyen ou principal qui se fixe sur les processus transverses des vertèbres lombaires ; un feuillet postérieur qui recouvre la masse sacro-lombaire et se fixe sur les processus épineux des vertèbres lombaires. L'aponévrose postérieure des muscles grand dorsal, oblique interne de l'abdomen et dentelé postérieur inférieur se fusionnent sur ce feuillet postérieur, pour former une lame aponévrotique "appelée improprement aponévrose lombaire ou lombo-sacrée et plus improprement encore, aponévrose du grand dorsal" (TESTUT).

- Depuis CHARPY, de nombreux auteurs considèrent l'aponévrose postérieure du muscle transverse comme une lame unique, indivise qui va en totalité s'insérer sur les processus transverses. L'apparence de trifurcation est due à ce que l'aponévrose de recouvrement du muscle carré des lombes en avant, le fascia thoraco-lombaire en arrière adhèrent étroitement à l'aponévrose postérieure du muscle transverse de l'abdomen. Pour AMAN-JEAN, l'aponévrose antérieure du muscle carré des lombes n'est autre que le prolongement de l'aponévrose d'enveloppe du muscle transverse de l'abdomen qui se continue également devant le muscle grand psoas, formant la *lame phréno-iliaque*. La soudure du fascia

thoraco-lombaire et de l'aponévrose du muscle transverse de l'abdomen, à laquelle se joint le bord postérieur du muscle oblique interne de l'abdomen, forme la "charnière aponévrotique lombaire" étendue entre le bord inférieur du muscle dentelé postérieur inférieur et la crête iliaque, sur une hauteur de sept à huit centimètres. Elle occupe le bord interne de l'espace de Grynfeldt et correspond en surface au sillon lombaire latéral de Gerdy.

- GREGOIRE, repris par PAITRE, GIRAUD, DUPRET et par LAUX, PRIOTON et HENRIET (75), décrit une bifurcation de l'aponévrose postérieure du muscle transverse de l'abdomen en un feuillet antérieur qui se fixe sur les processus transverses et un feuillet postérieur qui recouvre la masse sacro-lombaire et se fixe sur les processus épineux des vertèbres lombaires. Sur ce feuillet postérieur se fixent l'aponévrose du muscle grand dorsal et d'une manière moins marquée, les aponévroses postérieures des muscles oblique interne et oblique externe de l'abdomen. La lame phréno-iliaque de AMAN-JEAN n'est autre, pour LAUX et PRIOTON, que le fascia parietalis.

CINQUIÈME PLAN

LA REGION LOMBO-ILIAQUE

■ ■ Le muscle carré des lombes

C'est un muscle quadrilatère, aplati, relativement épais, oblique en bas et en dehors et tendu de la douzième côte à la crête iliaque, en avant de l'aponévrose postérieure du muscle transverse de l'abdomen. Son aponévrose antérieure présente à sa partie supérieure un épaississement très marqué : le ligament arqué latéral (Lig. arcuatum laterale), sur lequel s'insère les fibres du diaphragme. Dans sa moitié interne, il est recouvert par le muscle grand psoas. Sa face antérieure répond à la graisse para-rénale de Gérota qui la sépare du fascia de Zuckerkandl et aux côlons ascendants et descendants. Elle est en rapport avec trois nerfs importants : le douzième nerf intercostal qui longe le bord

supérieur du muscle carré des lombes., environ deux centimètres au-dessous de la douzième côte, avant de traverser l'aponévrose postérieure du muscle transverse de l'abdomen et d'être rejoint par le pédicule vasculaire qui est passé en arrière du muscle ; le nerf ilio-hypogastrique qui émerge au bord externe du muscle grand psoas à hauteur du disque, entre la première et la deuxième vertèbre lombaire et perfore l'aponévrose postérieure du muscle transverse de l'abdomen, deux centimètres au-dessus de la crête iliaque avant de se diviser en ses deux branches terminales ; le nerf ilio-inguinal (n. ilioinguinalis) qui a un trajet parallèle et inférieur au précédent. Pour la plupart des auteurs, ces trois nerfs reposent sur la face antérieure du muscle dans l'atmosphère graisseuse para-rénale, alors que pour AMAN-JEAN ils sont situés sous l'aponévrose antérieure du muscle ou dans cette aponévrose.


■ Le muscle grand psoas

Il s'insère sur la colonne vertébrale en deux plans : un plan antérieur fixé sur les disques intervertébraux de la douzième vertèbre thoracique à la cinquième vertèbre lombaire, par des languettes aponévrotiques, réunies par des arcades fibreuses sous lesquelles s'engagent les vaisseaux lombaires et les rameaux communicants de la chaîne sympathique ; un plan postérieur, charnu, détaché des processus transverses. Entre ces deux plans cheminent la veine lombaire ascendante et le plexus lombaire. Le muscle grand psoas est recouvert par le fascia iliaca ou aponévrose lombo-iliaque, épaissie à sa partie supérieure, formant le ligament arqué médial et qui continue l'aponévrose antérieure du muscle carré des lombes. En avant, il répond : au pédicule rénal qui le croise transversalement ; aux vaisseaux génitaux et à l'uretère qui le croisent obliquement ; à droite, à la tête du pancréas, au mésocôlon ascendant et aux vaisseaux coliques droits (A.V. colica dextra) ; à gauche, à la queue du pancréas (cauda pancreatis), aux vaisseaux spléniques (A.V. lienalis), à l'angle duodéno-jéjunal, au mésocôlon descendant et à la veine mésentérique inférieure et l'artère colique supérieure gauche.

EN CONCLUSION, la disposition de ces différents plans musculo-aponévrotiques montre que l'on peut aborder l'espace rétro-péritonéal : soit au niveau du sillon lombaire latéral, où il n'est séparé de la peau que par une

charnière aponévrotique ; soit plus latéralement, en empruntant des espaces inter-musculaires naturels, triangle lombaire et espace de Grynfeltt, ou par dissociation à travers les muscles larges de l'abdomen. Après incision du muscle transverse de l'abdomen ou de son aponévrose, doublés du fascia pariétalis, il suffira de remonter sur le muscle carré des lombes et le muscle grand psoas pour atteindre la colonne vertébrale.

ETUDE PERSONNELLE



ETUDE PERSONNELLE

Notre but étant de mettre au point une technique opératoire permettant l'exploration endoscopique de l'espace rétro-péritonéal et des gîtes lymphatiques qu'il contient, nous n'avons pas cherché à reprendre en détail l'anatomie de cette région, mais simplement à donner une justification anatomique à notre technique, en précisant les différents points définis au début de ce chapitre. Nous avons axé notre travail sur l'étude *de différentes voies d'abord et du champ d'exploration qu'elles autorisent avec un matériel semblable à celui qui serait employé en clinique.*

MÉTHODOLOGIE

Notre étude personnelle est fondée, d'une part sur la dissection de cadavres conservés et de coupes anatomiques, d'autre part sur l'expérimentation de la méthode.

DISSECTION ANATOMIQUE

== Le cadavre conservé

Dans le cadre du Laboratoire d'Anatomie de la Faculté de Médecine de Grenoble (Pr. F. CALAS - Pr. Y. BOUCHET), nous avons pu disséquer 18 adultes selon un protocole bien précis.

■ Dans un premier temps, nous avons procédé à une *dissection pariétale bilatérale*, plan par plan jusqu'au fascia parietalis, afin de vérifier la topographie des principaux repères.

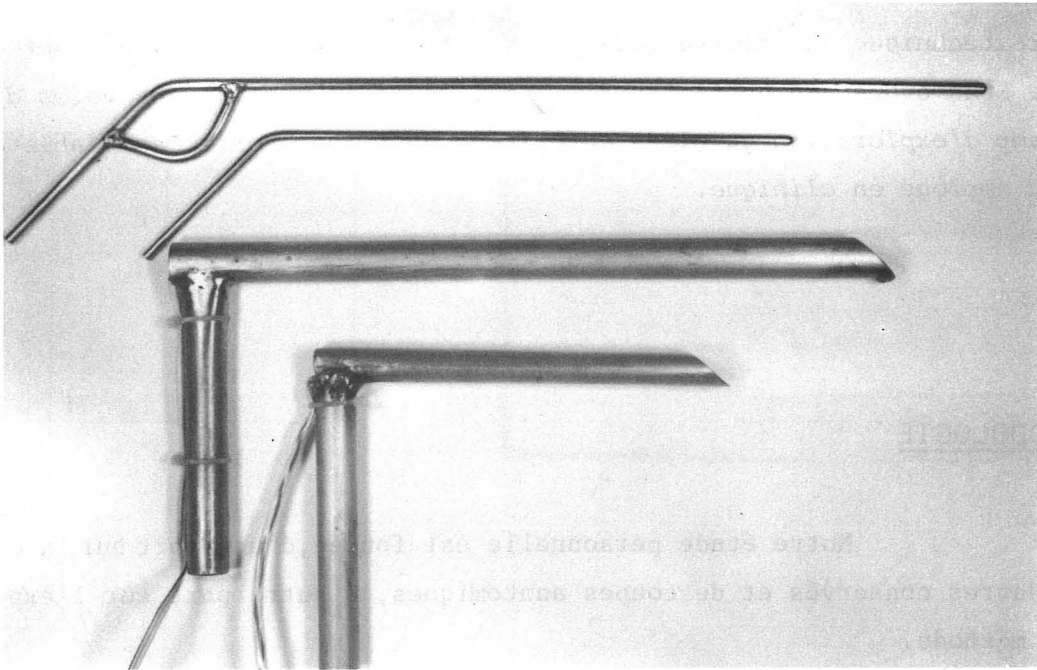


FIGURE 7

MATERIEL UTILISE POUR L'EXPERIMENTATION TECHNIQUE

- Puis, nous avons abordé *l'espace rétro-péritonéal* par une courte incision de sa limitante externe pour voir les éléments qu'il nous était possible de repérer. Nous nous sommes servis pour cela d'un matériel que nous avons spécialement fait fabriquer à partir d'un médiastinoscope, et qui se compose de deux tubes de 20 et 35 cm de longueur pour une section de 1,5 cm par 2 cm, équipés d'une lumière de 24 volts reliée à un transformateur et de deux tiges métalliques rigides à bout mousse, servant de dissecteur (Fig. 7). Pour compléter cette étude nous avons, sur quelques préparations, placé un fil radioopaque aux limites de notre champ d'exploration. Ces pièces ont été radiographiées et les différentes mesures effectuées, reportées sur des schémas spécialement conçus.

- La dissection était ensuite reprise par en avant pour vérifier les *espaces de décollement et le point de pénétration du tube*, puis disséquer les *noeuds lymphatiques*.

== Les coupes sériées

Deux cadavres d'adultes frais ont été étudiés en coupes semi-minces grâce à une méthode bien au point dans le laboratoire. Après embaumement et injection des vaisseaux par du latex de néoprène coloré, puis repérage par broches, la pièce est incluse dans le plâtre, congelée et découpée à la scie à ruban en tranches de un centimètre d'épaisseur. Nous avons ainsi pratiqué avec l'aide du Dr. J-F. DYON :

- Sur un homme de 50 ans, *une série de coupes horizontales* comportant l'ensemble bassin, abdomen.

- Sur une femme de 30 ans, *une série de coupes sagittales* du même ensemble.

Toutes ces pièces ont été photographiées et dessinées.

EXPERIMENTATION TECHNIQUE

Sur 12 cadavres frais, nous avons pu, en utilisant notre matériel, répéter le geste opératoire selon différentes voies d'abord et positions.

RÉSULTATS

Nous décrirons nos résultats en ce qui concerne *les voies de pénétration et les champs d'exploration, les espaces de décollement, les gîtes lymphatiques, l'expérimentation technique.*

VOIES DE PENETRATION - CHAMP D'EXPLORATION

Nous avons étudié deux voies d'abord, *lombaire postérieure et lombaire latérale*, pour l'approche des noeuds lymphatiques abdomino-aortiques et deux voies d'abord, *iliaque et sus-pubienne*, pour l'approche des noeuds lymphatiques ilio-pelviens.

== Voie lombaire postérieure

Nous nous sommes inspirés, au début de notre travail de la lombotomie verticale postérieure utilisée en Urologie : GIL-VERNET (54) ; AUVIGNE (7) ; FAURE (45), comme une voie aussi peu traumatisante et dangereuse que possible, pouvant conduire au rein par le chemin le plus court. En effet, passant au bord externe de la masse sacro-lombaire, elle n'incise aucun muscle, mais seulement deux aponévroses, le fascia thoraco-lombaire et l'aponévrose postérieure du muscle transverse de l'abdomen en évitant le douzième nerf intercostal et le nerf ilio-hypogastrique.

DISSECTION

Nous avons disséqué, d'arrière en avant, 10 cadavres placés en décubitus ventral, soit 20 parois lombaires, et remarqué les points suivants :

- La douzième côte est sur toutes nos pièces de type long.
- Le coussinet graisseux lombo-fessier correspond à la description de CHARPY (25).
- Le sillon lombaire latéral est bien visible, à sept centimètres en moyenne des processus épineux lombaires, entre la douzième côte et la crête iliaque sur une hauteur de sept centimètres. Ces mesures correspondent à celles de AMAN-JEAN (3).

- Le triangle lombaire inférieur nous est apparu linéaire ou virtuel dans deux-tiers des cas.

- Après incision du fascia thoraco-lombaire que l'on rabat en dehors, on voit émerger de la face postérieure de la masse sacro-lombaire, au-dessous de la onzième côte : *quatre pédicules vasculo-nerveux* ; et de la face latérale, juste au-dessus de la crête iliaque : *deux à trois pédicules identiques* qui perforent l'aponévrose et se distribuent aux plans superficiels. On remarque très nettement la soudure du fascia thoraco-lombaire et de l'aponévrose postérieure du muscle transverse de l'abdomen, formant la charnière aponévrotique lombaire. Le muscle grand dorsal adhère au muscle oblique externe de l'abdomen et par son aponévrose au muscle dentelé postérieur inférieur. Par contre, le muscle oblique interne de l'abdomen nous a toujours paru avoir un bord postérieur libre.

- Après incision de l'aponévrose postérieure du muscle transverse de l'abdomen, on voit qu'elle se dédouble pour engainer le muscle carré des lombes en un feuillet *postérieur*, blanc nacré, épais et un feuillet *antérieur*, plus mince, se poursuivant sur le muscle grand psoas. Sur deux préparations nous avons incisé verticalement le muscle transverse de l'abdomen lui-même et constaté que c'est son aponévrose d'enveloppe antérieure qui se poursuit en avant des muscles carrés des lombes et grand psoas, après avoir adhéré à son aponévrose d'insertion postérieure, comme le décrit CHARPY (103).

- Le douzième nerf intercostal est parallèle à la douzième côte, situé sur trois préparations contre celle-ci et sur sept préparations 1,5 cm en dessous. Venant de la face antérieure du muscle carré des lombes, où il chemine sous l'aponévrose d'enveloppe, on le voit dans un dédoublement de l'aponévrose postérieure du muscle transverse de l'abdomen, qu'il traverse au niveau de l'espace de Grynfeltt, avant de se diviser en deux branches : *l'une* qui reste à la face antérieure du muscle oblique interne de l'abdomen, *l'autre*, qui passe à sa face postérieure avant de perforer le muscle oblique externe de l'abdomen. Le douzième pédicule vasculaire intercostal reste contre la douzième côte et ne rejoint le nerf qu'au niveau du muscle oblique interne de l'abdomen. Entre ce nerf et la crête iliaque existe une zone dépourvue de filets nerveux.

- Le nerf ilio-hypogastrique est bien visible à la face antérieure du muscle carré des lombes, également sous l'aponévrose d'enveloppe. Nous l'avons noté une seule fois dans la graisse para-rénale de Gérota, plaqué sur le fascia de Zuckerkandl.

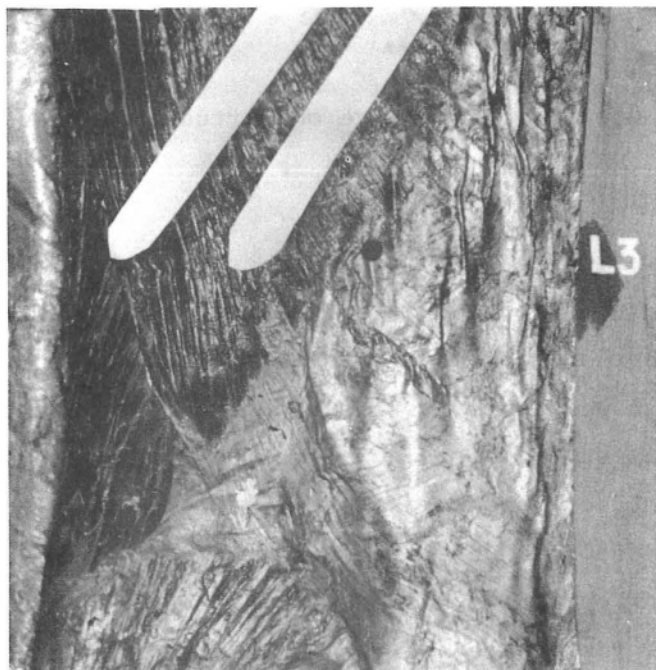


FIGURE 8 a

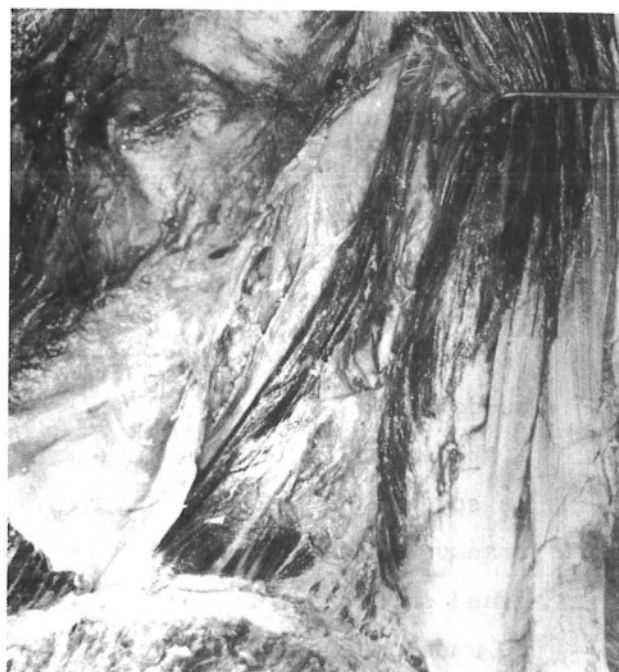

FIGURE 8 b



FIGURE 8 c

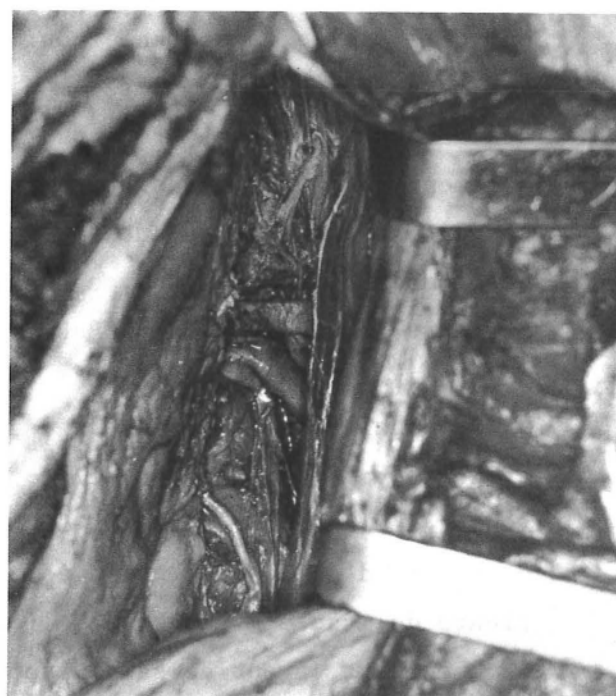

FIGURE 8 d

VOIE LOMBAIRE POSTERIEURE GAUCHE
(Dissection)

- Fig. 8 a : Pénétration au bord externe de la masse sacro-lombaire sous la douzième côte
Fig. 8 b-c : Incision de l'aponévrose postérieure du muscle transverse de l'abdomen et
abord de l'espace rétro-péritonéal au bord externe du muscle carré des lombes
Fig. 8 d : Dissection de l'espace rétro-péritonéal, montrant l'atmosphère surrénalienne
au-dessus du pédicule rénal ; la veine génitale et l'uretère au-dessous.

« L'incision de l'aponévrose postérieure du muscle transverse de l'abdomen ouvre directement l'espace rétro-péritonéal, le fascia parietalis étant à ce niveau confondu avec cette aponévrose. La graisse para-rénale de Gérota n'est pas très abondante, condensée le plus souvent à l'extrémité caudale du rein. Nous l'avons vu, une seule fois, remonter jusqu'au diaphragme. Sur les coupes horizontales on remarque que la largeur de l'espace rétro-péritonéal diminue nettement et que la graisse para-rénale a pratiquement disparue au-dessus de la deuxième vertèbre lombaire.

En poursuivant la dissection par voie postérieure, avec ou sans résection de la masse sacro-lombaire, on voit que l'on remonte facilement sur le muscle grand psoas en refoulant le rein en avant et en dehors. L'uretère et les vaisseaux génitaux sont refoulés avec le rein, et apparaissent situés en avant du fascia de Zuckerkanal. On voit l'aorte ou la veine cave inférieure, le pédicule rénal et au pôle supéro-interne du rein, la glande surrénale reliée au plan médian par un feutrage cellulo-nerveux dense qui barre le passage, (Fig.8 d).

Ces dissections nous ont amené à proposer un *point de pénétration*, situé à hauteur de la troisième vertèbre lombaire, sous la douzième côte (Fig. 8 a). L'incision de l'aponévrose du muscle transverse se fait sous le douzième nerf intercostal au bord supéro-externe du muscle carré des lombes (Fig. 8b-c). Nous avons été gêné une fois par un muscle carré des lombes très développé et une fois par un douzième nerf intercostal bas. La distance que nous avons mesuré, entre ce point et le pédicule rénal est en moyenne, sur le cadavre, de douze centimètres. Sur les coupes horizontales d'un adulte de corpulence moyenne, passant par la troisième vertèbre lombaire, la distance entre la peau et les gros vaisseaux pré-vertébraux est de treize centimètres, au niveau du sillon lombaire externe.

CHAMP D'EXPLORATION

Nous l'avons étudié des deux côtés par cette voie d'abord, sur quatre cadavres. Après avoir introduit notre tube par une courte incision aponévrotique, nous avons pu progresser facilement dans l'espace rétro-péritonéal en arrière du rein, qui est refoulé vers l'avant avec l'uretère et les vaisseaux

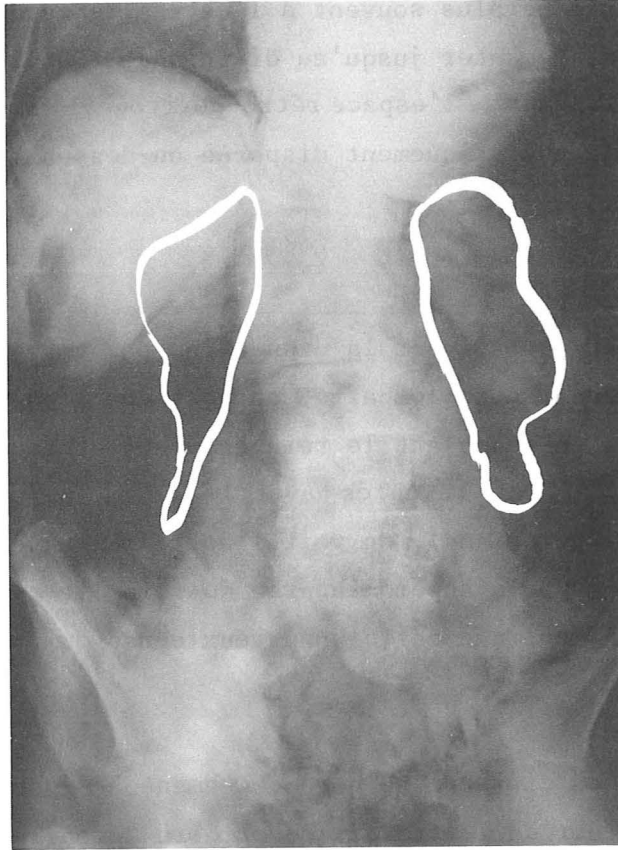


FIGURE 9

CHAMP D'EXPLORATION - VOIE LOMBAIRE POSTERIEURE
Préparation cadavérique

Le fil métallique, placé aux limites du champ d'exploration a été surchargé volontairement par suite de la mauvaise qualité de l'image radiographique

génitaux, que nous avons repérés quatre fois à gauche et seulement deux fois à droite. Le tissu cellulo-graisseux gêne l'exploration, cependant nous avons pu voir dans tous les cas le pédicule rénal, et deux fois un noeud lymphatique à son contact. Nous sommes arrivés deux fois à droite au contact du duodénum et avons repéré deux fois la veine cave inférieure, mais pas l'aorte abdominale. Il nous a semblé difficile de progresser au-dessus du pédicule rénal, alors que vers le bas on peut descendre assez loin le long du muscle grand psoas. La direction de ce muscle, la rigidité du tube et peut-être celle du cadavre nous ont gêné pour rejoindre la ligne médiane. Les vaisseaux iliaques communs ont été vus une fois à droite et nous n'avons pas repéré la chaîne sympathique lombaire. Il faut progresser au contact de la paroi musculaire pour éviter d'ouvrir le péritoine (deux cas) et de faire une brèche dans la loge rénale (un cas), ce qui entraîne immédiatement l'irruption d'une grande quantité de graisse péri-rénale.

Sur trois préparations, nous avons placé, par cette voie, un fil métallique aux limites de la surface explorée, puis radiographié la pièce. A droite, la limite supérieure se projette au niveau de la première vertèbre lombaire ou du disque intervertébral (*discus intervertebralis*) sous-jacent et à gauche, un peu plus haut, en regard de la douzième vertèbre thoracique ou du disque sous-jacent. Des deux côtés, la limite inférieure est en regard de la cinquième vertèbre lombaire ou du disque sus-jacent. La hauteur mesurée entre ces deux limites varie en moyenne entre 14,5 et 16,5 centimètres. On remarque que la limite interne ne se projette pas sur la colonne vertébrale, mais au bord latéral de celle-ci (Fig. 9).

== Voie lombaire latérale

Pour pallier aux inconvénients de la rigidité du tube et de l'obliquité musculaire soulignés plus haut, nous avons voulu vérifier qu'un abord latéral, permettant de se diriger plus horizontalement, facilitait l'approche des organes pré-vertébraux.

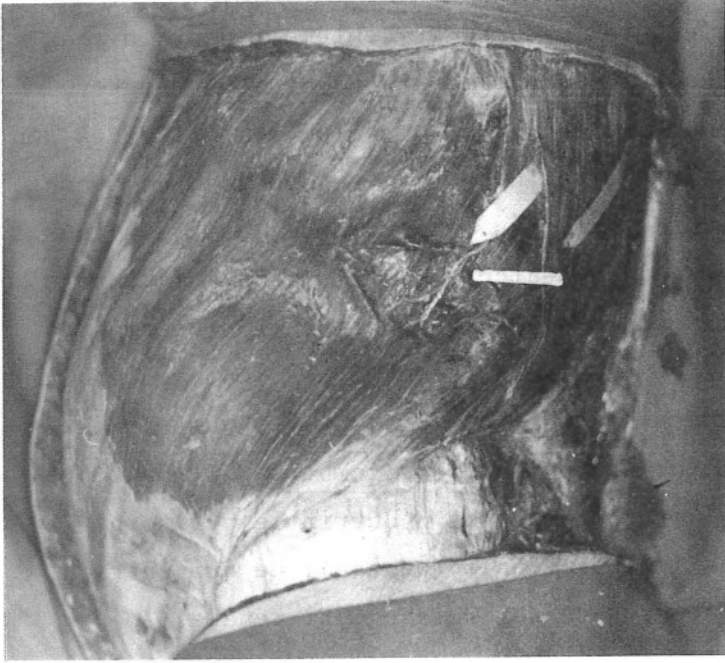


FIGURE 10 a

VOIE LOMBAIRE LATÉRALE GAUCHE

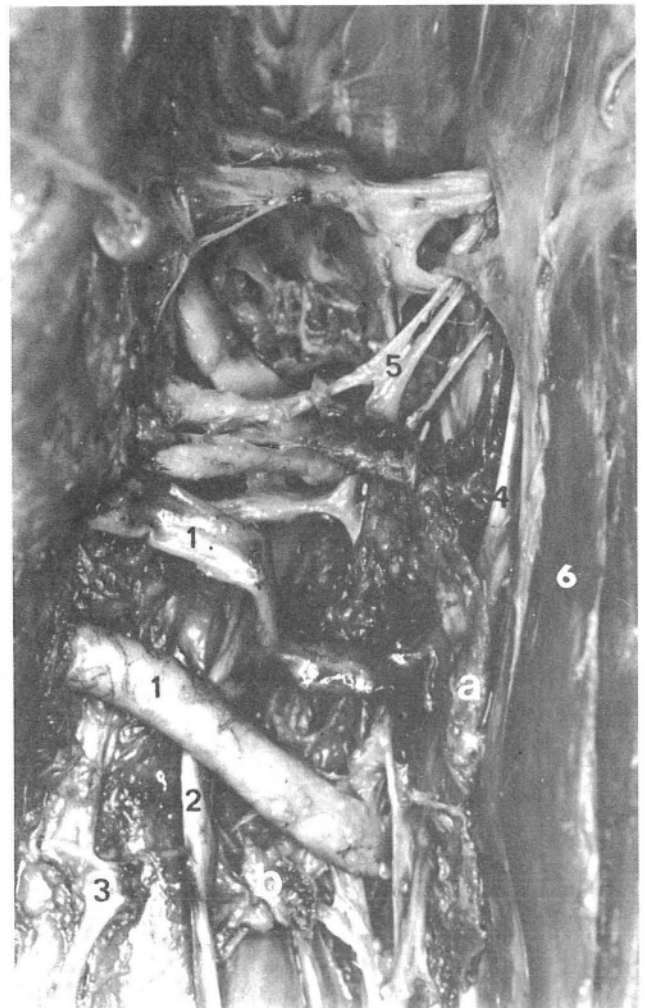Incision au bord externe
du muscle grand dorsal

FIGURE 10 b

VOIE LOMBAIRE LATÉRALE GAUCHE

Dissection de l'espace rétro-péritonéal
Sac viscéral récliné en avant

1. Artère et veine rénales
 2. Uretère
 3. Veine génitale
 4. Chaîne sympathique
 5. Nerf splanchnique
 6. Psoas
- a. Chaîne lymphatique latéro-aortique gauche
b. Lymphocentre rénal



DISSECTION

Nous avons disséqué, toujours des deux côtés, six cadavres placés en décubitus latéral, en enlevant plan par plan un hémicylindre pariétal compris entre la ligne médiane antérieure et la ligne des processus épineux, ce qui faciliterait également l'étude des espaces de décollement.

Ces dissections nous ont permis de vérifier les différents points précisés précédemment et de mieux voir l'espace de Grynfeltt. Sur une préparation nous avons remarqué que de l'aponévrose postérieure du muscle transverse de l'abdomen, se détachait une aponévrose d'enveloppe du muscle oblique interne. A la face profonde du muscle transverse de l'abdomen, nous avons pu isoler son aponévrose d'enveloppe, bien individualisée, dont l'incision ouvre l'espace rétro-péritonéal (Fig. 16). On progresse alors en refoulant la loge rénale vers l'avant avec l'uretère et les vaisseaux génitaux et l'on repère plus facilement que sur les dissections précédentes le pédicule rénal et les gros vaisseaux pré-vertébraux. Sur une dissection minutieuse du côté gauche, nous avons pu mettre en évidence, l'uretère et les vaisseaux génitaux qui restent appliqués sur le sac viscéral, le pédicule rénal, une chaîne lymphatique latéro-aortique, les lymphonodes rénaux, le sympathique lombaire et le nerf splanchnique (Fig. 10b).

De ces dissections il ressort que l'on peut aborder latéralement l'espace rétro-péritonéal sous la pointe de la douzième côte, au bord externe du muscle grand dorsal (Fig. 10 a). On peut alors passer entre muscles grand dorsal et oblique externe de l'abdomen, si l'on trouve facilement le plan de clivage du triangle lombaire, ou à travers les muscles larges de l'abdomen. La distance entre ce point d'entrée et les gros vaisseaux pré-vertébraux, mesurée sur une coupe horizontale passant par la troisième vertèbre lombaire, est de seize centimètres.

CHAMP D'EXPLORATION

Nous l'avons étudié, comme précédemment, sur trois préparations. La progression en arrière de la loge rénale, de l'uretère et des vaisseaux gonadiques est plus aisée. A gauche, nous avons repéré dans les trois cas le pédicule rénal, l'aorte et les vaisseaux iliaques communs, et une fois une chaîne lymphatique latéro-aortique. A droite, nous avons repéré également dans les trois cas

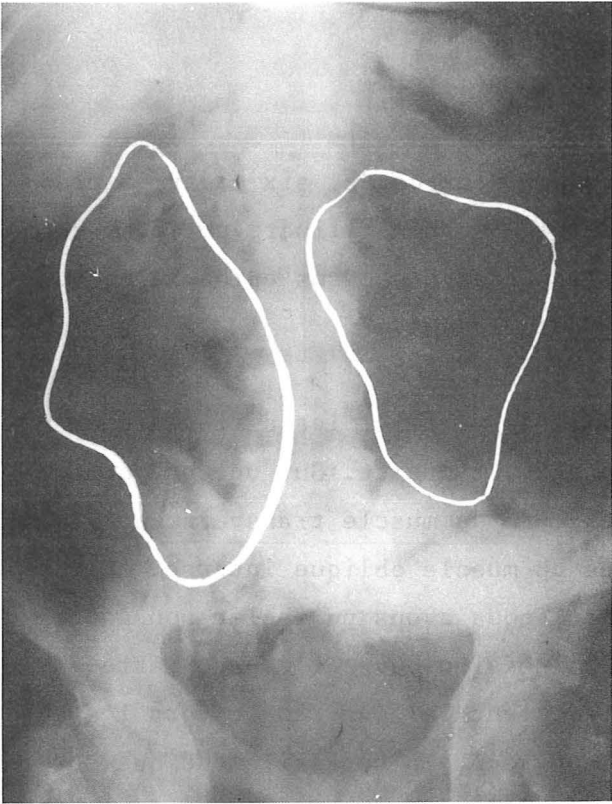


FIGURE 11

Préparation cadavérique

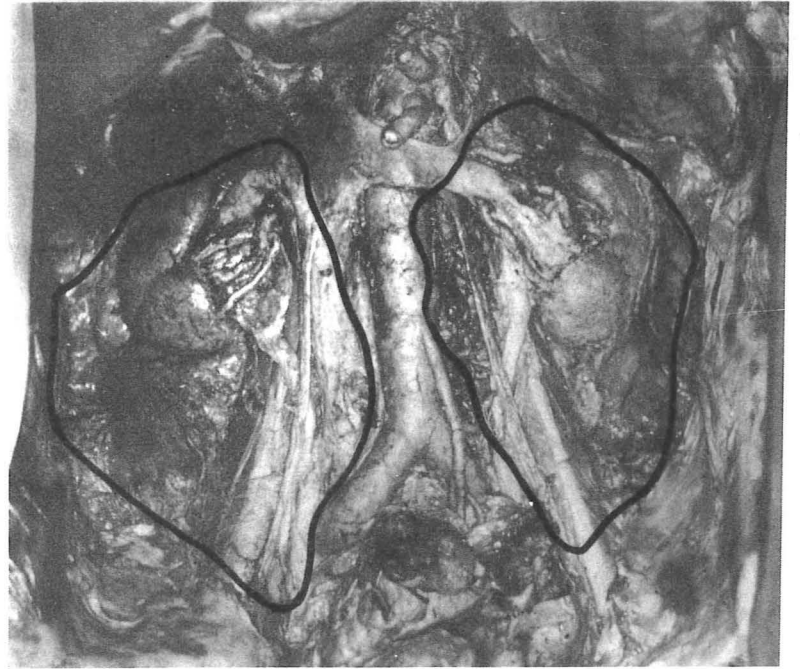

FIGURE 12

Dissection - Vue antérieure

CHAMP D'EXPLORATION - VOIE LOMBAIRE LATÉRALE

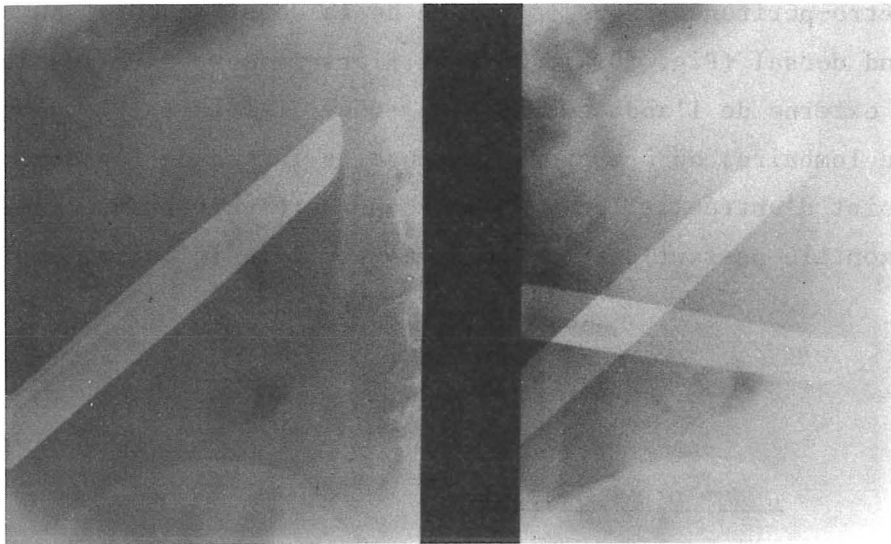


FIGURE 13

LIMITES DE L'EXPLORATION - VOIE LOMBAIRE LATÉRALE

Digraphie per-opératoire

le pédicule rénal, la veine cave inférieure et les vaisseaux iliaques communs. Il nous a semblé là aussi difficile de progresser au-dessus du pédicule rénal, mais vers le bas la découverte des axes vasculaires est plus facile. Nous n'avons cependant jamais disséqué la chaîne sympathique lombaire et nous ne sommes pas arrivés à progresser en avant de la loge rénale.

Le repérage de la surface explorée par un fil métallique a été réalisé sur deux préparations. La limite supérieure est la même au niveau de la première vertèbre lombaire ou du disque sus-jacent, la limite inférieure se situant un peu plus bas au niveau du disque lombo-sacré. On remarque par contre, que la largeur du champ d'exploration est plus importante, sa limite interne débordant sur la colonne vertébrale (Fig. 11). Sur une préparation après éviscération complète, nous avons matérialisé par un fil de couleur les limites de ce champ d'exploration qui sont également représentées sur une digraphie péro-opératoire, réalisée lors d'une rétro-péritonéoscopie lombaire latérale (Fig. 12-13).

== La voie iliaque

Bien que la voie lombaire latérale nous ait permis de voir l'origine des vaisseaux iliaques communs, nous avons pensé qu'il serait plus simple pour aborder les noeuds lymphatiques ilio-pelviens d'utiliser une voie sous-péritonéale identique à celle décrite pour l'abord des vaisseaux iliaques.

NOUS AVONS DISSEQUE, les parois iliaques de trois cadavres, jusqu'au fascia parietalis, qui nous est apparu comme le prolongement de l'aponévrose profonde d'enveloppe du muscle transverse de l'abdomen.

L'EXPLORATION, à l'aide de notre matériel, a été réalisée dans les trois cas. *A droite*, on suit bien les vaisseaux iliaques externes, depuis l'arcade crurale jusqu'à la bifurcation de l'artère iliaque commune et nous avons vu deux fois un noeud lymphatique sur la face antérieure de l'artère iliaque externe. Nous avons pu remonter le long des vaisseaux iliaques communs, jusqu'à un niveau dont la projection correspond à la bifurcation aortique, mais celle-ci

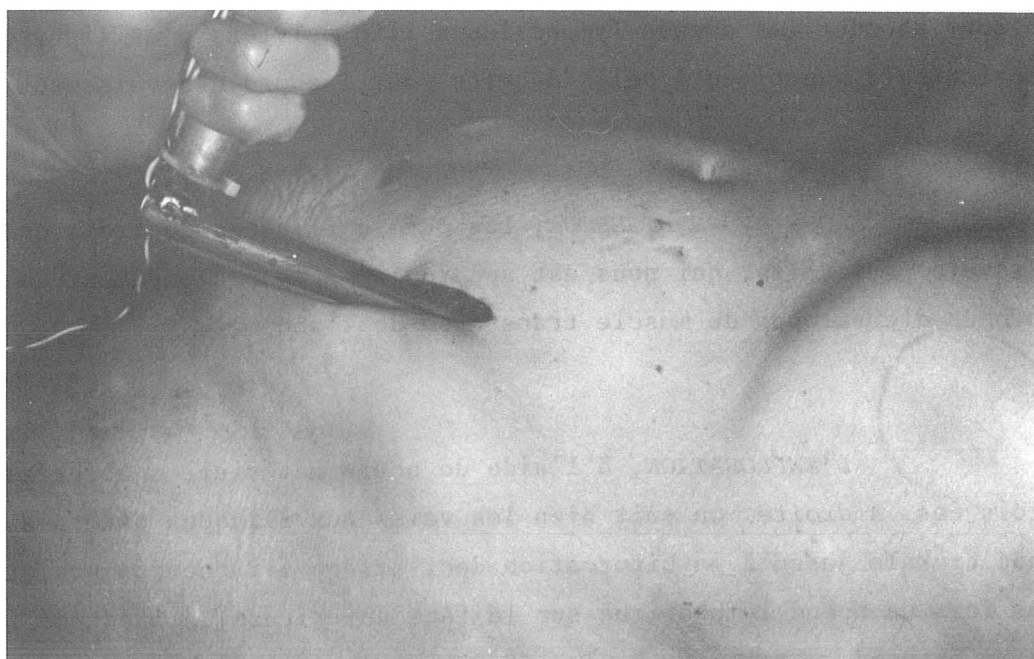
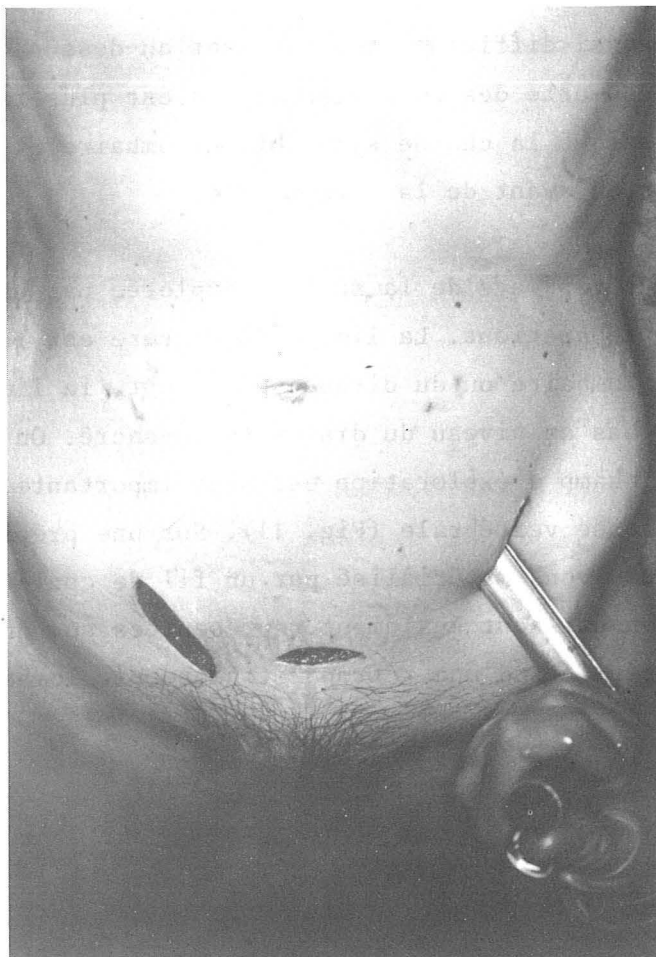
FIGURE 14
VOIES ILIAQUES et SUS-PUBIENNES
Préparation cadavérique

n'a pas été vue, de même que l'artère iliaque interne. Nous n'avons pas non plus repéré l'uretère. A *gauche*, nous avons pu suivre l'artère iliaque externe et remonter un peu au-dessus de la bifurcation de l'artère iliaque commune, mais pas jusqu'à la bifurcation aortique. Nous avons vu une fois l'origine de l'artère iliaque interne et l'uretère (Fig. 14).

Un fil métallique a été placé deux fois aux limites de notre exploration. La limite inférieure se situe au niveau de l'arcade crurale, la limite supérieure, se projette à gauche, en dehors de la cinquième vertèbre lombaire sur une ligne passant par le milieu du corps vertébral, et à droite au bord supérieur de cette vertèbre (Fig. 15).

== La voie sus-pubienne

Sur les trois mêmes cadavres, nous avons, pour compléter l'exploration iliaque abordé l'espace sous-péritonéal par une courte incision, à deux travers de doigt au-dessus de la symphyse pubienne. Nous avons bien repéré les vaisseaux épigastriques inférieurs et les vaisseaux iliaques externes, mais la rigidité cadavérique ne nous a pas permis de remonter au-dessus de la bifurcation de l'artère iliaque commune, (Fig. 14).

ESPACES DE DECOLLEMENT

== Le fascia parietalis

C'est surtout par la dissection des parois latérales que nous avons pu le mettre en évidence. On isole en effet, à la face profonde du muscle transverse de l'abdomen un feuillet celluleux, mince, qu'il faut cliver de la portion charnue et qui est son aponévrose d'enveloppe. L'incision de ce feuillet amène directement sur la graisse rétro-péritonéale (Fig. 16). *En arrière*, ce feuillet se confond avec l'aponévrose d'insertion et il devient très difficile,

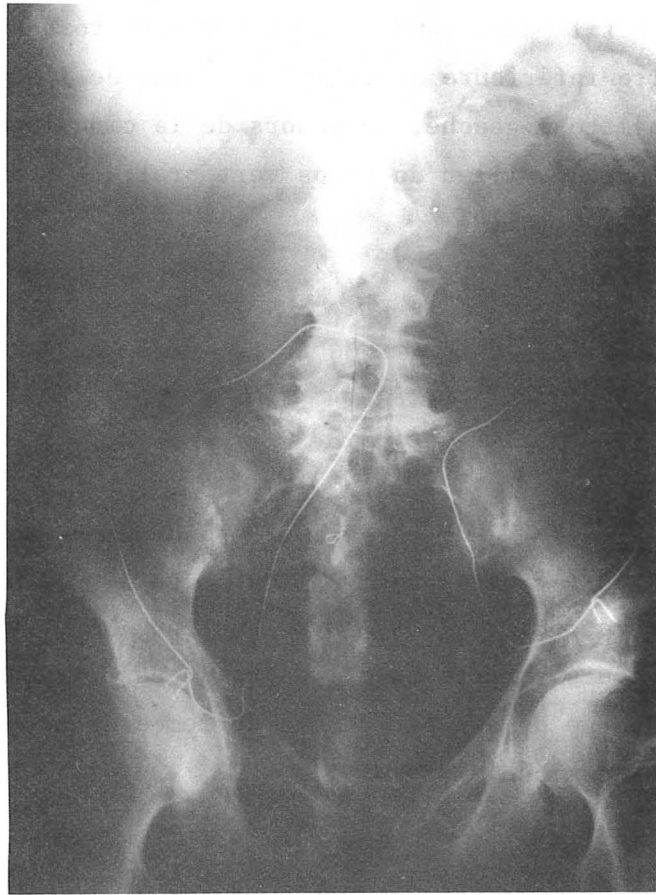


FIGURE 15

CHAMP D'EXPLORATION - VOIE ILIAQUE

Préparation cadavérique



FIGURE 16

LE FASCIA PARIETALIS
DISSECTION LOMBAIRE LATÉRALE GAUCHE

Le fascia parietalis (1) constitue l'aponévrose profonde d'enveloppe du muscle transverse de l'abdomen (2) et recouvre la graisse para-rénale (3)

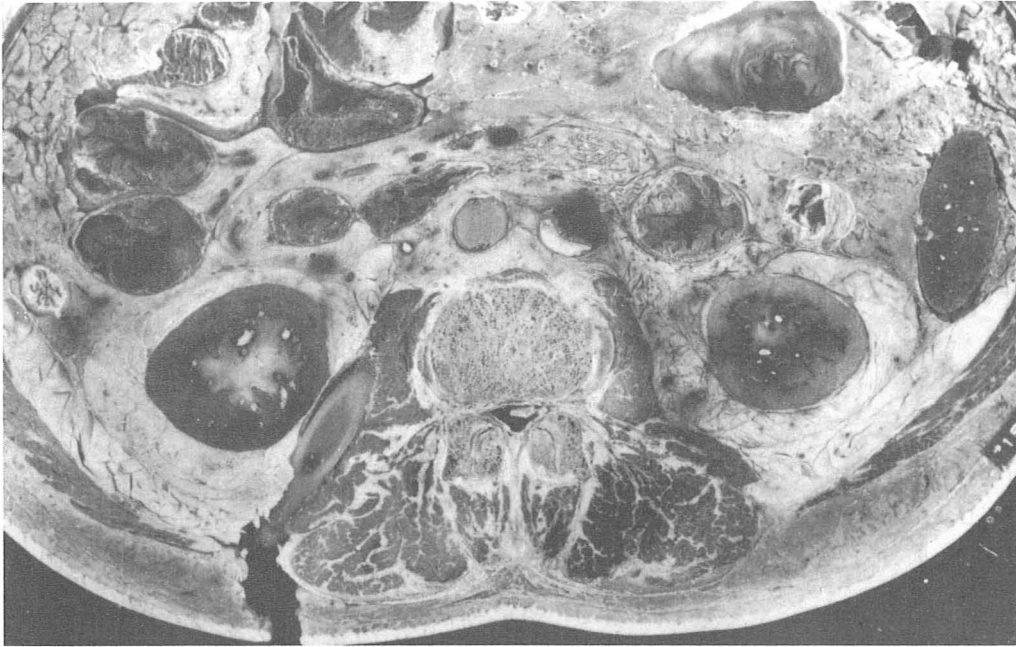


FIGURE 17 a

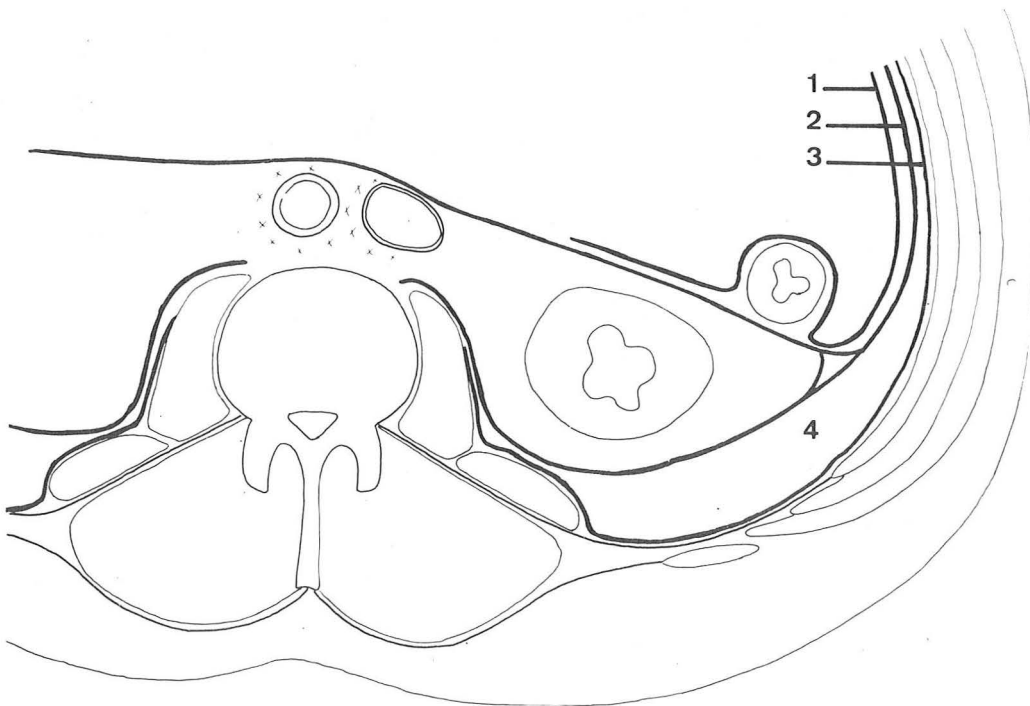


FIGURE 17 b

LES ESPACES DE DECOLLEMENT

- Fig. 17 a : Coupe transversale passant par la troisième vertèbre lombaire. Segment inférieur. Un tube a été mis en place par voie lombaire postérieure avant la section.
- Fig. 17 b : 1. Péritoine, représenté d'après la dissection bien qu'il ne se voit pas sur les coupes
2. Fascia visceralis
3. Fascia parietalis
4. Coulée cellulo-adipeuse inter-pariétéo-viscérale

voire impossible, de l'en séparer, expliquant que par voie lombaire postérieure on aborde l'espace rétro-péritonéal, après avoir incisé un seul feuillet : l'aponévrose postérieure du muscle transverse de l'abdomen. Il se poursuit ensuite devant les muscles carré des lombes et grand psoas. *En avant*, il se confond également avec l'aponévrose antérieure et on le voit en bas passer en arrière des muscles droits de l'abdomen et se poursuivre au niveau du canal inguinal.

Sur les coupes horizontales, on isole aisément l'aponévrose d'enveloppe du muscle transverse de l'abdomen qui limite, *en dehors*, l'espace rétro-péritonéal. *En arrière*, elle adhère à l'aponévrose d'insertion et se poursuit *en avant* du muscle carré des lombes, avant de se confondre avec l'aponévrose du muscle grand psoas et le fascia de Zuckerkandl qui est au contact du muscle. On ne peut la suivre jusqu'au corps vertébral (Fig. 17 a - 17 b). Sur les coupes sagittales, on le voit s'arrêter *en haut* sur le diaphragme et se terminer *en bas* sur le fascia iliaca.

Il ressort de ces dissections que le fascia parietalis est bien le *feuillet postérieur ou profond* de l'aponévrose d'enveloppe du muscle transverse de l'abdomen. Il est bien individualisable, comme l'écrit DROUHET, là où il n'y a plus de muscle (canal inguinal, gaine des muscles droits de l'abdomen), mais il l'est également en regard de la portion charnue du muscle, alors qu'il adhère en avant et en arrière à ses aponévroses d'insertions.

== Le tissu sous-péritonéal

Après ouverture du fascia parietalis on rencontre sur nos dissections une coulée cellulo-graisseuse, surtout abondante en arrière et à l'extrémité caudale du rein. Elle s'amincit très nettement en dehors et s'interrompt au niveau de l'adhérence entre fascia visceralis et parietalis. Elle se poursuit en bas et en avant vers l'espace rétro-pubien.

On voit bien sur les coupes horizontales que l'espace rétro-péritonéal est limité *en dehors* par l'adhérence des deux fascias que l'on peut cependant cliver facilement, et *en dedans* par l'accolement du fascia de Zuckerkandl et du fascia parietalis, au niveau du muscle grand psoas (Fig. 17 a). *En hauteur*, la graisse rétro-rénale de Gérota s'interrompt au-dessus de la deuxième vertèbre lombaire. Il ne s'agit bien sûr que d'un seul sujet dont on ne peut

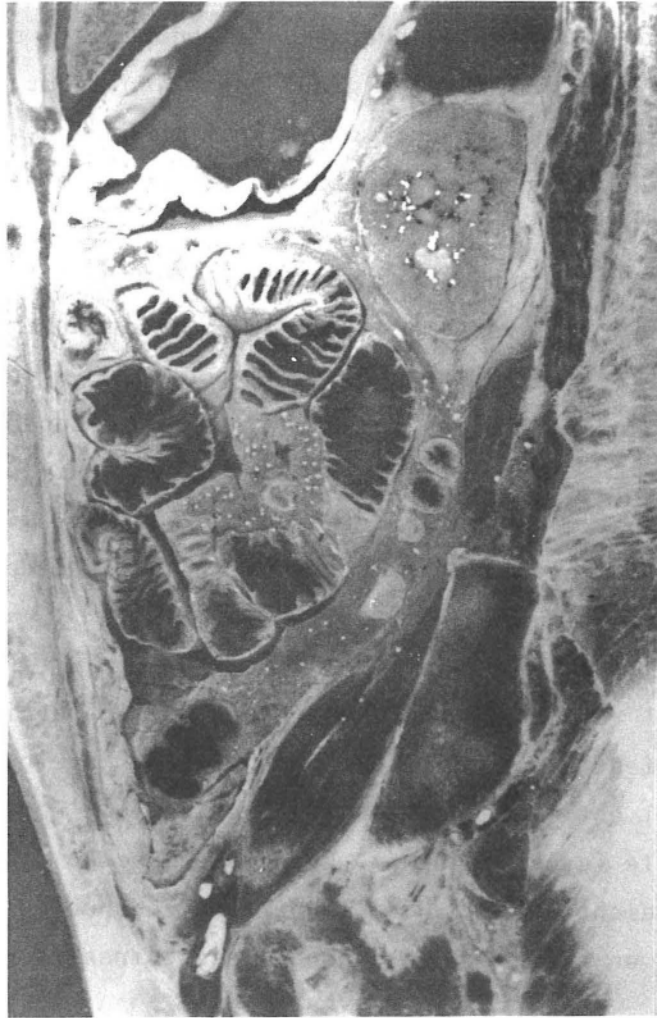


FIGURE 18

ESPACES DE DECOLLEMENT

Coupe sagittale de cadavre adulte frais passant 6 cm à gauche de la ligne médiane
(segment interne)

- Le tissu cellulo-graisseux rétro-péritonéal se continue avec le tissu sous-péritonéal pelvien
- La loge rénale est fermée en bas par dédoublement du fascia visceralis

tirer généralité, mais lors de nos dissections, nous n'avons jamais remarqué une graisse rétro-rénale abondante au-dessus de la moitié inférieure du rein.

Sur les coupes sagittales, on constate que le tissu cellulo-graisseux rétro-péritonéal se continue *en bas* avec le tissu sous-péritonéal pelvien (Fig. 18).

== Le fascia peritonealis ou visceralis

Sur nos dissections latérales on voit nettement, après ablation de la graisse rétro-péritonéale, le fascia visceralis qui *entoure* le rein, après s'être dédoublé à son bord externe. La main qui s'insinue contre la paroi musculaire postérieure refoule le sac viscéral avec l'uretère et les vaisseaux génitaux. On arrive à séparer le péritoine de son fascia pour passer *en avant* de la loge rénale, mais c'est une dissection délicate. Elle montre que l'on peut alors refouler vers *l'arrière*, le rein, l'uretère et les vaisseaux génitaux et qu'au niveau des organes accolés, le péritoine passe *en avant* et le fascia peritonealis *en arrière*. On arrive ainsi à *droite* à la face postérieure du côlon et du méso-côlon ascendant, contenant les vaisseaux coliques et plus haut sur le duodénum. *A gauche*, la disposition est la même au niveau du côlon descendant et de son méso et plus haut au niveau du pancréas.

La dissection par *en avant*, après éviscération des organes intrapéritonéaux et décollement colique, montre que les organes rétro-péritonéaux sont cachés par une lame fibreuse. Quand on incise cette lame au bord externe du rein et que l'on s'insinue contre la paroi musculaire, on peut remonter *en haut* jusqu'au diaphragme, *en bas* descendre jusque dans le pelvis, alors qu'*en dedans* on est arrêté sur la colonne vertébrale et les vaisseaux lombaires. On constate alors que l'on est passé *en arrière* du rein, de l'uretère et des vaisseaux génitaux qui sont contenus dans un dédoublement de cette lame fibreuse, qui n'est autre que le fascia visceralis. MATHIS décrit la loge rénale fermée *en dedans*, réserve faite du passage des vaisseaux rénaux, par soudure des deux feuillets en un feuillet unique, qui passe *en avant* des vaisseaux pré-vertébraux, adhérant à l'aorte dont on peut cependant le séparer artificiellement (Fig. 2 b). Il ne nous a pas été possible de préciser ce point sur nos dissections.

Par contre, l'étude des coupes est intéressante. Sur les coupes sagittales on voit nettement que la *loge rénale est FERMÉE EN BAS* et qu'en haut les deux feuillets pré et rétro-rénaux se réunissent au-dessus de la glande surrénale en un seul feuillet qui se poursuit contre le diaphragme, passe à la face antérieure, circonscrit toute la cavité abdominale et remonte en arrière contre la paroi musculaire, avant de se dédoubler à l'extrémité caudale du rein (Fig.18).

De même sur les coupes horizontales, on remarque un feuillet qui se dédouble au bord latéral du rein, pour former la loge rénale, en délimitant à ce niveau un petit triangle rempli de tissu graisseux, comme l'avait déjà constaté DROUHET. Le feuillet postérieur, net, épais, vient se poser sur le muscle carré des lombes et le muscle grand psoas, semblant même lui constituer son aponevrose d'enveloppe. En dedans, il paraît sur certaines coupes, se terminer sur le corps vertébral et sur d'autres, se perdre dans l'atmosphère cellulo-graisseuse qui entoure l'aorte abdominale et la veine cave inférieure. Le feuillet antérieur passe en avant des vaisseaux pré-vertébraux et se continue avec l'opposé en adhérant, non pas à l'aorte, mais à la veine cave inférieure. Nous n'avons jamais remarqué que les feuillets antérieur et postérieur de la loge rénale se réunissent en dedans et nous considérons que la loge rénale est *OUVERTE EN DEDANS* sur le tissu cellulo-graisseux dense qui entoure les gros vaisseaux pré-vertébraux. Au niveau de la paroi antéro-latérale de l'abdomen, ce feuillet est accolé au fascia parietalis dont il se clive facilement. Nous pensons qu'il s'agit du fascia visceralis et bien que nous soyons arrivé par endroits à le cliver en deux, nous n'avons pas pu préciser sur ces coupes, la disposition du péritoine au niveau des zones accolées (Fig. 17a - 17b).

LES GITES LYMPHATIQUES

« Dissection

Nous l'avons réalisée, après éviscération conservant le bloc duodéno-pancréatique, sur douze pièces, dont l'une s'est révélée indisséquable au niveau du pédicule rénal gauche. Sur une préparation, nous avons injecté,

dans un premier temps, les noeuds lymphatiques inguinaux superficiels, par ponction directe à l'aiguille fine, avec une masse de Papamiltiadès, colorée en noir pour le côté gauche et en vert pour le côté droit, mais seul le côté gauche a été injecté (Fig. 19).

Une fois, nous n'avons retrouvé aucun noeud lymphatique et deux fois un seul noeud lymphatique, volumineux, sous le pédicule rénal gauche, au niveau de la veine génitale. Sur les autres préparations, nous avons mis en évidence les chaînes lymphatiques décrites habituellement : *la chaîne latéro-aortique droite ; la chaîne pré-aortique ; la chaîne latéro-aortique gauche ; les noeuds lymphatiques ilio-pelviens.*

- *La chaîne latéro-aortique droite* : 5 fois, comprenant dans les cinq cas des noeuds lymphatiques inter-aortico-caves dont le nombre varie de 1 à 5 ; dans un cas, 2 noeuds lymphatiques pré-caves, au niveau de l'origine de la veine cave inférieure ; dans deux cas, des noeuds lymphatiques latéro-caves (2 sous le pédicule rénal droit, 1 en arrière); dans un cas, un noeud lymphatique rétro-cave.

- *La chaîne pré-aortique* : 6 fois, avec dans quatre cas des noeuds lymphatiques sous la veine rénale gauche, dont le nombre varie de 2 à 6 ; dans deux cas, 1 à 2 noeuds lymphatiques inter-mésentériques ; dans quatre cas, le lymphocentre mésentérique inférieur comprenant de 1 à 4 noeuds lymphatiques ; dans un cas, 4 lymphonodes au niveau de la bifurcation de l'aorte abdominale.

- *La chaîne latéro-aortique gauche* : 7 fois. Sans compter les noeuds lymphatiques situés au niveau du pédicule rénal gauche, nous avons trouvé dans les 7 cas entre 2 et 5 noeuds lymphatiques le long de l'aorte. Au niveau du pédicule rénal gauche, nous avons trouvé sept fois entre 1 et 4 noeuds lymphatiques situés sous les vaisseaux rénaux ; trois fois, entre 1 et 4 noeuds lymphatiques en arrière du pédicule rénal et quatre fois, 1 noeud lymphatique au-dessus du pédicule, au niveau de la veine surrénale moyenne.

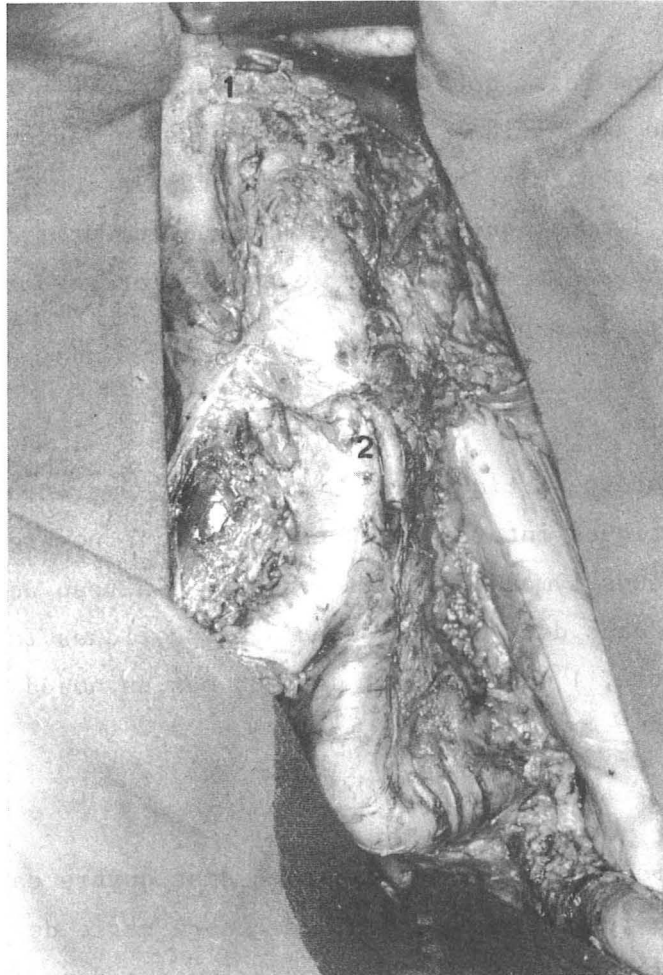


FIGURE 19

TOPOGRAPHIE DES NOEUDS LYMPHATIQUES RETRO-PERITONEAUX

Injection par la masse de Papamiltiadès - côté gauche

Chaines lymphatiques iliaques externe et commune
Chaines lymphatiques latéro-aortiques

1. Lymphocentre rénal
2. Lymphocentre mésentérique inférieur

■ En ce qui concerne *les noeuds lymphatiques ilio-pelviens*, nous avons disséqué deux fois, 2 noeuds lymphatiques au niveau des vaisseaux iliaques communs droit ou gauche ; deux fois, 2 à 4 noeuds lymphatiques du promontoire ; deux fois, 2 à 3 noeuds lymphatiques au niveau de l'artère iliaque externe droite ; trois fois, 1 à 3 noeuds lymphatiques au niveau de l'artère iliaque externe gauche et une fois, 1 noeud lymphatique iliaque interne.

Sur une aussi courte série, notre étude n'a pas grande valeur, mais nous pouvons cependant remarquer que c'est la chaîne latéro-aortique gauche qui a été le plus souvent mise en évidence et nous avons été surpris par le petit nombre de noeuds lymphatiques disséqués, contrairement aux chiffres que donne ROUVIERE. C'est pourquoi nous avons complété nos dissections par une étude lymphographique.

■ ■ Etude lymphographique

Nous avons étudié 30 *lymphographies pédieuses bilatérales* de malades suivis dans le service d'Hématologie (Pr. D. HOLLARD) pour maladie de Hodgkin stades I ou II sus-diaphragmatiques et qui ont tous eu une laparotomie exploratrice nous permettant de considérer ces lymphographies comme normales. Nous avons remarqué, comme tous les auteurs, la grande diversité de forme et de taille des noeuds lymphatiques opacifiés, mais nous nous sommes limités à une étude numérique et topographique.

Pour chaque lymphographie ont été décalqués un *cliché de face* (30 fois) et un *cliché de profil* (18 fois). Nous avons compté le nombre de noeuds lymphatiques, au niveau des chaînes iliaques externes, iliaques communes et abdomino-aortiques en considérant comme l'indiquent différents auteurs : ARVAY (6), HERMANN (62), FUCHS (49) que la bifurcation de l'aorte se projette au niveau du disque intervertébral entre la quatrième et la cinquième vertèbre lombaire, que la bifurcation de l'artère iliaque commune se projette au niveau du promontoire, en dedans de l'articulation sacro-iliaque et que la naissance de l'artère fémorale est située en regard d'une ligne unissant l'épine iliaque antéro-supérieure (*spina iliaca anterior superior*) au tubercule pubien. Nous avons

AUTEURS	CHAINE ILIAQUE EXTERNE			CHAINE ILIAQUE INTERNE	CHAINE ILIAQUE COMMUNE			NOEUDS LYMPHATIQUES ABDOMINO-AORTIQUES		
	externe	moyenne	interne		externe	moyenne	interne	latéro-aortique D.	médio-aortique	latéro-aortique G.
FUCHS (100 cas)	0 - 9	0 - 11	1 - 18	1 - 9	0 - 11	0 - 18	0 - 15	0 - 18	0 - 28	0 - 44
HERMANN (20 cas)	1 - 4	2 - 4	1 - 4	2 - 8	4 - 12			20 - 30		
GREGL (200 cas)	8 - 11			2 - 8	4 - 12			20 - 30		
NOTRE SERIE (30 cas)	3 - 10			-	2 - 12			1 - 17	0 - 11	4 - 24

TABLEAU I

RÉPARTITION NUMÉRIQUE DES NOEUDS LYMPHATIQUES EN LYMPHOGRAPHIE
RÉSULTATS DES DIFFÉRENTS AUTEURS

compté globalement entre 33 et 69 noeuds lymphatiques par lymphographie, dont la répartition est la suivante : 3 à 10 *noeuds lymphatiques* pour les chaînes iliaques externes ; 2 à 12 *noeuds lymphatiques* pour les chaînes iliaques communes ; 1 à 17 *noeuds lymphatiques* pour la chaîne latéro-aortique droite ; 4 à 24 *noeuds lymphatiques* pour la chaîne latéro-aortique gauche ; enfin entre 0 et 11 *noeuds lymphatiques* médio-aortiques se projetant sur la colonne vertébrale et correspondant aux chaînes pré et rétro-aortiques. Nous n'avons pas noté de noeuds lymphatiques au niveau des chaînes iliaques internes, qui pour ARVAY (6), DESPREZ-CURELY (40) ne sont opacifiées, par voie rétrograde, que s'il existe un obstacle en aval, alors que pour d'autres : FUCHS (49), HERMANN (62), GREGL (58) elles sont visibles du fait des communications à double courant existant entre les chaînes iliaques interne et externe. Nos résultats sont comparés à ceux des autres auteurs dans le tableau I. Nous retrouverons là aussi une prédominance de la chaîne latéro-aortique gauche.

Nous avons précisé également la topographie des noeuds lymphatiques par rapport aux vertèbres et aux disques intervertébraux : d'une part sur un *cliché de face*, en calculant le nombre de noeuds lymphatiques situés entre la ligne médiane et le bord latéral de la vertèbre, et entre ce bord latéral et une ligne passant par les extrémités des processus transverses (Fig. 20 et 21) ; d'autre part, sur un *cliché de profil* en comptant les noeuds lymphatiques se projetant sur la colonne vertébrale et ceux se projetant jusqu'à deux centimètres ou entre deux et quatre centimètres en avant des vertèbres (Fig. 22-23). On remarque que le plus grand nombre de noeuds lymphatiques se situent au niveau des deuxième, troisième et quatrième vertèbres lombaires, comme le signale GREGL dans son étude portant sur 200 lymphographies.

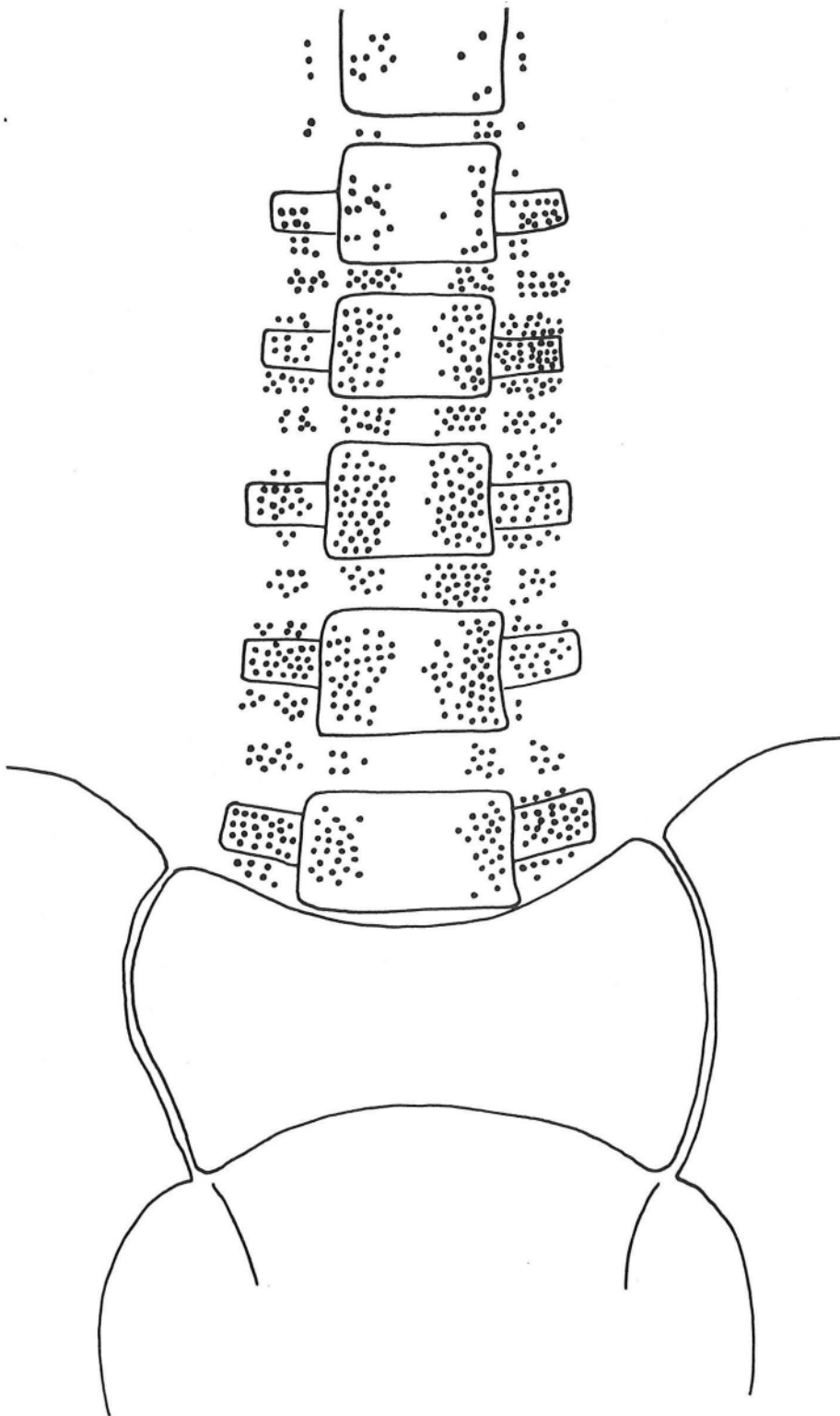


FIGURE 20

DENSITE GANGLIONNAIRE - ETUDE DE 30 LYMPHOGRAPHIES

Chaque point correspond à un ganglion

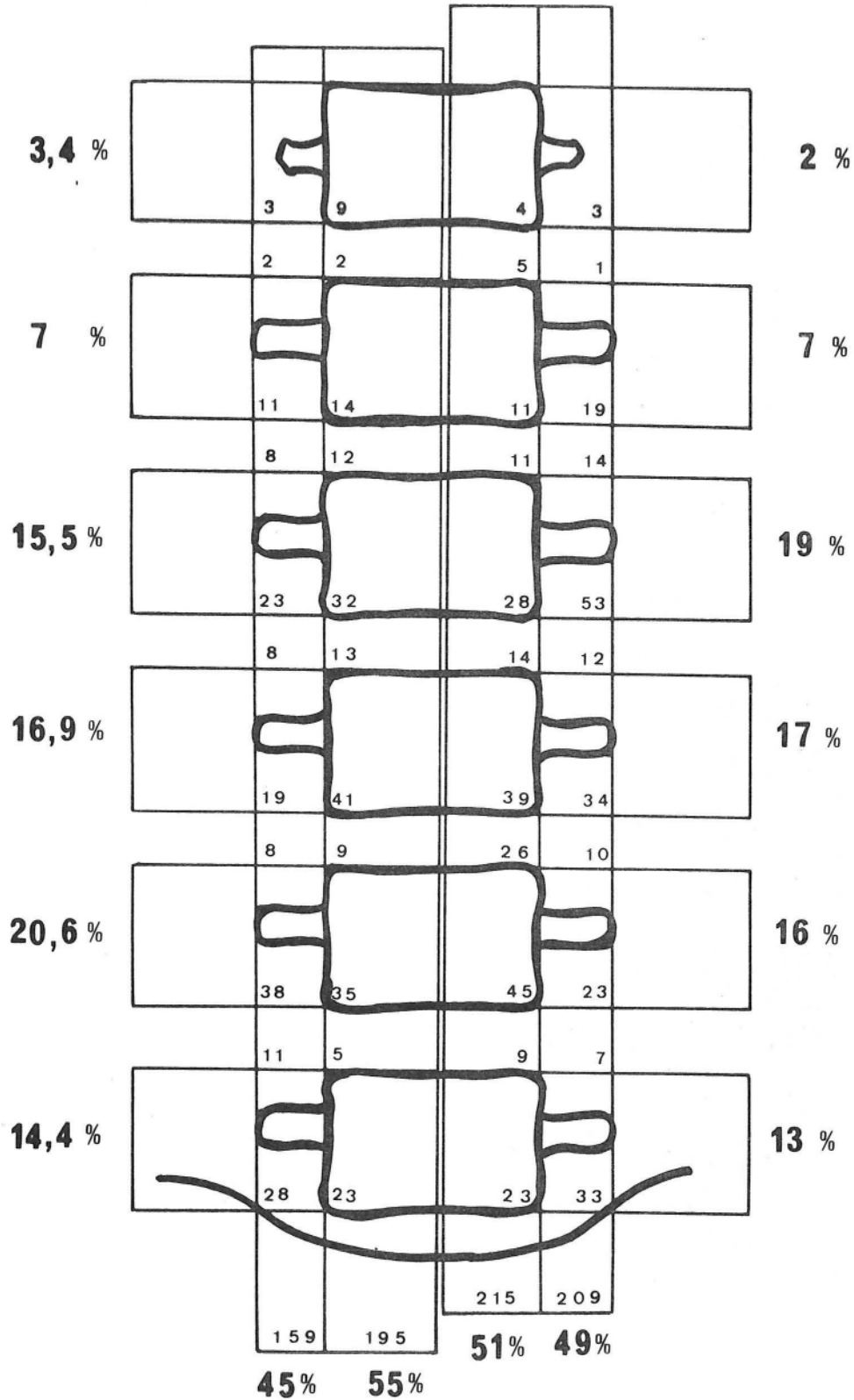


FIGURE 21

REPARTITION NUMERIQUE ET POURCENTAGE DES NOEUDS LYMPHATIQUES ABDOMINO-AORTIQUES
 Par rapport à la colonne vertébrale
 ETUDE DE 30 LYMPHOGRAPHIES

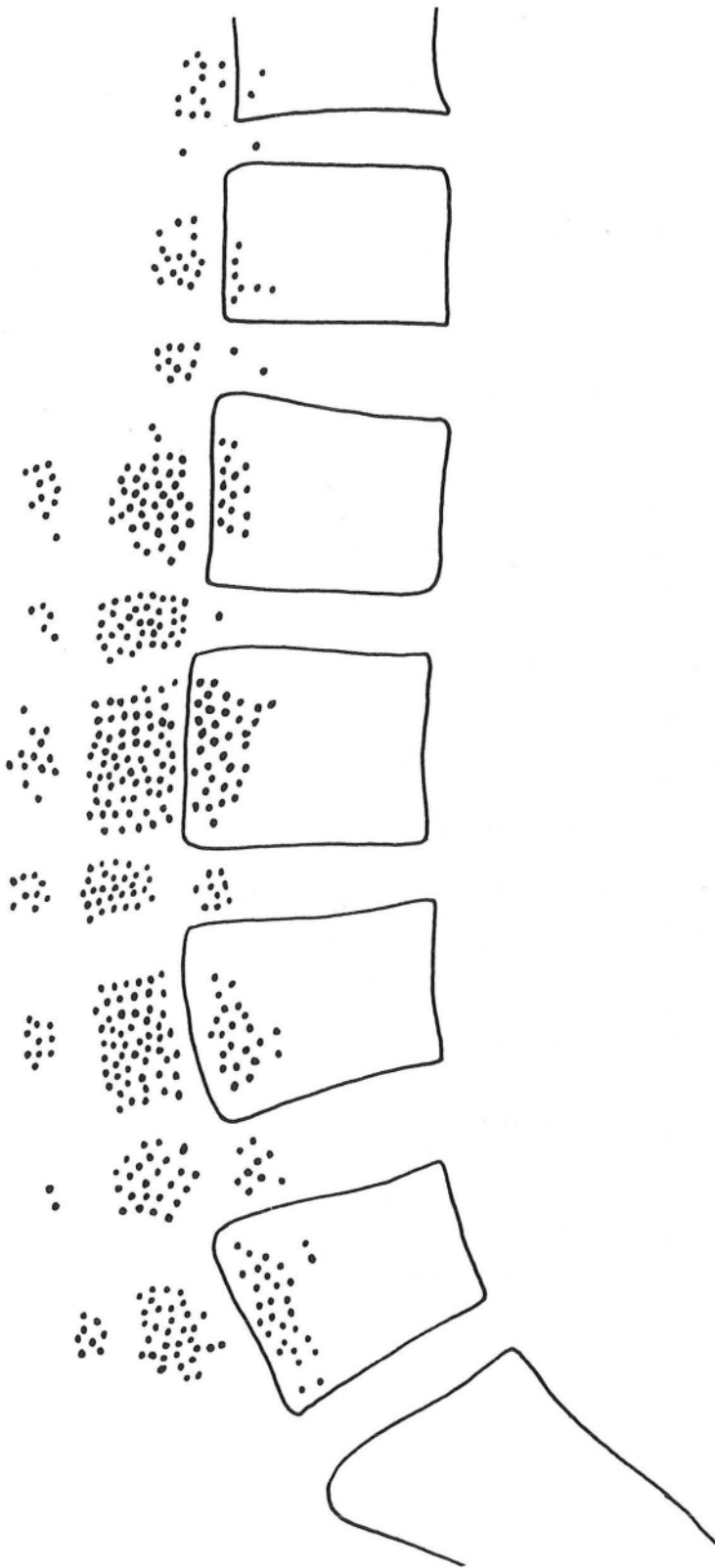


FIGURE 22

DENSITE GANGLIONNAIRE - ETUDE DE 18 LYMPHOGRAPHIES

Chaque point correspond à un ganglion

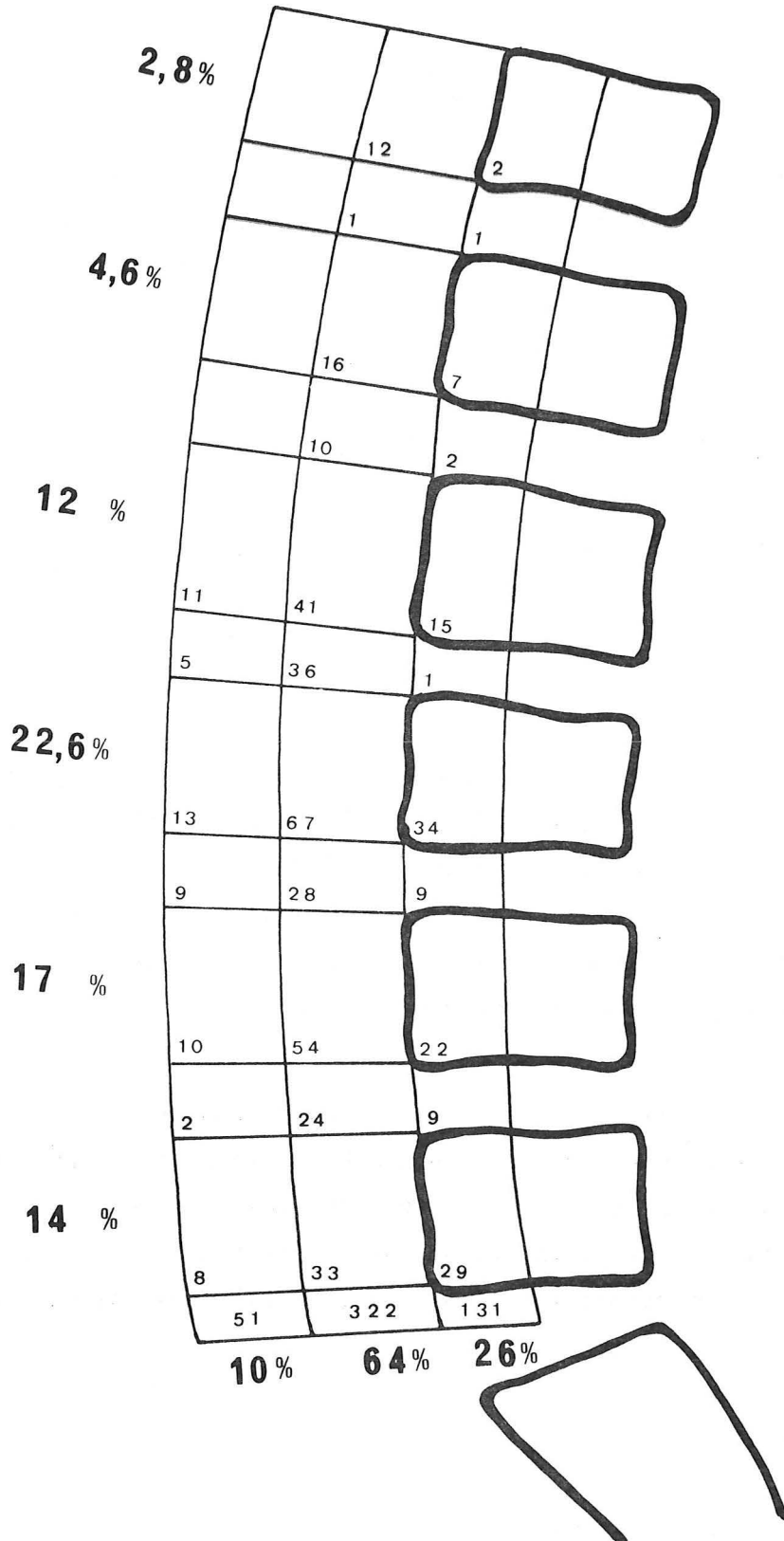


FIGURE 23

REPARTITION NUMERIQUE ET POURCENTAGE DES NOEUDS LYMPHATIQUES ABDOMINO-AORTIQUES

se projetant : sur la colonne vertébrale, jusqu'à 2 cm
et entre 2 et 4 cm en avant des vertèbres

ETUDE DES 18 LYMPHOGRAPHIES



EXPERIMENTATION TECHNIQUE

Elle a été réalisée en même temps que l'étude anatomique et nous a permis de vérifier, sur cadavre frais, les différentes voies d'abord étudiées au laboratoire, en nous plaçant dans les conditions d'une intervention.

■ Rétropéritonéoscopie lombaire postérieure

Nous l'avons répétée *six fois*, par une courte incision au bord externe de la masse sacro-lombaire, en regard de la troisième vertèbre lombaire mais en plaçant le cadavre dans différentes positions.

- *En décubitus ventral* (2 fois) : nous avons été plus gêné pour refouler le rein en avant, que par la graisse rétro-péritonéale elle-même. Réalisée uniquement du côté droit, nous avons pu repérer aisément le douzième nerf intercostal, la veine cave inférieure jusqu'au pédicule rénal droit, l'uretère, les vaisseaux génitaux et le duodénum (1 fois). Dans les deux cas, l'ouverture du fascia de Zuckerkandl nous a empêché de poursuivre l'exploration.

- *En décubitus latéral* (4 fois), afin de faire tomber le sac viscéral en avant. Nous l'avons essayé deux fois en décubitus latéral modéré à 60° et deux fois en décubitus latéral strict, en retrouvant les mêmes éléments que précédemment, mais plus facilement et en pouvant descendre plus loin le long du muscle grand psoas, sans pour autant voir les vaisseaux iliaques, ni la chaîne sympathique lombaire.

■ Rétropéritonéoscopie lombaire latérale

Nous l'avons répétée *huit fois*, par une courte incision horizontale sous la pointe de la douzième côte en abordant l'espace rétro-péritonéal, après simple dissociation musculaire et incision du fascia parietalis, sans être gêné par le douzième nerf intercostal, ni par le nerf ilio-hypogastrique.

■ Un cadavre a été placé en *décubitus ventral*, avec un billot sous le thorax et le pubis pour laisser l'abdomen pendant. Nous avons été gêné dans notre exploration par une abondante graisse rétro-péritonéale. Cependant, nous avons pu suivre facilement le muscle grand psoas en arrière de la loge rénale et de l'uretère et voir, à droite, la veine cave inférieure jusqu'au pédicule rénal, alors qu'à gauche, nous avons repéré le pédicule rénal, mais pas l'aorte abdominale. En bas, nous n'avons pas vu les vaisseaux iliaques et nous n'avons pas pu disséquer de noeuds lymphatiques au cours de cette exploration.

■ Cinq cadavres ont été placés en *décubitus latéral strict*. Nous avons pu explorer l'espace rétro-péritonéal, en arrière de la loge rénale sans être gêné par le tissu cellulo-graisseux. L'aorte abdominale et la veine cave inférieure ont été repérées depuis l'origine des vaisseaux iliaques jusqu'au pédicule rénal, sans voir de noeuds lymphatiques, mais il nous a paru difficile de remonter plus haut et une fois nous avons blessé la rate. Nous avons essayé également de passer en avant de la loge rénale, sans y parvenir et en ouvrant à chaque fois le péritoine. C'est l'accolement de l'angle droit qui paraît le plus gênant. Nous avons auparavant réalisé quatre fois un rétro-pneumo-péritoine, par injection latéro-coccygienne, selon la technique de RUIZ-RIVAS, sans que notre exploration en soit facilitée.

== Rétropéritonéoscopie iliaque

Nous l'avons répétée sur *six cadavres*, par une incision parallèle à l'arcade crurale, à mi-distance entre l'épine iliaque antéro-supérieure et le tubercule pubien. Deux explorations ont été impossibles, l'une à cause d'une très abondante graisse sous-péritonéale, l'autre parce qu'une brèche péritonéale nous a inondé d'ascite.

Dans les quatre autres cas, nous avons pu à droite comme à gauche, suivre les artères iliaque externe et commune, jusqu'à la bifurcation de l'aorte. Une fois, nous avons pu suivre les premiers centimètres de l'artère iliaque interne et une fois nous avons repéré deux noeuds lymphatiques iliaques externes. L'uretère a été vu et laissé en avant deux fois. Notre exploration nous a semblé facilitée en plaçant un billot sous la fesse homolatérale.

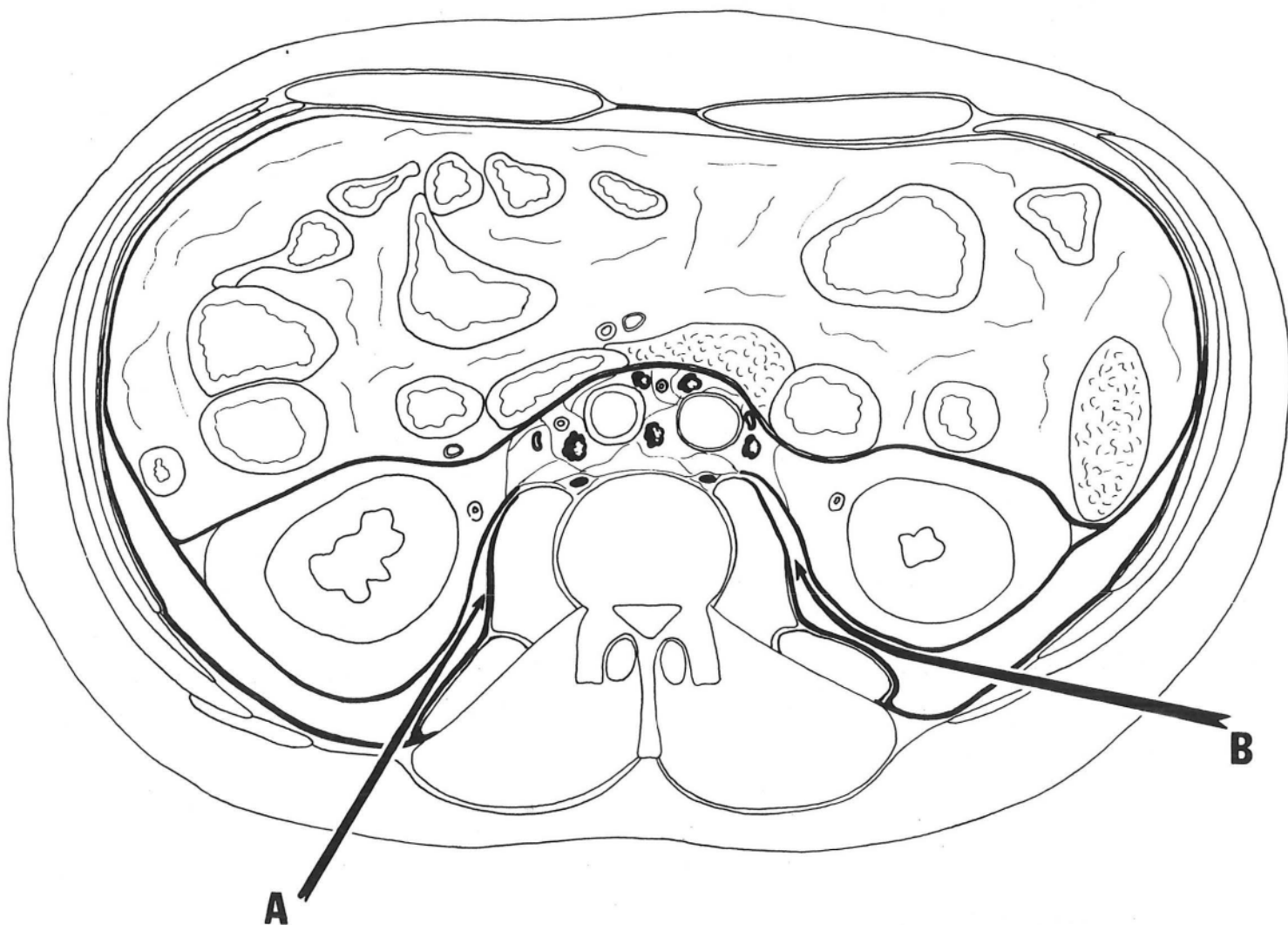


FIGURE 24

VOIES D'ACCES AUX NOEUDS LYMPHATIQUES ABDOMINO-AORTIQUES

Schéma d'après une coupe transversale de cadavre frais
passant par la troisième vertèbre lombaire
(Segment inférieur)

- A. Voie lombaire postérieure
- B. Voie lombaire latérale

== Rétropéritonéoscopie sus-pubienne

Nous l'avons essayée *quatre fois*, par une incision horizontale, à deux travers de doigt au-dessus du pubis. Nous avons pu repérer, à droite comme à gauche, les vaisseaux épigastriques inférieurs et suivre l'artère iliaque externe jusqu'à la bifurcation de l'artère iliaque commune. L'artère iliaque interne a été vue une fois et blessée au cours de la dissection. Il nous a été impossible de remonter le long de l'artère iliaque commune.

COMMENTAIRES

Voulant mettre au point une technique d'exploration endoscopique nous avons par cette étude, cherché à en donner une justification anatomique et une expérimentation, avant de l'appliquer en clinique.

La dissection et l'étude lymphographie nous ont montré que c'est au niveau de la chaîne latéro-aortique gauche que les noeuds lymphatiques sont les plus nombreux, la majorité d'entre eux siégeant au niveau des deuxième, troisième et quatrième vertèbres lombaires.

L'espace rétro-péritonéal est compris entre : *une limite externe* que l'on peut appeler fascia parietalis et que nous considérons comme le feuillet profond de l'aponévrose d'enveloppe du muscle transverse de l'abdomen ; *une limite interne*, fascia peritonealis ou visceralis qui double la face profonde du péritoine, passe en arrière des viscères accolés et se dédouble au bord externe du rein pour former la loge rénale que nous considérons fermée en bas, mais ouverte en dedans sur l'atmosphère cellulo-graisseuse, qui entoure l'aorte abdominale et la veine cave inférieure. L'uretère et les vaisseaux génitaux sont également contenus dans un dédoublement de ce fascia. C'est entre ces deux limites, dans l'espace inter-pariéto-viscéral, rempli par endroit d'une coulée cellulo-graisseuse, plus ou moins abondante, que nous trouvons *un plan de clivage*.

Pour la biopsie des noeuds lymphatiques abdomino-aortiques, la voie lombaire latérale qui utilise le plan de clivage entre muscle grand

dorsal et muscle oblique externe de l'abdomen ou dissocie les muscles larges de l'abdomen, nous paraît *meilleure* que la voie postérieure qui traverse le fascia thoraco-lombaire et l'aponévrose postérieure du muscle transverse de l'abdomen, car elle permet un abord plus horizontal, qui facilite l'approche des organes pré-vertébraux (Fig. 24). Il faut progresser en s'appuyant sur le muscle grand psoas, en arrière de la loge rénale, car la dissection en avant de cette loge est difficile et même dangereuse pour les mésocôlons et l'angle colique droit. Le duodénum est par contre plus un repère qu'un danger. Cette voie permet d'explorer, depuis la bifurcation de l'aorte et de la veine cave inférieure jusqu'au pédicule rénal, au-dessus duquel il est difficile de progresser à cause de l'atmosphère surrenalisée. Cependant, cette limite supérieure n'est pas gênante, compte-tenu de la topographie ganglionnaire, mais les noeuds lymphatiques, quand ils ne sont pas hypertrophiés sont difficiles à repérer. Enfin, l'atmosphère cellulo-graisseuse rétro-péritonéale est très gênante quand elle est très abondante et une déchirure de la loge rénale rend l'exploration impossible.

Pour la biopsie des noeuds lymphatiques ilio-pelviens, la voie d'abord iliaque permet d'explorer les chaînes lymphatiques iliaques, depuis l'arcade crurale jusqu'à la bifurcation aortique. La voie sus-pubienne ne nous paraît pas plus avantageuse, car, si elle permet une exploration bilatérale, celle-ci est plus limitée.

EXPERIENCE CLINIQUE



EXPERIENCE CLINIQUE

Nous rapportons *neuf rétropéritonéoscopies* effectuées dans le service de Chirurgie Générale et Infantile du Pr. R. SARRAZIN par lui-même ou par le Dr. J-F. DYON, entre Juin 1976 et Avril 1979.

Ces observations étant peu nombreuses, nous en donnerons, avant de les discuter, un résumé détaillé en reproduisant les principaux examens ayant guidé le geste opératoire.

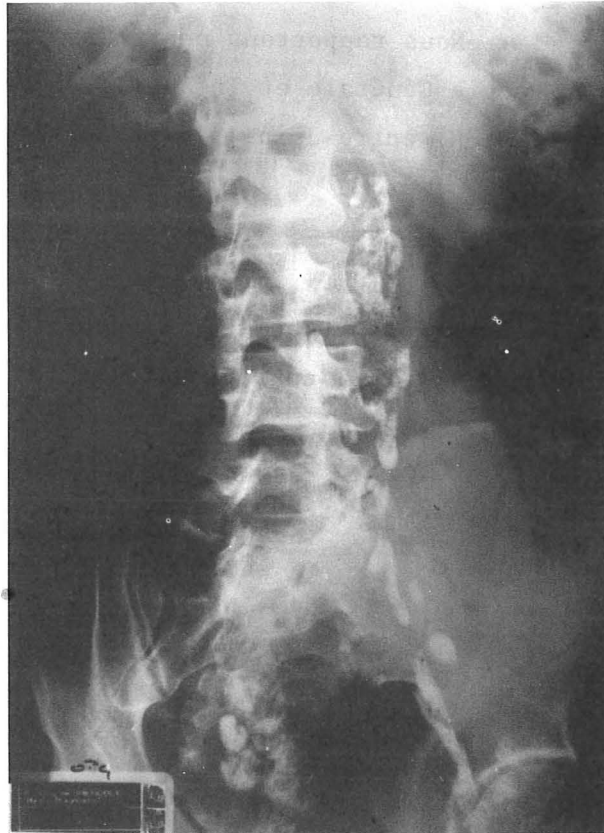


FIGURE 25

LYMPHOGRAPHIE

Volumineuses adénopathies iliaques communes et externes droites
et latéro-aortiques gauches

OBSERVATION N° 1

M. LA... André, 31 ans, sans antécédent particulier, présente depuis trois mois une "grosse jambe" droite, apparue à la suite d'un effort, accompagnée d'une fièvre à 38,5° pendant 8 jours et d'une adénopathie inguinale droite.

Bilan étiologique (Service d'Hématologie - Pr. D. HOLLARD)

- Ponction ganglionnaire : blanche.
- Urographie intra-veineuse : normale.
- Cologramme : refoulement du rectum vers la gauche.
- Lymphographie : volumineuses adénopathies iliaques communes et externes droites et latéro-aortiques gauches (Fig.25).

RETROPERITONEOSCOPIE iliaque droite (15.6.76) (Dr. J-F. DYON)

- Sous anesthésie générale et intubation, malade en décubitus dorsal.
- Courte incision iliaque droite basse.
- Ouverture de l'aponévrose du muscle oblique externe de l'abdomen et dissociation des muscles obliques interne et transverse de l'abdomen en dedans du cordon.
- Toucher iliaque révélant des adénopathies assez volumineuses, molles, collées contre les vaisseaux.
- Dissection au médiastinoscope montrant des noeuds lymphatiques, iliaques externes et communs, blanchâtres, mous.
- Biopsie.
- Fermeture sur drain de Redon.

Suites opératoires

- Pas de douleurs - apyrexie.
- Le drain de Redon est enlevé à la 48e heure, après avoir donné 20 ml le premier jour, puis 5 ml le second.
- Le malade quitte le service au 3e jour pour son domicile.

Evolution

- Les appositions sur lame révèlent des cellules de Sternberg et l'examen anatomopathologique confirme une maladie de Hodgkin, grade I de Lukes.
- Le bilan complémentaire : biopsie de moëlle, médiastinoscopie et laparotomie exploratrice permet de classer cette maladie dans le stade II bS+.
- Après traitement, le malade est actuellement en rémission complète.

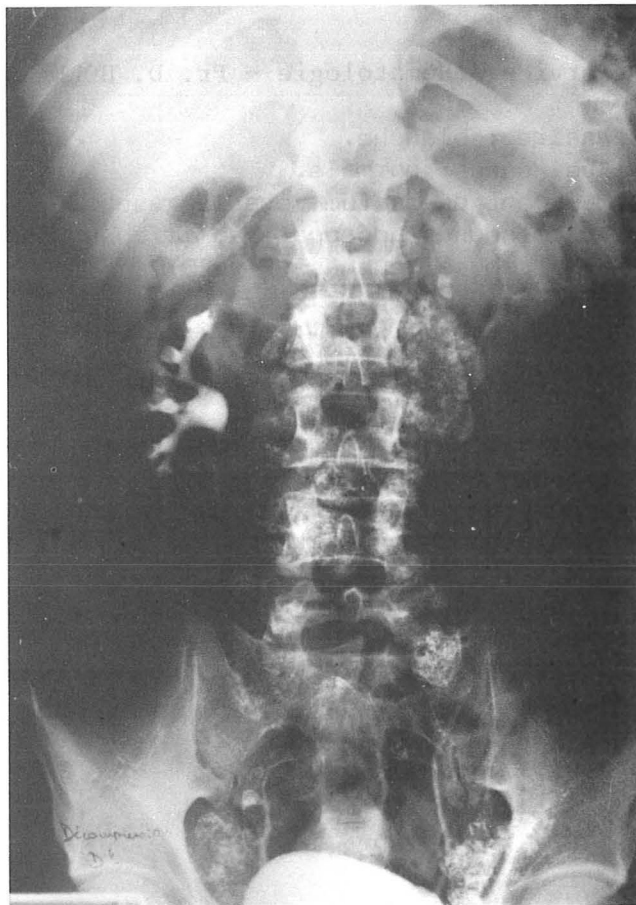


FIGURE 26

LYMPHOGRAPHIE

Hypertrophie et aspect fantomatique
des noeuds lymphatiques ilio-pelviens et abdomino-aortiques

OBSERVATION N° 2

M. PO... Yves, 43 ans, sans antécédent particulier, présente depuis 7 mois des épisodes fébriles à 38 - 38,5°, d'une durée de 4 à 5 jours, survenant toutes les 3 semaines et s'accompagnant de douleurs dans les membres inférieurs, de sueurs nocturnes, de prurit, d'une asthénie sans amaigrissement et d'adénopathies inguinales indolores.

Bilan étiologique (Service des Maladies Infectieuses - Pr. M. MICOUD)

- Examen clinique : normal.
- Ponction d'une adénopathie inguinale droite : sans conclusion.
- Radiographie pulmonaire révélant une image paratrachéale droite et évoquant une adénopathie médiastinale.
- Radiographie de l'abdomen sans préparation : normale.
- Urographie intra-veineuse montrant un uretère lombaire gauche et un bas-fond vésical discrètement refoulé par une empreinte régulière.
- Lymphographie montrant des noeuds lymphatiques ilio-pelviens et abdomino-aortiques hypertrophiés et fantomatiques. (Fig. 26)

RETROPERITONEOSCOPIE iliaque droite (2.9.77) (Dr. J-F. DYON)

- Sous anesthésie générale et intubation, malade en décubitus dorsal.
- Courte incision iliaque droite basse.
- Ouverture de l'aponévrose du muscle oblique externe de l'abdomen et dissociation des muscles sous-jacents.
- Exploration au médiastinoscope et biopsie d'un noeud lymphatique iliaque externe.
- Fermeture sur un drain de Redon.

Suites opératoires

- Pas de douleur. Fièvre à 38° le lendemain, puis apyrexie.
- Le drain de Redon ne donnant rien est enlevé à la 24e heure.
- Le malade regagne le service d'origine au 2e jour.

Evolution

- Les appositions sur lame évoque une maladie de Hodgkin et l'examen anatomopathologique confirme un grade IV de Lukes.
- Le bilan complémentaire : biopsie de moëlle, médiastinoscopie, laparotomie exploratrice permet de classer cette maladie dans le stade III bS+.
- Après traitement le malade est actuellement en rémission complète.

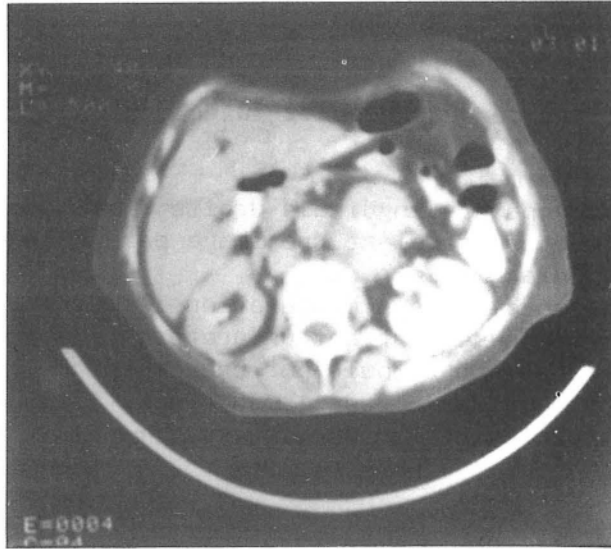

FIGURE 27

EXAMEN TOMODENSITOMETRIQUE

Kyste du pôle supérieur du rein droit
Volumineuse masse rétro-péritonéale latéro-vertébrale gauche

OBSERVATION N° 3

Mme TR... Marie-Louise, 72 ans, hypertendue, présente depuis un an environ, une fièvre au long cours à 38°, avec asthénie et amaigrissement de 10 kg.

Bilan étiologique (Service de Médecine Interne - Pr. Agr. J-M. MALLION)

- Examens clinique et biologique : normaux en dehors d'une accélération de la vitesse de sédimentation à 130 mm à la 1ère heure.
- Radiographie pulmonaire montrant des opacités des sommets d'allure tuberculeuse anciennes.
- Cholécytographie, transit oeso-gastro-duodénal, cologramme: normaux en dehors d'une lithiase vésiculaire sans retentissement sur les voies biliaires.
- Urographie intra-veineuse révélant un kyste solitaire du pôle supérieur du rein droit que confirme l'échotomographie.
- Laparoscopie : normale.
- Examen tomodensitométrique confirmant la lithiase vésiculaire et le kyste rénal et montrant une masse rétro-péritonéale de 6 à 7 cm de diamètre, formée d'opacités juxtaposées, pré-vertébrales et latéro-vertébrales gauches, entre la 12e vertèbre thoracique et la 2e vertèbre lombaire, s'insinuant derrière l'aorte et effaçant partiellement les contours de l'aorte et de la veine cave inférieure (Fig. 27).

RETROPERITONEOSCOPIE lombaire gauche (11.1.79) (Pr. R. SARRAZIN)

- Sous anesthésie générale et intubation, malade en décubitus ventral.
- Incision lombaire gauche sous la pointe de la 11e côte.
- Ouverture de l'aponévrose et réclinaison du muscle grand dorsal.
- Dissociation des muscles larges et refoulement du 11e paquet vasculo-nerveux intercostal.
- Ouverture du fascia parietalis.
- Le palper lombaire conduit jusqu'au muscle grand psoas.
- Introduction du médiastinoscope, en s'appuyant sur le muscle grand psoas, en arrière du rein, on atteint sans difficulté le pôle inférieur de la tumeur, qui apparaît blanchâtre, irrégulière et adhérente. La ponction ramène un suc épais, lactescent. Biopsie. Clip sur le point de prélèvement.
- Fermeture sur un drain de Redon.
- L'examen extemporané évoque une métastase d'un adénocarcinome.

Suites opératoires

- Apyrexie, mais douleur peu intense pendant 24 h.
- Le drain de Redon est enlevé à la 48e heure, après avoir donné 10 ml chaque jour.
- La malade regagne le service d'origine au 3e jour.

Evolution

- L'examen cytologique et anatomo-pathologique confirme l'existence d'une métastase d'un adénocarcinome, à structures glanduliformes.
- Le bilan complémentaire succinct, compte-tenu de l'âge de la malade n'a pas permis de mettre en évidence la tumeur primitive.

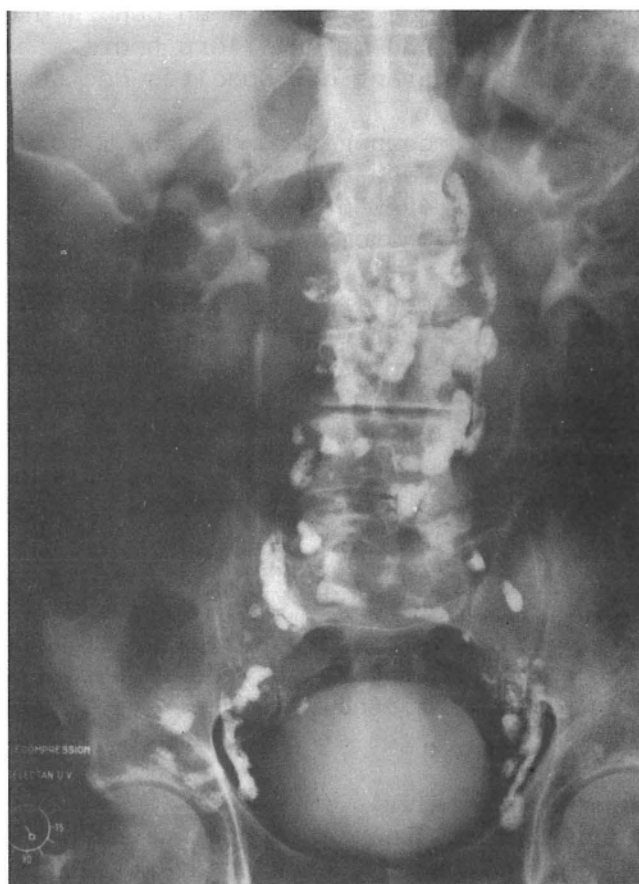


FIGURE 28

LYMPHOGRAPHIE

Aspect fantomatique d'une adénopathie latéro-vertébrale droite
en regard de L₁ - L₂

OBSERVATION N° 4

M. SE... Paul, 66 ans, porteur d'une cardio-angio-sclérose, présente depuis 2 mois un état fébrile, accompagné d'un purpura vasculaire des quatre membres et d'un amaigrissement de 5 kg.

Bilan étiologique (Service de Chirurgie Générale et Digestive - Pr. Y. BOUCHET)

- Bilan clinique confirmant l'insuffisance coronarienne et les troubles de la coagulation.
- Lymphographie révélant une adénopathie para-vertébrale droite, au niveau du disque intervertébral entre la 1^e et la 2^e vertèbre lombaire, d'aspect fantomatique. (Fig.28).

RETROPERITONEOSCOPIE lombaire droite (23.1.79) (Pr. R. SARRAZIN)

- Sous anesthésie générale et intubation, malade en décubitus ventral.
- Incision lombaire droite au bord du muscle grand dorsal.
- Après dissociation musculaire, on pénètre facilement dans l'espace rétro-péritonéal.
- On s'appuie sur le muscle grand psoas pour remonter contre la veine cave inférieure, jusqu'à la veine rénale droite.
- Repérage, dans l'angle des deux veines d'un noeud lymphatique apparemment normal qui est biopsié.
- L'adiposité du sujet et la brièveté du médiastinoscope font que l'on aura une vue très éphémère de la région.
- On essaye alors de passer en avant du rein avec un bronchoscope, ce qui permet de disséquer le duodénum, mais ne montre pas le pédicule rénal.
- Fermeture sur un drain de Redon.

Bien qu'ayant permis de biopsier un noeud lymphatique, cette exploration gênée par le manque de longueur du tube est considérée comme incomplète.

Suites opératoires

- Pas de douleur, température à 38,5° pendant 48 heures.
- Le drain de Redon est enlevé au 2^e jour, après avoir donné 80 ml le premier jour, puis 10 ml le second jour.
- Le malade regagne le service d'origine au 5^e jour.

Evolution

- L'examen du noeud lymphatique prélevé s'avère normal.
- Quand le malade quitte l'hôpital au 10^e jour, il n'est plus fébrile et son purpura a pratiquement disparu.

OBSERVATION N° 5

Mme BU... Brunette, 36 ans, est hospitalisée pour une hémorragie vaginale importante, liée à une ulcération de la face postérieure du vagin. Dans ses antécédents, on note depuis 8 ans : des épisodes d'aphtose buccale, d'érythème noueux et de polyarthralgies. Elle a subi il y a 4 ans une résection iléale, dont l'examen histologique n'a pu trancher entre maladie de Crohn et tuberculose. Durant son hospitalisation apparaissent un syndrome cave supérieur, une hépto-splénomégalie, un épanchement pleural bilatéral et une ascite.

Bilan étiologique (Service de la Maternité - Pr. Y. MALINAS)

- Radiographie pulmonaire montrant des opacités arrondies dans le médiastin supérieur
- Phlébographie confirmant une thrombose cave supérieure.
- Examen tomodensitométrique révélant des adénopathies médiastinales antérieures et des opacités à contours polycycliques de 10 par 6 cm, en projection pré-rénale droite, effaçant les contours vasculaires pour lesquelles est porté le diagnostic probable d'adénopathies rétro-péritonéales (Fig.29 a).
- Médiastinoscopie rendue difficile par la présence de nombreuses veines rétro-sternales : incomplète.

RETROPERITONEOSCOPIE lombaire droite (25.1.79) (Pr. R. SARRAZIN)

- Sous anesthésie péridurale, malade en décubitus latéral gauche.
- Courte incision latérale droite sous la 12e côte.
- Abord du plan rétro-péritonéal, après dissociation musculaire.
- Exploration rétro-rénale au médiastinoscope ne retrouvant aucune adénopathie le long de la veine cave inférieure.
- Décollement du péritoine de la loge rénale et pénétration à la partie haute dans la cavité péritonéale. Evacuation de plus d'un litre d'ascite. Exploration de la face inférieure du foie, du hiatus de Winslow, du duodénum et du pancréas qui s'avèrent normaux. On redescend alors à la face antérieure du rein, mais on ne retrouve aucune adénopathie. On ne fera qu'une biopsie hépatique à la pince.
- Fermeture sur un drain de Redon.

L'exploration semble complète, mais on ne retrouve pas les adénopathies évoquées sur l'examen tomodensitométrique.

Suites opératoires

- Pas de douleur, température à 38 - 38,5° pendant 2 jours.
- Le drain de Redon est enlevé à la 48e heure.
- La malade regagne le service d'origine au 3e jour.

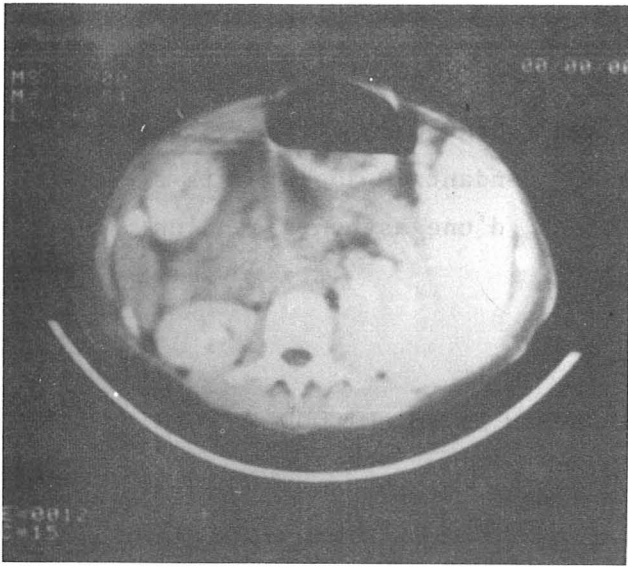


FIGURE 29 a

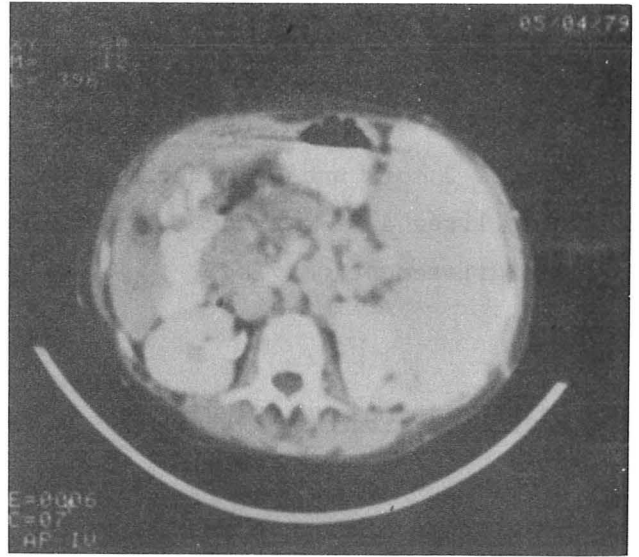


FIGURE 29 b

Fig. 29 a : Examen tomodensitométrique pré-opératoire

Opacités rétro-péritonéales pré-rénales droites étiquetées : adénopathies

Fig. 29 b : Examen tomodensitométrique post-opératoire

Mêmes opacités rattachées après bolus opaque à une origine vasculaire

Evolution

- L'examen anatomo-pathologique de nombreux prélèvements (noeud lymphatique cervical, vagin, foie, peau, col utérin, aphte) montre des lésions de vascularite aiguë.
- Dans le contexte, la découverte d'un antigène HLA B₅ fait porter le diagnostic de maladie de Behcet.
- Un examen tomodensitométrique de contrôle est réalisé 3 mois plus tard, retrouvant des opacités nodulaires qui sont rattachées, après bolus opaque, à une origine vasculaire, corrigeant ainsi l'hypothèse d'adénopathies portées sur le premier examen. (Fig. 29 b).

OBSERVATION N° 6

M. CH... Raymond, 48 ans, sans antécédent particulier, présente depuis 2 mois une hyperthermie qui est restée à 40° pendant 10 jours, puis s'est stabilisée à 38°, s'accompagnant de sueurs nocturnes, d'une asthénie et d'un amaigrissement de 7 kg.

Bilan étiologique (Service des Maladies Infectieuses - Pr. M. MICOUD)

- Bilans clinique et radiologique standards : normaux.
- Lymphographie non pratiquée.
- Examen tomodensitométrique montrant des opacités rondes, multiples, latéro-aortiques gauches, surtout rétro-pancréatiques, au niveau de la première et de la deuxième vertèbre lombaire, évoquant des adénopathies (Fig.30).

RETROPERITONEOSCOPIE lombaire gauche (15.2.79) (Dr. J-F. DYON)

- Sous anesthésie générale et intubation, malade en décubitus latéral droit.
- Incision à 2 cm sous la 12e côte, au bord externe du muscle grand dorsal.
- Abord du rétro-péritoine après dissociation musculaire.
- Toucher lombaire paraissant normal.
- Exploration au médiastinoscope en passant en arrière de la loge rénale. On arrive facilement sur le pédicule rénal dont on voit bien l'artère et la veine. On passe en avant, près de la région surrenalisée sans noter d'anomalie. On redescend alors le long de l'aorte dont on voit les battements et que l'on explore jusqu'au niveau de la 5e vertèbre lombaire. La dissection soulève le mésocolon gauche et la veine mésentérique inférieure. Le tissu cellulo-lymphatique exploré n'apparaît pas pathologique. Biopsie d'un noeud lymphatique juxta-aortique gauche sous-rénal. On constate alors une discrète hémorragie sous la veine rénale, qui cède avec la mise en place de deux clips et de Spongel.
- Fermeture sur un drain de Redon.
- N'ayant pu retrouver les adénopathies diagnostiquées en tomodensitométrie, on décide de pratiquer dans le même temps une laparotomie exploratrice qui permet de voir la dissection lomboscopique, mais qui ne retrouve pas d'anomalie au niveau de la région pancréatique. On effectue une biopsie hépatique et une biopsie sur un noeud lymphatique latéro-aortique gauche juxta-rénal et sur un noeud lymphatique hépatico-coeliaque. Fermeture sans drainage.

Suites opératoires

- Pas de douleur au niveau de la rétropéritonéoscopie. Apyrexie.
- Le drain de Redon est enlevé à la 48e heure, après avoir donné 50 ml le premier jour et 5 ml le second.
- Le malade regagne le service d'origine au 7e jour.

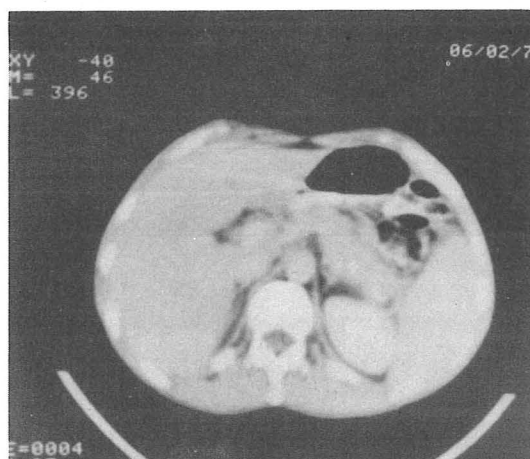


FIGURE 30

EXAMEN TOMODENSITOMETRIQUE

Opacités rondes multiples latéro-aortiques gauches
évoquant des adénopathies

Evolution

- L'examen histologique des prélèvements ganglionnaires et du foie droit est normal, le foie gauche est infiltré par endroits de petits lymphocytes pouvant évoquer une localisation hépatique d'une hémopathie. Cependant aucun diagnostic n'est porté et toute symptomatologie a disparu après cette intervention

Nous avons dans un premier temps considéré cette intervention comme un échec, mais la laparotomie a prouvé que la dissection rétro-péritonéoscopique était en bonne place et qu'il n'existait pas d'adénopathie anormale. Il s'agit en fait d'une erreur d'interprétation tomodensitométrique, les images étiquetées: adénopathies étant vraisemblablement, pour les radiologues, des anses intestinales non opacifiées.

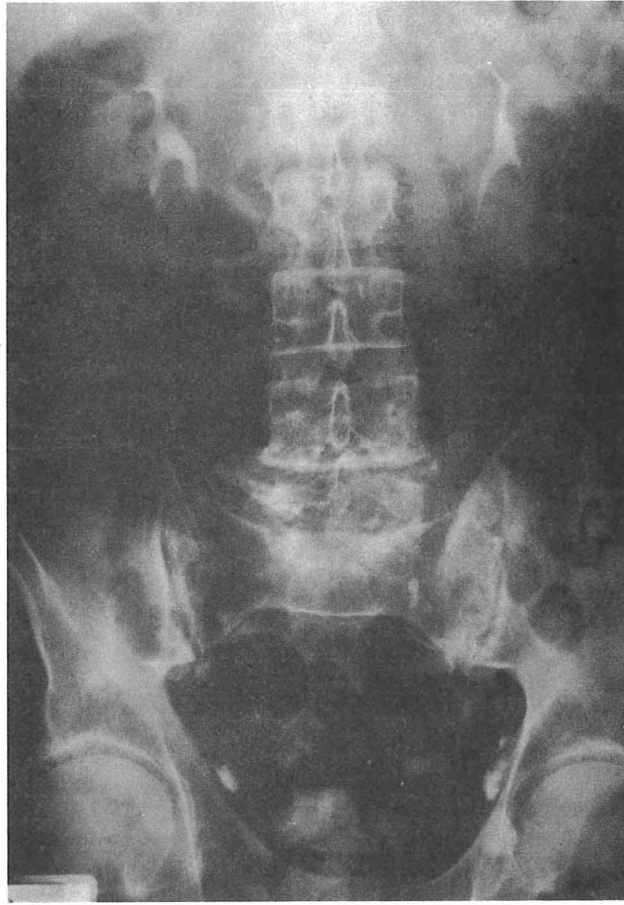


FIGURE 31 a
LYMPHOGRAPHIE

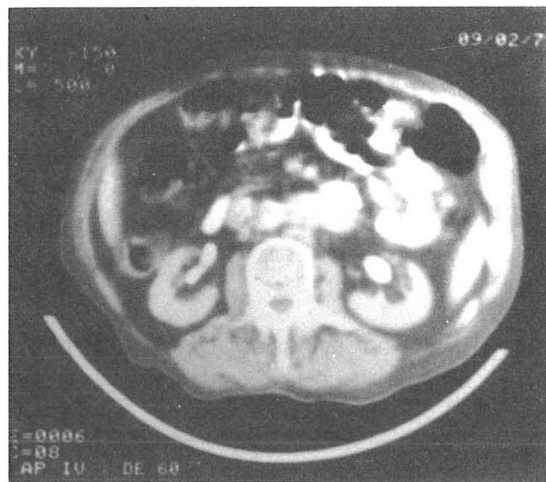

FIGURE 31 b
EXAMEN TOMODENSITOMETRIQUE
Opacités latéro-aortiques gauches

OBSERVATION N° 7

M. AM... André, 75 ans, a subi en septembre 1978 une castration droite pour une augmentation de volume de la bourse accompagnée d'une baisse de l'état général et d'une anémie. L'examen histologique révèle une infiltration lymphoïde du testicule, de ses enveloppes et du cordon, faisant évoquer le diagnostic d'une leucémie lymphoïde chronique. Ce malade subit 3 mois plus tard une castration controlatérale pour les mêmes raisons. L'examen histologique révèle une localisation d'un lymphome malin non hodgkinien de type diffus, bien différencié.

Bilan d'extension (Service d'Hématologie - Pr. D. HOLLARD)

- Examens cliniques et radiologiques ne révélant pas d'autres localisations.
- Lymphographie n'opacifiant pas les ganglions latéro-aortiques. (Fig. 31 a).
- Examen tomодensitométrique mettant en évidence des opacités rondes de 1 à 3 cm de diamètre dans la région lombo-aortique gauche, sous le pancréas, au niveau du pédicule rénal (Fig. 31 b).

RETROPERITONEOSCOPIE lombaire gauche (23.2.79) (Pr. R. SARRAZIN)

- Sous anesthésie générale et intubation, malade en décubitus ventral.
- Incision sous la 12e côte gauche.
- Introduction au médiastinoscope sans difficulté, dans l'espace rétro-péritonéal après dissociation musculaire.
- En prenant appui sur le muscle grand psoas, on remonte derrière le pédicule rénal, mais la brièveté du tube ne permet pas d'atteindre la région pancréatique. On s'aide alors d'un bronchoscope, sans plus de résultat. Aucune adénopathie ne sera repérée pendant tout l'examen.
- Fermeture sur un drain de Redon.

Il s'agit donc là aussi d'un échec de la méthode dû au matériel.

Suites opératoires

- Pas de douleur. Apyrexie.
- Le drain de Redon est enlevé au 3e jour, après avoir donné 100 ml le premier jour, 20 ml le second et 10 ml le troisième.
- Le malade regagne le service d'origine au 4e jour.

Evolution

- Une radiothérapie sous-diaphragmatique excluant le scrotum est instaurée pendant trois mois.
- Le malade est décédé au 5e mois de cause non précisée.

OBSERVATION N° 8

M. GR... Louis, 53 ans, présente depuis septembre 1978 des douleurs de la fosse iliaque gauche, irradiant vers les organes génitaux externes avec hématurie. Dans ses antécédents, on note une crise de colite néphrétique gauche, opérée 15 ans auparavant et compliquée d'une embolie pulmonaire.

Bilan étiologique (Service d'Urologie - Pr. M. REVOL).

- Bilan radiologique initial : normal.
- Devant la persistance des signes cliniques un nouveau bilan est pratiqué : Urographie intra-veineuse ; artériographie globale et rénale sélective gauche ; cavographie révélant une tumeur rétro-péritonéale volumineuse, refoulant le rein gauche et les deux uretères, englobant l'aorte et la veine cave inférieure qui est repoussée vers la droite et s'accompagnant d'une thrombose de la veine rénale droite.
Echotomographie montrant une masse rétro-péritonéale hétérogène.
Examen tomодensitométrique révélant une masse hétérogène à contours polycycliques, d'environ 7 cm de hauteur sur 10 cm de largeur, confirmant les données des examens précédents et l'adhérence de cette masse au muscle grand psoas (Fig.32 a).
- Laparotomie exploratrice récusée, compte-tenu des caractères de cette tumeur que l'on perçoit cliniquement à la palpation et qui sera vraisemblablement inextirpable.

RETROPERITONEOSCOPIE lombaire gauche (29.5.79) (Pr. R. SARRAZIN)

- Sous anesthésie générale et intubation, le malade en décubitus latéral droit.
- Incision horizontale de 4 cm partant de la pointe de la 12e côte, 4 cm au-dessus de la crête iliaque, en avant du muscle grand dorsal.
- Dissociation du triangle lombaire et des plans musculaires sous-jacents.
- On pénètre dans l'espace rétro-péritonéal et on glisse en arrière du rein pour atteindre la tumeur, qui apparaît blanchâtre, adhérente au muscle et à la loge rénale. La ponction ramène un suc blanchâtre qui est étalé sur une lame.
Biopsie à la pince de gros nodules tumoraux dont l'examen extemporané confirme qu'il s'agit bien d'une lésion maligne.
- Tamponnement de la zone explorée et fermeture sur un drain de Redon.

Suites opératoires

- Douleur peu intense pendant 2 jours.
- Fièvre oscillante entre 37° et 38,5° jusqu'à la sortie du service, mais qui existait avant l'intervention et qui est rattachée à la tumeur elle-même.
- Le drain de Redon est enlevé à la 48e heure, après avoir donné 60 ml le premier jour et 20 ml le second.
- Le malade est transféré au 8e jour dans le service d'Hématologie (Pr. Agr. R. SCHAEERER) pour sa première cure de chimiothérapie.

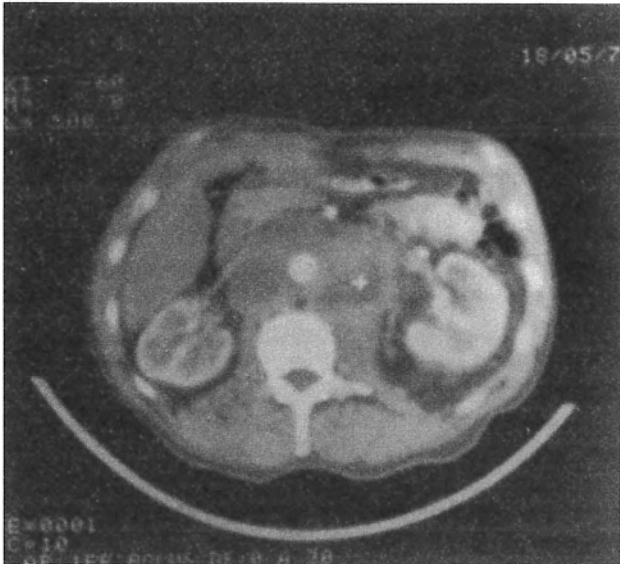


FIGURE 32 a

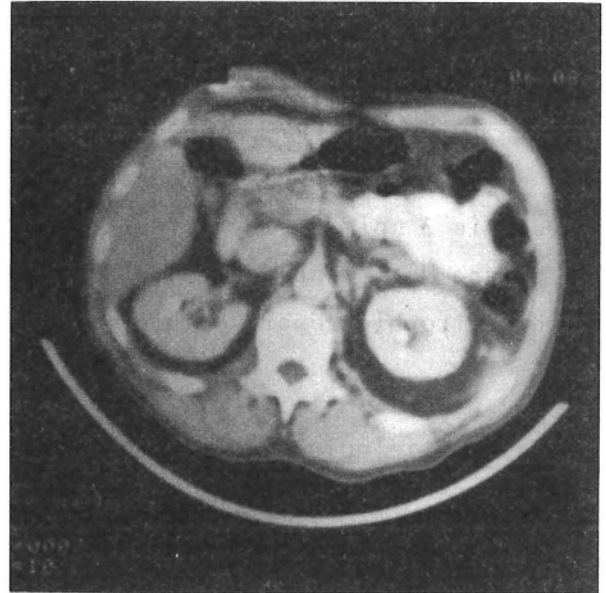


FIGURE 32 b

Fig. 32 a : Examen tomodensitométrique pré-opératoire

Volumineuse masse hétérogène refoulant le rein gauche englobant l'aorte et la veine cave inférieure et adhérente au muscle grand psoas

Fig. 32 b : Examen tomodensitométrique post-opératoire

Nette régression de la tumeur sous chimiothérapie

Evolution

- L'examen histologique évoque la possibilité d'une tumeur anaplasique peu différenciée ou d'un paragangliome.
- La chimiothérapie commencée immédiatement, entraîne une disparition de la température, une régression de la tumeur qui n'est plus palpable et une normalisation de la vitesse de sédimentation. Elle sera poursuivie à raison de une cure mensuelle pendant 6 mois.
- Un examen tomodensitométrique réalisé au 2e mois montre une nette diminution du volume tumorale (Fig. 32 b).

OBSERVATION N° 9

TA... Sébastien, 5 ans, sans antécédent particulier, présente depuis 3 mois une hypertension artérielle (19/14), avec insuffisance rénale, baisse de l'état général, polyglobulie accompagnée d'une hépatomégalie et d'une hypertrophie rénale bilatérale.

Bilan étiologique (Service de Pédiatrie, Pavillon E - Pr. A. BEAUDOING)

- Urographie intra-veineuse, échotomographie et tomodensitométrie évoquant le diagnostic de polykystose rénale juvénile.
- Artériographie ne montrant aucune anomalie vasculaire.
- Devant la dégradation de l'état général, nouvel examen sanguin révélant la présence de leucoblaste en périphérie.
- Myélogramme montrant une moëlle déserte envahie par des paralympoblastes.
- Une biopsie de rein est tentée afin de préciser l'origine de l'hypertrophie rénale.

Il est à noter qu'un frère de cet enfant est décédé d'une leucose à l'âge de 5 ans.

RETROPERITONEOSCOPIE lombaire droite (7.8.79) (Dr. J-F. DYON)

- Sous anesthésie générale et intubation, malade en décubitus latéral gauche.
- Incision entre la pointe de la 11e et de la 12e côtes.
- Dissociation musculaire, ouverture du fascia parietalis.
- Toucher lombaire, puis exploration au médiastinoscope mettent en évidence un gros rein droit, lisse, ferme, sans aspect de polykystose.
- Biopsie à la pince peu hémorragique.
- Fermeture pariétale sur un drain de Redon.
- Biopsie osseuse au niveau de la crête iliaque.

Suites opératoires

- Pas de douleur.
- Poussée fébrile à 38° le 2e jour qui cédera spontanément.
- Le drain de Redon ne ramenant rien est enlevé le 2e jour.
- L'enfant regagne ensuite le service de Pédiatrie.

Evolution

- L'examen anatomo-pathologique montre un parenchyme rénal envahi par des paralympoblastes de même que la moëlle.

Il s'agit d'une leucémie aiguë lymphoblastique, à forme tumorale rénale bilatérale, pour laquelle est entreprise une chimiothérapie, actuellement en cours.

DISCUSSION

Les neuf rétropéritonéoscopies que nous rapportons ont été réalisées chez sept hommes et deux femmes, dont l'âge varie entre 5 et 75 ans. Elles ont toutes été précédées d'une lymphographie ou d'un examen tomодensitométrique qui ont mis en évidence les adénopathies ou les tumeurs rétro-péritonéales que nous nous sommes proposés de biopsier et qui apparaissent indispensables pour guider le geste opératoire, en précisant le volume, les adhérences éventuelles, le siège des lésions par rapport aux repères osseux et vasculaires. Ces observations sont rapportées dans le tableau II et nous limiterons notre discussion à la technique opératoire et aux rapports entre les résultats et les indications.

METHODE

La voie d'abord a été deux fois iliaque droite (Obs. N° 1-2), permettant d'atteindre sans problème les adénopathies iliaques externes. Sept fois a été pratiquée une rétropéritonéoscopie lombaire, 4 fois à gauche (Obs. N° 3-6-7-8) et 3 fois à droite (Obs. N° 4-5-9), sur des malades placés soit en décubitus ventral (Obs. N° 3-4-7), soit en décubitus latéral (Obs. N° 5-6-8-9). Toutes ces interventions ont été effectuées sous anesthésie générale avec intubation, sauf dans un cas (Obs. N° 5), où l'état de la malade a nécessité une anesthésie péridurale haute. Il n'y a pas à notre avis de relation entre la position du malade et la réussite ou l'échec de l'examen.

Nous n'avons aucune complication per-opératoire, seulement une hémorragie minime, sous le pédicule rénal, que nous considérons comme un incident et qui a été contrôlée par la mise en place de deux clips et d'une mèche de Spongel (Obs. N° 6). A la lecture des différents auteurs, les complications per-opératoires sont exceptionnelles : WITTMOSER (153) n'en signale aucune ; BARTEL (10-11), sur 40 cas rapporte une hémorragie à partir d'une artère lombaire qui a cédé au simple tamponnement ; SOMMERKAMP (128-131), sur 110 lomboscopies rapporte 6 hémorragies dont une a nécessité une hémostase chirurgicale et 4 ouvertures du péritoine sans conséquences.

Observations	Sexe	Age (en années)	Etiologie	EXAMENS PRE-OP.		But de l'intervention	RÉTROPÉRITONÉOSCOPIE							RÉSULTATS	
				Lymphographie	T. D. M.		Type voie d'abord	Biopsie	Complications per-opératoires	SUITES OPERATOIRES					
										Douleur	Fièvre	Drains	Complications		Durée hospitalisation
1	M	31	Grosse jambe droite	+	-	Diagnostic	Iliaque D.	+	-	-	-	48 h.	-	2 j.	MALADIE DE HODGKIN
2	M	43	Fièvre au long cours	+	-	Diagnostic	Iliaque D.	+	-	-	+	24 h.	-	2 j.	MALADIE DE HODGKIN
3	F	72	Fièvre au long cours	-	+	Diagnostic	Lombaire G. Décub. ventr.	+	-	±	-	48 h.	-	2 j.	METASTASE d'un ADENOCARCINOME
4	M	66	Fièvre au long cours	+	-	Diagnostic	Lombaire D. Décub. ventr.	+	-	-	+	48 h.	-	4 j.	ECHEC TECHNIQUE
5	F	36	Adénopathies rétro-péritonéales	-	+	Diagnostic	Lombaire D. Décub. L. G.	-	-	-	+	48 h.	-	2 j.	EXPLORATION NORMALE
6	M	48	Fièvre au long cours	-	+	Diagnostic	Lombaire G. Décub. L. D.	+	-	-	-	48 h.	-	6 j.	EXPLORATION NORMALE
7	M	75	Lymphome malin non hodgkinien	+	+	Bilan d'extension	Lombaire G. Décub. ventr.	-	-	-	-	72 h.	-	4 j.	ECHEC TECHNIQUE
8	M	53	Tumeur rétro-péritonéale	-	+	Diagnostic	Lombaire G. Décub. L. D.	+	-	±	+	48 h.	-	8 j.	TUMEUR ANAPLASIQUE ou PARAGANGLIOME
9	M	5	Leucémie aiguë lymphoblast. Hypertrophie rénale	-	+	Bilan d'extension	Lombaire D. Décub. L. G.	+	-	-	+	48 h.	-	2 j.	LOCALISATION RENALE de LEUCEMIE AIGUE LYMPHOBLASTIQUE

TABLEAU II
RESUME DES OBSERVATIONS

Les suites opératoires ont toujours été simples et nous n'avons aucune complication post-opératoire. Deux malades (Obs. N° 3-8) se sont plaints d'une douleur discrète pendant vingt-quatre à quarante-huit heures. Chez cinq malades nous avons constaté une hyperthermie, mais pour l'un d'entre eux (Obs. N° 8), celle-ci existait avant l'intervention, liée à la présence d'une tumeur rétro-péritonéale. Les quatre autres (Obs. N° 2-4-5-9) ont présenté une température oscillant entre 38° et 38,5°, pendant vingt-quatre à quarante-huit heures. SOMMERKAMP, sur 110 lomboscopies rapporte 7 cas (6,5 %) avec une température supérieure à 38,5° et 22 cas (20 %) avec une température entre 37,5° et 38,5°, également pendant vingt-quatre à quarante-huit heures, sans cause apparente et insiste sur ce point. Il est intéressant de noter que l'on constate fréquemment une semblable élévation thermique dans les suites d'une médiastinoscopie. Les drains de Redon ont été enlevés en moyenne à la quarante-huitième heure. La durée d'hospitalisation est de deux à quatre jours, sauf pour deux malades qui sont restés hospitalisés, l'un pendant six jours (Obs. N° 6), mais il avait été laparotomisé dans le même temps opératoire et l'autre pendant huit jours (Obs. N° 8), en attendant de commencer sa première cure de chimiothérapie.

INDICATIONS - RESULTATS

La rétropéritonéoscopie a été réalisée :

- Dans 7 cas pour biopsier des *adénopathies rétro-péritonéales* : 6 fois dans un but diagnostique (Obs. N° 1-2-3-4-5-6), dont 4 chez des malades présentant une fièvre au long cours ; 1 fois à titre de bilan d'extension chez un malade porteur d'un lymphome malin non hodgkinien, révélé par une tumeur testiculaire bilatérale (Obs. N° 7).
- Dans 1 cas pour biopsier *une tumeur rétro-péritonéale* dans un but diagnostique (Obs. N° 8).
- Dans 1 cas pour préciser le diagnostic d'un "*gros rein*" chez un enfant atteint d'une leucémie aiguë lymphoblastique (Obs. N° 9).

Dans 5 cas, cet examen a permis de porter un *diagnostic* :

- 2 fois de maladie de Hodgkin (Obs. N° 1-2)
- 1 fois de métastase ganglionnaire d'un adénocarcinome (Obs. N° 3).
- 1 fois de tumeur rétro-péritonéale anaplasique ou de paragangliome (Obs. N° 8)
- 1 fois de localisation rénale d'une leucémie (Obs. N° 9).


Dans les deux premiers cas, l'examen pré-opératoire a été une lymphographie et dans les trois autres une tomодensitométrie.

Dans 4 cas, cet examen *n'a pas permis de porter un diagnostic*.

- Deux fois (Obs. N° 5-6), l'exploration endoscopique de l'espace rétro-péritonéal a été jugée satisfaisante, du pédicule rénal jusqu'à la cinquième vertèbre lombaire, dont une vérifiée par laparotomie (Obs. N° 6), mais n'a pas permis de retrouver les images révélées par l'examen tomодensitométrique. L'exploration a même porté une fois dans la cavité péritonéale (Obs. N° 5), permettant une biopsie hépatique. Il s'agissait dans les deux cas d'une erreur d'interprétation tomодensitométrique qui a étiqueté : adénopathies, des images d'origine vasculaire, comme l'a prouvé un examen tomодensitométrique de contrôle (Obs. N° 5), ou des anses intestinales non opacifiées (Obs. N° 6).

- Deux fois (Obs. N° 4-7), l'exploration n'a pas retrouvé les adénopathies révélées par la lymphographie et, bien qu'ayant permis dans un cas (Obs. N° 4) de biopsier un noeud lymphatique, a été jugée insuffisante. Ces deux échecs "vrais" sont à relier d'une part à l'adiposité du sujet, mais d'autre part et surtout au manque de longueur du tube d'endoscopie. Il faut remarquer en effet, que toutes ces rétropéritonéoscopies ont été réalisées avec un médiastinoscope standard, qui permet d'aborder sans difficulté le rein, les adénopathies iliaques et abdomino-aortiques basses, les tumeurs rétro-péritonéales, mais plus difficilement (et parfois pas du tout), le pédicule rénal et la région rétro-pancréatique. Ces deux échecs ont conduit le Pr. R. SARRAZIN à mettre au point une instrumentation particulière qui n'a pas encore été utilisée en clinique.

TECHNIQUE



TECHNIQUE

Bien que la Rétropéritonéoscopie soit une méthode d'exploration endoscopique, elle n'en reste pas moins une intervention chirurgicale qui doit permettre avec un matériel approprié d'apporter un *diagnostic* et une *indication pronostique*.

LE MATÉRIEL

L'expérimentation clinique a été réalisée avec le même matériel que celui utilisé pour une médiastinoscopie et qui se compose de deux groupes d'instruments dont nous empruntons la description à l'ouvrage de SARRAZIN et VOOG : "La Médiastinoscopie" (121).

MATERIEL CHIRURGICAL

Il comporte un nombre d'instruments limité pour la voie d'abord, l'hémostase et la fermeture de la lombotomie : un bistouri ; une paire de ciseaux dissecteurs ; des pinces à disséquer avec et sans griffes ; deux écarteurs de Farabeuf ; des pinces hémostatiques fines ; un porte-aiguille ; une mèche à tamponnement et deux cupules, l'une contenant du sérum physiologique pour le nettoyage de l'aspirateur et de la pince à biopsie, l'autre contenant une préparation hémostatique (type Spongel-Thrombase).

MATERIEL ENDOSCOPIQUE

Créé par CARLENS en 1957 (23) et modifié par MAASSEN, le médiastinoscope est un tube endoscopique de 16 cm de longueur, muni d'une poignée et




FIGURE 33

RETROPERITONEOSCOPE

et fendu sur le côté. Sur la poignée et à l'intérieur du tube se fixe une tige porte-lampe, reliée à un transformateur, qui délivre la lumière à l'extrémité distale du tube. Il est complété par une pince à dissection longue, un tube d'aspiration à bout mousse qui permet également la dissection et la coagulation, une pince à biopsie et des trocarts à ponction.

SOMMERKAMP et JURASCHECK (131) utilisent un "lomboscope" fabriqué par WOLFF (R.F.A.) qui se compose de deux tubes de 13 et 15 cm de longueur et de 1,5 cm de diamètre, avec lumière froide à l'intérieur. Le matériel complémentaire est identique.

Gêné deux fois dans son exploration par le manque de longueur du tube, le Pr. R. SARRAZIN a mis au point et fait fabriquer un "rétropéritonéoscope", dont le brevet a été déposé. Il s'agit d'un tube de 27,5 cm, fendu sur la moitié de sa longueur et porteur d'une lumière froide distale, dont l'extrémité possède une valve mobile actionnée par la poignée de maintien. Cette valve permet de soulever le rein par exemple, ou de tendre les tissus mous qui, comme la graisse, peuvent gêner l'examen (Fig. 33).

TECHNIQUE OPÉRATOIRE

La préparation du malade est la même que pour toute intervention chirurgicale. L'examen se déroule sous anesthésie générale avec intubation. Il a été réalisé une fois dans notre série sous anesthésie péridurale et SOMMERKAMP signale la possibilité d'une anesthésie locale quand l'état général du malade l'exige. Deux types d'intervention ont été réalisés : *la rétropéritonéoscopie lombaire et la rétropéritonéoscopie iliaque.*

LA RETROPERITONEOSCOPIE LOMBAIRE

== Installation du malade

Elle doit être minutieuse et peut se faire de deux manières : soit *en décubitus ventral* avec un billot sous le thorax et le pubis, soit en

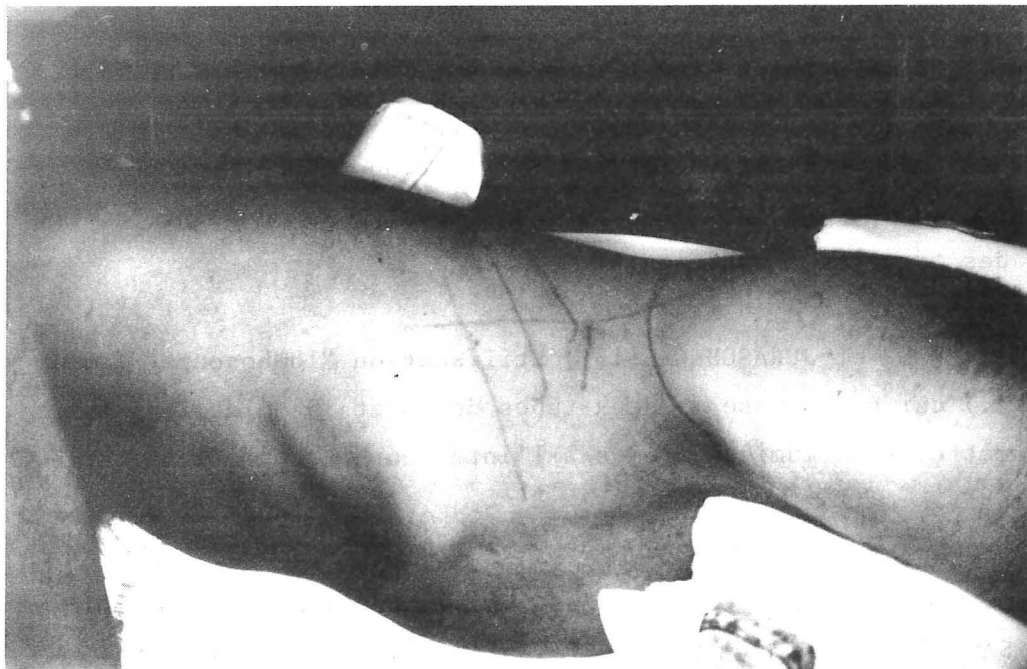


FIGURE 34

RETROPERITONEOSCOPIE LOMBAIRE LATÉRALE

Installation en décubitus latéral

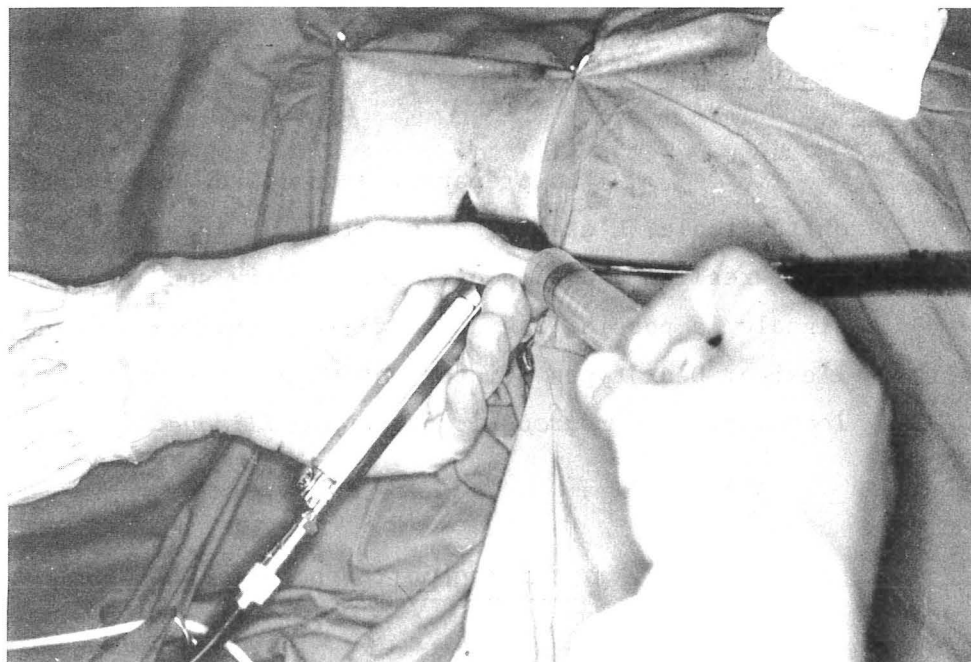


FIGURE 35

RETROPERITONEOSCOPIE LOMBAIRE LATÉRALE

Tube et aspirateur en place
Ponction-aspiration pour cytologie

décubitus latéral strict sur un billot de 10 à 12 cm de hauteur permettant d'ouvrir l'espace inter-costo-iliaque. On repère alors soigneusement la pointe de la onzième et de la douzième côte, la crête iliaque et le bord externe du muscle grand dorsal. (Fig.34) C'est cette deuxième position, qui nous a permis la meilleure exploration au cours de notre expérimentation sur cadavres et c'est celle qu'utilise SOMMERKAMP. En fait, l'une et l'autre autorisent la même exploration.

■ Abord de l'espace rétro-péritonéal

La peau est incisée transversalement sur 3 à 4 cm, en avant du muscle grand dorsal, sous la pointe de la douzième côte, environ 4 cm au-dessus de la crête iliaque. Après avoir dissocié le tissu cellulaire sous-cutané, les plans musculaires sous-jacents sont franchis par simple dissociation en passant: soit dans le triangle lombaire inférieur, soit à travers les muscles larges de l'abdomen, en prenant soin de récliner, si nécessaire, le douzième paquet vasculo-nerveux inter-costal. On incise alors le fascia parietalis, créant une logette pré-musculaire rétro-rénale exsangue et permettant au toucher lombaire d'atteindre le muscle grand psoas.

■ Rétropéritonéoscopie

Le tube endoscopique est introduit à la place de l'index et l'on progresse en arrière de la loge rénale en s'appuyant sur le plan musculaire postérieur et en refoulant le sac viscéral vers l'avant pour rejoindre les corps vertébraux. La graisse rétro-péritonéale se clive facilement, mais devient gênante si elle est abondante. Après avoir repéré les vaisseaux on peut remonter le long de ceux-ci jusqu'au pédicule rénal. Hormis le cas d'une tumeur ou d'une adénopathie rétro-péritonéale volumineuse, la découverte des noeuds lymphatiques n'est pas toujours évidente. Aussi, avant de pratiquer une biopsie, est-il prudent de ponctionner à l'aiguille toute structure, dont la nature reste douteuse, afin de reconnaître l'éventuelle nature kystique d'une lésion et d'éviter de biopsier un gros vaisseau. Cette ponction à l'aiguille permet en outre une étude cytologique (Fig. 35). Dans la mesure du possible, on multipliera les prélèvements en vue d'une étude histologique, immunologique et bactériologique.

Il n'est cependant pas nécessaire de pratiquer l'exérèse totale d'un noeud lymphatique qui entraîne une hémorragie souvent ennuyeuse. On peut, si cela est utile, s'aider d'un examen histologique extemporané, mais il risque d'allonger la durée de l'intervention. Enfin des clips peuvent faciliter l'hémostase et repérer le niveau de la biopsie.

■ Fermeture

On laissera toujours en place un drain de Redon. La paroi musculaire est refermée par un ou deux points en X de fil résorbable et la peau est suturée par des points séparés ou par un surjet de fil non résorbable.

LA RETROPERITONEOSCOPIE ILIAQUE

Il s'agit d'une variante de la technique précédente qui permet la biopsie des noeuds lymphatiques ilio-pelviens. Le malade est installé en *décubitus dorsal*, un coussin placé sous la fesse homolatérale pouvant faciliter l'exploration. L'incision cutanée se situe à un ou deux travers de doigt au-dessus et en dedans de l'arcade crurale, à mi-distance entre l'épine iliaque antéro-supérieure et le tubercule pubien. Après une incision de l'aponévrose du muscle oblique externe de l'abdomen et dissociation des plans musculaires sous-jacents, l'ouverture du fascia parietalis conduit dans l'espace sous-péritonéal, le toucher iliaque repère les vaisseaux. On introduit alors le tube endoscopique qui permet d'explorer les vaisseaux iliaques externes et iliaques communs. Les prélèvements tissulaires obéissent aux mêmes règles que dans la technique précédente. La paroi est refermée plan par plan sur un drain de Redon.

INCIDENTS - ACCIDENTS

Les incidents sont rares et se limitent à des difficultés d'ordre technique :

■ La progression à travers le tissu cellulo-graisseux rétro-péritonéal peut s'accompagner de petites hémorragies qui cèdent à la simple pression du tube ou à la coagulation sur l'aspirateur.

- L'ouverture de la loge rénale est plus ennuyeuse comme nous l'avons signalé dans notre expérimentation, car l'irruption de la graisse péri-rénale dans le champ visuel, rend pratiquement impossible la poursuite de l'examen.

- Par contre, l'ouverture du péritoine est généralement sans conséquence comme le signalent les utilisateurs de la méthode.

- Enfin, un rein en position ectopique pourrait éventuellement gêner l'exploration.

Les accidents sont également dans la littérature exceptionnels. Le plus redoutable est certainement l'hémorragie qui peut être consécutive à la rupture d'un pédicule vasculaire ganglionnaire, ou à l'effraction d'un gros vaisseau. On l'évitera, le plus souvent, en s'abstenant d'énucléer en masse un noeud lymphatique et en ponctionnant tout élément dont la nature n'est pas évidente avant la biopsie. L'hémostase est généralement obtenue par simple tamponnement, par la mise en place d'une mèche de Spongel-Thrombase ou par la pose de clips. Si ces manoeuvres s'avèrent inefficaces, il faut alors agrandir l'incision pour un abord direct (un cas rapporté par SOMMERKAMP). Quand à l'hémorragie de la tranche de section ganglionnaire, elle cède généralement à la simple coagulation.

AVANTAGES - INCONVÉNIENTS

Le principal avantage de cette méthode est de permettre par un geste simple de se passer d'une laparotomie exploratrice pour porter un diagnostic et établir un pronostic quand les examens complémentaires, même les plus modernes, ne peuvent que prouver l'existence d'adénopathies ou de tumeurs rétro-péritonéales. A cet avantage s'ajoutent celui d'une cicatrice esthétique et d'un traumatisme chirurgical minime, puisque la durée de l'intervention ne dépasse pas vingt à trente minutes, les complications sont exceptionnelles et les suites opératoires simples. Nous n'avons pas l'expérience d'une rétropéritonéoscopie

itérative, mais la possibilité en est soulignée par SOMMERKAMP (131), du moins en ce qui concernent les biopsies de rein. On peut également la proposer à des malades de tous âges : de 5 à 75 ans dans notre série. Enfin, les seules contre-indications sont celles de toute intervention chirurgicale.

Le principal inconvénient de cette méthode est qu'elle n'autorise qu'une exploration unilatérale. Les difficultés de découverte des gîtes lymphatiques font que nous ne la concevons, pour l'instant, que précédée d'une lymphographie ou d'un examen tomодensitométrique précisant la topographie et le volume des lésions. Comme pour toute biopsie, le risque de dissémination tumorale est toujours présent.

INDICATIONS

INDICATIONS

De nos observations et de la littérature concernant la Rétropéritonéoscopie, il ressort que cette méthode est employée dans trois buts bien différents que l'on peut schématiser en considérant la rétropéritonéoscopie à *visée ganglionnaire et tumorale*, la rétropéritonéoscopie à *visée viscérale* et la rétropéritonéoscopie à *visée nerveuse*.

LA RÉTROPÉRITONÉOSCOPIE À VISÉE GANGLIONNAIRE ET TUMORALE

Elle est le but de notre travail et résume huit de nos observations, alors que cette indication n'est que signalée par les autres auteurs : 8 fois sur 40 pour BARTEL (10-11) et 4 fois sur 167 pour SOMMERKAMP (123). Notre série est trop courte pour que nous puissions proposer un schéma d'indication précis, mais elle montre les deux aspects de la méthode utilisée, soit à titre *diagnostique*, soit à titre *pronostique*.

INTERET DIAGNOSTIQUE

Il apparait comme le plus important, représentant 7 des indications de notre série. La rétropéritonéoscopie vient compléter la démarche diagnostique entreprise devant des symptômes variés, le plus souvent une fièvre au long cours et qui a permis la découverte d'adénopathies ou d'une masse rétropéritonéale. Ce sont principalement la lymphographie, la tomodynamométrie et éventuellement l'échotomographie qui amènent à cette étape. L'intérêt de ces examens est évident pour indiquer la topographie, le volume et les connexions de la lésion avec les organes voisins, mais la difficulté et l'incertitude de leur interprétation, soulignés par de nombreux auteurs, LAMARQUE (72),

DE CAIRES (34), ABRAMS (1), ROUGE (112), font qu'aucun diagnostic ne peut être affirmé sans une preuve histologique qui n'est bien souvent fournie que par la laparotomie exploratrice. L'intérêt de la rétropéritonéoscopie est d'éviter un geste aussi lourd, surtout comme l'illustre une de nos observations, quand le volume et les adhérences de la lésion indiquent qu'aucune exérèse ne sera possible.

INTERET PRONOSTIQUE

Employée à ce titre 2 fois dans notre série, la rétropéritonéoscopie concerne principalement les hémopathies malignes : maladie de Hodgkin et lymphomes. La laparotomie exploratrice qui permet la splénectomie, la biopsie hépatique et le prélèvement des noeuds lymphatiques mésentériques, hépaticocoeliaques et spléniques reste l'élément fondamental du bilan d'extension de ces affections. Cependant, cette intervention s'accompagne d'une morbidité et d'une mortalité non négligeables chez les malades porteurs de lymphomes et ceux de plus de 50 ans, porteurs d'une maladie de Hodgkin, comme l'indiquent certains auteurs, TUBIANA (142) et KELLER (70).

La rétropéritonéoscopie paraît donc avoir sa place quand une laparotomie est jugée trop excessive, car elle permettra, par la biopsie ganglionnaire, de connaître les caractères cytologiques, histologiques et immunologiques, indispensables à l'évaluation du pronostic et la mise en route du traitement le plus efficace. Elle reste guidée par les examens complémentaires, lymphographie et tomодensitométrie qui permettent souvent de détecter un envahissement ganglionnaire, mais ne sont pas exempts d'erreurs, comme le soulignent LEE (76) et GASTAUT (52). En effet, il existe pour ces auteurs environ 14 % de faux négatifs avec un examen tomодensitométrique, ce qui peut soulever le problème d'une indication *systematique* de rétropéritonéoscopie, quand ces examens sont considérés normaux.

Bien que nous n'en ayons aucune expérience, elle pourrait trouver une application dans la recherche de l'envahissement ganglionnaire des tumeurs du petit bassin, dont la connaissance également fondamentale pour le pronostic et le traitement, est le plus souvent apportée par une exploration chi-

rurgicale, car le pourcentage de *faux négatifs* des examens complémentaires est encore plus important dans ce type de tumeurs. LEE (77) en rapporte 40 % en tomodynamométrie et 37 % en lymphographie pour les tumeurs pelviennes ; pour la lymphographie, LANGE (73) en signale 30 à 40 % dans les cancers de la prostate et DURAND (42) également 30 à 40 % dans les tumeurs du testicule.

RAPPORTS AVEC LES AUTRES TECHNIQUES DE PRELEVEMENT

Mise au point pour éviter une laparotomie, la rétropéritonéoscopie n'en reste pas moins une intervention chirurgicale, qui nécessite une anesthésie générale. On peut lui opposer les techniques de ponction percutanée employées par de nombreux auteurs, notamment aux Etats-Unis

- WEIDENHILLER (148) rapporte une série de 94 ponctions percutanées de tumeurs abdominales ou rétro-péritonéales *sous échotomographie*, sans complication, ayant permis 86 fois de porter un diagnostic.
- JACQUES (66) rapporte également sans complication, 24 ponctions-biopsies percutanées de masses pelviennes *sous scannographie*, chez des malades porteuses de tumeurs d'origine gynécologique.
- RÜTTIMANN (117), THOMPSON (139), ZORNOZA (156-157) ponctionnent par voie percutanée transpéritonéale, *sous contrôle radioscopique*, des noeuds lymphatiques repérés par lymphographie ou des masses tumorales repérées en échographie. La biopsie se fait sous anesthésie locale, en ambulatoire. Elle peut être répétée de deux à six fois pour avoir un matériel suffisant et les complications possibles : hémorragie, péritonite par perforation d'un organe creux, sont pour ces auteurs exceptionnelles. ZORNOZA sur une série de 109 malades rapporte : 72 ponctions de noeuds lymphatiques ayant révélé 58 fois des métastases et 14 fois des lymphomes, avec 13 *faux négatifs* et 49 ponctions de masses tumorales dont 11 rétro-péritonéales avec 5 *faux négatifs*.
- WALLACE (147) a mis au point chez le chien et sur le cadavre une technique d'abord de l'espace rétro-péritonéal par le triangle de Scarpa, en remontant le long des vaisseaux avec un matériel à biopsie, dont la progression, facilitée par l'insufflation de gaz est suivie sous radioscopie. Les noeuds lymphatiques ont été au préalable repérés par lymphographie. Les dangers de cette méthode sont la perforation du péritoine et des gros vaisseaux et la biopsie d'un autre tissu, car il s'agit d'une biopsie à l'aveugle.

L'avantage de la rétropéritonéoscopie sur ces différentes méthodes est principalement de permettre une exploration *sous contrôle de la vue*, qui renseigne sur l'aspect macroscopique de la lésion et des tissus avoisinants et autorise la multiplication du nombre et du siège des prélèvements.

LA RÉTROPÉRITONÉOSCOPIE À VISÉE VISCÉRALE

Utilisée une fois dans notre série pour une biopsie de rein, nous n'en avons pas l'expérience et ne pouvons que rapporter, à titre indicatif, celle de SOMMERKAMP et JURASCHECK (128-131), qui utilisent la "lomboscopie" en Urologie dans diverses indications.

LA BIOPSIE DE REIN

Les auteurs justifient l'intérêt de leur méthode en comparant les résultats des 110 cas, qu'ils rapportent au Congrès d'Urologie (Paris, 1978) avec 82 biopsies chirurgicales à ciel ouvert. Les deux méthodes ont le même avantage sur la ponction-biopsie percutanée : permettre un prélèvement tissulaire suffisant, supérieur à 10 glomérules dans 100 % des cas. Par contre, la lomboscopie entraînerait moins de complications post-opératoires : 3,6 % d'hématurie macroscopique contre 8,5 % après biopsie chirurgicale ; 4,5 % de retard de cicatrisation contre 13,4 % ; 26,4 % d'élévation thermique contre 28,5 % après biopsie chirurgicale. A l'opposé FAURE (45) sur 100 biopsies chirurgicales par lombotomie postérieure ne note *aucune* hématurie post-opératoire et seulement 4 % de retard de cicatrisation.

L'EXPLORATION ENDOSCOPIQUE DES KYSTES RENAUX

Réalisée 22 fois par SOMMERKAMP (128-129) avec un matériel spécialement conçu qui permet: la ponction des kystes et l'aspiration du liquide pour analyse ; l'examen sous irrigation de la paroi kystique et la biopsie d'une éventuelle tumeur intra-kystique ; la résection de la paroi kystique ramenée

contre le "lomboscope" par une sonde de Fogarty ou de Dormia. Sur ces 22 cas, l'indication fut portée deux fois en urgence, pour hémorragie intra-kystique sur un rein polykystique. La lomboscopie permit le drainage et l'hémostase, mais dans les deux cas fut suivie, quelques jours plus tard, d'une néphrectomie. 9 malades ont bénéficié d'une échographie de contrôle éliminant toute récurrence chez 5 d'entre-eux, montrant dans 3 cas une récurrence de taille égale à la moitié de celle du kyste initial et dans un cas une récurrence de taille identique.

AUTRES INDICATIONS

Les auteurs signalent la possibilité de drainage de suppuration péri-néphrétique (4 fois), de lithotomie de l'uretère lombaire (1 fois), de pyélostomie, néphrostomie ou urétérostomie in situ (1 fois).

LA RÉTROPÉRITONÉOSCOPIE À VISÉE NERVEUSE

BARTEL (10-11) et WITTMOSER (153) utilisent cette méthode pour réaliser des sympathectomies lombaires. BARTEL en rapporte 32 cas, avec à chaque fois résection d'environ 7 cm de chaîne sympathique. WITTMOSER signale une exploration possible entre la première et la cinquième vertèbre lombaire et réalise le plus souvent une sympathicotomie inter-ganglionnaire entre la troisième et la quatrième vertèbre lombaire.

CONCLUSIONS



CONCLUSIONS

Entrepris pour mettre au point une méthode d'exploration endoscopique de l'espace rétro-péritonéal ou *RETROPERITONEOSCOPIE* qui permette la visualisation et la biopsie des gîtes ganglionnaires qu'il contient, ce travail tente d'en donner une justification anatomique, une expérimentation technique et une expérience clinique.

D'après la dissection de 20 pièces anatomiques, complétée par une étude lymphographique, nous avons pu vérifier la description des chaînes lymphatiques, donnée par CUNEO, MARCILLE et ROUVIERE en précisant que la majeure partie des noeuds lymphatiques siège au niveau de la chaîne latéro-aortique gauche en regard des deuxième, troisième et quatrième vertèbres lombaires. En reprenant les descriptions de DROUHET et de MATHIS nous avons pu vérifier que l'espace rétro-péritonéal est formé : *d'une limite externe ou fascia parietalis*, appliquée dans toute son étendue à la face profonde de la paroi musculo-aponévrotique de l'abdomen et qui est pour nous l'aponévrose profonde d'enveloppe du muscle transverse de l'abdomen ; *d'une limite interne, fascia peritonealis ou visceralis*, qui est le support du péritoine, mais passe en arrière des viscères accolés et se dédouble au bord externe du rein pour former la loge rénale que nous considérons *fermée en bas, mais ouverte en dedans* sur l'atmosphère cellulo-graisseuse qui entoure l'aorte abdominale et la veine cave inférieure ; *d'une couche cellulo adipeuse inter-parièto-viscérale*, développée surtout en arrière et au pôle inférieur du rein, qui se continue avec le tissu sous-péritonéal pelvien et servira de plan de clivage.

L'étude anatomique et l'expérimentation technique réalisées avec le matériel que nous avons fait spécialement fabriquer, nous ont amené à décrire, en précisant leurs principaux repères, quatre voies d'abord : *lombaire postérieure et lombaire latérale* pour l'abord des noeuds lymphatiques abdomino-aortiques ; *iliaque et sus-pubienne* pour l'abord des noeuds lymphatiques ilio-pelviens. Deux ont été utilisées en clinique : la rétropéritonéoscopie lombaire latérale qui permet une exploration de la bifurcation des gros vaisseaux jusqu'au

pédicule rénal, et la rétropéritonéoscopie iliaque qui permet l'exploration des chaînes lymphatiques iliaques externes et iliaques communes, depuis l'arcade crurale jusqu'à la bifurcation aortique. Ces deux méthodes sont décrites au chapitre de la technique.

Sur les neuf observations rapportées, la rétropéritonéoscopie a été utilisée 7 fois dans un *but diagnostique* et 2 fois dans un *but pronostique*. Elle apparaît comme une méthode simple, rapide, qui permet d'apporter un diagnostic, quand une laparotomie est jugée excessive. Les complications per et post-opératoires ont été nulles et les suites opératoires toujours simples. Réalisée avec un médiastinoscope standard, elle a permis 5 fois de porter un diagnostic. Deux fois, les adénopathies révélées par un examen tomодensitométrique n'ont pas été retrouvées, mais il s'agissait d'une erreur d'interprétation radiologique. Deux échecs sont à mettre sur le compte du manque de longueur du médiastinoscope et ont conduit à la mise au point d'un *réthropéritonéoscope*.

Cette méthode est déjà utilisée par quelques auteurs, depuis une dizaine d'années, principalement pour la sympathectomie lombaire, la biopsie de rein et l'endoscopie des kystes rénaux ; plus accessoirement pour la biopsie des noeuds lymphatiques et des tumeurs rétro-péritonéales que nous développons dans ce travail.


Vu et permis d'imprimer

Le Doyen de la Faculté de
Médecine et de Pharmacie
de GRENOBLE.
LA TRONCHE, le 11 Janvier 1980.

Le Doyen,
Professeur R. SARRAZIN

Le Président de Thèse
Professeur R. SARRAZIN

LEXIQUE



LEXIQUE

(Ce lexique est établi à partir des noms français nouveaux. Sont signalés entre parenthèses, les noms classiques les plus courants).

Noms français

Noms latins

RÉGIONS - REGIO

Abdomen

Cavité abdominale
Parois de l'abdomen
Région épigastrique
Région pubienne (hypogastrique)
Région ombilicale
Ombilic

Abdomen

Cavum abdominale
Paries abdominalis
Regio epigastrica
Regio pubica
Regio umbilicalis
Umbilicus

Aine

Canal inguinal
Région inguinale
Espace de Bogros

Inguen

Canalis inguinalis
Regio inguinalis
Spatium retroinguinale

Flanc

Latus - Regio lateralis

Mediastin

Mediastinum

Région fessière

Regio glutea

Face postérieure de la cuisse

Regio femoris posterior

Région lombaire

Regio lumbalis

Ligne médiane antérieure

Linea mediana anterior

Ligne médiane postérieure

Linea mediana posterior

Peau

Cutis

Toile sous-cutanée (fascia superficialis)

Tela subcutanea

OSTÉOLOGIE - OSTEOLOGIA

Côte : 1ère à 12ème

Costa : I à XII

Colonne vertébrale

Columna vertebralis

Vertèbre thoracique 1 à 12

Vertebra thoracica I à XII

Vertèbre lombaire 1 à 5

Vertebra lumbalis I à V

Corps vertébral

Corpus vertebrae

Processus (apophyse) transverse

Processus transversus

Processus costiforme

Processus costarius

Processus épineux

Processus spinosus

Foramen intervertébral
(Trou de conjugaison)

Foramen intervertebrale

Ilium (ilion)

Os ilium

Crête iliaque

Crista iliaca

Épine iliaque antéro-supérieure

Spina iliaca anterior superior

Épine iliaque postéro-inférieure

Spina iliaca posterior inferior

Fosse iliaque (interne)

Fossa iliaca

Pubis

Os pubis

Pecten du pubis (crête pectinée)

Pecten ossis pubis

Tubercule pubien (épine du pubis)

Tuberculum pubicum

Sacrum

Os sacrum

Aile du sacrum

Ala ossis sacri

Crête sacrale médiane (crête sacrée)

Crista sacralis mediana

Promontoire

Promontorium

Pelvis (bassin)

Pelvis

Cavité pelvienne

Cavum pelvis

Détroit supérieur du bassin

Apertura pelvis superior

Plancher pelvien

Solum pelvis osseum

SYNDESMOLOGIE - SYNDESMOLOGIA
(ARTHROLOGIE)

Articulation sacro-iliaque

Articulatio sacroiliaca

Disque intervertébral

Discus intervertebralis

Disque lombo-sacré

Discus lumbosacralis

MYOLOGIE - MYOLOGIA

Diaphragme

Centre tendineux
(centre phrénique)
Pilier droit du diaphragme
Orifice aortique
Hiatus oesophagien

Diaphragma

Centrum tendineum
Crus dextrum
Hiatus aorticus
Hiatus esophageus

Muscles de l'abdomen

Muscle droit de l'abdomen
Gaine des muscles droits de l'abdomen
 Feuillet antérieur
 Feuillet postérieur
Ligne arquée (arcade de Douglas)
Ligne blanche
Muscle oblique externe de l'abdomen
(muscle grand oblique)
Ligament inguinal (arcade crurale)
Muscle oblique interne de l'abdomen
(muscle petit oblique)
Muscle transverse de l'abdomen
 Fascia transversalis
 Ligne semi-lunaire
 (ligne de Spiegel)
Ligament lombo-costal (de Henlé)
Ligament pectinéal (de Cooper)

Musculi abdominis

M. rectus abdominis
Vagina m. recti abdominis
 Lamina anterior
 Lamina posterior
Linea arcuata
Linea alba
M. obliquus externus abdominis
Lig. inguinale
M. obliquus internus abdominis
M. transversus abdominis
 Fascia transversalis
 Linea semilunaris
Lig. lumbocostale
Lig. pectineale

Paroi lombaire

Muscle grand dorsal
Fascia thoraco-lombaire
(aponévrose lombo-sacrée)
Aponévrose du grand fessier
Triangle lombaire
(de Jean Louis Petit)
Muscle érecteur du rachis
(masse sacro-lombaire)
Muscle dentelé postérieur inférieur

Paries lumbalis

M. latissimus dorsi
Fascia thoracolumbalis
Aponeurosis m. gluteus maximus
Trigonum lumbale
M. erector spinae
M. serratus posterior inferior

Noms français

Noms latins

Muscle carré des lombes	M. quadratus lumborum
Ligament arqué latéral (arcade du carré des lombes)	Lig. arcuatum laterale
Muscle ilio-psoas	M. iliopsoas
Muscle grand psoas	M. psoas major
Arcades d'insertions du muscle grand psoas	Arcus tendinei m. psoas major
Fascia iliaca	Fascia iliaca
Ligament arqué médial (arcade du psoas)	Lig. arcuatum mediale

SPLANCHNOLOGIE - SPLANCHNOLOGIA

APPAREIL DIGESTIF

APPARATUS DIGESTORIUS

Duodénum

Duodénum

Partie descendante (2ème portion)	Pars descendens
Partie horizontale (3ème portion)	Pars horizontalis
Angle duodéno-jéjunal	Flexura duodenojejunalis

Côlon

Colon

Région iléo-coecale	Regio ileocecale
Côlon ascendant	Colon ascendens
Angle colique droit	Flexura coli dextra
Angle colique gauche	Flexura coli sinistra
Côlon descendant	Colon descendens
Côlon sigmoïde	Colon sigmoideum

Rectum

Rectum

Pancréas

Pancréas

Tête du pancréas	Caput pancreatis
Corps du pancréas	Corpus pancreatis
Queue du pancréas	Cauda pancreatis
Canal cholédoque	Ductus choledocus

Noms français

Noms latins

Foie

Face viscérale (face inférieure)
Partie postérieure (face postérieure)

Hepar

Facies visceralis
Pars posterior

CAVITE THORACIQUE

Récessus pleural costo-diaphragma-
tique (cul-de-sac pleural)

CAVUM THORACIS

Recessus costodiaphragmaticus

APPAREIL URO-GENITAL

APPARATUS UROGENITALIS

Rein

Bord latéral (externe)
Bord médial (interne)
Extrémité caudale (pôle inférieur)
Hile rénal
Sinus rénal
Bassinets
Loge rénale
Capsule adipeuse

Ren

Margo lateralis
Margo medialis
Extremitas caudalis
Hilus renalis
Sinus renalis
Pelvis renalis
Capsula fibrosa renalis
Capsula adiposa

Uretère

Uretère droit-gauche
Uretère pelvien

Ureter

Ureter dexter-sinister
Pars pelvina

Vessie

Face antérieure
Ouraque

Vesica urinaria

Facies anterior
Urachus

Prostate

Prostata

Vésicules séminales

Vesicula seminalis

Urèthre

Urethra

Cordon spermatique

Funiculus spermaticus

Canal déférent

Ductus deferens

Utérus

Uterus

Ligament rond de l'utérus

Lig. teres uteri

Noms français

Noms latins

Vagin

Vagina

Scrotum

Scrotum

Grande lèvre

Labium majus pudendi

GLANDE SURRENALE

GLANDULA SUPRARENALIS

Face postérieure

Facies posterior

PERITOINE

PERITONEUM

Espace rétro-péritonéal

Spatium retroperitoneale

Espace rétro-pubien
(cavité pré-vésicale de Retzius)

Spatium retropubicum

Fascia de Treitz

Fascia retropancreatica

Fascia sous-péritonéal
(fascia propria)

Fascia subperitonealis

Faux de l'artère coronaire stomachique

Plica gastropancreatica

Faux de l'artère hépatique

Plica A. hepatica propria

Foramen épiploïque
(hiatus de Winslow)

Foramen epiploicum

Ligament falciforme du foie

Lig. falciforme hepatis

Ligament hépato-rénal

Lig. hepatorenale

Mésocôlon ascendant

Mesocolon ascendens

Mésocôlon descendant

Mesocolon descendens

Mésocôlon sigmoïde

Mesocolon sigmoideum

Péritoine pariétal

Peritoneum parietale

Péritoine viscéral

Peritoneum viscerale

Racine du mésentère

Radix mesenterii

Récessus inter-sigmoïdien
(fossette inter-sigmoïde)

Recessus intersigmoideus

Récessus omental inférieur
(arrière-cavité des épiploons)

Recessus inferior omentalis

ANGIOLOGIE - ANGIOLOGIA

ARTERES

Aorte thoracique

Artère intercostale

Aorte abdominale

Artère phrénique inférieure
(artère diaphragmatique inf.)

Tronc coeliaque

Artère splénique

Artère mésentérique supérieure

Artère colique droite

Artère surrénale moyenne

Artère rénale droite - gauche

Artère testiculaire (spermatique)

Artère ovarique

Artère mésentérique inférieure

Artère colique gauche

Artère rectale supérieure

Artère lombaire

Branche dorso-spinale

Artère sacrée moyenne

Artère iliaque commune

Artère iliaque interne

Artère sacrée latérale

Artère obturatrice

Artère glutéale (fessière)
supérieure

Artère ombilicale

Artère honteuse interne

Artère iliaque externe

Artère épigastrique inférieure

Artère circonflexe iliaque profonde

Artère fémorale

ARTERIAE

Aorta thoracica

A. intercostalis

Aorta abdominalis

A. phrenica inferior

Truncus celiacus

A. lienalis

A. mesenterica superior

A. colica dextra

A. suprarenalis media

A. renalis dextra - sinistra

A. testicularis

A. ovarica

A. mesenterica inferior

A. colica sinistra

A. rectalis superior

A. lumbalis

Ramus dorsospinalis

A. sacralis mediana

A. iliaca communis

A. iliaca interna

A. sacralis lateralis

A. obturatoria

A. glutea superior

A. umbilicalis

A. pudenda interna

A. iliaca externa

A. epigastrica inferior

A. circumflexa ilium profunda

A. femoralis

Noms français

Noms latins

VEINES

Veine intercostale

Veine azygos
Veine hémi-azygos
Veine lombaire ascendante

Veine mésentérique supérieure
Veine colique droite

Veine mésentérique inférieure
Veine colique gauche

Veine splénique

Veine ombilicale

Veine cave inférieure
Veines sus-hépatiques
Veine surrénale moyenne
Veine rénale droite - gauche
Veine testiculaire (spermatique)
Veine ovarique
Veine lombaire

Veine iliaque commune
Veine sacrée moyenne

Veine iliaque interne
Veine obturatrice

Veine iliaque externe
Veine épigastrique inférieure

Veine fémorale

VENAE

V. intercostalis

Vena azygos
V. hemiazygos
V. lumbalis ascendens

V. mesenterica superior
V. colica dextra

V. mesenterica inferior
V. colica sinistra

V. lienalis

V. umbilicalis

Vena cava inferior
Vv. hepaticae
V. suprarenalis media
V. renalis dextra - sinistra
V. testicularis
V. ovarica
V. lumbalis

V. iliaca communis
V. sacralis mediana

V. iliaca interna
V. obturatoria

V. iliaca externa
V. epigastrica inferior

V. femoralis

SYSTEME LYMPHATIQUE

Système lymphatique rétro-péritonéal
Vaisseaux lymphatiques
Vaisseaux afférents
Vaisseaux efférents

SYSTEMA LYMPHATICUM

Systema lymphaticum retroperitoneale
Vasa lymphatica
Vasa afferentia
Vasa efferentia

Noms français


Noms latins

Tronc lombaire droit - gauche	Truncus lumbalis dexter - sinister
Tronc intestinal	Truncus intestinalis
Canal thoracique	Ductus thoracicus
Citerne du chyle (de Pecquet)	Cysterna chyli
Noeud lymphatique - lymphonodes (ganglions lymphatiques)	Nodus lymphaticus - lymphonodus
Noeuds lymphatiques lombaires (noeud lymphatique abdomino-aortique)	Nodi lymphatici lumbales
Noeud lymphatique rétro-pancréatique	Lymphonodi pancreaticoduodenales
Noeud lymphatique du tronc coeliaque	Nodi lymphatici celiaci
Noeud lymphatique de l'artère mésentérique supérieure	Nodi lymphatici mesentericum inferiores
Noeud lymphatique du rein	Nodi lymphatici renales
Chaîne lymphatique colique gauche	Nodi lymphatici colici sinistri
Noeud lymphatique iliaque externe	Nodi lymphatici iliaci externi
Chaîne externe	Lymphonodi iliaci externi laterales
Chaîne moyenne	Lymphonodi iliaci externi intermedii
Chaîne interne	Lymphonodi iliaci externi mediales
Noeud lymphatique iliaque interne	Nodi lymphatici iliaci interni
Noeuds lymphatiques sacré-latéraux	Nodi lymphatici sacrolaterales
Noeuds lymphatiques iliaques communs	Nodi lymphatici iliaci communes
Noeuds lymphatiques inguinaux superficiels	Nodi lymphatici inguinales superficiales
Noeuds lymphatiques inguinaux profonds	Nodi lymphatici inguinales profundi
Lymphocentre	Lymphocentrum
Lymphocentre ilio-sacral (Noeuds lymphatiques ilio-pelviens)	Lymphocentrum ilio-sacrale
Lymphocentre coeliaque	Lymphocentrum celiacum
Lymphocentre mésentérique cranial (supérieur)	Lymphocentrum mesentericum craniale
Lymphocentre rénal	Lymphocentrum renale
Lymphocentre mésentérique caudal (inférieur)	Lymphocentrum mesentericum caudale

SYSTÈME NERVEUX - SYSTEMA NERVOSUM

Nerf intercostal	N. intercostalis
Nerf phrénique	N. phrenicus
Nerf vague	N. vagus
Plexus lombo-sacré	Plexus lumbosacralis
Tronc lombo-sacré	Truncus lumbosacralis
Nerf ilio-hypogastrique (grand abdomino-génital)	N. iliohypogastricus
Nerf ilio-inguinal (petit abdomino-génital)	N. ilioinguinalis
Nerf génito-fémoral	N. genitofemoralis
Nerf obturateur	N. obturatorius
Système nerveux sympathique	Systema nervosum autonomicum - Pars sympathica
Chaîne sympathique	Truncus sympathicus
Chaîne sympathique thoracique	Truncus sympathicus thoracicus
Chaîne sympathique sacrée	Truncus sympathicus sacralis
Ganglion sympathique	Ganglia trunci sympathici
Ganglions aortico-rénaux	Ganglia aorticorenalia
Ganglion coeliaque (semi-lunaires)	Ganglia celiaca
Ganglions mésentériques supérieures	Ganglia mesentericum superiores
Nerf pré-sacré	N. presacralis
Nerf grand splanchnique	N. splanchnicus major
Nerf petit splanchnique	N. splanchnicus minor
Nerf splanchnique pelvien	Nn. splanchnici pelvini
Plexus aortique abdominal	Plexus aorticus abdominalis
Plexus coeliaque	Plexus celiacus
Plexus rénal	Plexus renalis
Rameaux communicants	Rami communicantes

BIBLIOGRAPHIE



B I B L I O G R A P H I E

(Les articles précédés d'un astérisque n'ont pas pu être consultés)

- 1 - ABRAMS H.L., McNEIL B.J.
Medical implications of computed tomography.
N. Engl. J. Med., 1978, 298, 310-317.
- 2 - ALBARRAN J., CATHELIN F.
Anatomie descriptive et topographique des capsules surrénales.
Rev. Gynécol., 1901, 5, 973-1002.
- 3 - AMAN-JEAN F.
La région thoraco-lombaire. Anatomie pour les voies d'abord du rein.
Thèse Méd., Paris, 1928, N° 450.
- 4 - ANSON B.J.
An Atlas of human anatomy.
W.B. Saunders Company Edit., Philadelphia, 1963.
- 5 - ANSON B.J., McVAY C.B.
Surgical anatomy.
W.B. Saunders Company Edit., Philadelphia, 1971.
- 6 - ARVAY N., PICARD J.D.
La lymphographie.
Masson et Cie Edit., Paris, 1963.
- 7 - AUVIGNE J., BUZELIN J.M., DEVINEAU G., MATHEVET J.C., BOURDON J.
La lombotomie verticale postérieure. (Une expérience de 258 cas).
J. Urol. Néphrol. (Paris), 1973, 79, 624-632.
- 8 - AVERSENQ M.
Le sac rénal. Son rôle normal et pathologique.
XVe Session de l'Association Française d'Urologie, Paris, Octobre 1911.
G. Doin et Cie Edit., Paris, 1912.
- 9 - BARBE H.
De la paroi abdominale postérieure et de ses aponévroses en particulier
Thèse Méd., Montpellier, 1896, N° 51.

- 10 - BARTEL M.
Die Retroperitoneoskopie. Eine endoskopische Methode zur Inspektion und bioptischen Untersuchung des retroperitonealen Raumes.
Zentralbl. Chir., 1969, 94, 377-383.
- 11 - BARTEL M.
Die Retroperitoneoskopie. Eine Methode zur endoskopischen Untersuchung des retroperitonealen Raumes.
Endoscopy, 1969, 1, 174-178.
- 12 - BELLOCQ P.
Anatomie médico-chirurgicale.
Masson et Cie Edit., Paris, 1947, IX.
- 13 - BENEVANT R.
Contribution à l'étude systématique du rétro-pneumo-péritoine.
Thèse Méd., Lyon, 1952, N° 204.
- 14 - BEN-SHOSHAN M., GIUS J.A., SMITH I.M.
Exploratory laparotomy for fever of unknown origin.
Surg. Gynecol. Obstet., 1971, 132, 994-996.
- 15 - BISMUTH H., PUJOL J.P., GREEN R.A.
Apport de la laparotomie au diagnostic des fièvres inexplicées.
Chirurgie, 1976, 102, 573-577.
- 16 - BONNIOT A.
Anatomie du plexus lombaire chez l'homme.
Thèse Méd., Lyon, 1922, N° 113.
- 17 - BORDAS P.
Etude des capsules du rein et des tissus périrénaux.
Thèse Méd., Paris, 1927, N° 58.
- *18 - BOUILLY
Les tumeurs aiguës et chroniques de la cavité pré-vésicale.
Thèse Agrégation Méd., Paris, 1880.
- 19 - BREIMAN R.S., CASTELLINO R.A., HARELL G.S., MARSHALL W.H., GLATSTEIN E., KAPLAN H.S.
CT pathologic correlations in Hodgkin's disease and non-Hodgkin's lymphoma.
Radiology, 1978, 126, 159-166.

- 20 - BRUN C., RAASCHOU F.
Kidney biopsies.
Am. J. Med., 1958, 24, 676-691.
- 21 - CADENAT M.F.
Fascia urétéro-spermatique (Dédoublement du fascia propria prolongeant en bas la gaine rénale).
Bull. Mém. Soc. Anat. Paris, 1919, 16, 286-287.
- 22 - CAMPOS-FREIRE G., SERAPHIM S., MONTELLATO N.
Small open kidney biopsy : Technique, experience with 250 cases.
J. Urol., 1963, 89, 357-359.
- 23 - CARLENS E.
Mediastinoscopy. A method for inspection and tissue biopsy in the superior mediastinum.
Chest, 1959, 36, 343.
- 24 - CHARPY A.
La gaine des muscles droits et la cavité pré-vésicale.
Rev. Chir., 1888, 8, 116-131.
- 25 - CHARPY A.
Le coussinet graisseux lombo-fessier.
Bibl. Anat., 1907, 16, 207-217.
- 26 - CLOQUET J.
Recherche sur les hernies de l'abdomen.
Thèse Méd., Paris, 1817, N° 129.
- 27 - COLLETTE J.M.
Envahissements ganglionnaires inguino-ilio-pelviens par lymphographie.
Acta Radiol., 1958, 49, 154-165.
- 28 - COOPER A.
Oeuvres chirurgicales complètes.
Traduction par CHASSAIGNAC E., RICHELLOT G.
Béchet Jeune Edit., Paris, 1837.
- 29 - CORDIER G.J.
Anatomie de l'uretère. Données nouvelles d'après l'étude sur le vivant et sur le cadavre.
Thèse Méd., Paris, 1933, N° 120.

- 30 - COUINAUD C.
Anatomie de l'abdomen.
G. Doin et Cie Edit., Paris, 1963.
- 31 - CRUVEILHIER J.
Traité d'Anatomie Descriptive.
P. Asselin Edit., Paris, 1865.
- 32 - CUNEO B., MARCILLE M.
Topographie des ganglions ilio-pelviens.
Bull. Mém. Soc. Anat. Paris, 1901, 76, 653-663.
- 33 - DALCQ A., FAUTREZ J.
Manuel théorique et pratique de dissection.
Masson et Cie Edit., Paris, 1944.
- 34 - DE CAIRES G., GAGNON J.H.
Lymphography in clinically suspected lymphoma : A retrospective analysis
of 63 cases.
Radiology, 1976, 121, 631-634.
- 35 - DECLEVE A., MAZY G., LECART C., MALDAGUE P.
Confrontation anatomo-radio-histologique après lymphographie.
J. Belge Radiol., 1971, 54, 531-540.
- 36 - DELBET P.
Anatomie médico-chirurgicale de la vessie.
Thèse Méd., Paris, 1895.
- 37 - DELMAS J.
Sur les fascias d'accolements péritonéaux.
C.R. Ass. Anat., 1925, 20, 167-169.
- 38 - DESCOMPS P.
Les zones accolées du péritoine, leur décollement opératoire.
Rev. Chir., 1922, 7, 451-498.
- 39 - DESCOMPS P., TURNESCO D.
Les grands courants lymphatiques de l'abdomen, leur convergence, leurs
ganglions satellites.
Arch. Fr. Belg. Chir., 1922, 7, 298-319.

- 40 - DESPREZ-CURELY J.P., BISMUTH V., LAUGIER A.
L'exploration radiologique des ganglions ilio-lombaires par lymphographie.
Nouv. Rev. Fr. Hématol., 1962, 2, 91-112.
- 41 - DROUHET T.
Le tissu sous-péritonéal. Fascia et espaces décollables pariéto-péritonéaux.
Thèse Méd., Montpellier, 1942, N° 30.
- 42 - DURAND J.C., BARRAT F.
Le curage ganglionnaire dans les tumeurs du testicule. Technique et résultats.
Ann. Urol. (Paris), 1977, 11, 25-37.
- 43 - DYON J.F.
Contribution à l'étude du drainage des lymphatiques du poumon.
Thèse Méd., Grenoble, 1973, N° 37.
- 44 - FARABEUF L.H.
Le système séreux. Anatomie et physiologie.
Thèse Méd., Paris, 1876.
- 45 - FAURE G., CLOUYE G., DELANNOY P., REVOL M.
Biopsie rénale chirurgicale par lombotomie postérieure. Notre expérience à propos de 100 cas.
J. Urol. Néphrol.(Paris), 1975, 81, 49-57.
- 46 - FREDET P.
Documents sur la formation des capsules du rein, chez l'embryon humain.
Bull. Mém. Soc. Anat. Paris, 1904, 6, 285-288.
- 47 - FREDET P.
Note sur la formation des capsules du rein chez l'homme.
J. Anat. Physiol., 1904, 40, 599-609.
- 48 - FRUCHAUD H.
Anatomie chirurgicale des hernies de l'aine.
G. Doin et Cie Edit., Paris, 1956.
- 49 - FUCHS W.A., PFAMMATTER T.
Die topographische Röntgenanatomie der inguinalen und retroperitonealen Lymphknoten.
Radiologe, 1970, 10, 262-280.

- 50 - GAMBARELLI J., GUERINEL G., CHEVROT L., MATTEI M.
Coupes s riees du corps humain. Anatomie. Radiologie. Scanner.
Masson et Cie Edit., Paris, 1977.
- 51 - GARDNER E., GRAY D.J., O'RAHILLY R.
Anatomy.
W.B. Saunders Edit. Philadelphia, 1975.
- 52 - GASTAUT J.A., KANDELMAN M., SARRAT P., CHEVROT L., CARCASSONNE Y.
Scannographie du corps entier dans l'exploration des maladies h matologi-
ques. R sultats pr liminaires (100 cas).
Nouv. Presse M d., 1978, 7, 337-342.
- *53 - GEROTA D.
Beitrag zur Kenntnis des Befestigungsapparates der Niere.
Arch. Anat., 1895, 4, 265-285.
- 54 - GIL-VERNET J.M.
La lombotomie verticale post rieure. Consid rations   propos de 366 cas.
Acta Urol. Belg., 1964, 32, 391-400.
- 55 - GILIS P.
Etude sur la r gion inguino-abdominale et sur le canal inguinal.
J. Anat., 1901, 37, 144-192.
- 56 - GLANTENAY D., GOSSET A.
Le fascia p ri-r nal.
Ann. Mal. App. Urin., 1898, 16, 113-129.
- 57 - GRAY H.
Gray's Anatomy.
Longman Edit., London, 1973.
- 58 - GREGL A., EYDT M., FERNANDEZ-REDO E., KRACK U., KIENLE J., YU D.
Die lymphographische Anatomie des Retroperitonealraumes.
Fortschr. Geb. Rontgenstr. Nuklearmed., 1968, 109, 547-553.
- 59 - GREGOIRE R.
Anatomie m dico-chirurgicale de l'abdomen.
J.B. Bailli re et Fils Edit., Paris, 1939, III.

- 60 - HAMBURGER J.
La technique de biopsie rénale utilisée à l'Hôpital Necker.
Presse Méd., 1958, 66, 1451.
- 61 - HENDRY W.F., TYRRELL C.J., MAC DONALD J.S., McELWAIN T.J., PECKHAM M.J.
The detection and localisation of abdominal lymph node metastases from testicular teratomas.
Br. J. Urol., 1977, 49, 739-745.
- 62 - HERMAN P.G., BENNINGHOFF D.L., NELSON J.H., MELLINS H.Z.
Roentgen anatomy of the ilio-pelvic-aortic lymphatic system.
Radiology, 1963, 80, 182-193.
- 63 - HIDDEN G.
Les voies lymphatiques du tronc. Recherches chez l'adulte.
Travail du Laboratoire d'Anatomie, Faculté Paris-Ouest et U.E.R. Biomédicale des Saints-Pères, Paris, 1972.
- 64 - HIDDEN G., HUREAU J.
Les grandes voies lymphatiques des viscères digestifs abdominaux chez l'adulte.
Anatomia Clinica, 1978, 1, 167-176.
- 65 - HOVELACQUE A.
Anatomie des nerfs crâniens et rachidiens et du système grand sympathique chez l'homme.
G. Doin Edit., Paris, 1927.
- 66 - JAQUES P.F., STAAB E., RICHEY W., PHOTOPULOS G., SWANTON M.
CT-assisted pelvic and abdominal aspiration biopsies in gynecological malignancy.
Radiology, 1978, 128, 651-655.
- 67 - JEANBRAU E., DESMONT S.
Contribution à l'étude du pédicule vasculaire du rein.
Bull. Mém. Soc. Anat. Paris, 1910, 12, 669-692.
- 68 - JEANNENEY G.
Applications chirurgicales de l'anatomie topographique.
G. Doin Edit., Paris, 1944.
- 69 - JONSSON K.
The role of lymphography in the investigation of patients with fever of unknown origin.
Acta Med. Scand., 1975, 198, 135-136.

- 70 - KELLER A.R., KAPLAN H.S., LUKES R.J., RAPPAPORT H.
Correlation of histopathology with other prognostic indicators in Hodgkin's disease.
Cancer, 1968, 22, 487-499.
- 71 - LABOUREAU R.
Les capsules péri-rénales. Leur développement, leurs vaisseaux.
Thèse Méd., Paris, 1932, N° 571.
- 72 - LAMARQUE J.L., GINESTIE J.F., COMBES C.
Valeur de la lymphographie dans le diagnostic précoce des adénopathies rétro-péritonéales. (Bilan de 450 explorations).
Ann. Radiol. (Paris), 1968, 11, 888-893.
- 73 - LANGE D.
Intérêt du curage ganglionnaire dans le traitement du cancer de la prostate
J. Urol. Néphrol. (Paris), 1977, 83, 127-131.
- 74 - LARDENNOIS G.
La loge rénale est fermée de toutes parts.
Bull. Mém. Soc. Anat. Paris, 1910, 85, 37-38.
- 75 - LAUX G., PRIOTON J.B., HENRIET R.
Les aponévroses de la région lombaire et la gaine des muscles spinaux.
Montpellier Méd., 1954, 46, 192-199.
- 76 - LEE J.K.T., STANLEY R.J., SAGEL S.S., LEVITT R.G.
Accuracy of computed tomography in detecting intraabdominal and pelvic adenopathy in lymphoma.
Am. J. Roentgenol., 1978, 131, 311-315.
- 77 - LEE J.K.T., STANLEY R.J., SAGEL S.S., McCLENNAN B.L.
Accuracy of CT in detecting intraabdominal and pelvic lymph node metastases from pelvic cancers.
Am. J. Roentgenol., 1978, 131, 675-679.
- 78 - LE NEEL J.C., LEBORGNE J., VISET J., LE NEEL N., NOMBALLAIS M.F., LENNE Y.
Tumeurs rétro-péritonéales. Diagnostic, étiologie et traitement.
Méd. Chir. Dig., 1974, 3, 283-288.
- 79 - LEVY J.B.
Contribution à l'étude de l'artère mésentérique supérieure.
Thèse Méd., Grenoble, 1967, N° 27.

- 80 - LÖFGREN S., SNELLMAN B.
Instrument and technique of kidney biopsy.
Acta Med. Scand., 1957, 157, 93-96.
- 81 - McVAY C.B., ANSON B.J.
Aponevrotic and fascial continuities in the abdomen, pelvis and thigh.
Anat. Rec., 1940, 76, 213-227.
- 82 - MAISONNET J., COUDANE R.
Anatomie clinique et opératoire.
G. Doin et Cie Edit., Paris, 1950.
- 83 - MANLOT G.
Apport de la lymphographie dans l'étude du cancer du col de l'utérus.
Confrontation anatomo-radiologique de 34 cas.
Thèse Méd., Paris, 1960, N° 447.
- 84 - MARCILLE M.
Lymphatiques et ganglions ilio-pelviens.
Thèse Méd., Paris, 1902, N° 2.
- 85 - MASSELOT J., BERGIRON C., MARKOVITS P.
Valeur comparée de la lymphographie, de la cavographie et de l'urographie
intra-veineuse, dans l'étude des métastases ganglionnaires (rétropérito-
néales) des cancers du testicule.
J. Radiol. Electrol. Med. Nucl., 1971, 52, 653-662.
- 86 - MATHIS C.
Le rétro-péritoine. Essai anatomo-clinique.
Thèse Méd., Paris, 1959, N° 242.
- 87 - MATHIS C.
L'espace abdominal rétro-péritonéal. Etude anatomo-clinique.
J. Chir. (Paris), 1960, 79, 299-306.
- 88 - MAY J.P., HELIE J.
Pneumo-rétro-péritoine.
Encycl. Méd-Chir., Paris, Radiodiagnostic V, 1976, 34 105 A¹⁰.
- 89 - MEYER-BURGT J., ZIEGLER U.
The intra-abdominal inspection and biopsy of lymph nodes during perito-
neoscopy.
Endoscopy, 1978, 10, 41-43.

- 90 - MEYERS M.A.
Dynamic radiology of the abdomen. Normal and pathologic anatomy.
Springer Edit., New-York, 1976.
- 91 - MITCHELL G.A.G.
The renal fascia.
Br. J. Surg., 1950, 37, 257-266.
- 92 - MITCHELL R.I., VERA PETERS M.
Lymph node biopsy during laparotomy for the staging of Hodgkin's disease.
Ann. Surg., 1973, 178, 698-702.
- 93 - MORI G., LAVORATO F., BEDONI P.
Un autre abord sous-péritonéal de la chaîne sympathique lombaire.
Nouv. Presse Méd., 1975, 4, 2944-2945.
- 94 - NELSON J.H., MASTERSON J.G., HERMAN P.G., BENNINGHOFF D.L.
Anatomy of the female pelvic and aortic lymphatic systems demonstrated
by lymphangiography.
Am. J. Obstet. Gynecol., 1964, 88, 460-469.
- 95 - O'DONOGHUE E.P.N., SHRIDHAR P., SHERWOOD T., WILLIAMS J.P., CHISHOLM G.D.
Lymphography and pelvic lymphadenectomy in carcinoma of the prostate.
Br. J. Urol., 1976, 48, 689-696.
- 96 - OMBREDANNE L.
Les lames vasculaires dans l'abdomen, le bassin et le périnée.
Thèse Méd., Paris, 1900, N° 161.
- 97 - PAITRE F., GIRAUD D., DUPRET S.
Pratique anatomo-chirurgicale illustrée.
G. Doin et Cie Edit., Paris, 1939.
- 98 - PATURET G.
La gaine urinaire.
Thèse Méd., Paris, 1923, N° 179.
- 99 - PATURET G.
Traité d'anatomie humaine.
Masson et Cie Edit., Paris, 1964.

- 100 - PISSAS A.
Contribution à l'étude du drainage lymphatique de l'estomac chez l'homme.
Conséquences chirurgicales.
Thèse Méd., Grenoble, 1978, N°125.
- 101 - PLENTL A.A., FRIEDMAN E.A.
Lymphatic system of the female genitalia the morphologic basis of oncologic
diagnosis and therapy.
W.B. Saunders Company Edit., Philadelphia, 1971.
- 102 - POIRIER P.
Lymphatiques des organes génitaux de la femme.
Prog. Méd., 1889, 10, 491-493.
- 103 - POIRIER P., CHARPY A.
Traité d'Anatomie Humaine.
Masson et Cie Edit., Paris, 1901.
- 104 - POLGE R.H.
La chaîne sympathique lombaire.
Thèse Méd., Montpellier, 1938, N° 41.
-
- 105 - POLLOCK J.H.
A survey of the retroperitoneal space.
Int. Surg., 1962, 38, 412-420.
- 106 - PUJOL H., LAMARQUE J.L.
Iliographie et lymphographie dans la recherche des adénopathies rétro-
péritonéales.
Masson et Cie Edit., Paris, 1964.
- 107 - RAY B., HAJDU S.I., WHITMORE W.F.
Distribution of retroperitoneal lymph node metastases in testicular
germinal tumors.
Cancer, 1974, 33, 340-348.
- 108 - RETTENMAIER G., LUTZ H., GAIL K.
Echographie de nodules lymphatiques abdominaux.
J. Radiol. Electrol. Med. Nucl., 1972, 53, 743-745.
- 109 - RICHEL A.
Traité pratique d'anatomie médico-chirurgicale.
Lauwereyns Edit., Paris, 1877.

- 110 - RIGAS A., CHRYSANTHAKOPOULOS S.
Diagnostic and therapeutic applications of lymphography in clinical medicine.
Am. J. Surg., 1970, 120, 66-71.
- 111 - ROBERTS J.A.
Retroperitoneal endoscopy.
J. Med. Primatol., 1976, 5, 124-127.
- 112 - ROUGE P.E.
Approche diagnostique des fièvres prolongées. Etude critique des examens complémentaires. A propos de 106 observations.
Thèse Méd., Grenoble, 1979, N° 110.
- 113 - ROUVIERE H.
Anatomie des lymphatiques de l'homme.
Masson et Cie Edit., Paris, 1932.
- 114 - ROUVIERE H.
Anatomie humaine descriptive, topographique et fonctionnelle.
Masson et Cie Edit., Paris, 1974.
- 115 - ROY-CAMILLE R.
Coupes horizontales du tronc.
Masson et Cie Edit., Paris, 1959.
- 116 - RUSZNYAK I., FOLDI M., SZABO G.
Lymphatics and lymph circulation. Physiology and pathology.
Pergamon Press Edit., New-York, 1967.
- 117 - RÜTTIMANN A.
Iliac lymph node aspiration biopsy through paravascular approach. Preliminary report.
Radiology, 1968, 90, 150-152.
- *118 - SAPPEY C.
Anatomie. Physiologie. Pathologie des vaisseaux lymphatiques de l'homme et des vertébrés.
V.A. Delahaye et Cie Edit., Paris, 1874.
- 119 - SAPPEY C.
Traité d'Anatomie Descriptive.
V.A. Delahaye et Cie Edit., Paris, 1876.

- 120 - SARRAZIN R.
Voie d'abord extra-péritonéale de l'artère mésentérique supérieure à son origine et dans son segment rétro-pancréatique.
Lyon Chir., 1965, 61, 888-893.
- 121 - SARRAZIN R., VOOG R.
La médiastinoscopie.
Masson et Cie Edit., Paris, 1968.
- 122 - SERAPHIM S.
Biopsy of the kidney. A new technique.
Rev. Paul. Med., 1959, 55, 314-315.
- 123 - SINAGOWITZ E., WESTENFELDER M., SOMMERKAMP H.
Erste Erfahrungen mit der lumboskopischen Nierenzysten Endoskopie.
Therapiewoche, 1977, 27, 5051-5054.
- 124 - SOBOTTA J.
Atlas d'Anatomie Humaine.
Maloine S.A. Edit., Paris, 1977.
- 125 - SOMMERKAMP H.
Lymboskopie : ein neues diagnostisch-therapeutisches Prinzip der Urologie.
(Vorläufige Mitteilung).
Aktuel. Urol., 1974, 5, 183-185.
- 126 - SOMMERKAMP H., SEITH U., WAGNER S.
Die lumboskopische Nierenbiopsie.
Med. Klin., 1976, 71, 1940-1944.
- 127 - SOMMERKAMP H.
The lumboscopy.
Endosc. Radiocinematogr., 1976, 6, 399-401.
- 128 - SOMMERKAMP H., HEDERER R., WAGNER S.
Nierenbiopsie : Vergleichende Studie zwischen offener und Halboffener
(lumboskopischer) Technik.
Urologe, 1976, 15, 288-292.
- 129 - SOMMERKAMP H.
Ergebnisse Lumboskopischer Nierenbiopsien.
Symposium; "Pathologie und Radiologie von Hochdruck und Nierenerkrankungen",
Fribourg, Mars 1976.
G. Thieme Edit., Stuttgart, 1977.

- 130 - SOMMERKAMP H.
Nierensystem. Endoskopie.
Aktuel. Urol., 1977, 8, 187-191.
- 131 - SOMMERKAMP H., JURASCHECK F.
Le lomboscope : nouvelle instrumentation d'exploration des fosses lombaires.
Communication au Congrès d'Urologie, Paris, 1978.
(C.R. non publié).
- 132 - STEPHENS D.H., WILLIAMSON B., SHEEDY P.F., HATTERY R.R., MILLER W.E.
Computed tomography of the retroperitoneal space.
Radiol. Clin. North Am., 1977, 15, 377-390.
- 133 - STEVENSON E.O., OZERAN R.S.
Retroperitoneal space abscesses.
Surg. Gynecol. Obstet., 1969, 128, 1202-1208.
- *134 - STROMBERG H.
Recherche anatomo-clinique sur les espaces retro-péritonéaux et leur suppuration (paranéphrite, paracolite, rétropéritonite). (Rus.).
Thèse Méd., St. Pétersbourg, 1909, N° 7.
- 135 - SUBRINI L., BEURTON D., CUKIER J.
Les tumeurs rétro-péritonéales primitives de l'adulte. Problèmes nosologiques et diagnostiques à propos de 11 observations nouvelles.
J. Urol. Néphrol. (Paris), 1974, 80, 465-493.
- 136 - TAVEL F.R., OSIUS T.G., PARKER J.W., GOODFRIEND R.B., MCGONIGLE D.J., JASSIE M.P., SIMMONS E.L., TOBENKIN M.I., SCHULTE J.W.
Retroperitoneal lymph node dissection.
J. Urol., 1963, 89, 241-245.
- 137 - TESTUT L., JACOB O.
Traité d'anatomie topographique avec applications médico-chirurgicales.
G. Doin Edit., Paris, 1922.
- 138 - TESTUT L., LATARJET A.
Traité d'anatomie humaine.
G. Doin Edit., Paris, 1931.
- 139 - THOMPSON K.R., HOUSE A.J.S., GÖTHLIN J.H., DOLAN T.E.
Percutaneous lymph node aspiration biopsy : experience with a new technique
Clin. Radiol., 1977, 28, 329-332.

- 140 - TILLAUX P.
Traité d'anatomie topographique avec applications à la chirurgie.
Asselin et Houzeau Edit., Paris, 1903.
- 141 - TOLIA B.M., NABIZADEH I., BENNETT B., NEWMAN H.R., WHITMORE W.F.
Carcinoma of prostate presenting as retroperitoneal mass.
Urology, 1978, 12, 434-437.
- 142 - TUBIANA M., ATTIE E., FLAMANT R.
Prognostic factors in 454 cases of Hodgkin's disease.
Cancer Res., 1971, 31, 1801-1810.
- 143 - TUFFIER.
La capsule adipeuse du rein au point de vue chirurgical.
Rev. Chir., 1890, 10, 390-399.
- 144 - TUFFIER, LEJARS.
Les veines de la capsule adipeuse du rein.
Arch. Physiol., 1891, 3, 41-57.
- 145 - VECCHI A.
Osservazioni sul comportamento della fascia renale.
Anat. Anz., 1910, 36, 149-186.
- 146 - VELPEAU A.
Traité complet d'anatomie chirurgicale.
Mequignon & Marvis Edit., Paris, 1837.
- 147 - WALLACE S., SCHWARTZ P.E., ANDERSON J.H., GIANTURCO C., LUNA M.A., SMITH J.P.
A feasibility study for percutaneous retroperitoneal lymph node biopsy.
Am. J. Roentgenol, 1975, 125, 234-239.
- 148 - WEIDENHILLER S., LUTZ H., PETZOLDT R.
Ultraschallgezielte Feinnadelpunktion von Abdominal und Retroperitoneal-
tumoren.
Med. Klin., 1975, 70, 973-976.
- 149 - WEILL F., EISENSCHER R., AUCANT D., BOURGOIN A.
Apport de l'échotomographie dans le diagnostic des masses rétro-périto-
néales.
Ann. Radiol. (Paris), 1975, 18, 763-770.

150 - WINCKLER G.

Manuel de dissection.
Librairie de la Mésange Edit., Strasbourg, 1946.

151 - WINCKLER G.

Etude sur la fixation pelvienne des muscles larges de l'abdomen chez l'homme.
Arch. Anat. Histol. Embryol. (Strasb.), 1949, 32, 1-10.

152 - WINCKLER G.

Manuel d'anatomie topographique et fonctionnelle.
Masson et Cie Edit., Paris, 1964. *

153 - WITTMOSER R.

Die Retroperitoneoskopie als neue Methode der lumbalen Sympathikotomie.
Fortschr. Endosk., 1973, 4, 219-221.

154 - ZIEMAN S.A.

Facts about the transversalis fascia. A surgeon's viewpoint.
J. Int. Coll. Surg., 1950, 13, 224-228.

155 - ZILBERMAN M.N., BAEV V.A., LITVINENKO A.G., POPOV V.P.

Therapeutic and diagnostic use of retroperitoneoscopy in kidney and upper urinary tract diseases (Rus.).
Sov. Med., 1978, 12, 113-115.

156 - ZORNOZA J., WALLACE S., HARVEY M., GOLDSTEIN M., LUKEMAN J.M., BAO-SHAN JING.

Transperitoneal percutaneous retroperitoneal lymph node aspiration biopsy.
Radiology, 1977, 122, 111-115.

157 - ZORNOZA J., JOHNSON K., WALLACE S., LUKEMAN J.M.

Fine needle aspiration biopsy of retroperitoneal lymph nodes and abdominal masses : an updated report.
Radiology, 1977, 125, 87-88.

*158 - ZUCKERKANDL E.

Beiträge zur Anatomie des menschlichen Körpers. Über dem Fixationsapparat der Nieren.
Wien. Med. Jahrb., 1883, 59-67.

159 - ZUKSCHWERDT L.

Die Chirurgie des Retroperitonealraumes.
Langenbecks Arch. Chir., 1961, 298, 36-58.

TABLE DES MATIERES

INTRODUCTION	7
HISTORIQUE	11
JUSTIFICATION ANATOMIQUE	15
▪ L'espace rétro-péritonéal	19
▪ Le tissu sous-péritonéal	19
. <i>Le fascia parietalis</i>	20
. Le fascia transversalis des classiques	20
. Le fascia parietalis de DROUHET	21
. <i>Le fascia peritonealis</i>	23
. Le fascia propria des classiques	23
. Le fascia peritonealis de DROUHET	26
. <i>L'espace inter-pariéto-viscéral</i>	32
. La coulée cellulo-adipeuse est abondante dans deux régions ...	32
. A l'inverse, elle s'amincit	33
. Elle communique avec les espaces cellulieux voisins	33
▪ Le système lymphatique rétro-péritonéal	37
. <i>Les noeuds lymphatiques ilio-pelviens</i>	37
. Les noeuds lymphatiques iliaques externes	37
. Les noeuds lymphatiques iliaques internes	40
. Les noeuds lymphatiques iliaques communs	41
. <i>Les noeuds lymphatiques abdomino-aortiques</i>	43
. Description	45
. Rapports	47
▪ Les repères pariétaux	59
. <i>Peau - Tissu cellulaire sous-cutané</i>	59
. <i>Muscle grand dorsal - muscle oblique externe de l'abdomen</i> <i>Triangle lombaire</i>	60
. <i>Plan lombaire moyen</i>	61
. <i>Masse sacro-lombaire - muscle transverse de l'abdomen</i>	62
. <i>Région lombo-iliaque</i>	64
▪ Etude personnelle	69
▪ Méthodologie	69
. <i>Dissection anatomique</i>	69
. Le cadavre conservé	69
. Les coupes sériées	71
. <i>Expérimentation technique</i>	71

▪ Résultats	72
. <i>Voies de pénétration - champ d'exploration</i>	72
. La voie lombaire postérieure	72
. La voie lombaire latérale	77
. La voie iliaque	81
. La voie sus-pubienne	83
. <i>Les espaces de décollement</i>	83
. Le fascia parietalis	83
. Le tissu sous-peritoneal.....	87
. Le fascia peritonealis ou visceralis	89
. <i>Les gîtes lymphatiques</i>	90
. Dissection	90
. Etude lymphographique	93
. <i>Expérimentation technique</i>	100
. Rétropéritonéoscopie lombaire postérieure	100
. Rétropéritonéoscopie lombaire latérale	100
. Rétropéritonéoscopie iliaque	101
. Rétropéritonéoscopie sus-pubienne	103
▪ Commentaires	103
EXPERIENCE CLINIQUE	107
▪ Observations	109
▪ Discussion	125
▪ Méthode	125
▪ Indications - Résultats	127
TECHNIQUE	131
▪ Le matériel	131
▪ Le matériel chirurgical	131
▪ Le matériel endoscopique	131
▪ La technique opératoire	133
▪ La rétropéritonéoscopie lombaire	133
. <i>Installation du malade</i>	133
. <i>Abord de l'espace rétro-péritonéal</i>	135
. <i>Rétropéritonéoscopie</i>	135
. <i>Fermeture</i>	136
▪ La rétropéritonéoscopie iliaque	136
▪ Incidents - Accidents	136
▪ Avantages - Inconvénients	137
INDICATIONS	141
▪ Rétropéritonéoscopie à visée ganglionnaire et tumorale	141
▪ Intérêt diagnostique	141
▪ Intérêt pronostique	142
▪ Rapports avec les autres techniques de prélèvement	143

▪ Rétropéritonéoscopie à visée viscérale	144
▪ Biopsie de rein	144
▪ Endoscopie des kystes rénaux	144
▪ Autres indications	145
▪ Rétropéritonéoscopie à visée nerveuse	145
CONCLUSIONS	149
LEXIQUE	153
BIBLIOGRAPHIE	165

SERMENT D'HIPPOCRATE

En présence des Maîtres de cette Faculté, de mes chers disciples, devant l'effigie d'Hippocrate.

Je promets et je jure d'être fidèle aux lois de l'honneur et de la probité dans l'exercice de la Médecine.

Je donnerai mes soins à l'indigent et n'exigerai jamais un salaire au-dessus de mon travail, je ne participerai à aucun partage clandestin d'honoraires.

Admis à l'intérieur des maisons, mes yeux ne verront pas ce qui s'y passe, ma langue taira les secrets qui me seront confiés et mon état ne servira pas à corrompre les mœurs, ni à favoriser le crime.

Je ne permettrai pas que des considérations de religion, de nation, de race, de parti ou de classe sociale viennent s'interposer entre mon devoir et mon patient.

Je garderai le respect absolu de la vie humaine.

Même sous la menace, je n'admettrai pas de faire usage de mes connaissances médicales contre les lois de l'humanité.

Respectueux et reconnaissant envers mes Maîtres, je rendrai à leurs enfants l'instruction que j'ai reçue de leur père.

Que les hommes m'accordent leur estime si je suis fidèle à mes promesses.

Que je sois couvert d'opprobre et méprisé de mes confrères si j'y manque.



