



HAL
open science

Contribution à l'étude anatomique du thymus humain : à propos des données de la littérature et d'une étude personnelle de 64 pièces anatomiques

Philippe Gabelle

► To cite this version:

Philippe Gabelle. Contribution à l'étude anatomique du thymus humain : à propos des données de la littérature et d'une étude personnelle de 64 pièces anatomiques. Médecine humaine et pathologie. 1980. dumas-01482067

HAL Id: dumas-01482067

<https://dumas.ccsd.cnrs.fr/dumas-01482067>

Submitted on 3 Mar 2017

HAL is a multi-disciplinary open access archive for the deposit and dissemination of scientific research documents, whether they are published or not. The documents may come from teaching and research institutions in France or abroad, or from public or private research centers.

L'archive ouverte pluridisciplinaire **HAL**, est destinée au dépôt et à la diffusion de documents scientifiques de niveau recherche, publiés ou non, émanant des établissements d'enseignement et de recherche français ou étrangers, des laboratoires publics ou privés.



AVERTISSEMENT

Ce document est le fruit d'un long travail approuvé par le jury de soutenance et mis à disposition de l'ensemble de la communauté universitaire élargie.

Il n'a pas été réévalué depuis la date de soutenance.

Il est soumis à la propriété intellectuelle de l'auteur. Ceci implique une obligation de citation et de référencement lors de l'utilisation de ce document.

D'autre part, toute contrefaçon, plagiat, reproduction illicite encourt une poursuite pénale.

Contact au SID de Grenoble :
bump-theses@univ-grenoble-alpes.fr

LIENS

Code de la Propriété Intellectuelle. articles L 122. 4
Code de la Propriété Intellectuelle. articles L 335.2- L 335.10

<http://www.cfcopies.com/juridique/droit-auteur>

<http://www.culture.gouv.fr/culture/infos-pratiques/droits/protection.htm>

UNIVERSITÉ SCIENTIFIQUE ET MÉDICALE
DE GRENOBLE
MÉDECINE & PHARMACIE

Exemplaire exclu
du prêt

DOMAINE DE LA MERCI
LA TRONCHE

ANNÉE 1980

N° D'ORDRE :

18

CONTRIBUTION A L'ÉTUDE ANATOMIQUE
DU THYMUS HUMAIN
A propos des données de la littérature
et d'une étude personnelle de 64 pièces anatomiques

THESE

présentée

à l'Université Scientifique et Médicale de GRENOBLE
pour obtenir le grade de
DOCTEUR EN MÉDECINE
DIPLOME D'ÉTAT

par

Monsieur Philippe GABELLE
Interne des Hôpitaux

[Données à caractère personnel]



Soutenue publiquement le 30 janvier 1980
devant la Commission d'Examen

MM. les Professeurs

R. SARRAZIN
C. MOURIQUAND
A. BOUCHET
Y. BOUCHET
J. CHAMPETIER

Président

UNIVERSITÉ SCIENTIFIQUE ET MÉDICALE
DE GRENOBLE
MÉDECINE & PHARMACIE

DOMAINE DE LA MERCI
LA TRONCHE

ANNÉE 1980

N° D'ORDRE :

CONTRIBUTION A L'ÉTUDE ANATOMIQUE
DU THYMUS HUMAIN
A propos des données de la littérature
et d'une étude personnelle de 64 pièces anatomiques

THESE

présentée

à l'Université Scientifique et Médicale de GRENOBLE
pour obtenir le grade de
DOCTEUR EN MÉDECINE
DIPLOME D'ÉTAT

par

Monsieur Philippe GABELLE
Interne des Hôpitaux

[Données à caractère personnel]



Soutenue publiquement le 30 janvier 1980
devant la Commission d'Examen

MM. les Professeurs

R. SARRAZIN
C. MOURIQUAND
A. BOUCHET
Y. BOUCHET
J. CHAMPETIER

Président

A ma famille,

A ma belle-famille,

A mes amis.

A notre Maître et Président de Thèse

Monsieur le Professeur R. SARRAZIN

*Professeur de Clinique Chirurgicale
Chirurgien des Hôpitaux
Doyen de la Faculté de Médecine de Grenoble*

A nos Maîtres et Juges

Monsieur le Professeur C. MOURIQUAND

*Professeur d'Histologie
Biologiste des Hôpitaux*

Monsieur le Professeur A. BOUCHET

*Professeur d'Anatomie (Faculté Alexis-Carrel,
Lyon)
Chirurgien des Hôpitaux*

Monsieur le Professeur Y. BOUCHET

*Professeur d'Anatomie
Chirurgien des Hôpitaux*

Monsieur le Professeur Agrégé J. CHAMPETIER

*Maître de Conférences Agrégé d'Anatomie
Chirurgien des Hôpitaux*

A nos Maîtres dans les stages hospitaliers

MM. 1es Pr. G. ARNAUD
J. BUTEL
R. LATREILLE
Y. MAZARE
M. MICOUD
J. de ROUGEMONT
M. 1e Pr. Agr. R. GAUTIER
M. 1e Dr. SCHNETZLER

A nos Maîtres d'Internat

MM. 1es Pr. H. BEZES
Y. BOUCHET
R. LATREILLE
H. REVOL
J. de ROUGEMONT
R. SARRAZIN
MM. 1es Pr. Agr. M. BARGE
A-L. BENABID
J. CHAMPETIER
G. FAURE
R. GAUTIER
H. GUIDICELLI

A ceux qui m'ont aidé dans l'élaboration de ce travail

M. le Dr. J-P. CHIROSSEL

M. le Dr. J-L. PERALTA

Mme M.Th. SICAUD

Mme J. LOUIS

Nous remercions également M. le Pr. Agr. M. COULOMB et M. le Dr. Ph. BAUDAIN qui nous ont aidé de leurs conseils.

Au personnel du Laboratoire d'Anatomie

Au personnel du C.H.R.U. de Grenoble

A mes camarades et au personnel de l'Internat

A Monsieur Michel JANNET[†]

A Monsieur le Docteur Gérard ANDINE[†]

A Monsieur le Docteur Hervé MORENA[†]

P L A N

GENERALITES - INTRODUCTION

- L'école d'Alexandrie
- Anatomie - Signification - Fonctions
- Le thymus et l'immunité

EMBRYOLOGIE

- Généralités
- Le développement du thymus III
 - . *Stade pré-primordial*
 - . *Stade primordial précoce*
 - . *Stade du complexe branchial*
 - . *Stade de fusion*
 - . *Stade de lobulation*
 - . *Stade définitif*
- Le développement du thymus IV
- L'environnement
 - . *Les muscles du cou*
 - . *La veine cave supérieure et ses affluents*
 - . *Les gaines vasculaires*

HISTOGENESE THYMIQUE

- Le thymus, organe épithélial devient organe lymphoïde
- La genèse des corpuscules de Hassall

ANATOMIE DESCRIPTIVE - DESCRIPTION - RAPPORTS

- La forme
 - . *Le foetus*
 - . *Le nouveau-né*
 - . *L'adulte*
- Le nombre des lobes
- Le poids du thymus

- Les rapports
 - . *La projection antérieure*
 - . *Les rapports cervicaux*
 - . *Les rapports thoraciques*

ULTRA-STRUCTURE THYMIQUE AU COURS DE L'EVOLUTION

- Le thymus de l'enfant
- Le thymus de l'adulte
- Discussion

LA LOGE THYMIQUE

- Etude des conceptions des différents auteurs
 - . *Théorie des classiques*
 - . *Théorie moderne*
- Etude personnelle
 - . *Les dissections*
 - . *Les coupes*
 - . Les adultes
 - . Les foetus
- Résultats
 - . *La loge thymique*
 - . *La gaine propre*
 - . *La capsule thymique propre*

LA VASCULARISATION ARTERIELLE

- Données classiques - Evolution des idées.
- Etude personnelle
 - . *Etude analytique*
 - . *Conclusion*

LA VASCULARISATION VEINEUSE

- Données classiques
- Etude personnelle
 - . *Etude analytique*
 - . *Discussion*

LA MICROVASCULARISATION THYMIQUE

LE DRAINAGE LYMPHATIQUE

LE THYMUS ET LES GLANDES PARATHYROIDES

- Etude des différents auteurs
- Résultats personnels

INNERVATION DU THYMUS

- Historique
 - . *Innervation phrénique gauche*
 - . *Innervation sympathique*
 - . *Innervation para-sympathique*
 - . *Innervation mixte*
- Etude personnelle
 - . *Nerfs thymiques droits*
 - . *Nerfs thymiques gauches*

CONCLUSION

LEXIQUE

BIBLIOGRAPHIE

GENERALITES - HISTORIQUE - INTRODUCTION

GENERALITES - HISTORIQUE - INTRODUCTION

Si l'anatomie du thymus a été décrite depuis de nombreuses années, cet organe est resté longtemps mystérieux dans ses fonctions. Son importance est devenue considérable avec le développement de l'immunologie, de la chirurgie thymique et parathyroïdienne.

L'ÉCOLE D'ALEXANDRIE

HEROPHILE de Calcédoine, est, semble-t-il, en 300 avant J-C., le premier à l'avoir décrit, puisque ni HIPPOCRATE, ni ARISTOTE n'en font mention. Il passait alors pour être le siège de l'âme.

RUFUS D'EPHESE dans son traité "Des noms des parties du corps humain", paru un siècle avant les publications de GALIEN le cite et le situe : "Le thymus est une de ces glandes prenant naissance proche de la tête du coeur, il se dirige vers la septième vertèbre du cou et vers l'extrémité de la bronche qui touche aux poumons, on ne le rencontre pas chez tous les animaux".

GALIEN au IIe siècle après J-C., y fait allusion en lui donnant une fonction de protection de la veine cave supérieure (Vena cava superior) : cette glande "molle" la séparant du sternum (sternum). Il en fait aussi un matelas protecteur du coeur (cor) et un régulateur du caractère.

ANATOMIE, SIGNIFICATION ET FONCTIONS DU THYMUS

Les XVIIe, XVIIIe et XIXe siècles voient se contruire progressivement l'anatomie du thymus et de sa région, par contre les interprétations de son rôle désignent cette période comme celle des errances de l'esprit scientifique.

Au XVIIe siècle, RIOLAN* (1610 et 1618) reprend les rapports avec la veine cave supérieure. BLAISUS en 1681 fait le premier une étude d'anatomie comparée (Anatomie Animalium).

La construction de l'anatomie macroscopique s'amorce surtout au XIXe siècle. KRAUSE* en 1837, avant WALDEYER* en 1890 avait déjà affirmé la persistance du thymus chez l'adulte, avec seulement une réduction progressive de sa masse, voire dans quelques cas, sa transformation en corps gras rétro-sternal : le corps gras rétro-sternal de Waldeyer. Parallèlement, JENDRASSIK* et HENLE* décrivent des thymus accessoires, FRIEDLEBEN* confirme l'absence du canal excréteur envisagé par les auteurs du XVIIIe siècle. PIERSOL* en 1888 décrit le ligament suspenseur thyro-thymique, KRAUSE ayant déjà lui, mis en évidence en 1876 le "septum vasculaire thymique" manchon conjonctif lâche constituant une lame porte-vaisseaux.

Pour ce qui est des fonctions attribuées au thymus. PLATTER* en 1614 est le premier à parler de l'hypertrophie et la rend responsable d'étouffements. VATER* en 1684 rapporte l'observation de calcifications thymiques, il les accuse des mêmes troubles. Décrit plus tard par de nombreux auteurs : GLISSON* en 1654, BARTHOLIN* en 1669, WHARTON* en 1656, WELSCH* en 1670, il est comparé au pancréas (pancreas) ou aux glandes grasses des rongeurs hibernants.

Au XVIIIe siècle, plusieurs auteurs s'interrogent encore sur sa fonction comme VERHAYEN*, MÜLLER* en 1706, HUGO* en 1746. HEISTER* en 1736 le décrit comme une véritable glande conglomérée, tandis que LIEUTAUD* affirme que cet organe n'a rien de glandulaire, qu'il est "spongieux et mollasse". SENAC* en

* : (cité par GIROD - 122)

1749 l'assimile à un organe de remplissage. BELLINGER^{*}, RUYSCH en 1720^{*} lui décrivent un canal excréteur ; ce canal pour PETIT et PESTRE^{*} en 1746, pour MURAUULT^{*} serait relié à la trachée (trachea) ou au péricarde (pericardium). Ainsi, le thymus est dit lubrificateur de la glande sous-maxillaire (glandula submandibularis), de la glande mammaire (glandula mammaria), de la trachée, voire même il produirait la "liqueur péricardine".

Ainsi, ce rôle de glande exocrine est la fonction pratiquement admise au XVIIIe siècle. Mais les médecins lui en prêtent d'autres : participation à l'hématose, remplissage de l'extrémité supérieure du thorax (thorax) au cours de la vie foetale, moment où les poumons (pulmo) n'ont pas d'expansions. A la naissance, le thymus dégagerait les alvéoles pulmonaires (alveoli pulmonis) qui sont obstruées par une émulsion grasseuse, avant le premier cycle respiratoire, (RAINEY^{*} en 1875). Il servirait ensuite à régulariser le cours du sang intrapulmonaire.

BOW^{*} pense qu'il est une zone où est emmagasinée la force nerveuse nécessaire au fonctionnement des poumons. Une fois née l'hypothèse d'un canal excréteur, le thymus est considéré comme une glande vasculaire sanguine, qui sécrètera en fonction des opinions des différents auteurs :

- Le liquide amniotique : BLANCARD^{*} en 1687, WRISBERG^{*} en 1796, TREVIRANUS^{*} en 1814 et OKEN^{*} en 1819.

- Pour VERCELLONI^{*} en 1717 il forme le sang foetal, tandis que FOHMANN^{*} en 1826 affirme qu'il est source du lait placentaire.

- Ce thymus ne pourrait-il être simplement une réserve nutritive qui déverserait dans la grande veine brachio-céphalique (V. brachiocephalica) ses sécrétions en fonction des besoins. Cette hypothèse aura le mérite d'aboutir à la préparation d'extraits thymiques par OLIVIER et SCHAFER^{*} en 1894.

- Le thymus est enfin considéré comme un organe hémato-poïétique. VERHAYEN^{*} en 1703 en fait un diverticule branché sur la circulation lymphatique, MONRO^{*} en 1786 le considère de ce fait comme un organe de "dépuración de la lymphe", HALLER^{*} en 1766 l'assimile à un noeud lymphatique, idée reprise par KLEIN^{*} en 1871 et KRAUSER^{*} en 1876.

HEWSON^{*} en 1777 observant l'accumulation de noyaux cellulaires, après ligature des vaisseaux lymphatiques chez le chien et le veau, pense que le

* : (Cité par GIROD - 122)

thymus fabrique ces éléments et les libère dans la circulation où ils se transforment en globules rouges. Sa taille in utero et pendant les premières années de la vie est importante, puisque à ce moment la production des globules rouges l'est également.

LE THYMUS ET L'IMMUNITÉ

LES PIONNIERS

MÜLLER* en 1706, le premier fait du thymus une authentique glande endocrine niant toutes les autres théories "glande vasculaire sanguine, sans canal excréteur". En 1766, HALLER l'assimile à un véritable ganglion lymphatique.

Au XIXe siècle, avec le développement des techniques microscopiques, le thymus qui a pu être comparé à une glande acineuse, l'est aussi à du tissu adénoïde, HIS en 1862 (163), JENDRASSIK en 1857, SCHREDEL en 1884 parlent de "follicules thymiques" de "lobules fondamentaux". HASSALL en 1849 (156) et HENLE* en 1848 découvrent des corpuscules concentriques, éléments fondamentaux de sa structure. STREDA et WATNEY en 1851 et 1852 par les colorations au carmin et à l'hématoxyline isolent les deux "substances" corticale et médullaire. La première comporte une trame de cellules étoilées et de cellules arrondies en tous points comparables à celle des ganglions lymphatiques ; la seconde possède des cellules "aillées" (WATNEY), dites encore épithéloïdes géantes. Ainsi, disparaît définitivement l'opinion d'un organe creux.

Parallèlement, les premières thymectomies seront réalisées par RESTELLI en 1845 et FRIEDLEBEN en 1857 (111) : l'ablation du thymus est compatible avec la survie. Cependant, RESTELLI note une modification de la quantité du "suc thymique", tandis que FRIEDLEBEN note une anémie et une augmentation du nombre des globules blancs. La suppléance de l'hématopoïèse est assurée par la rate, le chien thymectomisé et splénectomisé décédant après une baisse de son état général.

AFFANASSIEW en 1877 (3), puis FLEMMING en 1884 supposent que le thymus se comporte comme un ganglion seulement chez le fœtus avant le développement complet des organes et, qu'après la naissance, sa fonction s'amenuise progressivement.

A la fin du XIXe siècle, KOSSEL en 1894 isole un acide thymonucléïque dont il isole la cytosine qu'il reconnaît comme un dérivé pyrimidique. En 1926, LENINE et MORI* isolent l'ose de l'acide thymonucléïque : sous le nom de Désoxy 2 ribose. L'acide thymonucléïque de KOSSEL correspond donc à l'acide désoxyribonucléïque.

Pendant les premières années du XXe siècle, les recherches biologiques vont stagner. En 1954, KEYNES écrit : "On ne sait pratiquement rien sur la physiologie du thymus". Cependant, les recherches anatomiques se multiplient avec essentiellement les travaux de OLIVIER dans sa thèse de Doctorat en Médecine en 1911 et de Doctorat es Sciences en 1923 (248-249).

LA CONSTRUCTION DE LA THYMOLOGIE

Si en 1960, WIOBER écrivait "Thymus problem, no problem at all", En 1961, MILLER publie l'effet de la thymectomie sur le souriceau nouveau-né. Ici, débute l'histoire moderne du thymus, organe essentiel de l'immunité. Rapidement, cet organe mal connu, aux fonctions imprécises, devient l'organe central de l'immunité, et un grand nombre de chercheurs, dès lors, s'appliquera à définir le mécanisme par lequel le thymus régit ou contrôle la plupart des phénomènes immunitaires.

▪ Les lymphocytes T

Les effets de la thymectomie sont différents si celle-ci est pratiquée chez le nouveau-né, ou chez l'adulte. Cependant, dans les deux cas, un déficit immunitaire est noté, moindre chez l'adulte que chez le nouveau-né. Une lymphopénie s'installe progressivement, avec diminution relativement rapide du nombre des lymphocytes T. Si, chez la souris thymectomisée, à la période néonatale on observe des troubles majeurs de l'immunité avec suppression des réactions d'hypersensibilité retardée et de rejet de greffe, lymphopénie, raréfaction lymphocytaire dans la zone paracorticale des ganglions lymphatiques et au niveau des

régions péri-artériolaires de la rate (lien) ; chez l'adulte, par contre, les perturbations engendrées sont moins évidentes. Mais les réactions de l'adulte peuvent être accentuées si la thymectomie est précédée d'une irradiation subléthale ou léthale avec injection de moëlle osseuse, ou d'un traitement par le sérum anti-lymphocytaire.

Ceci peut s'expliquer par l'existence de lymphocytes T à vie courte dont le nombre est rapidement abaissé par une thymectomie à l'âge adulte et de lymphocytes T à vie longue, dont la fonction serait différente et dont le nombre se réduirait progressivement après la thymectomie. La souris "nude" porteuse d'un thymus atrophique dès la naissance présente les mêmes troubles immunitaires qui seront corrigés par la greffe thymique.

ORIGINE DES THYMOCYTES

Des méthodes de marquage chromosomique, combinées à des techniques autoradiographiques ont permis d'établir que des cellules souches de thymocytes prenaient naissance dans les îlots sanguins de la vésicule ombilicale, puis du foie foetal et enfin de la moëlle osseuse.

LEUR DIFFERENCIATION INTRATHYMIQUE

Les thymocytes prolifèrent dans le cortex, phénomène dont la régulation est intrathymique, indépendant de la stimulation antigénique. Ils migrent ensuite du cortex vers la médullaire, où certains meurent, d'autres gagnent le torrent circulatoire sanguin. La différenciation semble se faire au contact d'inducteurs produits par les cellules épithéliales de la médullaire. Les cellules, au cours de cette différenciation acquièrent progressivement certains marqueurs antigéniques de surface. Ainsi décrit-t-on maintenant de multiples sous-populations de lymphocytes T physiquement séparables et reconnaissables par des antigènes de membrane spécifiques : cellules T cytotoxiques, cellules T productrices de lymphokines, cellules T réactives en culture allogénique, cellules T suppressives, cellules T amplificatrices pour citer les populations les mieux individualisées. Deux théories

ont été avancées pour expliquer le mécanisme d'action du thymus sur la lymphopoïèse et la différenciation cellulaire : l'une cellulaire, l'autre humorale qui d'ailleurs ne s'excluent nullement.

- Les facteurs thymiques

La théorie humorale a été basée sur la constatation que des greffes thymiques contenues dans des chambres de diffusion millipores de 0,22 μ imperméables aux cellules étaient efficaces, que la grossesse permettait la restitution d'une compétence immunologique à la femelle thymectomisée et que l'injection d'extraits thymiques acellulaires entraînait la restauration de certaines réponses immunes chez la souris thymectomisée à la naissance.

De nombreux résultats expérimentaux concordants permettent de retenir actuellement l'existence de *facteurs thymiques produits par les cellules réticulo-épithéliales* et capables de conférer aux cellules thymiques de type lymphoïde, un certain degré de différenciation. La nature et les fonctions de ces hormones restaient à préciser, (BACH - 13).

La thymosine extraite du thymus de veau conférait aux cellules formant les rosettes de la moëlle osseuse, l'antigène θ qui leur manquait. Dans le sérum, un facteur identique était mis en évidence, qui disparaissait après thymectomie et réapparaissait après greffe de thymus, (BACH, 11). Ce facteur thymique sérique (FTS) a depuis lors été isolé du sérum normal de porc, sa séquence obtenue sa synthèse réalisée. Ce facteur thymique sérique qui disparaît après thymectomie, réapparaît après greffe des seules cellules épithéliales thymiques. Il est transporté dans le sérum par une molécule de type pré-albumine de poids moléculaire de 30 à 60000. Il est maintenant démontré que le FTS est capable d'induire les divers marqueurs antigéniques et de multiples fonctions de cellules T. Des résultats divers et parfois opposés peuvent être observés *in vivo*. En effet, selon le modèle expérimental, les cellules T effectrices peuvent être stimulées, mais aussi les cellules T "suppressives" diminuant ainsi paradoxalement l'expression de la réaction immunitaire. Le FTS pour agir ainsi se fixerait au niveau des récepteurs FTS spécifiques de haute affinité à la surface des différents lymphocytes T.

LE THYMUS EN PATHOLOGIE en 1979

▪ Les déficits immunitaires primitifs

Au maximum est réalisé le syndrome de DIGEORGE dû à un défaut de développement des troisième et quatrième poches entobranchiales, caractérisé par l'absence de glandes parathyroïdes (glandula parathyroidea) et de thymus, associé à des anomalies faciales et cardiaques. Les sujets qui en sont porteurs décèdent le plus souvent dans les deux premières années de la vie. Une reconstitution immunologique peut être effectuée par une greffe de thymus foetal, mais le précurseur médullaire des lymphocytes T peut se différencier sous l'action d'extraits thymiques.

Une forme moindre est réalisée par le syndrome de NEZELOF ou dysplasie thymique congénitale. Le thymus est présent, mais hypoplasique et de valeur fonctionnelle réduite. A part, les déficits combinés sévères où ni les lymphocytes B, ni les lymphocytes T ne se développent, l'anomalie semble ici siéger au niveau de la cellule souche. Les sujets porteurs du syndrome d'ataxie télangiectasie ont un certain degré de déficit de l'immunité cellulaire avec un thymus dépourvu de corpuscules de Hassall, sans différence cortico-médullaire nette.

▪ Les kystes thymiques

Ils peuvent être intra-médiastinaux ou cervicaux et se développer sur un trajet allant du pharynx au diaphragme, ROBINSON (287).

▪ Les tumeurs thymiques

Les divers thymomes sont de nature et de potentiel très variables. Si classiquement le terme de thymome signifie simplement tumeur du thymus, il peut être appliqué à tout néoplasme naissant de cet organe qu'il provienne des éléments épithéliaux, des lymphocytes, du stroma périvasculaire, des nerfs ou de tout autre

tissu ayant pris place dans l'histologie du thymus normal. Les auteurs pensent actuellement que les deux éléments de base du tissu thymique étant les cellules épithéliales et les lymphocytes, la grande majorité des tumeurs thymiques sont constituées de ces deux éléments. Les proportions relatives de chacun varient considérablement d'un cas à l'autre et entre deux endroits de la même tumeur.

Cependant, on a maintenant la certitude que les deux éléments lymphocytaires et épithéliaux ont une origine embryologique différente démontrée. Il faut rechercher lequel de ces deux composants est essentiellement malin. Pour ROSAI (288) il semble que ce soit la cellule épithéliale qui engendre le thymome. Aussi propose-t-il de restreindre l'appellation de thymomeaux néoplasmes développés aux dépens des cellules épithéliales.

On voit donc ici que l'amélioration de l'étude de l'histogénèse et de l'ultrastructure thymique a beaucoup fait évoluer les connaissances et les classifications pathologiques.

▪ L'hyperplasie thymique

Il faut différencier la véritable hyperplasie, augmentation de taille et de poids de l'organe, de l'hyperplasie lymphoïde, définie par CASTELMAN (53), comme une "hyperplasie lymphoïde de la médullaire sous forme de prolifération de follicules lymphoïdes, avec centres germinatifs". La première est difficilement affirmable, étant données les variations physiologiques de taille et de poids de la glande. Elle a été longtemps considérée à tort, comme responsable de morts subites du nouveau-né ou de simples dyspnées. De ce fait, elle a pu entraîner des indications abusives de radiothérapie ou de corticothérapie. La seconde, nommée en 1969 "thymite" par GOLDSTEIN (129) est l'aspect observé au cours de la myasthénie et d'autres affections (thyroïdite d'ASHIMOTO, hyperparathyroïdies, lupus érythémateux disséminé, polyarthrite rhumatoïde, acromégalie, maladie d'ADDISON etc...).

▪ Les relations avec les cancers

Celles-ci sont extrêmement complexes. L'effet carcinogène est généralement favorisé par la thymectomie qui diminue les réactions de l'immunité

cellulaire et donc la capacité de rejeter des cellules tumorales : GOLDSTEIN (129) est le premier à avoir apporté la démonstration de l'activité biologique des extraits thymiques sur des sujets humains cancéreux. Deux essais randomisés ont été réalisés dans le cancer du poumon à petites cellules et les cancers oro-pharyngés, avec des résultats hautement significatifs, COHEN (57).

▪ Les relations sur l'auto-immunité

Chez les souris NZB, porteuses d'une maladie immunitaire, le thymus est anormal, la production de facteurs thymiques sériques s'épuise rapidement et le nombre de lymphocytes T décroît parallèlement au développement de la maladie. Il semble de façon schématique que le thymus prévienne la formation d'auto-anticorps.

▪ Les relations avec la myasthénie

Elle peut avoir pour cause une tumeur thymique. Le thymus dans cette affection peut être anatomiquement normal, avec cependant des lésions histologiques : hyperplasie lymphoïde avec apparition de follicules germinatifs. La recherche de la physiopathogénie du trouble s'est portée dans deux directions différentes : *la théorie de l'immunité* corroborée par l'existence dans le sang circulant des myasthéniques d'anticorps antimuscles, *La théorie de la substance curarisante* qui prendrait naissance dans le thymus anormal et viendrait bloquer la plaque motrice.

▪ Les relations avec l'érythroblastopénie

Dans le bilan de malades érythroblastopéniques on retrouve un malade sur deux porteur d'un thymome. L'évolution de cette maladie est grave, du fait d'une guérison seulement partielle de l'érythroblastopénie, après thymectomie et donc de l'exposition à la polytransfusion.

Comme nous venons de le voir, l'étude et la compréhension du rôle biologique, de la responsabilité du thymus a fait un grand pas depuis vingt ans. C'est ce qui a justifié de faire un bilan de l'étude anatomique du thymus humain.

Celui-ci a été réalisé à partir :

- *Des données de la littérature.*
- *De la dissection, sous microscope opératoire, de 58 pièces anatomiques (10 adultes ; 9 nouveau-nés ; 39 foetus).*
- *De deux séries de coupes anatomiques sagittales d'adultes (30 ans et 80 ans).*
- *D'une série de coupes anatomiques horizontales d'adulte (50 ans).*
- *De trois séries de coupes horizontales de foetus de 10 à 12 semaines.*

Les dissections et les coupes d'adultes ont été réalisées dans le Laboratoire d'Anatomie de la Faculté de Médecine de Grenoble (Pr. F. CALAS, Pr. Y. BOUCHET), les coupes de foetus et l'étude histologique de nos pièces dans le Laboratoire d'Histologie de la Faculté de Médecine de Grenoble (Pr. C. MOURIQUAND).

EMBRYOLOGIE

EMBRYOLOGIE

GÉNÉRALITÉS

HISTORIQUE

L'embryologie a été envisagée dès le dix-neuvième siècle avec les travaux de AFFANIESSEW en 1877 (3), BORN en 1883 (34), PRENANT en 1894 (276), TOURNEUX et VERDUN en 1897 (33), GROSCHEFF en 1900 (136). Puis dans la première moitié du vingtième siècle, avec BELL (20), HAMMAR en 1905 (146), WELLER en 1933 (344), NORRIS en 1937 et 1938 (244-245), GILMOUR en 1937 (120).

En fait, deux ébauches principales issues des troisièmes et quatrièmes poches entobranchiales sont à l'origine des thymus III et IV. Mais les problèmes soulevés au cours de ce siècle furent nombreux : *existence, origine et devenir du corps ultimo-branchial, histogénèse des corpuscules de Hassall.*

RAPPEL SUR L'APPAREIL BRANCHIAL

Le développement de la partie antérieure de l'intestin pharyngien montre une évagination de son endoblaste, entraînant l'apparition de formations qui s'en séparent et qui, se développant pour leur propre compte, donneront naissance à l'appareil thyroïdien, parathyroïdien, thymique etc...

Il s'agit de l'appareil branchial, dont l'aspect est compris au mieux sur l'embryon de poisson. Le développement de cet appareil résulte de la formation en regard les unes des autres d'invaginations ectoblastiques (poches branchiales ectoblastiques) et d'évaginations entoblastiques (poches branchiales entoblastiques). Ces dépressions sont situées en regard les unes des autres, formant ainsi une membrane obturante, sans interposition de mésoblaste. Par contre, dans les parties de la paroi qui séparent les différentes dépressions et qui consti-

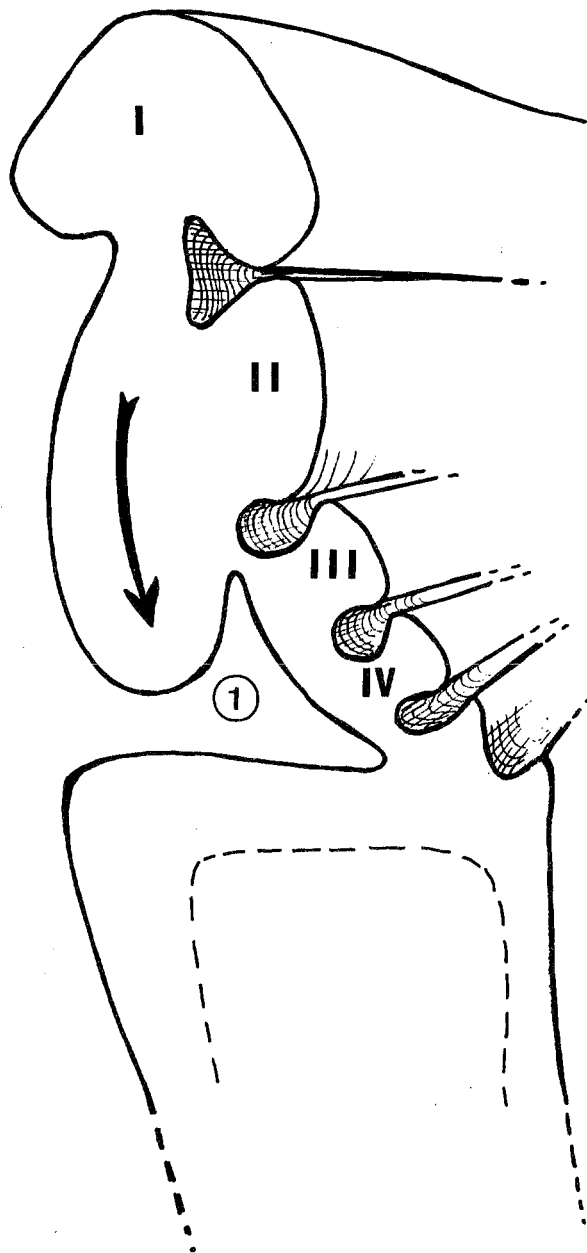


FIGURE 1

(d'après GIROUD et LELIEVRE)

- I. Premier arc branchial
- II. Deuxième arc branchial
- III. Troisième arc branchial
- IV. Quatrième arc branchial

1. Sinus cervical de His

tuent les arcs branchiaux, il existe entre les deux épithéliums une masse épaisse représentée surtout par du mésoblaste, qui donnera naissance au squelette, aux éléments musculaires, aux vaisseaux et aux nerfs crâniens (nervi craniales).

Chez les mammifères, le développement des divers arcs et poches est variable. Le nombre de poches ectobranchiales est inférieur au nombre de poches entobranchiales. Extérieurement : quatre arcs, quatre poches ectobranchiales. Intérieurement : cinq poches entobranchiales. Le sixième relief transitoire étant soulevé par le sixième arc aortique.

Le premier arc limite la dépression du stomodeum (arc mandibulaire). Le deuxième arc, ou arc hyoïdien, prend un grand développement tendant à recouvrir les troisième et quatrième arcs, isolant ainsi une cavité : le sinus cervical de His, dont le fond est constitué par les troisième et quatrième arcs hyoïdiens. Son existence est transitoire de 10 à 12 mm CRL (Crown Rump Length). (Fig. 1).

DEVENIR DE CES ELEMENTS (Fig. 2)

DES POCHEES ECTOBRANCHIALES, toutes, sauf la première vont disparaître. La partie supérieure de la première donnera l'épithélium du conduit auditif externe (meatus acusticus externus). *LES ARCS BRANCHIAUX* donneront naissance aux éléments squelettiques, nerveux, vasculaires et musculaires sur lesquels nous n'insisterons pas. *LES POCHEES ENTOBRANCHIALES* donneront naissance à différentes structures :

- *Première poche*, elle constituera la caisse du tympan (cavum tympani) et la trompe d'Eustache (tuba auditiva).
- *La deuxième poche* donnera naissance à l'amygdale palatine (tonsilla palatina).
- *La troisième poche* donnera naissance aux glandes parathyroïdes inférieures (glandula parathyroidea inferior) et à l'ébauche principale du thymus (thymus III)
- *La quatrième poche* donnera naissance aux glandes parathyroïdes supérieures (glandula parathyroidea superior) et parfois au thymus.
- *La cinquième poche* est discutée dans ses rapports, avec le corps ultimo-branchial. On sait maintenant que celui-ci donnera les cellules parafolliculaires thyroïdiennes sécrétantes de thyrocalcitonine.

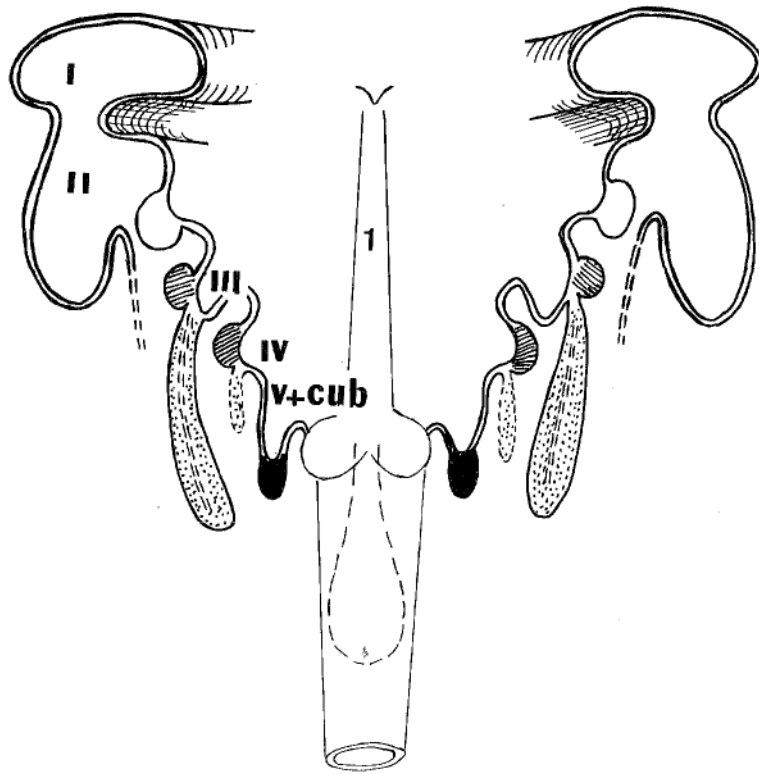





FIGURE 2
LE DEVENIR DES POCES ENTOBRANCHIALES
(d'après PATURET)

- | | |
|---|---|
| I. Premier arc branchial |  Glande parathyroïde (glandula parathyroidea) |
| II. Deuxième arc branchial | |
| III. Troisième poche entobranchiale |  thymus (thymus) |
| IV. Quatrième poche entobranchiale |  Corps ultimo-branchial |
| V+cub. Cinquième poche entobranchiale et corps ultimo-branchial | |
| 1. Ebauche thyroïdienne médiane - Tractus thyroglosse de His | |

LE DÉVELOPPEMENT DU THYMUS III

Le thymus III est constant, indiscuté. La description qu'en fit WELLER en 1933 fait référence. Nous la compléterons cependant par la fragmentation chronologique en six stades proposée par NORRIS en 1938 (245) :

1. - *Preprimordial stage* : stade pré-primordial.
2. - *Early primordial stage* : stade primordial précoce.
3. - *Branchial complex stage* : stade du complexe branchial.
4. - *Fusion stage* : stade de fusion.
5. - *Lobulation stage* : stade de lobulation.
6. - *Definitive form stage* : stade définitif.

NORRIS oriente son étude sur les rapports de l'ébauche thymique avec le sinus cervical à partir de l'analyse de 130 embryons de 4 à 65 mm de long, complétée par celle de 35 foetus et nouveau-nés.

STADE PRE-PRIMORDIAL

Les cellules de la poche entobranchiale ont les mêmes caractéristiques que celles bordant le pharynx (pharynx). La première différenciation de la troisième poche entobranchiale concerne les cellules parathyroïdiennes. Cette période est donc définie par l'intervalle compris entre : la formation du pharynx embryonnaire et la première reconnaissance de l'ébauche parathyroïdienne. Pour NORRIS, cette période va du stade 4 mm CRL à 9 mm CRL.

Dès ce stade, la troisième poche entobranchiale entre en rapport avec l'ectoderme de la troisième fente branchiale qui forme la membrane branchiale et, à la fin de ce stade, le contact s'étend tout le long du bord latéral de la poche, en direction céphalo-caudale. Au début, la troisième fente branchiale est une simple fente étroite, mais, rapidement elle s'étend en arrière et en dedans pour venir au contact de la quatrième poche entobranchiale. Elle forme alors le sinus cervical. Le contact avec la quatrième poche entobranchiale reste cependant extrêmement discret. (Fig. 3)

Cependant pour GILMOUR (1937), dès le stade 7 mm CRL, se développe le canal pharyngo-branchial III (ductus pharyngobranchialis). Il quitte le pharynx horizontalement pour rejoindre la partie latérale de la poche qui s'étend

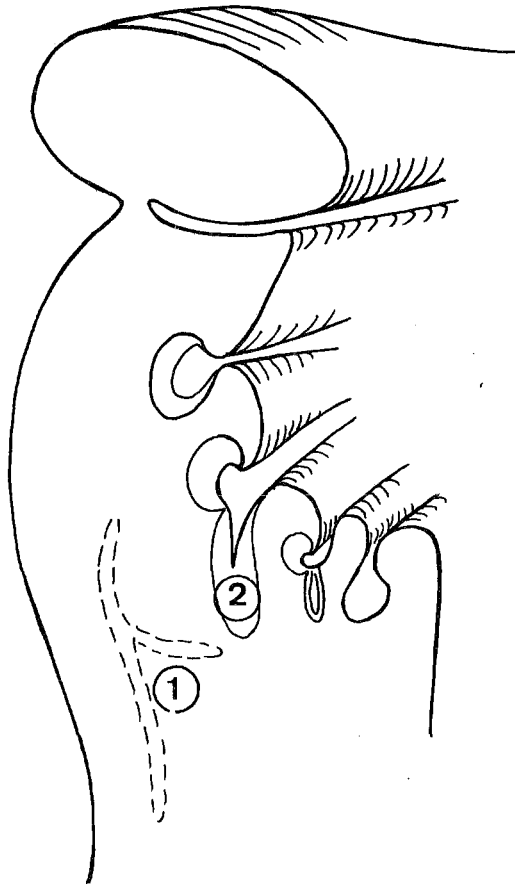


FIGURE 3

LE CONTACT ENTRE L'EBAUCHE THYMIQUE ET LE SINUS CERVICAL
(d'après GIROUD et LELIEVRE)

1. Le sinus cervical de His
2. L'ébauche thymique

en direction caudale. Les parties ventrale et latérale de la poche sont remplacées, dès ce stade, par une masse de cellules claires isolant l'ébauche de la glande parathyroïde III.

STADE PRIMORDIAL PRECOCE

NORRIS situe ce stade entre 9 et 12 mm CRL. Cependant, pour WELLER il débute dès le stade de 4 mm, puisque celui-ci parle d'une ébauche thymique de taille considérable : "*The cells on either lateral wall of the pharyngeal endoderm ..., probably divide at a more rapid rate than those which do not take part in the process, so that by the time the embryo is 4 mm in length a thymus primordium of considerable size is present*". A ce stade, la multiplication cellulaire est donc extrêmement rapide et surtout le canal pharyngo-branchial se divise. La glande parathyroïde III apparaît sur la face céphalique de la troisième poche entobranchiale, recouvrant la région, depuis la portion la plus dorsale jusqu'en son milieu. Le reste de la poche constitue le thymus III. Le contact de l'ébauche avec l'ectoderme est à son maximum et les opinions de NORRIS et de WELLER divergent alors :

▪ Pour WELLER : "on ne voit pas et rien d'évident ne permet de donner à ce contact un intérêt autre qu'anecdotique". Le fait que les corpuscules de Hassall, structures composées d'épithélium squameux, prennent leur origine dans ce contact, reste douteux. En effet, on aurait peine à les imaginer, ainsi dispersés à travers la médullaire de la glande.

▪ NORRIS, lui, donne à ce contact une importance topographique plus grande : "juste en arrière de ces structures endodermiques, le sinus cervical est retrouvé, largement confondu à son extrémité céphalique avec celle de l'ébauche thymique. Il a toujours une lumière et grandit, prenant l'aspect d'une quille irrégulièrement aplatie, parallèle, juste en arrière du thymus". (Fig. 3)

STADE DU COMPLEXE BRANCHIAL

Pour NORRIS, il va de 12 à 19 mm CRL. C'est le "pouch complex" de KINGSBURY en 1914-1915 (180) repris par GILMOUR (120), période pendant laquelle les ébauches bilatérales ont perdu leurs connexions cutanées et pharyngées.

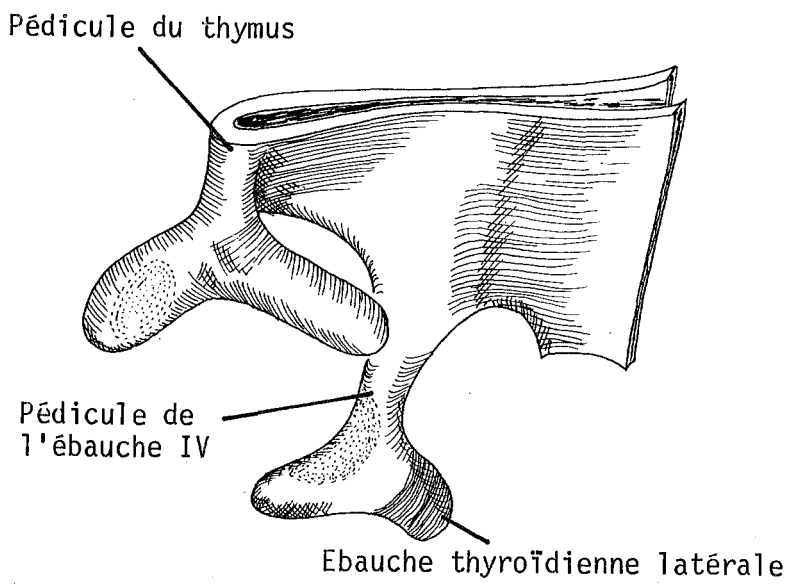
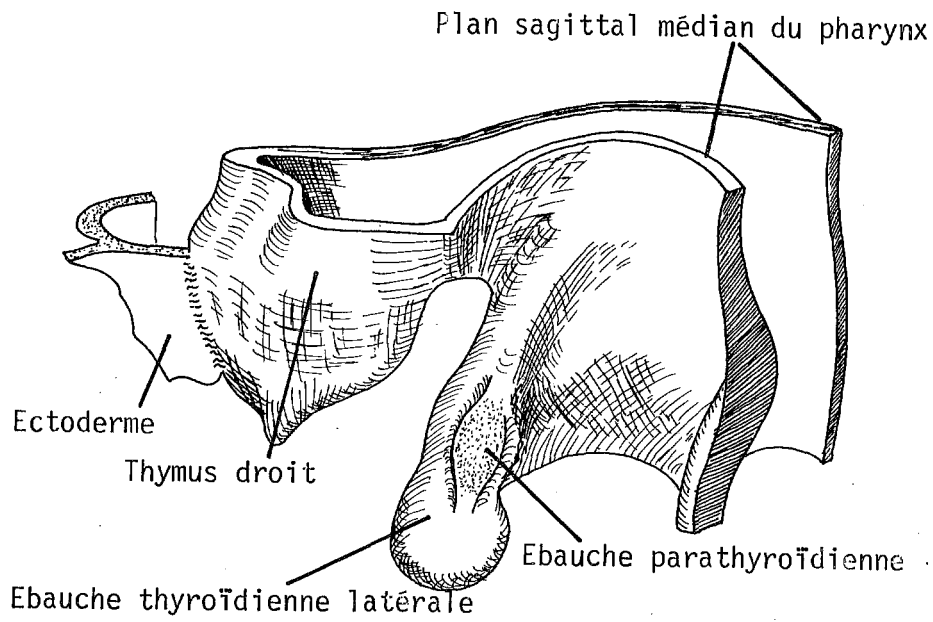


FIGURE 4

EMBRYOLOGIE DU THYMUS
(d'après WELLER)

Vue ventrale du thymus droit d'un embryon de 4,9 mm

▪ Les modifications du thymus

La prolifération cellulaire s'amplifie : *il en résulte l'élargissement de l'ébauche glandulaire et l'établissement d'un filet vasculaire autour de chaque ébauche glandulaire.*

Le thymus change de forme et la boule initiale s'allonge en direction caudale et médiale sans être influencée par des facteurs mécaniques. Il devient une structure cylindrique, à grand axe dirigé en dedans et en bas, relié au pharynx par un pédicule extrêmement mince.

La glande parathyroïde III occupe à ce stade la partie la plus importante de la portion latérale de la poche. Elle reste sphérique, formant la "tête" du complexe. Le thymus s'allonge, la paroi de son tube s'épaissit en bas, formant un "corps" appendu par un "cou" à la glande parathyroïde III (Fig. 4). Dans cette portion, un épaissement de la paroi dorsale du tube apparaît, faisant diminuer le calibre de la lumière.

▪ Les modifications de l'architecture d'ensemble

Le détail de l'établissement et de la transformation des arcs aortiques a été présenté et discuté dans la publication de CONGDON (cité in : NORRIS - 245), mais son interprétation est difficile. En effet, pendant l'augmentation de taille du thymus, le quatrième arc aortique continue de proliférer, le troisième ayant déjà acquis son développement maximum. Pour certains, ceci sert de témoignage à la vascularisation de l'ébauche thymique III, par les artères du quatrième arc aortique.

La glande parathyroïde III est alors située juste en position latérale, ou céphalique et latérale, par rapport à la bifurcation carotidienne. Le thymus III s'étend en bas, en dehors de l'artère carotide primitive (arteria carotis communis) et de la glande thyroïde (glandula thyroidea). Dès ce stade, la croissance plus rapide du cou que celle du thymus, le grand développement en boule de la partie distale du thymus, font que celui-ci semble descendre par rapport à la glande thyroïde, entraînant avec lui les glandes parathyroïdes III.

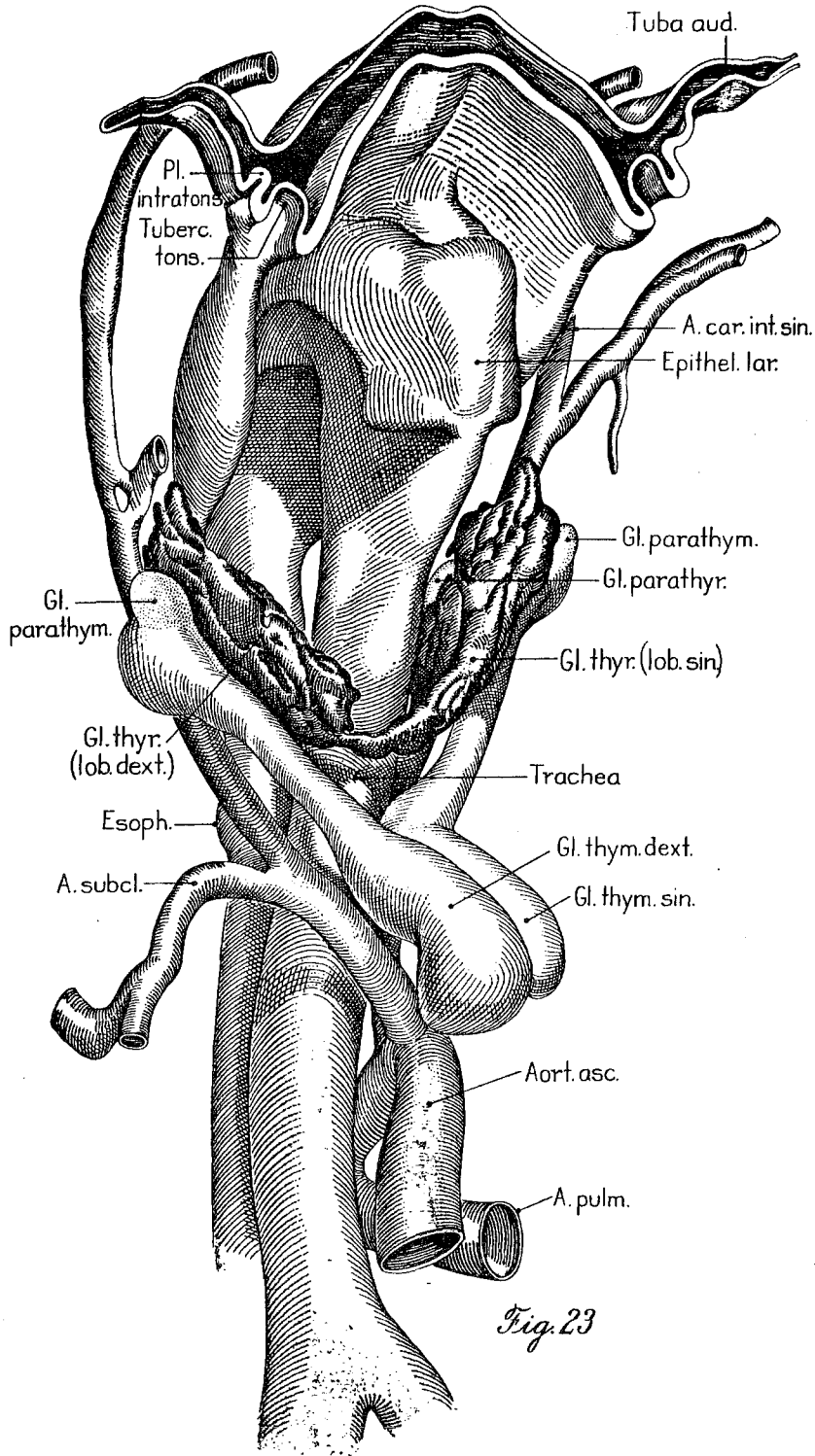


Fig. 23

FIGURE 5

STADE DEFINITIF

(d'après WELLER)

STADE DE FUSION

Il s'agit pour NORRIS de la fusion du thymus et du sinus cervical, qui s'accélère et se complète entre les stades 20 et 30 mm. NORRIS conclut en effet, que le sinus cervical ectodermique disparaît en s'unissant à l'ébauche endodermique. Il forme alors la couche corticale du thymus. Les corpuscules de Hassall naîtraient de cette portion ectodermique. Cependant, ni les études précédentes, ni celles qui suivirent ne l'ont approuvé. Le sinus qui est essentiellement la lumière des fentes III et IV disparaît complètement.

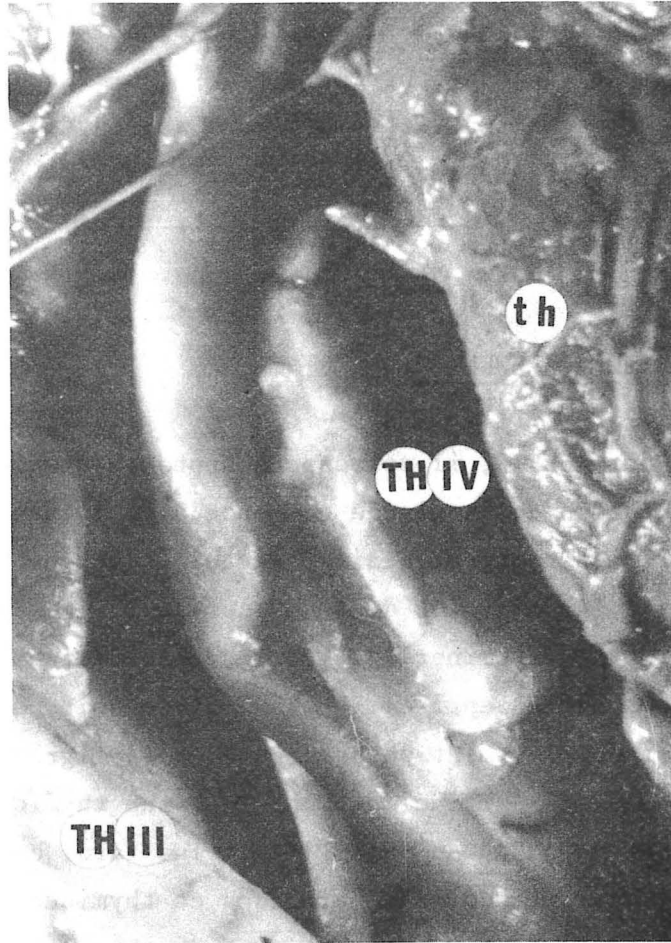
STADE DE LOBULATION

Pour NORRIS, il correspond approximativement à un stade de 30 mm, car la vraie lobulation de la glande commence avec l'apparition de festons et ce après que les cellules corticales aient envahi l'ébauche thymique. Avec la prolifération des cellules dérivées du sinus cervical, les dentelures s'approfondissent et finissent par déterminer les lobules glandulaires (cette opinion formulée par NORRIS n'a jamais été reprise). Quoi qu'il en soit, à ce stade, le canal pharyngo-thymique est complètement obturé. Pendant la migration caudale, la partie supérieure s'allonge et s'affine devenant la corne thymique, dont la première description revient à HAMMAR en 1911 (147). Plus tard, cette corne peut disparaître, séparant les deux glandes parathyroïdes et thymiques ; ou persister, la glande parathyroïde semblant alors rattachée au thymus.

STADE DEFINITIF

Rapidement, après s'être détaché du pharynx, le thymus commence à assumer sa forme adulte, modelé un peu par les éléments cervicaux environnants. Différents changements surviennent alors :

- *L'élargissement* de l'angle que fait le pharynx avec l'ensemble trachée (trachea) et oesophage (esophagus).
- *L'augmentation de diamètre et de longueur* du thymus entraînant la prise de contact avec la glande thyroïde, puis la descente du thymus au-dessus du bord



THYMUS IV
(foetus de 6 mois)

inférieur de la bifurcation du tronc artériel brachio-céphalique (truncus brachiocephalicus). Le thymus migre alors en position médiale et caudale, afin de devenir un organe essentiellement thoracique. Les deux ébauches se rapprochent l'une de l'autre, ceci uniquement du fait de la croissance. Le mésenchyme caudal se laisse facilement refouler, et peut pour certains, créer la capsule. Les deux ébauches thymiques restent cependant séparées l'une de l'autre par un ruban conjonctif. (Fig. 5).

CORDIER et DELMAS, dans leur travail de 1943, sur les fentes pharyngiennes et leurs dérivés glandulaires tirent les mêmes conclusions phylogénétiques.

LE DÉVELOPPEMENT DU THYMUS IV

HERRMANN et VERDUN en 1899 (159) ont été les premiers à le décrire : "les formations post-branchiales dites "thyroïdes latérales" peuvent laisser des vestiges persistants chez l'homme ... Nous ne saurions dire si cet appendice fait partie intégrante des vestiges post-branchiaux, ou s'il répond à un rudiment de thymus IV".

"Chez un autre embryon mâle de 95/135 mm, la différenciation est nettement plus avancée. En plus des quatre glandules branchiales on peut distinguer trois lobules thymiques, dont deux externes (thymus III accessoire), accompagnant les glandules III et un interne (thymus IV) situé du côté gauche".

GROSHUFF en 1900 (136) décrit l'existence occasionnelle du thymus IV à côté de la glande thyroïde.

ERDHEIM en 1904 (97) décrit le tissu thymique accessoire chez quatre nouveau-nés et enfants. Dans chacun de ces cas, le thymus était proche du pôle supérieur de la glande thyroïde et contenait des îlots parathyroïdiens.

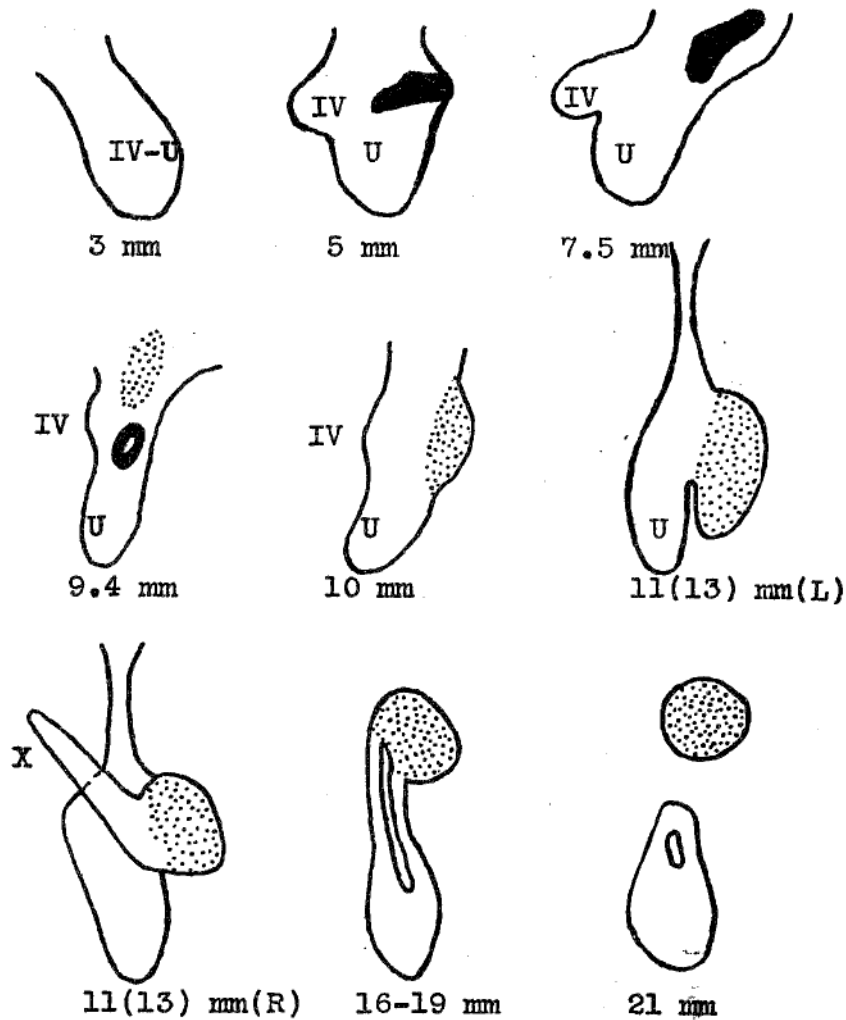




Fig.1 A series of diagrams illustrating the changes in form undergone by the caudal pharyngeal complex. The connection with the ectoderm, where it exists, is shown in black, the parathyroid area by stippling. X indicates the recently broken connection of the complex with the cervical vesicle; the condition upon the other side being shown in the preceding figure. IV, fourth pouch; U, ultimobranchial body. Redrawn after Kingsbury ('14).

FIGURE 6

LE COMPLEXE IV

(d'après KINGSBURY. In : VAN DYKE)

-  Ebauche parathyroïdienne
-  Connexion ectodermique
- U. Corps ultimo-branchial
- IV. Quatrième poche entobranchiale

YANASE en 1908 étudie l'hyperparathyroïdie de l'enfant : "Les résultats de mon propre matériel me permettent de dire que le métamère thymique IV est rare chez l'homme, l'ayant rencontré dans 13 cas sur 89 spécimens (6 fois à droite, 6 fois à gauche, 1 fois de façon bilatérale).

KINGSBURY en 1915 (180) dans sa description du complexe IV écrit : "Le complexe IV, du fait de son développement occupe une position initialement caudale par rapport à la troisième poche, mais secondairement il se situe en arrière et au-dessus de celle-ci. Plus profond que la troisième poche, il est moins soumis qu'elle à la descente du coeur (cor) (Fig.6).

Au stade 5 à 7 mm, il se compose de trois parties distinctes : *l'ébauche thymique IV ; la portion en contact avec l'ectoderme ; la portion en contact avec le corps ultimo-branchial*. Au stade 8 mm, une quatrième partie s'individualise : *la future glande parathyroïde IV*.

La connexion pharyngée et la connexion avec le sinus cervical se réduisent vite à l'état de cordons qui se rompent. Après la rupture du canal pharyngo-branchial IV, l'ébauche s'étire et peu à peu, la glande parathyroïde IV s'isole et se place au pôle supérieur de la glande thyroïde dans l'intervalle oeso-trachéal. Pendant ce temps, la glande thyroïde s'élargit et s'intercale entre les complexes III et IV. Le corps du complexe IV se confond bientôt avec la glande thyroïde.

Cette évolution est inconstante chez les différents embryons et même asymétrique. Ceci exprime bien les différences de condition créées par le développement des organes adjacents. Et KINGSBURY écrit : Il est impossible de suivre après l'isolement de la parathyroïde IV le développement de l'ébauche IV et de le différencier de celui du corps ultimo-branchial".

La quatrième poche ne contient pas pour lui de tissu ayant particulièrement une possibilité de thymogénèse. Il avance que *tout l'endoderme pharyngé* peut initier la formation de tissu thymique sous l'influence d'un facteur thymo-inducteur.

En 1936 (182), il écrira encore : "La difficulté de grouper le thymus comme un organe branchiogénique inhérent à une aire de l'épithélium pha-

ryngé est aussi évidente, puisque chez nombre d'animaux la vésicule cervicale, ectoderme mécaniquement enfoui par le développement branchial induit la formation du thymus. Le porc en est un exemple".

GERARD en 1928 (119) étudie la continuité de la glande parathyroïde avec la glande thymique et conclut que son unique exemple de thymus IV indiquerait la possibilité de transformation de tissu parathyroïdien en tissu thymique.

BREWER en 1934 (44) étudie la fréquence de localisation de la glande parathyroïde III dans le thymus et signale deux cas de thymus IV. Un chez un enfant à terme, le thymus IV contenait la glande parathyroïde IV et du tissu thyroïdien. Un chez un enfant de cinq mois et demi, le thymus contenant du tissu parathyroïdien.

Il écrit : "L'existence du thymus IV issu du diverticule ventral de la quatrième poche entobrancheiale est encore renforcée par le fait que la portion caudale du thymus dérive de la troisième poche comme la glande parathyroïde inférieure. Le métamère thymique IV a été rencontré dans ces deux cas, au même endroit et en relation étroite avec les glandes parathyroïdes supérieures IV".

NORRIS en 1937 (244) affirme que le thymus IV n'apparaît jamais chez l'homme. Il écrit : Apparemment GROSCHUFF a confondu le développement des deux glandes parathyroïdes, car il dit que la plus haute est la glande parathyroïde III et la plus basse la glande parathyroïde IV. Ce qui explique qu'il fasse naître le thymus, de la quatrième poche". Il ne fait cependant pas part des travaux ultérieurs portant sur un nombre de cas plus important.

Pour NORRIS, la quatrième poche est identique aux autres. Elle pousse vers le bas et n'est constituée que de la glande parathyroïde IV et de l'ébauche latérale de la glande thyroïde : "qui participe de façon essentielle à la formation de la glande thyroïde définitive".

Il ne reconnaît pas plus le corps ultimo-branchial des autres auteurs, ni le diverticule ventral de la quatrième poche de KINGSBURY. "Il n'y a pas d'évidence dans ma série indiquant que la quatrième poche puisse donner origine à du tissu thymique".

LES ETUDES CHEZ LES MAMMIFERES

A partir d'études sur le chien (de WINIWARTER en 1926 - 348) et sur le chat et le lapin (MASON en 1931), ces auteurs pensent que les thymocytes de thymus IV avaient une origine thyroïdienne ou parathyroïdienne, ceci en fonction de celle des deux glandes qui est retrouvée au contact de l'ébauche thymique. MASON pense que le thymus IV prend origine dans le corps ultimo-branchial et le diverticule ventral du complexe IV.

KINGSBURY en 1936 (182) étudie la survenue du thymus IV chez le veau. Il conclut : le thymus IV est variable tant dans sa survenue que dans son développement chez les mammifères. Il confirme également la survenue, beaucoup plus tardive, de cette ébauche. Du point de vue histologique, si le thymus IV est généralement conforme à la différenciation du tissu thymique III, il peut être atypique.

GODWIN en 1939 (127). Le thymus IV dérive de la quatrième poche entobrancheiale comme le thymus III dérive de la troisième. Mais l'étude de son mode d'origine est obscurcie et compliquée par la connexion avec le corps ultimo-branchial et par l'insertion dans la glande thyroïde. Il l'est également par un décalage de survenue dans le temps. L'apparition ne se faisant qu'au stade foetal ou embryonnaire tardif.

CHEZ L'HOMME

VAN DYKE en 1941 (338) étudie la survenue du thymus IV chez le foetus et l'embryon humain, à propos de 34 dissections : "S'il est vrai qu'il y

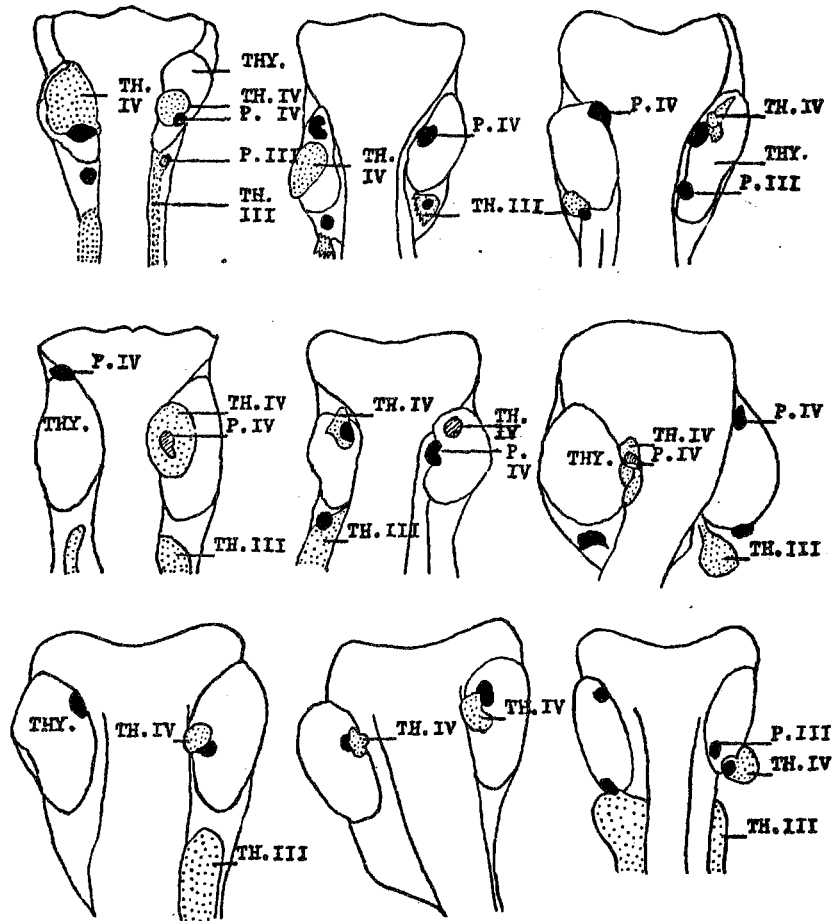


Fig. 2 A series of diagrams to illustrate the variation in position of the parathyroid glands and the thymus IV. Thymus tissue is represented by stippling; the parathyroids are solid black. Areas shown by oblique lining indicate that the structure is completely embedded. These diagrams were constructed from photographs or from the study of serial sections. The labeling here is the same as that used in the photographic illustrations in plates 1 to 3 (see explanation of figures).

FIGURE 7

DEVELOPPEMENT DU THYMUS IV AU STADE FOETAL TARDIF
(9cas)

(In : VAN DYKE)

- ▨ Ebauche thymique
- Ebauche parathyroïdienne

a une évidence morphologique pour le développement du thymus IV chez le jeune embryon, sous forme d'un diverticule ventral, il faut noter que cette ébauche de thymus IV perd son identité autour du stade 8-9 mm, et devient indifférenciable du reste du complexe IV. La proximité de la quatrième poche entobranchiale avec le corps ultimo-branchial décourage toute prétention, de décrire une surface épithéliale circonscrite à laquelle on pourrait attribuer une possibilité de thymo-formation".

Sur 34 foetus, dont il a réalisé des coupes cervicales de 10 μ , il en rencontre 10, porteurs de thymus IV : *bilatéral 3 fois, droit 4 fois, gauche 3 fois, soit au total 13 thymus IV.* (Fig.7).

Une étude de rang d'âge attire son attention, en effet 9 des foetus étaient âgés de plus de six mois. Ceci, pour lui, explique que des études aussi détaillées et précises que celles de WELLER en 1933 (344), KINGSBURY en 1914-1915 (180) et NORRIS en 1937 (244) n'aient pas objectivé de thymus IV. Il individualise donc deux stades : foetal précoce et tardif dont la limite se situe à six mois.

- Stade foetal précoce : un seul de ses embryons présentait un thymus IV, mais le tissu thymique était extrêmement atypique, ne possédant pas de corpuscules de Hassall, pas de différenciation cortico-médullaire et les lymphocytes étaient épars. Il se situait au pôle inférieur de la glande thyroïde, relié cependant à la glande parathyroïde IV.

- Stade foetal tardif : il rencontre 13 cas de thymus IV (9 sujets), dont la position était toujours haute, proche du point d'inclusion présumé dans le lobe latéral thyroïdien du corps ultimo-branchial. Ce point est souvent marqué par une tige émanant de la glande thyroïde.

VAN DYKE individualise quatre groupes de thymus IV :

- Le tissu thymique est *adjacent* à la glande parathyroïde IV, mais complètement séparé d'elle, les capsules peuvent néanmoins se toucher. Six sujets présentaient cette disposition (7 cas - 1 bilatéral).

- Le tissu thymique *contient tout ou une partie* de la glande parathyroïde supérieure (2 cas). Dans un de ces cas, l'intimité des rapports entre la glande

parathyroïde IV et le thymus IV était telle que l'on avait l'impression d'une continuité entre les cellules épithélioïdes de la glande parathyroïde et les cellules lymphoïdes du thymus comme l'avaient décrit GROSCHUFF, GERARD et de WINIWARTER. Cette association peut indiquer que les cellules parathyroïdiennes soient à l'origine du tissu lymphoïde thymique, comme l'avait signalé de WINIWARTER (348).

- Le tissu thymique *ne contient pas* de glandes parathyroïdes, mais est en connexion, soit avec la glande thyroïde, soit avec la glande parathyroïde (4 cas sur 3 embryons - 1 bilatéral). Cette association avec le tissu thyroïdien pourrait suggérer que le thymus IV puisse être définitivement situé là où le corps ultimo-branchial a été incorporé à la glande thyroïde.

- Le tissu thymique est *intrathyroïdien*, complètement séparé de la glande parathyroïde IV (1 cas).

CORDIER et DELMAS en 1943 ne mentionnent pas l'existence du thymus IV et ne reconnaissent que l'origine entobranchiale III.

SUGIYAMA en 1971 (319) signale : le diverticule ventral de la quatrième poche entobranchiale disparaît au stade 13 mm. Ce diverticule s'inclut dans le renflement entre le corps ultimo-branchial et la glande parathyroïde IV. La rareté du thymus, issu de ce reste épithélial, montre que cette quatrième poche garde seulement une *potentialité thymique* et la réalise *parfois* à un stade relativement tardif.

L'auteur confirme ces résultats : Au stade 13 mm (7 semaines) le complexe IV-V est complètement séparé du pharynx primitif et là apparaît un corps ellipsoïdal en arrière de l'ébauche thyroïdienne. Le diverticule ventral de ce complexe devient indistinct, comme avalé par les deux autres ébauches, qui sont les glandes parathyroïdes IV dans la moitié crâniale, le corps ultimo-branchial dans la moitié caudale. Le corps ultimo-branchial sera ensuite englobé dans les lobes thyroïdiens, où il donnera, comme l'ont montré les expériences de dosages hormonaux, les cellules claires thyroïdiennes sécrétrices de thyrocalcitonine, COPP (64) et TAUBER (321).

Le thymus IV apparait rarement isolé du corps ultimo-branchial dans la vie foetale précoce, alors qu'il est rencontré beaucoup plus souvent, au milieu et à la fin de la vie foetale. Le thymus IV apparait isolé, soit à l'intérieur ou en arrière de la glande thyroïde, soit dans le voisinage de la glande parathyroïde IV et du corps ultimo-branchial. Plus encore, il fait partie du "complex thymoparathyroïdien" ou du "parathyro IV thymo IV ultimobranhial complex" ou du "thymo IV ultimobranhial complex", aspects différents que forme l'ensemble des complexes IV et V.

Son origine branchiale peut être aisément déterminée en observant les relations topographiques des dérivés de la troisième poche. Les thymus IV sont de taille extrêmement variable, certains pouvant être volumineux. Leur histogénèse caractéristique apparait dès le stade 26 mm (9 semaines). Ils atteignent leur maturité à 50 mm (11 semaines). SUGIYAMA a rencontré un thymus IV dans 18,3 % des 98 lobes thyroïdiens étudiés au cours du développement terminal : 95 à 520 mm CHL. (Crown hel length).

Il semble donc se confirmer que la quatrième poche entobranhiale puisse donner parfois naissance à du tissu thymique. Cette occurrence se produit beaucoup plus tardivement que l'embryogénèse du thymus III, passant donc inaperçue aux stades d'étude de la troisième poche entobranhiale. Elle explique la fréquence des inclusions thymiques de la glande thyroïde, et peut-être la persistance du tissu thymique au niveau du cou. Ce tissu thymique persistant au niveau du cou peut également être un reste de canal pharyngo-thymique et c'est lui qui donne naissance aux kystes thymiques cervicaux qui peuvent se développer en effet, sur une ligne allant du pharynx à la position habituelle du corps thymique, longeant les artères carotides.

ENVIRONNEMENT

LES MUSCLES DU COU

Les seuls qui nous intéressent ici sont les muscles sous-hyoïdiens, dont la preuve est faite (PATTEN-262) que leur origine est somitique et non branchiogénique, leur innervation provenant de l'anse inférieure anastomotique du nerf hypoglosse (n. hypoglossus), aux racines C₁ et C₂ du plexus cervical (plexus cervicalis). Cette branche est composée en fait du premier et du deuxième nerf cervical (nervi cervicales) qui accompagnent simplement le nerf hypoglosse proprement dit. Seul le muscle thyro-hyoïdien (m. thyrohyoideus) qui n'est pas un rapport du thymus est réellement innervé par le nerf hypoglosse (GARDNER, GRAY, O'RAHILLY-117).

LA VEINE CAVE SUPERIEURE ET SES AFFLUENTS

(Vena cava superior)

Pour TOURNEUX et VERDUN en 1897 (333) : "Les cordons thymiques restent pendant un certain temps en rapport par leur sommet effilé avec le bord inférieur du croissant thyroïdien, tandis que leurs extrémités inférieures renflées continuent à s'allonger entre les deux veines cardinales supérieures et se portent à la rencontre l'une de l'autre. Une fois l'anastomose inter-cardinale antérieure terminée, on constate que dans la majorité des cas, les deux cordons thymiques passent en avant de cette anastomose pour se mettre en rapport avec la face antérieure du péricarde (pericardium). Exceptionnellement, sur deux foetus, ils descendent en arrière de l'anastomose. Dans ces deux cas, on notait une soudure précoce des deux lobes thymiques".

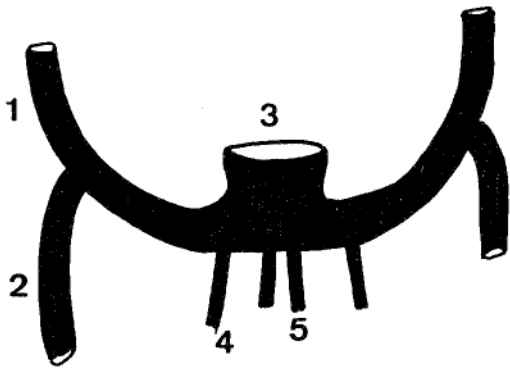
Actuellement, il semble admis que le développement du confluent cave supérieur puisse être considéré différemment. Selon PATTEN (262) et les auteurs qui depuis l'approuvèrent (GRAY, SKANDALAKIS - 132) : ce qui frappe d'emblée chez l'embryon, c'est la symétrie bilatérale du système veineux, alors que chez l'adulte, seule la distalité est symétrique, la proximalité montrant un collecteur droit drainant dans le coeur droit.

Une paire de veines cardinales à la partie antérieure et postérieure de l'embryon confluent pour pénétrer le sinus veineux (sinus venosus) du coeur encore tubulaire. Les principales voies de drainage de l'hémi-corps supérieur sont les veines sous-clavières (v. subclavia) et les veines jugulaires internes (v. jugularis interna). Dès l'apparition du bourgeon des membres supérieurs, le coeur s'enfonce dans le corps. La région sinusale du coeur et avec elle les canaux de Cuvier se déplacent par rapport aux membres supérieurs. Initialement, en position céphalique, la position définitive se situe caudalement par rapport aux membres supérieurs. Là, le déplacement du retour veineux du coeur par la droite s'accomplit simplement et directement. *"Un nouveau vaisseau se forme anastomosant les veines cardinales supérieures droite et gauche par confluence et anastomose des veines thymiques (Vv. thymicae) et thyroïdiennes (Vv. thyroidea) A travers lui, le flux des veines cardinales gauches est shunté à droite. Avec l'établissement de ce nouveau canal, la partie de la veine cardinale antérieure gauche, immédiatement en aval de lui disparaît. Le nouveau vaisseau anastomotique est la veine brachio-céphalique gauche (v. brachiocephalica sinistra) (Fig. 8).*

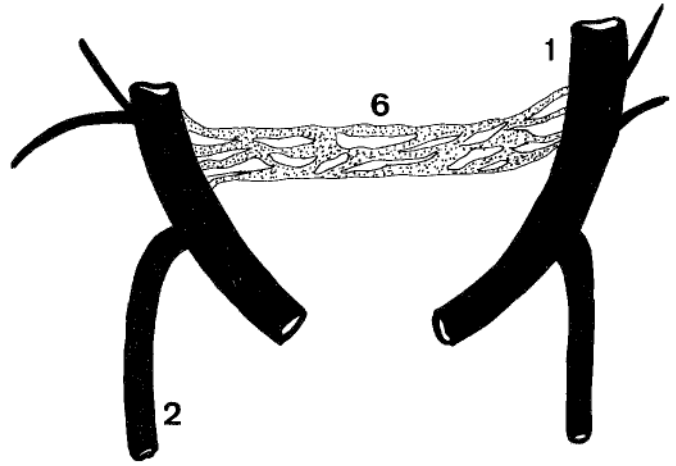
ETUDE DES GAINES VASCULAIRES

BIZE en 1896 (25). Nous emprunterons ici ses éléments. La gaine vasculaire est l'enveloppe lamelleuse dans laquelle sont contenues les artères et les veines. Les vaisseaux, avec leurs trois tuniques : intima ; media ; adventice sont entourés d'une mince atmosphère celluleuse, elle-même limitée par un fourreau membraneux qui est la gaine vasculaire. Le tissu conjonctif répandu dans toute l'économie unit les divers organes en comblant les vides qui existent entre eux. Il prend parfois une consistance plus forte, devient dense, fibreux, pour isoler les muscles, les tendons, les viscères etc... et leur former des loges spéciales. Les vaisseaux situés ordinairement dans les espaces que laissent entre elles ces parois fibreuses, plongent dans des masses de tissu conjonctif, qui, se condensant autour d'eux, sous forme lamelleuse, leur constitue aussi une enveloppe plus ou moins épaisse.

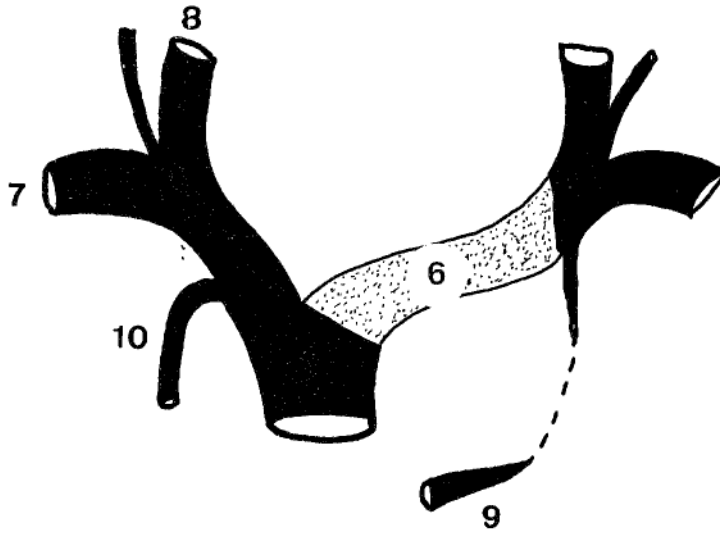
Leur origine : " Les gaines, dont nous avons constaté l'existence sur la plupart des vaisseaux et des troncs vasculo-nerveux de l'organisme sont minces et peu visibles chez les enfants. Elles ressemblent en cela à tous les



5 semaines 1/2



7 semaines



8 semaines

FIGURE 8

DEVELOPPEMENT DE LA VEINE BRACHIO-CEPHALIQUE GAUCHE

1. Veine cardinale antérieure
2. Veine cardinale postérieure
3. Sinus veineux
4. Veine ombilicale
5. Veine vitelline
6. Veine brachio-céphalique gauche
7. Veine sous-clavière
8. Veine jugulaire interne
9. Sinus coronaire
10. Veine azygos

fascias peu développés à cet âge. Les artères ont sans cesse l'impulsion du sang qui augmente leur calibre et provoque même une certaine élongation. Les veines, elles-même, par suite de la gêne circulatoire, de réplétions et de vacuités successives sont aussi susceptibles de quelque mobilité. Il est donc naturel d'admettre que ces mouvements irritent le tissu conjonctif voisin, celui-ci s'épaissit autour des vaisseaux. De plus, il se forme entre leur tunique propre et cette paroi extérieure, une sorte de cavité séreuse, plus ou moins parfaite, selon l'âge des sujets et surtout l'état de souplesse des canaux sanguins.

DELMAS en 1938 (81-82) confirme l'apparition d'une gaine pour les vaisseaux sous-claviers indépendante et orientée différemment du fascia endo-thoracique. Cette lame se continuerait avec l'enveloppe du muscle scalène antérieur (m. scalenus anterior)

MAURO et PIRRO en 1957 (215) étudient les *premiers moments organo-génétiques des feuillets médiastinaux chez des embryons de deux à quatre mois et des foetus de cinq à six mois*. L'étude de leurs coupes horizontales, si elle n'insiste absolument pas sur les éléments du médiastin antérieur (mediastinum anterius), mais essentiellement sur le conjonctif péri-aortique, péri-trachéal, et péri-oesophagien permet cependant de conclure :

Dans les six premiers mois de la vie embryonnaire, le médiastin est rempli de mésenchyme qui entoure toutes les formations médiastinales. Ce mésenchyme, à partir de un mois et demi de vie intra-utérine, commence à entourer les organes médiastinaux et présente une transformation fibrillaire à leur contact. Ainsi, se délimite une trame, faite de fibrilles enroulées d'abord autour des artères, puis des veines, ainsi qu'autour de l'oesophage et de la trachée. Dans les phases successives de développement, les fibres se transforment en des lames fibreuses, robustes et bien délimitées, qui vont constituer une solide et complexe infrastructure conjonctive. Cette architecture conjonctive, outre qu'elle solidarise entre eux les éléments du médiastin, les fixe au sternum (sternum) et à la colonne vertébrale (columna vertebralis).

Au terme de cette étude, il semble que la veine brachio-céphalique gauche prenne naissance au niveau de la loge thymique, puisqu'elle naît par convergence des veines thyroïdiennes inférieures et des veines thymiques. Initialement et embryologiquement, cette veine brachio-céphalique gauche est bien située dans la loge thymique, mais du fait d'une différenciation progressive, elle va peut être s'en exclure. Nous étudierons ce problème au niveau de la gaine thymique.

HISTOGENESE THYMIQUE

HISTOGENESE THYMIQUE

Si l'accord est maintenant établi sur l'origine du thymus, origine endothéliale constante pour la troisième poche entobrancheiale, inconstante pour la quatrième, la discussion a encore été plus longtemps ouverte quant à l'origine des thymocytes et l'origine des corpuscules de Hassall.

La différenciation est bien particulière à cet organe, en ce sens qu'après une initiation épithéliale, il y a un changement radical dans la nature du tissu prédominant. Au troisième mois, au milieu des cordons épithéliaux, s'individualisent de curieuses masses compactes en bulbe d'oignon : *les corpuscules de Hassall*. "Elles semblent être les seules rescapées de la portion épithéliale de l'ébauche thymique", PATTEN (262). Après le troisième mois, ce tissu interstitiel prend les caractéristiques de tissu épithélial réticulaire et se colonise de cellules destinées à former les lymphocytes. Le thymus devient alors rapidement un organe lymphoïde. Plus tardivement, la différenciation corticale et médullaire s'effectue. Elle est basée sur la densité lymphocytaire (stade 40 mm CRL).

LE THYMUS ORGANE ÉPITHÉLIAL DEVIENT ORGANE LYMPHOÏDE

COMMENT S'EFFECTUE CETTE TRANSFORMATION ? Depuis longtemps étudiée, deux théories s'affrontent.

■ *La transformation de l'ébauche épithéliale en tissu lymphoïde.* Les études se sont multipliées : KOLLIKER en 1852, TOURNEUX (333-334), HERRMANN (159), PRENANT (276). Ces auteurs semblent avoir rencontré des cellules intermédiaires leur laissant penser qu'au fur et à mesure des mitoses, il existe une transformation lymphocytaire du tissu épithélial.

■ *La théorie de l'invasion lymphocytaire.* Elle a été soutenue au cours d'études histologiques par HIS (163), STREDA, GULLAND, HAMMAR (146), PAPPENHEIMER,

BADENTSCHER qui montrent que le thymus est formé d'une infiltration progressive de l'épithélium par des cellules extérieures ayant les caractéristiques et les potentialités des lymphocytes.

Cependant, pour MAXIMOV en 1909, HARTMANN en 1914, BADENTSCHER en 1915 et KINGSBURY en 1915 (180), ces cellules proviennent du tissu conjonctif environnant. En effet, l'ébauche épithéliale ne se munit pas d'une basale, comme il se devrait, mais le conjonctif alentour s'incruste dans l'ébauche envoyant des travées qui individualiseront les lobules. Ainsi se fait l'invasion lymphocytaire.

Pour HAMMAR (146), ces cellules sont véhiculées par le sang. En fait, les études histologiques peuvent difficilement trancher. Les mêmes animaux ont été étudiés : mammifères, reptiles, poissons, oiseaux, avec le même sérieux, aboutissant cependant à des résultats tout à fait opposés.

Il fallait donc une expérimentation dynamique et celle-ci tranche en faveur de l'envahissement extrêmement précoce de l'ébauche épithéliale thymique par des cellules souches véhiculées par le torrent circulatoire, MOORE (231) étudie chez l'embryon de poulet, l'évolution du thymus. Il crée des connexions mésenchymateuses au niveau chorio-allantoïdien d'une part, et des connexions beaucoup plus précoces au quatrième jour d'incubation au niveau de l'allantoïde. Ces greffons sont porteurs de chromosomes marqués. Dans le premier groupe, il n'y a aucun mélange de cellules thymocytaires. Par contre, dans le deuxième groupe, où se sont formées précocement des anastomoses vasculaires, on note jusqu'à 70 % du contingent thymocytaire appartenant au greffon. D'autre part, la transplantation de l'ébauche épithéliale du thymus dans l'allantoïde d'un hôte, voit le peuplement de celle-ci par les cellules de l'hôte, ce qui vient confirmer l'existence d'un peuplement de l'ébauche thymique épithéliale par des cellules souches mésenchymateuses, véhiculées par le torrent circulatoire, et ce, à un stade extrêmement précoce de l'embryogénèse. Ces cellules mésenchymateuses seraient captées au niveau de l'ébauche endodermique grâce à un capteur thymo-inducteur dont l'existence a déjà été envisagée par KINGSBURY (180).

Le thymus forme donc une trame épithéliale qui sera colonisée précocement et pendant toute la vie par des cellules souches lymphoïdes d'origine médullaire.

LA GENÈSE DES CORPUSCULES DE HASSALL

Pour de nombreux auteurs, ces corpuscules sont en formation permanente. Dégénération des cellules, leur origine est principalement épithéliale. Mais dès ce stade, nous devons là encore, isoler la théorie de NORRIS (245), toujours différente de celles autres auteurs et depuis lui jamais confirmée.

THEORIE ECTODERMIQUE. NORRIS (245).

- Au stade *primordial*, les mitoses apparaissent dans chacune des ébauches (tissu endodermique de la troisième poche entobrancheiale et sinus cervical ectodermique).
- Au stade du *complexe branchial*, le thymus endothélial est centré par une lumière bordée d'une fine paroi de cellules intimement unies, alors que le sinus cervical possède une lumière qui s'atrophie progressivement par prolifération cellulaire.
- Au stade 25 à 30 mm, se fait une réorganisation cellulaire et une hyperactivité de prolifération. Les cellules ectodermiques migrent et recouvrent presque complètement le thymus endodermique, formant une couche corticale monocellulaire : c'est la différenciation cortico-médullaire. Les cellules médullaires donnent naissance à un syncytium avec des processus intercellulaires de plus en plus longs et fins. Le conjonctif mésenchymateux prolifère et envoie de fins capillaires dans le thymus (stade 24 mm), c'est alors qu'apparaissent les lymphocytes, essentiellement dans la zone sous-corticale.
- Durant la croissance de 30 à 100 mm, trois zones sont clairement différenciées dans le thymus : une zone périphérique ectodermique, une zone intermédiaire lymphocytaire et une zone interne médullaire endodermique. Au moment de la formation des lobules corticaux et quand celle-ci est très active quelques cellules ectodermiques s'isolent de la capsule de la glande. Ces îlots migrent vers la médullaire, poussés par la croissance lymphocytaire. Ils se distribuent irrégulièrement et par arrangement en îlots de deux à trois cellules donnent naissance aux corpuscules de Hassall (stade 50 à 60 mm).

THEORIE VASCULAIRE

Si le développement des corpuscules de Hassall à partir de la persistance du canal pharyngo-thymique a été discuté, cette théorie s'efface devant la théorie vasculaire.

La topographie et les relations des corpuscules de Hassall avec ces vaisseaux font envisager une origine vasculaire à ces éléments. En effet, CLARK en 1932 (54), YAMADA en 1954 (354) observent dans les corpuscules de Hassall des capillaires sanguins en voie de dégénérescence ou *dégénérés*, des cellules épithéliales et enfin de rares thymocytes.

Le lieu de formation semble donc se situer là où les capillaires sanguins forment une boucle et où se crée une condensation qui leur donnera leur aspect concentrique. Là encore, des études dynamiques ont été pratiquées, afin de prouver l'origine vasculaire de l'emplacement des corpuscules. JAROSLOW (170) injecte 10 µg de Flageline* polymérisée marquée à l' ^{125}I , intraveineux. Il étudie sa fixation sur trois types de rats : *un groupe non irradié, un groupe avec irradiation subléthale 450 rads et un groupe irradié à dose léthale 950 à 1600 rads*. Le thymus est ensuite prélevé, inclus dans la paraffine après fixation dans le formol à 10 %, des coupes histologiques de 5 µ sont ensuite pratiquées. Les autoradiographies sont alors réalisées dans l'émulsion KODAK NTB/2 où les coupes sont exposées soixante jours.

Il faut noter que l'irradiation a pour effet de diminuer le nombre de capillaires en provoquant le rétrécissement de ceux-ci et leur occlusion. Cette occlusion capillaire augmente le trappage de la Flageline*. Les rayons agissant sur le thymus provoquent l'atrophie thymique par sclérose capillaire.

Les résultats trente-six heures après l'injection : *le groupe 1 ne présente aucune trace, le groupe 2 présente quelques corpuscules de Hassall marqués, dans le groupe 3, la radioactivité est présente sur les parois des corpuscules de Hassall de tous les rats irradiés à dose léthale.*

L'origine pharyngo-thymique des corpuscules n'expliquerait nullement ce trappage. Cependant, cette expérience prouve seulement le développement des corpuscules de Hassall autour d'un capillaire, elle ne précise pas à partir de quoi le corpuscule se développe.

▪ Le matériau du corpuscule


Histologiquement, les corpuscules de Hassall sont essentiellement constitués de cellules épithéliales réticulaires. Dans leur cytoplasme on observe une disparition, après oedème, des mitochondries. Puis ces cellules prennent le même aspect que l'épithélium stratifié chez l'homme. Autour des corpuscules de Hassall, des cellules épithéliales semblent entrer dans la structure hassallienne, attachées aux cellules de celle-ci par des desmosomes. Cette origine épithéliale ne fait donc aucun doute. Cependant, on observe également des lymphocytes et des inclusions dans les macrophages. *Ces lymphocytes sont-ils ici par hasard ?*

Le mérite revient à BLAU (29) d'avoir démontré que les corpuscules de Hassall étaient également un *cimetière à thymocytes* : il pratique des injections de 20 μ Cu de Thymidine* tritiée dans la zone corticale thymique. Les thymocytes en phase S sont ainsi marqués par cette injection. Cette dose, quoique importante, ne modifie cependant pas l'état du thymus.

L'étude de la courbe de fixation médullaire, corticale, hassallienne en fonction du temps montre que des lymphocytes corticaux meurent dans les corpuscules de Hassall, les inclusions macrophagiques étant des résidus de matériel nucléaire thymocytaire. La substance hyaline kératinisée n'a jamais été radioactive. Son origine demeure inexpliquée. Il est même possible que la digestion lymphocytaire soit *indispensable* à la formation des corpuscules de Hassall : ceux-ci en effet sont absents en cas d'alymphoplasie thymique congénitale, alors que l'épithélium est normal, GITLIN (124).

Les cellules épithéliales ont un rôle endocrine par la sécrétion de facteurs thymiques circulants. Les corpuscules de Hassall représentent le point de dégénérescence thymique. Ils se forment autour d'une thrombose capillaire, par accumulation de cellules épithéliales (essentiellement) et de thymocytes (accessoirement) en dégénérescence ou dégénérées.

Ainsi donc, à partir de l'ébauche endodermique de la troisième (*toujours*) et de la quatrième (*parfois*) poches entobranchiales, le thymus se développe par invasion lymphocytaire sanguine. La trame réticulaire épithéliale vient border les vaisseaux, servir de filet aux lymphocytes précurseurs des thymocytes.



ANATOMIE DESCRIPTIVE - PROJECTIONS - RAPPORTS





ANATOMIE DESCRIPTIVE - PROJECTIONS - RAPPORTS

Les dissections utilisées pour cette étude ont porté sur 39 foetus, 9 nouveau-nés et 10 adultes.

▪ Les foetus ont été disséqués après avoir baigné dans une solution de formol à 10 %, ou dans une solution de Winckler à 30 % ; certains ayant subi une injection vasculaire artérielle ou veineuse au latex coloré.

▪ Les nouveau-nés le plus souvent prématurés (7 sur 9) avaient tous respiré plus d'une demi-heure, certains sous ventilation assistée. Les prélèvements ont été nécropsiques, par éviscération emportant le plastron sterno-costal. Ils furent ensuite injectés au latex coloré, puis conservés dans une solution de formol à 10 %. Certains (5) ont subi une tentative d'injection des lymphatiques.

▪ Les adultes ont été étudiés avec embaumement au formol dilué à 10 %, certains ont ensuite été injectés au latex.

LA FORME

La silhouette d'ensemble du thymus ne nous est apparue relativement uniforme qu'au sein de chacune des différentes tranches d'âge.

CHEZ LE FOETUS

Nos dissections ont toujours été dans un premier temps cervicales, puis thoraciques, avec, soit sternotomie médiane, soit ablation de bas en haut du plastron sterno-costal, après section des attaches diaphragmatiques et des liga-

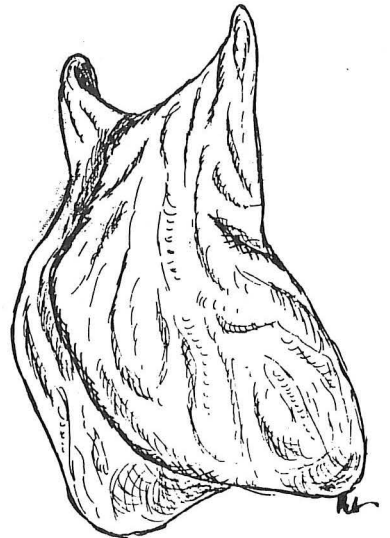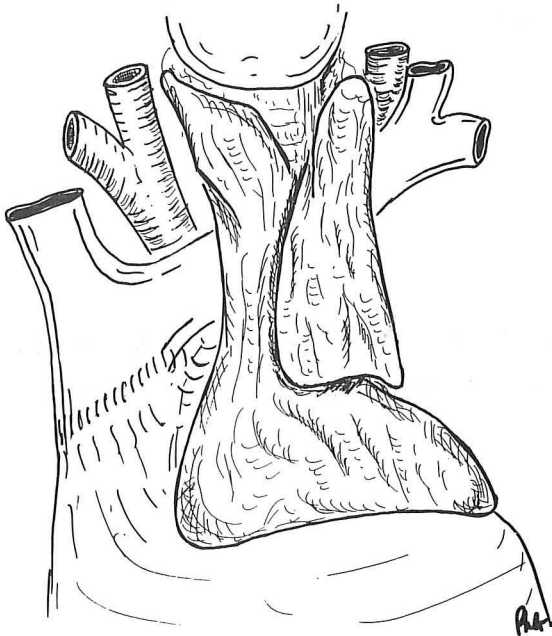
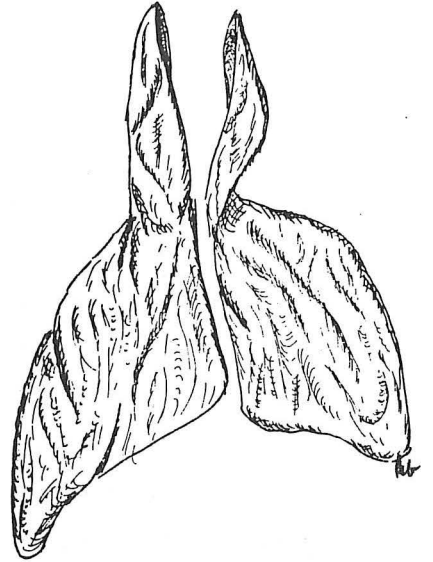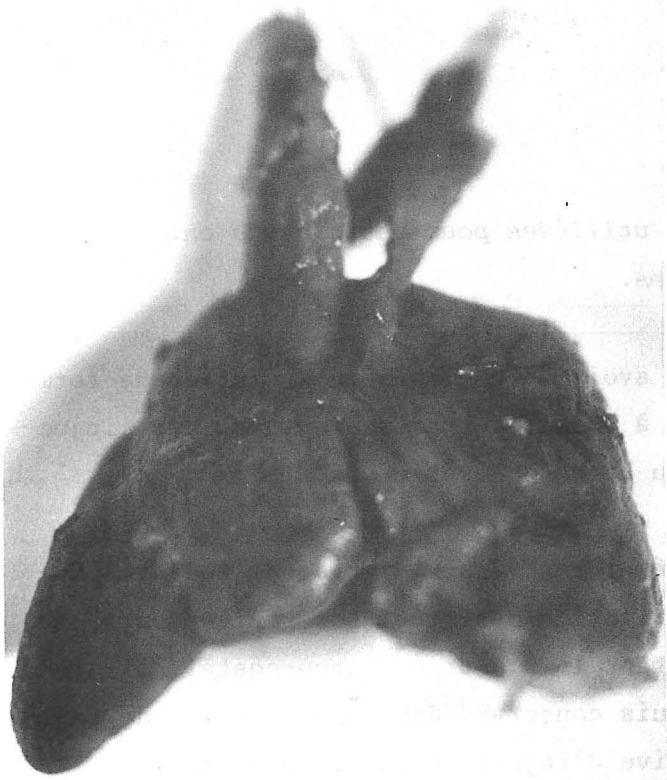


FIGURE 9

LE THYMUS DU FOETUS

ments sterno-péricardiques inférieurs (lig. sternopericardiaca inferior). Ainsi, le thymus du foetus nous est apparu :

- Sur une vue de face, grossièrement trapézoïdal, à grande base inférieure à petite base supérieure, concave en haut, semblant échancrée entre les deux cornes. Les bords latéraux sont convexes, comme le décrivent les classiques, faisant un bombement dans la cavité pleurale (cavum pleurae), de chaque côté (NOBACK en 1926 - 243) "Broadened thymus of the foetus", COPLIN, HAMMAR en 1911 (147), CAFFEY (49). Une fois, le thymus avait une forme losangique, l'angle inférieur descendant jusqu'au niveau de la troisième côte (costae).

- Sur une vue latérale, triangulaire, à base inférieure légèrement oblique en bas et en avant, à bord postérieur presque vertical, à sommet cervical, sauf dans un cas, à bord antérieur convexe moulé sur la face postérieure du sternum.

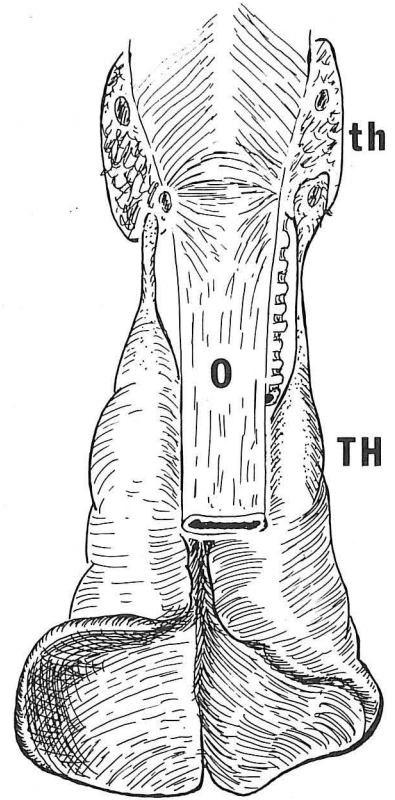
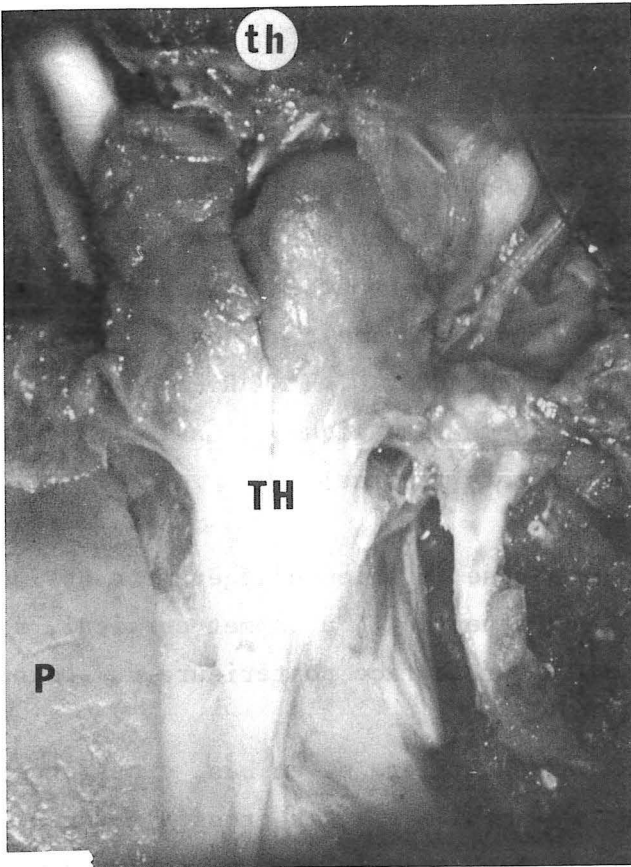
- La face postéro-inférieure, regardant en arrière et en bas, grossièrement triangulaire à base postérieure concave, est moulée sur les grosses artères émergeant du coeur. Elle se continue progressivement avec la face postérieure qui porte l'échancrure de la veine brachio-céphalique gauche.

Le thymus est donc une "pyramide" reposant sur le péricarde, se moulant sur les gros vaisseaux émergeant du coeur, rétréci quelque peu par la veine brachio-céphalique gauche qui passe le plus souvent en arrière de lui et délimite les portions thoracique et cervicale. Il est également rétréci par la saillie postérieure des articulations sterno-claviculaires (articulatio sternoclavicularis). (Fig.9).

CHEZ LE NOUVEAU-NE

Tous nos nouveau-nés avaient respiré. Leur âge était relativement proche de certains foetus et nous avons pu noter cependant que :

- Dans 8 cas, le thymus ne prenait pas la forme allongée, néanmoins, ses bords latéraux n'étaient plus convexes, le thymus était plus épais, sagittalement, comme rétréci par les expansions pulmonaires droite et gauche, venant ainsi confirmer



Vue postérieure

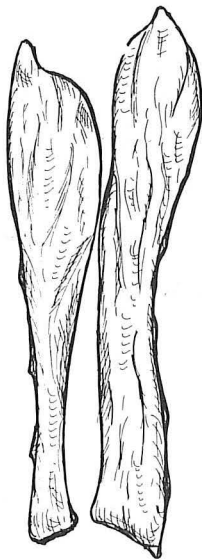


FIGURE 10

LE THYMUS DU NOURRISSON

- TH. Thymus (thymus)
- Th. Glande thyroïde (glandula thyroidea)
- P. Poumon droit (pulmo dexter)
- O. Oesophage (esophagus)

les données classiques (OLIVIER - 248 ; NOBACK - 243 ; SOBOTTA - 311), qui disaient que l'apparition de la respiration modifiait la forme du thymus.

- Dans un cas (fillette âgée de deux mois), le thymus avait réellement une forme allongée, plus large en haut qu'à son extrémité inférieure effilée (Fig. 10)

- Les bords latéraux, après fixation sont festonnés en regard des espaces inter-costaux.

- Cependant, nous avons noté une taille inférieure, proportionnellement à celle des foetus, cet aspect n'ayant aucune valeur objective, puisque tous nos nouveau-nés n'étaient pas décédés de mort subite, mais après un séjour de douze à quarante-huit heures dans un service de Réanimation Néonatale. Cette diminution de volume n'est donc en l'occurrence pas un fait anatomique, mais anatomopathologique, comme le signalait CAFFEY en 1954 (48)

CHEZ L'ADULTE

Les dix corps provenaient de personnes âgées de 45 à 80 ans. Nous avons toujours noté un thymus, celui-ci étant plus ou moins surchargé de graisse. Les ilôts glandulaires ont toujours été observés jusqu'à l'âge de 80 ans. LABRECQUE (191) avait signalé le fait, qu'il existe un thymus chez 91 % des patients de l'âge de 18 à 91 ans. Le thymus est facilement différenciable du tissu adipeux environnant. Cependant il est situé dans la gaine thymique et une fois celle-ci ouverte, il apparait comme un corps grasseux, inhomogène, toujours compris dans une capsule propre. Il a toujours une forme très allongée, formé de deux colonnes verticales plus larges en bas qu'en haut, triangulaires à la coupe, les bases étant accolées l'une à l'autre. Les deux lobes sont jointifs à un niveau variable, plus souvent au niveau du tiers supérieur. Cependant, toutes les formes ont été observées : *thymus en X*, *thymus en U*, *thymus en V renversé*. Dans un autre cas, le thymus était entièrement recouvert par la plèvre droite (pleura dextra). Dans d'autres cas, les deux récessus pleuraux antérieurs (recessus pleurales anteriores) venaient totalement au contact, recouvrant complètement le thymus. Celui-ci reposait toujours sur le péricarde, et c'est à cette extrémité inférieure qu'il était le plus difficilement isolable des organes alentours. Une fois, il existait une franche asymétrie, le lobe droit prédominant nettement sur le gauche. Le nombre de thymus adultes disséqués pour cette étude est peu impor-

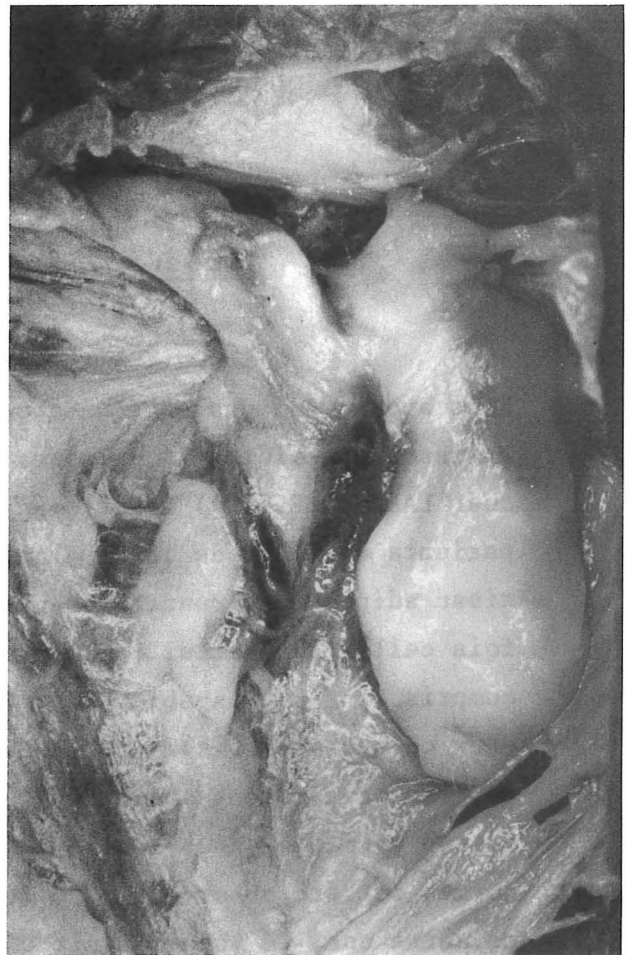
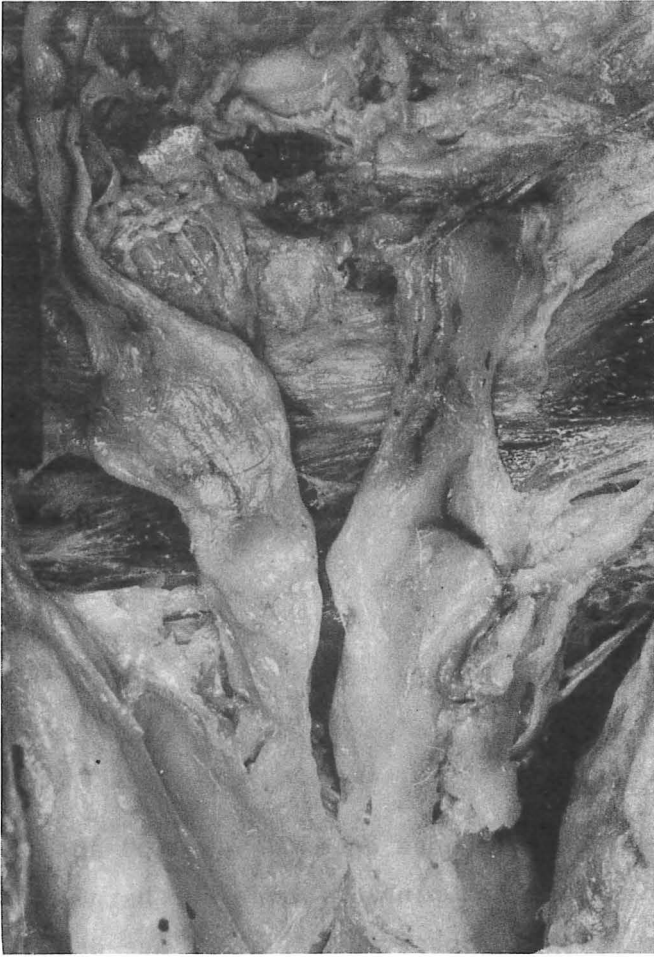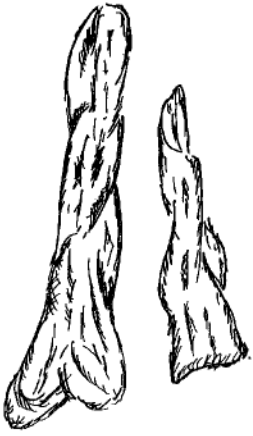

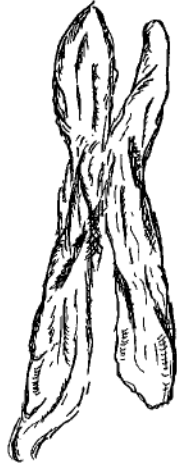
FIGURE 11

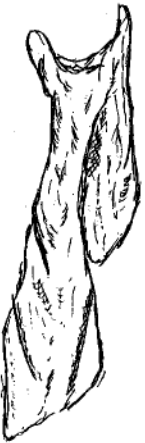LE THYMUS DE L'ADULTE



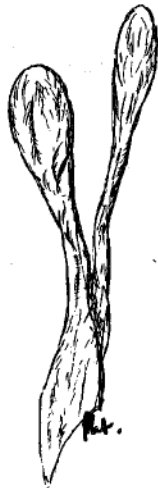Thymus bilobé



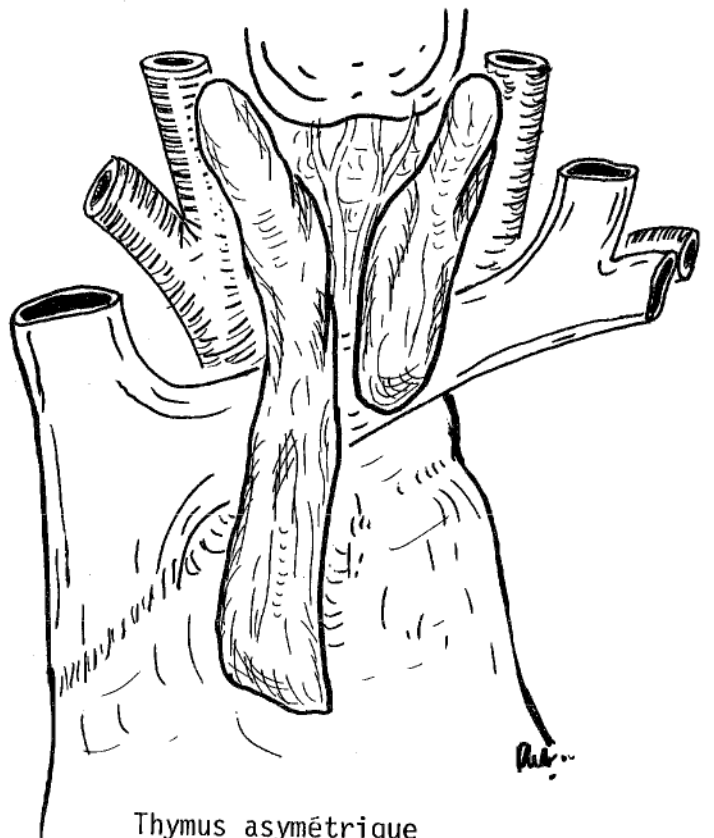
Thymus en X



Thymus asymétrique



Thymus en V



Thymus asymétrique

tant, mais au cours de dissections d'autres thorax, à d'autres fins, le thymus nous est apparu extrêmement polymorphe, comme le signalait BELL (21). (Fig. 11).

LE NOMBRE DE LOBES

Dans nos 58 dissections et dans nos 6 séries de coupes, le thymus nous est toujours apparu bilobé. Les deux lobes sont plus ou moins séparables, tant du fait du conjonctif interlobaire, dense et qui correspond à l'adossement de leur capsule propre, que de l'éventuelle vascularisation qui leur est destinée et qu'ils se partagent. Le seul thymus thoracique, rencontré chez le fœtus, était probablement le plus difficile à disséquer. Cependant, les deux lobes ont été individualisés, sans aucune section parenchymateuse. Ainsi, si l'on se réfère à la classification de COPLIN en 1915, nous avons rencontré : *thymus unilobé* 0 ; *thymus bilobé* 49 ; *thymus trilobé* 0 ; *thymus "congloméré"* 15. La division en lobes est alors imparfaitement marquée. Ils sont attachés de court par des vaisseaux interlobaires. A noter que si nous avons eu l'impression de retrouver les deux lobes sur les séries de coupes, il nous est impossible de préciser si la séparation était extrêmement nette et la dissection facile ou difficile.

Ces résultats diffèrent notablement de ceux de NOBACK (242-243) qui notait globalement : *thymus unilobé* 9,9 % ; *thymus bilobé* 62,9 % ; *thymus trilobé* 11,1 % ; *thymus "congloméré"* 16,1 %. Par contre, ces résultats correspondent bien à ceux de BELL (21), avec cette notion que 40 % des lobes fusionnent à leur extrémité supérieure, 40 % sont complètement séparés, 20 % reliés par du tissu conjonctif aglandulaire. OLIVIER (248) dans sa thèse de 1911 ne décrit que des thymus bilobés, par contre il décrira des thymus trilobés dans sa thèse de 1923 (249).

Ces lobes ne sont jamais séparés par un plan sagittal médian. Le plus souvent, l'ensemble paraît légèrement déplacé à droite, les deux lobes se chevauchant volontiers, avec plus souvent le lobe gauche antérieur par rapport au lobe droit. Ceci avait déjà été signalé par RIEFFEL (284), mais jamais repris

depuis, à notre connaissance. Les deux lobes sont généralement de taille équivalente, une seule fois, le lobe droit prédominait nettement, ayant une forme en L, le lobe gauche beaucoup plus petit occupait l'angle du L. (Fig.9).

LE POIDS DU THYMUS

Nous n'avons pour notre part, pas étudié ce problème de poids, du fait d'un recrutement disparate, de techniques d'embaumement variables, de l'injection vasculaire au latex coloré afin de permettre une étude des rapports et de la vascularisation.

Il est d'ailleurs déjà clairement établi que ce poids est variable en fonction de l'âge, avec également de grandes variations individuelles. A la naissance, SAPPEY (296), donne 2 à 3 g, MECKEL de 16 à 20 g, TESTUT (322) de 6 à 12 g, OLIVIER (248) donne un poids moyen de $4 \text{ g} \pm 2 \text{ g}$. En fait, comme cet auteur le signale justement, il faudrait une statistique de 300 à 400 pièces, pour que celle-ci ait une valeur. Les auteurs admettent cependant, 10 g approximativement comme poids de naissance. Il est maintenant admis que ce poids de naissance double pendant le premier lustre, triple pendant le troisième, pour diminuer pendant l'adolescence et jusqu'aux dernières années de la vie. Dans ces dernières années, le thymus retrouve son poids absolu, mais a bien entendu un poids relatif bien inférieur, HAMMAR (147-148). LUCIEN et GEORGES (207) ont également étudié le poids relatif du thymus aux différents stades de la vie foetale. Ce poids relatif du thymus semble être à son maximum autour de l'âge de un an. (Fig. 12)

Ainsi, le thymus a une forme variable à travers l'âge :

- Chez le foetus, il représente un organe de volume important, débordant de chaque côté dans les cavités pleurales.
- L'apparition de la respiration modifie considérablement cet aspect, le rétrécissant rapidement, prouvant bien que cet organe est facilement modelable, l'amorce est faite vers la forme définitive allongée.

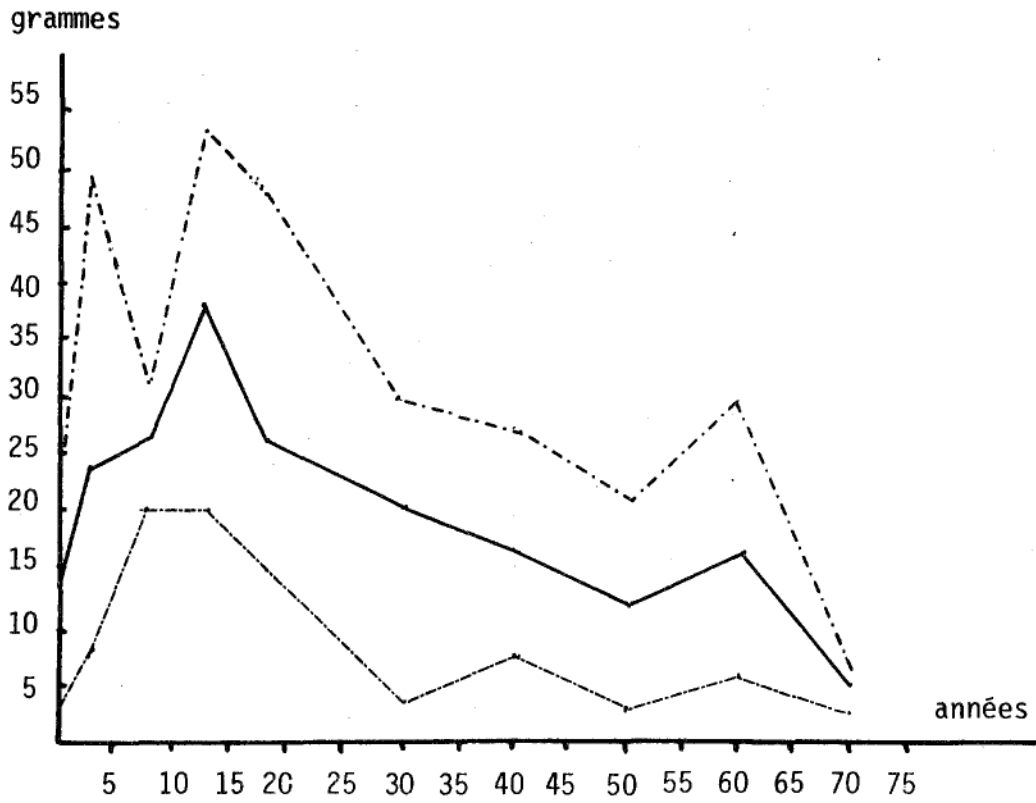


FIGURE 12

VARIATIONS DU POIDS EN FONCTION DE L'AGE

(d'après HAMMAR)

- Au cours de son involution relative, le thymus se charge de graisse, mais des îlots lymphatiques sont toujours repérables, jusqu'à l'âge le plus avancé de la vie.

Nous souscrivons tout à fait à l'opinion de SIEGLER quand il dit que le thymus est toujours bilobé, ce que l'embryologie explique facilement. Il semble que les descriptions de troisième lobe éventuel correspondent à des rétrécissements, des replis de thymus qui pouvaient faire croire à un éventuel lobe supplémentaire. Surtout, le thymus unilobé n'est qu'un thymus congloméré où les deux lobes sont intimement joints par des vaisseaux. Il s'agit essentiellement de veines superficielles qui passent en pont d'un côté à l'autre, (307).

LES RAPPORTS

Le thymus est un organe cervico-thoracique dont nous étudierons la projection antérieure, puis les rapports viscéraux.

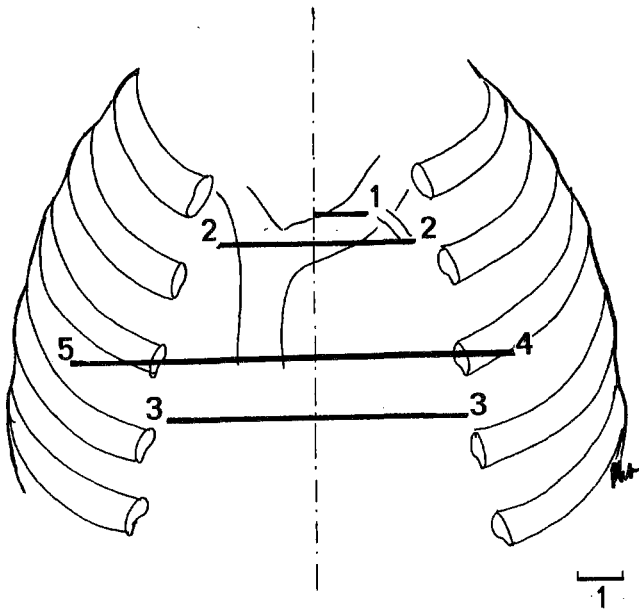
LA PROJECTION ANTERIEURE

- Au niveau du cou

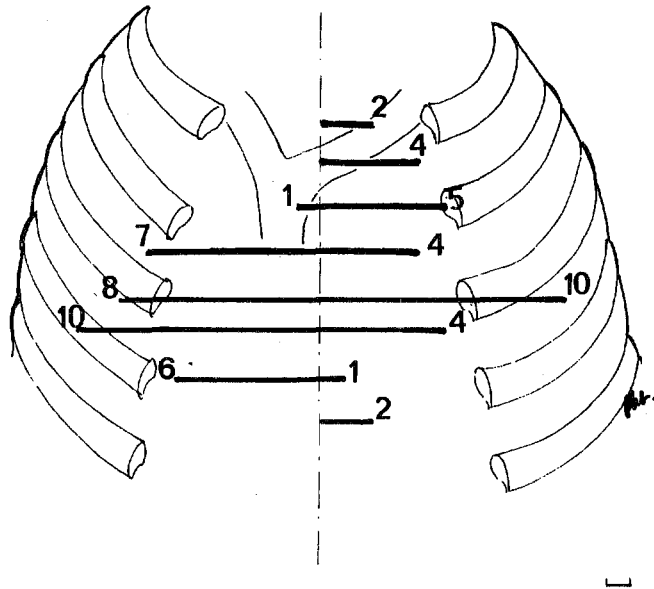
Elle est variable, l'organe remontant plus ou moins haut par rapport à la glande thyroïde. Il est extrêmement peu probable, sauf en cas de kyste ou de tumeur au niveau des cornes, que son exploration clinique puisse être faite à la palpation. Cette portion cervicale n'est explorable que chirurgicalement.

- Au niveau du thorax

Il est intéressant de pouvoir noter ses limites inférieures et latérales. Elles furent étudiées chez 42 sujets.



Adulte



Foetus et nouveau-né

FIGURE 13

ETUDE DE LA LIMITE INFÉRIEURE DE LA GLANDE THYMIQUE

LES LIMITES INFÉRIEURES

-- Chez l'adulte, nous les avons notées 10 fois.

Cette étude est difficile à exécuter avec précision car la partie inférieure des lobes thymiques est la plus chargée en graisse, elle adhère toujours au péricarde. Celui-ci est très verticalisé, l'angle de raccordement sera donc très aigu.

Le bord inférieur du thymus était situé : au niveau du *premier espace intercostal* (spatium intercostale), dépassant à peine en bas la veine brachio-céphalique gauche (2 fois) ; au niveau de la *troisième côte* (5 fois) ; plus bas, 3 fois, se prolongeant sur la *face antérieure du péricarde*, se confondant avec l'ambiance graisseuse pré-péricardique. Cependant, nous n'avons jamais rencontré de thymus descendant jusqu'au diaphragme (diaphragma (Fig.13)). Si habituellement il existait un bord inférieur, identique pour chacun des lobes, 1 fois on notait une franche asymétrie, le lobe droit descendant jusqu'à la troisième côte, l'extrémité inférieure du lobe gauche étant située en regard de la veine brachio-céphalique gauche (Fig.11).

Notre étude comporte trop peu de cas pour avoir valeur de statistique, rappelons donc celle de BELL (21) qui signalait chez l'adulte, une limite inférieure comprise dans 66 % des cas, entre le bord supérieur de la troisième côte et le quatrième espace intercostal, avec des limites extrêmes allant de la première à la septième côte.

-- Chez le fœtus et le nouveau-né, nous avons étudié ces projections inférieures seulement 32 fois, car dans nombre de cas, les fœtus provenaient d'une collection déjà utilisée pour l'étude d'autres viscères, ils étaient de ce fait, fixés dans le formol, dans des positions dont les projections thymiques étaient faussées. Notre étude note les repères sur les côtés, au niveau de la ligne axillaire antérieure (linea axillaris anterior), où notre section du gril costal a porté (Fig.13) :

A droite : au niveau de la deuxième côte (1 fois) ; au niveau du deuxième espace intercostal (7 fois) ; au niveau de la troisième côte (8 fois) ; au niveau du troisième espace intercostal (10 fois) ; au niveau de la quatrième côte (6 fois).

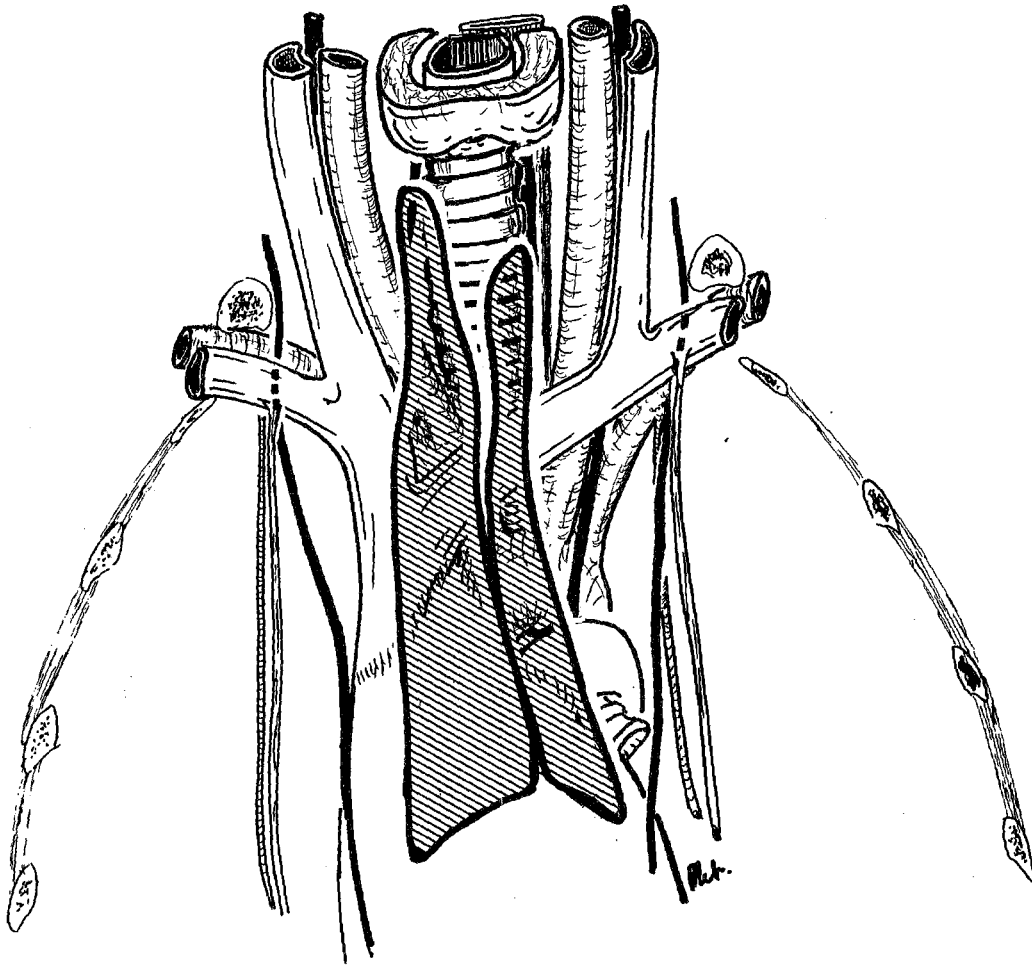


FIGURE 14
PROJECTION DE THYMUS ADULTE

A gauche : au niveau de la première côte (2 fois) ; au niveau du premier espace intercostal (4 fois) ; au niveau de la deuxième côte (5 fois) ; au niveau du deuxième espace intercostal (4 fois) ; au niveau de la troisième côte (10 fois) ; au niveau du troisième espace intercostal (4 fois) ; au niveau de la quatrième côte (1 fois) ; au niveau du quatrième espace intercostal (2 fois)

Nous pouvons constater que le thymus de fœtus et de nouveau-né n'atteint jamais la pointe du cœur, ni, du reste le diaphragme. Quoique relativement plus volumineux que celui de l'adulte, il ne dépasse jamais le quatrième espace intercostal, le cœur constituant un obstacle à sa descente. La différence fondamentale entre l'adulte, le nouveau-né et le fœtus réside donc dans la projection des bords latéraux, (Fig. 13).

LES LIMITES LATÉRALES

-- Chez l'adulte, le thymus est très étroit, coincé entre les deux récessus pleuraux costo-médiastinaux antérieurs, souvent même débordé par ceux-ci en avant. De ce fait, il ne dépasse jamais les bords latéraux du sternum. (Fig. 14).

-- Chez le fœtus par contre, le thymus large, dépasse les bords latéraux du sternum, pour se projeter souvent en regard des articulations costo-chondrales (articulations costo-chondrales). (Fig. 15)

-- Chez le nouveau-né, le thymus est rapidement rétréci par l'expansion pulmonaire et déborde moins les limites sternales. Cependant, et c'est ce que l'on constate radiologiquement, la largeur varie avec l'inspiration et l'expiration, mais surtout avec la position debout ou couchée. En effet, le thymus, viscère mou, va suivre l'étalement médiastinal en décubitus dorsal ou ventral (Fig. 16).

LES RAPPORTS CERVICAUX

Nous les étudierons sans tenir compte de la gaine thyro-thymique. Cette portion cervicale comprend la partie de la glande située au-dessus de la veine brachio-céphalique gauche.

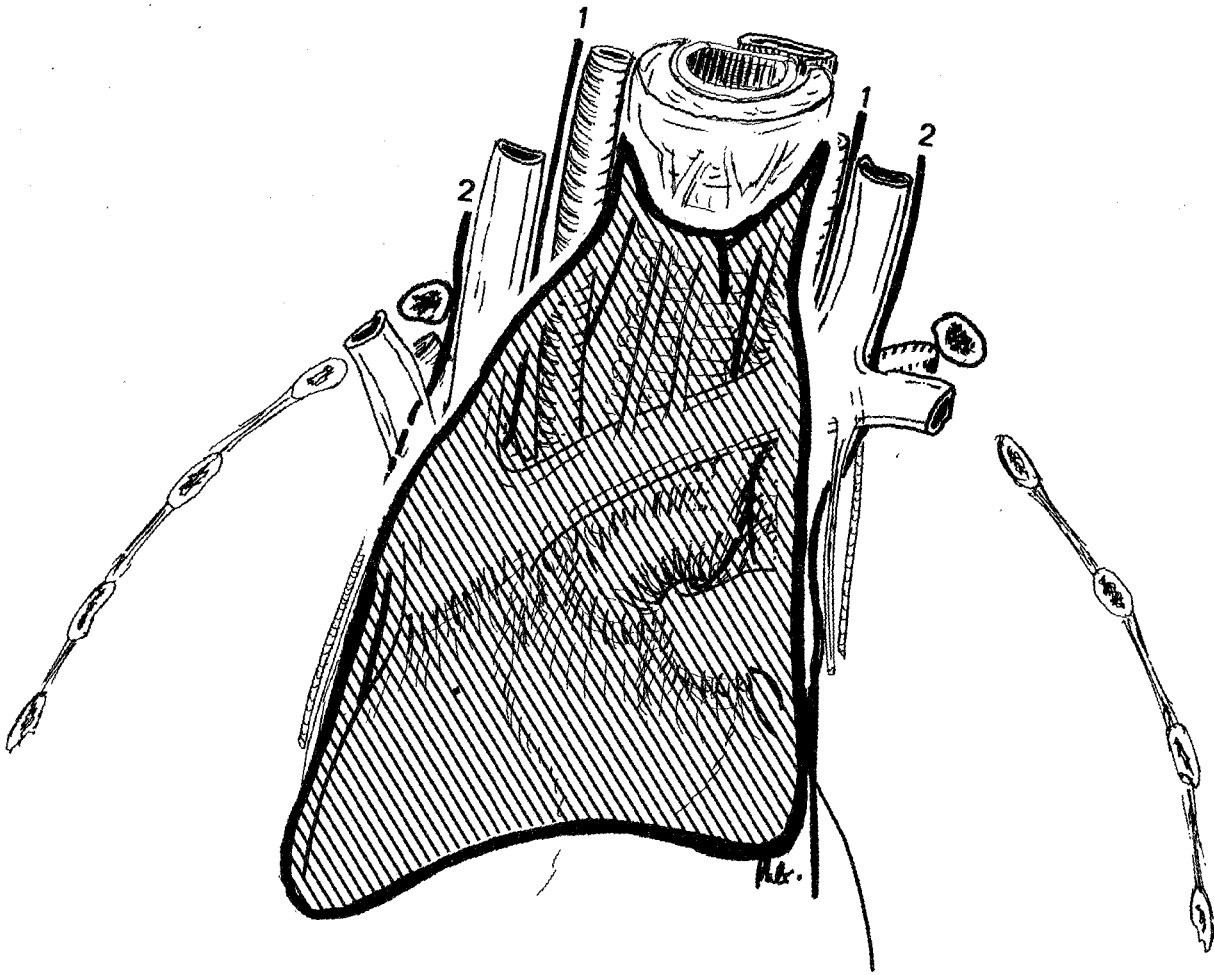


FIGURE 15

PROJECTION DE THYMUS FOETAL

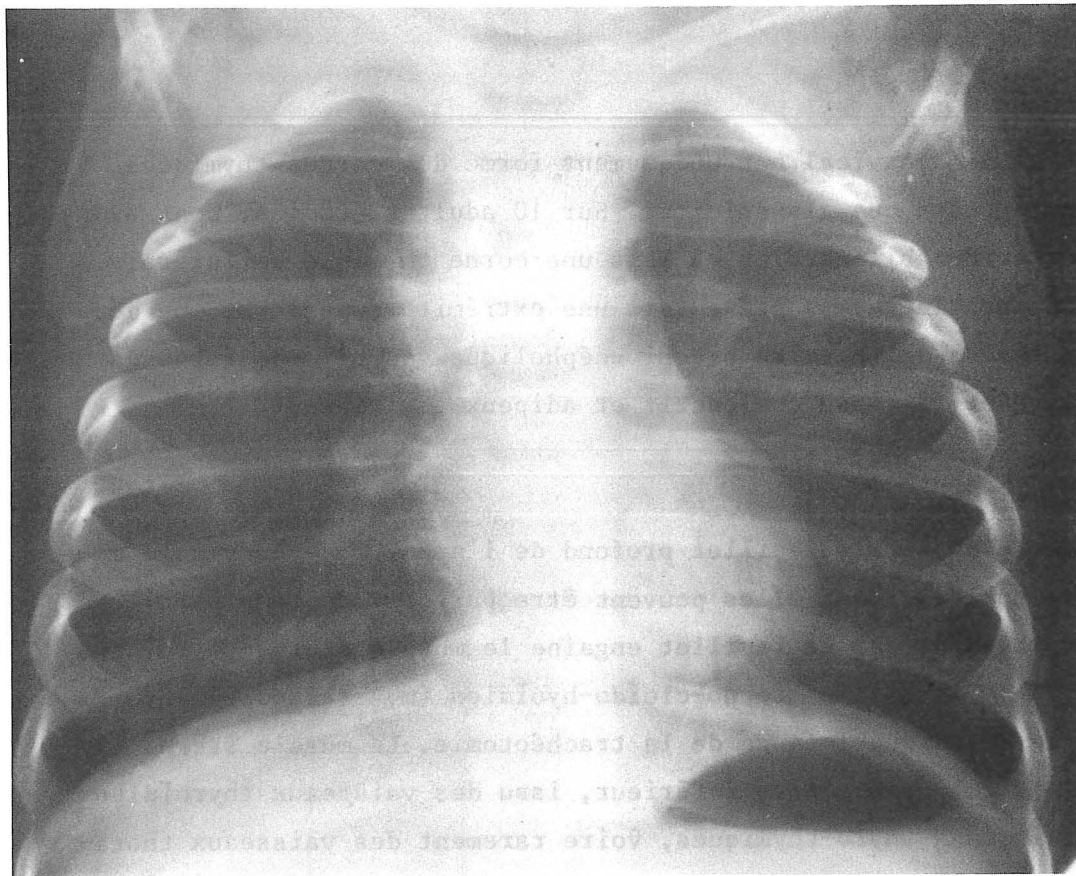
1. Nerf vague (N. vagus)
2. Nerf phrénique (N. phrenicus)

• Chez l'adulte

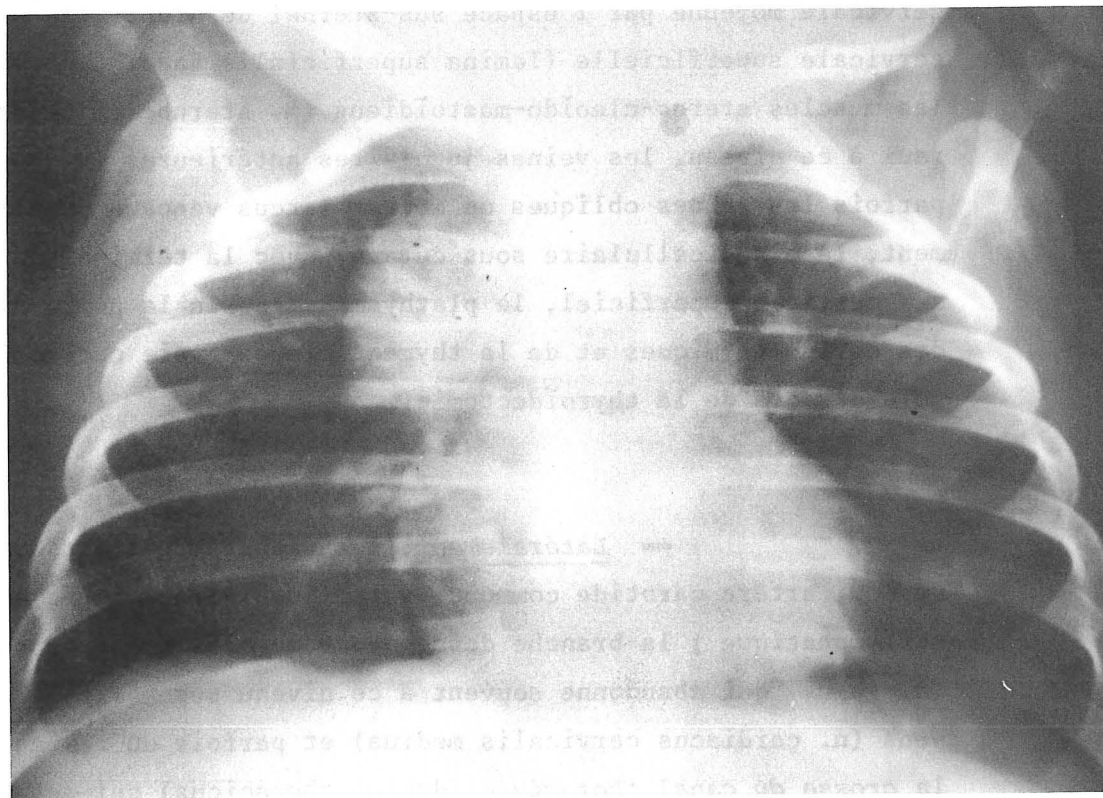
Le thymus cervical est uniquement formé des cornes thymiques, plus souvent fibro-adipeuses que glandulaires. Sur 10 adultes étudiés, nous avons rencontré 5 fois des cornes bilatérales, 2 fois une corne thymique unilatérale. Dans tous les autres cas, le thymus présentait une extrémité supérieure, ne dépassant pas le bord supérieur de la veine brachio-céphalique gauche. Ces cornes présentent des rapports avec le tissu conjonctif et adipeux environnant.

-- En avant, le feuillet profond de l'aponévrose cervicale moyenne (lamina pretrachealis), dont elles peuvent être parfois séparées par le pôle inférieur des lobes thyroïdiens. Ce feuillet engaine le muscle sterno-thyroïdien (m. sternothyroideus) et le muscle sterno-cleïdo-hyoïdien (m. sternocleidohyoideus), qui forment le classique losange de la trachéotomie. Le muscle sterno-thyroïdien, reçoit un pédicule vasculaire inférieur, issu des vaisseaux thyroïdiens inférieurs ou des vaisseaux thyro-thymiques, voire rarement des vaisseaux thoraciques internes (A.V. thoracicae internae). En avant, séparé de l'aponévrose cervicale moyenne par l'espace sus-sternal de Grüber, le plan de l'aponévrose cervicale superficielle (lamina superficialis fasciae cervicalis) et son contenu, les muscles sterno-cleïdo-mastoïdiens (m. sternocleidomastoideus), en fait latéraux à ce niveau, les veines jugulaires antérieures (v. jugularis anterior) et parfois les veines obliques de Kocher (arcus venosus juguli). Plus superficiellement, le tissu cellulaire sous-cutané, avec la terminaison des branches du plexus cervical superficiel, le plathysma et enfin la peau. Ainsi, la voie d'abord des cornes thymiques et de la thymectomie par voie cervicale est identique à la voie d'abord de la thyroïdectomie.

-- Latéralement, les rapports se font avec : les gros vaisseaux du cou, artère carotide commune, veine jugulaire interne accompagnée de sa chaîne lymphatique ; la branche descendante du nerf grand hypoglosse ; le nerf vague (n. vagus) qui abandonne souvent à ce niveau ses nerfs cardiaques cervicaux moyens (n. cardiacus cervicalis medius) et parfois un rameau thymique ; à gauche la crosse du canal thoracique (ductus thoracicus) qui est un rapport dangereux chirurgicalement.



station verticale



décubitus

FIGURE 16

RADIOGRAPHIES DU MEME NOURRISSON

(clichés confiés par le Dr. BAUDAIN ** Service de Radiologie Pédiatrique)

-- En arrière, les rapports se font à droite avec le plan de l'aponévrose cervicale profonde, qui est séparée des cornes par le tissu cellulolympatique, tendu entre la chaîne lymphatique laryngée récurrentielle (nodi lymphatici larungeus recurrens) et la chaîne lymphatique jugulaire interne (nodi lymphatici jugularis interna). Dans un dédoublement de cette aponévrose descend le nerf sympathique cervical, qui présente son ganglion cervical moyen (ganglion cervicale medium) (dans 4 cas : anse de Drobnick entourant la portion horizontale de l'artère thyroïdienne inférieure (A. thyroidea inferiores), toujours bilatérale), et plus bas son ganglion cervical inférieur (ganglion cervicale inferior), situé sur un plan plus externe. Il abandonne parfois des branches cardiaques supérieures et moyennes, des rameaux anastomotiques pour le nerf vague, parfois un rameau thymique.

Notons que l'artère thyroïdienne inférieure, abandonne rarement des branches thymiques à ce niveau. Celles-ci naissent le plus souvent, en effet, de l'épanouissement terminal de l'artère. Du côté droit le nerf laryngé inférieur (n. laryngeus recurrens) croise obliquement de dehors en dedans et de bas en haut la corne thymique. Du côté gauche, la corne thymique entre parfois en rapport avec l'oesophage, décalé par rapport à la trachée. Dans l'angle dièdre se trouve le nerf laryngé inférieur et la chaîne lymphatique récurrentielle. (Fig. 17).

-- En dedans, les cornes thymiques entrent en rapport avec les faces latérales de la trachée et en avant d'elle, les veines thyroïdiennes inférieures, parfois la branche thyroïdienne médiane de Neubauer (A. thyroidea ima) née de l'artère thyro-thymique. Parfois les veines thymiques (Vv. thymicae) passent de part et d'autre de la corne thymique. Les glandes parathyroïdes inférieures peuvent être en rapport, le plus souvent supérieur ou interne (Fig. 18).

-- L'extrémité supérieure, les rapports seront bien entendu étudiés par rapport à la glande thyroïde.

Pour SAPPEY (296), le thymus reste distant de cinq à dix millimètres du bord inférieur de la glande thyroïde. Pour LUSHKA, KOLLIKER et METTENHEIMER, le thymus peut atteindre la glande thyroïde. Pour MARCHAND (208), la corne thymique est le plus souvent unilatérale, et il l'a rencontrée le plus souvent du côté droit. Pour LENORMAND, le contact thymo-thyroïdien est constant. Les dis-

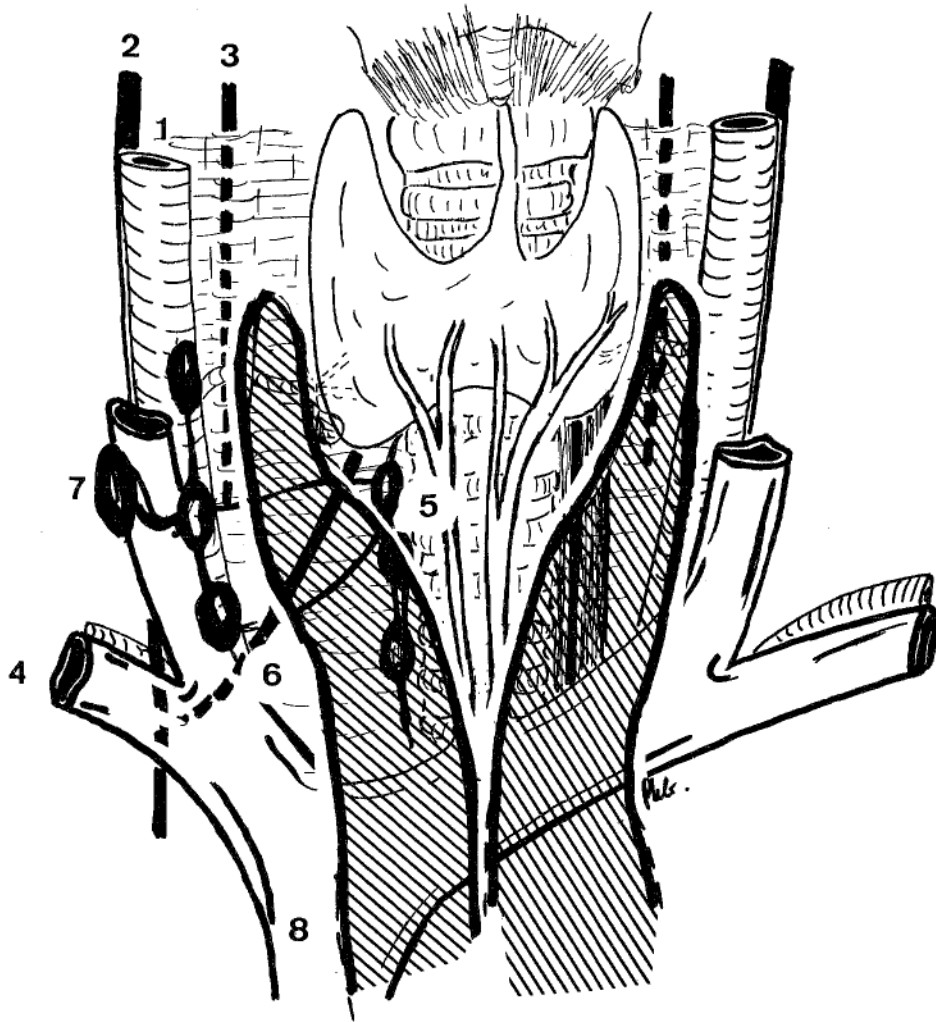


FIGURE 17

RAPPORTS CERVICAUX DU THYMUS DE L'ADULTE

1. Artère carotide primitive (A. carotis communis)
2. Nerf vague (N. vagus)
3. Nerf sympathique cervical (truncus sympathicus)
4. Vaisseaux sous-claviers (A.V. subclavae)
5. Chaine lymphatique latéro-trachéale droite
6. Nerf récurrent droit (N. laryngeus recurrens)
7. Chaine lymphatique jugulaire interne
8. Veine cave supérieure (Vena cava superior)

sections de OLIVIER (248) confirment que la glande thyroïde et le thymus sont unis par un cordon fibreux renfermant des branches de l'artère thyroïdienne inférieure, généralement au niveau de la corne gauche, qui est habituellement plus haute et OLIVIER précise : "Deux fois seulement sur 42 cas, en tirant le thymus de sa capsule, nous n'avons nullement mobilisé la glande thyroïde. Dans les 40 autres cas, l'adhérence était nette, le tractus fibreux reliant les deux organes renfermait des éléments glandulaires et une branche artérielle". Cette portion cervicale peut manquer et le thymus peut ne pas dépasser la veine brachio-céphalique gauche.

Sur nos 10 dissections de cadavres adultes, nous avons noté 5 fois des cornes thymiques bilatérales ; 1 fois une corne unilatérale gauche ; 1 fois une corne unilatérale droite. La corne thymique était essentiellement fibro-adipeuse, elle se terminait :

- En arrière, ou latéralement par rapport à la glande thyroïde comme pour rejoindre la glande parathyroïde inférieure (5 fois).
- Au contact du bord inférieur de la glande thyroïde (6 fois).
- A distance de la glande thyroïde (1 fois) (1 cm).

La liaison intime avec l'ensemble parathyro-thyroïdien se faisait par un cordon vascularisé dans 4 cas : présence d'une veine 1 fois, présence d'une artère 3 fois. Il s'agissait ici de vaisseaux macroscopiquement visibles. Nous n'avons pas pratiqué de coupe histologique à ce niveau, qui aurait peut être permis de déceler de petites branches artérielles ou veineuses. Une fois, seulement la corne était réellement coiffée de la glande parathyroïde inférieure. (Fig. 55b). Cependant, nous avons été également frappé par l'étroite relation, solide, qui existe entre la glande thyroïde, les glandes parathyroïdes et le thymus. Nous pensons que le classique ligament thyro-thymique n'est en fait que la continuation de la gaine thyroïdienne propre, sur la gaine thymique. Une fois, les deux lobes thymiques s'écartaient uniquement au contact du pôle inférieur de la glande thyroïde, créant une sorte de vasque se prolongeant latéralement par les deux cornes, qui passaient en arrière de la glande thyroïde. Ce type de disposition a été exposé par RADULOVIC (278), dans son article sur la gêne que peut représenter le thymus au cours de la trachéotomie. Dans les autres cas, le thymus ne présentait pas de corne et se terminait, soit juste au-dessus, soit au niveau, soit immédiatement au-dessous de la veine brachio-céphalique gauche, appendu à elle par des veines thymiques postérieures.

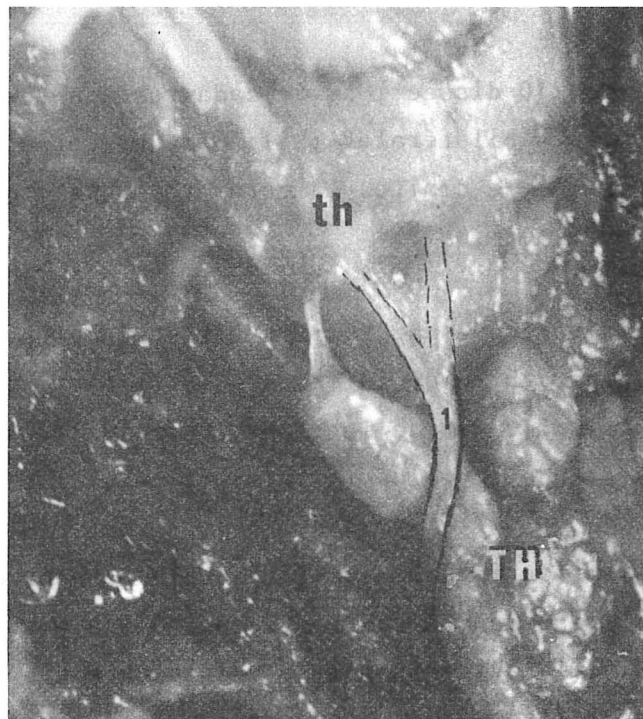


FIGURE 18

VEINE THYROÏDIENNE INFÉRIEURE PRECROISANT LA CORNE THYMIQUE

th. Glande thyroïde (glandula thyroidea)

TH. Thymus (thymus)

1. Veine thyroïdienne inférieure
(v. thyroidea inferior)

■ Chez le foetus et le nouveau-né

Le thymus est ici beaucoup plus large, sans différence significative entre foetus et nouveau-né.

-- Latéralement, de ce fait, les cornes débordent souvent le paquet vasculo-nerveux du cou, entrant en rapport alors directement avec les plans de l'aponévrose cervicale moyenne et le muscle sterno-cleïdo-hyoïdien et le plan de l'aponévrose cervicale superficielle et son contenu.

-- En arrière, il existe parfois un prolongement en dedans du paquet sus-cité. Le thymus, après avoir débordé la veine jugulaire interne se trouve en rapport avec la partie ascendante des vaisseaux sous-claviers et les branches du nerf vague (nerf laryngé récurrent à droite) et du nerf phrénique (n. phrenicus) et le ganglion stellaire (ganglion cervicothoracicum) à l'origine de l'artère vertébrale (A. vertebralis). A gauche, une corne thymique large peut entrer en rapport avec le canal thoracique, au niveau de son abouchement dans le confluent veineux de Pirogoff. Le thymus présente toujours une encoche créée par le passage des vaisseaux thoraciques internes, qui sont séparés par le nerf phrénique. Sur la ligne médiane, les deux lobes thymiques sont souvent jointifs, recouvrant la trachée et constituant donc chez l'enfant, un rapport gênant au cours de la trachéotomie.

-- En avant et en dedans, les rapports sont semblables à ceux décrits chez l'adulte. (Fig. 18).

-- En haut, les relations avec la glande thyroïde ont été étudiés au cours de 34 dissections, celles-ci étant toujours réalisées le cou en extension. Nous n'avons pas mesuré en centimètres la distance séparant l'extrémité inférieure de la glande thyroïde du pôle supérieur du thymus, car du fait de la disparité de taille, ces mesures n'auraient eu aucune valeur. Nous avons noté l'écart entre le pôle supérieur du thymus et la glande thyroïde et chiffré celui-ci en nombre d'anneaux trachéaux. Ainsi, le thymus du jeune âge déborde souvent la glande thyroïde, par l'intermédiaire des cornes. Ce fut le cas 6 fois. A noter que dans un cas la corne droite remontait jusqu'à l'angle de la mandibule (mandibulae) (Fig.

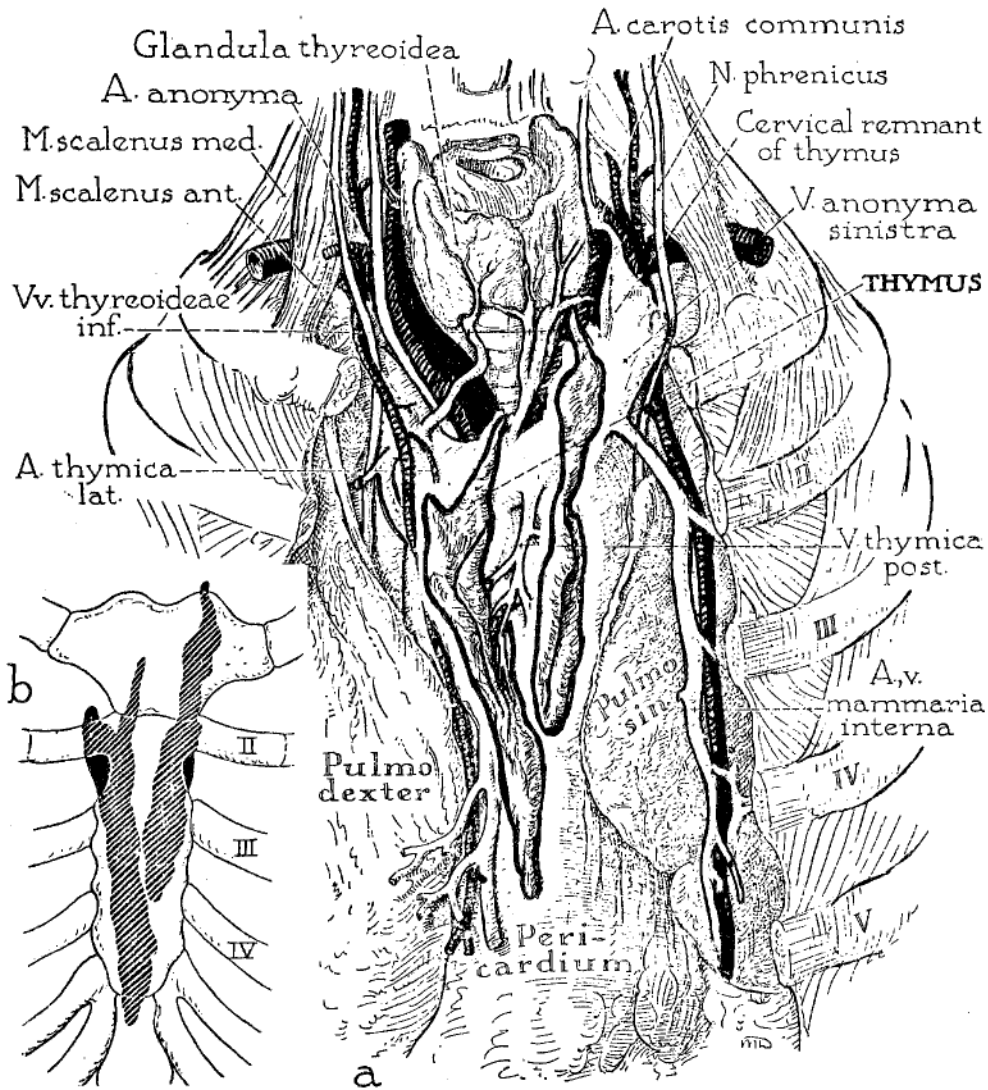


Figure III-78. ANATOMY OF THYMUS IN THE ADULT, EMPHASIZING THE FORM, VISCERAL RELATIONS AND BLOOD SUPPLY.

a. In this specimen, as is typical in the adult, the thymus is elongate and finger-shaped, consists of two parts, and has the gross appearance of paired fatty lobes. The thymic arteries are usually derived from the adjacent internal mammary arteries; at least some of the veins terminate in the left innominate (thymic bodies here retracted to expose the chief veins). The lobes occupy the sulcus between the anterior borders of the lungs, and may extend downward into the cardiac notch. *b.* Showing schematically the sternocostal relations of the thymus in the same specimen. In 66 per cent of 125 adult specimens studied the thymus ended inferiorly in the area between the third and fourth costal cartilages. (From Bell, Knapp, Anson and Larson: Quart. Bull., Northwestern Univ. M. School, 28:156-64, 1954.)

FIGURE 19

RAPPORTS THORACIQUES DU THYMUS DE L'ADULTE

(In : BELL)

Le thymus du foetus et du nouveau-né peut s'interrompre au niveau du pôle inférieur de la glande thyroïde. Ce fut le cas 29 fois, *ce par l'intermédiaire de cornes thymiques ou par un bord supérieur thymique accolé au bord inférieur de la glande thyroïde*. Le thymus reste enfin à distance de la glande thyroïde, mais toujours dans une gaine commune, séparé d'elle par : *un anneau trachéal 10 fois ; deux anneaux 9 fois ; trois anneaux 6 fois*. Un thymus foetal était enfin totalement thoracique et une fois un lobe ne dépassait pas la veine brachio-céphalique gauche, l'autre étant franchement cervical. Le thymus gêne toujours chez l'enfant l'abord de la trachée.

Le thymus se prolonge en bas, sans transition nette, avec la portion thoracique, il faut cependant noter qu'en avant le thymus est comprimé par les articulations sterno-claviculaires, la tête des clavicules (claviculae), faisant une saillie postérieure, recouverte par le muscle sterno-thyroïdien. Il peut être à ce niveau relativement difficile de glisser un doigt, pour pénétrer dans le thorax, malgré un plan de clivage aisément trouvé, permettant d'amorcer le décollement rétro-sternal.

LES RAPPORTS THORACIQUES

- Chez l'adulte (Fig. 19)

-- En avant, les rapports se font avec la face postérieure du sternum, recouverte du muscle triangulaire du sternum (m. transversus thoracis) en bas, et sur laquelle s'insère au tiers supérieur le muscle sterno-thyroïdien recouvert du plan profond de l'aponévrose cervicale moyenne qui n'envoie aucune expansion sur le péricarde. Les récessus pleuraux costo-médiastinaux recouvrent parfois totalement le thymus et souvent le débordent. *Le récessus pleural droit* part de l'articulation sterno-chondro-claviculaire descendant oblique en bas et à gauche, jusqu'au deuxième cartilage costal, pour atteindre, voir dépasser la

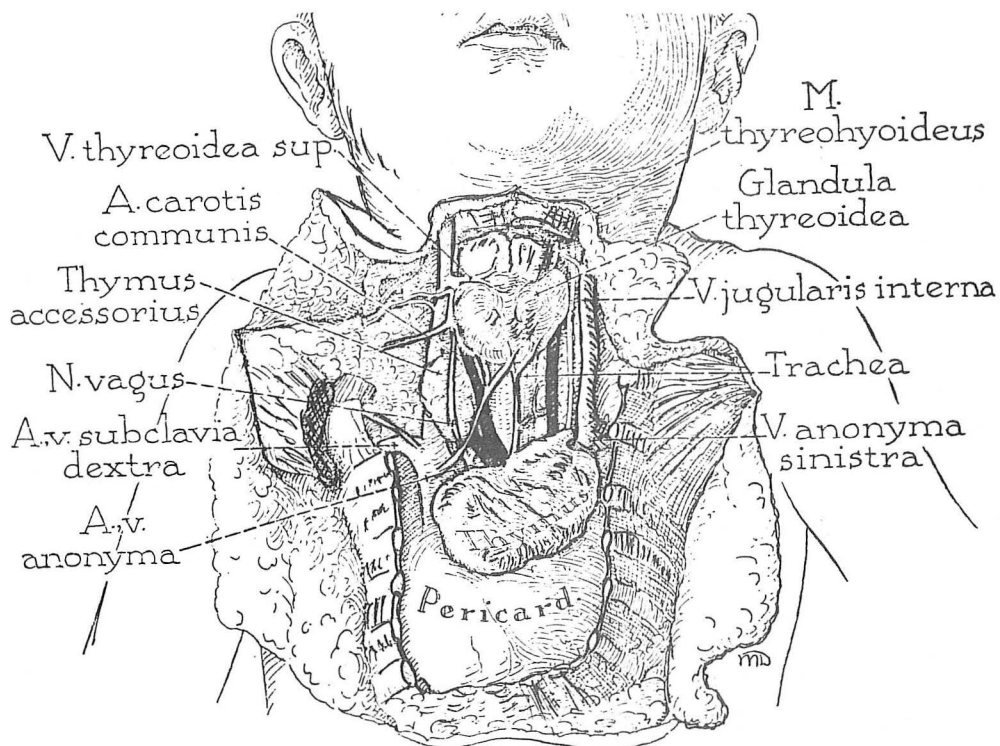


FIGURE 20 a

Figure III-77. FORM AND ANTERIOR MEDIASTINAL RELATIONS OF THE THYMUS IN A NEWBORN INFANT (FEMALE).

The gland is single, oval in outline and composed of compact glandular tissue. In these respects the thymus of the fetus and infant differs from the typical gland in the adult, in whom it is bilobed, digitiform and grossly adipose. (From Bell, Knapp, Anson and Larson: Quart. Bull., Northwestern Univ. M. School, 28:156-64, 1954.)

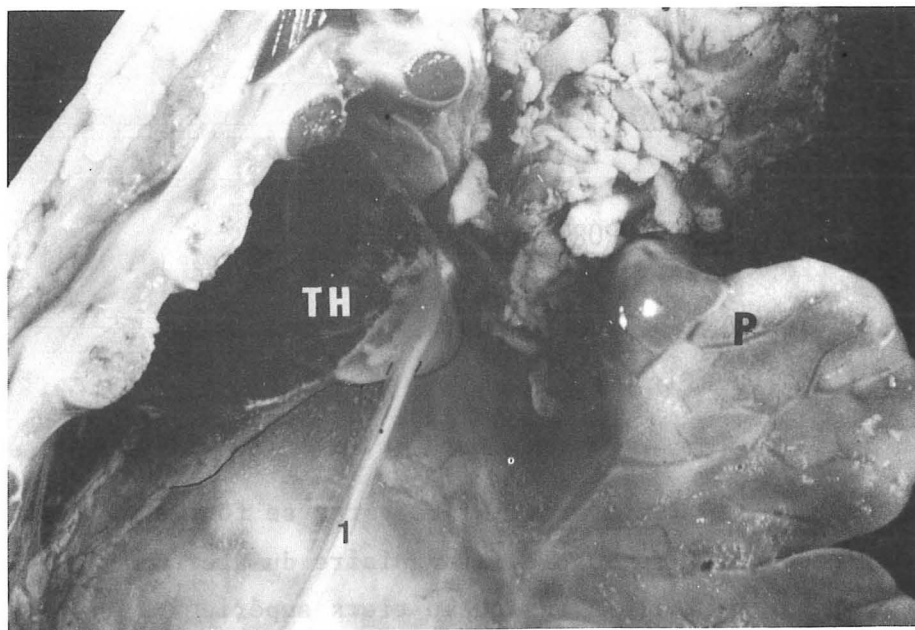


FIGURE 20 b

FIGURE 20 a : RAPPORTS DU THYMUS DU FOETUS (In : BELL)

FIGURE 20 b : RAPPORTS DU NERF PHRENIQUE GAUCHE AVEC LA FACE EXTERNE DU THYMUS
(Lobe injecté au Pontamine sky blue 6 BX)

- TH. Thymus (thymus)
- P. Poumon gauche (pulmo sinister)
- 1. Nerf et vaisseaux phréniques (n. phrenicus) ~ A.V. phrenicae)

ligne médiane. Il est alors vertical jusqu'au quatrième espace intercostal, puis il oblique de nouveau en dehors, au-dessous de l'extrémité inférieure de la glande. *Le récessus pleural gauche* part également de l'articulation sterno-chondro-claviculaire, puis oblique en bas et à droite, il rejoint le deuxième cartilage costal, puis descend, lui aussi, verticalement jusqu'au quatrième cartilage costal, prenant contact, voir même étant recouvert par le récessus droit, si celui-ci franchit la ligne médiane. Ainsi, est délimité, au-dessus de la troisième côte un triangle inter-pleural supérieur, visible radiologiquement sous forme de bandes pulmonaires antérieures. L'écartement de celles-ci peut faire envisager le diagnostic de tumeur thymique.

Les vaisseaux thoraciques internes sont situés en avant et en dehors du thymus, dans un plan différent, car ils sont plaqués contre le grill costo-sternal par le fascia endothoracique (fascia endothoracica). Ils sont accompagnés des noeuds lymphatiques thoraciques internes qui siègent dans les fosses de Souligoux.

-- Latéralement, le thymus entre en contact avec les plèvres médiastinales (pleura mediastinalis), généralement distant des nerfs phréniques. Une seule fois, nous avons rencontré un rapport avec le nerf phrénique droit et il s'agissait d'un thymus latéralisé à droite et entièrement pré-cave.

-- En arrière, les rapports se font avec la veine brachio-céphalique gauche, le thymus n'ayant jamais été rencontré totalement rétro-veineux chez nos 12 adultes. Cependant dans deux cas, un des lobes était rétro-veineux (1 lobe droit au cours d'une dissection, 1 lobe gauche sur une coupe sagittale). Ils peuvent se faire avec la face antérieure de la veine cave supérieure (1 cas). Ils se font, surtout au-dessous, avec le péricarde fibreux qui se prolonge sur l'aorte ascendante (Aorta ascendens) et sur l'artère pulmonaire (truncus pulmonaris), renforçant leur adventice et contribuant à former la gaine artérielle. A travers le péricarde, la base du thymus se projette sur l'origine du tronc pulmonaire et de l'aorte allant jusqu'à la fente de Ricard, orifice droit du sinus de Theile (sinus transversus pericardii).

-- En bas, le thymus repose sur le péricarde, auquel il adhère intimement par l'intermédiaire de sa gaine.

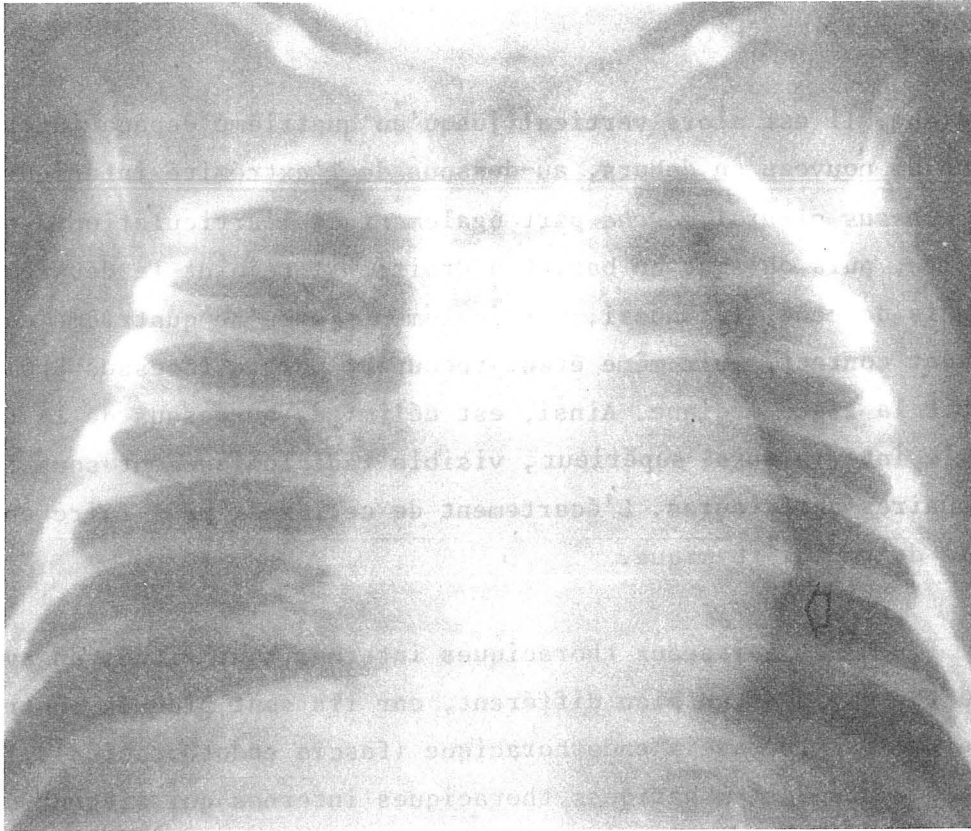


FIGURE 21 : L'ENCOCHE THYMOCARDIAQUE

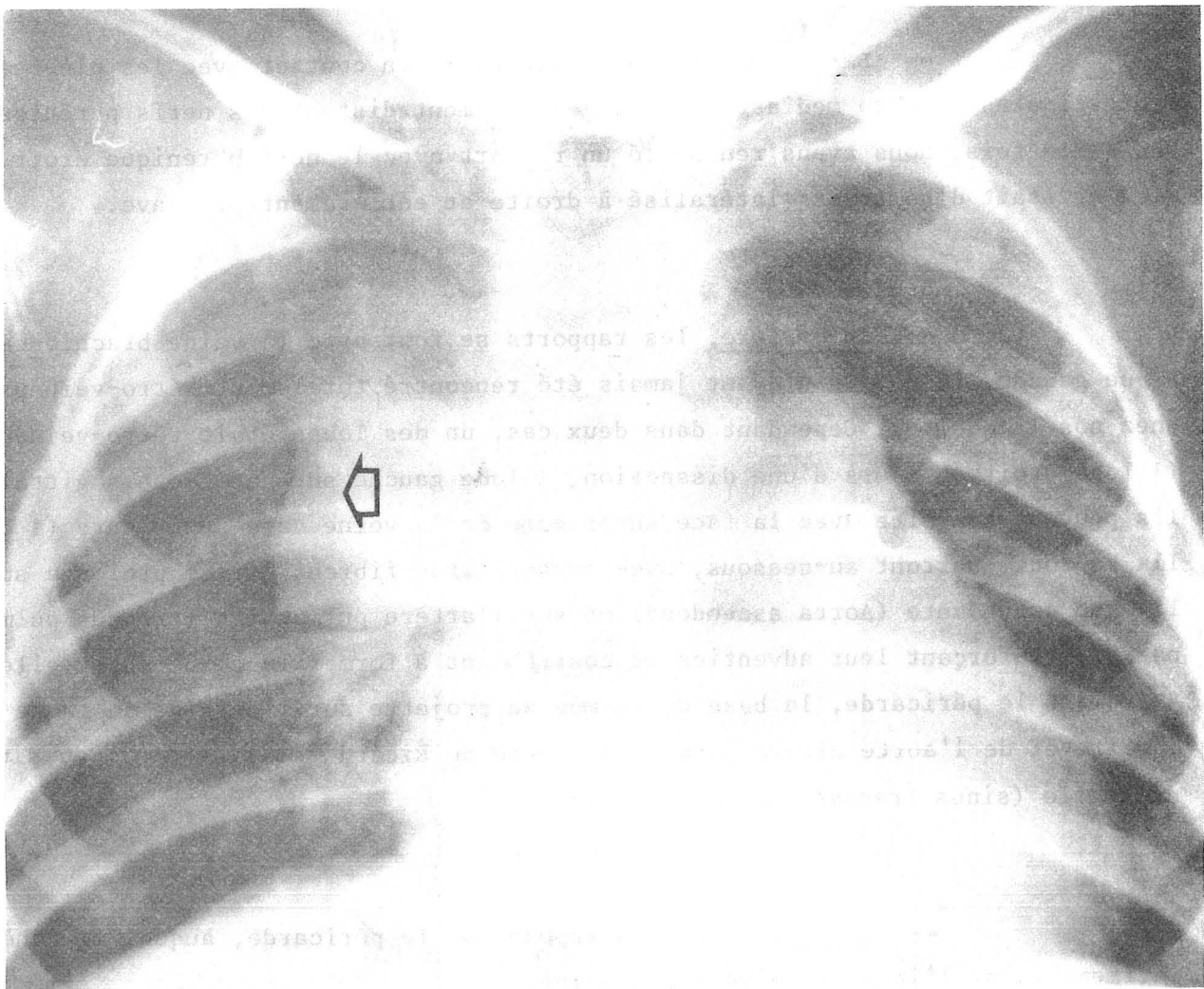


FIGURE 22 : IMAGE DES BORDS FESTONNES "EN VAGUES"
(clichés confiés par le Dr. BAUDAIN * Service de Radiologie Pédiatrique)

-- En dedans, le lobe thymique affronte son homologue controlatéral, parfois séparé de lui par les vaisseaux interlobaires. Les deux lobes sont souvent jointifs (cf. supra).

■ Chez le fœtus et le nouveau-né (Fig. 20a).

-- En avant, nous avons déjà vu que le thymus débordait souvent les vaisseaux thoraciques internes. De ce fait, plaqué contre les côtes, ses bords antéro-latéraux sont souvent marqués par des incisures costales qui donnent l'aspect en vaguelettes, classique sur les radiographies. Nous avons rencontré 4 cas de thymus totalement rétro-veineux sur 39 fœtus et 9 nouveau-nés disséqués, soit 8,33 %, ce qui est beaucoup plus fréquent que généralement. (Fig. 37).

-- Latéralement, par sa face triangulaire, le thymus entre en rapport classiquement avec les ligaments vertébro-péricardiques de BERAUD (22) et TEUTLEBEN (323). LATARJET fait ici se réfléchir le fascia endothoracique. Nous verrons dans le chapitre suivant que, pour nous, ces éléments sont confondus avec la gaine thymique. C'est par son intermédiaire que le thymus entre en rapport avec la plèvre médiastinale. Cette face triangulaire est souvent marquée de l'encoche postérieure de la veine brachio-céphalique gauche, déjà signalée par MARCHAND (208). Le bord postérieur est le plus souvent verticalisé, ou légèrement oblique en bas et en avant. Le nerf phrénique droit est un rapport du thymus, ne le croisant jamais, mais longeant parfois son bord postérieur (8 fois). Par contre, le nerf phrénique gauche est un rapport constant, croisant souvent la face externe du thymus. Là encore, nous l'avons rencontré, toujours hors de la gaine thymique, sous la plèvre médiastinale. Les nerfs phréniques n'ont jamais donné dans notre série de rameau thymique (Fig. 20b). Au niveau tout à fait supérieur de ce bord postérieur, le thymus entrait en rapport avec le nerf vague, dans sa portion sus-aortique (quatre fois). Le bord inférieur, presque horizontal, se situait au niveau du hile des poumons. Nous avons disséqué cinq fois le nerf cardiaque supérieur (n. cardiacus cervicalis superior) du nerf vague gauche qui passe en arrière de la veine brachio-céphalique gauche (4 fois) et une fois en avant. Il avait alors un rapport immédiat avec le thymus. Dans les autres cas, il était plus à distance de ce bord postérieur du thymus. Ceci avait déjà

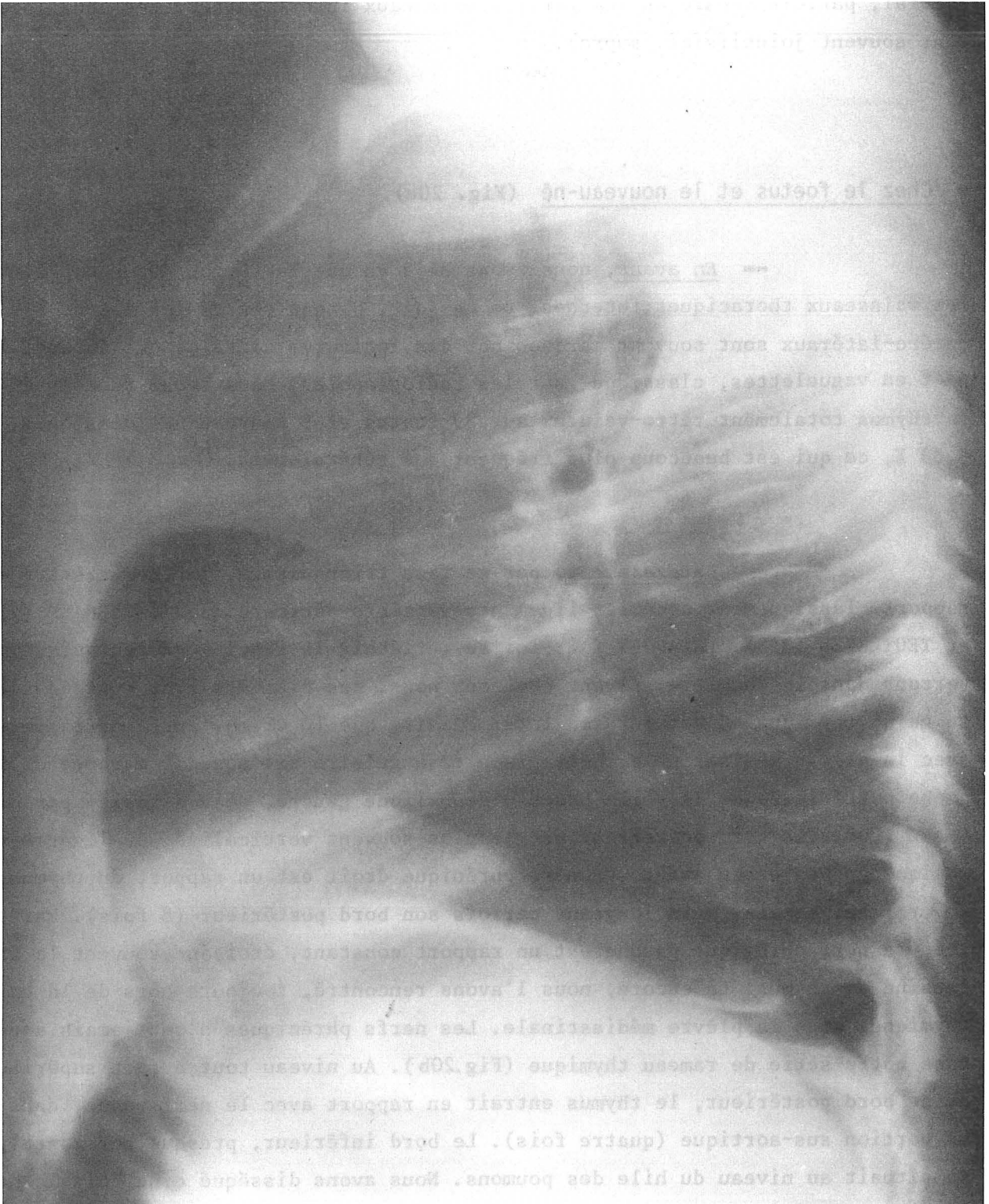


FIGURE 23

OPACITE THYMIQUE DE PROFIL

(cliché confié par le Dr. BAUDAIN - Service de Radiologie Pédiatrique)

été noté par RIEFFEL (284), mais celui-ci pensait qu'il s'agissait plutôt du nerf cardiaque inférieur (n. cardiacus cervicalis inferior). En fait, les nerfs cardiaques moyen et inférieur sont souvent confondus, cependant dans nos cas, ce nerf naissait au-dessus de l'anse du nerf récurrent.

Chez le nouveau-né, (9 cas), si le thymus a parfois présenté des bords latéraux convexes, il était toujours plus étroit que chez le fœtus. Une fois, il avait déjà une forme triangulaire, à base étroite, donc il était déjà de type allongé. La projection antérieure de la glande se faisait néanmoins jusqu'au niveau des vaisseaux thoraciques internes. Ceci vient donc bien confirmer l'impression des anatomistes classiques et des observations radiologiques : NOBACK (243), SOBOTTA (311), CAFFEY (48-49), ANSON (7) qui signalent : l'apparition de la respiration modifie la forme du thymus en rétrécissant transversalement celui-ci. HAMMARD (149), signalait déjà ce changement de morphologie, sans pouvoir, disait-il, préciser la date exacte du changement de la forme élargie à la forme allongée. En fait, dès la naissance, si le nouveau-né respire, le thymus devient rapidement plus profond que large, présentant un aspect soit losangique, soit plus souvent triangulaire, à base postérieure en coupe horizontale.

-- En arrière, les rapports se font comme chez l'adulte, avec la veine brachio-céphalique gauche et au-dessous d'elle, les gros vaisseaux émergeant du cœur et le péricarde. Parfois, le thymus reçoit une branche antéro-postérieure sous-veineuse (2 cas).

-- En dedans, les rapports entre les deux lobes sont beaucoup plus intimes que chez l'adulte. Nous avons de plus noté 8 fois des formations qui, macroscopiquement, semblaient être des noeuds lymphatiques. Cependant, l'analyse histologique rendue extrêmement difficile par la conservation dans le formol ou le liquide de Winckler, si elle a précisé la nature lymphoïde de ces structures, n'a pu répondre formellement : noeud lymphatique.

-- En bas, le thymus adhère intimement au péricarde par l'intermédiaire de sa gaine.

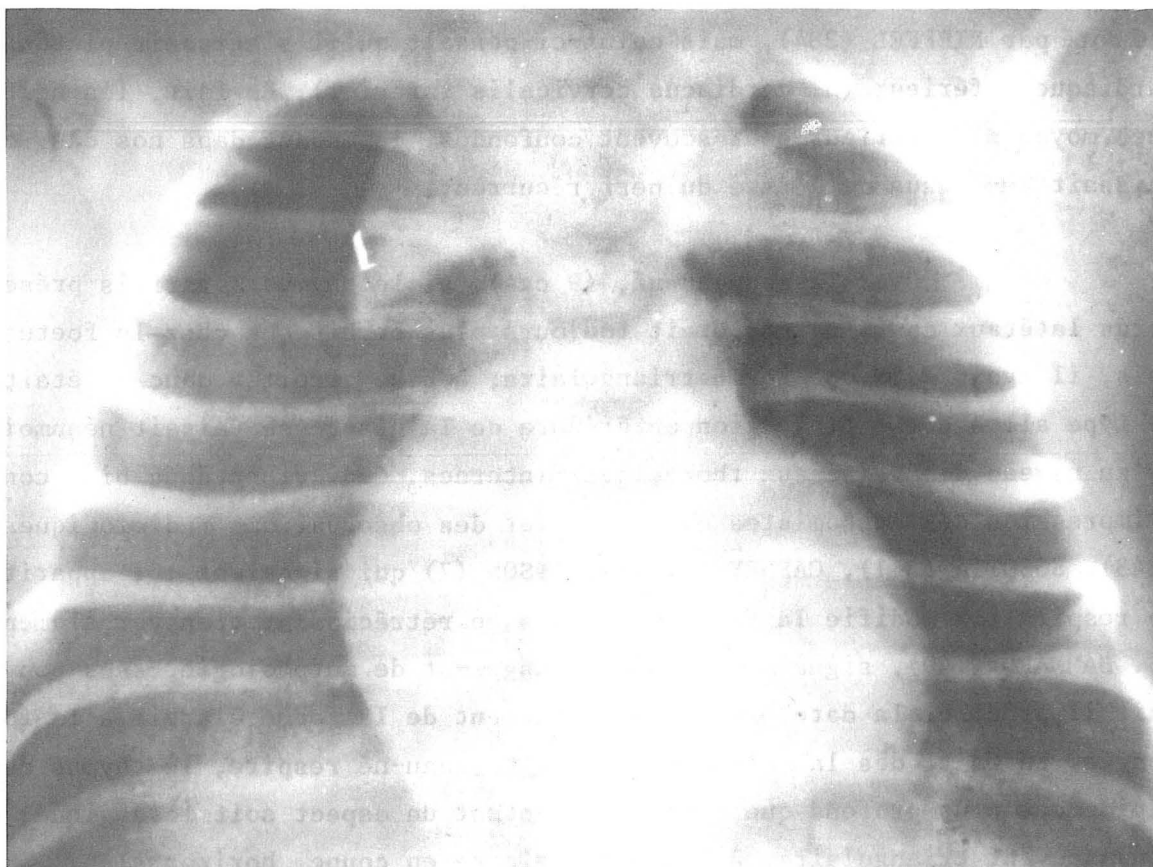


FIGURE 24

"THYMUS VOLANT" AU COURS D'UN PNEUMO-MEDIASTIN

(cliché confié par le Dr. BAUDAIN - Service de Radiologie Pédiatrique)

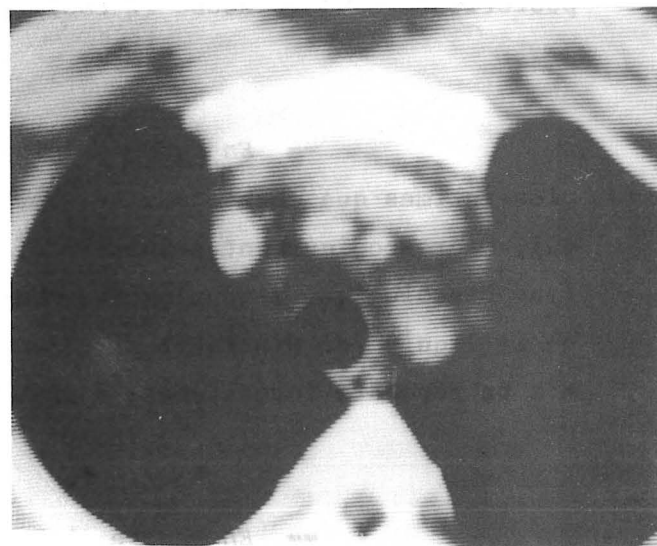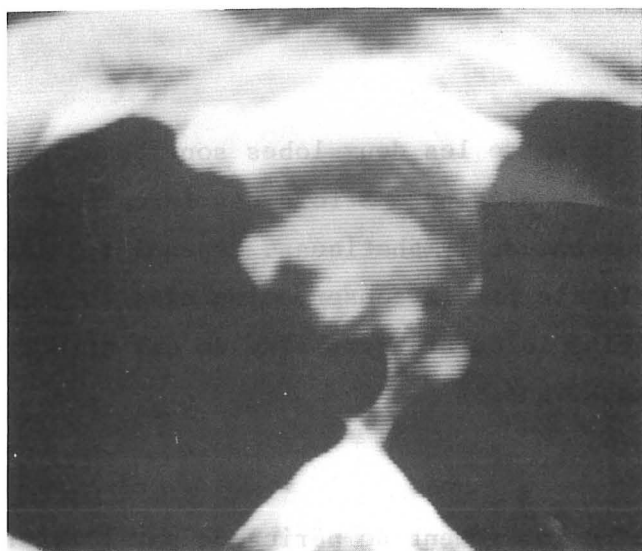


FIGURE 25

LE MEDIASTIN ANTERIEUR EN TOMODENSITOMETRIE


(clichés confiés par le Pr. Agr. COULOMB - Service de Radiologie Centrale)

Ainsi, au terme de cette étude, on voit que le thymus est bien un organe essentiellement variable, dont la forme et le volume sont soumis aux variations de pression et de volume des organes environnants. En effet, celui-ci relativement mou, ne peut guère comprimer des organes telle la trachée, contrairement à ce que pensaient les classiques.

Son volume radiologique est donc variable. Le thymus est aplati transversalement par les poumons en inspiration, il paraît plus large sur un cliché pris en expiration, il repose toujours sur le péricarde, ce qui fait que son ombre radiologique se confond avec celle de la silhouette cardiaque. Ainsi, il a pu être confondu parfois avec une image cardiaque anormale. Cependant, certains signes permettent de le distinguer : l'encoche thymo-cardiaque (Fig. 21) ; sa projection qui est différente en position debout ou couchée, ses limites supérieures qui deviennent floues, car le thymus se poursuit progressivement avec les espaces mous de la base du cou ; ses bords externes festonnés par les encoches costales, donnant le classique aspect en vagues (Fig. 22). De profil, la limite inférieure de la glande thymique, située au niveau du hile du poumon, fait qu'il semble reposer sur la petite scissure du poumon droit (Fig. 23). Il est donc bien difficile en fait d'individualiser le thymus sur des clichés sans préparation. Les clichés en tomographie de face et de profil permettront une meilleure individualisation, mais c'est surtout le pneumo-médiastin qui permet le mieux de l'isoler, lui donnant ainsi le classique aspect en thymus volant (Fig. 24). Cependant, cet examen est de moins en moins souvent pratiqué, étant donné les accidents qu'il a entraîné. La tomodensitométrie ne permet pas une étude beaucoup plus fiable de l'hypertrophie thymique, la densité glandulaire étant proche de la densité du tissu cellulograisieux (Fig. 25). Elle prendra par contre, tout son intérêt pour le diagnostic des petites tumeurs thymiques qui elles, auront une densité différente.



ULTRA-STRUCTURE THYMIQUE AU COURS DE L'EVOLUTION



ULTRA-STRUCTURE THYMIQUE AU COURS DE L'EVOLUTION

Avant la puberté, le thymus est composé de lobules incomplètement séparés par des septa conjonctifs, chaque lobule étant formé d'une médullaire et d'une corticale. Chez l'adulte, le thymus se transforme en une masse de tissu adipeux, contenant des îlots épars de tissu lymphatique, composé de régions épithéliales thymiques où les cellules endodermiques forment un filet et de tissu réticulaire parcouru de fibres argirophiles. Les régions épithéliales du thymus ne disparaissent pas complètement, même chez le sujet âgé, (HAMMAR-150). Compte-tenu des connaissances acquises actuellement sur les fonctions immunitaires du thymus, il nous a paru intéressant de rechercher dans la littérature une étude histologique et cytologique du thymus humain, en fonction de l'âge. Nous emprunterons celle-ci à von GAUDECKER (118) qui compare le thymus de l'enfant avec celui d'adultes de 33 à 63 ans.

LE THYMUS DE L'ENFANT

Le lobule est composé d'une médullaire centrale entourée d'un cortex dense, ses limites latérales s'enfoncent jusqu'au delà de la limite cortico-médullaire. Les septa contiennent de nombreux vaisseaux, de nombreuses cellules libres et principalement des lymphocytes.

LE CORTEX

- La région la plus externe du cortex est connue comme étant le lieu de la lymphopoïèse, à partir de cellules souches venues de la moëlle. De ce fait, on trouve là, des *grands lymphocytes* et des *lymphocytes de taille moyenne*. Les mitoses dans cette zone sont extrêmement nombreuses.

- Dans la portion interne du cortex on rencontre essentiellement de *petits lymphocytes*.

- *Les cellules épithéliales*, ont ici un aspect étoilé, leur cytoplasme contient des filaments qui semblent s'insérer sur des desmosomes. Il possède des prolongements aplatis qui entourent les vaisseaux et la surface du lobule. Elles reposent sur une basale conjonctive.

- *Les macrophages* sont épars dans le cortex, parfois leur cytoplasme contient des lymphocytes dégénérés.

- *Les monocytes* sont extrêmement peu nombreux à ce niveau.

LA MEDULLAIRE

Elle est plus abondamment pourvue en cellules épithéliales et en cellules réticulaires entrecroisées entre elles. On trouve aussi quelques macrophages. Elle est le siège des corpuscules de Hassall et les lymphocytes sont beaucoup plus rares.

- *Les cellules épithéliales* ont un cytoplasme plus volumineux que dans le cortex.

- *Les cellules réticulaires* sont caractérisées par leurs grands prolongements qui s'étendent entre les cellules épithéliales et parfois entourent les lymphocytes. Leur appareil de Golgi semble très actif.

- *Les petits lymphocytes* sont surtout intéressants à considérer.

. Ceux de la région profonde du cortex sont polyédriques, leur noyau est arrondi, avec un bord concave, entouré d'une mince couche de cytoplasme rempli de ribosomes, pauvre en appareil de Golgi, avec quelques mitochondries et quelques lysosomes qui entourent les deux centrioles.

. Ceux de la médullaire possèdent des membranes nucléaires et cytoplasmiques beaucoup plus irrégulières que celle des lymphocytes corticaux. La membrane nucléaire possède des invaginations de profondeur variable. Le cytoplasme est, ici, plus abondant. Il existe souvent des entrecroisements entre les lymphocytes adjacents et les cellules réticulaires. Les organelles cytoplasmiques sont ici plus nombreux, avec développement important de l'appareil de Golgi, du réticulum endoplasmique et de nombreuses mitochondries. On note dans quelques petits lymphocytes médullaires l'apparition d'inclusions sombres de nature probablement lysosomiale.

LE THYMUS DE L'ADULTE

La quantité relative de tissu adipeux et de tissu thymique n'est pas directement proportionnelle à l'âge. Dans les flots lymphatiques du corps graisseux de l'adulte on peut cependant reconnaître une corticale, une médullaire et du conjonctif. La médullaire n'est pas toujours totalement entourée de cortex, souvent elle est en contact direct avec le tissu adipeux et par endroits la médullaire et le cortex sont totalement séparés par du tissu conjonctif réticulaire.

LE CORTEX

- Il semble être le siège d'une lymphopoïèse active et de nombreuses mitoses sont notées. Le cortex externe contient des *grands et moyens lymphocytes* et le cortex interne des *petits lymphocytes*. La membrane épithéliale qui sépare le cortex des vaisseaux est visible au microscope optique, alors que, chez l'enfant, elle ne l'est qu'au microscope électronique.

- *Les cellules épithéliales* sont comparables à celles de l'enfant.

- *Les grands lymphocytes et les moyens lymphocytes* sont identiques à ceux de l'enfant, mais on rencontre des moyens lymphocytes jusque dans la médullaire.

- *Les petits lymphocytes* ont le même aspect que ceux de l'enfant, accompagnés de rares *macrophages, monocytes, mastocytes*, contribuant à former un cortex identique à celui de l'enfant.

LA MEDULLAIRE

- *L'épithélium thymique*, par contre, possède des cellules gonflées parfois vacuolées. Les cellules épithéliales forment de nombreux corpuscules de Hassall. Ceux-ci sont souvent kystiques et calcifiés. Quelques régions médullaires comportent des cellules exclusivement reliées par des liaisons étroites de type "tight".

- *Les cellules réticulaires* et leurs projections cytoplasmiques peuvent être notées dans la médullaire des adultes comme dans celle des enfants.

- On trouve également dans la médullaire de rares *monocytes*, *macrophages*, *mastocytes* et *plasmocytes*.

- Il existe dans cette médullaire des cellules géantes polynuclées qui sont rencontrées en petit nombre, mais entourées de cellules épithéliales et surtout de petits lymphocytes. Ces cellules géantes polynuclées ont un cytoplasme dense avec des amas de mitochondries. Elles possèdent de nombreuses microvillosités à leur périphérie, un appareil de Golgi dense et des citernes de réticulum endoplasmique. Elles semblent avoir un pouvoir phagocytaire.

- Les cellules *myoïdes* sont localisées uniquement en zone épithéliale. On les rencontre à tout âge, pouvant être allongées ou le plus souvent arrondies. On note des filaments de myosine entourés de filaments d'actine comme dans le muscle strié.

- Le conjonctif des îlots lymphatiques de l'adulte peut-être reconnu après coloration argentifère. Les espaces périvasculaires entourant un capillaire sont plus fréquents dans le cortex que dans la médullaire. On peut le plus souvent reconnaître un étui de cellules épithéliales thymiques reposant sur une basale. Cependant, ni la basale, ni les cellules réticulaires n'entourent complètement le capillaire, mettant ainsi les lymphocytes au contact du courant circulatoire. Cependant, von GAUDECKER écrit ne pas avoir observé de diapédèse sur ses coupes. Au contact de ces surfaces réticulaires on trouve les deux types de petits lymphocytes : ceux à noyau lisse et mince membrane cytoplasmique de type "cortical", ceux plus irréguliers et au cytoplasme plus abondant de type "médullaire".

DISCUSSION

Le cortex périphérique des îlots lymphoïdes de l'adulte indique qu'il existe une lymphopoïèse. Dans le cortex interne les cellules blastiques se différencient en petits lymphocytes. Ceux qui sont encore dans le cortex semblent ne pas avoir atteint leur complète maturité de lymphocytes T. Ces cellules finissent de murir dans la médullaire.

Plus au centre, la médullaire adulte est tout à fait comparable à celle de l'enfant. Les cellules réticulaires importantes pour la maturation des

lymphocytes T immunocompétents existent toujours chez l'adulte et les inclusions présentes dans les cellules épithéliales peuvent en imposer pour une sécrétion hormonale. Pour von GAUDECKER le thymus "involué" de l'adulte produit le même environnement facilitant la maturation des cellules T que le thymus de l'enfant.

Cependant, la présence au contact des vaisseaux, de lymphocytes T matures et d'autres petits lymphocytes T moins matures, prêche à croire que les thymocytes peuvent émigrer à des stades différents et finit de mûrir dans la rate ou dans les zones ganglionnaires dépendantes du thymus.

Cette compétence thymique jusqu'à l'âge le plus avancé de la vie explique que à tout âge la thymectomie diminue les défenses immunitaires, surtout à l'encontre de nouveaux antigènes et également l'immunité cancéreuse. SOUADJIAN (311) rapporte la survenue d'un cancer extra-thymique dix à quinze ans après une thymectomie chez 31 malades sur 146.



LA LOGE THYMIQUE




ÉTUDE DES CONCEPTIONS DES DIFFÉRENTS AUTEURS

ÉTUDE PERSONNELLE



ETUDE DES CONCEPTIONS DES DIFFERENTS AUTEURS

THÉORIE DES CLASSIQUES
THÉORIE MODERNE



Il faut tout d'abord souligner que tous les auteurs classiques, hormis SAPPEY (296) et TESTUT (322) ne décrivent qu'une gaine ou capsule thymique (capsula externa thymi) adhérente au parenchyme thymique (parenchyma thymi) et lui envoyant des expansions profondes séparant les lobes (lobus dexter - lobus sinister) et isolant des lobules (lobuli) au sein de ces lobes.

SAPPEY en 1876 (296) dans son traité d'Anatomie Descriptive écrit: "le thymus comprend dans sa structure : 1° deux enveloppes, l'une externe fibreuse, l'autre interne celluleuse ; 2° une substance propre segmentée en lobes, lobules et vésicules ; 3° des vaisseaux et des nerfs.

"L'enveloppe externe ou fibreuse est extrêmement mince, mais cependant bien manifeste et assez résistante. Lorsqu'on la saisit avec les mors d'une pince, elle se détache de la surface des lobes, s'adosse à elle-même et devient très apparente. Cette enveloppe, du reste, n'entoure pas tout le thymus ; elle recouvre seulement sa surface antérieure, ses bords et ses extrémités. Parvenue sur les limites de l'organe, elle ne se replie pas pour se prolonger sous sa face postérieure, mais s'unit par sa circonférence en bas au péricarde ; en haut, à l'aponévrose cervicale. Cette union a lieu par continuité de ses fibres avec celles des lames fibreuses correspondantes.

L'enveloppe celluleuse, située au-dessous de la précédente, entoure toute la périphérie du thymus. De sa face interne ou profonde émanent des prolongements qui pénètrent dans les interstices des lobes et des lobules et qui constituent pour chacun de ceux-ci une enveloppe secondaire. Elle est formée par un tissu cellulaire fin et abondant. On ne trouve dans ses aréoles aucune trace de tissu adipeux chez le fœtus, et même dans les premières années qui suivent la naissance. Mais à mesure que le thymus s'atrophie, les vésicules adipeuses apparaissent, se multiplient et finissent par envahir chez l'adulte la presque totalité de l'organe".

TESTUT en 1914 (322) décrit une seule capsule qui est, en fait, la capsule fibreuse externe et préconise la thymectomie intracapsulaire.

HUREAU et NIVEIRO en 1967 (166) individualisent un feuillet antérieur de la gaine thymique.

Cette conception décrivant une loge, une gaine et une capsule a été reprise par MORIN, RIOUX et FISHER (232) à propos de dix cas.

Pendant l'exécution de ce travail, les mêmes conclusions étaient données sur la loge thymique par l'école marseillaise (GRISOLI, DI-MARINO, SERIAT-GAUTIER) au Congrès des Anatomistes de Langue Française à Montpellier en 1979, (86).

Tous les autres auteurs ont donc étudié le thymus recouvert par sa capsule propre au sein d'une loge. Leurs conceptions furent différentes, car en fait les études étaient faites en prenant comme centre d'intérêt un organe différent du thymus : tantôt l'étude de l'aponévrose cervicale moyenne, tantôt les ligaments du péricarde, tantôt les gaines vasculaires du médiastin (mediastinum).

THÉORIE DES CLASSIQUES

GODMAN en 1824 (125) considère le ligament sterno-péricardique supérieur (lig. sternopericardiaca superior) et décrit alors un plan fibreux continu qui va du feuillet profond de l'aponévrose cervicale moyenne au péricarde. Il conclut : "le péricarde se continue sans interruption avec les aponévroses du cou"

COOPER en 1832 (62) décrit un fascia thoracique situé dans la région intermédiaire du cou (collum) au thorax qui laisse derrière le manubrium sternal (manubrium sterni) une ouverture par laquelle passe le thymus présentant deux parties : une cervicale ; une thoracique qui accompagne "l'artère innominée" (truncus brachiocephalicus) sur laquelle elle descend et de là s'étend sur les parois de l'aorte. Elle couvre les vaisseaux qui en partent, les unit si intimement au os du thorax qu'on ne peut les séparer qu'à l'aide du scalpel : "une union semblable, mais moins intense, existe aussi entre le fascia, la surface de la veine innominée et le péricarde".

BLANDIN en 1838 cité par ROUVIERE (289) n'admet pas non plus la continuité avec le péricarde du feuillet aponévrotique situé entre la face postérieure du muscle sterno-thyroïdien et la trachée : "quatrième feuillet que GODMAN fait continuer à tort avec le péricarde".

CRUVEILHIER en 1865 (74) décrit une loge thymique dont la limite antérieure est le sternum et le muscle sterno-thyroïdien. Le thymus en est séparé par l'aponévrose cervicale moyenne. Les limites latérales sont constituées par les plèvres. En arrière, le péricarde auquel le thymus adhère par des prolongements fibreux, la crosse de l'aorte (arcus aortae) et les trois troncs artériels qui en naissent, les veines thyroïdiennes inférieures, la veine brachio-céphalique gauche. Il ne précise pas plus avant les gaines ou ligaments qui constituent cette loge.

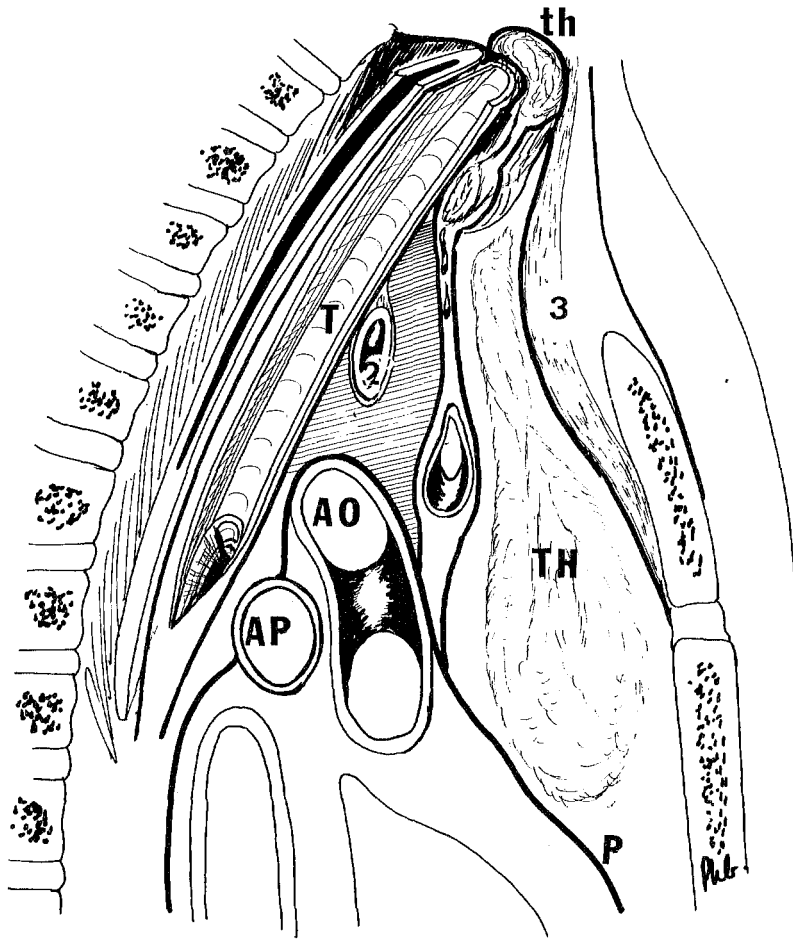


FIGURE 26

LA LAME THYRO-PERICARDIQUE DE RICHET

- th. Glande thyroïde (glandula thyroidea)
- TH. Thymus (thymus)
- Ao. Aorte (Aortae)
- AP. Artère pulmonaire droite (arteria pulmonis dextra)
- T. Trachée (trachea)
- P. Péricarde (pericardium)

- 1. Veine brachio-céphalique (V. brachiocephalica)
- 2. Tronc artériel brachio-céphalique (truncus brachiocephalicus)
- 3. Muscle sterno-thyroïdien et feuillet profond de l'aponévrose cervicale moyenne (m. sternothyroideus) [lamina pretrachealis]

RICHET en 1877 (282) dans son traité d'Anatomie Médico-Chirurgicale écrit : "En arrière de l'aponévrose omo-claviculaire, j'ai disséqué une pseudo-aponévrose formée par : la gaine celluleuse de la trachée et de l'oesophage (esophagus) sur la ligne médiane, sur les côtés par la gaine vasculo-nerveuse. Les deux gaines reliées par des tractus fibreux forment au devant et autour de ces organes une couche lamelliforme qui les accompagne dans le thorax et se jette sur le péricarde, après avoir englobé le tronc veineux innominé et avoir envoyé des expansions au tronc artériel brachio-céphalique". Il lui donne le nom de "lame thyro-péricardique". Latéralement, ce feuillet profond se confond avec la gaine vasculaire.(Fig.26).

BEAUNIS et BOUCHARD en 1880 (17) proposent une description complète et détaillée de l'aponévrose cervicale moyenne. Dans sa partie médiane, ils la font descendre devant la trachée, formant avec l'aponévrose cervicale superficielle des gaines pour les muscles sterno-cleïdo-hyoïdiens et sterno-thyroïdiens. Elle se rend à la face postérieure du sternum. Latéralement, plus complexe, elle naît, en arrière, de la lame sagittale de CHARPY, engaine les gros vaisseaux du cou et le muscle omo-hyoïdien (m. omohyoideus) qui la sous-tend. Formant le fond de l'excavation parotidienne, elle va se fixer au bord du premier cartilage costal et à la première côte. Plus en dehors, en arrière du muscle sterno-cleïdo-mastoïdien, elle se porte de la première côte à la clavicule, fermant en haut la cavité axillaire, constituant une arcade pour le passage de la veine sous-clavière. Dans l'intervalle de l'aponévrose pré-vertébrale et de la première côte, elle se prolonge jusque sur le péricarde. Nulle part, dans la description du péricarde, ces auteurs ne mentionnent les ligaments péricardiques et ils ne citent nulle part ailleurs la loge thyroïdienne (Fig.27).

TILLAUX en 1884 (327) dans sa description du médiastin antérieur signale un rétrécissement moyen et des évasements supérieur et inférieur qui le font comparer à un sablier. Selon lui, il renferme d'avant en arrière :

- Une couche de tissu cellulaire, puis le thymus et la veine brachio-céphalique gauche.
- La portion antérieure du péricarde, les vaisseaux et les nerfs diaphragmatiques.
- La face antérieure du coeur (facies sternocostalis cordis), les gros vaisseaux de la base et de leurs branches.

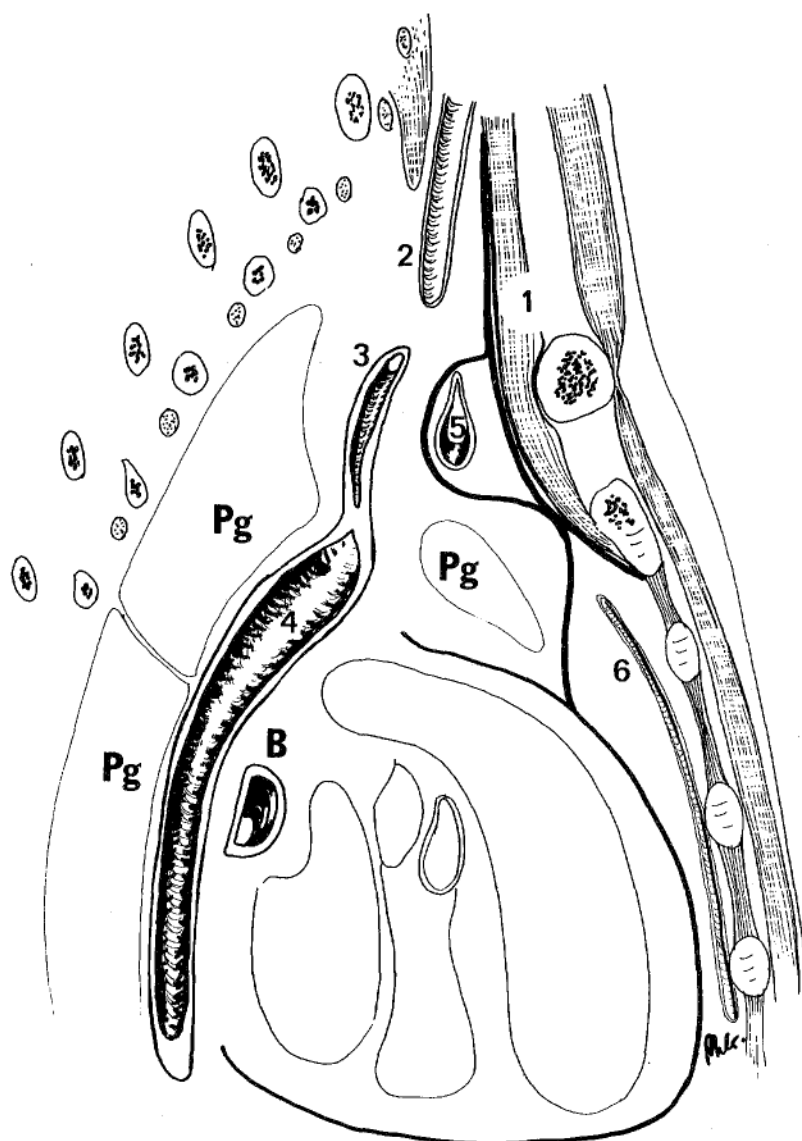


FIGURE 27

COUPE PARA-SAGITTALE GAUCHE : 30 mm DE LA LIGNE MEDIANE

(Théorie de BEAUNIS et BOUCHARD)

- B. Bronche principale gauche (bronchus principalis sinister)
- Pg. Poumon gauche (pulmo sinister)
- 1. Muscle sterno-thyroïdien (m. sternothyroideus)
- 2. Artère carotide commune (Arteria carotis communis)
- 3. Artère sous-clavière (A. subclavia)
- 4. Aorte descendante (Aorta descendens)
- 5. Veine brachio-céphalique gauche (V. brachiocephalica sinistra)
- 6. Vaisseaux thoraciques internes (A.V. thoracicae internae)

- La face postérieure du coeur (facies auricularis cordis), la veine cave supérieure, les vaisseaux pulmonaires (Aa. pulmonalis - Vv. pulmonales).
- La portion postérieure du péricarde.

Le premier plan : "immédiatement en arrière du sternum existe une couche de tissu celluleux, lâche et abondante, comprise entre "l'insertion au sternum des deux plèvres médiastines droite et gauche. Les plèvres qui s'insèrent très près l'une de l'autre au point d'arriver presque au contact ... Cette couche est plus abondante dans l'évasement supérieur du médiastin que dans l'inférieur. En effet, chez le fœtus, l'évasement supérieur est occupé presque exclusivement par le thymus, organe transitoire qui s'atrophie à partir de la naissance et ne tarde pas à être remplacé par du tissu cellulaire... Une communication importante est celle qui se fait vers le haut de la région, entre cette couche celluleuse et celle qui, située au cou en arrière du feuillet moyen ou sterno-claviculaire de l'aponévrose cervicale entoure de toutes parts la trachée. C'est par cette voie que les abcès du cou peuvent passer dans le médiastin et occasionner les plus graves désordres. La veine brachio-céphalique gauche située dans un dédoublement du feuillet sterno-claviculaire de l'aponévrose cervicale moyenne se trouve comprise dans cette couche celluleuse, immédiatement en arrière de la fourchette sternale et en avant du tronc artériel brachio-céphalique qu'elle croise à angle droit". Il ne décrit donc pas de ligament suspenseur du péricarde, fait communiquer le médiastin antérieur avec les espaces du cou en arrière de l'aponévrose cervicale moyenne. Celle-ci par son expansion thoracique englobe le tronc veineux brachio-céphalique. Ainsi, la communication des espaces celluleux se ferait entre veine brachio-céphalique gauche et gaine artérielle. Ainsi, les troncs artériels et veineux sont compris dans un tissu cellulaire, sans que TILLAUX n'individualise de vraie gaine (Fig.28).

FAYET en 1877, dans sa thèse (102) sur les aponévroses cervicales pense que l'aponévrose cervicale moyenne ne prend pas part au feuillet profond du muscle sterno-thyroïdien. Il pense que cette aponévrose qui englobe les muscles omo-hyoïdien et sterno-cleïdo-hyoïdien divise le cou en deux loges principales :

- Une antérieure, qui comprend la peau, le tissu sous-cutané, le muscle peucier, l'aponévrose cervicale superficielle, le muscle sterno-cleïdo-mastoïdien, les nerfs du plexus cervical superficiel et la veine jugulaire interne.

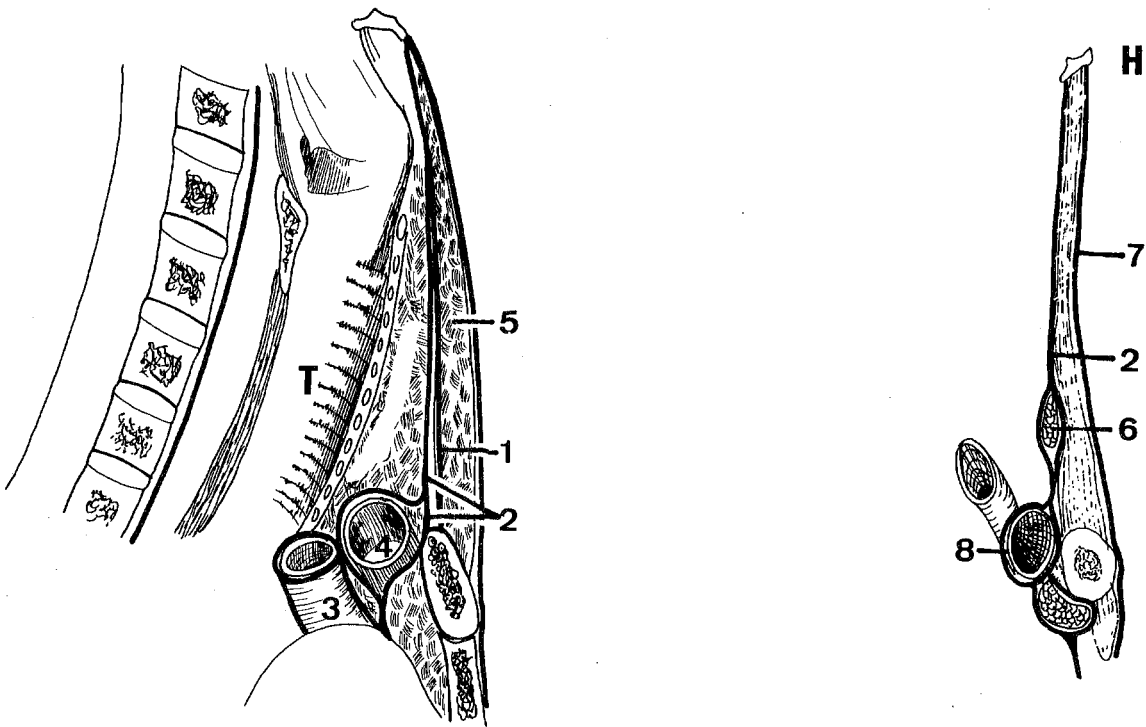


FIGURE 28

LES APONEVROSES DU COU
(d'après TILLAUX)

a : coupe sagittale médiane

b) coupe para-médiane sagittale

T. Trachée (trachea)

H. Os hyoïde (os hyoideum)

1. Muscle sterno-cleïdo-hyoïdien (m. sternocleidohyoideus)

2. Muscle sterno-thyroïdien et feuillet profond de l'aponévrose cervicale moyenne (m. sternothyroïdeus) (lamina pretrachealis)

3. Tronc artériel brachio-céphalique (truncus brachiocephalicus)

4. Veine brachio-céphalique gauche (V. brachiocephalica sinistra)

5. Espace celluleux

6. Muscle omo-hyoïdien (m. omohyoideus)

7. Aponévrose cervicale superficielle (lamina superficialis, fascia cervicalis)

8. Veine sous-clavière droite (v. subclavia dextra)

= L'autre postérieure (vasculo-viscérale) comprend les viscères du cou, la glande thyroïde, la trachée et le larynx, l'oesophage et le pharynx, le paquet vasculo-nerveux. Les muscles sterno-thyroïdiens sont, d'après sa description, compris dans cette loge. L'enveloppe de la glande thyroïde est une dépendance de l'aponévrose rétro-pharyngienne et donc totalement indépendante de l'aponévrose cervicale moyenne. Cette aponévrose, rétro-pharyngienne, vient former une gaine à la trachée et fournit une enveloppe à la glande thyroïde. Le muscle sterno-thyroïdien a donc une aponévrose postérieure issue du fourreau viscéral et une aponévrose antérieure qui est l'aponévrose cervicale moyenne proprement dite. Ce n'est qu'au niveau des bords interne et externe de ce muscle que l'aponévrose moyenne entre en connexion avec la gaine thyroïdo-trachéale pour compléter son enveloppe. En dehors, l'aponévrose cervicale moyenne enveloppe les vaisseaux du cou. Le feuillet postérieur en bas s'insère sur le sternum.

"Le bord inférieur de la gaine de ces muscles (sterno-thyroïdiens d'après la plupart des auteurs, après avoir pris connexion avec le sternum, se porterait vers le thorax et se continuerait avec le feuillet fibreux au niveau du péricarde. Mais puisque nous avons vu que ce feuillet sépare les muscles sterno-hyoïdiens des muscles sterno-thyroïdiens, et que l'insertion de ces derniers se fait au sternum au-dessous de celle des premiers, et que, de plus, nous avons dit que le feuillet postérieur de la gaine de ces mêmes sterno-thyroïdiens était constitué par le feuillet thyroïdo-trachéal, ou lame péri-viscérale des aponévroses rétro-pharyngiennes, il faut admettre que le feuillet postérieur de la gaine des muscles sterno-hyoïdiens s'arrête entre l'insertion de ces muscles et celle des muscles sterno-thyroïdiens et ne descend pas plus bas. Tout au plus envoie-t-il ainsi, on peut le contrôler lorsqu'on fait la résection sous-périostée du sternum, l'expansion fibreuse légère qui émerge à droite et à gauche des muscles pré-cités et qui va se perdre sur les parties les plus élevées du médiastin antérieur, mais sans aboutir au feuillet fibreux du péricarde. Il est vrai, cependant, que l'aponévrose moyenne entre en connexion avec le sac fibreux du péricarde ; mais c'est par l'intermédiaire de la portion qui prend part à la constitution, mieux, au renforcement de la gaine vasculo-nerveuse du cou et qui, se prolongeant sur les vaisseaux, vient, arrivée à la clavicule, donner sur les côtés, une expansion semblable à la gaine de la veine sous-clavière, et, dans le thorax, suit les gros troncs vasculaires jusque sur le péricarde. Voilà, selon nous, comme il faut entendre l'expansion que l'aponévrose cervicale moyenne donne au sac péricardique ; elle n'entre en connexion avec le feuillet fibreux de la séreuse que par l'intermédiaire des gaines vasculaires. Quant à l'existence d'un feuillet spécial conti-

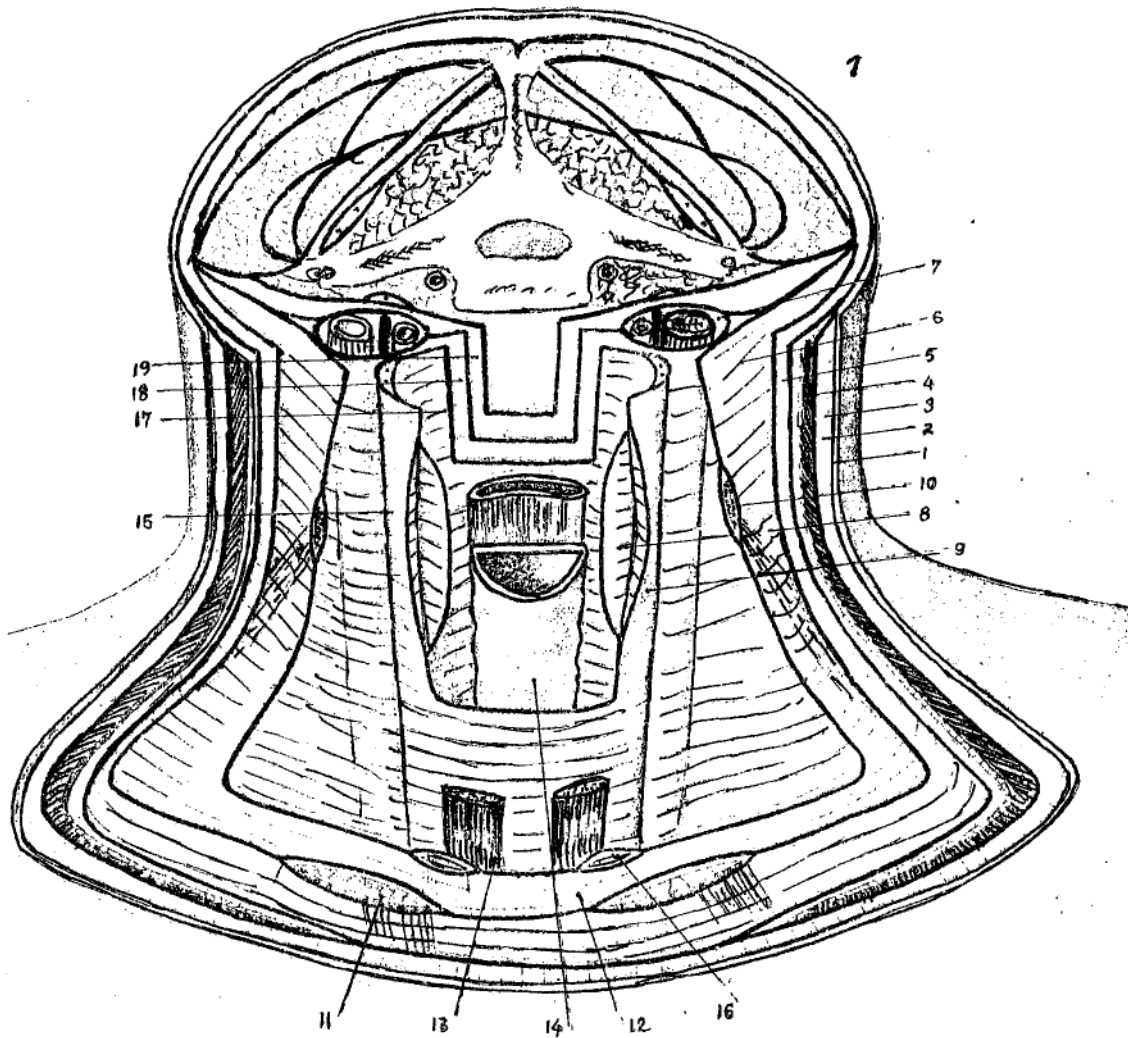


FIGURE 29

LES APONEVROSES DU COU D'APRES FAYET

1. Coupe de la peau
2. Feuillet superficiel de la gaine du peaucier
3. Peaucier du cou (plathysma)
4. Feuillet profond de la gaine du peaucier
5. Aponévrose cervicale superficielle (lamina superficialis, fascia cervicalis)
6. Aponévrose cervicale moyenne (lamina pretrachealis)
7. Paquet vasculo-nerveux
8. Loge du corps thyroïde qui en a été énuclée
9. Gaine péri-viscérale
10. Coupe du muscle omo-hyoïdien (m. omohyoideus)
11. Coupe du muscle sterno-mastoïdien (m. sternocleidomastoideus)
12. Aponévrose cervicale moyenne
13. Muscle sterno-thyroïdien, placé entre l'aponévrose moyenne et la gaine péri-viscérale (m. sternothyroideus)
14. Trachée-artère (trachea)
15. Esophage (esophagus)
16. Coupe du muscle sterno-hyoïdien (m. sternohyoideus)
17. Fenêtre pratiquée dans la gaine péri-viscérale
18. Fenêtre pratiquée dans la lame transverse intermédiaire
19. Fenêtre pratiquée dans l'aponévrose pré-vertébrale (lamina prevertebralis)

nuant cette aponévrose en arrière du sternum, et se portant sur la séreuse précitée, nous n'avons pas de preuve suffisante pour l'admettre ... On a insisté sur l'importance de l'expansion de l'aponévrose cervicale moyenne en l'appelant ligament ou feuillet suspenseur du péricarde. Mais la suspension du péricarde est largement assurée par la connexion des gaines vasculaires du cou avec les aponévrose qui les renforcent, sans qu'il soit besoin de faire intervenir un feuillet spécial, d'ailleurs, ne nous paraît pas exister..."

Par ailleurs, les connexions de la gaine viscérale sont intéressantes au-dessous du cartilage thyroïde. Arrivé au niveau du bord postérieur des lobes de la glande thyroïde, elle se divise en deux lames : l'une passant en avant de la glande, l'autre passant en arrière entre la glande et la trachée. Ces deux lames se réunissent sur la ligne médiane avec celles du côté opposé : "c'est la gaine du corps thyroïde". Au-dessous de la glande, au moment où elle passe en avant de la trachée, cette lame est renforcée par des tractus transversaux, légèrement concaves en haut qui semblent soutenir la glande précitée et vont adhérer à la face profonde du muscle sterno-thyroïdien".

Cependant, FAYET dans le prolongement inférieur de la gaine ne fait jamais mention de la position du thymus, par rapport aux différents feuillets (Fig. 29).

LANNELONGUE et LE DENTU (cités par PATURET - 263), décrivent le ligament sterno-costo-péricardique, "de forme triangulaire, il se détache de la partie antéro-supérieure du péricarde, en avant de l'aorte ascendante ; et de là il se dirige obliquement en haut et en avant, en irradiant en éventail pour se fixer :

- Par ses *faisceaux moyens*, à la face postérieure du manubrium sternal, au-dessous des insertions du sterno-thyroïdien ; quelques unes de ses fibres se continuent avec l'aponévrose cervicale moyenne, constituant le *ligament cervico-péricardique de Richet*.
- Et par ses *faisceaux latéraux*, à la partie interne de la face postérieure des deux premiers cartilages costaux, et sur la face postérieure de l'articulation sterno-chondro-claviculaire.

Ce ligament, disposé dans un plan frontal, est presque vertical il limite en avant et en bas la loge thymique, il est suspenseur du péricarde, à la fois dans la station debout et dans le décubitus dorsal".

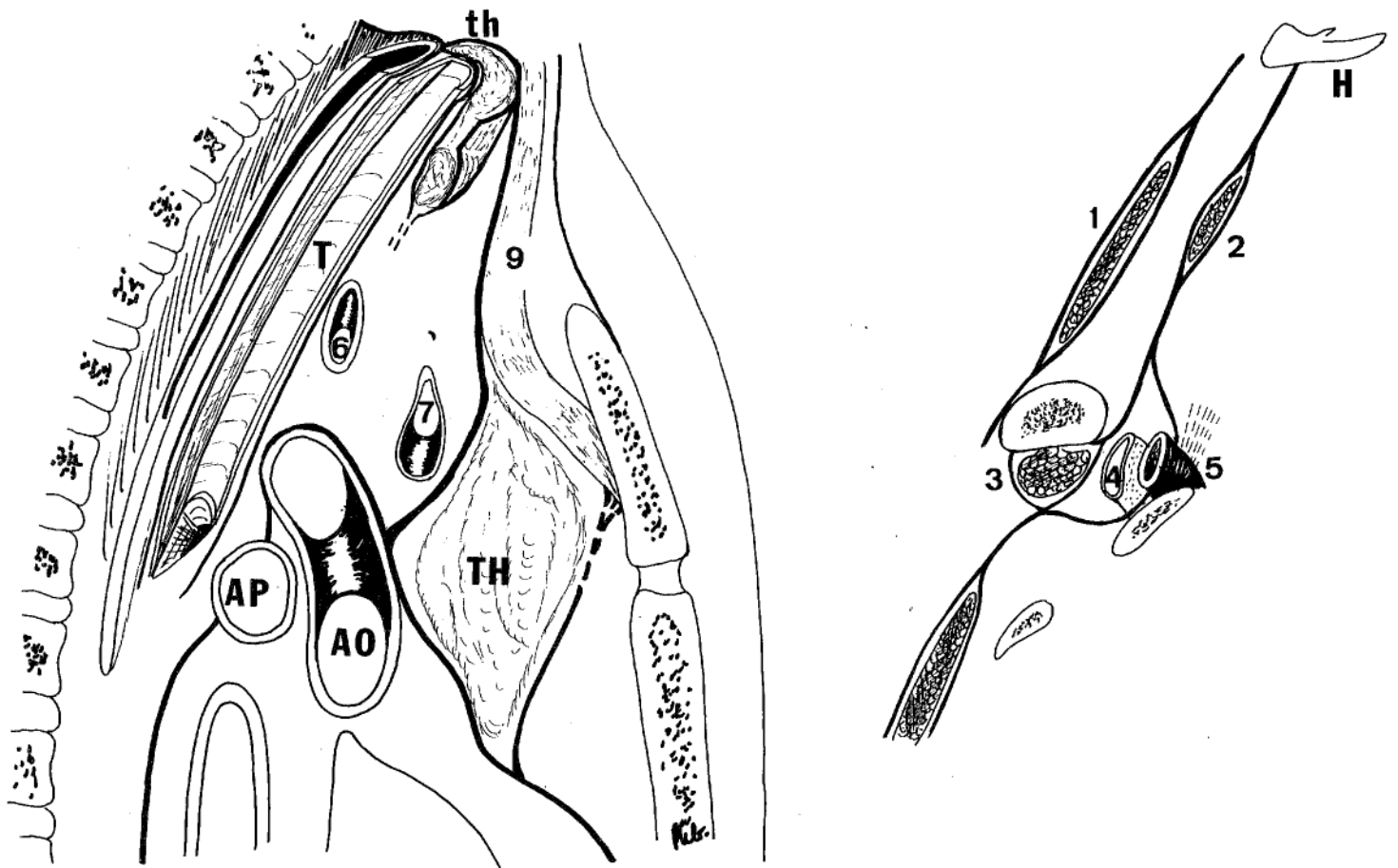


FIGURE 30
LA LOGE THYMIQUE
(Théorie de DEBIERRE et TRAMBLIN)

a) - coupe sagittale médiane

b) - coupe para-sagittale

AP. Artère pulmonaire droite (arteria pulmonis dextra)

Ao. Aorte (aortae)

th. Glande thyroïde (glandula thyroidea)

TH. Thymus (thymus)

H. Os hyoïde (os hyoideus)

1. Muscle sterno-cleïdo-mastoïdien (m. sternocleidomastoideus)

2. Muscle omo-hyoïdien (m. omohyoideus)

3. Muscle sous-clavier (m. subclavia)

4. Veine sous-clavière (V. subclavia)

5. Artère sous-clavière (A. subclavia)

6. Tronc artériel brachio-céphalique (truncus brachiocephalicus)

7. Veine brachio-céphalique gauche (V. brachiocephalicus sinistra)

9. Muscle sterno-thyroïdien et feuillet profond de l'aponévrose cervicale moyenne (m. sternothyroideus) (lamina pretrachealis)

DEBIERRE en 1880 (78), considère qu'il existe deux ligaments sterno-péricardiques supérieurs : *péricardo-sternal supérieur* allant du sommet du péricarde à la base du sternum, puis vers l'aponévrose cervicale moyenne ; *péricardo-costal* tendu du sommet du péricarde aux faces postérieures des première et deuxième côtes passant en avant du thymus chez l'enfant et de ses reliquats chez l'adulte. Il se continue également avec l'aponévrose cervicale moyenne : "La gaine du sterno-thyroïdien s'est dédoublée pour envoyer une lame membraneuse résistante dans le thorax, lame membraneuse qui est en relation intime avec les débris du thymus, et qui vient se perdre sur la face antérieure du péricarde. Nous avons ici un lieu de passage direct du feuillet musculaire de l'aponévrose cervicale moyenne au péricarde. C'est le ligament décrit sous le nom de *thymo-péricardique*."

Nous voyons en outre qu'immédiatement en-dessous de l'insertion sternale du feuillet postérieur de la gaine sterno-thyroïdienne, prend naissance une nouvelle formation fibreuse qui descend vers le péricarde. Pour l'étudier, désinsérons le diaphragme des côtes, et soulevons le plastron de bas en haut en détruisant le ligament xypho-péricardique et en passant entre la face antérieure du péricarde et la face postérieure du plastron sterno-costal. Nous suivons aisément cette lame sur la face postérieure de la première côte jusqu'à la gaine des vaisseaux sous-claviers, à un point correspondant à l'origine des vaisseaux mammaires, autour desquels elle se réfléchit en leur formant, à eux aussi, une loge fibreuse rattachée au plastron par un méso.

Donc des vaisseaux mammaires droits aux vaisseaux mammaires gauches, s'étend une nappe fibreuse qui s'insère d'abord sur la gaine des vaisseaux sous-claviers, puis sur la première côte et enfin sur le sternum et qui descend dans le thorax en formant un triangle à base supérieure, pour venir se perdre sur la face antérieure du péricarde. Telle est la description théorique du *ligament sterno-costo-péricardique*; En réalité, sur la plupart des sujets, ce ligament se compose d'un *ligament médian*, de peu d'importance, ayant l'aspect d'une corde tendue de la face postérieure du sternum au péricarde, et de *deux lames fibreuses latérales*, résistantes, allant de la première côte et de la gaine des vaisseaux sous-claviers au péricarde, en suivant à droite la face antérieure de la veine cave supérieure et passant à gauche en avant de la crosse de l'aorte.

On voit que, par ses parties latérales, le ligament sterno-costo-péricardique fait suite au feuillet vasculaire de l'aponévrose cervicale moyenne (nous allons en effet montrer la continuité qui existe entre la gaine des vaisseaux

sous-claviers et celle des vaisseaux du cou) tandis que par sa partie médiane il peut être considéré comme faisant suite au feuillet musculaire dont il n'est séparé que par un pont très étroit de périoste". (Fig. 30)

TESTUT en 1901 (322) "Le thymus constitué d'un tissu propre est segmenté en lobules et est entouré d'une capsule fibreuse". TESTUT la décrit en précisant que sa surface extérieure se continue avec le tissu cellulaire de voisinage et adhère intimement en bas; au péricarde et aux gros vaisseaux de la base du cou; en haut, à l'aponévrose cervicale et à la gaine des vaisseaux carotidiens.

"Par sa surface intérieure, elle n'est unie au contraire au tissu glandulaire que par des tractus cellulux lâches, qui se laissent déchirer avec la plus grande facilité et ne mettent aucun obstacle à l'énucléation de la glande hors de son enveloppe. On comprend pourquoi, - reprend-il - tous les chirurgiens ont abandonné dans les cas où l'extirpation du thymus se trouve indiquée, la voie extra-capsulaire (thymectomie extra-capsulaire) pour n'utiliser que la voie intracapsulaire. En effet, toute tentative d'ablation de la glande avec sa capsule est une opération difficile, exposant à la blessure du péricarde, des gros vaisseaux du coeur et de la base du cou, tandis que l'énucléation intra ou sous-capsulaire est une opération simple et non dangereuse".

Cependant, il ne précise pas la participation de la capsule externe aux loges du médiastin antérieur; et dans son étude du péricarde, il précise que celui-ci est séparé du sternum et du muscle triangulaire du sternum par l'espace sterno-péricardique, rempli de tissu cellulux graisseux qui se prolonge au niveau de l'étage supérieur du médiastin antérieur. Le ligament sterno-péricardique supérieur impair médian se porte en haut et en avant, vers la face postérieure du manubrium, les faisceaux latéraux costo-péricardiques se fixant à la partie interne du premier cartilage costal et à la partie avoisinante du sternum. Les faisceaux moyens s'insérant sur le manubrium, exactement sur le même point que les muscles sterno-thyroïdiens. Un certain nombre de ces faisceaux moyens (les plus postérieurs) se confondent à ce niveau avec l'aponévrose cervicale moyenne.

ROUVIERE en 1903 (289), dans sa thèse sur l'étude des ligaments du péricarde chez l'homme, reprend la connexion du péricarde avec l'aponévrose cervicale moyenne.

- Avec le feuillet superficiel de l'aponévrose cervicale moyenne, au centre, toute connexion est inconcevable, par contre latéralement, une connexion indirecte est possible car l'aponévrose s'attache aux deux clavicules, mais envoie en dehors sur les vaisseaux sous-claviers une expansion très résistante, qui les engaine et les maintient solidement près du squelette. Cette expansion fusionne en dedans avec la gaine vasculo-nerveuse du cou.
- Avec le feuillet profond de l'aponévrose cervicale moyenne, il décrit des connexions directes ou immédiates et des connexions indirectes ou médiates.

Les connexions directes sont représentées par le ligament sterno-péricardique de Luskha qui présente une double origine : sternale par des faisceaux issus du périoste au-dessous du muscle sterno-thyroïdien, rejoints à angle aigu par ceux qui proviennent de l'aponévrose cervicale moyenne. La description du muscle sterno-thyroïdien et du feuillet profond lui font tapisser la face antérieure du corps thyroïde, puis les faces externes de celui-ci, après avoir envoyé un feuillet direct qui va engainer les vaisseaux du cou. ROUVIERE continue en disant : "Si ce feuillet profond de l'aponévrose cervicale moyenne est suivi de haut en bas, on remarque que sur le bord inférieur du corps thyroïde, il est encore solidement uni par des tractus fibreux à la gaine viscérale, sur une faible hauteur ; aussi les deux lames ne tardent-elles pas à se séparer. En résumé, la loge thyroïdienne est formée par : en avant et latéralement, le feuillet profond de l'aponévrose cervicale moyenne ; en arrière, la gaine viscérale, ces deux formations aponévrotiques se réunissant sur le pourtour de la glande.

En bas, le muscle sterno-thyroïdien s'insère sur le plastron sterno-costal en suivant une ligne à concavité supérieure et postérieure allant d'un cartilage à l'autre, traversant le manubrium. A ce niveau, le feuillet profond, *dans sa partie moyenne*, ne contracte pas d'adhérences avec le périoste sternal, il se continue jusque sur le péricarde où il se termine au niveau de l'origine de l'aorte. *Latéralement*, l'aponévrose ne va pas directement au péricarde, en effet, elle adhère au sternum, au cartilage costal, juste au-dessous de l'insertion du muscle sterno-thyroïdien.

Ainsi, pour ROUVIERE, on entend, par ligament sterno-costo-péricardique supérieur la partie prolongée du feuillet profond de l'aponévrose cervicale moyenne, portion dont la limite supérieure correspond à une insertion inférieure

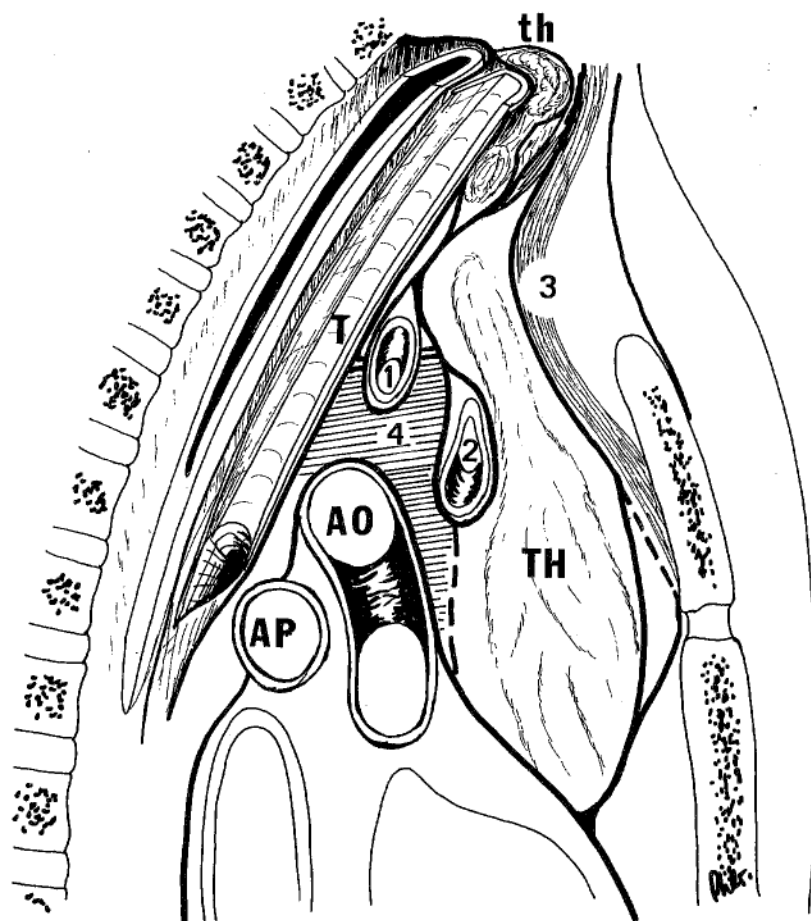


FIGURE 31

LA LOGE THYMIQUE

(Théorie de ROUVIERE)

- Ao. Aorte (Aortae)
- AP. Artère pulmonaire (arteria pulmonalis)
- T. Trachée (trachea)
- TH. Thymus (thymus)
- th. Glande thyroïde (glandula thyroidea)

- 1. Tronc artériel brachio-céphalique (truncus brachiocephalicus)
- 2. Veine brachio-céphalique gauche (V. brachiocephalica sinistra)
- 3. Muscle sterno-thyroïdien et aponévrose cervicale moyenne (m. sternothyroideus) (lamina pretrachealis)
- 4. Lamme thyro-péricardique de RICHET

du muscle sterno-thyroïdien et dont la limite inférieure est marquée par son insertion sur le péricarde. Ce ligament n'est que le feuillet antérieur de l'enveloppe thymique transformée. ROUVIERE, pour démontrer cette affirmation argumente par une étude du thymus, pratiquée chez le fœtus : "Le thymus présente une portion cervicale et une portion thoracique. Il s'étend en haut jusqu'à quelques millimètres du bord inférieur du corps thyroïde, au contact duquel il arrive assez souvent. Il descend jusqu'au troisième ou quatrième espaces inter-costaux. En avant, il est en rapport de haut en bas avec la face postérieure du muscle sterno-thyroïdien, avec les insertions inférieures de ce muscle qui le séparent du manubrium, enfin avec le sternum. En arrière, il répond à la trachée, à la veine brachio-céphalique au tronc artériel brachio-céphalique, à la partie inférieure de la carotide primitive gauche et enfin au péricarde qui le sépare du pédicule artériel formé par l'aorte et l'artère pulmonaire. Ses faces latérales, répondent dans la région du cou, à la portion externe du muscle sterno-thyroïdien et sur un plan plus postérieur à la gaine vasculo-nerveuse. A l'entrée du thorax, elles sont en rapport continu avec l'expansion aponévrotique qui rattache les troncs brachio-céphaliques et les vaisseaux thoraciques internes à la clavicule, à la première côte et au sternum".

"Mais le thymus n'est pas directement en contact avec les organes que nous venons d'énumérer, il en est séparé par son enveloppe aponévrotique. Celle-ci répond: en avant à la face postérieure du muscle sterno-thyroïdien et au sternum, en arrière à la trachée et aux gros vaisseaux de la base du cœur, sur les côtés, elle se fusionne avec la gaine des vaisseaux et avec l'expansion que celle-ci envoie sur la paroi thoracique dans les points que nous avons indiqués. Ce qu'il est important de noter, ce sont les connexions très solides de l'enveloppe thymique, avec le péricarde en bas et avec les éléments aponévrotiques du cou. En haut, la gaine du thymus se continue avec la loge aponévrotique de la glande thyroïde. Les deux lames fibreuses qui entourent ce dernier organe se rejoignent sur son bord inférieur. Peu après, elles se dédoublent pour former *la gaine du thymus qui est donc constituée par le feuillet profond de l'aponévrose cervicale moyenne en avant, et la gaine viscérale ou ses dépendances en arrière.* En bas, la gaine du thymus s'attache sur la région moyenne de la face antérieure du péricarde par une membrane très solide décrite par LIEUTAUD. Il est facile de se rendre compte que cette membrane est constituée par le feuillet antérieur seul de la loge thymique, qui se prolonge sur la loge cardiaque et à laquelle il adhère fortement. Le feuillet postérieur de la gaine n'entre pas en effet dans la formation du ligament thymo-péricardique. Après avoir successivement recouvert les troncs veineux et artériels

brachio-céphaliques, il arrive sur la partie supérieure du sac fibreux sur lequel il se termine peu à peu. Au-dessous, il n'est plus représenté que par une très mince lame de tissu cellulaire lâche qui finit par recouvrir la face postérieure du thymus jusqu'à l'extrémité inférieure de la glande!"

"Par conséquent, la paroi antérieure du thymus chez le fœtus est constituée de haut en bas par :

- Le feuillet profond de l'aponévrose cervicale moyenne.
- Le ligament sterno-costo-péricardique, qui continue le feuillet au-dessous des insertions du muscle sterno-thyroïdien et qui se confond inférieurement avec le ligament thymo-péricardique".

Les connexions indirectes. "Entré dans le thorax, le feuillet profond de l'aponévrose cervicale moyenne s'attache de chaque côté sur le premier cartilage costal, sur l'articulation chondro-sternale et enfin à l'expansion aponévrotique que les gaines émettent en avant et qui se fixe sur les premier et deuxième cartilages costaux et le sternum. A ce niveau, quelques faisceaux aponévrotiques se fusionnent avec l'expansion antérieure des gaines vasculaires et l'accompagnent jusqu'au sac péricardique. Enfin, le feuillet profond de l'aponévrose cervicale moyenne envoie sur chaque tronc veineux brachio-céphalique une expansion latérale beaucoup plus marquée chez l'adulte que chez le fœtus. Elle renforce la gaine des troncs veineux et par leur intermédiaire entre en connexion avec le péricarde". (Fig. 31).

OLIVIER en 1911 (248), dans sa thèse, décrit successivement les parois de la loge thymique, puis son contenu, pensant que le thymus est en rapport avec les organes voisins par l'intermédiaire de sa capsule.

Dans la région cervicale :

- En avant, différents plans avec, au contact, les muscles sous-hyoïdiens et le losange de la trachéotomie.
- La paroi postérieure qui est représentée par la face antérieure de la colonne vertébrale avec son aponévrose et les muscles pré-vertébraux.

- Les parois latérales qui sont artificielles et représentées par les muscles sous-hyoïdiens et plus profondément par la gaine des vaisseaux du cou.
- Le bord supérieur représenté par la glande thyroïde.
- L'extrémité inférieure de la portion cervicale qui est limitée par la trachée et les deux artères carotides primitives, avec parfois un contact avec le nerf laryngé récurrent gauche et l'oesophage.

Dans la région thoracique, intitulée région non chirurgicale par l'auteur :

- En avant, la face postérieure du sternum et les espaces intercostaux, contre laquelle sont appliqués les muscles sterno-thyroïdiens et sterno-cleido-hyoïdiens. Là cheminent les vaisseaux thoraciques internes, collés contre la face postérieure des côtes et toujours isolables du fascia thymique.
- En arrière, la paroi de la loge est constituée par la colonne dorsale, mais le thymus s'en éloigne de plus en plus à mesure qu'on se rapproche de son pôle inférieur. Au tiers supérieur, seule la trachée va s'interposer entre le thymus et la colonne vertébrale. Au tiers moyen, la trachée s'est divisée en deux branches qui séparent l'organe du rachis. Au tiers inférieur, le péricarde représente la véritable paroi postérieure.
- Latéralement, les plèvres médiastinales et les portions pré-hilaires des poumons.

La description de la capsule se réfère à celle de SAPPEY et la seule vraie capsule admise par OLIVIER est l'externe, dont il insiste sur la fragilité des prolongements cellulaires internes. "Pour sa face externe", au contraire, la capsule se continue avec le tissu cellulaire de voisinage, il en résulte la formation de zones d'adhérences séparées par des zones décollables." Ces zones d'adhérence constituent les véritables moyens de fixité du thymus. En haut, par les cornes, au corps thyroïde, difficiles à rompre ; une zone inférieure et postérieure, au péricarde et aux gros vaisseaux ; latéralement, la capsule se prolonge sur les gaines vasculaires carotidiennes et sur l'aponévrose cervicale moyenne, mais l'adhérence est moins forte et on peut isoler assez facilement le thymus. Il en est de même en arrière, trachée et veine brachio-céphalique gauche ont leurs fascias en continuité avec celui du thymus, mais les coupes montrent que, tandis qu'il est presque impossible d'isoler le péricarde du thymus, on peut au contraire facilement séparer la capsule thymique du fascia de ces organes. En avant, enfin

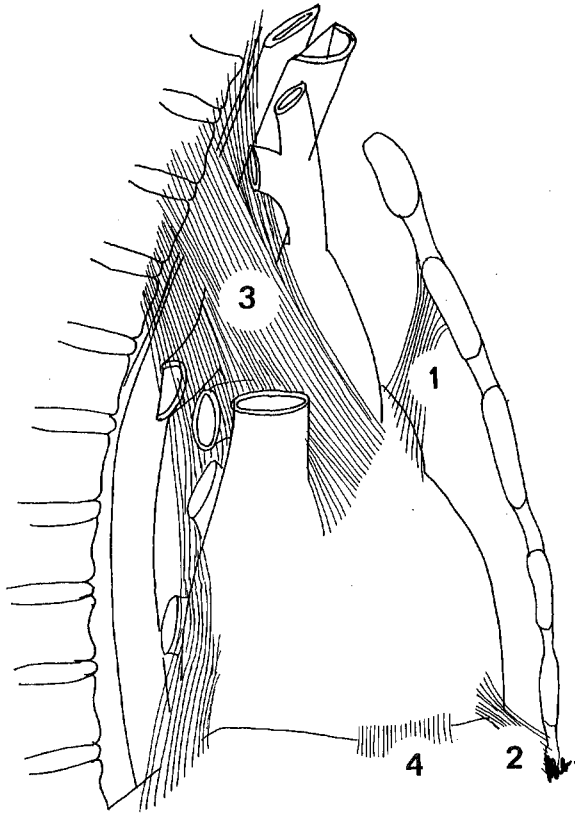


FIGURE 32

LIGAMENTS DU PERICARDE
(Théorie de TEUTLEBEN)

1. Ligament sterno-péricardique supérieur (Lig. sternopericardiaca superior)
2. Ligament sterno-péricardique inférieur (Lig. sternopericardiaca inferior)
3. Ligament vertébro-péricardique
4. Ligament phrénico-péricardique

la zone d'adhérence au manubrium sternal nous semble uniquement latérale, avec un décollement rétro-sternal médian aisé. C'est par cette capsule, que le thymus entre en rapport avec les gros vaisseaux de la base du coeur, mais par l'intermédiaire de la veine brachio-céphalique et de la veine cave supérieure".

OLIVIER discute l'existence d'une veine brachio-céphalique gauche pré-thymique, le cas de FARRET (en avant du lobe gauche, en arrière du lobe droit), le cas de RIEFFEL et LE MEE (thymus à cheval sur le tronc veineux). S'il signale le clivage facile entre le thymus et la veine brachio-céphalique gauche sur ses coupes horizontales de thorax, il précise que dans nombre de ses autopsies, la capsule semblait présenter des adhérences intimes avec le tissu veineux, car dit-il : "lorsque après avoir enlevé avec précaution le thymus nous exerçons une traction sur la face postérieure de la capsule thymique, le tronc veineux se rompt presque toujours et une hémorragie se produisait". Malgré ce fait, OLIVIER écrit que la thymectomie sous-capsulaire est sans danger, la capsule passant en avant de la veine brachio-céphalique gauche et en cas de veine intra-thymique, il ne cite que FARRET avec un "thymus à cheval", mais non avec un tronc veineux couché dans une gouttière thymique. Il précise cependant, que la thymectomie n'est jamais totale par cette voie intra-capsulaire. D'autre part, il ne considère pas dans ses conclusions la gaine thymique par rapport aux ensembles fibreux du médiastin et ses rapports vis à vis des ligaments du péricarde

CHARPY en 1912 (271), dans son étude sur les ligaments sterno-péricardiques signale le ligament sterno-péricardique supérieur ou sterno-costopéricardique dont les fibres d'implantation vont sur la face postérieure du manubrium sternal et en partie sur l'extrémité même de la lame inter-musculaire de l'aponévrose cervicale moyenne : "laquelle ne joue d'ailleurs aucun rôle dans la fixation du péricarde". Cependant, sa description du thymus ne précise pas l'existence d'une gaine et les rapports sont, pour lui, contractés directement avec l'aponévrose cervicale moyenne et le sternum en avant, le péricarde, les veines brachio-céphaliques droite et gauche, le tronc artériel brachio-céphalique et l'artère carotide primitive gauche en arrière. Les ligaments vertébro-péricardiques, lame fibreuse de l'ordre des cloisons sagittales dont l'insertion postérieure se fait sur un épaissement particulier de l'aponévrose cervicale profonde entre la quatrième vertèbre cervicale et la cinquième vertèbre dorsale. (TEUTLEBEN - 323) (Fig. 32).

Ils vont se réunir en deux groupes au sommet du péricarde et sur ses bords latéraux, les uns en avant de la crosse de l'aorte, d'autres en arrière, ils divergent enfin vers le hile du poumon.

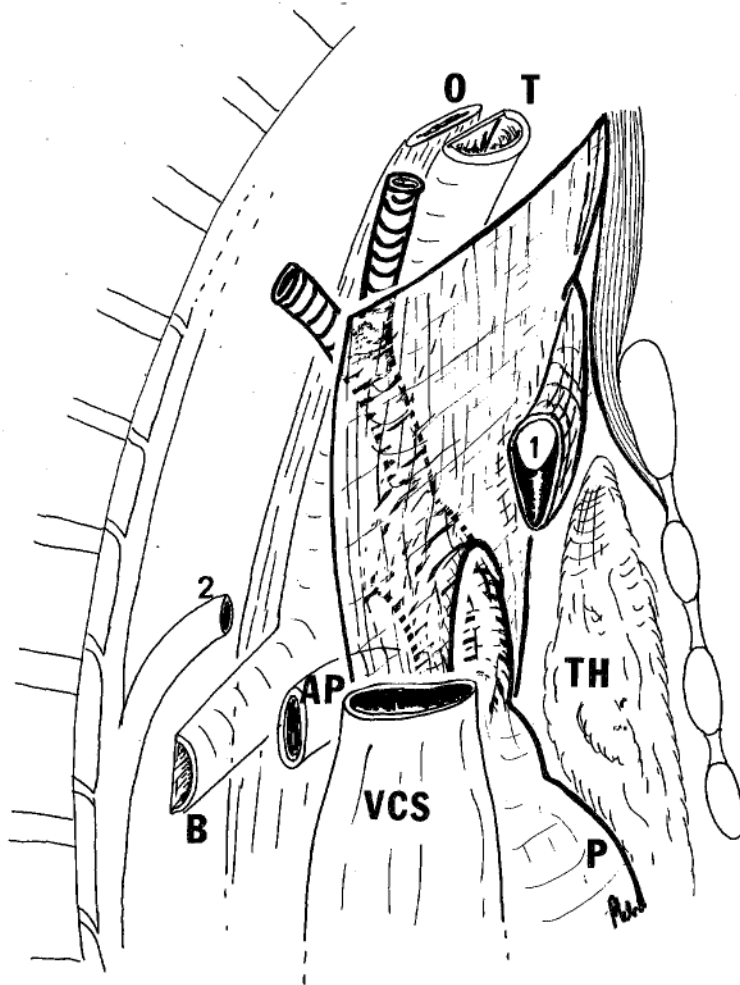


FIGURE 33

FEUILLET SEPARANT LE MADIASTIN ANTERIEUR DU MADIASTIN POSTERIEUR
(mediastinum anterius) (mediastinum posterius)
(d'après CONDORELLI)

- TH. Thymus (thymus)
- AP. Artère pulmonaire droite (A. pulmonalis dextra)
- VCS. Veine cave supérieure (vena cava superior)
- B. Bronche principale droite (Brunchus principalis dexter)
- P. Péricarde (pericardium)
- 1. Veine brachio-céphalique gauche (V. brachiocephalica sinistra)
- 2. Veine azygos (V. azygos)

THÉORIE MODERNE

CONDORELLI en 1936 (60), au cours de son étude anatomique sur le pneumo-médiastin par injection de bleu de Prusse écrit : "Le feuillet superficiel de l'aponévrose cervicale moyenne s'insère sur le sternum. Le feuillet profond envoie un prolongement endothoracique qui, passant en avant de la trachée, va s'insérer à la *limite supérieure du péricarde* et se soude littéralement aux plèvres médiastinales suivant une ligne descendante verticale à la jonction des deux-tiers antérieurs et du tiers postérieur du médiastin supérieur.

La partie inférieure du feuillet séparant le médiastin antérieur du médiastin postérieur est constituée au-dessous de ce prolongement de l'aponévrose cervicale moyenne par le bord postérieur du péricarde. Ce feuillet est perforé par l'arc aortique d'avant en arrière, de telle sorte que les trois principaux vaisseaux qui en naissent soient inclus dans le médiastin postérieur. Au contraire, la veine cave supérieure extra-péricardique, les veines brachio-céphaliques droite et gauche, la crosse de la veine azygos, ainsi que le thymus sont contenus dans le médiastin antérieur. Cependant, si l'injection est forcée le produit peut remonter au niveau du cou en arrière du muscle sterno-thyroïdien". CONDORELLI montre donc, que les premiers feuillets solides rencontrés au niveau du médiastin en allant d'avant en arrière sont dans le plan de la gaine artérielle. Il ne précise cependant pas la limite postérieure du thymus, par rapport à la veine brachio-céphalique gauche. Néanmoins, les deux éléments sont dans une même cavité opacifiée par l'injection du bleu de Prusse (Fig.33).

GRODINSKY et HOLYOKE en 1938 (135) décrivent :

▪ Le feuillet profond de l'aponévrose cervicale moyenne ("sterno-thyroid-thyrohyoid layer"), qui fusionne avec la paroi médiale de la gaine carotidienne. En bas, il s'insère sur le sternum et la clavicule.

▪ La gaine viscérale : "Elle a été incomplètement décrite sous les appellations de fascia pré-trachéal ou bucco-pharyngé, aucune d'entre elles n'étant suffisamment large pour inclure toute la couche fibreuse. Elle a parfois été décrite comme la

gaine cervicale moyenne et parfois aussi ignorée. Elle entoure complètement la thyroïde, la trachée, l'oesophage. En haut, elle s'étend jusqu'à la base du crâne à son bord postérieur, au cartilage thyroïde et à l'os hyoïde latéralement. En bas, à la base du cou, elle se confond avec la gaine carotidienne, puis se continue sur le péricarde fibreux par ces prolongements vasculaires.

Il y a cependant un espace virtuel entre la gaine viscérale et l'aponévrose cervicale moyenne en avant, la gaine carotidienne latéralement et l'aponévrose profonde en arrière. Il y a également un espace virtuel entre la gaine viscérale et la thyroïde, la trachée, l'oesophage compris dans leur gaine propre".

Ils disent cependant qu'ils ont été incapables de donner une description de la capsule thymique avec les aponévroses de la région. Leur travail, montre néanmoins que le thymus est entouré d'une capsule dérivée de la gaine viscérale, celle-ci survenant durant son évagination du pharynx primitif. Dans la fusion de ses attaches et sa migration thoracique, sa capsule s'attache à la face profonde de l'aponévrose cervicale moyenne, à la gaine des gros vaisseaux du médiastin antérieur (prolongation du péricarde fibreux) et au fascia endothoracique à la face profonde du sternum et des côtes.

BERTELLI en 1940, cité par PALUMBI (259). L'aponévrose cervicale moyenne se fixe sur la face postérieure du sternum, mais ne donne aucune expansion thoracique.

PALUMBI en 1944 (259) étudia à partir de foetus de quatre mois, de six nouveau-nés, de huit enfants de deux à quinze ans et de seize adultes les ligaments du péricarde.

▪ Chez le foetus : Le thymus adhère intimement à la veine brachio-céphalique gauche. Le thymus colle toujours au péricarde, à la limite inférieure et surtout sur la ligne médiane. La surface antérieure du thymus, par l'intermédiaire de sa

capsule adhère intimement sur la ligne médiane au périoste du manubrium sternal et aux muscles sous-hyoïdiens latéralement. Au-dessous du thymus, entre péricarde et sternum, il n'existe aucun ligament.

▪ Sujets de deux à quinze ans : l'accolement des deux feuillets pleuraux délimite l'espace pré-thymique, où on note la présence de tissu conjonctif lâche, qui accompagne les rameaux collatéraux médiastinaux des vaisseaux thoraciques internes. Les plus hauts vont au thymus, au-dessous du niveau de la deuxième articulation chondro-costale ils se rendent au péricarde. Jamais, la moindre lame fibreuse tendue du péricarde au sternum n'a été mise en évidence.

▪ Sujets adultes. Il reprecise le récessus pleural rétro-sternal avec l'accolement du cul-de-sac pleural évasé en haut dans la classique aire thymique où cheminent les crosses des vaisseaux thoraciques internes. Il signale l'existence chez certains sujets de deux rubans conjonctifs fragiles sagittaux insérés sur le sternum en regard des vaisseaux thoraciques internes s'écartant en arrière pour recouvrir les reliquats thymiques, et plus en arrière plongeant sur le conjonctif péri-adventitial des gros vaisseaux de la base du coeur et la gaine péri-trachéo-oesophagienne. En haut, près de l'orifice du thorax, ils semblent se continuer insensiblement sur le dôme pleural. En bas, ils se fixent sur le péricarde fibreux. D'autre part, des coupes horizontales permettent de relever avec une grande netteté, les rapports et les connexions que l'enveloppe thymique externe contracte avec les organes alentours :

- *En avant et en haut*, le muscle sterno-thyroïdien, en partie moindre le sternum.
- *En arrière*, les deux veines brachio-céphaliques, puis plus bas et moins intimement, la gaine artérielle et le conjonctif péri-aortique.
- *En bas et en avant* enfin, requérant un caractère plus ligamentaire, l'enveloppe externe s'attache sur la face antérieure du péricarde, à deux ou trois centimètres du point d'émergence des gros vaisseaux de la base du coeur.

Ces zones d'adhérences correspondent dit PALUMBI, aux zones d'adhérences maxi que la capsule thymique présentait chez le nouveau-né et dans les premières années de la vie. Ces seuls éléments méritent le nom de ligament sterno-péricardique supérieur.

Et il conclue : "tandis que la capsule thymique avec le conjonctif alentour finit par se transformer en un vrai et propre ligament du péricarde

et de la veine brachio-céphalique gauche, le thymus lui-même se transforme au contraire en corps adipeux rétro-sternal et tandis que l'on considère les résidus fibreux du thymus comme formant le ligament sterno-péricardique, le corps adipeux vient faire partie intégrante du ligament lui-même et en représente le noyau central".

BAX en 1953 (14) dans une étude sur des embryons de 9 mm à 14,5 cm, de six à sept mois, et enfin chez des adultes montre que : "Pendant la vie embryonnaire le conjonctif s'organise en filets entourant les organes médiastinaux, leur formant des gaines. Ces gaines demeurent toutes en connexions entre elles. Cette unité entre les différentes lames est en connexion avec l'aponévrose pré-vertébrale, les plèvres médiastinales, le péricarde et le périoste sternal, elles contribuent à fixer les organes les uns par rapport aux autres et par rapport à la paroi thoracique.

Chez l'adulte, l'oesophage et la trachée sont chacun entourés de conjonctif et situés en avant de l'aponévrose pré-vertébrale. La gaine de la trachée est souvent dédoublée. Les gros vaisseaux en avant sont également entourés de conjonctif et tous ces éléments sont en connexion en de nombreux points... La loge thymique est limitée ventralement par le ligament sterno-péricardique supérieur, puis une loge adipeuse, puis le fascia endothoracique avec le périoste sternal...". Cependant l'auteur ne précise pas plus les différents éléments conjonctifs et leurs correspondances par rapport aux données classiques.

MILHIET et JAGER en 1956 (223) dans leur étude sur le péricarde reprennent en fait les théories classiques, considérant le ligament sterno-péricardique supérieur comme une émanation de l'aponévrose cervicale moyenne, disant qu'il ne s'insère pas sur le sternum au centre, mais rejoint directement la face postérieure des muscles sterno-thyroïdiens. Quant à l'étude des ligaments cervico-péricardiques, ils reprennent la description classiques de RICHET (282).

SUBLON en 1960 (313) dans sa thèse précise que sur ses coupes horizontales, les restes adipeux du thymus paraissent encore entourés d'une

capsule propre sont placés dans une loge thymique à la manière de ce que l'on observe chez le nouveau-né. Quand il précise l'appellation "capsule propre", ceci veut dire capsule celluleuse interne de SAPPEY ("la capsule propre dont partent des cloisons interlobulaires"), la gaine étant en partie confondue avec la loge fibreuse qu'il décrit contre les éléments environnants. Ainsi, le thymus et le corps graisseux compris dans une capsule comparable à celle de la boule graisseuse de Bichat sont placés dans une loge fibreuse faite de quatre parois :

- *En avant*, le feuillet profond de l'aponévrose cervicale moyenne et le ligament sterno-péricardique supérieur.
- *En arrière*, le péricarde et l'aponévrose thyro-péricardique de Richet qui se confond avec la lame fibreuse de Truffert, qui contient les expansions de la veine cave inférieure, des veines brachio-céphaliques et les veines thyro-thymiques.
- *Les parois latérales* forment les prolongements antérieurs des ligaments vertébro-péricardiques de structure complexe et dans les fibres desquelles on trouve : les expansions ou lame porte-vaisseaux des vaisseaux diaphragmatiques supérieurs et des nerfs phréniques, le tissu sous-pleural des plèvres pariétales médiastinales, proches des sinus costo-médiastinaux antérieurs. Par ces prolongements antérieurs, les ligaments s'insèrent sur le sternum, la clavicule et le premier cartilage costal, insertion commune avec les parois latérales et antérieures de la loge thymique.

Il conclut en disant que le thymus ou ses restes adipeux possèdent une capsule ou gaine propre et une loge fibreuse faite des éléments conjonctifs annexés aux éléments voisins de ce thymus.

HUREAU et NIVEIRO en 1967 (166) dans leur étude du défilé cervico-pré-médiastinal, à propos de 50 dissections montrent que :

- Le muscle sterno-thyroïdien descend très bas en arrière du manubrium sternal, s'insérant souvent sur la face postérieure de l'articulation sternale supérieure et sur le deuxième cartilage costal.
- Le plan suivant est celui du feuillet profond de l'aponévrose cervicale moyenne qui constitue avant tout le feuillet postérieur de la gaine du muscle sterno-thyroïdien.

Avec ce muscle qu'il accompagne et auquel il adhère à sa partie inférieure, *ce feuillet profond se fixe très bas sur le sternum à hauteur et au-dessous de l'articulation sternale supérieure. Par contre, il n'y a jamais en arrière du sternum lui-même de véritable continuité entre ce feuillet postérieur de l'aponévrose cervicale moyenne et le feuillet antérieur de la gaine du thymus (ou du corps adipeux de Waldeyer). Seuls quelques grêles tractus fibreux solidarisent ces deux éléments.*

- Le plan du feuillet antérieur de la gaine de la glande thyroïde et du thymus est en réalité assez indépendant du feuillet profond de l'aponévrose cervicale moyenne. Il est épais et bien individualisé, aisément clivable de la face postérieure du muscle sterno-thyroïdien et de son feuillet aponévrotique postérieur. Sous réserve que ce clivage soit amorcé par en haut au niveau du cou.

- Derrière ce feuillet se trouve la loge thymique qui descend en cul-de-sac très bas au-devant du péricarde fibreux. Elle contient le reliquat adipeux du thymus, toujours épais et clivable des parois de la loge.

- La lame thyro-péricardique contient la veine brachio-céphalique gauche considérée à juste titre comme un rapport dangereux.

Latéralement : "l'espace clivable qui est limité en avant par le feuillet aponévrotique postérieur du muscle sterno-thyroïdien et en arrière par le feuillet antérieur de la gaine du thymus est fermé latéralement par la fusion de ces deux éléments fibreux à la gaine vasculaire qui accompagne les vaisseaux thoraciques internes". Ils signalent enfin, que trente fois sur cinquante sujets, ils ont rencontré un petit pédicule veineux, issu de la face postérieure du muscle sterno-thyroïdien et se rendant aux veines thyroïdiennes inférieures.

NESCI et MOTTA en 1970 (241) reprennent une étude comparable à celle de BAX. Ils concluent que la disposition des fascias qui devraient constituer des septa n'est pas observée. Plus le conjonctif approche des organes, plus il s'organise en lames concentriques autour de ces organes, continuant l'adventice des vaisseaux, ou se fusionnant avec le conjonctif autour du thymus, des noeuds lymphatiques etc...

Les auteurs signalent que l'aponévrose cervicale moyenne se termine au niveau du cou et qu'elle se réduit en fines lames à la face dorsale du sternum et du muscle triangulaire du sternum. Quelques unes de ces fibres se terminent sur le feuillet antérieur de la gaine thymique, d'autres se mêlent au conjonctif constituant le ligament sterno-péricardique supérieur.

KARK, KIRSHNER et PAPATESTAS en 1971 (175-176) qui ont remis au goût du jour la thymectomie par voie cervicale pour myasthénie écrivent dans leurs bases anatomiques : "La capsule thymique est curieusement traitée dans les textes anatomiques, qui plus est, elle est un fait resté en suspend dans l'anatomie du thymus, sa présence et son importance sont analogues à celle de la fausse capsule de la prostate. Elle est vue immédiatement lors de la dissection complète des muscles de la base du cou et semble être une condensation du fascia s'étendant sous les muscles sterno-hyoïdiens. Tandis que la fausse capsule thyroïdienne semble être une prolongation de la gaine paratrachéale, le thymus, à un niveau inférieur s'étend à distance de la trachée et sa capsule ne semble pas être née de sa gaine. Elle est particulièrement bien développée à son sommet, ce qui correspond aux ligaments thyro-thyroïdiens. La gaine est bien développée en avant et latéralement, bien plus qu'en arrière et il faut l'inciser avec des ciseaux jusqu'au niveau de la veine innominée gauche. Latéralement, elle adhère intimement à la plèvre. Cependant, en arrière, au niveau du croisement avec le tronc veineux innominé, la gaine s'amincit et dans le médiastin même, elle s'efface. A ce niveau, une grande prudence est de mise pour autoriser une extériorisation des lobes du thymus". (Fig. 34).

EDWARDS, MALONE et COLLINS en 1972 (93) dans leur traité "Operative Anatomy of the thorax" écrivent : "La section du sternum commence en haut, une traction antérieure sur l'os l'éloigne du tissu alvéolaire sous-jacent, qui relie les plèvres et le péricarde au sternum. Les ligaments sterno-péricardiques tels qu'on les appelle sont difficilement individualisables... Chez l'adulte, les bords internes des plèvres sont vus au-dessous du thymus, qui est de petite taille. Le péricarde est facilement exposé à travers le tissu relativement avasculaire séparant les deux plèvres et les deux lobes du thymus...".

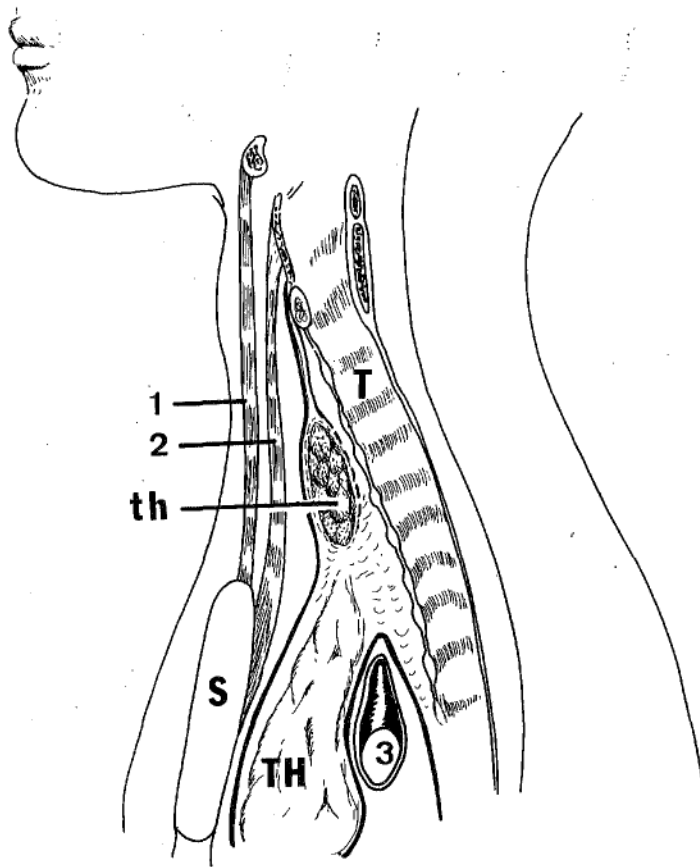


FIGURE 34

LA GAINE DU THYMUS

(d'après KARK, KIRSHNER et PAPATESTAS)

TH. Thymus (thymus)

th. Glande thyroïde (glandula thyroidea)

T. Trachée (trachea)

1. Muscle sterno-cleïdo-hyoïdien (m. sternocleidohyoideus)

2. Muscle sterno-thyroïdien (m. sternothyroideus)

3. Veine brachio-céphalique gauche (v. brachiocephalica sinistra)

MORIN, RIOUX et FISHER en 1973 (232) à propos de dix dissections confirment la notion d'une capsule thymique externe "gaine thymique" qui s'étend latéralement à distance des limites du thymus, en arrière le long de la plèvre médiastinale, surtout à gauche, où elle dessine un cul-de-sac entre la plèvre, la face antéro-gauche de l'aorte et le pédicule pulmonaire gauche entrant en rapport avec le nerf phrénique gauche qui adhère à la face postérieure. En bas, elle adhère au péricarde et contient des lobules graisseux dépourvus de capsule propre lorsqu'ils existent. En haut, elle épouse la forme des lobes thymiques qui la repoussent, s'insérant dans une gouttière comprise entre glande thymique en avant, trachée en dedans, et gaine vasculaire du cou latéralement. La capsule thymique proprement dite contient le tissu glandulaire et détermine les lobules. Chaque lobe possède une capsule thymique indépendante.

Au terme de cette étude analytique, les descriptions de la gaine thymique ou de la loge thymique rencontrés chez les différents auteurs classiques ou modernes peuvent se résumer :

LA FACE ANTERIEURE DE LA LOGE

Elle concerne surtout l'étude du ligament sterno-péricardique supérieur. Tous les auteurs décrivent de façon similaire, les faisceaux latéraux costo-péricardiques, dont DEBIERRE a semble-t-il la primeur ; cependant, s'ils signalent la fragilité de ces faisceaux médians, ils les décrivent différemment :

- COOPER, GODMAN, LUSHKE, ROUVIERE, SAPPEY, FAYET font s'insérer le feuillet profond de l'aponévrose cervicale moyenne sur le péricarde et non sur le sternum, mettant ainsi un barrage entre l'espace pré-viscéral du cou et le médiastin antérieur.

- TILLAUX fait envoyer une expansion sur la veine brachio-céphalique gauche, plaquée contre le manubrium sternal, faisant ainsi communiquer les espaces péri-

viscéraux du cou avec un espace compris entre la gaine artérielle et la veine brachio-céphalique gauche.

▪ CHARPY, modéré, décrit un ligament sterno-péricardique supérieur s'insérant sur le manubrium sternal et parfois sur l'aponévrose moyenne, mais sans continuité avec elle. Il le signale peu résistant et autonome.

▪ A l'opposé, BLANDIN, CRUVEILHIER font adhérer le feuillet profond de l'aponévrose moyenne à la première pièce sternale "sans aller plus loin".

La pratique courante de la sternotomie médiane, de décollements rétro-sternaux pour l'ascension de plasties digestives ont fait considérer la fragilité de ces éléments antérieurs et redécrire les espaces rétro-sternaux :

▪ PALUMBI précise que chez le fœtus et le jeune il n'existe pas de ligament sterno-péricardique, tandis que chez l'adulte, celui-ci correspond à la zone d'adhérence maximum de la capsule thymique au sternum.

▪ HUREAU et NIVEIRO ont bien montré l'absence de prolongation de l'aponévrose cervicale moyenne sur le péricarde, signalent que ce feuillet est indépendant de la gaine de la glande thyroïde et du thymus et décrivent le plan de clivage entre en avant le feuillet postérieur de l'aponévrose cervicale moyenne et en arrière le feuillet antérieur de la loge thymique.

EN ARRIERE, la majorité des auteurs s'accordent à retenir la description de la lame thyro-péricardique de Richet. OLIVIER, cependant, signale que le feuillet postérieur de la gaine thymique est facilement individualisable en haut et non en bas.

LATERALEMENT, les ligaments vertébro-péricardiques sont diversement décrits par BERAUD, TEUTLEBEN, CHARPY, mais il faut noter que SUBLON les prolonge en avant par les feuillets latéraux de la gaine thymique, rejoignant

ainsi la description des rubans cellulo-fibreux sagittaux rencontrés par PALUMBI dans ses études chez l'adulte. Cette portion antérieure est considérée par LATARJET comme une dépendance du feuillet endothoracique.

EN BAS, tous les auteurs insistent bien sur les connexions péri-cardiques.

EN HAUT, les limites sont moins précises et dépendent surtout du type d'insertion de l'aponévrose cervicale moyenne.


- FAYET décrit une gaine thyroïdienne dépendante de l'aponévrose rétro-pharyngienne. Au pôle inférieur de la glande, cette lame où se rejoignent les feuillets antérieur et postérieur de la gaine thyroïdienne "serait renforcée par des tractus transversaux concaves en haut qui vont adhérer à la face profonde du muscle sterno-thyroïdien".

- HUREAU et NIVEIRO décrivent cependant des connexions veineuses allant du muscle sterno-thyroïdien aux veines thyroïdiennes inférieures.


- BAX montre bien l'adaptation du conjonctif aux organes de voisinage.

- ALLARA décrit la transformation fibreuse du stroma péri-glandulaire au cours de l'involution des glandes. Enfin, personne ne tient compte dans la description de la capsule thymique de l'unité de développement de la glande thyroïde, des glandes parathyroïdes, du thymus, de la gaine propre de la glande thyroïde (KARK, KIRSHNER, PAPATESTAS), de la position variable des glandes parathyroïdes inférieures, de l'unité de vascularisation artério-veineuse thymo-thyroïdienne de la présence de reliquats thymiques intra-thyroïdiens et de la présence de lobules thymiques cervicaux.

- ROUVIERE décrit cependant une loge thymique en continuité avec la loge thyroïdienne, mais la gaine commune est formée par en avant le feuillet profond de l'aponévrose cervicale moyenne, puis par le ligament sterno-péricardique supérieur ; et en arrière par la gaine viscérale.



ETUDE PERSONNELLE



Elle est donc fondée sur les observations réalisées au cours de la dissection de 58 pièces anatomiques : 39 foetus ; 9 nouveau-nés ; 10 adultes ; de coupes horizontales chez 3 foetus et 1 adulte et de 2 séries de coupes sagittales chez un adulte.

LES DISSECTIONS

LE PLAN ANTERIEUR DE LA LOGE

Les douze premières dissections ont été menées sans aucun "à priori" sur l'étude de la gaine thymique : après dissection du cou selon la technique habituelle de préparation anatomique.

- *Décollement* de la peau, du tissu cellulaire sous-cutané, du muscle peaucier du cou.

- *Dissection* de l'aponévrose cervicale superficielle et du muscle sterno-cleïdo-mastoïdien, puis *section* de celui-ci horizontalement et enfin, *désinsertion* de son insertion claviculaire mettant à jour : le plan de l'aponévrose cervicale moyenne, avec isolement du losange pré-trachéal, *section* et *ablation* du muscle sterno-cleïdo-hyoïdien, puis *introduction* du doigt chez l'adulte, d'un instrument chez le foetus ou le nouveau-né permettant de passer juste en arrière du feuillet postérieur de l'aponévrose cervicale moyenne.

- Dans un deuxième temps, *dissection et abord inférieur du thorax*, en arrière de l'appendice xyphoïde (processus xyphoideus) et de la fente médiane du diaphragme, afin de pénétrer dans le sinus sterno-péricardique (espace xypho-diaphragmatique de BARBIER). Immédiatement au-dessus une résistance est rencontrée pour séparer le péricarde du sternum : "ligaments sterno-péricardiques inférieurs". Cette résistance n'existe pas lorsque l'appendice xyphoïde est réséqué, prouvant ainsi l'insertion xyphoïdienne de cet appareil fibreux. Sans aucune difficulté chez

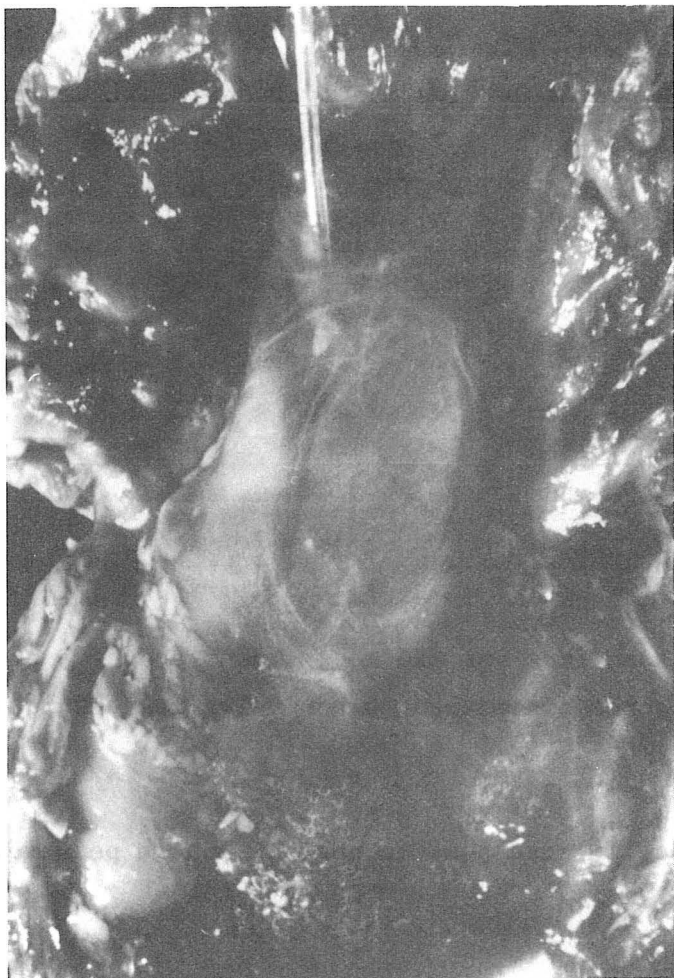
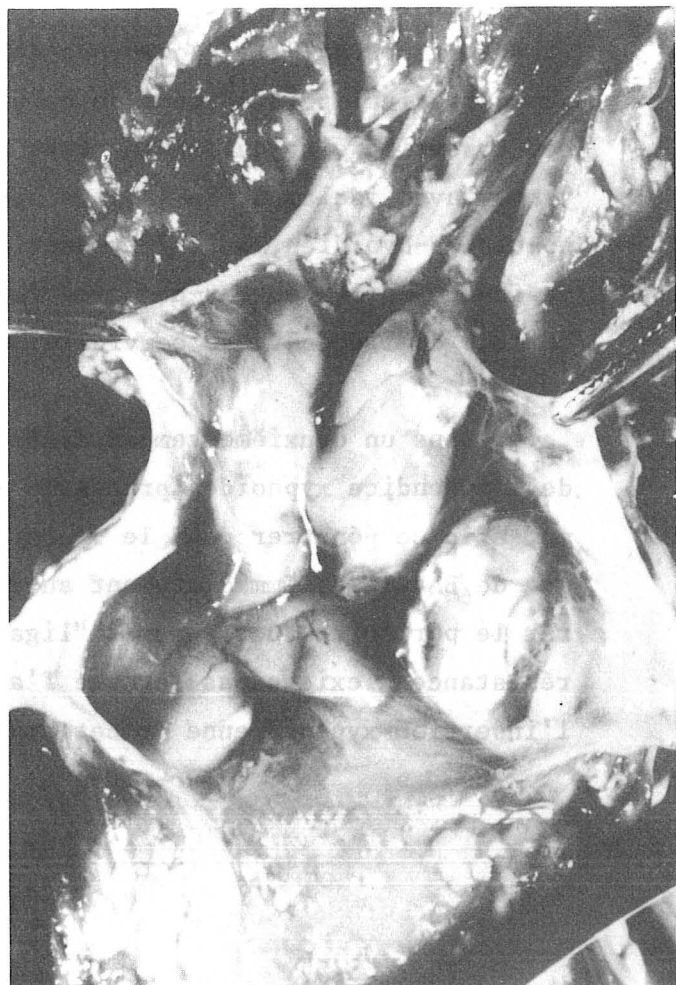


FIGURE 35 a

INJECTION D'EAU DANS LE "SAC THYMIQUE"

FIGURE 35 b

COUVERTURE DE LA GAINÉ THYMIQUE



l'adulte, comme chez le fœtus, le décollement du sternum, rejoint l'extrémité supérieure réalisant ainsi un tunnel rétro-sternal juste en arrière du périoste de cet os.

- Le troisième temps consiste en la *section verticale médiane* du sternum, aux ciseaux chez le fœtus, à la scie oscillante chez l'adulte. Les deux moitiés sternales étant écartées à l'aide d'un écarteur de Finochetto chez l'adulte ou par traction sur deux fils sertis passés de part en part chez le fœtus.

- Le muscle sterno-thyroïdien et le feuillet postérieur de l'aponévrose cervicale moyenne sont entraînés par le décollement du sternum. Chez l'adulte comme chez le fœtus et l'enfant, un feuillet transversal masque encore l'abord du thymus. Il constitue donc bien à l'évidence le feuillet antérieur de la loge thymique et il ne s'insère pas sur le sternum, il lui est simplement accolé et cependant facilement clivable. Il se continue en haut vers les espaces viscéraux du cou. En bas, par contre, il s'insère sur le péricarde. (Fig. 35a - 35b - 36a - 36b).

Si cette disposition est évidente chez le fœtus, il nous est apparu que le feuillet avait tendance à se dilacérer quelque peu par l'écartement des deux moitiés de sternum chez l'adulte. De crainte de créer artificiellement cette lame, par traction sur le conjonctif, nous avons disséqué deux adultes d'arrière en avant, afin de vérifier l'existence de cette lame en l'ayant laissée intacte ainsi que le sternum. Nos pièces N° 17 et N° 18 ont donc fait l'objet de ce protocole. Les deux cadavres embaumés sont sciés horizontalement au niveau du diaphragme, et de la partie haute du cou, verticalement des deux côtés au niveau de l'arc costal moyen, en arrière au niveau du rachis permettant l'abord centripète du thymus. La dissection est débutée en arrière par l'ablation des corps vertébraux ménageant l'espace pré-vertébral, les lames de Charpy en haut et la gaine viscérale. La section décallée de l'oesophage et de la trachée horizontalement permet de décoller ces éléments vers le haut et vers le bas, après section de leurs afférences vasculo-nerveuses latérales et d'individualiser la gaine viscérale.

Latéralement, prélèvement pulmonaire par section monobloc du pédicule, puis décollement des plèvres pariétales, laissant en place le fascia

FIGURE 36 a

LE SOMMET DU SAC THYMIQUE
(foetus)

TH. Thymus (thymus)

th. Glande thyroïde (glandula thyroidea)

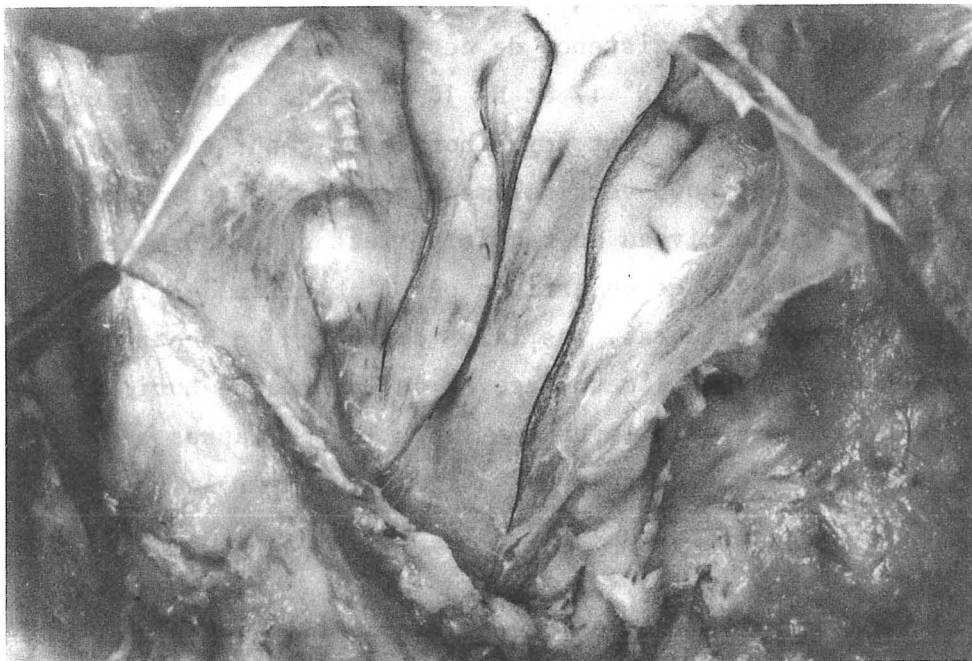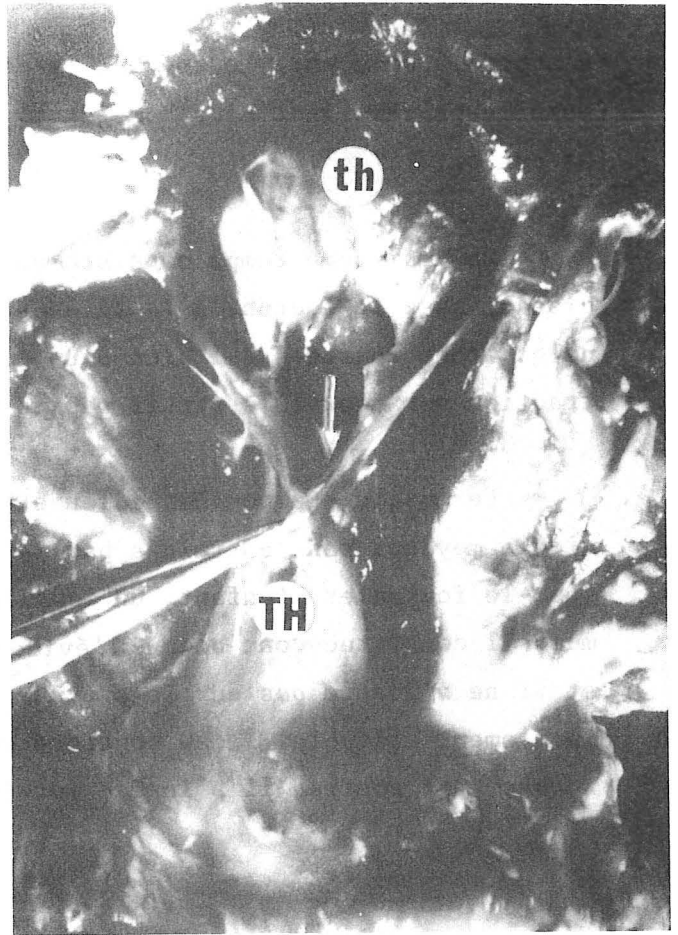


FIGURE 36 b

GAINE THYMIQUE OUVERTE
(Adulte)

endothoracique. Les plèvres médiastinales sont difficiles à décoller à tous niveaux, mais on note surtout au niveau des récessus pleuraux antérieurs une résistance : on individualise un véritable ligament inter-pleural antérieur qui n'est autre que le feuillet antérieur de la loge thymique correspondant donc au feuillet antérieur de l'enveloppe externe fibreuse du thymus. Ce feuillet adhère intimement au péricarde en bas, est indépendant de l'aponévrose cervicale moyenne en haut, mais adhère à celle-ci et au sternum, sans s'y insérer. Il se prolonge en haut vers la gaine de la glande thyroïde adhérant à la gaine trachéale, au pôle inférieur de cette glande.

Plus en arrière et latéralement, le décollement des plèvres médiastinales est plus facile, mais on individualise un deuxième plan fibreux fragile en dedans de la plèvre, décollée d'elle au doigt à la façon d'un sac herniaire. Plus en arrière, on retrouve le plan de la gaine vasculaire, épaisse, qui entoure l'aorte sus-péricardique et le tronc artériel brachio-céphalique, l'artère carotide primitive et l'artère sous-clavière gauche. La veine brachio-céphalique gauche est en avant de ces éléments, sa gaine, différente, est nettement plus fine. Elle est reliée au thymus par les veines thymiques postérieures et à la glande thyroïde par les veines thyroïdiennes inférieures. Elle est également clivable de la gaine artérielle et également des lobes thymiques compris dans leur capsule respective.

Au niveau de l'extrémité latérale du feuillet antérieur de la gaine, il semble que celle-ci se prolonge en dehors sur les vaisseaux sous-claviers. On pratique alors, dans les deux cas, et des deux côtés, une résection sous-périostée de la première côte, ouvrant le défilé thoraco-brachial. On peut alors vérifier que le feuillet antérieur de la gaine *rejoint en dehors, au niveau de l'afférence de la veine thoracique interne, dans la veine brachio-céphalique gauche* la gaine des vaisseaux sous-claviers, puis axillaires qui est formée par les expansions latérales de l'aponévrose cervicale moyenne. A ce niveau se situe la ligne de réflexion de la plèvre pariétale qui individualise l'aire thymique inter-pleurale antérieure. Celle-ci délimite les lignes pulmonaires antérieures radiologiques.

Accompagnant la veine thoracique interne, on trouve l'artère thoracique interne qui abandonne du côté gauche, sur notre pièce N° 18, une artère thymique latérale montrant ainsi le lieu de pénétration de cette artère dans la loge thymique.

Il restait à expliquer la limite supérieure de ce feuillet antérieur de la gaine thymique. En effet, pourquoi avait-on toujours eu l'impression que le muscle sterno-thyroïdien constituait la paroi antérieure et pourquoi confondait-on le ligament sterno-péricardique supérieur avec l'aponévrose cervicale moyenne ? Ce fut l'objet des dissections suivantes.

Dans un premier temps un abord cervical était réalisé, laissant en place le muscle sterno-thyroïdien, sans voir la glande thyroïde. La dissection est ensuite reprise par le bas avec section des insertions costo-sternales du diaphragme permettant de pénétrer dans le thorax, puis section des côtes au niveau antérieur en dehors des vaisseaux thoraciques internes. Le volet sterno-costal est alors relevé progressivement, permettant une fois de plus de vérifier l'absence de feuillet médian réfléchi de l'aponévrose cervicale moyenne sur le péricarde, mais simplement l'adhérence du feuillet antérieur de la gaine thymique au sternum. En effet, en relevant le volet, on laisse en place ce plan, alors que le muscle sterno-thyroïdien et son aponévrose d'enveloppe partent avec le sternum.

Arrivé à l'orifice supérieur du thorax, un obstacle médian est noté, avant de continuer sur la face antérieure de la glande thyroïde, qui est constitué par l'intime rapprochement du muscle sterno-thyroïdien de la trachée, qui s'explique par l'existence d'un pédicule vasculaire inférieur du muscle sterno-thyroïdien constant dans nos dissections et bien décrit classiquement, dont cependant personne ne faisait mention dans la description de la limite supérieure du médiastin antérieur. Un obstacle latéral doit être incisé, c'est au niveau de la première côte l'expansion de l'aponévrose cervicale moyenne qui vient entourer et renforcer la veine sous-clavière (connexions indirectes de ROUVIERE).

L'afférence artérielle et l'efférence veineuse se font par des pédicules provenant : des artères thyroïdiennes inférieures, des artères thoraciques internes, de l'artère thyroïdienne moyenne ou artère thyro-thymique, quand celle-ci existe, voire de l'artère thymique latérale (une fois).

Ainsi, il semble qu'il existe au pôle inférieur de la glande thyroïde un croisement entre différents éléments :

- Verticaux : gaine propre de la trachée, gaine viscérale, gaine propre de la glande thyroïde qui se prolonge sur le sac thymique, gaine vasculaire du médiastin

qui, à ce niveau, s'étend latéralement pour rejoindre les vaisseaux du cou et le feuillet postérieur de l'aponévrose cervicale moyenne qui vient au contact sur une très petite distance.

- Horizontaux : vaisseaux du muscle sterno-thyroïdien qui proviennent des pédicules sus-cités et qui, quand ils ont une afférence inférieure, traversent le sommet du "sac thymique" à ce niveau.

LE PLAN POSTERIEUR DE LA LOGE

Son étude a été menée de façon identique sur toutes les dissections : l'attaque s'est faite à la fois après avoir abaissé les cornes thymiques et surtout en bas après avoir incisé l'adhérence du sac thymique au péricarde et relevé le thymus. Là les constatations sont différentes selon qu'il s'agit d'une dissection foetale ou d'un adulte.

- Chez le foetus

On relève en même temps le thymus, la paroi postérieure de la gaine, facilement individualisable, et celle-ci entraîne *toujours* avec elle la veine brachio-céphalique gauche. Elle est toujours attachée en avant au thymus, dans sa position habituelle par les veines thymiques postérieures et en haut par les veines thyroïdiennes inférieures, alors que en arrière, rien ne la relie au plan de la gaine artérielle. On note à fortiori cet état de fait dans les quatre cas de thymus rétro-veineux (pièces N° 19-41-44-45) et dans le cas où le lobe gauche est pré-veineux, le lobe droit étant rétro-veineux (pièce N° 10). Enfin, cette affirmation est soutenue par le cas où le lobe droit a un prolongement inféro-postérieur qui passe sous le tronc veineux innominé et en arrière de lui (pièce N° 34). Ce prolongement était attaché à l'aorte par une courte artère thymique postérieure, qui d'ailleurs passait sous la veine. Nous n'avons jamais noté de thymus "à cheval" sur la veine brachio-céphalique gauche. Cependant, ce feuillet postérieur est plus fragile que le feuillet antérieur et au-dessus de la veine, il laisse passer des pédicules artériels venus de la gaine artérielle. Là, il est

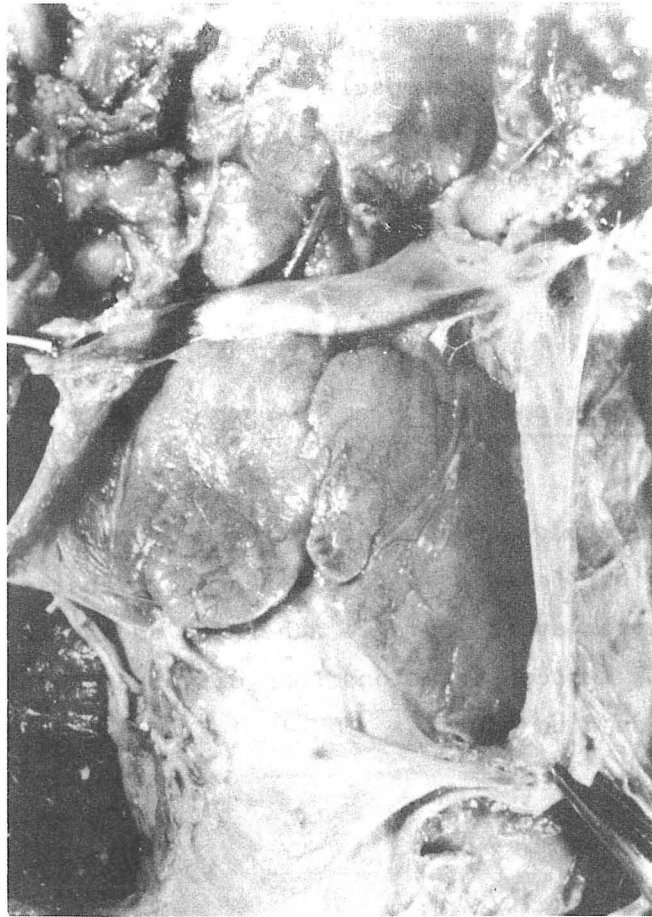


FIGURE 37

THYMUS RETRO-VEINEUX

- Limites supéro-latérales de la gaine se prolongeant sur la gaine vasculaire de la veine brachio-céphalique gauche. (v. brachiocephalica sinistra)
- Veine thymique antérieure (V. thymica anterior) venant des cornes

plus difficilement individualisable, car perforé par ces afférences artérielles (artère thymique postérieure principale ou latéralisée et artère thyro-thymique). Exceptionnellement, il est perforé par une artère principale passant au-dessous de la veine brachio-céphalique gauche (Pièces N° 23-28). La veine brachio-céphalique gauche nous est apparue chez ces foetus, beaucoup plus fragile le long de son trajet "intra-thymique", qu'à son arrivée dans la gaine. (Fig. 37).

▪ Chez l'adulte

Il est beaucoup plus difficile de retrouver le feuillet postérieur. La veine brachio-céphalique gauche, si elle reçoit toujours les veines thymiques postérieures n'est pas aussi accolée au reliquat thymique que chez le nourrisson. La gaine vasculaire apparaît beaucoup plus épaisse, comparable à celle que l'on retrouve latéralement et enfin, ce feuillet reste accolé au plan vasculaire artériel. Cependant, là encore, dans les troiscas où nous avons noté une artère thymique postérieure, branche ou non d'une artère thyro-thymique, celle-ci effectuait une courbe à concavité inférieure, nettement au-dessus de la veine brachio-céphalique gauche, schéma de trajet superposable à celui du foetus, confirmant ainsi l'existence phylogénétique d'un sac thymique.

LES PAROIS LATÉRALES

Chez le foetus et chez l'adulte, elles doublent les plèvres qui en sont dissociables, plus ou moins facilement selon les cas. Elles confirment l'existence de cette gaine thymique propre (enveloppe externe fibreuse de SAPPEY - gaine thymique de MORIN, RIOUX et FISHER). Elles sont triangulaires, à base inférieure. *Le sommet* se jette sur la gaine vasculaire sous-clavière, qui est encore renforcée par les expansions latérales de l'aponévrose cervicale moyenne. *La base* est insérée sur le péricarde selon une ligne oblique de haut en bas, d'arrière en avant et de dedans en dehors. *Son bord antérieur* est en fait parallèle et accolé au sternum au niveau du récessus pleural antérieur. Dans plusieurs cas, il était souligné par la présence de vaisseaux péricardiques, branches nées haut sur les vaisseaux thoraciques internes et qui, plusieurs fois, abandonnaient des artères

thymiques "inférieures" (3 fois du côté droit - 3 fois du côté gauche) (Pièces N° 6-8-20-25-26-51). De plus, lorsqu'on a noté l'existence d'une artère péricardique, celle-ci envoyait volontiers des artérioles pour vasculariser la gaine du thymus. *La limite postérieure* est imprécise : du côté gauche, ce feuillet semble se perdre dans le médiastin postérieur, après avoir rejoint la crosse aortique. Du côté droit, il s'accole à la veine cave supérieure et à sa gaine passant plutôt en dedans d'elle. Ces expansions latérales viennent sans doute participer à la formation des ligaments vertébro-péricardiques décrits par BERAUD en 1862 (22), repris par TEUTLEBEN en 1877 (323) qui reconnut leur duplicité.

LA LIMITE INFÉRIEURE DU SAC

Dans tous les cas, aussi bien chez l'adulte que chez le fœtus, on a noté une adhérence extrêmement intime du sac au péricarde fibreux, à tel point que celui-ci n'est pas clivable du péricarde et dans toutes les dissections il a fallu inciser au niveau du pôle inférieur. Cette insertion péricardique dessine un losange en coupe, mais en dissection, une fois le sternum ouvert, le thymus, surtout chez le fœtus, a tendance à s'aplatir et à présenter une grande dimension transversale et non plus sagittale, ce qui lui donne l'aspect d'un triangle. Cette adhérence importante du sac au péricarde fibreux, explique que les parois du sac aient pu passer pour de véritables "ligaments du péricarde", laissant une place pour le thymus.

LES COUPES

La dissection qu'elle qu'en soit la technique peut être encore sujette à caution. Aussi avons-nous pratiqué des coupes d'adultes et de fœtus.

LES ADULTES

Nous avons étudié trois séries de coupes.

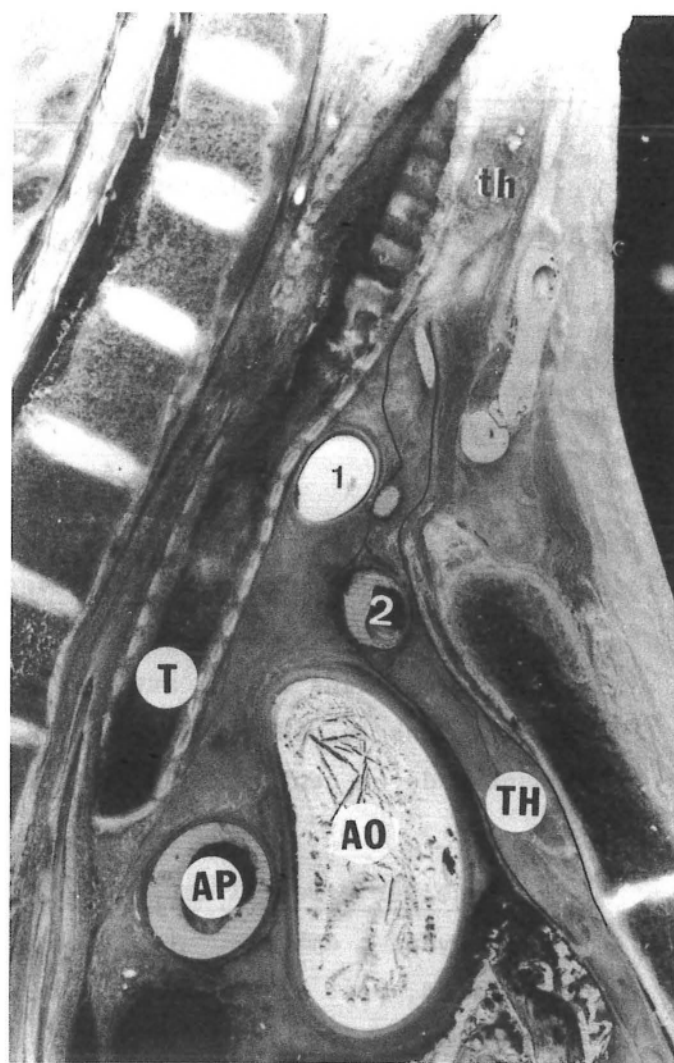
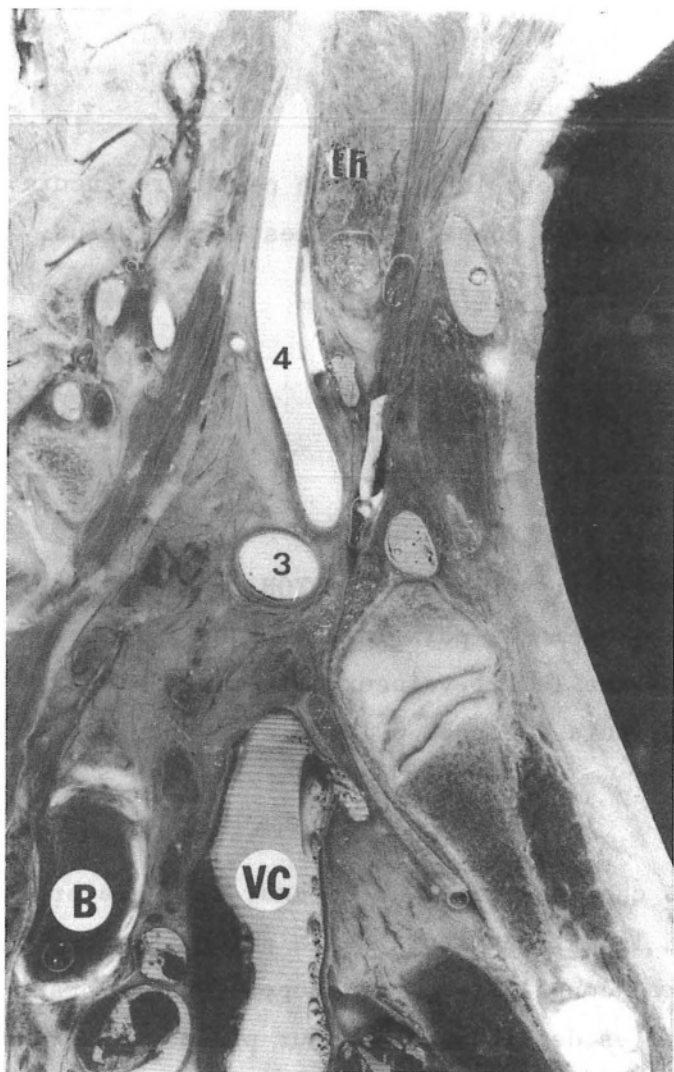
- Une série de coupes sagittales a été réalisée par J-F. DYON et A. VERNAY, chez une femme adulte de 30 ans. Après embaumement, puis injection de latex néoprène, rouge dans le lit artériel, bleu dans le lit veineux ; la pièce a été incluse dans le plâtre, congelée à -25°C , puis découpée à la scie à ruban en tranches de un centimètre d'épaisseur.

- Une série de dix coupes sagittales chez une femme de 80 ans, selon le protocole suivant : embaumement, injection au latex, ouverture de la gaine thymique par dissection, puis inclusion dans le plâtre, congélation. Les coupes ont été pratiquées pour vérifier les extrémités latérales de la gaine et leur prolongement sur les vaisseaux sous-claviers et axillaires.

- Une série de coupes horizontales chez un adulte de 50 ans, a été réalisée, selon le même protocole que la première série avec A. VERNAY et J-F. DYON.

Les coupes sagittales ont bien vérifié le prolongement de la gaine thymique sur les vaisseaux sous-claviers de même que l'épaisseur de l'aponévrose cervicale moyenne à ce niveau. Chez la jeune femme, nous avons noté l'existence d'un thymus à lobe gauche prédominant, ce lobe gauche étant rétro-veineux.

- Sur la coupe située à 10 mm à droite de la ligne médiane (Fig.38 a) on voit nettement que le feuillet profond de l'aponévrose cervicale moyenne s'accolé à la



COUPES SAGITTALES D'ADULTE (30 ANS)

FIGURE 38 a

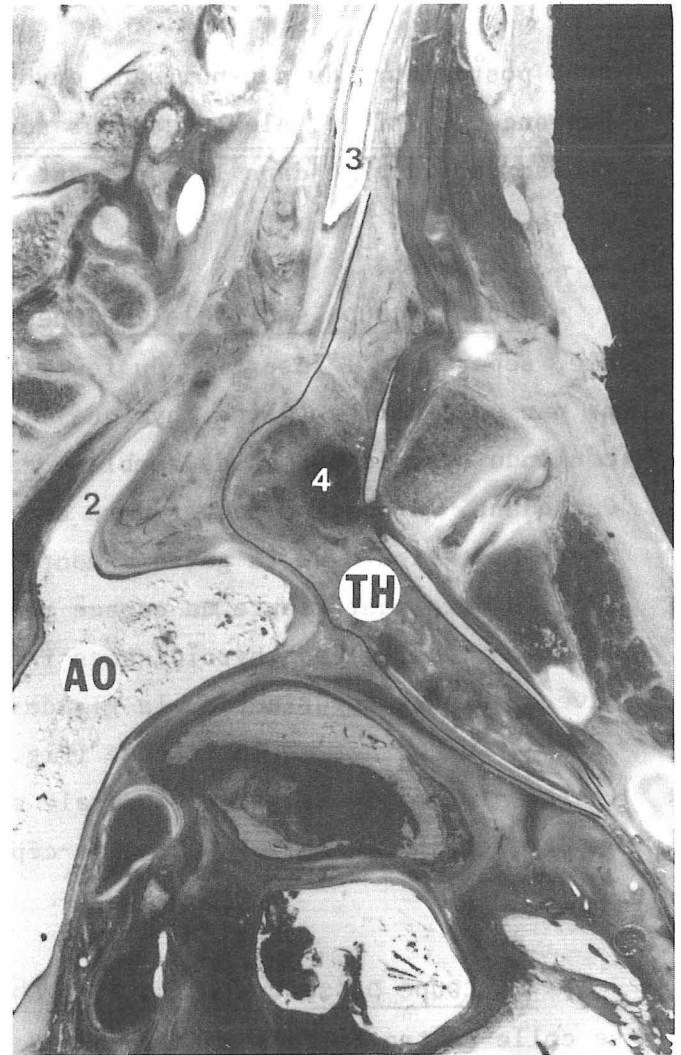
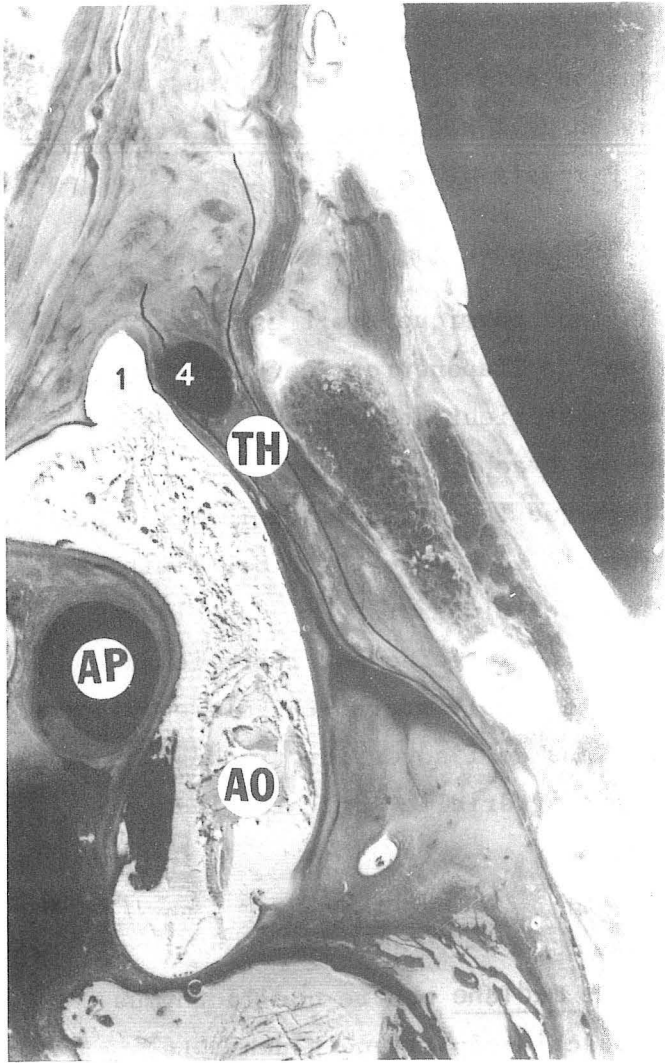
Coupe 10 mm à droite du plan médian

FIGURE 38 b

Coupe médiane

- TH. Thymus (thymus)
- th. Glande thyroïde (glandula thyroidea)
- AP. Artère pulmonaire droite (A. pulmonalis dextra)
- Ao. Aorte (aortae)
- VC. Veine cave supérieure (Vena cava superior)
- B. Bronche principale droite (bronchus principalis dexter)
- T. Trachée (trachea)

- 1. Tronc artériel brachio-céphalique (truncus brachiocephalicus)
- 2. Veine brachio-céphalique gauche (V. brachiocephalica sinistra)
- 3. Artère sous-clavière droite (A. subclavia dextra)
- 4. Artère carotide commune droite (Arteria carotis communis dextra)



COUPES SAGITTALES D'ADULTE (30 ANS)

FIGURE 39 a

Coupe 10 mm à gauche du plan médian
(fragment externe)

FIGURE 39 b

Coupe 20 mm à gauche du plan médian
(fragment externe)

TH. Thymus (thymus)

AP. Artère pulmonaire droite (Arteria pulmonalis dextra)

Ao. Aorte (aortae)

1. Tronc artériel brachio-céphalique (truncus brachiocephalicus)

2. Artère sous-clavière gauche (A. subclavia sinistra)

3. Artère carotide commune gauche (Arteria carotis communis sinistra)

4. Veine brachio-céphalique gauche (V. brachiocephalica sinistra)

face postérieure du sternum sans envoyer d'expansion péricardique. Le thymus n'est pas encore visible, alors que nous sommes au niveau de l'abouchement de la veine thoracique interne dans le confluent veineux de Pirogoff droit.

▪ Sur la coupe sagittale médiane, la base du lobe thymique droit est bien visible, séparée de l'insertion du feuillet postérieur de l'aponévrose cervicale moyenne par un feuillet (gaine thymique). Le feuillet postérieur de la gaine, d'abord confondu avec le péricarde semble engainer la veine brachio-céphalique gauche. Cependant, la portion postérieure est plus épaisse que la portion antérieure. Cette paroi postérieure de la gaine remonte ensuite jusqu'à la glande thyroïde, limitant avec la paroi antérieure un espace rempli de tissu cellulo-graisseux, dans lequel cheminent les veines thyroïdiennes inférieures. Enfin, la gaine est rétrécie au niveau du pôle inférieur de la glande thyroïde et le muscle sterno-thyroïdien vient presque au contact de la trachée (Fig.38b). Les plans de l'adventice trachéal (gaine propre) de la gaine viscérale et de la gaine artérielle sont bien indépendants de celui de la veine brachio-céphalique gauche.

▪ La coupe passant à 10 mm à gauche de la ligne médiane montre que le thymus se colle contre la face postérieure de la veine brachio-céphalique gauche. Le thymus, à ce niveau ne dépasse pas en haut la veine. Cependant, on voit les deux feuillets antérieur et postérieur qui "encadrent" la veine. Celle-ci est pourvue d'un adventice épais et ne reçoit pas encore d'expansion de l'aponévrose cervicale moyenne. (Fig. 39a)

▪ La coupe passant à 20 mm à gauche de la ligne médiane passe en plein lobe gauche thymique. Celui-ci est rétro-veineux et la veine est bien entendu comprise dans la gaine thymique. On voit celle-ci sur une faible distance se prolonger en haut vers l'artère carotide primitive gauche passant en avant d'elle. (Fig. 39b)

▪ Les coupes horizontales ont montré un thymus de petite taille, entièrement intra-thoracique, la gaine était sur cette série difficilement individualisable, et nous n'en tirons aucune conclusion.

LES FOETUS

Agés respectivement de 10 et 12 semaines, ils ont été conservés dans le formol à 10 %. Ils furent ensuite inclus dans la paraffine, puis découpés au microtome en tranches d'une épaisseur de 10 μ . Les coupes sériées furent examinées, fixées dans la paraffine, photographiées, puis la série de meilleure qualité, colorée au trichrome de Masson. Ce sont 5 de ces coupes que nous présentons ici mais l'étude microscopique a donné les mêmes résultats sur les trois séries. A ce stade, les viscères cervico-thoraciques "baignent" bien dans une atmosphère conjonctive qui se condense à leur contact leur créant une gaine propre.

▪ Sur la coupe N° 1, l'oesophage, la trachée, le corps thyroïde ont une gaine propre et sont séparés les uns des autres par un "vide" qui les souligne. (Fig. 40a)

▪ Sur la coupe N° 2, nous sommes immédiatement au-dessous de la glande thyroïde, mais sa gaine est toujours bien visible, séparée nettement des muscles en avant, de la gaine trachéale en arrière. Elle contient trois veines thyroïdiennes inférieures en son centre et déjà latéralement, deux pointes de cornes thymiques. Du côté gauche, le confluent veineux de Pirogoff est bien visible, entouré d'un mince adventice, alors que les condensations péri-artérielles sont beaucoup plus denses et plus épaisses. (Fig. 40b)

▪ La coupe N° 3 donne toujours le même aspect, mais on observe cependant au sein de la gaine thymique les deux lobes thymiques, pourvus d'une capsule propre. Entre eux trois veines thyroïdiennes inférieures. La gaine thymique est nettement séparée de la gaine viscérale. Les artères ne sont nullement reliées entre elles et elles sont entourées d'une gaine artérielle dense. Cependant, cette gaine artérielle n'est visible que latéralement. (Fig. 40c)

▪ La coupe N° 4 confirme encore cette impression. (Fig. 40d)

▪ La coupe N° 5 siège immédiatement au-dessus du confluent des veines brachio-céphaliques. Les deux lobes thymiques ont bien une capsule propre, mais leur gaine

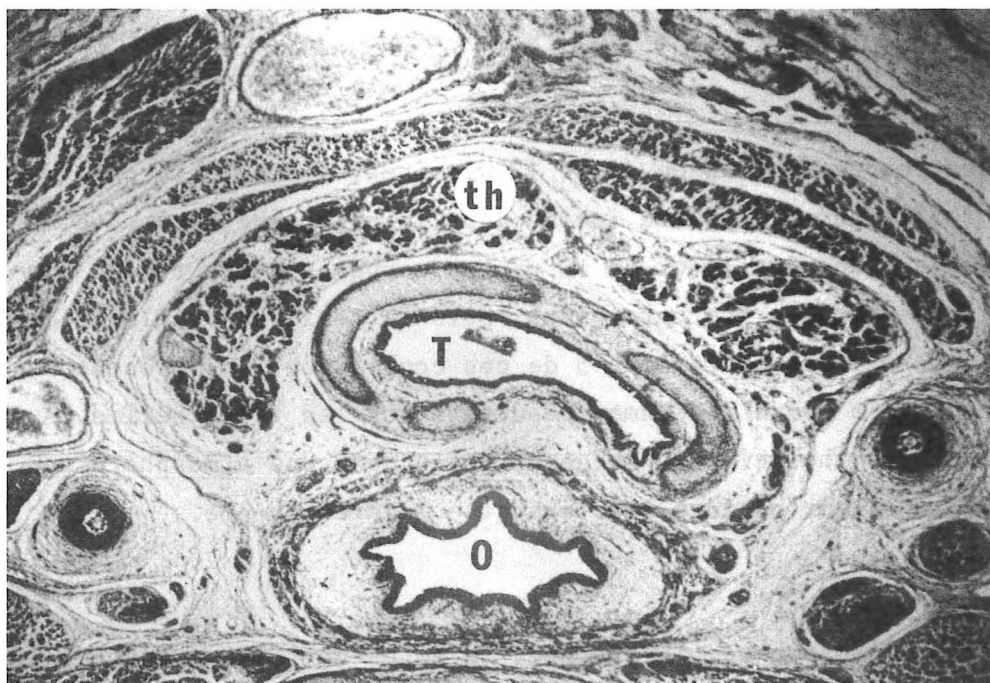

FIGURE 40 a

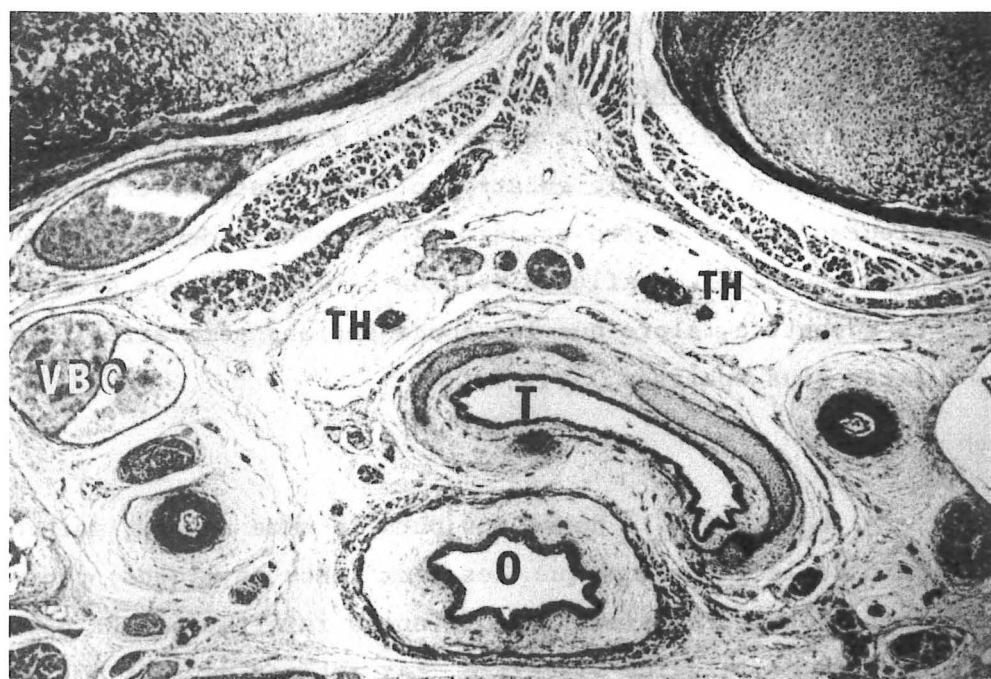


FIGURE 40 b

COUPES HORIZONTALES DE FOETUS (10 SEMAINES)

- TH. Thymus (thymus)
- th. Glande thyroïde (glandula thyroidea)
- T. Trachée (trachea)
- O. Oesophage (esophagus)
- VBC. Confluent veineux de Pirogoff gauche

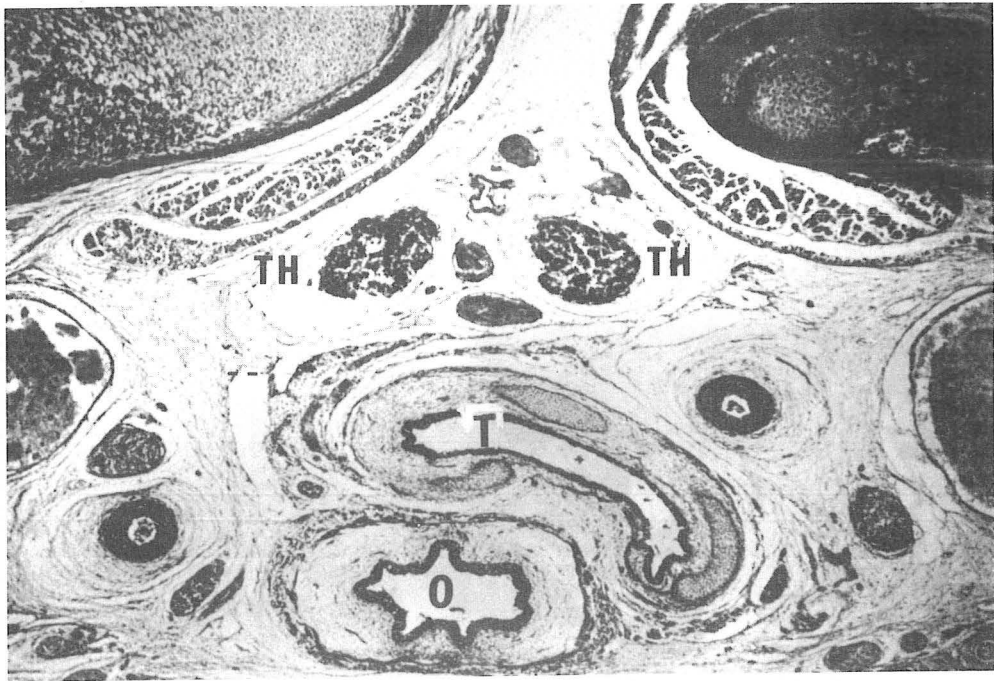


FIGURE 40 c

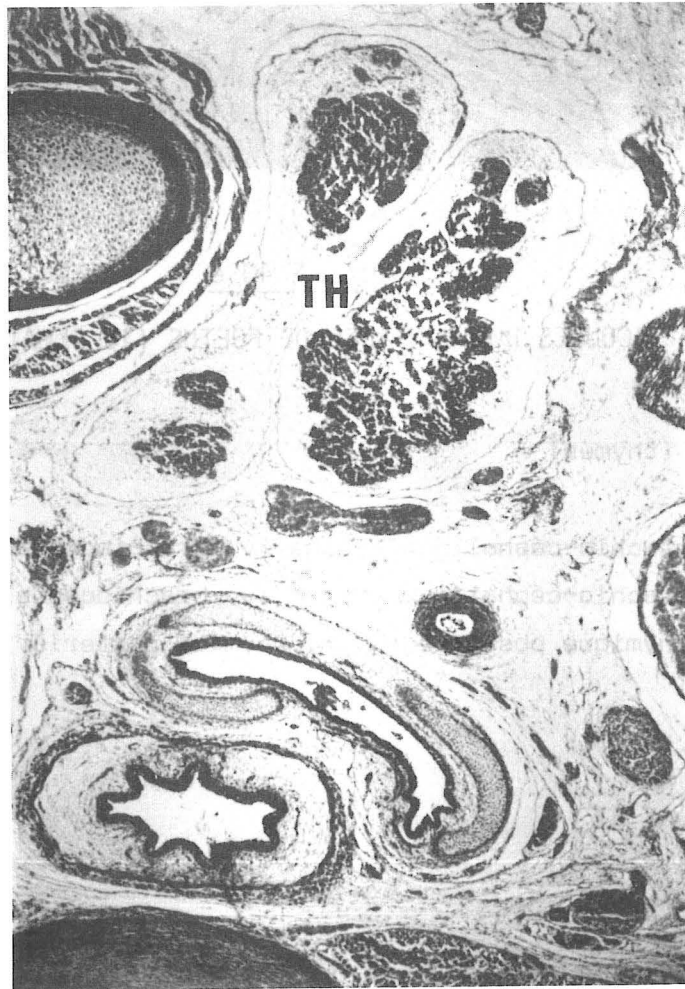

FIGURE 40 d

COUPES HORIZONTALES DE FOETUS (10 SEMAINES)

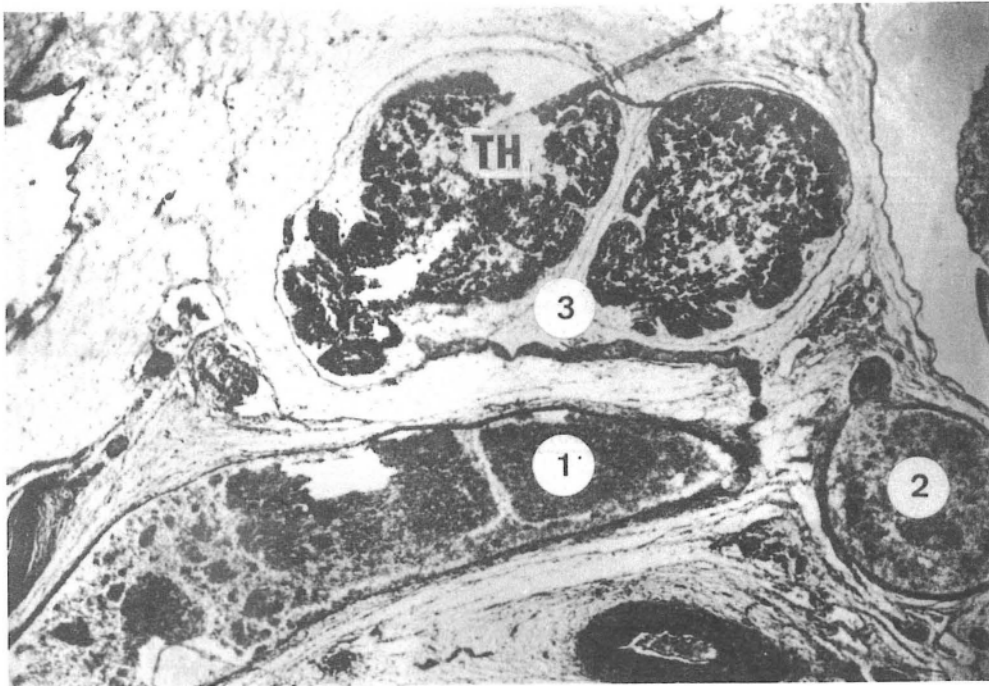


FIGURE 40 e

COUPES HORIZONTALES DE FOETUS (10 SEMAINES)

TH. Thymus (thymus)

1. Veine brachio-céphalique gauche (v. brachiocephalica sinistra)
2. Veine brachio-céphalique droite (v. brachiocephalica dextra)
3. Veine thymique postérieure (v. thymica posterior)

contient bien la veine brachio-céphalique, tandis qu'un plan de clivage est nettement visible en arrière contre la gaine artérielle. On voit à ce niveau, une veine thymique postérieure droite qui va se jeter dans le confluent veineux. (Fig. 40e)

R É S U L T A T S

LA LOGE THYMIQUE

Ainsi donc, comme nous venons de le démontrer, le thymus est bien compris dans une loge, celle-ci étant limitée par :

▪ En avant, le plan de l'aponévrose cervicale moyenne qui recouvre le muscle sterno-thyroïdien. Elle s'insère sur le périoste sternal en dessinant un V à pointe inférieure relativement basse, souvent jusqu'à la jonction tiers supérieur/tiers moyen

▪ Latéralement, les deux plèvres médiastinales avec les nerfs phréniques. Pour notre part, contrairement à POIRIER et CHARPY et en accord avec ROBINSON, RIEFFEL, LE MEE, puis OLIVIER, nous avons toujours rencontré le nerf phrénique gauche chez le fœtus en rapport avec le thymus, mais toujours hors de sa gaine, (RIEFFEL et LE MEE le situent dans la gaine), tandis que le nerf phrénique droit le longe seulement au bord postérieur, ou au plus à distance. Chez l'adulte, le nerf phrénique gauche est plus à distance du thymus.

▪ En bas, le péricarde, rapport de la face postéro-inférieure.

▪ En arrière, la lame vasculaire artérielle qui accompagne la crosse de l'aorte et la gerbe aortique, celle-ci étant adhérente à la gaine viscérale et à la gaine propre de la trachée, mais s'évasant en haut et latéralement, venant confirmer l'architecture concentrique des gaines du médiastin, SARRAZIN (299).

▪ En haut, cette loge se poursuit au niveau du cou, avec pour limite la glande thyroïde que le thymus, sans parler de thymus accessoire peut déborder par ses

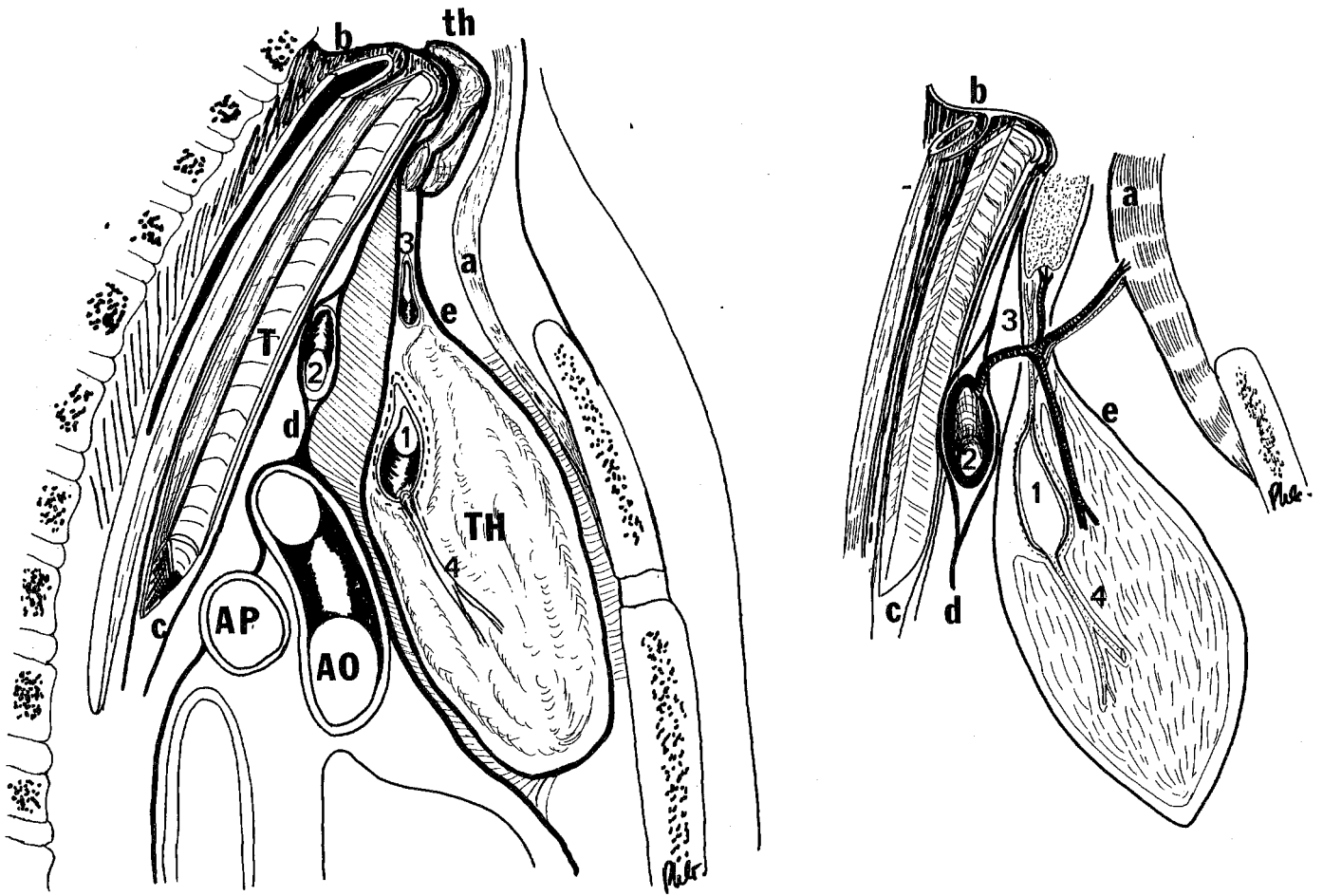


FIGURE 41

GAINÉ THYRO-THYMIQUE (CONCEPTION PERSONNELLE)

- TH. Thymus (thymus)
th. Glande thyroïde (glandula thyroidea)
AP. Artère pulmonaire droite (A. pulmonalis dextra)
Ao. Aorte (aortae)
T. Trachée (trachea)
1. Veine brachio-céphalique gauche (v. brachiocephalica sinistra)
2. Tronc artériel brachio-céphalique (truncus brachiocephalicus)
3. Veine thyroïdienne inférieure (v. thyroidea inferior)
4. Veine thymique (v. thymicae)
- a. Muscle sterno-thyroïdien et feuillet profond de l'aponévrose cervicale moyenne (m. sternothyroideus) (lamina pretrachealis)
b. Gaine viscérale
c. Gaine propre de la trachée
d. Gaine vasculaire artérielle
e. Gaine thymique

cornes, qui sont alors limitées par la gaine vasculaire en dehors et par les bords postérieurs des muscles du plan de l'aponévrose cervicale moyenne.

LA GAINE PROPRE (Fig. 41)

Au sein de cette loge, le thymus est compris dans une gaine propre (capsule fibreuse externe de SAPPEY - gaine propre pour MORIN - véritable sac pour GRISOLI, correspondant au conjonctif refoulé par la glande lors de sa migration thoracique). Cette gaine est la continuation inférieure de la gaine propre de la glande thyroïde. La position pré-veineuse est la position la plus habituelle. Le hasard fait parfois migrer le thymus en arrière de l'anastomose cardino-cardinale supérieure, future veine brachio-céphalique gauche.

Ce sac, surtout en arrière, est moins individualisable chez l'adulte que chez le fœtus, ceci semblant dû aux modifications du stroma péri-glandulaire, en fonction des phases d'activité des glandes, ALLARA (5). Le thymus qui subit une involution relative au fur et à mesure du vieillissement prend de moins en moins de place dans ce sac. De plus, les contraintes du médiastin, du fait de la ventilation, des battements cardiaques, des battements artériels, des différences de pression veineuse entraînent des modifications de ce conjonctif dont les fibres s'orientent selon des lignes de force.

En avant, peu de modifications car moins de contraintes, hormis les mouvements péricardiques. Par contre, *en arrière*, les mouvements de la trachée, les battements artériels entraînent une densification importante du conjonctif. Gaine trachéale, gaine viscérale, gaine artérielle deviennent difficilement dissociables au sein d'un conjonctif épais. De plus, si le thymus chez le fœtus, peut servir de gaine à la veine brachio-céphalique gauche, dont le collapsus est empêché par la traction divergente des veines thyroïdiennes inférieures en haut, des veines thymiques postérieures en bas et en avant, et par le parenchyme avoisinant, il ne suffit plus à jouer ce rôle dès lors qu'il involue. C'est pourquoi, la veine brachio-céphalique gauche se pare d'une gaine et ne semble plus être dans la loge thymique. Qui plus est, la veine brachio-céphalique gauche s'incorpore progressivement à la gaine vasculaire.

Latéralement, cette gaine double la plèvre médiastinale d'un feuillet clivable qui semble prolonger en avant les ligaments vertébro-péricardiques.

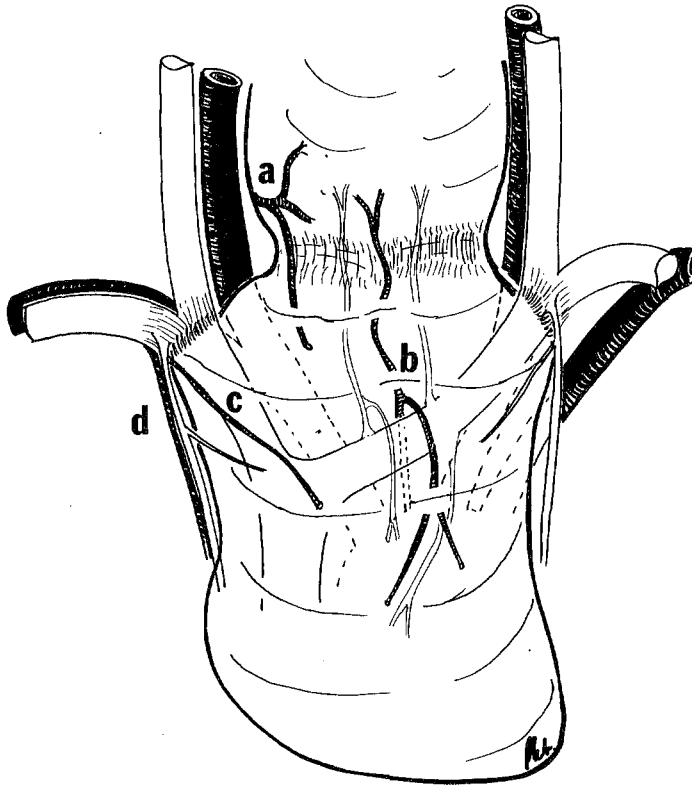


FIGURE 42

LA GAINE THYRO-THYMIQUE

- a. Artère thyroïdienne inférieure (A. thyroidea inferior)
- b. Artère thyro-thymique
- c. Artère thymique latérale
- d. Vaisseaux thoraciques internes (A.V.thoracicae internae)

Au niveau de l'angle supéro-externe, cette gaine adhère intimement aux vaisseaux sous-claviers, se prolongeant avec la gaine de ces éléments. Celle-ci reçoit en dehors de l'origine des vaisseaux thoraciques internes, un renforcement important, feuillet de l'aponévrose cervicale moyenne. C'est par l'intermédiaire de cette expansion vasculaire latérale et par celle-là seule que l'aponévrose cervicale moyenne contribue à fixer le péricarde (connexions indirectes de ROUVIERE).

En arrière, elle prolonge le feuillet postérieur de la gaine thyroïdienne, passe en arrière de la veine brachio-céphalique gauche. Au-dessus de celle-ci, la gaine est perforée par des vaisseaux artériels.

Ainsi individualisée, la gaine thymique laisse passer tous les éléments vasculaires à destinée parenchymateuse.

▪ Les artères

En arrière, les artères thymiques postérieures nées directement de l'aorte ou des grosses artères, voire d'une artère thyro-thymique qui le plus souvent surcroisent la veine ou rarement la sous-croisent.

En haut, les artères thymiques supérieures venues des artères thyroïdiennes inférieures ou des artères thyroïdiennes supérieures.

Latéralement, par son prolongement sur la gaine des vaisseaux sous-claviers, elle reçoit les artères thymiques latérales, naissant toujours très haut sur les artères thoraciques ou les artères péricardiques.

▪ Les efférences veineuses

Elles se jettent fréquemment dans les veines thyroïdiennes inférieures, ou directement dans la veine brachio-céphalique gauche ou à l'origine de la veine cave supérieure. Ce drainage peut, plus rarement se faire, et toujours de façon accessoire, vers les vaisseaux thoraciques internes ou les veines péricardiques.

Cette gaine, en continuité avec celle de la glande thyroïde, est donc susceptible de contenir les glandes parathyroïdes et des ganglions, ce que nous verrons plus loin. Enfin, cette gaine a une vascularisation qui lui est propre et elle est formée chez le vivant d'un important réseau capillaire, DI MARINO (86). Ainsi donc, cette gaine du thymus semble prolonger vers le bas la gaine propre de la glande thyroïde. L'ensemble serait donc représenté par un sablier avec un évasement supérieur contenant la glande thyroïde, un évasement inférieur contenant le thymus. Le rétrécissement intermédiaire se situerait au niveau des pédicules vasculaires du muscle sterno-thyroïdien, là où l'aponévrose cervicale moyenne se rapproche le plus de la trachée sur un court parcours. A l'intérieur de ce sablier, deux éléments mobiles sont les glandes parathyroïdes inférieures, qui peuvent se situer, soit dans la gaine thyroïdienne, soit dans la gaine thymique (20 % des cas). Elle s'accole au plan de la gaine propre de la trachée et de la gaine viscérale au cours de l'évolution, seuls restent individualisés les feuillets antérieurs et latéraux, les feuillets postérieurs du fait des contraintes des différents éléments du médiastin moyen sont progressivement incorporés à la lame vasculaire (Fig. 41-42).

LA CAPSULE THYMIQUE PROPRE

Enfin, chaque lobe thymique est entouré d'une capsule thymique propre, capsule celluleuse interne de SAPPEY et c'est elle qui envoie des prolongements séparant les lobules thymiques. Elle est formée de tissu cellulaire fin et abondant. On ne trouve dans ses aréoles aucune trace de tissu adipeux chez le fœtus et même dans les premières années qui suivent la naissance. Mais au fur et à mesure que le thymus s'atrophie, les vésicules adipeuses apparaissent, se multiplient et finissent par envahir chez l'adulte, la presque totalité de l'organe. Cependant ce tissu adipeux est toujours entouré de cette capsule et c'est ce qui permet de l'individualiser facilement en corps gras rétro-sternal de WALDEYER, contenant encore des îlots thymiques.

VASCULARISATION ARTERIELLE



VASCULARISATION ARTERIELLE

DONNÉES CLASSIQUES - ÉVOLUTION DES IDÉES

Les ouvrages des auteurs classiques : CLOQUET, BEYLE, PERRONE, STRAMBIO, BOYER, FORT, SAPPEY (296), GEGENBAUM nous apprennent que les artères thymiques naissent en grande partie des artères thoraciques internes et que d'autres moins importantes, naissent des artères thyroïdiennes inférieures, des artères péricardiques, des artères diaphragmatiques supérieures. Mais TESTUT (322) et QUAIN, dans la description du tronc artériel brachio-céphalique, HECKEL HYRTL, DEBIERRE (78), ROMITI lui décrivent une branche thymique. Celle-ci peut naître également de la crosse aortique.

HENLE dans son "Handbusch der systematischen Anatomie des Menschen" dit que l'artère thyroïda ima donne *parfois* des rameaux au thymus et en donne surtout à l'isthme de la glande thyroïde et à la partie inférieure des lobes latéraux.

LABOUGLE en 1887 (190) rapporte le cas d'une "artère thymo-thyroïdienne" qui naissait de l'artère carotide primitive droite à son origine et se distribuait au lobe gauche de la glande thyroïde. Malheureusement, aucun schéma n'accompagne son texte.

GAUDIER signale que l'artère thyroïda ima de Neubauer naît dans 50 % des cas du tronc artériel brachio-céphalique, beaucoup plus rarement de l'artère carotide primitive droite ou de l'artère sous-clavière droite, voire de l'artère thyroïdienne inférieure droite. Pour lui, cette artère naîtrait exceptionnellement de la crosse aortique entre le tronc artériel brachio-céphalique et l'artère

carotide primitive gauche, ou entre l'artère carotide primitive gauche et l'artère sous-clavière gauche.

AFANASSIEW en 1877 (3) signale que l'artère thoracique interne donne des artères thymiques latérales et qu'il existe également une artère inférieure centro-lobulaire pouvant naître de l'artère thyroïdienne inférieure.

VERSARI en 1897 (342) présente le premier travail qui fera date. Il dissèque 70 cadavres dont l'âge se répartit de la naissance à 70 ans. Il en conclut : "la circulation artérielle du thymus de l'homme est apportée par de petites artères qu'il semble opportun de nommer du fait de leur situation et de leur origine : *artères thymiques supérieures, inférieures, moyennes*.

▪ Les artères thymiques supérieures proviennent de l'artère thyroïdienne inférieure et sont notées 13 fois sur 70 dissections. Ce système est rarement symétrique et prédomine à droite.

▪ Les artères thymiques inférieures naissent des artères thoraciques internes et peuvent être considérées comme constantes, ayant été rencontrées sur 65 des 70 sujets disséqués et étant les plus constantes chez les autres mammifères. Il ne note aucune branche naissant des artères péricardiques, ni des artères bronchiques ou oesophagiennes.

▪ L'artère thymique moyenne, inconstante, provient du tronc artériel brachio-céphalique ou de la crosse aortique ou de l'artère carotide primitive droite. Elle peut naître seule ou en commun avec l'artère thyroïdienne médiane de Neubauer. 10 fois, elle naissait indépendante, 7 fois du tronc de l'artère thyroïdienne médiane, pourcentage supérieur à la statistique de GRÜBER (138) pour cette dernière artère. Cependant, il ne note jamais chez le même individu d'artère thyroïdienne médiane et d'artère thymique moyenne naissant par des troncs séparés. Ces artères naissent soit d'un tronc commun, soit de l'existence de l'une ou de l'autre. VERSARI explique ceci par la proximité d'origine d'une portion de la glande thyroïde et du thymus qui nécessite un point d'origine commun pour la vascularisation. Ce sont donc pour VERSARI : "*deux artères anormales qui probablement proviennent des premières phases du développement d'un même tronc artériel, lequel se porte simultanément*

ment aux deux organes. Du fait de la transformation de ces derniers et de leurs déplacements, de ceux des organes voisins, soit ce tronc disparaît, soit il reste en connexion avec le thymus et avec la glande thyroïde, soit avec une seule de ces glandes".

RIEFFEL et LE MEE en 1909 (284) sur 34 dissections pensent que l'artère thyroïdienne moyenne de Neubauer est l'artère thymique supérieure principale. La naissance de ce vaisseau se fait au sommet de la glande. Pour eux, elle ne fournit que des rameaux insignifiants à la glande thyroïde, tandis qu'elle irrigue richement le thymus et qu'elle s'atrophie au moment de la régression de cette glande.

LATARJET et MURARD en 1911 (195) ont effectué 25 dissections chez des enfants en bas âge (de 6 mois in utéro jusqu'à un âge maximum de 1 mois et demi après la naissance, avec un pic chez des enfants morts-nés à terme). leurs pièces ont été injectées (vermillon dissous dans de l'essence de thérébentine à froid). Ils décrivent trois systèmes :

▪ Le système postérieur impair, né du carrefour vasculaire des premières branches de la crosse aortique, c'est "*l'artère thymique centrale*", rencontrée dans 58 % des cas. Elle peut naître du tronc artériel brachio-céphalique, de la crosse de l'aorte, ou de l'artère carotide primitive gauche. Ils en donnent une description anatomique détaillée : "De son origine, elle descend, croisée par le tronc veineux brachio-céphalique qui la sépare le plus souvent de l'aorte. Elle semble s'enrouler autour de lui, pour le franchir et prendre après l'avoir contourné un trajet descendant. Quelque fois, peu après son origine, l'artère thymique centrale abandonne vers le haut un rameau de faible calibre qui se porte en avant de la trachée et s'y termine. Mais ce rameau peut atteindre la glande thyroïde, on voit qu'il représente alors "*l'artère thyroïdienne moyenne de Neubauer*". Les auteurs signalent avoir vu dans un cas une artère thymique centrale naître de la crosse aortique dans sa portion ascendante, de telle façon qu'il lui fallait perforer le péricarde pour se rendre à la glande thymique.

▪ L'artère latérale paire naît de l'artère thoracique interne, là où celle-ci rencontre le thymus. Cependant, pour eux, son lieu d'origine précis, autant que

son importance, sont variables en fonction du côté. 6 fois elle naît de la gauche, 4 fois de la droite. Du côté gauche, elle naît de l'artère thoracique interne, au niveau du thymus, puis longe la capsule, chemine dans son épaisseur, pénètre dans la loge et aborde enfin la glande, pour s'y diviser en deux branches : antérieure et postérieure, ou en échelle. Elle peut donner naissance à des artères diaphragmatiques inférieures ou à une artère péricardique. A droite, ces auteurs n'ont rencontré que des artères de faible calibre. Ils ne justifient, ni n'expliquent cette asymétrie.

▪ Le système supérieur des cornes, l'artère thyroïdienne inférieure en atteignant la base de la glande thyroïde et en se divisant en ses branches terminales, donne alors un rameau descendant qui aborde l'une des cornes du thymus. Cette disposition est généralement asymétrique avec une prédominance gauche. Parfois, il existe un croisement, l'artère thyroïdienne inférieure donnant une artère thyroïdienne supérieure pour le lobe thymique controlatéral. Les auteurs insistent en conclusion sur les rapports intimes qui existent entre la glande thyroïde et la glande thymique par le biais de deux systèmes artériels anastomotiques : artère thyroïdienne inférieure ; artère thyro-thymique.

OLIVIER en 1923 (249), dans sa thèse pour l'obtention du titre de Docteur es Sciences Naturelles reprend la vascularisation artérielle du thymus chez certains mammifères et chez l'homme. Il étudie là encore, la relation avec la vascularisation artérielle de la glande thyroïde, ainsi que l'influence de la morphologie et de la localisation de la glande sur la vascularisation. En effet, jusqu'à cet auteur, on pensait que les vaisseaux du thymus avaient une formation secondaire et tardive par rapport à la glande elle-même. OLIVIER dissèque 100 enfants, entre la naissance et trois ans, toutes ses pièces ont été injectées par la masse de LAFLECHE modifiée par DUBECK :

- Minium	150 g
- Vermillon	150 g
- Essence de thérébentine	100 g
- Huile de lin	50 g
- Alcool à 95°	10 g
- Sulfure de carbone	10 g

▪ La vascularisation artérielle chez quelques mammifères

SUR LE CHIEN, 13 thymus ont été disséqués : 11 unilobés, 2 bilobés. Le thymus chez cet animal est un organe plat, dont la plus grande partie est intra-thoracique située derrière les premières côtes, de la première à la sixième, entre les deux poumons, en avant de la veine brachio-céphalique gauche et de la trachée. Au-dessous du cou, au-dessus du coeur, revêtu de péricarde, quelle que soit sa forme, le bord supérieur répond généralement à la veine brachio-céphalique gauche qui passe transversalement. Il reste toujours à distance de la glande thyroïde. Pour le thymus à un lobe, l'irrigation artérielle venait de deux sources : artères thoraciques internes, source constante et une artère aortique, source rencontrée 8 fois sur 13 dissections. Dans les cas de *thymus bilobé*, la disposition artérielle présentait des variantes : dans les deux cas, on voit naître de l'artère thoracique interne gauche une branche spéciale qui aborde le bord externe du lobe gauche, le traverse en plein parenchyme et réapparaît entre les deux lobes où elle se divise pour donner des branches bilatérales. Le lobe droit, quant à lui, était vascularisé par une artère née d'une artère péricardique. Le thymus, organe thoracique ne présente jamais de pédicule artériel supérieur.

CHEZ LE CHAT, OLIVIER a effectué 11 dissections et l'étude a porté sur la disposition artérielle en fonction du nombre de lobes. Le thymus à un lobe peut présenter une ou deux cornes cervicales. L'irrigation artérielle naît alors de deux sources différentes. La source principale et constante est toujours le système thoracique interne. 4 fois sur 7 il s'ajoutait une branche venue directement : du tronc artériel brachio-céphalique (3 fois) ou de l'artère carotide primitive droite (1 fois). Dans le cas de *thymus bilobé*, une distinction doit être faite : deux lobes juxtaposés dans le sens vertical ou accolés l'un à l'autre : juxtaposés dans le sens vertical, le lobe supérieur est vascularisé par les artères thoraciques internes, le lobe inférieur par une branche postérieure venue du tronc artériel brachio-céphalique. Les deux lobes accolés sont chacun cervico-thoraciques, recevant une vascularisation par les artères thoraciques internes et il existe de plus entre les deux lobes une fine artériole, née de la crosse aortique, qui ne dépasse pas en haut le niveau de la veine brachio-céphalique gauche. C'est seulement deux fois sur les onze cas, que OLIVIER a pu noter une anastomose thymo-thyroïdienne.

CHEZ LE LAPIN, le thymus est cervico-thoracique pré-aortique, à deux ou quatre lobes. A deux lobes, la source artérielle thoracique interne est, là encore, cons-

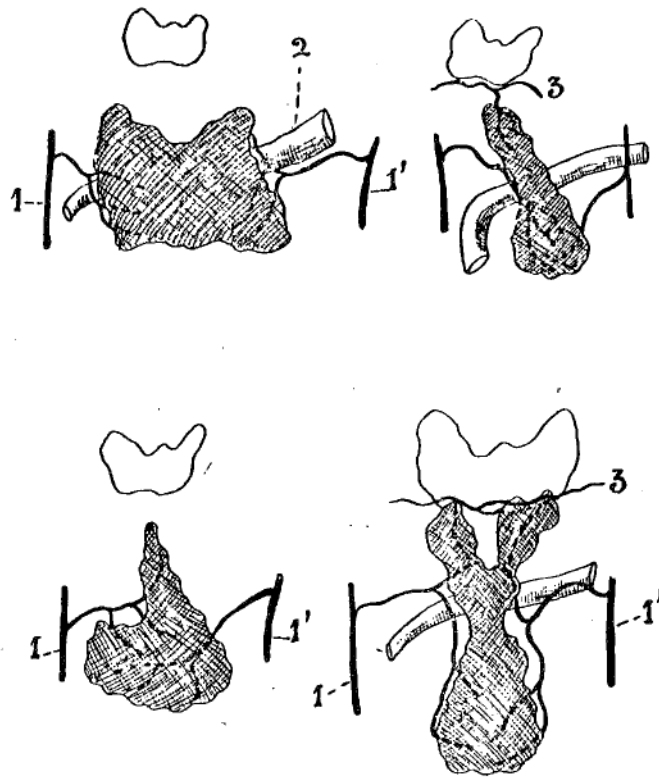


FIGURE 43

VASCULARISATION DE THYMUS A UN LOBE CHEZ L'HOMME

(In : OLIVIER)

- 1.1'. Artères thoraciques internes (A. thoracicae internae)
2. Veine brachio-céphalique gauche (V. brachiocephalica sinistra)
3. Artère thyroïdienne inférieure (A. thyroidea inferior)

tante et il existe dans cinq cas une artère postérieure, médiane, née de la crosse de l'aorte ou du tronc artériel brachio-céphalique et qui, en haut, se termine, soit dans l'artère carotide primitive gauche, soit dans une de ses branches, soit dans l'artère thyroïdienne inférieure, donc, voie d'anastomose détournée entre la glande thyroïde et le thymus. Dans les cas de thymus à quatre lobes (2 fois), la distribution artérielle n'est guère modifiée, car les deux lobes supplémentaires ne représentent que les cornes cervicales du thymus à deux lobes, séparés secondairement par le passage du tronc artériel brachio-céphalique et l'artère carotide primitive. Chez ces mammifères, on note que l'origine du sang thymique est constamment l'artère thoracique interne et que l'origine accessoire est une branche venue de la crosse aortique

Ces dissections lui ont permis d'individualiser la vascularisation : d'un thymus unilobé, thoracique (chien) : de thymus cervico-thoracique (chat) ; de thymus à deux, trois ou quatre lobes (lapin), et lui ont servi de base d'étude pour envisager la vascularisation des différents types de thymus rencontrés chez l'homme.

▪ La vascularisation artérielle chez l'homme de la naissance à trois ans

Dans les cas de thymus purement *intra-thoracique*, la disposition à un lobe est la plus fréquente. La vascularisation est là, assurée par les artères thoraciques internes. Ce thymus unilobé représente pour OLIVIER 22 % des cas. (Fig. 43). L'artère thoracique interne, au moment où elle aborde la paroi thoracique donne une branche d'assez gros calibre qui, décrivant une courbe à concavité inférieure pénètre rapidement le tissu glandulaire où elle se termine, en se trifurquant le plus souvent.

Quand le thymus est *cervico-thoracique*, le système thoracique interne lui fournit encore tout ou partie de sa vascularisation dans 97 % des cas, soit la quasi totalité. Mais il se combine suivant les cas, la direction, le nombre de lobes à d'autres irrigations artérielles qui forment des pédicules importants, mais secondaires, parmi lesquels on peut distinguer : pédicules supérieur, inférieur, central et supérieur, central et postérieur.

L'IRRIGATION PAR LES ARTERES THORACIQUES INTERNES, fondamentale, ne manque que dans 3% des cas. Dans 8 %, elle était unilatérale (4 fois à droite,

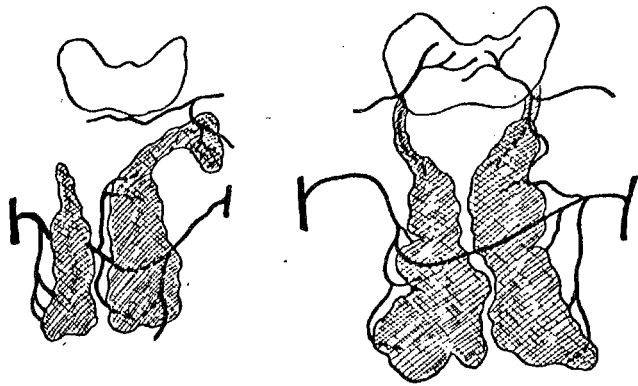


FIGURE 44

VASCULARISATION PAR LES ARTERES THORACIQUES INTERNES

(In : OLIVIER)

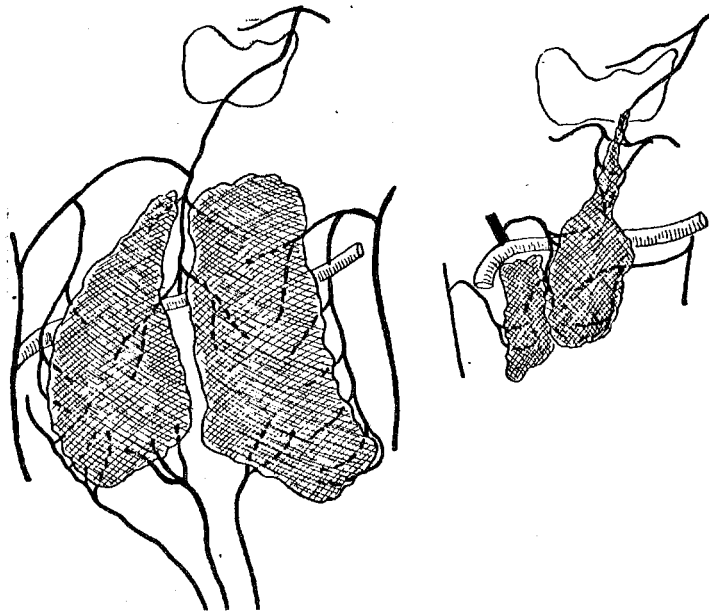


FIGURE 45

VASCULARISATION PAR LES ARTERES PERICARDIQUES

(In : OLIVIER)

4 fois à gauche). Dans 89 % des cas, les deux artères thoraciques internes vascularisent le thymus, correspondant au pédicule latéral paire de LATARJET et MURARD (195). Dans 22 cas, la disposition était asymétrique. Une fois, il existait une anastomose entre les deux artères thoraciques internes qui passait en position pré-thoracique (Fig.44).

L'IRRIGATION PAR LES ARTERES PERICARDIQUES. Leur nombre est variable et leur calibre toujours minime. OLIVIER ne note jamais de branche venant d'une artère péricardique et vascularisant les deux-tiers du thymus, comme celle rencontrée dans un cas par LATARJET (195). Une fois par contre, il note une branche née de l'artère thoracique interne gauche à un niveau très bas, ascendante en dedans, allant au pôle inférieur d'un lobe gauche supplémentaire d'un thymus trilobé. Cette artère cheminait sur le péricarde et lui donnait deux ou trois rameaux très fins, avant de se terminer dans le thymus. Cette artère ne peut cependant pas être appelée artère péricardique. Dans deux cas seulement, on note un rameau péricardique ascendant qui aborde le pôle inférieur des deux lobes thymiques et s'y ramifie (Fig.45).

L'IRRIGATION PAR L'ARTERE ISTHMIQUE CENTRALE, comparable à l'artère centrale postérieure de VERSARI (10 sur 70, soit 17 %) et à l'artère thymique centrale de LATARJET (58 % des cas), OLIVIER ne la rencontre que 33 fois sur 100 dissections, il en fait une description supplémentaire. Son origine a trois sources possibles : origine postérieure classique 9 fois ; origine supérieure provenant du système thyroïdien inférieur, le plus souvent, ou supérieur, rarement; 18 fois. Dans 6 autres cas, cette artère centrale venait de l'artère thoracique interne.

Quand l'artère centrale est d'origine postérieure, elle naît soit du tronc artériel brachio-céphalique (4 fois) (Fig.46a), soit de l'artère carotide primitive droite (1 fois) (Fig.46b), soit de l'artère carotide primitive gauche (1 fois), soit de la crosse de l'aorte (3 fois) (Fig. 46b).

Dans six cas, elle naissait des artères thoraciques internes droite ou gauche . Il s'agissait :

- soit d'une branche particulière de l'artère thoracique interne qui, après avoir croisé ou contourné un lobe, descendait ensuite entre les deux pour les irriguer.

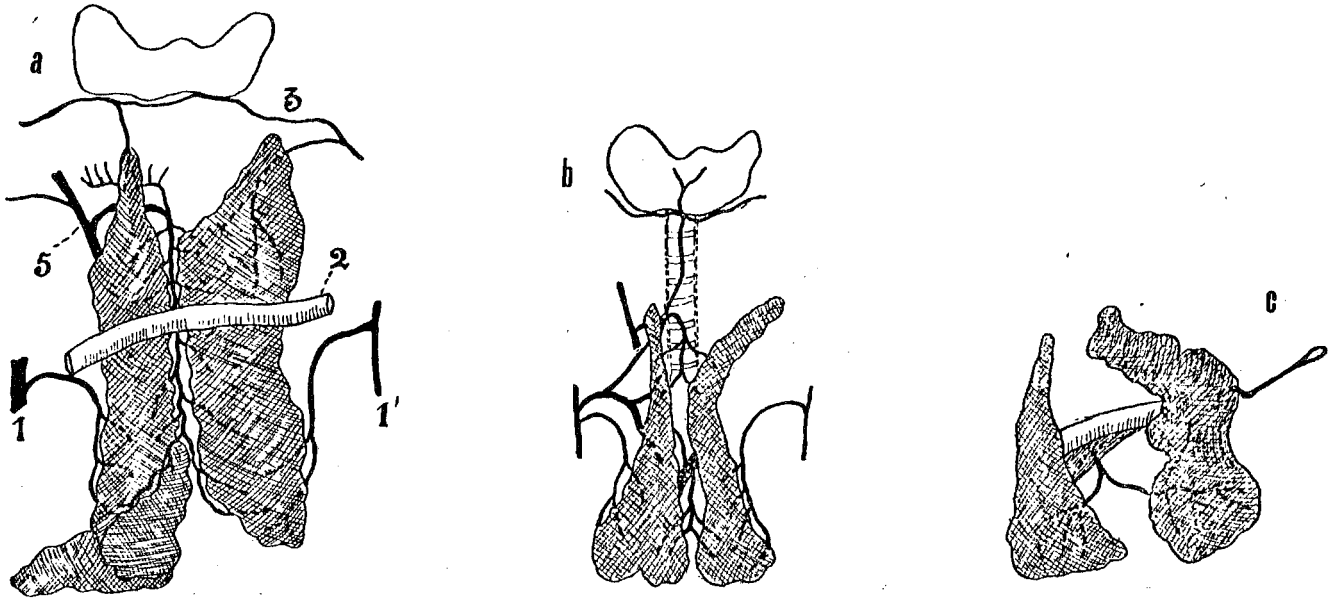


FIGURE 46

IRRIGATION PAR L'ARTERE ISTHMIQUE CENTRALE

(In : OLIVIER)

- a. Née du tronc artériel brachio-céphalique (truncus brachiocephalicus)
- b. Née de l'artère carotide commune droite (Arteria carotis communis dextra)
- c. Née de la crosse de l'aorte (arcus aortae)

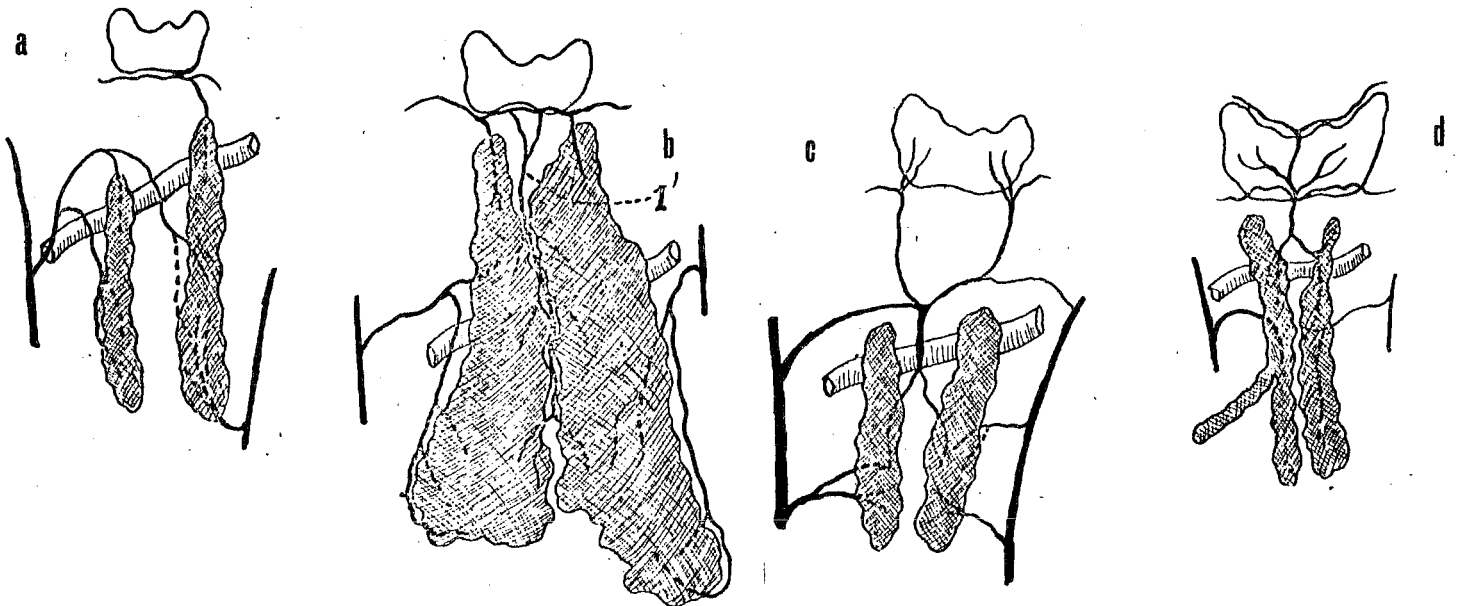


FIGURE 47

IRRIGATION PAR UNE ARTERE ISTHMIQUE CENTRALE "SUPERIEURE"

(In : OLIVIER)

- soit d'un des rameaux thymiques d'une artère thymo-thyroïdienne de Neubauer qui prenait le trajet et la destination d'une artère isthmique classique.

Dans les dix-huit autres cas, l'artère moyenne avait une source supérieure provenant du système thyroïdien et constituait une artère thymique moyenne et supérieure. Née 13 fois des artères thyroïdiennes inférieures seules et 5 fois des artères thyroïdiennes inférieures et supérieures, elle ne coïncidait que quatre fois avec les artères des cornes. Celles qui naissent de l'artère thyroïdienne inférieure proviennent :

- soit de l'arcade sous-isthmique de la glande thyroïde,
- soit de chaque artère thyroïdienne inférieure et se réunissent plus ou moins haut entre les lobes (Fig.47a.b.c.)

Celles dont l'origine sont les artères thyroïdiennes supérieures proviennent généralement de l'arcade sus-isthmique en son milieu, précroisent l'isthme et reçoivent latéralement des branches des artères thyroïdiennes inférieures (Fig.47d).

Enfin, OLIVIER individualise à part, dans le chapitre consacré aux anastomoses thymo-thyroïdiennes, les artères de Neubauer, rencontrées dans 15 % des cas de sa série. Dans tous les cas, elles donnaient de nombreux rameaux au thymus, avant d'atteindre la glande thyroïde. Ces artères naissaient :

- 8 fois de l'artère thoracique interne droite,
- 3 fois de l'artère thoracique interne gauche,
- 2 fois du tronc artériel brachio-céphalique,
- 1 fois de l'artère carotide primitive gauche,
- 1 fois par deux branches de l'artère thoracique interne et du tronc artériel brachio-céphalique (Fig.46).

L'IRRIGATION PAR LES ARTERES THYMIQUES SUPERIEURES. 51 fois, le thymus humain possède en outre un pédicule supérieur, bilatéral ou non, qui le rattache à la capsule de la glande thyroïde et joue pour lui, le rôle d'un ligament suspenseur. Ce sont les *artères thymiques supérieures latérales*, afin de les distinguer de l'artère thymique moyenne. Cette anastomose thymo-thyroïdienne par l'intermédiaire des cornes est bilatérale dans 27 cas. Les artères thymiques supérieures naissent le plus souvent latéralisées de l'arcade thyroïdienne sous-isthmique (Fig.49).

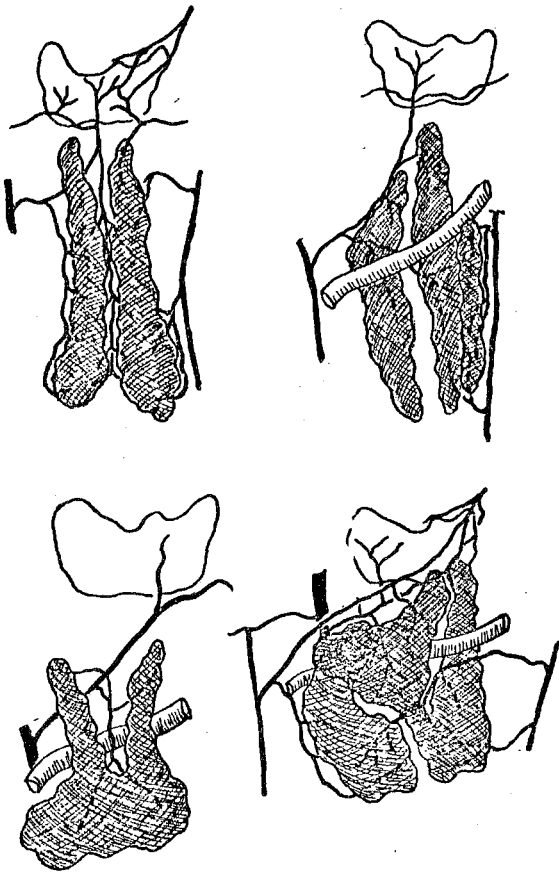


FIGURE 48

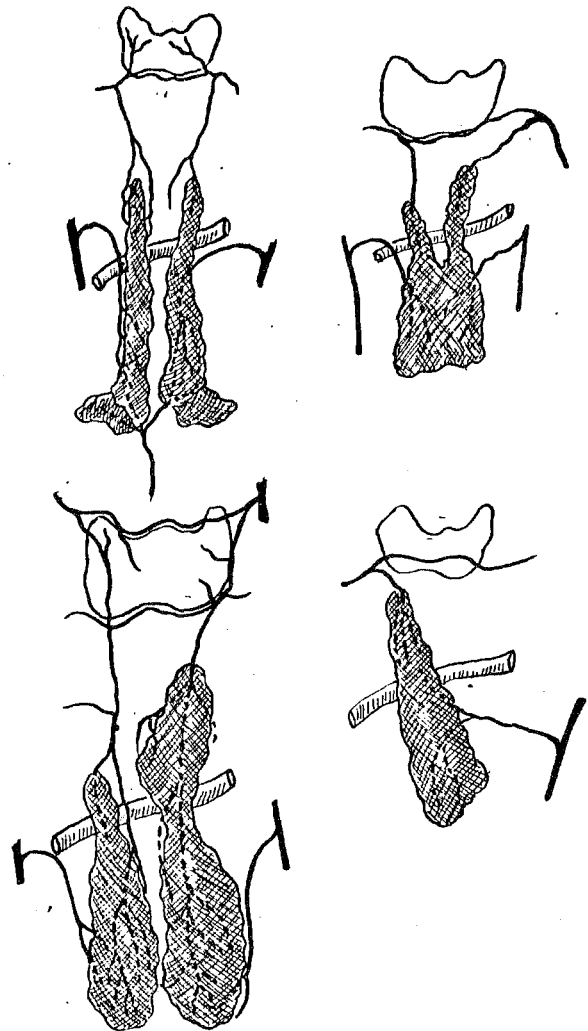
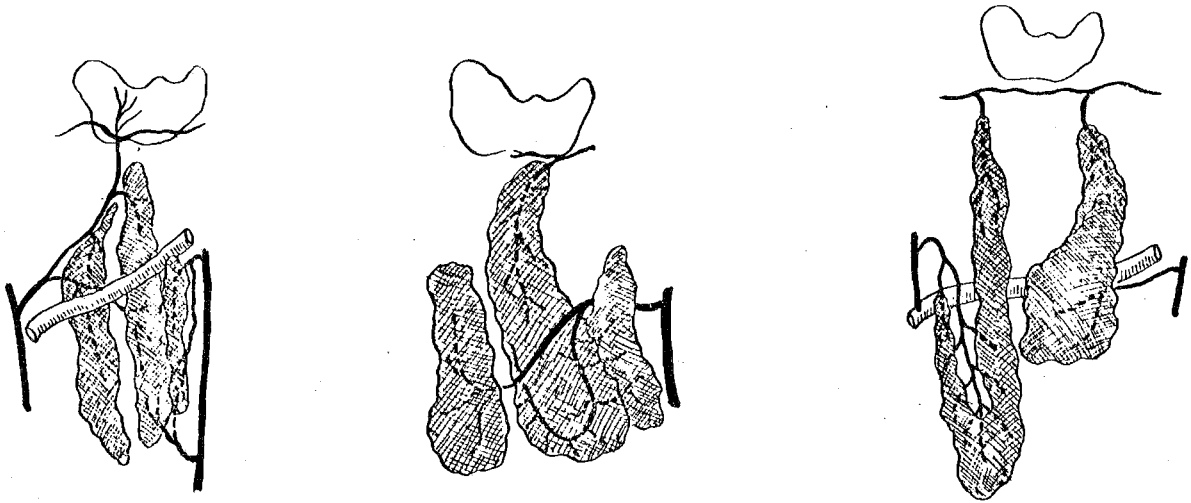


FIGURE 49

Fig. 48 : ARTERE DE NEUBAUER (In : OLIVIER 1923)

Fig. 49 : IRRIGATION PAR LES ARTERES THYMIQUES SUPERIEURES (In : OLIVIER 1923)

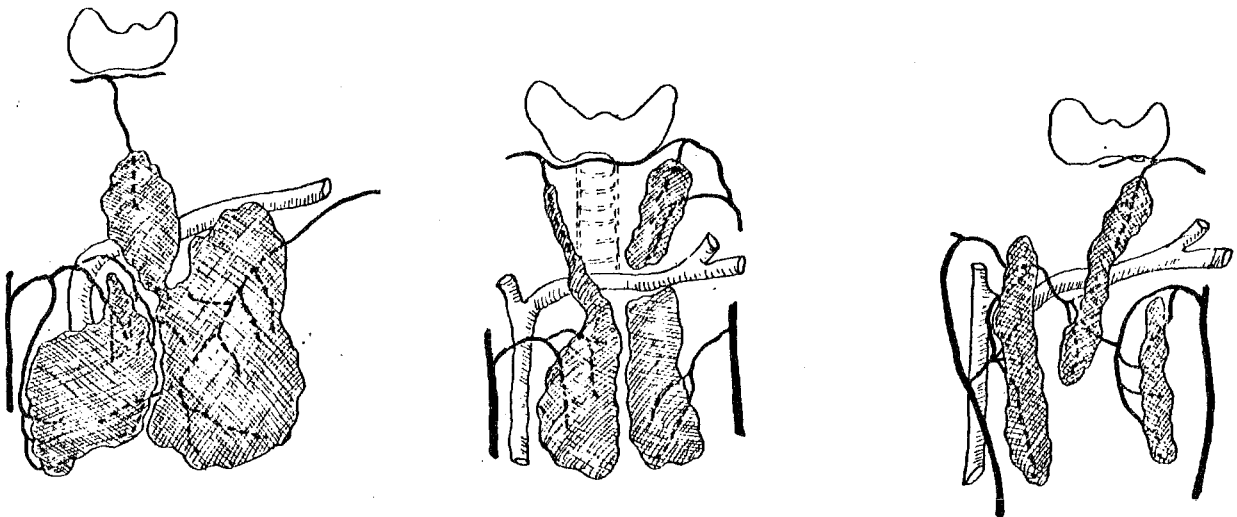


"lobe dédoublé"

FIGURE 50

IRRIGATION D'UN THYMUS A 3 LOBES

(In : OLIVIER 1923)



"lobe supplémentaire"

FIGURE 51

IRRIGATION D'UN THYMUS A 3 LOBES

(In : OLIVIER 1923)

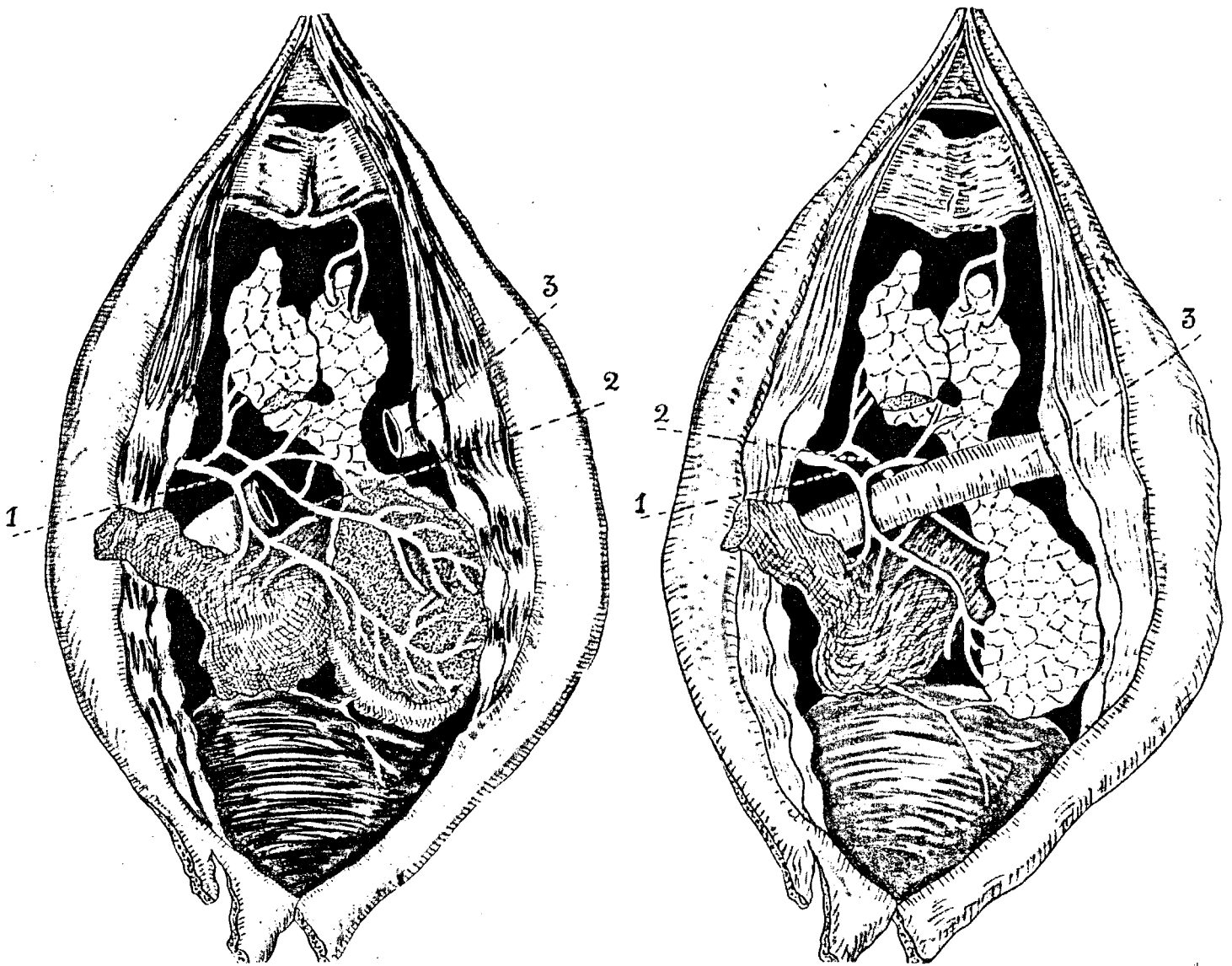


FIGURE 52

IRRIGATION D'UN THYMUS RETRO-VEINEUX
(In : OLIVIER 1923)

1. Artère thymique droite (a. thymica dextra)
2. Artère thymique gauche (a. thymica sinistra)
3. Veine brachio-céphalique gauche (v. brachiocephalica sinistra)

Au total dans 84 cas sur 100, OLIVIER note des anastomoses manifestes entre les artères thyroïdiennes et thymiques :

- par les cornes supérieures 51 fois,
- par une artère centrale inférieure 18 fois,
- par une artère thyroïdienne moyenne de Neubauer 15 fois.

L'IRRIGATION DES THYMUS A TROIS LOBES. OLIVIER en a rencontré 8 cas sur 100. Aucun d'eux ne ressemble à son voisin, ni comme forme, ni comme situation et il y a autant de variétés qu'il y a de thymus à trois lobes. Cependant, la vascularisation permet de distinguer deux cas :

- *Le troisième lobe* est accolé à l'un des lobes normaux, dont il ne semble qu'un dédoublement, et la branche artérielle qui le dessert résulte d'une adaptation du système thoracique interne en vue de cette irrigation supplémentaire (Fig.50).
- Plus souvent la présence du *troisième lobe* fait apparaître une artère isthmique, absolument comparable aux artères isthmiques du thymus à deux lobes, mais située cette fois entre le lobe normal et le lobe supplémentaire (Fig.51).

L'IRRIGATION DU THYMUS RETRO-VEINEUX. Quatre fois aucune différence de vascularisation artérielle n'a été notée. Une fois par contre, un thymus à lobe droit pré-veineux et lobe gauche rétro-veineux a montré des particularités intéressantes de distribution artérielle (Fig. 52). Les deux lobes thymiques sont vascularisés par une artère thoracique interne droite, la gauche ne fournissant rien au thymus. La corne cervicale gauche est vascularisée par une artère thymique latérale et supérieure venue de l'anastomose de l'artère thyroïdienne inférieure. "Le tronc veineux innominé semble s'être creusé un passage en plein thymus" et avoir dédoublé la vascularisation artérielle en un plan principal pré-veineux et un plan secondaire rétro-veineux, vascularisant uniquement la corne du lobe gauche.

OLIVIER, dans sa conclusion, explique cet état de fait par l'embryologie. Cependant, dans son explication il dit : "Le tronc veineux innominé n'adhère jamais sur le vivant à la capsule du thymus, il peut lui être accolé intimement, mais il en est toujours aisément séparable". Dans les cinq cas de thymus rétro-veineux, le thymus dans sa descente a rencontré un tronc veineux anormalement antérieur, il est passé en arrière de lui sans être nullement gêné.

USKOW en 1927, cité par BOHM et HOLMGREN (33). Pour cet auteur, la vascularisation du côté droit naît : de la crosse aortique ; du tronc artériel brachio-céphalique ; des artères thoraciques internes ; de l'artère thyroïdienne inférieure. Du côté gauche, les afférences sont identiques à celles de droite avec en outre, une origine sur l'artère thyroïdienne supérieure anastomosée à l'inférieure et une origine sur le tronc thyro-bicervico-scapulaire. Enfin, des deux côtés, il peut exister une afférence péricardique.

JAROSLAWZEW en 1927, cité par BOHM et HOLMGREN (33), au cours de la dissection de 100 thymus (50 nouveau-nés - 50 adultes) note :

- dans 68 % des cas, une vascularisation par l'artère thoracique interne droite,
- dans 51 % des cas, une vascularisation par l'artère thoracique interne gauche,
- rarement, cette vascularisation provient du tronc artériel brachio-céphalique, des artères thyroïdiennes ou de la crosse aortique,
- dans 48 % des cas, la glande a deux artères,
- dans 23 % des cas, la glande a une artère,
- dans 20 % des cas, la glande a trois artères,
- dans 4 % des cas, la glande a quatre artères.

BOHM et HOLMGREN en 1946 (33) au cours de l'étude de 30 embryons notent une vascularisation issue : 9 fois des artères thymiques latérales ; 9 fois des artères thoraciques internes et des vaisseaux thyroïdiens ; 4 fois du tronc artériel brachio-céphalique et de l'artère thoracique interne ; 3 fois de la crosse aortique et de l'artère thoracique interne ; 2 fois principalement du tronc artériel brachio-céphalique ; 1 fois de l'artère carotide primitive droite ; 1 fois de la crosse aortique ; 1 fois d'une artère péricardo-phrénique. Donc 25 fois sur 30 dissections, ces auteurs ont signalé une vascularisation provenant d'une artère thymique latérale.

SEABA en 1943, cité par BELL (21), décrit une vascularisation artérielle dérivée d'artères thymiques supérieure, latérale, postérieure et inférieure.

- L'artère thymique supérieure provient soit : de l'artère thyroïdienne inférieure, du tronc thyro-bicervico-scapulaire, de l'artère thyroïdienne supérieure, de l'artère laryngée supérieure.

- L'artère thymique latérale provient soit : de l'artère thoracique interne, de l'artère péricardo-phrénique, de l'artère diaphragmatique supérieure naissant de l'artère thoracique interne, de l'artère scapulaire transverse née anormalement de l'artère thoracique interne.
- L'artère thymique postérieure provient soit : d'une branche directe du tronc artériel brachio-céphalique, de la crosse aortique, de l'artère carotide primitive gauche, des deux artères sous-clavières, de l'origine de l'artère carotide primitive droite.
- L'artère thymique inférieure provient de l'artère péricardique, de la portion inférieure de l'artère thoracique interne ou d'une branche péricardo-phrénique venant de cette artère thoracique interne.

SLOAN en 1943 (310), pour 57 cas, décrit une vascularisation artérielle provenant principalement de l'artère thoracique interne, de l'artère thyroïdienne inférieure, de l'artère péricardo-phrénique. Il signale :

- une naissance de l'artère thoracique interne gauche, 29 fois
- une naissance de l'artère thoracique interne droite, 28 fois
- une naissance de branches sternales de l'artère thoracique interne, 13 fois
- une naissance de branches péricardo-phréniques, 12 fois
- une naissance de l'artère thyroïdienne inférieure, 6 fois
- une naissance du tronc artériel brachio-céphalique, 2 fois

BELL et coll. en 1954 (21) écrit : "En dépit du fait que le thymus adulte est un reste adipeux d'une glande qui a été active, ses vaisseaux restent une structure anatomique individualisée".

MORIN, RIOUX et FISHER en 1973 (232) signalent : "S'il est classique de décrire cinq pédicules irrigant le thymus, en fait nous n'avons pas pu observer de véritables pédicules et nous décrivons donc successivement les artères et les veines chez les sujets chez qui cette étude est possible". Sur 8 sujets, ces auteurs ont noté : 3 fois une artère unique de calibre important ; 2 fois des artères doubles asymétriques ; 3 fois des artères multiples (3-4-5).

- *Les artères supérieures*, proviennent de l'artère thyroïdienne inférieure gauche dans 4 cas ; 1 fois de l'artère thyroïdienne inférieure droite ; 1 fois de l'artère sous-clavière droite.
- *Les artères latérales*, provenaient 5 fois de l'artère thoracique interne gauche, 5 fois de l'artère thoracique interne droite.
- *L'artère dite principale*, provenait 2 fois du tronc artériel brachio-céphalique ; 1 fois de la crosse de l'aorte.

MONTAGNON en 1977 (231) à propos de l'anatomie du thymus foetal humain sur 46 pièces signale simplement que l'apport artériel provenait de quelques uns des cinq pédicules décrits par les auteurs classiques. Il indique que le pédicule supérieur gagne la corne de la portion cervicale du thymus, dans le tractus conjonctif qui le relie à la face postérieure de lobules glandulaires thyroïdiens, vestige indélébile de l'organogénèse mitoyenne qui intéresse le thymus aussi bien que les glandes parathyroïdes et la glande thyroïde. Par le pédicule impair médian, il signale que celui-ci peut passer *au-dessus* ou *au-dessous* de la veine brachio-céphalique gauche, pénétrer dans l'interstice des deux lobes à l'union de portions thoraciques et cervicales et de là, se distribuer en étoile ou au contraire gagner le segment cervical ou le segment basal.

En conclusion :

- *L'artère centrale ou moyenne* a une fréquence qui varie de 4 à 58 % selon les auteurs. Il semble qu'elle soit fonction de l'âge. En effet, les statistiques les plus importantes ont montré que, l'artère moyenne ou centrale était particulièrement fréquente chez le nouveau-né et le fœtus. Par contre, nous n'avons pas de précisions sur l'âge des pièces de SLOAN (310), mais il s'agissait très probablement d'adultes (ce travail étayait une étude clinique portant sur 350 thymectomies pour myasthénie). *En moyenne, elle est présente dans 33,33 % des cas.*
- *L'artère latérale*, née de l'artère thoracique interne ou de ses branches a une fréquence relativement homogène, quels que soient les auteurs ou l'âge des pièces. *Toujours supérieure à 50 %, avec une moyenne de 73,2 %.*

- Les artères thymiques supérieures proviennent des artères thyroïdiennes et ont une fréquence qui varie de 10 à 51 %, en fonction des auteurs, sans que l'on retrouve d'autres explications (moyenne : 32,6 %).

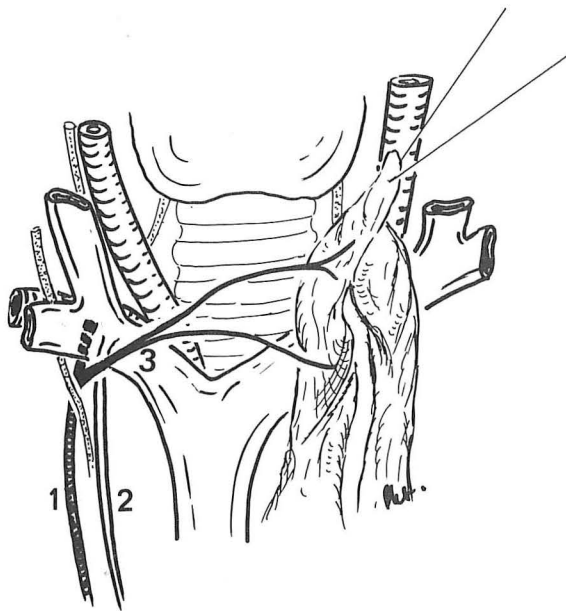
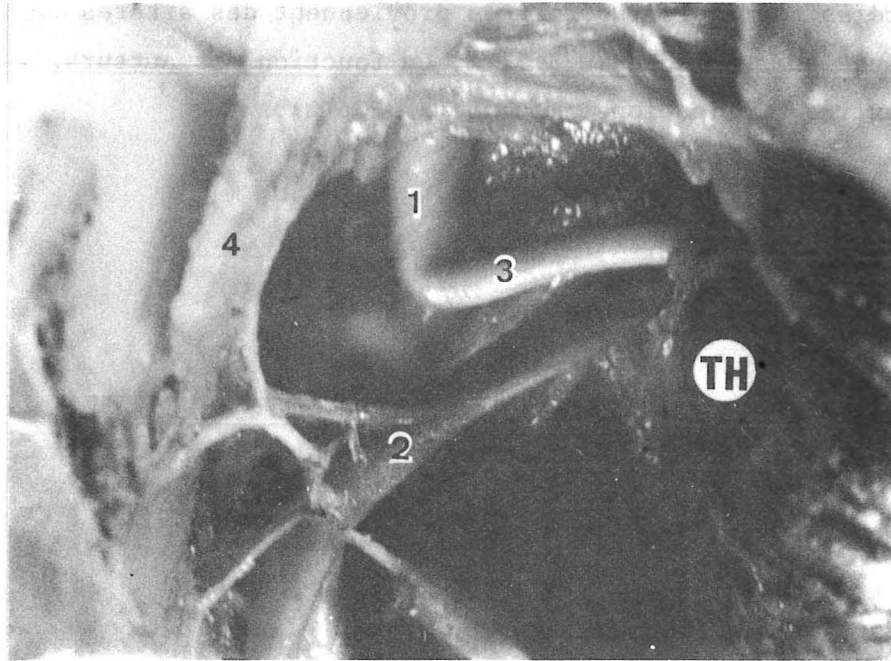


FIGURE 53

VASCULARISATION PAR UNE ARTERE THYMIQUE LATÉRALE DROITE
PROVENANT DE L'ARTÈRE THORACIQUE INTERNE DROITE

1. Artère thoracique interne (A. thoracica interna)
2. Veine thoracique interne (V. thoracica interna)
3. Artère thymique latérale
4. Muscle sterno-thyroïdien (m. sternothyroideus)
(vascularisé par une branche de l'artère thoracique interne)

ÉTUDE PERSONNELLE

Ce travail a porté sur 46 des 58 pièces disséquées.

ÉTUDE DES DIFFÉRENTES AFFÉRENCES ARTÉRIELLES

- Artères thymiques latérales

ARTÈRE THYMIQUE PROVENANT DE L'ARTÈRE THORACIQUE INTERNE DROITE.

Cette artère fut retrouvée 24 fois sur 46 thymus, soit 52,2 %.

Ce pourcentage est inférieur aux données classiques. Elle naît le plus souvent haut sur le trajet de l'artère thoracique interne, soit juste sous l'émergence de la veine sous-clavière droite, l'artère, alors horizontale en dedans, précroise toujours la veine thoracique interne. Cette artère ne traverse pas la gaine, car elle naît au niveau de sa limite latérale et lui fournit une vascularisation propre. Elle aborde ensuite le thymus par son bord latéral, pour pénétrer en plein parenchyme ; ou passe parfois en arrière de la corne, distribuant alors sa vascularisation à la face postérieure (Pièces N° 13-14-19). Elle est rarement accompagnée d'une veine homologue, comme nous le verrons au chapitre d'étude du drainage veineux. Son territoire est étendu le plus souvent au seul lobe droit.

- Cependant, elle peut vasculariser les deux lobes (4 cas)
- Cette afférence artérielle a été double dans un cas, où deux artères de calibres différents, mais d'origine séparée, se rendaient au lobe droit.
- Enfin, elle a été parfois suppléée dans son territoire vasculaire par une autre branche, soit de l'artère thymique principale postérieure (3 fois), (celle-ci née une fois de l'artère carotide primitive droite, une fois du tronc artériel brachio-céphalique, une fois de la crosse aortique), soit de l'artère thyro-thymique née du tronc artériel brachio-céphalique (2 fois), soit de l'artère thymique supérieure latérale née de l'artère thyroïdienne inférieure (2 fois) et de l'artère thyroïdienne supérieure (1 fois).
- Enfin, une fois, une collatérale pour le muscle sterno-thyroïdien était notée. (Fig. 53).

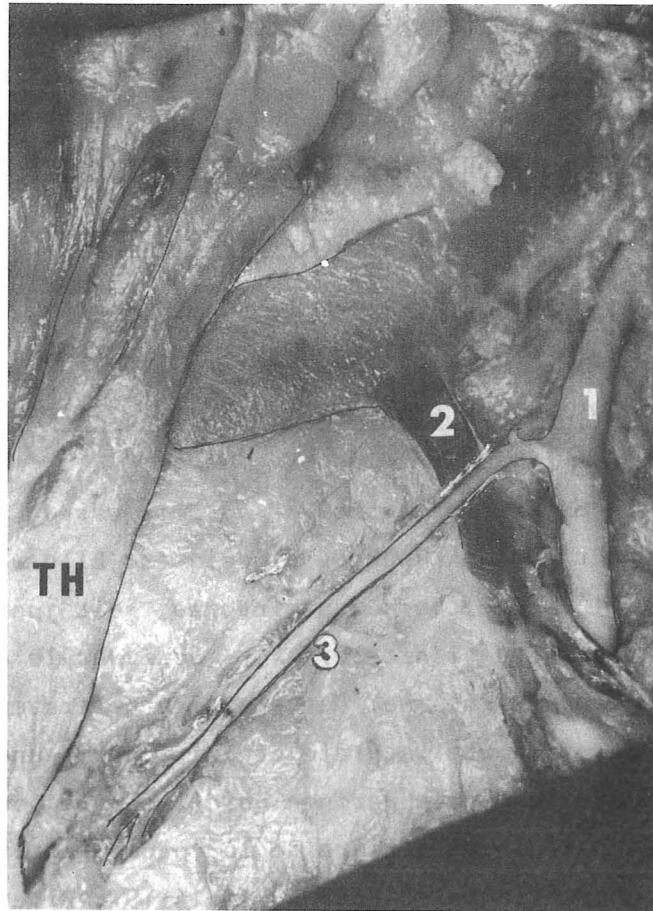


FIGURE 54

ARTERE THYMIQUE LATÉRALE GAUCHE ISSUE DE L'ARTERE THORACIQUE INTERNE GAUCHE

TH. Thymus (thymus)

1. Artère thoracique interne gauche (A. thoracica interna sinistra)
2. Veine thoracique interne gauche (V. thoracica interna sinistra)
3. Artère thymique latérale gauche

ARTERE THYMIQUE LATERALE PROVENANT DE L'ARTERE THORACIQUE INTERNE GAUCHE

Cette artère a été notée seulement 13 fois sur les 46 dissections (28,3 %). Son trajet est identique à celui de son homologue controlatérale. Elle aussi, précroise toujours la veine thoracique interne. (Fig. 54).

Elle irriguait à elle seule, tout le thymus dans deux cas. Une fois elle pénétrait le lobe gauche, s'y divisait et les deux lobes étaient unis par de nombreuses branches artérielles, sans qu'il ne soit retrouvé, et ce avec certitude, de pédicule droit. Peut-être, ce thymus (pièce N° 18) doit-il être considéré comme un thymus à un lobe, car en fait, ceux-ci étaient très difficilement dissociables. Dans le deuxième cas (pièce N° 27), le thymus possédait un véritable hile gauche avec une artère, une veine et un nerf, (Fig. 73).

Elle donne fréquemment des artères pour la gaine thymique. Elle donnait, dans un cas, naissance à une artère phrénique supérieure gauche, après avoir précroisé la veine thoracique interne. Elle se divise dans le thymus, sauf une fois, où elle donnait une branche supérieure pour la corne thymique gauche et une branche inférieure pour la glande, mais jamais il n'a été noté comme à droite, deux artères latérales gauches, naissant séparément de l'artère thoracique interne.

Enfin, cette artère était "aidée" dans sa vascularisation du lobe gauche par : l'artère thyroïdienne inférieure gauche (1 fois) et par une artère postérieure principale, née du tronc artériel brachio-céphalique (1 fois).

ARTERE THYMIQUE LATERALE PROVENANT DE L'ARTERE PHRENIQUE SUPERIEURE

Rencontrée deux fois du côté droit et une fois du côté gauche (6,25 %), l'artère thymique latérale naît de l'artère phrénique, immédiatement après la naissance de celle-ci. Cette dernière, en cours de dissection peut-être différenciée de l'artère thymique latérale née de l'artère thoracique interne, car elle rétro-croise toujours la veine thoracique interne. L'artère thymique était dans les trois cas de petit calibre et donc accessoire.

Dans un cas, elle naissait latéralement au niveau de la face postéro-inférieure du thymus et remontait à la face postéro-supérieure de celui-ci.

Dans un autre cas, l'artère thymique pénétrait en plein lobe droit et était de volume relativement important. Il existait également une deuxième artère thymique, née de l'artère phrénique et qui remontait jusqu'à la corne thymique droite en passant en arrière d'elle.

A noter cependant, que l'artère phrénique supérieure, si elle vascularise rarement le thymus, abandonne souvent sur son trajet de petites branches pour la capsule thymique qui ne pénètrent pas le parenchyme.

ARTERES THYMIQUES LATERALES PROVENANT DE L'ARTERE PERICARDIQUE

Ces artères ont été rencontrées trois fois à droite, trois fois à gauche (12,5 %). L'artère péricardique naît de l'artère thoracique interne et devient oblique en bas, légèrement en avant. Elle forme le plus souvent la limite antéro-latérale de la loge thymique. Contrairement aux précédentes, elle naît souvent au-dessous du tiers supérieur de l'artère thoracique interne. Une fois seulement, cette artère péricardique passait entre la face postéro-inférieure du thymus et le péricarde. Elle abandonnait alors une artère récurrente postérieure, seule artère du lobe gauche (Pièce N°20). Cette artère récurrente était oblique en haut, en arrière et en dedans. Le calibre de cette artère latérale est relativement important, puisque trois fois sur six elle était le seul apport sanguin artériel au lobe thymique. Dans les trois autres cas, elle était suppléée par : l'artère thyroïdienne inférieure (1 fois) ; l'artère thyro-thymique (1 fois); l'artère thymique postérieure (1 fois).

■ Artères thymiques supérieures

Nous n'avons dans notre série rencontré que des artères thymiques supérieures latérales, nées des artères thyroïdiennes inférieures (6 fois à droite, 12 % ; 9 fois à gauche, 18,75 %) et dans un cas de l'artère thyroïdienne supérieure droite (deux branches séparées pour une corne thymique) (2 %).

ARTERES THYMIQUES SUPERIEURES PROVENANT DES ARTERES THYROIDIENNES INFERIEURES
DROITE ET GAUCHE.

Nous les avons rencontrées 15 fois sur 48 dissections (31,5 %) (2 adultes). Le plus souvent, il s'agit d'une branche collatérale de l'artère thyroïdienne inférieure (14 fois sur 15). Celle-ci naît au niveau de la crosse à concavité supéro-externe, ou directement de l'épanouissement terminal. Deux fois l'artère parathyroïdienne inférieure naissait de cette artère thymique supérieure. Une fois, l'artère thyroïdienne inférieure, branche du tronc thyro-bicervico-scapulaire donnait, après sa portion horizontale, une courbe à concavité inférieure et externe, pour se terminer sur la corne thymique droite. De la convexité de cette corne naissaient des artères à destinée thyroïdienne et l'artère pour la glande parathyroïde inférieure, qui était très postérieure, contre le nerf laryngé récurrent (Fig. 55a.b.) (Fig. 56).

Six fois sur quinze l'artère supérieure était l'unique artère de tout un lobe et une fois le thymus était entièrement et exclusivement vascularisé par les deux artères thymiques supérieures, nées des artères thyroïdiennes inférieures.

La suppléance artérielle était assurée par : une artère thymique latérale (5 fois) (dans 1 cas cette artère latérale était principale, l'artère supérieure ne vascularisant que la corne gauche) ; une artère thymique postérieure gauche (1 fois) ; une artère thyro-thymique (3 fois).

Dans 14 cas sur 15, le lobe vascularisé se trouvait au contact de la glande thyroïde, voire la dépassait. Le thymus le plus éloigné se trouvait à deux anneaux trachéaux de distance du bord inférieur de la glande.

Chez deux adultes, nous avons noté une afférence artérielle supérieure : 1 fois, une corne thymique était vascularisée, alors que l'autre lobe était purement thoracique ; 1 fois, c'était le lobe apparemment le plus éloigné de la glande thyroïde qui était vascularisé, cette artère thymique donnant des rameaux trachéaux. L'autre lobe présentait un solide ligament thyro-thymique qui nous est apparu avasculaire.

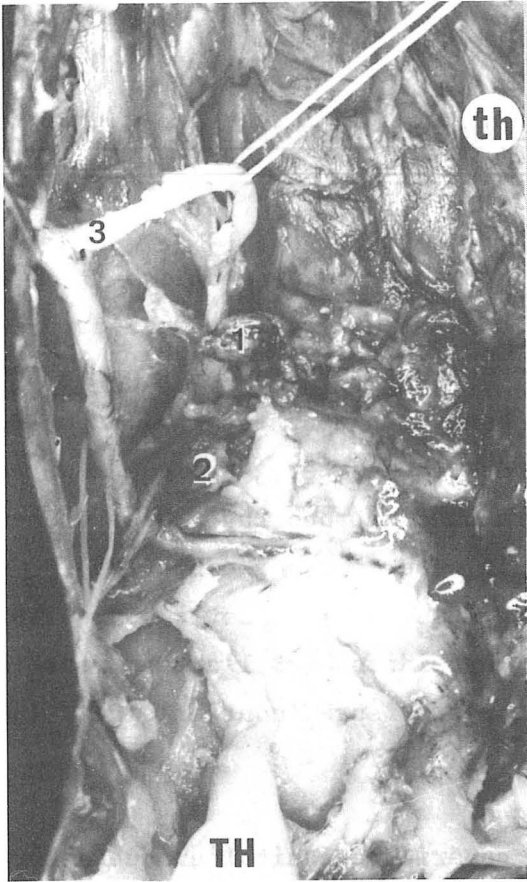


FIGURE 55 a

1. Glande parathyroïde supérieure
(glandula parathyroidea superior)
2. Glande parathyroïde inférieure
(glandula parathyroidea inferior)
3. Artère thyroïdienne inférieure
(A. thyroidea inferior)
4. Artère thyroïdienne supérieure
(A. thyroidea superior)

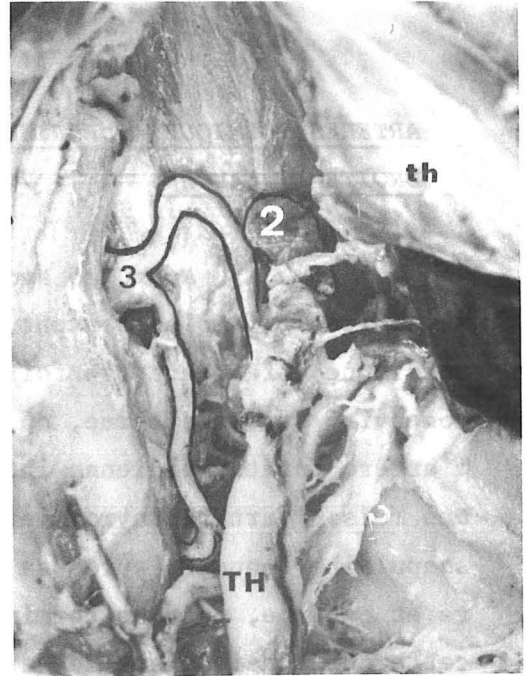


FIGURE 55 b

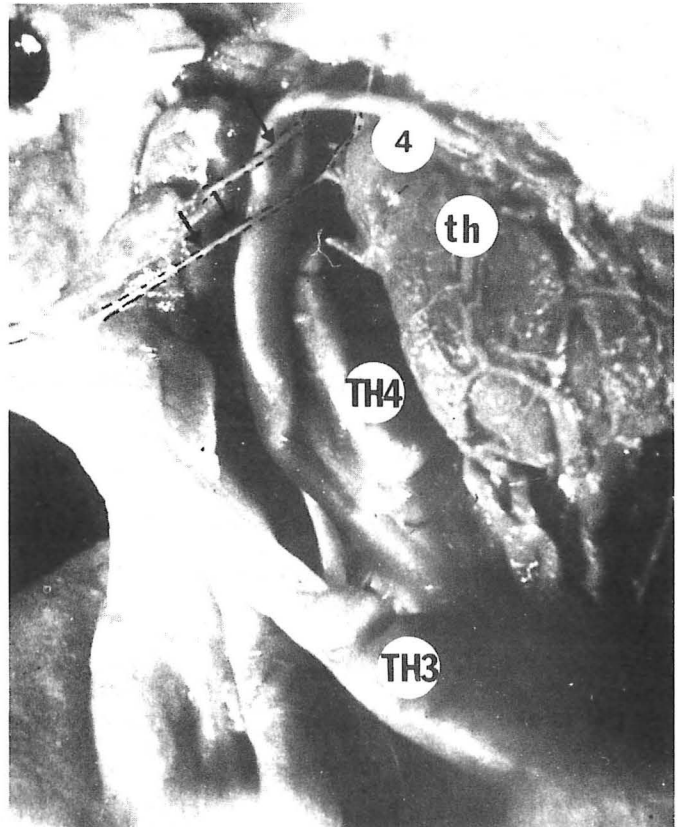


FIGURE 55 c

ARTERE THYMIQUE SUPERIEURE

- a.b. provenant de l'artère thyroïdienne inférieure
c. provenant de l'artère thyroïdienne supérieure

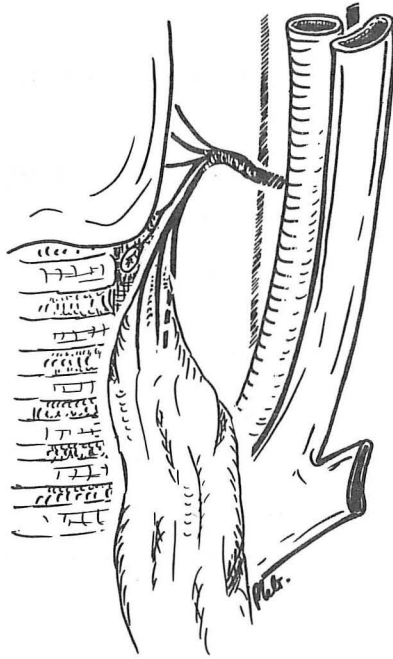


FIGURE 56

ARTERE THYMIQUE SUPERIEURE TERMINALE D'UNE ARTERE THYROIDIENNE INFERIEURE

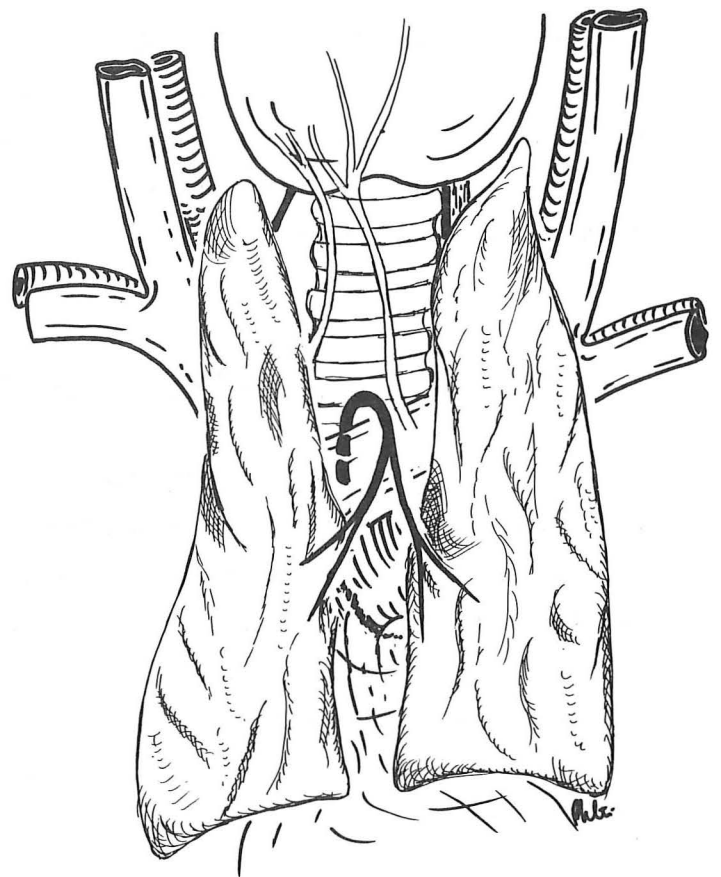
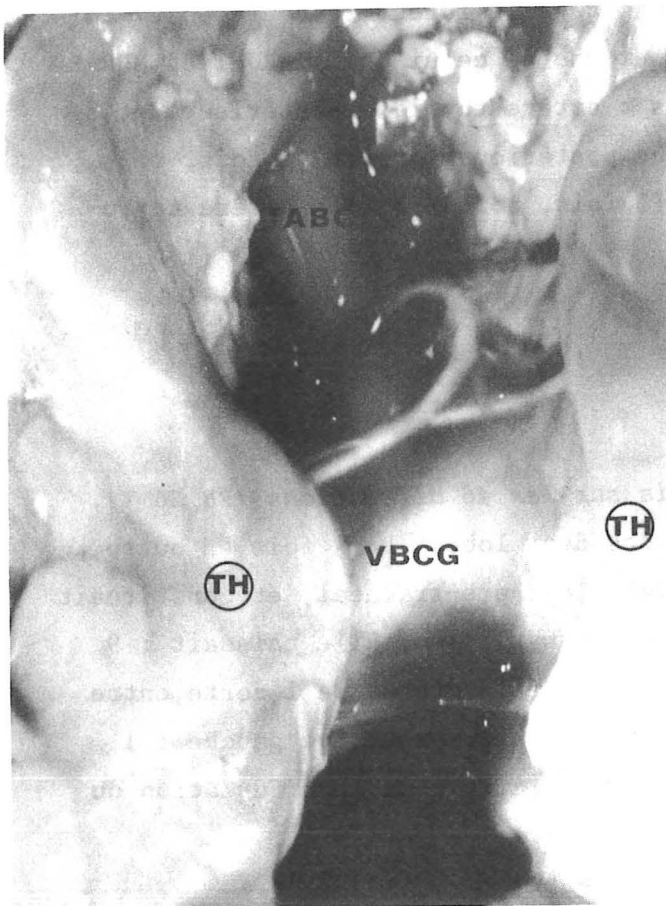


FIGURE 57

ARTERE THYMIQUE POSTERIEURE ET MEDIANE

L'artère est représentée en noir

ARTERES THYMIQUES SUPERIEURES PROVENANT DE L'ARTERE THYROIDIENNE SUPERIEURE

Nous n'en avons rencontré qu'un seul cas; il s'agissait d'un nouveau-né présentant un énorme thymus, dont le lobe droit remontait jusqu'à l'angle de la mandibule. Dans ce cas, la corne supérieure était vascularisée par deux artères nées séparément de l'artère thyroïdienne supérieure droite, relativement proche de l'origine de celle-ci, puisqu'elles étaient cachées par le tronc thyro-linguo-facial de Farabeuf qu'il a fallu sectionner pour les visualiser. Dans de nombreux cas, les foetus étudiés avaient servi à d'autres travaux et le cou n'était pas totalement dissécable au-dessus de la sixième vertèbre cervicale, ce qui donne peu de valeur statistique à l'étude de l'afférence thyroïdienne supérieure. (Fig. 55 c).

▪ Artères thymiques postérieures

Leur nombre est important, puisqu'elles furent rencontrées 27 fois sur les 46 dissections, soit 58,7 %, chiffre proche de celui de LATARJET et MURARD. Elles sont de nature et d'origine différentes : artère thymique postérieure et médiane (13 fois, soit 28 %) ; artère thymique postérieure droite (2 fois, soit 4,4 %) ; artère thymique postérieure gauche (3 fois, soit 8,7 %) ; artère thyro-thymique (9 fois, soit 18,7 %).

ARTERE THYMIQUE POSTERIEURE ET MEDIANE

Elle a été rencontrée 13 fois sur les 46 dissections (28,26 %). Elle participe toujours à la vascularisation des deux lobes. Deux fois en outre, elle abandonnait des branches pour le tissu celluleux pré-trachéal, et constituait le pédicule vasculaire inférieur du muscle sterno-thyroïdien. Elle naissait : 9 fois du tronc artériel brachio-céphalique ; 3 fois de la crosse de l'aorte, entre le tronc artériel brachio-céphalique et l'artère carotide primitive gauche ; 1 fois de l'artère carotide primitive droite, juste au niveau de la bifurcation du tronc artériel brachio-céphalique.

Elle est d'abord ascendante, accompagnée dans la gaine artérielle d'un adventice épais, puis elle passe au-dessus de la veine brachio-céphalique

gauche, effectuant une crosse à concavité inférieure. Elle devient alors descendante juste au-devant de celle-ci, beaucoup plus facilement dissécable en pleine loge thymique. Là, elle se divise en deux, trois ou quatre branches qui se répartissent aux deux lobes (Fig. 57).

Quand elle abandonne une branche ascendante, pour le tissu pré-trachéal, c'est immédiatement avant de passer sur la veine brachio-céphalique gauche, donc hors de la gaine du thymus. Cette branche ascendante, reste dans le feutrage dense constitué par l'accolement des gaines propres de la trachée, de la gaine viscérale et de la gaine vasculaire. Naissant de l'aorte, la portion ascendante est un peu plus longue. Dans deux cas cette artère thymique postérieure et médiane avait un trajet différent. Elle naissait de la crosse aortique et passait sous la veine brachio-céphalique gauche, pour vasculariser directement le thymus, en étant légèrement ascendante (Fig. 58).

Si cinq fois, elle assurait à elle seule toute la vascularisation thymique, *six fois*, elle avait une suppléance, mais de petit calibre. Celle-ci provenait : d'une artère latérale née de l'artère thoracique interne droite (3 fois) ; d'une artère thymique postérieure gauche naissant de l'aorte juste au-dessus de son émergence du péricarde (1 fois) ; d'une artère péricardique (1 fois) ; d'une artère phrénique supérieure (1 fois).

Il est à noter que, en cas de vascularisation par une artère thymique postérieure médiane, on ne note jamais de suppléance par une artère thyroïdienne. Nous référant à la thèse de OLIVIER, nous avons cherché à savoir quels étaient, dans ce cas, les rapports entre le thymus et la glande thyroïde. L'étude comparée de la vascularisation artérielle provenant d'une artère thymique postérieure et médiane et du niveau de l'extrémité supérieure du lobe thymique n'a pas donné de résultats évocateurs. En effet, tous les types de thymus ont été rencontrés, allant du thymus purement thoracique à des thymus, dont les cornes dépassaient le pôle inférieur de la glande thyroïde. Par contre, les artères thymiques postérieures et médianes, qui étaient sous-veineuses, vascularisaient les deux thymus les plus bas.

ARTERE THYMIQUE POSTERIEURE DROITE

Cette artère a été rencontrée dans 2 des 46 dissections, soit 4,4 %. Une fois, cette artère allait directement vasculariser le lobe thymique

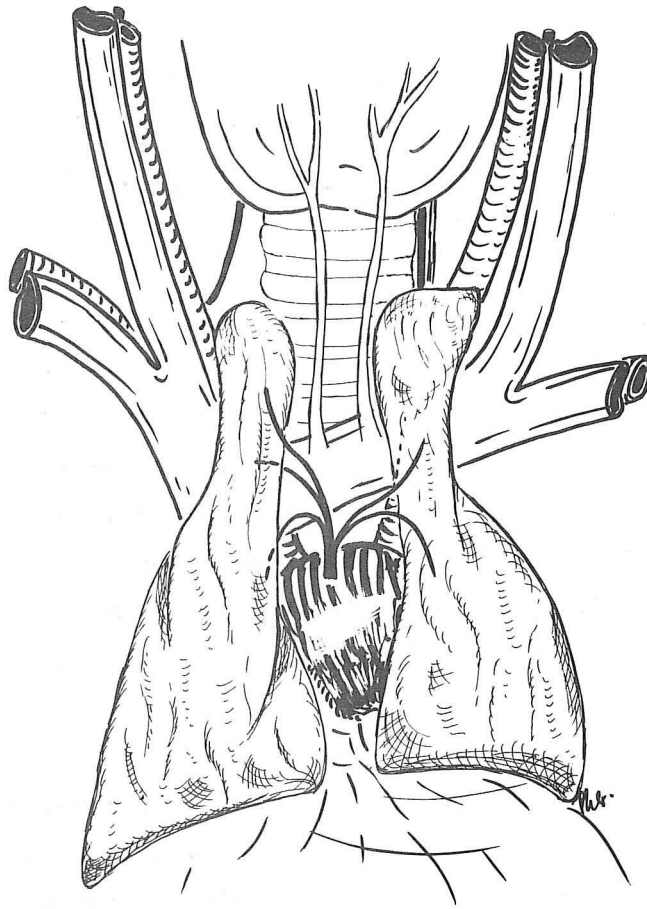


FIGURE 58

ARTERE THYMIQUE POSTERIEURE ET MEDIANE EN POSITION SOUS-VEINEUSE

L'artère est représentée en noir

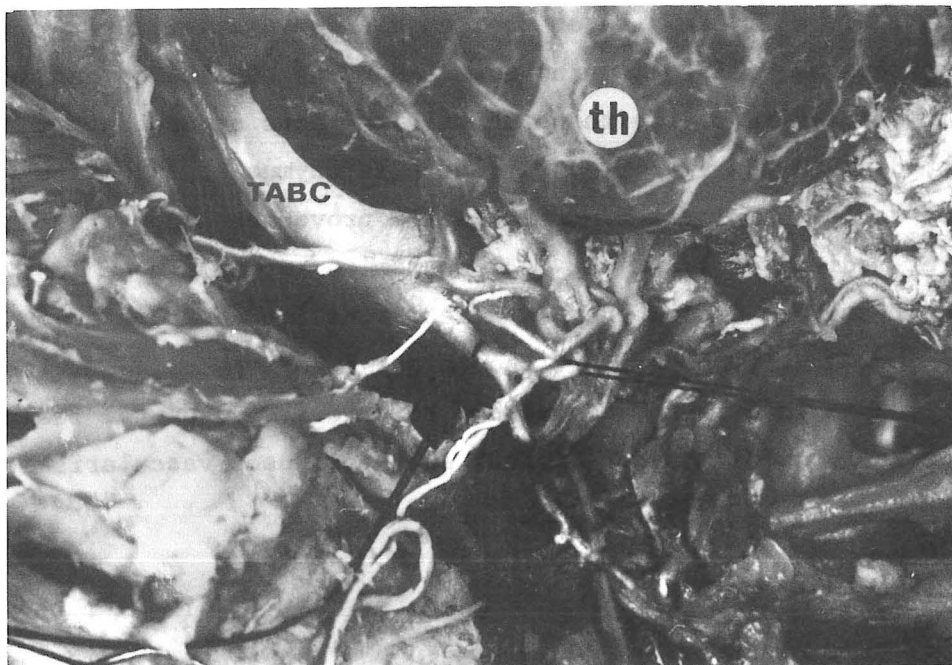


FIGURE 59

ARTERE THYRO-THYMIQUE

(Femme 80 ans)

droit. Naissant directement de la crosse de l'aorte, elle était ascendante, enjambant la veine brachio-céphalique gauche pour se rendre à la face postéro-inférieure du lobe thymique droit. Une fois, elle naissait du tronc artériel brachio-céphalique, ascendante elle décochait au-dessus de la veine brachio-céphalique gauche sa branche pour la glande parathyroïde inférieure droite, celle-ci étant située juste à la confluence d'origine de la veine cave supérieure. Dans ce cas, l'artère thyroïdienne inférieure droite a été totalement disséquée; relativement haute, elle passait dans une vraie anse de Drobnick et n'abandonnait ni collatérale parathyroïdienne, ni collatérale thymique (Pièce N° 42).

ARTERE THYMIQUE POSTERIEURE GAUCHE

Nous l'avons rencontrée 4 fois sur 46 dissections, soit 8,7 %. Elle vascularisait dans 4 cas le lobe gauche et uniquement lui. Son origine se faisait 3 fois sur la crosse de l'aorte et 1 fois du tronc artériel brachio-céphalique, mais de façon surprenante, de la face postérieure de ce tronc. Dans ce cas, elle présentait un trajet initial, pris dans une gaine entre la trachée en arrière, le tronc artériel brachio-céphalique en avant, émergeait au bord gauche de celui-ci, pour se porter en avant, au-dessus de la veine brachio-céphalique gauche et vasculariser le lobe gauche. Une fois, elle naissait de l'aorte et passait sous la veine brachio-céphalique gauche, pour se rendre au lobe gauche du thymus (Pièce N° 28). Il s'agissait d'un thymus purement thoracique. Elle abandonnait une branche péricardique, juste après son origine. Deux fois, elle était insuffisante à elle seule pour subvenir aux besoins sanguins du lobe gauche. La suppléance provenait une fois de l'artère thyroïdienne inférieure gauche, une fois d'une artère thymique postérieure médiane. Enfin, une fois, un pédicule microscopique naissait des deux lobes et descendait en direction du péricarde, le pénétrait et allait rejoindre l'espace inter-aorto-pulmonaire. Le pédicule était tellement fin, que nous en avons pratiqué des coupes examinées au microscope, pour en préciser la nature (Pièce N° 29). Il s'agissait d'un pédicule contenant une artère et deux veines.

ARTERE THYRO-THYMIQUE

Nous l'avons rencontrée dans 10 cas sur nos 46 dissections, soit 21,7 % (3 adultes sur 8, soit 37,5 %). Il faut souligner d'emblée qu'à cha-

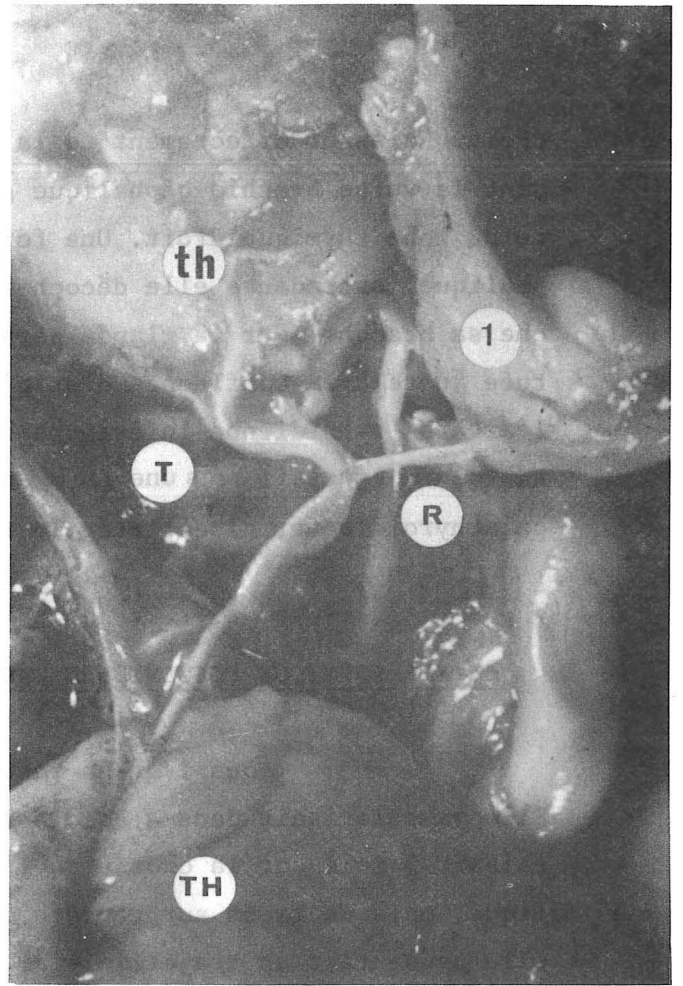
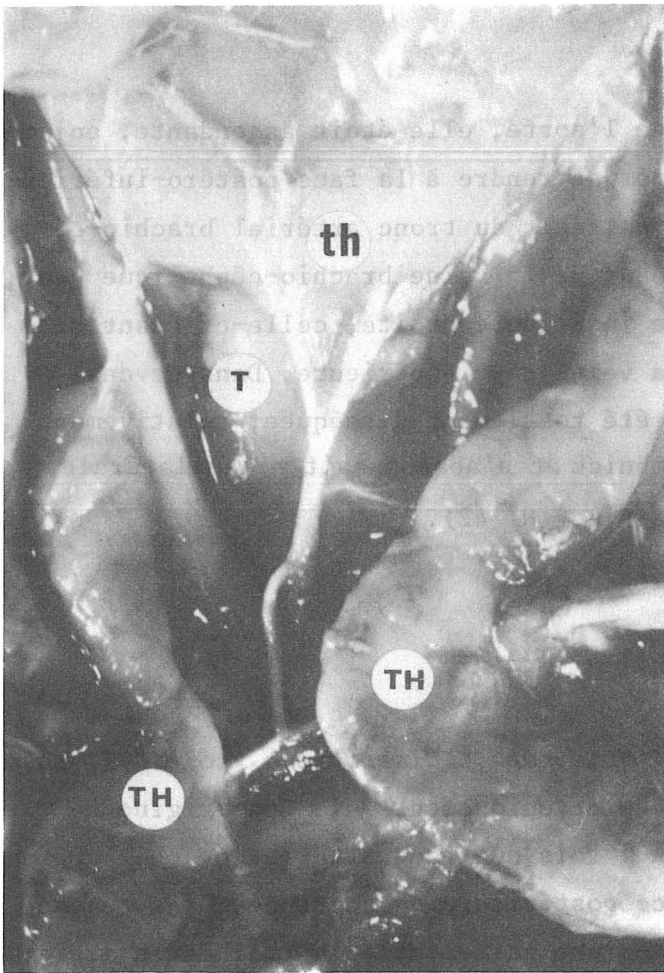


FIGURE 60

ARTERE THYRO-RHYMIQUE NEE DE LA CROSSE AORTIQUE

TH. Thymus (thymus) T. Trachée (trachea) R. Nerf laryngé récurrent (n. laryngeus recurrens)
1. Muscle sterno-thyroïdien (m. sternothyroideus) vascularisé par l'artère

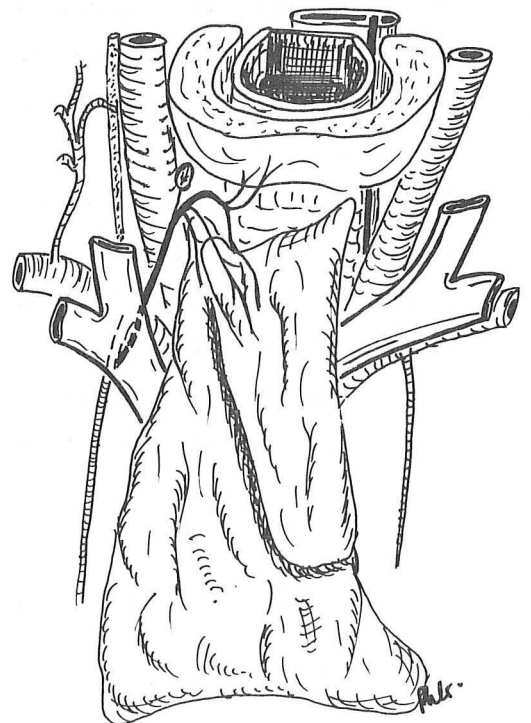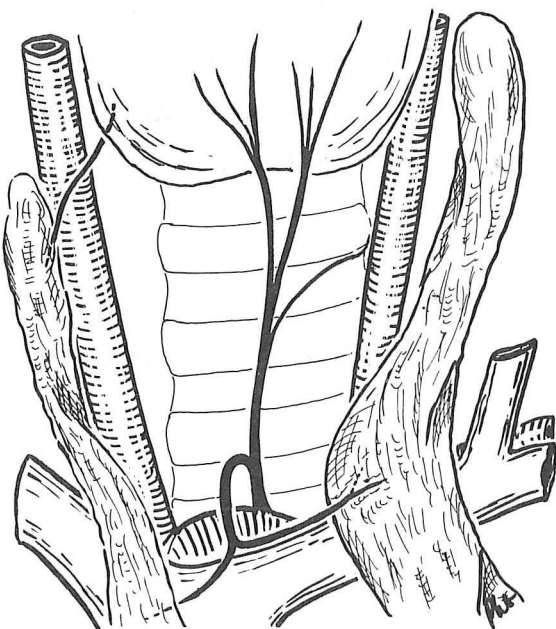


FIGURE 61

ARTERE THYRO-THYMIQUE

A gauche : née de la crosse de l'aorte (arcus aortae)

A droite : née de l'artère thoracique interne droite (A. thoracica interna dextra)

que fois nous avons noté une artère thyroïda ima de Neubauer. Cette artère est issue dans sept cas du tronc artériel brachio-céphalique, dans un cas de la crosse aortique, et enfin, dans deux cas de l'artère thoracique interne droite.

Naissant du tronc artériel brachio-céphalique ou de la crosse aortique, son trajet est toujours identique. Elle ascensionne directement dans l'épaisseur de la lame thyro-péricardique de Richet, remontant jusqu'à la glande thyroïde. Elle abandonne juste au-dessus de la veine brachio-céphalique gauche ses branches collatérales nombreuses et principales pour les lobes thymiques. 7 fois elle vascularise les deux lobes thymiques ; 2 fois seulement le lobe gauche ; 1 fois le lobe droit (Fig. 60) (Fig. 61 gauche).

Sa branche thyroïdienne atteint l'isthme thyroïdien ou est quelque peu latéralisée et juste avant d'arriver à la glande, l'artère se divise en deux ou trois branches. Deux fois, elle vascularise en outre le muscle sterno-thyroïdien et l'oesophage. Une fois, elle donne une branche à la glande parathyroïde inférieure gauche.

Quand l'artère thyro-thymique naît de l'artère thoracique interne, elle présente un trajet complexe : ascendante en arrière et en dedans. Elle naît toute proche de l'origine de l'artère thoracique interne, puis verticale, elle décrit ensuite un S horizontal, d'où partent les branches thymiques : 1 fois pour les deux lobes, 1 fois pour le lobe droit. Elle se termine au niveau du bord inférieur de la glande thyroïde (Fig. 61 droite).

Cependant, l'authenticité de l'appellation artère thyroïdienne moyenne est bien vérifiée, puisque dans ces deux cas a été retrouvée une artère thyroïdienne inférieure classique.

La suppléance provenait : des artères latérales, nées de l'artère thyroïdienne inférieure ou d'une branche péricardique (3 fois) ; de l'artère thyroïdienne supérieure par deux branches (1 fois) , des artères thyroïdiennes inférieures (3 fois) ; du pédicule microscopique déjà décrit (1 fois) (Pièce N° 29).

Le peu d'adultes disséqués ne nous permet pas un jugement absolu, mais dans notre série la fréquence avec laquelle on rencontre une artère thymique postérieure est peu différente chez l'adulte et le nouveau-né.

RAPPORTS DE LA GLANDE THYROÏDE ET DU THYMUS DANS CES CAS

La répartition des rapports réciproques des deux glandes ne montre aucune différence par rapport aux autres systèmes artériels sus-décrits. A la lumière de cette modeste statistique, nous pensons donc que la vascularisation, ni ne détermine, ni n'est déterminée par les rapports du thymus et de la glande thyroïde. Simplement la communauté embryologique évidente de ces organes leur donne une vascularisation commune, dont l'évolution vers la disparition éventuelle est le seul fait du hasard.

En conclusion, nous avons rencontré dans cette étude de la vascularisation artérielle, tous les pédicules décrits par les auteurs classiques :

- artère thymique latérale née de l'artère thoracique interne droite dans 52,2 % des cas.
- artère thymique latérale née de l'artère thoracique interne gauche dans 28,3 % des cas
- artère thymique latérale venue de l'artère phrénique supérieure dans 6,25 % des cas
- artère thymique latérale venue de l'artère péricardique dans 12,5 % des cas
- artère thymique supérieure droite dans 14,6 % des cas
- artère thymique supérieure gauche dans 18,75 % des cas
- artère thymique postérieure dans 58,7 % des cas.

Si, dans notre série, la disposition artérielle ne varie pas avec l'âge, le calibre, lui, diminue considérablement et certaines artères deviennent filiformes chez l'adulte. Cependant, il est important de noter que malgré la diversité d'apport de sang artériel, il y a dans 63 % des cas, un seul pédicule principal qui doit suffire à vasculariser toute la glande et dans les cas où il existe plusieurs pédicules, soit 37 %, on note un pédicule pour un lobe dans 16 cas, soit 34,8 %.

Dans l'hypothèse d'une greffe thymique qui consisterait en la transplantation d'au moins un lobe, une seule artère serait à suturer dans 97,8 % des cas. Il semble donc que du point de vue chirurgical, cette greffe soit tout à fait possible, le calibre de ces artères étant accessible à la microchirurgie. Celui-ci est en effet comparable à celui d'une artère thyroïdienne.

Quant à l'exploration radiologique par artériographie thymique, cette fréquence d'apport par une seule artère est intéressante. Cependant, celle-ci peut venir de l'une quelconque des cinq sources : thyroïdienne inférieure droite ou gauche ; thoracique interne ou ses branches droite ou gauche ; crosse de l'aorte ou artères qui en naissent. Ceci nécessite donc de multiples manoeuvres, qui plus est, le cathétérisme sélectif de ces artères est difficilement réalisable, gênant donc la réalisation de l'artériographie thymique.



VASCULARISATION VEINEUSE

VASCULARISATION VEINEUSE

DONNÉES CLASSIQUES

La vascularisation veineuse a fait l'objet d'un nombre moins important d'études que la vascularisation artérielle.

WORMS et KLOTZ en 1935 (353) écrivent que la circulation veineuse du thymus est calquée sur la circulation artérielle, chaque branche artérielle ayant une veine comme satellite.

OLIVIER et PAPAMILTIADES en 1949 (254) critiquent cette description et à propos de la dissection de 25 fœtus et nouveau-nés décrivent trois groupes de veines :

▪ Les veines thymiques proprement dites, naissent au niveau de la face postérieure de l'organe, vont à la veine brachio-céphalique gauche en un point variable, qui est fonction du développement. Ils notent *une branche dans 36 % des cas ; deux branches dans 48 % des cas ; trois dans 16 % des cas. Une fois, ils rencontrent six troncs veineux.* Ces veines postérieures sont accompagnées dans 5 cas sur 25 d'une veine antérieure allant à la veine cave supérieure (vena cava superior), par la veine thoracique interne (V. thoracica interna), ou à la convergence des veines brachio-céphaliques droite et gauche.

▪ Les veines thymiques accessoires naissent généralement de la partie supérieure du thymus pour se jeter dans : *les veines thyroïdiennes inférieures (14 fois) (Vv. thyroideae inferiores) ; les veines thyroïdiennes moyennes (1 fois) (Vv. thyroideae mediae) ; les veines thyroïdiennes supérieures (1 fois) (V. thyroidea superior) ; l'arcade veineuse unissant la veine thyroïdienne moyenne et veine thyroïdienne inférieure (1 fois) ; l'arcade veineuse des trois veines thyroïdiennes (2 fois).* Dans 24 % de leurs cas, le drainage se fait uniquement par les veines principales.

▪ Les veines capsulaires, drainent le sang de la gaine du thymus, se jettent dans les veines thoracique interne ou phrénique supérieure (Vv. phrenicae superiores).

Ces auteurs ne décrivent jamais de veines naissant du parenchyme thymique et drainant dans les éléments latéraux : veine thoracique interne ; veines péricardiques (Vv. pericardiacae) ou veine phrénique supérieure.

SEABRA en 1943, cité par BELL (21) décrit le drainage veineux sans statistiques précises : "Le sang veineux va dans les veines brachio-céphaliques droite et gauche, la convergence cave supérieure, les veines péricardio-phréniques, les veines thoraciques internes, les plexus veineux thyroïdiens inférieurs, les veines phréniques inférieures ou le tronc de la veine cave supérieure. De plus, ces veines peuvent drainer dans un plexus veineux thymique qui s'anastomose avec les vaisseaux voisins".

SLOAN en 1943 (310), à propos de l'étude de 57 cas écrit : les veines de la portion thoracique rejoignent la veine brachio-céphalique gauche, tandis que celles de la portion cervicale se vident dans les veines thyroïdiennes inférieures. Et l'auteur conclut : "Comme c'est souvent le cas, le drainage veineux du thymus surpasse le drainage artériel, tant dans les variétés de drainage que dans le nombre de veines : 40 fois, les veines vont au tronc veineux innominé ; 25 fois aux veines thoraciques internes ; 19 fois aux veines thyroïdiennes inférieures ; 8 fois aux veines thyroïdiennes moyennes ; 7 fois aux veines péricardio-phréniques ; 4 fois aux branches sternales des veines thoraciques internes ; 3 fois aux veines intercostales supérieures gauches ; 2 fois au plexus veineux trachéal ; 3 fois au confluent veineux innominé ; 3 fois au plexus veineux thyroïdien ; 1 fois à la veine cave supérieure ; 1 fois à la veine jugulaire antérieure ; 1 fois au tronc veineux innominé droit". Il n'insiste pas sur la notion d'éventuels courants principaux.

MORIN, RIOUX et FISHER en 1974 (233) confirment que les veines prennent un trajet différent de celui des artères. Ils rencontrent : 5 fois deux

veines ; 2 fois trois veines. Ils précisent que le type le plus fréquent est l'association des deux veines médianes ou principales, apparaissant à la face postérieure des lobes et s'abouchant dans la veine brachio-céphalique gauche.

MONTAGNON et BILLARD en 1977 (231) signalent aussi que les veines thymiques drainant la portion thoracique se jettent dans la veine brachio-céphalique gauche et que les segments cervicaux se drainent par l'intermédiaire des veines thyroïdiennes inférieures "qui forment la toile de fond de la loge thymique".

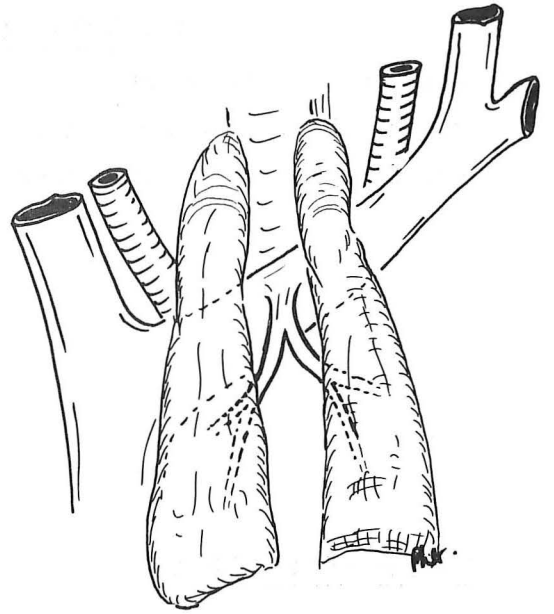
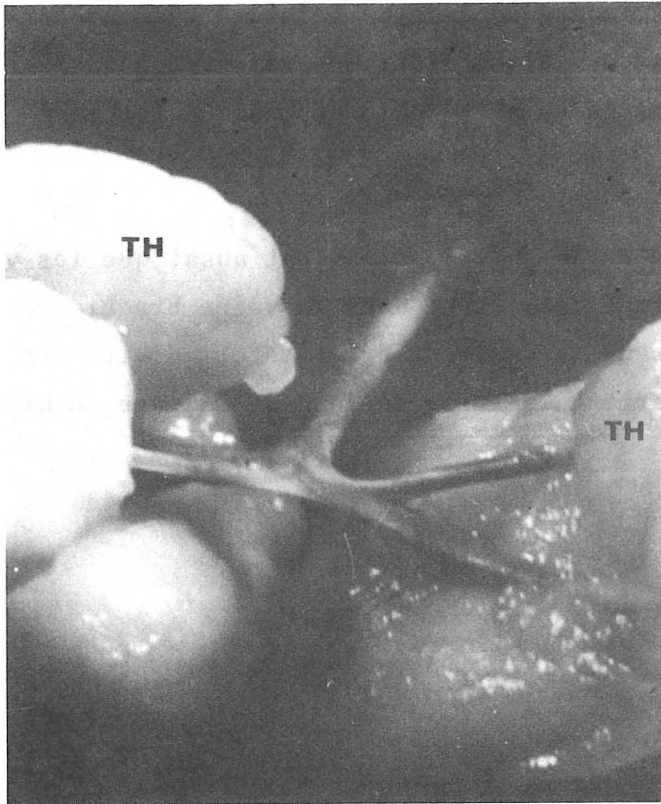
ETUDE PERSONNELLE

Le drainage veineux que nous avons observé est essentiellement variable. Il se faisait presque toujours aux veines brachio-céphaliques droite et gauche principalement, et accessoirement aux veines thyroïdiennes inférieures ou thoraciques internes. Dans le drainage veineux au tronc principal, nous comprenons le drainage allant du confluent veineux de Pirogoff droit au confluent veineux de Pirogoff gauche compris.

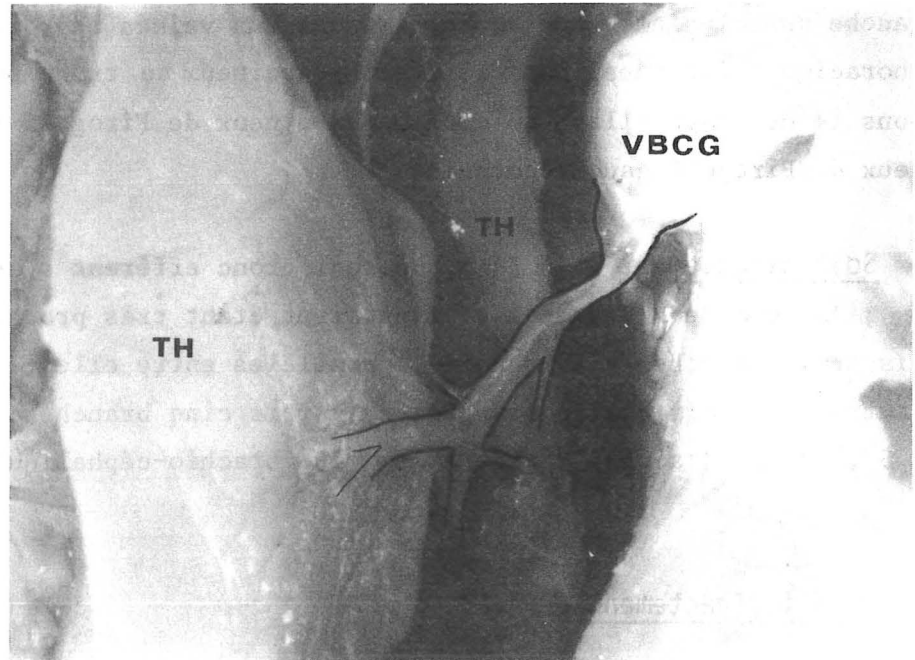
▪ Soit directement : 16 fois, un seul tronc efférent s'abouchait dans ces veines ; 12 fois deux branches s'y jetaient étant très proches l'une de l'autre ; 9 fois trois branches s'abouchaient parallèles entre elles et proches les unes des autres ; 1 fois quatre branches et 1 fois cinq branches. 37 fois sur 40, soit 92,7 %, le drainage direct à la veine brachio-céphalique gauche était présent.

▪ Soit indirectement par :

- Les veines thyroïdiennes inférieures : 7 fois par une seule branche ; 3 fois par deux veines ; 1 fois par quatre veines.



Face



Profil

FIGURE 62
VASCULARISATION VEINEUSE
VEINE THYMIQUE PRINCIPALE POSTERIEURE

- Les veines latérales, qui sont en effet, comme le disaient OLIVIER et PAPAMILTIADES toujours accessoires : 4 fois la veine thoracique interne droite ou gauche ; 3 fois les veines péricardiques ; 1 fois les veines phréniques supérieures ; 2 fois, le drainage se faisait vers les veines jugulaires internes ; 1 fois directement dans la veine cave supérieure ; 1 fois dans la veine inter-costale supérieure gauche (il s'agissait d'un thymus rétro-veineux). Deux fois seulement ce drainage latéral était le principal car unique. Dans tous les autres cas, ce drainage n'était qu'une suppléance d'un drainage principal direct à la veine brachio-céphalique gauche.

NOMBRE DE PEDICULES EFFERENTS DE LA GLANDE THYMIQUE

9 fois, une seule veine assurait le retour du sang veineux thymique [7 fois, il s'agissait d'une veine thymique principale postérieure, 2 fois d'une veine latérale drainant soit dans une veine péricardique (1 fois), soit dans une veine intercostale supérieure gauche (1 fois)] . (Fig. 62).

10 fois, l'efférence était double, mais 8 fois les deux branches se jetaient dans la veine brachio-céphalique gauche. 2 fois, il existait un drainage principal à la veine brachio-céphalique gauche et une deuxième veine accessoire latérale.

12 fois, l'efférence était triple, avec là encore, dans la majorité des cas, une veine principale drainant à la veine brachio-céphalique gauche.

7 fois, l'efférence était quadruple. Là encore, une ou deux veines principales allant à la veine brachio-céphalique gauche.

Il existait en outre, 2 fois cinq efférences et 1 fois six efférences. Il est alors difficile de systématiser et de comparer le calibre des différentes veines.

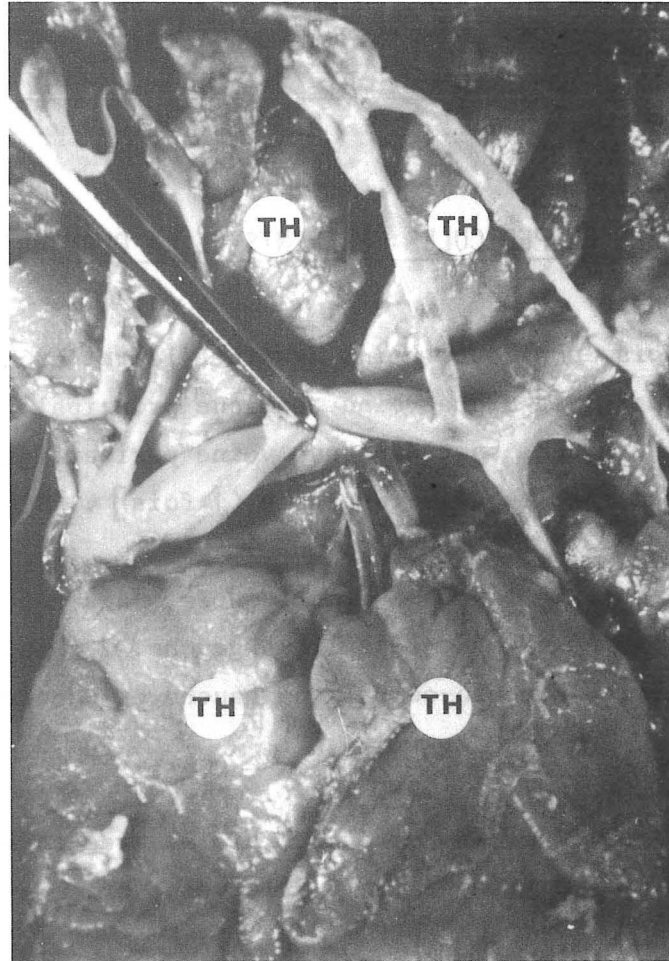


FIGURE 63

LE DRAINAGE D'UN THYMUS RETRO-VEINEUX

La veine brachio-céphalique gauche (v. brachio-céphalica sinistra) est soulevée par une pince.

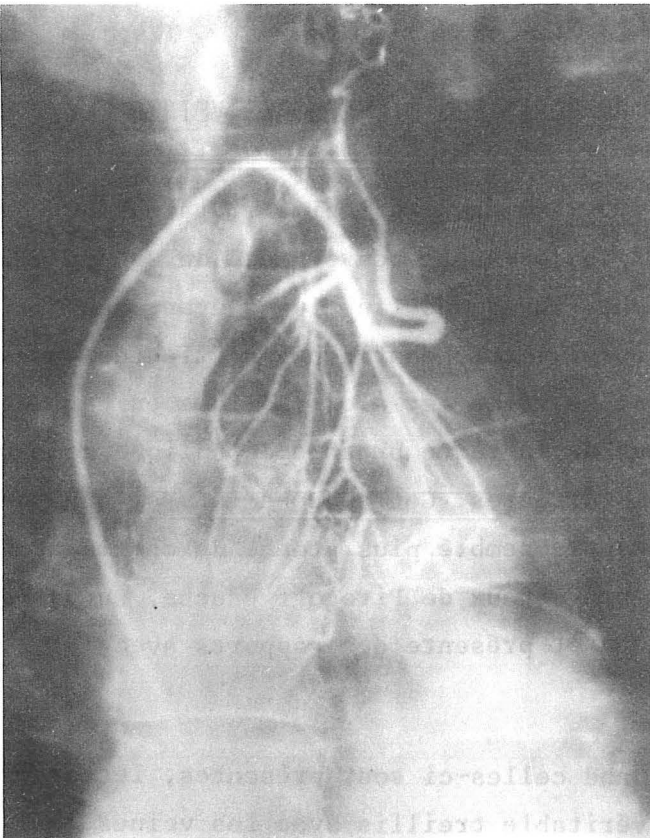
ANATOMIE DESCRIPTIVE ET RAPPORTS DES DIFFERENTES VEINES THYMIQUES

▪ La veine thymique principale postérieure ou tronc principal, draine tout ou partie des deux lobes thymiques. Elle naît toujours par convergence de une ou plusieurs veines issues de chacun des deux lobes thymiques (le plus souvent deux veines par lobe : une supérieure, une inférieure). Cette confluence s'effectue toujours dans nos 36 cas entre les deux lobes. La veine est alors oblique en haut et en arrière pour se jeter au bord inférieur de la veine brachio-céphalique gauche, juste en regard des veines thyroïdiennes inférieures. Cet abouchement, si nous ne l'avons pas mesuré précisément, nous a toujours semblé plus proche du confluent de la veine cave supérieure que du confluent veineux de Pirogoff gauche. La veine chemine donc toujours dans la gaine thymique et présente des rapports avec :

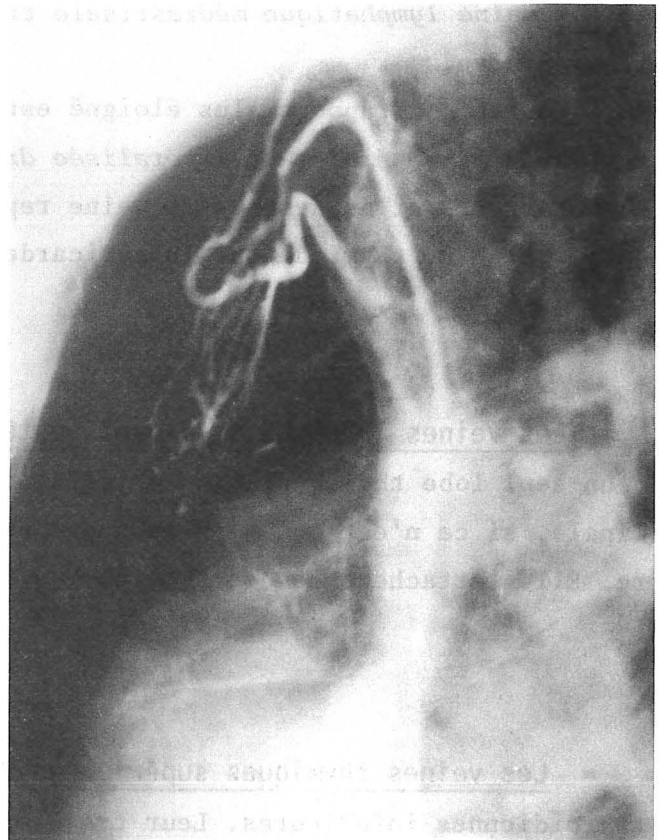
- *Les artères thymiques postérieures*, quand celles-ci sont présentes, les branches de division de celle-ci formant un véritable treillis avec les veines.
- *Les ganglions interlobaires* quand ils existent.
- *La chaîne lymphatique médiastinale transverse* qui longe la veine brachio-céphalique gauche.
- Et enfin, un rapport plus éloigné est représenté par une éventuelle autre *veine postérieure, généralement latéralisée droite ou gauche.*
- En arrière et au-dessous la veine repose par l'intermédiaire du lobe thymique et de la gaine thymique sur le péricarde.

▪ Les veines lobaires thymiques postérieures ne drainent que tout ou partie d'un seul lobe thymique. Leur orientation est identique à la veine thymique principale, si ce n'est qu'elles sont exceptionnellement dans la scissure interlobaire. Elles attachent de court le thymus à la veine brachio-céphalique gauche.

▪ Les veines thymiques supérieures drainent le sang veineux vers les veines thyroïdiennes inférieures. Leur trajet peut être soit ascendant, si elles sont issues de la portion thoracique, soit descendant, si elles sont issues de la portion cervicale. Les deux cas peuvent se rencontrer.



Face



Profil

FIGURE 64

PHLEBOGRAPHIE THYMIQUE D'ADULTE NORMAL

(Cliché confié par le Pr. Agr. M. COULOMB, Service de Radiologie Centrale)

▪ Les veines thymiques accessoires ou latérales ont un trajet identique à celui des artères thymiques latérales et forment rarement un pédicule artério-veineux. La veine drainant dans la veine intercostale supérieure gauche était issue de la face postérieure d'un thymus rétro-veineux, passait au-dessus de la crosse aortique, directement en arrière pour se jeter sous la plèvre dans la veine sus-nommée.

DISCUSSION

Au terme de cette étude, nous sommes frappés par la richesse du réseau anastomotique veineux : *des veines thymiques entre elles, des veines thymiques avec les veines environnantes.*

Dans seulement trois cas sur trente-neuf, la vascularisation veineuse était extrêmement diffuse, mal systématisable. En revanche, dans trente-quatre cas, nous avons affaire à au moins une veine de calibre important, drainant dans la veine brachio-céphalique gauche. Ceci ouvre la porte à la possibilité d'exploration radiologique contrastée à partir du sang veineux. Si nous avons vu la grande variabilité de la vascularisation artérielle, et en tout cas la fréquence d'artères thymiques naissant de branches distales, type artère thoracique interne ou artère thyroïdienne inférieure, nous sommes frappés par le fait que, dans la grande majorité des cas, une ou plusieurs veines drainent dans un tronc aisément accessible : la veine brachio-céphalique gauche. C'est dire la possibilité importante d'étude radiologique du thymus qui est offerte par ce biais.

La phlébographie thymique demeure encore de nos jours, le meilleur moyen d'exploration radiologique du thymus. C'est un examen simple, facilement réalisable, plus anodin que le pneumomédiastin, surtout chez des sujets porteurs de myasthénie. (Fig. 64).

La tomодensitométrie ne montre qu'exceptionnellement un thymus normal du fait de la densité proche du tissu glandulaire *normal* et de la graisse. Cependant, elle reprend tous ses droits devant une pathologie tumorale. En cas

de *petite* tumeur médiastinale antérieure, découverte en tomodensitométrie, et en l'absence de contexte clinique évocateur (myasthénie), la phlébographie thymique sera d'un excellent recours.

Si les veines thymiques sont largement anastomosées entre elles, elles le sont aussi fréquemment avec les veines des organes adjacents. Ici encore, la communauté vasculaire entre les glandes thyroïde et thymique mérite d'être signalée, leur drainage dans la veine brachio-céphalique gauche ne saurait surprendre, quand on connaît l'évolution embryologique de l'anastomose intercardinale antérieure. Ce système anastomotique permet des circulations de suppléance en cas de thrombose par exemple de l'origine d'une veine brachio-céphalique.

LE DRAINAGE VEINEUX DE THYMUS RETRO-VEINEUX

1 fois celui-ci n'a pas été noté sur une pièce, longtemps et mal conservée, donc difficilement dissécable. 1 fois, trois veines antérieures allaient à la veine brachio-céphalique gauche, alors que chaque corne thymique envoyait une veine dans les veines thyroïdiennes inférieures. 1 fois, une seule veinule microscopique allait à la veine brachio-céphalique gauche par en avant, alors qu'une veine de chaque côté se jettait dans le confluent de Pirogoff homolatéral. 1 fois une seule veine drainait le sang veineux jusque dans la veine intercostale supérieure gauche. 1 fois, un thymus sous-veineux était appendu à la veine brachio-céphalique gauche par une seule veine thymique principale, ici en position supérieure. (Fig. 63).

MICROVASCULARISATION THYMIQUE



MICROVASCULARISATION THYMIQUE

Ce chapitre sera mené uniquement en fonction des données bibliographiques, car nous n'avons fait aucune étude de cette microvascularisation sur nos pièces.

KOLLIKER en 1856, cité par PIGACHE (265) est le premier à s'intéresser à la vascularisation du lobule thymique. Selon lui, les vaisseaux principaux viennent s'appliquer sur la paroi de la "cavité centrale" (médullaire). Sur cette membrane, ils forment un réseau extrêmement fin, duquel partent des artères qui pénètrent dans les "follicules corticaux". Là, ils forment un réseau à mailles beaucoup plus serrées et se terminent en formant une anse sous la capsule conjonctive des follicules.

HISS en 1861 (163) approuve cette disposition.

AFANASSIEW en 1877 (3) étudie la microvascularisation thymique, uniquement chez différents mammifères autres que l'homme. Il conclut que la vascularisation est variable en fonction des mammifères, mais surtout, il insiste sur la proximité des corpuscules de Hassall et des vaisseaux qui lui font envisager le développement des corpuscules, à partir de l'endothélium capillaire.

WATNEY en 1882, cité par PIGACHE (265) est le premier à décrire deux anneaux vasculaires dans le lobule thymique, cependant le courant sanguin serait principalement centripète : *un filet externe périlobulaire et un filet cortico-médullaire à la jonction entre les deux zones*. Pour WATNEY, les rameaux à destinée corticale proviennent principalement de l'anneau externe et s'y ramifient en fins capillaires qui prennent une disposition radiaire de dehors en dedans, confluant en veines au niveau de l'anneau cortico-médullaire. Peu de capil-

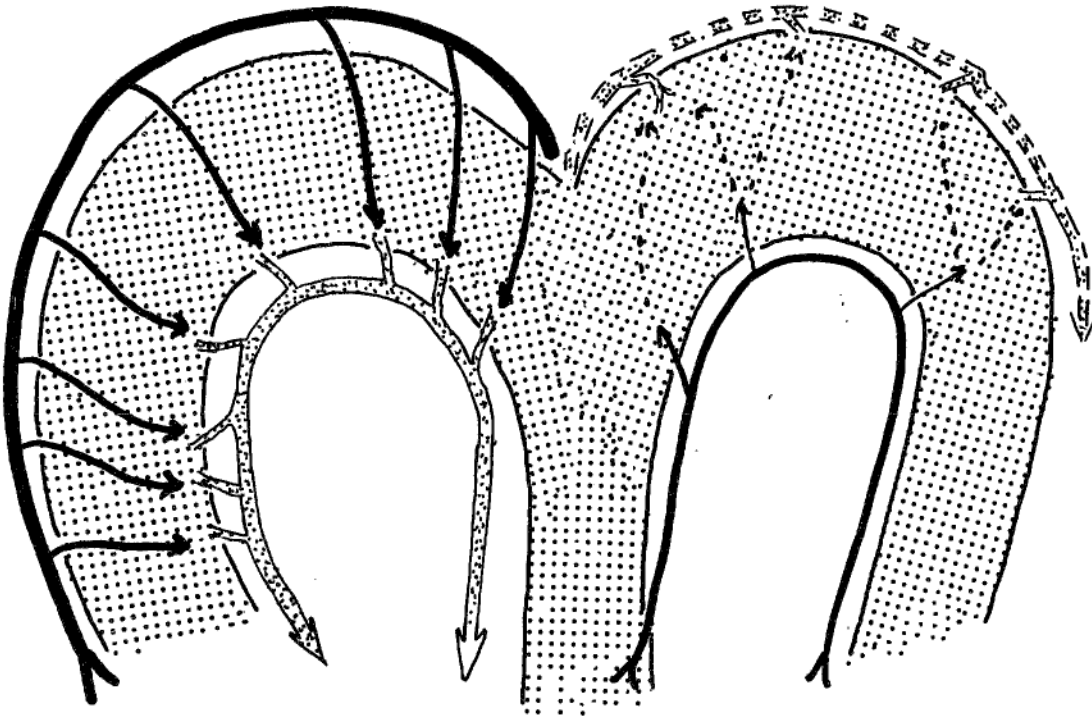


FIGURE 65

MICROVASCULARISATION THYMIQUE

(d'après WATNEY)

- Anneau cortico-médullaire veineux prépondérant
- Anneau cortico-médullaire artériel accessoire
- Vascularisation centripète

- Les artères
- ... Les veines

laires arrivent à la corticale depuis l'anneau interne qui avec un trajet opposé aux précédents se jettent dans l'anneau veineux externe (Fig. 65).

RENAUD en 1897, cité par MONROY (230) approuve cette hypothèse morphologique. Cependant, il pense que l'artère principale est centrale et donne des capillaires à la jonction cortico-médullaire, puis des capillaires radiaires. Ce ne seraient que des artérioles accessoires qui aborderaient le lobule par la périphérie, celle-ci étant principalement occupée par des veines efférentes qui se jettent dans les troncs collecteurs inter-lobulaires.

Von EBNER en 1902 (92), confirme les observations de KOLLIKER, mais décrit trois filets : un *filet médullaire pauvre en capillaires* à cause de son réticulum de type épithélial ; un *filet inter-cortico-médullaire* où prennent naissance des capillaires qui, s'anastomosant, créent un troisième *filet intracortical*, à mailles plus étroites qui vient enfin entourer tout le lobule.

PIGACHE et WORMS en 1910 (265) étudient la vascularisation du lobule thymique, sans employer de techniques d'injections vasculaires. Leur méthode d'examen a été l'examen direct de coupes de tissu colorées de façon différente. (C'est la méthode de PRENANT qui semble avoir donné à ces auteurs le meilleur résultat). Leurs caractères de différenciation artères/veines, outre le calibre et l'épaisseur pariétale comportent l'étude du contenu vasculaire : "La lumière artérielle contient, toute proportion gardée, beaucoup moins d'hématies que celle de la veine, mais par contre, davantage de globules blancs, les alentours immédiats de l'artère sont entourés d'une gaine de globules blancs qui infiltre aussi en grand nombre sa paroi, le même aspect existe beaucoup moins accusé au niveau de la veine".

▪ Les vaisseaux afférents sont représentés par les ramifications des artères thymiques, dites interlobulaires, circulant dans les espaces du même nom. Chaque lobule en reçoit une branche ou artère lobulaire qui en suit l'axe et abandonne chemin faisant des collatérales et terminales nombreuses qui se résolvent en un réseau capillaire, dont les mailles occupent la périphérie de la substance médullaire. Le diamètre de ces capillaires permet à peine le passage des globules sanguins.

▪ Les vaisseaux efférents sont représentés par les veines qui prennent naissance à la périphérie de la substance médullaire. Elles s'anastomosent entre elles, formant un réseau répandu à la façon d'une couronne plus ou moins complète, autour de la partie centrale du lobule. De ce premier système péri-médullaire et de l'artère lobulaire partent de nombreux rameaux qui traversent la corticale, perpendiculairement à elle, pour aboutir aux collecteurs périphériques du lobule. Ces veines périphériques se jettent dans un gros tronc veineux qui rejoint l'artère du hile et l'accompagne jusqu'à la sortie du thymus.

KOSTOWIECKI en 1930 (185) étudie les rapports entre les corpuscules de Hassall et les vaisseaux voisins dans le thymus de foetus humain, depuis l'âge de trois mois in utéro, jusqu'à la fin de la grossesse. Il décrit deux types de corpuscules de Hassall : *Le premier type* se compose de cellules hypertrophiques de tissu réticulé et ne dépend nullement des vaisseaux, pouvant tout au plus venir à leur contact sous l'action de la croissance. *Le deuxième type* semble provenir des capillaires sanguins ou de petites veines dégénérées. L'endothélium vasculaire dégénérerait alors que les cellules réticulaires au contact subiraient une hypertrophie. Le corpuscule se développerait autour du vaisseau dégénéré, mais celui-ci s'isolerait des autres. Cependant, quel que soit le type de corpuscules l'auteur n'a jamais rencontré de vaisseaux sanguins, dont les cellules endothéliales s'hypertrophieraient et il conclut que le corpuscule de Hassall n'a jamais une origine vasculaire vraie.

DANELON en 1938 (75) étudie la transformation du thymus entre le quatrième mois de la vie in utéro et l'âge de soixante-douze ans. Il note que la transformation du parenchyme est différente en fonction de l'involution accidentelle ou physiologique. Au cours de *l'involution physiologique*, la disparition de cellules parenchymateuses de la trame réticulaire ne modifie pas de façon évidente ses caractères. Elle paraît en fait relativement plus dense par suite de la réduction du volume de parenchyme. *Dans l'involution accidentelle*, la trame modifie ses propres caractères, mais elle ne disparaît pas complètement, car les cellules parenchymateuses sont en nombre plus réduit. Cependant, la diminution de volume global est plus rapide que dans l'involution physiologique. Cette régression est très "tumultueuse" tant pour ce qui est des lymphocytes que des cellules épithéliales. Les corpuscules de Hassall par contre, demeurent identiques. Enfin,

dans l'involution accidentelle le phénomène le plus visible est l'apparition d'un réticulum beaucoup plus grossier, dérivé en partie des adventices capillaires et veineux. Le réseau fibreux se condense également.

TONDO en 1940 (329) étudie chez le chat et le chien nouveau-nés la microvascularisation du lobule thymique. Il arrive aux mêmes conclusions morphologiques, quant à la répartition vasculaire, médullaire et corticale. Il signale que celle-ci fait envisager une différence de rythme fonctionnel entre les deux substances et est un argument en faveur d'une hypothèse, disant que, à chaque partie du lobule sont dévolues des fonctions propres. Il pense que les corpuscules de Hassall correspondent uniquement à la condensation du filet de capillaires sanguins.

MONROY en 1941 (230) entreprend une étude très importante sur des chiens, des chats, des lapins, des rats blancs, puis il fait une étude du thymus humain normal dans les périodes foetale, néonatale et adulte. Son étude est menée après injection aortique de masse de Gélatine colorée au bleu de Prusse.

▪ La microvascularisation du thymus normal humain

Le tronc artériel principal interlobulaire donne naissance à des artères lobulaires, qui pénètrent dans le hile. Les petits troncs artériels médullaires toujours très grêles, se divisent en de nombreux rameaux qui s'écoulent dans la médullaire, aussitôt après avoir pénétré le lobule. MONROY à l'encontre de WATNEY et RENAUD n'a jamais observé de vaisseaux artériels pénétrant le lobule par sa face externe. Chaque rameau se dicotomise et fournit des rameaux grêles qui se portent à la limite cortico-médullaire, où ils se divisent formant des *capillaires radiés de la corticale*.

LA VASCULARISATION CORTICALE

Les artérioles pré-capillaires se divisent à la jonction cortico-médullaire en capillaires corticaux, qui, après avoir donné un certain nombre de branches, vont se prolonger directement avec le canal d'une veine. Les veines forment également un plexus principal à la jonction cortico-médullaire. Entre les vaisseaux

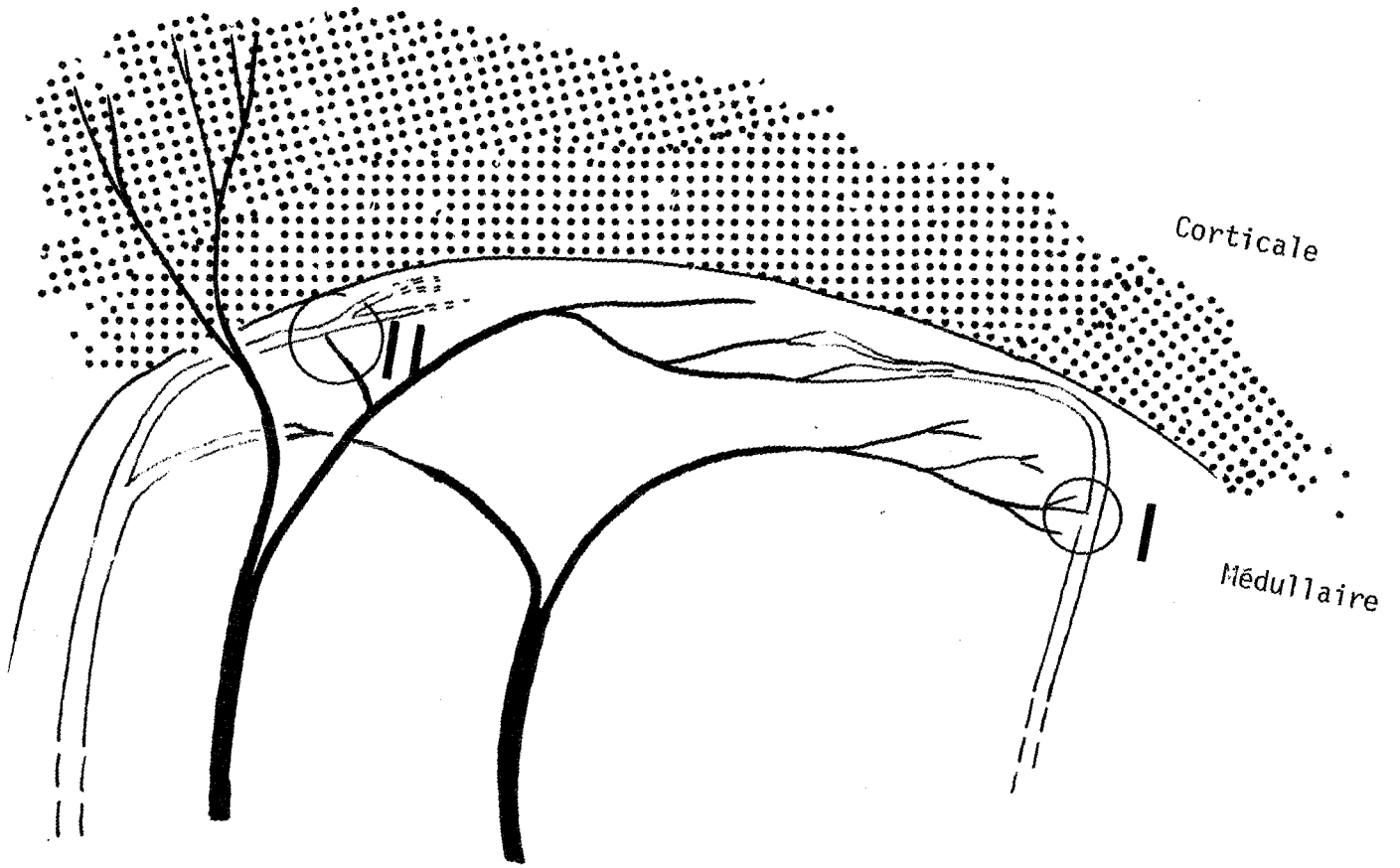
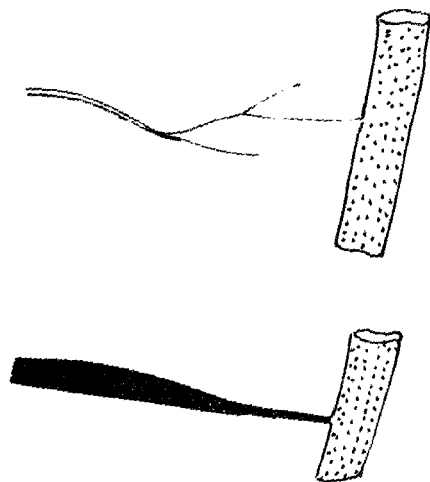


FIGURE 66

- I. Shunt capillaire veine
- II. Shunt "en pipette" artériole-veine



artériels et veineux cortico-médullaires il existe des anastomoses artério-veineuses unissant parfois des vaisseaux relativement éloignés. Ces *shunts artério-veineux* sont de deux types :

- *Type I* : certains des capillaires, issus des artérioles pré-capillaires se jettent directement dans une veine. Ce système de dérivation peut donc s'ouvrir et se fermer en fonction des besoins physiologiques du moment.

- *Type II* : c'est une artériole pré-capillaire qui se jette directement dans une veine, elle prend donc un aspect en pipette. Ce système de dérivation est là, branché en amont d'un groupe de capillaires, il semble donc avoir un mode de régulation sur un territoire plus important. (Fig. 66)

De ce réseau cortico-médullaire naissent de nombreux capillaires radiaires qui migrent dans la corticale. Ceux-ci sont anastomosés entre eux par des rameaux transversaux. Il faut noter que dans cette description, les artérioles n'arrivent jamais à la surface du lobule, sans avoir donné de branches. Le plus souvent, les capillaires arrivés à la face externe de la corticale, se replient en boules, se continuant avec des capillaires veineux. Ceux-ci suivent un trajet inverse, et confluent en veinules post-capillaires intra-corticales, puis en troncs veineux de plus en plus volumineux, au niveau de la jonction cortico-médullaire. *C'est ce trajet récurrent des vaisseaux qui forme l'aspect des caractéristiques candélabres veineux.* A la surface de la corticale, ces boucles capillaires sont également unies par des tractus anastomotiques, qui constituent le filet capillaire périlobulaire. De ce filet naissent également des veinules, qui convergent en veines superficielles, constituant le réseau veineux observé à la surface du thymus macroscopiquement.

LA VASCULARISATION MEDULLAIRE

La vascularisation, au niveau de la médullaire thymique est quelque peu différente. Cette portion du lobule est traversée par les artères lobulaires et de nombreuses veines. Les capillaires sont ici très épars et seulement veineux. MONROY ne note aucune disposition spéciale vasculaire autour des corpuscules de Hassall.

En conclusion, MONROY insiste tout de même sur le fait que les centres veineux cortico-médullaires et périphériques ne sont pas pour autant

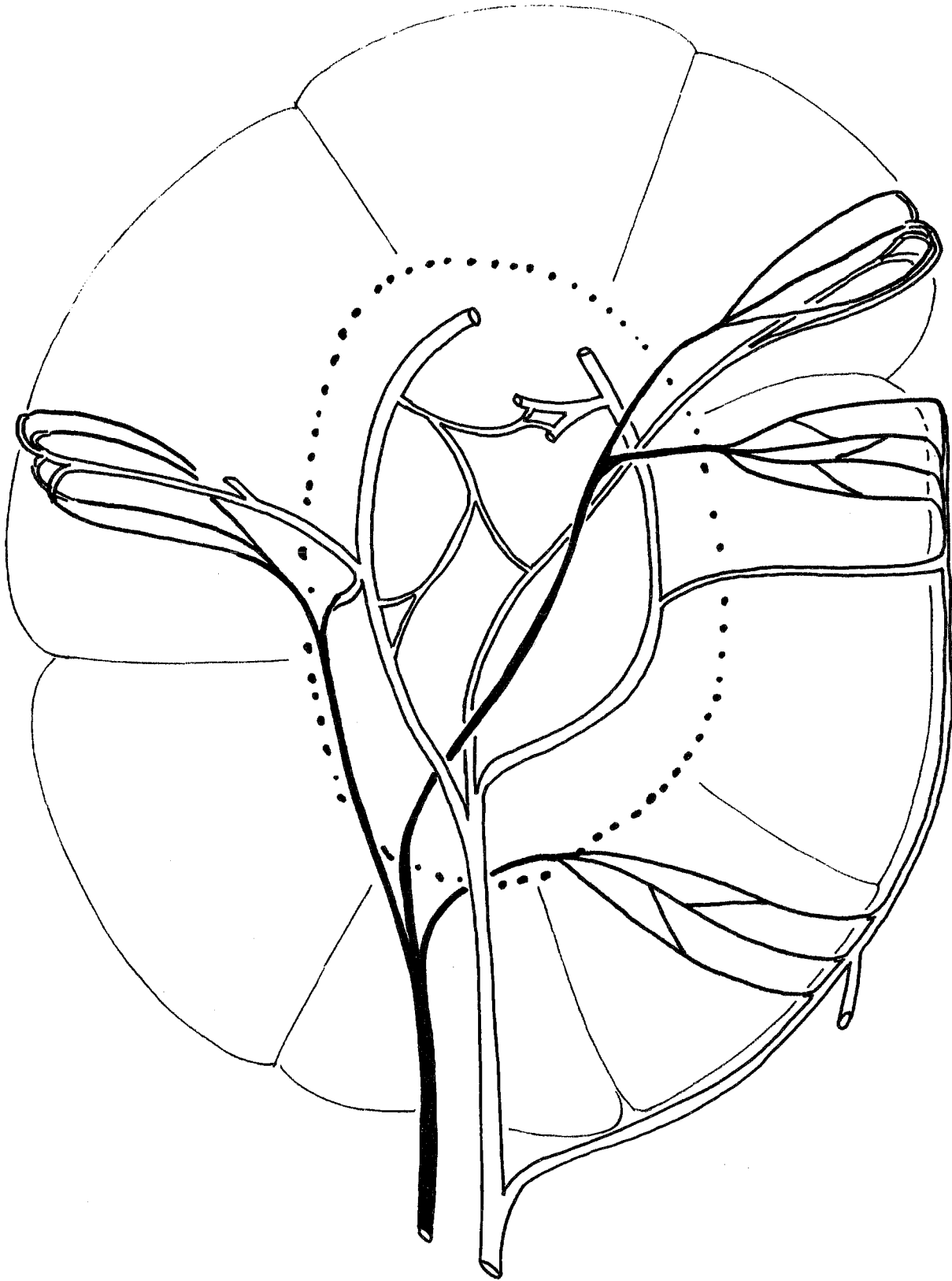


FIGURE 67

SCHEMA GENERAL DE LA DISTRIBUTION DES VAISSEUX DANS LE LOBULE THYMIQUE
(d'après MONROY)

Les artères sont en noir, les veines en blanc
Dans la médullaire, sont seuls représentés les capillaires veineux

indépendants, car, proches du hile des lobules, les troncs collecteurs superficiels et profonds confluent pour former les grosses veines interlobulaires. Il insiste d'autre part, sur le fait que la circulation des lobules n'est pas strictement indépendante des lobules adjacents, car de façon relativement fréquente de petits troncs veineux passent des mailles superficielles d'un lobule à un autre. Nous avons également noté plusieurs fois le passage en pont des veines superficielles d'un lobe thymique à l'autre. Ainsi donc, il semble que la vascularisation thymique ne soit pas une vascularisation de type terminal. L'afférence par un tronc artériel principal peut probablement suffire à vasculariser l'ensemble de la glande thymique. (Fig. 67).

▪ Considérations sur l'involution thymique

Seul WATNEY en 1882 avait envisagé le problème de l'involution thymique. Il notait alors une inversion de la vascularisation, avec une richesse relative de la vascularisation médullaire l'opposant à une pauvreté de vascularisation corticale. Il faut cependant différencier l'involution accidentelle de l'involution physiologique.

L'INVOLUTION ACCIDENTELLE

Il s'agit d'une régression parenchymateuse "tumultueuse" représentant la réaction de l'organe à un agent toxique ou infectieux. Cette réaction est bien visible sur l'état vasculaire de la glande. Les vaisseaux semblent en fait se comporter passivement. Leur longueur restant identique, ils sont obligés de s'adapter à la diminution de volume brutal de l'organe, d'où l'aspect de capillaires contournés, comprimés les uns sur les autres. De plus, l'étude histologique montre qu'il existe une transformation du conjonctif péri-vasculaire, donc une authentique réaction propre des vaisseaux agressés. La paroi vasculaire s'altère, s'épaissit au fur et à mesure de la régression parenchymateuse, ce qui entraîne leur oblitération partielle, puis complète.

L'INVOLUTION PHYSIOLOGIQUE

Au contraire, elle est caractérisée par une lente et progressive régression du parenchyme qui, débutant, à la puberté se poursuit pendant toute la vie. Il

semble ici que les phénomènes purement passifs de la vascularisation ne puissent être observés, car les vaisseaux ont le temps de s'adapter lentement aux nouvelles conditions qui se créent peu à peu. Il y a réduction parallèle du volume de la glande active et du nombre de capillaires. A une période peu avancée de l'involution, les reliquats parenchymateux sont encore entourés d'un filet vasculaire péri-lobulaire. Celui-ci semble beaucoup plus grossier, les capillaires ayant disparu, seuls les gros troncs persistent. Au fur et à mesure de l'infiltration graisseuse, les filets périlobulaires disparaissent, les vaisseaux du parenchyme se continuent alors avec ceux de la graisse ambiante. Cependant, dans le reste parenchymateux, on trouve toujours une trame capillaire, à mailles larges, avec une vascularisation de type radiaire, comme on le notait dans le lobule foetal.

FERREIRA en 1949 (105) tire les mêmes conclusions de son étude.

YAMADA en 1954 (354) étudie la médullaire et particulièrement les rapports des corpuscules de Hassall, des capillaires et des nerfs. Les corpuscules sont constitués de cellules réticulaires dégénérées, mais on note très souvent dans ces corpuscules des capillaires sanguins en cours de dégénérescence ou totalement dégénérés, des terminaisons nerveuses et, rarement, des lymphocytes thymiques. Pour YAMADA, le lieu de formation des corpuscules de Hassall se situe, là où les capillaires sanguins forment une boucle et où il se crée une condensation qui leur donnera leur aspect typique concentrique. Il étudie de façon plus approfondie les anastomoses artério-veineuses. Il signale que celles-ci sont entourées d'un tissu réticulaire riche en capillaires, dans lequel on note des cellules plus ou moins jeunes, des fibres musculaires lisses et de nombreux rameaux nerveux avec leur terminaison au niveau de la plaque motrice des fibres musculaires lisses. L'existence de ces formations complexes péri-anastomotiques fait envisager à YAMADA un rôle important du thymus dans la régulation artérielle générale. Il lui paraît évident de constater la richesse des plexus anastomotiques artério-veineux pourvus de moyens de contrôle nerveux, au sein d'un organe branché aussi directement sur des gros vaisseaux proches du coeur et drainant directement dans des gros troncs veineux alentour.

BLANC et KORITKE en 1970 (27) dans une étude portant sur des sujets prématurés du sixième au huitième mois, ou des nouveau-nés à terme, reprennent ou critiquent toutes ces opinions.

▪ Le réseau artériel

Les artères lobaires donnent des artères interlobulaires, qui pénètrent dans un cordon médullaire commun, où elles s'arborisent en artères lobulaires qui se dirigent vers le hile. Ces artères peuvent soit *se terminer dans le hile du lobule*, en se divisant en branches terminales anastomosées entre elles, soit *se terminer à la zone périphérique du lobule*, donnant alors leurs branches terminales au niveau de la jonction cortico-médullaire. Ces deux types de division d'artères lobulaires peuvent s'anastomoser entre eux, donnant ainsi un véritable cercle périmédullaire. De ce filet artériel inter-cortico-médullaire naissent des branches médullaires et corticales.

LES BRANCHES MEDULLAIRES

Elles constituent un réseau lâche, fait de rameaux grêles qui affectent des relations diverses avec les corpuscules de Hassall. Certains cheminent autour d'eux, d'autres les traversent pour se continuer dans une veinule, d'autres enfin, s'enroulent autour des corpuscules. Cependant ceux-ci sont parfois totalement avasculaires. Ces dispositions ne permettent pas de conclure totalement sur la valeur fonctionnelle des corpuscules de Hassall.

LES RAMEAUX CORTICAUX

Ils adoptent une disposition radiaire, perpendiculaire au cercle périmédullaire. Après un court trajet rectiligne, ils se bifurquent en artérioles, d'où se détachent des filets radiés donnant l'aspect en chandelier déjà décrit par MONROY. Ces artérioles peuvent également avoir un *trajet récurrent intra-cortical* formant des boucles anastomotiques, avec le réseau voisin. Elles peuvent également s'aboucher directement dans des veinules corticales.

▪ Le réseau capillaire

Particulièrement dense au niveau de la corticale, il forme le réseau périlobulaire décrit par MONROY. Ici, l'auteur reprend une description

analogue à celle de MONROY, faisant s'aboucher les capillaires récurrents plus ou moins profondément dans une veinule corticale et les capillaires radiés dans des veinules périlobulaires.

▪ Le réseau veineux

Il est constitué de deux systèmes principaux : péri et centrolobulaires. La description du drainage veineux est identique à celle qu'avait faite MONROY. Cependant, les auteurs insistent sur le fait qu'ils n'ont jamais noté d'anastomoses artério-veineuses au voisinage du hile lobulaire.

De toute ces études, il faut donc retenir : *la riche vascularisation thymique, la différence notable entre la vascularisation médullaire et la vascularisation corticale ; les nombreuses anastomoses entre les différents lobules et éventuellement entre les lobes, laissant prévoir de larges suppléances en cas de défaillance d'un des pédicules ; l'existence de surcroît de nombreuses anastomoses artério-veineuses qui permettent l'adaptation du débit circulatoire à l'intérieur même de l'organe.* Cet ensemble de faits, laisse imaginer la facilité d'adaptation du thymus devant les différentes circonstances nécessitant sa stimulation ou son inhibition. Sa vascularisation est tout à fait adaptée à son rôle de glande endocrine au sens large, déversant ses produits de sécrétion hormonaux ou cellulaires dans le sang circulant.

Cependant, l'étude à ce stade, et BLANC et KORITKE l'ont dit est encore insuffisante pour permettre de comprendre le mécanisme d'action du thymus. Aussi, des auteurs (KOSTOWIECKI en 1967 (185), PEREIRA et CLERMONT en 1971, KRAMANSKY en 1967 et 1972, WEISS en 1963) se sont-ils intéressés à l'étude ultra-microscopique de la vascularisation du thymus chez les mammifères et non mammifères. Les études chez l'homme ont été menées par KAMEYA et WATANABE en 1965 (173), PINCKLE en 1968 (266), HIROKAWA en 1969 (162), HAAR en 1974 (142), BEARMAN en 1975 (16). Leur étude porte surtout sur l'aspect périvasculaire séparant les vaisseaux du parenchyme thymique, cet aspect pouvant jouer un rôle de chemin pour la migration lymphocytaire et de barrière thymo-sanguine.

Il existe en effet, une zone limitante séparant les vaisseaux septaux et inter-cortico-médullaires du parenchyme thymique. En fait, on note une basale capillaire et une basale pour les cellules réticulaires et épithéliales. Entre elles se trouvent des fibres de réticuline qui se continuent avec l'une ou l'autre de ces basales.

Une étude poursuivie au microscope électronique montre que : les capillaires et le parenchyme thymique ont des rapports constants, quel que soit le point de l'organe considéré. Les thymocytes sont toujours séparés de la lumière vasculaire par :

- *Un cytoplasme des cellules réticulaires.*
- *Une basale épithéliale réticulaire.*
- *Un espace péri-vasculaire, de largeur variable, avec des fibres collagènes et des cellules. Cet espace large au niveau péri-artériolaire et veineux était cependant toujours constant, au niveau des capillaires corticaux ou médullaires.*
- *Une basale vasculaire. Aucune fenêtré capillaire n'ayant été vue.*
- *Des cellules endothéliales et un manchon musculaire lisse aux niveaux artériolaires et veineux.*

Les premières couches semblent former une barrière constante et continue séparant les vaisseaux et le collagène du parenchyme thymique. Cependant pour PINKEL en 1968 (266) : dans certaines cellules endothéliales capillaires, il notait l'existence d'inclusions denses, ressemblant à celles rencontrées dans les cellules épithéliales et les lymphocytes. Dans les parois de quelques veinules des lymphocytes étaient rencontrés entre les cellules épithéliales adjacentes. Occasionnellement, les prolongements épithéliaux qui séparent les lymphocytes de l'endothélium étaient dégénérés. Dans d'autres endroits, les lymphocytes étaient entre les prolongements épithéliaux, l'endothélium adjacent apparaissait nécrotique. Ces processus rencontrés çà et là reconstituent peut-être le trajet des thymocytes rejoignant le sang circulant. PINKEL signale l'existence de cellules sécrétoires contenant des inclusions cytoplasmiques homogènes. Ces vacuoles étaient en continuité avec le réticulum endoplasmique de ces cellules. Celles PAS positives sont remplies d'hormone thymique (METCALF, OSOBA et MILLER en 1958). BLANC, FABRE et KORITKE en 1973 (28) signalent l'existence de cellules identiques.

Cependant tous les auteurs ne peuvent conclure sur la fonction de l'espace périvasculaire. Certains évoquent une barrière hémato-thymique et proposent un rôle équivalent à la membrane méningo-encéphalique : KAMEYA et WATANABE en 1965 (173).


L'étude des différences de concentration lymphocytaire dans le sang artériel et le sang veineux, grâce au marquage des lymphocytes met en évidence que le thymus produit un grand nombre de lymphocytes qui migrent dans les organes dépendant de lui : rate-ganglions. TÖRÖ et OLHA en 1967 (330) ont décrit les étapes successives de migration lymphocytaire. L'espace périvasculaire fonctionnerait donc comme le dernier chemin d'émigration des lymphocytes de l'organe, mais comme lieu de premier contact entre l'antigène circulant et le lymphocyte, (CLARK en 1973 (55)). Si la structure des vaisseaux foetaux thymiques humains est telle, il est raisonnable de croire que le foetus humain possède aussi une barrière vasculaire empêchant la pénétration d'antigènes. Les cellules épithéliales phagocytaires périvasculaires ajouteraient une barrière fonctionnelle à la barrière anatomique. Ceci explique pour PINKLE que les foetus humains puissent survivre longtemps comme une homogreffe dans le ventre de leur mère. La proportion lymphocytaire élevée dans le thymus foetal aide à prévenir la sensibilisation du foetus aux antigènes maternels présents dans sa circulation.

Jusqu'en 1958, aucune preuve n'avait été faite du système de passage des lymphocytes du thymus dans le sang circulant. Deux points de vue s'opposaient, certains pensaient que les lymphocytes mourraient tous dans le thymus, d'autres que ces thymocytes quittaient tous le thymus en passant dans le sang circulant. Il est certain que les thymocytes meurent au niveau des corpuscules de Hassall. Il est également évident que ces thymocytes peuvent passer dans le sang circulant. L'étude de l'émigration thymique a été faite grâce au turnover des cellules, à l'étude des composants du sang, sur des études auto-radiographiques et sur des expériences d'ablation et irradiation thymique : il existe chez le rat $4,4 \pm 0,4$ lymphocytes par granulocyte dans le sang artériel et $9,4 \pm 0,5$ dans le sang veineux du thymus. Cette augmentation serait suffisante pour témoigner de l'émigration de tous les petits thymocytes, (CLARK (55)). La concentration dans les veinules médullaires était différente en fonction des lobules, mais il y avait toujours une corrélation entre le nombre de thymocytes rencontrés en diapédèse dans le lobule et la concentration lymphocytaire de la veine efférente correspondante. Il y aurait donc un *transfert actif* de thymocytes qui présentent des phénomènes de diapédèse le long des veinules médullaires, leur noyau prenant parfois des formes amiboïdes.

Une autre possibilité d'émigration lymphocytaire est envisageable. C'est celle qui passerait par les espaces périvasculaires et de là, dans les canaux lymphatiques. *Les espaces périvasculaires* ont été bien étudiés par BLANC, FABRE et KORITKE (28) sur 30 thymus de nouveau-nés humains prélevés par autopsie. Ces espaces siègent autour des veines médullaires ou septales qu'ils accompagnent respectivement jusqu'au niveau du hile lobulaire ou à l'intérieur des septa intracorticaux. Ils se distinguent des vaisseaux lymphatiques dont la paroi est, elle, bien définie et "s'apparentent plutôt à des sinus lymphatiques comparables à ceux décrits au niveau des noeuds lymphatiques".

Les cellules qui les habitent sont de nature lymphocytaire, avec quelques polynucléaires eosinophiles et neutrophiles. Les espaces périvasculaires sont cependant en étroite continuité avec les lymphatiques périlobulaires, montrant même parfois une continuité directe avec ceux-ci. Les canaux lymphatiques sont peu nombreux dans le thymus, ils sont rarement mis en évidence, leur lumière est souvent collabée, irrégulière, présentant parfois des valvules. Ces lymphatiques ne contiennent pas d'encre de Chine dans les thymus injectés post-mortem (MORI). Faisant suite aux espaces périvasculaires, ils cheminent ensuite à la surface des lobules thymiques dans l'épaisseur de la capsule. Ils contiennent des lymphocytes, des polynucléaires et des macrophages. Si BLANC, FABRE et KORITKE n'ont pu mettre en évidence de diapédèse lymphocytaire à travers l'endothélium vasculaire, parfois, ils ont trouvé des lymphocytes séparés de la lumière vasculaire par un mur épithélial, parfois au contact de l'endothélium vasculaire, parfois enfin, des lymphocytes ont été mis en évidence dans la lumière même des vaisseaux médullaires à endothélium haut.

En conclusion, il semble donc que l'émigration lymphocytaire traverse fatalement les espaces périvasculaires et gagne préférentiellement les veines médullaires et non les canaux lymphatiques peu nombreux. Le problème du drainage lymphatique du thymus n'est pas encore résolu. Les études dynamiques n'ayant été effectuées que chez des animaux. Mais même, chez des animaux identiques, les résultats ne sont pas toujours concordants en fonction des différents auteurs. Les études menées chez l'homme, jusqu'à présent, se bornent à constater les différentes phases de la migration thymocytaire au moment de la fixation de la pièce.



LE DRAINAGE LYMPHATIQUE





LE DRAINAGE LYMPHATIQUE

Les lymphatiques thymiques sont parmi les premiers qui ont été découverts. Ils restent cependant encore parmi les moins connus. Thomas BARTHOLLIN en 1655 (Ex vasi lymphatici) serait le premier à les avoir signalés.

Nous avons déjà vu au cours de l'étude de la microvascularisation, que le drainage lymphatique du thymus était peu abondant. BLANC et KORITKE (27), insistent sur le fait que ces lymphatiques sont rarement mis en évidence, leur lumière souvent collabée est irrégulière. De plus MORI (cité in : 27) dit qu'ils ne contiennent pas d'encre de Chine après injection post-mortem. Ils cheminent à la surface des lobules thymiques, dans l'épaisseur de la capsule, où l'on peut distinguer des simples espaces conjonctifs. Les lymphatiques périlobulaires convergent à l'intérieur des troncs lymphatiques, satellites des veines périlobulaires, puis des pédicules veineux des lobes thymiques.

Si TESTUT (322) et SAPPEY (296) les font se drainer uniquement par trois ou quatre collecteurs en avant des noeuds lymphatiques rétro-sternaux, tous les autres auteurs : LOCKART (202), BEAUNIS et BOUCHARD (17), ROUVIERE (290-291), PATURET (263), VOROBIEVA, SUKIENIKOFF, MOST, CUNEO (cités par HAAGENSEN (141)), RUSNYAK (293), HAAGENSEN (141) reprennent la description faite par AFANASSIEW en 1870 (3) et SEVEREANU en 1909 (303). AFANASSIEW injecta des thymus avec sa masse et en conclut que les lymphatiques naissent à l'intérieur de "follicules thymiques", où ils n'ont pas de paroi propre, et que la lymphe se jette dans des capillaires dans trois directions, à la sortie du thymus. Ce sont des *canaux antérieurs, supérieurs, postérieurs*.

SEVEREANU a réalisé des injections post-mortem précoces au bleu de Berlin dilué dans l'essence de thérébentine, grâce à des microponctions multiples à la seringue. Il massait ensuite les lobes thymiques avec douceur, à l'aide d'un tampon monté humide. Il arrivait alors à opacifier les collecteurs et, "parfois", il colorait des noeuds lymphatiques. Les pièces étaient ensuite examinées

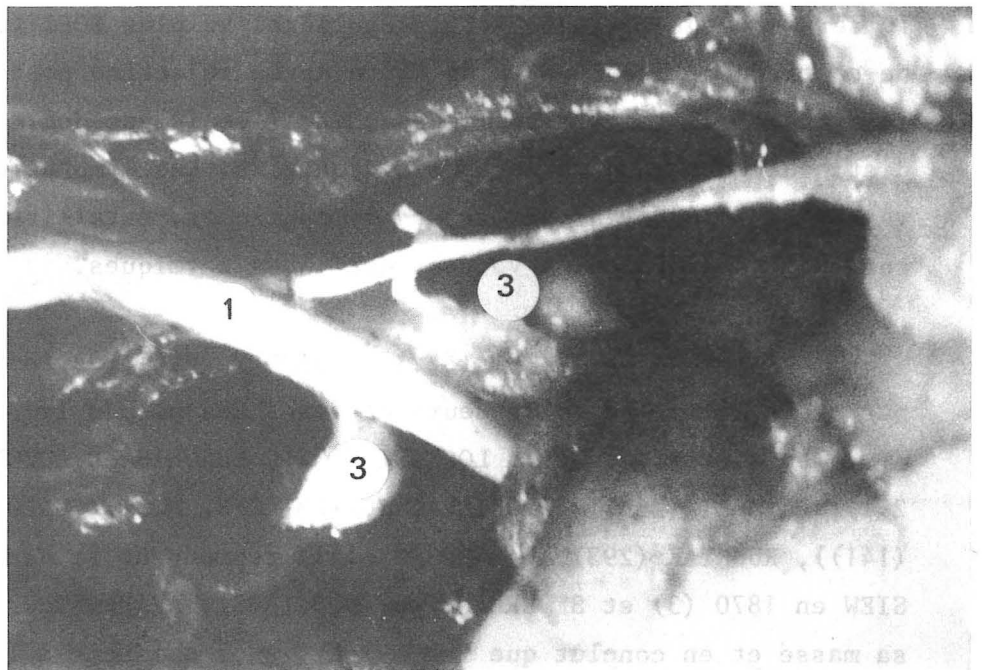
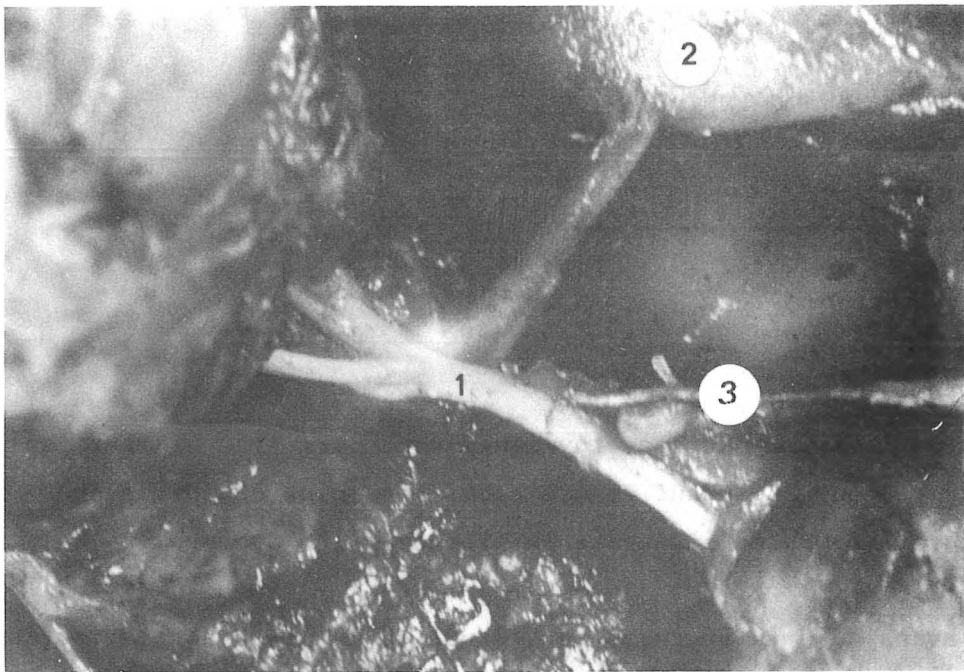


FIGURE 68

FORMATIONS LYMPHOIDES INTERLOBAIRES

1. Artère thymique principale
2. Veine brachio-céphalique gauche (v. brachiocephalica sinistra)
3. Formations lymphatiques

fraîches ou fixées dans une solution de formol à 10 %, après que la masse colorée ait atteint les noeuds lymphatiques régionaux. Ces conclusions sont identiques à celles d'AFANASSIEW.

LES CANAUX SUPÉRIEURS

Au nombre de un à deux, ils naissent de chaque lobule du thymus et s'éloignent vers le haut. Ces vaisseaux débouchent dans un noeud lymphatique situé au-dessus du thymus, en dedans du confluent veineux de Pirogoff, ou même, de la veine jugulaire interne proprement dite. ROUVIERE (290), relie ces noeuds lymphatiques aux chaînes médiastinales antérieure droite, gauche et transverse. Cependant, il n'a pas opacifié ces troncs lymphatiques à partir du thymus.

LES CANAUX ANTÉRIEURS

Souvent plus nombreux, ils s'étendent à la face antérieure de l'organe et se terminent dans plusieurs noeuds lymphatiques, entre le thymus et la face postérieure du sternum. Ces noeuds lymphatiques drainent ensuite dans les noeuds lymphatiques de la chaîne thoracique interne. Nous lui distinguerons avec J-F. DYON (90), une chaîne lymphatique principale constante, rétro-sternale, répondant à la description de ROUVIERE (290) et une accessoire pré-péricardique. La première est située en avant du muscle triangulaire du sternum, la seconde en arrière, ascendante devant le péricarde, elle rejoint la première au niveau du troisième espace intercostal. La terminaison de cette chaîne se fait dans le confluent de Pirogoff, quelque fois par l'intermédiaire d'un noeud lymphatique sous-clavier. Elle s'anastomose fréquemment avec la chaîne lymphatique médiastinale antérieure.

LES CANAUX POSTÉRIEURS

Au nombre de quatre à six pour chaque lobe, ils se jettent dans les noeuds lymphatiques rétro-thymiques pré-péricardiques, situés entre le thymus

et le péricarde. Ce groupe postérieur draine pour ces auteurs dans la veine sous-clavière correspondante. LOWENHAUPT et BROWN ont publié un cas de thymome ayant présenté des métastases ganglionnaires abdominales péri-aortiques par voie lymphatique. Il semble donc que toutes les possibilités de drainage lymphatique n'aient pas été décrites par les anatomistes et que ce drainage sous-diaphragmatique pourrait très bien se faire par les voies classiques du drainage trans-diaphragmatique .

Pour notre part, nous avons à étudier l'anatomie complète de tout le thymus et nous possédions peu de matériel foetal ou d'enfants nouveau-nés. Sur cinq pièces fraîches (Pièces N° 9-11-12-32-58) nous avons essayé d'opacifier les lymphatiques du drainage du thymus. Nous avons employé diverses techniques et différents produits. Notre étude n'ayant pu être réalisée que sur cadavres nous avons bien sûr fait appel à des méthodes réplétives :

- *La masse de Gérota a été utilisée 1 fois*

- . Bleu de Prusse 2 g
- . Essence de thérébentine 3 g
- . Ether sulfurique 15 g

- *Le colorant Pontamine sky blue 6 BX a été utilisé 2 fois*

- *La méthode de Papamiltiadès, qui a toujours donné satisfaction pour les autres viscères a été utilisée 2 fois*

- . Huile de cèdre 1 volume
- . Peinture à l'huile (verte) 1 volume
- . Toluène 2 volumes

Nous avons utilisé pour l'injection la technique de PAPAMILTIADES (injection directe à la seringue) et la technique de J-F. DYON (perfusion à travers une aiguille plantée en plein parenchyme sur un foetus maintenu à 50°C au bain-marie) : une fois une demi-heure et une fois trois heures.

LES RÉSULTATS

Nous avons obtenu une opacification d'un réseau capsulaire avec visualisation de quelques lymphatiques. Nous avons pratiqué la technique de massage

habituelle, mais jamais un collecteur extra-thymique n'a été opacifié. Par contre, l'hyperpression nécessaire à la tentative d'opacification a entraîné une diffusion du produit utilisé dans la gaine thymique, qui a rendu extrêmement délicate la dissection ultérieure pour l'étude de la vascularisation sanguine et de l'innervation. Aussi avons-nous renoncé à aller plus avant dans cette étude, de crainte de sacrifier du matériel déjà obtenu avec grande difficulté.

Cependant, au cours de dissections réalisées sous loupe binoculaire opératoire (ZEISS x 16 x 25), nous avons rencontré des formations ressemblant à des noeuds lymphatiques entre les lobes thymiques. Ceux-ci étaient toujours situés entre les deux lobes, attachés de court à l'artère thymique postérieure. Ils ont été rencontrés 10 fois et leur étude histologique a été pratiquée. Celle-ci du fait de la mauvaise conservation pour ce genre d'étude a montré qu'il s'agissait bien d'organes lymphoïdes, mais n'a pu trancher entre reliquat thymique et ganglion foetal. Nous avons cependant noté que ces éléments étaient bien individualisés du thymus, entre les lobes, mais hors de la capsule propre de ceux-ci et leur aspect était différent de celui des lobules thymiques. (Fig. 68-69).

- Les noeuds lymphatiques du *groupe supérieur* ont été aisément disséqués. D'autre part, reprenant le *drainage inférieur* de la glande thyroïde, bien classique ; (ROUVIERE (290), LASSAU (194)), nous l'avons vérifié par l'injection de la masse de Gérota et avons opacifié, sans même masser la pièce, un noeud lymphatique médiastinal transverse chez un adulte. Chez un fœtus nous avons injecté un collecteur allant directement dans la gaine thymique.

N'étant pas arrivé à injecter les lymphatiques du thymus chez le cadavre, nous avons cherché à voir ce que pouvait donner l'étude chez le vivant. Ne disposant pas de possibilités d'étude à l'aide d'un éventuel colorant vital, nous avons essayé d'utiliser la cellule cancéreuse comme traceur lymphatique. Reprenant 40 dossiers de tumeurs thymiques opérées ou inventoriées par médiastinoscopies axiale et antérieure dans le service du Pr. R. SARRAZIN, nous avons noté seulement quatre dossiers interprétables pour cette étude.

En effet, très souvent, les tumeurs thymiques opérées sont tellement volumineuses que les chaînes ganglionnaires sont envahies par contiguité. Parfois, la médiastinoscopie montre des lésions tellement importantes que les malades sont confiés d'emblée aux chimiothérapeutes et aux radiothérapeutes.

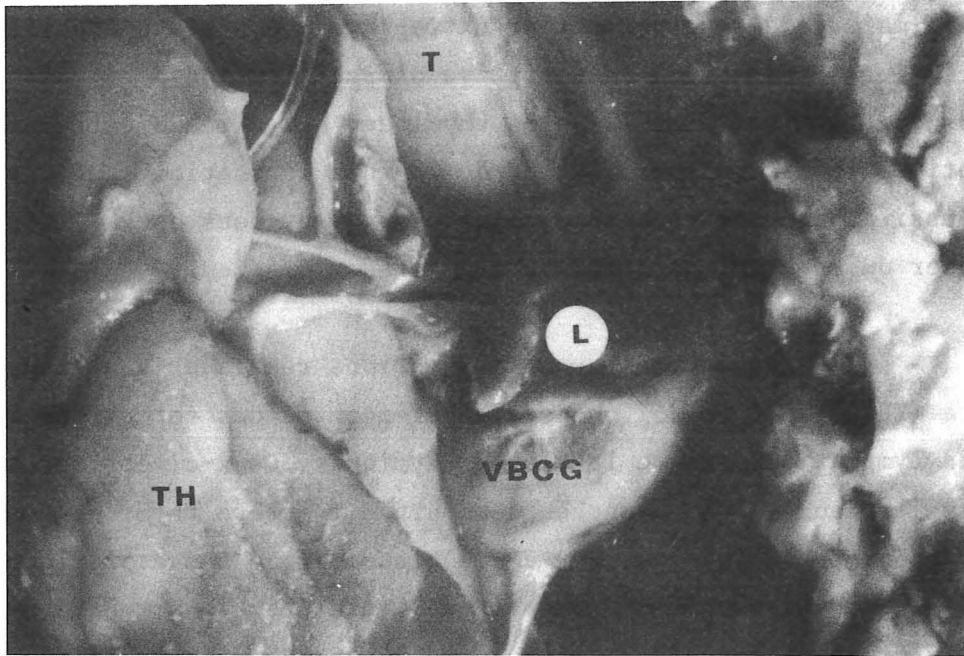


FIGURE 69 a
THYMUS FOETAL : FORMATION LYMPHATIQUE INTERLOBAIRE (L)

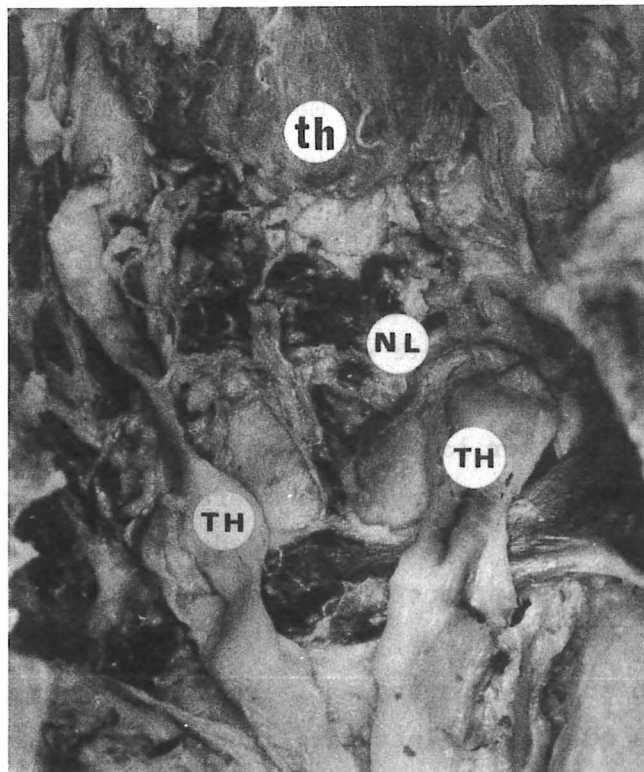


FIGURE 69 b
ADULTE : NOEUDS LYMPHATIQUES ANTHRACOSIQUES INTER-THYRO-THYMIQUES (NL)

Enfin, rarement, les tumeurs étaient peu évoluées et le curage ganglionnaire médiastinal, effectué de principe, a montré l'absence d'invasion ganglionnaire à l'examen anatomo-pathologique. Il faut également préciser les difficultés de l'interprétation anatomo-pathologique ou cytologique, puisque trois fois un bilan par médiastinoscopie avait fait envisager un thymome et à l'intervention l'analyse totale de la pièce de thymectomie et des noeuds lymphatiques a montré qu'il s'agissait d'une maladie de Hodgkin. Une fois, inversement, un diagnostic de maladie de Hodgkin avait été initialement porté et il s'agissait en fait d'un thymome lymphoréticulaire.

Dans trois des quatre cas, le drainage se faisait vers :

- La chaîne lymphatique latéro-trachéale droite 2 fois
- La chaîne lymphatique médiastinale antérieure droite 1 fois
- La chaîne lymphatique thoracique interne gauche 1 fois
- La chaîne lymphatique latéro-trachéale gauche récurrentielle 1 fois

Dans un cas le malade était déjà porteur d'adénopathies sus-claviculaires bilatérales. Les noeuds lymphatiques de la bifurcation trachéale ont toujours été trouvés indemnes de métastases.

Nous sommes donc confrontés à un constat d'échec en ce qui concerne l'étude des lymphatiques. On ne peut cependant pas conclure à une impossibilité d'étude sur un nombre aussi peu important de thymus car : ces lymphatiques ont été déjà injectés par deux auteurs AFFANASSIEW (3) et SEVEREANU (303), mais cette injection n'a pas été réussie à notre connaissance depuis. ROUVIERE, lui-même, dans son traité sur les lymphatiques de l'homme rapporte les résultats des anciens auteurs. La difficulté rencontrée n'est donc pas insurmontable, encore faudra-t-il probablement sacrifier un certain nombre de pièces uniquement pour cette étude, ce qui était impossible pour nous, étant donné le travail d'ensemble que nous avons à effectuer.

Mais nous avons rencontré des noeuds lymphatiques en pleine loge thymique, entre les lobes et devant la veine brachio-céphalique gauche, ces noeuds sont en connexion directe avec ceux de la chaîne médiastinale transverse. Il semble donc, du fait de la possibilité d'un drainage inférieur de la glande thyroïde vers la chaîne lymphatique médiastinale transverse et l'existence de lymphatiques interlobaires thymiques reliés à la chaîne lymphatique médiastinale transverse

qu'il y ait là encore une communauté de drainage lymphatique. Qui plus est, la présence de noeuds lymphatiques dans la loge thymique, explique parfaitement les problèmes de diagnostic anatomo-pathologique, entre les tumeurs ganglionnaires et les tumeurs d'origine thymique.

Enfin, nous sommes frappés par la possibilité de drainage direct vers les chaînes lymphatiques du médiastin axial, latéro-trachéales droite et gauche, chose qui n'a pas été décrite à notre connaissance. C'est probablement, par l'intermédiaire de ces relais au niveau des chaînes lymphatiques du médiastin axial que peut s'expliquer la diffusion lymphatique sous-diaphragmatique de certaines tumeurs du thymus.

LE THYMUS ET LES GLANDES PARATHYROIDES

LE THYMUS ET LES GLANDES PARATHYROÏDES

L'origine embryologique commune du thymus et des glandes parathyroïdes nous a conduit à étudier les rapports que présente le thymus avec les glandes parathyroïdes. Cette étude est justifiée par l'augmentation de la fréquence de la chirurgie parathyroïdienne et de la chirurgie thymique. Elle comprend bien sûr l'étude du thymus IV, dont nous avons vu qu'il était toujours proche ou inclus dans la glande thyroïde, en connexion très intime avec les glandes parathyroïdes supérieures; nous n'y reviendrons pas. Nous nous intéresserons essentiellement aux rapports du thymus III et des glandes parathyroïdes inférieures.

Ceux-ci ont été signalés depuis de nombreuses années et par de nombreux auteurs : de WINIWARTER (350), OLIVIER (248), GERARD (119) etc... Cependant, la fréquence croissante de la chirurgie de l'hyperparathyroïdie fait que ces glandes sont quotidiennement recherchées et leur étude histologique pratiquée. Aussi, de nombreux cas de glandes parathyroïdes situées au-dessous de la glande thyroïde ou dans la loge thymique sont-ils publiés : MARUTA (211), COPE, KINNAIRD, TSUCHIYA (335).

KURTAY et CRILE (188) reprenant 72 interventions pour hyperparathyroïdie et 48 thymectomies par voie cervicale notent 19,2 % de parathyroïdes incluses dans la loge thymique. KIRSHNER en rencontre 3 sur 21 thymus examinés et TSUCHIYA (335) 18 cas sur 113 (15,9 %). Certains auteurs ont publié des cas d'adénomes parathyroïdiens intra-thymiques, MARUTA (211), COPE, KINNAIRD et TSUCHIYA.

RÉSULTATS PERSONNELS

Nous reconnaissons à la glande thyroïde, une capsule propre et une gaine. *LA CAPSULE PROPRE* est une formation fibro-conjonctive assez résistante recouvrant toute la glande thyroïde. *LA GAINE*, classiquement constituée par l'union

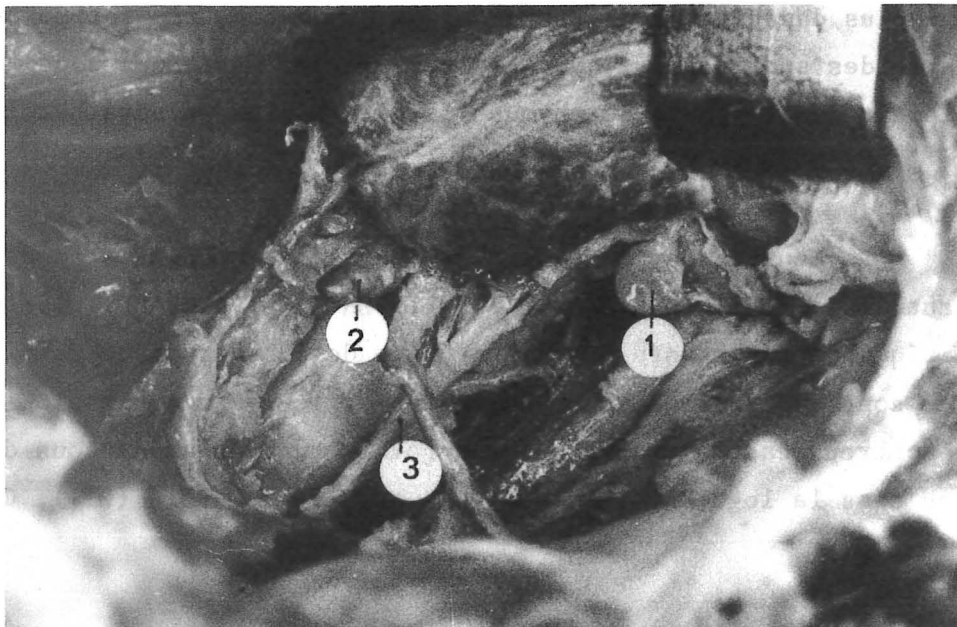


FIGURE 70

GLANDES PARATHYROIDES CHEZ L'ADULTE

1. Glande parathyroïde supérieure (glandula parathyroidea superior)
2. Glande parathyroïde inférieure (glandula parathyroidea inferior)
3. Nerf laryngé récurrent (n. laryngé recurrens)

du feuillet profond de l'aponévrose cervicale moyenne à la gaine viscérale du cou, est pour nous, *une formation conjonctive individualisée, indépendante des parois de la loge.*

Nous pensons que cette gaine thyroïdienne est en continuité avec la gaine thymique (cf. SUPRA). A la jonction entre les deux viscères, il existe un rétrécissement en sablier par lequel passent cependant les veines thyroïdiennes inférieures, les artères thyro-thymiques et parfois les cornes thymiques. Ce rétrécissement est traversé par le pédicule vasculaire inférieur du muscle sterno-thyroïdien. Cette portion étroite de la gaine thyro-thymique correspond au classique ligament thyro-thymique. L'évasement inférieur correspond au sac thymique de GRISOLI.

SITUATION EN HAUTEUR DES GLANDES PARATHYROÏDES

Les glandes parathyroïdes, situées par rapport au bord postéro-interne de la glande thyroïde seront donc en position :

- *Haute* : tiers supérieur du bord postéro-interne.
- *Moyenne* : un centimètre de part et d'autre de l'angle inférieur du bord postéro-interne.
- *Basse* : soit au niveau du pôle inférieur, soit immédiatement au-dessus de lui, soit au-dessous du pôle ou en position thyro-thymique.

Pour GRISOLI, les glandes parathyroïdes inférieures seront *en position moyenne* dans un tiers des cas ; *en position basse* dans deux-tiers des cas ; dans 20 % des cas *en position thyro-thymique*, chiffre identique à celui donné par GAMBARELLI chez l'enfant, TIZIANO (328).

Dans notre étude, nous avons toujours rencontré des glandes parathyroïdes comprises dans la gaine thyro-thymique. Elles adhèrent plus ou moins à la glande thyroïde et semblent parfois incluses dans celle-ci. En fait, très souvent, après section sélective des branches thyroïdiennes des artères thyroïdiennes inférieures, les glandes parathyroïdes restent en place dans le lit conjonctif alors que l'on énuclée la glande thyroïde.

Sur 25 pièces disséquées, nous avons recherché systématiquement les glandes parathyroïdes inférieures et nous avons noté 12 glandes parathyroïdes en rapport intime avec le thymus. Elles étaient posées sur une corne thymique débordant la glande thyroïde : 6 fois (1 fois en position moyenne, 5 fois en position basse). Généralement, la corne thymique reçoit une branche de l'artère thyroïdienne inférieure correspondante. Cette branche thymique peut donner l'artère parathyroïdienne ou celle-ci peut naître indépendamment.


Les glandes parathyroïdes ont été rencontrées au-dessous du bord inférieur de la glande thyroïde, dans le sac thymique : 6 fois (1 fois l'aspect extérieur était incertain et l'histologie n'a pu trancher). Nous retiendrons donc seulement 5 cas, soit 20 % des glandes parathyroïdes dans la portion thymique de la loge thyro-thymique. 1 fois, la glande parathyroïde se trouvait à l'origine de la veine cave supérieure, vascularisée par une branche issue de l'artère thymique postérieure, elle-même venue du tronc artériel brachio-céphalique. 1 fois, cette glande parathyroïde inférieure droite recevait une vascularisation d'une artère thyro-thymique née de l'artère thoracique interne.

Ces glandes étaient toujours situées au-dessus du bord inférieur de la veine brachio-céphalique gauche. Ainsi donc, il y a au sein du sablier que constitue la gaine thyro-thymique, possibilité de glissement de la position des glandes parathyroïdes inférieures. Dans cette gaine, ces glandes sont bien sûr en contact avec la graisse environnante. Elles sont aisément reconnaissables sur le cadavre frais. Par contre, après embaumement et conservation dans une solution de formol, la graisse se transforme et le gradient de dureté est moins facilement perceptible. Les glandes parathyroïdes entrent également en rapport avec les noeuds lymphatiques situés dans la loge thymique, mais en sont généralement distantes.

Il nous faut adjoindre à cette étude cadavérique, les résultats de l'étude des 61 explorations parathyroïdiennes pour hyperparathyroïdie pratiquées dans le service du Pr. SARRAZIN. Ces résultats colligés par H. de MARLIAVE (thèse en cours) montrent que les glandes parathyroïdes ont été rencontrées en position sous-thyroïdienne chez 24 sujets (39,3 %). Chez 16 d'entre eux (26,22 %), les glandules étaient incluses dans la corne thymique, 9 fois de façon bilatérale.

Ainsi, l'étude de nos dissections cadavériques, jointe aux résultats obtenus chirurgicalement sont comparables aux données de la littérature.

Il nous semble logique, en cas d'échec opératoire, dans la recherche d'un adénome parathyroïdien par cervicotomie, que l'on soit en droit de pratiquer une exérèse des cornes thymiques : si cette recherche est négative on pourrait pratiquer une exploration médiastinoscopique antérieure. En effet, dans le thorax, comme dans le cou, la glande parathyroïde peut rester accolée à la gaine et la thymectomie intra-capsulaire proposée par certains auteurs dans ces cas pourrait être insuffisante. En cas d'échec de ce bilan, on est autorisé à refermer les incisions en laissant seulement une glande parathyroïde et si les signes cliniques ou paracliniques persistent, après cette intervention, on peut être amené à pratiquer une sternotomie médiane secondaire qui permettra une exploration à ciel ouvert de tout le médiastin antérieur. Dans les statistiques opératoires sus-citées, celle-ci n'a été nécessaire que trois fois.



INNERVATION DU THYMUS

INNERVATION DU THYMUS

HISTORIQUE

L'étude des nerfs du thymus a été commencée très tôt, KRUGER en 1759. La provenance des nerfs thymiques et leur trajet ont été diversement appréciés, ce qui se comprend bien, vu la difficulté qu'il existe à disséquer ces nerfs de très petite taille. Si la dissection foetale est relativement plus aisée actuellement, c'est sans doute grâce à l'usage de la loupe binoculaire, ou du microscope opératoire. Les rapports intimes des nerfs phréniques (surtout le gauche) avec le thymus, expliquent sans doute les opinions relativement univoques des auteurs du XVIIIe siècle et du XIXe siècle.

En effet, c'est parmi les études les plus anciennes que l'on retrouve :

L'INNERVATION PHRÉNIQUE GAUCHE DU THYMUS

KRUGER en 1758, HALLER en 1761, MARTIN en 1781, SOMMERLING en 1791, MECKEL en 1817, BOYER en 1836 (cités par CORDIER, 65) pensent que le nerf phrénique gauche donne des branches pour le lobe gauche du thymus. Cette innervation phrénique est niée par BOCK en 1828, COOPER (62) et ARNOLD. LUSHKA en 1853 lui, ne trouve que des branches pour la capsule thymique, tandis que STOLANDER et STRAMBERG en 1915 (cités par CORDIER, 65) lui adjoignent des branches issues du nerf grand hypoglosse (n. hypoglossus).

CORDIER et COULOUMA en 1963 (65), sur l'étude d'une pièce d'adulte, jeune de 20 ans, et sur 8 foetus humains de 7 et 8 mois signalent que : "Le nerf phrénique n'innerve qu'exceptionnellement les lobes droit et gauche du thymus et l'existence dans chaque cas d'une puissante anastomose avec le nerf phrénique et le sympathique semble indiquer que les filets thymiques du nerf phrénique ne soient que des filets du sympathique qui se sont accolés sur une certaine partie de leur trajet au tronc du nerf phrénique pour s'en séparer ensuite et gagner le thymus".

Pour notre part, nous avons disséqué dans l'étude des rapports les nerfs phréniques, de chaque côté, sur chacune de nos pièces et nous n'avons jamais rencontré de branches allant du nerf phrénique au thymus. Nous n'avons non plus jamais rencontré de branches venant du nerf grand hypoglosse ou du nerf glosso-pharyngien, mais comme sur un certain nombre de nos pièces, l'extrémité supérieure du cou manquait, il nous a été difficile de vérifier totalement ces dires. Les auteurs, concluaient que les relations nerveuses entre l'appareil respiratoire et thymique pouvaient expliquer les crises de dyspnée paroxystique.

L'INNERVATION THYMIQUE SYMPATHIQUE

Pour SAPPEY (291), GERARD, ROUVIERE (290), l'innervation thymique accompagne les artères thymiques. Ils approuvent en ce sens COOPER (62), qui, dès 1830, indique que de fines branches nerveuses naissent du plexus périartériel thoracique interne et se rendent au thymus.

ARNOLD en 1847 pense que les nerfs du plexus sympathique thoracique interne naissent du ganglion thoracique supérieure, SIMON en 1845, puis ECKER en 1853, KOLLIKER en 1854 (cité par CORDIER - 65), retrouvent les nerfs du thymus et les font naître dans les plexus sympathiques péri-sous-claviers formés par les ganglions cervicaux moyens et inférieurs.

FRIEDLEBEN (111) en 1858 confirme ce fait expérimentalement : il extirpe les ganglions cervical inférieur et thoracique supérieur et constate la dégénérescence de neuf filets nerveux thymiques, 9 jours après l'intervention. Cette expérience a été menée sur le jeune chien. SIMOND (in : POIRIER et CHARPY 271) écrit : "Les nerfs sont dans le thymus assez abondants, ce sont vraisemblablement des nerfs vasculaires. Ils proviennent du sympathique. Leur centre d'origine semble être dans le ganglion cervical inférieur et le premier thoracique".

CABANAC (47), dans sa thèse en 1930, à propos de la dissection de deux sujets écrit : "Sur un premier sujet, du côté gauche, se détachait du ganglion cervical supérieur un fin rameau qui après avoir cravaté la bifurcation carotidienne en passant sur sa face interne, s'appliquait sur la face interne de la carotide primitive et descendait jusqu'à la base du cou. Il quittait l'artère

au niveau du confluent veineux de Pirogoff, croisait la face supérieure, puis antérieure du tronc veineux innominé gauche, puis il se résolvait en fins ramuscules impossibles à suivre longtemps dans les lobules thymiques. Sur un deuxième sujet, du côté droit, 1 cm au-dessous du ganglion cervical supérieur naissait du cordon sympathique un tronc nerveux qui se divisait en trois branches :

- Une anastomose pour le vague,
- Le nerf cardiaque supérieur du sympathique.
- Un filet qui allait se perdre sur la face externe de la carotide primitive recevant bientôt une faible anastomose du X.

De l'un des rameaux nerveux constituant l'anse de Vieussens, se détachait un filet qui, placé sur la face antérieure de l'artère sous-clavière allait renforcer le filet carotidien. Le nerf passait alors au-devant du tronc veineux innominé droit et se perdait dans la loge thymique, née d'une anastomose du phrénique au ganglion stellaire, expliquant l'existence du nerf de CRUCHET. Or, nous savons combien il est fréquent de voir les rameaux du sympathique cervical emprunter pour un temps le trajet d'un nerf cérébro-spinal ou crânien, que le nerf ci-dessus fut né à 2 mm en aval sur l'anastomose du ganglion stellaire avec le phrénique, nous aurions, comme CRUCHET, trouvé une branche du nerf phrénique destinée au thymus".

L'INNERVATION PARA-SYMPATHIQUE

TESTUT et JACOB (322) et LATARJET (196) dans leurs traités d'Anatomie précisent que l'innervation thymique est véhiculée par les vaisseaux et que son origine est para-sympathique. COOPER (62) avait quand à lui, déjà noté un rameau provenant du nerf vague. Pour JENDRASSIK en 1856, cette innervation s'accompagne également de l'apport du nerf glosso-pharyngien et du nerf phrénique. KAPLAN en 1903, à propos de cinq dissections, découvre qu'un nerf cardiaque, né de la dixième paire crânienne donne des rameaux à la glande. SIMON remarque que le rameau cardiaque du nerf vague donne de chaque côté un filet à la partie supérieure de la glande et rencontre une fois un rameau provenant du nerf grand hypoglosse qui se perd sur la capsule thymique. AGDHUR en 1932 pense que l'innervation para-sympathique est la seule innervation de la glande thymique.

L'INNERVATION MIXTE SYMPATHIQUE ET PARA-SYMPATHIQUE

KOLLIKER en 1842 fait naître une innervation thymique des nerfs para-sympathique, sympathique, glosso-pharyngien et phrénique. JOSSIFOW en 1899 décrit des filets nerveux du nerf vague et du nerf sympathique pour le thymus. Les premiers naissant du ganglion plexiforme ou au-dessous de lui. Les seconds provenant des plexus sympathiques thoraciques internes. BOVERO en 1899 (41) pense que les nerfs sympathique et para-sympathique innervent le thymus, mais que le nerf grand hypoglosse et le nerf phrénique jouent également un rôle. MECKEL en 1915, RAUBER, KOPSH en 1920 admettent que les rares nerfs du thymus proviennent du nerf sympathique et du nerf para-sympathique par le biais des gaines des vaisseaux. SOBOTTA en 1914 admet que les branches du nerf sympathique empruntent la voie vasculaire, ce chemin est plus difficilement envisageable pour l'innervation provenant du nerf vague en tout cas, difficilement démontrable. BRAUECKER en 1923 (cité par YAMADA - 354), après une étude approfondie chez le fœtus écrit : "Les nerfs du thymus proviennent des segments cervicaux du sympathique et du vague ; ils arrivent à la glande, en première ligne par l'intermédiaire des nerfs cardiaques et du plexus cardiaque, secondairement par la voie de certains nerfs vasculaires et du nerf phrénique".

HAMMAR en 1925 (150) confirme cette opinion : "C'est sur un fœtus de 55 mm que nous avons réussi à démontrer pour la première fois l'existence de l'innervation du thymus. Une branche unique, émanant *probablement* du vague, pénètre par derrière dans le sommet de chacun des deux lobes thymiques, s'y ramifie et forme un plexus abondant à la limite des substances médullaire et corticale, le plexus irradie quelques fibres peu nombreuses en direction du cortex, alors que la partie médullaire reçoit une multitude de fibres ténues qui forme un plexus fin et relativement serré, couvrant la totalité de cette partie. Les corpuscules de Hassall semblent dépourvus de nerfs".

PINES et MAIMAN en 1929 (267) confirment cette opinion. CORDIER et COULOUMA (65) en 1963, à propos de leur étude bibliographique et de dissections écrivent encore : "Les deux cordons nerveux qui fournissent les nerfs du thymus sont le sympathique et le vague dans leur segment cervical. Les nerfs issus du vague peuvent naître au-dessus de l'anse récurrentielle ou à son niveau ou des nerfs pulmonaires du vague. Les nerfs issus du sympathique naissent des ganglions

thyroïdiens, de l'anse péri-thyroïdienne ou de l'anse de Vieussens du sympathique. Mais ils proviennent tous des rameaux cardiaques, plus particulièrement du nerf cardiaque supérieur du nerf vague ou des nerfs cardiaques moyen et inférieur du sympathique qui deviennent ainsi des nerfs cardio-thymiques.

Les nerfs du thymus, pour atteindre la glande suivent un trajet indépendant des vaisseaux. Ils pénètrent par la face postérieure ou latérale, jamais par la face antérieure. Le lobe gauche, parait plus richement innervé que le droit. Lorsque les nerfs vont à la portion thoracique du thymus, ils passent en arrière du tronc veineux innominé. Les auteurs signalent enfin, très souvent à gauche, un plexus capsulo-thymique constitué par le nerf cardiaque du nerf vague et du nerf sympathique".

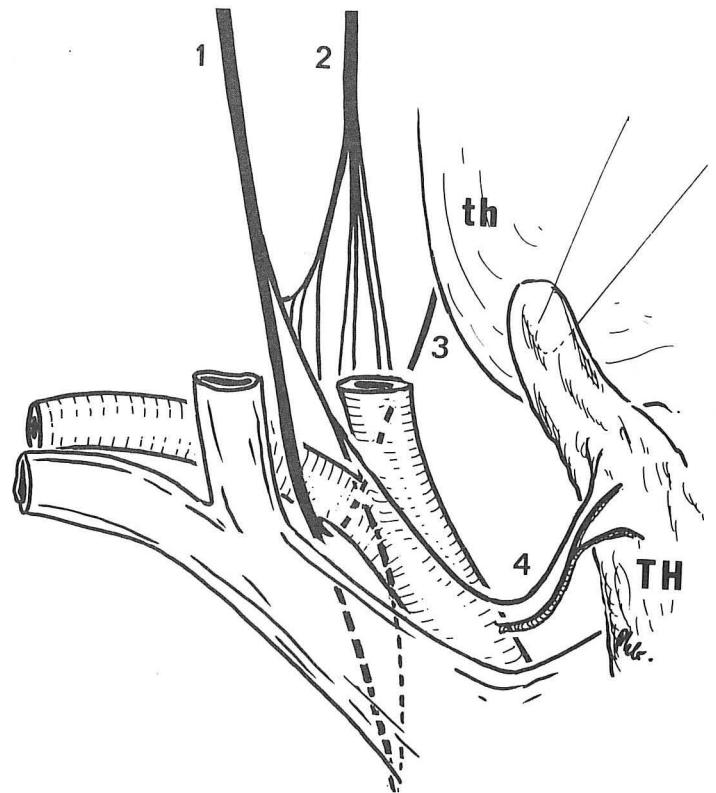
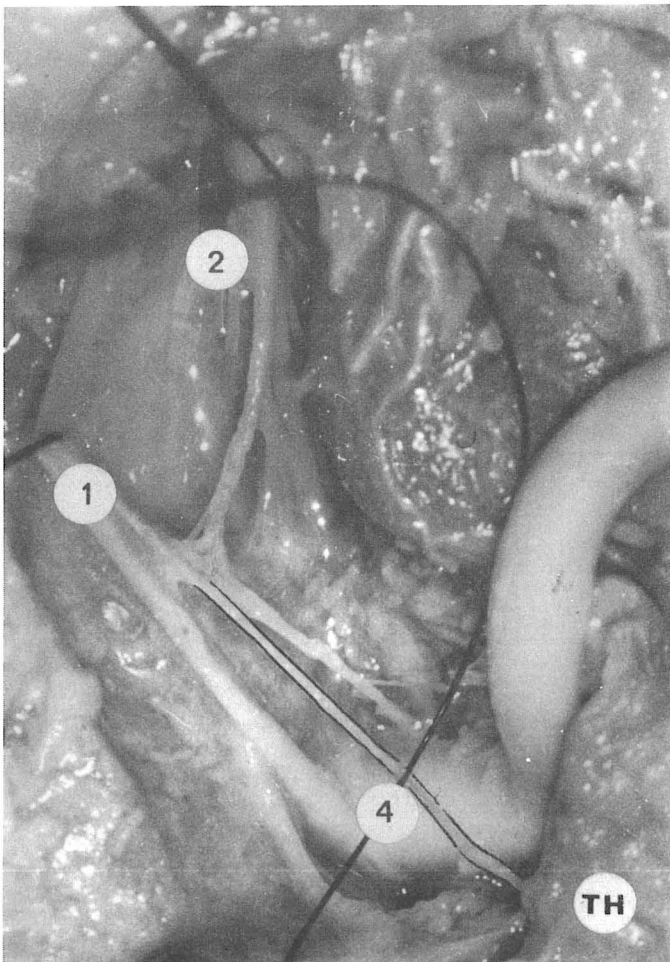
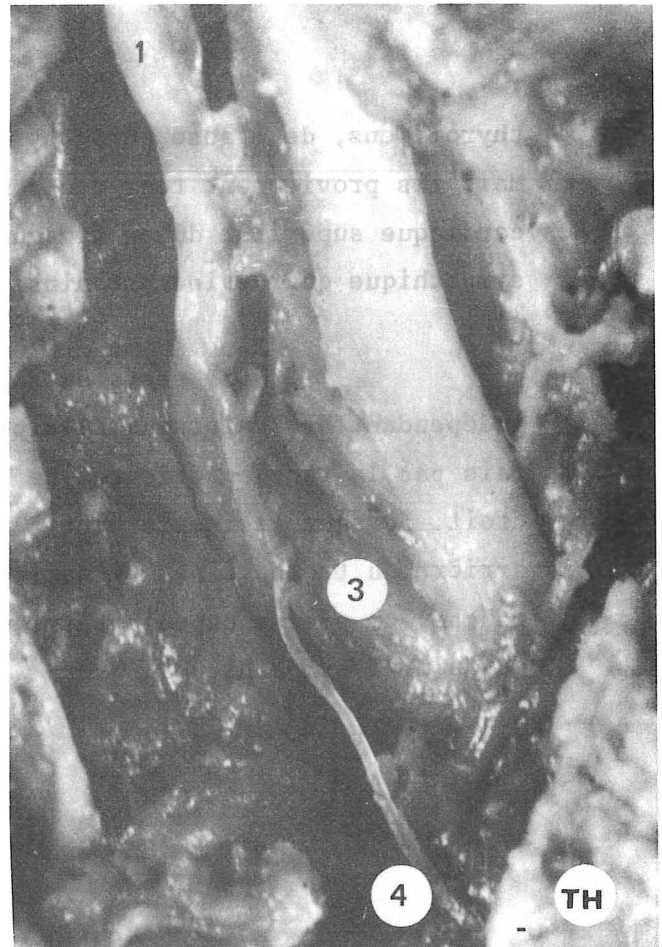
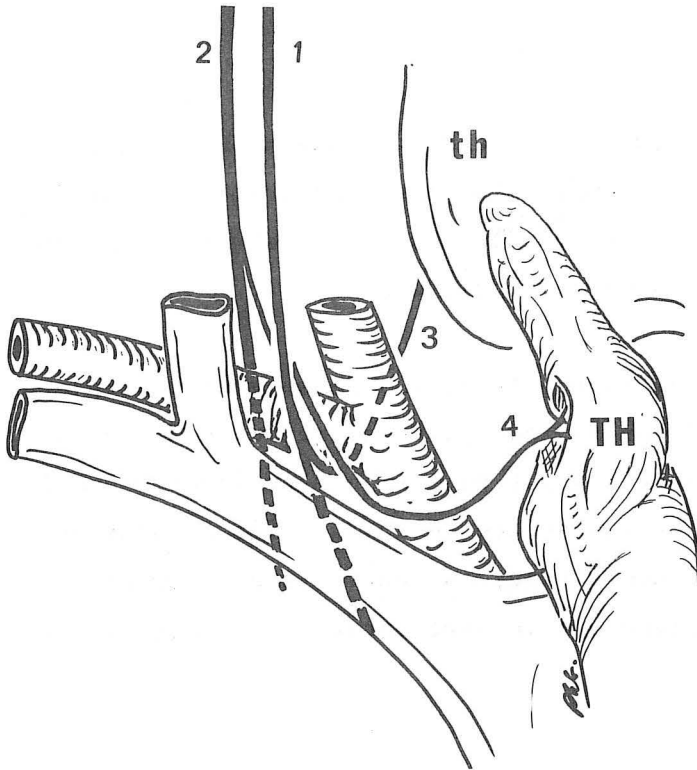


FIGURE 71
NERF THYMIQUE DROIT

1. Nerf vague (n. vagus)
2. Nerf sympathique cervical (truncus sympathicus)
3. Nerf laryngé récurrent (n. laryngeus recurrens)
4. Nerf thymique droit

ÉTUDE PERSONNELLE

Elle repose sur la dissection, menée grâce au microscope opératoire (ZEISS : x16, x25) de sept pièces : 6 foetus âgés de 5 et 6 mois, 1 nouveau-né de 2 mois.

LES NERFS THYMIQUES DROITS

Nous les avons rencontrés et disséqués 5 fois. (Fig. 71).

- Une fois, le nerf thymique naissait du nerf cardiaque moyen du nerf vague, celui-ci s'isolant au-dessus de l'anse du nerf récurrent, précroisant l'artère sous-clavière en dedans du nerf vague, restant rétro-veineux. Il rejoignait le thymus au niveau de sa face postérieure.
- Deux fois, le nerf thymique naissait directement du nerf vague, mais comportait une anastomose sympathique : Une fois, elle arrivait au contact du nerf vague, juste au-dessus de la naissance du nerf thymique, une fois, elle venait se joindre au nerf thymique issu du nerf vague juste après la naissance de celui-ci.
- Deux fois, le nerf thymique naissait directement du ganglion cervical moyen du nerf sympathique (anse de Drobnik autour de l'artère thyroïdienne inférieure dans chaque cas), il précroisait obliquement l'artère sous-clavière droite en passant dans l'anse du nerf récurrent et prenait ici un contingent de fibres parasympathiques. Il passait ensuite en avant de la veine brachio-céphalique droite, pour s'accoler à l'artère thymique principale donnant des branches aux deux lobes.

LES NERFS THYMIQUES GAUCHES

- Trois fois, ils naissaient du nerf cardiaque inférieur du nerf vague. Ils précroisaient alors en X allongé l'artère carotide primitive gauche, pour passer

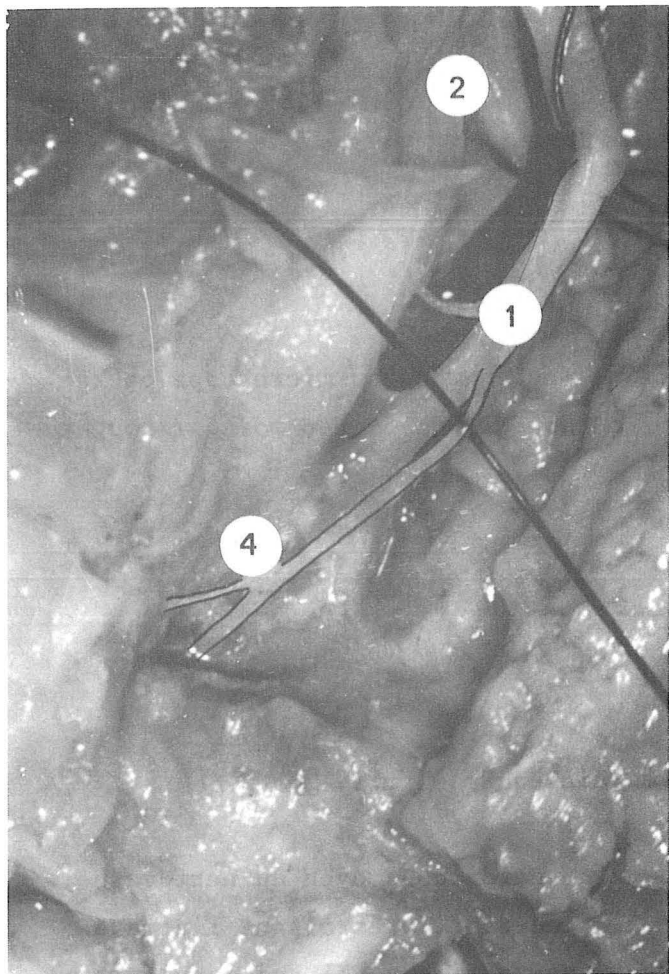


FIGURE 72 a

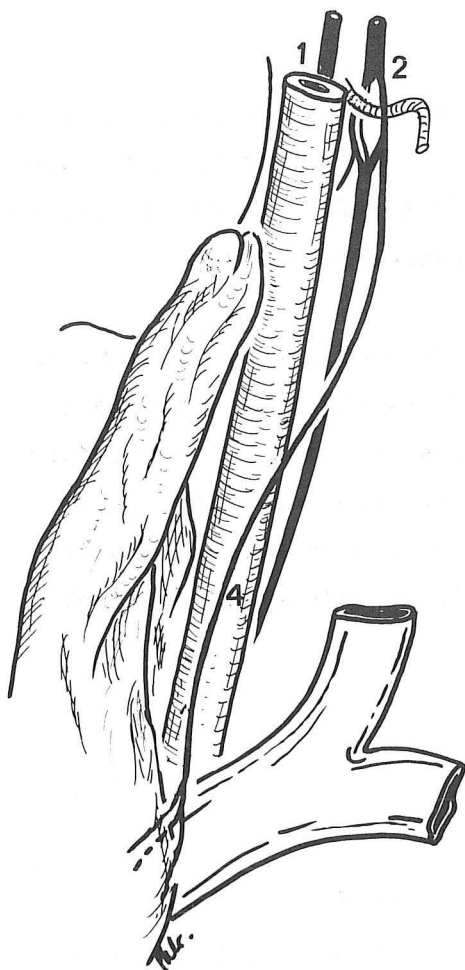
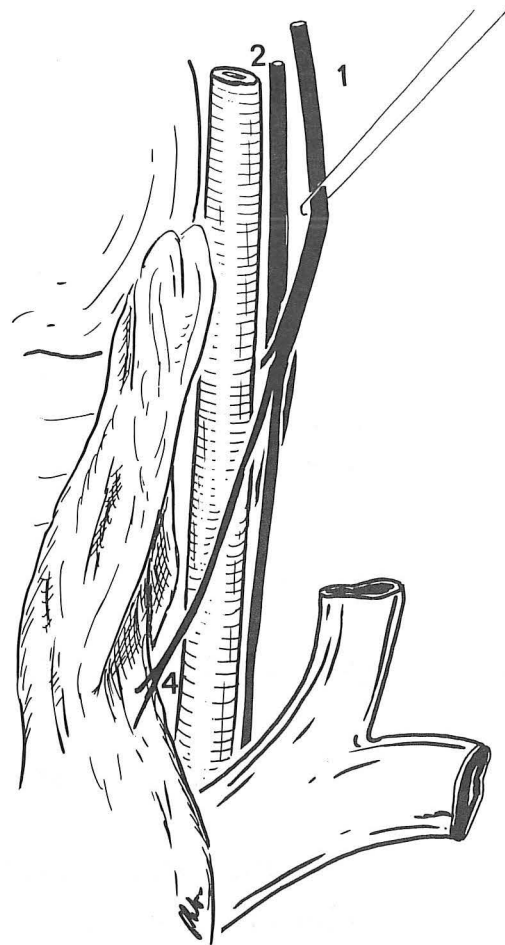
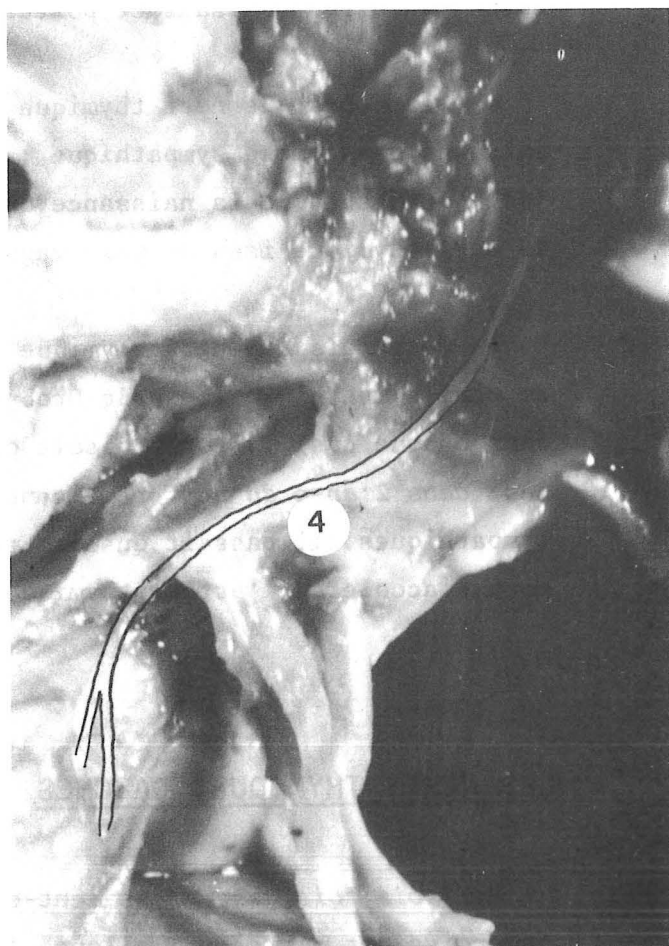
FIGURE 72 b



NERF THYMIQUE DROIT

- 1. Nerf vague (n. vagus)
- 2. Nerf sympathique cervical (truncus sympathicus)
- 4. Nerf thymique gauche

sur le bord supérieur de la veine brachio-céphalique gauche, la longeaient et abandonnaient alors de courts rameaux à destinée thymique, qui abordaient la glande par sa face latérale gauche.

- Deux fois, ils naissaient du tronc du nerf vague, suivant un trajet identique et parallèle à celui du nerf cardiaque supérieur décrit ci-dessus (Fig.72a).

- Deux fois, ils naissaient du nerf sympathique cervical gauche. Leur origine se situait au niveau du ganglion cervical moyen (1 fois), ou de l'anse périthyroïdienne de Dröbnick (1 fois). Ils longeaient alors la face interne de l'artère carotide primitive gauche, puis cheminaient sur la veine brachio-céphalique gauche (Fig.72b). Dans un cas, le nerf rejoignait l'artère et la veine thymiques principales pour former avec elles un véritable hile vasculo-nerveux gauche (Fig.73).

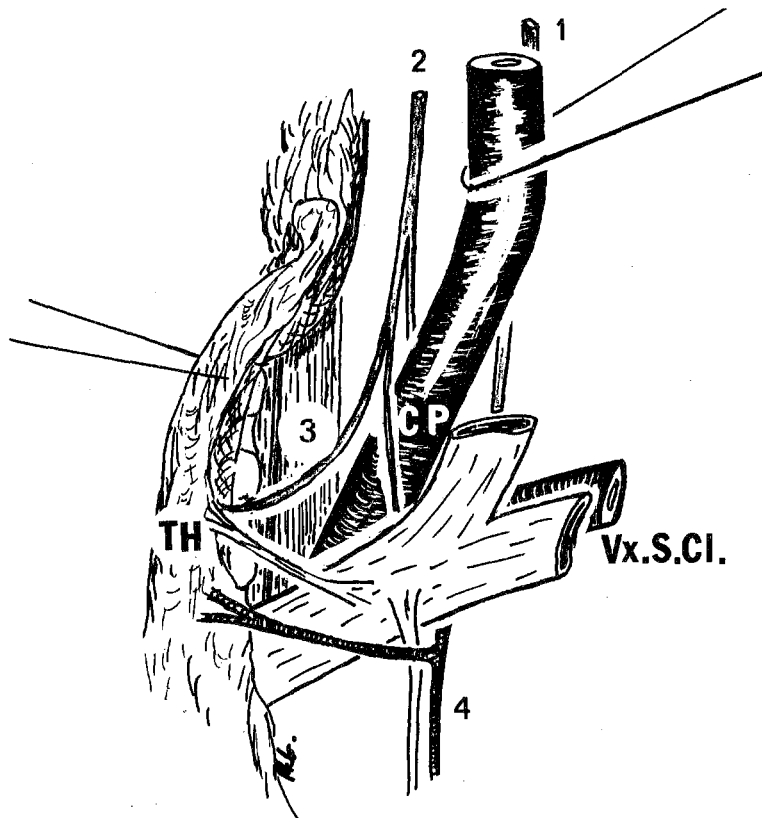


FIGURE 73

HILE VASCULO-NERVEUX GAUCHE

1. Nerf vague (n. vagus)
2. Nerf sympathique cervical (truncus sympathicus)
3. Nerf thymique
4. Veines thoraciques internes (Vv. thoracicae internae)

Dans les deux cas où le nerf thymique gauche naissait du nerf sympathique nous n'avons pas noté de nerf thymique droit, mais des rameaux nerveux passaient d'un lobe à l'autre, ces deux thymus étaient des "thymus conglomérés".

DANS LA GLANDE

Une fois parvenue dans le thymus, les nerfs se divisent en rameaux qui sont relativement abondants dans la médullaire et à la jonction cortico-médullaire. Ces nerfs se terminent autour des artères lobulaires et de leurs branches et autour des cellules réticulaires en petits renflements. Une partie de ces terminaisons s'étend dans quelques corpuscules de Hassall, YAMADA (354), là encore, par des renflements terminaux, ou par des fibres qui entourent les corpuscules. YAMADA conclut que les corpuscules de Hassall seraient en cause dans la régulation thymique en jouant le rôle de chemo-récepteurs du sang ou de la lymphe, d'autant que certaines fibres se terminent au niveau de shunts artério-veineux.

CONCLUSIONS

CONCLUSIONS

Cette étude nous a permis de revoir l'ensemble de l'anatomie du thymus et surtout de confirmer les données classiques quant à la forme, la taille, la persistance jusqu'à un âge très avancé d'une glande thymique qui subit une dégénérescence graisseuse plus ou moins importante.

L'EMBRYOLOGIE, reprise à partir des données de la littérature laisse d'emblée supposer les rapports topographiques et vasculaires du thymus et de la glande thyroïde. Elle suggère que la veine brachio-céphalique gauche, du fait de sa genèse, aura des rapports intimes avec l'ensemble glandulaire thyro-thymique.

L'étude de l'anatomie descriptive ne va pas sans l'étude de LA GAINÉ THYMIQUE. Ce travail nous a conduit à revoir l'architecture du médiastin antérieur :

- *Le conjonctif*, refoulé par la descente du thymus et des glandes parathyroïdes individualise d'emblée une gaine sous-jacente et dans le prolongement de celle de la glande thyroïde. La veine brachio-céphalique gauche va se développer aux dépens d'anastomoses entre les veines thyroïdiennes inférieures et les veines thymiques. Cette veine brachio-céphalique sera donc sur un plan différent de celui des artères issues de la crosse de l'aorte. Cependant, le thymus involue avec l'âge. Le conjonctif, lui, persiste, et va même s'épaissir, car il sera soumis aux nombreuses contraintes respiratoires, pulsatiles artérielles et cardiaques et de dépression du système veineux. Ainsi, les plans de la gaine propre de la trachée, de la gaine viscérale et de la gaine artérielle vont-ils s'unir. Le tronc veineux se couvrira progressivement d'un manchon et semblera s'exclure du thymus.

- *Les limites latérales* de la gaine viendront en s'épaississant former la portion antérieure des ligaments vertébro-péricardiques.

- *La face antérieure* de la gaine, accolée au sternum représentera le ligament sterno-péricardique supérieur qui semble venir de l'aponévrose cervicale moyenne, mais dont l'origine embryologique est fort différente.

Ainsi, la gaine thyro-thymique est un véritable sablier à évasement thyroïdien supérieur, à évasement inférieur thymique. Entre les deux, un rétrécissement par où passent les anastomoses artérielles et veineuses inter-thyro-thymiques et qui est traversé horizontalement par le pédicule vasculaire inférieur du muscle sterno-thyroïdien. Les glandes parathyroïdes inférieures peuvent prendre place dans l'évasement supérieur, être bloquées au niveau du rétrécissement, voir siéger en pleine loge thymique. Au sein de cette gaine, les îlots thymiques peuvent être épars chez l'adulte, ce qui conditionne les précautions visant au contrôle d'une exérèse totale par voie cervicale.

L'ETUDE DE LA VASCULARISATION nous a montré :

- Qu'il existait fréquemment une artère thymique principale et les micro-anastomoses intra-lobulaires prêter à penser que cette seule artère peut vasculariser tout le thymus. Elle naît le plus souvent de la crosse de l'aorte ou du tronc artériel brachio-céphalique.

- La disposition de la vascularisation veineuse qui présente les mêmes anastomoses et souvent un réseau de drainage principal unique ou double, composé de vaisseaux adjacents, allant à la veine brachio-céphalique gauche, fait penser que cette seule voie peut suffire au drainage de la glande toute entière. Cette disposition vasculaire et son calibre semblent rendre possible une greffe thymique.

- L'étude du drainage lymphatique a été infructueuse, car nous n'avons pu injecter convenablement nos pièces, les tentatives se sont toutes soldées par un échec. L'étude n'a pu être faite que sur les données, pauvres, il est vrai de la littérature.

L'ETUDE DES NERFS a permis de confirmer que le thymus recevait une innervation mixte sympathique et para-sympathique, les deux types de fibres rejoignant souvent la glande par un tronc commun.

Vu et permis d'imprimer

Le Doyen de la Faculté de
Médecine et de Pharmacie
de GRENOBLE
LA TRONCHE, le 20 Décembre 1979

Le Président de Thèse

Le Doyen : Professeur M. GEINDRE

Professeur R. SARRAZIN

LEXIQUE

LEXIQUE

Noms français

Noms latins

TÊTE - CAPUT

COU - COLLUM

Amygdale palatine

Tonsilla palatina

Canal pharyngo-branchial

Ductus pharyngobranchialis

Glande parathyroïde

Glandula parathyroidea

Glande sous-maxillaire

Glandula submandibularis

Glande thyroïde

Glandula thyroidea

Oesophage

Esophagus

Peau

Cutis

Pharynx

Pharynx

Trachée

Trachea

THORAX - THORAX

Alvéoles pulmonaires

Alveoli pulmonis

Bronche principale (droite, gauche)

Bronchus principalis (dexter, sinister)

Cavité pleurale

Cavum pleurae

Fascia endothoracique

Fascia endothoracica

Glande mammaire

Glandula mammaria

Ligne axillaire antérieure

Linea axillaris anterior

Médiastin

Mediastinum

Orifice supérieur du thorax

Apertura thoracis superior

Plèvre

Pleura

- médiastinale

- *mediastinalis*

- récessus pleuraux antérieurs

- *recessus pleurales anterior*

Poumon (droit, gauche)

Pulmo (dexter, sinister)

Thymus

Thymus

- capsule thymique

- *capsula externa thymi*

- lobes (droit, gauche)

- *lobus (dexter, sinister)*

- lobules

- *lobulus*

- parenchyme

- *parenchyma thymi*

Noms français

Noms latins

ABDOMEN - ABDOMEN

Rate

Lien

Pancréas

Pancreas

COEUR - COR

Base du coeur

Basis cordis

Face antérieure du coeur

Facies sternocostalis cordis

Face postérieure du coeur

Facies auricularis cordis

Oreillettes

Atrium cordi

Sinus veineux

Sinus venosus

PERICARDE

PERICARDIUM

Sinus transverse de Theile

Sinus transversus pericardic

Ligament sterno-péricardique
(supérieur, inférieur)

Lig. sternopericardiaca
(*superior, inferior*)

OSTÉOLOGIE - OSTEOLOGIA

ARTICULATIONS

ARTICULATIONES

Articulations chondro-costales

Articulationes costochondrales

Articulations sterno-chondro-claviculaire

Articulationes sternoclavicularis

OSTEOLOGIE

OSTEOLOGIA

Appendice xyphoïde

Processus xyphoïdeus

Caisse du tympan

Cavum tympani

Canal carotidien

Canalis caroticus

Clavicule

Clavicula

Colonne vertébrale

Columna vertebralis

Conduit auditif externe

Meatus acusticus externus

Côtes

Costae

- espace intercostal

- *spatium intercostale*

Mandibule

Mandibula

Os hyoïde

Os hyoideum

Noms français

Noms latins

Sternum

- foruchette sternale
- manubrium sternal

Trompe d'Eustache

Sternum

- *incisura jugularis*
- *manubrium sterni*

Tuba auditiva

ARTÈRE - ARTERIA

Aorte

Aorte ascendante

Artère carotide commune

Artère pulmonaire (droite, gauche)

Artère sous-clavière (droite, gauche)

Artère thoracique interne

Artère thymique

Artère thyroïdienne
(supérieure, inférieure)

Artère thyroïdienne médiane de
Neubauer

Artère vertébrale

Crosse de l'aorte

Tronc artériel brachio-céphalique

Aorta

Aorta ascendens

Arteria carotis communis

A. pulmonalis (dextra, sinistra)

A. subclavia (dextra, sinistra)

A. thoracica interna

A. thymicae

A. thyroidea
(*superior, inferior*)

A. thyroidea ima

A. vertebralis

Arcus aortae

Truncus brachiocephalicus

VEINE - VENA

Veine brachio-céphalique
(droite, gauche)

Veine cave inférieure

Veine jugulaire antérieure

Veine jugulaire externe

Veine jugulaire oblique

Veine jugulaire interne

Veine sous-clavière (droite, gauche)

Veine thoracique interne

Veines thymiques

Veine thyroïdienne

V. brachiocephalica
(*dextra, sinistra*)

Vena cava inferior

V. jugularis anterior

V. jugularis externa

Arcus venosus juguli

V. jugularis interna

V. subclavia (dextra, sinistra)

V. thoracica interna

Vv. thymicae

V. thyroidea

Noms français

Noms latins

SYSTÈME LYMPHATIQUE - SYSTEMA LYMPHATICUM

Canal thoracique	<i>Ductus thoracicus</i>
Noeud lymphatique jugulaire interne	<i>Nodi lymphatici jugularis interna</i>
Noeud lymphatique laryngé récurrentielle	<i>Nodi lymphatici laryngeus recurrens</i>
Noeud lymphatique médiastinal antérieur	<i>Nodi lymphatici mediastinales anteriores</i>
Noeud lymphatique médiastinal postérieur	<i>Nodi lymphatici mediastinales posteriores</i>

MYOLOGIE - MYOLOGIA

Aponévrose cervicale moyenne	<i>Lamina pretrachealis</i>
Aponévrose cervicale superficielle	<i>Lamina superficialis fasciae cervicalis</i>
Diaphragme	<i>Diaphragma</i>
Muscle digastrique	<i>M. digastricus</i>
Muscle mylo-hyoïdien	<i>M. mylohyoideus</i>
Muscle omo-hyoïdien	<i>M. omohyoideus</i>
Muscle peaucier du cou	<i>Platysma</i>
Muscle scalène antérieur	<i>M. scalenus anterior</i>
Muscle sterno-cleïdo-hyoïdien	<i>M. sternocleidohyoideus</i>
Muscle sterno-cleïdo-mastoïdien	<i>M. sternocleidomastoideus</i>
Muscle sterno-thyroïdien	<i>M. sternothyroideus</i>
Muscle triangulaire du sternum	<i>M. transversus thoracis</i>
Muscle thyro-thyroïdien	<i>M. thyrothyroideus</i>

NERFS - NERVI

Chaine sympathique cervicale	<i>Truncus sympathicus cervicalis</i>
Ganglion sympathique cervical	<i>Ganglion sympathicus cervicalis</i>
Ganglion stellaire	<i>Ganglion cervicothoracicum</i>
Nerf cardiaque cervicale supérieur	<i>N. cardiacus cervicalis superior</i>
Nerf cardiaque cervicale moyen	<i>N. cardiacus cervicalis medius</i>
Nerf cardiaque cervicale inférieur	<i>N. cardiacus cervicalis inferior</i>

Noms français

Noms latins

Nerfs cervicaux

Nervi cervicales

Nerfs crâniens

Nervi craniales

Nerf glosso-pharyngien

N. glossopharyngeus

Nerf grand hypoglosse

N. hypoglossus

Nerf phrénique

N. phrenicus

Nerf récurrent

N. laryngeus recurrens

Nerf sympathique cervical


Truncus sympathicus cervicalis

Nerf vague

N. vagus


Plexus cervical

Plexus cervicalis



B I B L I O G R A P H I E





B I B L I O G R A P H I E

- 1 - ACKERMAN L.V.
Surgical pathology
C.V. Mosby Edit., Saint Louis, 1953.
- 2 - ADEBONOJO S.A., GRILLO I.A., FALASE A.O., AGHADIUNO P.U.
Middle mediastinal thymoma simulating pericardial cyst.
Int. Surg., 1977, 62, 343-345.
- 3 - AFANASSIEW B.
Weitere Untersuchungen über der Bau und die Entwicklung des Thymus
und der Winterschlagdrüse der Säugetiere..
Arc. Mikroskop. Anat., 1877, 14, 343.
(Cit  par HAAGENSEN - 141).
- 4 - ALLAN F.D.
Essentials of human embryology.
Oxford University Press, New-York, 1960.
- 5 - ALLARA E.
Istofisiologia del tessuto connetivo nelle varie fasi funzionali di
alcune ghiandole.
Arch. Ital. Anat. Embriol., 1940, 43, 2-55.
- 6 - AMBRUS J.L., AMBRUS C.M.
Disorders of the thymus gland and thymus transplantation in man.
In : "Thymic Hormones.
Luckey T.B. Edit., Baltimore, 1973.
- 7 - ANSON B.J.
An Atlas of human anatomy.
W.B. Saunders Company Edit., Philadelphia, 1963.
- 8 - ANSON B.J., McVAY C.B.
Surgical anatomy.
W.B. Saunders Company Edit., Philadelphia, 1971.

- 9 - AREY L.B.
Developmental anatomy.
W.B. Saunders Company Edit., Philadelphia, 1965.
- 10 - ARNHEIM E.E., GEMSON B.L.
Persistent cervical thymus gland. Thymectomy.
Surgery, 1950, 27, 603-608.
- 11 - BACH J.F., DARDENNE M.
Thymus dependency of rosette forming cell. Evidence for a circulating thymic hormone.
Transplant. Proc., 1972, 4, 345.
- 12 - BACH J.F., DARDENNE M., PLEAU J.M., ROSA J.
Biochemical characterization of a serum thymic factor.
Nature, 1977, 266, 55.
- 13 - BACH J.F.
Les hormones thymiques
Nouv. Presse Méd., 1979, 35, 2797-2799.
- 14 - BAX W.A.
The mediastinal connective tissue.
Arch. Chir. Neerl., 1953, 5, 131-150.
- 15 - BAY V.
Chirurgische Aspekte des Thymus.
Chirurg, 1970, 41, 16-21.
- 16 - BEARMAN R.M., BENSCH K.G., LEVINE G.D.
The normal human thymic vasculature. An ultrastructural study.
Anat. Rec., 1975, 183, 485-497.
- 17 - BEAUNIS H., BOUCHARD A.
Nouveaux éléments d'anatomie descriptive et d'embryologie.
Baillièrre et Fils Edit., Paris, 1885.
- 18 - BEHRING C., BERGMAN F.
Thymic cyst of the neck.
Acta Pathol. Microbiol. Scand., 1963, 59, 45-50.

- 19 - BEJDL W., POLITZER G.
Über die Frühentwicklung des Telobranchialen Körpers beim Menschen.
Z. Anat. Entwickl. Gesch., 1953, 117, 136-152.
- 20 - BELL E.T.
The development of the thymus.
Am. J. Anat., 1905, 5, 29-61.
- 21 - BELL R.H., KNAPP B.I., ANSON B.J., LARSON S.J.
Form, size, blood-supply and relations of the adult thymus.
Q. Bull. NY. Med. Sch., 1954, 28, 156-164.
- 22 - BERAUD B.
Note sur les insertions supérieures du péricarde et sur la circulation
collatérale du coeur.
Gaz. Méd. Paris, 1862, 17, 60-61.
- 23 - BERGH N.P., ROSENGREN B., SEEMAN T.
Treatment of tumours of the thymus.
Scand. J. Thorac. Cardiovasc., 1968, 2, 65-69.
- 24 - BIEN G. (von)
Ueber accessorische Thymuslappen in Trigonum caroticum.
Anat. Anz., 1906, 29, 325-329.
- 25 - BIZE L.
Les gaines vasculaires.
Thèse Méd., Toulouse, 1895-96, N° 150.
- 26 - BLALOCK A.
Thymectomy in treatment of myasthenia gravis.
J. Thorac. Surg., 1944, 13, 316-339.
- 27 - BLANC F., KORITKE J.C.
Considérations sur l'angio-architectomie du thymus dans la période
périnatale.
C.R. Ass. Anat., 1970, 149, 665-673.
- 28 - BLANC F., FABRE M., KORITKE J.G.
Le thymus du nouveau-né humain et ses espaces péri-vasculaires. Etude
ultrastructurale.
Arch. Anat. Histol. Embryol. (Strasb.), 1973, 56, 223-242.

- 29 - BLAU J.N.
Hassall's corpuscles. A site of thymocyte death.
Br. J. Exp. Pathol., 1973, 54, 634-637.
- 30 - BLECHSCHMIDT E.
The stages of human development before birth. An introduction to human embryology.
S. Karger Edit., London, 1960.
- 31 - BLOODWORTH J.M.
Ultrastructure of the human thymus : thymic tumors, and myasthenia gravis.
Pathol. Annu., 1975, 10, 329-391.
- 32 - BODENREIDER P.L.M.
Techniques de préparation et de conservation des pièces anatomiques.
Thèse Méd., Nancy, 1945.
- 33 - BOHM E., HOLMGREN H.J.
Arterial supply of the human thymus.
Acta Anat., 1946, 2, 98-109.
- 34 - BORN G.
Über die Derivate der embryonalen Schlundbogen und Schlundspalten bei Säugetieren.
Arch. Mikr., Anat., 1883, 22, 271-318.
- 35 - BOSSY J., KATZ J.M.
Croissance segmentaire d'une série de 100 foetus humains.
An. Desar., 1964, 12, 181-213.
- 36 - BOTHRA R., DAHIYA S.L., TREISMAN E., GOODMAN P.
Cervical thymoma.
Int. Surg., 1975, 60, 301-302.
- 37 - BOURGERY J.M.
Anatomie descriptive ou physiologique.
C.A. Delaunay Edit., Paris, 1835, IV.
- 38 - BOYD E.
The weight of the thymus gland in health and in disease.
Am. J. Dis. Child., 1932, 43, 1162-1214.

- 39 - BOYD D.P., GERARD F.P.
Surgical signifiante of the thymus.
N. Engl. J. Med., 1960, 263, 431-436.
- 40 - BOYD J.D.
Development of the thyroid and parathyroid gland and the thymus.
Ann. R. Coll. Surg. Engl., 1950, 7, 455-471.
- 41 - BOVERO A.
Sui nervi della ghiandola di timo.
Grom. Acad. Med. Torino, 1899.
Cit  par YAMADA - 354).
- 42 - BRAINE J.
Le m diastin. Essai d'anatomie synth tique. La m diastino-phr no-laparotomie post rieure extra-s reuse, voie d'acc s du cardio-oesophage.
Th se M d., Paris, 1924.
- 43 - BRAITMAN H., WEI-I L., HERRMANN C. Jr., MULDER D.C.
Surgery for thymic tumors.
Arch. Surg., 1971, 103, 14-16.
- 44 - BREWER L.A.
The occurence of parathyroid tissue within the thymus ; report of four cases.
Endocrinology, 1934, 18, 397-408.
- 45 - BROMAN T.
Normale und abnormale Entwicklung des Menschen.
J.F. Bergmann Edit., Wiesbaden, 1925.
- 46 - BRUNO G.
Il prolungamento intratoracico della aponevrosi cervicale media e la sera importanza nella subdivisione delle loge mediastiniche.
Quad. Anat. Prat., 1942, suppl. 1, 5.
- 47 - CABANAC J.
Les nerfs du thymus.
C.R. Ass. Anat., 1931, 25, 97-100.
- 48 - CAFFEY J.
Pediatric X-Ray diagnosis.
Year Book Med Edit., Chicago, 1972.

- 49 - CAFFEY S., DILIBERTI C.
Acute atrophy of the thymus induced by adrenocorticosteroids : observed roentgenographically in living human infants. A preliminary report. Am. J. Roentgenol., 1959, 82, 530-540.
- 50 - CARBONE P.P., KAPLAN H.S., NUSSHOFF K., SMITHERS D.W., TUBIANA M.
Report of the Committee on Hodgkin's staging classification. Cancer Res., 1971, 31, 1860-1861.
- 51 - CARPENTER G.R., EMERY J.L.
Inclusions in the human thyroid. J. Anat., 1976, 122, 77-89.
- 52 - CASTAIGNE P.
Thymus et myasthénie. Rev. Prat., 1970, 20, 3795-3807.
- 53 - CASTLEMAN B., IVERSON L., NENENDEZ V.P.
Localised mediastinal lymph nodes hyperplasia resembling thymoma. Cancer, 1956, 9, 822-830.
- 54 - CLARK G.A.
Analysis of forty thymus glands from infants. With special reference to Hassall's corpuscles. Pennsylvania Med. J., 1932, 35, 449-452.
- 55 - CLARK S.L.
The thymus in mice of strain 129/J studied with the electron microscope. Am. J. Anat., 1963, 112, 1-34.
- 56 - COHEN H.
Status thymicolymphaticus. Practitioner, 1936, 136, 252-261.
- 57 - COHEN M.H., CHRETIEN P.R., IHDE D.C., FOSSIECK B.H., MAKUCH R., BONN P.A., JOHNSON A.V., SHALKNEY S.E., MATTHEWS M.J., LIPSON J.D., KENADY D.E., SNYDER D.E., MINNE J.D.
Thymosin fraction V. prolongs the survival of small cell lung cancer patients treated with intensive combination chemotherapy. J.A.M.A. (sous presse).
- 58 - COHN H.E., SCHLEZINGER N.
Thymectomy in myasthenia gravis. Operation technique and post-operative care. Surg. Clin. North Am., 1967, 47, 1265-1273.

59 - COHN L.H., GRIMES O.E.

Surgical management of thymic neoplasms.
Surg. Gynecol. Obstet., 1970, 131, 206-215.

60 - CONDORELLI L.

Il pneumo-mediastino artificiale I. ricerche anatomiche preliminari.
Tecnica delle iniezioni nelle loggie mediastiniche anteriore e posteriore.
Minerva Méd., 1936, 27, 81-86.

61 - CONNELL H.R.

The thymus gland in infants and children.
W. Va. Med. J., 1939, 35, 273.

62 - COOPER A.

Anatomie de la glande thymus.
J. Hebd. Med. Chir. Plast., 1832, 8, 185-203.
(Traduit de l'anglais par PIGNE et TOBIN).

63 - COOPER G.N., NARODICK B.G.

Posterior mediastinal thymoma. Case report.
J. Thorac. Cardiovasc. Surg., 1972, 63, 561-563.

64 - COPP D.H., PARKES C.O.

Parathyroid hormone and thyrocalcitonin. Extraction of calcitonin from the ultimobranchial tissue.
Excerpta Medica Foundation Edit., Amsterdam, 1968.

65 - CORDIER P., COULOUMA.

Les nerfs du thymus.
Ann. Anat. Path., 1963, 10, 1104-1113.

66 - CORNET E., KERNEIS J.P., DUPON H., MUSSINI J., NICOLAS F., BONNARD D.,
de LAJARTRE A.Y., MICHAUD J.L.

Aspects chirurgicaux de la pathologie du thymus.
Ann. Chir. Thorac. Cardiovasc., 1969, 8, 325-335.

67 - CORTIVO B.

vascolarrizzazione del timo.
Arch. Zool. Ital., 1931, 16, 799-801.

68 - COURY C., CONSTANS P., DELEPIERRE F.

Etude anatomo-clinique et thérapeutique des tumeurs thymiques de l'adulte.
Rev. Prat., 1970, 20, 3751-3775.

- 69 - CRAWFORD A.S., EVANS P.V., THOMPSON W.
Thymic cyst in the neck.
J. Indian Med. Assoc., 1957, 50, 715-719.
- 70 - CRILE G. Jr.
Thymectomy through the neck.
Surgery, 1966, 59, 213-215.
- 71 - CROTTI A.
Thyroid and thymus.
Lea & Febiger Edit., Philadelphia, 1938.
- 72 - CRUCHET A.
Considérations sur l'anatomie macroscopique du thymus chez l'enfant.
Rev. Mal. Enfance, 1901, 413-420.
- 73 - CRUCHET R.
A propos de l'anatomie du thymus humain.
Communication à l'Académie des Sciences, Paris, 1er Février 1909.
- 74 - CRUVEILHIER J.
Traité d'Anatomie Descriptive.
P. Asselin Edit., Paris, 1865, 303-306.
- 75 - DANELON O.
Studio sulla differenziazione e sull'involuzione fisiologica ed accidentale
del timo con particolare riguardo ai mutamenti dello stroma.
Arch. Ital. Anat. Embriol., 1938, 40, 379-417.
- 76 - DAS P.B., GUPTA R.P., JOHN S.
Thymic tumors and their management.
Int. Surg., 1973, 58, 780-783.
- 77 - DEARTH O.A.
Late development of the thymus in the cat : Nature and significance of the
corpuscles of Hassall and cystic formations.
Am. J. Anat., 1928, 41, 321-351.
- 78 - DEBIERRE C.
Traité élémentaire d'Anatomie de l'homme avec notion d'organogénèse et
d'embryologie générale.
Alcan Edit., Paris, 1890.

79 - DEBIERRE C.

Contribution à l'étude du péricarde. Moyens de fixation et ligaments du péricarde fibreux. Réflexion du péricarde séreux autour de la base du coeur (réunion du péricarde séreux viscéral au péricarde séreux pariétal). J. Anat. Physiol., 1908, 44, 174-207.

80 - DELAGRANGE A., KERNEIS S.P., BARBIN J.Y.

Les plexus thymiques et les connexions nerveuses cardio-thymiques. Etude anatomo-histologique.
Communication à la Société Anatomique de Paris, 28 Mai 1964.

81 - DELMAS A.

L'orifice supérieur du thorax. Etude morphogénétique de ses éléments constitutifs osseux et fibreux.
Thèse Méd., Montpellier, 1938.

82 - DELMAS A.

Origine et développement du fascia endothoracique au niveau de l'orifice supérieur du thorax en particulier.
Ann. Anat. Pathol. (Paris), 1938, 15, 819-823.

83 - DELMAS J., CABANAC J.

Sur la signification des cloisons sagittales du cou et des ligaments vertébro-péricardiques.
C.R. Ass. Anat., 1930, 21, 121-123.

84 - DELMAS J., LAUX G.

Système nerveux sympathique. Etude systématique et macroscopique.
Masson et Cie Edit., Paris, 1952.

85 - DIEULAFE R.

Connexions vasculaires de l'appareil thyro-parathyroïdien.
C.R. Ass. Anat., 1932, 28, 233-239.

86 - DI MARINO V., GRISOLI J., SERIAT-GAUTIER B.

A propos de l'anatomie du thymus humain.
Communication au 62e Congrès de l'Association des Anatomistes de Langue Française, Montpellier, 1979.

87 - DONALDSON S.W.

A study of the relation between birth weight and size of the thymus shadow in 2000 newborn.
Ohio State Med. J., 1938, 34, 538-541.

- 88 - DURANCEAU A., FAUTEUX J.P.
Chirurgie du thymus.
Union Méd. Can., 1975, 104, 565-569.
- 89 - DYER N.H.
Cystic thymomas and thymic cysts. A review.
Thorax, 1967, 22, 408-421.
- 90 - DYON J.F.
Contribution à l'étude du drainage des lymphatiques du poumon. A propos
de la dissection de 40 pièces anatomiques et de 243 cas de cancers
bronchopulmonaires inventoriés en médiastinoscopie.
Thèse Méd., Grenoble, 1973, N° 37.
- 91 - DYON J.F., SARRAZIN R.
La médiastinoscopie chez l'enfant.
Chir. Pédiatr., 1978, 19, 61-68.
- 92 - EBNER (von)
Von der Thymus.
Köllikers Handb. der Gewebelerhe, 1902, 6 Aufl., III, 328-340.
- 93 - EDWARDS E.A., MALONE P.D., COLLINS J.J. Jr.
Operative anatomy of thorax.
Lea & Febiger Edit., Philadelphia, 1972.
- 94 - EISER N.M., SAMARRAI A.A.R.
Thymic lymphoma-an unusual presentation.
Thorax, 1975, 30, 588-591.
- 95 - EMMART E.W.
A study of the histogenesis of the thymus in vitro.
Anat. Rec., 1936, 66, 59-73.
- 96 - EPSTEIN H.C., LOEB W.S.
Thymic tumors of the pharynx.
J. Pediatr., 1955, 47, 105-108.
- 97 - ERDHEIM J.
I. Über Schilddrüsenaplasie.
II. Geschwülste des Ductus thyreoglossus.
III. Über einige menschliche Kiemenderivate.
Beitr. Pathol., 1904, 35, 366-433.

- 98 - ERNSTROM C., GYLLENSTEN L., LARSSON B.
Venous output of lymphocytes from the thymus.
Nature, 1965, 207, 540-541.
- 99 - ESCANDE J.P., CAMBIER J.
Le thymus.
Rev. Prat., 1970, 20, 3717-3724.
- 100 - FAHMY S.
Cervical thymic cysts : their pathogenesis and relationship to branchial cysts.
J. Laryngol. Otol., 1974, 88, 47-60.
- 101 - FARRET
Contribution à l'étude du thymus chez l'enfant.
Thèse Méd., Paris, 1896.
- 102 - FAYET J.A.
Les aponévroses cervicales.
Thèse Méd., Paris, 1895, N° 536.
- 103 - FECHNER R.E.
Hodgkin's disease of the thymus.
Cancer, 1969, 23, 16-23.
- 104 - FERRANE J., GUERMONPREZ J.L., VASILE N., MAURICE P.
Silhouette cardiaque anormale et tumeurs thymiques.
J. Radiol. Electrol. Med. Nucl., 1970, 51, 207-215.
- 105 - FERREIRA W.A.
Observaciones sobre ua fina vascularizacion del timo.
Ann. Fac. Med. Montevideo, 1949, 34, 1185-1198.
- 106 - FLORENTIN P.
Constitution et rôle du thymus.
Rev. Méd. Est, 1932, 581-586.
- 107 - FONTAINE R., FORSTER E., FRANK P., STOLL G., HOLDERBACH L.
Kyste tératoïde développé dans un thymus aberrant au niveau du hile pulmonaire gauche. Ablation - Guérison.
Poumon Coeur, 1953, 9, 571-577.

108 - FRAZER J.E.

The disappearance of the precervical sinus.
J. Anat., 1926, 61, 132-143.

109 - FREEMAN J.B., SHERMAN B.H., MASON E.E.

Transcervical thymectomy. An integral part of neck exploration for hyperparathyroidism.
Arch. Surg., 1976, 111, 359-364.

110 - FREYCON F., GODDON R.

Aplasie et dysplasie thymiques.
Cah. Méd. Lyon., 1975, 51, 1325-1328.

111 - FRIEDLEBEN

Die Physiologische der Thymusdrüse.
Frankfurt, 1858.
(Cité par TESTUT - 322).

112 - FURUYA S., BABA S.

Cervical thymic cysts and parathyroid cysts.
Keio J. Med., 1971, 20, 103-114.

113 - GAECKLE D.J., GERBER M.L.

Thymic cyst of the neck.
Am. J. Surg., 1962, 103, 755-757.

114 - GAILLARD J.

Chirurgie du thymus. Généralités.
Table Ronde. 75e Congrès de l'Association Française de Chirurgie.
Ann. Chir. Thorac. Cardiovasc., 1974, 13, 1-24.

115 - GALY P., RENAULT P., LOIRE R., VERLEY J.M.

Formes anatomiques du thymus chez l'adulte.
37e Congrès Français de Médecine.
Masson et Cie Edit., Paris, 1969.

116 - GALY P., RENAULT P.

A propos d'une statistique de 144 thymomes lympho-épithéliaux.
J. Fr. Méd. Chir. Thorac., 1971, 25, 193-200.

117 - GARDNER E., GRAY D.J., O'RAHILLY R.

Anatomy. A regional study of human structure.
W.B. Saunders Company Edit., Philadelphia, 1975.

118 - GAUDECKER B. (von)

Ultrastructures of the age involuted adulte human thymus.
Cell. Tissue Res., 1978, 186, 507-527.

119 - GERARD P.

Sur une continuité tissulaire entre thymus et parathyroïde chez l'homme.
Arch. Biol., 1928, 38, 1-7.

120 - GILMOUR J.R.

The embryology of the parathyroid glands, the thymus and certain associated rudiments.
J. Pathol., 1937, 45, 507-522.

121 - GILMOUR J.R.

Some developmental abnormalities of the thymus and parathyroids.
J. Pathol., 1941, 52, 213-218.

122 - GIROD C.

Le thymus : évolution des connaissances et structure de l'organe.
Cah. Méd. Lyon., 1975, 51, 1297-1308.

123 - GIROUD A., LELIEVRE A.

Eléments d'embryologie.
Librairie Le François Edit., Paris, 1965.

124 - GITLIN D., VAWTER G., GRAIG J.M.

Thymic alymphoplasia and congenital.
Pediatrics, 1964, 33, 184-192.

125 - GODMAN

Anatomical investigations comprising descriptions of various fasciae of the human body.
H.C. Carcy & J. Lea Edit., Philadelphia, 1824.

126 - GODWIN M.C.

Complex IV in the dog with special emphasis on the relation of the ultimobranchial body to interfollicular cells in the postnatal thyroid gland.
Am. J. Anat., 1937, 60, 299-339.

127 - GODWIN M.C.

The mammalian thymus IV. The development in the dog.
Am. J. Anat., 1939, 64, 165-201.

- 128 - GODWIN M.C.
Thymus IV in the pig.
Anat. Rec., 1943, 85, 229-243.
- 129 - GOLDSTEIN G., MACKAY I.R.
The human thymus.
Heineman Med. Books Edit. London, 1969.
- 130 - GRANGE C.
La Médiastinoscopie. Etude technique et appréciation des résultats de
700 cas.
Thèse Méd., Grenoble, 1975, N° 187.
- 131 - GRAY H.
Gray's Anatomy.
Longman Edit., London, 1973.
- 132 - GRAY S.W., SKANDALAKIS J.E.
Embryology for surgeons.
W.B. Saunders Company Edit., Philadelphia, 1972.
- 133 - GRAY S.W., SKANDALAKIS J.E., AKIN J.T.
Embryological considerations of thyroid surgery. Developmental anatomy
of the thyroid parathyroid and the recurrent laryngeal nerve.
Am. Surg., 1976, 42, 621-628.
- 134 - GREGOIRE R., OBERLIN S.
Précis d'Anatomie.
Baillièrre J.B. et Fils Edit., Paris, 1969.
- 135 - GRODINSKY M., HOLYOKE E.A.
The fasciae and fascial spaces of the head, neck and adjacent regions.
Am. J. Anat., 1938, 63, 367-408.
- 136 - GROSCHUFF K. (von)
Ueber das Vorkommen eines Thymussegmentes der vierten Kiementasche beim
Menschen.
Anat. Anz., 1900, 17, 161-170.
- 137 - GROSS R.E.
The surgery of infancy and childhood. Its principles and techniques.
W.B. Saunders Company Edit., Philadelphia, 1953.

138 - GRUBER G.B.

Über Variationen der Thymusform und-lage.
Z. Ang. Anat., 1929, 6, 320-332.

139 - GUBA A., ADAM A.E., JAQUES D.A., CHAMBERS R.G.

Cervical presentation of thymic cysts.
Am. J. Surg., 1978, 136, 430-436.

140 - GUERINEL G., JOUVE D., SOMMER D.

Le thymus de l'adulte.
Travaux de l'Institut d'Anatomie de Marseille, 1961-1962, 20, 19-25.

141 - HAAGENSEN C.D., FEIND C.R., HERTER F.P., SLANETZ C., WEINBERG J.

The lymphatics in cancer.
W.B. Saunders Company Edit., Philadelphia, 1972.

142 - HAAR J.L.

Light and electron microscopy of the human fetal thymus.
Anat. Rec., 1974, 179, 463-476.

143 - HALE J.F., SCOWEN G.F.

Thymic tumors.
Lloyd Luke Edit., London, 1967.

144 - HALLION L., MOREL L.

L'innervation vasomotrice du thymus.
C.R. Soc. Biol. Paris, 1911, 71, 382.

145 - HAMILTON W.J., BOYD J.D., MOSSMAN H.W.

Human embryology. Prenatal development of form and function.
W. Heffer & Sons Limited Edit., Cambridge, 1952.

146 - HAMMAR J.A.

Zur Histogenese und Involution der thymusdrüse.
Anat. Anz., 1905, 27, 23-30.

147 - HAMMAR J.A.

Zur Gröberen Morphologie und Morphogenie der Menschenthymus.
Anat. Hefte, 1911, 43, 201-238.

148 - HAMMAR J.A.

Gewisse Fälle von Thymus Asthma im Lichte der Thymustopographie.
Z. Kinderh., 1915, 13, 218-226.

149 - HAMMAR J.A.

The new views as to the morphology of the thymus gland and their bearing on the problem of the function of the thymus.
Endocrinology, 1921, 5, 543-573.

150 - HAMMAR J.A.

Die Menschenthymus in Gesundheit und Krankheit.
A. Kadom Edit., Leipzig, 1926.

151 - HARMAN N.B.

"Socia thymic cervicalis" and thymus accessorius.
J. Anat. Physiol., 1901, 36, 47-53.

152 - HARRIS P.F., TEMPLETON W.R.

Studies on the intrinsic lymphatic drainage of the guineapig thymus.
Acta Anat., 1968, 69, 366-377.

153 - HARRISON R.G.

A textbook of human embryology.
Blackwell Scientific Publications Edit., Oxford, 1963.

154 - HARRISSON E.G., BERNATZ P.E.

Angiofollicular mediastinal lymph node hyperplasia resembling thymoma.
Arch. Pathol., 1963, 75, 284-292.

155 - HASLEY C.K.

Radiologic's responsibility in the diagnosis and treatment of thymic hyperplasia.
J.A.M.A., 1939, 112, 285-286.

156 - HASSALL A.H.

In the microscopic anatomy of the human body in health and disease.
Highley Edit., London, 1849.

157 - HATCHER L.R., EXARHOS H., LOGAN W.D., ABBOTT O.A.

Thymectomy for tumors and myasthenia gravis.
Dis. Chest., 1967, 52, 350-355.

158 - HEINZ I.C.

The association of lymphoid and epithelial tissue in the neck and mediastinum. Studies in pathology presented to Peter MacCallum.
Melbourne University Press Edit., Victoria, 1950.

- 159 - HERRMANN G., VERDUN P.
Persistence des corps post-branchiaux chez l'homme.
C.R. Soc. Biol., 1899, 51, 853-855.
- 160 - HICKS S.P.
Embryology and pathology of branchial cleft cysts.
Surg. Clin. North Am., 1953, 33, 619-625.
- 161 - HINDS E.A., LINKNER L.M., CLOUD D.T., TRUMP D.S.
Ectopic thymic tissue of the neck.
J. Pediatr. Surg., 1970, 5, 460-463.
- 162 - HIROKAWA K.
Electron microscopic observation of the human thymus of the foetus and the newborn.
Acta Pathol. Jpn., 1969, 19, 1-13.
- 163 - HIS W.
Zur Anatomie der Menschlichen Thymusdrüse.
Z. Wiss. Zool., 1862, 2.
- 164 - HORIUCHI C.
Anatomic and roentgenologic investigation of the thymus in newborn infants and sucklings. I. Anatomic studies. (Jap.)
Nagoya J. Med. Sci., 1954, 2, 209-225.
- 165 - HOVELACQUE A., MONOD O., EVRARD H.
Le thorax. Anatomie médico-chirurgicale.
Maloine Edit., Paris, 1937.
- 166 - HUREAU J., NIVEIRO M.H.
Défilé cervico-prémédiastinal. (Etude anatomo-chirurgicale).
C.R. Ass. Anat., 1966, 135, 500-508.
- 167 - HURLEY M.F.
Cervico-mediastinal thymic cyst : cyst puncture and contrast radiographic demonstration.
Br. J. Radiol., 1977, 50, 676-678.
- 168 - HYDE T.L., SELLERS E.D., OWEN M.
Thymic cyst of neck.
Tex. Med., 1944, 39, 539-540.

- 169 - INDEGLIA R.A., SHEA M.A., GRAGE T.B.
Congenital cysts of the thymus gland.
Arch. Surg., 1967, 94, 149-152.
- 170 - JAROSLOW B.N.
Genesis of Hassall's corpuscles.
Nature, 1967, 215, 408-409.
- 171 - JEDLICKA V.
Sur la persistance chez l'homme de reste du métamère thymique IV dans
la vie post-foetale.
Rev. Fr. Endocrinol., 1928, 6, 122-148.
- 172 - KAMEDA Y.
The occurrence and distribution of the parafollicular cells in the thyroid,
parathyroid and thymus in some mammals.
Arch. Histol. Jpn., 1971, 33, 283-299.
- 173 - KAMEYA T., WATANABE Y.
Electron microscopic observations on human thymus and thymoma.
Acta Pathol. Jpn., 1965, 15, 223-246.
- 174 - KARETZKY M., RUDOLF L.E.
Current status of the thymus gland.
Surg. Gynecol. Obstet., 1964, 119, 129-138.
- 175 - KARK A.E., KIRSHNER P.A.
Total thymectomy by transcervical approach.
Br. J. Surg., 1971, 58, 321-326.
- 176 - KARK A.E., PAPATESTAS A.E.
Some anatomic features of the transcervical approach for thymectomy.
Mt. Sinai J. Med. NY., 1971, 38, 580-585.
- 177 - KATER L., VAN GORP L.H.M.
Morphological aspects of Hassall's corpuscles.
Pathol. Eur., 1969, 4, 361-369.
- 178 - KATZ R.I., JOSEPH W.L., MULDER D.G.
Surgery of the thymus.
Ann. Thorac. Surg., 1968, 6, 591-605.

- 179 - KELLER A.R., CASTELMAN B.
Hodgkin's disease of the thymus gland.
Cancer, 1974, 33, 1615-1623.
- 180 - KINGSBURY B.F.
The development of the human pharynx. I. The pharyngeal derivatives.
Am. J. Anat., 1915, 18, 329-397.
- 181 - KINGSBURY B.F.
On the fate of the ultimobranchial body within the human thyroid gland.
Anat. Rec., 1934-1935, 61, 155-174.
- 182 - KINGSBURY B.F.
On the mammalian thymus, particularly thymus IV : the development in the calf.
Am. J. Anat., 1936, 60, 149-183.
- 183 - KINGSBURY B.F.
The question of a lateral thyroid in mammals with special reference to man.
Am. J. Anat., 1939, 65, 333-352.
- 184 - KNUTSSON F.
The mediastinal pleura.
Acta Radiol., 1955, 43, 265-275.
- 185 - KOSTOWIECKI M.
Sur le rapport entre les corpuscules de Hassall et les vaisseaux sanguins voisins dans le thymus des foetus humains.
C.R. Soc. Biol.(Paris), 1930, 105, 417-418.
- 186 - KOTANI M., SEIKI K., YAMASHITA A., HORTII J.
Lymphatic drainage of thymocytes to the circulation in the guinea pig.
Blood, 1966, 27, 519-520.
- 187 - KREEL L.
Radiology of the thymus.
Trans Med. Soc. Lond., 1970, 86, 96-103.
- 188 - KURTAY M., CRILE G.
Aberrant parathyroid glands in relationship to the thymus.
Am. J. Surg., 1969, 117, 705.

189 - LAAGE-HELLMAN J.E.

Accessory thymus tissue of the neck.
Acta Otolaryngol. (Stockh.), 1952, 42, 375-378.

190 - LABOUGLE J.

Note sur une artère thymique provenant de l'artère thyroïdienne moyenne de Neubauer.
J. Méd. Bordeaux, 1887-1888, 17, 367-369.

191 - LABRECQUE R.G., SOVADJIAN J.V., TITUS J.L.

Etude morphologique quantitative du thymus humain dans une série d'autopsies.
Union Méd. Can., 1972, 101, 695-697.

192 - LANE O.

Thymic cyst.
Med. J. Aust., 1960, 1, 419-420.

193 - LANGMAN J.

Medical embryology. Human development, normal and abnormal.
Williams, Wilkins Company Edit., Baltimore, 1963.

194 - LASSAU J.P., HIDDEN G., HUREAU J., CHEVREL J.P., ALEXANDRE J.H.

Les voies de drainage lymphatique du corps thyroïde chez l'adulte.
C.R. Ass. Anat., 1966, 132, 610-617.

195 - LATARJET A., MURARD J.

La vascularisation artérielle du thymus.
Lyon Chir., 1911, 6, 493-501.

196 - LATARJET A.

Traité d'Anatomie Humaine.
G. Doin et Cie Edit., Paris, 1930.

197 - LE BRIGAND H., LEVASSEUR P., MERLIER M., MIRANDA A.R., GAUD C., NOVIANT Y.

100 thymectomies chez des myasthéniques. Résultats lointains.
Rev. Neurol. (Paris), 1972, 126, 267-274.

198 - LEVASSEUR P., ROJAS-MIRANDA A., MERLIER M., LE BRIGAND H.

Les thymomes réticulo-thymocytaires. Aspects cliniques et évolutifs à propos de 80 interventions.
Ann. Chir. Thorac. Cardiovasc., 1971, 10, 329-337.

- 199 - LEVASSEUR P.
Chirurgie du thymus et associations morbides.
Table Ronde. 75e Congrès de l'Association Française de Chirurgie.
Ann. Chir. Thorac. Cardiovasc., 1974, 13, 1-24.
- 200 - LEVASSEUR P., LE BRIGAND H.
La thymectomie par voie cervicale.
Nouv. Presse Méd., 1975, 4, 2591-2593.
- 201 - LEWIS R.
Persistence of thymus in the cervical area.
J. Pediatr., 1962, 61, 887-893.
- 202 - LOCKHART R.D., HAMILTON G.F., FYFE F.W.
Anatomy of the human body.
Faber & Faber Edit., London, 1959.
- 203 - LOIRE R., GALY P.
Etude anatomo-pathologique des affections thymiques.
Cah. Méd. Lyon., 1975, 51, 1315-1324.
- 204 - LOWMANN R.M., CULOTTA C.S.
Pneumomediastinum in the newborn.
Am. J. Roentgenol., 1945, 53, 7-14.
- 205 - LUCIEN M., GUIBAL J.
Rapports du thymus avec les troncs veineux de la base du cou. Leur importance dans la pathogénie des accidents thymiques.
Rev. Fr. Endocrinol., 1924, 2, 90-102.
- 206 - LUCIEN M., PARISOT J., RICHARD G.
Traité d'Endocrinologie. Les parathyroïdes, le thymus.
G. Doin Edit., Paris, 1927.
- 207 - LUCIEN M., GEORGE A.
Considérations sur l'évolution pondérale de quelques organes glandulaires et endocriniens chez le fœtus humain.
Rev. Fr. Endocrinol., 1927, 5, 161-179.
- 208 - MARCHAND P.
The anatomy and applied anatomy of the mediastinal fascia.
Thorax, 1951, 6, 359-368.

209 - MARET G.

Chirurgie des tumeurs thymiques.
Cah. Méd. Lyon., 1975, 51, 1336-1345.

210 - MARINE D.

The thyroid parathyroids and thymus.
In "Text book of histology", COWDRYE J.
P.B. Hoeber Edit., New-York, 1932, 826.

211 - MARUTA M., YOSHINO K., MIMURA T., YOSHIMATSU H., VEKUSA M.

A case of intrathymic parathyroid adenoma with hyperparathyroidism.
Keio J. Med., 1972, 21, 181-188.

212 - MARY H.

Chirurgie du thymus et tumeurs.
Table Ronde. 75e Congrès de l'Association Française de Chirurgie.
Ann. Chir. Thorac. Cardiovasc., 1974, 13, 1-24.

213 - MASAOKA A., NAGAOKA Y., KOTAKE Y.

Distribution of thymic tissue at the anterior mediastinum : current procedures in thymectomy.
J. Thorac. Cardiovasc. Surg., 1975, 70, 747-754.

214 - MATHEY J., GALEY J.J., de SAINT-FLORENT G., RENAULT P., LOGEAIS Y.,
CADY P., VANETTI A.

Réflexions sur la chirurgie du thymus et de la loge thymique. A propos
de 100 interventions chirurgicales.
Presse Méd., 1968, 76, 1553-1556.

215 - MAURO C., PIRRO A.F.

Il mesenchyma mediastinico ed i primi momenti organogenetici delle fasce
mediastinali.
Quad. Anat. Prat., 1957, 13, 23-42.

216 - MERLIER M.

Chirurgie du thymus.
Table Ronde. 75e Congrès de l'Association Française de Chirurgie.
Ann. Chir. Thorac. Cardiovasc., 1974, 13, 1-24.

217 - MERZ H.

Schémas d'Anatomie topographique.
G. Doin et Cie Edit., Paris, 1950.

218 - METCALF D.

The thymic lymphocytosis stimulating factor.
Ann.NY.Acad.Sci., 1956, 73, 113-119.

219 - METCALF D.

The nature and regulation of lymphopoiesis in the normal and neoplastic thymus.
In : "The thymus, experimental and clinical studies".
G.E.W. Wobstenholme & R. Porter Edit., London, 1966.

220 - METCALF D.

The thymus.
In : "Recent result in cancer research".
Springer Edit., New-York, 1966.

221 - MEURON P. (de)

Recherches sur le développement du thymus et de la glande thyroïde.
Recueil Zool. Suisse, 1931, 3, 517-628.

222 - MICHELSON H., SENDER B.

Cervical thymus.
Arch. Surg., 1956, 72, 265-275.

223 - MILHIET H., JAGER P.

Anatomie et Chirurgie du péricarde.
Masson et Cie Edit., Paris, 1956.

224 - MILLER J.F.

Immunity and the thymus.
Lancet, 1963, 1, 43.

225 - MILLER S.E., REDISH W.

Malignant thymoma in case of myasthenia gravis.
Ann. Intern. Med., 1947, 26, 440-448.

226 - MITCHELL A.G., BROWN E.W.

The clinical implications of the thymus and status thymicolymphaticus.
Ann. Intern. Med., 1934, 8, 669-677.

227 - MITCHELL A.G.

Panel discussion on the thymus gland.
Eighth Annual Meeting of the American Academy of Pediatrics.
J. Pediatr., 1939, 14, 534-555.

- 228 - MITCHELL A.G., WARKANI J.
The problem of the thymus in children.
J.A.M.A., 1939, 112, 283-285.
- 229 - MONOD C., DUHAMEL B.
Schémas d'Anatomie. Tête et Cou.
Gilbert et Cie Edit., Paris, 1971.
- 230 - MONROY A.
Ricerche sulla fine vascolarizzazione del timo (normale ed involuzione)
dell' uomo e di alcuni mammiferi.
Arch. Ital. Anat. Embriol., 1941, 45, 1-45.
- 231 - MONTAGNON J., BILLARD M., AUTISSIER J.M. BARRY P.
Anatomie macroscopique du thymus foetal humain dans la seconde moitié de
la vie intrautérine.
Bull. Assoc. Anat. (Nancy), 1977, 172, 141-147.
- 232 - MOORE M.A.S., OWEN J.J.T.
Experimental studies on the development of the thymus.
J. Exp. Med., 1967, 126, 715-733.
- 233 - MORIN A., RIOU R.J., FISHER L.
Quelques aspects de la vascularisation du thymus, de ses reliquats et
de la capsule thymique.
Arch. Anat. Pathol. (Paris), 1973, 21, 375-380.
- 234 - MUGNIER A.
Embryologie et développement bucco-facial.
Masson et Cie Edit., Paris, 1964.
- 235 - NAKAMURA H., YOSHIMATSU H., TSUCHIYA M., TAMAOKI H., ITO M.
Reappraisal of thymectomy in human renal allotransplantation.
Keio J. Med., 1972, 21, 255-263.
- 236 - NEAUPORT-SAUTES C., BLANC M.
Quand les lymphocytes vont à l'école.
La Recherche, 1979, 101, 678-679.
- 237 - NEGRE E.
Tumeurs du thymus.
59e Congrès Français de Chirurgie, Paris, 1957.
Presse Universitaire de France Edit., Paris, 1957.

- 238 - NEGRE E., THEVENET A., NAVRATIL H.
Exérèses thymiques pour myasthénie.
Ann. Chir. Thorac. Cardiovasc., 1967, 6, 18-21.
- 239 - NEGRE E., THEVENET A., CHAPTAL P.A.
Tumeurs du thymus.
Ann. Chir. Thorac. Cardiovasc., 1969, 8, 337-343.
- 240 - NELSON R.M.
The current status of tumors of the thymus (thymomas)
In : "Progress in Chirurgical cancer"
Grune & Straton Edit., New-York, 1965, 1, 284-288.
- 241 - NESCI E., MOTTA P.
Study of man mediastinum connective architecture.
Anat. Anz., 1970, 127, 444-449.
- 242 - NOBACK G.J.
A contribution of the topographic anatomy of the thymus gland : with
particular references to its changes at birth and in the period of the
newborn.
Am. J. Dis. Child., 1921, 22, 120-144.
- 243 - NOBACK G.J.
The thymus in the newborn and early infancy.
Radiology, 1926, 7, 416-421.
- 244 - NORRIS E.H.
The parathyroid glands and the lateral thyroid in man ; their morphogene-
sis, histogenesis topographic anatomy and prenatal growth.
Contrib. Embryol., 1937, 26, 247-294.
- 245 - NORRIS E.H.
The morphogenesis and histogenesis of the thymus gland in man : In which
the origin of the Hassall's corpuscle of the human is discovered.
Contrib. Embryol., 1938, 27, 191-208.
- 246 - OANCEA T.
Contributions à la chirurgie des tumeurs médiastino-cervicales.
Ann. Chir. Thorac. Cardiovasc., 1969, 8, 345-349.
- 247 - ODINET M.J.
Recherches anatomiques et physiologiques sur le thymus. Leurs applications
cliniques et thérapeutiques.
Thèse Méd., Paris, 1934, N° 242.

- 248 - OLIVIER E.
Anatomie topographique et chirurgie du thymus.
Thèse Méd., Paris, 1911, N° 31.
- 249 - OLIVIER E.
Les rapports entre la morphologie du thymus et sa vascularisation artérielle.
Thèse Doc. Sci., Paris, 1923.
- 250 - OLIVIER E.
Les rapports des artères thymiques avec les artères thyroïdiennes.
C.R. Ass. Anat., 1923, 18, 413-417.
- 251 - OLIVIER E.
L'artère thyroïdienne moyenne de Neubauer. Ses rapports avec le thymus.
Rev. Fr. Endocrinol. Clin., 1924, 2, 275-280.
- 252 - OLIVIER E., BATAILLE A.
Le corps adipeux rétrosternal.
C.R. Soc. Biol. (Paris), 1924, 2, 295-297.
- 253 - OLIVIER E., PAPAMILTIADES M.
Un cas de persistance bilatérale du thymus cervical jusqu'au trigone carotidien.
Bull. Acad. Méd. (Paris), 1948, 132, 488-490.
- 254 - OLIVIER E., PAPAMILTIADES M.
Les veines du thymus.
C.R. Ass. Anat., 1949, 55, 316-320.
- 255 - O'RAHILLY R.
Developmental stages in human embryos.
Carnegie Inst. Edit., Washington, 1973.
- 256 - OSOBA D., MILLER J.F.
The lymphoid tissue and immune responses of neonatally thymectomized mice bearing thymus tissue in millipore diffusion chambers.
J. Exp. Med., 1964, 119, 177-194.
- 257 - PALETTO A.E., MAGGI G.
La tecnica della timectomia per via cervicale con o senza split del manubrio sternale. La nostra esperienza sur 35 casi.
Minerva Med., 1974, 65, 4309-4314.

258 - PALUMBI G.

Contributo allo studio anatomo-topografico del mediastino nell' uomo.
Ric. Morfol., 1940, 18, 489-507.

259 - PALUMBI G.

Contributo allo studio della loggia mediastinica anterosuperiore e del
ligamento sternopericardiaco superiore nell'uomo.
Ric. Morfol., 1944, 20-21, 145-166.

260 - PATEL M., CREYSSEL J., DARGENT M.

Précis d'Anatomie Médico-Chirurgicale.
Maloine Edit., Paris, 1951.

261 - PATHOLOGIE DU THYMUS CHEZ L'ADULTE

37e Congrès Français de Médecine, Paris, 1969.
Masson et Cie Edit., Paris, 1969.

262 - PATTEN B.M.

Human Embryology.
Mc. Graw-Hill Edit., New-York, 1968.

263 - PATURET G.

Traité d'Anatomie Humaine.
Masson et Cie Edit., Paris, 1958.

264 - PEROL R., VALLETEAU de MOUILLAC M.

Thymus. Embryologie. Anatomie. Histologie.
Encycl. Med-Chir.1970, 10665 A¹⁰.

265 - PIGACHE R., WORMS G.

Circulation du lobule thymique.
Bull. Mém. Soc. Anat. Paris, 1910, 12, 837-854.

266 - PINCKLE D.

Ultrastructure of human fetal thymus.
Am. J. Dis. Child., 1968, 115, 222-238.

267 - PINES L., MAIMAN R.

The innervation of the thymus.
J. New. Dis., 1929, 69, 361-384.

- 268 - PIRKEY W.P.
Epithelioma of undescended thymus in a child.
Arch. Otolaryngol., 1954, 59, 237-240.
- 269 - PLEAU J.M., FUENTES V., MORGAT J.L., BACH J.F.
Caractérisation d'un récepteur spécifique du facteur thymique sérique dans une lignée lymphocytaire T humaine.
C.R. Acad. Sci. Paris, 1979, 288, série D, 445-448.
- 270 - POIRIER J., CHEVREAU J.
Feuillets d'histologie humaine.
Librairie Maloine Edit., Paris, 1969.
- 271 - POIRIER P., CHARPY A.
Traité d'Anatomie Humaine.
Masson et Cie Edit., Paris, 1912.
- 272 - POLITZER G., HANN F.
Über die Entwicklung der branchiogenen Organe beim Menschen.
Z. Anat. Entwichr. Ges., 1935, 104, 670-708.
- 273 - POLITZER G.
Zur Frage des Schicksales des telobranhial Körpers beim Menschen.
Z. Anat. Entwichr. Ges., 1936, 105, 429-432.
- 274 - POLITZER G., STOCKINGER L.
Die Frühenwicklung der Area Mesobranchialis beim Menschen.
Acta Anat. (Basel), 1954, 20, 214-233.
- 275 - PONTE C., REMY J.
Les gros thymus du nourrisson et de l'enfant.
Rev. Prat., 1970, 20, 3777-3792.
- 276 - PRENANT A.
Développement organique et histologique du thymus, de la glande thyroïde et de la glande carotidienne.
La Cellule, 1894, 10, 86-184.
- 277 - QUENEE A.
Etude anatomique de la cavité thoracique (médiastin, plèvres pariétales, dôme pleural).
Thèse Méd., Lille, 1931-1932, N° 28.

- 278 - RADULOVIC R.
Certains aspects morphologiques du thymus, leur importance dans la trachéotomie.
J. Fr. Otorhinolaryngol., 1976, 25, 59-61.
- 279 - REMY J., VOISIN C., RIBET M., PETIT H.
La phlébographie thymique sélective.
Presse Méd., 1969, 77, 2145-2148.
- 280 - REMY J., HERBEAU D., SAUTIERE M., RIBET R., VOISIN C.
Tumeurs thymiques et syndrome cave supérieur.
Ann. Radiol. (Paris), 1971, 14, 895-904.
- 281 - RENAULT P.
Discussion sur les thymomes.
Ann. Chir. Thorac. Cardiovasc., 1971, 10, 195-197.
- 282 - RICHEL A.
Traité Pratique d'Anatomie Médico-Chirurgicale.
Lauwereyns Edit., Paris, 1877.
- 283 - RICKLES N.H., LITTLE J.W.
The histogenesis of the branchial cyst. II. A study of the lining epithelium.
Am. J. Pathol., 1967, 50, 765-777.
- 284 - RIEFFEL H., LE MEE J.
Sur l'anatomie du thymus humain.
C.R. Acad. Sci. (Paris), 1909, 148, 14-15.
- 285 - RIEMER R.W.
Transcervical approach to the thymus and to mediastinal tumors.
Am. J. Surg., 1972, 123, 393-397.
- 286 - RIOUX C., NEVEUX J.Y.
Chirurgie du thymus.
Gaz. Méd. Fr., 1969, 76, 1165-1170.
- 287 - ROBINSON M., FERGUSON C., FLAKE C.G.
Aberrant parathyroid and thymus in pharynx.
Arch. Otolaryngol., 1959, 67, 312-314.

- 288 - ROSAI J., LEVINE G.D.
Tumors of the thymus.
Armed Forces Institute of Pathology Edit., Washington, 1976.
- 289 - ROUVIERE H.
Etude sur les ligaments du péricarde chez l'homme.
Thèse Méd., Montpellier, 1903.
- 290 - ROUVIERE H.
Anatomie des lymphatiques de l'homme.
Masson et Cie Edit., Paris, 1932.
- 291 - ROUVIERE H.
Anatomie Humaine. Descriptive, topographique et fonctionnelle.
Masson et Cie Edit., Paris, 1974.
- 292 - RUBIN M., MISHKIN S.
The relationship between mediastinal lipomas and the thymus.
J. Thorac. Surg., 1954, 27, 494-502.
- 293 - RUSZNYAK I., FOLDI M., SZABO G.
Lymphatics and lymph circulation. Physiology and Pathology.
Pergamon Press Edit., Oxford, 1967.
- 294 - SAADE M., WHITTEN D.M., NECHELES T.F., LEAPE L., DARLING D.
Posterior mediastinal accessory thymus.
J. Pediatr., 1976, 88, 71-72.
- 295 - SAINTE-MARIE G., PENG F.S.
Emigration of thymocytes from the thymus. A review and study of the
problem.
Rev. Can. Biol., 1971, 30, 51-78.
- 296 - SAPPEY C.
Traité d'Anatomie Descriptive.
Delahaye V. Edit., Paris, 1876.
- 297 - SARRAZIN R., CHAMPETIER J., CONTAMIN C.
Quatorze coupes sagittales du médiastin.
Maloine Edit., Paris, 1965.

- 298 - SARRAZIN R., GROULIER P., CHAMPETIER J.
La gaine propre de la trachée.
C.R. Ass. Anat., 1965, 128, 1570-1571.
- 299 - SARRAZIN R., VOOG R.
Justification anatomique de la médiastinoscopie.
Lyon Chir., 1965, 61, 352-358.
- 300 - SATAKE T.
On the development of the ultimobranchial body in mammals. II Japanese human fetuses.
Acta Anat. Nügathensis, 1953, 24-25, 167-174.
- 301 - SCHALLER R.T. Jr., SCHALLER J., STEVENSON J.K.
Reversal of wasting syndrome in thymectomized mice by multiple syngeneic or allogeneic thymus grafts.
J. Natl. Cancer Inst., 1967, 38, 287-298.
- 302 - SCHILLHAMMER W.R., TYSON M.D.
Mediastinal thymic cysts. Report of three cases and review of the literature.
Arch. Surg., 1962, 85, 410-417.
- 303 - SEVEREANU G.
Die lymphgefäesse der Thymus.
Arch. Anat. Physiol., 1909, 34, 93-98.
- 304 - SHACKELFORD G.D., McALISTER W.H.
The aberrantly positioned thymus. A cause of mediastinal or neck masses in children.
Am. J. Roentgenol., 1974, 120, 291-296.
- 305 - SHIER K.J.
The morphology of the epithelial thymus : observations on lymphocyte depleted and fetal thymus.
Lab. Invest., 1963, 12, 316-326.
- 306 - SIEGLER R.
The morphology of thymuses and their relation to leukemia.
In : "The thymus in immunobiology".
GOOD R.A., GABRIELSEN A.E.
Harper S.R. Edit., New-York, 1964, 623-655.

307 - SIEGLER R.

The thymus and the unicorn - two great myths of gross anatomy.
Anat. Rec., 1969, 163, 264.

308 - SIMPSON J.C., GRAY E.S., BECK S.J.

Age evolution in the normal human adult thymus.
Clin. Exp. Immunol., 1925, 19, 261-265.

309 - SLOAN H.E. Jr.

The thymus in myasthenia gravis. With observations on the normal anatomy and histology of the thymus.
Surgery, 1943, 13, 154-174.

310 - SOBOTTA J.

Atlas d'Anatomie Humaine.
Maloine Edit., Paris, 1977.

311 - SOUADJIAN J.V., SILVERSTEN M.N., TITUS J.L.

Thymoma and cancer.
Cancer, 1968, 22, 1221-1225.

312 - STREETER G.L.

Developmental horizon in human embryos.
Contrib. Embryol., 1945, 31, 29-63.

313 - SUBLON R.

Contribution à l'étude des formations conjonctives du médiastin.
Thèse Méd., Strasbourg, 1960, N° 17.

314 - SUGIYAMA S.

The fate of the ultimobranchial body of the albino rat with special reference to the formation of the thyroid gland.
Folia Anat. Jpn., 1940, 19, 333-341.

315 - SUGIYAMA S.

The development and the fate of the ultimobranchial body in the mouse with special emphasis on its relation to the thyroid gland.
Jpn. J. Med. Sci., 1942, 9, 153-168.

316 - SUGIYAMA S., TAKI A., MACHIDA Y., FURIHATA N.

The significance and fate of the ultimobranchial body in man in relation to the development of the thyroid gland.
Folia Anat. Jpn., 1959, 32, 329-340.

- 317 - SUGIYAMA S., KITO J., YOKOTA S.
On the problem of the development of the parafollicular cells from the human ultimobranchial body in prenatal life.
Folia Anat. Jpn., 1969, 46, 59-63.
- 318 - SUGIYAMA S.
Embryonic development of human thyroid gland and ultimobranchial body.
Acta Endocrinol. (Kbh.), 1969, suppl. 138, 179.
- 319 - SUGIYAMA S.
The embryology of the human thyroid gland including ultimobranchial body and others related.
Springer Edit., Berlin, 1971.
- 320 - TAMAOKI N., HABU S., YOSHIMATSU H., TSUCHIYA M., WATANABE H., KOBAYASHI T.
Thymic change in Behcet's disease.
Keio J. Med., 1972, 21, 201-213.
- 321 - TAUBER S.D.
The ultimobranchial origin of thyrocalcitonin.
Proc. Natl. Acad. Sci. USA, 1967, 58, 1684-1695.
- 322 - TESTUT L.
Traité d'Anatomie Humaine.
G. Doin Edit., Paris, 1901, 513-522.
- 323 - TEUTLEBEN E.
Die ligamenta suspensoria Diaphragmatis des Menschen.
Arch. Anat. Physiol., 1877, 4, 281.
- 324 - THOMAS J.B.
Introduction to human embryology.
Lea & Febiger Edit., Philadelphia, 1968.
- 325 - THOMPSON A.D.
The thymic origin of Hodgkin's disease.
Br. J. Cancer, 1955, 9, 37-50.
- 326 - THORREN S.J., PANTZER J.G., BENNETT J.E.
Cervical thymus gland. Case report.
Plast. Reconstr. Surg., 1969, 44, 86-88.

327 - TILLAUX P.

Traité d'Anatomie topographique avec applications à la chirurgie.
Asselin et Houzeau Edit., Paris, 1884.

328 - TIZIANO J.P.

Anatomie des parathyroïdes.
Mémoire pour le Concours de la Médaille d'Or des Hôpitaux de Marseille,
Marseille, 1975.

329 - TONDO M.

Contributo allo studio della fine irrozazione del timo.
Boll. Soc. Ital. Biol. Sper., 1940, 15, 447-449.

330 - TÖRÖ I., OLAH I.

Penetration of thymocystes into the blood circulation.
J. Ultrastruct. Res., 1967, 17, 439-451.

331 - TOURAINÉ J.L.

La thymologie.
Cah. Méd. Lyon., 1975, 51, 1295-1296.

332 - TOURAINÉ J.L.

Le thymus en Immunologie et en Pathologie.
Cah. Méd. Lyon., 1975, 51, 1309-1314.

333 - TOURNEUX F., VERDUN P.

Sur les premiers développements de la thyroïde, du thymus et des glandes
parathyroïdiennes chez l'homme.
J. Anat., 1897, 33, 305-325.

334 - TOURNEUX F., SOULIE A.

Sur l'existence d'une Ve et VIe poche endodermique chez l'embryon humain.
C.R. Soc. Biol. (Paris), 1907, 63, 160-161.

335 - TSUCHIYA M.

Clinical prospect of thymology.
Keio J. Med., 1972, 21, 127-145.

336 - TOVI F., MARES A.J.

The aberrant cervical thymus. Embryology pathology and clinical implications.
Am. J. Surg., 1978, 136, 631-637.

- 337 - TUCHMANN-DUPLESSIS H., HAEGEL P.
Embryologie.
Masson et Cie Edit., Paris, 1970.
- 338 - VAN DYKE J.H.
On the origin of accessory thymus tissue, thymus IV : the occurrence in man.
Anat. Rec., 1941, 79, 179-209.
- 339 - VAN DYKE J.H.
Behavior of ultimobranchial tissue in the postnatal thyroid gland : epithelial cysts, their relation to thyroid parenchyma and to "new-growths" in the thyroid gland of young sheep.
Am. J. Anat., 1945, 76, 201-251.
- 340 - VEAU V.
Chirurgie du thymus dans la première enfance.
VIe Congrès International de Chirurgie, Londres, 1923.
- 341 - VERDUN P.
Dérivés branchiaux chez les vertébrés supérieurs.
Thèse Méd., Toulouse, 1898.
- 342 - VERSARI R.
Le arterie timiche nell'uomo ed in altri mammiferi. Loro rapporti con le arterie tiroidee.
Bull. Soc. Lancis, 1897, 17, 316.
- 343 - WATZKA H.
Vergleichende Untersuchungen Über den Ultimobranchialen Körper.
Z. Mikrosk. Anat. Forsch., 1933, 34, 485-533.
- 344 - WELLER G.L. Jr.
Development of the thyroid parathyroids and thymus glands in man.
Contrib. Embryol., 1933, 24, 93-139.
- 345 - WENGLOWSKI R.
Ueber die Halbsfisteln und cysten.
Arch. Klin. Chir., 1912-1913, 100, 789-892.
- 346 - WILLIS R.A.
Borderland of embryology and pathology.
Butterworth Edit., London, 1962.

347 - WINCKLER G.

Manuel d'Anatomie topographique et fonctionnelle.
Masson et Cie Edit., Paris, 1964.

348 - WINIWARTER H. (de)

Développement de foyers thymiques aux dépens des corps thyroïde et parathyroïdes.
C.R. Ass. Anat., 1926, 22, 586-592.

349 - WINIWARTER H. (de)

Thymus, thyroïd, parathyroïdes, corps branchial ultime et leurs relations réciproques.
Liège Méd., 1927, 6, 95-112.

350 - WINIWARTER H. (de)

Ilôts thymiques des thyroïdes et parathyroïdes.
C.R. Ass. Anat., 1932, 28, 579-586.

351 - WINIWARTER H. (de)

Recherches sur l'évolution des dérivés branchiaux et l'histogénèse du thymus (cobaye).
Arch. Biol., 1933, 44, 741-808.

352 - WINIWARTER H. (de)

Recherches sur les dérivés branchiaux (chat). I. Evolution des dérivés branchiaux. II. Histogénèse du thymus. III. Anomalies.
Arch. Biol., 1935, 46, 369-427.

353 - WORMS G., KLOTZ H.P.

Le thymus. Anatomie, Histologie, Physiologie clinique et thérapeutique.
Masson et Cie Edit., Paris, 1935.

354 - YAMADA M., HOSAKA T.

Neurological and angiological studies on the medulla of human thymus.
Bull. Tokio Med. Univ., 1954, 1, 1-18.

355 - YOKOH Y.

Development of the third branchial duct in the human embryo.
Folia Anat. Jpn., 1965, 40, 551-563.

- 356 - YOSHIMATSU H., ISHIHARA T., KIKUCHI K., IKEDA T., YAMAZAKI S.,
HATAKEYAMA T., MURAKAMI M., KOBAYASHI K., TSUCHIYA M., SHIMABUKURU K.,
HABU S., TAMAOKI N.

Results and effectiveness of thymectomy via the suprasternal notch in
myasthenia gravis.

Keio J. Med., 1972, 21, 215-233.

- 357 - YUNE H.Y., KLATTE E.C.

Thymic venography.

Radiology, 1970, 96, 521-526.

- 358 - ZANCA P., CHUANG T.H., DEAVILA R., GALINDO D.L.

True congenital mediastinal thymic cyst.

Pediatrics, 1965, 36, 615-619.

- 359 - ZHDANOV D.A.

Nouvelles données sur la morphologie fonctionnelle du système lymphatique
des glandes endocrines.

Acta Anat., 1960, 41, 240-242.

- 360 - ZOJA

Sulla permanenza della glandula timo nei fanciulli e negli adolescenti.

Bull. Sci., 1885.

Cité par TESTUT - 322).

- 361 - ZOUNG KANYI J.

Contribution à l'étude de l'anatomie macroscopique du thymus.

(Morphologie, vascularisation, données pondérales chez le nouveau-né
africain).

Thèse Méd., Paris, 1964, N° 653.

- 362 - ZUCKERKANDL E.

Die Entwicklung der Schilddrüse und der Thymus bei der Ratte.

Anat. Hefte, 1903, 21, 1-28.




TABLE DES MATIERES

<u>GENERALITES - INTRODUCTION</u>	7
▪ L'école d'Alexandrie	7
▪ Anatomie - Signification - Fonctions	8
▪ Le thymus et l'immunité	10
<u>EMBRYOLOGIE</u>	19
▪ Généralités	21
▪ Le développement du thymus III	25
. <i>Stade pré-primordial</i>	25
. <i>Stade primordial précoce</i>	27
. <i>Stade du complexe branchial</i>	27
. <i>Stade de fusion</i>	31
. <i>Stade de lobulation</i>	31
. <i>Stade définitif</i>	31
▪ Le développement du thymus IV	33
▪ L'environnement	42
. <i>Les muscles du cou</i>	42
. <i>La veine cave supérieure et ses affluents</i>	42
. <i>Les gaines vasculaires</i>	43
<u>HISTOGENESE THYMIQUE</u>	47
▪ Le thymus, organe épithélial devient organe lymphoïde	49
▪ La genèse des corpuscules de Hassall	51
<u>ANATOMIE DESCRIPTIVE - DESCRIPTION - RAPPORTS</u>	55
▪ La forme	57
. <i>Le foetus</i>	57
. <i>Le nouveau-né</i>	59
. <i>L'adulte</i>	61
▪ Le nombre des lobes	64
▪ Le poids du thymus	65
▪ Les rapports	67
. <i>La projection antérieure</i>	67
. <i>Les rapports cervicaux</i>	71
. <i>Les rapports thoraciques</i>	81
<u>ULTRA-STRUCTURE THYMIQUE AU COURS DE L'EVOLUTION</u>	91
▪ Le thymus de l'enfant	93
▪ Le thymus de l'adulte	95
▪ Discussion	96

<u>LA LOGE THYMIQUE</u>	99
▪ Etude des conceptions des différents auteurs	101
. <i>Théorie des classiques</i>	105
. <i>Théorie moderne</i>	125
▪ Etude personnelle	137
. <i>Les dissections</i>	139
. <i>Les coupes</i>	149
. Les adultes	149
. Les foetus	153
▪ Résultats	157
. <i>La loge thymique</i>	157
. <i>La gaine propre</i>	159
. <i>La capsule thymique propre</i>	162
<u>LA VASCULARISATION ARTERIELLE</u>	163
▪ Données classiques - Evolution des idées	165
▪ Etude personnelle	185
. <i>Etude analytique</i>	185
. <i>Conclusion</i>	198
<u>LA VASCULARISATION VEINEUSE</u>	201
▪ Données classiques	203
▪ Etude personnelle	205
. <i>Etude analytique</i>	205
. <i>Discussion</i>	211
<u>LA MICROVASCULARISATION THYMIQUE</u>	213
<u>LE DRAINAGE LYMPHATIQUE</u>	231
<u>LE THYMUS ET LES GLANDES PARATHYROIDES</u>	241
▪ Etude des différents auteurs	243
▪ Résultats personnels	243
<u>INNERVATION DU THYMUS</u>	249
▪ Historique	251
. <i>Innervation phrénique gauche</i>	251
. <i>Innervation sympathique</i>	252
. <i>Innervation para-sympathique</i>	253
. <i>Innervation mixte</i>	254
▪ Etude personnelle	257
. <i>Nerfs thymiques droits</i>	257
. <i>Nerfs thymiques gauches</i>	257
<u>CONCLUSION</u>	261
<u>LEXIQUE</u>	267
<u>BIBLIOGRAPHIE</u>	275

SERMENT D'HIPPOCRATE

En présence des Maîtres de cette Faculté, de mes chers condisciples, devant l'effigie d'Hippocrate.

Je promets et je jure d'être fidèle aux lois de l'honneur et de la probité dans l'exercice de la Médecine.

Je donnerai mes soins à l'indigent et n'exigerai jamais un salaire au-dessus de mon travail, je ne participerai à aucun partage clandestin d'honoraires.

Admis à l'intérieur des maisons, mes yeux ne verront pas ce qui s'y passe, ma langue taira les secrets qui me seront confiés et mon état ne servira pas à corrompre les mœurs, ni à favoriser le crime.

Je ne permettrai pas que des considérations de religion, de nation, de race, de parti ou de classe sociale viennent s'interposer entre mon devoir et mon patient.

Je garderai le respect absolu de la vie humaine.

Même sous la menace, je n'admettrai pas de faire usage de mes connaissances médicales contre les lois de l'humanité.

Respectueux et reconnaissant envers mes Maîtres, je rendrai à leurs enfants l'instruction que j'ai reçue de leur père.

Que les hommes m'accordent leur estime si je suis fidèle à mes promesses.

Que je sois couvert d'opprobre et méprisé de mes confrères si j'y manque.
