



HAL
open science

Contribution à l'étude de la glomérulonéphrite à dépôts mésangiaux d'IgA chez le cirrhotique : à propos de 2 observations

Serge Contard

► **To cite this version:**

Serge Contard. Contribution à l'étude de la glomérulonéphrite à dépôts mésangiaux d'IgA chez le cirrhotique : à propos de 2 observations. Médecine humaine et pathologie. 1976. dumas-01482681

HAL Id: dumas-01482681

<https://dumas.ccsd.cnrs.fr/dumas-01482681>

Submitted on 3 Mar 2017

HAL is a multi-disciplinary open access archive for the deposit and dissemination of scientific research documents, whether they are published or not. The documents may come from teaching and research institutions in France or abroad, or from public or private research centers.

L'archive ouverte pluridisciplinaire **HAL**, est destinée au dépôt et à la diffusion de documents scientifiques de niveau recherche, publiés ou non, émanant des établissements d'enseignement et de recherche français ou étrangers, des laboratoires publics ou privés.



AVERTISSEMENT

Ce document est le fruit d'un long travail approuvé par le jury de soutenance et mis à disposition de l'ensemble de la communauté universitaire élargie.

Il n'a pas été réévalué depuis la date de soutenance.

Il est soumis à la propriété intellectuelle de l'auteur. Ceci implique une obligation de citation et de référencement lors de l'utilisation de ce document.

D'autre part, toute contrefaçon, plagiat, reproduction illicite encourt une poursuite pénale.

Contact au SID de Grenoble :
bump-theses@univ-grenoble-alpes.fr

LIENS

Code de la Propriété Intellectuelle. articles L 122. 4
Code de la Propriété Intellectuelle. articles L 335.2- L 335.10

<http://www.cfcopies.com/juridique/droit-auteur>

<http://www.culture.gouv.fr/culture/infos-pratiques/droits/protection.htm>

1er Exempl.

UNIVERSITÉ SCIENTIFIQUE ET MÉDICALE
DE GRENOBLE
MÉDECINE & PHARMACIE

DOMAINE DE LA MERCI
LA TRONCHE

ANNÉE 1976

N° D'ORDRE : 161

**CONTRIBUTION A L'ETUDE DE
LA GLOMERULONEPHRITE A DEPOTS MESANGIAUX
D'IgA CHEZ LE CIRRHOTIQUE
à propos de 2 observations**

THESE

présentée


à l'Université Scientifique et Médicale de GRENOBLE
pour obtenir le grade de
DOCTEUR EN MEDECINE
DIPLOME D'ETAT

par

Monsieur Serge CONTARD
[Données à caractère personnel]

Soutenue publiquement le 8 décembre 1976
devant la commission d'Examen

M ^{rs} les Professeurs	J. BONNET-EYMARD	Président
	P. COUDERC	
	D. CORDONNIER	
M ^r le Docteur	H. MEFTAH	



Nous remercions :

Messieurs les membres du jury d'avoir accepté
de juger ce travail

Professeur J. BONNET-EYMARD

Professeur P. COUDERC

Professeur D. CORDONNIER

Docteur H. MEFTAHI

CE TRAVAIL A ETE REALISE AU CHU DE GRENOBLE A L'AIDE DES SERVICES ET LABORATOIRES SUIVANTS QUE NOUS TENONS A REMERCIER.

- Service de Néphrologie et Réanimation (Pr J. M. MULLER)

- Pr Ag D. CORDONNIER

- Mme MOREL

- Service de Gastro-Entérologie (Pr J. BONNET-EYMARD)

- Pr J. BONNET-EYMARD, Dr THERY

- Laboratoire d'Anatomie pathologique (Pr P. COUDERC)

- Pr P. COUDERC, Dr H. MARTIN

- Laboratoire de Microscopie électronique (Pr P. STOEBNER)

- Pr P. STOEBNER

- Les laboratoires de Biochimie du CHU de GRENOBLE

- Laboratoire d'Immunopathologie du CTS (Pr R. SEIGNEURIN)

PAR AILLEURS NOUS ADRESSONS EGALEMENT NOS REMERCIEMENTS A

Mr DESGEORGES pour les renseignements fournis relatifs à l'étude de l'Ig A.

Mlle THIRY pour la dactylographie de ce travail.

Cette thèse voudrait compléter deux autres thèses effectuées au CHU de GRENOBLE,

. l'une consacrée à l'étude de la GNM à Ig A, à propos de 35 observations, soutenue le 30.9.1975 par Madame

E. JARLOT-DECHELETTE ;

. l'autre consacrée à l'étude de l'Ig A sérique dans différentes néphropathies à dépôts mésangiaux d'Ig A à soutenir en janvier 1977 par Monsieur DESGEORGES.

Nous voulons remercier ici tous les Patrons,
Assistants, Internes et Infirmières où nous avons appris notre
métier :

Service de Cardiologie : Pr MARTIN NOEL

Service de Chirurgie : Pr CALAS

Service de Réanimation : Pr MULLER

Service de Pédiatrie : Pr ROGET

Service de Chirurgie orthopédique : Pr BUTEL

Service d'Hémodialyse : Pr MULLER

Service de Chirurgie vasculaire : Pr GAUTIER

Service de Médecine et Toxicologie : Pr FAURE

PLAN

	Pages
I - <u>INTRODUCTION - HISTORIQUE DE L'ETUDE DES LESIONS RENALES CHEZ LE CIRRHOTIQUE ET DANS D'AUTRES AFFECTIONS HEPATIQUES</u>	1
II - <u>ETUDE DES CAS OBSERVES</u>	7
III - <u>ETUDE CLINIQUE ET BIOLOGIQUE</u>	22
Antécédents et Habitude de vie	22
Diabète	22
Intoxication éthylique	22
Signes cliniques	24
La Cirrhose hépatique	24
Hypertension artérielle	24
Signes biologiques	25
La Protéïnurie	25
L'Hématurie	26
La Fonction rénale	26
Protéïnes sériques et répartition électrophorétique	27
Les Immunoglobulines sériques	28
Autres examens biologiques	29
IV - <u>ANATOMO-PATHOLOGIE DES LESIONS GLOMERULAIRES CHEZ LE CIRRHOTIQUE</u>	31
1°) <u>Etude de la littérature</u>	31
2°) <u>Matériel et Circonstances de la biopsie rénale</u>	38
3°) <u>Etudes en microscopie optique</u>	39

A) Le Glomérule	39
B) Les Vaisseaux	40
C) Les Tubes	40
D) Le Tissu interstitiel	40
4°) <u>Etudes en microscopie électronique</u>	41
A) Les lésions mésangiales	41
B) l'interposition de cellules mésangiales dans les parois capillaires du floculus	41
5°) <u>Etudes en Immunofluorescence</u>	41
6°) <u>Conclusion</u>	42
V - <u>DISCUSSION - DONNEES ACQUISES - HYPOTHESES PATHOGENIQUES</u>	44
1°) <u>L'Ig A</u>	44
A) Rappel sur l'Ig A normale	44
B) L'Ig A sérique dans la néphropathie de la cirrhose alcoolique et dans la GN de Berger	50
2°) <u>Le Mésangium</u>	57
A) Rappel sur le mésangium normal	57
B) Le Mésangium en pathologie expérimentale	64
C) Le Mésangium dans les néphropathies humaines	65
3°) <u>Hypothèses pathogéniques</u>	70
VI - <u>CONCLUSIONS</u>	74
VII - <u>BIBLIOGRAPHIE</u>	78

LISTE DES ABREVIATIONS UTILISEES DANS LE TEXTE

BIO	=	Bilan immunologique d'orientation
BR	=	Biopsie rénale
BSP	=	Brome-sulfone-phtaleïne
CS	=	Créatinine sanguine
DM	=	Dépôts mésangiaux
GN	=	Glomérulonéphrite
GNB	=	Glomérulonéphrite de Berger
GNM IgA	=	Glomérulonéphrite à dépôts mésangiaux d'IgA
HGPO	=	Hyperglycémie provoquée orale
HTA	=	Hypertension artérielle
IF	=	Immunofluorescence
IRC	=	Insuffisance rénale chronique
LED	=	Lupus érythémateux disséminé
ME	=	Microscope électronique
MO	=	Microscope optique
NF	=	Numération formule sanguine
PM	=	Poids moléculaire
PR	=	Purpura rhumatoïde
TA	=	Tension artérielle
TOGD	=	Transit oesophago-gastro-duodéal
UIV	=	Urographie intra-veineuse
VS	=	Vitesse de sédimentation

I - INTRODUCTION

En 1970, Manigand, Morel-Maroger, Simon et Deparis ont étudié en IF les BR de 6 malades porteurs d'une cirrhose du foie. Trois de ces biopsies étaient le siège de dépôts mésangiaux d'Ig A (60).

Une telle anomalie avait été décrite par Berger en 1969 à propos de 90 observations de GN révélées par protéinurie et hématurie (12). Cette importante publication venait compléter les constatations faites dans le même cadre par Galle et Berger en 1962 (43).

Manigand et Coll ont proposé d'intégrer ces GN du cirrhotique dans le vaste cadre des maladies à dépôts mésangiaux d'Ig A (59 - 60).

En 1975, Callard, Bariéty et Coll ont montré que chez des cirrhotiques ne présentant aucun symptôme de GN, on pouvait par BR systématique mettre en évidence des dépôts mésangiaux d'Ig A (18).

Dès lors, l'intérêt de l'association GN à dépôts mésangiaux d'Ig A et cirrhose alcoolique apparaît comme un moyen possible d'étude de ces GN très répandues que sont les GNM Ig A.

Or, les GNM Ig A associées à une cirrhose restent rares. Toutes ces raisons concourent à justifier l'étude de deux observations de lésions glomérulaires avec dépôts mésangiaux d'Ig A, chez deux malades présentant une cirrhose alcoolique et suivis dans le service de néphrologie en 1975 et 1976.

Le but de notre étude est donc de reprendre, à la lumière de ces deux observations, les publications relatives aux atteintes glomérulaires chez le cirrhotique, d'examiner les anomalies cliniques, biologiques, et anatomo-pathologiques présentes dans cette maladie, de voir les liens de cette glomérulopathie avec les différentes hépatopathies et avec les autres néphropathies à dépôts mésangiaux d'Ig A. Nous attachons une importance particulière à l'étude de l'Ig A sérique de ces malades. Enfin, nous tenterons d'émettre une hypothèse pathogénique de l'affection.

HISTORIQUE DE L'ETUDE DES LESIONS RENALES CHEZ LE CIRRHOTIQUE
ET DANS D'AUTRES AFFECTIONS HEPATIQUES

Au cours des cirrhoses hépatiques, on a admis tout d'abord l'intégrité anatomique et fonctionnelle du rein. L'atteinte fonctionnelle du rein au cours de la cirrhose hépatique a été décrite pour la première fois en 1863 par Austin Flint qui notait l'existence d'oligurie chez le cirrhotique.(41) Les publications sur la question se sont ensuite multipliées et le travail le plus important est celui de Villaret en 1906 qui traite des "troubles du débit urinaire dans les affections hépatiques".(98)

L'atteinte organique du rein a été démontrée plus tard et on a tout d'abord insisté sur les lésions tubulaires : existence d'une atrophie tubulaire avec dégénérescence hyaline des cellules tubulaires. Les lésions glomérulaires ont été décrites dans un troisième temps et ce sont elles qui nous intéressent ici.

La première description de l'association cirrhose hépatique - lésions glomérulaires date de 1942. En effet, en 1941 deux publications de Herbut (48) et Allen (3) considéraient les lésions de glomérulosclérose intercapillaire décrites en 1936 par Kimmelstiel et Wilson (54), comme spécifiques du diabète sucré.

Horn et Smetana publient alors en 1942 une étude portant sur 126 sujets non diabétiques.(49)

Chez 32 d'entre eux, il existe des lésions de gloméruloclérose intercapillaire et dans un cas, cette lésion est trouvée chez un cirrhotique présentant un syndrome de Banti.

En 1943, Ravault, Girard et Despierres (75) signalent 3 cas d'association néphrite - cirrhose alcoolique. Dans un seul des cas, on a la preuve histologique de cette association.

En 1946, Baxter et Ashworth étudient les reins de 25 sujets décédés de cirrhose hépatique (7). Ils décrivent des glomérules hyalinisés dans 19 cas et une fibrose péri-glomérulaire dans 10 cas mais insistent surtout sur les altérations tubulaires.

Au cours de la même année, Berthoud reprend la notion de glomérulosclérose de Kimmelstiel-Wilson et constate qu'elle est associée dans 4 cas sur 15 à une cirrhose hépatique. L'auteur en déduit donc "que l'altération hépatique a joué un certain rôle dans la genèse du syndrome de Kimmelstiel" et suppose que "dans la pathogénèse du syndrome de Kimmelstiel-Wilson, le foie agit par le truchement d'un déséquilibre albumineux".(14)

En 1951, Patek, Seegal et Bevans observent chez 200 cirrhotiques autopsiés ou biopsiés, 14 cas de glomérulo-néphrites, toutes de type intercapillaire.(71) Ces glomérulo-néphrites sont de type diffus et montrent selon les stades des lésions inflammatoires ou une hyalinose des parois du capillaire glomérulaire et du tissu conjonctif.

Dans leur étude sur le Rein des cirrhotiques en 1954, Cattan, Sebouh et Habib constatent chez 20 cirrhotiques autopsiés, l'existence dans tous les cas de lésions glomérulaires prolifératives.(19)

En 1958, l'étude de Raphael et Lynch consacrée à la survenue de glomérulopathie de Kimmelstiel-Wilson en dehors du diabète rapporte 6 cas de survenue d'une telle atteinte glomérulaire sur 33 cirrhotiques autopsiés.(74)

A partir des 1959, des auteurs entreprennent l'étude systématique de biopsies rénales de cirrhotiques. C'est le cas de la publication de Bloodworth et Sommers qui étudient le rein de 100 cirrhotiques non diabétiques (17). Ces auteurs décrivent alors de façon très précise les différents stades de lésions qu'ils nomment "glomérulosclérose du cirrhotique". Celle-ci est présente dans 78 cas sur 100 et elle est nettement différenciée des atteintes glomérulaires décrites par Kimmelstiel-Wilson.

La même année, Fisher et Hellstrom observent les mêmes anomalies morphologiques du glomérule mais seulement chez 25 des 100 cirrhotiques autopsiés et proposent la qualificatif de glomérulo-néphrite membrano-proliférative de la cirrhose hépatique.(39)

En 1961, Jones, Rao et Braunstein comparent les biopsies rénales de 50 témoins et de 150 cirrhotiques : l'incidence des lésions glomérulaires est plus élevée chez les cirrhotiques que chez les témoins, mais morphologi-

quement, les aspects observés sont comparables à ceux décrits dans les deux précédentes études, bien que retrouvés moins fréquemment.(53)

En 1965, Sakaguchi, Salomon et Coll étudient des biopsies rénales de 24 malades atteints d'affections hépatiques aiguës ou chroniques (hépatite virale, stéatose hépatique, cirrhose alcoolique, biliaire et post-nécrotique). (79 - 82) Les biopsies sont examinées en microscopie optique et électronique et dans 5 cas en immunofluorescence. Les auteurs proposent le terme plus général de "glomérulosclérose hépatique" pour définir l'ensemble des lésions décrites.

Dans leur étude de 12 biopsies rénale de cirrhotiques (40), en 1968, Fisher et Perez Stable font les mêmes descriptions que Sakaguchi, Salomon et Coll en microscopie optique et électronique. En immunofluorescence, les études sont faites avec des sérums anti-gammaglobulines non spécifiques des différentes immunoglobulines.

En 1969 et 1970, Manigand, Morel-Maroger et Coll rapportent 19 observations de cirrhose ou stéatose hépatique : il existe des lésions glomérulaires dans 15 cas. Les auteurs observent 6 biopsies rénales en IF : dans 3 cas, il y a des dépôts d'Ig A, d'Ig G et de β 1 C globuline. Ils proposent alors d'intégrer cette néphropathie dans le cadre des glomérulopathies à dépôts mésangiaux d'Ig A et Ig G.(59 - 60)

L'étude la plus récente est celle de Callard, Bariéty et Coll en 1975.(18) Elle concerne 10 cas de

cirrhotiques biopsiés au cours d'une anastomose porto-cave. Il existe dans 9 cas des lésions glomérulaires avec dépôts mésangiaux d'Ig A.

On constate que dans l'étude anatomique du rein du cirrhotique, il y a eu plusieurs étapes importantes :

1°) Les auteurs ont été frappés par la survenue de l'association néphrite-cirrhose le plus souvent alcoolique. Les aspects anatomo-pathologiques décrits sont ceux des glomérulopathies de Kimmelstiel-Wilson.

2°) Les études engagées pour prouver la spécificité de la glomérulosclérose de Kimmelstiel-Wilson dans le diabète ont ensuite amené à différencier cette atteinte rénale de la glomérulosclérose du cirrhotique.

3°) L'existence d'aspects histologiques, similaires à la glomérulosclérose du cirrhotique a ensuite été prouvée par Sakaguchi, Salomon et Coll dans des cas de cirrhoses non alcooliques et dans des hépatites (79 - 82). Dans la même publication, ces auteurs ont décrit l'existence de plusieurs stades selon la sévérité et la combinaison des lésions rénales : stade des dépôts, stade de l'organisation et stade des modifications de la paroi capillaire.

4°) Les techniques d'immunofluorescence avec des anti-sérums spécifiques de chaque immunoglobuline amènent à émettre l'hypothèse que ces lésions rénales pourraient entrer dans le cadre des glomérulopathies à dépôts mésangiaux d'Ig A (60 - 18).

II - OBSERVATIONS DES DEUX CAS

DE GNM Iq A

Nous présentons ici les observations de deux malades hospitalisés dans le service de néphrologie du CHU de Grenoble en 1975 et 1976 et suivis par la consultation de ce service.

L'étude du cas de ces deux malades a été réalisée rétrospectivement, pour la plus grande partie et c'est ce qui explique l'absence de certains examens paracliniques en particulier, dont nous aurions souhaité disposer des résultats afin de présenter deux observations parfaitement complètes.

OBSERVATION N° 1

Monsieur DEN. Henri 34 ans

né le : 27.7.1942

I - ANTECEDENTS :

- Familiaux :

Mère : hypertendue à 18 maxima ;

Père : éthylique, décédé ;

4 frères et soeurs décédés dont un d'urémie.

- Personnels :

1952 : fracture du bassin ;

1966 : lupus érythémateux chronique traité par Collagénan*
pendant 1 an puis par Nivaquine* pendant 2 ans et
ensuite par un traitement local.

II - HISTOIRE DE LA MALADIE :

FEVRIER 1976 : Découverte d'une protéinurie de 3,5 g/l au
cours d'un contrôle de médecine du travail.
Le malade est hospitalisé au CHU de GRENOBLE,
dans le service de néphrologie pour bilan.

L'interrogatoire : apporte la preuve d'une intoxication tabagique (2 paquets de cigarettes/jour) et éthylrique (2 à 3 litres de vin/jour).

Le malade ne se plaint d'aucun signe fonctionnel.

L'examen du malade met en évidence :

- une HTA à 18/10 ;

- au point de vue hépatique, une hépatomégalie ferme, non douloureuse, de 3 travers de doigt sur la ligne mamelonnaire ainsi qu'une légère circulation collatérale à droite.

Par ailleurs, il existe un tremblement des extrémités et une hyperesthésie cutanée ;

- au point de vue dermatologique un aspect de lupus érythémateux au visage sans argument clinique en faveur de l'acutisation.

La biologie montre :

- au point de vue hépatique, des examens perturbés :

. clearance de la BSP K1 = 6,8 %

K2 = 2,8 %

. bilirubine totale 10 mg/l ;

. TGO à 39 UI - TGP à 53 UI.

- une fonction rénale normale avec :

. US = 0,22 g/l ;

. CS = 9 mg/l.

Cependant, il existe une protéinurie de (0,85 g/l
(2,10 g/24 h

avec Addis normal.

Tous les autres examens biologiques pratiqués sont normaux, sauf la glycosurie qui est à 0,34 g/l soit 0,85 g/24 h.

L'HGPO n'a pas été pratiquée.

Enfin, on note l'absence d'antigène Australia.

Le bilan immunologique d'orientation a comporté les recherches suivantes :

- Electrophorèse des protéines sériques :

- . les protéines totales sont à 69 g/l avec une légère augmentation des α_2 globulines ;
- . l'albumine est à 36,2 g/l ;
- . le rapport albumine/globuline est supérieur à 1 et on peut dire qu'il n'y a pas de perturbation sévère de l'électrophorèse.

- Dosage des immunoglobulines sériques

et du $\beta_1A \beta_1C$:

g/l	Ig G	Ig A	Ig M	β_1A	β_1C	prot. totales
Date						
15.03.76	8	3,50	1	0,70		69
normale	$\pm 11,7$ $\pm 2,7$	$\pm 2,2$ $\pm 0,8$	$\pm 1,6$ $\pm 0,6$	$\pm 0,9$ $\pm 0,15$		

Il existe un taux élevé d'Ig A sérique tandis que le taux des autres immunoglobulines est normal. Le taux de $\beta_1A \beta_1C$ est légèrement inférieur à la normale.

- Recherche d'une cryoglobulinémie :

Toutes les recherches pratiquées ont été négatives.

- Recherche d'anticorps anormaux :

On note l'absence d'anticorps anti-nucléaires, anti-mitochondries, anti-muscle lisse. On n'a pas mis en évidence d'auto et allo-anticorps anti-érythrocytes fixés ou libres ni de cellules LE.

L'Urographie intraveineuse :

Elle montre deux gros reins symétriques sans anomalie organique.

La biopsie rénale :

Elle est pratiquée chirurgicalement le 17.3.1976 (n° 76 H 12 223 et 76 EL 73).

En microscopie optique, on observe 19 glomérules.

Dans 13 d'entre eux, les boucles capillaires sont régulièrement épaissies et hyalinisées. Les cellules endothéliales sont refoulées dans la lumière par des dépôts endomembraneux. Le mésangium est souligné par la même hyalinose et par une prolifération cellulaire modérée. Les cellules épithéliales sont normales. Il existe une hyalinose des appareils juxta-glomérulaires avec discrète hyperplasie myoïde.

Dans les 5 autres glomérules, ces aspects sont moins marqués, segmentaires. Les artérioles pré et post-glomérulaires comportent pour la plupart de nombreux dépôts hyalins ou fibrinoïdes, PAS +, sténosant parfois la lumière. D'assez volumineuses plaques de ce matériel se retrouvent au niveau du pôle

vasculaire du glomérule.

Le cytoplasme des cellules épithéliales des tubes contournés proximaux est de hauteur normale mais il a un aspect très pâle sans qu'on puisse affirmer de dégénérescence vacuolaire. Les noyaux sont normaux. Dans les lumières de ces tubes, on trouve du matériel protéique.

Conclusion : aspect de glomérulo-néphrite membrano-proliférative. L'atteinte vasculaire est à souligner.

Dr P. Couderc

En immunofluorescence sur prélèvement hépariné :

Anti Ig A : forte fluorescence en plaques sur les parois capillaires du "hile" et fluorescence en amas sur certaines anses capillaires.

Anti Ig G : quelques dépôts granuleux soulignent certaines parois capillaires en double contour.

Anti gamma M)	
)	
Anti kappa)	Idem Ig G
)	
Anti lambda)	

Anti C 3 : fluorescence glomérulaire négative.

quelques plaques dans les parois des artérioles préglomérulaires.

Anti C 4 : Idem

Anti fibrinogène)	
)	
Anti C 1 q)	négatif
)	
Anti albumine)	

Dr P. Couderc

En microscopie électronique :

Le glomérule montre des lésions des basales capillaires dont l'épaisseur est augmentée de façon diffuse et homogène. Il y a aussi des plages où la basale devient feuilletée. Les dépôts denses s'observent en localisation mésangiale ou endo-capillaire. De petits décollements sous-endothéliaux sont à noter.

Un noyau contient des inclusions viroïdes. Il n'y a pas d'inclusions vermiformes intra-ergato-plasmiques caractéristiques du lupus.

A noter dans l'interstitium la présence d'un infiltrat histiocytaire et lympho-plasmocytaire ainsi que la présence de quelques calcifications.

Le diagnostic de glomérulonéphrite pariéto-proliférative ne peut être retenu en raison de l'absence d'interposition des cellules mésangiales dans les parois capillaires foculaires et en raison de l'absence d'hyperplasie cellulaire.

Dr P. Stoebner

III - CONCLUSION :

Il s'agit d'un malade présentant :

- une atteinte hépatique de type cirrhotique (ou pré-cirrhotique) avec une dysglobulinémie portant l'Ig A dont le taux sérique est élevé.

- une fonction rénale normale, mais une atteinte rénale glomérulaire de type membrano-proliférative avec dépôts mésangiaux d'Ig A ;

- un lupus érythémateux chronique non acutisé et limité au niveau du visage ;

- une glycosurie ;

- une HTA.

OBSERVATION N° 2

Monsieur JEA. Maurice 58 ans

né le : 7.11.1918

I - ANTECEDENTS :

- Familiaux :

Mère : accident vasculaire cérébral en 1963 et 1968, décédée ;

Père : Néo de la langue en 1968, décédé.

- Personnels :

1941 : Dysenterie amibienne traitée ;

1942 : Poussée pseudo-palustre ;

1948 : Fracture ouverte du tibia ;

Janvier 1975 : Fracture de côtes ;

Mars 1975 : Malaise avec perte de connaissance.

II - HISTOIRE DE LA MALADIE :

JUIN 1975 : Le malade constate que ses urines sont foncées et légèrement rouges.

JUILLET 1975 : La même constatation l'amène à consulter son médecin-traitant.

Il présente à ce moment là une hématurie et

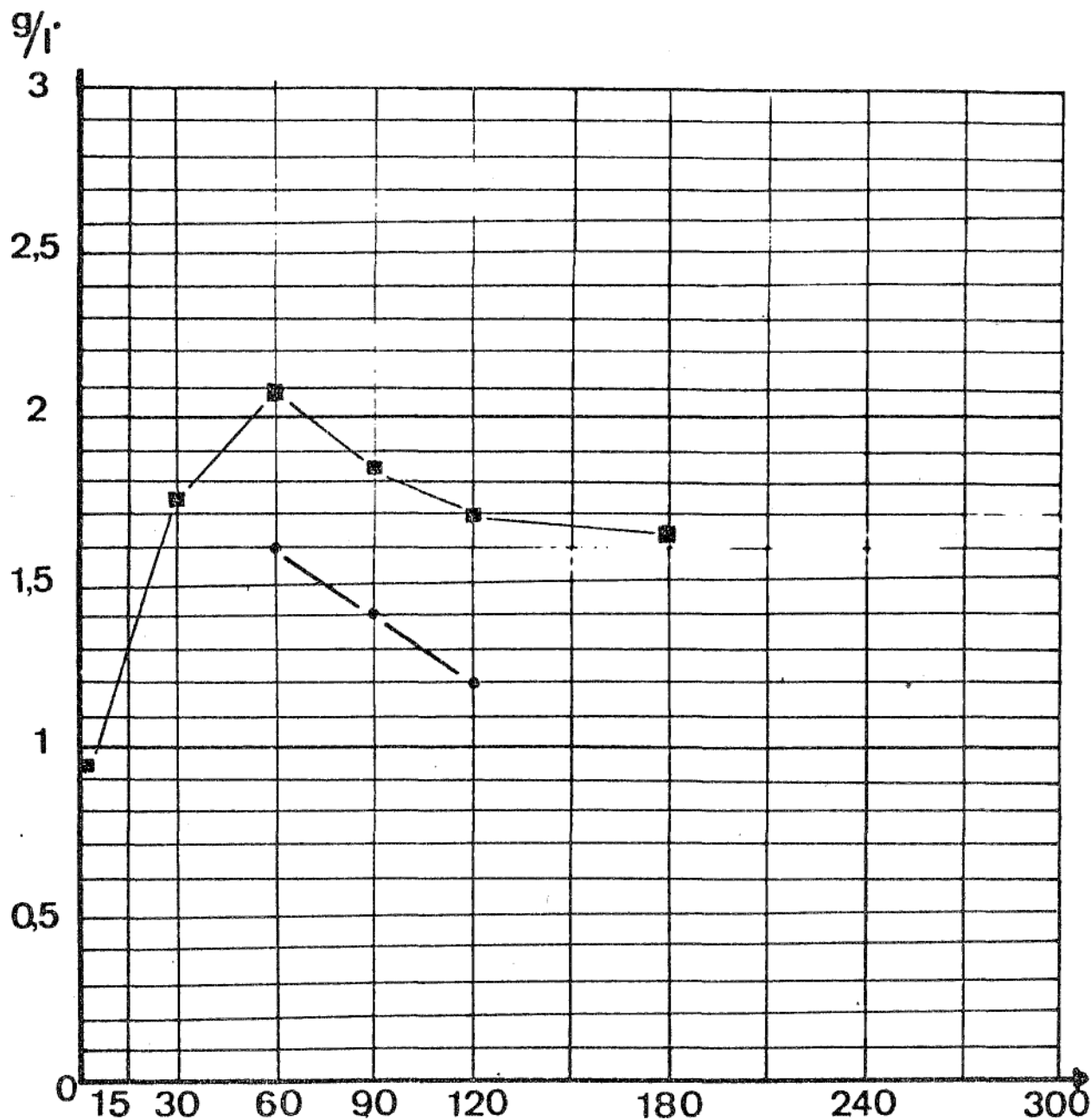
Service du Professeur MULLER - Dpt: Endocrinologie

Poids: 88,7 kg Taille: 1,75 m

Sfce: 2,08 m² Dose:

■ ——— ■ Glycémie g/l

● ——— ● Critères de CONN



NOM JEA.

Prénom Maurice

Age 57 ans Date 1.10.76

HYDRATE DE CARBONE: Etude Globale: HGPO

Tableau n° 1 :

Stand. Longue. Courte
Simple. Insul. Corti. HGH

une protéinurie massives :

- Compte d'addis : 15 millions de GR/mn ;
- Protéinurie : 13 g/24 heures.

DECEMBRE 1975 : Hospitalisation au CHU de GRENOBLE, dans le service de néphrologie pour bilan.

L'interrogatoire : met en évidence la notion d'intoxication éthylique chronique : le malade boit 1 à 2 litres de vin par jour depuis de nombreuses années.

L'examen clinique montre :

- une HTA à 18/11 ;
- un début de circulation collatérale

sans ascite avec un foie de taille normale, ferme à la palpation.

Les examens biologiques de décembre 1975 et janvier

1976 traduisent :

- l'atteinte hépatique avec :

- . cofacteurs entre 60 et 75 % ;
- . clearance de la BSP diminuée ;

$$K1 = 4,4 \%$$

$$K2 = 2,7 \%$$

- l'atteinte rénale avec :

- . US = 0,75 à 1,20 g/l ;
- . CS = 35 à 45 mg/l ;
- . clearance de la créatinine = 33 ml/mn ;
- . protéinurie = 1 g/24 heures.

Le bilan biologique montre d'autres anomalies :

Tableau n° 2 : DOSAGES RESPECTIFS DES IMMUNOGLOBULINES SERIQUES

PRATIQUES SELON UNE METHODE NEPHELOMETRIQUE AUTOMATISEE

Date	g/l	Ig G	Ig A	Ig M	β 1 A β 1 C	proteines totales
	5.12.75	14,5	8	1,75	0,75	67
3.02.76	16	6,5	1,5	0,8	65	
6.02.76	17	6	1,30	0,65	68	
8.06.76	19	10	0,75	0,80	67	
moyenne	16,6	7,6	1,32	0,75	67,5	
normale	11,7 ± 2,7	2,2 ± 0,8	1,2 ± 0,5	0,9 ± 0,15		

- NF : GR 2,8 millions/mm³
Hémoglobine : 8,8 g/100 cc
Hématocrite : 25 %
- Plaquettes : 140 000/mm³
- Compte d'Addis : 1 600 GR/mn
12 000 GB/mn
- VS : 1ère heure : 64 mm
2ème heure : 95 mm

L'exploration du métabolisme des glucides montre :

- une glycémie à jeun à 1,30 g/l sans glycosurie ;
- une HGPO pathologique avec des chiffres de glycémie très au-dessus des critères de Conn. (Tableau n° 1)

Le bilan immunologique d'orientation (BIO) est pratiqué et ses résultats sont les suivants :

- l'électrophorèse des protéines plasmatiques est perturbée avec :
 - . protides totaux entre 65 et 68 g/l ;
 - . rapport albumine/globuline inférieur à 1.
- le dosage des immunoglobulines sériques montre (Tableau n° 2)
 - . une augmentation des Ig A ;
6 à 10 g/l (normale $2,2 \pm 0,8$ g/l)
 - . une augmentation des Ig G ;

Tableau n° 3 EXPLORATION DES DIFFERENTES FRACTIONS DU COMPLEMENT

	Complément total	C 3	C 1 q	C 4	C 3 activateur	C 1 s	Inhibiteur de C 1 s	Properdine
10.06.76	227	122	40,8	30	39	150 %	50,2	135 %
28.09.76	210	68,8		38,4	17,8	50 %	27	81 %
normale	111 ± 35	88 ± 27	27 ± 2	30 ± 7	22 ± 4	100 %	27 ± 2	100 %
unité	UCH 50/ml de sérum	mg/100 ml	mg/100 ml	mg/100 ml	mg/100 ml		mg/100 ml	

14,5 à 19 g/l

(normale $11,7 \pm 2,7$ g/l)

. un taux d'Ig M dans les limites de la normale ;

. un taux de $\beta 1$ a $\beta 1 c$ à la limite inférieure de la normale ;

0,65 à 0,80 g/l

(normale $0,9 \pm 0,15$ g/l)

- l'Ig A salivaire est à 70 mg/l
(normale 30 à 150 mg/l)

- L'exploration des différentes fractions du complément a été réalisée deux fois (Tableau n° 3)

Dans le premier cas, l'ensemble est élevé mais sans signification particulière.

Dans le second cas, on ne retrouve pas l'élévation globale de la première exploration. On note l'abaissement de C 1 q et de C 1 s et l'activation de la voie classique.

- La recherche de cryoglobulinémie :

Elle a été pratiquée plusieurs fois au cours de l'hospitalisation et a été trouvée faiblement positive une seule fois mais il n'a pas été possible d'identifier la cryoglobuline.

- Les recherches des anticorps suivants :

anticorps anti-nucléaires

anticorps anti-mitochondries

anticorps anti-muscle lisse

auto et allo-anticorps anti-érythrocytes fixés ou libres

sont restées négatives.

- Les recherches d'antigène Australia

sont restées négatives.

Le myélogramme a montré les pourcentages suivants de cellules :

Lignées granuleuses	Myélobastes	1 %
	Neutrophiles	74,5 %
	Eosinophiles	2,5 %
Lignées erythroblastiques		8 %
Lignées lymphoïdes		14 %
	dont <u>1,5 % de cellules plasmocytaires</u>	

Le prélèvement médullaire est relativement pauvre. La lignée granulocytaire neutrophile est prédominante tandis qu'on note l'absence de réaction plasmocytaire.

Les examens radiologiques ont montré :

- à l'UIV : l'absence de lésion organique de l'appareil urinaire et des reins mais une faible concentration du produit de contraste ;

- au TOGD : la présence de varices oesophagiennes et d'une hépatomégalie.

La biopsie rénale est réalisée chirurgicalement le 18.12.1975 (n° 75 H 9 659) :

En microscopie optique, on observe 13 glomérules comportant tous une hyalinose mésangiale intense associée

à une prolifération cellulaire endo-capillaire d'intensité moyenne. Dans 4 glomérules, il existe une prolifération extra-capillaire avec synéchies floculo-capsulaires. A certains pôles vasculaires, on observe une véritable collagénéisation de la tige mésangiale.

Les vaisseaux présentent une atteinte très discrète. Une seule artériole pré-glomérulaire comporte une endartérite fibreuse. Les artérioles pré-glomérulaires soit sont normales, soit comportent une discrète vacuolisation des cellules musculaires lisses.

Au niveau des tubules, on note l'aspect pâle de l'ensemble du cytoplasme avec quelques phénomènes de dégénérescence vacuolaire de l'épithélium.

Le tissu interstitiel est épaissi par une fibrose diffuse parfois inflammatoire chronique.

Dr H. Martin

En immunofluorescence, on observe sur le prélèvement à sec :

. Anti Ig A : Fluorescence granuleuse mésangiale intéressant tous les glomérules ;

. Anti gamma M : Fluorescence mésangiale et capsulaire ;

. C'3 : Identique à Ig A. La fluorescence est plus intense pour cet immunsérum que pour les autres ;

. Anti Lambda : Identique à Ig A ;

. Anti C 1 q : Fluorescence mésangiale et capsulaire.

Pas de fluorescence avec les autres immunsérums et notamment pas avec le sérum anti-albumine.

Sur le prélèvement hépariné :

. Anti gamma A : Fluorescence granuleuse
mésangiale intéressant tous les glomérules ;

. C'3 : Identique Ig A. La fluorescence est
plus intense pour cet immunosérum que pour les autres ;

. Anti Lambda : Identique Ig A.
Pas de fluorescence avec les autres immunosérums.

Dr H. Martin

Une laparoscopie est pratiquée :

Elle montre "une cirrhose micronodulaire, in-
téressant également les deux lobes, avec des modifications ar-
chitecturales de la surface, particulièrement importantes au
niveau du lobe droit alors que le lobe gauche est relativement
respecté dans sa forme.

Le foie a une consistance beaucoup plus fer-
me que la normale. Sa couleur est rose-rouge. Il n'y a aucun
aspect suspect de dégénérescence néoplasique

Il n'y a pas d'hypervascularisation péritonéale,
pas de varices au niveau du ligament rond. Il n'y a pas d'ascite
dans la gouttière pariéto-colique, autrement dit, aucun signe
endoscopique d'hypertension portale.

On conclut à l'existence d'un aspect typique
de cirrhose micronodulaire sur foie de taille normale.

Dr Thery

Une biopsie hépatique est pratiquée dans le
même temps :

Les hépatocytes sont le siège d'une légère
dégénérescence granuleuse. Seuls deux fragments sont prolongés
sur un bord par une plage de fibrose dense ponctuée de cellules

inflammatoires mononucléées et sillonnée par des axes vasculaires et par quelques canalicules biliaires.

Cet aspect peut correspondre à celui d'une cirrhose hépatique ou d'une hépatite chronique active.

Dr P. Pasquier

III - CONCLUSION :

Il s'agit d'un malade présentant :

- une cirrhose hépatique prouvée par la laparoscopie avec diminution des cofacteurs et de la clearance de la BSP.

Cette cirrhose est dysglobulinémique, s'accompagnant d'une élévation des Ig A et Ig G avec Ig M normales dans le sérum.

- une insuffisance rénale chronique modérée avec clearance de la créatinine à 33 ml/mn, créatine sanguine à 35 mg/l.

L'étiologie de l'IRC est glomérulaire : la BR montre un aspect de glomérulonéphrite proliférative endo et extra-capillaire à dépôts mésangiaux d'Ig A.

Par ailleurs, on note :

- une HTA à 18/11 ;

- une HGPO pathologique.

III - ETUDE CLINIQUE

ET

BIOLOGIQUE

ETUDE CLINIQUE ET BIOLOGIQUE

1°) Antécédents et habitudes de vie :

- Diabète :

Dans la première observation, il existe une glycosurie mais l'HGPO n'a pas été pratiquée.

Dans la deuxième observation, l'HGPO est pathologique : la glycémie à 60, 90 et 120 minutes est très au-dessus des critères de Conn.

Dans la littérature, il est rarement précisé si l'exploration du métabolisme glucidique de chaque malade porteur d'une affection hépatique a été réalisée : les 20 malades présentés par Manigand et Coll (60) ont une glycémie dans les limites de la normale et une glycosurie négative. Sakaguchi et Coll (79 - 82) signalent deux diabétiques dans leur série de 24 cas de lésions glomérulaires. Bloodworth et Sommers ont éliminé de leur étude les diabétiques (17). Dans toutes les autres séries, on n'a aucun renseignement sur l'existence ou l'absence d'un diabète alors que cette notion nous paraît importante : en effet, nous verrons plus loin que certaines lésions glomérulaires du cirrhotique ont des aspects voisins de ceux observés chez le diabétique.

- Intoxication éthylique :

Dans les deux observations présentées plus haut,

Tableau n° 4: ORIGINE DE LA CIRRHOSE HEPATIQUE

Auteurs	Nombre total de cirrhoses	Cirrhose considérée comme d'origine			
		alcoolique	post hépatitique	biliaire	cryptogénéti- que ou indéterminée
Baxter et Coll(7)	25	22	3	0	0
Patek et Coll(71)	14	11	2	0	1
Bloodworth et Coll(17)	100	65	16	11	8
Fisher et Coll(39)	100	?	?	?	?
Jones et Coll(53)	100	44	56	0	0
Sakaguchi et Coll (79 - 82)	18	14	0	1	3
Fisher et Coll (40)	12	12	0	0	0
Manigand et Coll(60)	20	19	0	0	1
Callard et Coll(18)	10	8	1	0	1
Notre étude	2	2	0	0	0

Tableau n° 5 : PREUVE DE LA CIRRHOSE HEPATIQUE

	Signes et histoire cliniques	Anomalies biologiques			Laparoscopie	Biopsie Hépatique	Autopsie
		Rétention de la BSP	Diminution du TP et des cofacteurs	Tests de Floculation Positifs			
Ravault et Coll (75)	+						+
Baxter et Coll (7)	+						+
Patek et Coll (71)						+ ou	+
Cattan et Coll (19)	+		+				+
Bloodworth et Coll (17)							+
Fisher et Coll (39)							+
Jones et Coll (53)							+
Sakaguchi et Coll (79 - 82)	+					+	
Fisher et Coll (40)		+		+		+	
Manigand et Coll (60)					+	+ 14 fois/20	
Callard et Coll (18)					+	+	
Cas n° 1	+	+					
Cas n° 2	+	+	+		+	+	

Tableau n° 6 : SIGNES CLINIQUES PRESENTS

	Hépatomégalie et Splénomégalie	Ascite	Circulation collatérale	HTP (sans précision)	Ictère	Coma Hépatique
Ravault et Coll (75)	3/3	3/3	3/3			
Baxter et Coll (7)		16/25			9/25	
Patek et Coll (71)	14/14	14/14			12/14	
Cattan et Coll (19)		20/20	20/20	20/20	20/20	
Bloodworth: et Coll (17)				36/53	31/53	10/53
Sakaguchi et Coll (79 - 82)	3/24	3/24			19/24	
Fisher et Coll (40)		2/12			4/12	
Manigand et Coll (60)		4/20			1/20	
Callard et Coll (18)				+		
Observation: n° 1	+	-	+		±	-
Observation: n° 2	±	-	+		-	-

elle est présente (les 2 malades boivent 1 à 3 litres de vin par jour depuis plusieurs années) et suffit à expliquer les lésions hépatiques (cirrhose ou pré-cirrhose dans le premier cas ;

cirrhose confirmée par la laparoscopie dans le deuxième cas).

La recherche de la nature de la cirrhose nous conduit à différencier les différentes étiologies des cirrhoses (Tableau n° 4). La cirrhose alcoolique est la plus fréquente mais on note un certain pourcentage de cirrhoses considérées comme biliaires et post-hépatitiques.

2°) Signes cliniques :

- La cirrhose hépatique :

On observe dans la plupart des cas un ou plusieurs signes liés à son existence : hépatomégalie, splénomégalie, ascite, circulation collatérale, ictère.

Nous rappelons dans les Tableau n° 6 ces signes ainsi que leur fréquence de survenue dans les séries de cirrhotiques ayant subi une BR.

D'autre part, nous avons résumé dans le Tableau n° 5 les signes cliniques, biologiques et histologiques que les auteurs ont jugé nécessaires pour faire la preuve de la cirrhose hépatique.

- Hypertension artérielle :

Elle est présente chez les deux cirrhotiques chez qui nous avons observé une GNM Ig A : dans le premier cas, la TA est à 18/10 tandis que dans le deuxième cas, elle est à 18/11.

Tableau n°7 :

DES LESIONS GLOMERULAIRES

Ravault et Coll (75)	: : : : : :	Présente dans les 3 cas	Supérieure à 5 g/l 3,31 g/l 2,5 g/l)
Baxter et Coll (7)	: : : : : :	Présente dans 12 cas sur 20	2 + à 4 + 1 +	7 cas 5 cas
Patek et Coll (71)	: : : : : :	Présente dans les 14 cas	4 + 3 + 2 + 1 +	4 cas 3 cas 6 cas 1 cas
Cattan et Coll (19)	: : : : : :	Absente dans 1 cas Aucun renseignement dans les 2 autres cas)
Bloodworth et Coll (17)	: : : : : :	Supérieure à 1 g/l dans 1 cas sur 53)
Fisher et Coll Jones et Coll (39 - 53)	: : : : : :	Aucune précision)
Sakaguchi et Coll (79 - 82)	: : : : : :	Présente dans 14 cas sur 24	4 + 2 + 1 + Traces	3 cas 1 cas 4 cas 6 cas
Fisher et Coll (40)	: : : : : :	Présente dans 6 cas sur 12	5,1 g/24 h 3,2 g/24 h 1,9 g/24 h 1,26g/24 h	Traces : 2 cas
Manigand et Coll (60)	: : : : : :	Présente dans 4 cas sur 20	0,07 g/24 h 0,1 g/24 h 1,2 g/24 h 5,4 g/24 h)
Callard et Coll (18)	: : : : : :	Recherchée et absente dans les 10 cas)
Observation n° 1	: : : : : :	3,5 g/l à l'entrée 0,85 g/l soit 2,1 g/24 h à l'hôpital)
Observation n° 2	: : : : : :	13 g/24 h lors d'une hématurie 0,97 à 2,8 g/24 h à l'hôpital et dans les mois qui suivent)

Dans la littérature, l'HTA définie par une TA diastolique supérieure à 90 mm de mercure est trouvée avec une fréquence allant de 100 % (75) à 4 % (17) chez les cirrhotiques biopsiés. L'existence de cette HTA dans un pourcentage non négligeable de cas de cirrhose est un fait intéressant, qui contraste avec la TA basse ou normale classiquement décrite chez les cirrhotiques.

3°) Signes biologiques :

- La Protéinurie :

Dans l'observation n° 1, l'existence d'une protéinurie à 3,5 g/l entraîne l'hospitalisation pour bilan : on retrouve alors une protéinurie de 0,85 g/l soit 2,1 g/24h.

Dans l'observation n° 2, on note l'existence d'une protéinurie massive lors d'un épisode hématurique (13 g/24 h). Au cours de l'hospitalisation et dans les mois qui suivent, la protéinurie est toujours présente (0,97 à 2,8 g/24 h).

Dans l'évolution de la cirrhose, la protéinurie n'est pas couramment décrite au stade de cirrhose "compensée", anascitique (51 - 97). Au stade de cirrhose décompensée, avec ascite et oedèmes, il peut exister une discrète protéinurie.

Dans la littérature, on signale très souvent une protéinurie chez le cirrhotique présentant des lésions glomérulaires : nous avons résumé les résultats de la littérature dans le Tableau n° 7. La protéinurie est en général présente à l'état de traces ou à des taux inférieurs à 3 g/24 h.

Les protéinuries massives sont plus rares tandis que, dans deux

Tableau n° 8 : HEMATURIES MACRO ET MICROSCOPIQUES

Publications		Ravault et Coll (75)	Patek et Coll (71)	Cattan et Coll (19)	Fisher et Coll (40)	Manigand et Coll (60)	Callard et Coll (18)	Obs n° 1	Obs n° 2
Survenue d'Hématurie	Macroscopique			3 cas/3	2 cas/12			-	+
	Microscopique	3 cas/3	12 cas /14		+		1 cas/10	-	-

Dans les publications non citées ci-dessus, les auteurs ne donnent aucune précision sur la survenue ou la fréquence d'hématuries macro ou microscopiques .

cas, une protéinurie importante se voit dans le cadre d'un syndrome néphrotique (16, cas n° 18 - 5, cas n° 1)

- L'Hématurie :

Dans l'observation n° 1, le malade ne signale pas d'épisode d'hématurie et l'examen des urines n'a pas mis en évidence d'hématurie microscopique.

Dans l'observation n° 2, c'est au deuxième épisode d'hématurie macroscopique que le malade consulte son médecin.

Aucune hématurie n'est retrouvée lors de l'hospitalisation.

Dans les publications, on note la fréquence des hématuries macroscopiques chez le cirrhotique présentant des lésions glomérulaires : leur survenue est souvent à l'origine de la découverte de la maladie rénale. En dehors de ces épisodes d'hématuries macroscopiques, la biologie révèle souvent une hématurie microscopique permanente. Nous avons réuni dans le tableau n° 8 les cas où une hématurie était signalée chez les cirrhotiques avec lésions glomérulaires.

- La Fonction rénale :

Dans le cas n° 1, il n'y a pas d'insuffisance rénale.

Dans le cas n° 2, il existe une insuffisance rénale chronique modérée avec :

- . Urée sanguine : 0,75 à 1,2 g/l
- . Créatinine sanguine : 35 à 45 mg/l
- . Clearance à la Créatinine : 33 ml/mn

Tableau n° 9 : ETUDE DE LA FONCTION RENALE

	Urée sanguine supérieure ou égale à 0,8 g/l	Créatinine sanguine	Insuffisance rénale chronique
Ravault et Coll (75)	2 cas sur 3 2,55 g/l 1,20 g/l		2/3
Baxter et Coll (7)	8 cas sur 9		8/9
Patek et Coll (71)	10 cas sur 14		10/14
Cattan et Coll (19)	2 cas sur 3 0,80 1,40		2/3
Bloodworth et Coll (17)	4 cas sur 33 (supérieur à 2,1 g/l)		4/33
Sakaguchi et Coll (79 - 82)	1 cas sur 24		1/24
Fisher et Coll (40)	3 cas sur 12 0,80 0,96 1,10		3/12
Manigand et Coll (60)	2 cas sur 20 0,95 1,40		2/20
Callard et Coll (18)	0	Inférieure à 12 mg/l	0
Observation n° 1	0	9 mg/l	0
Observation n° 2	0,75 à 1,20 g/l	35 à 45 mg/l	+

Dans la littérature (Tableau n° 9), l'étude de la fonction rénale est faite en regardant le taux d'urée sanguine : la fonction rénale sera considérée comme perturbée lorsque l'urée sanguine dépasse 0,80 g/l (sans qu'on puisse objectiver d'une autre manière cette perturbation, le dosage et la clearance de la créatinine n'ayant pas été pratiqués). Dans ces conditions, il existe très souvent une fonction rénale perturbée dans les publications anciennes où l'attention des auteurs avait été attirée par l'association néphrite grave-cirrhose hépatique.

Par contre, Callard et Coll (18) publient 9 cas de GNM Ig A chez des cirrhotiques sans insuffisance rénale (créatinine sanguine inférieure à 12 mg/l).

- Protéines sériques et répartition électrophorétique :

Dans le cas n° 1, les protides totaux sont à 69 g/l. L'albumine est à 36,2 g/l et le rapport albumine/globulines est supérieur à 1.

Il n'existe pas de perturbation sévère de l'électrophorèse.

Dans le cas n° 2, les protides totaux sont entre 61,2 et 68 g/l. L'albumine est inférieure à 30 g/l et le rapport albumine/globulines est inférieur à 1.

Il n'existe pas de bloc $\beta - \gamma$.

Nous ne nous étendrons pas sur les dysprotéinémies et les modifications de la répartition électrophorétique des protéines dans la cirrhose hépatique mais il nous semble intéressant d'étudier les modifications du taux des différentes immunoglobulines, responsables en particulier du bloc $\beta - \gamma$.

- Les Immunoglobulines sériques :

Chez nos deux malades, des dosages d'Ig G, Ig A, Ig M et β 1 A β 1 C ont été pratiqués.

Dans le cas n° 1, il existe une augmentation modérée :

de l'Ig A 3,5 g/l Taux normal $2,2 \pm 0,8$ g/l
l'Ig G, l'Ig M et le β 1 A β 1 C sont légèrement en-dessous de la normale.

Cependant, dans ce cas un seul dosage des immunoglobulines a été pratiqué.

Dans le cas n° 2, il existe une augmentation :

de l'Ig G 16,6 g/l Taux normal $11,7 \pm 2,7$ g/l
et de l'Ig A 7,6 g/l Taux normal $2,2 \pm 0,8$ g/l

Chez l'homme normal, nous savons qu'il existe au moins 5 types d'immunoglobulines définies par leurs caractères physico-chimiques : les Ig G, Ig A, Ig M, Ig D et Ig E. Ces immunoglobulines migrent en position β et γ sur l'électrophorèse des protéines sériques. Elles ont un poids moléculaire et une constante de sédimentation connus quoique variables selon qu'on examine un monomère ou un polymère de la même classe d'immunoglobuline.

En pathologie hépatique, trois de ces immunoglobulines ont été particulièrement étudiées : Ig G, Ig A, Ig M (83 - 76 - 15 - 94 - 99).

C'est ainsi qu'on décrit :

. Dans la cirrhose alcoolique débutante, une augmentation de l'Ig A, isolée au début avec augmentation simultanée du rapport Ig A/transferrine. L'Ig A est alors supérieure à 4 g/l tandis que le rapport Ig A/transferrine est supérieur à 1,8.

. Dans la cirrhose alcoolique évoluée, une hypergammaglobulinémie souvent au-dessus de 35 %, de composition polyclonale. Elle correspond alors à une élévation simultanée des Ig A et Ig M.

. Dans la cirrhose biliaire primitive, un taux élevé d'immunoglobulines ; l'augmentation porte sur les Ig A et Ig G et surtout sur l'Ig M dont le taux est particulièrement élevé dans 90 % des cas.

De ces différentes études, il ressort que dans la cirrhose hépatique, il existe très souvent une augmentation des immunoglobulines sériques et particulièrement de l'Ig A. Les taux d'Ig A retrouvés dans nos deux observations sont élevés comme le sont ceux des 10 cirrhotiques présentés par Callard (18) où le taux d'Ig A sérique va de 2,1 à 15,2 g/l, soit en moyenne 9,6 g/l (normal $1,85 \pm 1,6$ g/l).

- Autres examens biologiques :

Dans les 2 observations, une recherche de cellules LE et un dosage d'anticorps anti-nucléaires ont été pratiqués. Ces examens ont été négatifs dans les 2 cas. La négativité de ces examens est signalée dans une seule publication relative aux atteintes glomérulaires chez le cirrhotique.(40)

En ce qui concerne la recherche de cryoglobuline, celle-ci a été trouvée faiblement positive dans l'observation n° 1. Elle n'a pas été retrouvée à un second examen et n'a pas été identifiée. Dans l'observation n° 2, elle n'a pas été trouvée positive. Dans l'étude de Callard (18), il existe 4 fois sur 10 une cryoglobuline. Elle est analysée 2 fois et contient des Ig G, Ig A, Ig M.

Enfin, toutes les recherches d'anticorps (anti-muscle lisse, anti-mitochondries) et d'antigène Australia ont été négatives dans nos deux observations.

En résumé, les signes cliniques et biologiques sont ceux de la cirrhose hépatique qu'accompagnent le plus souvent un certain nombre de signes rénaux : HTA, protéinurie, hématurie mais la GNM Ig A peut se voir dans la cirrhose hépatique sans symptomatologie rénale.

IV - ANATOMO-PATHOLOGIE DES LESIONS GLOMERULAIRES

CHEZ LE CIRRHOTIQUE

ANATOMO-PATHOLOGIE DES LESIONS GLOMERULAIRES

CHEZ LE CIRRHOTIQUE

Pour réaliser cette étude, nous nous sommes aidés de deux éléments :

1°) les descriptions des différents auteurs ayant travaillé sur la question ;

2°) l'examen des biopsies rénales des deux malades présentant une GNM Ig A.

Nous avons cru bon de rappeler brièvement les conclusions des différentes études publiées entre 1946 et 1975 et consacrées aux lésions glomérulaires chez le cirrhotique. Un tableau indique le nombre de cas, les circonstances de la biopsie et la nature des examens histologiques pratiqués (MO, ME, IF). (Tableau n° 10)

Nous tenterons ensuite de réaliser une synthèse de ces études afin de déterminer quels sont les aspects histologiques les plus fréquemment rencontrés dans les glomérulopathies du cirrhotique.

1°) Etude de la littérature :

A) D'après Callard, Bariéty et Coll 1975 (18) :

La BR est réalisée au cours d'une intervention pour anastomose porto-cave chez 10 cirrhotiques. La cirrhose est prouvée histologiquement ; elle est huit fois d'origine alcoolique, une fois d'origine post-hépatitique et dans le dernier cas, elle est considérée comme cryptogénétique.

Tableau n°10 : CIRCONSTANCES DE LA BIOPSIE RENALE

Auteurs	Années	Nombres de cas	Circonstances de la BR	Examens pratiqués en microscopie					
				optique		électronique		IF	
				Nombres	Lésions gloméru- laires	Nombres	Lésions gloméru- laires	Nombres	Dépôts de glob
Ravault (75) et Coll	1943	3	Néphrite + cirrhose	1	1	-	-	-	-
Baxter et (7) Ashworth	1946	25	Autopsies de cirrhotiques	25	19	-	-	-	-
Berthoud (14)	1946		Découverte grâce à 2 200 autopsies systématiques de 15 cas de GS intercapillaire dont 4 fois chez des cirrhotiques	2 200	15	-	-	-	-
Patek et Coll (71)	1951	200	60 autopsies complètes 140 biopsies post mortem	200	14	-	-	-	-
Cattan et Coll (19)	1954	20	Autopsies de cirrhotiques	19	19	-	-	-	-
Raphael et Lynch (74)	1958	33	Autopsies de cirrhotiques	33	10	-	-	-	-

Bloodworth et Sommers (17)	1959	100	Autopsies de cirrhotiques non diabétiques	100	78	-	-	-	-
Fisher et Hellstrom (39)	1959	100	Autopsies de cirrhotiques	100	25	-	-	-	-
Jones et Coll (53)	1961	100	Autopsies de cirrhotiques. Les résultats sont comparés à 100 BR de sujets témoins	100 + 100	28 10	-	-	-	-
Sakaguchi Salomon et Coll (79 - 82)	1965	24	Biopsies transcutanée chez des malades présentant une hépatite ou une cirrhose hépatique	24	24	24	24	5	5 glob.
Fisher et Coll (40)	1968	12	Biopsie transcutanée de cirrho- tiques	12	9	12	9	?	+
Manigand et Coll (60)	1969 et 1970	20	Cirrhose ou stéatose hépatique biopsie transcutanée	19	15	-	-	6	Ig A : 3 Ig G : 3 β1 C : 4
Callard et Coll (18)	1975	10	Cirrhose alcoolique ou post hé- patitique. La BR est pratiquée au cours d'une anastomose porto- cave. Il existe une série témoin de 10 cas sans pathologie hépa- tique.	10 10	9 1	10 10	10 1	10 10	Ig A : 9 Ig G : 8 β1 C : 7 0
Notre étude	1976	2	Cirrhose alcoolique BR chirurgicale	2	2	1	1	2	Ig A) Ig G) Ig M) β1 C : 1

En microscopie optique, on observe trois types de lésions :

- La glomérulosclérose : elle consiste en un élargissement de la matrice mésangiale et elle est présente dans 9 cas/10.

- La prolifération cellulaire : présentée dans 2 cas/10 de façon modérée. Dans un de ces 2 cas, on note un aspect double contour des boucles capillaires.

- Dépôts fibrinoïdes : présents dans 4 cas, ils sont situés dans la surface mésangiale.

Tandis qu'en électronique on note :

- l'élargissement de la matrice mésangiale : il est constaté dans 8 cas/10.

- la présence de dépôts variés dans le mésangium.

- l'aspect de GN membrano-proliférative dans 1 cas.

En IF, l'Ig A est révélée 9 fois sur 10 tandis que l'Ig M, l'Ig G et l'Ig C sont révélés respectivement 9 fois, 8 fois et 7 fois.

B) D'après Manigand, Morel-Maroger et Coll 1969 et 1970 (59 - 60) :

La BR est pratiquée chez 20 malades présentant une cirrhose ou une stéatose hépatique.

En microscopie optique :

- La glomérulosclérose est présente dans 9 cas/19.
- La prolifération inter-capillaire est présente dans 3 cas/19.
- Des dépôts extra-membraneux s'observent dans 1 cas.
- Des lésions glomérulaires focales sont présentes dans 2 cas : il s'agit de dépôts fibrinoïdes intercapillaires.

Des examens en IF ont été pratiqués 6 fois et ils ont montré des dépôts mésangiaux d'Ig A dans 3 cas de cirrhose.

C) D'après Fisher et Perez-Stable 1968 (40) :

L'étude est réalisée grâce à 12 BR de cirrhotiques avec et sans insuffisance rénale.

En microscopie optique, on note :

- L'épaississement modéré du mésangium, dans 9 cas/12, avec dépôts fibrillaires dans les boucles capillaires des glomérules.
- L'augmentation du nombre des cellules endothéliales, dans 3 cas/12.

En microscopie électronique, les lésions se voient dans le groupe présentant une insuffisance rénale : il s'agit d'un épaississement du mésangium et de la présence de dépôts mésangiaux de forme et structure variées.

D) D'après Sakaguchi, Salomon et Coll 1965 (79 - 82) :

L'étude porte sur 24 BR réalisées au cours de cirrhoses et d'hépatites aiguës et chroniques.

Les modifications observées en microscopie optique sont similaires mais différentes en intensité, classées de ± (minimes) à ++++ (très marquées).

± signifie légère augmentation du matériel PAS + du mésangium, avec cellularité mésangiale normale ;

+ signifie une augmentation généralisée des fibres PAS + du mésangium, avec parfois augmentation de la cellularité mésangiale ;

++ signifie une concentration plus dense de matériel PAS + avec parfois un épaissement de la paroi capillaire.

Ces modifications sont cotées ± à + dans les hépatites aiguës et + à ++ dans les affections hépatiques chroniques.

En électronique, les auteurs définissent trois stades :

- Stade des dépôts : ces dépôts sont de 3 types et sont en position mésangiale ;

- Stade de l'organisation : les dépôts sont présents et on constate une hypertrophie mésangiale ;

- Stade des modifications de la paroi capillaire : la basale capillaire est épaissie.

E) D'après Jones, Rao et Braunstein 1961 (53) :

L'étude permet de comparer 100 BR de cirrhotiques et 100 BR de sujets normaux et ces auteurs notent en mi-

croscopie optique :

- L'absence d'hypercellularité du glomérule,
dans la cirrhose par rapport au groupe témoin ;

- L'existence d'une glomérulosclérose dans
28 cas/100.

De plus on note des lésions de la basale qui est éraillée, épaissie, éclatée dans plus de 75 % des glomérules.

F) D'après Fisher et Hellstrom 1959 (39) :

L'étude porte sur 100 cas de cirrhotiques
biopsiés et on trouve dans 25 cas/100 :

- Un épaississement fibrillaire PAS + diffus
ou focal du mésangium, qui enveloppe parfois des zones de la basale glomérulaire. Parfois, seules quelques zones de la touffe glomérulaire sont altérées ; cette altération part de la tige endothéliale (ou mésangium) pour s'étendre à la basale capillaire.

- Une augmentation de la cellularité des glomérules.

G) D'après Bloodworth et Sommers 1959 (17) :

L'étude porte sur 100 cas de cirrhotiques biopsiés et aboutit à la description de la glomérulosclérose cirrhotique qui est présente dans 78 cas/100 et consiste en :

- Un épaississement fibrillaire, PAS + du mésangium ;

- Une augmentation de la cellularité glomérulaire ;

- L'existence d'une hyperplasie cellulaire et

d'une vacuolisation cytoplasmique.

H) D'après Patek, Seegal et Bevans 1951 (71) :

L'étude porte sur 200 cirrhotiques : dans
14 cas/200, il existe :

- Une glomérulonéphrite intercapillaire dif-
fuse avec :

. au début, réaction cellulaire inflamma-
toire formée de leucocytes ;

. à un stade ultérieur, hyalinisation des
parois du capillaire glomérulaire et du tissu conjonctif ;

éclatement de la
basale ;

prolifération du
tissu conjonctif de la capsule de Bowman.

I) D'après Baxter et Ashworth 1946 (7) :

L'étude porte sur 25 cas de cirrhose hépatique.

Il existe :

- Des glomérules complètement hyalinisés dans
19 cas/25 ;

- Une fibrose péri-glomérulaire dans 10 cas/25 ;

- Un épaissement hyalin de la basale parié-
tale et parfois viscérale.

2°) Matériel et Circonstances de la biopsie rénale :

A la lecture des différentes études consacrées à l'histologie rénale dans la cirrhose, nous nous sommes aperçus que selon les époques, les circonstances de la BR changeaient :

De 1943 à 1961, toutes les BR examinées avaient été prélevées au cours d'autopsie de cirrhotiques, le plus souvent décédés d'insuffisance hépatique ou d'une cause liée à elle (hémorragie digestive) ou plus rarement d'urémie.

A partir de 1965, les BR sont réalisées par voie transcutanée, chez des malades cirrhotiques présentant le plus souvent une symptomatologie rénale.

En 1975 enfin, l'étude de Callard, Bariéty et Coll est réalisée à partir de prélèvements pratiqués au cours d'une anastomose porto-cave.

Ces différentes circonstances de prélèvement nous semblent avoir une influence sur le degré et l'intensité des lésions constatées.

En effet, dans le premier cas, le prélèvement est fait tardivement dans l'évolution de la cirrhose et de plus il a pu être fait plusieurs heures après le décès du malade.

Par contre, dans les deux derniers cas, les

prélèvements sont pratiqués plus précocément dans l'évolution cirrhotique et ces conditions de prélèvement sont très proches de celles de nos deux observations.

C'est pourquoi nous nous attacherons surtout à décrire les études réalisées après biopsie chez le vivant.

3°) Etudes en microscopie optique :

A) Le Glomérule :

La Hyalinose mésangiale : c'est l'élément constant dans toutes les publications. Il s'agit d'une substance hyaline, c'est-à-dire amorphe, acellulaire, bleue au trichrome de Masson, rouge au PAS. Elle est de topographie intercellulaire car elle épaisse la tige mésangiale au pôle vasculaire et les axes mésangiaux situés entre les boucles capillaires foculaires.

Certains auteurs ont tenté de décrire des degrés d'altération mésangiale, selon qu'il existait une légère augmentation, une augmentation généralisée ou une concentration plus dense de matériel hyalin dans le mésangium (79).

L'Hyperplasie cellulaire endo-capillaire : Elle concerne les cellules mésangiales et les cellules endo-capillaires que l'on ne peut différencier en microscopie optique. Elle est décrite par un certain nombre d'auteurs mais sa fréquence de survenue semble faible. Elle est rare dans les cas où l'atteinte mésangiale est très modérée mais elle devient plus fréquente voire constante dans les cas où le matériel hyalin mésangial est très dense.

Les Glomérulonéphrites pariéto-prolifératives :

L'aspect de parois capillaires en double contour visible à l'argent et caractéristique des GN pariéto-prolifératives est peu fréquent. Callard et Bariéty décrivent cet aspect dans une de leurs observations (18). Sur les deux biopsies que nous avons examinées dans notre étude, cet aspect est retrouvé une fois en microscopie optique (observation n° 1) mais pas en électronique.

B) Les Vaisseaux :

Les lésions vasculaires sont très fréquentes et surtout plus marquées que ne le voudrait l'âge du sujet. Elles sont de type dégénératif sous forme d'hyperplasie musculaire lisse, de dépôts de matériel hyalin ou fibrinoïde ou de sténose luminale. Elles se situent principalement au niveau des artérioles inter-lobulaires et pré-glomérulaires.

C) Les Tubes :

Bien que notre étude porte plus spécialement sur les lésions glomérulaires, il nous a paru nécessaire de rappeler la nature des lésions observées. Il s'agit de phénomènes dégénératifs de l'épithélium tubulaire. Les basales tubulaires sont épaissies et feuillerées. On observe fréquemment dans la lumière des cylindres protéïques.

D) Le Tissu interstitiel :

Les lésions interstitielles sont inflammatoires ou fibreuses avec présence d'une hyalinose interstitielle en îlots et de cellules inflammatoires.

4°) Etudes en microscopie électronique :

A) Les lésions mésangiales :

C'est le facteur le plus important. Les lésions se situent à la fois dans le tissu inter-cellulaire et dans le cytoplasme cellulaire.

Dans le tissu inter-cellulaire du mésangium, on observe des fibres de 350 Å de large, des corps lamellaires, des particules noires irrégulières de 35 à 100 Å de diamètre.

Dans le cytoplasme cellulaire, on note l'existence de corps ronds ou ovales formés de matériel homogène ou fibrillaire.

Ces deux types de lésions sont vraisemblablement dues à des phénomènes dégénératifs et ne présentent à notre avis, aucune spécificité.

B) L'interposition de cellules mésangiales dans les parois capillaires du floculus :

Dans les cas où on l'observe, l'aspect ultrastructural est identique à celui de la glomérulonéphrite pariéto-proliférative.

5°) Etudes en Immunofluorescence :

Les études en IF sont peu fréquentes et nous n'avons tenu compte ici que de celles réalisées en utilisant des antisérums spécifiques des différentes immunoglobulines (et non des antisérums anti-globulines). (Tableau n° 11)

Tableau n° 11. : ETUDES EN IMMUNOFLUORESCENCE

Nombre de cas :	totaux	DM Ig A			DM Ig G			DM Ig M			DM I C			Taux d'Ig A
Manigand, Morel Maroger et Coll (39 - 40)	6	3			3			0			3	+ 1 cas douteux	non dosé	
Callard, Bariéty et Coll (18)	10	8 + 1 cas douteux			3 + 5 cas douteux			5 + 4 cas douteux			5 + 2 cas douteux		2,1 à 15,2 g/l moyenne : 9,44 g/l normal : $1,85 \pm 1,6$ g/l	
Notre étude	2	2			2			2			1		N° 1 : 3,5 g/l N° 2 : 6 à 10 g/l moyenne : 7,6 g/l normal : $2,2 \pm 0,8$ g/l	

Dans les 13 cas de GNM Ig A, les dépôts d'Ig A ont été trouvés sous la forme de dépôts granuleux, brillant intensément, de topographie mésangiale mais aussi situés le long des boucles capillaires (dans l'étude de Callard et Bariéty et dans le cas n° 1 de notre étude).

L'Ig G accompagne l'Ig A 8 fois de façon nette et 5 fois de façon moins intense. Le C 3 est trouvé 12 fois dont 3 fois de façon douteuse, tandis que l'Ig M est présent 11 fois, sont 4 fois moins intensément.

L'aspect le plus fréquemment rencontré paraît être celui associant des dépôts granuleux d'Ig A, Ig G, Ig M et C 3 en position mésangiale.

6°) Conclusion :

Ces différentes études en microscopie optique et électronique et en immunofluorescence permettent de mettre en évidence le rôle majeur joué dans ces néphropathies du cirrhotique par le mésangium : le tissu conjonctif qui le compose est hyalinisé ; il présente en ultrastructure des lésions dégénératives variées et en IF des dépôts mésangiaux d'Ig A, Ig G, Ig M et C 3. Il faut noter l'existence de lésions vasculaires avec hyalinose des parois du flocculus et dans quelques cas, dépôts d'immunoglobulines au sein de la paroi capillaire.

Si nous comparons les aspects histologiques trouvés chez nos deux malades à ceux décrits dans l'étude de Callard et Bariéty (18), nous constatons que l'immunofluorescence nous amène aux mêmes résultats. Par contre, parmi les 3 lésions ultrastructurales décrites par ces auteurs comme caractéristique de la "cirrhotic glomerulonephritis" à savoir :

- l'épaississement de la membrane basale ;
 - les dépôts denses aux électrons dans la matrice mésangiale et les parois capillaires ;
 - les surfaces arrondies de raréfaction dans la membrane basale et dans certains dépôts ;
- seule la première lésion est retrouvée sur la BR du malade n° 1.

Cette discordance apparente est peut-être fortuite, par manque de matériel de notre part et il nous paraît difficile de prendre position mais une étude plus systématique de biopsies rénales de cirrhotique le permettrait-elle peut-être ?

V - DISCUSSION

DONNEES ACQUISES - HYPOTHESES PATHOGENIQUES

DISCUSSION

DONNEES ACQUISES - HYPOTHESES PATHOGENIQUES

1°) l'Ig A :

Plusieurs raisons nous conduisent à étudier l'Ig A dans ce travail :

- l'Ig A est l'immunoglobuline constante au niveau des BR des deux malades observés. Par ailleurs, l'Ig A est révélée en abondance au niveau des BR dans quelques néphropathies : GN de Berger, purpura rhumatoïde, certains LED, et certaines GN membrano-prolifératives (52 - 1 - 58 - 44)

- l'Ig A sérique est retrouvée à des taux élevés chez nos deux malades et dans la plupart des cas de cirrhoses alcooliques.(83 - 76 - 15 - 94 - 99)

a) Rappel sur l'Ig A normale :

On la trouve à deux niveaux :

. au niveau des sécrétions externes où elle est l'immunoglobuline principale (20 fois plus abondante que l'Ig G) ;

. au niveau sérique, où son taux est 5 à 6 fois moindre que celui de l'Ig G.(23 - 86 - 89)

La forme monomère est la plus simple, présente en majorité dans le sérum humain (85 à 99 % selon les publications), au contraire des animaux, où la forme dimère est la plus fréquente. (46 - 77)

Comme les autres immunoglobulines, l'Ig A monomère est composée de 2 chaînes légères (lambda ou kappa) et de 2 chaînes lourdes (alpha 1 ou alpha 2). Il existe en effet, 2 sous-classes prouvées d'Ig A aux propriétés antigéniques différentes (chaînes lourdes alpha 1 et alpha 2) et probablement une troisième. (23 - 46 - 102)

La sous-classe Ig A 1 est nettement prédominante (90 %). Il existe des différences chimiques entre les chaînes alpha 1 et alpha 2, surtout dans la teneur en galactosamine, présente dans l'Ig A 1, absente dans l'Ig A 2 (46 - 86 - 89 - 92). Les chaînes lourdes et légères de l'Ig A 1 sont unies par des ponts disulfures, à la différence de celles de l'allotype d'Ig A 2 communément rencontré dans la race Blanche (mais non chez les Noirs) entre lesquelles les ponts disulfures font défaut. (92)

L'Ig A monomère se caractérise, en outre, par son PM de 160 000, sa constante de sédimentation (7 S), sa vitesse électrophorétique (lente ou rapide selon la chaîne alpha), sa demi-vie de 4 à 6 jours.

Une notion particulièrement importante serait celle de l'univalence de l'Ig A monomère (un seul site anticorps fonctionnel) ; l'Ig A monomère ne serait donc pas précipitante.

L'Ig A monomère (mais surtout polymère) peut être responsable d'une hyperviscosité sérique très importante chez certains myélomateux présentant une cryoglobulinémie Ig A. (72)

L'Ig A dimère ou polymérique vient de l'union des chaînes H de monomères (au niveau du fragment Fc) par un polypeptide de faible poids moléculaire : la pièce J (55). Celle-ci unit par des ponts disulfures les monomères au niveau de la cystéine, avant dernier acide aminé de la chaîne lourde (92). Les polymères formés peuvent être composés de 2 à 6 monomères allant de constante de sédimentation 9 S jusqu'à 17 S. La chaîne J est antigénique, mais n'est atteinte par les anticorps que lorsqu'elle n'est pas liée à l'Ig A. Elle est sécrétée par la cellule plasmocytaire qui élabore la dimère.

L'Ig A dimère a plusieurs sites anticorps fonctionnels, donc peut être précipitante.(46 - 92)

Dans les sécrétions, l'Ig A est retrouvée principalement sous forme dimère et associée à un autre polypeptide : la composante sécrétoire. Celle-ci est synthétisée par la cellule épithéliale de la muqueuse indépendamment de l'Ig A (elle est retrouvée au niveau des sécrétions, dans les déficits congénitaux en Ig A) (85). Elle s'unit au dimère au cours de la traversée de celui-ci dans la cellule épithéliale, au niveau du fragment Fc près de la région charnière (49 - 89). Elle a une antigénicité distincte de celle des chaînes alpha. Son poids moléculaire est de 60 000. L'Ig A sécrétoire a une constante de sédimentation de 11 S, son PM est de 380 000. Elle est résistante aux enzymes protéolytiques, à la réduction, la composante sécrétoire protégeant certaines liaisons disulfures.

Le lieu de sécrétion de l'Ig A prête encore à discussion. Des différentes études (11 - 86 - 89 - 92) il semble que les plasmocytes sous les épithéliums des muqueuses soient le lieu de sécrétion principal. Là s'élaborent l'Ig A et la pièce J. L'Ig A dimère traverse ensuite la cellule épithéliale s'associant à la composante sécrétoire et forme à la surface de la muqueuse, l'Ig A sécrétoire. Ces mêmes plasmocytes pourraient déverser une partie de leur sécrétion dans la lymphe puis le sang (formes dimères ?). Ces plasmocytes peuvent aussi émigrer dans la circulation générale et coloniser les organes lymphoïdes centraux (rate, ganglion). Les expériences de synthèse des immunoglobulines chez les souris aneoxiques et holoxéniques semblent démontrer la nécessité d'une longue exposition de la muqueuse intestinale à une flore microbienne pour la stimulation du système Ig A (11). Et la séquence temporelle des sécrétions d'immunoglobulines, l'absence d'Ig A chez les rats et souris thymectomisés (55) est en faveur d'un rôle des lymphocytes T pour induire la différenciation des plasmocytes sécréteurs d'Ig M, en plasmocytes sécréteurs d'Ig G ou d'Ig A. A ce niveau, un rôle biologique de la pièce J est également proposé.

Le taux de l'Ig A sérique dans notre laboratoire est de 2,2 g par litre \pm 0,8. Il connaît de grandes variations avec l'âge : l'Ig A apparaît vers la 11ème semaine de vie et n'atteint le taux adulte qu'entre 7 et 12 ans. Enfin, le taux est plus élevé chez l'homme que chez la femme (91). Il augmente après stimulation locale. (67 - 89)

L'Ig A, outre sa tendance à la polymérisation, présente des propriétés d'agrégation nette avec l'albumine, l'alpha 1 trypsine.(46 - 91)

En microscopie électronique, son image se rapproche de celle de l'Ig G dans sa forme monomère, en Y ; de celle de l'Ig M dans les formes polymères (étoile de monomères réunis par leur fragment Fc). L'image de l'Ig A S n'est pas différente.

Les fonctions biologiques de l'Ig A restent mal connues. L'étude s'est longtemps heurtée à la destruction du fragment Fc par les enzymes protéolytiques.(46 - 86)

L'Ig A sérique ou sécrétoire, par son fragment Fab a une fonction anticorps certaine. Mais l'Ig A monomère semble univalente ; elle ne peut donc insolubiliser l'antigène (cette fonction requiert un antigène ayant au moins 3 déterminants antigéniques par molécule, et un anticorps ayant au moins 2 sites anticorps fonctionnels). Elle peut néanmoins être coprécipitante. L'Ig A dimère peut être précipitante. Il semble pourtant que l'Ig A S ne le soit pas.(73)

Le fragment Fc de l'Ig A ne fixe pas C 1 (50 - 86) ni à l'état normal, ni à l'état agrégé. Mais l'Ig A 1 ou l'Ig A 2, agrégée ou complexée, sous forme monomère ou polymère, peut activer in vitro le complément par la voie alterne, au niveau de C 3 (comme beaucoup d'autres substances) (69). Elle pourrait donc entrer dans des

réactions antigène-anticorps avec intervention des derniers facteurs de la chaîne complémentaire. Cependant, les Ig A normales ou agrégées n'induisent pas de réaction cutanée d'Arthus directe ou passive (50). Les macrophages, les monocytes, les lymphocytes, et les mastocytes n'ont pas de récepteurs pour l'Ig A (73 - 86). L'Ig A n'est pas opsonisante.

Les plaquettes ne relâchent pas de substances vaso-actives en présence de complexes antigène-anticorps où l'anticorps est l'Ig A (il faut remarquer que l'Ig G possède toutes ces fonctions). Mais les Ig A agrégées ou non agrégées pourraient faire relâcher les enzymes lysosomiaux des polynucléaires (86). Cette dernière notion est fortement controversée (73).

L'Ig A peut avoir une fonction anticorps contre de nombreuses bactéries, virus, substances de groupe sanguin, système rhésus, certains ADN et immunoglobulines (86). Sa fonction anticorps contre les immunoglobulines est retrouvée dans plusieurs cryoglobulinémies mixtes (22 - 25 - 88 - 101) et pour des Ig A monoclonales de myélome (88). Elle peut donc entrer comme anticorps dans des complexes immuns, si tant est que les cryoglobulines en soient (6). Certaines Ig A monoclonales ont montré une fonction anti-bêta-lipoprotéine (8).

Enfin, il est trouvé chez certains sujets normaux, des anticorps humains naturels contre l'Ig A digérée par la pepsine (Fragment F(ab)₂) (102). Les anticorps anti-Ig A peuvent être responsables de réactions anaphylactiques et urticariennes post-transfusionnelles (103). Et des anticorps sériques anti-Ig A sécrétoires apparaissent particulièrement abondants chez les cirrhotiques.

AU TOTAL, l'Ig A est l'immunoglobuline principale des sécrétions ; son rôle au niveau sérique est peut-être "accessoire".

Elle est douée de propriétés anticorps certaines.

Elle tend dans le sérum à se polymériser ou s'agréger à de nombreuses particules et formerait de gros complexes.

Sous forme agrégée, l'Ig A pourrait activer le complément par la voie alterne.

Elle ne fixe pas C1, elle n'a pas d'action cytolytique, et ni anaphylactique, et sous forme agrégée, elle ne provoque pas de réaction cutanée d'Arthus.

Son taux dans les sécrétions et dans le sérum augmente après stimulation locale.

b) l'Ig A sérique dans la néphropathie de la cirrhose alcoolique et dans la GN de Berger :

Nous avons vu plus haut qu'il est classiquement décrit une augmentation de l'Ig A dans la cirrhose alcoolique (83 - 76 - 15). Cette augmentation est également présente dans nos deux observations :

. Dans le cas n° 1, l'Ig A est en moyenne à :

7,6 g/l

normal 2,2 ± 0,8 g/l

. Dans le cas n° 2, l'Ig A est à :

3,50 g/l

normal 2,2 ± 0,8 g/l

. Dans la littérature, seuls Callard, Bariéty et Coll publient le taux d'Ig A de leurs malades cirrhotiques présentant une GNM Ig A : le dosage a été réalisé 7 fois sur les 9 cas de GNM Ig A. (18)

Les taux d'Ig A se situent entre :

2,1 et 15,2 g/l normal $1,85 \pm 1,69$ g/l

soit en moyenne 9,44 g/l c'est-à-dire que le taux d'Ig A dans les 7 cas de GNM Ig A chez des cirrhotiques est 5,1 fois plus élevé que la normale.

. Dans la GN de Berger, les avis divergent quant à l'augmentation de l'Ig A sérique : Lowrance (58), De Werra (29), Davies (26), Janin (52) trouvent des taux normaux d'Ig A dans leurs séries. A côté de ces auteurs, Guesry (47), Finlayson (38), Lagrue (56), E. Dechelette (27) trouvent des taux augmentés chez leurs malades. Berger (13) note enfin que parmi les 12 transplantés de sa série, ceux qui récidivent ont tous un taux d'Ig A normal ou élevé, à la différence des autres malades chez qui la GN ne se reproduit pas sur le greffon et qui ont un taux bas d'Ig A.

En conclusion, il existe une augmentation du taux sérique de l'Ig A qui semble :

- constante et importante dans les GNM Ig A du cirrhotique ;

- moins souvent retrouvée et moins importante dans la GN de Berger.

Ces anomalies quantitatives du taux sérique de l'Ig A ont conduit à étudier de façon plus précise les Ig A de différents malades : c'est l'étude réalisée par Desgeorges (28) à l'hôpital cantonal de Genève sous la direction du Professeur Desponts. Desgeorges utilise pour ses études 4 types de sérum :

1°) le sérum d'un malade atteint d'un myélom à Ig A ;

2°) les sérums de 2 sujets porteurs d'une GNB ;

3°) le sérum d'un malade cirrhotique porteur d'une GNM Ig A (observation n° 2) ;

4°) un pool de sérums humains normaux qui servent de témoins.

. Le premier temps de l'étude consiste à réaliser une extraction et une purification de l'Ig A en éliminant en particulier les autres immunoglobulines. La technique est contrôlée par deux moyens :

1°) Réalisation d'une immunoélectrophorèse contre un sérum de lapin anti-sérum humain normal ;

2°) Réalisation d'une immunoélectrophorèse contre un sérum anti Ig A.

Dans les deux cas, on doit observer la présence d'un seul arc de précipitation pour affirmer que l'Ig A ainsi extraite est pure.

. Dans un deuxième temps, Desgeorges réalise une

étude de l'Ig A par différentes techniques que nous allons décrire.

1°) Technique de réduction - alkylation :

Décrite par Janin et André, elle permettrait de rompre les ponts disulfures reliant les monomères constituant l'Ig A polymérique.

Les taux de polymères trouvés sont respectivement :

14 %	dans le groupe témoin
26 %	dans la GN de Berger
20 %	dans l'observation n° 1
80 %	dans le myélome à Ig A

2°) Electrophorèse en gel de polyacrilamide :

Les résultats sont identiques aux précédents mais il s'agit ici d'une mise en évidence non quantitative des polymères et monomères d'Ig A.

3°) Mise en évidence de la chaîne J :

La chaîne J est présente au niveau des dimères mais n'est pas retrouvée lorsque l'Ig A est formée de monomères agrégés. Pour la mettre en évidence, Desgeorges réalise une réduction et une alkylation complète de tous les ponts disulfures ce qui aboutit à scinder la molécule en chaînes légères, chaînes lourdes et chaîne J. Puis on fait une électrophorèse en gel de polyacrilamide à l'urée pour vérifier que la chaîne J existe.

Dans le sérum normal, la chaîne J n'est pas mise en évidence car il n'existe pas assez de polymères ;

Dans le myélome, la chaîne J est mise en évidence ;

Dans les 2 autres cas, la chaîne J n'est pas mise en évidence mais il peut s'agir de la limite inférieure de la sensibilité de la méthode.

Cette méthode ne permet pas de conclure à la présence d'Ig A monomères agrégées ou d'Ig A dimérique.

4°) Mesure du Poids Moléculaire des différentes chaînes :

Les chaînes lourdes et légères ont un PM identique dans les 4 types de sérum.

5°) Dosage d'un hydrate de carbone de l'Ig A :

Les hydrates de carbone créent des liaisons hydrogène entre les monomères aboutissant à l'existence de polymères. L'acide sialique est un de ces hydrates de carbone et il se prête bien à un dosage, réalisé par la méthode calorimétrique de Warren :

Les taux d'acide sialique sont respectivement de :

0,6 g	pour 100 g d'Ig A	dans le groupe témoin
1,4 g	pour 100 g d'Ig A	dans le myélome
1 à 1,2 g	pour 100 g d'Ig A	dans les deux autres cas

6°) Mise en évidence de la composante sécré-

toire dans l'Ig A sérique :

Dans les 4 cas, il lui a été impossible de mettre en évidence le peptide représentant la composante sécrétoire dans la molécule d'Ig A.

7°) Dépôts d'Ig A sur des coupes de rein humain :

Desgeorges dépose chaque type d'Ig A sur une coupe de rein normal puis on révèle par 2 antisérums :

- un antisérum anti Ig A ;
- un antisérum anti (Ig A, Ig M, Ig G).

Dans les deux cas, il n'observe aucune fluorescence donc aucun dépôt d'Ig A sur le rein.

On peut déduire de l'étude de l'Ig A réalisée par Desgeorges, que :

1°) Les Ig A de la GN de Berger et de la GNM Ig A du cirrhotique sont formées d'un pourcentage plus élevé de polymères que dans le groupe témoin (mais moins élevé que dans le myélome).

2°) Les chaînes lourdes et légères constituant les Ig A semblent identiques dans les 4 catégories.

3°) La pièce J n'est révélée que dans le myélome (mais avec des réserves sur la sensibilité de la méthode de caractérisation de la pièce J).

4°) Il n'y a pas d'Ig A sécrétoire dans les 4 Ig A sériques étudiées.

5°) Aucune des Ig A étudiées ne se fixe sur le rein. La seule différence entre les Ig A de la GNM Ig A du cirrhotique et de la GN de Berger réside dans le fait suivant : la migration électrophorétique sur bloc d'amidon du premier type d'Ig A ressemble plus à une migration d'une paraprotéine qu'à une migration d'une Ig A de sérum normal, alors que le tracé de migration du 2ème type d'Ig A se rapproche au contraire du tracé normal.

En conclusion, dans la GN de Berger et la GNM Ig A du cirrhotique, l'Ig A est anormale, intermédiaire entre celle du myélome et celle du sujet normal. Elle est formée dans les 2 cas d'un taux plus élevé de polymères, mais n'est pas d'origine sécrétoire.

L'Ig A de la GNM Ig A du cirrhotique est peu différente de l'Ig A de la GN de Berger.

2°) Le Mésangium :

Son étude nous paraît indispensable à la compréhension des néphropathies à dépôts mésangiaux d'Ig A. C'est en effet à son niveau que l'on constate les phénomènes pathologiques : dépôts d'Ig A en IF, altérations morphologiques en étude optique et ultra-structure.

a) Rappel sur le mésangium normal :

Le mésangium est constitué d'un ensemble de cellules entourées d'une substance inter-cellulaire : la matrice mésangiale. Il est situé au centre de plusieurs capillaires comme une "tige" ou un "axe". Les anses capillaires ont donc une partie externe libre séparée par la membrane basale de l'espace urinaire, et une partie axiale où deux ou plusieurs capillaires accolés délimitent l'espace mésangial (68 - 96). La membrane basale se réfléchit au niveau du mésangium pour se continuer avec la capsule de Bowman. Le mésangium est donc étendu entre l'endothélium capillaire en-dedans, la membrane en dehors. De plus, à la base du glomérule, le mésangium se continue dans les cellules du lacis (encore appelé mésangium extra-capillaire). Celles-ci s'étendent entre les cellules épithélioïdes granuleuses de la média de l'artère afférente sécrétant probablement la rénine, et la macula densa du tube contourné distal.

Son origine est discutée. Pour les uns (35 - 96), les cellules mésangiales dérivent des cellules du tissu conjonctif accompagnant le rameau vasculaire dans la fente du bourgeon en forme de S du néphron primitif. Pour les

autres (68), les cellules mésangiales sont la continuation des cellules musculaires lisses de la média artériolaire qui se rassemblent en un point et forment une tige cellulaire qui s'enfonce dans le glomérule.

Les cellules mésangiales, encore appelées "troisième" cellules ou cellules "endothéliales profondes" ont longtemps été confondues avec les cellules endothéliales. Leur importance est attestée par leur nombre : 25 % des cellules du glomérule, et la surface du mésangium : 8 % de la surface glomérulaire.

En microscopie optique, elles sont difficiles à distinguer des cellules endothéliales. Les études ultra-structurales ont précisé leurs détails. Le noyau tend à être rond, à chromatine claire (57). Surtout le cytoplasme apparaît très étendu, étoilé (35). Ses limites sont très irrégulières. Des diverticules cytoplasmiques font saillie dans la lumière capillaire, entre les cellules endothéliales et s'étendent sur une courte distance entre membrane basale et cellules endothéliales. Les intrications entre les cytoplasmes des cellules mésangiales voisines sont complexes. Le cytoplasme contient un nombre très variable d'organelles selon l'activité cellulaire (35 - 68 - 96). On y trouve de fines fibrilles de 60 angströms de diamètre et quelques structures tubulaires (96). La densité cytoplasmique augmente sous la membrane cellulaire, avec des faisceaux de filaments semblant converger vers ces zones sombres. Cet aspect est comparable à celui des cellules musculaires lisses (35 - 68). Les cellules mésangiales n'apparaissent pas fixées aux cellules endothéliales (35) mais relativement libres dans une

substance inter-cellulaire : la matrice mésangiale. Elle ressemble à la membrane basale par ses caractères morphologiques et tinctoriaux. Elle est amorphe, PAS +, argyrophile, finement fibrillaire et de densité inégale. On y trouve des travées plus denses, ressemblant à la lamina densa et nettement en continuité avec celle-ci à la périphérie des aires mésangiales (96). D'autres régions apparaissent spongieuses : les fibrilles y sont groupés en faisceaux lâches. Il faut noter que ces filaments ne montrent pas de périodicité. A l'état normal, il n'y a pas de collagène, et il n'existe pas de fibroblastes dans le mésangium.

Le phénomène physiologique le plus important réside dans le passage de diverses substances circulantes vers le tissu inter-capillaire où elles s'accumulent avant d'être éliminées, probablement par phagocytose. Cette fonction de "trapping" a d'abord été étudiée pour des molécules sans fonction anticorps : la ferritine (36 - 37), le thoro-trast (57), le carbone (95) et l'or colloïdal (35), la globine (65), les protéines agrégées (66). En raison de leur grande taille, de leur PM élevé, ces corps ne peuvent franchir la barrière représentée par la lamina densa. Mais interviennent également, la charge électrique, la forme et la composition chimique, comme le montre le passage d'agrégats de globine à travers la membrane basale malgré leur poids élevé (65). Enfin, à côté de ces phénomènes physiques, il n'est pas exclu que les cellules mésangiales puissent phagocyter directement certaines substances dans la lumière vasculaire. Les macromolécules accumulées dans le tissu inter-

capillaire sont ensuite éliminées. Leur mode de disparition soulève bien des hypothèses. En reprenant les études concernant le carbone colloïdal, le thorotrast, la ferritine, les protéines agrégées, on s'aperçoit que pour la seule ferritine, il est démontré une accumulation intra-cytoplasmique et une probable phagocytose. Les autres molécules sont mises en évidence, surtout entre les cellules mésangiales. De là, on peut supposer, sans preuve, soit leur phagocytose, soit leur évacuation vers l'extérieur du glomérule dans l'artère afférente ou dans le tubule distal, ou encore par d'hypothétiques canaux lymphatiques (4 - 66 - 95).

Un rôle de "décrassage" du filtre glomérulaire est ainsi attribué au mésangium. De nombreuses expériences font aussi penser que les cellules inter-capillaires sont chargées de l'élimination de la membrane basale "vieillie" alors que la synthèse de celle-ci est assurée par les cellules épithéliales (35 - 100).

Donc, de façon grossière, les molécules lourdes et de grande taille se heurtent à la barrière représentée par la lamina densa et sont évacuées vers le mésangium où elles se logent, avant d'en être éliminées.

Mais il se peut que ces substances pénètrent tout de suite dans le mésangium en passant entre les cellules endothéliales, ou qu'elles soient phagocytées directement par les prolongements intra-luminaux des cellules mésangiales.

Les molécules de taille intermédiaire, franchissent la lamina densa et sont arrêtées par la barrière des cellules épithéliales ; et les très petites passent rapidement dans l'espace urinaire. Ces mêmes propriétés physiques entrent en jeu dans la localisation des immuns complexes au niveau du mésangium.

en dedans de la membrane basale, ou sur le versant épithélial de celle-ci (30 - 44 - 45 - 93). Mais si les rapports sont conservés, les constantes apparaissent différentes en raison de la mise en jeu par les immuns complexes de substances vaso-actives qui modifient la perméabilité de la membrane basale.(10 - 20 - 21)

La clearance de tels immuns complexes par les cellules mésangiales a été étudiée surtout par Michael (66), Mauer (63), mais aussi par Cordonnier (24), Mannik (61), par le biais d'injections d'immuns complexes préformés ou d'immunoglobulines agrégées, réalisant de gros complexes, ayant de nombreuses propriétés des immuns complexes (dont l'activation du complément). Les études quantitatives de la clearance de ces immunoglobulines G agrégées marquées par l'iode radio-actif ont permis à Mauer de montrer que le mésangium fonctionne comme les cellules du système réticulo-endothélial situé au niveau de la peau, du poumon, de la rate, et la localisation au niveau du mésangium ne se ferait qu'après saturation de ce système. Le dépôt des immuns complexes à ces niveaux n'est pas dépendant du complément, mais augmente en sa présence.(61 - 63 - 64)

De plus, les mêmes expériences, conduites chez des animaux néphrotiques par aminonucléoside (63) ou néphrétique par sérum néphrotoxique (64) ont montré une augmentation de l'accumulation des Ig G agrégées dans le mésangium comparativement aux animaux témoins. Le mécanisme de cette surcharge n'apparaît pas clair. Il est certain qu'il n'existe pas de déficit de la phagocytose mésangiale. On peut donc supposer qu'il existe une augmentation de l'apport aux cellules mésangiales qui déborde leurs capacités phagocytaires. L'in-

tégrité de la membrane basale n'est pas mise en jeu (l'excès de "trapping" n'est pas parallèle à la protéinurie), peut-être celle des cellules endothéliales l'est-elle ? (61 - 62)

Il faut noter qu'un apport continu abondant, dépassant les possibilités d'élimination du tissu intercapillaire, conduit à l'accumulation des immuns complexes au niveau du mésangium, puis le long de la membrane basale dans la lamina rara interne (5 - 63). Et dans les situations expérimentales, après arrêt d'apport d'antigènes, les immuns complexes disparaissent rapidement du mésangium. Le mécanisme de cette élimination est encore hypothétique. Aucune preuve de la phagocytose par les cellules mésangiales n'a été rapportée.

D'autres fonctions, très imprécises, du mésangium pourraient être liées à d'éventuelles propriétés contractiles. En faveur de ces dernières, plaident :

. L'aspect ultra-structural comparable en de nombreux points avec celui des cellules musculaires lisses (amas de fibrilles - intra-cytoplasmiques, forme cellulaire, substance inter-cellulaire) ;

. La mise en évidence par immuno-fluorescence d'une fixation d'anticorps anti-actinomyosine. (9)

Une première conséquence de la contraction de la cellule mésangiale, serait de par leur place stratégique, une modification du flux sanguin capillaire.

Une deuxième pourrait s'exercer sur la circulation plasmatique à travers la tige mésangiale, et aurait peut-être dans l'élimination des substances accumulées dans le tissu intercapillaire. (57)

Quant à la capacité de synthèse des cellules mésangiales, elle reste à prouver. Il est cependant logique que ces cellules sécrètent la matrice mésangiale qui les entoure. Mais il n'est pas du tout démontré que le tissu intercapillaire puisse synthétiser des substances vasopressives, malgré la ressemblance entre cellules mésangiales et cellules épithélioïdes granuleuses de la média de l'artère afférente et la mise en évidence chez le chien hypertendu de grains identiques à ceux trouvés dans ces cellules (DUNIHUE).

AU TOTAL, le mésangium situé au centre de plusieurs capillaires et au contact de l'appareil juxta-glomérulaire a une importance physiologique certaine mais encore mal précisée. Les propriétés les mieux connues concernent l'accumulation de différentes molécules à son niveau. Celles-ci ont, en commun, d'être de grande taille et de haut PM. Ces mêmes propriétés caractérisent les immuns complexes qui s'y logent. L'élimination des corps accumulés peut se faire par phagocytose (ce qui est prouvé par la ferritine) ou par évacuation vers l'extérieur du glomérule par des voies encore hypothétiques. Le mésangium, dans l'élimination des immuns complexes lourds, fonctionne peut-être comme le système des phagocytes mononucléés. Le complément n'est pas indispensable pour que les immuns complexes s'y déposent mais son rôle favorisant est certain.

b) Le Mésangium en pathologie expérimentale :

Nous définissons deux groupes selon qu'on obtient sélectivement une néphropathie mésangiale ou eu contraire une néphropathie mésangiale et une atteinte hépatique.

. Le premier groupe concerne les expériences permettant d'obtenir de façon sélective une néphropathie mésangiale : elles consistent à injecter soit des immuns complexes préformés (70 - 66 - 63), soit un antigène contre lequel se forme un anticorps : ces anticorps forment alors un complexe immun de grosse taille (31 - 42 - 44 - 87).

Dans les deux cas, on observe en microscopie optique des lésions mésangiales tandis qu'en IF, les dépôts sont mésangiaux. Mais les immuns complexes ne persistent pas et aucune néphropathie à dépôts mésangiaux d'Ig A n'a pu encore être reproduite expérimentalement.

. Le deuxième groupe concerne à la fois la pathologie hépatique et rénale : les expériences les plus intéressantes sont celles consistant soit à lier les canaux biliaires d'un lapin (78), soit à exposer un rat au tétrachlorure de carbone ou à l'éthionine (80).

Dans les trois cas, on aboutit à créer une lésion hépatique (il s'agit pour le tétrachlorure de carbone d'une cirrhose hépatique et pour l'éthionine d'une fibrose hépatique). Dans le même temps on observe en microscopie optique et électronique les reins prélevés sur ces animaux. En microscopie optique, il existe un élargissement de la matrice mésangiale et un épaissement des parois capillaires. En électronique, on note le dépôt de substances granuleuses

et amorphes dans le mésangium.

On peut être tenté de rapprocher ces hépatonéphrites expérimentales des glomérulopathies du cirrhotique mais il manque à la pathologie expérimentale la preuve de la présence d'immunoglobulines au niveau des lésions mésangiales. Il serait intéressant de réaliser une étude comportant un examen en IF des reins des animaux traités grâce au protocole cité par Sakaguchi et Coll.

c) Mésangium dans les néphropathies humaines :

Le mésangium dans les néphropathies où les dépôts d'immuns complexes soit sont absents, soit prédominent le long des boucles capillaires périphériques :

Nous ne nous étendrons pas sur les modifications du mésangium constatées dans toutes les néphropathies d'origine immune. L'hypertrophie mésangiale y est presque constante et Wilson et Dixon pensent que cette lésion doit, en elle-même, faire soupçonner la présence d'immuns complexes.

L'hypertrophie du mésangium est aussi retrouvée dans toutes les maladies "dégénératives" : diabète, hypertension, vieillissement et dans des intoxications comme celles par l'héroïne. (81 - 96)

Il faut noter que les lésions du tissu intercapillaire sont également fréquentes dans les hématuries macro ou microscopiques isolées ou dans les protéinuries isolées sans que l'IF ne détecte de dépôts d'immunoglobulines. (84)

Néphropathies dans lesquelles les dépôts d'immunoglobulines sont situés principalement dans le mésangium :

Nous avons vu plus haut qu'il existait dans la néphropathie du cirrhotique une pathologie mésangiale majeure. Il existe des affections dont les caractères sont voisins ou communs de ceux de la GN du cirrhotique, c'est le cas de la GN de Berger et de la néphropathie du purpura rhumatoïde. Plus éloignées par leurs caractères, se situent les néphropathies lupiques, la GN membrano-proliférative et les néphropathies à dépôts mésangiaux d'immuns complexes, ceux-ci n'étant pas formés d'Ig A.

1°) GN de Berger :

Sur le plan clinique, les deux affections se caractérisent par la survenue d'hématuries le plus souvent macroscopiques par poussées. Par contre, aucun argument positif ne permet de dire que dans la GN du cirrhotique, la survenue d'une hématurie est liée à une infection muqueuse, alors que ce fait est prouvé dans la GN de Berger. (52 - 27)

Par ailleurs, plusieurs auteurs ont inclus dans leurs séries de GN de Berger des cas où l'association dépôts mésangiaux d'Ig A - cirrhose hépatique était présente : c'est en particulier de cas de

- Janin dont 17 cas de GNB parmi les 105 avaient un état hépatique pathologique (52) ;

- Druet et Coll dont 1 malade présente l'association dépôts mésangiaux d'Ig A et Ig G - cirrhose hépatique (33).

Dans le cas où cette association pathologique est présente, il nous paraît impropre d'utiliser le terme de glomérulopathie primitive (32).

Au point de vue biologique, la protéinurie et le syndrome néphrotique se retrouvent dans les 2 cas, dans des proportions différentes mais qu'il ne semble pas judicieux de comparer. Le taux d'Ig A dans la néphropathie du cirrhotique semble nettement plus élevé que celui de la GN de Berger (5 fois la normale dans l'étude de Callard et Bariéty (18), chez le cirrhotique alors que E. Dechelette le trouve 1,3 supérieur à la normale dans 33 observations de GN de Berger (27)).

Au point de vue histologique, il existe une similitude entre les lésions retrouvées dans les deux affections qui sont de même type bien qu'on puisse rencontrer des formes plus ou moins évoluées dans les 2 cas.

En conclusion, les deux néphropathies ont des similitudes anatomiques et cliniques mais la GN du cirrhotique survient dans un contexte de pathologie hépatique alors que ce contexte manque à la GN de Berger et la fait qualifier de primitive.

2°) Purpura rhumatoïde :

Le PR survient dans une tranche d'âge différente de la glomérulopathie du cirrhotique, avec au point de vue clinique des arthralgies, un purpura cutané et des douleurs abdominales alors que ces signes ne sont pas notés

dans la GN du cirrhotique (18 - 60). La clinique et l'âge du malade permettent donc de faire la différence mais au point de vue anatomo-pathologique, la néphropathie du PR entre dans le cadre des maladies à dépôts mésangiaux d'Ig A.

3°) Néphropathies lupiques :

Dans le cas particulier de l'observation n° 2 où le malade présente depuis 1966 un lupus érythémateux chronique, on pouvait craindre l'acutisation du lupus et c'est une des raisons qui ont amené à pratiquer un bilan chez ce malade. Or, il semble que l'on puisse éliminer actuellement de façon formelle cette hypothèse, devant l'absence de signes cliniques, biologiques et histologiques (microscopie électronique) de LE aigu.

De manière plus générale, il existe des formes où les altérations rénales sont exclusivement mésangiales (1 - 44). L'aspect en microscopie optique est celui de lésions glomérulaires minimales avec hypertrophie mésangiale et prolifération cellulaire modérée. En IF et en ultra-structure, les dépôts sont mésangiaux. Dans les cas les plus sévères, ceux-ci s'étendent en dedans de la membrane basale là où sont retrouvées en microscopie optique des lésions focales. En IF l'Ig A est associée aux autres immunoglobulines ainsi qu'au C 1 q et au C 3.

4°) Glomérulonéphrites membrano-prolifératives :

La pathologie mésangiale y est majeure. Il s'agit d'une prolifération et surtout d'une hypertrophie net-

te de leur cytoplasme, qui envoie des expansions s'infiltrant entre membrane basale et cellules endothéliales. La matrice mésangiale apparaît aussi très hypertrophiée. Cette infiltration du tissu mésangial entoure totalement l'anse capillaire (44 - 33), lui donnant un aspect en double contour. En IF les dépôts contiennent surtout du C 3.

5°) Autres néphropathies à dépôts mésangiaux :

Il est nécessaire de signaler l'existence des néphropathies de l'hépatite virale aiguë où l'on peut constater des dépôts mésangiaux sous la membrane adjacente en ultra-structure. En IF on décèle la présence d'Ig G, Ig M et en quantité moindre d'Ig A et de β 1 C. (34)

Enfin, dans l'alvéolite allergique de la maladie des éleveurs de pigeons, il a été démontré la présence d'immuns complexes circulants et de dépôts mésangiaux d'Ig G. (2)

AU TOTAL, l'étude des autres néphropathies humaines permet de retrouver d'autres néphropathies survenant dans un contexte pathologique systémique (LED et purpura rhumatoïde) ou au contraire considérées comme primitives à l'heure actuelle (GN de Berger).

3°) Hypothèses pathogéniques :

Les GNM Ig A constituent au sein de la classification des glomérulopathies une entité anatomique basée sur l'étude en IF des biopsies rénales. Mais nous savons que ces glomérulopathies surviennent dans un contexte pathologique imprécis, divers ou absent. C'est pourquoi il paraît délicat d'expliquer la pathogénie et l'étiologie de ces maladies.

Les deux observations que nous rapportons ici et celles que nous avons réunies à partir de la littérature, nous semblent présenter un intérêt tout particulier : il s'agit de GNM Ig A survenant dans un contexte pathologique précis qui est celui de la cirrhose hépatique (d'origine alcoolique dans 12 cas sur 13).

Le mécanisme pathogénique de ce type de GNM Ig A semble être lié, nous l'avons vu, à deux facteurs : l'Ig A et le Mésangium.

- l'Ig A : il s'agit de l'immunoglobuline qui est constamment retrouvée au niveau du mésangium du rein des cirrhotiques. Dans la cirrhose hépatique, surtout alcoolique, il existe un taux élevé d'Ig A ; l'étude plus poussée, portant en particulier sur les différents types d'Ig A sérique, objective l'existence d'un taux plus élevé d'Ig A polymérique tandis que l'Ig A monomérique semble identique à celle du sujet normal. La fonction plasmocytaire de sécrétion de cette Ig A ne semble donc pas pouvoir être mise en cause quant à la nature de l'Ig A synthétisée mais on peut imaginer que l'hypersécrétion d'Ig A

par les plasmocytes est due à une stimulation antigénique accrue chez le cirrhotique.

- le Mésangium : sa fonction physiologique la plus connue concerne l'accumulation de différentes molécules à son niveau et leur élimination vers l'extérieur du glomérule par phagocytose ou par un autre processus. Ces molécules peuvent ne pas avoir de fonction anticorps ou représenter au contraire des immuns complexes.

Dans la GNM Ig A du cirrhotique, il semble s'agir d'une maladie immune : en effet, les différentes immunoglobulines présentes au niveau des dépôts mésangiaux, dont l'Ig A et l'Ig G rendent probable cette affirmation. La présence d'un taux élevé d'Ig A sérique et d'un taux important de polymère est également en faveur de cette hypothèse.

On peut suspecter une maladie par complexes immuns circulants : les dépôts en IF ont les mêmes caractéristiques que ceux trouvés dans les maladies par immuns complexes circulants démontrés. Ils sont également formés d'immunoglobulines et de C 3 comme dans ce type de maladie. Dans cette hypothèse, il est très tentant d'incriminer l'Ig A polymérique et de supposer qu'elle est présente au niveau de ces immuns complexes en association avec une autre protéine. Ces immuns complexes viendraient se fixer sur un antigène constituant le mésangium ou sur un antigène accumulé à son niveau et entraîneraient alors les lésions mésangiales constatées.

Le dépôt passif d'immunoglobulines A au ni-

veau du mésangium ne peut être écarté. En effet, le taux élevé d'Ig A, surtout polymérique, peut entraîner la saturation de la fonction de "décrassage" attribuée au mésangium.

Il faut reconnaître que contre cette hypothèse, il existe deux faits :

- tout d'abord, on observe que tous les cirrhotiques présentant un taux élevé d'Ig A sérique ne font pas une GNM Ig A (comme le prouvent un certain nombre d'observations du service de néphrologie) ;

- ensuite, l'Ig A éluee ne se fixe pas sur les coupes de rein normal.

Nous sommes donc amenés à penser que l'association cirrhose hépatique - GNM Ig A est liée à deux phénomènes pathologiques :

- l'existence à certains moments d'immuns complexes circulants dans lesquels l'Ig A est un des constituants ;

- une anomalie du tissu conjonctif, touchant au niveau du rein les cellules mésangiales et au niveau du foie les cellules de Küpfer.

Il reste enfin des inconnues :

- la stimulation antigénique entraînant l'hypersécrétion d'Ig A existe-t-elle réellement et si elle existe, quelle est son origine ?

On peut supposer qu'elle est d'origine intestinale et la

biopsie intestinale pourrait nous renseigner à ce sujet.

En faveur de cette hypothèse, on peut citer l'existence de taux significativement élevés d'anticorps contre des microbes intestinaux dans le sérum de cirrhotiques. (16 - 90)

- l'antigène sur lequel se fixerait l'immun complexe : quelle est sa nature ?

Il pourrait s'agir d'une protéine anormale présente dans le tissu conjonctif intercellulaire et sécrétée par les cellules conjonctives.

VI - CONCLUSIONS

CONCLUSIONS

L'application à la pathologie rénale de la technique d'immunofluorescence rénale a permis de mettre en évidence, dans la cirrhose hépatique d'origine alcoolique, l'existence de glomérulonéphrites à dépôts mésangiaux d'Ig A.

Nous en décrivons ici deux cas qui viennent s'ajouter aux onze cas déjà décrits dans la littérature.

En dehors des signes liés à l'existence de la cirrhose hépatique, la symptomatologie est soit nulle, soit peu abondante. Dans ce deuxième cas, on peut cependant noter :

- la survenue d'épisodes d'hématuries macroscopiques ;
- l'existence d'une protéinurie modérée ou dans de rares cas d'un syndrome néphrotique ;
- l'existence d'une HTA modérée ;

- l'existence d'une insuffisance rénale chronique dans de rares cas.

Le bilan immunologique d'orientation est peu perturbé : on note simplement l'augmentation isolée de l'Ig A sérique dans la plupart des cas.

Les lésions histologiques rénales sont représentées en microscopie optique :

- Au niveau du Glomérule :

Par la hyalinose mésangiale et par l'hyperplasie cellulaire endo-capillaire. Ces lésions sont soit diffuses, soit focales. Il n'y a pas d'hyperplasie cellulaire extra-capillaire dans la majorité des cas, pas de nécrose des basales et il y a peu de phénomènes exsudatifs.

- Au niveau des Vaisseaux :

Par les lésions vasculaires dégénératives nettement plus marquées que ne le voudrait l'âge du sujet.

- Au niveau des Tubes :

Par des phénomènes dégénératifs de l'épithélium tubulaire.

- Au niveau du Tissu Interstitiel :

Par une atteinte inflammatoire ou fibreuse.

En microscopie électronique, les lésions se situent presque exclusivement dans le mésangium et surtout sur la matrice

mésangiale où il existe des phénomènes dégénératifs variés. L'interposition de cellules mésangiales dans les parois capillaires du flocculus est rare et permet alors de porter le diagnostic de GN pariéto-proliférative.

En immunofluorescence, les dépôts d'Ig A sont trouvés dans tous les cas, associés : dans 9 cas sur 13 au C 3, dans 8 cas sur 13 à l'Ig G, et dans 7 cas sur 13 à l'Ig M.

Tous ces caractères font qu'on peut faire rentrer cette glomérulonéphrite dans le cadre des GN à dépôts mésangiaux d'Ig A. Mais nous savons que ce cadre réunit de façon artificielle un certain nombre de GN dont on ne peut expliquer, pour l'instant ni l'étiologie, ni la pathologie.

Les deux cas de GN que nous décrivons représentent pour nous un moyen d'étude des GNM Ig A, puisque survenant dans un contexte très particulier, celui d'une cirrhose hépatique d'origine alcoolique.

Le mécanisme de cette GN semble être lié à deux facteurs : l'Ig A et le mésangium.

L' Ig A est pathologique ; elle est élevée en quantité et anormale en qualité, intermédiaire entre l'Ig A normale et myélomateuse. Elle pourrait alors former :

- soit par l'agrégation de plusieurs molécules d'Ig A ;

- soit par liaison avec un antigène, de gros complexes allant se loger en position mésangiale.

Le mésangium quant à lui, voit se déposer au niveau de son tissu conjonctif intercellulaire ces complexes immuns.

On peut donc évoquer soit un déficit de la fonction de "décrassage" des cellules mésangiales, soit la création de liaison de type antigène-anticorps entre ces complexes et certains composants du tissu conjonctif.

Enfin, on peut supposer que l'existence de ces complexes immuns a un rôle pathogène vis à vis d'autres organes, et en particulier du foie.

VU et PERMIS D'IMPRIMER

GRENOBLE, le

Le PRESIDENT de THESE,

Le Doyen,

M. GEINDRE

Professeur BONNET-EYMARD

VII - BIBLIOGRAPHIE

BIBLIOGRAPHIE

- 1 - AGNELLO V., KOFFLER D., KURKEL H. G.
Immune complex systems in the nephritis of systemic lupus erythematosus.
Kidney Intern., 1973, 3, 90.
- 2 - AKOUN G.M., MOREL-MAROGER L.J., MARSAC J.H., SMITH M.D., VERROUST P.J.
Présence d'immuns complexes dans la circulation et dans le mésangium rénal d'un patient porteur d'une alvéolite allergique extrinsèque pulmonaire.
N.P.M., 1975, 4, 1816.
- 3 - ALLEN A.C.
The morphogenesis and significance of intercapillary glomerulosclerosis.
Paper read before the New York Pathological Society, New York City, January 23, 1941.
- 4 - BARAJAS L.
The ultrastructure of the juxtaglomerular apparatus as disclosed by three dimensional reconstructions from serial sections.
J. Ultr. Res., 1970, 33, 116-147.
- 5 - BARI W.A., TAYLOR J.J., GERMUTH F.G.
The pathogenesis of focal immune complex glomerulonephritis.
Fre. Proc., 1970, 29, 288.
- 6 - BARNETT E.V., BLUESTONE R., CRACCHOLO A., GOLBERG L.S., KANTOR G.L., Mc INTOSH R.M.
Cryoglobulinemia and disease.
Ann. Int. Med., 1970, 73, 95-107.
- 7 - BAXTER J.H., ASHWORTH C.T.
Renal lesions in portal cirrhosis.
Arch. Path, 1946, 41, 476-487.
- 8 - BEAUMONT J.L.
Gamma-globulines et hyperlipidémies. L'hyperlipidémie par auto-anticorps.
Ann. Biol. Clin., 1969, 27, 611-635.

- 9 - BECKER C.G.
Demonstration of actomyosin in mesangial cells of the renal glomerulus.
Am. J. Pathol., 1972, 66, 97-110.
- 10 - BENVENISTE J.
Definition expérimentale d'un rôle nouveau pour l'Ig E.
Déclenchement immunologique de la déposition des immuns complexes.
N.P.M., 1973, 2, 703-706.
- 11 - BENVENISTE J., LESPINATS G., ADAMS C., SALOMON J.C.
Immunoglobulins in intact immunized and contaminated axenic mice : study of serum Ig A.
J. Immunol., 1971, 107, 1647-1662.
- 12 - BERGER J.
Ig A glomerular deposits in renal disease.
Transpl. Proc., 1969, 1, 939-944.
- 13 - BERGER J., YANEVA H., NABARRA B., BARBANEL C.
Recurrence of mesangial deposition of Ig A after renal transplantation.
Kidney Intern., 1975, 7, 232-241.
- 14 - BERTHOUD E.
Cirrhose hépatique et glomérulosclérose de Kimmelstiel-Wilson.
Arch. Mal. App. Dig., Décembre 1946, 35, 2, 503-511.
- 15 - BERTRAND L., TREPO C.
Aspects immunologiques des maladies du foie.
39ème Congrès français de Médecine chez Masson, 1973, 41-71.
- 16 - BJØRNEBOE M., PRYTZ H., ØRSKOV F.
Antibodies to intestinal microbes in serum of patients with cirrhosis of the liver.
The Lancet, January 8, 1972, 58-60.
- 17 - BLOODWORTH J.M.B., SOMMERS S.C.
Cirrhotic glomerulosclerosis, a renal lesion associated with hepatic cirrhosis.
Lab. Inv., 1959, 5, 8, 962-977.
- 18 - CALLARD P., FELDMANN G., PRANDI D., BELAIR M.F., MANDET C., WEISS Y., DRUET P., BENHAMOU J.P., BARIETY J.
Immune complex type glomerulonephritis in cirrhosis of the liver.
Am. J. of Path., 1975, 80, 2, 329-340.
- 19 - CATTAN R., SEBOUK S., HABIB R.
Le rein des cirrhotiques.
Sem. Hop. Paris, 20 janvier 1954, 252-257.
- 20 - COCHRANE C.
Mechanisms involved in the deposition of immune complexes in tissues.
J. Exp. Med., 1971, 134, 75-89.

- 21 - COCHRANE C.G., AIKIN B.S.
Polymorphonuclear leukocytes in immunologic reactions.
J. Exp. Med., 1966, 733-752.
- 22 - CONTE J., BLANC M., MIGNON CONTE M., ABBAL M., ORFILA C.
Cryoglobulinémie au cours des glomérulonéphrites. Etude de
130 cas.
J. Urol. Néphrol., 1974, 80, 773-785.
- 23 - CORDELIER-DOMBES I.
Immunologie fondamentale. Tome I.
Editions Crouan et Roques, Lille, 1975.
- 24 - CORDONNIER D., CHENAIS F., VIALTEL P., MARTIN H.,
RENVERSEZ J.C., MULLER J.M.
Experimental cryoglobulinemia and glomerular deposit in
rabbit after injection with aggregated human gamma-globuline.
Abstract VI Congress Intern, Nephrol., Firenze, 1975.
- 25 - CREAM J.J., HOWARD A., VIRELLA G.
Ig G heavy chain sub-classes in mixed cryoglobulins.
Immunology, 1972, 23, 405-411.
- 26 - DAVIES D.R., TIGHE J.T., JONES N.F., BROWN G.W.
Recurrent haematuria et mesangial Ig A deposition.
J. Clin. Path., 1973, 26, 672-677.
- 27 - DECHELETTE E.
Contribution à l'étude de la glomérulonéphrite à dépôts
mésangiaux d'Ig A.
1975, Thèse Médecine Grenoble.
- 28 - DESGEORGES.
Etudes de l'Ig A dans les GNM Ig A.
1977, Thèse Pharmacie Grenoble, (à soutenir).
- 29 - DE WERRA P., MOREL-MAROGER L., LEROUX-ROBERT C., RICHET G.
Glomérulonéphrites à dépôts d'Ig A diffus dans le mésangium.
Schweiz. Med. Wschr., 1973, 103, 761-768.
- 30 - DOBRIN R.S., MICHAEL A.F.
The role of secretory Ig A in renal disease.
Abstract in Kidney Intern., 1974, 6, 36 A-37 A.
- 31 - DREESMAN G.R., GERMUTH F.G.
Immune complex disease IV.
Hopk. Med. J., 1972, 130, 335.
- 32 - DRUET P., BARIETY J., BERNARD D., LAGRUE G.
Les glomérulopathies primitives à dépôts mésangiaux d'Ig A
et d'Ig G.
Presse Med., 1970, 78, 583-587.
- 33 - DRUET P., LETONTURIER P., CONDET A., MANDET C.
Cryoglobulinaemia in human renal diseases.
Clin. Exp. Immunol., 1973, 15, 483-496.
- 34 - EKNOYAN G., GYÖRKEY F., DICHOSO C., MARTINEZ-MALDONADO M.,
SUKI W.N., GYÖRKEY P.
Renal morphological and immunological changes associated
with acute viral hepatitis.
Kidney Intern., 1972, 1, 413-419.

- 35 - FARQUHAR M.G., PALADE G.E.
Functional evidence of a third cell type in the renal glomerulus.
J. Cell. Biol., 1962, 13, 55-87.
- 36 - FARQUHAR M.G., PALADE G.E.
Glomerular permeability : II ferritin transfer across the glomerular capillary wall in nephrotic rats.
J. Exp. Med., 1961, 113, 699-716.
- 37 - FARQUHAR M.G., WISSIG S.L., PALADE G.E.
glomerular permeability : I ferritin transfer across the normal glomerular capillary wall.
J. Exp. Med., 1961, 113, 47-65.
- 38 - FINLAYSON G., ALEXANDER R., JUNCOS L., SCHLEIN E., TEAGUE P., WALDMAN R., CADE R.
Immunoglobulin A glomerulonephritis. A clinicopathologic study.
Lab. Invest., 1975, 32, 140-148.
- 39 - FISHER E.R., HELLSTROM H.R.
The membranous and proliferative glomerulonephritis of hepatic cirrhosis.
Am. J. Clin. Path. 1959, 32, 48-55.
- 40 - FISHER E.R., PEREZ-STABLE E.
Cirrhotic (hepatic) lobular glomerulonephritis.
Am. J. Pathol, 1968, 52, 869-889.
- 41 - FLINT A.
Clinical Report on Hydroperitoneum.
Am. J. M. Sc. 1863, 45, 306.
- 42 - GABBIANI G., BADONNEL M.C., VASSALLI P.
Experimental local glomerular lesions elicited by insoluble immune complexes.
Lab. Invest., 1975, 32, 33-45.
- 43 - GALLE P., BERGER J.
Dépôts fibrinoïdes inter-capillaires.
J. Urol. Nephrol., 1962, 68, 123-127.
- 44 - GERMUTH F.G., RODRIGUEZ E.
Focal mesangiopathic glomerulonephritis : prevalence and pathogenesis.
- 45 - GERMUTH F.G., SENTERFIT L.B., DREESMAN G.R.
Immune complex disease V. The nature of the circulating complexes associated with glomerular alterations in the chronic BSA - rabbit system.
Hopkins, Med. J., 1972, 130, 344-357.
- 46 - GREY H.M., ABEL C.A., ZIMMERMAN B.
Structure of Ig A proteins.
Ann. N Y Acad. Sci. 1971, 190, 37-48.
- 47 - GUESRY
Aspects cliniques et biologiques des glomérulonéphrites à dépôts mésangiaux d'Ig A chez l'enfant.
Séminaire de Néphrologie Pédiatrique. Hôpital Necker, Paris, 29-30 Avril 1975.

- 48 - HERBUT P.A.
Interacapillary glomerulosclerosis.
Arch. Path. 1941, 31, 501-507.
- 49 - HORN R., SMETANA H.
Interacapillary glomerulosclerosis.
Am. J. Path., 1942, 18, 93-99.
- 50 - ISHIKAZA T., ISHIKAZA K., BORSOS T.
Biological activity of aggregated gamma-globulin. IV Mechanism
of complement fixation.
J. Immunol., 1961, 87, 433-438.
- 51 - JAILLARD J.
Le rein des cirrhotiques
Lille Médical, 1969, 14, 8, 908-916.
- 52 - JANIN G.
Glomérulonéphrites à dépôts mésangiaux d'Ig A.
Thèse 1975, Université de Lyon.
- 53 - JONES A., RAO G., BRAUNSTEIN H.
The renal glomerulus in cirrhosis of the liver.
Am. J. Path., Octobre 1961, 39, 4, 393-404.
- 54 - KIMMELSTIEL P., WILSON C.
Interacapillary lesions in the glomeruli of the kidney.
Am. J. Path., 1936, 12, 83-97.
- 55 - KOSHLAND M.E.
Structure and function of the J. Chain.
Adv. in Immunology, 1975, 20, 41-69.
- 56 - LAGRUE G., INTRATOR L., HIRBER G., FOURNEL M.
Modifications des Ig A sériques dans les glomérulonéphrites
mésangiales à dépôts d'Ig A.
N.P.M., 1974, 3, 827.
- 57 - LATTA H., MAKNSBACH
Relations of the centrolobular region of the glomerulus to
the juxta-glomerular apparatus.
J. Ultrastr. Res., 1962, 6, 562-578.
- 58 - LOWANCE D.C., MULLINS J.D., Mc PHAUL J.J.
Immunoglobulin A associated glomerulonephritis.
Kidney Intern., 1973, 3, 167-176.
- 59 - MANIGAND G., PAILLAS J., MOREL-MAROGER L., AUZEPY Ph.,
SIMON J., DEPARIS M.
Ann. Med. interne, Mai 1969, 120, 5, 323-334.
- 60 - MANIGAND G., MOREL-MAROGER L., SIMON J., DEPARIS M.
Lésions rénales glomérulaires et cirrhoses du foie.
Rev. Europ. et Clin. Biol., 1970, 15, 989.
- 61 - MANNIK M., AREND W.
Fate of preformed immune complexes in rabbits and rhesus
monkeys.
J. Exp. Med., 1971, 134, 19-31.

- 62 - MANNIK M., AREND W.P., HALL A.P., GILLILAND B.C.
Studies on antigen-antibody complexes. I Elimination of soluble complexes from rabbit circulation.
J. Exp. Med., 1971, 133 713-739.
- 63 - MAUER S.M., FISH A.J., BLAU E.B., MICHAEL A.F.
The glomerular mesangium.
J. Clin. Invest., 1972, 51, 5, 1092-1101.
- 64 - MAUER S.M., FISH A.J., DAY N.K., MICHAEL A.F.
The glomerular mesangium. II Studies of macromolecular uptake in nephrotoxic nephritis in rats.
J. Clin. Invest., 1974, 53, 431-439.
- 65 - MENEFFE M.G., MUELLER B.C., BELL A.L., MYERS J.K.
Transport of globin by the renal glomerulus.
J. Exp. Med., 1964, 120, 1129-1138.
- 66 - MICHAEL A.F., FISH A.J., GOOD R.A.
Glomerular localization and transport of aggregated proteins in mice.
Lab. Invest., 1967, 17, 14-29.
- 67 - MICHEL F.B., DUSSOURD D'HINTERLAND L., PINEL A.M., GUENDON R., GUERRERO A., PREAULT M.
Les stimulations immunitaires dans la prévention de l'infection respiratoire bactérienne.
N.P.M, 1975, 4, 333-336.
- 68 - MICHEIENSEN
Aspects morphologiques des principales néphropathies glomérulaires.
Actualités Néphrologiques de Necker, 1961.
- 69 - MULLER EBERHARD H.J.
Present concept of complement structure.
Actualités Néphrologiques de l'Hôpital Necker, 1974.
- 70 - OKUMURA K., KONDO Y., TADA T.
Studies on passive serum sickness. I. The glomerular fine structure of serum sickness nephritis induced by preformed antigen-antibody complexes in the mouse.
Lab. Invest., 1971, 24, 383-391.
- 71 - PATEK A.J., SEEGAL D., BEVANS M.
The coexistence of cirrhosis of the liver and glomerulonephritis.
Am. J. Med. Sci., 1951, 221, 77-85.
- 72 - PERROT H., THIVOLET J., QUINCY C., FRADIN G., LATER R.
Les cryoglobulinémies : A propose de 40 observations.
Lyon Médical, 1971, 226, 373-382.
- 73 - PILLOT J.
Relations entre la structure des anticorps et leurs propriétés effectrices inhérentes à la formation de l'immun complexe.
Bulletin de l'Institut Pasteur, 1974, 72, 375-431.
- 74 - RAPHAEL S., LYNCH J.G.
Kimmelstiel-Wilson glomerulonephropathy.
A.M.A. Arch. Path. April 1958, 65, 420-431.

- 75 - RAVAUT P., GIRARD M., DESPIERRES G.
Néphrites aiguës et subaiguës au cours des cirrhoses alcooliques.
Soc. Med. Hop. Paris, 19.1.1943, 92-96.
- 76 - REMACLE J.P., CHAMLIAN A., MONGES H.
Dosage des immunoglobulines sériques dans divers affections hépatiques chroniques et dans la cholestase extra-hépatique.
Path. Biol., 22, 4, 297-303.
- 77 - RICHEL G., ARDAILLOU R., DE MONTERA H.
Glomérulonéphrites hématuriques.
Actualités Néphrologiques de l'Hôpital Necker, 1961, 75.
- 78 - SAKAGUCHI H., DACHS S., GRISHMAN E. and CHURG J.
The renal glomerulus in obstructive jaundice.
Arch. Path., 1965, 17, 232-238.
- 79 - SAKAGUCHI H., DACHS S., GRISHMAN E., PARONETTO F., SALOMON M., CHURG J.
Hepatic glomerulosclerosis.
Lab. Inv., 1965, 14, 5, 533-545.
- 80 - SAKAGUCHI H., DACHS S., MAUTNER W., GRISHMAN E., CHURG J.
Renal glomerular lesions after administration of carbon tetrachloride and ethionine.
Lab. Inv. 1964, 13, 11, 1418-1426.
- 81 - SALOMON M.J., PUI POON T., GOLDBLATT M., TCHERTKOFF V.
Renal lesions in heroin addicts. A study based on kidney biopsies.
Nephron, 1972, 9, 356-363.
- 82 - SALOMON M.J., SAKAGUCHI H., CHURG J., DACHS S., GRISHAM E., MAUTNER W., PARONETTO F., ROSENTHAL W.S.
Renal lesions in hepatic disease.
Arch. Intern. Med, June 1965, 115, 704-709.
- 83 - SHERLOCK S.
The immunology of liver disease.
Am. J. Med, November 1970, 49, 693-706.
- 84 - SINNIH R., PWEE H.S., LIM C.H.
Glomerular lesions in patients with asymptomatic microscopic haematuria discovered on a routine medical examination.
Abstract 362, VI Intern. Cong. Nephrol., Firenze, 1975.
- 85 - SOUTH M.A., COOPER M.D., WOLLHEIM F.D., GOOD R.A.
The Ig A system. II. The clinical significance of Ig A deficiency : studies in patients with ayaminia globulinemia and ataxia-telangiectasia.
Am. J. Med., 1968, 44, 168-178.
- 86 - SPIE GELBERG.
Biological activities of immunoglobulins of different class and subclasses.
Adv. in Immunology, 1974, 19, 259-289.

- 87 - STILMANT.
Lab. Investigation.
1975, 6, 746.
- 88 - TAYLOR H., ABRAHAM G.N.
Characterization of a monoclonal Ig A rheumatoid factor.
II. Evidence for reactivity with a specific Ig G Fc fragment
determinant.
Clin. Exp. Immunol., 1973, 13, 529-536.
- 89 - TOMASI T.
The gamma A globulins : first live of defense.
Ed. by R.A. GOOD and D.W. FISHER-SINALLER associates publishers
Stamford, 1971, 76-83.
- 90 - TRIGER D.R., ALP M.H., WRIGHT R.
Bacterial and dietary antibodies in liver disease.
The Lancet, January 8, 1972, 60-63.
- 91 - VAERMAN J.P.
Propriétés physico-chimiques des Ig A humaines.
Revue Générale.
Ann. Immunol. (Institut Pasteur), 1973, 124, 289-309.
- 92 - VAERMAN J.P.
Studies on Ig A immunoglobulins in man and animals.
Thèse 1970, Université de Louvain.
- 93 - VALDES A.J., GERMUTH F.G.
The significance of mesangial alterations in immune complex
disease.
Fed.Proc., 1968, 246.
- 94 - VARAY A., MALLARME J., RAIN J.D.
Les cirrhoses dysglobulinémiques.
Arch. F. Mal. App. Dig. Paris, 1967, 56, 10, 905-930.
- 95 - VERNIER R.L., BIRCH-ANDERSEN A.
Studies on the human fetal kidney.
J. Ultr. Res., 1963, 8, 66-88.
- 96 - VERNIER R.L., MAUER S.M., FISH A.J., MICHAEL A.F.
Les cellules mésangiales dans les glomérulonéphrites.
Actualités Néphrol. Hôp. Necker, Flamination Ed. Paris,
1971, 37-54.
- 97 - VESIN P., GARDIES A., NAOURI J., PIET R., DE SAINT-STEPHAN J.,
VIGUIE R.
Les cirrhoses avec immunoglobulines monoclonales.
Arch. Fr. Mal. App. Dig., 1973, 62, 641-648.
- 98 - VILLARET M.
Les troubles du débit urinaire dans les affections hépatiques
et en particulier dans les cirrhoses alcooliques.
Thèse Paris, 1906.
- 99 - VITTAL S.B.V., DOURDOUREKAS D., SHOBASSY N., AINIS H.,
CLOWDUS B.F., STEIGMANN F.
Immunoglobulin and autoantibody response in acute and chronic
liver disease.
Am. J. Med, October 1974, 57, 546-550.

- 100 - WALKER F.
The origin, turn over and recuoval of glomerular basement
membrane.
J. Path., 1973, 110, 233-244.
- 101 - WHITSED H.M., PENNY R.
Ig A - Ig G cryoglobulinaemia with vasculitis.
Clin. Exp. Immunol., 1971, 9, 183-191.
- 102 - WILSON I.D.
Studies on the products of peptic digestion of Ig A.
Immunology, 1971, 20, 327-339.
- 103 - WILSON I.D., SOLTIS R.D., WILLIAMS R.C.
Naturally occuring human antibodies to pepsin-digested Ig A.
Blood, 1970, 36, 390-398.

SERMENT D'HIPPOCRATE

En présence des Maîtres de cette Faculté, de mes chers condisciples, devant l'effigie d'Hippocrate.

Je promets et je jure d'être fidèle aux lois de l'honneur et de la probité dans l'exercice de la Médecine.

Je donnerai mes soins à l'indigent et n'exigerai jamais un salaire au-dessus de mon travail, je ne participerai à aucun partage clandestin d'honoraires.

Admis dans l'intérieur des maisons, mes yeux ne verront pas ce qui s'y passe, ma langue taira les secrets qui me seront confiés et mon état ne servira pas à corrompre les moeurs, ni à favoriser le crime.

Je ne permettrai pas que des considérations de religion, de nation, de race, de parti ou de classe sociale viennent s'interposer entre mon devoir et mon patient.

Je garderai le respect absolu de la vie humaine.

Même sous la menace, je n'admettrai pas de faire usage de mes connaissances médicales contre les lois de l'humanité.

Respectueux et reconnaissant envers mes Maîtres, je rendrai à leurs enfants l'instruction que j'ai reçue de leur père.

Que les hommes m'accordent leur estime si je suis fidèle à mes promesses.

Que je sois couvert d'opprobre et méprisé de mes Confrères si j'y manque.

