



**HAL**  
open science

# La ligature des artères hypogastriques en chirurgie pelvienne

Jacques Salvat

► **To cite this version:**

Jacques Salvat. La ligature des artères hypogastriques en chirurgie pelvienne. Médecine humaine et pathologie. 1974. dumas-01482714

**HAL Id: dumas-01482714**

**<https://dumas.ccsd.cnrs.fr/dumas-01482714v1>**

Submitted on 3 Mar 2017

**HAL** is a multi-disciplinary open access archive for the deposit and dissemination of scientific research documents, whether they are published or not. The documents may come from teaching and research institutions in France or abroad, or from public or private research centers.

L'archive ouverte pluridisciplinaire **HAL**, est destinée au dépôt et à la diffusion de documents scientifiques de niveau recherche, publiés ou non, émanant des établissements d'enseignement et de recherche français ou étrangers, des laboratoires publics ou privés.



## AVERTISSEMENT

Ce document est le fruit d'un long travail approuvé par le jury de soutenance et mis à disposition de l'ensemble de la communauté universitaire élargie.

Il n'a pas été réévalué depuis la date de soutenance.

Il est soumis à la propriété intellectuelle de l'auteur. Ceci implique une obligation de citation et de référencement lors de l'utilisation de ce document.

D'autre part, toute contrefaçon, plagiat, reproduction illicite encourt une poursuite pénale.

Contact au SID de Grenoble :  
[bump-theses@univ-grenoble-alpes.fr](mailto:bump-theses@univ-grenoble-alpes.fr)

## LIENS

Code de la Propriété Intellectuelle. articles L 122. 4  
Code de la Propriété Intellectuelle. articles L 335.2- L 335.10

<http://www.cfcopies.com/juridique/droit-auteur>

<http://www.culture.gouv.fr/culture/infos-pratiques/droits/protection.htm>



115 015337 9

UNIVERSITÉ SCIENTIFIQUE ET MÉDICALE  
DE GRENOBLE  
MÉDECINE & PHARMACIE

2 exempl


DOMAINE DE LA MERCI  
LA TRONCHE

ANNÉE 1974

N° D'ORDRE :

95

**LA LIGATURE DES ARTERES HYPOGASTRIQUES  
EN CHIRURGIE PELVIENNE**



**THÈSE**  
présentée

à l'Université Scientifique et Médicale de GRENOBLE  
pour obtenir le grade de  
DOCTEUR EN MEDECINE  
DIPLOME D'ETAT

Monsieur Jacques SALVAT  
Interne des Hôpitaux

*[Données à caractère personnel]*

Soutenue publiquement le 11 Octobre 1974  
devant la commission d'Examen

MM. les Professeurs	F. CALAS	Président
	Y. MALINAS	
	Y. BOUCHET	
	Cl. RACINET	

UNIVERSITÉ SCIENTIFIQUE ET MÉDICALE  
DE GRENOBLE  
MÉDECINE & PHARMACIE

---

DOMAINE DE LA MERCI  
LA TRONCHE

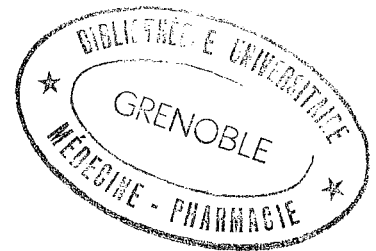
ANNÉE 1974

N° D'ORDRE :

LA LIGATURE DES ARTERES HYPOGASTRIQUES  
EN CHIRURGIE PELVIENNE

---

THÈSE  
présentée



à l'Université Scientifique et Médicale de GRENOBLE  
pour obtenir le grade de  
DOCTEUR EN MEDECINE  
DIPLOME D'ETAT

Monsieur Jacques SALVAT  
Interne des Hôpitaux

*[Données à caractère personnel]*

Soutenue publiquement le 11 Octobre 1974  
devant la commission d'Examen

MM. les Professeurs	F. CALAS	Président
	Y. MALINAS	
	Y. BOUCHET	
	Cl. RACINET	

A mes PARENTS

A ma femme, ANNICK

*pour tous les sacrifices qu'ils ont consentis*

A mes fils, FRANCK et BERTRAND

A toute ma famille

A mes Amis proches ou lointains

A notre Maître et Président de Thèse

Monsieur le Professeur F. CALAS

*Professeur d'Anatomie  
Chirurgien des Hôpitaux  
Chevalier de la Légion d'Honneur*

A nos Maîtres et Juges

Monsieur le Professeur Y. MALINAS

*Professeur de Clinique Gynécologique  
et Obstétricale*

Monsieur le Professeur Y. BOUCHET

*Professeur sans Chaire  
Chirurgien des Hôpitaux*

Monsieur le Professeur Cl. RACINET

*Maître de Conférences Agrégé de  
Gynécologie-Obstétrique  
Gynécologue-Obstétricien des  
Hôpitaux*

A nos Maîtres dans les Hôpitaux de LYON

Externat

*Monsieur le Professeur J. CIBERT*  
*Monsieur le Professeur R. FRANCOIS*  
*Monsieur le Professeur P. GALY*  
*Monsieur le Professeur M. GIRARD*  
*Monsieur le Professeur H. NAUSSAC*  
*Monsieur le Professeur P. PEYCELON*

A nos Maîtres dans les Hôpitaux de GRENOBLE

Internat

*Monsieur le Professeur R. CONTAMIN*  
*Monsieur le Professeur F. CALAS*  
*Monsieur le Professeur Y. MALINAS*  
*Monsieur le Professeur J. De ROUGEMONT*  
*Monsieur le Professeur Y. BOUCHET*  
*Monsieur le Professeur Agrégé C. RACINET*  
*Monsieur le Professeur Agrégé M. BARGE*  
*Monsieur le Docteur R. GAUTIER*

A nos Maîtres du Laboratoire d'Anatomie

*Monsieur le Professeur* F. CALAS  
*Monsieur le Professeur* R. SARRAZIN  
*Monsieur le Professeur* Y. BOUCHET  
*Monsieur le Professeur* J. CHAMPETIER

A nos Aînés

A. BENABID  
A. BENBASSA  
P. BERNARD  
G. BONNETON  
A. BRABANT  
J.P. CASSAR

P. CHABERT  
G. CHARIGNON  
J.F. DYON  
C.L. FAURE  
M.F. FAVIER  
H. GUIDICELLI

Aux Docteurs

J. FERRIEUX  
J.Y. GUEGUEN  
P. VORON

J.B. LEVY  
Y. CHARTON  
M. GAULIARD

*Ils nous ont fait profiter de leur expérience.*



*A tous ceux qui nous ont apporté leur concours dans ce travail, et plus particulièrement*

*à Monsieur le Docteur G. FAURE  
Monsieur le Docteur A. BRABANT  
Notre ami Michel JANNET  
Madame BRABANT  
Madame SICAUD*

*Nous dédions ce travail.*

# PLAN D'ETUDE

## PREAMBULE

### RAPPEL DE L'ANATOMIE DU SYSTEME ARTERIEL PELVIEN

- Embryologie
- L'artère hypogastrique
- Historique
- Définition
- Méthode d'étude
- Le tronc hypogastrique : origine, trajet, terminaison, rapports
- Terminales et collatérales :
  - . *Les classifications*
  - . *Les branches les plus volumineuses*
  - . *Les branches plus grêles*
  - . *Les branches viscérales*
- Les artères pelviennes en dehors de l'hypogastrique
- Les secteurs artériels pelviens
- Vascularisation de l'uretère, de la vessie
- Les anastomoses anatomiques
- Anatomie fonctionnelle du système artériel pelvien
  - . *Méthodes de ligature-injection*
  - . *Méthodes angiographiques in vivo*
  - . *Méthodes physiques*

## INDICATIONS

- Gynécologie - Obstétrique
  - . *Dans les lésions non cancéreuses*
  - . *Dans les cancers gynécologiques*
  - . *En Obstétrique*
- Urologie
- Chirurgie digestive
- Traumatologie
- Tumeur pelvienne hémorragique

INCIDENTS

ACCIDENTS

DEVENIR DES OPERES

CONTRE-INDICATIONS

TECHNIQUES

- D'urgence
- De Chirurgie réglée

CONCLUSIONS

BIBLIOGRAPHIE

- Anatomie
  - Gynécologie - Obstétrique
  - Urologie
  - Chirurgie digestive
  - Traumatologie
  - Divers
-

PREAMBULE

## P R E A M B U L E

Maitriser ou éviter une hémorragie, contrôler l'hémostase à tous les temps d'une intervention, tels sont nos désirs.

Ils ne sont pas toujours satisfaits en chirurgie pelvienne viscérale. L'importance des réseaux vasculaires tant veineux qu'artériels, la profondeur ou l'exiguité de certaines voies d'abord font obstacle à leur réalisation constante...

Les hémorragies sont dans le petit bassin plus souvent d'origine veineuse que d'origine artérielle.

Le but de notre étude a été de préciser le rôle que pouvait jouer dans ce contrôle, la ligature de l'une ou des deux artères iliaques internes.

Est-ce une arme thérapeutique efficace ? Quelles sont ses indications ? Comporte-t-elle des risques au cours de son exécution ? Quelles sont ses conséquences immédiates ou lointaines ?

Pour répondre à ces questions, nous avons revu les données anatomiques, expérimentales, physiologiques et les indications de la littérature, en essayant d'apporter notre modeste contribution. Enfin, nous avons tenté de définir la technique la plus efficace et la plus inoffensive possible et de préciser sa place aujourd'hui.

RAPPEL DE L'ANATOMIE DU SYSTEME ARTERIEL PELVIEN

---

EMBRYOLOGIE

---

## E L E M E N T S D E P H Y L O G E N E S E

Chez le chien, l'artère iliaque interne est la principale artère du pelvis. Elle est une branche terminale de l'aorte et elle a une direction axiale. L'artère iliaque interne est une collatérale (MILLER).

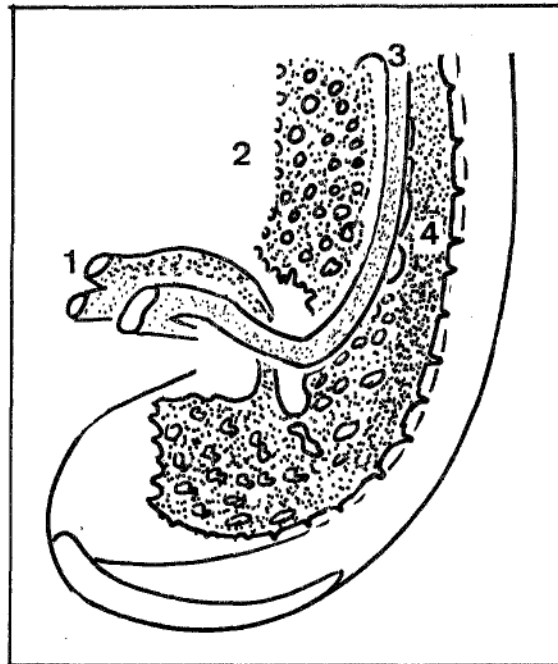
Chez l'homme, l'artère iliaque interne naît par division de l'artère iliaque primitive (comme chez les rongeurs, les léporidés, et les primates - FRANSEN - BRAITHWAITE). L'artère iliaque interne reste l'artère principale du pelvis, et elle conserve sa direction axiale primitive.



RAPPEL DE L'ONTOGENESE DU SYSTEME ARTERIEL PELVIEN

A la 4ème semaine de la vie intra-utérine, les aortes dorsales paires ont fusionné en un seul tronc commun dorsal : l'aorte descendante.

Sur l'embryon de I4 somites de CH. HEUSER (1930) le système vasculaire pelvien se présente comme un réseau à mailles. Il s'étend en arrière en suivant la partie caudale de l'embryon. Il communique rapidement avec les larges canaux du cordon ombilical qui sont présents alors qu'aucune branche vitelline ou viscérale n'est visible. Dès l'apparition de l'activité cardiaque on distingue les artères et les veines ombilicales. Leur développement serait lié à l'influence du cordon ombilical et du sac allantoïdien (G. STREETER).

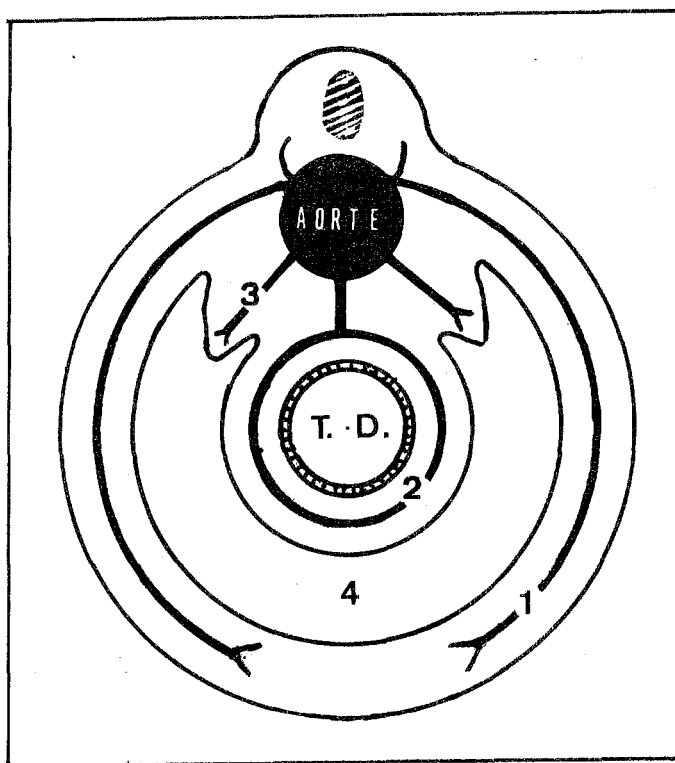


- 1 - Artère ombilicale
- 2 - Sac vitellin
- 3 - Veine ombilicale
- 4 - Aorte

Schéma du système vasculaire pelvien d'un embryon humain à I4 somites. (Ch. HEUSER -1930- Dessin d'après G. STREETER).

L'artère sacrée moyenne constitue initialement la branche terminale de l'aorte. D'après les hypothèses de HOCHSTETTER et MACKAY citées par FRANSEN (1907), l'aorte présente alors des branches segmentaires paires à disposition ventrale, dorsale et latérale. Les branches homologues et symétriques tendent à s'unir pour former les 3 cercles de MACKAY. Les branches ventrales formeront le cercle viscéral, péri-intestinal, les branches dorsales le cercle pariétal, et les branches intermédiaires ou latérales se dirigeront vers le corps de WOLFF et les organes voisins.

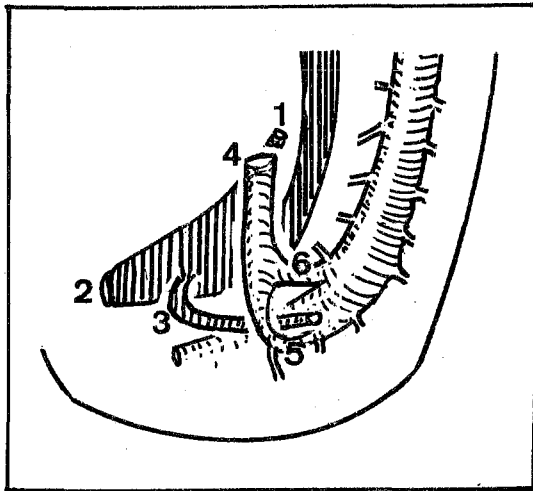
Les cercles de MACKAY sont incomplets. La segmentation est prouvée par la découverte, chez l'homme, de rameaux ventraux et latéraux, appelés les rameaux de SCHWALBE et FREDERIC, et par les travaux de FRANSEN chez les primates.



SCHEMA N° 2

LES CERCLES DE MAC KAY

- |                        |                     |
|------------------------|---------------------|
| 1 * Cercle pariétal    | 2 * Cercle viscéral |
| 3 * Branches latérales | 4 * Coelome         |



SCHEMA N°3

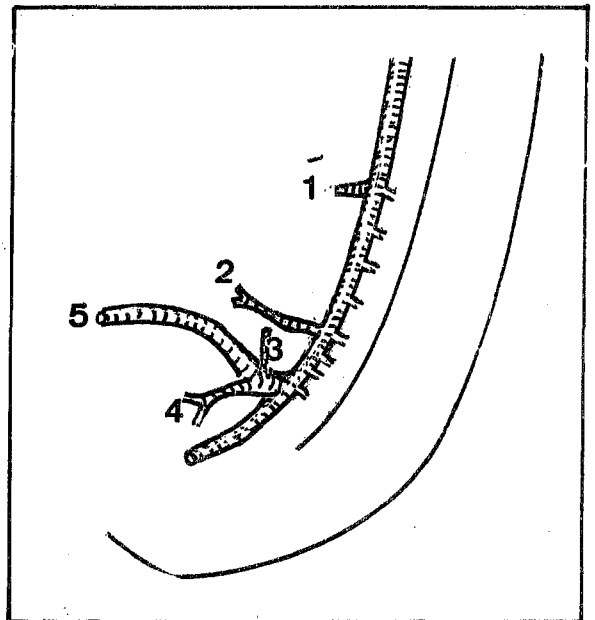
EMBRYO HUMANUS II - 5 mm. (25 somites)

- 1 - Allantoïde
- 2 - Cloaque
- 3 - Canal de Wolff
- 4 - Artère ombilicale
- 5 - Racine dorsale
- 6 - Racine ventrale

SCHEMA N°4

EMBRYO HUMANUS KS - 12,5 mm. (25 somites)

- 1 - Artère mésentérique supérieure
- 2 - Artère mésentérique inférieure
- 3 - Artère crurale
- 4 - Artère ischiatique
- 5 - Artère ombilicale



La plupart des branches segmentaires aortiques vont disparaître. Pour la vascularisation pelvienne seules persisteront une branche ventrale qui donnera l'artère mésentérique inférieure, deux branches pour les gonades formées par des artères latérales. Ces artères suivront la migration des gonades dans le pelvis.

Des liaisons entre les vaisseaux venus de l'aorte et ceux venus de l'ombilicale sont possibles puisque les ébauches vasculaires se font en plein mésenchyme (RETTNER, VERNE, TURCHIN cités par DIEULAFE).

D'après TANDLER (embryo humanus II - 5mm) les artères ombilicales primitives s'unissent à l'aorte par deux racines, l'une ventrale, qui va rapidement disparaître, l'autre dorsale. Cette racine, dorsale, serait la 5ème intersegmentaire lombaire. Elle croise le canal de WOLFF par en dehors.

Deux particularités sont à noter :

- L'existence d'une anastomose de la racine ventrale de l'artère ombilicale avec les artères du cercle péri-intestinal.
- L'existence d'un système collatéral de la racine dorsale de l'artère ombilicale se dirigeant vers les ébauches des membres inférieurs. Il donnera l'artère ischiatique.

Sur l'embryon de 12,5 mm de TANDLER (embryo humanus KS), deux évènements sont retenus :

- La réduction du calibre de l'aorte après la naissance des artères ombilicales, future sacrée moyenne, à direction caudale.
- L'apparition d'une nouvelle collatérale de l'artère ombilicale à direction craniale "l'artère crurale", alors que l'artère ischiatique est caudale.

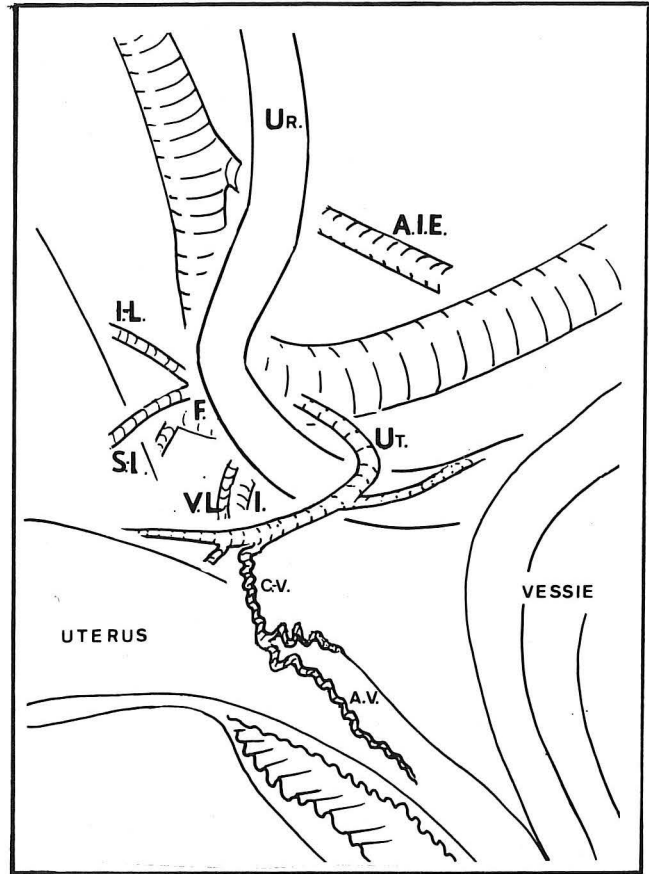
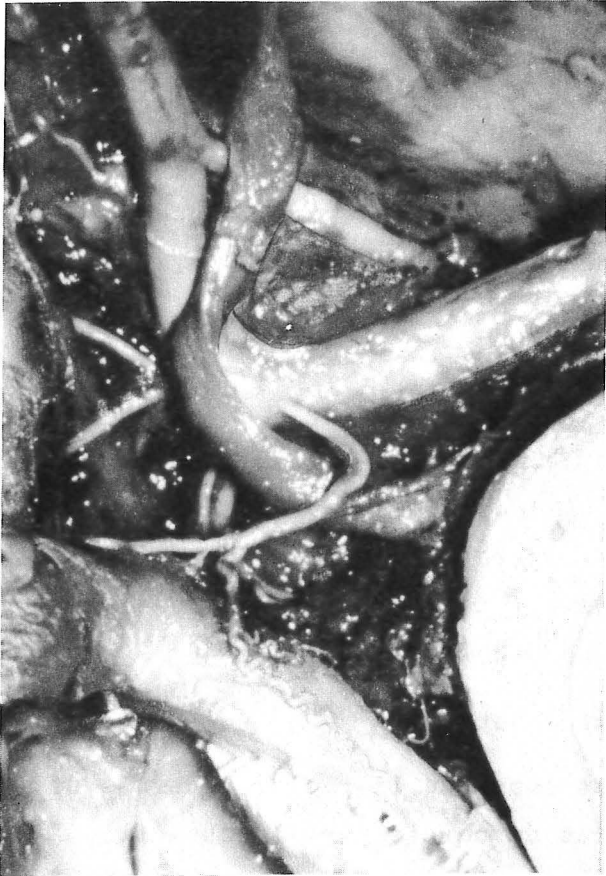

PHOTO et SCHEMA N°5

ARTERE OMBILICALE FOETALE ET SES COLLATERALES

- UR : Uretère
- AIE : Artère iliaque externe
- F : Artère fessière
- IL : Artère ilio-lombaire
- SL : Artère sacrée latérale
- VL : Artère vaginale longue
- I : Artère ischiatique
- UT : Artère utérine
- CV : Artère cervico-vaginale
- AV : Artère azygos du vagin

Au développement des membres inférieurs, puis des viscères pelviens génitaux, rectaux et vésicaux, correspond l'augmentation du calibre de leurs vaisseaux nourriciers. Ces vaisseaux proviennent de l'artère ombilicale primitive. Le développement de l'artère iliaque externe, première collatérale externe divise cette artère ombilicale primitive en deux segments :

- Un segment proximal en amont de la naissance de l'artère iliaque externe, donnera l'artère iliaque primitive.

- Un segment distal ou en aval de la naissance de l'artère iliaque externe donnera l'artère iliaque internes et ses branches (dont l'artère ombilicale définitive).

Nous avons pratiqué la dissection après injection au LATEX du système circulatoire d'un fœtus de 4 mois (photo N°5). L'artère ombilicale foetale donne l'artère iliaque externe (la plus haute, et la plus grosse des collatérales), deux artères sacrées latérales en arrière. Le croisement de l'artère utérine et de l'uretère, le passage en arrière de l'artère vaginale longue sont visibles. L'artère ischiatique est plus en arrière, sa dimension est celle de l'artère iliaque externe.


Au terme de ce rappel, nous ferons quelques remarques :

- Le système vasculaire artériel pelvien est né d'un réseau initialement diffus. Ainsi s'explique la possibilité d'anastomose entre les différentes artères pelviennes et le grand nombre de variations des trajets artériels.

- La double origine aortique et ombilicale de la vascularisation artérielle du pelvis laisse supposer l'existence d'anastomoses entre les systèmes pelviens et extra-pelviens.

- Le développement du réseau vasculaire artériel est étroitement subordonné à la croissance des viscères pelviens.


- La morphologie définitive du système artériel pelvien sera sous l'étroite dépendance de celle du squelette, comme l'a prouvé GOUAZE.



L'ARTÈRE HYPOGASTRIQUE

---





## H I S T O R I Q U E

L'artère iliaque interne ou artère hypogastrique est connue depuis les temps les plus reculés.

Les premières classifications basées sur des données embryologiques apparaissent au XVIIIème siècle avec WINSLOW (1782). BOURGERY représente l'artère hypogastrique sur ses gravures.

Mais jusqu'à la fin du XIXème siècle les descriptions sont imprécises (QUENU et DUVAL). Il faut attendre les descriptions de CRUVELHIER (1877), de FARABOEUF et de QUAIN (1891).

Depuis, de nombreux travaux anatomiques ont été consacrés à l'artère hypogastrique.

A l'étranger, JASCHTSCHINSKI (1891), ADACHI (1927), ASHLEY et ANSON (1941), BRAITHWAITE (1952), FISCHER (1959) proposeront des classifications basées sur la répartition de ses branches pariétales. Plus récemment ROBERTS et KRISHINGER (1967) réalisent une synthèse des études de la division de l'artère hypogastrique dans la race blanche.

En France, outre les traités classiques (FARABOEUF, GREGOIRE, ROUVIERE, TESTUT, LATARJET, PATURET), GILLIS (1902) étudie le tronc hypogastrique.

CHALIER et MURARD, PROUST, MAURER, PORTES, étudient la région termino-aortique.

KOSINSKI (1929), simplifie la classification d'ADACHI. L'école bordelaise à laquelle il appartient restera fidèle à ce sujet. Successivement, VILLEMIN, DUFOUR, GOUAZE, ODANO, utiliseront des classifications de l'artère hypogastrique, basées sur le mode de division de ses branches pariétales ou viscérales.

MERCIER et VANNEUVILLE (1968) publieront un remarquable ouvrage sur l'anatomie radiologique de l'aorte abdominale et de ses branches.

Les méthodes radiographiques en Anatomie ne sont pas nouvelles puisqu'ils citent F. HASCHEK, O. SINDENTHAL, puis HORTON et HAMMER, qui dès 1896 pratiquent des études radiographiques après injection sur le cadavre. H.C. ORRIN en 1920 publie un atlas des artères systémiques.

Le développement des méthodes angiographiques "in vivo" par DOS SANTOS (1929) SELDINGER (1953) et ODMAN (1956) permettra d'obtenir des clichés plus sélectifs, plus facilement et de meilleure qualité.

ISHIGAKI (1970) publie une étude angiographique des branches viscérales et pariétales de l'artère hypogastrique.

METHODE D'ETUDE :

Le tronc hypogastrique et sa terminaison nous intéressaient particulièrement dans cette étude. Nous avons voulu nous mettre dans les conditions de la ligature des artères iliaques internes et nous avons préféré (pour cette partie de notre contribution) une étude sur le cadavre non conservé.

Méthode et Matériel :

21 hémibassins ont été disséqués. En dehors de quelques artifices qui facilitent la dissection (billot sous la région fessière, désinsertion pubienne des muscles larges qui sont réclinés et fixés par un fil à la peau, ce qui évite l'utilisation d'un écarteur, champ pour retenir les anses), la méthode ne comporte aucune autre préparation. La technique d'abord du tronc est celle que nous exposons par ailleurs. Le tronc isolé, les espaces paravésicaux et pararectaux sont ouverts largement et chacune des branches artérielles est suivie, le plus loin possible des côtés droit et gauche.

Les origines des différentes branches sont alors reportées sur un schéma ronéotypé.

Nos observations confirment les données actuelles.

DEFINITION :

L'artère iliaque interne ou artère hypogastrique (étymologiquement "sous le ventre"), est appelée dans la nomenclature internationale "A. ILIACA INTERNA" P.N.A.

C'est une artère paire, branche de bifurcation postéro-interne de l'artère iliaque primitive. Son calibre et le nombre de ses branches montrent son importance fonctionnelle. Elle participe par ses branches à l'irrigation des parois pelviennes et du contenu viscéral de l'excavation.

C'est pourquoi PATURET l'appelle l'artère principale du bassin. En outre, elle vascularise les organes génitaux externes, le périnée, la région fessière, et la région obturatrice.

Il faut distinguer le tronc hypogastrique, les branches terminales et collatérales.

## LE TRONC HYPOGASTRIQUE

Nous étudierons son origine, son trajet, sa terminaison, ses dimensions, ses rapports.

### ORIGINE :

L'artère iliaque interne naît de la bifurcation de l'artère iliaque primitive dans l'angle sacro-vertébral. Trois repères squelettiques situent son origine : le bord inférieur du corps de la cinquième vertèbre lombaire, l'axe médian du corps de cette vertèbre, l'interligne sacro-iliaque.

Classiquement l'artère hypogastrique naît au niveau du bord inférieur du corps de la cinquième vertèbre lombaire (ou ce qui est voisin du disque lombo-sacré).

QUAIN sur 144 sujets l'a vue naître 99 fois au niveau du disque, 27 fois plus bas, 18 fois plus haut. Cette conception a été retrouvée par CHALIER, MURARD, MAURER, PORTES, GOUAZE. Elle est celle des anatomistes.

MERCIER et VANNEUVILLE analysent 90 clichés d'angiographies. Le type classique ne correspond qu'à 35,55 % des cas. Dans 53,34 % des cas, l'artère naît au-dessous de ce repère et dans 11,11 % des cas elle se situe au-dessus. La fréquence élevée des bifurcations basses est expliquée dans ce travail par une superposition anatomique des premiers centimètres des deux artères iliaques externe et interne simulant une origine plus basse.

La distance de l'origine de l'artère hypogastrique par rapport à l'axe médian, matérialisé par l'axe du corps de L5 est en moyenne de 4 cm. Elle est plus grande à gauche (4,5 cm), qu'à droite (3,5 cm). Ce fait s'explique par la situation à gauche de l'axe aortique par rapport à l'axe médian. Cette distance est plus grande chez la femme que chez l'homme.

L'origine de l'artère par rapport à l'interligne sacro-iliaque a été bien étudiée par GOUAZE. Il note que chez la femme la bifurcation est située au niveau ou même en dehors de l'interligne sacro-iliaque, alors que chez l'homme, elle se fait habituellement en dedans.

En résumé, l'artère hypogastrique, naît au niveau du disque L5 - SI, proche de l'interligne sacro-iliaque.

TRAJET :

L'angle de bifurcation entre l'artère hypogastrique et l'artère iliaque externe est variable. QUENU cite des variations de 65 à 95° (il trouve cette dernière mesure excessive). GREGOIRE l'évalue à 30°. Cet angle peut être nul avec accollement en canon de fusil des deux artères qui ne se séparent nettement qu'au détroit supérieur (TESTUT). Cet angle ne dépasse pas habituellement 90°. Il est plus ouvert lorsque la bifurcation est basse, après dissection (QUENU) et chez la femme (GOUAZE).

L'artère hypogastrique se dirige de la bifurcation iliaque vers la cavité pelvienne. Son trajet est complexe et sinueux. D'abord parallèle à l'artère iliaque externe, l'artère hypogastrique s'éloigne peu à peu en dedans. Elle plonge alors verticalement un peu oblique en avant puis enjambe le détroit supérieur. Dans l'excavation, l'artère a un trajet oblique en bas et en arrière. Elle est refoulée en dedans dans sa portion la plus distale par la paroi pelvienne. Ce trajet figure un S (GREGOIRE). La portion inférieure du S est très courte.

Le trajet hypogastrique a une orientation axiale chez le sujet jeune et lorsque l'origine de l'artère est haute. Au contraire, il tend à devenir transversal, chez le sujet athéromateux et en cas d'origine basse de l'artère hypogastrique (MERCIER et VANNEUVILLE).

En résumé l'artère hypogastrique garde sa direction axiale primitive (cf phylogénèse)

DIVISION :

Dans son trajet à concavité générale postérieure et externe, l'artère iliaque interne est divisée en deux segments, l'un initial de sa naissance au détroit supérieur, l'autre terminal au-dessous. Le premier ne donne aucune branche car l'ilio-lombaire ne naît qu'au détroit supérieur (QUENU). C'est le segment de ligature reposant sur l'aileron sacré.

L'autre segment, pelvien, donne la plupart de ses branches, c'est le segment d'épanouissement.

En pratique, le niveau de cette division n'est pas toujours facile à préciser.



DIMENSIONS DU TRONC DE L'ARTERE HYPOGASTRIQUE :

Son diamètre moyen est de 8 à 9 mm à l'origine (PATURET). Normalement, il est inférieur à celui de l'artère iliaque externe chez le sujet jeune. Il croît progressivement avec l'âge dépassant finalement celui de l'artère iliaque externe dans le type sénile (MERCIER et VANNEUVILLE).

La longueur du tronc de l'hypogastrique, jusqu'à la naissance de sa première branche postérieure importante (fessière ou tronc ischio-fessier) varie selon les auteurs comme on peut le voir dans ce tableau.

LONGUEUR DU TRONC HYPOGASTRIQUE EN cm			
AUTEURS	QUAIN	JASCHTSCHINSKI	ADACHI
Nombre d'hémibassins examinés	297	120	99
Moyenne	3,6	3,7	4,4
Extrêmes	1,3 - 8,1	1,1 - 6,4	1,8 - 8,4
Moyenne chez l'homme	?	4,2	4,4
Moyenne chez la femme	?	3,3	4,3

La longueur du tronc hypogastrique est inversement proportionnelle à celle de l'artère iliaque primitive.

L'artère hypogastrique droite est souvent plus longue que la gauche (SHAFIROFF).

PATURET, lui, attribue une longueur variable de 3 à 5 cm. GRAY, 4 cm, GREGOIRE, moins de 4 cm. LATARJET 3 à 7 cm, KOSINSKI I à 6 cm. Les extrêmes vont de 8,4 cm (ADACHI) à 0 cm.

GOUAZE cite un cas d'absence du tronc hypogastrique. Il pense qu'il s'agit d'une modalité extrême et non d'une anomalie. Dans ce cas, artère iliaque externe et artère fessière seraient nées très proches l'une de l'autre, de l'artère ombilicale primitive. Ceci expliquerait la disparition du tronc. De tels cas sont exceptionnels, ADACHI cite deux cas (un cas de LUSCHKA, un cas d'ELLIS rapportés par QUAIN).

LONGUEUR DU "SEGMENT DE LIGATURE" :

Sa limite inférieure est le détroit supérieur.

- SAPPEY et Marcellin DUVAL : 3 cm
- PATURET : 2 à 3 cm.

En résumé, la longueur du tronc hypogastrique est variable et exceptionnellement nulle, et la brièveté du tronc ne gênera qu'exceptionnellement la ligature.

TERMINAISON :

Les repères squelettiques du plan horizontal de la terminaison sont éminemment variables. Les plans suivants ont été rencontrés par les auteurs :

NIVEAUX DU PLAN DE TERMINAISON DE L'ARTERE HYPOGASTRIQUE	
1er trou sacré	SAMPAIO
Disque SI - S2	GOUAZE
Partie supérieure de S2	KOSINSKI
Bord supérieur de la grande échancrure sciatique	GREGOIRE
Pôle inférieur de l'interligne sacro-iliaque	DUFOUR
Centre de la grande échancrure	MERCIER - VANNEUVILLE

Pour PATURET, l'artère se termine en un point variable mais généralement au niveau du bord supérieur de la grande échancrure sciatique, au-dessus du bord supérieur du pyramidal du bassin.

En cas de terminaison haute, les branches naissent à angle aigu de l'artère hypogastrique. En cas de terminaison basse, on a une ramescence complexe (MERCIER - VANNEUVILLE).

L'imprécision de ce niveau est liée aux grandes variations du mode de terminaison.

RAPPORTS DU TRONC HYPOGASTRIQUE :

Nous les étudierons de dedans en dehors, du péritoine à la paroi, dans l'optique d'un abord transpéritonéal de l'artère.

L'artère hypogastrique est située dans la région ilio-lombaire basse puis dans le pelvis.

Différents plans se rencontrent de dedans en dehors :

- 1°) Le plan péritonéal et l'uretère.
- 2°) Le plan de la gaine hypogastrique, des ganglions lymphatiques, du sympathique péri-artériel.
- 3°) Le plan artériel iliaque.
- 4°) Le plan veineux.
- 5°) Le plan aponévrotique
- 6°) Le plan nerveux
- 7°) Le plan musculaire et osseux

Seuls les quatre premiers plans sont concernés par la ligature des artères iliaques internes.

1°) Le plan péritonéal et l'uretère :

Le plan péritonéal est représenté à droite comme à gauche, par le péritoine pariétal. Il est normalement clivable, de la gaine hypogastrique sous-jacente.

En dedans du plan péritonéal, l'artère est en rapport avec les organes intra-péritonéaux : à droite, caecum et appendice sont rarement en position basse. De toutes façons ils peuvent être réclinés vers le haut car la racine du mésentère se termine au-dessus et en dehors de l'artère. A gauche, tous les intermédiaires existent entre deux situations extrêmes que TREVES, cité par QUENU, avait déjà envisagé.

1er cas : Il existe une fossette intersigmoïde. Elle est limitée par la racine primitive axiale et la racine secondaire latérale gauche du mésosigmoïde. Ce méso-triangulaire amarre le sigmoïde à la paroi. Le plancher de la fossette est formé par le péritoine pariétal. Si le mésosigmoïde est développé et que le colon sigmoïde est long, il suffira de récliner ces éléments en haut et en dedans, pour voir par transparence l'artère hypogastrique sous le péritoine pariétal.

2ème cas : La fossette inter-sigmoïde est très courte, le sigmoïde très court, le méso-sigmoïde peut être même totalement accolé au péritoine pariétal. En fait c'est un accollement secondaire toujours clivable normalement. Le méso-sigmoïde masque l'artère hypogastrique et il contient les trois artères sigmoïdiennes, supérieure, inférieure, et leur bissectrice, moyenne. Ainsi trois feuillets seraient successivement rencontrés si l'on pratiquait une voie trans-mésocolique. Elle devrait passer entre les artères sigmoïdiennes supérieures, et moyennes (cette dernière étant un rapport interne de l'artère hypogastrique gauche)

Le péritoine pariétal, plus ou moins épais, est plaqué sur les éléments anatomiques sous-jacents. Il va se continuer en haut par le péritoine pariétal, en bas, il se réfléchit pour donner le cul-de-sac para rectal de WALDEYER. Lorsqu'il est mince, il permet de voir par transparence, l'uretère, toujours derrière le pédicule lombo-génital.

La fossette ovarienne de KRAUSE est une fossette du péritoine pariétal, en forme de quadrilatère. Son bord supérieur est formé par les vaisseaux iliaques externes (artère, veine et lymphatiques). Le bord postérieur est formé par le tronc hypogastrique et l'uretère en dedans. Le bord inférieur est formé par les branches antérieures de l'hypogastrique surtout l'artère ombilicale et l'utérine. Le bord antérieur est formé par la réflexion du feuillet postérieur du ligament large sur la paroi.

Cette fossette est occupée par les franges du pavillon tubaire, et par l'ovaire chez la nullipare. Ainsi, par l'intermédiaire du péritoine pariétal, l'ovaire répond au nerf obturateur qui apparaît dans l'angle "veine iliaque externe - tronc antérieur de l'hypogastrique". Le nerf se dirige vers le canal sous-pubien.

#### Rapports de l'uretère et de l'artère hypogastrique :

Nous avons placé volontairement l'uretère avec le plan péritonéal.

Il "vient" avec le péritoine pariétal auquel il adhère par un fascia dense (BOGROS - FARABOEUF). Il a la même évolution embryologique.

Enfin, pour certains, le péritoine aurait même un rôle trophique.

D'après la loi de LUSCHKA (1884), qui régit la disposition de l'uretère et des vaisseaux iliaques, il est sur le flanc antéro-externe de l'artère hypogastrique droite, et sur le flanc interne de l'artère hypogastrique gauche (en raison du décalage à gauche de l'axe aortique).

Pour PROUST et MAURER, le niveau de la bifurcation iliaque primitive importe plus que le côté. L'uretère serait antéro-externe en cas de bifurcation haute, antéro-interne en cas de bifurcation basse indépendamment du côté.

Enfin, pour GOUAZE, le sexe serait un élément déterminant. Ainsi, chez la femme, la bifurcation étant plus basse, l'uretère serait antéro-interne. Et chez l'homme, plutôt antéro-externe par rapport à l'artère hypogastrique.

En résumé, ces trois opinions sont pour nous complémentaires.

L'uretère est d'autant plus antérieur par rapport à l'artère hypogastrique (il croise alors l'iliaque externe) qu'il s'agit d'un homme, que l'on est du côté droit, et que la bifurcation des artères iliaques externe et interne est haute.

En pratique, l'uretère est facilement identifié par ses caractères propres : consistance, aspect, reptation. Il n'est pas un repère fidèle de l'artère hypogastrique.

Les vaisseaux lombo-génitaux constituent un repère plus fidèle de l'uretère. Ils sont toujours antéro-externes par rapport à lui. Ils adhèrent comme lui au péritoine pariétal, ils ne sont qu'un rapport antérieur éloigné de l'artère hypogastrique.

2°) Les lymphatiques, la gaine hypogastrique, les nerfs du sympathique péri-artériel :

A) Les ganglions lymphatiques :

Ils apparaissent juste sous le péritoine, auquel normalement ils n'adhèrent pas. Leurs collecteurs appartiennent seuls à la gaine.

a) Le ganglion de la fourche iliaque :

C'est souvent le ganglion de la chaîne moyenne ou de la chaîne interne du groupe iliaque externe. Il assure le relai des collecteurs venus des membres inférieurs, et de la chaîne interne (lame sous-veineuse iliaque externe, dont le ganglion moyen est le ganglion de LEVEUF et GODARD).

b) Les ganglions hypogastriques :

Ils se situent le plus souvent à la face interne du tronc hypogastrique, au niveau de sa terminaison. Leurs collecteurs drainent tout le contenu pelvien (pour l'ovaire et le vagin chez la femme). Ces collecteurs suivent l'artère vésicale inférieure, l'artère vaginale longue, et l'artère hémorroïdale moyenne. Ces ganglions envoient des collecteurs efférents dans les ganglions iliaques primitifs puis dans les ganglions latéro-aortiques et pré-caves. La possibilité d'anastomose est fréquente.

B) La gaine du tronc hypogastrique :

Le tronc est entouré d'une gaine conjonctivo-vasculaire, comme toutes les artères (le "fascia cache-vaisseau de FARABOEUF").

a) Origine :

Elle provient de la gaine des artères iliaques primitives qui se continue par le "fascia d'Abernethy" qui n'est autre que la gaine de l'artère iliaque externe.



b) Trajet :

Il est identique à celui des vaisseaux qu'elle contient.

c) Terminaison :

La gaine vasculaire du tronc est pour FARABOEUF à l'origine de la "tente" qui recouvre les branches viscérales de l'artère hypogastrique.

Pour CUNEO, cette "tente" serait une aponévrose indépendante des vaisseaux en continuité avec le fascia transversalis.

Pour DELBET elle serait une condensation musculaire.

Pour LATARJET, cette "tente" serait d'origine nerveuse.

Il semble en fait, qu'à la terminaison du tronc hypogastrique, il apparait une densification autour des branches de l'hypogastrique formé de la gaine vasculaire du tronc, d'éléments conjonctifs denses, de fibre lisse, et d'éléments nerveux. L'ensemble entoure chacune des branches, les accompagne. Le nom de tissu cellulo-fibreux pelvien lui est donné.

Enfin, il semblerait que ce tissu que nous venons de définir entoure "circulairement" toutes les branches du tronc hypogastrique (BASTIDE - SOUTOUL). Le nom de "gaine" hypogastrique serait donc préférable à celui de tente.

Elle entoure :

- Les branches pariétales : elle est moins dense ; elle les entoure jusqu'à leur sortie du bassin. Elle présente alors des renforcements (arcade de BOUISSON, ligament de GUNSEE).
- Les branches viscérales : elle est plus dense. Elle entoure d'avant en arrière, les vaisseaux ombilicaux, génito-vésicaux, hémorroïdaux moyens.

La gaine hypogastrique s'abaisse depuis le trajet des vaisseaux, jusqu'à l'aponévrose pelvienne sur le plancher pelvien. Elle s'élargit d'avant en arrière.

Ainsi des formations denses disposées en éventail à sommet hypogastrique forment une palmure ou "Web" des auteurs anglo-saxons. Ce sont les ailerons antérieurs moyens et postérieurs du pelvis. Ils forment l'aponévrose ombilico-pré-vésicale en avant, l'aileron latéral du rectum en arrière, l'aileron moyen au centre. Chez la femme il correspond au ligament de MACKENRODT, à la base du ligament large ; chez l'homme, à l'aileron prostatique sous-tendu par l'artère vésico-prostatique ; le sommet externe des ailerons, se situe à l'origine des trois branches viscérales. Leur arête supérieure épouse le trajet de la branche correspondante, leur bord inférieur large, adhère sur le plancher pelvien à l'aponévrose pelvienne. Leur bord interne, correspond à leur intersection avec les lames sacro-pubiennes, et à la division de leurs vaisseaux terminaux.

Ces vaisseaux participent à la formation des lames sacro-pubiennes. Ils courent à leur face interne.

La gaine hypogastrique accompagne leurs branches terminales et aboutit à la formation entre les lames sacro-pubiennes de cloisons transversales, médianes. Ce sera chez l'homme l'aponévrose prostatopérinéale de DENON - VILLIERS. Pour CUNEO, elle proviendrait d'un accollement péritonéal. Chez la femme, le fascia pré-cervical (en continuité avec le fascia de HALBAN et le fascia sous-urétral), le fascia rétro-cervical, en continuité en arrière avec les hémigaines prérectales, décrites à Grenoble par MM. CONTAMIN et BERNARD.

La gaine du tronc hypogastrique adhère étroitement à la veine hypogastrique. Elle les sépare par une cloison ténue.

Ainsi, si l'on n'incise pas la gaine artérielle, la paroi veineuse reste adhérente à l'artère, au contraire, si l'on incise la gaine artérielle, la gaine constitue un plan de clivage avec la paroi veineuse sous-jacente.

d) Rapports immédiats de la gaine du tronc hypogastrique :

La gaine adhère en avant au "fascia d'Abernethy" qui entoure l'artère iliaque externe. Ce fascia est plus lâche. Cette adhérence explique que les deux artères iliaques externe et interne sont comme "accolées" (CRUVEILHIER).

La dissection du tronc élargit l'angle de bifurcation iliaque (QUENU).

La gaine adhère à l'aponévrose du psoas.

e) Rôle :

Ainsi, la gaine du tronc contribue, à faciliter la ligature. Ses expansions cloisonnent le pelvis (par exemple chez la femme le ligament de MACKENRODT sépare l'espace para-vésical en avant de l'espace para-rectal en arrière, KNAPP).

Ses expansions participent au soutènement des organes pelviens médians et forment "l'armature des cables vasculaires d'amarrage nés du tronc hypogastrique".

C) Les nerfs sympathiques péri-artériels :

Ils viennent du 4ème ganglion lombaire, du 1er ganglion sacré, et surtout du nerf présacré. Cette lame nerveuse envoie des filets communs à l'artère iliaque primitive et à l'artère iliaque interne. Elle constitue ainsi la "clef" des lymphadénectomies.

3) Le plan artériel iliaque :

Il est formé par la fourche iliaque, le tronc hypogastrique et l'origine des branches de l'hypogastrique.

4) Le plan veineux iliaque :

Les parois veineuses sont minces et fragiles, elles ont des rapports étroits avec les artères et les lymphatiques. Les veines contribuent par leur gaine propre à l'amarrage des organes pelviens.

Le plan veineux est constitué par la veine iliaque externe et par la ou les veines hypogastriques.

a) La veine iliaque externe :

La veine iliaque externe est la plus grosse des deux veines. Elle surplombe le groupe interne des ganglions iliaques externes (lame sous-veineuse), et le pelvis, comme une corniche.

Elle passe sous l'origine de l'hypogastrique. Elle est en rapport avec le segment dit de ligature de l'artère hypogastrique. Elle se termine en se jetant avec la veine hypogastrique dans la veine iliaque primitive, en arrière de l'origine de l'artère hypogastrique à gauche, très souvent dans la fourche artérielle iliaque primitive à droite (en raison du décalage vers la gauche du système aortique et vers la droite du système cave).

La veine iliaque externe est un rapport capital lors de la ligature des artères iliaques. C'est le plus dangereux.

b) Les veines hypogastriques :

Elles sont postérieures par rapport à l'artère.

Elles sont éminemment variables. Pour SCALI, HUGHIER et GERBONNET, elles peuvent être de trois types : unique, double ou triple. Elles prennent quelquefois un aspect plexiforme.

En dehors du territoire pariétal, elles peuvent drainer trois territoires d'avant en arrière, le territoire vésical, le territoire génital, le territoire rectal.

Chez l'homme, seuls les territoires antérieurs et postérieurs se distinguent. Ils sont peu développés et une veine unique suffit le plus souvent au drainage veineux.

Chez la femme, les deux territoires génitaux et rectaux sont développés particulièrement et on trouve plus souvent chez elle des veines doubles ou plexiformes.

Le type unique (55 % GASPARRI) peut se placer en dedans ou en dehors de l'artère.

La veine hypogastrique est en dedans de l'artère lorsque la bifurcation iliaque artérielle est haute et en dehors dans le cas inverse.

Le type double (40 % GASPARRI), il existe une veine antérieure, une veine postérieure.

Le type triple (5 % GASPARRI), une veine antérieure, deux veines postérieures.

Le type plexiforme est réalisé lorsque les veines principales hypogastriques et la veine iliaque externe sont unies par un lacis perforé par les branches de l'artère hypogastrique.

Le plan veineux sépare le "segment de ligature" du tronc hypogastrique des plans suivants, aponévrotique, nerveux, musculaire et osseux.

##### 5) Le plan aponévrotique :

Il est représenté par l'aponévrose pelvienne (BASTIDE - SOUTOUL). C'est le plan des cellulectomies. Elle est en continuité avec l'aponévrose du psoas. Elle est formée par

l'aponévrose de l'obturateur interne en avant et en dehors et par celle du pyramidal du bassin en arrière. L'aponévrose du pyramidal du bassin englobe les éléments du plexus sacré. Ces deux aponévroses s'unissent par un dièdre de renforcement la "plica ischiatica". Elle est l'élément supérieur de l'étoile de ROGIE.

L'aponévrose du pyramidal du bassin participe au bord supérieur de la grande échancrure sciatique à la formation de l'arcade de BOUISSON. Elle amarre les vaisseaux fessiers à leur sortie du pelvis.

6) Le plan nerveux :

Il est représenté par le TRONC LOMBO-SACRE.

Ce tronc nerveux provient des branches antérieures des 4ème et 5ème racines lombaires. Il descend en arrière de l'artère puis parallèlement à elle.

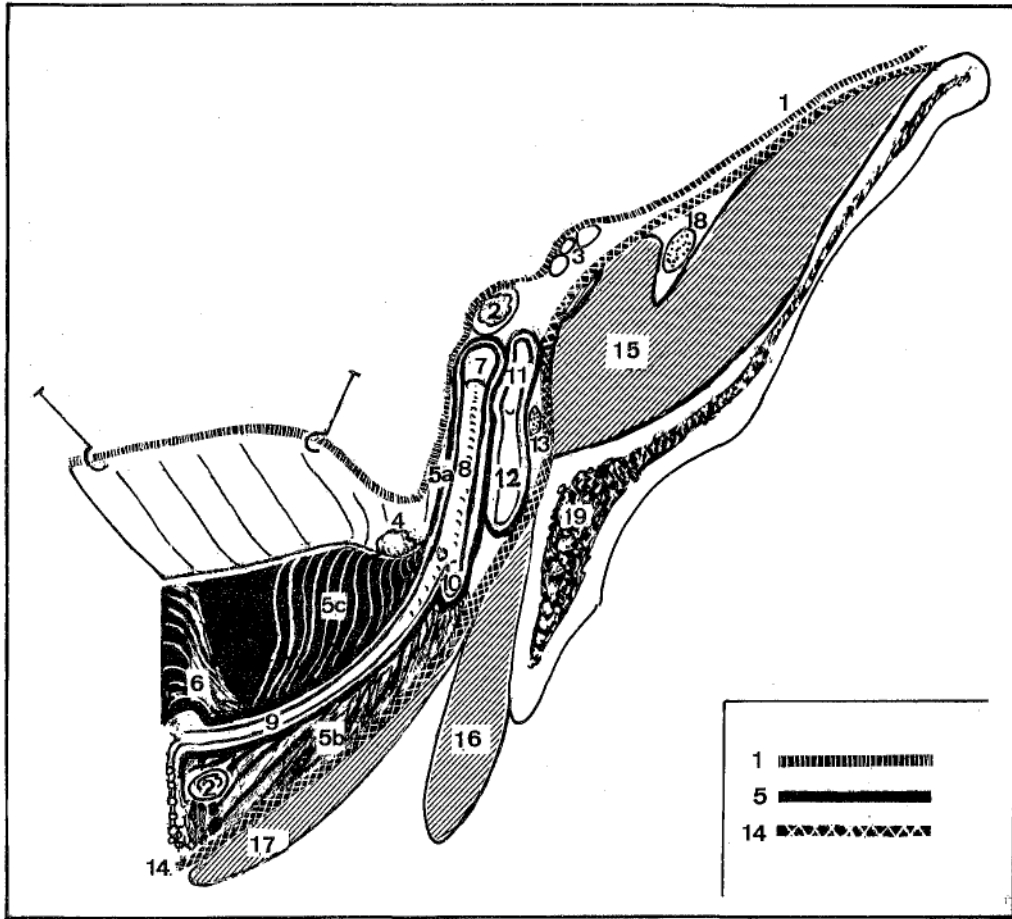
Le nerf obturateur est plus en dehors.

Il croise l'artère hypogastrique à sa face postérieure, tantôt près de son origine tantôt en X à branches très serrées.

7) Le plan musculaire et osseux :

Il est postérieur, formé de haut en bas par la fossette de CUNEO et MARCILLE puis par la partie supérieure du muscle obturateur interne.

La fossette de CUNEO et MARCILLE est délimitée par le bord interne du psoas en dehors, en dedans par le corps de la 5ème lombaire et le disque lombo-sacré. Elle est emplie d'un amas graisseux, des ganglions du groupe rétro-vasculaire iliaque primitif. L'artère ilio-lombaire se divise en ses deux branches à son niveau.



SCHEMA THEORIQUE D'UNE COUPE FRONTALE OBLIQUE  
par le paramètre droit

- |   |                              |
|---|------------------------------|
| 1 : Péritoine   | 7 : Artère iliaque primitive |
| 2 : Uretère   | 8 : Artère iliaque interne   |
| 3 : Vaisseaux lombo-ovariens  | 9 : Artère utérine           |
| 4 : Ganglion hypogastrique  | 10 : Artère honteuse interne |
| 5 : Gaine hypogastrique   | 11 : Veine iliaque primitive |
| 5a. : la gaine vasculaire du tronc  | 12 : Veine hypogastrique     |
| 5b : l'aileron utérin   | 13 : Nerf obturateur         |
| 5c : l'aileron ombilical  | 14 : Aponévrose pelvienne    |
| 6 : Lame sacro-pubienne,<br>sa triple constitution : vasculaire<br>musculaire<br>nerveuse | 15 : Psoas                   |
| 18 : Nerf crural  | 16 : Obturateur interne      |
| 19 : Os iliaque   | 17 : Releveur                |

TERMINALES ET COLLATERALES :

La distribution des branches de l'artère hypogastrique est complexe et confuse. Pour THEILE, l'origine des branches "varie à l'infini". Le qualificatif de terminales ou de collatérales variable selon les auteurs ne simplifie pas la description.

Pour mieux décrire ces branches, WINSLOW le premier, a proposé une classification embryologique. Le nombre des classifications qui ont été proposées depuis atteste des difficultés de bien le faire, (CRUVEILLHER, QUAIN, TESTUT, LATARJET, GREGOIRE).

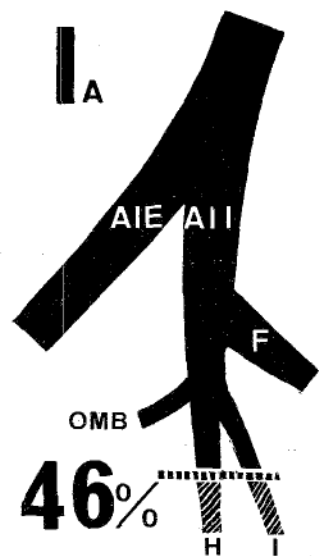
Actuellement les classifications sont uniquement morphologiques. Elles sont basées sur la fréquence de répartition des branches pariétales les plus volumineuses.

ROBERTS et KRISHINGER (1967) ont effectué une étude synthétique de 1210 artères hypogastriques chez des sujets de race blanche, selon la classification d'ADACHI. Cette classification dérive de celle de JASCHTSCHINSKI.

ROBERTS et KRISHINGER groupent les observations de JASCHTSCHINSKI, LIPSHUTZ, ASHLEY, ANSON, BRAITHWAITE, FIS.CHER, et leurs 167 cas personnels.

La classification d'ADACHI étudie les variations de l'origine des artères suivantes : ombilicale, fessière, ischiatique, et honteuse interne.





LES DIFFERENTS TYPES D'ARTERE HYPOGASTRIQUE  
SELON ADACHI

Répartition pour 1210 artères d'occidentaux  
(ROBERTS et KRISHINGER)

(Schéma 7)

Voici quels sont les différents types selon ADACHI (cf schéma 7) :

Type I : la fessière et l'ombilicale naissent séparément du tronc principal. La fessière a la plus haute origine des deux et l'ischiatique et la honteuse naissent d'un tronc commun. Si le tronc ischiatico-honteux se divise dans le pelvis c'est un type Ia, si la division se fait à l'extérieur du pelvis, c'est un type Ib.

Type II : La fessière et l'ischiatique naissent d'un tronc commun postérieur ischiatico-fessier, et la honteuse interne et l'ombilicale naissent d'un tronc commun antérieur. Si la bifurcation de la fessière et de l'ischiatique se fait dans le pelvis c'est un type IIa, si elle se fait à l'extérieur du pelvis, c'est un type IIb.


Type III : Les quatre artères (ombilicale, fessière, ischiatique et honteuse interne) naissent en bouquet de l'iliaque interne.

Type IV : La fessière et l'ischiatique et la honteuse interne naissent d'un tronc commun sous l'origine de l'artère ombilicale. Si la fessière naît la première du tronc commun et que le tronc se divise plus tard en ischiatique et honteuse interne il est appelé type IVa. Par ailleurs, si la honteuse interne naît la première du tronc commun qui plus tard se divise en fessière et ischiatique, c'est un type IVb (décrit par ROBERTS).

Type V : Il n'est décrit qu'une seule fois par ADACHI qui étudie la race japonaise. Il n'a jamais été retrouvé dans la race blanche. Il est retrouvé une fois par ISHIGAKI (son type IV).

Voici les résultats rassemblés par ROBERTS et KRISHINGER pour 1210 artères hypogastriques d'occidentaux.

Pour 1210 artères d'occidentaux :							
Types	Ia	Ib	IIa	IIb	III	IVa	IVb
Nombre	557	29	253	16	244	82	28
Pourcentage	46%	2,4%	21%	1,3%	20%	6,8%	2,3%



SCHEMA N° 8

CLASSIFICATION DE KOSINSKI

Répartition pour 1210 artères d'occidentaux

KOSINSKI (1929) a simplifié la classification d'ADACHI en supprimant l'artère ombilicale. (schéma 8).

Il obtient ainsi 3 types. Nous avons étudié les cas de ROBERTS avec cette classification :

Type I (K) : division en deux troncs, un antérieur ischiatico-honteux, l'autre postérieur fessier. Il correspond aux types Ia, Ib et IVa d'ADACHI soit pour les cas réunis par ROBERTS, 55,2 %.

Type II (K) : division en deux troncs antérieurs honteux et postérieur ischiatico-fessier. Il correspond aux types IIa, IIb, et IVb soit pour ROBERTS 24,6 %.

Type III (K) : trifurcation en fessière, ischiatique et honteuse interne. Il correspond au type III, soit pour ROBERTS 20 % des cas.

ISHIGAKI (1970) utilise une classification identique pour 199 hémibassins. Les pourcentages calculés de ces différents types sont les suivants :

- type I (K) : 56,1 %
- type II (K) : 25,5 %
- type III (K) : 11 %

Nos conclusions sont les suivantes :

1°) Il n'y a pas de différence raciale dans la répartition des branches les plus volumineuses.

2°) Ceci nous permet de calculer la fréquence des types de distribution du tronc hypogastrique, les trois artères (fessière, ischiatique et honteuse) sont les trois branches terminales de l'artère hypogastrique. Elles naissent soit par bifurcation en deux troncs (79,8 % des cas) et dans 20 % des 1210 cas de ROBERTS, elles naissent par trifurcation.

BRANCHES DU TRONC HYPOGASTRIQUE

PARIETALES

Obturatrice

HONTEUSE INTERNE

ISCHIATIQUE

FESSIERE

Ilio-lombaire

Sacrées latérales

VISCERALES

Ombilicale

Génito-urinaire

Vésicale inférieure  
ou vaginale longue

Urétérale moyenne

Hémorroïdale moyenne

Nous allons étudier chacune des branches de l'artère hypogastrique, d'abord les trois plus volumineuses : l'artère fessière, l'artère ischiatique et l'artère honteuse interne puis les branches de calibre plus réduit.

LES BRANCHES LES PLUS VOLUMINEUSES :

L'artère fessière : (A. GLUTEAL SUPERIOR P.N.A.)

La plus volumineuse des branches de l'artère hypogastrique, elle est caractérisée en outre par son trajet à direction externe. Elle est destinée à la fesse.

Son origine nous intéresse particulièrement. L'artère fessière peut naître de 3 façons résumées dans ce tableau

L'origine de l'artère fessière

Artère d'origine	Types d'ADACHI - ROBERTS	Fréquence pour 1210 artères
Artère hypogastrique	Ia, Ib, III	68,4 %
Tronc ischio-fessier	IIa, IIb, IVb	24,6 %
Tronc ischio-honteux	IVa	6,8 %

Ainsi l'artère fessière naît le plus souvent de l'artère hypogastrique dont elle constitue à elle seule le tronc postérieur. Elle naît alors à une distance moyenne de 30 à 50 mm de la bifurcation iliaque (égale à la longueur du tronc hypogastrique).

Nous avons constaté que le tronc postérieur de l'artère hypogastrique qui la constitue ou dont elle naît, se situe le plus souvent sous l'origine de l'ombilicale. (Elle naît au-dessus seulement dans 9,1 % des cas. Types IVa et IVb).

Dans 1,3 % des cas, elle naît en dehors du bassin (type IIb) et seul le tronc ischio-fessier est visible.

Elle a un trajet curviligne à concavité supérieure et externe de 3 à 4 cm entre le tronc lombo-sacré et la première racine sacrée. Elle sort du bassin par le canal fessier sus-pyramidal après avoir perforé l'aponévrose pelvienne, renforcée par l'arcade de BOUISSON qui la plaque contre le bord supérieur de la grande échancrure sciatique. Elle se termine dans le canal fessier où elle se divise en T (LAZORTHE).

Ses collatérales sont grêles pour le pyramidal, le plexus sacré, l'articulation sacro-iliaque. Elle donne parfois l'artère obturatrice. Dans ce cas l'artère fessière est attirée en dehors du tronc lombo-sacré, et l'artère fessière ne passe plus entre tronc lombo-sacré et première racine sacrée (12 % des cas de GOUAZE).

Ses terminales irriguent la fesse. Elle émet une branche superficielle pour le grand fessier et une branche profonde plus grosse pour le petit fessier et le moyen fessier, les téguments de la région, le toit du cotyle, le ligament sacro-sciatique.

Elle s'anastomose avec l'artère ischiatique (par la branche descendante de MORESTIN, collatérale de sa branche superficielle), avec l'artère ilio-lombaire, avec les artères lombaires, avec les artères circonflexes.

Ainsi, elle contribue à former le cercle extra-pelvien du bassin.

L'artère fessière est entourée de deux volumineuses veines antérieures et postérieures, anastomosées en échelle (qui compliquent sa ligature).

Ses caractéristiques radiologiques sont : son calibre, sa direction, externe presque horizontale, son émergence sous le bord supérieur de la grande échancrure sciatique qui peut être repéré : à 8 cm de la ligne médiane sur la ligne E.I.P.S., bord supérieur du grand trochanter.

L'artère ischiatique : (A. GLUTEAL INFERIOR P.N.A.)

C'est la branche de bifurcation postéro-interne du tronc ischio-honteux ou antérieur de l'hypogastrique. Elle est caractérisée par son calibre le plus important après l'artère fessière.

Elle naît devant le muscle pyramidal, en regard du 2ème trou sacré antérieur. Elle a un trajet vertical puis curviligne à concavité externe à grand rayon de courbure. Elle passe entre les 2 premières racines sacrées. Elle sort du bassin par le triangle sous-pyramidal par la grande échancrure sciatique.



Elle se termine en deux branches : une branche ascendante fessière, une branche descendante crurale qui donne un rameau sciatique l'artère du grand nerf sciatique, et un rameau trochantérien pour le grand et le moyen fessier. Elle donne peu de collatérales, pour le pyramidal et le plexus sacré. Elle s'anastomose par sa branche fessière au réseau fessier superficiel (par la branche de MORESTIN) et profond (MERCIER et VANNEUVILLE), par sa branche descendante à l'artère circonflexe postérieure, et aux 1ère et 2ème perforantes. Ainsi est réalisé le cercle anastomotique postérieur de la cuisse.

Sa caractéristique radiologique est sa direction vers le toit du cotyle qu'elle franchit.

#### L'artère honteuse interne :

L'artère honteuse interne est la branche de bifurcation externe du tronc antérieur de l'hypogastrique. Elle est pour GREGOIRE la terminale de l'artère hypogastrique. C'est l'artère du périnée (thèse de CERF), et des organes génitaux externes, (organes érectiles). Nous verrons qu'elle a d'importantes collatérales viscérales pour le rectum, la vessie, le vagin.

Elle naît à la face antérieure du pyramidal du bassin. D'abord pelvienne, elle sort après un court trajet par le triangle sous-pyramidal (elle est l'élément le plus interne). Elle contourne l'épine sciatique par un court trajet fessier. Elle pénètre par la petite échancrure sciatique dans le creux ischio-rectal puis pénètre dans le périnée. Elle disparaît à la vue dans le canal d'ALCOCK qui la plaque contre la face interne de l'obturateur interne. Elle tend à se rapprocher de la ligne médiane en avant. Enfin, elle pénètre le périnée entre les deux feuilletts de l'aponévrose périnéale profonde, le long de la branche ischio-pubienne.

Elle se termine sous la symphyse par l'artère dorsale du clitoris ou de la verge. Pour GREGOIRE, elle se diviserait en deux branches périnéale superficielle, à destinée cutanéomusculaire, et profonde pour les organes érectiles. En fait, pour CERF, MERCIER et VANNEUVILLE, elle se diviserait en bouquet de branches pour les corps caverneux, la face antérieure de la vessie, la graisse et la rétro-symphyse.

Elle donne de nombreuses collatérales au cours de son trajet. Elles sont accessoires dans la région fessière pour le pyramidal, les jumeaux, l'obturateur interne et le plexus sacré (SALMON et DOR).

Les collatérales principales sont dans le creux ischio-rectal et le périnée.

Le rameau fessier de Mac-ALISTER pour le grand fessier (anastomose avec l'ischiatique).

Les artères hémorroïdales inférieures pour le périnée postérieur (anastomose avec les hémorroïdales moyenne et supérieure),

Les artères périnéales superficielles (pour scrotum et grande lèvre et vulve (anastomose avec branches honteuses externes obturatrice, transverse superficielle du périnée).

Les artères bulbaires ou transverse profonde du périnée, ou artère périnéale profonde.

L'artère bulbo-urétrale ou urétrale,

L'artère caverneuse

L'artère pré-vésicale, (ombilicale et génito-vésicale)

L'artère graisseuse,

L'artère rétro-symphysaire, (obturatrice.)

En outre, elle émet deux collatérales fréquemment :  
l'hémorroïdale moyenne, et la vaginale longue.

Caractéristiques radiologiques :

Elle croise la branche ilio-pubienne en dedans du toit du cotyle. Quelques rameaux sont repérables radiologiquement :

- Rameau de Mac-ALISTER né en regard du fond du cotyle, se dirigeant en haut et en dehors.

- Rameau de l'obturateur interne : né au même niveau à direction horizontale.

- Artères hémorroïdales inférieures : transversales se divisant au contact de l'hyperclarté rectale.

- La périnéale superficielle, plus distale s'éloigne de l'artère honteuse, en se dirigeant oblique en dedans (alors que l'artère honteuse poursuit sa course en haut et en dehors).

LES BRANCHES PLUS GRÊLES DE L'ARTÈRE HYPOGASTRIQUE :

Seules les branches les plus haut situées gênent l'abord de l'artère hypogastrique. C'est pourquoi nous les étudierons de haut en bas.

L'ARTÈRE ILIO-LOMBAIRE : (A. ILIO-LUMBALIS PNA).

Nous pensons, comme GREGOIRE, qu'elle naît plus souvent de la fessière et qu'elle ne constitue que rarement un obstacle à l'abord du tronc hypogastrique. Lorsqu'elle naît du tronc de l'artère hypogastrique, elle naît de sa face interne

ou postérieure au niveau (QUENU), ou en-dessous du détroit supérieur.

Elle se dirige en arrière et surtout en haut. Elle constitue une amarre artérielle du tronc hypogastrique qu'il faut libérer si on veut mobiliser cette artère. L'artère ilio-lombaire croise les vaisseaux iliaques externes.

Elle se termine soit au niveau de la fossette de CUNEO et MARCILLE, soit au niveau de l'articulation sacro-iliaque en deux branches. L'une est ascendante, lombaire, à destinée musculaire et spinale, s'anastomose aux deux artères lombaires constamment, L'autre transversale, iliaque, à destinée musculaire et osseuse, passe sous le psoas et s'anastomose à l'artère circonflexe iliaque profonde (cette dernière vient de l'artère iliaque externe formant ainsi l'arc artériel iliaque).

Parfois, les deux branches de l'artère ilio-lombaire naissent séparément, volontiers asymétriques sur un même bassin l'une naissant de la fessière, l'autre de l'artère hypogastrique. C'est le rameau lombaire qui naît le plus haut sur le tronc hypogastrique. Mais le plus souvent les rameaux lombaires et iliaques naissent de la fessière.

#### LES ARTERES SACREES LATERALES : (A. Sacrales laterales PNA)

Branches occasionnelles du tronc hypogastrique, elles existent toujours. Elles naissent plus souvent des artères fessières ou ischiatiques (ADACHI). Elles sont très grêles chez l'homme. Ce sont des artères à destinée caudale comme l'artère sacrée moyenne. Ces deux types d'artères auraient un calibre inversement proportionnel ou balancé. Toutes les artères saines sont comprises dans une lame vasculaire, la lame présacrée.

Classiquement au nombre de deux, en fait elles peuvent être unique ou plus souvent triples.

LEVI, cité par ADACHI, pour 97 pièces trouve 57 fois deux artères, 31 fois une seule artère, 9 fois 3 artères.

MERCIER et VANNEUVILLE constatent 20 artères uniques pour 50 examinées soit 40 %.

PATURET trouve dans 10 % des cas l'artère sacrée latérale commune.

#### L'artère sacrée latérale supérieure :

Elle se dirige en dedans vers le premier trou sacré. Elle se termine dans le trou sacré antérieur en deux rameaux :

- un rameau spinal pour le sac dural et la queue de cheval,
- un rameau dorsal pour les muscles spinaux, le grand fessier, les téguments de la région sacrée. Elle a une collatérale pour l'artère sacrée moyenne, et une autre pour son homologue inférieure.

#### L'artère sacrée latérale inférieure :

Plus volumineuse, se dirige d'abord en dedans puis en bas, parallèlement et en dehors des trous sacrés antérieurs devant le pyramidal et les branches antérieures des racines sacrées. Elle se termine au niveau du coccyx. Elle émet au cours de son trajet des rameaux pour les trous sacrés antérieurs. Elle s'anastomose avec l'artère sacrée moyenne.

MERCIER et VANNEUVILLE trouvent une artère sacrée latérale commune qui naît entre les deux précédentes. Elle se divise en une branche supérieure et une branche inférieure qui ont la même terminaison que les précédentes.

L'ARTERE OBTURATRICE : (A. Obturatoria PNA)

Destinée à la région obturatrice, à l'articulation coxo-fémorale, à la partie interne de la cuisse, et accessoirement à la vessie. Inconstante dans toutes ses caractéristiques anatomiques, sa seule définition est son passage dans le canal sous-pubien situé à la partie supéro-interne du trou obturateur.

Elle naît seulement dans 70 % des cas du système hypogastrique et seulement dans 3 % des cas du tronc hypogastrique, beaucoup plus souvent du tronc ischio-honteux (37 %) plus rarement de la fessière ou de l'ischiatique. Elle naît le plus souvent au-dessous de l'artère fessière. Parfois elle naît de la fessière et modifie son trajet l'attirant en dehors du tronc lombo-sacré.

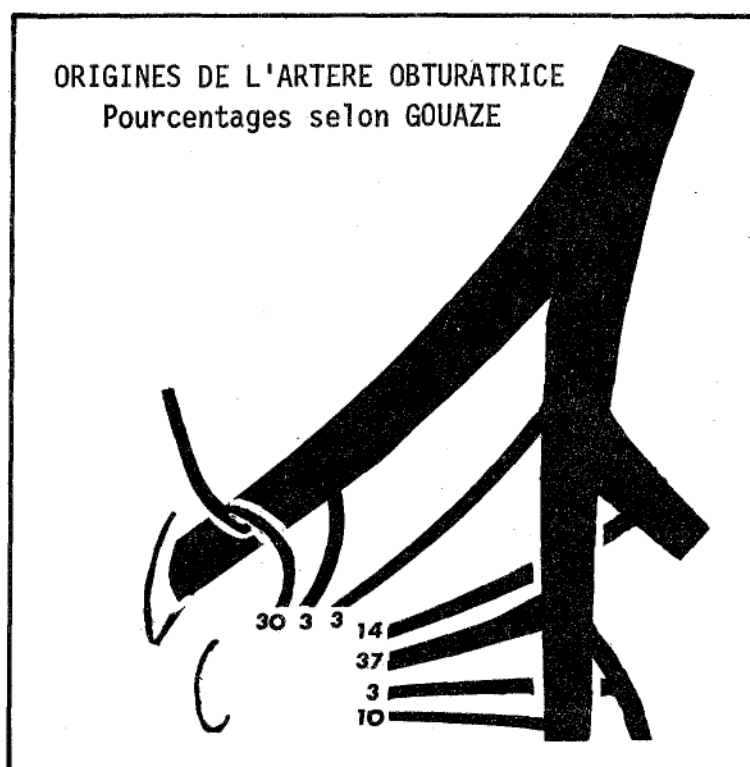


Schéma n° 9

Ailleurs elle naît du système iliaque externe ou plus exceptionnellement de l'artère fémorale (BATTEUR).

Plus souvent unique, elle peut être double, ou naître par deux racines, l'une du système hypogastrique, l'autre du système hypogastrique ou du système iliaque externe.

Seule la racine soumise à des pressions suffisantes persisterait (hypothèse de LAUTH, cité par BATTEUR).

Ses deux racines venues des deux systèmes différents, expliqueraient le rôle de suppléance capitale de l'artère obturatrice. Cette disposition à double racine serait très fréquente (50 % pour MERCIER et VANNEUVILLE, 20 à 30 % de la population pour GRAY).

Elle se dirige en avant et en dedans plaquée contre le muscle obturateur interne contre la paroi pelvienne latérale.

A sa partie moyenne elle est croisée par l'uretère et en plus chez l'homme par le déférent, et chez la femme par le ligament rond. Ces éléments la séparent du péritoine pariétal. Elle est au-dessus de sa veine volontiers volumineuse. Le nerf obturateur sus-jacent la sépare de la chaîne interne des ganglions du groupe iliaque externe (dont le ganglion de LEVEUF et GODARD).

Elle se termine par division, dans le canal sous-pubien, parfois par ramescence en bouquet ou habituellement par deux branches.

Sa branche antérieure interne donne : - des rameaux ostéo-périostés et musculaires pour l'obturateur externe ;  
- des rameaux génitaux (scrotum et grandes lèvres).

Sa branche postérieure ou externe donne les collatérales les plus importantes : Des rameaux iliaques musculaires, le psoas iliaque (artère ilio-musculaire de GOUAZE, ou rameau ascendant de l'obturatrice pour TESTUT), les muscles obturateurs, le carré crural, les muscles droit interne et grand adducteur ; osseux pour l'os iliaque, (artère acétabulaire qui donne l'artère du ligament rond, artères pour l'articulation coxo-fémorale). Ils s'anastomosent parfois avec les artères ilio-lombaires, ou avec l'artère iliaque externe à travers les muscles.

Des rameaux qui peuvent suppléer l'artère vésicale inférieure venue de l'iliaque interne ;

Un rameau rétro-pubien, branche ascendante née avant sa terminaison dans le canal sous-pubien. Il s'anastomose dans le fascia transversalis avec son homologue, avec l'artère honteuse interne, avec l'artère épigastrique.

La racine venue de l'épigastrique est considérée par d'autres comme la plus grosse collatérale de l'obturatrice. Elle s'anastomose avec le système honteux ;

Un rameau pour le nerf obturateur.

Elle s'anastomose avec sa branche homologue par l'intermédiaire de l'anastomose transversale rétro-pubienne. Elle s'anastomose avec les artères ischiatiques, les artères honteuses internes, une branche de la circonflexe antérieure, (la fessière).

#### LES BRANCHES VISCERALES DE L'HYPOGASTRIQUE :

Nous les étudierons dans l'ordre où elles apparaissent au cours d'une dissection allant de la bifurcation iliaque vers les terminales.

Ainsi on peut distinguer :

- le rameau urétéral inconstant,
- le groupe supérieur formé de l'ombilicale, de l'artère vésicale inférieure, de l'artère génito-vésicale, qui naissent le plus souvent du tronc antérieur ischio-honteux,
- le groupe inférieur, formé de l'artère hémorroïdale moyenne et de la vaginale longue, qui naissent le plus souvent de la honteuse interne.



- Le rameau urétéral : ou artère urétérale moyenne.

Artère courte de l'uretère (LATARJET et LAROYENNE), est la plus haute des branches viscérales sur le tronc hypogastrique.

Il naît de sa face interne et se dirige le plus souvent en dedans et en avant (il peut naître de l'artère iliaque externe de la même façon ou de l'artère iliaque primitive et dans ce dernier cas nous l'avons vu se diriger en dehors).

Il se termine par des anastomoses avec les autres artères urétérales. Ainsi, mieux vaut disséquer l'uretère en suivant son bord externe au-dessus du pelvis, en suivant son bord interne dans le pelvis, (on laisserait ainsi intacts les vaisseaux). C'est un rameau accessoire qui peut être lié, mais alors à son origine, pour éviter d'altérer ses anastomoses (INGIULLA).

L'ARTERE OMBILICALE : (A. Umbilicalis PNA)

C'est pour GREGOIRE "Le tronc mère des vésicales". Elle participe très souvent à la vascularisation des organes génitaux.

Constante, elle naît le plus souvent au-dessous du niveau de la fessière sur la face antérieure de l'artère hypogastrique ou de son tronc antérieur.

Elle se dirige sur la partie latérale et supérieure de la vessie.

Elle se termine par un segment obturé, le ligament ombilical latéral (exceptionnellement, ce segment reste perméable. Il peut même se terminer par un tronc commun avec l'artère homologue au niveau de l'ombilic).

Elle donne de son origine à sa terminaison :

- 1°) L'artère génito-vésicale (FARABOEUF)
- 2°) L'artère vésicale supérieure.

Exceptionnellement, elle donnera une vaginale, une vésicale inférieure, une hémorroïdale moyenne, une épigastrique accessoire.

Nous avons remarqué que la face antérieure du tronc hypogastrique, puis son tronc antérieur, enfin, le bord supérieur de l'artère ombilicale sont dépourvus le plus souvent de collatérales.

Par ailleurs, l'origine de l'ombilicale est située fréquemment au-dessous de l'origine de la fessière, branche toujours plus grosse.

Dans le but d'obtenir un schéma didactique, nous pouvons comparer la terminaison de l'artère hypogastrique à une main, et ses branches à des doigts. L'observateur regarde la main par sa face dorsale, axe de la main orienté en avant et en bas, paume contre la face latérale du pelvis. Le pouce en opposition représente l'artère fessière. L'auriculaire représente l'artère ombilicale. L'index représente l'artère ischiatique, le médus représente l'artère honteuse, l'annulaire représente l'artère génito-vésicale. Il manque quatre artères, l'hémorroïdale moyenne, la vésicale inférieure, ou la vaginale longue, qui, nous le verrons, naissent le plus souvent de la honteuse, enfin, l'obturatrice trop variable n'est pas représentée.

Ce schéma n'est bien sûr qu'approximatif, et n'est valable que dans 90 % des cas (les types IV d'ADACHI où l'artère ombilicale naît au-dessus de la fessière ne sont pas représentés).

1°) L'artère vésicale supérieure :

Elle naît de l'ombilicale et se dirige vers la face supérieure de la vessie. Elle envoie de nombreux rameaux au dôme vésical. D'une de ses branches part souvent une artère déférentielle, qui accompagne le déférent jusqu'au testicule où elle s'anastomose avec l'artère testiculaire. D'autres rameaux vont à l'uretère (GRAY).

Elle se termine par l'artère antéro-latérale de la vessie (GOUAZE) qui n'est pour certains qu'un rameau de la vésicale supérieure (TESTUT).

Elle est latéro-vésicale. Elle forme une arcade avec la honteuse interne, elle est destinée surtout à la face pubienne de la vessie.

Elle donne enfin, des rameaux descendants pour sa face latérale qui s'anastomose avec l'artère vésicale inférieure, branche de l'artère génito-urinaire.

2°) L'artère génito-vésicale (FARABOEUF)

ou génito-urinaire (PATURET).

Elle correspond chez la femme à l'utérine jusqu'à sa division en branches ascendantes latéro-utérine et cervico-vaginale.

Chez l'homme, elle se divise en artère vésiculo-déférentielle et vésico-prostatique.

L'artère vésiculo-déférentielle peut naître en commun avec l'ombilicale, et la vésico-prostatique en commun avec l'artère hémorroïdale moyenne.

1°) L'artère vésico-prostatique :

Elle donne l'artère vésicale inférieure et l'artère prostatique.

a) L'artère vésicale inférieure :

Elle peut parfois naître directement du trajet honteux à sa partie haute, plus exceptionnellement de l'artère hypogastrique, ou de l'artère honteuse interne (en commun avec l'hémorroïdale moyenne à sa partie basse).

L'artère vésicale inférieure se distribue à la base vésicale et au trigone où ses branches communiquent avec ses homologues.

b) L'artère prostatique :

Elle est plus volumineuse. Elle constitue les lames latérales de la prostate. Elle a des anastomoses avec son homologue contralatérale (GRAY).

2°) L'artère vésiculo-déférentielle :

Donne un rameau pour le déférent (qui s'anastomose avec la funiculaire et la testiculaire comme nous l'avons vu précédemment) et un rameau vésiculaire pour les vésicules séminales, parfois un rameau urétérique. Elle pénètre dans l'épaisseur de l'aponévrose prostato-péritonéale de DENON - VILLIERS.

Pour GRAY, la vésical inferior artery correspond à l'artère génito-vésicale de l'homme et l'artère vésiculo-déférentielle n'est qu'une de ses branches.

Chez la femme, l'artère vésicale inférieure, n'est qu'un rameau né de l'utérine en dehors de son croisement avec l'uretère et n'a pas d'individualité propre.

L'artère utérine : (A. Uterina P.N.A.).

Son origine est variable. Elle naît habituellement du tronc antérieur (plus de 60 % des cas pour ISHIGAKI), le plus souvent en commun avec l'ombilicale. Plus rarement avec l'obturatrice, ou la vaginale longue.

Elle est d'abord pariétale, puis sous-ligamentaire. Elle croise l'uretère à 2 cm de l'isthme utérin, par en dessus. Elle se divise après le croisement en artère utérine proprement dite et cervico-vaginale. L'artère utérine forme sa crosse, au-dessus du cul-de-sac latéral, puis monte sinueuse latéro-utérine se termine à l'aisselle de la trompe par trifurcation en tubaire interne, ovarienne interne et rétrograde du fond (FREDET).

Pour POIRIER et ROUVIERE elle se termine par anastomose sous ovarienne avec l'artère ovarienne. Les autres branches, y compris l'artère du ligament rond, ne sont alors que des collatérales.

De son trajet naissent des artères pour le ligament large, le rameau urétéral en T, des artères vésico-vaginales, enfin, en dedans du croisement, l'artère cervico-vaginale. Celle-ci naît de la crosse dont les rameaux à direction transversale sont dans le paracolpium, puis dans le paravagin, disposées en deux couches antérieure et postérieure .

Les anastomoses sont homolatérales verticales dans le mésomètre, transversales de type capillaire, avec les systèmes voisins :

I) Par les rameaux ligamentaires, par la tubaire interne, par l'ovarienne interne (avec l'artère ovarienne).

Cette anastomose utéro-ovarienne a bien été étudiée par MOCQUOT et ROUVILLOIS. Dans un seul type (IV) de MOCQUOT et ROUVILLOIS, l'anastomose n'existe pas, quand l'ovarienne vascularise à elle seule l'ovaire. Ce type est exceptionnel.

2) Par l'artère du ligament rond (épigastrique).

3) Par les artères vésico-vaginales (avec les autres systèmes pelviens hypogastriques).

L'artère vaginale longue : (A. Vaginalis P.N.A.).

Artère propre à la femme, destinée au vagin.

Fréquemment double ou triple, descend vers le vagin, en passant sous l'uretère. Elle se termine au-dessous du cul-de-sac latéral du vagin en donnant des branches courtes transversales. Elle donne des rameaux pour la base vésicale, pour le bulbe vaginal, et en arrière la face antérieure du rectum. Elle naît parfois avec l'hémorroïdale moyenne constituant ainsi un pédicule inférieur pelvien.

L'artère hémorroïdale moyenne : (A. Rectalis Media P.N.A.).

Elle naît très bas sur le trajet honteux.

Elle naît seule ou avec la vaginale longue ou avec l'artère génito-vésicale.

Volontiers asymétrique, parfois absente, c'est la plus postérieure des branches vésicales.

Elle se dirige transversalement en dedans, presque en arrière, très courte. (Elle est le support des ailerons du rectum).

Elle se termine sur les faces latérales du rectum pelvien où elle vascularise la tunique musculaire du bas rectum avec de nombreuses anastomoses pour les systèmes hémorroïdaux supérieurs et inférieurs.

Elle donne des collatérales après sa traversée des lames sacro-recto-génitales, en avant chez la femme, pour la cloison recto-vaginale, la face postérieure du vagin, chez l'homme pour


la vessie et les vésicules séminales, en arrière chez l'homme et la femme pour le releveur de l'anus.

Caractéristiques radiologiques : sa terminaison par rameaux se divisant au contact de l'hyperclarté rectale.

LES ARTÈRES PELVIENNES EN DEHORS DE L'HYPOGASTRIQUE

---





LES AUTRES ARTERES DU PELVIS :

Quatre sources artérielles vascularisent accessoirement le pelvis, l'aorte, l'artère iliaque primitive, l'artère iliaque externe, les artères fémorales communes et profondes.

A) Les artères nées de l'aorte abdominale :

Elles sont au nombre de trois : les artères ovariennes ou testiculaires (anciennes spermatiques) l'artère sacrée moyenne, l'artère mésentérique, inférieure par sa branche hémorroïdale supérieure.

a) Les artères ovariennes : (A. Ovarian P.N.A.)

Ces deux longs vaisseaux grêles, naissent un peu au-dessous des rénales. Elles se dirigent contre le péritoine auquel elles adhèrent, pratiquement sur tout leur trajet, obliques en avant et en bas (elles croisent l'uretère lombaire par en avant, puis les artères iliaques externes, puis les veines iliaques externes). Elles pénètrent dans le pelvis, en avant de l'uretère, accompagnées de leurs veines plus volumineuses, dans le ligament lombo-ovarien de HENLE, elles gagnent le mésosalpynx, puis le mésovarium, où elles apportent leurs branches à l'ovaire et à la trompe. Elles s'anastomosent comme nous l'avons vu avec l'utérine.

Pour GRAY, elles se terminent par l'artère du ligament rond, par analogie à l'artère testiculaire de l'homme, et conformément aux données embryologiques (le ligament rond est la partie inférieure du ligament inguino-diaphragmatique de l'embryon). GRAY, leur attribue la vascularisation des grandes lèvres et de la région inguinale.

Les artères testiculaires ou spermaticues :

(A. Testicular P.N.A.)

Elles ont la même origine et le même trajet lombaire que les précédentes. Dans le pelvis, elles se dirigent vers l'orifice inguinal profond où elles rencontrent le déférent. Avec les autres constituants du cordon, elles traversent l'orifice inguinal profond, puis le canal inguinal. Elles constituent l'une des branches de l'anastomose à trois voies (avec la funiculaire et la déférentielle).

Au-dessus du pelvis, les artères ovariennes et testiculaires vascularisent en outre : l'uretère (par quelques rameaux), la graisse péri-rénale, les ganglions lymphatiques.

b) L'artère hémorroïdale supérieure :

L'artère mésentérique inférieure vascularise le pelvis par sa branche inférieure, l'artère hémorroïdale supérieure. Elle est destinée à l'ampoule rectale.

L'hémorroïdale supérieure naît au bord supérieur de l'artère iliaque primitive gauche ou à sa face antérieure. Son diamètre est de 3 mm, elle est volumineuse.

Elle se dirige oblique en bas et à droite vers le hile du rectum.

Elle se termine au niveau de S3 par la fourche de l'hémorroïdale formée par ses deux branches de division.

Sa branche rectale droite est la plus volumineuse.

Exceptionnellement, elle donne une troisième branche l'azygos recti ou artère dorsale du rectum de QUENU qui est la bissectrice des deux précédentes.

L'artère hémorroïdale supérieure s'anastomose avec une ou deux hémorroïdales moyennes (pour 39 rectums injectés FALLER et WIDMER trouvent : 18 fois une anastomose avec une seule,

et 8 fois avec les deux hémorroïdales moyennes. Elle s'anastomose plus fréquemment chez la femme que chez l'homme. Elle peut s'anastomoser avec l'artère sacrée moyenne par des artères courtes.

c) L'artère sacrée moyenne : (A. Median sacral P.N.A.)

Elle naît à la partie postérieure et basse de la division aortique, elle forme la bissectrice du triangle promonto-iliaque devant le corps de la 4ème, 5ème lombaire, puis devant le sacrum et le coccyx. Elle se termine sur le coccyx dans la glande de LUSCHKA. (Au niveau de la partie basse du corps de la 5ème lombaire elle est croisée par la veine iliaque primitive gauche). Elle donne fréquemment de chaque côté une petite branche lombaire (arteria lumbalis ima).

Elle donne de petites branches courtes pour la face postérieure du rectum (qui sont des vestiges des artères segmentaires ventrales), qui s'anastomosent avec le système hémorroïdal.

Elle s'anastomose en outre avec des branches lombaires de l'ilio-lombaire, avec les artères sacrées latérales.

B) L'artère iliaque primitive :

Elle donne des rameaux pour les ganglions du groupe iliaque primitif, des rameaux psoïques pour le psoas, exceptionnellement une artère rénale vascularise un rein ectopique pelvien). L'artère urétérale moyenne, qu'elle peut donner est extra-pelvienne mais par ses rameaux ascendants et surtout descendants elle peut vasculariser l'uretère pelvien. Exceptionnellement, la 5ème artère lombaire naît de l'iliaque primitive. Elle n'est pas à destinée pelvienne.

C) L'artère iliaque externe :

Elle donne des rameaux pour le psoas, un rameau urétérique inconstant. Deux artères ont de l'importance :

- L'artère épigastrique par son artère funiculaire va s'anastomoser avec l'artère testiculaire ; chez la femme elle s'anastomose avec l'artère du ligament rond.

L'artère épigastrique donne encore une branche anastomotique pour l'obturatrice (sa racine pour certains) et un rameau sus-pubien qui peut s'anastomoser avec son homologue.

L'artère circonflexe iliaque profonde ne participe pas normalement à la vascularisation pelvienne. Elle est destinée à la fosse iliaque ou muscle iliaque.

- Une artère obturatrice peut naître de l'artère iliaque externe .

D) Les artères fémorales :

I°) L'artère fémorale commune :

Elle participe accessoirement à la vascularisation des organes génitaux par deux de ses branches internes, les artères honteuses externes.

a) L'artère honteuse externe supérieure :

Elle naît de la fémorale commune au niveau de la naissance de la sous-cutanée abdominale. Elle croise la veine fémorale par en avant ; elle se dirige en dedans ; elle se termine par une branche pubienne et une branche génitale.

Elle donne des rameaux pour les ganglions inguinaux superficiels.

b) L'artère honteuse externe inférieure :

Elle naît plus bas ; elle lui est parallèle. Elle se dirige transversalement sous la veine saphène en dedans. Elle vascularise les téguments génitaux (scrotum et grandes lèvres).

Ces deux artères sont anastomosées entre elles, avec leurs homologues du côté opposé et surtout par leur rameau cutané à l'obturatrice et à la honteuse interne.

2°) Les artères nées de la fémorale profonde  
ou de la bifurcation fémorale :

a) L'artère circonflexe interne et postérieure :

Elle passe entre psoas et périnée, puis se dirige vers le bord postérieur et inférieur de l'articulation coxo-fémorale.

Elle s'anastomose avec l'artère ischiatique en haut, avec les premières perforantes en bas, avec l'artère circonflexe antérieure autour du grand trochanter.

b) L'artère circonflexe externe ou antérieure :

Née un peu en dessous de la précédente, elle gagne la face antérieure du grand trochanter. Elle s'anastomose avec la précédente et les branches inférieures de l'artère ischiatique.

c) L'artère du quadriceps :

La plus volumineuse des branches de la fémorale profonde, elle suit son trajet. Elle s'anastomose avec les artères circonflexes, mais surtout avec les branches de l'artère fémorale superficielle, nées plus bas.

Elle constitue le réseau anastomotique le plus externe.

d) L'artère des adducteurs : (SALMON et DOR)

Elle se distribue aux adducteurs et au droit interne. Elle constitue un réseau anastomotique interne. Elle est anastomosée en haut avec l'artère circonflexe postéro-interne et en bas avec l'artère fémorale superficielle et la grande artère anastomotique.

e) Les artères perforantes :

Au nombre de trois généralement, par leurs branches ascendantes et descendantes, un réseau anastomotique, plus interne que le précédent (sur le trajet embryonnaire de l'artère ischiatique). Elles ne sont jamais très développées (MERCIER et VANNEUVILLE). Elles s'anastomosent en haut avec l'artère ischiatique l'artère circonflexe, en bas avec l'artère fémorale superficielle par la grande artère anastomotique et la 4ème perforante.

Elle constitue le système anastomotique moyen.

LES SECTEURS ARTÉRIELS PELVIENS

---



## LES SECTEURS PELVIENS DE LA VASCULARISATION ARTERIELLE

Des secteurs de vascularisation peuvent être distingués. Il existe fréquemment une asymétrie entre les deux côtés d'un même secteur. Le secteur pelvien peut être divisé en secteur pariétal et en secteur viscéral.

### a) Le secteur pariétal intra-pelvien :

Il est vascularisé essentiellement par les artères sacrées latérales en arrière, par l'artère obturatrice pour la paroi antéro-latérale.

### b) Le secteur pariétal extra-pelvien :

Il est vascularisé par l'artère fessière, l'artère ilio-lombaire, l'artère ischiatique, l'obturatrice, l'artère honteuse interne.

Ce secteur comprend la région fessière (muscles et téguments), la région périnéale, les organes génitaux externes.

### c) Le secteur viscéral :

Il comprend la vessie et l'uretère, les organes génitaux, le rectum, les éléments nerveux.

Nous nous attacherons principalement à l'étude de l'uretère et de la vessie.

VASCULARISATION ARTÉRIELLE DES URETÈRES ET DE LA VESSIE

---



LES URETERES :

La vascularisation urétérale a été étudiée par LATARJET et LAROYENNE, INGIULLA et MANGIONE et plus récemment par ANSON.

Chaque fois que l'uretère croise une artère il en reçoit un ou plusieurs rameaux.

Ainsi, il reçoit des rameaux supérieurs, antérieur et postérieur de l'artère rénale, un ou deux rameaux intermédiaires (venus des vaisseaux lombo-génitaux), un ou plusieurs rameaux moyens (d'origine iliaque primitive, aortique ou interne).

Dans le pelvis, l'uretère reçoit des rameaux inférieurs (venus de l'artère vésicale inférieure lorsqu'elle existe, de l'artère utérine ou de l'artère vésiculo-déférentielle, de l'artère vaginale longue ou de la vésico-prostatique ou même de l'artère hémorroïdale moyenne).

Pour INGIULLA et MARSICO les rameaux principaux sont extra-pelviens et surtout d'origine rénale. Les autres rameaux sont accessoires.

Lorsqu'ils atteignent l'uretère, les rameaux se divisent en rameaux ascendant et descendant qui s'anastomosent avec la branche correspondante des rameaux supérieurs et inférieurs.

Lorsque l'uretère pénètre dans la vessie, il reçoit en outre un rameau utérin. Ces vaisseaux constituent un plexus artériel de la jonction urétéro-vésicale. Il peut être démontré par angiographie ou par des injections de produits radio opaques (SIRCA).

Ce plexus communique avec les vaisseaux vésicaux et les rameaux urétéraux controlatéraux.

Il existerait ainsi des rameaux longs (rameaux supérieurs et intermédiaires) destinés à l'uretère supérieur lombaire. Ils seraient d'importance capitale pour la trophicité

de l'ensemble de l'uretère. Les rameaux courts nés du système hypogastrique seraient accessoires pour l'uretère pelvien.

Ainsi la vascularisation urétérale dépend essentiellement des artères d'origine rénale ; accessoirement, les vaisseaux urétéraux sont en continuité avec les vaisseaux vésicaux grâce à des plexus sous-adventitiels musculaires et sous-muqueux, le long des deux uretères.

De tels plexus se retrouvent tout le long des deux uretères.

Pour ANSON, et MacCORMACK, qui ont étudié 50 uretères, la vascularisation artérielle de l'uretère naît de 3 origines principales :

- à partir des rameaux nés de l'artère rénale (30,7 %)
- à partir des rameaux nés du système hypogastrique (34,2 %)
- à partir de rameaux nés de l'aorte (15,4 %)
- 19,7 % des rameaux sont minimes et naissent des artères capsulaires, des artères lombo-génitales, de la portion distale des artères utérines et uréthrales.

En résumé, il ressort de ces études que les origines sont multiples et que les anastomoses urétérales sont particulièrement riches. Les deux bouts de l'uretère saignent lorsqu'il est sectionné, preuve de la double origine de sa vascularisation.

ARTERES D'ORIGINE	ARTERES URETERALES	RAMEAUX AU CONTACT DE L'URETERE	PAROI URETERALE
Aorte A. rénale A. capsulaire	A. urétérales supérieures	R. ascendant R. descendant	PLEXUS SOUS-ADVENTITIEL PLEXUS MUSCULAIRE PLEXUS SOUS-MUQUEUX LUMIERE URETERALE
A. lombo-génitale	A. urétérales interméd.	R. ascendant R. descendant	
Aorte A. iliaque primitive A. hypogastrique	A. urétérales moyennes	R. ascendant R. descendant	
A. utérine ou génito-vésicale A. vésicale A. vaginale A. hémorroïdale moyenne	A. urétérales inférieures	R. ascendant R. descendant	
PAROI VESICALE			

SCHEMA DE LA VASCULARISATION URETERALE

---

La vascularisation artérielle de la vessie :

Elle a été étudiée par CERF, CHEVRIER, PENAUD, GOUAZE.

Elle est sous l'entière dépendance du système hypogastrique.

Schématiquement, 4 pédicules l'alimentent :

- Un pédicule supérieur principal :

- L'artère ombilicale : elle lui donne l'artère vésicale supérieure. Cette artère détache des rameaux ascendants qui vont s'anastomoser avec les artères homologues et avec l'artère épigastrique (elle pourra ainsi assurer la suppléance vésicale (SIRCA)). Des rameaux descendants l'anastomosent aux artères honteuses internes (anastomosées aux honteuses externes elles pourront être alimentées par les vaisseaux fémoraux).

L'artère ombilicale se termine par l'artère antéro-latérale (GOUAZE) qui va s'anastomoser avec l'artère antérieure de la vessie.

- Un pédicule inférieur :

Il est formé par l'artère vésicale inférieure.

- Un pédicule postérieur et inférieur :

Il est formé par une branche de l'artère vaginale, ou de l'hémorroïdale moyenne pour la région en arrière du trigone.

- Un pédicule antérieur et inférieur :

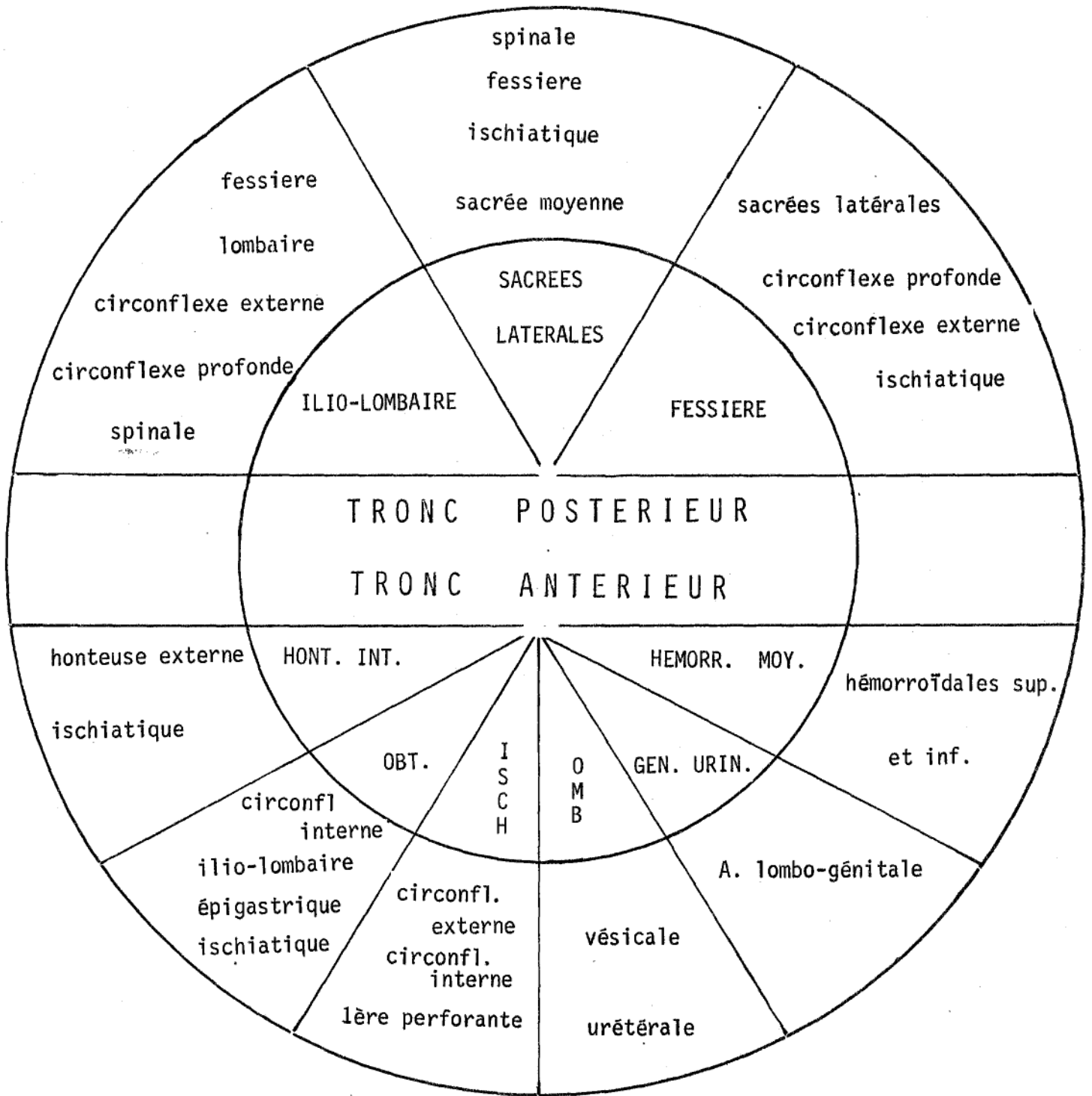
Il provient de l'artère honteuse interne qui envoie une branche vésicale antérieure.

Tous les systèmes sont richement anastomosés entr'eux dans l'épaisseur de la paroi vésicale, principalement dans la région superficielle et la région sous-muqueuse.

LES ANASTOMOSES ANATOMIQUES

---





Les cercles anastomotiques de SHAFIROFF

- Cercle intérieur : les branches du système hypogastrique
- Cercle extérieur : les anastomoses des branches

LES ANASTOMOSES DE L'ARTIERE HYPOGASTRIQUE :

SHAFIROFF les a résumées dans un schéma.

A) Les anastomoses entre les branches du système hypogastrique :

a) pelviennes :

Elles peuvent se faire avec le côté opposé ou d'un même côté du bassin.

I) Avec le côté opposé ou anastomoses transversales droite-gauche :

D'arrière en avant se distinguent :

- Les artères sacrées latérales, par leur rameau interne. Elles se réunissent sur la ligne médiane.

- Les artères hémorroïdales moyennes et inférieures droites et gauches. MERCIER et VANNEUVILLE ont vu s'injecter un rectum par les artères hémorroïdales inférieures.

FALLER et WIDMER, par des injections artérielles rectales pensent que ce type d'anastomose droite gauche est exceptionnel.

- Les artères des organes génitaux

- Chez la femme, au niveau de l'utérus, embryologiquement la vascularisation de l'utérus provient des deux artères utérines qui pénètrent dans les parois des canaux de MULLER vers le 4ème mois. Chez le fœtus au 6ème mois, sur une coupe d'utérus, les vaisseaux sont des fentes vasculaires au sein d'une nappe musculaire. Leurs parois s'individualisent ultérieurement (DURANTE cité par DIEULAFE). DIEULAFE, BERNHARDT et SEMM, ont pratiqué des injections de substance opaque sur l'artère utérine et ont pu ainsi réinjecter l'artère opposée. Des injections dans l'utérine d'animaux, la truie ou la chienne, montrent que chez l'animal il y a indépendance des territoires droit et gauche .

Chez la femme, HUGUIER, a décrit le cercle antérieur qui porte son nom, il représenterait une anastomose transversale. En fait, anatomiquement, il est d'individualité discutée.

Au niveau du vagin, le schéma classique d'un réseau artériolaire richement anastomosé, doit être corrigé et on ne met que rarement en évidence des anastomoses transversales.

Chez l'homme, il existe des anastomoses entre les artères prostatiques (GRAY) et entre les artères de la vessie.

Il existe des anastomoses surtout au niveau de la calotte vésicale, dans la région du trigone vers les orifices urétéraux et des anastomoses sur la face antérieure.

#### Les artères rétro-pubiennes :

Elles s'anastomosent transversalement, derrière le pubis et proviennent pour la plupart de l'obturatrice et pour certains de l'épigastrique.

#### 2) Les anastomoses pelviennes homolatérales :

Elles sont beaucoup plus nombreuses. Des arcades vasculaires unissent fréquemment deux branches de l'hypogastrique. Il peut s'agir de deux branches pariétales (exemple artère honteuse interne, et obturatrice par des rameaux pariétaux) ou deux branches viscérales (exemple vaginale longue et hémorroïdale moyenne) ou l'une pariétale, l'autre viscérale. Ces arcades vasculaires courent dans les lames sacro-pubiennes sur leur face interne. De telles arcades anastomotiques ont été décrites entre les artères du vagin (supérieure, moyenne et inférieure) provenant soit de l'utérine, de la vaginale ou de l'hémorroïdale moyenne. Nous ne les avons pas rencontrées.

b) Extra-pelviennes I) les anastomoses transversales :

Elles sont rares. Elles intéressent surtout les organes génitaux externes et le périnée.

Ainsi chez l'homme, l'artère dorsale de la verge peut s'unir avec son homologue ; chez la femme l'artère du bulbe, le rameau bulbo-urétral, échangent des rameaux.

Au niveau du périnée, les anastomoses transversales sont rares. Les branches périnéales de l'artère honteuse n'échangent que peu de rameaux.

2) Les anastomoses extra-pelviennes homolatérales :

Nous avons vu que l'artère fessière et l'artère ischiatique étaient richement anastomosées.

B) Les anastomoses du système hypogastrique  
avec les systèmes extra pelviens :

Elles sont surtout homolatérales. Trois circuits peuvent compenser le déficit après ligature des artères hypogastriques.

Leur origine est aortique, iliaque ou fémorale.

Nous les étudierons à partir de leur origine vers le système hypogastrique.

I) Les circuits anastomotiques d'origine aortique :

Nous désignerons les circuits de suppléance aortique en fonction de leur destination pelvienne. Ainsi nous distinguons :

- Les circuits antérieurs ou urinaires
- Le circuit moyen ou génital
- Le circuit postérieur ou recto-pariétal.

Les circuits antérieurs ou urinaires :

1) Le circuit tronc brachio-céphalique artériel - sous-clavière droit - ou sous-clavière gauche - mammaire interne épigastrique.

2) Le circuit artère rénale, artère urétérale supérieure, réseau sous adventitial, musculaire et sous-muqueux de l'uretère, il est parfois complété par une artère urétérale intermédiaire venue de l'aorte. Il est destiné à la suppléance de l'uretère.

Le circuit moyen ou génital :

Il est formé par les vaisseaux lombo-génitaux. L'artère testiculaire s'anastomose avec l'artère déférentielle (anastomose de COLLES) qui va rejoindre l'artère vésiculo-déférentielle pour les vésicules séminales.

L'artère ovarienne s'anastomose presque constamment avec l'utérine formant une arcade lombo-génitale (seul le type IV de MOCQUOT et ROUVILLOIS échappe à cette règle, il est exceptionnel.)

Le circuit postérieur recto-pariétal :

a) viscéral :

Il est formé par l'artère mésentérique inférieure, l'hémorroïdale supérieure, les deux artères rectales.

L'hémorroïdale vascularise à elle seule dans 5 % des cas le rectum (FALLER et WIDMER). Parfois elle s'anastomose avec les hémorroïdales moyenne et inférieure .

b) pariétal :

Les artères diaphragmatiques, intercostales et lombaires sont richement anastomosées entr'elles. Elles s'anastomosent avec les artères ilio-lombaires. Enfin, elles seront anastomosées avec la circonflexe profonde née de l'iliaque externe.

L'artère sacrée moyenne, a des anastomoses par les rameaux des artères sacrées latérales et par ses branches courtes avec le système hémorroïdal. Ainsi il existe des circuits artériels nombreux qui théoriquement peuvent assurer la vascularisation pelvienne.

II) Les circuits anastomotiques d'origine iliaque :

L'artère iliaque primitive : pourrait jouer un rôle par ses rameaux urétéraux.

L'artère iliaque externe : L'artère épigastrique est anastomosée à l'obturatrice, au ligament rond ou à l'artère déférentielle. Elle participe à la vascularisation de la vessie et de l'uretère (démonstration angiographique par SIRCA).

La circonflexe profonde : née souvent en face de l'épigastrique sur l'iliaque externe, s'anastomose avec l'artère ilio-lombaire par sa branche iliaque ; elle s'anastomose encore avec la 5ème artère lombaire et la 12ème intercostale (PATURET).

II) Les circuits d'origine fémorale :

L'artère fémorale commune : par ses branches, peut s'anastomoser, avec l'artère périnéale superficielle de la honteuse, avec le rameau génital de l'obturatrice, avec l'artère dorsale du clitoris, avec l'artère du ligament rond, avec l'artère vaginale longue (rameau terminal).

L'artère fémorale profonde : par ses branches perforantes, elle va s'anastomoser à l'ischiatique ; l'artère circonflexe interne, par son rameau ascendant va s'anastomoser avec l'obturatrice et l'ischiatique, par son rameau acétabulaire elle va s'anastomoser avec l'obturatrice ; l'artère circonflexe externe s'anastomose avec un rameau fessier supérieur et fessier inférieur.

ANATOMIE FONCTIONNELLE DU SYSTÈME ARTÉRIEL PELVIEN

---



ANATOMIE FONCTIONNELLE DU SYSTEME VASCULAIRE ARTERIEL PELVIEN

L'anatomie descriptive du système vasculaire artériel pelvien, nous a permis de voir la multiplicité des anastomoses.

Après ligature uni ou bilatérale, quelles anastomoses seront fonctionnelles ? Y-a-t-il des circuits préférentiels ? Quelle va être la conséquence pour les territoires sous-jacents ? Quel est le mécanisme de l'action hémostatique attribuée à la ligature des artères iliaques internes ?

Les expériences de "ligatures-injection", les explorations angiographiques et l'étude des paramètres physiques du système vasculaire artériel hypogastrique permettent de répondre à ces questions.

LES EXPERIENCES DE LIGATURES-INJECTION :

Les travaux de BRAITHWAITE :

BRAITHWAITE étudie les effets des ligatures artérielles sur la vessie du rat et du lapin.

Chez ces différents animaux, BRAITHWAITE pratique des ligatures uni ou bilatérales.

Il les réalise à différents niveaux, soit sur les artères iliaques primitives, soit sur les artères iliaques internes, soit sur les artères vésicales, toujours sur animal vivant.

Une angiographie de contrôle est pratiquée extemporanément pour contrôler la réalité de la ligature.

Ultérieurement, après un délai variable de quelques minutes à quelques semaines, il sacrifie l'animal. Il injecte

son système vasculaire en amont de la ligature avec une suspension d'oxychloride de Bismuth à 10 %. Il radiographie l'animal puis il dissèque son système vasculaire. Enfin, il pratique une étude microscopique de la paroi vésicale.

D'après ces travaux, les anastomoses de type capillaire ont un rôle plus important que les anastomoses macroscopiques préformées. Les anastomoses préformées (anatomiquement visibles) augmentent de calibre après ligature. Ceci, d'autant plus que le vaisseau lié est de plus gros calibre. L'augmentation de calibre des anastomoses varie avec l'espèce ; (plus rapide chez le rat, 4 jours, que chez le lapin, 7 jours), et avec le temps écoulé (entre la ligature et le sacrifice de l'animal).

D'après lui, la capacité d'ouverture du circuit collatéral dépend de l'état du lit vasculaire de l'individu. Cet état dépend de l'âge et de l'état général du sujet.

La ligature bilatérale des artères hypogastriques n'a aucune conséquence microscopiquement décelable sur la vessie des animaux étudiés.

Lors de la ligature bilatérale des artères hypogastriques certaines artères augmentent de calibre préférentiellement. Ainsi les vaisseaux lombo-génitaux, les artères ilio-lombaires, circonflexes, iliaque profonde, et les anastomoses mésentériques et urétérales se dilatent.

Son travail reste fondamental. Deux réserves doivent être faites : la ligature des artères hypogastriques n'est pratiquée que 7 fois par cet auteur. Elle ne concerne que des animaux de laboratoire.

Les travaux de SHAFIROFF :

WHRIGHT et SHAFIROFF travaillent au laboratoire d'anatomie expérimentale du New-York University Medical School. Ils seraient les premiers auteurs à avoir pratiqué la ligature des hypogastriques, suivie d'injection de produit opaque sur le cadavre humain.

Dans leur premier travail rapporté par KEYES (1938) ils lient les artères hypogastriques sur le cadavre d'un enfant. Ils injectent l'aorte abdominale sous l'origine de la mésentérique inférieure. La radiographie après injection démontre l'injection du périnée. La dissection cadavérique prouve l'injection des artères utérines.

Dans un travail ultérieur (cité par KHUBCHANDANI) SHAFIROFF aurait pratiqué une étude anatomique de l'artère hypogastrique et de ses branches. 150 artères hypogastriques sont étudiées. SHAFIROFF lie à l'origine l'une ou les deux artères hypogastriques. Il injecte une suspension de minium et dissèque la pièce après radiographie. Il propose un schéma de l'artère hypogastrique, de ses branches, et des circuits anastomotiques principaux (cf étude anatomique).

SHAFIROFF conclut à l'existence de 6 territoires anastomotiques entre les artères :

- 1) sacrée moyenne et sacrées latérales
- 2) hémorroïdales supérieures, moyenne et inférieure
- 3) honteuses interne et externe
- 4) Circonflexe interne et artère obturatrice
- 5) fessière et ischiatique, circonflexes antérieures et postérieures et premières branches de la fémorale profonde.
- 6) ilio-lombaire et artères circonflexes iliaques profondes et artères lombaires.

Les travaux de RIGA - Bucarest 1970 :

Il présente une pièce de corrosion réalisée après ligature des artères iliaques internes. Elle montre la richesse des systèmes anastomotiques après ligature. Il classe les anastomoses en secteur extra-pelvien, intra-pelvien, pariétal, péri- et intra-viscéral, viscéral proprement dit.

Les travaux de KHUBCHANDANI :

Il propose un schéma voisin de celui de SHAFIROFF. Il diffère par la distribution des branches de l'artère hypogastrique. Il est identique pour les anastomoses. Il utilise une technique semblable à celle de SHAFIROFF sur un nombre réduit de cadavres.

Nos travaux personnels de ligatures-injection :

La mise en évidence d'anastomoses efficaces sous-jacentes à la ligature des artères hypogastriques peut être envisagée de différentes manières.

La ligature suivie d'injection, puis de dissection peut être ou non complétée par des études radiographiques préalables.

Méthode de ligature-injection simple :

Nous utilisons des pièces prélevées au cours d'autopsies. L'aorte est liée sous les artères rénales et sectionnée au-dessus de la ligature. Chacune des artères lombaires est liée en allant vers la bifurcation aortique. Les artères hypogastriques sont liées à leur origine. Leurs branches sont liées de façon la plus distale possible. Les artères épigastriques, fémorales profondes et superficielles sont liées dans leur segment proximal.

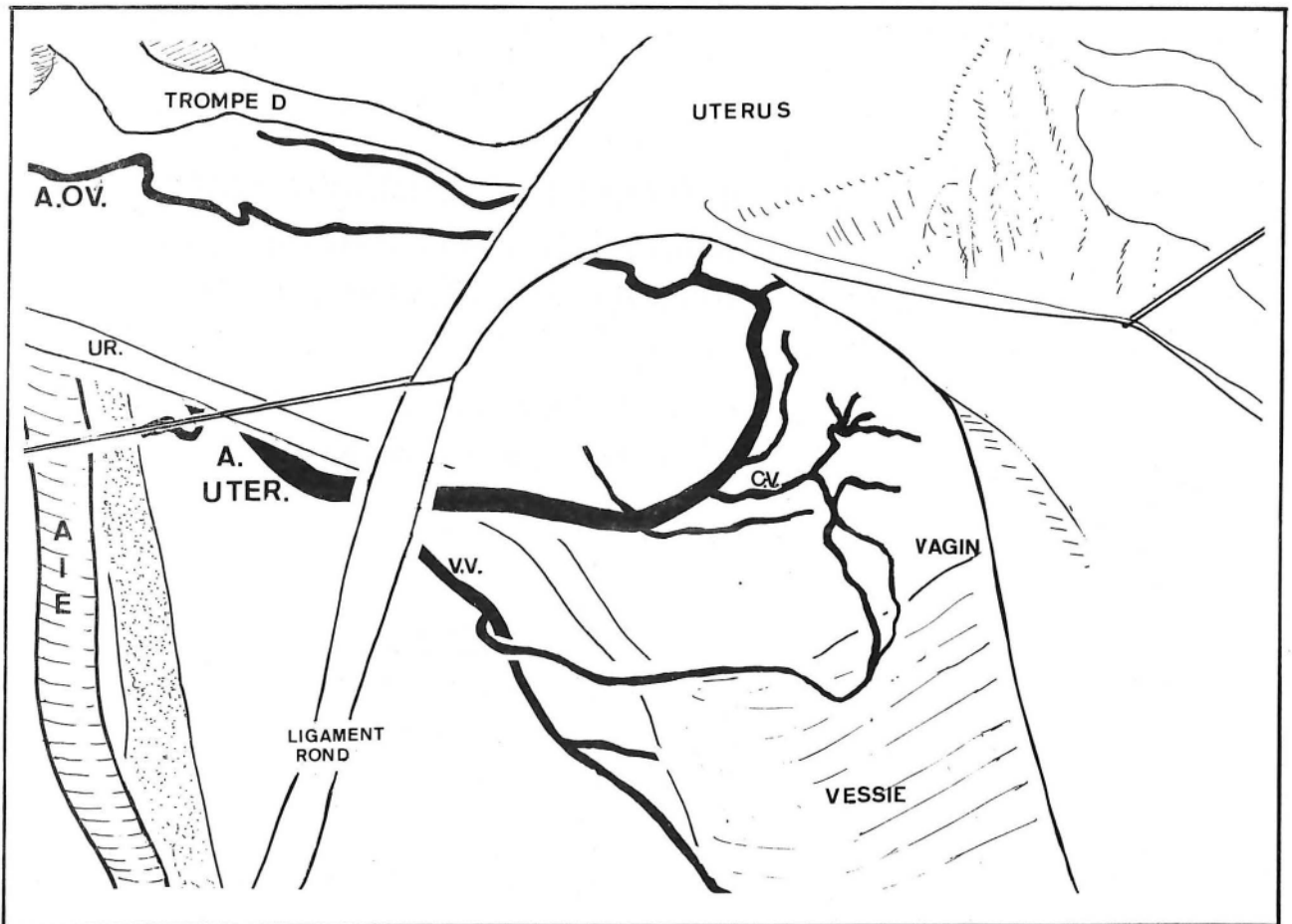
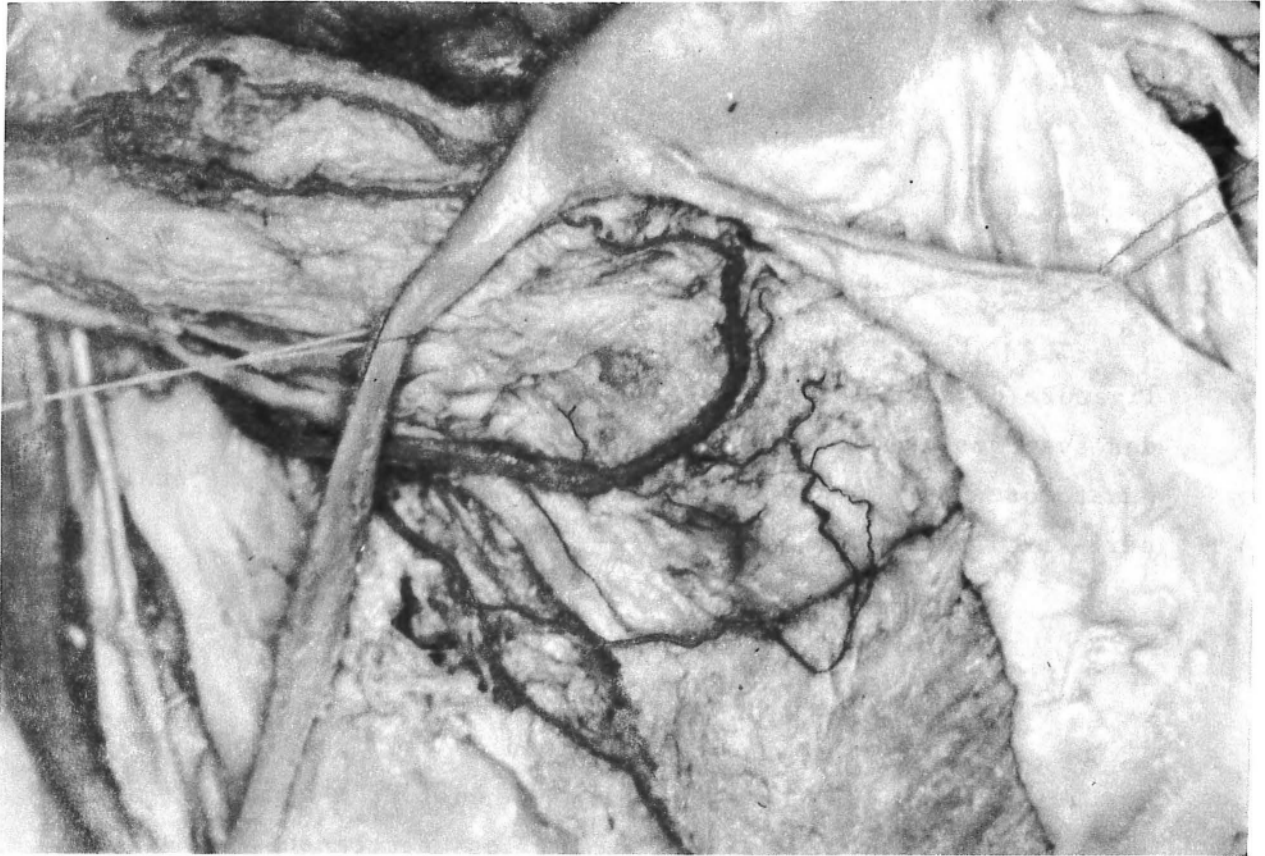


PHOTO et SCHEMA N° 10

ARCADE OVARO-UTERINE

après ligature-injection simple

La pièce est constituée par la région prévertébrale, les muscles latéro-vertébraux, les muscles iliaques, le pelvis, le périnée et les organes génitaux externes. Elle est excisée en totalité.

La pièce est transportée au Laboratoire d'Anatomie de la Faculté de Médecine de Grenoble (Pr F. CALAS).

Elle est lavée soigneusement.

Une vérification de l'hémostase est pratiquée (par injection d'air sous-pression et sous l'eau), l'hémostase est complétée au besoin (par ligature et par vernissage par une solution d'ACREST au niveau des zones cruentées).

Une canulation aortique est pratiquée avec un cathéter plastique transparent. L'injection à la seringue d'un composé de liquide polymérisable à froid, coloré (Latex N° 60I des Etablissements S.A.F.I.C. ALCAN) est réalisée.

Au cours de l'injection, l'hémostase est complétée. Les flaques sont évitées par lavage à l'eau immédiat. La pièce est fixée dans la solution de WINCKLER pendant 4 jours. La dissection est pratiquée à la loupe binoculaire pour les éléments de plus faible calibre.

Des difficultés nombreuses ont été rencontrées lors de cette étude. Elles tiennent au faible nombre de pièces utilisables (dégats pelviens réalisés au cours de l'autopsie, antécédents ou pathologie pelvienne, athérome surtout). Les fuites de Latex, étant donné la taille de la pièce sont fréquentes.

Enfin et surtout certaines collatérales sont détruites ou en dehors du prélèvement.

Néanmoins, nous avons pu voir par cette méthode de nombreuses anastomoses.

Nous présentons, (photo et schéma n° 10) l'arcade continue entre artère ovarienne et artère utérine. La réinjection totale de l'artère utérine est donc possible par ce circuit à lui seul. On voit par ailleurs quelques rameaux

pour la vessie et la jonction urétéro-vésicale (le péritoine du feuillet antérieur du ligament large a été excisé de part et d'autre du ligament rond. Seul le feuillet postérieur est visible).


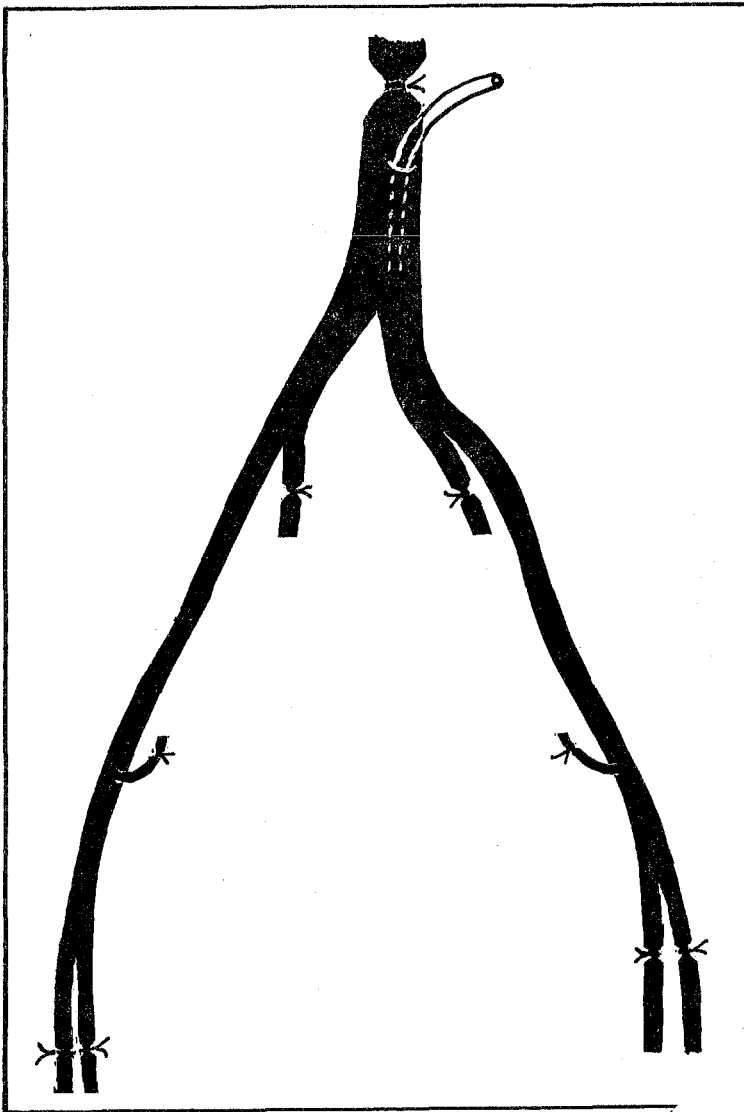
Ce protocole nous a permis de voir de nombreuses anastomoses transversales et entre les systèmes pelviens et extra-pelviens.

Notre méthode de ligature avec double injection : (sch. II)

Les difficultés d'injection des pièces de grande taille, et l'existence d'anastomoses en dehors des zones de prélèvement nous ont conduit à réaliser l'injection directement sur cadavre. Les cadavres étaient injectés au cours d'autopsies ou après conservation par injection vasculaire de WINCKLER.

Dans les deux cas, nous lions l'aorte sous les rénales, si possible au-dessus de l'artère mésentérique inférieure, et des artères lombo-génitales. Les artères fémorales superficielles et profondes sont liées (pour éviter l'injection inutile de la totalité des membres inférieurs). Les hypogastriques sont liées dans leur segment proximal.

Une canulation aortique et une canulation des deux artères hypogastriques est pratiquée par des cathéters plastiques. La pièce est lavée abondamment. L'injection de latex de deux couleurs différentes est poussée dans le système aortique puis dans le système hypogastrique sous contrôle de la vue. L'anastomose entre les systèmes pelviens et extra-pelviens apparaîtra sous la forme d'une artère bicolore. La quantité nécessaire pour remplir le système hypogastrique est très faible de 20 à 30 cc.

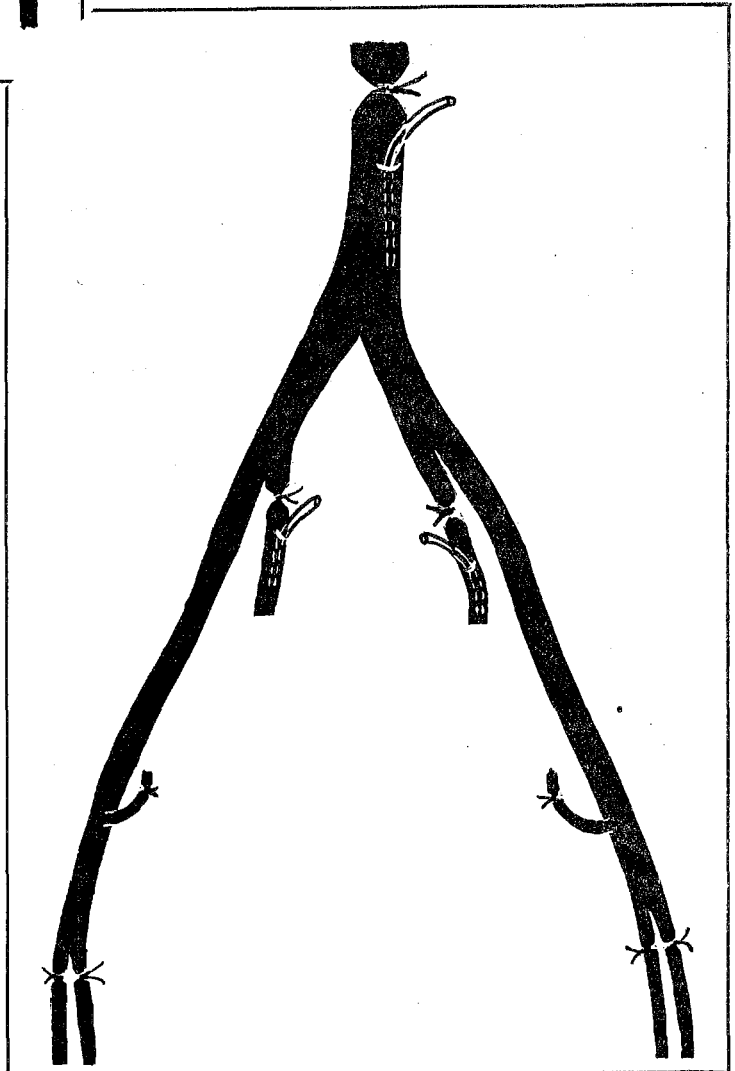


"LIGATURE-INJECTION" SIMPLE

SCHEMA N° 11

"LIGATURE-INJECTION" DOUBLE

- 1 : Injection aortique
- 2 : Injection d'une artère iliaque interne après clampage de l'autre artère iliaque interne





La pièce après une heure d'attente, est prélevée suivant la même technique que précédemment. Les artères de petit calibre rencontrées au cours de la dissection sont obstruées par le latex. Si elles sont de gros calibre, elles sont liées. La pièce est transportée au Laboratoire d'Anatomie. La dissection est réalisée sous loupe binoculaire en partie. Cette méthode pratiquée sur le cadavre frais d'une femme de 40 ans, nullipare nous a permis d'objectiver la presque totalité des anastomoses anatomiques connues. Nous avons particulièrement remarqué (alors que les deux artères hypogastriques étaient liées au niveau de leur segment de ligature), la densité des systèmes anastomotiques pariétaux postérieurs. Les branches du plexus sacré, les muscles pyramidaux du bassin, le nerf sciatique, étaient couverts de réseaux anastomotiques. Le rectum était abondamment revascularisé. Des anastomoses entre les artères sacrées moyennes et les hémorroïdales supérieure, moyenne et inférieure, étaient bien visibles. Les deux artères utérines étaient réinjectées, et les artères ovariennes, liées au-dessus des vaisseaux iliaques étaient injectées à contre courant de part et d'autre. Le muscle utérin lui-même était peu pénétré par l'injection. Les uretères étaient réinjectés au niveau de leurs réseaux sous adventiciels. Seuls le vagin et le périnée avaient peu d'artères visibles. La pression d'injection n'était pas contrôlée.

Sur cadavre conservé par injection de WINCKLER cette méthode montre plus rarement des systèmes anastomotiques. Le plus souvent il s'agissait de cadavres d'individus âgés. Très souvent l'athérome ou des caillots obstruaient les vaisseaux de petit calibre, voire les artères hypogastriques elles-mêmes malgré des lavages itératifs.

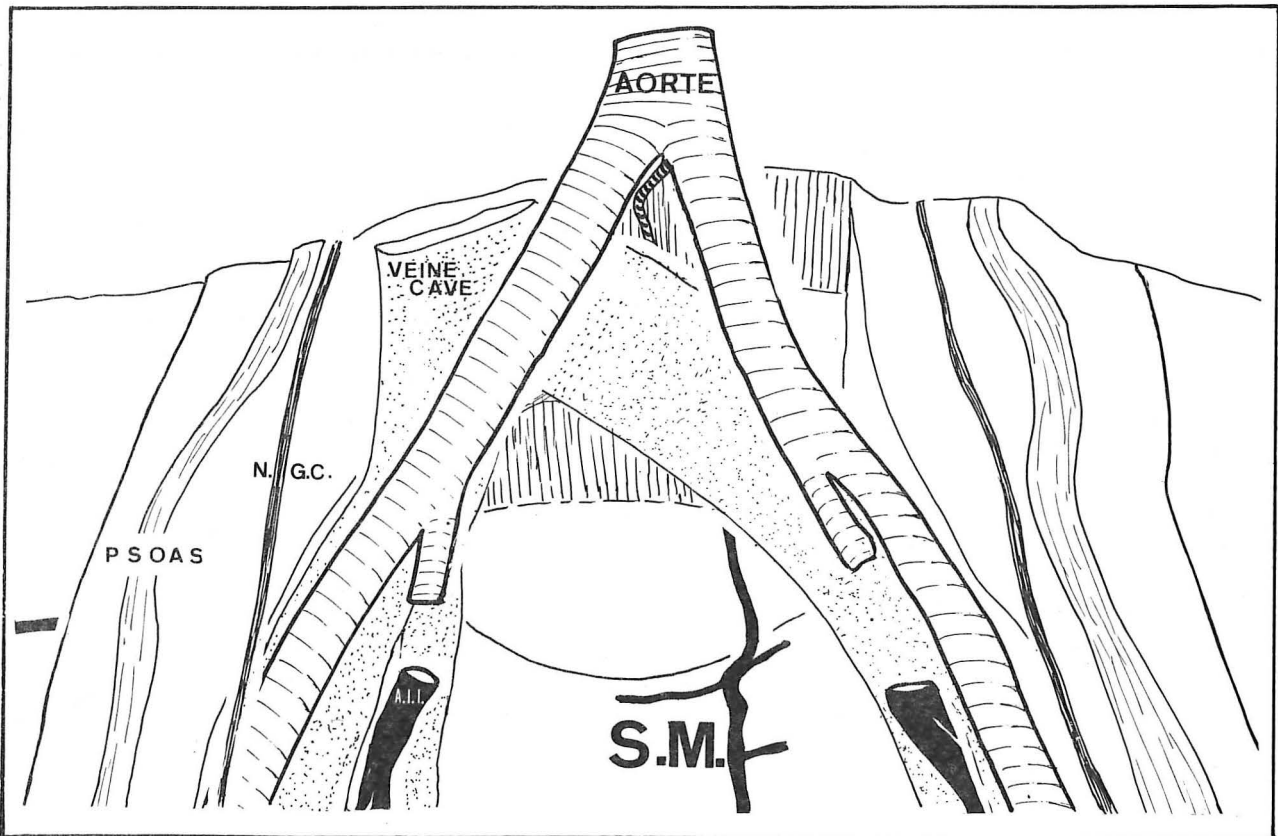
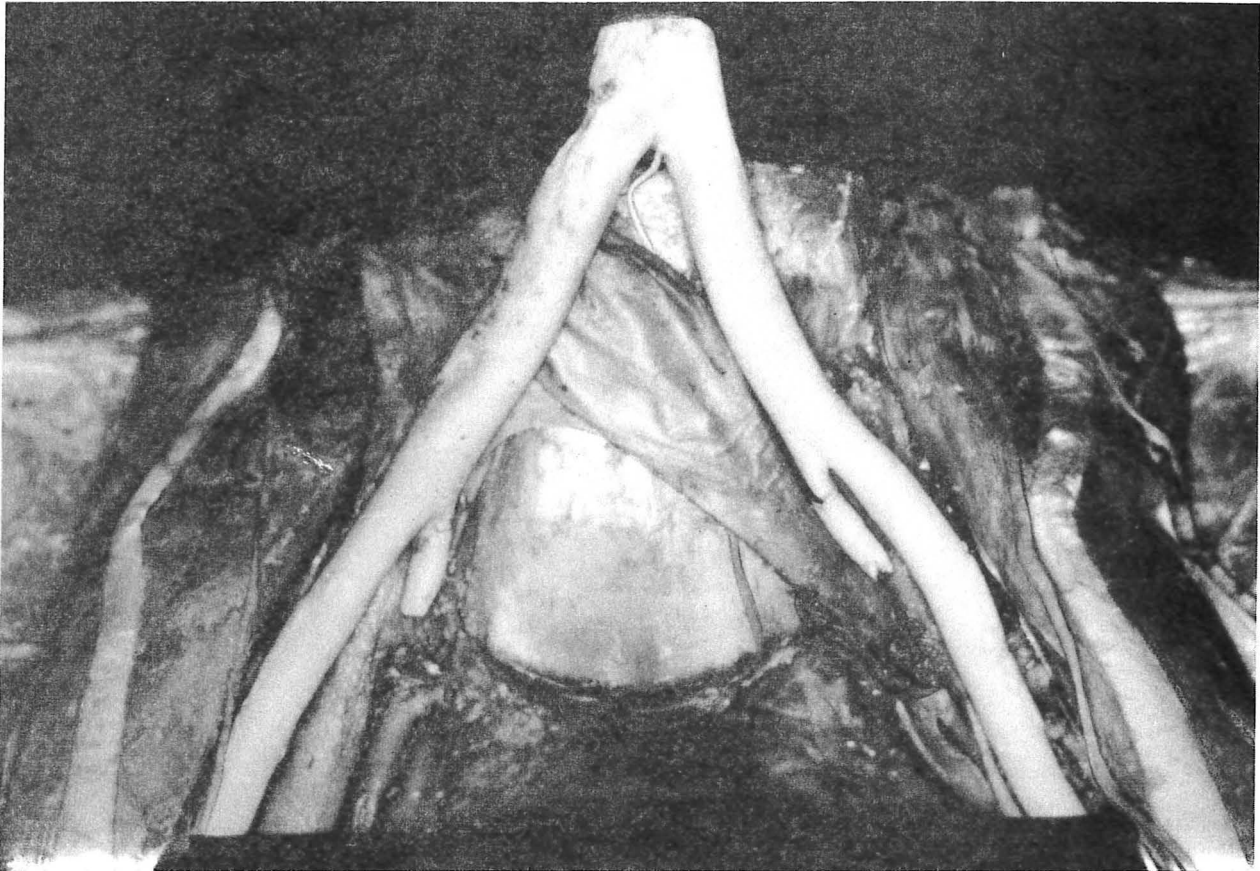


PHOTO et SCHEMA N° 12  
REINJECTION DE L'ARTERE SACREE MOYENNE  
(après injection aortique et hypogastrique)

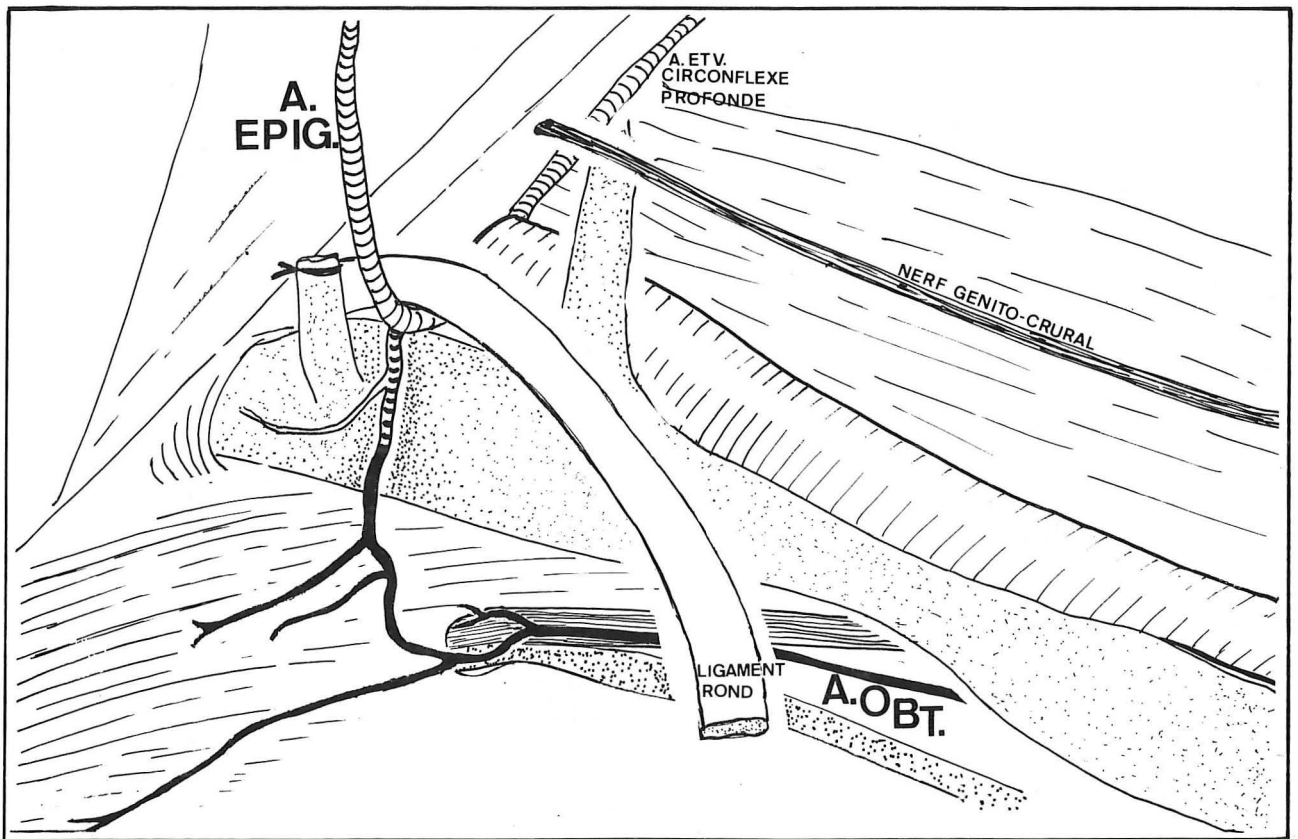
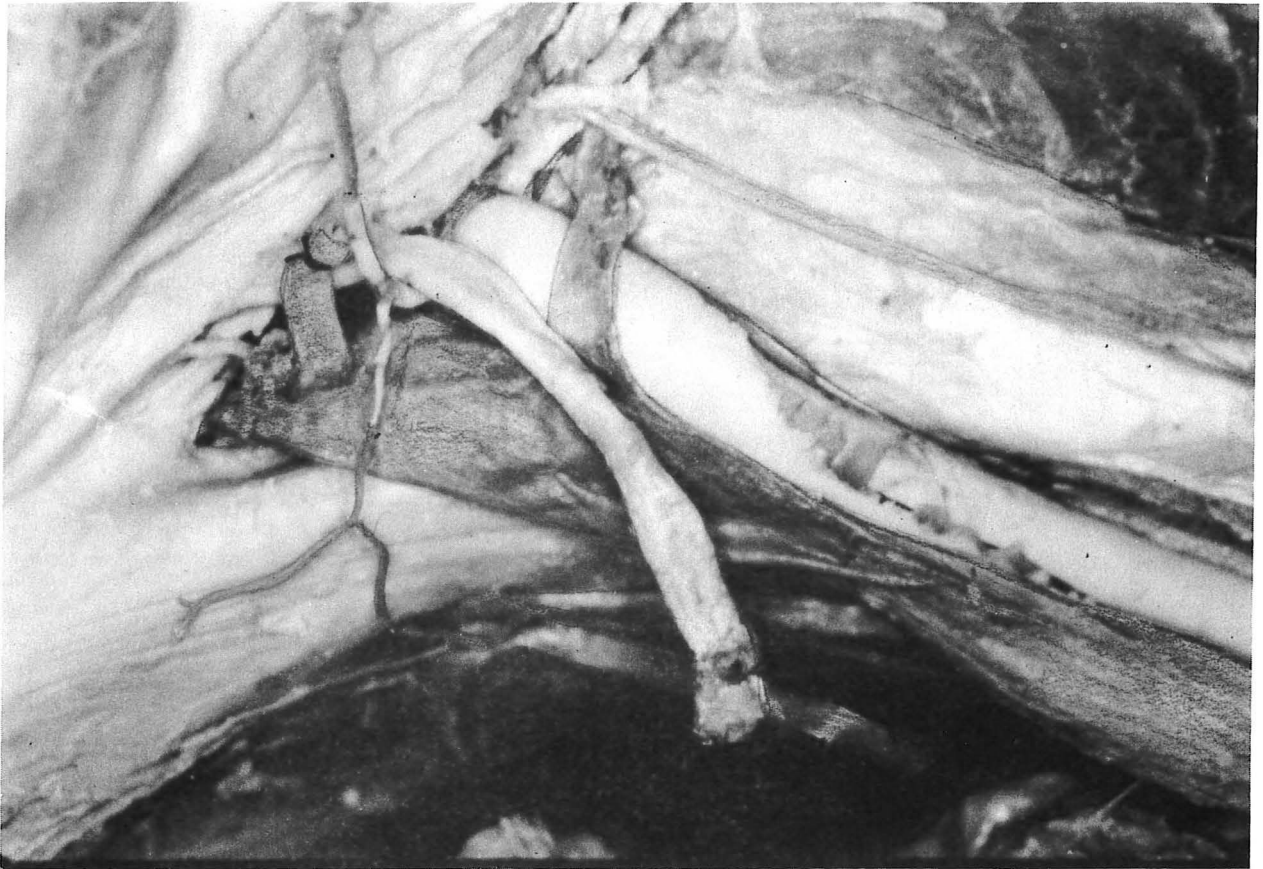


PHOTO et SCHEMA N°13

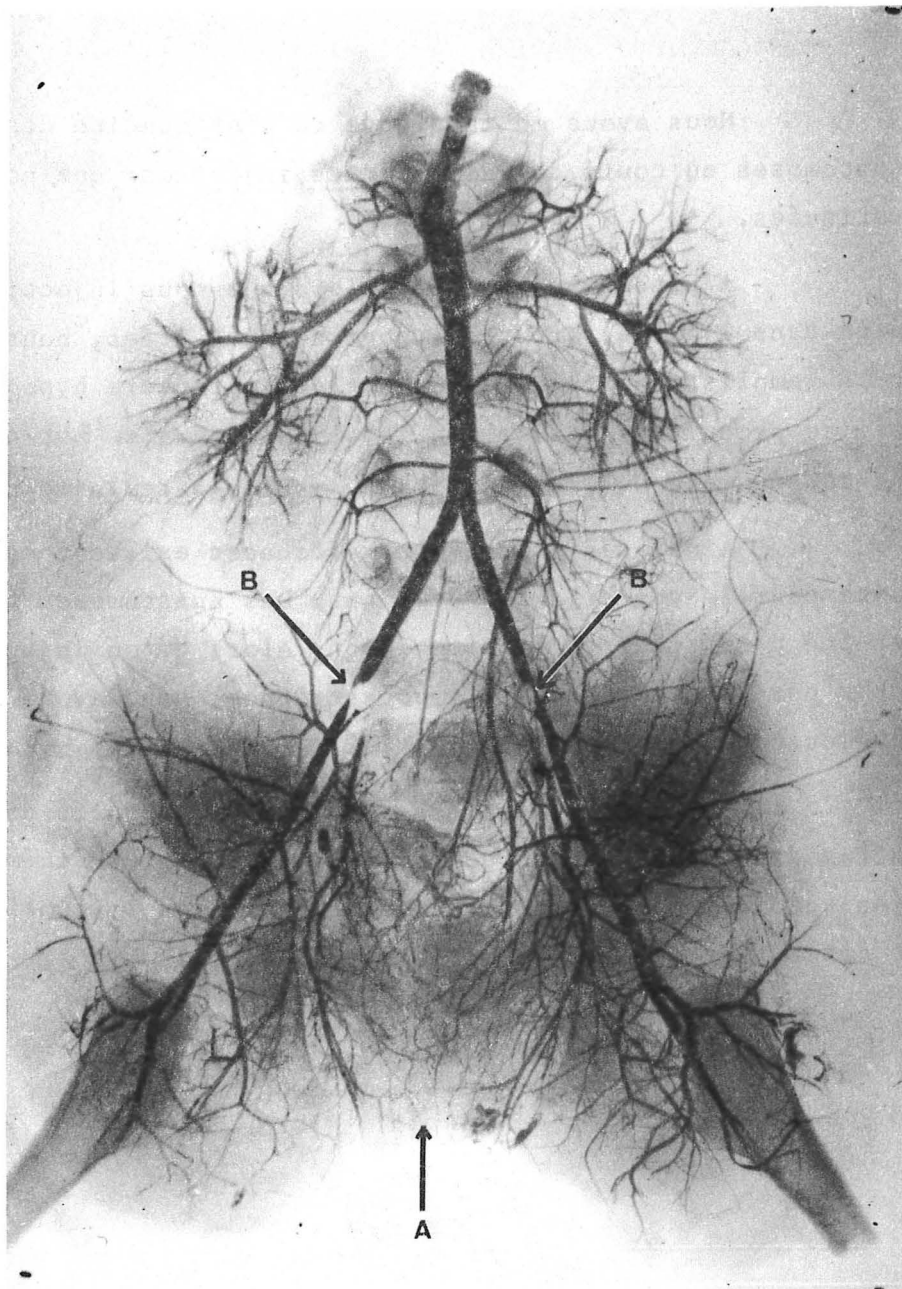
ANASTOMOSE "BICOLORE" ENTRE ARTERES EPIGASTRIQUE ET OBTURATRICE  
 après "ligature-injection" double

Nous avons eu la preuve de l'efficacité des anastomoses au cours des différentes injections que nous avons pratiquées.

A plusieurs reprises alors que nous injectons du latex dans l'aorte, artères hypogastriques liées, nous avons vu le remplissage à contre-courant des cathéters hypogastriques. Ceci se produisait souvent de façon unilatérale. Est-ce là une conséquence de l'asymétrie du système vasculaire pelvien ?

Ainsi des anastomoses efficaces existent entre les systèmes pelviens et extra-pelviens. Les anastomoses transversales ont été démontrées de la même façon. Alors qu'on injectait du latex par un des cathéters hypogastriques, nous avons vu à plusieurs reprises un reflux par l'autre cathéter hypogastrique.

Par cette technique nous avons mis en évidence un reflux dans l'artère sacrée moyenne (cf photo et schéma n°12) ainsi que l'existence d'anastomoses entre les systèmes obturateur et épigastrique (photo et schéma n°13).



"LIGATURE-INJECTION" DOUBLE CONTRASTEE (photo N° I4)

A : anastomose transversale

B : sténoses iliaques bilatérales  
trop proximales

Méthode de ligature-injection double contrastée :

Nous avons tenté d'améliorer notre méthode d'injection double en adjoignant à la suspension de latex du minium.

Nous avons ainsi injecté une pièce prélevée sur le cadavre d'une fille de 3 mois. Une double injection aortique et hypogastrique est réalisée avec ligature proximale et bilatérale des artères hypogastriques, et avec ligature des artères ovariennes.

La radiographie montre la densité des anastomoses transversales des deux artères hypogastriques (photo n°14).

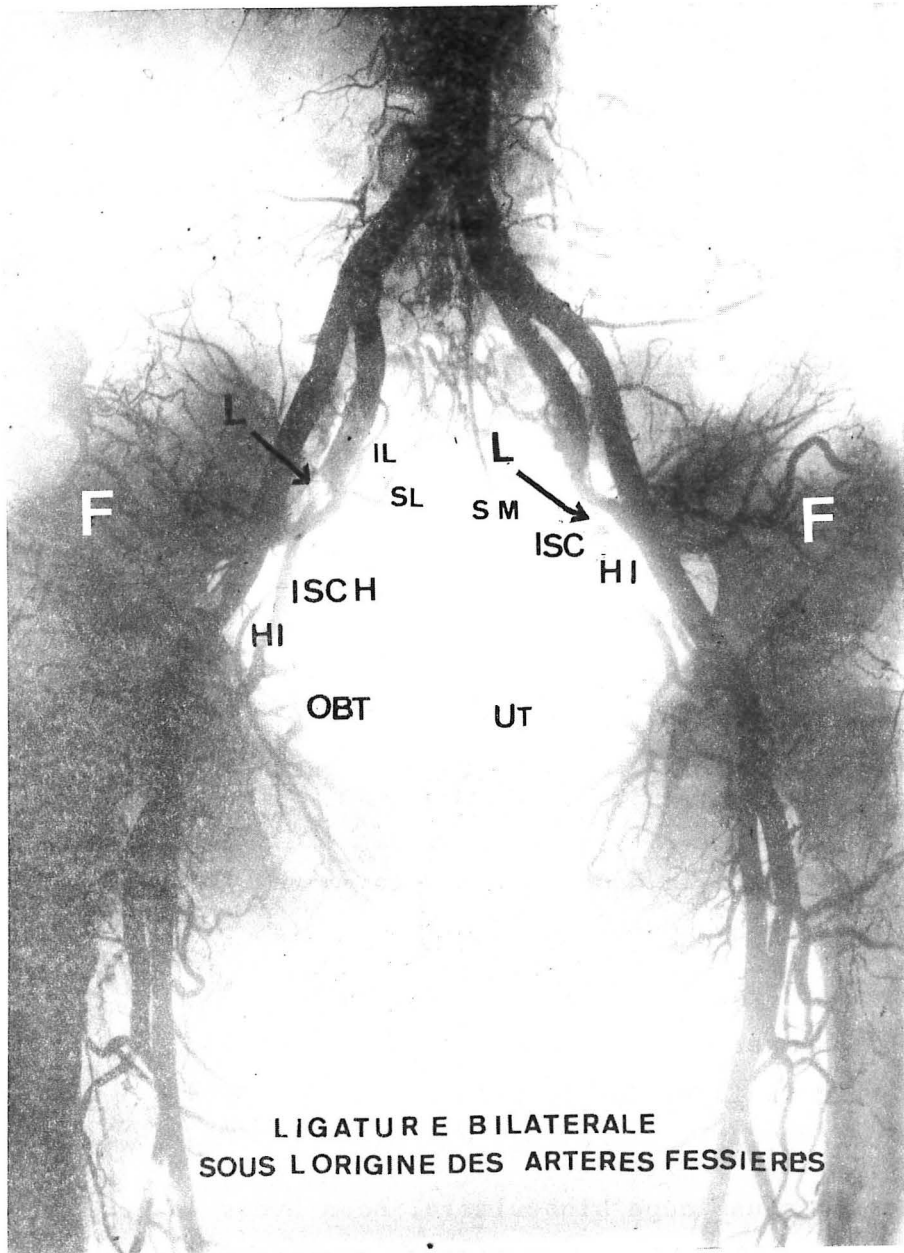
La sténose des artères iliaques externes, visible sur la radiographie n'était pas macroscopiquement décelable lors de l'injection. Ceci nous fait insister sur le risque des ligatures trop proximales.

Après dissection sous loupe binoculaire, nous avons pu objectiver de nombreuses anastomoses "verticales" surtout entre artères lombaire et ilio-lombaire. Nous avons retrouvé sur cette pièce une asymétrie de la vascularisation entre les côtés droit et gauche.

Injection simple contrastée avec ligature bilatérale sous l'origine de l'artère fessière :

Dans la littérature, aucune injection avec ligature bilatérale sous l'origine des artères fessières n'aurait été pratiquée sur le cadavre.

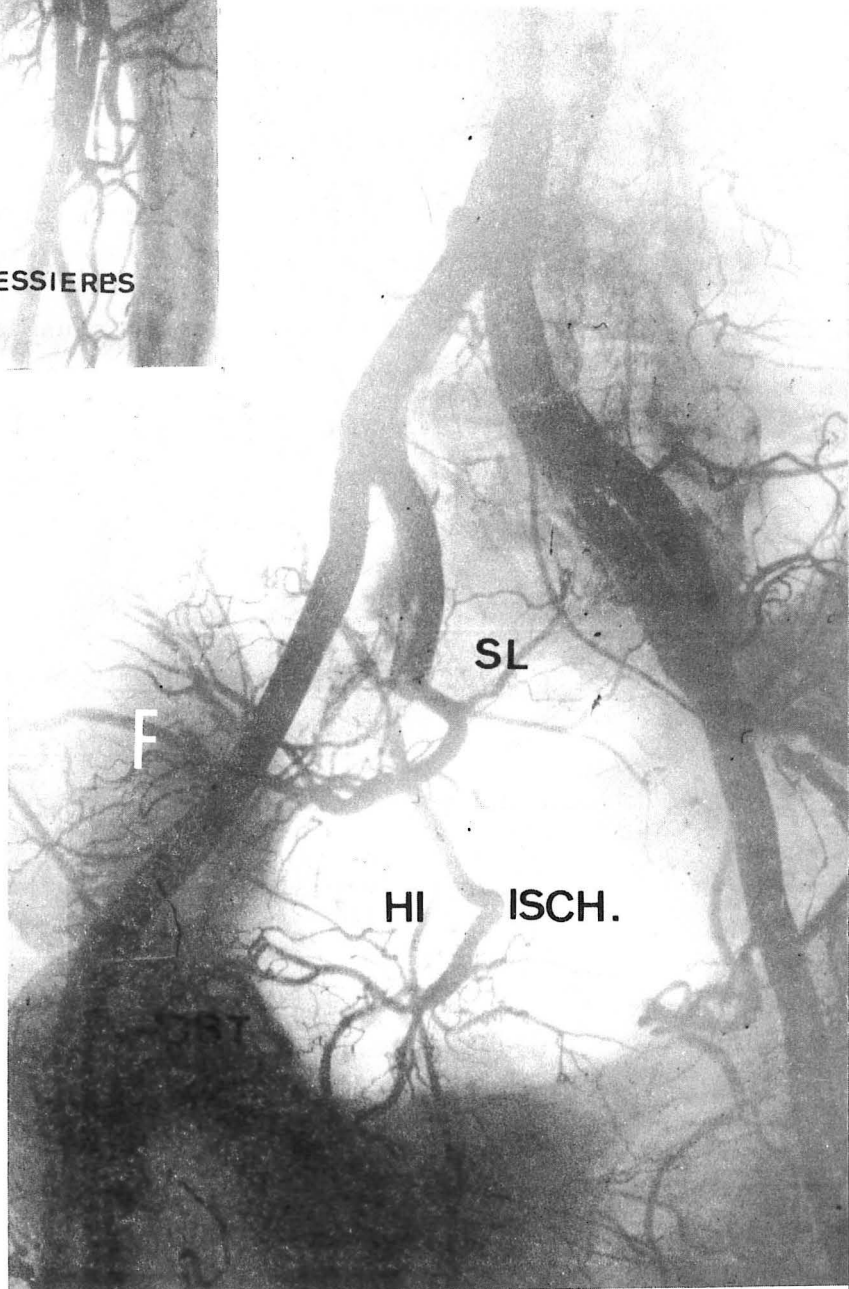
Nous lions les artères hypogastriques au-dessous de l'origine des artères fessières sur le cadavre d'une femme de 60 ans. L'injection sous-pression d'une suspension de minium mélangé à du latex est poussée dans l'aorte au-dessus de l'origine de l'artère mésentérique inférieure.



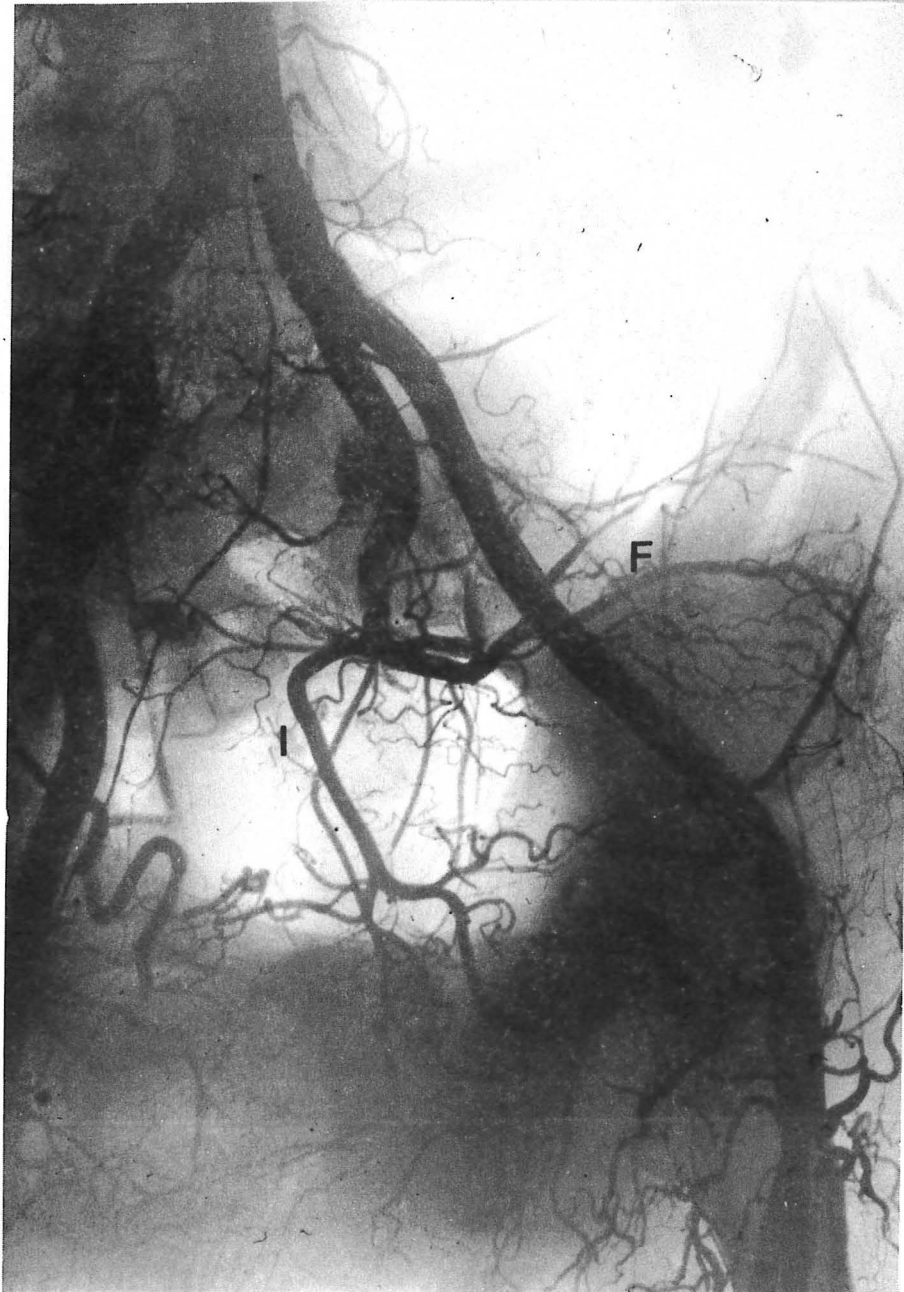LIGATURE BILATERALE  
SOUS L'ORIGINE DES ARTERES FESSIERES

"LIGATURE-INJECTION" CONTRASTEE (I5)

- L : Siège de la ligature
- F : Artère fessière
- IL : Artère ilio-lombaire
- SL : Artère sacrée latérale
- ISCH ou ISC: Artère ischiatique
- HI : Artère honteuse interne
- OBT: Artère obturatrice
- UT : Artère utérine
- SM : Artère sacrée moyenne



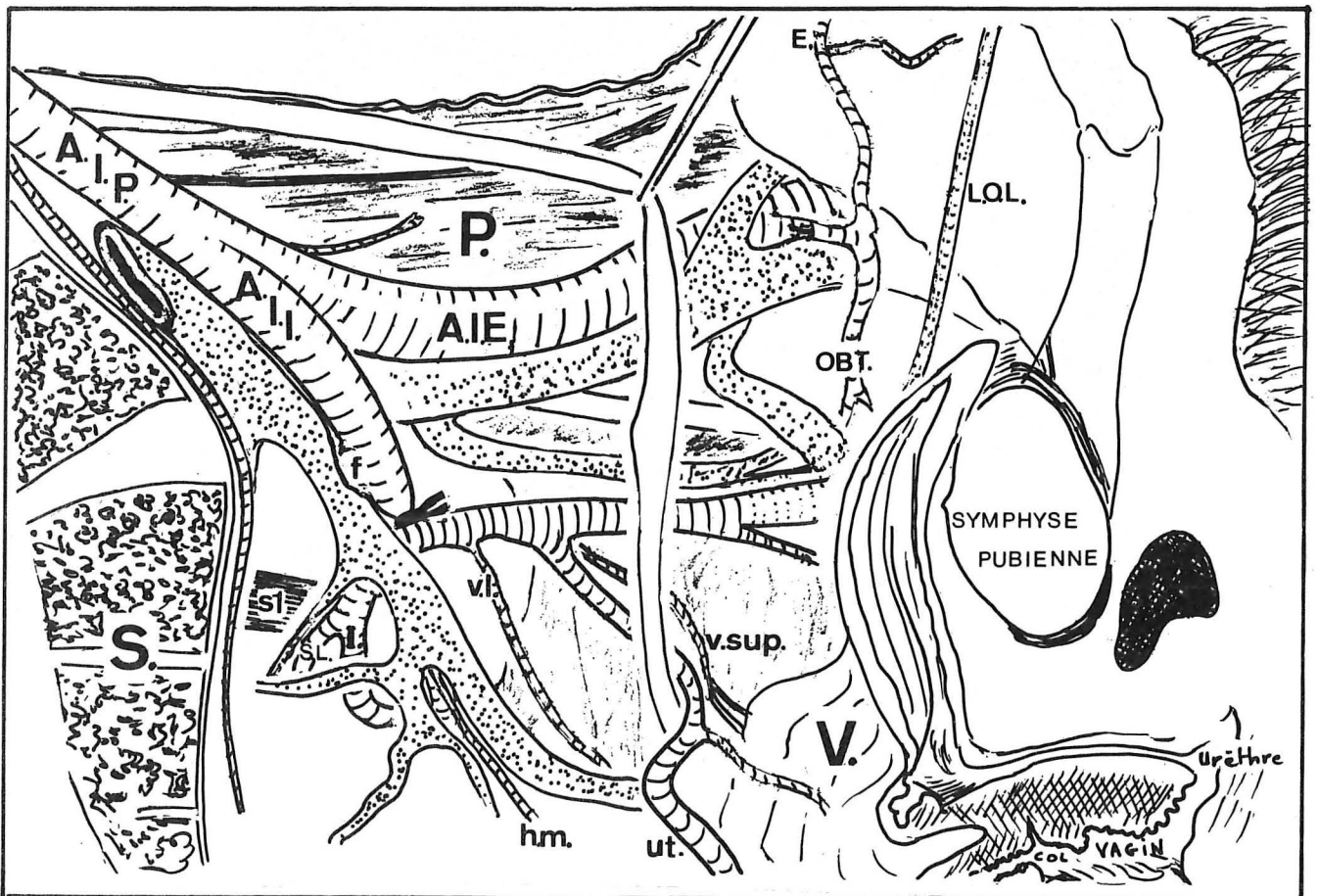
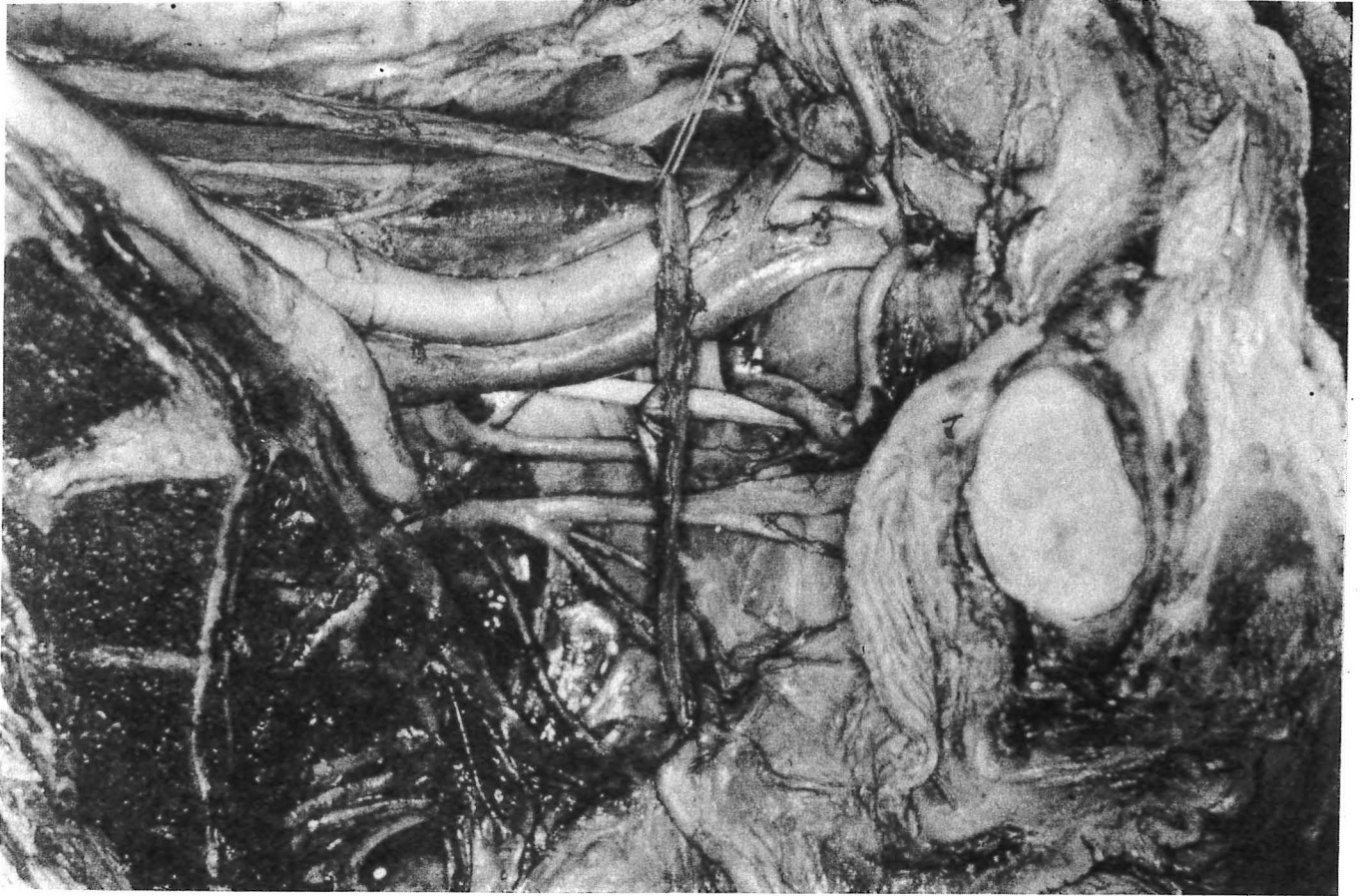
COTE DROIT (I6)  
Incidence oblique



COTE GAUCHE (I7)

Incidence oblique





COUPE SAGITTALE MEDIANE DE LA PIECE RADIOGRAPHIEE (côté G.) (I8)

"Utérus et rectum sont réclinés en dedans - L'uretère a été disséqué du péritoine et il est récliné par un fil. S : sacrum. AIP : A. iliaque primitive. P. : psaos. AII : A. iliaque interne. f : A. fessière. VI : A. vaginale longue. V sup. : A. vésicale supérieure. Ut : A. utérine. hm. : A. hémorroïdale moyenne (née de la honteuse interne cachée par la veine). I : A. ischiatique. obt. : A. obturatrice. E : A. épigastrique. LOL : ligament ombilical latéral. SL : A. sacrée latérale.

Les radiographies pratiquées avant dissection (photos n° 15 -16 -17) montrent l'existence d'un réseau artériel pelvien.

La dissection nous a prouvé l'injection bilatérale parfaite des artères utérines et des artères vésicales alors que la ligature des artères hypogastriques avait tenu des deux côtés. (18).

L'artère mésentérique inférieure et les vaisseaux lombo-génitaux ne sont pas injectés ni réinjectés. Le rectum était peu vascularisé. L'artère ischiatique et l'artère fessière étaient parfaitement réinjectées.

Des anastomoses transversales sous-pubiennes et présacrées étaient visibles.

La ligature n'a pas entraîné de suppression totale du courant sanguin pelvien malgré l'absence de l'apport des vaisseaux mésentériques et des vaisseaux lombo-génitaux.

Au terme de notre étude d'"anatomie fonctionnelle du système vasculaire artériel pelvien", après ligature des artères hypogastriques, nous pouvons retenir les faits suivants :

1) Les anastomoses pelviennes et extra-pelviennes sont multiples.

2) Elles sont d'autant plus abondantes que le sujet est plus jeune. Le pelvis du vieillard après ligature est totalement déshabité.

3) L'athérome est précoce et atteint volontiers les artères pelviennes. Il empêche le jeu normal des anastomoses.

4) La ligature bilatérale de l'artère hypogastrique quel que soit son niveau (segment de ligature ou ligature sous l'origine de la fessière) n'interrompt pas la réinjection vasculaire d'aval.

5) La densité des anastomoses diminue avec l'éloignement du plan postérieur aortique où elles sont les plus abondantes. Les anastomoses antérieures (honteuse externe - honteuse interne) sont plus rares.

LES METHODES ANGIOGRAPHIQUES "IN VIVO" :

R. Clay BURCHELL dès 1966 pratique des aortogrammes après ligature uni ou bilatérale. Il les réalise chez ses patientes, au cours d'interventions gynécologiques avec leur consentement préalable.

PROTOCOLE :

L'artériographie est per ou post-opératoire. Il contrôle ainsi 27 patientes. Voici le tableau des différents types de ligatures qu'il pratique et le moment du contrôle artériographique.

Nombre total de patientes explorées : 27	
Type de ligature	- ligature bilatérale : 18 - ligature unilatérale : 3
Moment du contrôle artériographique	- per-opératoire : 3 - post-opératoire : 21

Les aortogrammes sont réalisés quelques minutes après la ligature jusqu'à 3 ans après.

Il utilise toujours un cathéter dont il repère le siège au-dessus de la bifurcation aortique (par amplificateur de brillance). Ce cathéter peut être introduit par ponction directe aortique per opératoire ou par "Seldinger" transfémoral. Il injecte du produit opaque : 50 cc sous-pression. 28 clichés sont pris dans les 10 secondes suivant l'injection. Les 16 premiers clichés sont pratiqués à la cadence de 16 par seconde. Les 12 suivants moins rapidement.

#### RESULTATS :

1°) Toutes les artères pelviennes sont injectées après ligature bilatérale proximale des artères iliaques internes : "La ligature n'a pas l'action d'un robinet" (BURCHELL), même si toutes les branches sont liées.

2°) Elle modifie le circuit d'apport pelvien.

3°) Deux paires d'anastomoses sont particulièrement intéressées. Le circuit lombaire ilio-lombaire et le circuit sacré moyen - sacré latéral. Le circuit hémorroïdale supérieure - hémorroïdale moyenne n'interviendrait qu'accessoirement.

4°) Il existe une inversion du courant sanguin dans la collatérale située immédiatement en aval de la ligature (schéma n° I).

5°) La circulation collatérale fonctionne immédiatement sans délai ; sans nécessité de croissance du réseau de suppléance, ni de néoformation vasculaire. Le système vasculaire pelvien peut être considéré comme un véritable "NETWORK" ou "dentelle" vasculaire.

6°) La ligature unilatérale entraîne un retard dans l'injection du même côté. Les anastomoses transversales sont moins développées que les anastomoses verticales.

7°) La possibilité de "reperméabilisation" du tronc hypogastrique, lié correctement à la soie, n'a jamais été rencontrée chez 10 des patientes que BURCHELL a vérifiées.

L'absence de conséquences ischémiques de la ligature des hypogastriques ne s'explique donc pas par ce mécanisme.

Le travail de BURCHELL est certainement le plus complet réalisé "in vivo". Deux critiques peuvent lui être faites :

- a) L'âge de ses patientes n'est jamais précisé.
- b) La ligature bilatérale des artères hypogastriques semble pour lui systématique (il en a réalisé plus de 150 personnellement).

#### LES METHODES DE MESURE PHYSIQUE :

LAUTH (cité par BATTEUR) a émis l'hypothèse du développement préférentiel de la racine irriguée par l'artère où règne la plus haute pression en cas d'origine par deux racines d'une artère.

ERICKSON invoque l'influence de facteurs physiques dans le développement des collatérales lors d'une expérimentation de ligature artérielle chez le lapin, sur une seule artère.

Les travaux de BURCHELL dès 1964, il pratique une étude des variations des facteurs physiques dans la ligature des artères hypogastriques.

Protocole de BURCHELL :

Chez 22 patientes, la pression intra-artérielle est mesurée pendant l'intervention avant et après ligature de l'artère iliaque interne. Il mesure la pression dans l'artère utérine, puis dans l'artère iliaque interne, en aval de la ligature prévue.

Les pressions sont avant ligature, identiques. Elles représentent la pression de la circulation collatérale.

Les pressions sont mesurées d'un seul côté, tandis que l'une des deux artères iliaques internes est liée. L'ordre des ligatures varie. Il pratique une ligature unilatérale du côté opposé, tantôt une ligature bilatérale en commençant par le même côté que la prise des pressions. Chez plusieurs patientes d'autres branches de l'artère iliaque interne ont été liées pour déterminer quel était le rôle de chacune dans les variations de pression.

Pour l'expérimentation il utilise des aiguilles larges de calibre I6 ou I8, reliées à un manomètre électronique enregistreur.

Entre les lectures, le système est purgé par une rinçure d'héparine diluée à 10 %.

Le schéma de son expérimentation est rapporté dans la page ci-contre (cf schéma n° 19 - I)

Résultats :

En cas de ligature bilatérale :

La pression systolique est décapitée ; elle chute de 85 % et passe par exemple de 36 mm de mercure à 4 mm de mercure.

Surtout l'amplitude des pulsations diminue. (Schéma n° 20 - II)

La pression moyenne s'abaisse de 24 %.

Le débit sanguin s'abaisse de 48 %.

En cas de ligature unilatérale :

Du même côté que la prise de pression :

- la pression systolique s'abaisse de 77 %.
- La pression moyenne de 22 %.
- Le débit s'abaisse de 49 % de sa valeur initiale.

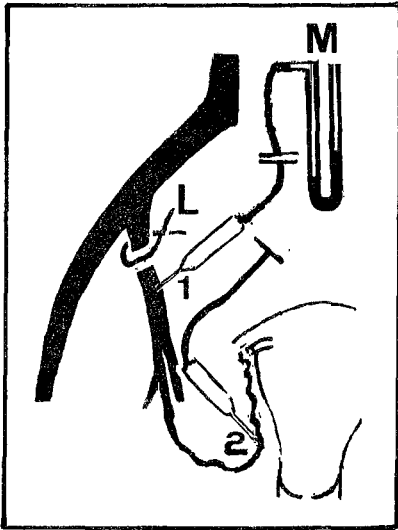
Du côté opposé :

- La pression systolique ne s'abaisse que de 14 %.
- La pression moyenne s'abaisse de 10 %.
- La chute de débit n'est pas précisée.

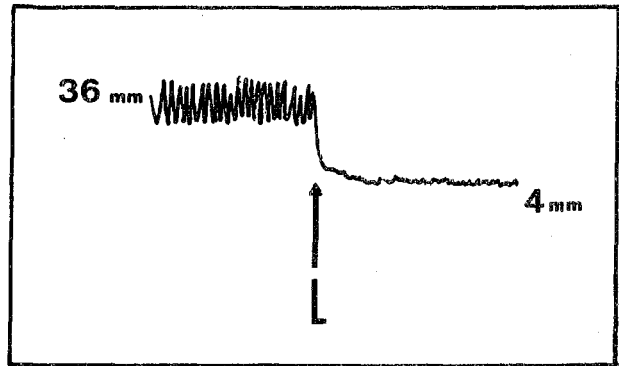
Ce tableau résume les phénomènes après ligature :

Siège de la ligature	Pression systolique	Pression moyenne	débit
Côté opposé	14	10	
Même côté	77	22	49
Bilatéral	85	24	48

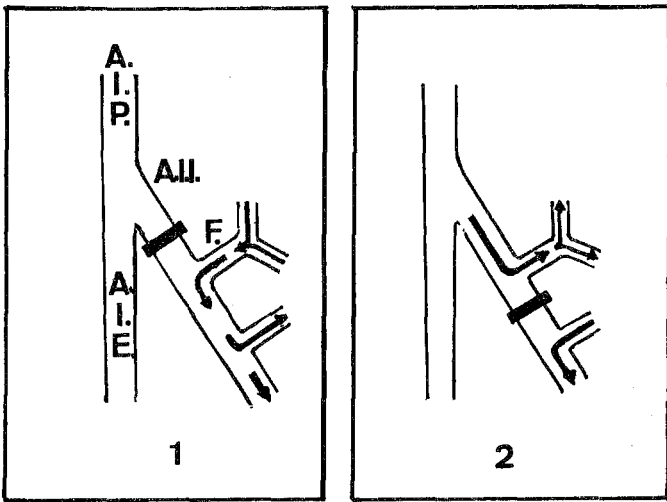
Pourcentage de décroissance des différents paramètres après ligature de différents types.



I



II



III

SCHEMA N°19 - I

EXPERIENCE DE BURCHELL :

Mesure de pression et de débit en aval de la ligature bilatérale

- L : ligature
- 1 : tête de pression N° 1
- 2 : tête de pression N° 2
- M : manomètre

SCHEMA N° 20 - II

VARIATIONS DE PRESSIONS EN AVAL DE LA LIGATURE après ligature bilatérale (L)

SCHEMA N° 21 - III

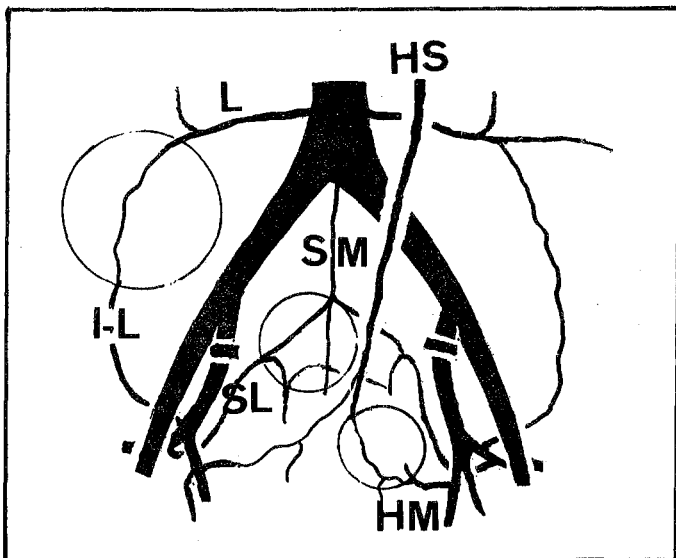
L'INVERSION DU SENS DU COURANT SANGUIN dans la première collatérale en aval de la ligature

- 1 : l'artère fessière participe à la vascularisation du pelvis
- 2 : l'artère fessière n'est pas affectée par la ligature distale

SCHEMA N° 22 - IV

SCHEMA DES ANASTOMOSES

inspiré de celui de BURCHELL



IV



Le mécanisme d'action :

A la suite de ses travaux, BURCHELL explique ainsi le mécanisme d'action de la ligature des artères hypogastriques.

La suppression des "à-coups" de pression (trip-hammer) lors de la systole, serait le phénomène essentiel de l'action hémostatique de la ligature des artères iliaques internes. Il empêcherait la chasse du caillot en voie de formation. L'efficacité de la ligature implique donc des mécanismes de coagulation normaux. La chute de débit n'est qu'un phénomène accessoire.

Travaux de SZEGVARI (1972) :

Il fait une étude rhéographique du petit bassin avant et après ligature des vaisseaux iliaques internes chez 10 femmes porteuses d'un cancer du col utérin avancé. La ligature bilatérale est pratiquée pour hémorragie incoercible. Elle est réalisée avec succès.

Rappelons que la rhéographie est une méthode électronique qui permet d'élaborer un graphique des variations de débit dans un segment corporel. Son introduction en Gynécologie-Obstétrique a été faite par différents auteurs (SZEGVARI cite TSCHATSCHAWA, KUSNJEZOW, SARBU, BONI, CERNETTI 1967).

La pelvi-rhéographie permet de rechercher les variations de débit des organes génitaux internes. Les électrodes sont fixées, l'une au-dessus de la symphyse, l'autre contre le sacrum. Le territoire exploré est le pelvis. SZEGVARI pratique ainsi la pelvi-rhéographie chez 7 femmes. Le premier enregistrement est fait avant la ligature, puis les mesures sont quotidiennes pendant 10 jours.

La rhéographie bipolaire ainsi réalisée permet de conserver un enregistrement des variations du débit dans le temps. Elle ne permet pas de comparaison en valeur absolue. Elle a une valeur qualitative et de nombreux paramètres interfèrent.

SZEGVARI pense néanmoins que le débit pelvien après ligature s'abaisse immédiatement à 50 % de sa valeur initiale. Il ne remonterait qu'à partir du 6ème jour.

Au 8ème jour, le débit devient identique au débit pré-opératoire.

En résumé, SZEGVARI confirme la chute initiale de débit de 50 %. Il nous apprend que ce débit remonte au 8ème jour.


Ainsi, nous pouvons définir l'effet de la ligature des artères iliaques internes.

Il implique des facteurs de coagulation normaux et ceci est un fait capital.

- La suppression de l'effet "marteau" de l'élévation de pression systolique évite la chasse du caillot.

- Le débit initialement s'abaisse puis remonte assez rapidement. La chute du débit n'intervient qu'accessoirement dans ce mécanisme, mais surtout la remontée du débit explique l'absence habituelle d'ischémie constatée au niveau des organes pelviens.

BURCHELL, enfin, par des expériences récentes, chez les primates, montre que le tamponnement initialement inefficace après lésion génitale expérimentale le devient après ligature des artères hypogastriques. Cet effet persiste dans le temps. Le système hypogastrique artériel pelvien est transformé d'après lui en un système de type "veineux" où les variations de pression sont très faibles.



## INDICATIONS



## H I S T O R I Q U E

La ligature des vaisseaux périphériques pour assurer l'hémostase des plaies, est très ancienne.

Les Egyptiens, Hippocrate (460-325 av. J.C.), Aulus Cornélius Celsus (63 avant J.C.), Rufus d'Ephese (98-117), Galien (130-200) connaissent ce procédé.

Au Moyen-Age, la cautérisation a la faveur, et les ligatures vasculaires sont oubliées.

Ambroise PARE (1510-1590), les redécouvre et il crée la première pince à hémostase, le "bec de corbin".

Johann MAYS (1629), conseille le premier la ligature des vaisseaux pour "l'attaque" des tumeurs. HARVEY (1651), puis plus tard des chirurgiens comme MAISONNEUVE, WOOD, constatent l'atrophie de tumeurs dont on a lié les vaisseaux nourriciers. La ligature des vaisseaux à distance des lésions est née. Un effet curatif lui est attribué. Ainsi, BRYANT, CROLY, DAWBARN en Amérique, lient les "vaisseaux du cou" pour des sarcomes ou des épithéliomas.

STEPHEN (1812) serait le premier à avoir lié l'artère hypogastrique pour un anévrysme de l'artère fessière. Il pratique un abord extra-péritonéal.

DENNIS (1886) liera les artères hypogastriques pour des anévrysmes bilatéraux des artères fessières. KONIGSBERG puis HAGGARD l'imiteront plus tard dans cette indication.

La première observation de ligature en chirurgie pelvienne viscérale est celle de BAUMGARTNER (1888). Il lie les deux artères hypogastriques par voie extra-péritonéale pour "traiter" un cancer utérin jugé inopérable. La malade survit deux ans.

Jusqu'à cette époque, la ligature des artères hypogastriques a surtout pour but de diminuer le volume des tumeurs utérines et elle n'est exécutée qu'exceptionnellement.

Les premières hystérectomies totales pour cancers utérins datent de 1878 avec FREUND. Il ouvre l'ère chirurgicale de la thérapeutique des cancers gynécologiques (dès 1853 LEONARDO et BURNHAM avaient pratiqué, avec le diagnostic erroné de kyste de l'ovaire, la première hystérectomie pour cancer, et l'analyse de la pièce révélait une "maladie sarcomateuse" de l'utérus).

KELLY en 1893 réalise la première ligature bilatérale préventive au cours d'une hystérectomie pour cancer du col avec envahissement du paramètre. Sa malade survit. Il constate au cours d'un examen ultérieur la régression du volume tumoral. La fistule vésico-vaginale qu'il observe est attribuée à la dissection.

CLARK en 1896 publie dix panhystérectomies pour cancers du col avec excision du paramètre, complétée par l'excision des lymphatiques de la bifurcation iliaque, énucléées digitalement. Il ligature les branches antérieures de l'artère hypogastrique.

La conception du double effet atrophiant et hémostatique de la ligature des artères iliaques internes, transparait dans le rapport de QUENU et DUVAL (1898). C'est le premier rapport français sur cette question. Ils précisent dans ce remarquable travail les données anatomiques alors floues, et le manuel opératoire. A côté de leurs indications personnelles en chirurgie rectale, ils citent les indications de l'époque.

Ainsi, à la fin du XIXème siècle, quatre orientations se dessinent :

- La ligature est pratiquée dans les cancers utérins, soit à titre prophylactique avant une intervention d'exérèse comme l'a imaginée PRYOR dès 1894, soit à titre palliatif dans les cancers inopérables de l'utérus comme l'a réalisée HARTMANN (1897).

- L'exérèse du recto-sigmoïde se fait alors en deux temps (le premier comporte la ligature bilatérale des artères hypogastriques et la colostomie ; le second, six jours plus tard est l'exérèse proprement dite). Cette technique sera connue sous le nom "d'opération de QUENU" en Amérique sous l'impulsion d'Ernest MILES qui la diffuse.

- BIER (1893) lie les artères hypogastriques pour réduire les "hypertrophies" prostatiques.

- Enfin, certaines lésions vasculaires de l'artère fessière ou de l'artère hypogastrique seront traitées par ce procédé.

- FARABOEUF dans son "Précis du Manuel opératoire" décrit la ligature des hypogastriques dans les ligatures exceptionnelles.

Au XXème siècle, tandis que WERTHEIM décrit son hystérectomie totale élargie pour cancer, utilisée dès 1900, la ligature des artères iliaques internes est publiée dans de courtes séries de cancers jugés inopérables.

Ainsi, KRONIG (1902), LINDENTHAL (1903), IWANOFF et VON KOSLER (1904), MASSART (1920), ORTHNER (1923), TAYLOR et PEIGHTAL (1924). ASTERIADES recense en 1924, 42 cas dans la littérature. J.L. FAURE lie l'artère hypogastrique quand il ne peut lier facilement l'artère utérine.

La ligature préventive connaît un succès croissant. La multiplication des indications fait apparaître des accidents. Certains sont dûs à des fautes techniques, d'autres à l'état vasculaire des patients (FINALLY (1925) lie les artères hypogastriques chez une femme de 76 ans).



La radiothérapie fait son apparition dans le traitement des cancers. Certains cancers jugés au-dessus de toute thérapeutique seront traités palliativement par la ligature des artères iliaques internes. Ainsi, en 1931, IUBAS publie 49 cas, HARTTUNG 23 cas, HAUPT (1933) 67 cas. Ils lient volontiers d'autres pédicules pelviens dans le même temps, (pédicule ovarien, pédicule des ligaments ronds, artère sacrée moyenne) sans conséquence fâcheuse.

LEVEUF (1934) démontre la précocité et la fréquence des envahissements ganglionnaires même pour des cancers du col au début. L'existence de récidives précoces sous forme de ganglions pelviens, après opération de WERTHEIM, et malgré les agents physiques impose l'extension des exérèses ganglionnaires.

LEVEUF, MICHEL BECHET, TAUSSIG, pratiqueront l'exérèse isolée des ganglions pelviens après curiethérapie.

DARGENT, GUILLEMIN et MEIGS (1950) dans leur technique de lymphadénectomie ilio-pelvienne "centripète", considèrent que la colpohystérectomie n'est qu'un geste accessoire lorsque la lésion a été traitée correctement et que la lymphadénectomie est toute la thérapeutique. Les techniques de MAGARRA, MAGENDIE sont basées sur un principe identique.

La ligature de l'artère hypogastrique est très souvent citée dans la plupart de ces techniques. Elle est considérée comme un geste possible non systématique.

BRENIER, BRUNSCHWIG, TAILHEFER et PILLERON, à partir de 1950, décrivent des colpohystérectomies élargies associées à des évidements pelviens étendus, réalisant de véritables cellulectomies pelviennes totales.

Dans ce type d'intervention, la ligature des artères hypogastriques est un temps opératoire. HUGHIER, SCALI et CERBONNET le décrivent dans leur manuel opératoire.

MOULONGUET conseille la ligature unilatérale dans les évidements palliatifs réalisés pour des envahissements latéro-pelviens douloureux.

Les exentérations pelviennes antérieures, postérieures, totales (BRUNSCHWIG, DARGENT, INGIULLA, VILLAR, BIRBES, GUERIVE, COMTE, BOTTON, BYRON, LACOUR et HOURTOULLE) comportent un temps de ligature des vaisseaux hypogastriques.

Ainsi, la ligature des artères iliaques internes, avec plus ou moins de fortune, a accompagné l'évolution du traitement chirurgical des cancers du col.

H. FUTH (1926) cité par HAUPT, aurait pratiqué pour la première fois la ligature des vaisseaux hypogastriques pour des lésions bénignes : métrorragie fonctionnelle ou fibromes pelviens. Ce sont les deux premières indications pour lésions non cancéreuses que nous avons retrouvées.

La ligature pour des lésions hémorragiques obstétricales ne sera publiée qu'ultérieurement par SAGARRA en 1960.

SIEGEL et MENGERT (1960), rapportent 31 ligatures personnelles pour lésions malignes et bénignes. Il classe les indications en cinq groupes.

REICH et NECHTOW publient 216 cas personnels. Ils élargissent les indications à la chirurgie d'autres tumeurs génitales, et décrivent de nouvelles indications.

Le Congrès de Manacore (Italie) a lieu en 1966, et il a pour thème la chirurgie des vaisseaux iliaques internes en Gynécologie-Obstétrique. VALLE et MASSONE, de Bari, publient la plus grande enquête internationale sur la ligature des artères iliaques internes.

En Chirurgie digestive, l'opération de QUENU a été souvent pratiquée. Les complications rencontrées (FINALLY 1925, TAJES 1956) sont exceptionnelles. En 1962 ENGEL et SUIGMASTER publient 45 cas de ligature bilatérale avec un recul de 10 ans sans complication. KHUBCHANDANI, en 1965 a publié les résultats de H.E. BACON. C'est l'étude la plus importante sur ce sujet. Il rapporte 500 interventions sur le rectum avec ligature des artères iliaques internes.

En Urologie, SCHMITT (1952), PAQUIN et MARSHALL (1956) BERGE et ABOULKER (1959) lient les artères hypogastriques au cours du traitement de cancers vésicaux pour tarir une hémorragie spontanée ou le plus souvent comme premier temps d'une cystectomie totale.

FRANCO et NERI (1940), CRAIG (1951), WILNER et HAMM (1956), TOBENKIN (1961), KINMAN (1963), ALBERT (1967), SACHDEVA (1972) et surtout MEDHIRATTA et MITAL (1973) publient des études expérimentales ou cliniques de la ligature des artères iliaques internes en chirurgie prostatique.

WEYHER et BRADLEY (1958) pratiquent cette intervention pour une hématurie post-résection trans-urétrale.

Le développement de la Chirurgie vasculaire précise les indications en montrant les risques que comporte la ligature des artères iliaques internes chez les malades athéroscléreux (SMITH et SYLAGYI - 1960, YOUNG, BRITTON, DE WOLFE -1962, DEMOS 1963, BIRBAUR - 1964, SOTO - 1966).

La Traumatologie utilise exceptionnellement ce procédé que MILLER a pratiqué le premier en 1963.

GYNÉCOLOGIE - OBSTÉTRIQUE

---

INDICATIONS ET RESULTATS EN GYNECOLOGIE  
POUR DES LESIONS NON CANCEREUSES :

SIEGEL et MENGERT ont classé les indications de la ligature des artères iliaques internes en 5 groupes.

Le groupe 1 comporte les ligatures pour hémorragies spontanées persistantes après échec des moyens conventionnels.

Le groupe 2 intéresse les ligatures prophylactiques.

Le groupe 3 comprend les ligatures pratiquées pour hémorragies per-opératoires.

Le groupe 4 caractérise les ligatures pour hémorragies post-opératoires.

Le groupe 5 comprend les indications pour l'enseignement des résidents.

Nous avons reclassé les indications rencontrées dans la littérature dans ces différents groupes. Ce travail comprend les indications de FUTH, SARBU, KIRCHBAUM, HECHT et BLUMENTHAL, DECKER, REICH et NECHTOW, SIEGEL et MENGERT, ROTH, JACOBS, LÉCOCQ, BERLIND, VALLE et MASSONE, CARBIA AGUILAR, FAHMY, PETERSON et SACK.

Ces indications ont été portées 122 fois, de 1926 à 1973 dans les observations recensées.

Le Groupe I :

Les ligatures pour hémorragie spontanée, incontrôlable par des moyens conventionnels.

Seul le cas de SARBU (1946) est rapporté en détail. Une hémorragie avec collapsus survient dans les suites du drainage d'un volumineux abcès pelvien. La malade sort au 35<sup>e</sup> jour.

CARBIA-AGUILAR aurait traité une lésion identique. Les 32 cas de SIEGEL et MENGERT pour cette indication ne sont pas détaillés. Ils sont éliminés de ce groupe.

La possibilité de contrôler une hémorragie pelvienne à distance d'un foyer infectieux, lorsqu'elle menace le pronostic vital, est à retenir. Heureusement de tels cas sont rares.

Le Groupe 2 :

Les ligatures de principe pour lésions bénignes.

SIEGEL les effectue 4 fois, ROTH 3 fois, CARBIA-AGUILAR 5 fois. Des hystérectomies avec annexite bilatérale, avec adhérences auraient justifié à leurs yeux ce procédé.

Une autre indication prophylactique est rapportée par REICH et NECHTOW. Ces auteurs pensent que la ligature bilatérale éviterait de transfuser les Témoins de Jehova !

Enfin, FUTH et REICH et NECHTOW pensent que les hystérectomies pour ménorragie cataclysmique des jeunes filles pourraient être ainsi évitées, tout en conservant leur utérus. Ils n'apportent aucun cas démonstratif à l'appui de cette hypothèse.

Le Groupe 3 :

Les hémorragies per-opératoires. Nous rapportons ici quelques observations. Deux hémorragies en nappe ont pu être contrôlées, l'une au cours d'une hystérectomie totale (VALLE et MASSONE), l'autre après ablation d'un volumineux kyste dermoïde adhérent (REICH et NECHTOW). Enfin, un hématome soufflant le ligament large au cours d'une G.E.U. (KIRCHBAUM) aurait ainsi été traité avec succès. Dans tous les cas le contrôle a été obtenu.

Le Groupe 4 :

Les hémorragies post-opératoires forment de loin le groupe le plus important des lésions bénignes.

19 cas, ceux de BERLIND, VALLE et MASSONE, LECOCQ, SIEGEL et MENGERT concernent le traitement d'hémorragies massives après hystérectomie vaginale. L'échec des moyens classiques comprenant transfusions, tamponnements, a conduit à reprendre ces malades. L'état fragile des patients imposait parfois la voie vaginale. L'hémorragie aggrave cet état. Elle implique un moyen rapide et efficace d'hémostase. La ligature des artères iliaques internes pratiquée par incision médiane sous-péritonéale présente les avantages d'être rapide, d'éviter de retourner sur des régions anatomiques où les rapports sont modifiés, et d'assurer des suites peu perturbées. La modification des rapports anatomiques entraînée par l'hystérectomie risque sans cela de faire courir un réel danger à l'uretère. La ligature sous-péritonéale paraît plus élégante que le classique tamponnement à la façon de LOGOTHETOPOULOS.

Dans les hémorragies après hystérectomie totale abdominale, l'indication a été popularisée par HECHT et BLUMENTHAL (1954), nous rapportons ici un cas de DECKER (1955).

" Une femme de 39 ans, subit une hystérectomie pour fibrome. La température est à 39° au 7ème jour post-opératoire. Un abcès est collecté dans le paramètre gauche, la cavité est ouverte au doigt à travers la ligne de suture d'où sort du pus. Une normalisation thermique suit cette évacuation. Deux jours après survient une hémorragie vaginale massive. Un tamponnement réalisé pendant 12 heures n'arrive pas à la contrôler, et il est traversé à plusieurs reprises par le sang. Transfusions.

Une laparotomie est alors pratiquée, elle confirme l'abcès du paramètre gauche et découvre un lâchage de l'utérine gauche associée à un hémopéritoine. Une suture appuyée de l'utérine est réalisée. Les tissus sont friables.

En raison d'une récurrence hémorragique alors que la malade est dans son lit, une seconde laparotomie est décidée. La tension et le pouls sont imprenables malgré des transfusions sous pression.

Une laparotomie itérative confirme le nouveau lâchage de l'utérine. Un tamponnement est réalisé et une ligature de l'artère hypogastrique gauche, proximale, est pratiquée. La malade sort au 19<sup>e</sup> jour, sans complication."

PHANEUF, SHAFIROFF et même SACK traiteront par ligature des hémorragies post-opératoires après hystérectomie totale. Dans tous ces cas, lorsque la ligature est uni ou bilatérale aucun échec n'est enregistré.

Le Groupe 5 :

Les ligatures pratiquées pour l'enseignement des résidents.

24 ligatures bilatérales (ROTH), 2 ligatures bilatérales (SIEGEL) pratiquées au cours de laparotomies pour des lésions gynécologiques. (On pourrait ajouter les 115 ligatures bilatérales de BURCHELL). Ce groupe devrait à notre avis, être inexistant. Il nuit plus à la méthode qu'il ne la sert. Il a le seul intérêt de démontrer que la ligature est inoffensive entre des mains entraînées. SACK critique cette attitude et pense que pour son enseignement, le résident doit se contenter de disséquer l'artère sans la lier. Nous pensons que seul l'entraînement sur cadavre est licite.

Il est tout à fait remarquable qu'aucune complication ne soit rapportée dans cette série en dehors d'une atonie vésicale (ROTH) et d'une phlébite (SIEGEL et MENGERT).



Dans les lésions non cancéreuses, les ligatures pour hémorragie post-opératoire, pour abcès pelvien compliqué d'hémorragie, sont les deux indications les plus intéressantes à notre avis, à condition qu'aucun moyen thérapeutique plus simple ne puisse enrayer le choc.

Enfin, la ligature peut être un geste préliminaire pour assécher le champ opératoire dans certaines reprises, avant de faire une hémostase périphérique sans danger.

LIGATURE DES ARTERES ILIAQUES INTERNES  
DANS LES CANCERS GYNECOLOGIQUES :

BAUMGARTNER (1888) obtint une survie de deux ans dans un cancer inopérable de l'utérus par ligature bilatérale des artères iliaques internes.

Au XXème siècle, deux groupes d'indications sont retrouvés, les indications d'urgence et les indications prophylactiques.

A) Les indications d'urgence :

Des hémorragies extériorisées qui ne cèdent pas par les moyens thérapeutiques classiques (transfusions, tamponnement, coagulants, électrocoagulation, repos), par les agents physiques, ou par la cryochirurgie, pourraient être traitées par ligature des artères iliaques internes. Une condition est cependant formelle, c'est que le pronostic vital soit mis directement en jeu par ces hémorragies.

B) Les indications prophylactiques :

La diminution de l'hémorragie per-opératoire, la diminution du risque d'hémorragie secondaire par nécrose des parois vasculaires mises à nu dans les lymphadénectomies sont les deux principales raisons de l'utilisation de la ligature des artères iliaques internes dans la chirurgie des cancers utérins.

A) LES INDICATIONS D'URGENCE :

I) LES CANCERS DU COL :

a) stades avancés T3 ou T4 :

Nous avons retrouvé cette indication rare 200 fois dans la littérature. Certaines observations sont très anciennes, d'autres fragmentaires. La série la plus importante est celle de HAUPT qui rapporte 67 cas en 1933. Les autres séries sont très brèves, (KRONIG, LINDENTHAL, IWANOFF, VONKOSLER, ASTERIADES, BROWN, HARTTUNG, IUBAS, TAYLOR et PEIGHTAL).

Parmi les plus récentes, nous trouvons celles de DARO (18 cas en 1959), SIEGEL et MENGERT (31 cas en 1960), LANG (4 cas en 1963), LECOCQ (4 cas en 1966), PAPALOUCAS (11 cas en 1972) et de SZEGVARI (10 cas en 1972).

Les auteurs réalisent le plus souvent des ligatures bilatérales par voie transpéritonéale, (29 fois sur 31 cas de SIEGEL et MENGERT).

La ligature des vaisseaux ovariens, des vaisseaux du ligament rond (et même parfois l'artère sacrée moyenne comme BROWN) sont le plus souvent associées dans le même temps. Elles éviteraient les échecs (2 fois sur 29 cas de SIEGEL).

Des hémorragies secondaires sont parfois signalées. Elles sont rarement incontrôlables par des moyens classiques (une de SIEGEL).

Aucune fistule urinaire n'a été rapportée dans cette série qui ne comportait jamais d'abord direct des lésions. La survie la plus longue observée est celle d'une malade de TAYLOR (1924), elle est de 3 ans.

En 1974, quelle est la place de cette intervention ? Dans les conditions que nous avons précisées (échec de tout autre moyen thérapeutique actuel et menace directe du pronostic vital par l'hémorragie) la ligature bilatérale des artères iliaques internes, associée à la ligature des vaisseaux du ligament rond et des vaisseaux ovariens, nous paraît justifiée. Elle pourrait alors être réalisée par voie sous-péritonéale médiane, éventuellement associée dans le même temps à une urétérostomie cutanée bilatérale. Une thérapeutique complémentaire palliative pourrait être alors entreprise ultérieurement.

b) Les cancers du col T2 ou T1 :

Les hémorragies des cancers du col irradiés, pourraient d'après SACK et LANG, bénéficier de cette indication. LANG rapporte deux radionécroses compliquées d'hémorragie, avec survie de 3 à 7 ans ; SACK, une hémorragie d'un cancer du col irradié avec survie à 4 ans. L'irradiation avant ou après ligature ne serait pas une contre-indication (HAUPT). Pour KUSS, MATTINGLY, MAC CLURE, BROWN, l'irradiation est une contre-indication après ligature bilatérale. SACK et LANG la pratiquent sans complications.

c) Les hémorragies post-conisation :

REICH et NECHTOW conseillent cette indication après échec de tout autre moyen.

2) LES CANCERS DU CORPS INOPÉRABLES :

MASSART en 1920 (cité par HAUPT) a proposé le premier cette indication, reprise par REICH et NECHTOW. Nous ne l'avons pas retrouvée dans la littérature.

3) LES CANCERS DU VAGIN :

L'envahissement important, la nature des tumeurs impliquant une radiorésistance (chorioépithéliomes - VALLE et MASSONE ou sarcomes - CARBIA AGUILAR) justifieraient cette indication de ligature des artères iliaques internes.

B) INDICATIONS PROPHYLACTIQUES DANS LES  
CANCERS GYNECOLOGIQUES

La ligature des artères iliaques internes a été employée essentiellement dans la chirurgie du cancer du col. Deux points doivent être précisés.

a) Les différents types de ligature :

1) Les ligatures artérielles :

Les deux artères hypogastriques sont liées au niveau de leur "segment de ligature", c'est la ligature proximale ou haute.

Les deux artères hypogastriques sont liées sous l'origine de l'artère fessière ou ligature distale ou basse ou ligature du tronc antérieur (il comprend ou non dans sa distribution l'artère ischiatique. - classification d'ADACHI).

2) Les excisions des vaisseaux hypogastriques  
à la BRUNSCHWIG.

Elles emportent la totalité du système hypogastrique veines et lymphatiques compris. La ligature artérielle est alors complétée par une section.

b) Les différents buts recherchés :

1) Diminuer l'hémorragie per-opératoire :

C'est dans les ligatures artérielles, le seul but recherché. Un champ opératoire exsangue facilite la dissection, évite l'hémorragie per-opératoire.

MASSONE puis LASH et Mc NERLAND ont comparé dans deux groupes de WERTHEIM avec lymphadénectomie les quantités de sang reçues par leurs patientes. Dans un des groupes, ils pratiquent une ligature bilatérale des artères iliaques internes, de principe. Dans l'autre groupe témoin ils ne le pratiquaient pas. Le niveau des ligatures n'est pas précisé. Les groupes sont homogènes.

	Ligature bilat. des A.I.I.	Pas de ligature
LASH	1650 cc (115)	2200 cc (43)
MASSONE	1950 cc (15)	2300 cc (15)

QUANTITE MOYENNE DE SANG RECUE (Nombre de patientes).

L'économie de sang est de 550 cc pour LASH et de 350 cc pour MASSONE.

Une amélioration progressive de la circulation (SZEGVARI) dans le système hypogastrique est espérée dans les jours suivants. Elle éviterait les risques d'ischémie.

La statistique de LASH montre un pourcentage de complications urinaires plus faible dans le groupe avec ligature des artères hypogastriques. Une dissection plus minutieuse peut l'expliquer.

La preuve de l'efficacité de la méthode semble donc être faite, mais on peut noter que la quantité de sang économisée est relativement faible par rapport à la quantité totale de sang perdue

Actuellement, une technique prudente avec hémostase périphérique à la demande dispense de la ligature proximale du tronc. Une ligature du tronc antérieur ou même des branches viscérales à leur origine suffit le plus souvent. L'indication de ligature dépend des raisons anatomiques locales. Elle sera plus volontiers pratiquée chez les sujets obèses (MASSONE).

Peut-on lier les artères hypogastriques après irradiation au cours d'une intervention de Wertheim-Meigs ?

Le risque urinaire que comportent de telles interventions accru par l'irradiation, ne doit pas être aggravé par la ligature prophylactique des artères hypogastriques.

Dans la chirurgie radicale des cancers du col au-delà de la colpohystérectomie avec lymphadénectomie, les ligatures artérielles gardent leur efficacité dans la prévention et la diminution des hémorragies per-opératoires et post-opératoires.

## 2) Assurer l'excision complète des lymphatiques :

L'ablation de la totalité des ganglions pelviens nécessite l'ablation de la veine hypogastrique. La section de l'artère est alors nécessaire. BRUNSCHWIG réalisait ce type d'intervention pour tous les cancers du col.

Actuellement, les cellulectomies sont réservées à des envahissements des espaces celluloux-pelviens, les pelvectomies à l'envahissement des viscères voisins. Ces interventions sont uniquement palliatives.



Dans ces interventions, la ligature artérielle est proximale, bilatérale, pratiquement systématique. L'artère est liée puis sectionnée.

Ainsi, dans les cancers, plus l'intervention s'élargit plus la nécessité de lier les artères hypogastriques apparaît, et plus le niveau de la ligature doit être proximal.

INDICATIONS ET RESULTATS EN OBSTETRIQUE :

TABLEAUX DE 53 OBSERVATIONS OBSTÉTRICALES

AUTEURS	N°	MODE D'EXTRACTION	MOMENT L'HEMORRAGIE	C H O C	LESIONS	Q. SANG RECUE	GESTES CHIRURGICAUX		TYPE DE LIGATURE		RESULTATS
							voie vag.	voie abd.	unil.	bilat.	
SAGARRA	1	forceps	post-partum	+	dilacération vag. périn.	8 u	suture tampon.			artère + veine	excellent menst. nle.
BINDER	2	spontané	post-partum	+	dilacér. vagin + hémat.LL. (a.utérine)	3,5 L.		hyst.subt. annex. D	D		sort à J + 9
	3	laparotomie	per-opérat.	+	G. abdominale + hémat.LL. D	1,5 L.			D		sort à J + 9
	3b	spontané	post-opérat.	+	plaie vaginale utér.Couvelaire hémat. LL	10 L.	tampon. sur une vaginale	hystérect. totale	D		sort à J + 17
REICH et NECHTON	4	version- extraction	post-partum	+	rupture utérine	?		suture	G		excellent
	5	césarienne	per-opérat.	+	atonie S I	?				+	excellent
	6	myomect.ant. césarienne	travail	+	rupture utérine hématome LL	?				+	excellent
	7	césar.itérat.	per-opérat.	+	placenta accreta	?				+	excellent
	8	césar.itérat.	per-opérat.	+	extens.hystérot.	?			D		sort à J + 8
WAHL JAHIER	9	césarienne	20e jour post-partum	+	abcès latér. D.	?	tampon.	hystérect. subtotale	D		sort à J + 21
BERGLAS JAFFIN	10	forceps dyst.ép. (2.630 g)	post-partum	+	dilacér.vagin. rupture utérine	8 u	suture vagin.	hystérect. totale + annex. D.	D		sort à J + 9
	11	hémorr. 3etri. césarienne	travail	+	P. praevia partiel. accreta	12 u		hystérect. subtotale		+	sort à J + 20
	12	induction W	post-partum	+	rupture utérine	5 u		hystérect. totale	G		sort à J + 8

AUTEURS	N°	MODE D'EXTRACTION	MOMENT L'HEMORRAGIE	C H O C	LESIONS	Q. SANG RECUE	GESTES CHIRURGICAUX		TYPE DE LIGATURE		RESULTATS
							voie vag	voie abdo.	unil.	bilat.	
GIVEN	26	Césarienne	post-partum tardif	+	endométrite					+ section	grossesse ultérieure
SWAN	27	bloc para-cerv. expres.utérine	post-partum	+	rupture utérine hémat. LL G	2 L.		hyst.subt. + annex.G.			sort à J + 9
ABBOTT	28	bloc para-cerv. forceps	post-partum	+	hémat.sous péri extens. plaie honteuse	9 u		hystérect.		+	sort à J + 8
VALLE MASSONE	29	version - extract.	post-partum	+	rupture utérine hémat. LL D			hystérect.		+	Décès (lig.trop tardive)
	30	spontané	post-partum	+	atonie					+	excellent
	31	instrumental	post-partum	+	rupture utérine			hystérect. totale	G		
BULSKA	32	?	post-partum	+	atonie						
	33	?	?	+	atonie						
	34	?	?	+	atonie						
	35	?	?	+	atonie						
	36	?	?	+	atonie						
ZACZECK	37	?	?	?	?					+	
CARBIA AGUILAR	38	césarienne + Tr. coagulat.	?	?	atonie S I					+	
	39	?	?	?	utérus Couvellaire			hystérect.		+	
	40	?	?	?	rupture utérine hémat. LL			hystérect.		+	

AUTEURS	N°	MODE D'EXTRACTION	MOMENT L'HEMORRAGIE	C H O C	LESIONS	Q. SANG RECUE	GESTES CHIRURGICAUX		TYPE DE LIGATURE		RESULTATS
							voie vag.	voie abd.	unil.	bilat.	
BERGLAS JAFFIN	13	induction W forceps	post-partum	+	plaie vaginale rupture utérine hémat. L.large	7 u	suture	évacuat. hématome	D		?
	14	forceps	post-partum	+	atonie	11 u				+	sort à J + 9
	15	spontané	post-partum	+	rupture utérine	4 u		hystérect. totale + annex. G	G		sort à J + 11
	16	induction W forceps	post-partum	+	placenta partiel. accreta	7 u	curetage tampon.			+	(extrap) sort à J + 8
	17	forceps	post-partum	+	plaie vaginale atonie	8 u	suture vagin.			+	sort à J + 14
	18	forceps	post-partum tardif	+	escarre paroi recto-vagin.	?	sutures tampon. intérat.			?	sort à J + 9
	19	version- extract. (1.760 g)	post-partum	+	D P P N I rupture utérine hémat. LL D	5 u		évacuat. hémat. sudur.utér.	D		sort à J + 9
	20	césar.itérat. Tr. coagul.	per-opérat.	+	placenta praevia central	17 u + fibrin.		hystérect. totale		+	décès 20 heures après
SHIWAGAWA	21	spontané	post-partum	+	rupture utérine	2,5 L.	suture			+	(extrap) grossesse ultérieure
ROTH et GLYNN	22	version extraction	post-partum	+	rupture utérine			suture		+	sort à J + 9
	23	?	post-partum	+	dilacération vaginale					+	sort à J + 6
	24	laparotomie	per-opérat.	+	G. abdom. + fibrome			hyst.subt. annex.bil.		+	sort à J + 13
	25	?	?	+	rupture utérine			hystérect. subtotale		+	sort à J + 13

AUTEURS	N°	MODE D'EXTRACTION	MOMENT L'HEMORRAGIE	C H O C	LÉSIONS	Q. SANG RECUE	GESTES CHIRURGICAUX		TYPE DE LIGATURE		RESULTATS	
							voie vag.	voie abdo.	unil.	bilat.		
CARBIA AGUILAR	41	?	?	?	rupture utérine hémat. LL			hystérect.		+		
	42	Tr.coagulat.	?	?	atonie			hystérect.		+		
	43	césarienne	per-opérat.	?	?			hystérect.		+		
	44	césarienne	per-opérat.	?				hystérect.		+		
	45	césarienne	per-opérat.	?				hystérect.		+		
	46	bloc para- cervical	post-partum	?	hématome extensif						+	
	47	infiltration nerf honteux	post-partum	+	hémat. extens. plaie honteuse						+	
MENGERT	48	spontané	post-partum	+	hémat. extens.					+	menstruat. grossesse ultérieure	
	49	forceps infil. nerf honteux	post-partum	+	thrombus ext. plaie honteuse	2,5 L.				+	grossesse ultérieure	
	50	forceps épisiotomie	post-partum	+	plaie vaginale	17 u	tampon.			+	grossesse ultérieure	
KAMUMA	51	hématurie	per-opérat.	+	placenta praev. percreta	4 L.		hyst.subt.		+		
SACK	52	forceps (4 Kg.)	post-opérat.	+	hématome extensif	5 L.	tampon.			+	sort à J + 8 va bien 6 ans après	
	53	forceps	post-partum	+	rupture utérine hémat. LL	1,5 L.					sort à J + 7 va bien 3 ans après	

## INDICATIONS ET RESULTATS EN OBSTETRIQUE

Les hémorragies obstétricales ont heureusement diminué de fréquence depuis quelques années. Elles restent cependant un problème grave. Elles ont été responsables en 1967 de 12,7 % des décès maternels. (DUBECQ, PALMADE 1973).

Les hémorragies graves en Obstétrique sont habituellement d'origine utérine. Lorsque les lésions utérines sont seules en cause, la thérapeutique radicale est l'hystérectomie d'hémostase. Elle doit être alors de préférence totale (GELLE 1974).

Mais les hémorragies graves ne sont pas seulement liées à des causes utérines. L'existence de troubles de la coagulation est un problème qu'elles ne résolvent pas ou mal. Des lésions vaginales et surtout des paramètres peuvent s'associer ; l'hystérectomie devient alors difficile, et surtout n'arrive pas toujours à tarir la source de ces hémorragies.

Ces lésions dramatiques sont heureusement rares. Elles sont liées habituellement à des fautes thérapeutiques connues et qu'il faut à tout prix éviter, ou à de fâcheux concours de circonstances.

Un moyen complémentaire apparaît donc nécessaire au cas où de telles catastrophes surviendraient.

SAGARRA en 1960 et BINDER sont les premiers auteurs à avoir lié les vaisseaux hypogastriques en Obstétrique pour des dilacérations vaginales. La ligature n'est alors qu'un moyen de sauvetage maternel.

REICH et NECHTOW en 1961 font un rapport complet sur l'utilisation de ce procédé en Gynécologie-Obstétrique. Ils auraient pu éviter, grâce à la ligature quelques hystérectomies et ainsi conserver à des femmes jeunes la possibilité de grossesses ultérieures. Deux grossesses seraient survenues chez leurs opérées.

SHINAGAWA (1964), GIVEN (1964), MENGERT (1969), rapportent des grossesses après ligature des artères iliaques internes. Des complications obstétricales hémorragiques étaient la raison des ligatures pratiquées auparavant. Les vaisseaux ovariens étaient souvent liés dans le même temps.

Dans le but d'évaluer la valeur de ce procédé, nous avons revu les observations de ligature des artères iliaques internes, citées et publiées dans la littérature.

Nos tableaux les résument dans l'ordre chronologique de leur publication (cf tableau des ligatures des artères iliaques internes en Obstétrique).

#### ANALYSE ET COMMENTAIRE :

53 cas de ligatures bilatérale ou unilatérale ont pu être retrouvées en Obstétrique.

#### L'âge des parturientes :

Il n'est connu que pour 38 patientes. La plus jeune a 16 ans (N° 26), la plus âgée a 45 ans (N° 29).

Dans le premier cas, le souci de conservation utérine a été justifié par l'âge, dans le second cas, la ligature a été réalisée après persistance d'un saignement provenant du paramètre après hystérectomie. La moyenne d'âge est de 30 ans.



La parité :

La multiparité n'est pas une contre-indication du procédé. Une des malades de VALLE et MASSONE était une 8ème pare (N° 29).

Signes communs à toutes les indications :

Le choc existe constamment dans ces observations. Exceptionnellement la ligature est réalisée avant son apparition devant des lésions qui l'entraîneraient rapidement. Plusieurs malades sont opérées sans pouls ni tension.

L'hémorragie est constante. Elle n'est pas toujours extériorisée, sa présence et sa gravité sont illustrées par les quantités de sang qui ont été nécessaires.

Le maximum est de 10 litres (cas n° 3bis), le minimum est de 4 unités (N° 15).

La quantité moyenne de sang nécessaire a été de 3,5 litres.

Les circonstances de la ligature :

a) Pendant la grossesse :

Nous avons éliminé l'étude des complications hémorragiques des avortements, et les complications de la G.E.U. (cf gynécologie, un cas de KIRCHBAUM).

Par contre, nous rapportons deux cas (N° 3 et 24) de grossesse abdominale. La ligature a été pratiquée en raison d'un hématome associé du ligament large et d'une hémorragie de la zone d'implantation du placenta ; l'autre indication n'est justifiée par son auteur que par l'association à un fibrome (N° 24).

Dans la grossesse cervicale ce procédé serait inefficace (BULSKA).

b) Pendant le travail :

Quelques ruptures utérines survenues pendant le travail ont bénéficié de la ligature hypogastrique (N° 6 avec rupture d'un utérus cicatriciel et le n° II).

c) Lors de la délivrance et dans le post-partum :

La délivrance est le moment où surviennent le plus souvent les accidents hémorragiques. Il est donc logique que ce procédé soit utilisé le plus souvent à ce moment-là.

Les types de lésions :

Considérées individuellement, on trouve :

A) DES LÉSIONS UTERINES (38 lésions) :

- 18 ruptures utérines :

Les N° : 4 - 6 - 8 - 9 - 10 - 12 - 13 - 15 - 19 - 21 - 22 - 25 - 27 - 29 - 31 - 40 - 41 - 53.

Il s'agissait le plus souvent de ruptures latérales lésant l'artère utérine ou ses branches. Une extension d'hystérotomie (N° 9) et une complication survenue au 20ème jour d'une césarienne (confiée secondairement aux auteurs), ont été rattachés à cette catégorie.

- 12 atonies rebelles :

Les n° : 5 - 14 - 17 - 30 - 32 - 33 - 34 - 35 - 36 - 37 - 38 - 42.

- 3 placentas accreta : Partiels ou totaux

Les n° 7 - II - 16. Un des placentas accreta est total, les deux autres sont partiels.

- 2 DPPNI :

Les n° 19 - 39. L'un était associé à une rupture, l'autre était un utérus de COUVELAIRE, sans autre précision.

- I placenta praevia central :

Le n° 20. Le risque hémorragique au niveau du segment inférieur s'associait à des troubles de la coagulation expliquant le décès de la malade.

- I endométrite hémorragique :

Le n°26. Cette observation de GIVEN est à rapprocher de celle de GELLE qui rapporte une endométrite nécrobio-hémorragique pour laquelle il a dû pratiquer une hystérectomie.

- I placenta percreta :

Le n° 51. Cet accident rarissime a été récemment rapporté. Le placenta avait envahi la vessie provoquant une hématurie macroscopique.

b) DES LÉSIONS AUTRES QU'UTÉRINES :

- 9 hématomes du ligament large :

Les n° : 3 - 3bis - 6 - 13 - 27 - 29 - 40 - 41 - 53.

- 8 hématomes pelvi-péritonéaux : dépassant

le ligament large.

Les n° : 3 - 28 - 46 - 47 - 48 - 49 - 50 - 52. Il est intéressant de noter qu'il s'agit le plus souvent de "thrombus" extensif dont certains sont attribués à des lésions vasculaires artérielles. De telles lésions auraient été rencontrées au cours de blocs paracervicaux ou d'infiltrations des nerfs honteux (cas n° 46 - 47) Ces cas ne sont malheureusement pas rapportés en détails par leurs auteurs (CARBIA - AGUILAR).

- 8 plaies vaginales :

Les n° : I - 2 - 3 - 3bis - IO - I3 - I7 - I8 - 23.

Il s'agissait de plaies vaginales étendues, dépassant les culs-de-sac, et dont la réparation menaçait l'uretère.

- 2 grossesses abdominales :

Les n° 3 - 24. Un hématome du ligament large s'associait une fois à une hémorragie de la zone d'implantation.

c) LES ASSOCIATIONS LESIONNELLES :

- 8 ruptures utérines étaient associées à des hématomes du ligament large :

Les n° : 6 - I3 - 27 - 29 - 40 - 4I - 53. Cette lésion nous paraît la plus caractéristique et la plus valable des indications.

- 2 ruptures utérines étaient associées à des plaies vaginales : n° IO - I3.

- 2 plaies vaginales étaient associées à des hématomes du ligament large : n° 3bis et I3.

- I atonie était associée à une plaie vaginale.

- I rupture était associée à un DPPNI : n° I9.

Les interventions associées :

a) césariennes :

- 9 césariennes ont été pratiquées avant la ligature :  
les n° : 5 - 6 - 7 - 8 - 9 - II - 20 - 38 - 43.

- 3 étaient des césariennes itératives :  
les n° 7 - 8 - 20.

b) Hystérectomies :

- 22 hystérectomies ont été nécessaires :

Les n° : 2 - 3 - 9 - 10 - 11 - 12 - 15 - 20 - 24 - 25 - 27 -  
28 - 29 - 31 - 39 - 40 - 41 - 42 - 43 - 44 - 45 - 51.

Parmi elles 7 subtotaux : 2 - 9 - 11 - 24 - 25 - 27 - 51.

6 totales : 3bis - 10 - 12 - 15 - 20 - 31.

9 non précisées.

Il s'agissait soit d'hystéro-hystérectomies, soit d'hystérectomies. Elles précédaient ou suivaient l'indication de ligature. Dans le cas où l'hystérectomie précédait la ligature, le pronostic nous a semblé plus sévère.

c) sutures :

- 3 sutures utérines ont pu être pratiquées :

n° 4 - 13 - 19.

RESULTATS :

Nous envisagerons le sauvetage utérin, la survie maternelle, enfin, une comparaison avec d'autres méthodes d'hémostase chirurgicale

Le sauvetage utérin :

Eliminant les lésions des paramètres, du vagin et du périnée, nous ne considérerons comme sauvetage utérin que les lésions utérines, qui, en l'absence de la ligature auraient nécessité l'hystérectomie (nous éliminons ainsi les sutures simples et les lésions autres qu'utérines).

a) Les ruptures et extensions d'hystérectomies :

Les N° 4 - 6 - 8 - I3 - I9 - 2I - 22 - 53 n'ont pas subi d'hystérectomies.

8 fois la ligature a contribué à la conservation utérine dans cette catégorie d'indication.

b) Les atonies sévères :

Une seule patiente (N° 42) a dû être hystérectomisée.

6 patientes ont bénéficié du procédé : n° 5 - I4 - I7 - 30 - 37 - 38.

Les cas de BULSKA sont éliminés (N° 32 et 36) étant donné l'imprécision de leur définition.

c) Les placenta accreta :

Une hystérectomie : n° II.

Conservation de l'utérus dans les n° 7 et I6.

d) les DPPNI :

Hystérectomie n° 39 pour utérus de COUVELAIRE.

Le n° I9 associé à une rupture peut être conservé.

e) Endométrite hémorragique :

Le n° 26 est conservé avec grossesse ultérieure (GIVEN).

f) Dans les placenta praevia central et percreta :

Les n° 20 et 5I , les utérus n'ont pu être conservés.

18 fois la ligature des artères iliaques internes a permis le sauvetage utérin pour 23 cas retenus.

La survie maternelle dans les ligatures :

2 décès sont survenus pour 35 cas où les suites sont clairement exprimées.

Un par trouble de coagulation (N° 20).

Un par ligature trop tardive (N° 29).

Dans notre série d'utérus conservés, les lésions utérines à elles seules auraient justifié l'hystérectomie. Un décès pour 18 patientes est survenu par troubles de la coagulation (N° 20) dans cette série.

Comparaison à d'autres méthodes chirurgicales :

Nous comparerons la ligature des artères iliaques internes à l'hystérectomie, à la ligature des artères utérines et des artères ovariennes.

a) Comparaison à l'hystérectomie :

La comparaison de la mortalité dans les hystérectomies pratiquées pour des lésions utérines (GELLE 1974), et dans les ligatures pour lésions utérines avec conservation utérine, montre que la mortalité est très voisine dans les deux techniques.

- 1 décès pour 15 (GELLE) par trouble de coagulation

- 1 pour 18 dans la série d'utérus conservés, par troubles de la coagulation lui aussi.

La ligature n'est donc pas meilleure que l'hystérectomie dans les troubles de la coagulation.

En fait, ces techniques ne sont pas concurrentes, mais plutôt complémentaires dans certains types de lésions.

Ainsi dans les 53 cas de ligatures présentés, l'hystérectomie a été nécessaire à un moment donné pour 22 patientes.

Elle permet la conservation utérine dans certains cas précis.

b) Comparaison à la ligature des artères utérines :

La ligature bilatérale des artères utérines a été signalée par WATERS (1952) qui rapportait 7 cas personnels. De nombreux auteurs dont O'LEARY (1966) décrivent ultérieurement des observations de ligatures utérines.

Les avantages présentés seraient leur plus grande rapidité de réalisation, leur plus grande efficacité sur la réduction du débit utérin, qu'elles diminuent de 90 % (au lieu de 50 % pour la ligature des artères hypogastriques.)

Les inconvénients sont leur inefficacité sur le segment inférieur, le paramètre, le vagin. La ligature des artères hypogastriques aurait une efficacité supérieure dans cette indication.

La ligature des artères utérines serait surtout intéressante dans les atonies.

Ainsi la ligature des artères utérines se rapproche dans son action de celle de l'hystérectomie sub-totale.



c) Comparaison à la ligature des artères  
ovariennes associée à la ligature  
des utérines :

Ce type de ligature est cité par BRONZINI D. de Matera (Italie) (in VALLE et MASSONE). Ce procédé qui est voisin du précédent aurait permis à son auteur d'observer ainsi deux grossesses. Dans les hématomes associés du ligament large, la difficulté de réaliser la ligature des utérines est certainement considérable. Il reste néanmoins intéressant dans les lésions utérines isolées chez des femmes ayant un désir de grossesse.

Techniques en Obstétrique :

L'incision cutanée est le plus souvent l'incision médiane sous-ombilicale.

La voie choisie est le plus souvent la voie trans-péritonéale qui permet l'extraction de l'enfant, un bilan complet des lésions. La ligature est alors facilement pratiquée.

SHINAGAWA utilise une voie sous-péritonéale pour réaliser la ligature, puis trans-péritonéale pour compléter le traitement. Il pense ainsi que ce procédé contribue à améliorer l'état de ses malades, avant de traiter la lésion causale.

Le type de ligature : 36 fois la ligature a été bilatérale, 13 fois unilatérale, 4 fois il n'est pas précisé.

Il nous semble que la ligature bilatérale doit être recommandée.

La transection a été pratiquée une seule fois (N° 26). Pour la plupart des auteurs elle n'est absolument pas nécessaire et même dangereuse.

L'association à la ligature des ligaments ronds et des vaisseaux ovariens est souvent conseillée pour obtenir une hémostase parfaite. Pour les auteurs qui les ont pratiquées les ligatures n'ont pas de conséquences sur la menstruation et l'avenir obstétrical des patientes.

Les cas de grossesse après ligature des artères  
iliaques internes :

Ils sont au nombre de 5 publiés et 3 cas supplémentaires sont cités par REICH et NECHTOW et GIVEN, sans rapport détaillé.

Nous rapportons ici un des cas qui nous a paru le plus caractéristique, celui de SHINAGAWA.

"Une femme de 31 ans (2P - 2G), est admise en décembre 1961. Le travail a commencé depuis 4 heures. Elle est délivrée d'une fille de 3,770 Kgs sans difficulté. Une hémorragie de la délivrance survient avant la sortie du délivre. Elle ne se tarit pas après délivrance spontanée et malgré des contractions utérines normales. La révision utérine découvre une dilacération profonde du col de 10 cm de diamètre à 1 heure.

Des sutures immédiates n'arrivent pas à contrôler l'hémorragie et l'état de la patiente s'aggrave rapidement.

Aucun déficit de coagulation n'est constaté. Ocytociques et autres moyens habituels échouent. L'oxygénation et la transfusion de 1,8 l de sang seront réalisées. L'hémorragie totale sera estimée à 2,5 l.

La ligature des artères iliaques internes est pratiquée en raison du mauvais état général de la patiente et un abord par incision médiane est pratiqué. Immédiatement, après la ligature bilatérale, le saignement est stoppé. Les suites opératoires sont sans problème. Elle sort au 23ème jour.

7 mois plus tard, elle présente une grossesse:

En Août 1962, elle présente une aménorrhée de 6 semaines.

Le 10 avril 1963, à la 43ème semaine de grossesse, une césarienne transpéritonéale, avant le début du travail est pratiquée. Une dystocie est redoutée en raison de la cicatrice. Une fille de 3,350 Kgs est extraite sans difficultés. Avant la fermeture de la paroi, l'espace sous-péritonéal droit est ouvert et confirme que l'artère iliaque interne est bien liée. Après 12 jours, la mère et

l'enfant sortent de l'hôpital."

MENGERT rapporte 3 autres cas (1969), où la ligature des deux artères iliaques internes était associée à une double ligature des artères ovariennes (geste complémentaire qui la rend plus efficace). Des grossesses sont survenues sans problèmes ultérieurs. La ligature associée des artères ovariennes nous paraît d'autant plus justifiée que pour BORELL il semble que le calibre des artères ovariennes augmente pendant la grossesse.

Ainsi, en Obstétrique, les indications seront posées en fonction de l'état général de la malade, de son désir de maternité, de l'état anatomique local.

UROLOGIE

INDICATIONS ET RESULTATS EN UROLOGIE :

L'urologie a été le premier domaine de la ligature des artères iliaques internes.

BIER, en Allemagne, dès 1893 (cité par QUENU) réduisait chez l'homme les hypertrophies prostatiques par ce procédé.

Cette idée de l'effet "atrophiant" de la ligature des artères hypogastriques a été reprise par différents auteurs (FRANCO et NERI en 1940), CRAIG (1954), ALBERT pratique une étude expérimentale chez le rat en 1967.

Actuellement, les indications hémostatiques de la ligature des artères iliaques internes subsistent en Urologie.

A) Dans les adénomectomies :

a) à titre préventif :

Nous rappelons cette indication actuellement dépassée uniquement pour montrer quelle peut être l'efficacité de ce geste.

KINMAN en 1963 aurait obtenu une réduction de l'hémorragie per-opératoire au cours de prostatectomies par ligature des artères hypogastriques. Il n'apporte aucune preuve objective.

SACHDEVA en 1970 compare l'hémorragie per-opératoire, l'hémorragie post-opératoire, les complications post-opératoires, la durée du séjour hospitalier dans deux groupes de 15 prostatectomies. La même technique (HARRI'S modifié) est réalisée dans les deux groupes. Les artères hypogastriques sont liées de façon bilatérale et proximale. Voici ses résultats pour deux groupes de 15 malades.

L'hémorragie per-opératoire est appréciée par addition des quantités de sang déposée sur les compresses et les champs et de celle contenue dans les bouches d'aspiration (technique de MOORE), une économie de 100cc significative est observée dans le groupe avec ligature.

Pour l'hémorragie post-opératoire, l'économie de sang n'est pas significative.

Les complications post-opératoires semblent s'accumuler dans le groupe des malades avec ligature (4 hémorragies secondaires, 6 infections pariétales, 3 fistules sus-pubiennes, 3 incontinences temporaires, une claudication intermittente de la fesse.

Dans le groupe sans ligature, une seule infection pariétale.

Le séjour hospitalier est plus long dans le groupe avec ligatures (comme les complications nombreuses le laissent supposer).

Dans sa conclusion, il condamne formellement la ligature prophylactique dans les adénomectomies.

MEHDIRATTA, MITAL, et PRAKSH en 1973 étudient la ligature bilatérale dans les prostatectomies à New Dehli.

Une ligature bilatérale proximale est réalisée chez 103 patients, dans l'autre groupe, de 100 patients, la prostatectomie est seule effectuée. Ils pratiquent cette intervention lorsque la prostate est hypervascularisée, lorsqu'une hémorragie massive survient après une énucléation ; chez les hypertendus ou à titre prophylactique pur.

Ils comparent les mêmes paramètres que SACHDEVA. L'hémorragie per-opératoire est appréciée ici par la quantité de sang transfusée dans les deux groupes. Dans le groupe des ligatures, 83 patients n'ont pas eu besoin de sang, 20 ont reçu un flacon de sang. Dans le groupe sans ligature, 95 ont été transfusés, dont 15 avec deux flacons de sang.

L'hémorragie post-opératoire n'est pas significativement diminuée (notons cependant qu'elle survient infiniment moins souvent que chez les malades de SACHDEVA).

Le séjour hospitalier : 70 % des malades avec ligatures regagnent leur domicile au 10<sup>ème</sup> jour, 12 % seulement des malades sans ligatures.

La mortalité n'est pas significative dans les deux groupes.

Les complications, une claudication fessière, une impuissance chez un sujet de 60 ans sont au nombre de deux pour les 103 malades ligaturés.

b) En urgence :

WILLNER et HAMM en 1956, citent ce procédé comme un moyen de sauvetage vital dans les hémorragies post-opératoires des adénectomies.

WEHYER et BRADLEY en 1958 utilisent la ligature dans une hémorragie cataclysmique après résection prostatique trans-urétrale. Il recommande ce procédé dans de telles situations. TOBENKIN rapporte deux cas où la ligature a permis de contrôler des hémorragies massives après adénomectomies.

Ainsi dans les complications de l'adénomectomie ce procédé garde tout son intérêt, mais dans la chirurgie réglée de l'adénome, seul un clampage temporaire pourrait se discuter en cas d'hémorragie per-opératoire, pour permettre de faire l'hémostase périphérique sans être gêné par l'hémorragie.

Il paraît anormal de dévasculariser la vessie pour obtenir l'hémostase des vaisseaux prostatiques.

B) Dans les prostatectomies radicales :

Le problème est différent dans les prostatectomies difficiles pour cancer, où les conditions anatomiques locales liées à l'extension vésicale, ou à la cobalthérapie pré-opératoire peuvent justifier une ligature préventive. Peu de travaux comparatifs existent dans cette indication.

C) Dans les cancers vésicaux :

a) Dans les cancers inopérables, compliqués  
d'hémorragie grave chez un sujet en mauvais  
état général

Elle est un geste simple qui peut permettre une hémostase suffisante, qui ne coupe pas les ponts pour une thérapeutique ultérieure. Elle est alors le plus souvent associée à une dérivation urinaire.

Nous rapportons ici une telle observation.

Mme PAR... Angèle 75 ans.

Elle présente une hématurie abondante qui aboutit à une rétention aiguë. L'interrogatoire révèle une hématurie connue depuis un an, négligée. Le TV et le TR permettent de percevoir une tumeur antérieure qui envahit le vagin à 5 cm. La cystoscopie montre une tumeur sphacélique du trigone. L'UIV montre une lacune vésicale droite. Le rein droit est muet. Urétérohydronéphrose gauche. L'âge, l'extension tumorale contraindiquent tout geste curateur.

Dans ces conditions le 28/3/62 MM. M. DOUILLET et J. CHAMPETIER pratiquent l'intervention suivante :

L.M.S.O.

Voie sous-péritonéale.

I°) A droite : uretère droit de la taille d'un pouce. Adhérence des ganglions iliaques aux vaisseaux. Ligature de l'artère hypogastrique droite. Urétérostomie cutanée.



2°) A gauche : uretère modérément dilaté. Péritoine indécollable des vaisseaux iliaques externes. Ligature de l'artère hypogastrique gauche. Deux lames dans les décollements latéraux.

La malade survit 6 mois à cette intervention.

SCHMITT (1953) cité par TOBENKIN, MULLER-MEERNACH (1956) cités par SINNER et FREESE (1965), UBELHOR (1957), TOBENKIN et MAWDSLEY (1961) BERGE et ABOULKER (1959) pratiquent de telles interventions.

A l'occasion d'une discussion après la publication de BERGE et ABOULKER, l'avis des urologues français sur la ligature des artères hypogastriques peut être connu. Certains étaient franchement défavorables : COUVELAIRE : "La ligature n'offre aucune sécurité... Je l'ai souvent pratiquée..."

D'autres sont plus favorables à ce procédé : KUSS : "Son effet n'est pas nul, mais elle reste un geste difficile"...

Pour JOMAIN : "Elle est une excellente méthode d'hémostase d'urgence si pratiquée en aval de la fessière..."

BERGE et ABOULKER rapportent 7 observations de ce type. Ils pensent que la ligature pratiquée à différents niveaux sur le tronc hypogastrique et ses branches à la façon d'UBELHOR offre un réel intérêt et permet de passer le cap difficile. "Elle permet de repenser ultérieurement le problème thérapeutique."

b) A titre préventif au cours des cystoprostatectomies radicales avec lymphadénectomie pour les cancers de vessie.

La ligature systématique du tronc antérieur des deux artères iliaques internes comme premier temps permet ensuite un contrôle en toute quiétude des branches vésicales et vésico-prostatiques au cours du geste d'exérèse.

Nous rapportons une telle observation.

Mr ROUS... 68 ans.

Il présente une tumeur vésicale confirmée par l'UIV et la cystoscopie. La biopsie répond : carcinome épidermoïde d'origine vésicale. Il subit deux résections endo-uréthrales et une chimiothérapie (Bléomycine et Velbé). Une cystoscopie de contrôle pratiquée 4 mois après constate la disparition de la tumeur qui n'est pas retrouvée microscopiquement à la biopsie. Cependant 7 mois plus tard l'apparition d'une pollakiurie et d'une petite vessie à l'UIV imposent l'intervention.

Intervention le 29/6/72 : Dr FAURE - Dr DELANNOY.

Cystoprostatectomie avec lymphadénectomie. Ligature sous l'artère fessière des artères hypogastriques. BRICKER. Suites simples.

Le malade est revu 17 mois plus tard en parfait état général.

Dans le service d'Urologie du Pr REVOL, cette technique est pratiquée de façon habituelle avec de bons résultats.

Cette attitude de ligature prophylactique de l'artère hypogastrique au cours d'interventions radicales a été recommandée par PAQUIN et MARSHALL (1956) dans leurs techniques, puis par LURZ (1961) et WALLACE (1960) cités par SINNER et FREESE.

Elle permet d'obtenir un champ opératoire plus exsangue (ce que conteste PELOT dans la discussion de la publication de BERGE et ABOULKER). Il semble qu'il soit préférable de pratiquer la ligature de principe plutôt que d'être obligé de la pratiquer en catastrophe sur un malade exsangue. Dans de telles exérèses urologiques, aucun risque urinaire n'est à craindre, ce qui explique peut-être la plus grande utilisation de ce procédé dans cette discipline.

Le risque d'impuissance est sans conséquence, puisqu'après cystectomie elle est obligatoire.

Ainsi, quatre indications peuvent être retenues en Urologie :

1°) Les hémorragies post-opératoires massives après chirurgie prostatique (à ciel ouvert et en endoscopie) mettant en jeu directement le pronostic vital.

2°) Les interventions radicales où une hémorragie per-opératoire met en jeu directement le pronostic vital.

3°) Les interventions radicales de chirurgie urologique (cystectomie élargie, cystoprostatectomie, pelvectomie)

4°) Les hémorragies des cancers vésicaux inopérables chez des malades très fragiles.

CHIRURGIE-DIGESTIVE

---



INDICATIONS EN CHIRURGIE DIGESTIVE :

Nous éliminons de notre étude les "extirpations de l'anse recto-sigmoïde" de GIORDANO, QUENU, et DUVAL précurseurs de la méthode.

Nous présentons un tableau des principales indications rencontrées en chirurgie digestive, pratiquées à titre prophylactique.

La chirurgie du cancer du rectum est le domaine où la ligature a pu être envisagée.

Nous ne discuterons pas des indications opératoires des cancers du rectum. La ligature bilatérale des artères hypogastriques est un geste complémentaire, d'intérêt discuté.

Depuis QUENU, le but de ce geste est la diminution de l'hémorragie per-opératoire, sans conséquences fâcheuses pour les éléments anatomiques pelviens qu'elle irrigue.

TYPES D'INTERVENTIONS	AUTEURS	LESION INITIALE	NOMBRE DE LIGATURES	MORBIDITE	MORTALITE ATTRIBUEE A LA LIGATURE
résection segm. avec rétablis. de la continuité	FINALY	cancer recto-sigmoïdien	1 (bilat.)	nécrose scrotale et périnéale extensive	Décès au 16e jour post-op.
résection par voie abdom. sans rétabl.	KEYES	cancer du rectum	1	0	0
amputations abdomino-périnéales	CANONICO	cancer ano-rectal	8 0	2 hémorragies post-op. control. facilement	0
	SHAFIROFF	cancer du rectum	3 8	0	0
	ENGEL et SUIG-MASTER	cancer du rectum	4 5	0 avec 10ans recul	0
	BACON rapporté par KHUBCKANDANI	cancer du rectum	3 9 9 dont 73 exent.pelv.	1 veine iliaque externe pour les 500 cas étudiés	0
		sténose rect. (lymphogranulome)	9		
		T. villeuses	3		
amputations avec iléo-protectomies	BACON rapporté par KHUBCKANDANI	polypose rect. colique dif. recto-colit. hémorragique	6 3		
			2 6 (4 lig. unil)		
PELVECTOMIES totales	MOUCHET	cancer du rectum avancé	5	?	? 40 % pour les pelvectomies

A) INDICATIONS PROPHYLACTIQUES :

a) Elle est discutée dans les amputations abdomino-périnéales.

La diminution de l'hémorragie per-opératoire est prouvée :

CANONICO compare deux séries d'amputation abdomino-périnéales avec et sans ligature. D'après lui, le champ opératoire est plus exsangue.

KHUBCHANDANI présente une étude randomisée de 10 cancers opérés avec ligatures et 10 sans ligatures. Au temps abdominal, il n'y a pas de différence notable des pertes de sang. Au temps périnéal, il y a une économie de sang dans le groupe avec ligature. L'économie n'est évaluée qu'à 50 cc. Cette indication semble donc à abandonner en raison du faible bénéfice qu'elle apporte dans cette intervention.

b) Dans les pelvectomies elle garde toute sa valeur.

La ligature prophylactique des artères iliaques internes en chirurgie digestive en cas de pelvectomie facilite l'exérèse complète des lymphatiques pelviens, elle prévient une hémorragie secondaire qui peut survenir après dénudation des vaisseaux pelviens. Elle est dans cette indication, un procédé de sécurité, de valeur (KHUBCHANDANI).

Nous apportons deux observations avec ligature ou clampage des artères iliaques internes en chirurgie digestive.

I°) Mme AUB... Jeanne 69 ans.

Néoplasme rectal évoluant depuis 3 ans. Douleurs intolérables. Amaigrissement de 10 Kgs. TR : tumeur rectale volumineuse envahissant le vagin. U.I.V. et cystoscopie : pas d'atteinte vésicale, ni urétérale. Absence de métastases décelables.

Intervention le 11/6/72 : Pr CHAMPETIER - Dr DELANNOY.

Pelvectomie postérieure.

Installation en position à deux équipes. Abord abdominal initial.

Clampage sur lac des deux artères hypogastriques pendant les temps suivants :

Exérèse par voie abdominale et périnéale, emportant le rectum, la totalité du vagin, et des organes génitaux internes.

L'exérèse est très peu hémorragique ; hémostase complémentaire après déclampage.

Fermeture périnéale et péritonisation sur Redon.

Anus iliaque gauche définitif.

En dehors d'une incontinence urinaire temporaire, qui s'améliore rapidement, aucune complication ne survient. Survie de 7 mois.

COMMENTAIRE :

Le clampage temporaire a permis d'obtenir un champ opératoire exsangue. Il a l'avantage de permettre en fin d'intervention un contrôle de l'hémostase. Aucune hémorragie secondaire n'a été observée dans des interventions réalisées suivant ce protocole.

2°) Mr BOU... Joseph 45 ans.

Cancer du rectum avec envahissement vésical.

Bon état général. Absence de métastases. U.I.V. normale.

Indication de pelvectomie totale.



Intervention le 13/12/73 : Pr BOUCHET Y. - Dr FAURE G.

Pelvectomie totale avec ligature bilatérale des artères hypogastriques.

BRICKER modifié.

A.I.G.

Gastrostomie de décharge à la sonde de Foley.

Le malade sort au 38ème jour. Aucune complication ischémique ne se manifeste dans les suites immédiates ou secondaires.

En résumé, à titre prophylactique dans la chirurgie radicale du cancer rectal, la ligature des artères iliaques internes diminue l'hémorragie per-opératoire, fait gagner du temps. Elle permet une exérèse plus complète des lymphatiques pelviens. Elle est réservée aux interventions élargies.

B) INDICATIONS D'URGENCE EN CHIRURGIE RECTALE :

Seul BYRON rapporte un cas d'hémorragie post-opératoire après exentération postérieure d'un cancer du rectum. La ligature bilatérale des artères hypogastriques a permis d'obtenir la cessation de l'hémorragie.

La survenue d'une hémorragie per-opératoire pourrait être une autre indication de nécessité.

TRAUMATOLOGIE

---

INDICATIONS EN TRAUMATOLOGIE :

Les parois osseuses du bassin et les parties molles qui l'entourent sont plus souvent intéressées que les viscères en traumatologie. Il nous a paru intéressant de revoir les indications de ligature des artères iliaques internes en traumatologie pelvienne dans la littérature pour essayer de mieux apprécier la valeur de la ligature des artères hypogastriques, en chirurgie viscérale.

Nous avons rattaché à cette étude, les plaies de l'artère fessière (qui sont extra-pelviennes) et les plaies per-opératoires des vaisseaux pelviens (qui sont des traumatismes iatrogènes).

La ligature des artères hypogastriques n'est pas un procédé nouveau en traumatologie. Elle est peut être appelée à se développer.

Différents domaines de la traumatologie sont rencontrés. Nous envisagerons les plaies de l'artère fessière, les plaies per-opératoires des vaisseaux pelviens, les complications hémorragiques des fracas du bassin, les criblages du bassin.

I°) Les plaies de l'artère fessière :

FARABOEUF connaissait déjà cette indication. Elle peut se rencontrer en pratique civile ou en pratique de guerre. L'hématome fessier pulsatile ou les plaies de la fesse font évoquer une lésion de l'artère fessière. L'artériographie sélective n'est pas toujours réalisable.

Deux techniques sont alors possibles selon CORMIER et FLORENT. Dans un premier temps, un abord sous-péritonéal de l'artère hypogastrique est réalisé. Ou bien l'artère fessière est facilement identifiable et elle est liée unilatéralement à son origine. Ou bien son origine est masquée par des plexus veineux volontiers inextricables et le temps presse, on lui

préfère la ligature du tronc hypogastrique homolatéral.

Dans un second temps, l'artère fessière ou ses branches seront liées par abord fessier.

2°) Les plaies per-opératoires des vaisseaux du pelvis situées près de la terminaison du tronc hypogastrique.

Nous citerons CORMIER et FLORENT : "Si la ligature de l'artère hypogastrique est possible, le clampage l'est aussi. Il permet théoriquement de continuer la dissection jusqu'à la découverte de la rupture artérielle... Si le danger veineux paraît important (plexus inextricable, hémorragie veineuse) mieux vaut lier l'artère hypogastrique. Une réduction de l'hémorragie et une réduction de l'hémostase spontanée de la circulation de retour sont des espoirs raisonnables... La méthode pour criticable qu'elle soit n'en a pas moins le mérite d'être réellement efficace.

3°) Les complications hémorragiques des fracas du bassin :

MILLER le premier en 1963, rapporte 5 cas de ligatures des artères hypogastriques dans les fractures du pelvis, compliquées d'hémorragie massive.

Nous avons classé dans un tableau les principales observations rencontrées depuis (cf verso.).

Les traumatismes du bassin sont rencontrés avec une particulière fréquence chez les polytraumatisés.

AUTEURS	AGE	LESIONS OSSEUSES	SIGNES D'ACCOMPAGNEMENT	CHOC REBELLE	INDICATIONS	TYPE LIGATURE	RESULTATS SUR L'HEMORRAGIE	QUANTITE DE SANG RECUE
SEEVERS	60	fract. pelv. G.	hématome fessier	+	hémat. rétro-péritonéal	unilatérale G.	succès initial Décès : hémat. sous-dural	?
	69	4 branches ischio-pub.	hématome fessier + masse abdom.	+	hémat. rétro-péritonéal	unilatérale D.	succès	12 u
	38	/	"fracture" utér.	+ malgré hystérec.	hémorragie en nappe	bilatérale	succès	19 u
	59	comminution hémi-bassin D.		+	hémat. rétro-péritonéal	bilatérale	échec (athér.) tamponnement décès	14 u
HAUSER	44	comminution hémi-bassin D.	hémopéritoine	?	hémat. rétro-péritonéal	unilatérale D.	succès	8 u
	15	4 branches ischio-pub.	hémopéritoine	?	hémat. rétro-péritonéal	unilatérale D.	succès	8 u
	43	fract. pub. + disj. S.iliaque	rupture sous-cut. sangle abdom.	+	hémat. rétro-péritonéal	unilatérale D.	succès	11 u
	49	4 branches ischio-pub. + comminut.	rupt. urèthre	+	hémorragie en nappe	unilatérale D. puis bilat.	échec succès (Décès 7e J. emb. gras.)	16 u + 21. macromol.
BYSTRÖM	24	fracture Voillemier	masse abdomin.	+	hémat. rétro-péritonéal (2 L.)	unilatérale D.	succès	2,5 L. + 1 L. macromol.
	26	fract. bilat. ant. et post.	hématome fessier + masse abdom.	+	hémat. rétro-périt. 4 L. + hémorr. en nappe côté G.	unilatérale G.	succès	3 L. + 1 L. macromol.
	16	fract. pubis + ischio + disj. S.iliaque	hématome fessier 2 L. (incisé)	+	hémat. rétro-péritonéal 4 L.	bilatérale	succès nécrose rég. fess.	
	64	disjonction symphysaire	masse abdomin.	+	hémat. rétro-péritonéal	bilatérale + tamponnement	dim. saign. succès	7 L.
SAPKAS	39	comminution hémi-bassin	hématome fessier	+	/	unilatérale (extra-pér.)	succès	
	24	dislocation pelvienne	masse abdomin.	+	hémat. rétro-péritonéal	unilatérale (extra-pér.) sous A.L.	succès	3,5 L.
COLOMBAT	4	4 branches ischio-pub. + disjonct.	exposée par plaie inguin.-génitale échec hémost. locale	+	/	bilatérale	succès	
FLEMING	20	crush pelvien (tank) dimens. antéro-post. du bassin 8 cm.	rupt. urèthre	+	hémat. pulsat. étendu jusq. art. mésent. sup.	unilatérale	succès marche 9 mois après	14 u

INDICATIONS et RESULTATS DANS LES COMPLICATIONS HEMORRAGIQUES DES FRACAS PELVIENS

Nous n'envisagerons ici que les complications hémorragiques, liées à des lésions des artères hypogastriques et de ses branches.

La fréquence des hémorragies massives dans les fractures du bassin a été évaluée à 4,5 % par HAUSER et PERRY (9 décès par hémorragie massive pour 196 cas de fractures pelviennes revues).

GOSTEV explique 66 % des décès dans ses fractures du bassin par des hémorragies liées à des plaies des vaisseaux hypogastriques ou de ses branches.

HAWKINS a défini les critères de la laparotomie dans les fractures du bassin.

- 1) Hémopéritoine ou perforation viscérale.
- 2) Perforation vésicale intra-péritonéale.
- 3) Hématome expansif rétro-pubien.
- 4) Gravité et siège du traumatisme.
- 5) Fragment osseux intra-pelvien : écrasement de l'articulation sacro-iliaque (en faveur d'une lésion des plexus veineux sacrés).
- 6) Hémorragie de plus de 2,5 l (en l'absence d'autres lésions évidentes).

FLEMING pense au delà de 8 unités (4 litres) en dehors d'une autre hémorragie extériorisée, l'indication d'exploration est formelle.

QUINBY admet qu'après une heure de réanimation intensive, si la tension ne se relève pas, l'indication de laparotomie s'impose.

GOSTEV pense qu'au-delà de 800 à 1000 cc de transfusion horaire, il faut explorer une fracture du bassin.

RAVITCH représentant d'une attitude conservatrice n'opère pas les fractures du pelvis avant d'avoir transfusé au moins 20 unités de sang (10 litres).

Il nous semble qu'au-delà de 4 litres de sang transfusé en deux heures, l'indication d'explorer une fracture du bassin s'impose en l'absence de lésion viscérale qui pourrait l'imposer plus tôt.

Dans quels cas les auteurs pratiquent-ils une ligature des artères hypogastriques ?

L'association à un hématome fessier massif, l'existence de lésions urinaires ou génitales associées, sont en faveur d'une telle attitude. Le plus souvent ce sont des hématomes rétro-péritonéaux expansifs, ou des saignements en nappe massifs, chez des malades choqués qui ont fait porter cette indication.

La ligature est le plus souvent proximale (pour englober les branches pariétales). Elle est très souvent unilatérale, volontiers complétée par une ligature du côté opposé en cas de persistance de l'hémorragie. Elle est pratiquée au cours de laparotomie. La ligature sous-péritonéale de SAPKAS a l'avantage de pouvoir être pratiquée sur un malade choqué, elle a l'inconvénient de risquer de méconnaître une lésion viscérale qui peut toujours être associée.


Les avantages de la ligature sont sa rapidité d'exécution par rapport à la suture ou à la ligature des branches pratiquée sous clampage aortique ou iliaque, et par rapport à l'embolisation qui demande un matériel et un personnel qualifié pour être réalisée.

Dans les 16 cas que nous rapportons, il n'y a qu'un seul échec. De nombreux auteurs ne sont pas persuadés de son efficacité. Ainsi HAWKINS n'a obtenu que deux succès temporaires, et un succès relatif (à son avis la ligature n'était pas forcément responsable de l'hémostase dans ce cas). Il ne donne pas de détails.


GOSTEV rapporte 11 cas où 6 fois il obtint un succès.

#### 4°) Les "criblages" du bassin :

Cette indication est citée par REICH et NECHTOW.







Ligatures dans les tumeurs hémorragiques du pelvis

Nous rapportons une observation de ligature bilatérale des artères hypogastriques de caractère exceptionnel.

Observation :

Mme MAI... Maria 64 ans.

Antécédents : hystérectomie pour fibrome en 1960. Elle entre le 25/10/64 pour des douleurs de la fosse iliaque droite, des troubles de transit, une baisse de l'état général depuis 8 jours avec fièvre et anémie marquée. G.R. 2 600 000. CBU normale.

A l'examen : contracture de la fosse iliaque droite.

Intervention le 26/10/64.

Hématocèle pelvienne volumineuse dont la cause n'apparaît pas malgré un bilan méthodique. En raison d'un saignement en nappe du dôme vésical, tamponnement, puis spongel thrombase in situ. Un bilan complet pratiqué ne révèle aucune étiologie précise.

Nouveau séjour :

Le 30/12/64 : elle entre pour un tableau identique qui se complique d'anémie aigüe le 7/1/65.

Intervention le 7/1/65 : Pr SARRAZIN - Dr MIGUET.

Hématocèle d'un volume d'une tête d'adulte à contenu brûnatre. Coque épaisse - Biopsie.

Exploration : pas de cause décelable.

En raison d'un saignement en nappe diffus, un clampage de l'artère hypogastrique droite sous l'origine de l'artère fessière est réalisé. Il entraîne une réduction de l'hémorragie.

Dans ces conditions une double ligature de l'artère hypogastrique droite est pratiquée. En raison de la persistance d'un suintement une double ligature de l'hypogastrique gauche sous l'origine de la fessière est réalisée. L'hémorragie s'arrête.

Drainage par Redon. Biopsie de la coque. En cours d'intervention, les anesthésistes signalent l'existence de troubles de la coagulation temporaires.

L'examen anatomo-pathologique montre qu'il s'agit d'un hémangioendothéliosarcome (Dr COUDERC). Les suites initiales sont peu perturbées. Aucune complication vésicale, ischémique ou cutanée ne survient.

La malade décède 3 mois plus tard dans un tableau de carcinose péritonéale malgré les traitements adjuvants.

COMMENTAIRE :


Cette observation présente plusieurs caractères, à notre avis originaux :

1°) C'est la seule observation que nous ayons rencontrée de ligature pour une complication hémorragique d'une tumeur pelvienne d'origine vasculaire.

2°) L'hémorragie a parfaitement été contrôlée par ligature sous l'origine de l'artère fessière, malgré des troubles de coagulation per-opératoire.

INCIDENTS - ACCIDENTS - DEVENIR DES OPERES - CONTRE-INDICATIONS

---



INCIDENTS - ACCIDENTS :

Une fistule vésico-vaginale est signalée par KELLY (1893) dès la première réalisation de ligature bilatérale des artères hypogastriques per-opératoires.

Elle est attribuée par son auteur à la dissection et non à la ligature.

Depuis cette époque, les complications rapportées sont exceptionnelles. L'amélioration des techniques chirurgicales le meilleur choix des indications doivent raréfier les accidents.

Nous avons recensé les complications citées dans la littérature. Nous les classons en complications per-opératoires et en complications attribuées à l'ischémie.

A) LES COMPLICATIONS PER-OPERATOIRES :

Une technique prudente, répétée au préalable sur le cadavre doit les éviter.

Les fautes techniques grossières :

Nous les rappelons pour mieux les éviter.

J.L. FAURE recommandait d'éviter l'uretère. A tous les temps, l'uretère est en effet menacé. Blessé lors de l'abord lié dans la ligature, et surtout plicaturé par le surjet péritonéal formellement condamné dans cette intervention.

La ligature d'une artère autre que l'artère hypogastrique. L'artère iliaque externe, l'artère iliaque primitive peuvent être menacées, surtout si elles sont du type "dolicho-artère", modifiant la topographie habituelle (MEHDIRATTA).

La sténose de l'artère iliaque par ligature trop proximale est visible sur l'une de nos pièces (cf ligature-injection double du système iliaque d'un enfant de 3 mois). Elle peut survenir "in vivo".

#### Les complications hémorragiques :

Elles sont plus fréquentes lors des premières tentatives (INGIULLA). Elles sont un danger qu'il faut éviter. Elles n'ont jamais entraîné de décès dans la littérature.

#### a) Les plaies veineuses :

REICH et NECHTOW rapportent 4 plaies veineuses.

SIEGEL, MENGERT, KHUBCHANDANI, et BACON, rapportent deux plaies de la veine hypogastrique, une plaie de la veine iliaque externe. Dans les deux cas ces lésions n'ont pas entraîné le décès des malades. Il faut redouter les amarres veineuses de petite taille qui peuvent provoquer par arrachement latéral, des pertes de substances de la paroi veineuse (l'utilisation de clips permet de les éviter).

#### b) Les plaies artérielles :

n'ont pas été rencontrées.

B) COMPLICATIONS ATTRIBUEES A L'ISCHEMIE :

Nous avons revu toutes celles de la littérature.

a) Claudication fessière :

ROTH observe des claudications intermittentes de la cuisse ou de la fesse, ainsi que SACHDEVA et MEHDIRATTA.

L'une de ces malades est une hypertendue chronique. La claudication régresse en trois semaines. Elle est attribuée au terrain vasculaire des patients.

b) Ischémie des membres :

OFFERGELD en 1907, cité par HAUPT, autopsie une de ses patientes après ligature bilatérale per-opératoire pour un cancer du col. Une thrombose des artères iliaques primitives et externe gauche, semble naître d'un thrombus situé dans l'iliaque interne gauche.

HALBAN, cité par IUBAS, observe une gangrène de jambe après ligature. Une embol à point de départ iliaque interne serait la cause de cette catastrophe.

IUBAS, pense qu'une ligature plus distale éviterait cet accident.

HOWKINS en 1966 (in VALLE et MASSONE), signale un spasme de l'artère iliaque externe après ligature de l'iliaque interne. Il aurait été conduit à l'amputation de la partie basse de la jambe. Ce spasme était-il la conséquence d'une ligature trop proximale ?

SOTO en 1967 pratique la ligature bilatérale des artères iliaques au cours de la résection d'un anévrisme aorto-iliaque sous-rénal, comprenant les deux iliaques primitives. Le pouls fémoral gauche du malade est aboli avant l'intervention. L'amputation de cuisse gauche nécessaire par la suite n'est pas à notre avis un argument contre la ligature des artères iliaques internes.



c) Ischémie des téguments et des parties molles :

FINALLY en 1925, cité par TAJES, opère un cancer du recto-sigmoïde. Il réalise une ligature bilatérale au cours de la résection segmentaire, avec rétablissement immédiat de la continuité. Une nécrose scrotale extensive vers la région périnéale, puis aux fosses ischio-rectales survient. Son malade décède au 16ème jour.

TAJES, en 1956, décrit une escarre fessière chez une femme de 58 ans à qui une ligature bilatérale avait été pratiquée au cours d'une amputation abdomino-périnéale du rectum. L'escarre apparaît du 6ème jour et guérit en 3 semaines.

SIEGEL et MENGERT rapportent deux éviscérations après ligature bilatérale, évoluant favorablement après reprise opératoire.

Ainsi l'analyse des données de la littérature permet d'attribuer à la ligature des artères hypogastriques les complications tégumentaires et musculaires suivantes :

- Quatre lésions ischémiques sérieuses : deux thromboses des membres inférieurs (OFFERGELD, HALBAN), une nécrose périnéale (FINALLY), une amputation de jambe (HAWKINS).

Les autres sont attribuées à tort, à la seule ligature des artères hypogastriques ou ont évolué rapidement vers la restitution ad integrum.

d) Lésions digestives :

En 1960 SMITH et SZILAGYI signalent des lésions ischémiques rectales et coliques après résection d'anévrismes aortiques, où la ligature bilatérale des artères iliaques internes et de l'artère mésentérique inférieure sont pratiquées. Cette complication (manifestée par du météorisme, de la diarrhée, des moelénas, des douleurs du flanc gauche, à la rectoscopie par des ulcérations) est survenue dans 10 % des cas au cours de 120 résections anévrysmales. Un déficit dans le circuit vasculaire de suppléance serait responsable dans 10 % des cas. Il vaut mieux, d'après ces auteurs, après ligature, conserver au moins une artère iliaque interne.

YOUNG en 1962, rapporte 8 nécroses intestinales pour 800 patients avec 6 morts, en chirurgie vasculaire.

BIRBAUM, en 1964, rapporte 6 nécroses intestinales pour les mêmes indications.

SOTO en 1967, rapporte deux nécroses coliques après résection d'anévrismes aorto-iliaque, avec une survie et un décès.

WYLIE cité par TOBENKIN ne rapporte aucun accident pour 400 résections d'anévrismes.

L'unité de ces complications semble être faite par l'âge, le terrain, et l'indication elle-même, plus que par la ligature des iliaques internes. Il n'y a rien de commun entre la ligature bilatérale des artères hypogastriques chez un sujet aux artères saines, et chez un sujet présentant des lésions vasculaires.

La suppression de son circuit mésentérique inférieur est une circonstance aggravante. (Rappelons que l'Ecole marseillaise a vu qu'un sujet dont les membres inférieurs étaient alimentés par la seule artère mésentérique supérieure).

Aucune complication ischémique digestive n'a été rapportée dans d'autres indications que celles de la chirurgie vasculaire.

Le terrain vasculaire nécessite la conservation ou le rétablissement de la circulation pelvienne par au moins une artère iliaque interne (SMITH et SZILAGYI).

C) LES LESIONS URINAIRES :

a) Urétérales :

Nous éliminons les séquelles de la ligature urétérale qu'une technique correcte sait éviter.

Plusieurs remarques s'imposent :

Les complications urinaires n'ont jamais été rencontrées en chirurgie pelvienne viscérale en dehors de la chirurgie des lésions gynécologiques malignes. Or ces complications urinaires (fistule urétérale simple, uni ou bilatérale, se rencontrent dans cette chirurgie en l'absence de ligature des artères iliaques internes.

Il faudrait donc prouver la responsabilité de la ligature artérielle bilatérale des hypogastriques, avoir des séries comparables.

Or dans la littérature, on trouve des comparaisons entre l'intervention de WERTHEIM - MEIGS et l'intervention d'excision des vaisseaux iliaques internes à la façon de BRUNSCHWIG (où la ligature est artérielle et veineuse).

Ainsi INGIULLA donne les résultats suivants pour la période de 1961 à 1964 :

Type d'intervention	Nombre de cas	Fistules urinaires	Pourcentage
WERTHEIM-MEIGS	16	3	18,7 %
BRUNSCHWIG	64	19	29,6 %
SCHAUTA	376	11	2,92 %

Pour INGIULLA il y aurait surtout des fistules après excision des vaisseaux hypogastriques ; elles seraient surtout d'origine vésicales. Mais même en cas d'excision totale, la réparation des fistules est suivie de succès. Le facteur vasculaire n'est pas le seul responsable dans la survenue de ces complications urinaires.

Pour VALLE et MASSONE (1962 - 1964) les fistules sont surtout urétérales après excision des vaisseaux hypogastriques (8 fois sur 28).

b) Gangrènes vésicales :

Des publications antérieures de DOUAY, ANTONPOULOS, ZANINI, SILIQUINI, rapportent des gangrènes vésicales après ligature hypogastrique bilatérale. Il s'agit toujours de cancers du col utérin avancés où la dissection est difficile et où l'infection survient.

L'évolution de ces lésions vers la guérison le plus souvent prouvent la qualité de la revascularisation. D'ailleurs DOUAY et ANTONPOULOS citent parallèlement une observation

d'HISGEN où une gangrène vésicale est survenue en l'absence de ligature. Pour lui, les phénomènes infectieux et mécaniques de distension sont plus importants que le facteur vasculaire. KELLER rapporte une observation identique en l'absence de ligature.

c) Mécanisme des lésions urinaires :

Pour KUSS et LEROUX, l'œdème péri-urétéral post-radiothérapique fragilise les tissus devant le traumatisme chirurgical et entraîne des fistules.

Le même mécanisme est-il en jeu après ligature veineuse associée ?

SCALI et CERBONNET pensent qu'après ligature bilatérale au cours des cellulectomies pelviennes totales la vascularisation urétéro-vésicale est précaire. Le phénomène vasculaire dans la survenue des fistules n'est pas le facteur unique. La dissection poussée à l'extrême des différents organes, l'infection, la lymphadénectomie à elle seule (J. CIBERT) fragilisent les tissus.

Les statistiques comparatives de LASH vont tout à fait dans ce sens. Cet auteur en 1970, compare deux séries d'observations :

- Le premier groupe où il pratique une ligature artérielle simple, bilatérale des vaisseaux hypogastriques. Il est composé de 115 patients.

- Le second groupe où il ne la pratique pas. Il est composé de 43 patients.

Dans les deux cas, il pratique un WERTHEIM-MEIGS avec lymphadénectomie bilatérale. Voici ses résultats :

Complications urinaires pour 158 WERTHEIM - MEIGS :		
	Groupe avec ligature des A. I. I. (115)	Groupe avec ligature des A. Utérines (43)
Atonie vésicale	32 (27 %)	3 (7 %)
Fistule vésico-vaginale	6 (5 %)	5 (11 %)
Fistule urétéro-vaginale	5 (4 %)	4 (9 %)

Les fistules vésico-vaginales sont réparties de la façon suivante dans le groupe avec ligature des artères iliaques internes en :

- Une post-irradiation
- Une post-anastomose urétéro-vésicale
- Une qui cesse spontanément
- Une post-irradiation avec récurrence.

Dans le groupe avec ligature des artères utérines :

- Tous les cancers sont au stade I
- 4 réparés avec succès
- Un après irradiation + urétéro-anastomose.

Les fistules urétérales : elles sont presque toutes unilatérales. Dans le groupe des artères iliaques internes :

- 2 cessent spontanément
- 1 est réparée avec succès
- Un uretère est lié
- Une post-irradiation + récurrence.

Dans le groupe des artères utérines :

- 2 cessent spontanément
- Une néphrectomisée décède
- Une est réparée avec succès

Les conclusions de LASH sont les suivantes :

L'atonie vésicale après ligature bilatérale des artères iliaques internes est significativement plus élevée dans le groupe avec ligature des artères iliaques internes.

Cette atonie vésicale est signalée aussi par ROTH dans les lésions bénignes. Il semble bien que la technique même de la ligature des iliaques internes soit responsable de cette atonie.

Elle justifiera donc une sonde vésicale à demeure plusieurs jours.

Les fistules sont plus fréquentes dans le groupe avec ligature des artères utérines. Si la fistule est entraînée par la dévascularisation, il est difficile d'expliquer les fistules qui surviennent plus fréquemment de façon unilatérale dans le groupe avec ligature des artères iliaques internes.

Nos conclusions en ce qui concerne les lésions urinaires compliquant la ligature des artères iliaques internes sont les suivantes :

- 1) L'uretère est le premier menacé
- 2) L'atonie vésicale est une complication urinaire propre des ligatures des artères iliaques internes.
- 3) La ligature artérielle bilatérale sans excision veineuse ne comporte pas plus de risques de fistule que la simple ligature des artères utérines.
- 4) L'excision totale des vaisseaux à la façon de BRUNSCHWIG est responsable fréquemment de complications urinaires graves.

DEVENIR A LONG TERME :

Il dépend directement du pronostic de la lésion, pour laquelle la ligature est pratiquée.

Dans les lésions malignes, ENGEL et SUIGMASTER, avec un recul de 10 ans, n'ont pas observé de complications ischémiques causées par la ligature bilatérale des artères iliaques internes.

Dans les lésions bénignes quel va être le comportement des malades soumis à la ligature bilatérale ?

HALBAN, HAUPT, REICH et NECHTOW, conseillent l'utilisation d'un matériel résorbable (catgut 0) pour lier les artères hypogastriques. Une "reperméation" serait ainsi possible après cicatrisation des lésions hémorragiques initiales.

Ainsi, l'artère hypogastrique en cas d'athérome ultérieur, pourrait encore jouer son rôle de suppléance, pour les membres inférieurs notamment.

Les travaux expérimentaux et cliniques (SZEGVARI) montrent qu'une suppléance circulatoire de l'artère hypogastrique est réalisée rapidement.

Enfin et surtout, les constatations de grossesse ultérieures (SHINAGAWA, MENGERT) chez des patientes où la ligature bilatérale avait été réalisée auparavant, et dont la "non reperméation" a été vérifiée, prouvent l'amélioration progressive du réseau collatéral de suppléance après ligature des artères iliaques internes.

Bien entendu l'athérome peut menacer ces réseaux de suppléance, peut-être plus facilement que les axes de gros calibre.

A notre avis, la connaissance du risque d'athérome ultérieur doit limiter l'indication de ligature des artères iliaques internes dans les lésions "bénignes". Elle ne sera employée dans ce type de lésions que lorsque le pronostic vital est directement en jeu.



Les contre-indications à la ligature bilatérale  
des artères hypogastriques :

Les contraindications sont justifiées par les accidents déjà rencontrés. Elles sont pour nous relatives ou absolues.

1°) Les contraindications relatives :

a) La suppression du courant mésentérique inférieur :

Elle est parfois nécessaire en chirurgie rectale, dans les pelvectomies, ou en chirurgie vasculaire. Avec SOTO, nous pensons qu'il faut être très prudent dans son association à la ligature des artères iliaques internes. Si elle est imposée, mieux vaut conserver au moins une des artères iliaques internes.

PRYOR dès 1896, avait signalé cette contraindication.

b) L'âge :

Pour SMITH, l'âge n'est pas le facteur essentiel. Les anomalies vasculaires seraient prépondérantes. SOTO, pense qu'il faut être prudent et qu'il vaut mieux après 50 ans, éviter ce procédé. Nous pensons que plus que l'âge, c'est l'état vasculaire du patient qui prime. Un sujet jeune, porteur d'athérome ne devrait jamais être traité par ligature bilatérale. La possibilité d'anomalies vasculaires est imprévisible. Elle ne dépasserait pas 10 % des cas.

c) Le sexe :

TOBENKIN, pense que la ligature bilatérale des artères hypogastriques peut entraîner une impuissance chez l'homme.

d) Les troubles de la coagulation :

La ligature risque de se solder par un échec.

2°) La contrindication absolue :

En fait, toutes les contrindications se résument en une seule : le mauvais état vasculaire du patient.

Il est parfois connu. Des signes fonctionnels d'ischémie dans l'un des territoires préférentiels de la maladie athéromateuse imposent la prudence. L'examen clinique découvrant l'abolition d'un pouls périphérique, mais surtout d'un pouls fémoral doit faire renoncer au procédé.

A ventre ouvert, lorsque la ligature doit être décidée rapidement, il est toujours possible de vérifier l'état vasculaire de son patient. Le palper des pouls, l'E.C.G., et la radiographie pré-opératoire peuvent déjà donner d'utiles renseignements. Mais surtout l'opérateur peut rechercher la présence de plaques sur les artères de gros calibre, palper les pouls des axes iliaques. Il apprécie l'augmentation de calibre des artères iliaques. Une artère iliaque interne, plus grosse que l'iliaque externe (type sénile) doit faire renoncer à la ligature, à plus forte raison si sa lumière est obstruée.

Enfin, s'il y a un doute, ou si la ligature paraît nécessaire malgré le mauvais état vasculaire trois possibilités sont offertes :

- L'efficacité de la circulation de retour peut être appréciée en ponctionnant l'artère hypogastrique en aval du clampage. S'il existe une circulation de retour, le système collatéral est bon (WYLIE cité par TOBENKIN).

La ligature ne fait alors courir aucun risque d'ischémie.

BERGE et ABOULKER ont suggéré de placer un oscillomètre de Pachon sur les membres inférieurs pour apprécier la persistance de l'amplitude des oscillations après clampage.

- Un enregistrement rhéographique per-opératoire des membres inférieurs, pendant le clampage iliaque interne, permettrait de s'assurer de la qualité du flux d'aval.

TECHNIQUE



TECHNIQUE DE LA LIGATURE DES ARTERES ILIAQUES INTERNES :

Les études anatomiques et hémodynamiques impliquent la nécessité d'une ligature bilatérale pour avoir l'effet hémostatique le plus sûr et le plus durable. Cette ligature doit être associée chez la femme à la ligature d'un ou des deux pédicules ovariens.

Les accidents ischémiques sont rares même après une ligature bilatérale. C'est pourquoi nous pensons que chaque fois qu'elle sera possible, la ligature sera bilatérale.

Le niveau des ligatures sur l'artère hypogastrique varie avec l'indication.

Deux circonstances se rencontrent. L'urgence impose un geste rapide simple et la ligature devra être réalisée au-dessus de la fessière, le plus bas possible sur le tronc. Dans ces conditions, un clampage proximal ou même sur l'iliaque primitive ou mieux sur l'aorte peut laisser le temps de la réaliser).

Au contraire, au cours d'une intervention réglée, la ligature prophylactique sera pratiquée sous l'origine de la fessière. Ainsi, la vascularisation du muscle fessier sera conservée (évitant la claudication fessière). Une plus grande efficacité peut être espérée, mais la réalisation technique est un peu plus difficile, et surtout plus longue.

Les voies d'abord :

A) Les voies extra-péritonéales :

Elles ont des avantages et des inconvénients communs. Elles permettent de réaliser conjointement des interventions annexes (urétérostomie cutanée par exemple). Elles ne nécessitent pas une anesthésie importante et certains les effectuent sous anesthésie locale. Elles évitent l'abord direct des lésions (source possible de dissémination péritonéale). Leurs suites sont plus paisibles (SCHUMACKER, TOBENKIN).

Elles ont toutes le grave inconvénient de ne pas autoriser l'exploration intra-abdominale. C'est pourquoi des auteurs comme SHINAGAWA réalisent d'abord la ligature par voie sous-péritonéale médiane, puis lorsque l'état général de leur malade le permet, ils pratiquent l'abord intra-péritonéal des lésions.

a) Certaines voies extra-péritonéales sont abandonnées ou presque, pour la ligature bilatérale.

La voie de FARABOEUF n'expose que l'origine de l'artère hypogastrique. Les incisions obliques latérales avec tous les intermédiaires entre une incision parallèle à un travers de doigt au-dessus de l'arcade crurale, et le bord externe du grand droit sont abandonnés pour la ligature bilatérale des artères hypogastriques (PAPALOUCAS d'Athènes en rapporte 12 cas en 1972 pour des cancers du col avancés).

b) La voie médiane sous-péritonéale semble préférable (elle est utilisée dans l'une des observations que nous rapportons). Pratiquée, par incision médiane sous-ombilicale, le décollement sous-péritonéal est commencé sous l'arcade de DOUGLAS. Il est prolongé transversalement de part et d'autre de la ligne médiane. Un écarteur de type Gosset, un champ abdominal et deux valves de Leriche permettent de maintenir récliné le sac péritonéal en haut puis de part et d'autre de la ligne médiane. La clef de cette voie d'abord est le ligament ombilical latéral que l'on suit. Le déférent chez l'homme et le ligament rond chez la femme surcroisent cet élément. Ils seront évités. L'origine de l'artère ombilicale permet d'identifier la terminaison de l'iliaque interne où l'on voit arriver les deux troncs honteux et ischiatique postérieurs. L'artère est liée juste au-dessus de l'origine de l'ombilicale, ainsi toujours sous l'origine de la fessière.

B) Les voies trans-péritonéales sont les plus employées.

a) L'installation :

Un léger Trendelenbourg peut aider à récliner les anses. Il est le plus souvent inutile. L'opérateur se place classiquement du côté opposé à l'artère à lier, en fait un opérateur droitier placé à gauche peut réaliser la ligature bilatérale. Un écarteur de Gosset récline les berges de l'incision. Un champ abdominal à peine humecté est placé sur le contenu abdominal. Une valve de Leriche expose le petit bassin par traction vers le haut. Une seconde valve peut récliner vers le bas les éléments antérieurs (utérus, et masses éventuelles).

b) L'incision cutanée :

Elles utilisent l'incision cutanée initiale au cours d'intervention. Lorsqu'on a le choix, l'incision cutanée médiane sous-ombilicale est préférée (elle peut être agrandie à la demande).

c) Le repérage :

Il est fait à la vue et au palper.

L'uretère est identifié, ainsi que le carrefour aortique et les deux artères iliaques internes.

d) La ligature :

Pour la ligature en urgence :

Le péritoine est décollé des éléments sous-jacents puis incisé. La gaine hypogastrique du tronc est ouverte, Un clampage proximal ou d'emblée une ligature, sont réalisés. La seule difficulté est représentée à gauche par l'accolement éventuel du mésosigmoïde. Le péritoine pariétal est alors incisé en avant et en dehors, sur l'artère iliaque externe, jusqu'à la gouttière pariéto-colique gauche. Un volet composé du méso-sigmoïde et de son accolement est soulevé vers le haut et l'origine de l'artère hypogastrique se découvre. La gaine est incisée et l'artère liée (l'abord transmésocolique est proscrit).



Pour la ligature réglée ou lorsque  
l'urgence est relative :

La technique de ligature est identique. Certains isolent d'abord l'artère iliaque primitive (sur lame caoutchouc d'un drain de Penrose). L'artère iliaque primitive adhère beaucoup moins à sa veine. Une légère traction est effectuée en haut et en dedans, l'artère iliaque interne est dégagée prudemment de la veine iliaque externe, ainsi que la veine hypogastrique. Cette manoeuvre exécutée prudemment permet de voir l'origine de l'artère fessière (2 à 4 cm au-dessous de la bifurcation). Si les conditions anatomiques locales le permettent une ligature distale par rapport à cette origine sera réalisée.

Ainsi, les plaies veineuses hypogastrique ou iliaque externe seraient évitées. Ces plaies sont encore redoutées lors du passage du dissecteur de O'SHAUGNESSY (de taille moyenne, plus mousse que le dissecteur de RASEMOND). Le dissecteur est passé de dedans en dehors et d'arrière en avant dans la gaine incisée de l'artère.

En cas de plaie veineuse, la compression digitale, et suivant les possibilités locales, le capitonnage par des éléments voisins sera tenté. Sinon, on sera conduit à une section de l'artère hypogastrique après ligatures pour assurer l'hémostase veineuse.

Dans les cancers, la ligature est réalisée au lin, dans les lésions bénignes au catgut. L'utilisation d'un calibre assez gros est conseillé pour éviter la section artérielle au serrage.

La section n'est pas utile. Le péritoine pariétal postérieur est fermé à points séparés de catgut fin.

## CONCLUSIONS



## CONCLUSIONS

La ligature des artères iliaques internes est un geste ancien et méconnu.

### Ses indications

En urgence, elle est le geste ultime dans les hémorragies massives :

- conséquences d'erreurs qu'une prophylaxie réfléchie doit s'acharner à éviter,
- inévitables, dans certaines circonstances (cancers, traumatismes, accidents obstétricaux).

En chirurgie réglée, elle ne sera effectuée que lorsque vessie et uretère sont compromis par l'affection causale.

Son intérêt est réduit en chirurgie digestive en dehors des pelvectomies  
L'Urologie est son domaine de choix.

La Gynécologie doit la réserver à des complications post-opératoires et aux pelvectomies.

L'Obstétrique n'a que d'exceptionnelles indications; elle pourrait accessoirement permettre une grossesse.

La Traumatologie est un domaine nouveau où il faut attendre pour confirmer son efficacité, bien que des succès récents soient rapportés.

La ligature a des contre-indications liées au terrain vasculaire. Des travaux expérimentaux ont précisé son mécanisme d'action. L'absence de troubles de coagulation est nécessaire à son action hémostatique.

Son efficacité est réelle pour diminuer le débit artériel pelvien à condition qu'elle soit bilatérale. Elle ne permet pas d'espérer plus.

La ligature des artères hypogastriques est la fermeture de la plus grosse des vannes d'un barrage, en cas d'inondation en aval.

Son exécution relativement simple, comporte des dangers qu'un entraînement sur cadavre doit éviter.

Ses complications sont exceptionnelles.

Vu et permis d'imprimer  
Le Doyen de la Faculté de  
Médecine et de Pharmacie  
de GRENOBLE

LA TRONCHE, le 23 juillet 1974


M. GEINDRE

Le Président du Jury

F. CALAS

## BIBLIOGRAPHIE

- Anatomie
- Gynécologie - Obstétrique
- Urologie
- Chirurgie Digestive
- Traumatologie
- Divers



ANATOMIE



- 1 - ADACHI B.  
Das Arteriensystem der Japaner.  
KYOTO - 1928 - 2 - 95-125
- 2 - ANSON B.J.  
An atlas of human anatomy.  
W.B. SAUNDERS - Company Philadelphia - London 1963.
- 3 - ARVAY N. PICARD J.D.  
La lymphographie. Etude radiologique et clinique des  
voies lymphatiques normales et pathologiques.  
MASSON et Cie Paris 1963 - 36-145.
- 4 - BASTIDE G. SOUTOUL J.H. BERTRAND J.  
Le tissu cellulaire et le péritoine pelvien chez  
la femme.  
"Le tissu cellulaire pelvien. Pathologie gynécologique".  
MASSON et Cie PARIS 1973.
- 5 - BATTEUR M.  
Un cas exceptionnel de variation de l'artère obturatrice.  
C.R. Assoc. Anat. 1951 - II - 118-119
- 6 - BELLOCQ P.  
Anatomie médico-chirurgicale.  
Fasc.X. 1324-1339. MASSON PARIS 1947.
- 7 - BENJAMIN H.B. BECKER A.B. AQUINO E.  
Collateral circulation after massive occlusion of pelvic  
vessels.  
Surg. Gynecol. Obstet. 1973. 117. 20-24.

- 8 - BERNHARD J. SEMM K.  
Morphologische Studien am uterinen Gefäßsystem zum  
Nachweis seiner funktionellen Bedeuteung.  
Zentbl Gynäk. 1963. 85.(fasc. 32) 1129-1135.
- 9 - BIENARIZ J. YOSHIDA T. ROMERO-SALINAS G. CURUCHET E.  
CALDEYRO-BARCIA R. CROTTO-GINI J.J.  
Aorto-caval compression by the uterus in late human  
pregnancy.  
Am. J. Obstet. Gynecol. 1969. 7. 19-31
- 10 - BLECHSCHMIDT B.  
Die vorgeburtlichen Entwicklungstadien des Menschen.  
S. KARGER BASEL NEW-YORK 1960.
- 11 - BORELL U. FERNSTROM I.  
The ovarian artery. An arteriographic study in human subjects.  
Acta Radiol. 1954. 42. 253-265.
- 12 - BRAITHWAITE J.L.  
The arterial supply of the male urinary bladder.  
Br. J. Urol. 1952. 24. 64-71.
- 13 - BRAITHWAITE J.L.  
Variations in origin of the parietal branches of the  
internal iliac artery.  
J. Anat. 1952.86. 423-430.
- 14 - BRAITHWAITE J.L.  
The effects of ligation of the pelvic arteries on the  
viability of the urinary bladder and the sufficiency of  
the collateral circulation in the experimental animal.  
Br. J. Urol. 1953. 40. 610-616.

- I5 - BURCHELL R.C.  
Internal iliac artery ligation : Hemodynamics.  
Obstet. Gynecol. 1964. 24. 737-739.
- I6 - BURCHELL R.C. OLSON G.  
Internal iliac artery ligation : Aortograms  
Am. J. Obstet. Gynecol. 1966. 94. 117-124.
- I7 - BURCHELL R.C.  
Arterial physiology of the human female pelvis.  
Obstet. Gynecol. 1968. 31. N°6 - 855-860.
- I8 - BURCHELL R.C.  
Physiology of internal iliac artery ligation.  
J. Obstet. Gynaecol. B.R. Common 1968. 75. 642-651.
- I9 - CALAS F. SARRAZIN R. BERNARD P.  
Les hémigaines prérectales.  
Communication au IXe congrès International d'Anatomie  
de Léningrad - Aout 1970.
- 20 - CHALIER, MURARD.  
Région termino-aortique.  
Revue de Chirurgie 1912. I. 261-270
- 21 - CERF L.  
Les vaisseaux sanguins du périnée et des viscères pelviens.  
Thèse Paris 1895.
- 22 - CHEVRIER L.E.  
Etude anatomique des artères de la vessie. Applications à la  
chirurgie plastique de cet organe.  
Thèse Paris 1955 N° 328.

- 23 - CORDIER P. DEVOS L. DELCROIX A.  
L'anastomose artérielle utéro-ovarienne.  
C.R. Assoc. Anat. 1939. 49. 48-80.
- 24 - COUINAUD C.  
Anatomie de l'abdomen. Tome II.  
DOIN Paris 1963. P. 460.
- 25 - CUNEO et MARCILLE.  
Topographie des ganglions ilio-pelviens.  
Bull. Mem. Soc. Anat. 1901. 653.
- 26 - DAVIS C.L.  
Description of a human embryo having twenty paired somites.  
Contrib. Embryol. 1923. 15. 1-51
- 27 - DESTOT  
Circulation artérielle des organes génitaux de la femme.  
Province Médicale 1897 Tome 2.
- 28 - DIEULAFE L. DIEULAFE R.  
La vascularisation de l'appareil génital de la femme  
(Rapport au 4e Congrès de Gynécologie).  
Revue Fr. Gynecol. Obstet. 1935. 275-354.
- 29 - DOUGLAS R.G. STROMME W.B.  
Operative obstetrics. Appleton Century crofts.  
New-York 1957. 16-22.
- 30 - DUBREUIL - CHAMBARDEL L.  
Variations des artères du pelvis.  
DOIN 1925.

- 31 - DUFOUR. RIGAUD. GOUAZE.  
Variations du mode de division du tronc de l'artère  
hypogastrique en fonction du sexe.  
C.R. Assoc. Anat. 1952. 67.
- 32 - ERIKSSON I. SAHLSTEDT B.  
The development of collateral arteries.  
An angiographic and microscopic study in the rabbit.  
Scand. J. Thor. Cardiovasc. Surg. 1971. 5. 265-274.
- 33 - FALLER A. WIDMER O.  
Contribution à l'artériographie du rectum.  
VIe Congrès Fédératif International d'Anatomie.  
Paris 25 Juillet 1955. 65-70.
- 34 - FARABOEUF L.H.  
Les vaisseaux sanguins des organes génitaux urinaires du  
périnée et du pelvis.  
MASSON et Cie Paris 1905. 44-81.
- 35 - FARABOEUF L.H.  
Précis de Manuel opératoire.  
124. MASSON et Cie PARIS.
- 36 - FAVIER M.F.  
Contribution anatomique à la technique d'hystérectomie  
vaginale intra-fasciale.  
Thèse Grenoble 1972.
- 37 - FISCHER W.  
Anatomisch-röntgenologische untersuchungen über die  
verteilung und Anastomosenbildung der Viszeralen und  
parietalen weiblichen, Beckenarterien.  
Z. Geburtshilfe perinatol. 1960. 154. 321-340.

- 38 - FRANSEN J.W.P.  
Le système vasculaire abdominal et pelvien des primates.  
Anatomie descriptive et relations segmentales.  
Petrus Camper. 1907. 4. 215-247.
- 39 - FRAPPIER A.  
Vaisseaux sanguins de l'utérus.  
(Des différents procédés d'hémostase dans les hystérectomies).  
Thèse Paris 1896 N° 564.
- 40 - GAMBARELLI J. RICHELME M. DOR V. GUERINEL G. MERCIER.  
Quelques remarques anatomiques sur les parois pelviennes.  
C.R. Assoc. Anat. 1963. II8. 637-644.
- 41 - GASPARRI F.  
Cenni di anatomia chirurgica dei vasi parietali ipogastrici  
in rapporto alla loro exeresi negli interventi radicali.  
Minerva Ginecol. 1965. 17. 369-372.
- 42 - GILLET J.Y. RIHM G. KORITKE J.G. MULLER P.  
La vascularisation du col de l'utérus chez la femme.  
Revue Fr. Gynecol. Obstet. 1973. 68. 13-24.
- 43 - GOUAZE A.J.  
A propos de l'influence du squelette du bassin  
(grande échancrure sciatique), sur le système artériel  
hypogastrique.  
Thèse Bordeaux 1951. N° 140.
- 44 - GOUAZE A.J. ODANO R. CHANTEPIE G.  
Contribution à l'étude de la vascularisation artérielle  
de la vessie.  
C.R. Assoc. Anat. 1957. 3. 331-340.
- 45 - GOUVERNEUR R. GARCIN A.  
Bull. Mem. Soc. Anat. Paris 1924. 21. 184-190.

- 46 - GRAY.  
Anatomy.
- 47 - GREGOIRE R.  
La région lombaire et le petit bassin.  
Anatomie médico-chirurgicale de l'abdomen.  
J.B. Baillière et Fils 1939.
- 48 - GRELLET J.  
L'artériographie dans les artérites des membres inférieurs.  
Les albums de Pathologie vasculaire P. 30-34.
- 49 - HAMILTON W.J. BOYD J.D. MOSSMAN H.W.  
Human embryology.  
W. Heffer and Sons Cambridge 1952.
- 50 - HEUSER C.H.  
A human embryo with 14 pairs of somites.  
Contrib. Embryol. 1930. 22. 135-154.
- 51 - HOURTOULLE F.G. GERARD Y.  
Le petit bassin. Fasc. II.  
Maloine Paris 1960.
- 52 - HUARD. MONTAGNE. PALES.  
L'artère fessière, indications anatomo-chirurgicales.  
Annls. Anat. Path. Anat. Norm. Med. Chir. 1930. 8. 919.
- 53 - ISHIGAKI T. OHNO A. TAKEUCHI A. SAKUMA S.  
The modes of branching of 5 arteries arising from the  
internal iliac artery.  
Nippon Acta Radiol. 1970. 30. 698-700.
- 54 - KAMINA P.  
Anatomie gynécologique et obstétricale.  
Maloine Paris 1968.

- 55 - KERVRANN P.M.R.  
Recherches anatomiques sur l'anastomose utéro-ovarienne.  
Thèse Bordeaux 1911. N° 25.
- 56 - KNAPP R.C. DONAHUE V.C. FRIEDMAN E.A.  
Dissection of paravesical and pararectal spaces in  
pelvic operations.  
Surg. Gynecol. Obstet. 1973. 137. 758-762.
- 57 - LAST R.J.  
Anatomy regional and applied.  
5e edition. Churchill Livingstone. 1972. P. 522-524.
- 58 - LAZORTNES G.  
Le sympathique du membre inférieur. Les nerfs vasculaires.  
L'innervation des vaisseaux du bassin et du membre inférieur.  
Thèse Toulouse 1938.
- 59 - LAZORTNES G. OLLE.  
La loge du pyramidal et le canal fessier. Arcade  
de Bouisson, bandelette de Champenois, arcade du  
moyen fessier.  
Annls Anat. Path. Anat. Norm. Med. Chir. 1939. 7.
- 60 - LEE M.  
The blood supply to the prostate and its relationship  
to prostatectomy.  
Brit. J. Urol. 1953. 25. 64-68
- 61 - LERICHE R.  
Physiologie pathologique et chirurgie des artères.  
Masson 1943. P. 179-254.
- 62 - LOCKHART R.D. HAMILTON G. FYFE F.W.  
Anatomy of the human body.  
Faber and Faber London 1959. 626-627.



- 63 - LUSCHKA  
Die anatomie des Menschlichen.  
Tubingen 1884.
- 64 - MAISONNET J. COUDANE R.  
Anatomie clinique et opératoire.  
Tome I. Douin Paris 1950. 648-650 - 878-879.
- 65 - MAISONNET J. COUDANE R.  
Anatomie clinique et opératoire.  
Tome II. Douin Paris 1950. P. 1361.
- 66 - MALINAS Y. GAUTHIER C.  
Chirurgie gynécologique par voie vaginale.  
Maloine Paris 1969.
- 67 - MARSICO G.  
Distribuzione e circoli collaterali di vasi ipogastrici.  
Con particolare riguardo alla vascolarizzazione della parte  
pelvica dell'uretere e della vescica.  
Minerva ginecol. 1965. 17. 363-368.
- 68 - MAURER A. PORTES.  
Les vaisseaux termino-aortiques chez la femme.  
Revue mens. Gynec. Obstet. 1921. 3. 393.
- 69 - MERCIER R. VANNEUVILLE G.  
Anatomie radiologique de l'aorte abdominale et de ses  
branches.  
Edition L'Expansion Paris 1966. I vol. P. 252.
- 70 - MILLER M.E. CHRISTENSEN G.C. EVANS H.E.  
Anatomy of the dog.  
W.B. Saunders Company. Philadelphia London 1964. 385.

- 71 - MOCQUOT. ROUVILLOIS.  
La vascularisation artérielle de l'ovaire étudiée  
en vue de la chirurgie conservatrice.  
J. Chir. 1939. 51. N° 2.
- 72 - MULLER R.F. FIGLEY M.M.  
The arteries of the abdomen pelvis and thigh.  
Amer. J. Roentgenol radium ther nucl. Med.  
1957. 77. 296-311.
- 73 - MUSIANI R. PAOLETTI P.P.  
La legatura preventiva bilaterale dell'arteria ipogastrica  
negli interventi sul piccolo bacino presupposti anatomici  
per la formazione di un circolo collaterale.  
Atti d'ell'Accademia dei fisiocritici (Siena) 1964. 13.  
421-432.
- 74 - OMBREDANNE L.  
Les lames vasculaires dans l'abdomen le bassin et le périnée.  
Thèse Paris 1900.
- 75 - PAITRE F. LACAZE H. DUPRET S.  
Pratique anatomo chirurgicale illustrée.  
Fasc. 2. Doin Paris 1934. 376-380.
- 76 - PATURET G.  
Traité d'Anatomie humaine.  
Tome III. Fasc. I. Masson et Cie 1958. 635-636.
- 77 - PENAUD M.G.  
Recherches anatomiques sur les artères de la vessie.  
Thèse Bordeaux 1936. N° 116.

- 78 - PILLET J.  
Anatomie du petit bassin.  
Douin 1967. 86-107.
- 79 - PLENTL A.A. FRIEDMAN C.A.  
Lymphatic system of the female genitalia.  
W.B. Saunders Company Philadelphia London Toronto 1971.  
203-216.
- 80 - POIRIER P. CHARPY A.  
Traité d'Anatomie humaine.  
Tome V. Fasc. I. 495-501.
- 81 - PORTA L.  
In Leriche.
- 82 - POULHES J.  
Recherches anatomiques à propos de l'innervation  
des vaisseaux du bassin.  
Thèse Toulouse 1946.
- 83 - QUAIN.  
1) Elements of Anatomy.  
London 1878.  
2) The anatomy of the arteries of the human body.  
London 1844.
- 84 - QUENU E. DUVAL P.  
Ligature bilatérale de l'artère hypogastrique par  
voie trans-péritonéale (manuel opératoire).  
Revue de Chirurgie 1898. 18. 979-992.
- 85 - RACKER D.C. BRAITHWAITE J.L.  
The blood supply to the lower end of the ureter and  
its relation to Wertheim's hysterectomy.  
J. Obstet. Gynecol. Br. Emp. 1951. 58. 608-613.

- 86 - REICH W.J. NECHTOW M.J. BOGDAN.  
The iliac arteries. A gross anatomic study based on  
dissection of 75 fresh cadavres.  
Clinical and surgical correlations.  
J. Int. Coll. Surg. 1964. 41. 53.
- 87 - RIGA I.T.H. ONICESCU M.O. ILIESCU L.R.  
Baza anatomo-chirurgicala a ligaturii hipogastrice in  
interventile largi pelvine.  
Rev. Med. Chirurg. Iasi. 1970. 74. 157-163.
- 88 - ROBERTS W.H. KRISHINGER G.L.  
Comparative study of human internal iliac artery based  
on Adachi classification.  
Anat. Rec. 1967. 158. 191-196.
- 89 - ROCHET Y.  
La résection du nerf présacré en gynécologie.  
Thèse Lyon N° 20.
- 90 - ROUVIERE H. DELMAS A.  
Anatomie humaine.  
Masson et Cie Paris 1967. Tome II. 169-173.
- 91 - RUSZNYAK I. FOLDI M. SZABO G.  
Lymphatics and lymph circulation.  
Pergamon Press Budapest 1967. 129-130.
- 92 - RUTTIMANN A.  
Progress in lymphology.  
Georg thieme. Stuttgart 1967. 184-185.
- 93 - SAMPAIO G.  
Aspectos ramificação de arteria iliaca interna na  
especie humana.  
Folia Clin. Biol. (S. Paolo)  
1957. 27. 181-185.

- 94 - SAMPAIO G.  
The origin of the ilio lumbar artery in man,  
a preliminary note.  
Folia Clin. Biol. (S. Paulo)  
1958. 28. 265-270.
- 95 - SCALI P. BLONDON J.  
Infiltrations carcinomateuses sous p riton ales.  
Le tissu cellulaire pelvien pathologie-gyn cologique.  
Masson et Cie Paris 1973.
- 96 - SHAFIROFF B.G.P. GRILLO E.B. BARON H.  
Bilateral ligation of the hypogastric arteries.  
Am. J. Surg. 1959. 98. 34-40
- 97 - SIRCA A.  
La vascolarizzazione dell'uretere terminale dopo le  
isterectomie.  
Minerva Ginecol. 1965. 17. 633-639.
- 98 - SOBOTTA J. FIGGE F.  
Human anatomy.  
Vol. III. I. 129-134. Hafner publishing company Inc.  
New-York 1963.
- 99 - SOULIGOUX.  
Art res et veines de l'ut rus et de l'ovaire.  
Soci t  anatomique 1894.
- 100 - SOUTOUL J.H. BENATRE M. DRAPIER M.  
La structure des ligaments ut ro-sacr s   la naissance.  
Bull. Fed. Soc. Gynec. Obstet. Lang. Fr. 1964. 16. 315-319.
- 101 - SOUTOUL J.  
Consid rations sur les variations anatomiques des syst mes  
art riels m sent riques.  
Th se Bordeaux 1952.

I02 - STREETER G.L.

Developmental horizons in human embryos.  
Contrib. to embryol. 1942. 30. 221-238.

I03 - SZEGVARI M.

Rheographische untersuchungen nach deppelseitiger  
Unterbindung der arteria hypogastrica.  
Zentralbl. Gynäk. 1972. 94. 2. 66-69.

I04 - TANDLER J.

J. Zm Entwicklungsgeschichte der menschlichen Darmarterien.  
Anat. Heft. 1903. 189-209.

Traité d'anatomie topographique.

I06 - TESTUT. LATARJET.

Traité d'anatomie humaine.  
1960. Vol. 3.

I07 - THEILE.

Traité d'angéiologie. Paris 1843. 555.

I08 - TOURRIS H. (NAS De). BLANCHARD J.M. TOURRIS M.L. De

Anatomie comparée du col de l'utérus.  
C.R. Soc. Fr. Gynecol. 1963. 33. 583-588.

I09 - VILLEMIN.

La différenciation sexuelle précoce de la grande  
échancrure sciatique et son retentissement sur l'évolution  
du bassin de l'homme.  
Strasb. Med. 1937. 33.

IIO - WELCH C.S. POWERS SR. Jr

The essence of surgery.

W.B. Saunders Company Philadelphia London 1958. 261.

III - WINSLOW.

Exposition anatomique de la structure du corps humain.

Traité des artères. 1782. 386.

GYNÉCOLOGIE - OBSTÉTRIQUE

---



- 1 - ABBOTT T.F. JULIAN P.J. KANTOR H.I.  
Massive retroperitoneal hemorrhage report of a case.  
Obstet. Gynecol. 1965. 26. 424-425.
  
- 2 - ALFIERI E.  
Carcinoma cervicale con vasta invasione delle  
ghiandole pelviche operata col metodo del Wertheim.  
Previa allacciatura delle arterie ipogastriche.  
Atti Soc. Ital. Ostet. 1940. 36. 50.
  
- 3 - AMREICH I.A.  
- Zusammen Hänge zwischen normaler und chirurgischer Anatomie  
des Beckenbindegewebes der Frau.  
Klin. Med. 1958. 13. 413-425.  
  
- Zur Anatomie und Technik der erweiterten vaginalen  
Radikalexzision.  
Arch Gynäk 1924. 122. 497.
  
- 4 - ASTERIADES J. TASSO.  
Des ligatures atrophiantes comme traitement palliatif des  
cancers inopérables de l'utérus.  
Gynec. Obstet. 1924. 10. 25.
  
- 5 - BERGLAS B. JAFFIN H.  
Medical surgical and gynecologic complications  
of pregnancy.  
Edit. Rovinsky Guttmacher Baltimore 402-409. 1965.

- 6 - BERLIND M.  
Hypogastric ligation. A life-saving procedure.  
Int. Surg. 1966. 45. 420-423.
  
- 7 - BINDER S.S. MITCHELL G.A.  
The control of intractable pelvic hemorrhage by ligation  
of the hypogastric artery.  
Sth. Med. J. Nashville 1960. 53. 837-843.
  
- 8 - BRENIER.  
La lymphoadéno-colpo-hystérectomie par voie abdominale.  
J. Chir. 1950. 66. 557.
  
- 9 - BRUNSCHWIG A.  
The operative treatment of carcinoma of the cervix. Radical  
panhysterectomy with pelvic lymph nodes. Excision.  
Am. J. Obstet. Gynecol. 1951. 61. 1193-1206.
  
- 10 - BRUNSCHWIG A.  
Le traitement chirurgical systématique du cancer du col  
utérin. Résultats datant de 5 ans (rapport de G. Ménégau).  
Mem. Acad. Chir. 1953. 453.
  
- 11 - BRUNSCHWIG A.  
Letters.  
Obstet. Gynecol. 1965. 25. 893.
  
- 12 - BULSKA M.  
Valeur de la ligature des artères iliaques internes dans le  
traitement des hémorragies obstétricales profuses).  
Ginek. Pol. 1967. 38. 605-610.

- I3 - BURGER P.  
Hémorragies incoercibles après l'expulsion du placenta.  
Revue Fr. Gynec. Obstet. 1950. 45. 63-71.
- I4 - BYRON R.L. YONEMOTOR H. RITMAKI D.U. FREEMAN R.K.  
Retroperitoneal ligation of the hypogastric arteries  
for pelvic hemorrhage.  
Am. Surg. 1967. 33. 25-28.
- I5 - CARBIA AGUILAR E.  
La ligadura de las arterias hipogastricas en ginecologia  
y obstetricia.  
Ginecol. Obstet. Mex. 1968. 23. 799-805.
- I6 - COMTE BOTTON  
Les pelvectomies dans le cancer du col utérin.  
J. Chir. 1954. 70. 217.
- I7 - CURRIE E.W.  
Operative treatment of carcinoma of the cervix.  
J. Obstet. Gynec. Br. Communw. 1971. 78. 385.
- I8 - DARGENT M.  
Pelvectomies pour cancers gynécologiques avancés  
(exentération partielle ou totale). Rapport de M.P. Moulonguet.  
Mem. Acad. Chir. 1954. 80. 832-849.
- I9 - DARGENT M.  
La place de la lymphadénectomie pelvienne dans le traitement  
du cancer du col utérin.  
Rapport de H. Redon.  
Mem. Acad. Chir. 1952. 78. 130-131.

- 20 - DARGENT M. GUILLEMIN G.  
La place de la lymphadénectomie ilio-pelvienne dans le  
traitement du cancer utérin.  
J. Intern. Surg. 1950. 10. 345-372.
- 21 - DARO A.F. NORA E.G.  
Artery ligation in bleeding cervical cancer.  
Am. J. Obstet. Gynecol. 1959. 78. 197-199.
- 22 - DECKER W.H.  
Ligation of the hypogastric artery in post-operative  
uterine artery hemorrhage.  
Report of a case.  
Obstet. Gynecol. 1955. 5. 109-110.
- 23 - DEERE J.L. JACOBS W.M.  
Profuse uterine hemorrhage associated with septic  
incomplete abortion managed by ligation of uterine arteries.  
Am. J. Obstet. Gynecol. 1963. 86. 136-137.
- 24 - DOUGLAS R.G. STROMME W.B.  
Operative obstetrics.  
Appleton Century crofts, New-York 1957. 671-672.
- 25 - DUBECQ J.P. PALMADE J.  
Mortalité paternelle durant la période gravido-puerpérale.  
E.M.C. 5082. DIO.
- 26 - DOUAY. ANTONOPOULOS.  
Complications urinaires après l'opération de Wertheim.  
"Gangrène étendue de la paroi vésicale".  
Gynec. Obstet. 1931. 23. 196-207.

- 27 - FABRE A. MONROZIES M. BIERME M.  
Nouvelle observation d'hémorragie obstétricale par afibrinémie  
nécessitant un traitement chirurgical malgré la guérison  
biologique du syndrome.  
Bull. Fed. Socs. Gynec. Obstet. Lang. Fr. 1961. 73. 349-350.
- 28 - FAHMY K.  
Internal iliac artery ligation and its efficiency in  
controlling pelvic hemorrhage.  
Int. Surg. 1969. 51. 244-250.
- 29 - FERNSTROM I.  
Arteriography of the uterine artery ; its value in diagnosis  
of uterine fibromyoma, tubal pregnancy...  
Acta. Radiol. (sup.) 1955. 122-125.
- 30 - FINALY R.  
Ned Tijdschr Geneeskd  
1925. 69. III5.
- 31 - FREDET P.  
Ligature de l'artère iliaque interne et ligature de l'artère  
utérine dans les "cancers inopérables" de l'utérus.  
Bull. Mem. Soc. Anat. Paris 1898 - 73. 181-183.
- 32 - FUTH H.  
Aussprache auf der 89 versammlung deutscher naturforscher  
und artze zu Dusseldorf.  
Zentral bl; Gynäk. 1926. 51. 3384.
- 33 - GABRIEL H. AMBRE C.  
Le placenta accreta.  
Gynec. Obstet. 1955. 54. 345-369.

- 34 - GAUTIER P. LEMAITRE G. L'HERMINE C. DESMONS F.  
L'artériographie dans l'étude du tissu cellulaire pelvien.  
Le tissu cellulaire pelvien. Pathologie gynécologique.  
Société française de Gynécologie. Masson et Cie Paris  
1973. 93-107.
- 35 - GELLE P. CREPIN G. DELAHOUSSE G. DECOCQ J.  
QUERLEU D. MOUQUET M.  
Les hystérectomies d'hémostases d'urgence en Obstétrique.  
Revue Fr. Gynec. Obstet. 1974. 305-310.
- 36 - GIVEN F.T. GATES H.S. MORGAN B.E.  
Pregnancy following bilateral ligation of the internal  
iliac (hypogastric) arteries.  
Am. J. Obstet. Gynecol. 1964. 89. 1078-1079.
- 37 - HALBAN.  
Gynäkologische operationlehre.  
Wien. 1932.
- 38 - HARTTUNG H.  
Doppelseitige unterbindung der A. hypogastrica bei  
operablen und inoperablen uteruskarcinom.  
Zentral Bl. Gynäk. 1931. 55. 3449-3454.
- 39 - HAUPT W.  
Die extraperitoneale unterbindung der arteria hypogastrica  
und der arteria ovarica.  
Z. Geburts hilfe. 1933. 106. 398-416.
- 40 - HECHT E.L. BLUMENTHAL D.  
Recurrent bleeding from vaginal vault following total  
abdominal hysterectomy.  
Am. J. Obstet. Gynecol. 1954. 67. 195-197.

- 41 - HISGEN H.  
Uber blasengangrene nach Wertheimscher karcinomoperation.  
Muens. Med. Wochenschr. 1919. 2. 1292.
- 42 - HUGHIER J. CERBONNET G.  
Chirurgie de l'utérus.  
Masson et Cie Paris 1961.
- 43 - INGIULLA W.  
L'asportazione dei vasi ipogastrici negli interventi radicali  
ginecologici.  
Minerva Ginecol. 1965. 17. 383-387.
- 44 - IUBAS C.  
Die doppelseitige unterbindung der A. hypogastrica bei  
Carcinoma celli uteri.  
Zentralbl. Gynäk. 1939. 54. 483-485.
- 45 - KAMUMA M. VEEDEKENS P. VITEUX V.  
Hématurie macroscopique conséquence d'un placenta percreta  
au cours du 2e trimestre de la grossesse.  
J. Gynecol. Obstet. Biol. Reprod. Paris 1973. 2. 907-909.
- 46 - KASER O.  
Diagnostic et traitement chirurgical du carcinome  
pré-invasif et invasif du col utérin.  
J. Gynecol. Obstet. Biol. Reprod. Paris 1974. 3. 187-199.
- 47 - KEITH L. REICH W.J. NECHTOW M.J.  
Ligation of the internal iliac (hypogastric) arteries in  
the control of obstetric and gynecologic hemorrhage.  
Bol. Assoc. Med. P.R. 1965. 57. 631-635.

- 48 - KELLER R.  
Complication vésicale survenue tardivement après l'opération  
de Wertheim.  
Gynec. Obstet. 1946. 45. 515.
- 49 - KELLY.  
Ligation of both internal iliac arteries for hemorrhage  
in hysterectomy for carcinoma uteri.  
Bull. John's Hopkins Univ. 1894. 5. 53-56.
- 50 - KESHOKORA M.P.  
Ligature des vaisseaux utérins, une étude clinique  
et expérimentale.  
Akush. Ginek. (Mosk.) 1967. 3. 69-71.
- 51 - KIRSCHBAUM H.  
Ligation of internal iliacs for uncontrollable pelvic  
hemorrhage.  
Urol and cutan Rev. 1950. 54. 72.
- 52 - KRONIG.  
Die deppelseitige unterbindung der aa hypogastrica und  
ovarica zur palliativen Behandlung des uteruscarcinoms.  
Zentralbl. Gynäk. 1902. 26. 1073-1074.
- 53 - LANG W.R.  
Ligation of the hypogastric (internal iliac) arterie in  
the control of hemorrhage from carcinoma of the cervix.  
Surg. Gynecol. Obstet. 1963. 117. 94-96.
- 54 - LASH A.F. MacNERLAND R.H.  
Comparaison of the results of internal iliac and uterine artery  
ligation in Wertheim hysterectomy and pelvis lymphadenectomy.  
Int. Surg. 1970. 53. 344-347.
- 55 - LECOCQ F.  
Internal iliac arterie ligation.  
Am. J. Obstet. Gynecol. 1966. 95. 320-326.



- 56 - LEVENTHAL M.L. LASH A. GROSSMAN A.  
Hemorrhage from carcinoma of the cervix. Control by  
extraperitoneal of the hypogastric arteries.  
Surg. Gynecol. Obstet. 1938. 67. 102-105.
- 57 - MARZIALE P. MALAGAMBA G.  
La legatura delle arteria ipogastriche nell'operazione  
radicale per carcinoma della portio.  
Minerva Ginecol. 1965. 17. 391-392.
- 58 - MASSAZZA M.  
Esiti della allacciatura dell'arteria ipogastrico nell'  
isterectomia totale estesa.  
Folia Gynec. 1932. 29. 301.
- 59 - MASSONE G.  
La chirurgia dei vasi ipogastrici per indicazioni  
ostetriche e ginecologiche.  
Minerva Ginecol. 1965. 17. 372-383.
- 60 - MASSONE G.  
Review of an international inquiry on hypogastric vessel  
surgery in obstetrics and gynaecology.  
Pa. Med. 1966. 34. 363-373.
- 61 - MATTINGLY R.F. TE LINDE R.W.  
Operative Gynecology.  
Blackwell scientific Publ. Edit. Oxford Edinburgh. 1970.
- 62 - MEIGS J.V.  
Carcinoma of the cervix : the Wertheim operation.  
Surg. Gynecol. Obstet. 1944. 78. 195-199.

- 63 - MENGERT W.F. BURCHELL R.C. BLUMSTEIN R.W. DASKAL J.L.  
Pregnancy after bilateral ligation of the internal iliac  
and ovarian arteries.  
Obstet. Gynecol. 1969. 34. 664-666.
- 64 - MICHEL BECHET R.  
L'exérèse des ganglions lymphatiques par voie sous-péritonéale  
dans le traitement du cancer du col de l'utérus.  
Rapport de P. Moucquot.  
Mem. Acad. Chir. 1936. 926.
- 65 - MIROVICH D.  
Surgical intervention in obstetric bleeding caused by  
blood coagulatory disorders.  
Akush. Ginecol. 1964. 2. 65-69.
- 66 - MOCQUOT P. RUDLER J.C.  
Hystérectomie élargie pour cancer du col.  
Traité de Technique chirurgicale 192-231. T. V.  
Masson et Cie Paris 1960.
- 67 - MONROZIES M. GUILHEM P. PONTONNIER A.  
Traitement chirurgical dans les hémorragies obstétricales  
pour incoagulabilité sanguine.  
Gynec. Obstet. 1960. 59. III-III7.
- 68 - MOULONGUET P.  
L'évolution ganglionnaire latéro-pelvienne du cancer  
du col utérin.  
J. Chir. 1953. 69. 717-727.
- 69 - NATALE P.  
I vasi ipogastrici nella terapia del cancro dell collo  
uterino.  
Minerva ginecol. 1965. 17. 387-390.

- 70 - NATSUME M.  
Quelques problèmes de base concernant la chirurgie radicale du cancer du col.  
C.R. Soc. Franç. Gynec. 1970. 40. 275.
- 71 - O'LEARY J.L. O'LEARY J.A.  
Uterine artery ligation in the control of intractable post-partum hemorrhage.  
Am. Gynecol. Obstet. 1966. 94. 920-924.
- 72 - ONNIS A. MARSILETTI G.C. DE SALVIA D. BEVILACQUA L.  
Cateterismo transcutaneo seletivo dell'arteria ipogastrica e dei suoi rami.  
Actual. Ostet. i Gynecol. 1965. II. 743-773.
- 73 - PAPALOUCAS A.C.  
Extraperitoneal ligation of the internal iliac arteries. Third Asian federation Congress of the international of surgeons. Ispahan Iran. Int Surg. 1972. 57. 162-163.
- 74 - PHANEUF L.E.  
Accidents complicating pelvic surgery in women.  
New England J. Med. 1952. 247. 39-43.
- 75 - POLK W.M.  
Transactions of the New-York obstetrical society 1896. (cité par PRYOR).
- 76 - PRYOR W.R.  
Transperitoneal simultaneous ligation of both internal iliac arteries for recurrence in the cicatrix following vaginal hysterectomy for carcinoma uteri.  
Am. J. Obstet. Dis Wom. 1897. 35. 511-517.

- 77 - PRYOR W.R.  
The surgical anatomy of the internal iliac artery in woman.  
Am. J. Obstet. Dis Wom. 1896. 38. 801-817.
- 78 - REICH W.J. NECHTOW M. KEITH L.  
Supplementary report on hypogastric artery ligation in the prophylactic and active treatment of hemorrhage in pelvic surgery.  
J. Int. Coll. Surg. 1965. 44. 1-8.
- 79 - REICH W.J. NECHTOW M.J.  
Ligation of the internal iliac hypogastric arteries. A life saving procedure for uncontrollable gynecologic and obstetric hemorrhage.  
J. Int. Coll. Surg. 1961. 36. 157-168.
- 80 - ROBERT H.G.  
Nouveau traité de technique chirurgicale.  
Masson et Cie Paris 1969.
- 81 - TOTH E. GLYNN R.  
Internal iliac artery ligation.  
Obstet. Gynecol. 1964. 24. 49-55.
- 82 - SACK R.A.  
Bilateral internal iliac (hypogastric) artery ligation to control obstetric and gynecologic hemorrhage. A ten year review at the community hospital.  
Am. J. Obstet. Gynecol. 1973. 116. 493-497.
- 83 - SAGARRA M. GLASSER S.T. STONE M.L.  
Ligation of the internal iliac vessels in the control of post-partum hemorrhage. Report of a case.  
Obstet. Gynecol. 1960. 15. 698-701.

- 84 - SALZBERG A. HOGE R.  
Multiple arterial ligation for profuse hemorrhage from  
uterine carcinoma.  
Surgery 1960. 47. 346.
- 85 - SALZBERG A. FULLER W. HOGE R.  
Surgical management of profuse hemorrhage from  
uterine carcinoma.  
Surg. Gynecol. Obstet. 1953. 97. 773-777.
- 86 - SARBU P. PETRESCU G. STANCIU M. KIRICUTZA I.  
Hemorragie secondaire grave par l'orifice de colpotomie ;  
Ligature de l'artère hypogastrique ; guérison.  
Gynec. Obstet. 1946. 45. 497-499.
- 87 - SHINAGAWA S.  
Extraperitoneal ligation of the internal iliac  
arteries as a life and uterus saving procedure for  
uncontrolable post-partum hemorrhage.  
Am. J. Obstet. Gynecol. 1964. 88. 130-131.
- 88 - SIEGEL P. MENGERT W.F.  
Internal iliac artery ligation in obstetrics and gynecology.  
J.A.M.A. 1961. 178. 1059-1062.
- 89 - SILIQUINI P.C.  
La cisto- omento pessi per la rivascolarizzazione della  
vesica negli interventi radicali ginecologici. Minerva Ginecol.  
1965. 17. 392-395.
- 90 - SLATE W.G.  
Internal iliac artery ligation.  
Am. J. Obstet. Gynecol. 1966. 95. 326.

- 91 - PETERSON P.J.  
Internal iliac artery ligation.  
Am. J. Obstet. Gynecol. 1966. 95. 320.
- 92 - SOTTO L.S. ARCHAMBAULT R.  
Indications for hysterectomy in post-partum hemorrhage.  
Am. J. Obstet. Gynecol. 1957. 74. 1082-1088.
- 93 - SWAN D.C.  
Rupture of the uterus with ligation of the internal  
iliac artery as a life saving procedure.  
Mich. Med. 1965. 64. 101-103.
- 94 - TAYLOR. PEIGHTAL T.C.  
End results obtained in a serie of two hundred and  
one case of carcinoma of the cervix.  
Am. J. Obstet. Gynecol. 1924. 8. 288.
- 95 - TRUC J.B. MUSSET R.  
Le tissu cellulaire pelvien -  
Pathologie gynecologique. Chap. II.  
masson et Cie Paris 1973. 205-219.
- 96 - VAL B.R.  
Ligaturas de las hipogastricas en el cancer del cuello  
uterine avanzado.  
La semana medica 1958. 113. 645.
- 97 - VALLE G. MASSONE  
Hypogastric vessel surgery in obstetrics and gynecology.  
Personnal experience and review of an international inquiry.  
Surg. Obstetl. Gynec. 1966. 21. 757-783.
- 98 - WAHL P. JAHIER J.  
Hemorragie secondaire tardive après césarienne transversale  
Hystérectomie et ligature de l'artère hypogastrique.  
Gynec. Obstet. 1962. 14. 521-522.

- 99 - WATERS E.G.  
Surgical management of post-partum hemorrhage with  
particulae reference to ligation of uterine arteries.  
Am. J. Obstet. Gynecol. 1952. 64. 1143-1148.
- 100 - ZACZEK T. STAWLARSKI K. FABISIAK W.  
La ligature des artères iliaques en obstétrique et  
gynécologie.  
Ginek. Pol. 1968. 38. 645-647.
- 101 - ZANNINI G.  
Il circolo collaterale dell'arteria ipogastrica in  
particalare dopo la sua legature bilaterale.  
Sex. Chir. 1949. 56. 95.

UROLOGIE



- 1 - ALBERT L. MACHNI K. CHEMNITIUS K.H.  
Der Einfluss der Unterbindung der Arteria iliaca interna  
auf di experimentelle Prostata hyperplasie.  
Urologe 1967. 6. 105-109.
- 2 - BERGE D. ABOULKER P.  
Le traitement des hémorragies graves des cancers de vessie.  
J. Urol. Med. Chir. 1959. 65. 593-599.
- 3 - CIBERT J. MASSOUMI MOHADJER R. SALAHEDDINE N. CIBERT T.  
Fistules vésico vaginales, fistules uréthro vaginales,  
urèthres détruits.  
Lyon Chir. 1971. 67. 330-337.
- 4 - DURAND A.  
Urétérostomie cutanée trans-iléale.  
Thèse Grenoble 1974 N° 23.
- 5 - FRANCO C.D. NERY P.T.  
Ligation of internal iliac arteries (hypogastric arteries)  
in prostatic hypertrophy.  
J. Phil. Med. Ass. 1940. 20. 403.
- 6 - KINMAN L.M.  
Control of bleeding in suprapubic prostatectomy.  
Use of bilateral ligation of hypogastric arteries.  
Arch. Sueg. 1963. 87. 25-29.
- 7 - KUSS R. LEROUX M.  
Ueretère et cancer du col utérin.  
Gynec. Obstet. 1961. 60. 535-561.

- 8 - MEHDIRATTA K.S. MITAL R.N. PRAKASH A.  
Bilateral internal iliac artery ligation in  
prostatectomy.  
Int. Surg. 1973. 58. 397-401.
- 9 - PAQUIN A.J. MARSHALL V.F.  
A technique for radical total cystectomy.  
Cancer 1956. 9. 585-595.
- 10 - SACHDEVA H.S. KATARIA P.N. PERKASH J.  
J. Indiana Med. Assoc. 1972. 58. I. 5-6.
- 11 - SINNER W. FREESE P.  
Doppelseitige hypogastrica unterbindung und endo  
koagulation bei blutenden Blasen-geschwulsten.  
Z. Urol. Nephrol. 1965. 58. 695-699.
- 12 - TOBENKIN M.L. MANDSLEY D.L. OPPENHEIMER R.  
Ligation of the hypogastric arteries. Indications and  
techniques.  
J. Urol. 1961. 85. 636-642.
- 13 - UBELHOR R.  
Die unterbindung der arteria iliaca interna als  
selbstandiger Eingriff.  
Z. Urol. Nephrol. 1957. 8/9. 480-483.
- 14 - WEYHER J.E. BRADLEY A.S.  
Control of post-transurethral prostatic resection  
hemorrhage by bilateral ligation of hypogastric arteries.  
Arch. Surg. 1958. 24. 193-195.

I5 - WILLNER C.E. HAMM R.S.

The radical control of post-prostatectomy hemorrhage.

Arch. Surg. 1956. 73. 790-792.

I6 - ZANNINI G.

Cistite gangrenosa dissecante.

Arch. Ital. Urol. 1948. 23. 276.

CHIRURGIE DIGESTIVE

---

- I - BABCOCK W. WAYNE.  
Operative treatment of carcinoma of rectosigmoide with  
methods for the elimination of colostomy.  
Surg. Gynecol. Obstet. 1932. 55. 627-632.
- 2 - CANONICO A.N.  
La ligadura de las arterias hypogastricas en la  
cirurgia del cancer del recto.  
Prensa Med. Argent. 1957. 44. 2429-2431.
- 3 - ENGEL G.C. SUIGMASTER L.  
Ligation of internal iliac arteries to facilitate  
abdomino-perineal resection for malignancy of the rectum.  
Surgery. 1962. 52. 867.
- 4 - HEPP. MERCADIER.  
Pelvectomie sans colostomie humide.  
Mem. Acad. Chir. 1954. 80. 957.
- 5 - KEYES H.B.  
Carcinoma of the rectum and rectosigmoid ligation  
of the internal iliac arteries.  
Surg. Gynecol. Obstet. 1938. 67. 512-514.
- 6 - KHUBCHANDANI I.T.  
Bilateral hypogastric liagation in abdomino-perineal  
rectal excision. A report of 500 cases.  
Pa. Med. 1965. 68. 25-33.

- 7 - KIRSCHNER M.  
Alte und neue Vorschläge zur ausräumung des mastdarm krebse.  
Chirurg. 1926. I.
  
- 8 - MOUCHET A. MARQUAND J. GUIVARC'H NATHAN G.  
Etude statistique (500 cancers ano-rectaux).  
Indications thérapeutiques. résultats éloignés.  
J. Chir. 1972. 104. 237-264.
  
- 9 - TAJES R.V.  
Ligation of hypogastric arteries and its complications  
in resection of cancer of rectum.  
Am. J. Gystroenterol. 1956. 26. 612-618.
  
- 10 - VILLAR. BIRBES. GUERIVE.  
Une technique nouvelle de pelvectomie partielle élargie.  
Bordeaux Chir. 1953. 53.



TRAUMATOLOGIE

---



- 1 - DE BAKEY M. SIMEONE F.  
Battle injuries of the arteries in world war II.  
An analysis of 2471 cases.  
Ann. Surg. 1946. 123. 543-579.
  
- 2 - CORMIER J.M. FRILEUX C.  
Nouveau traité de technique chirurgicale.  
Tome V. Artères veines lymphatiques  
Masson cie Paris 1970.
  
- 3 - BYSTROM J. DENCKER H. JADERLING J. MEURLING S.  
Ligation of the internal iliac artery to arrest massive  
hemmhorage following fracture pelvic.  
Acta Chir. Scand. 1968. 134. 199-202.
  
- 4 - COLOMBATI M.  
Una rara indicazione alla legatura bilaterale dell'arteria  
ipogastrica : le hemorrhagie massive da fratture esposte  
del bacino.  
Annali iltaliani di Chirurgia. 1970. 46. 1283-1285.
  
- 5 - FLEMING W.H. BOWEN J.C.  
Control of hemorrhage in pelvic crush injuries.  
J. Trauma. 1973. 13. 567-570.
  
- 6 - GOSTEV V.S.  
Ligation of the internal iliac arteries in grave pelvic  
injuries.  
Vest. Khir. 1972. 107. 99-103.

- 7 - HAUSER C.W. PERRY J.F.  
Control of massive hemorrhage from pelvic fractures by  
hypogastric artery ligation.  
Surg. Gynecol. Obstet. 1965. 313-315.
- 8 - HAWKINS L. POMERANTZ M. BEN EISEMAN.  
Laparotomie at the time of pelvic fracture.  
J. Trauma. 1970. 10. 619-623.
- 9 - HORTON R.  
Ligature of the internal iliac artery for massive hemorrhage  
complicating fracture of the pelvis.  
J. BONE JOINT Surg. 1968. 50. 376-379.
- 10 - MILLER W.E.  
Massive hemorrhage in fractures of the pelvis.  
Sth. Med. J. 1963. 56. 933-938.
- 11 - PATEL J. CORMIER J.M. FLORENT J.  
L'importance des blessures vasculaires chez le polytraumatisé.  
J. Chir. 1968. 95. 287.
- 12 - PERRY J.F. Mc CLELLAN R.J.  
Autopsy finding in 127 patients following fatal  
trafic accidents.  
Surg. Gynecol. Obstet. 1964. 119. 586.
- 13 - RAVITCH M.  
Hypogastric artery ligation in acute pelvic trauma.  
Surgery 1964. 56. 601-602.

- I4 - SAPKAS A. TIERRIS E.  
Die Unterbindung der arteria iliaca interna bei  
unstillbarer blutung nach schweren beckenfracturen.  
Langenbecks Arch. Chir. 1968. 322. 1102-1108.
- I5 - SEAVERS R. LYNCH J. JERNIGAN S. JOHNSON J.  
Hypogastric artery ligation for uncontrolable hemorrhage  
in acute pelvic trauma.  
Surgery 1964. 55. 516-519.
- I6 - SENCERT L.  
La chirurgie des gros vaisseaux.  
I. Les blessures de guerre/  
Hagez. Bruxelles 1921.

D I V E R S

---

- 1 - ANDRADA J. KAYA U. KIENY R. KIM M. FONTAINE R.  
Etude aortographique, physiopathologique et clinique  
des oblitérations iliaques primitives, externes et internes.  
140 observations personnelles.  
Ann. Chir. 1960. 14. 535-562.
- 2 - CORMIER J.M. FLORENT J.  
Voie d'abord transpéritonéale de l'axe aorto-ilio-fémorale.  
Press. Med. 1967. 75. 1901-1904.
- 3 - DOS SANTOS R.  
Artériographie des membres de l'aorte abdominale.  
Masson et Cie Paris 1931.
- 4 - FARINAS PL.  
New technique for the arteriographie examination of the  
abdominal aorta and its branches.  
Am. J. Roentgenol. Radium Ther. Nucl. 1941. 46. 641.
- 5 - FIOLE P. DELMAS A.  
Découverte des vaisseaux profonds par des voies  
d'accès larges.  
Masson et Cie Paris
- 6 - JACOBS R. FALKINGHAM J.P.  
Proximal ligation : a neglected expedient.  
J. Int. Coll. Surg. Int. 1963. 40. 541-543.
- 7 - LINDSTROM BI.  
The value of the collateral circulation from the inferior  
mesenteric artery in obliteration of the lower abdominal  
aortas.  
Acta Chir. Scand. 1950. 100 . 367-374.

- 8 - MAYS J.  
Nerre verneftise.  
Praxis de Wundargte Frankfort I629.
- 9 - NATALI J.  
Ligatures artérielles.  
E.M.C. Tech.Chir. Vasc. I. 43040.
- 10 - NOBIS P.D.  
Aortic occluser : a new instrument.  
Surgery 1970. 68. 805.
- 11 - ROSENGARTEN D.S. KNIGHT B. MARTIN P.  
An approach for operations on the iliac arteries.  
Br. J. Surg. 1971. 58. 365-366.
- 12 - SELDINGER S.I.  
Catheter replacement of the needle in percutaneous  
arteriography. A new technique.  
Acta. Radiol. 1953. 39. 368.
- 13 - SHUMACKER H.B.  
Midline extraperitoneal exposure of the abdominal aorta  
and iliac arteries.  
Surg. Gynecol. Obstet. 1972. 135. 791-792.
- 14 - SMITH R.F. SZILAGYI D.E.  
Ischemia of the colon as a complication in the surgery  
of the abdominal aorta.  
Arch. Surg. 1960. 80. 806-821.

- I5 - SOTO. D. ROSENBERG N.  
Complications of internal iliac artery ligation in  
resection of aorto-iliac anevrysm.  
Am. Surg. 1967. 33. 419-421.
- I6 - TINGAUD R. MASSE C. VIDEAU J. BOISSERAS P.  
MAGENDIE J. BASTE J.C. MAYEUX CL. GORDO J.  
La voie rétropéritonéale dans le traitement des  
oblitérations aorto-iliaques chroniques.  
Mem. Acad. Chir. 1969. 95. 419-426.
- I7 - YOUNG J. BRITTON R.C. DE WOLFE V.G. HUMPHRIES A.W.  
Intestinal ischemic necrosis following abdominal  
aortic surgery .  
Surg. Gynec. Obstet. 1962. 115. 615-620.

# TABLE DES MATIERES

---

	Pages
<u>PREAMBULE</u> .....	3
<u>RAPPEL DE L'ANATOMIE DU SYSTEME ARTERIEL PELVIEN</u>	
- Embryologie .....	9
- L'artère hypogastrique .....	19
- Historique .....	21
- Définition .....	23
- Méthode d'étude .....	24
- Le tronc hypogastrique : origine, trajet, terminaison, rapports.	25
- Terminales et collatérales .....	43
. <i>Les classifications</i> .....	43
. <i>Les branches les plus volumineuses</i> .....	49
. <i>Les branches les plus grêles</i> .....	54
. <i>Les branches viscérales</i> .....	59
- Les artères pelviennes en dehors de l'hypogastrique .....	67
- Les secteurs artériels pelviens .....	75
- Vascularisation de l'uretère, de la vessie .....	77
- Les anastomoses anatomiques .....	83
- Anatomie fonctionnelle du système artériel pelvien .....	91
. <i>Méthodes de ligature-injection</i> .....	92
. <i>Méthodes angiographiques in vivo</i> .....	110
. <i>Méthodes physiques</i> .....	112
<u>INDICATIONS</u>	
- Gynécologie - Obstétrique .....	127
. <i>Dans les lésions non cancéreuses</i> .....	128
. <i>Dans les cancers gynocologiques</i> .....	133
. <i>En Obstétrique</i> .....	141
- Urologie .....	159
- Chirurgie digestive .....	167
- Traumatologie .....	173
- Tumeur pelvienne hémorragique .....	179



	Pages
<u>INCIDENTS</u> .....	185
<u>ACCIDENTS</u> .....	185
<u>DEVENIR DES OPERES</u> .....	195
<u>CONTRE-INDICATIONS</u> .....	196
<u>TECHNIQUES</u> .....	199
- D'urgence .....	203
- De chirurgie réglée .....	204
<u>CONCLUSIONS</u> .....	205
<u>BIBLIICGRAPHIE</u> .....	209
- Anatomie .....	211
- Gynécologie - Obstétrique .....	227
- Urologie .....	243
- Chirurgie digestive .....	247
- Traumatologie .....	251
- Divers .....	255



## SERMENT D'HIPPOCRATE

---

En présence des Maîtres de cette Faculté, de mes chers condisciples, devant l'effigie d'Hippocrate

Je promets et je jure d'être fidèle aux lois de l'Honneur et de la probité dans l'exercice de la Médecine.

Je donnerai mes soins à l'indigent et n'exigerai jamais un salaire au-dessus de mon travail, je ne participerai à aucun partage clandestin d'honoraires.

Admis à l'intérieur des maisons, mes yeux ne verront pas ce qui s'y passe, ma langue taira les secrets qui me seront confiés et mon état ne servira pas à corrompre les mœurs, ni à favoriser le crime.

Je ne permettrai pas que des considérations de religion, de nation, de race, de parti ou de classe sociale viennent s'interposer entre mon devoir et mon patient.

Je garderai le respect absolu de la vie humaine.

Même sous la menace, je n'admettrai pas de faire usage de mes connaissances médicales contre les lois de l'humanité.

Respectueux et reconnaissant envers mes Maîtres, je rendrai à leurs enfants l'instruction que j'ai reçue de leur Père.

Que les hommes m'accordent leur estime si je suis fidèle à mes promesses.

Que je sois couvert d'opprobre et méprisé de mes Confrères si j'y manque.

---

