



HAL
open science

Évaluation du doppler trans-crânien comparé à l'échographie cardiaque pour la détection des shunts vasculaires droit gauche en pratique courante

Antoine Pavero

► **To cite this version:**

Antoine Pavero. Évaluation du doppler trans-crânien comparé à l'échographie cardiaque pour la détection des shunts vasculaires droit gauche en pratique courante. Médecine humaine et pathologie. 2017. dumas-01486101

HAL Id: dumas-01486101

<https://dumas.ccsd.cnrs.fr/dumas-01486101v1>

Submitted on 9 Mar 2017

HAL is a multi-disciplinary open access archive for the deposit and dissemination of scientific research documents, whether they are published or not. The documents may come from teaching and research institutions in France or abroad, or from public or private research centers.

L'archive ouverte pluridisciplinaire **HAL**, est destinée au dépôt et à la diffusion de documents scientifiques de niveau recherche, publiés ou non, émanant des établissements d'enseignement et de recherche français ou étrangers, des laboratoires publics ou privés.

Année 2017

Université Bordeaux 2 - Victor Segalen

UFR des Sciences Médicales

Thèse N°18

En vue de l'obtention du

Diplôme d'Etudes Spécialisées de Docteur en médecine générale

Antoine PAVERO

Né le 17 mai 1987 à Roanne

Le 27 janvier 2017

Évaluation du doppler trans-crânien comparé à l'échographie cardiaque pour la détection des shunts vasculaires droit-gauche en pratique courante.

Directeur de thèse : Dr Alexandre MAILLET

Président du Jury : Monsieur le Professeur Igor SIBON

Membres du Jury : Monsieur le Professeur Jean-Benoit THAMBO,

Monsieur le Professeur Joël CONSTANS,

Monsieur le docteur David CHEVILLOT

REMERCIEMENTS

A monsieur le Pr Igor SIBON, chef de service de l'unité de neurologie-vasculaire à l'hôpital Pellegrin, qui me fait l'honneur de présider ce jury.

A monsieur le Pr Jean-Benoit THAMBO, chef de service de l'unité médico-chirurgicale des cardiopathies congénitales de l'hôpital Haut-Léveque qui me fait l'honneur de juger ce travail.

A monsieur le Pr Joël CONSTANS, chef de service de l'unité de médecine vasculaire de l'hôpital Saint-André qui m'a accueilli dans son service, a permis le recueil des données et nous a fortement conseillé et orienté dans ce long travail. De plus il me fait l'honneur de juger ce travail.

A monsieur le Dr David CHEVILLOT, enseignant de médecine générale à la faculté de Bordeaux, qui m'a beaucoup appris sur la médecine en général, dans ce beau mais fastidieux projet de maison médicale de la Réole, et qui me fait l'honneur de juger ce travail.

A monsieur le Pr Vincent LARRUE, chef de service de l'unité de neuro-vasculaire de l'hôpital Purpan de Toulouse, qui bien que dans un autre CHU m'a fait l'honneur de relire et de critiquer mon travail en tant que rapporteur.

Je vous remercie tous pour votre disponibilité, votre jugement d'expert et je vous adresse mon profond respect.

A monsieur le Dr Alexandre MAILLET sans qui tout cela ne serait pas arrivé. Sans toi je serais encore en train de végéter sur mon statut de remplaçant et de continuer à me plaindre de notre absence de soutien pour ces thèses d'exercice de médecine générale. En plus d'être un directeur idéal, tu es un véritable ami qui me fera bien défaut lors de mon retour dans la capitale des gones. Je ne trouve pas de formule de politesse assez forte pour conclure mes remerciements pour toi.

A Mayalen qui m'a supporté pendant cette thèse et toutes ces longues études, qui me supporte en ce moment et qui devra encore me supporter, pour tout le reste, pendant de nombreuses années. Je te dois tant, cette vie bordelaise plus cool que cette horrible vie clermontoise, ces découvertes de la nature et des voyages, et tous ces petits moments de joies : merci !

A mes parents, Paul et Sylvie, qui m'ont soutenu jusqu'au bout, moralement et financièrement, même si maman, je le sais bien, me voyais plutôt ingénieur... Merci d'avoir fait de moi ce que je suis, un épicurien amateur de bonne chair et de bon vin, un peu râleur mais qui essaie toujours d'être jovial.

A mes presque parents, Brigitte et Jean Luc, pour tous ces moments partagés ensemble, pour leurs conseils avisés, et plus récemment pour leur bicoque sans prétention dans laquelle nous nous sommes isolés Mayalen et moi pour finir nos thèses.

A mes frères Pierre et François, dit Pierrot et Fifou, qui m'ont grandement aidé à grandir, à murir, à découvrir la vie, et qui ont été d'un soutien indéfectible en particulier lors de ma première année de médecine.

A mes presque frères Basil et Thomas, dit Basil et Thomas, pour leur amitié inébranlable, leur présence dans les moments les plus joyeux comme les plus tristes.

A ma belle-sœur Marie que je connais depuis tout petit et qui, en plus d'être une vraie mère pour nous cinq, nous a aussi apporté une touche féminine pas négligeable.

A ma filleule Jeanne, toujours si mignonne et à sa petite sœur Eugénie qu'on aime même quand elle pleure.

Ça va être une joie de vous retrouver tous à Lyon.

A mes beaux-parents, belles-sœurs et leurs maris, et toute cette ribambelle d'enfants plus mignons les uns que les autres. Et je n'oublie pas Bonne Maman, une grand-mère au top. Merci de m'avoir si bien accueilli en terre berruyère.

A Charles et Adrien, présent pour l'un dès le début de ces études, l'autre très rapidement après. J'espère qu'on continuera à partir en vacances ensemble. Revenez à Lyon, on attend que ça.

A tous les Lyonnais médecins : Manf, Isabelle, DG, Gaspard, Nico, Paul, Thib, Rault, Medhi, Pochi, Fouloul, Caro, Clem, Cecile, Cam, Clarisse et notre inclassable Capu. Et au non médecins qui font du bien : Marech, Alex, Stan, Will, Erwan, Rom et tous les autres

Vous m'avez vendu du rêve, je reviens pour que vous continuiez sur votre lancée.

Mention spéciale à Paco, Kim et Erwan pour leur maîtrise de l'Anglais.

Et je finis, tristement, par tous mes petits Bordelais, que j'ai découvert pendant 4 ans et qui vont bien nous manquer :

- Claire Maillet mon p'tit bonhomme d'Agen, change rien
- Adrien et Mélo, d'Arcachon au coinche endiablée et survoltée bordelaise,
- Nunu, Anne Go et leur sens de la contradiction si adorable,
- Lolo notre surfeur basque et sa belle Claire organisatrice de soirée,
- Audrey notre cagolle plus si cagolle accompagnée du fou du guidon Arnaud,
- Mélan qui n'a pas sa langue dans sa poche, Pierrot la gentillesse réincarnée, et leur magnifique Nina, la famille landaise quoi...

Ne vous inquiétez pas, vous allez beaucoup nous manquer, et on reviendra vous squatter à tour de rôle.

J'en oublie, je le sais (Damien, Judith, Bic, Lavo, etc...) mais bon trois pages ça commence déjà à faire beaucoup. Alors merci à tous

SERMENT MEDICAL

Au moment d'être admis à exercer la médecine, je promets et je jure d'être fidèle aux lois de l'honneur et de la probité.

Mon premier souci sera de rétablir, de préserver ou de promouvoir la santé dans tous ses éléments, physiques et mentaux, individuels et sociaux.

Je respecterai toutes les personnes, leur autonomie et leur volonté, sans aucune discrimination selon leur état ou leurs convictions. J'interviendrai pour les protéger si elles sont affaiblies, vulnérables ou menacées dans leur intégrité ou leur dignité. Même sous la contrainte, je ne ferai pas usage de mes connaissances contre les lois de l'humanité. J'informerai les patients des décisions envisagées, de leurs raisons et de leurs conséquences. Je ne tromperai jamais leur confiance et n'exploiterai pas le pouvoir hérité des circonstances pour forcer leurs consciences.

Je donnerai mes soins à l'indigent et à quiconque me les demandera. Je ne me laisserai pas influencer par la soif du gain ou la recherche de la gloire. Admis dans l'intimité des personnes, je tairai les secrets qui me sont confiés. Reçu à l'intérieur des maisons, je respecterai les secrets des foyers et ma conduite ne servira pas à corrompre les mœurs.

Je ferai tout pour soulager les souffrances. Je ne prolongerai pas abusivement les agonies. Je ne provoquerai jamais la mort délibérément. Je préserverai l'indépendance nécessaire à l'accomplissement de ma mission. Je n'entreprendrai rien qui dépasse mes compétences. Je les entretiendrai et les perfectionnerai pour assurer au mieux les services qui me seront demandés.

J'apporterai mon aide à mes confrères ainsi qu'à leurs familles dans l'adversité. Que les hommes et mes confrères m'accordent leur estime si je suis fidèle à mes promesses : que je sois déshonoré(e) et méprisé(e) si j'y manque.

TABLE DES MATIERES

REMERCIEMENTS.....	3
SERMENT MEDICAL	6
TABLE DES MATIERES	7
LISTE DES ABREVIATIONS	9
TABLEAU DES ILLUSTRATIONS.....	10
⇒ FIGURES.....	10
⇒ TABLEAUX.....	10
1. INTRODUCTION	12
2. GENERALITES	14
2.1. Shunt droit-gauche :	14
2.1.1. Définition :.....	14
2.1.2. Type anatomique :	14
⇒ Foramen Ovale Perméable (FOP).....	14
⇒ Shunt intra pulmonaire :	16
⇒ Communications inter-auriculaires autres.....	17
2.1.3. Maladie associée :	18
⇒ Embolie Paradoxale : ischémie artérielle	18
⇒ Pour approfondir : AVC cryptogénique	20
⇒ Accident de décompression	22
⇒ Platypnée :	22
⇒ Migraine :	22
2.2. Moyen de détection :.....	23
2.2.1. ETT :	23
⇒ Modalités :	23
⇒ Efficacité dans les SDG	24
2.2.2. ETO :	24
⇒ Modalités :	24
⇒ Efficacité dans les SDG	25
2.2.3. Doppler trans-crânien	26
⇒ Modalités	26
⇒ Efficacité dans les SDG :	31
2.3. Issue thérapeutique	32
2.3.1. Traitement médical :	32
2.3.2. Fermeture du FOP:.....	32

3.	RECHERCHE CLINIQUE.....	34
3.1.	Matériel.....	34
3.1.1.	Étude	34
3.1.2.	Population	34
⇒	Critères d'inclusion.....	34
⇒	Critères d'exclusion	34
3.1.3.	Données des dopplers.....	34
3.1.4.	Données démographiques	35
3.2.	Méthode.....	36
3.2.1.	Recueil des données.....	36
3.2.2.	Réalisation des examens	36
3.2.3.	Analyses statistiques	36
3.3.	Résultats.....	37
3.3.1.	Population :	37
3.3.2.	indications :	39
3.3.3.	Résultats principaux :	40
⇒	EDTC vs ETT et ETO :	41
⇒	ETO vs DTC et ETT :	42
⇒	ETT vs DTC et ETO :	45
3.3.4.	Résultats secondaires.....	46
⇒	Taille SDG et nombre de bulles	46
⇒	Répartition, selon l'âge, des embolies paradoxales :	47
⇒	Prise en charge :	47
3.4.	Discussion.....	48
3.4.1.	Population :	48
3.4.2.	Critère principal :	48
⇒	DTC vs ETO et ETT.....	48
⇒	ETO vs DTC et ETT.....	49
⇒	ETT vs DTC et ETO.....	50
3.4.3.	Indications des examens	50
3.4.4.	Malformations retrouvées et leur répartition dans notre population	51
3.4.5.	Taille des SDG :	52
3.4.6.	Etudes en cours :	52
3.4.7.	Limites des examens :	53
3.4.8.	Limites de l'étude :	53
3.4.9.	Arbre décisionnel :	54
4.	CONCLUSION :	56
5.	BIBLIOGRAPHIE	57
6.	ANNEXE	65
6.1.	Annexe 1.....	65
6.2.	Annexe 2.....	66

LISTE DES ABREVIATIONS

DTC : doppler trans-crânien

MES : micro-embolic signal

AVC : accident vasculaire cérébrale

SDG : shunt droit-gauche

FOP : foramen ovale perméable

ETO : échographie trans-oesophagienne

ETT : échographie trans-thoracique

CHU : centre hospitalo-universitaire

ASIA : anévrisme du septum inter-auriculaire

OD : oreillette droite

RA : right atrium

OG : oreillette gauche

LA : left atrium

CIA : communication inter-auriculaire

HV : ventricule droit

VCS : veine cave supérieure

VCI : veine cave inférieure

HAS : haute autorité de santé

AIT : accident ischémique transitoire

AHA : américain heart association

ASA : american stroke association

VCI : veine cave inférieure

TABLEAU DES ILLUSTRATIONS

⇒ FIGURES

FIGURE 1 SCHEMA ANATOMIQUE DU FORAMEN OVALE ET IMAGE ECHOGRAPHIQUE PAR ETO (OD= OREILLETTE DROITE=RA=RIGHT ATRIUM, OG= OREILLETTE GAUCHE=LA=LEFT ATRIUM)	15
FIGURE 2 MULTIPLES MALFORMATIONS ARTERIO- VEINEUSES PULMONAIRES TOUCHANT PRINCIPALEMENT LES LOBES INFERIEURS	16
FIGURE 3 : SCHEMA MONTRANT LES DIFFERENTES POSITIONS D'UNE COMMUNICATION INTER AURICULAIRE (CIA) A PARTIR D'UNE OREILLETTE DROITE OUVERTE. HV: VENTRICULE DROIT; VCS: VEINE CAVE SUPERIEURE; VCI: VEINE CAVE INFERIEURE;	17
FIGURE 4 SCHEMA DU MECANISME CARDIAQUE D'EMBOLIE PARADOXALE AU TRAVERS D'UN FORAMEN OVALE PERMEABLE	18
FIGURE 5 SCHEMA REPRESENTANT LA POSITION DE LA SONDE D'ETO LORS DE L'EXAMEN	25
FIGURE 6 REALISATION D'UN DTC PAR VOIE TRANS-TEMPORALE ET COUPE SCANNOGRAPHIQUE FRONTALE EXPLICATIVE DE LA COUPE ECHOGRAPHIQUE REALISEE.....	26
FIGURE 7 COUPE DU POLYGONE DE WILLIS EN DTC PAR VOIE TRANS-TEMPORALE (ACM : ARTERE CEREBRALE MOYENNE, ACA ARTERE COMMUNICANTE ANTERIEUR, P : ARTERE COMMUNICANTE POSTERIEURE)	27
FIGURE 8 REALISATION D'UN DTC PAR VOIE TRANS-FORAMINALE.....	27
FIGURE 9 : A GAUCHE STENOSE DE L'ARTERE CEREBRALE MOYENNE. A DROITE ANALYSE DU FLUX SANGUIN AU DOPPLER D'UNE ARTERE TEMPORALE INTERNE.	27
FIGURE 10 : DISPOSITIF PERMETTANT LE MELANGE D'1 ML D'AIR AVEC 9 ML DE SOLUTION SALEE OU GLUCOSEE.	28
FIGURE 11 CASQUE DE DTC ET EXEMPLE D'INSTALLATION D'UN PATIENT	28
FIGURE 12 : IMAGE DE BULLES LORS D'UN ENREGISTREMENT DTC A L'AIDE D'UN CASQUE LOOKY	29
FIGURE 13 : IMAGE D'ARTEFACT LORS D'UN ENREGISTREMENT DTC A L'AIDE D'UN CASQUE LOOKY	29
FIGURE 13 DIAGRAMME DE FLUX.....	37
FIGURE 15: POURCENTAGE DE PATIENTS EN FONCTION DE L'AGE.....	38
FIGURE 15 REPARTITION DES MOTIFS DE PRESCRIPTION D'IMAGERIE	40
FIGURE 16 : COMPARAISON DES RESULTATS DU DTC EN FONCTION DES RESULTATS POSITIFS ET NEGATIFS PAR RAPPORT A L'ETT ET A L'ETO	41
FIGURE 17 : COMPARAISON DES RESULTATS DE L'ETO EN FONCTION DES RESULTATS POSITIFS ET NEGATIFS PAR RAPPORT A L'ETT ET AU DTC.....	42
FIGURE 18 : COMPARAISON DES RESULTATS DE L'ETT EN FONCTION DES RESULTATS POSITIFS ET NEGATIFS PAR RAPPORT AU DTC ET A L'ETO	45
FIGURE 19 : ARBRE DECISIONNEL DANS LA RECHERCHE ET LE TRAITEMENT D'EMBOLIE PARADOXALE	55

⇒ TABLEAUX

TABLEAU 1 DONNEES DEMOGRAPHIQUES EXPRIMEES EN VALEUR ABSOLUE ET EN POUcentage DE LA POPULATION TOTALE	39
TABLEAU 2 TAILLE ANATOMIQUE ECHOGRAPHIQUE ET L'INTENSITE DU SDG ET AU DTC	46

1. INTRODUCTION

L'essor du doppler trans-crânien (DTC), a permis de multiples applications pour le diagnostic de pathologies neuro-vasculaires. Cet examen sert en aiguë et en chronique pour l'analyse des vaisseaux intra-crâniens en utilisant le flux doppler classique. La recherche de signaux micro emboliques (MES) en doppler trans-crânien à l'aide d'un matériel spécifique a ouvert de nouveaux horizons pour la compréhension du mécanisme d'accidents vasculaires cérébraux (AVC) ou pour évaluer le risque neuro-vasculaire d'une sténose carotidienne asymptomatique (1). La recherche de shunt droit-gauche (SDG) a ainsi été développée par l'injection de sérum salé, glucosé ou encore de macromolécules mélangées à de l'air et agitées, permettant en cas de shunt de mettre en évidence des MES dans l'artère cérébrale moyenne. Ces shunts sont fortement soupçonnés d'être à l'origine de plusieurs types de maladie comme des accidents de décompression et surtout des embolies dites paradoxales. Ces dernières seraient responsables de nombreux accidents ischémiques artériels et en particulier responsables de certains AVC sans étiologie évidente retrouvée, dits cryptogéniques. La détection d'un SDG et en particulier la recherche d'un foramen ovale perméable (FOP), malformation la plus courante, intervient donc secondairement dans le processus de diagnostic des accidents vasculaires emboliques et notamment les AVC lorsqu'un mécanisme clair n'est pas identifié d'emblée.

Pour le moment, l'examen considéré comme « gold standard » est l'échographie cardiaque trans-oesophagienne (ETO) avec injection de « bulles » (2,3). Elle permet l'analyse de l'anatomie cardiaque, des flux sanguins et des éventuels shunts en montrant le passage des micro-bulles dans les cavités gauches. Mais cet examen est invasif et nécessite parfois la réalisation d'une anesthésie générale, rendant alors la manœuvre de Valsalva, déjà difficile lors d'un examen sous anesthésie locale, totalement impossible. De plus, d'importantes études et méta-analyses remettent en doute sa capacité diagnostique par rapport à l'échographie cardiaque trans-thoracique (ETT) (4,5) mais surtout par rapport au DTC (3,6). Cet examen permet de détecter de manière non invasive un shunt vasculaire, en utilisant le même principe d'injection intra-veineuse de micro-bulles puis en détectant des MES. L'état des connaissances actuelles nous montre une sensibilité plutôt supérieure à l'ETO et l'ETT. Il

pourrait constituer un examen de première intention dans la suspicion d'embolie paradoxale.

L'objet de ce travail est donc d'évaluer l'efficacité du DTC avec injection de micro bulles par rapport à l'ETO et à l'ETT, dans la détection des SDG chez les patients explorés dans le service de médecine vasculaire du centre hospitalo-universitaire (CHU) Saint-André à Bordeaux.

2. GENERALITES

2.1. Shunt droit-gauche :

2.1.1. Définition :

Un shunt droit-gauche est un passage de sang de la circulation veineuse, pauvre en oxygène, vers la circulation artérielle riche en oxygène. Plusieurs types de shunts existent. Nous allons définir les plus courants. Ils sont le plus souvent non fonctionnels car la pression de la vascularisation artérielle empêche le passage de fluide dans ce sens. Mais à l'occasion d'une augmentation de pression dans la circulation droite, comme lors d'un effort dit de Valsalva, ou plus rarement lors d'une augmentation pathologique de la pression veineuse, ce shunt peut être actif et être à l'origine de différentes pathologies. Ils ont d'ailleurs été définis au départ dans les maladies pulmonaires entraînant une augmentation de la pression vasculaire droite, comme dans les embolies pulmonaires ou chez certains cirrhotiques. Quand ce SDG est trop important, il peut être à l'origine d'une hypoxie chronique par manque d'oxygène dans la circulation artérielle.

2.1.2. Type anatomique :

⇒ *Foramen Ovale Perméable (FOP)*

Le FOP est la plus fréquente des malformations, responsables d'environ 95% des SDG (7). Elle résulte de la non-persistence d'une communication entre l'auricule droit et l'auricule gauche à travers l'ostium primum et secundum. Physiologique pendant la vie embryonnaire, celle-ci est sensée se fermer par l'effet de l'augmentation de pression dans l'oreillette gauche du fait de la mise en fonction de la circulation pulmonaire, fonctionnelle dans les premiers mois de vie, en plaquant le septum primum sur le secundum et ainsi obstruer les ostiums. La fermeture se poursuit anatomiquement par l'apparition d'adhérences entre les deux feuillets (figure 1).

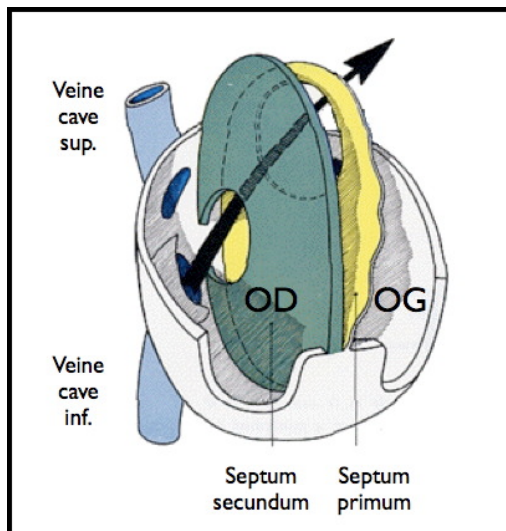


Figure 1 schéma anatomique du foramen ovale et image échographique par ETO
 (OD= oreillette droite=RA=Right Atrium, OG= oreillette gauche=LA=Left Atrium)

Dans la population générale, on considère que 25% des gens, avec des chiffres oscillant entre 20 et 28% selon les études (7–10), présentent une persistance de cette communication. Elle est plus présente chez le jeune. En effet selon des études faites à partir d'autopsie, elle concernerait 34% des moins de 40 ans, 25% des 40 à 90 ans, 20% après 90 ans (8)(11). Sa taille est comprise entre 1 et 10mm dans 99% des cas et elle a tendance à croître avec l'âge. Le passage de sang s'effectue lors de l'augmentation de pression dans l'oreillette droite qui peut se produire spontanément lors du remplissage de l'auricule droit, ou être favorisé par des manœuvres favorisant le retour veineux comme la manœuvre de Valsalva, ou être beaucoup plus permanent dans les pathologies chroniques où les pressions droites sont augmentées : maladie pulmonaire, insuffisance cardiaque, etc.

Cette communication est fortement associée à un risque d'embolie paradoxale (7,12–15). Elle permettrait le passage d'emboles directement dans la circulation artérielle oxygénée, sans passer par « le filtre » pulmonaire (16)(17).

Enfin le FOP est très souvent associé à un anévrisme du septum inter-auriculaire (ASIA), malformation touchant 1% de la population et correspondant à une excroissance au niveau du septum séparant les deux oreillettes, plus souvent retrouvée dans les maladies emboliques sans cause identifiée. L'ASIA serait associé dans 50 et 85% des cas à un FOP (7,18–20).

⇒ *Shunt intra pulmonaire* :

Ils représentent environ 4% des SDG (7), et sont rares dans la population générale. Anatomiquement ce sont des malformations artério-veineuses qui peuvent être congénitales ou acquises. Certaines pathologies augmentent le nombre de ces malformations comme par exemple la maladie de Rendu-Osler(21)(figure 2).

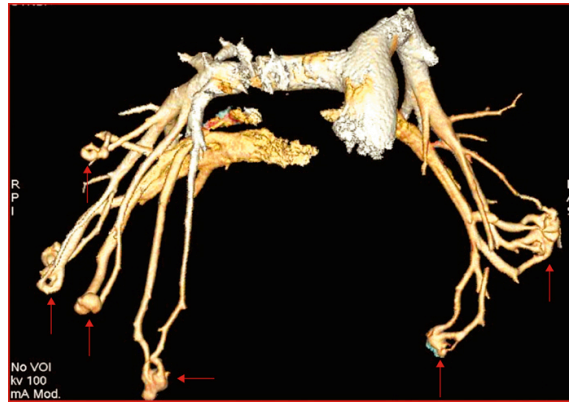

Figure 2 multiples malformations artério-veineuses pulmonaires touchant principalement les lobes inférieurs

Plus souvent responsables d'anomalie respiratoire telle que la platypnée ou l'hypoxie chronique par diminution de la concentration en oxygène dans le sang artériel à cause du shunt de la fonction respiratoire, elles peuvent aussi être à l'origine d'embolies paradoxales par absence de blocage d'un éventuel thrombus par les capillaires pulmonaires et passage direct dans l'oreillette gauche (22). Certaines études rapportent même que les principales complications des télangiectasies pulmonaires multiples sont cérébrales par migration d'emboles fibrino-cruoriques ou encore infectieuses par formation d'abcès cérébraux (23). L'examen de référence pour trouver ces fistules est l'angiographie, mais comme elles sont à l'origine d'un shunt vasculaire elles peuvent être détectées lors des examens avec injection de produit de micro-bulles et en particulier le DTC.

Lorsqu'elles sont découvertes, un traitement est envisagé en fonction des symptômes pulmonaires et emboliques. Deux solutions existent : en premier lieu, on peut emboliser les fistules, c'est le traitement le plus courant, mais quand elles sont trop nombreuses, la solution radicale reste la greffe (23).

⇒ *Communications inter-auriculaires autres*

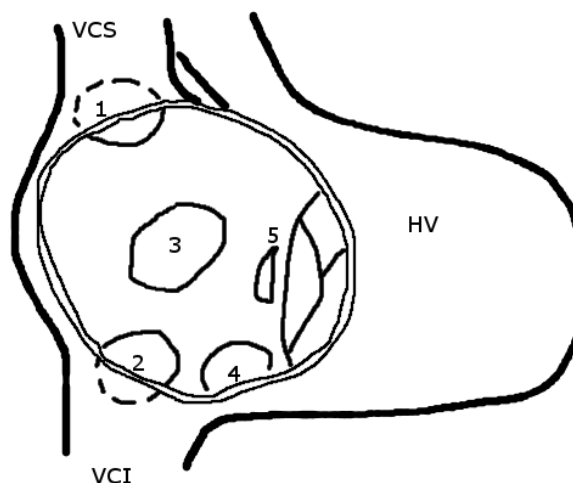
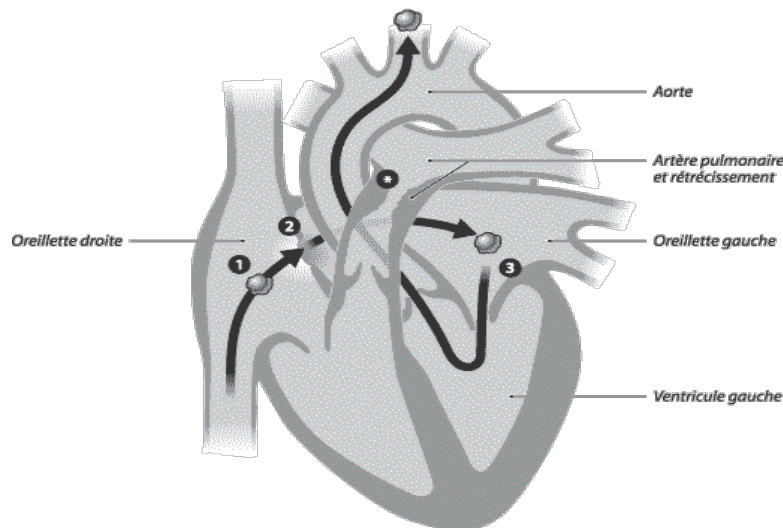


Figure 3 : Schéma montrant les différentes positions d'une communication inter auriculaire (CIA) à partir d'une oreillette droite ouverte. HV: ventricule droit; VCS: veine cave supérieure; VCI: veine cave inférieure; 1: CIA type sinus venosus; 2: CIA type bas sinus venosus; 3: CIA type ostium secundum; 4: CIA au niveau du sinus coronaire 5 :CIA de type ostium primum

Elles comprennent les autres malformations auriculaires responsables de passage de sang entre la cavité droite et la cavité gauche. Plus souvent responsables d'un shunt gauche-droit bien toléré, elles sont responsables d'uniquement 1% des SDG (7). En effet contrairement au FOP où la membrane de l'ostium primum vient se plaquer physiologiquement sur l'ostium secundum lorsque la pression gauche est supérieure à la pression droite, dans les autres types de malformations inter-auriculaires, il n'y a pas ce système de clapet anti-retour. Il existe un véritable défaut de constitution du septum, appelé defect. Le plus fréquemment il s'agit d'un défaut de constitution de l'ostium secundum, plus rarement d'un défaut de constitution d'un septum primum ou d'une communication proche du sinus veineux de la veine cave inférieure. D'autres malformations existent mais ne seront pas décrites ici (figure 3). Anecdotiques dans le cadre des SDG, elles se détectent de la même façon que le FOP.

2.1.3. Maladie associée :

⇒ *Embolie Paradoxale : ischémie artérielle*



1. L'embolie (caillot sanguin) en provenance d'une veine de la jambe ou du bassin pénètre dans l'oreillette droite.
 2. L'embolie traverse la cloison interauriculaire défectueuse entre l'oreillette droite et l'oreillette gauche et pénètre dans l'oreillette gauche.
 3. L'embolie pénètre dans le ventricule gauche pour être ensuite aspiré par l'aorte; une fois dans l'aorte, l'embolie voyage jusqu'au cerveau et cause un accident cardiovasculaire.
- * Le rétrécissement de l'artère pulmonaire entraîne une augmentation de l'écart de pression entre le côté droit et le côté gauche du cœur, accélérant le passage de l'embolie de l'oreillette droite à l'oreillette gauche.

Figure 4 schéma du mécanisme cardiaque d'embolie paradoxale au travers d'un foramen ovale perméable

L'embolie paradoxale est une notion déjà mise en évidence en 1877 par Cohnheim (24). Elle survient quand un caillot principalement fibrino-cruorique passe, via une communication intra-auriculaire, directement dans la circulation artérielle systémique (figure 4). Meister a proposé en 1987 trois critères pour définir l'embolie paradoxale (24) :

- la présence d'une embolie inexplicquée dans un territoire artériel,
- une thrombose veineuse profonde,
- une anomalie septale cardiaque responsable d'un SDG.

La localisation principale de ces accidents ischémiques serait cérébrale dans 37 à 50% des cas, puis viendraient les membres inférieurs dans 30% des cas, les membres supérieurs dans 25% des cas, les coronaires dans 7 à 9% des cas et les ischémies viscérales dans 6 à 9% des cas (25). Le problème reste l'identification de la thrombose veineuse à l'origine du thrombus. Il faudrait identifier directement le passage d'un thrombus fibrino-cruorique au

travers du shunt ce qui est très rare. Mais la suspicion reste très forte car dans certaines séries sur les embolies paradoxales, plus de 60% des patients présentaient des embolies pulmonaires lors d'un examen d'imagerie et présentaient donc des thromboses veineuses évidentes. C'est pourquoi une stratification du risque a été faite via la classification RoPE (26,27), qui évalue le risque embolique (annexe 1). Elle repose sur l'absence de facteur de risque cardiovasculaire et l'âge du patient. Ainsi un patient jeune (<30 ans) sans antécédent, qui ne serait ni diabétique, ni hypertendu, ni tabagique et présenterait une image d'infarctus cortical systématisé, aurait un score de 10 sur l'échelle RoPE et donc de très fortes probabilités que l'événement embolique soit d'origine paradoxale. Une étude réalisée sur 139 patients présentant une embolie pulmonaire (28) montre que le seul facteur prédictif de mortalité est le FOP, et que significativement, le FOP est associé à plus d'ischémies cérébrales et périphériques.

Cette embolie paradoxale est donc liée à la présence d'un SDG. Plusieurs travaux ont essayé d'évaluer les facteurs anatomiques associés à un plus fort risque d'événement embolique. Castro (16) trouve qu'un FOP de plus de 6,5cm et spontanément perméable (sans nécessité de manœuvre de Valsalva) serait associé à un plus grand risque. Homma se baserait plus sur un FOP moyen de 2,1mm (29), et Schuchlenz, lui, trouve qu'un FOP de plus de 4mm serait plus à risque de récurrence embolique (30). Plus que la taille, c'est l'association d'un SDG et d'un ASIA qui présente un vrai risque de faire une embolie paradoxale (7,12,14). L'ASIA est une malformation du septum inter-auriculaire qui serait responsable d'embolies paradoxales. La formation de thrombus in situ, l'augmentation du SDG, ou la favorisation d'une fibrillation auriculaire sont évoquées (31–33). Cette anomalie septale, présente chez 1% de la population, serait associée dans 50 à 85% des cas à un FOP(7). L'association des deux malformations est significativement plus fréquente chez les patients ayant fait un AVC sans cause reconnue que dans la population générale ou même en comparaison de patients ayant présenté un AVC avec une cause identifiable (12,14,18–20), en particulier quand l'ASIA serait > 10mm (12).

⇒ *Pour approfondir : AVC cryptogénique*

Selon la classification TOAST (34) définie en 1993, et toujours d'actualité dans les recommandations de la haute autorité de santé (HAS) sur l'accident ischémique transitoire (AIT) (35), nous pouvons distinguer cinq types de causes d'AVC ischémiques :

- athérosclérose des grosses artères : patients présentant une thrombose artérielle supérieure à 50% de sa lumière sans étiologie cardio-embolique retrouvée ;
- causes cardio-emboliques : dûes à une pathologie cardiaque source d'embolie, comme la fibrillation auriculaire ou une prothèse mécanique. Il existe des pathologies à risque élevé d'embolie mais aussi des pathologies à risque faible comme le FOP et l'ASIA. Si ces pathologies à risque faible sont les seules retrouvées comme possibles causes on parle uniquement de causes cardiaques « possibles » et on ne conclut pas à une étiologie spécifique ;
- occlusions des petites artères : atteintes lacunaires cérébrales inférieures à 1,5cm à l'imagerie sans cause embolique ou athéromateuse retrouvée, souvent associées au diabète ou à l'hypertension ;
- autres causes déterminées : rares, elles sont diagnostiquées grâce à l'artériographie ou aux prélèvements sanguins. On retrouve alors des vascularites, des coagulopathies, etc ;
- les AVC de causes indéterminées : ils comprennent les AVC de causes inconnues après un bilan de 1^{ère} intention, ceux où les investigations n'ont pas été assez loin et ceux où deux causes existent mais sans que l'une soit plus évidente que l'autre. Les AVC sans véritable cause identifiée sont dits cryptogéniques.

Plus récemment, la classification ASCOD a été proposée après une étude faite à l'hôpital Bichat (36) ; elle est similaire à cette classification mais ajoute une classe pour les dissections qui, ici, appartiennent à la première classe (annexe 2). Elle reste pour l'instant en second plan dans les différentes études sur le sujet.

Depuis longtemps on présume que les SDG (10,11,13,37,38) sont responsables d'une partie des AVC cryptogéniques : soit par embolie paradoxale, soit par des troubles du rythme tels que la fibrillation auriculaire paroxystique qui serait favorisée par ces anomalies septales dont le FOP et l'ASIA (32). En effet les études trouvent une présence plus importantes des SDG (beaucoup d'études se basent uniquement sur le FOP) dans les AVC cryptogéniques que dans les AVC avec cause identifiée (7,12–14), avec une proportion de FOP allant jusqu'à deux fois celle d'une population présentant des AVC de cause connue. Chez les jeunes de moins de 55 ans ayant fait un AVC cryptogénique, la proportion de SDG varie entre 47 et 59% (6,10), contre 25% dans la population générale. Malgré ces chiffres, aucun lien de causalité n'a pu être prouvé.

Selon l'étude de Kent (27), on remarque que plus le risque embolique (défini selon RoPE) augmente dans une population d'AVC cryptogénique, plus le pourcentage de patients présentant un FOP est important et moins la part de découverte fortuite, sans lien avec l'AVC, est faible. Toutefois, malgré les nombreuses études réalisées sur le sujet, aucune n'a réussi à montrer que le SDG, et en particulier le FOP seul sans malformation emboligène associée, était un risque indépendant de survenue d'AVC cryptogénique (39–41).

Les études sur la récurrence des AVC cryptogéniques ne vont pas non plus dans le sens d'un lien entre FOP et AVC (3,18,30,42). Il n'y aurait pas plus de récurrence d'accident vasculaire dans une population présentant un FOP que dans une population sans SDG. Selon les études, l'association avec un ASIA présente par contre un risque de récurrence.

L'American Heart Association (AHA) et l'American Stroke Association (ASA) (43) recommandent de rechercher une thrombose veineuse profonde, de manière systématique, dans les AVC de cause indéterminée associés à un FOP montrant que la stratégie diagnostique et thérapeutique prend en compte cette notion d'embolie paradoxale.

⇒ *Accident de décompression*

Lors de la plongée avec des scaphandres autonomes (bouteille d'oxygène avec détendeur) l'azote de l'air se dissout dans le sang. Lors de la remontée et donc de la décompression, l'azote liquide devient gazeux et peut donc créer des accidents emboliques gazeux. Des études ont démontré que la présence d'un SDG était un facteur de risque de la maladie de décompression (44,45).

Aucun traitement spécifique n'a prouvé une efficacité pour l'instant à part l'interdiction de faire de la plongée pour les patients ayant présenté un accident de décompression et ayant un SDG avéré. De même, aucune préconisation d'interdire aux patients présentant un SDG de faire de la plongée n'est définie, car comme nous l'avons dit plus haut il est possible que cette découverte soit fortuite.

⇒ *Platypnée :*

C'est une maladie rare touchant les personnes plutôt âgées. Elle est responsable d'une hypoxie à l'orthostatisme, principalement due à la présence d'un FOP. Dans cette pathologie le septum est horizontal dans la position debout et reçoit donc directement le flux sanguin de la veine cave inférieure (VCI), créant un SDG massif. C'est la seule indication reconnue par l'HAS de fermeture d'un FOP, devant une amélioration notable de patients très touchés dans leur vie courante (46)

⇒ *Migraine :*

Tout comme pour l'embolie paradoxale le lien entre migraine, en particulier avec aura, et FOP est très souvent évoqué. Plusieurs mécanismes sont évoqués comme le passage de micro-thrombi ou la sécrétion d'hormone due à la malformation. La présence plus élevée de SDG chez les patients souffrant d'une migraine est avérée et encore plus importante quand la migraine est associée à une aura, malgré des études à bas niveau de preuve (47). Des tentatives d'études prospectives sur les effets bénéfiques éventuels de la fermeture d'un FOP chez des patients migraineux n'ont malheureusement montré aucun bénéfice et les complications habituelles de la fermeture ont montré une balance bénéfice-risque bien défavorable. Le lien entre FOP et migraine pourrait être dû à une association génétique entre les deux pathologies (48).

2.2. Moyen de détection :

Pour la recherche de SDG, trois moyens de détection existent : l'échographie trans-thoracique (ETT), l'échographie trans-oesophagienne (ETO) et celui qui est l'objet de notre étude le doppler trans-crânien (DTC). Ils sont potentialisés par l'injection intra-veineuse de micro-bulles et par la réalisation de la manœuvre dite de Valsalva (effort à glotte fermée lors d'une inspiration profonde puis d'une expiration forcée) qui, en augmentant les pressions de retour veineux, augmente la pression de l'auricule droit et donc augmente voire fait apparaître un éventuel SDG (16). Le plus souvent, on se sert de sérum salé ou glucosé (49), les produits spécifiques fabriqués par les laboratoires pharmaceutiques n'ayant pas montré de supériorité dans la détection des SDG et présentant un coût bien supérieur (50,51).

2.2.1. ETT :

⇒ *Modalités :*

L'ETT est le plus vieil examen réalisé pour l'étude de l'activité cardiaque. Il est facilement réalisable en pratique, il n'est ni invasif ni contraignant pour le patient. Il demande par contre un opérateur entraîné à ce type d'examen. Pour améliorer son efficacité on peut lui ajouter :

- le mode doppler couleur : permettant de visualiser un flux sanguin, dans notre cas un flux passant au travers du septum inter-auriculaire ;
- l'injection d'un produit de contraste permettant de visualiser des bulles dans l'oreillette gauche dans les trois premiers cycles cardiaques après l'injection, signant une communication droite-gauche. Ces produits de contraste peuvent être une solution salée ou glucosée agitée avec une faible quantité d'air permettant de créer des micro-bulles de gaz, soit des produits pharmaceutiques comme l'Echovist® ou le Levovist® à base de galactose. Dans la détection des SDG les produits pharmaceutiques n'ont pas montré de supériorité par rapport aux solutions salines, alors que leur coût est bien supérieur et que leurs possibles effets secondaires sont mal évalués (50,51) ;

- le mode seconde harmonique augmentant la résolution des agents de contraste. On détecte alors des fréquences deux fois supérieures au signal émis, dues à la réflexion du signal sur le produit de contraste et en particulier sur les bulles d'air.

⇒ *Efficacité dans les SDG*

Sa sensibilité et sa spécificité ne sont pas bonnes en utilisation courante pour la détection des SDG (20). Toutefois, depuis quelques années déjà, l'apparition de la détection en seconde harmonique a permis d'augmenter grandement la performance de cet examen. En effet cette technique accentue la visualisation des micro-bulles injectées et donc augmente la sensibilité de l'examen, jusqu'à le rendre aussi efficace que l'ETO selon certaines études (4,5,52). Il serait même particulièrement efficace en termes de valeur prédictive négative qui avoisinerait les 100% (52). Mais Souteyrand a montré en 2006 que l'ETT même en imagerie de seconde harmonique, ne détectait pas tous les SDG (6), et la récente méta-analyse montre que l'ETT a une très bonne spécificité mais une mauvaise sensibilité (3), rendant cet examen moins bon pour le dépistage.

Ses atouts restent sa facilité de réalisation et la possibilité de réaliser facilement une épreuve de Valsalva contrairement à l'ETO.

2.2.2. ETO :

⇒ *Modalités :*

L'échographie doppler trans-oesophagienne (ETO) est un examen invasif. Il consiste à introduire une sonde d'échographie par la bouche pour réaliser un examen du cœur à travers la paroi de l'œsophage. Cela permet une meilleure visualisation du cœur car on s'affranchit de la paroi osseuse, de la couche graisseuse, et des éventuels gaz pulmonaires diminuant la résolution de l'examen thoracique (figure 5). Mais il nécessite au moins une anesthésie locale avec un spray type xylocaïne pour abolir le réflexe nauséux, et s'associe avec une sédation par benzodiazépine pour relaxer le patient, imposant une surveillance clinique pendant quelques heures. Parfois, l'examen étant mal toléré voire irréalisable avec un patient éveillé le recours à l'anesthésie générale est nécessaire. On se retrouve donc avec des risques dus à l'anesthésie et une impossibilité de réaliser une manœuvre de Valsalva qui,

pourtant, améliore l'efficacité de l'examen. Les modes de détection et d'amplification sont les mêmes que pour l'ETT.

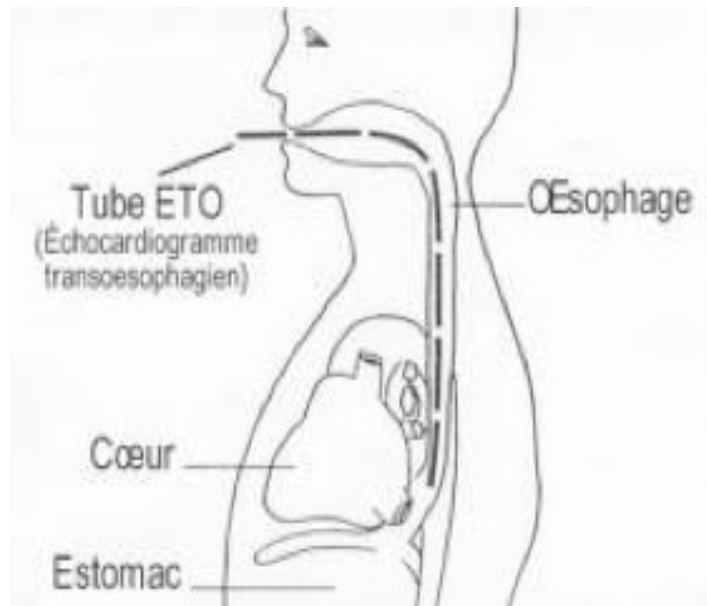


Figure 5 schéma représentant la position de la sonde d'ETO lors de l'examen

⇒ Efficacité dans les SDG

C'est l'examen considéré comme le « gold standard » pour la détection des SDG et en particulier des FOP dans les recommandations (2,35,51). Que l'ETO soit comparée à l'autopsie (53) ou à l'ETT (20,54,55), elle montre une supériorité diagnostique dans la détection des SDG, avec une sensibilité et une spécificité proche de 100% dans les premières études, quand on associe doppler couleur et épreuve de contraste dans le même examen (53). De plus, et sur ce point, personne ne pourra contester la supériorité de l'ETO, elle permet une analyse bien plus fine de l'ensemble du cœur et donc un bilan bien plus complet en particulier dans le bilan post AVC ischémique (56–58), avec une meilleure détection des thrombi intra cardiaques, des anévrismes du septum auriculaire, et autres malformations vasculaires, etc.

L'ETO est donc un examen très utile dans le bilan secondaire, mais dans la détection pure et simple des SDG, elle est de plus en plus remise en question. En effet l'ETO reste un examen invasif et les études récentes tendent à prouver que l'ETT avec 2^{nde} harmonique (4,5,52) ou le DTC avec injection de micro-bulles (3,50,59,60) sont plus rapidement faisables et auraient des performances similaires à l'ETO. On remarque en plus dans ces études que

l'ETO, considérée comme le « gold standard », ne détecte pas tous les SDG, et que les deux autres examens permettent de détecter des SDG passés complètement inaperçus à l'ETO. La remise en question de cet examen comme référence est donc légitime (61) et devrait être pris en compte dans les recommandations.

Cependant, L'ETO reste le meilleur examen pour analyser l'ensemble de l'anatomie cardiaque (62).

2.2.3. Doppler trans-crânien

⇒ *Modalités*

Le doppler trans-crânien a été décrit dans les années 1980 (63), et se réalise avec une sonde doppler identique à celle utilisée pour l'ETT, 2 MHz étant la fréquence optimale de détection. Trois fenêtres, toutes trans-osseuses, existent : trans-temporal, trans-orbitaire ou foraminale. La voie trans-temporale permettra une meilleure visibilité de l'artère cérébrale moyenne et la voie foraminale permettra une meilleure visibilité de la fin des artères vertébrales et du tronc basilaire. La fenêtre orbitaire étant utilisée quand la fenêtre temporale est non disponible du fait d'une mauvaise fenêtre osseuse

La réalisation de l'examen se fait avec un patient allongé. Il débute par un repérage de l'ensemble des principales artères cérébrales (polygone de Willis dans son ensemble par voie trans-temporale ou par voie foraminale) (figure 6, 7 et 8). A ce moment les calculs de vitesses, résistances et sténoses sont effectués (figure 9).

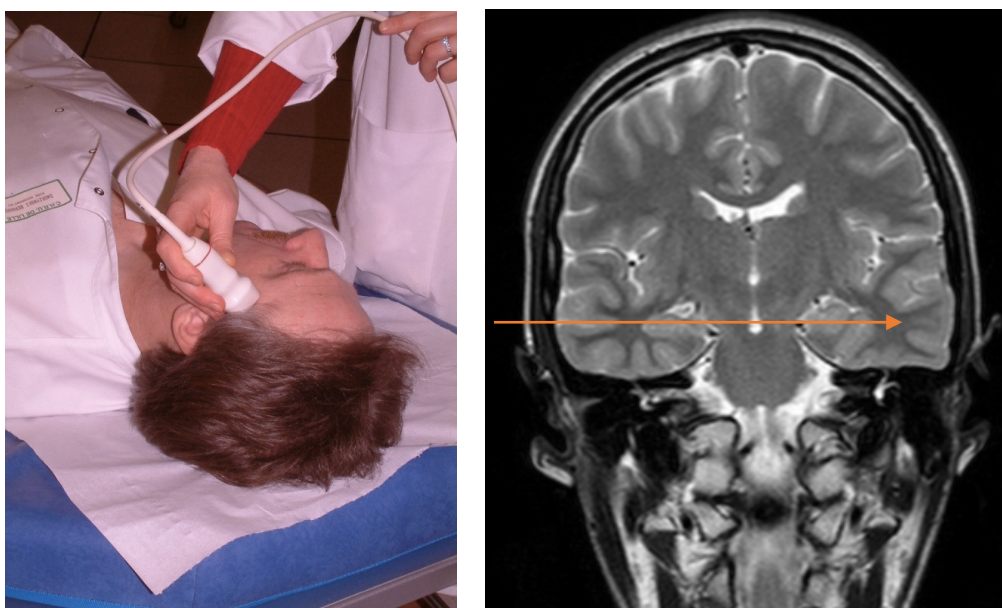

Figure 6 réalisation d'un DTC par voie trans-temporale et coupe scannographique frontale explicative de la coupe échographique réalisée

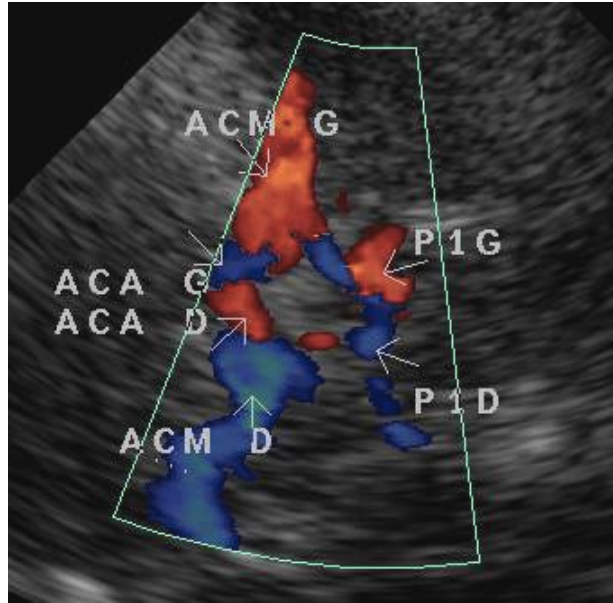


Figure 7 coupe du polygone de Willis en DTC par voie trans-temporale (ACM : artère cérébrale moyenne, ACA artère communicante antérieure, P : artère communicante postérieure)

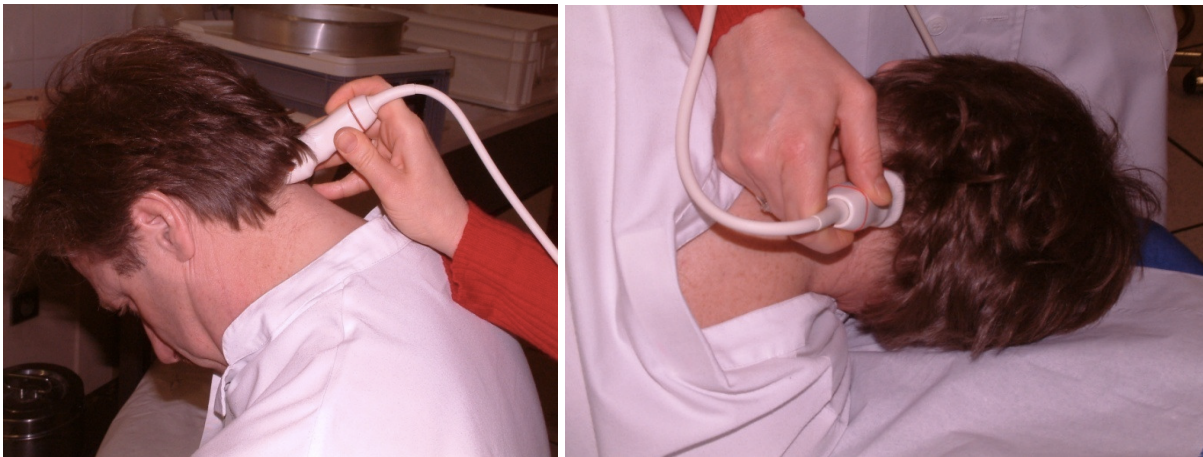


Figure 8 réalisation d'un DTC par voie trans-foraminale

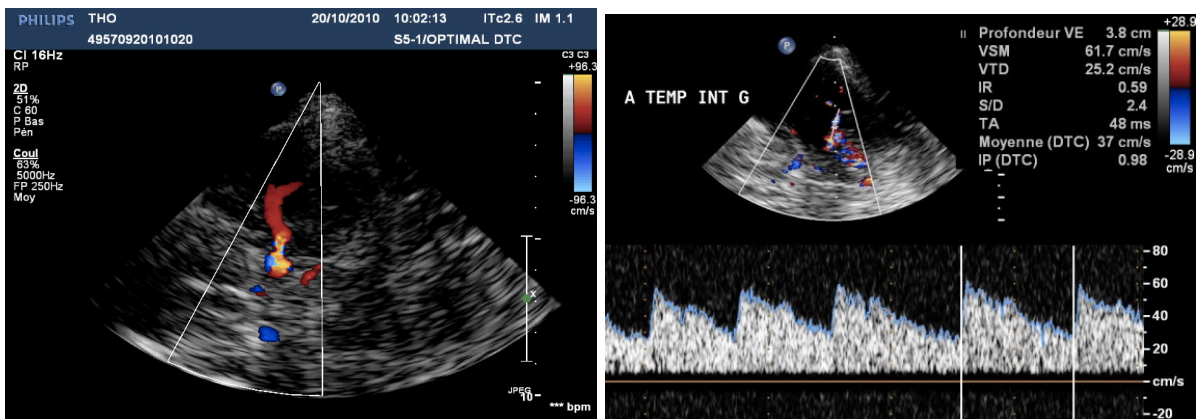


Figure 9 : A gauche sténose de l'artère cérébrale moyenne. A droite analyse du flux sanguin au doppler d'une artère tempore interne.

Dans le cadre de la recherche de MES on va essayer de mettre en évidence des micro-signaux d'intensité très forte et de courte durée, en raison de leur taille ou de leur composition, lors d'un examen prolongé. Ils peuvent être spontanés ou provoqués par l'injection intra-veineuse de micro-bulles. Pour cela un casque disposant d'une sonde doppler en face de chaque fenêtre temporale est mis en place (figure 10). Ce casque permet une reproductibilité de l'examen et de prolonger les enregistrements en fonction des besoins. Les microbulles vont être créées par le mélange de 1ml d'air avec 9ml de solution saline ou glucosée (figure 11).

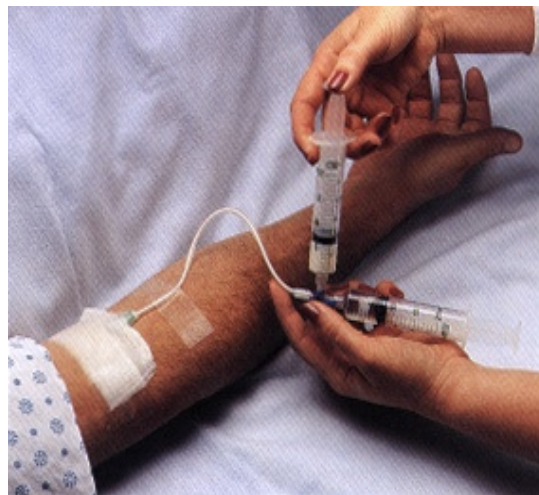


Figure 10 : dispositif permettant le mélange d'1 ml d'air avec 9 ml de solution salée ou glucosée.

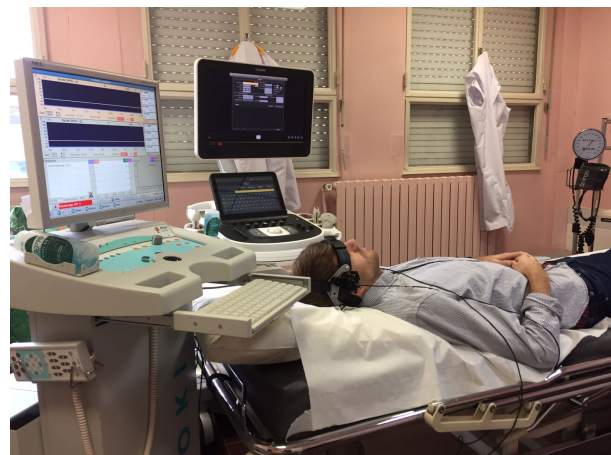
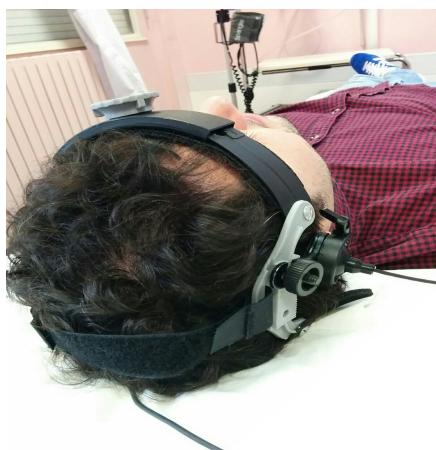
Figure 11 casque de DTC et exemple d'installation d'un patient

Les MES sont des signaux doppler de haute intensité et de courte durée dus au passage intra vasculaire de micro-embolies (1). L'intensité du signal dépend de la nature et de la taille de l'embolie mais aussi de beaucoup de paramètres techniques comme la fréquence d'émission, la fenêtre, le seuil de détection, etc. Tout cela est ajusté par l'opérateur en fonction du patient. Le casque permet donc une installation stable dans la durée et reproductible. Il faut aussi distinguer les MES des artefacts éventuels dus aux mouvements du patient et du matériel. La détection multiporte permet de visualiser un MES successivement sur deux sites différents avec la même sonde, alors que l'artefact sera visualisé simultanément sur les deux sites. En outre, les artefacts s'inscrivent de part et d'autre de la ligne de base, tandis que les MES qui se déplacent à la vitesse du sang sont centrés sur la fréquence moyenne (figure 12 et 13).

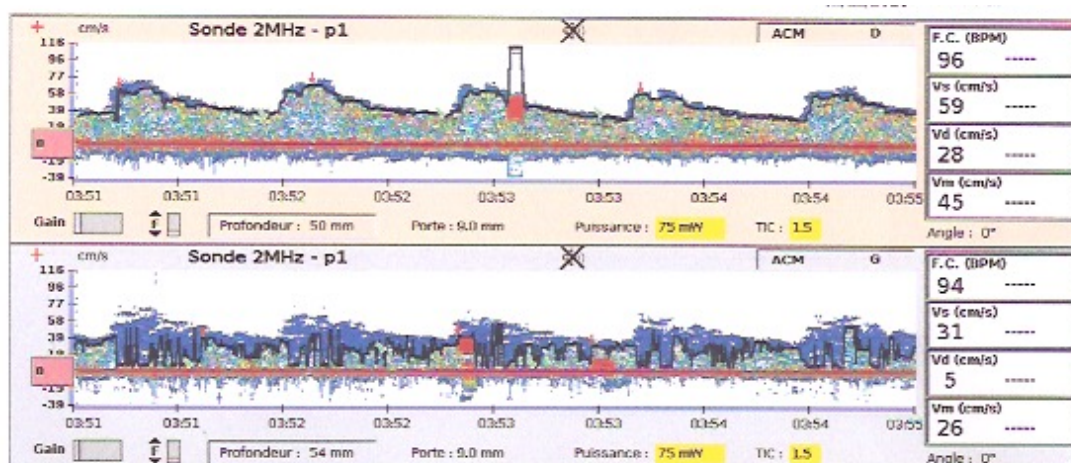


Figure 12 : image de bulles lors d'un enregistrement DTC à l'aide d'un casque LOOKY

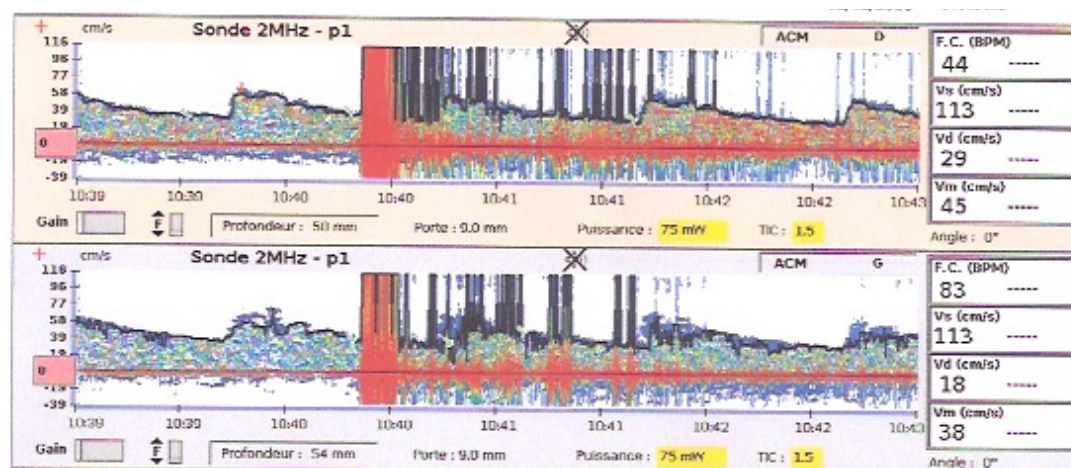


Figure 13 : image d'artefact lors d'un enregistrement DTC à l'aide d'un casque LOOKY

Le son effectué par le MES est aussi très caractéristique. C'est pourquoi l'enregistrement va comporter la courbe de fréquence habituelle mais aussi un enregistrement audio.

La manœuvre de Valsalva est réalisée pour augmenter la pression dans l'OD et dépasser celle de l'OG et ainsi créer le SDG. Selon les recommandations de Venise en 2000 (51) elle doit être débutée, par une inspiration profonde, 5 secondes après l'injection de microbulles et maintenue pendant au moins 5 secondes avant l'expiration forcée. On peut contrôler cette manœuvre en faisant expirer le patient dans un manomètre. L'expiration lente, 5 à 10 secondes, doit être maintenue à une pression supérieure à 40mmHg pour une bonne preuve d'efficacité. Les autres techniques sont équivalentes mais moins reproductibles et sont souvent sources d'artefact par des mouvements de tête.

Du fait de sa réalisation assez aisée et de son caractère facilement reproductible le DTC, couplé à l'échographie trans-cranienne, présente plusieurs applications que ce soit en aiguë ou en chronique et que ce soit dans des mains expertes ou moins qualifiées comme les services de réanimation ou d'urgence (64). Ainsi il va pouvoir servir (49,65) :

- En aigu : il permet l'étude des vitesses d'écoulement sanguin dans les vaisseaux et en particulier les vitesses diastoliques. En effet les artères cérébrales sont dilatées en diastole pour permettre une irrigation et un flux sanguin constant, contrairement aux muscles par exemple. Ainsi une diminution de la vitesse diastolique ou de la pression artérielle moyenne peut traduire une atteinte cérébrale ce qui peut être intéressant dans le dépistage et l'évaluation des AVC ischémiques, dans le suivi neurologique du traumatisé crânien, dans la recherche d'une hypertension intra crânienne, dans la déclaration de l'état de mort encéphalique ou dans l'évaluation du retentissement neurologique en post-chirurgie. D'autre part, en étudiant le diamètre des artères et la vitesse du flux, on peut évaluer le vasospasme cérébral compliquant les AVC hémorragiques. Enfin il peut permettre de détecter une dissection artérielle intra-crânienne ou une dissection de l'artère vertébrale.
- En chronique : il étudie la vascularisation cérébrale et comme les autres doppler vasculaires, il évalue le degré d'occlusion d'une artère et les voies de

suppléances existantes. Avant une chirurgie carotidienne, il peut être intéressant d'évaluer la réserve vasomotrice des vaisseaux, grâce au test à l'acétalozamide, qui va permettre d'étudier la capacité de vasodilatation des artères cérébrales. Il permet de rechercher des malformations artérioveineuses, de suivre des anévrismes et de rechercher l'artériopathie drépanocytaire. Enfin il détecte des MES. Dans le cadre de l'athérome carotidien, par exemple, il peut être spontané et il est alors détecté au cours d'un monitoring qui dure plus d'une heure et il permet de relier accident ischémique et plaque d'athérome. Ces MES spontanés sont aussi visibles lors d'études sur la chirurgie carotidienne ou cardiaque, ainsi que chez les patients porteurs de valves mécaniques. Grâce à l'injection à l'épreuve de bulles intra-veineuse, il permet la détection des SDG, en repérant les micro-signaux d'apparition précoce et non filtrés par la circulation pulmonaire durant les premiers cycles cardiaques.

⇒ *Efficacité dans les SDG :*

Dans la détection des SDG, le DTC fait débat sur son utilité en première intention ou non. En effet l'ETO reste le « gold standard » (2,51) alors que le DTC a montré à plusieurs reprises son efficacité pour repérer les SDG par apport à l'ETO. Dans toutes les études réalisées à ce jour, on trouve des sensibilités très fortes, allant de 89 à 97% (6,59,62,66–69). De même, la valeur prédictive négative est très élevée, allant même jusqu'à 100% pour Souteyrand (6). L'examen doit être considéré comme positif dès la présence d'une bulle au niveau d'une artère cérébrale moyenne. Si on augmente le seuil de positivité à 3 voire 10 bulles on va gagner en spécificité mais on va perdre en sensibilité (62) ce qui est peu intéressant pour un test de dépistage. Depuis l'évaluation de cet examen, la place de « gold standard » de l'ETO est remise en cause car lors de ces études comparatives on se rend compte que le DTC détecte plus de SDG que l'ETO (60,70). Même si ces résultats sont à relativiser car le DTC détecte en plus des shunts qui ne sont pas intra-cardiaques. La réalisation aisée et reproductible de cet examen, la meilleure réalisation de la manœuvre de Valsalva par rapport à l'ETO où le tube empêche de bien réaliser cet effort, devrait le mettre en premier plan dans la recherche des SDG.

2.3. Issue thérapeutique

2.3.1. Traitement médical :

Tout d'abord aucun traitement n'est recommandé chez les patients porteurs d'un foramen ovale découvert de manière fortuite et totalement asymptomatique. Dans le cas où le foramen ovale est symptomatique, deux traitements s'opposent : l'antiagrégant plaquettaire, et les anticoagulants représentés par les anti-vitamines K (AVK). Les études comparant les deux thérapies que ce soit dans le cadre de l'AVC en général sur la Cohorte WARSS (71), ou plus précisément dans le cadre des foramens ovales symptomatiques avec la cohorte PICSS (72), ne trouvent pas de diminution du risque d'accident ischémique dans le bras anti-vitamine K par rapport au bras anti-agrégant plaquettaire. Les AVK présentant plus de risques d'effets secondaires hémorragiques et ayant une utilisation plus complexe du fait de l'équilibre de la dose, l'aspirine à faible dose (50 à 325mg) ou le clopidogrel (75mg) sont recommandés en premier lieu (73). Toutefois dans le cadre de la recherche de TVP recommandée par l'AHA et l'ASA, si une TVP est découverte, alors le traitement par AVK est recommandé (43)(74).

2.3.2. Fermeture du FOP:

La deuxième solution est la fermeture du foramen ovale qui est faite par voie percutanée, relativement simple dans sa mise en place et présentant peu d'effets secondaires, décrits comme rares. Elle est efficace à plus de 90% (75). La fermeture chirurgicale par voie thoracique est trop à risque pour une pathologie n'ayant pas prouvé à 100% son implication dans l'AVC. Ainsi plusieurs études ont étudié le risque de récurrence en comparant traitement médical et fermeture du foramen ovale mais seulement deux se basent sur une population prospective. Ce sont les études CLOSURE 1 (76) et RESPECT (75). La première a été beaucoup critiquée sur sa réalisation avec une population faible et un protocole pas forcément adapté (74). La deuxième, bien mieux réalisée, a plus de valeur. On retrouve le même résultat : dans une population d'AVC cryptogénique, la fermeture d'un FOP ne montre pas de diminution des récurrences ischémiques par rapport à une population traitée médicalement. Toutefois, dans l'étude RESPECT, l'analyse des sous-groupes retrouve

un intérêt à la fermeture si le patient présente des facteurs de risques comme un ASIA ou un SDG de taille importante. Une récente méta-analyse (77) conforte ces conclusions en soulignant que la mise en place d'un dispositif Amplatzer® de fermeture percutanée diminue le risque de récurrence mais est associée à une augmentation du risque de complications secondaires.

Des compléments d'information sur le sujet sont en cours, en France avec l'étude CLOSE, qui concerne aussi le CHU de Bordeaux, et dans le monde avec les études PC trial et REDUCE, et elles permettront sûrement de voir plus clair dans la stratégie thérapeutique à suivre.

Aucune recommandation précise n'a pour l'instant été publiée en France. Pour résumer, l'état des connaissances actuelles, un foramen ovale symptomatique avec embolie paradoxale se traite par antiagrégant plaquettaire s'il n'est pas associé à un facteur de récurrence d'embolie, par AVK si on retrouve une TVP dans le bilan d'extension. Enfin, la question de la fermeture se pose dans les cas d'un foramen ovale symptomatique associé à un ASIA ou à une malformation emboligène associée.

3. Recherche clinique

3.1. Matériel

3.1.1. Étude

Etude rétrospective monocentrique observationnelle, réalisée dans le service de médecine vasculaire, au CHU de Saint-André à Bordeaux entre le 1^{er} novembre 2013 et le 1^{er} octobre 2016.

3.1.2. Population

⇒ *Critères d'inclusion*

Tous les patients ayant eu un DTC, quelle que soit l'indication, avec injection de micro-bulles à la recherche d'un SDG ou DTC à la recherche de MES.

⇒ *Critères d'exclusion*

Les patients présentant une fenêtrure osseuse ne permettant pas de réaliser le DTC mais dont l'examen avait pour but la recherche d'un SDG sont répertoriés puis exclus secondairement.

3.1.3. Données des dopplers

Le DTC est considéré comme positif dès la présence d'une bulle. Entre 1 et 3 bulles il est considéré comme passage faible de bulles, entre 3 et 10 bulles passage modéré, au-dessus de 10 bulles comme passage important et enfin très important dans le cas d'une impossibilité de comptage des bulles décrite comme un phénomène de « rideau » au doppler.

Cet examen est comparé à l'ETO et l'ETT. Quand le compte rendu d'échographie cardiaque rapporte un nombre de bulles retrouvées dans les cavités gauches, nous posons comme postulat que moins de 10 bulles est équivalent à un SDG de faible intensité, de 11 à 29 bulles équivaut à une intensité modérée et plus de 30 bulles équivaut à une intensité importante en se basant sur l'étude française de Cabanes (78).

Les résultats reportés dans le recueil de données vis à vis de la taille du FOP sont notés : petit pour un FOP < 2mm, modéré pour un FOP entre 2 et 10mm et grand pour un

FOP > 10mm (53) ; quand la taille n'est pas précisée mais que le FOP est décrit de manière littérale, il est alors comptabilisé en fonction de sa dénomination avec le même classement de petit à grand. Si le SDG a été décrit à l'ETT et à l'ETO, nous ne retenons que les résultats de l'ETO.

La présence d'un ASIA ou d'une malformation cardiaque possiblement emboligène est notée lors de la lecture du compte rendu d'échographie cardiaque.

3.1.4. Données démographiques

Nous recueillons, pour chaque patient, lors de son entrée pour la pathologie concernée par la réalisation du DTC :

- les motifs de consultations : AVC, ischémie viscérale et des membres, thromboses récidivantes ;
- les facteurs personnels de risques cardiovasculaires : cholestérol, diabète, tabagisme, hypertension, surpoids ($25 < \text{IMC} \leq 30$), obésité ($\text{IMC} > 30$) ;
- les antécédents personnels et familiaux d'AVC et d'accident thromboembolique sont recensés ;
- les analyses biologiques des patients à leur entrée pour la pathologie initiale motivant la prescription du DTC avec recueil des taux de LDL, HDL et TG et des tests de trouble de la coagulation : anomalie de la protéine C et S, mutation du facteur II ou V, présence d'un taux élevé d'anti-thrombine, présence d'un anticoagulant circulant ou d'un marqueur de syndrome des anti-phospholipides ;
- le traitement éventuel mis en place après la découverte de FOP : antiagrégant plaquettaire et anticoagulant pour le traitement médical, et fermeture percutanée pour le traitement chirurgical.

3.2. Méthode

3.2.1. Recueil des données

La recherche des patients a été effectuée via le logiciel Dx Planning avec les codes SA-VASHITS et SA-VASEDTSATRA.

La recherche des comptes rendus de DTC, ETT et ETO, comme la recherche des données démographiques, ont été effectuées sur le logiciel Dx Care. Pour le recueil démographique l'observation médicale la plus proche au moment de l'admission pour la pathologie motivant la réalisation du DTC sera sélectionnée.

3.2.2. Réalisation des examens

Les DTC sont effectués par deux échographistes entraînés et formés du service de médecine vasculaire du CHU de Saint-André. Ils utilisent du sérum glucosé agité avec 1ml d'air par 10ml de solution pour créer les microbulles. Les bulles sont comptabilisées par analyse auditive et visuelle de la manière décrite paragraphe 2-2-3. L'analyse des deux artères temporales est effectuée si possible simultanément avec le matériel Looky.

L'ETT et l'ETO sont effectuées au CHU Saint-André et Pellegrin par les cardiologues du service correspondant. Les modalités de réalisation des micro-bulles et leurs recueils sont identiques au DTC. Lorsque les résultats ne sont pas retrouvés sur le logiciel Dx Care, le médecin traitant et le cardiologue du patient sont contactés.

3.2.3. Analyses statistiques

L'analyse de ces résultats sera exprimée en valeur absolue pour les données quantitatives, et en pourcentage pour les variables discrètes.

Les données démographiques seront exprimées si possible en moyenne avec l'écart type, le minima et la maxima.

Lorsque cela est nécessaire des tests statistiques pour évaluation d'une significativité ont été effectués avec un test de Fisher ou au test du Chi 2, avec une valeur $p < 0,05$.

3.3. Résultats

3.3.1. Population :

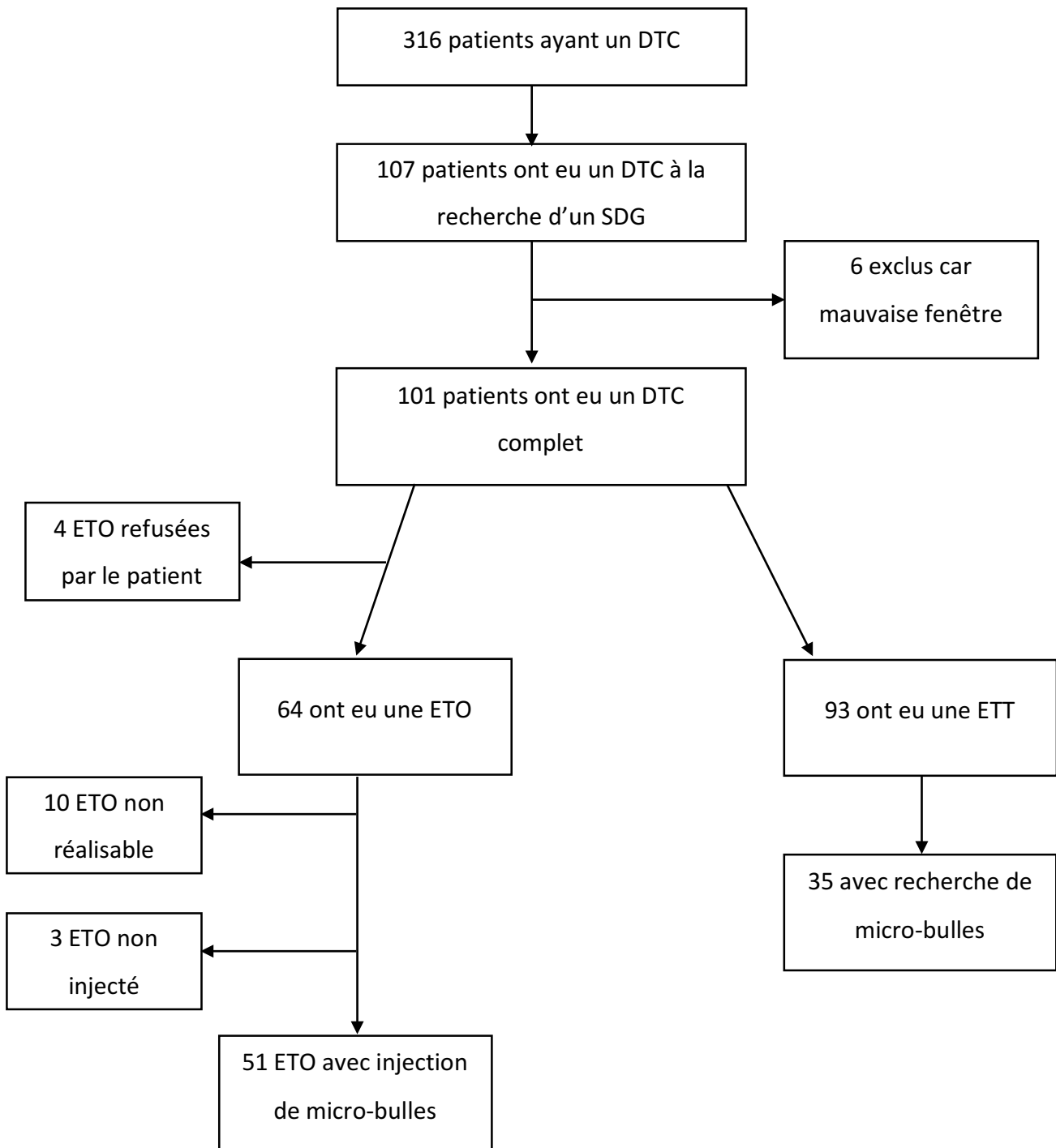


Figure 14 diagramme de flux

Le recueil d'examen par le logiciel Dx Planning retrouve 316 examens réalisés par deux opérateurs. 232 pour l'un, 86 pour l'autre. 107 patients sont identifiés comme ayant eu un DTC avec recherche de MES dans le but de détecter un SDG durant une période de trois

ans. Sur les 107 patients inclus, 6 non pas pu bénéficier d'un DTC à cause d'un problème de fenêtrage osseuse empêchant la bonne visualisation du polygone de Willis et de l'artère cérébrale moyenne. Sur ces 6 patients, l'un a 65 ans, les autres ont entre 73 et 85 ans. Il est à noter qu'un de ces patients présente un SDG à l'ETO. (figure 13)

Nous avons donc une population totale de 101 patients ayant eu un examen trans-crânien complet. 53 ont eu une ETO et un DTC avec épreuve de bulles, et 35 ont eu une ETT et un DTC avec épreuve de bulles.

Dans cette population il y a 50 femmes pour 51 hommes. L'âge moyen est de 51 ans (+/- 15,8 ans) et l'âge médian est de 49 ans, avec un âge minimal de 19 et un âge maximal de 84 ans. 63% des patients ont moins de 55ans (figure 15).

Les données démographiques complètes sont répertoriées dans le tableau 1.

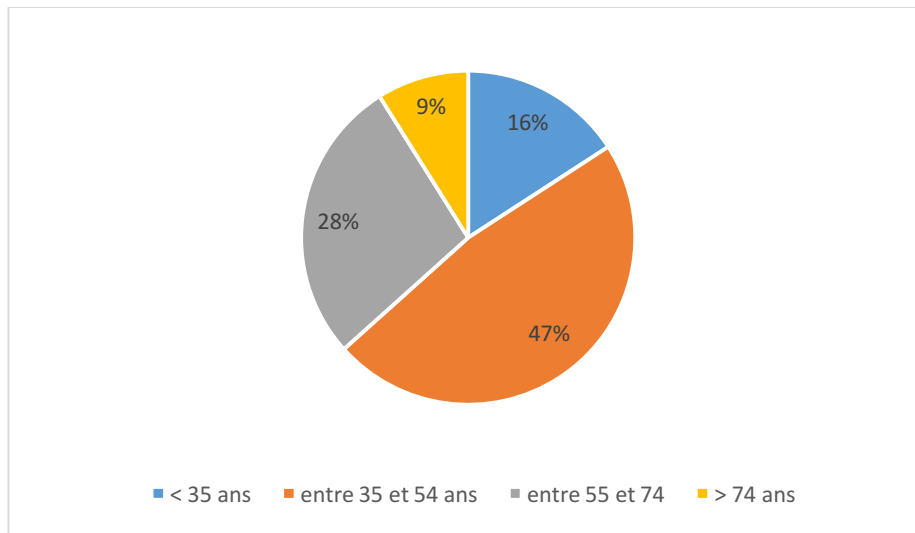


Figure 15: pourcentage de patients en fonction de l'âge

Caractéristiques	Population étudiée, n=101 (%)
Homme (n,%)	51 (51)
Femme (n,%)	50 (50)
Age (années, ecart type)	51 (+/_ 15,8)
HTA (n,%)	27 (27)
Migraine (n,%)	7 (7)
Diabète (n,%)	7 (7)
Surpoids (n,%)	20 (20)
Obésité (n,%)	18 (18)
Tabac (n,%)	49 (49)
Dyslipidémie (n,%)	19 (19)
Antécédent thrombo embolique (n,%)	41 (40)
Antécédents familiaux d'ischémie artérielle (n,%)	20 (20)

Tableau 1 données démographiques exprimées en valeur absolue et en pourcentage de la population totale (n=101)

3.3.2. indications :

Le motif de recherche de SDG est (figure 15) :

- chez 60 des patients, motivé par un bilan d'accident vasculaire cryptogénique qu'il soit transitoire ou persistant ;
- chez 8 patients, pour un accident ischémique de cause connue avec nécessité d'un bilan cardiaque secondaire à préciser ;
- chez 21 patients, pour exploration d'une thrombose artérielle du membre supérieur ou inférieur ;
- chez 9 patients, pour une ischémie viscérale, que ce soit mésentérique, rénale ou splénique, 1 présentait un embolie rénal et splénique et un AVC cryptogénique ;
- chez 1 patient, pour le bilan pré-fermeture d'un auricule gauche ;
- chez 1 patient, pour une cause non identifiable : la mention recherche d'un SDG était uniquement spécifiée.

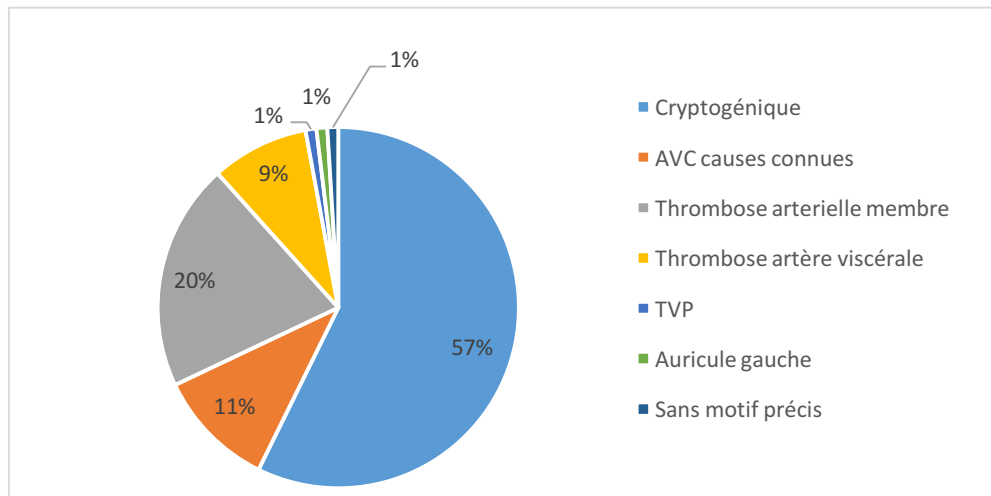


Figure 16 répartition des motifs de prescription d'imagerie

3.3.3. Résultats principaux :

Au total nous avons donc identifié, dans cette population, 55 patients porteurs d'un SDG détecté par l'une des méthodes dont 29,1% par ETT, 65,4% par ETO et 96,4% par DTC. 4 patients sont positifs en DTC et négatifs à l'ETO contre 1 patient positif en ETO et négatif en DTC et 1 patient positif à l'ETT et négatif au DTC quand 7 sont positifs au DTC et négatifs à l'ETT. Sur les 55 SDG, 33 sont des FOP avérés à l'échographie cardiaque, 9 sont rapportés comme des SDG d'origine indéterminée à l'ETT ou l'ETO et 1 est une malformation artério-veineuse pulmonaire avérée, les autres sont des examens positifs uniquement au DTC sans examen comparatif permettant d'évaluer l'origine du shunt.

21 patients sont porteurs d'un ASIA et ils sont tous associés à un examen positif pour un SDG soit 20% de la cohorte. Précisons que dans ces 21 patients, 9 ASIA n'ont été découverts qu'à l'ETO et 2 n'ont été découverts qu'à l'ETT, les autres ont été vus par les deux examens.

⇒ EDTC vs ETT et ETO :

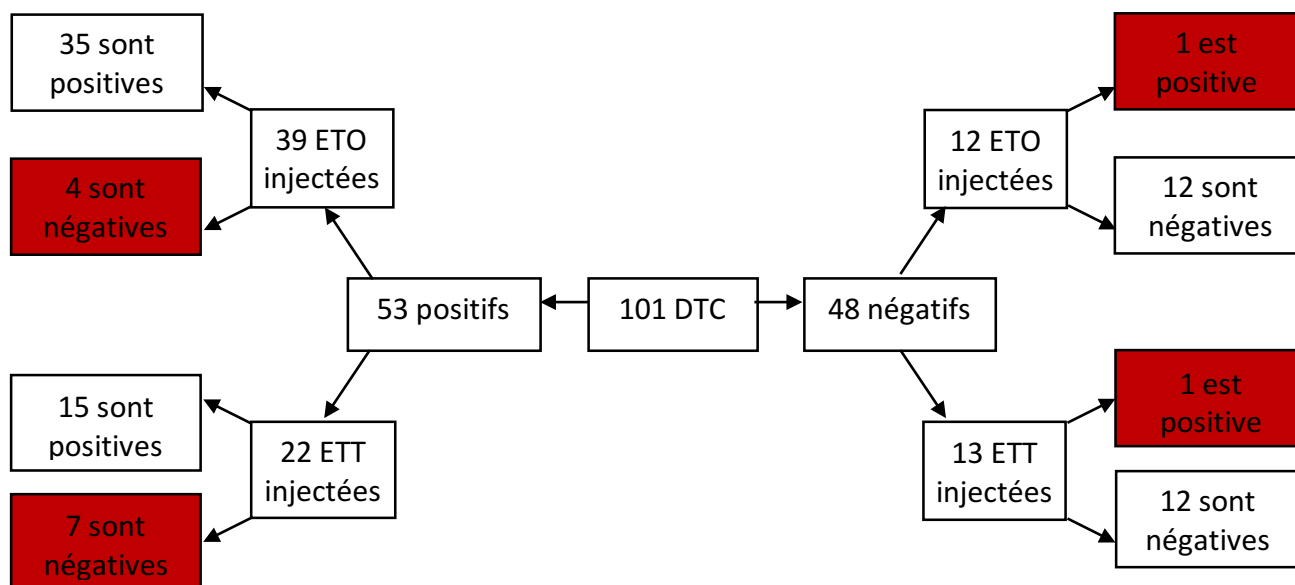


Figure 17 : comparaison des résultats du DTC en fonction des résultats positifs et négatifs par rapport à l'ETT et à l'ETO

Nous avons déjà précisé que 6 patients n'ont pu avoir cet examen au complet par défaut d'une bonne fenêtre osseuse temporale et donc une mauvaise visualisation de l'artère temporale moyenne. Sur les 101 examens restants, on retrouve que 48 ont eu un examen négatif et 53 ont montré une présence de bulles.

Dans les 48 négatifs :

- 12 ont eu une ETO avec injection de produit de contraste et 1 seul est positif à l'ETO. Cet examen a été réalisé dans un contexte de bilan d'AVC cryptogénique chez une patiente, âgée de 56 ans, qui présentait un surpoids mais pas d'autre antécédent cardiovasculaire. Le compte rendu de l'ETO rapporte une épreuve de contraste positive mais un important effet de lavage par la VCI et une absence de visualisation des bulles au niveau d'un éventuel foramen ovale. La conclusion sur le compte rendu de l'ETO parle soit d'un FOP soit d'un possible shunt-pulmonaire. Il n'y a pas d'ASIA retrouvé. L'ETT pour cette patiente n'étudie pas le septum inter-auriculaire. Il lui est proposé une inclusion dans le protocole RESPECT ESUS visant à comparer les bénéfices du Dabigatran vs Acide Acétylsalicylique, mais la patiente refuse d'intégrer cette cohorte. Après discussion avec l'opérateur de cette ETO il s'agit de résultats douteux sur l'existence d'un SDG et en particulier intra-cardiaque. Une

relecture de l'examen sera demandée à l'opérateur de l'ETO qui après vérification conclut à une éventuelle malformation artériovoineuse sans SDG clairement avéré.

- 13 ont eu une ETT avec injection de produit de contraste et 1 est positif à l'ETT. Cet examen a été réalisé dans un contexte d'AVC de cause connue chez une patiente, âgée de 50 ans, qui présentait un surpoids mais pas d'autre antécédent cardiovasculaire. L'ETT retrouve un passage de 5 à 6 bulles de l'oreillette droite vers l'oreillette gauche en faveur d'un shunt mais sans visualiser de FOP. Il n'y a pas d'ASIA visualisé à l'ETT. Le compte rendu rapporte un DTC négatif à l'épreuve de bulles après trois injections de micro-bulles dont une avec manœuvre de Valsalva. L'ETO n'a pas été réalisée chez cette patiente sans cause évidente retrouvée dans le dossier

Dans les 53 positifs :

- 39 ont eu une ETO avec injection de produit de contraste, dont 35 sont positives à cet examen et 4 sont négatives à la présence de bulles alors que le DTC est positif.

- 22 ont eu une ETT avec injection de produit de contraste, et seulement 15 sont positives, 7 sont négatives avec un DTC positif.

⇒ ETO vs DTC et ETT :

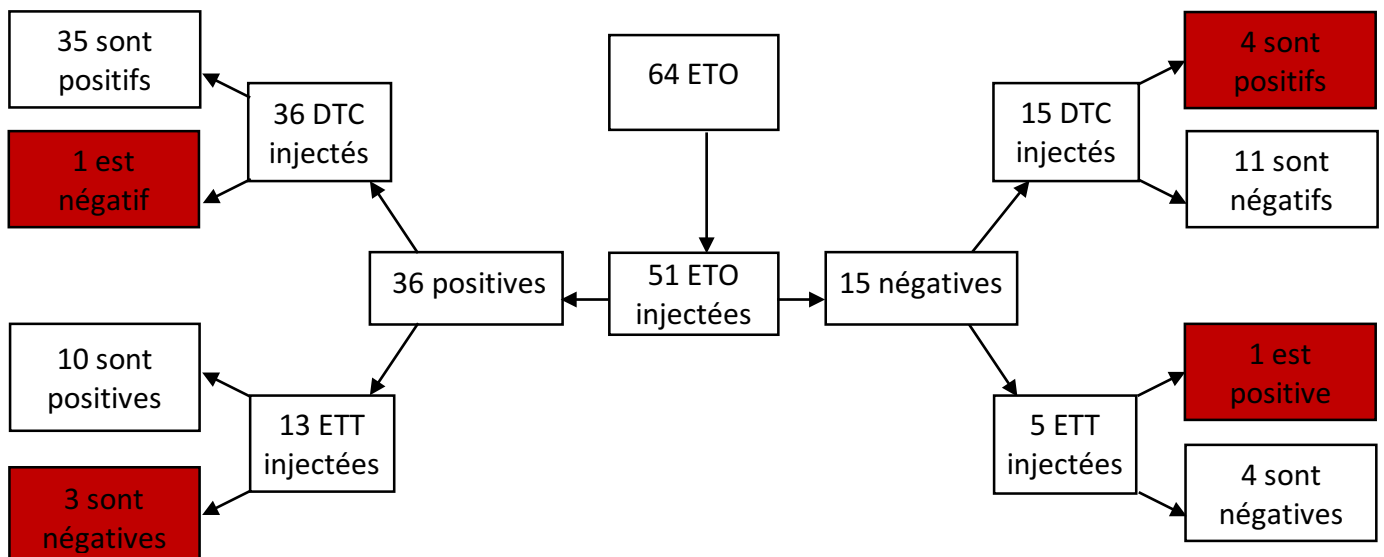


Figure 18 : comparaison des résultats de l'ETO en fonction des résultats positifs et négatifs par rapport à l'ETT et au DTC

Sur notre cohorte de 101 patients, 4 patients ont refusé l'ETO, 64 patients ont bénéficié d'une ETO, 3 n'ont pas eu d'injection et 9 ont été non réalisables. Nous avons donc 51 patients ayant bénéficié d'une ETO avec injection de micro-bulles à la recherche de SDG. Les 3 examens qui n'ont pas bénéficié d'injection sont aussi négatifs au DTC et à l'ETT. Sur les 51 patients ayant bénéficié d'une injection 15 sont négatifs et 36 sont positifs au test de bulles.

Parmi les 36 positifs :

- 35 ont eu un DTC positif, 1 est négatif au DTC ;
- 35 ont eu une ETT, 13 une ETT avec une épreuve de contraste et 10 positives.

Parmi les 15 examens négatifs au test de bulles :

- 4 sont positifs au DTC. Un des comptes rendus d'ETO ramène un test de bulle négatif mais le FOP est pourtant bien identifié en échographie conventionnelle (voir ci-dessous) ;

- 9 ont eu une ETT, 2 ont été injectées pour cet examen dont un qui revient positif au test de bulles. Il est aussi positif au DTC.

Parmi les 4 patients identifiés par l'ETO à l'épreuve de contraste :

- 1 patient présente un FOP associé à un ASIA de petite taille visualisé à l'ETO lors de l'examen échographique alors que l'épreuve de bulle est négative avec et sans Valsalva. Au DTC l'épreuve est pourtant spontanément positive avec plus de 10 bulles et un rideau après l'épreuve de Valsalva. De plus l'apparition des bulles est précoce. L'ETT non injectée ne retrouve pas d'anomalie. La recherche de SDG était faite dans un contexte d'AVC cryptogénique thrombolysé et régressif chez un homme de 56 ans, tabagique et en surpoids, sans antécédent personnel, mais avec des antécédents familiaux d'accident vasculaire.

- 1 patient présente une épreuve de bulles positive au DTC uniquement après épreuve de Valsalva avec 3 à 10 bulles visualisées de manière précoce. L'ETO est négative mais l'épreuve de Valsalva n'a pu être réalisée lors de l'examen. L'ETT est, quant à elle, positive à l'épreuve de bulles avec une manœuvre de Valsalva réalisée lors de l'examen, elle retrouve un FOP dont la taille n'est pas précisée dans l'examen. Elle était réalisée dans un

contexte d'AVC cryptogénique chez un homme de 30 ans avec des antécédents de TVP sans aucun facteur de risque cardio vasculaire et sous anticoagulant au moment de l'AVC. Le patient bénéficiera d'une fermeture de ce FOP par technique percutanée.

- 1 patient présente une ETO négative après injection et avec manœuvre de Valsalva alors que le DTC retrouve un examen très positif avec plus de 10 bulles sans et avec manœuvre de Valsalva. L'ETT non injectée ne retrouve rien de particulier. L'examen était réalisé dans un contexte d'AVC cryptogénique chez un patient de 44 ans aux antécédents de maladie thrombo-embolique, mais sans autre facteur de risque cardiovasculaire. Après une relecture des dossiers, un nouveau contrôle ETO a été fait après la fin du recueil de notre étude. La première ETO avait été faite 4 ans auparavant et la suspicion d'embolie paradoxale était très forte devant la clinique et les résultats de DTC. Cette nouvelle ETO revient positive au test de bulle avec découverte d'un SDG d'intensité modérée et d'un FOP de 2,3mm. Le patient est inclus dans le protocole médical SOCRATES.

- 1 patient présente une ETO négative malgré l'épreuve de Valsalva alors que le DTC est très fortement positif, avec un rideau de bulles, uniquement après Valsalva. L'ETT n'a pas été injectée pour cet examen et ne retrouve rien de particulier. L'examen était fait dans un contexte d'infarctus rénal chez un patient de 38 ans en surpoids tabagique et hypertendu, ayant des antécédents de maladie thrombo-embolique, sous traitement anti-coagulant lors de l'infarctus rénal.

⇒ ETT vs DTC et ETO :

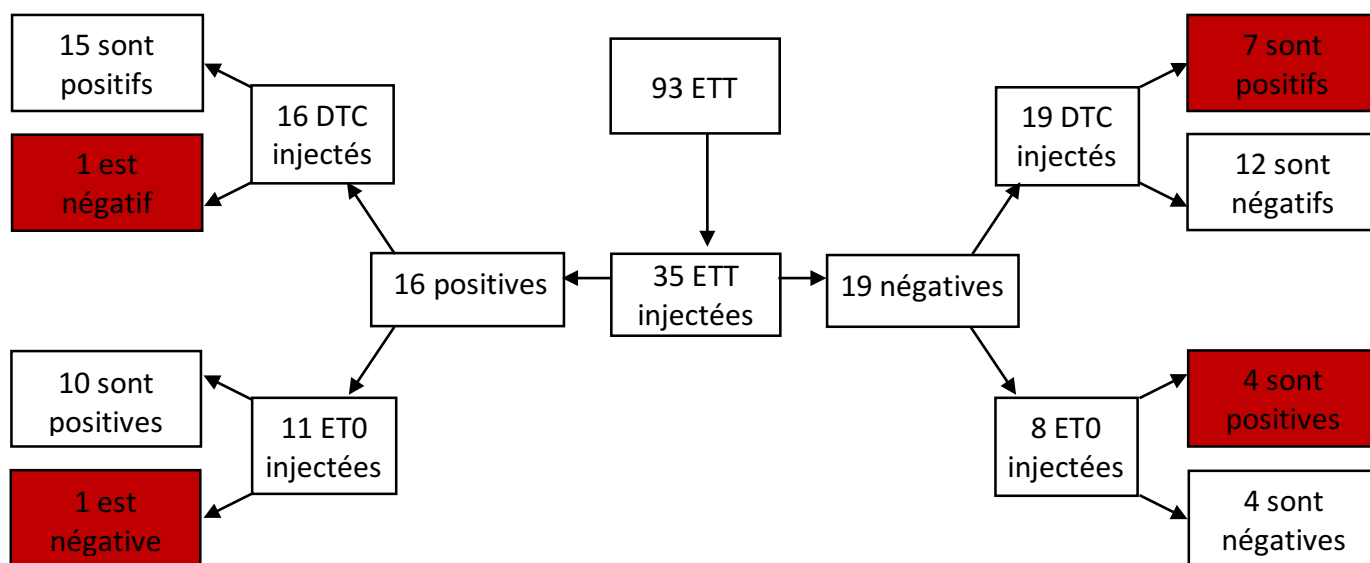


Figure 19 : comparaison des résultats de l'ETT en fonction des résultats positifs et négatifs par rapport au DTC et à l'ETO

96 patients ont bénéficié d'une ETT mais seulement 35 ETT ont été injectées avec épreuve de bulles. Les 58 examens sans injection ne retrouvent aucun SDG alors que 29 sont positifs au DTC et 22 positifs à l'ETO. Parmi les 35 ETT injectées, 16 sont positives, et 19 négatives.

Dans les 16 positives :

- 11 ont eu une ETO injectée, 1 ETO est non réalisable. 10 sont positives et une est négative. En explorant cet examen négatif à l'ETO, on retrouve un DTC positif uniquement après la manœuvre de Valsalva. Les modalités de positivité de l'examen trans-thoracique ne sont pas précisées dans le compte rendu mais la manœuvre de Valsalva a été réalisée lors de l'ETT. La recherche de SDG était faite dans un contexte d'AVC cryptogénique thrombolysé puis régressif chez un homme de 56 ans, tabagique et en surpoids, sans antécédent personnel avec des antécédents familiaux d'accident vasculaire.

- Les 16 ont eu un DTC complet, et une revient négative au DTC

Dans les 19 négatives :

- 8 ont une ETO avec injection de produit de contraste et 4 sont positives. A noter qu'une ETO est non réalisable pour cause technique et 2 ETO ont été refusées par les patients. Les 4 examens positifs à l'ETO le sont aussi au DTC. Les examens négatifs à l'ETO et à l'ETT le sont aussi au DTC.

- Les 19 ont eu un DTC complet, dont 7 reviennent positifs.

3.3.4. Résultats secondaires.

⇒ *Taille SDG et nombre de bulles*

Le nombre de bulles a été très bien rapporté dans les comptes rendus du DTC avec seulement deux examens positifs où le nombre de bulles n'est pas répertorié. On trouve donc 2 SDG de faible intensité, 16 d'intensité modérée, 10 d'intensité forte et 22 avec positivité « en rideau ». Ainsi 62% des DTC positifs le sont pour un SDG d'intensité importante ou « en rideau » et 34% des DTC le sont pour un shunt minime à modéré.

La taille anatomique des SDG à l'ETT et à l'ETO a été moins bien rapportée avec uniquement 16 examens où une notion de taille est donnée au shunt quel qu'il soit. Le tableau 3 rapporte les résultats retrouvés

Taille anatomique Intensité DTC	1 (n=6)	2 (n=8)	3 (n=2)
1 (n=2)	0	1	0
2 (n=16)	3	0	1
3 (n=10)	3	1	0
4 (n=23)	3	7	1

Tableau 2 taille anatomique échographique (1=petit <2mm, 2=moyenne entre 3 et 10mm, 3=grande >10mm) et l'intensité du shunt DG au DTC (1=faible <4, 2=modéré entre 4 et 10, 3=important>10, 4=très importants= rideau échographique)

Ainsi nous avons une correspondance de taille pour uniquement 50% des examens au plus, une analyse statistique est donc non réalisable. Si l'on se contente du faible nombre d'examens où une correspondance existe, on remarque que l'intensité très importante est majoritairement corrélée à un shunt de taille comprise entre 2 et 10mm avec 64% des examens correspondants. Les intensités 2 et 3 sont majoritairement associées à des shunts

de faible taille (<2mm) à 75%. Les examens de faible intensité sont eux associés à une taille moyenne.

Enfin sur la pertinence de la réalisation d'une manœuvre de Valsalva : 19 DTC sont positifs uniquement après réalisation de cette manœuvre. Dans 11 DTC où les résultats sont positifs, la manœuvre de Valsalva augmente la quantité de bulles de manière suffisamment importante pour que l'intensité de l'examen passe dans une catégorie supérieure :

- 3 passent de faible à modéré,
- 1 passe de faible à très important,
- 2 passent de modéré à important,
- 2 passent de modéré à très important,
- 3 passent d'important à très important.

Aucun examen ne voit réduire le nombre de bulles lors de la manœuvre de Valsalva.

⇒ *Répartition, selon l'âge, des embolies paradoxales :*

Si nous prenons l'ensemble des 107 patients inclus au départ de l'étude, tout examen confondu, on retrouve 56 patients porteurs d'un SDG soit 52,3%. Les patients porteurs d'un SDG sont 70% à avoir moins de 55ans avec une différence significative par rapport aux patients ne présentant pas de SDG ($p=0,026$).

Dans le sous-groupe des accidents cérébraux cryptogéniques, un SDG est retrouvé chez 40 d'entre eux, soit 67%, et les patients porteurs d'un SDG dans ce sous-groupe d'AVC cryptogéniques ont significativement moins de 55ans ($p=0,024$). De plus 18 patients sont porteurs d'un ASIA ($p=0,0057$) par rapport au reste de la cohorte.

⇒ *Prise en charge :*

6 des patients porteurs d'un SDG ont bénéficié d'une fermeture de ce shunt par voie percutanée. 38 ont été traités par anti-agrégant plaquettaire : soit clopidogrel soit acide acétylsalicylique. 7 ont été traités par anti-coagulant dont 4 parce qu'ils présentaient une thrombose veineuse profonde associée lors du diagnostic, 1 parce qu'il présentait un syndrome des anti-phospholipides, 1 qui présentait une néoplasie. 1 patient a été traité médicalement mais son traitement est inconnu car il a été intégré dans l'étude NAVIGATE ESUS. 1 patient est décédé après la découverte du FOP. Pour un seul patient le traitement n'est pas connu car le patient a été perdu de vue après la réalisation des examens.

3.4. Discussion

3.4.1. Population :

La population de notre étude est équilibrée entre hommes et femmes (50,5 vs 49,5%). L'âge moyen de la population est de 51 ans ce qui est en accord avec le fait que le SDG, et donc l'embolie paradoxale, est plus présent chez le jeune. Ceci a déjà été démontré auparavant plusieurs fois (6,8,10,11). Dans cette population de patients à risque d'embolie paradoxale, il y a 55 porteurs de SDG, soit 52% de notre population totale de patients ayant eu un accident vasculaire sans cause retrouvée, bien loin des 25% de la population générale (7,8), et en accord avec les précédentes études sur le sujet montrant que le SDG est plus présent chez les patients victimes d'un accident ischémique sans cause retrouvée (7,13,14,18,42,78).

3.4.2. Critère principal :

⇒ *DTC vs ETO et ETT*

L'hypothèse principale de notre étude repose sur la supériorité du DTC sur l'ETO et l'ETT pour le dépistage des SDG dans une population de patients à risque d'embolie paradoxale. Nous avons vu que le DTC retrouve 53 des 55 SDG détectés dans notre étude tout examen confondu soit plus de 95% des examens positifs. Ce chiffre peut être augmenté à 98%, si l'on considère que l'ETO est négative dans le cas douteux où le SDG n'est pas avéré après relecture. Par contre, il est bien mis en défaut sur le deuxième examen qui revient positif à l'ETT avec un passage de 5 à 6 bulles. Il est dommageable que cet examen n'ait pas pu être contrôlé par l'ETO pour vérifier les résultats de l'ETT. En effet, dans cet examen le SDG est d'origine indéterminée et bien que le passage de bulles ait été constaté, un faux-positif ne peut être écarté. Des cas de faux-positifs pour l'ETO sont rapportés dans la littérature (79,80) décrivant des cas d'ETO montrant des MES de très petites tailles après manœuvre de Valsalva alors que le patient n'avait pas été injecté. Nous n'avons pas trouvé de source fiable sur d'éventuel faux-positif à l'ETT. Nous avons donc au final un seul patient où le DTC est possiblement un faux-négatif. Ces résultats sont supérieurs aux précédentes études réalisées sur le sujet (3,50,59,60,62,66,68,70,81). Elles montraient une très bonne sensibilité du DTC mais qui manquait entre 0 et 32% des SDG détectés avec une échographie cardiaque. De plus l'examen manqué par le DTC est de faible intensité à l'ETT (<10 bulles) ce

qui est en accord avec les études menées jusqu'à maintenant et qui trouvent que le DTC ne rate que des petits SDG (67,79,81). Rappelons que selon Homma, Castro ou encore Schuchlenz (16,30,72) la taille du SDG est en lien avec le risque d'accident vasculaire.

Si on se place du côté des examens détectés par le DTC et manqués par l'ETO on remarque que 3 examens ne trouvent pas de SDG à l'ETO. Sur ces trois examens, il n'y en a qu'un seul où l'ETT a été faite avec une épreuve de bulle et elle retrouvait un FOP. Les deux autres n'ont pas eu d'injection et on ne peut donc pas conclure sur l'origine du SDG. Un doute persiste sur l'existence d'une malformation extra-cardiaque et donc d'un faux-positif pour la détection d'un FOP, comme le rapporte Solère en 2005 (61). Le SDG est alors plutôt d'origine extra-cardiaque. Mais cette notion de faux-positif pour le FOP est-elle vraiment recevable ? Le FOP est plus présent chez les patients à risque d'embolie paradoxale mais nous avons démontré au cours de ce travail que tous les SDG, même extra-cardiaques, peuvent être à l'origine d'une embolie (22,23). Si nous partons du principe que les 2 patients chez qui nous n'avons pas retrouvé de SDG à l'ETO et où l'ETT est aussi négative, présentent un SDG extra-cardiaque, ils sont tout autant à risque d'embolie paradoxale. Nous devons donc aussi les détecter pour que le questionnement d'un éventuel traitement soit mis en place.

⇒ ETO vs DTC et ETT

L'ETO est négative à l'épreuve de bulles dans 4 examens où le DTC est positif. Le doppler couleur récupère l'un de ceux-là et retrouve un FOP alors qu'aucune bulle n'avait été visualisée. Nous avons découvert après le recueil des données qu'un des trois patients restant a de nouveau eu une ETO, car la probabilité d'une embolie paradoxale était très forte au vu de la pathologie et du DTC positif. Le nouvel examen revient positif et montre un FOP modéré de 2,4mm prouvant que les résultats du DTC étaient corrects. Ce cas nous montre bien l'intérêt d'effectuer un DTC avant l'ETO

Son statut de « gold standard » est clairement remis en cause. Sa sensibilité est nettement moins bonne dans notre étude car elle manque trois examens positifs au DTC et un positif à l'ETT dans la recherche des SDG. Des résultats similaires ont déjà été révélés par le passé (59,68,70) avec une ETO passant à côté de 2 à 6 patients positifs au DTC sur des cohortes plus petites que la nôtre (de 40 à 55 patients comparés).

De plus nous avons vu qu'un patient avait bénéficié d'une fermeture percutanée d'un FOP alors que l'ETO était négative mais que le DTC était positif et l'ETT en accord avec le DTC. L'ETO n'est donc plus le seul examen fiable dans la détection de SDG

⇒ *ETT vs DTC et ETO*

L'ETT a mis en défaut le DTC sur un examen. Ce n'est pas totalement surprenant au vu des résultats sur la capacité de détection de l'ETT (4,5) lorsque l'examen est bien conduit avec la technique dite de « 2nd harmonique ». Mais dans 7 cas, il revient négatif alors que le DTC est positif dont 4 confirmés par l'ETO. Elle est donc moins sensible que les autres méthodes.

3.4.3. Indications des examens

L'indication des examens dans notre population est bien différente des standards admis sur la répartition des localisations des embolies paradoxales et en particulier dans le travail de d'Audiffret qui fait un état des lieux sur la localisation des embolies paradoxales (25). Dans notre centre de médecine vasculaire, environ 68% des patients sont adressés dans le but d'explorer un AVC, alors que les chiffres existant sur la répartition des embolies paradoxales tendraient plus vers 37 à 50%. A l'inverse, les autres motifs sont largement moins représentés, en particulier les ischémies des membres supérieurs et inférieurs ne représentent que 20% des indications alors que plus de 50% des embolies paradoxales auraient ce type de localisation. Concernant les ischémies viscérales, les chiffres sont similaires avec 9% de recherches de SDG. Il faut cependant préciser que 41 patients présentaient dans leurs antécédents des événements thrombo-emboliques dont certains dans d'autres territoires, cela pourrait expliquer que ces chiffres soient si éloignés de ceux déjà été retrouvés par le passé. Aucun motif de prescription n'a été fait pour le bilan secondaire d'ischémie coronaire alors que l'on pense que 9% des embolies paradoxales auraient une localisation cardiaque. Windecker (82) et deux autres « cases report » ont clairement montré un lien entre les deux pathologies (83,84).

3.4.4. Malformations retrouvées et leur répartition dans notre population

Nous retrouvons 54 SDG, si l'on considère que le seul examen où l'ETO était positive versus DTC, a été reclassé négatif après relecture. 33 sont des FOP avérés à l'échographie. 10 sont positifs à l'épreuve de bulles en échographie cardiaque sans qu'une origine du SDG soit retrouvée. On peut évoquer alors soit un défaut atrial autre que le FOP soit un SDG extra-cardiaque et donc le plus souvent pulmonaire. Un seul de ces examens est négatif au DTC, sans mention franche d'un FOP, pouvant éventuellement faire évoquer un faux-positif de l'échocardiographie (79,80).

Notre population présentant un SDG est assez jeune car 70% de ces patients ont moins de 55 ans, contre seulement 53% pour la population sans SDG détecté et 63% pour l'ensemble de notre cohorte. Cela n'est pas étonnant sachant que le SDG est plus présent chez le jeune et que les accidents vasculaires sans cause retrouvée, motivant la recherche d'un SDG, sont plus fréquents chez le jeune. Sur cela notre population est donc en accord avec les études antérieures (6,8,10,11).

Même si nous ne pouvons pas conclure à un lien formel entre SDG et embolie paradoxale, du fait de notre population sélectionnée et de l'absence de cohorte comparative appariée, on remarque que cette population présente plus de SDG qu'une population générale. Il est dommageable que la forme et l'intensité du SDG n'aient pas été assez bien renseignées dans les examens d'échographie cardiaque pour nous permettre d'évaluer si ces critères nous orientent vers un certain type de SDG responsable d'embolie paradoxale.

Au niveau des malformations associées, nous ne retrouvons que des anévrismes mais en quantité importante avec 21 ASIA sur les 56 SDG étudiés. Ils sont tous associés à un SDG, ce qui est bien supérieur aux chiffres retrouvés, entre 50 et 80% d'association des deux malformations, dans la littérature (7,20). Lorsque les deux malformations sont présentes, cela induit un risque plus important d'embolie paradoxale. Dans notre étude, ils sont significativement associés à l'AVC cryptogénique. De plus on voit que 20% de la cohorte est porteuse de cette malformation, alors que seulement 1% de la population générale en est porteuse. L'association entre accident embolique paradoxal et ASIA est donc importante dans notre étude. Cela souligne encore un peu plus les constatations des précédents travaux

qui démontreraient que la présence d'un ASIA et d'un SDG était associée à un plus fort risque d'AVC cryptogénique que le SDG seul (14,18,20,40,78)

3.4.5. Taille des SDG :

Les résultats pour l'intensité et la taille du SDG ont été mal rapportés dans les comptes rendus échographiques avec seulement 16 documents remplis. Il ressort tout de même quelques données intéressantes : on remarque que 62% des examens au DTC font état d'un SDG important ou très important et seulement 34% des SDG faible ou modéré. Il n'y a même que 3% d'examens qui présentent une intensité faible. Nous sommes dans une population de patients sélectionnés pour avoir un risque d'embolie paradoxale quel que soit la cause, nous constatons donc que la proportion de SDG de faible intensité est très minime suggérant que ce type de shunt n'est que très peu incriminé dans les accidents ischémiques, ce qui a déjà été démontré dans le passé (16,29,30). De plus, on remarque que les deux examens positifs avec une faible intensité correspondent à des malformations de taille modérée ou importante (tableau 3). Bien que l'on ne puisse pas conclure sur la taille des SDG au vu du faible taux de réponses, il nous est permis de nous interroger sur le lien entre la faible intensité d'un SDG, sa taille et le risque d'embolie paradoxale.

3.4.6. Etudes en cours :

Les principales études en cours concernent les traitements du FOP ou du SDG et leurs incidences sur les récurrences d'événements emboliques. L'étude CLOSE, qui est en cours de réalisation en Europe, et notamment dans notre CHU. Les études PC TRIAL et REDUCE portent sur le même sujet mais dans d'autres centres dans le monde. Elles devraient nous éclairer sur l'intérêt d'un traitement et définir lequel (médical ou chirurgical) mettre en place quand le SDG est associé à un risque d'AVC cryptogénique.

Du point de vue des traitements médicaux, nous pouvons citer l'étude NAVIGATE-ESUS, actuellement en cours, comparant le rivaroxaban à l'aspirine® dans les pathologies emboliques sans cause retrouvée, en cours dans le monde dont la France. L'étude SOCRATES qui compare le ticagrelor avec l'Aspirine® dans les AVC cryptogéniques est dans sa phase d'analyse, le recrutement étant terminé.

3.4.7. Limites des examens :

Un point important reste les conditions de réalisation de ces examens. Dans notre étude sur les 107 personnes ayant eu un DTC, 6 n'ont pas eu l'examen pour cause d'absence de fenêtre osseuse convenable. Ces 6 patients ont tous plus de 65 ans et 5 ont plus de 73 ans. Aucun des patients n'est un sujet jeune. Cela s'explique par la diminution de la fenêtre osseuse temporale, classique après 70 ans, en particulier chez la femme. On trouve dans la littérature que 5 à 20% des patients n'ont pas de fenêtre temporale, en particulier les femmes ménopausées (85,86)

Pour l'ETO, il n'y a pas de notion d'âge ou de contexte particulier. L'ETO est parfois refusée d'emblée par le patient, dans 6 cas sur 67, simplement par appréhension du geste invasif ou par l'anesthésie même locale nécessaire. Une fois l'examen débuté, 9 sont non réalisables pour différentes causes techniques : impossibilité d'introduire la sonde, mauvaise tolérance de l'examen, réaction aux anesthésiques locaux. Ces impossibilités de réalisation sont loin d'être négligeables, avec 22% c'est plus d'un examen sur 5. D'où la nécessité de trouver des alternatives même si l'on garde en tête que l'examen de référence pour préciser les conditions anatomiques du shunt est l'ETO.

L'ETT présente comme le DTC un problème de fenêtre échographique en particulier chez les gens obèses. Aucune donnée dans notre étude n'a été recueillie sur ce sujet.

3.4.8. Limites de l'étude :

Plusieurs limites peuvent être mises en avant dans notre étude. Tout d'abord le recueil rétrospectif est bien évidemment une limite pour l'exhaustivité des données.

Le fait que les examens soient réalisés dans un seul centre est à la fois une force car :

- les opérateurs sont toujours les mêmes pour le DTC et très souvent les mêmes pour l'ETT et l'ETO. Ce sont des opérateurs entraînés et au courant des dernières techniques.

- les prescripteurs d'examens sont principalement le service de neuro-vasculaire de Pellegrin, et le service de médecine vasculaire de notre hôpital, et donc les indications sont probablement cohérentes.

Mais c'est aussi un désavantage car le caractère multicentrique permet une meilleure extrapolation des résultats et aurait permis d'inclure un plus grand nombre de patients.

Une autre limite de notre étude est le mauvais remplissage des examens complémentaires. Les comptes rendus ne sont pas adaptés pour cette étude rétrospective. Certains des éléments manquent pour pouvoir avoir un taux de réponses satisfaisant et en lien avec nos objectifs.

3.4.9. Arbre décisionnel :

Au vu des résultats de cette étude et sachant que l'ETT, avec ses progrès techniques, et de plus en plus fiable (4,5,52), ce que nous constatons aussi dans notre étude où l'ETT détecte un examen non vu par le DTC, elle pourrait être réalisée avec une attention plus particulière et non comme un simple examen de débrouillage avant l'ETO. La bonne sensibilité du DTC et son caractère peu invasif pourrait permettre de considérer en bilan de première intention l'association ETT et DTC. L'ETO serait réalisée dans les cas où le bilan doit être poursuivi, notamment en cas de shunt détecté, pour en préciser l'anatomie, ou en cas de doute diagnostique. Il serait d'ailleurs intéressant de réaliser une étude sur la valeur du DTC en dépistage couplé à une ETT en examen diagnostique par rapport à l'ETO. Si l'on peut se permettre de se passer de l'exploration intra-œsophagienne plus lourde et souvent moins bien tolérée ce ne serait pas négligeable pour le patient. C'est dans cette optique que nous avons effectué un arbre décisionnel, qui au vu de l'état des connaissances et des résultats de notre étude, pourrait déjà être mise en place (figure 19).

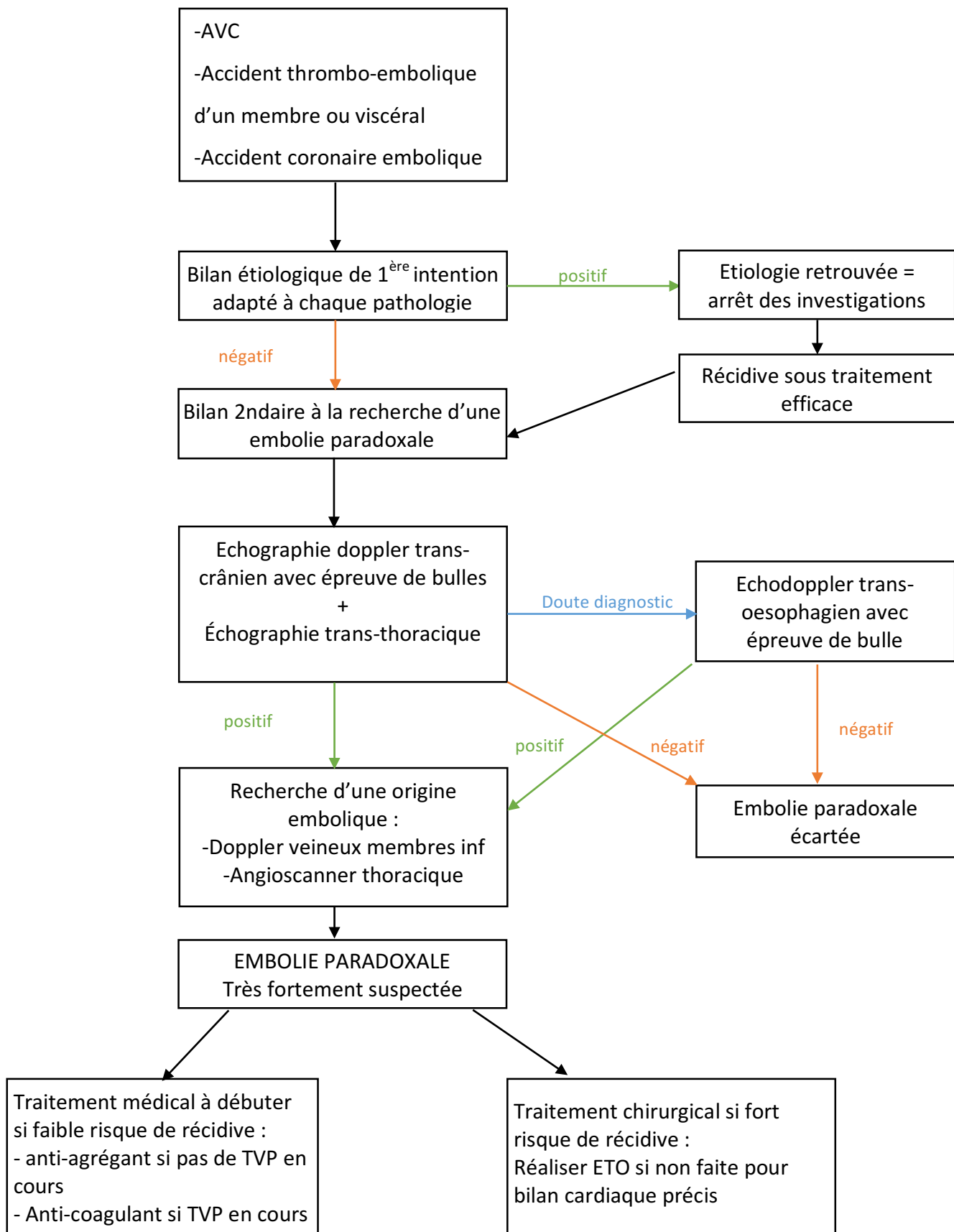


Figure 20 : arbre décisionnel dans la recherche et le traitement d'embolie paradoxale

4. Conclusion :

Comme il était pressenti, le DTC est un très bon examen de dépistage des SDG et montre une sensibilité et une simplicité de mise en œuvre supérieure à l'ETO. La remise en question de l'ETO comme examen de dépistage des SDG est donc bien justifiée.

Nous avons montré que l'ETT réalisée avec les techniques actuelles donnait des résultats intéressants. Elle peut de plus montrer d'autres causes cardiaques d'embolie et doit être systématiquement couplée au DTC dans le bilan de première intention de recherche de SDG. L'ETO pourrait être effectuée uniquement en seconde intention dans le bilan du SDG, et permettre d'affiner le diagnostic pour permettre un choix thérapeutique éclairé.

5. Bibliographie

1. Boulon C, Baud J-M, Kercret G, Pichot O, Poggi J-N, Saby J-C, et al. Détection de signaux micro-emboliques : revue de la littérature. *J Mal Vasc*. 2012;37(6):311-9.
2. Sloan MA, Alexandrov AV, Tegeler CH, Spencer MP, Caplan LR, Feldmann E, et al. Assessment: Transcranial Doppler ultrasonography Report of the Therapeutics and Technology Assessment Subcommittee of the American Academy of Neurology. *Neurology*. 2004;62(9):1468-81.
3. Katsanos AH, Psaltopoulou T, Sergentanis TN, Frogoudaki A, Vrettou A-R, Ikonomidis I, et al. Transcranial Doppler versus transthoracic echocardiography for the detection of patent foramen ovale in patients with cryptogenic cerebral ischemia: A systematic review and diagnostic test accuracy meta-analysis. *Ann Neurol*. 2016;79(4):625-35.
4. Kühl HP, Hoffmann R, Merx MW, Franke A, Klötzsch C, Lepper W, et al. Transthoracic echocardiography using second harmonic imaging: Diagnostic alternative to transesophageal echocardiography for the detection of atrial right to left shunt in patients with cerebral embolic events. *J Am Coll Cardiol*. 1999;34(6):1823-30.
5. Daniëls C, Weytjens C, Cosyns B, Schoors D, Sutter JD, Paelinck B, et al. Second harmonic transthoracic echocardiography: the new reference screening method for the detection of patent foramen ovale. *Eur Heart J - Cardiovasc Imaging*. 2004;5(6):449-52.
6. Souteyrand G, Motreff P, Lussan J-R, Rodriguez R, Geoffroy E, Dauphin C, et al. Comparison of transthoracic echocardiography using second harmonic imaging, transcranial Doppler and transesophageal echocardiography for the detection of patent foramen ovale in stroke patients. *Eur J Echocardiogr J Work Group Echocardiogr Eur Soc Cardiol*. 2006;7(2):147-54.
7. Meier B, Frank B, Wahl A, Diener HC. Secondary stroke prevention: patent foramen ovale, aortic plaque, and carotid stenosis. *Eur Heart J*. 2012;33(6):705-13.
8. Hagen PT, Scholz DG, Edwards WD. Incidence and size of patent foramen ovale during the first 10 decades of life: an autopsy study of 965 normal hearts. *Mayo Clin Proc*. 1984;59(1):17-20.
9. Kuramoto J, Kawamura A, Dembo T, Kimura T, Fukuda K, Okada Y. Prevalence of Patent Foramen Ovale in the Japanese Population – Autopsy Study –. *Circ J*. 2015;79(9):2038-42.

10. Yeung M, Khan KA, Shuaib A. Transcranial Doppler ultrasonography in the detection of venous to arterial shunting in acute stroke and transient ischaemic attacks. *J Neurol Neurosurg Psychiatry*. 1996;61(5):445-9.
11. Lechat P, Mas JL, Lascault G, Loron P, Theard M, Klimczac M, et al. Prevalence of Patent Foramen Ovale in Patients with Stroke. *N Engl J Med*. 1988;318(18):1148-52.
12. Cabanes L, Mas JL, Cohen A, Amarenco P, Cabanes PA, Oubary P, et al. Atrial septal aneurysm and patent foramen ovale as risk factors for cryptogenic stroke in patients less than 55 years of age. A study using transesophageal echocardiography. *Stroke*. 1993;24(12):1865-73.
13. Di Tullio M, Sacco RL, Gopal A, Mohr JP, Homma S. Patent Foramen Ovale as a Risk Factor for Cryptogenic Stroke. *Ann Intern Med*. 15 sept 1992;117(6):461-5.
14. Overell JR, Bone I, Lees KR. Interatrial septal abnormalities and stroke A meta-analysis of case-control studies. *Neurology*. 2000;55(8):1172-9.
15. de Belder MA, Tourikis L, Leech G, Camm AJ. Risk of patent foramen ovale for thromboembolic events in all age groups. *Am J Cardiol*. 1992;69(16):1316-20.
16. Castro SD, Cartoni D, Fiorelli M, Rasura M, Anzini A, Zanette EM, et al. Morphological and Functional Characteristics of Patent Foramen Ovale and Their Embolic Implications. *Stroke*. 2000;31(10):2407-13.
17. Juglard R, Elfikri A, Paoletti H, Colineau X, Tourrette JH, Solacroup JC. Embolie paradoxale : une cause inhabituelle d'ischémie cérébrale. [/data/revues/01509861/00290003/189/](http://data/revues/01509861/00290003/189/) [Internet]. 2008 [cité 27 oct 2016]; Disponible sur: <http://www.em-consulte.com/en/article/119702>
18. Mas JL, Arquizan C, Lamy C, Zuber M, Cabanes L, Derumeaux G, et al. Recurrent cerebrovascular events associated with patent foramen ovale, atrial septal aneurysm, or both. *N Engl J Med*. 2001;345(24):1740-6.
19. Agmon Y, Khandheria BK, Meissner I, Gentile F, Whisnant JP, Sicks JD, et al. Frequency of Atrial Septal Aneurysms in Patients With Cerebral Ischemic Events. *Circulation*. 1999;99(15):1942-4.
20. Pearson AC, Nagelhout D, Castello R, Gomez CR, Labovitz AJ. Atrial septal aneurysm and stroke: A transesophageal echocardiographic study. *J Am Coll Cardiol*. 1991;18(5):1223-9.
21. Kumar N, Kraemer RR, Murthy RK, Hartig JR. Platypnea-Orthodeoxia Syndrome as a

- Presentation of Hereditary Hemorrhagic Telangiectasia. *Circulation*. 2012;126(22):2645-7.
22. Lambert J-F, Bounameaux H. Suspicion d'embolie paradoxale : place limitée de la recherche de thrombose veineuse. *Sang Thromb Vaiss*. 1996;8(6):377-80.
 23. Swanson KL, Prakash UBS, Stanson AW. Pulmonary Arteriovenous Fistulas: Mayo Clinic Experience, 1982-1997. *Mayo Clin Proc*. 1999;74(7):671-80.
 24. Meister SG, Grossman W, Dexter L, Dalen JE. Paradoxical embolism. *Am J Med*. 1972;53(3):292-8.
 25. D'Audiffret A, Pillai L, Dryjski M. Paradoxical Emboli: the Relationship between Patent Foramen Ovale, Deep Vein Thrombosis and Ischaemic Stroke. *Eur J Vasc Endovasc Surg*. 1999;17(6):468-71.
 26. Thaler DE, Angelantonio ED, Di Tullio MR, Donovan JS, Elkind MSV, Griffith J, et al. The Risk of Paradoxical Embolism (RoPE) Study: Initial description of the completed database. *Int J Stroke Off J Int Stroke Soc*. 2013;8(8):612-9.
 27. Kent DM, Ruthazer R, Weimar C, Mas J-L, Serena J, Homma S, et al. An index to identify stroke-related vs incidental patent foramen ovale in cryptogenic stroke. *Neurology*. 2013;81(7):619-25.
 28. Konstantinides S, Geibel A, Kasper W, Olschewski M, Blümel L, Just H. Patent foramen ovale is an important predictor of adverse outcome in patients with major pulmonary embolism. *Circulation*. 1998;97(19):1946-51.
 29. Homma S, Di Tullio MR, Sacco RL, Mihalatos D, Li Mandri G, Mohr JP. Characteristics of patent foramen ovale associated with cryptogenic stroke. A biplane transesophageal echocardiographic study. *Stroke J Cereb Circ*. 1994;25(3):582-6.
 30. Schuchlenz HW, Weihs W, Horner S. The association between the diameter of a patent foramen ovale and the risk of embolic cerebrovascular events. *Am J Med*. 2000;109(6):456-62.
 31. Hanley PC, Tajik AJ, Hynes JK, Edwards WD, Reeder GS, Hagler DJ, et al. Diagnosis and classification of atrial septal aneurysm by two-dimensional echocardiography: report of 80 consecutive cases. *J Am Coll Cardiol*. 1985;6(6):1370-82.
 32. Berthet K, Lavergne T, Cohen A, Guize L, Bousser M-G, Heuzey J-YL, et al. Significant Association of Atrial Vulnerability With Atrial Septal Abnormalities in Young Patients With Ischemic Stroke of Unknown Cause. *Stroke*. 2000;31(2):398-403.
 33. Sabouret P, Nataf P. Anévrysme du septum interauriculaire. *La lettre du cardiologue*.

1998;(n°299):24-8.

34. Adams HP, Bendixen BH, Kappelle LJ, Biller J, Love BB, Gordon DL, et al. Classification of subtype of acute ischemic stroke. Definitions for use in a multicenter clinical trial. TOAST. Trial of Org 10172 in Acute Stroke Treatment. *Stroke J Cereb Circ*. 1993;24(1):35-41.
35. ANAES. Prise en charge diagnostique et traitement immédiat de l'accident ischémique transitoire de l'adulte: Mai 2004. *J Mal Vasc*. 2005;30(2):107-113.
36. Amarenco P, Bogousslavsky J, Caplan LR, Donnan GA, Wolf ME, Hennerici MG. The ASCOD Phenotyping of Ischemic Stroke (Updated ASCO Phenotyping). *Cerebrovasc Dis*. 2013;36(1):1-5.
37. Webster MW, Chancellor AM, Smith HJ, Swift DL, Sharpe DN, Bass NM, et al. Patent foramen ovale in young stroke patients. *Lancet Lond Engl*. 1988;2(8601):11-2.
38. Hamann GF, Schätzer-Klotz D, Fröhlig G, Strittmatter M, Jost V, Berg G, et al. Femoral injection of echo contrast medium may increase the sensitivity of testing for a patent foramen ovale. *Neurology*. 1998;50(5):1423-8.
39. Meissner I, Khandheria BK, Heit JA, Petty GW, Sheps SG, Schwartz GL, et al. Patent Foramen Ovale: Innocent or Guilty? Evidence From a Prospective Population-Based Study. *J Am Coll Cardiol*. 2006;47(2):440-5.
40. Di Tullio MR, Sacco RL, Sciacca RR, Jin Z, Homma S. Patent foramen ovale and the risk of ischemic stroke in a multiethnic population. *J Am Coll Cardiol*. 2007;49(7):797-802.
41. Di Tullio MR, Jin Z, Russo C, Elkind MSV, Rundek T, Yoshita M, et al. Patent foramen ovale, subclinical cerebrovascular disease, and ischemic stroke in a population-based cohort. *J Am Coll Cardiol*. 2013;62(1):35-41.
42. Savino K, Maiello M, Pelliccia F, Ambrosio G, Palmiero P. Patent foramen ovale and cryptogenic stroke: from studies to clinical practice. *Int J Clin Pract*. 1 août 2016;70(8):641-8.
43. Kernan WN, Ovbiagele B, Black HR, Bravata DM, Chimowitz MI, Ezekowitz MD, et al. Guidelines for the Prevention of Stroke in Patients With Stroke and Transient Ischemic Attack. *Stroke*. 2014;45(7):2160-236.
44. Cartoni D, De Castro S, Valente G, Costanzo C, Pelliccia A, Beni S, et al. Identification of professional scuba divers with patent foramen ovale at risk for decompression illness. *Am J Cardiol*. 2004;94(2):270-3.
45. Wilmshurst PT, Nightingale S, Walsh KP, Morrison WL. Effect on migraine of

closure of cardiac right-to-left shunts to prevent recurrence of decompression illness or stroke or for haemodynamic reasons. *Lancet Lond Engl.* 2000;356(9242):1648-51.

46. David DJ. fermeture du foramen ovale perméable, par voie veineuse transcutanée [Internet]. HAS; 2005 [cité 3 nov 2016]. Disponible sur: <http://www.has-sante.fr/portail/upload/docs/application/pdf/fop.pdf>

47. Schwedt TJ, Demaerschalk BM, Dodick DW. Patent foramen ovale and migraine: a quantitative systematic review. *Cephalalgia Int J Headache.* 2008;28(5):531-40.

48. Lucas C. Où en est-on du lien entre FOP et migraine? *neurologie.com.* 2009;1(2):34-5.

49. D'Andrea A, Conte M, Cavallaro M, Scarafile R, Riegler L, Cocchia R, et al. Transcranial Doppler ultrasonography: From methodology to major clinical applications. *World J Cardiol.* 2016;8(7):383.

50. Droste DW, Reisener M, Kemény V, Dittrich R, Schulte-Altendorneburg G, Stypmann J, et al. Contrast Transcranial Doppler Ultrasound in the Detection of Right-to-Left Shunts. *Stroke.* 1999;30(5):1014-8.

51. Jauss M, Zanette E. Detection of right-to-left shunt with ultrasound contrast agent and transcranial Doppler sonography. *Cerebrovasc Dis Basel Switz.* 2000;10(6):490-6.

52. Lefèvre J, Lafitte S, Reant P, Perron J-M, Roudaut R. Optimization of patent foramen ovale detection by contrast transthoracic echocardiography using second harmonic imaging. *Arch Cardiovasc Dis.* 2008;101(4):213-9.

53. Schneider B, Zienkiewicz T, Jansen V, Hofmann T, Noltenius H, Meinertz T. Diagnosis of patent foramen ovale by transesophageal echocardiography and correlation with autopsy findings. *Am J Cardiol.* 1996;77(14):1202-9.

54. de Belder MA, Tourikis L, Griffith M, Leech G, Camm AJ. Transesophageal contrast echocardiography and color flow mapping: methods of choice for the detection of shunts at the atrial level? *Am Heart J.* 1992;124(6):1545-50.

55. Hausmann D, Mügge A, Becht I, Werner GD. diagnosis of patent forame ovale by transesophageal echocardiography and association with cerebral and peripheral embolic events. 1992;70:668_672.

56. de Bruijn SFTM, Agema WRP, Lammers GJ, van der Wall EE, Wolterbeek R, Holman ER, et al. Transesophageal echocardiography is superior to transthoracic echocardiography in management of patients of any age with transient ischemic attack or stroke. *Stroke J Cereb Circ.* 2006;37(10):2531-4.

57. Katsanos AH, Giannopoulos S, Frogoudaki A, Vrettou A-R, Ikonomidis I, Paraskevaïdis I, et al. The diagnostic yield of transesophageal echocardiography in patients with cryptogenic cerebral ischaemia: a meta-analysis. *Eur J Neurol*. 2016;23(3):569-79.
58. McGrath ER, Paikin JS, Motlagh B, Salehian O, Kapral MK, O'Donnell MJ. Transesophageal echocardiography in patients with cryptogenic ischemic stroke: a systematic review. *Am Heart J*. 2014;168(5):706-12.
59. Droste DW, Lakemeier S, Wichter T, Stypmann J, Dittrich R, Ritter M, et al. Optimizing the Technique of Contrast Transcranial Doppler Ultrasound in the Detection of Right-to-Left Shunts. *Stroke*. 2002;33(9):2211-6.
60. Tobe J, Bogiatzi C, Munoz C, Tamayo A, Spence JD. Transcranial Doppler is Complementary to Echocardiography for Detection and Risk Stratification of Patent Foramen Ovale. *Can J Cardiol*. 2016;32(8):986.e9-986.e16.
61. Solere P. foramen ovale perméable: l'ETO n'est plus le « gold standard » pour le diagnostic [Internet]. *Medscape*. 2005 [cité 4 nov 2016]. Disponible sur: <http://www.medscape.com/viewarticle/2509551>
62. Mojadidi MK, Roberts SC, Winoker JS, Romero J, Goodman-Meza D, Gevorgyan R, et al. Accuracy of Transcranial Doppler for the Diagnosis of Intracardiac Right-to-Left Shunt: A Bivariate Meta-Analysis of Prospective Studies. *JACC Cardiovasc Imaging*. 2014;7(3):236-50.
63. Aaslid R, Markwalder TM, Nornes H. Noninvasive transcranial Doppler ultrasound recording of flow velocity in basal cerebral arteries. *J Neurosurg*. 1982;57(6):769-74.
64. Vigue B, Tazarourte K, Geeraerts T, Ract C, Duranteau J. Le doppler transcrânien en réanimation. *Réanimation*. 2007;16(6):538-45.
65. Sadik J. Écho-Doppler transcrânien : Mise au point. [Httpwwwem-Premiumcomdocelecu-Bordeauxfrdatarevues0221036300820007821](http://www.em-premium.com/doc/elec/Bordeaux/fr/data/revues/0221036300820007821) [Internet]. 2008 [cité 10 nov 2016]; Disponible sur: zotero://attachment/217/
66. Stendel R, Gramm HJ, Schröder K, Lober C, Brock M. Transcranial Doppler ultrasonography as a screening technique for detection of a patent foramen ovale before surgery in the sitting position. *Anesthesiology*. 2000;93(4):971-5.
67. Job FP, Ringelstein EB, Grafen Y, Flachskampf FA, Doherty C, Stockmanns A, et al. Comparison of transcranial contrast Doppler sonography and transesophageal contrast echocardiography for the detection of patent foramen ovale in young stroke patients. *Am J Cardiol*. 1994;74(4):381-4.

68. Blersch WK, Draganski BM, Holmer SR, Koch HJ, Schlachetzki F, Bogdahn U, et al. Transcranial Duplex Sonography in the Detection of Patent Foramen Ovale. *Radiology*. 2002;225(3):693-9.
69. Komar M, Olszowska M, Przewłocki T, Podolec J, Stępniewski J, Sobień B, et al. Transcranial doppler ultrasonography should it be the first choice for persistent foramen ovale screening? *Cardiovasc Ultrasound*. 2014;12:16.
70. Klötzsch C, Janßen G, Berlit P. Transesophageal echocardiography and contrast-TCD in the detection of a patent foramen ovale Experiences with 111 patients. *Neurology*. 1994;44(9):1603-1603.
71. Mohr JP, Thompson JLP, Lazar RM, Levin B, Sacco RL, Furie KL, et al. A Comparison of Warfarin and Aspirin for the Prevention of Recurrent Ischemic Stroke. *N Engl J Med*. 2001;345(20):1444-51.
72. Homma S, Sacco RL, Tullio MRD, Sciacca RR, Mohr JP. Effect of Medical Treatment in Stroke Patients With Patent Foramen Ovale. *Circulation*. 2002;105(22):2625-31.
73. Dalen JE, Alpert JS. Cryptogenic Strokes and Patent Foramen Ovae: What's the Right Treatment? *Am J Med* [Internet]. 2016 [cité 7 oct 2016]; Disponible sur: <http://www.sciencedirect.com/science/article/pii/S0002934316308348>
74. Gareri P, Merante A, Castagna A, Marigliano NM, Candigliota M, Ferraro A, et al. Transient cerebral ischemia in an elderly patient with patent foramen ovale and atrial septal aneurysm. *Clin Interv Aging*. 2015;1445.
75. Carroll JD, Saver JL, Thaler DE, Smalling RW, Berry S, MacDonald LA, et al. Closure of Patent Foramen Ovale versus Medical Therapy after Cryptogenic Stroke. *N Engl J Med*. 2013;368(12):1092-100.
76. Furlan AJ, Reisman M, Massaro J, Mauri L, Adams H, Albers GW, et al. Closure or medical therapy for cryptogenic stroke with patent foramen ovale. *N Engl J Med*. 2012;366(11):991-9.
77. Li J, Liu J, Liu M, Zhang S, Hao Z, Zhang J, et al. Closure Versus Medical Therapy for Preventing Recurrent Stroke in Patients With Patent Foramen Ovale and a History of Cryptogenic Stroke or Transient Ischemic Attack. *Stroke*. 2016;47(7):e188-9.
78. Cabanes L, Coste J, Derumeaux G, Jeanrenaud X, Lamy C, Zuber M, et al. Interobserver and intraobserver variability in detection of patent foramen ovale and atrial septal aneurysm with transesophageal echocardiography. *J Am Soc Echocardiogr*.

2002;15(5):441-6.

79. Kerut EK, Norfleet WT, Plotnick GD, Giles TD. Patent foramen ovale: a review of associated conditions and the impact of physiological size. *J Am Coll Cardiol.*

2001;38(3):613-23.

80. Van Camp G, Cosyns B, Vandebossche JL. Non-smoke spontaneous contrast in left atrium intensified by respiratory manoeuvres: a new transoesophageal echocardiographic observation. *Br Heart J.* 1994;72(5):446-51.

81. Di Tullio M, Sacco RL, Venkatasubramanian N, Sherman D, Mohr JP, Homma S. Comparison of diagnostic techniques for the detection of a patent foramen ovale in stroke patients. *Stroke J Cereb Circ.* 1993;24(7):1020-4.

82. Windecker S, Stortecky S, Meier B. Paradoxical Embolism. *J Am Coll Cardiol.* 2014;64(4):403-15.

83. Pilgrim T, Meier B, Khattab AA. Death by Patent Foramen Ovale in a Soccer Player. *J Invasive Cardiol.* 2013;25(3):162-4.

84. Stortecky S, Cook S, Meier B, Togni M. Patent Foramen Ovale: A Culpable Pathway for Myocardial Infarction. *J Am Coll Cardiol.* 2011;58(18):1923.

85. Corre M, Sapir D, Gauthier A. Doppler transcrânien en médecine d'urgence. 2012 [cité 9 déc 2016]. Disponible sur:

http://sofia.medicalistes.org/spip/IMG/pdf/Doppler_transcranien_en_medecine_d_urgence.pdf

86. Purkayastha S, Sorond F. Transcranial Doppler Ultrasound: Technique and Application. *Semin Neurol.* 2012;32(4):411-20.

6. ANNEXE

6.1. Annexe 1

Classification RoPE (Risk of Paradoxical Embolism) (27) pour évaluer le risques d'embolie paradoxale.

Characteristic	Points
No history of hypertension	1
No history of diabetes	1
No history of stroke or TIA	1
Non-smoker	1
Cortical infarct on imaging	1
Age (years)	
18–29	5
30–39	4
40–49	3
50–59	2
60–69	1
≥70	0
Total score (sum of individual points)	
Maximum score (a patient <30 years with no hypertension, no diabetes, no history of stroke or TIA, non-smoker, and cortical infarct)	10
Minimum score (a patient ≥70 years with hypertension, diabetes prior stroke, current smoker, and no cortical infarct)	0

6.2. Annexe 2

Classification ASCOD avec stratification en fonction de la possibilité de l'étiologie (36)

Grades of diseases	
1	If the disease is present and can potentially be a cause
2	If the disease is present, but the causal link is uncertain
3	If the disease is present, but the causal link is unlikely
0	If the disease is absent
9	If the workup is insufficient to grade the disease

A: Causality grades for atherothrombosis

A1 (potentially causal)	Atherothrombotic stroke defined as: (1) ipsilateral atherosclerotic stenosis between 50 and 99% in an intra- or extracranial artery supplying the ischemic field; <i>or</i> (2) ipsilateral atherosclerotic stenosis <50% in an intra- or extracranial artery with an endoluminal thrombus supplying the ischemic field; <i>or</i> (3) mobile thrombus in the aortic arch; <i>or</i> (4) ipsilateral arterial occlusion in an intra- or extracranial artery with evidence of underlying atherosclerotic plaque supplying the ischemic field
A2 (causal link is uncertain)	(1) ipsilateral atherosclerotic stenosis 30–50% in an intra- or extracranial artery supplying the ischemic field; <i>or</i> (2) aortic plaque ≥ 4 mm without mobile lesion
A3 (causal link is unlikely, but the disease is present)	(1) plaque (stenosis <30%) in an intra- or extracranial artery, ipsilateral to the infarct area; (2) aortic plaque <4 mm without mobile thrombus; (3) stenosis (any degree) or occlusion in a cerebral artery not supplying the infarct area (e.g. contralateral side or opposite circulation); (4) history of myocardial infarction, coronary revascularization or peripheral arterial disease; (5) ipsi- or bilateral atherosclerotic stenosis 50–99% with bihemispheric MR-DWI lesion
A0 (atherosclerosis not detected)	Ruling out atherosclerosis: (1) extracranial arterial stenosis: one or several of the following diagnostic tests are performed and are negative: US-Duplex, CTA, MRA, XRA, or autopsy; (2) intracranial arterial stenosis: one or several of the following diagnostic tests are performed and are negative: US-TCD, MRA, CTA, XRA, or autopsy; (3) aortic arch atheroma: TEE with specific assessment of the aortic arch (when the probe is pulled back at the end of the cardiac examination, turn the probe counter clockwise and take time to watch the aortic arch) or specific aortic arch assessment with CTA
A9 (incomplete workup)	US-Duplex, US-TCD or CTA, or MRA, or XRA or autopsy not performed. [A minimum workup is extra- and intracranial assessment of cerebral arteries – maximum workup also includes transesophageal assessment of the aortic arch (or a default CTA of the aortic arch)]

S: Causality grades for small-vessel disease

S1 (potentially causal)	Combination of: (1) lacunar infarction: small deep infarct <15 mm (in perforator branch territory) on MRI-DWI (or a default CT) in an area corresponding to the symptoms and at least one of the three following criteria: (2) one or several small deep older infarct(s) of lacunar type in other territories, <i>and/or</i> (3) severe (confluent – Fazekas III) leukoaraiosis, or microbleeds, or severe dilatation of perivascular spaces ('état criblé'); (4) repeated, recent (<1 month), TIAs attributable to the same territory as the index infarct
S2 (causal link is uncertain)	(1) only one, recent, lacunar infarction and no other abnormality on MRI (or CT) <i>or</i> (2) clinical syndrome suggestive of a deep branch artery stroke, without ischemic lesion in the appropriate area seen on MRI or CT (main clinical syndrome suggesting a deep branch artery – lacunar – stroke: pure hemiparesis, pure hemisensory loss, ataxic hemiparesis, dysarthria-clumsy hand syndrome, unilateral sensorimotor deficit, others: hemichorea, hemiballism, pure dysarthria, etc.)
S3 (causal link is unlikely, but the disease is present)	Severe (confluent – Fazekas III) leukoaraiosis visible on MRI and/or CT scan, and/or microbleeds visible on T2*-weighted MRI, and/or severe dilatation of perivascular spaces (visible on T2-weighted MRI), and/or one or several old, small deep infarcts of lacunar type
S0 (small-vessel disease not detected)	Ruling out small-vessel disease stroke: negative MRI (T2, FLAIR, GRE, DWI) and no appropriate clinical syndrome suggestive of a deep branch artery stroke
S9 (incomplete workup)	MRI (or CT) not performed

C: Causality grades for cardiac pathology

C1 (potentially causal)	Cardiogenic stroke defined as acute, or recent and older bihemispheric or supra- and infratentorial territorial or cortical ischemic lesions and signs of systemic embolism with detection of at least one of the following potential causes: (1) mitral stenosis (surface <1.5 cm ²); (2) mechanical valve; (3) myocardial infarction within 4 weeks preceding the cerebral infarction; (4) mural thrombus in the left cavities; (5) aneurysm of the left ventricle; (6) history or presence of documented atrial fibrillation – whether paroxysmal (>60 s), persistent or permanent – or flutter, with or without left atrial thrombus or spontaneous echo; (7) atrial disease (tachycardia-bradycardia syndrome); (8) dilated or hypertrophic cardiomyopathies; (9) left ventricle ejection fraction <35%; (10) endocarditis; (11) intracardiac mass; (12) PFO and thrombus in situ; (13) PFO and concomitant pulmonary embolism or proximal DVT preceding the index cerebral infarction; (14) aforementioned cardiac pathologies (C1) with single or without obvious cerebral ischemic lesion
C2 (causal link is uncertain)	Regardless of stroke pattern: (1) PFO + atrial septal aneurysm; (2) PFO and pulmonary embolism or proximal DTV concomitant but NOT preceding the index cerebral infarction; (3) intracardiac spontaneous echo-contrast; (4) apical akinesia of the left ventricle and decreased ejection fraction (but >35%); (5) history of myocardial infarction or palpitation and multiple brain infarction, repeated either bilateral or in two different arterial territories (e.g. both anterior and posterior circulation); (6) no direct cardiac source identified, but multiple brain infarction, repeated either bilateral or in two different arterial territories (e.g. both anterior and posterior circulation) and/or evidence of systemic emboli: renal or splenic or mesenteric infarction (on CT, MRI or autopsy) or embolism in peripheral artery supplying arm or leg
C3 (causal link is unlikely, but the disease is present)	One of the following abnormalities present in isolation: PFO, ASA, strands, mitral annulus calcification, calcification aortic valve, nonapical akinesia of the left ventricle, transient atrial fibrillation <60 s, atrial hyperexcitability
C0 (cardiac pathology not detected or not suspected)	Ruling out a cardiac source of embolism: minimum is negative ECG and examination by a cardiologist; maximum is negative ECG/telemetry/24-hour Holter ECG/long-term ECG recording (implantable device, transtelephonic ECG, loop recorder) and negative TEE for atrium, valves and septal abnormalities, negative TTE for PFO and assessment of left ventricle, negative cardiac CT/MRI, negative abdominal CT/MRI (search for old or simultaneous subdiaphragmatic visceral infarction)
C9 (incomplete workup)	Minimum is ECG and examination by a trained cardiologist in the absence of cardiac imaging

D: Causality grades for other causes

O1 (potentially causal)	(1) dolichoectasia with complicated aneurysm; (2) polycythemia vera or thrombocytopenia >800,000/mm ³ ; (3) systemic lupus; (4) disseminated intravascular coagulation; (5) antiphospholipid antibody syndrome (including >100 GPL units or lupus anticoagulant); (6) Fabry's disease; (7) coexisting meningitis; (8) sickle cell disease; (9) ruptured intracranial aneurysm with or without vasospasm of the artery supplying the infarcted area; (10) severe hyperhomocysteinemia; (11) Horton's disease; (12) other cerebral inflammatory or infectious angiitis; (13) moyamoya disease, etc....
O2 (causal link is uncertain)	(1) saccular aneurysm (with a suspicion of embolism from it) (2) coincidental migraine attack with neurological deficit lasting >60 min in patients with history of migraine aura
O3 (causal link is unlikely but the disease is present)	(1) arteriovenous malformation; (2) thrombocytopenia <800,000/mm ³ ; (3) antiphospholipid antibody <100 GPL units; (4) homocysteinemia <40 μmol/l; (5) malignoma with associated hypercoagulation (high D-dimer levels), deep vein thrombosis or pulmonary embolism and/or recent chemotherapy
O0 (no other cause detected)	Ruling out other causes: negative: cerebrospinal fluid, complete hemostasis, cerebral arterial imaging, family history of inherited disease, inflammatory markers (erythrocyte sedimentation rate, C-reactive protein), hematologic tests (platelet, leucocytes, and eosinophilic counts, hematocrit), specific tests according to the suspected disease (e.g. genetic test, retinal angiography for Susac syndrome)
O9 (incomplete workup)	Unable to reasonably exclude other causes based on best available diagnostic tests and stroke-specific history

D: Causality grades for dissection

D1 (potentially causal)	(1) arterial dissection by direct demonstration (evidence of mural hematoma: hypersignal on FAT-saturated MRI or at autopsy or on TOF-MRA or CT on axial sections showing both enlargement of the arterial wall by the hematoma with narrowing of the lumen or on echography showing an hypoechoic arterial wall with narrowing of the lumen and sudden enlargement of the carotid or vertebral (V2) artery diameter; (2) arterial dissection by indirect demonstration or by less sensitive or less specific diagnostic test (only long arterial stenosis beyond the carotid bifurcation or in V2, V3 or V4 without demonstration of arterial wall hematoma: on X-ray angiography, and/or echography and/or CTA and/or MRA) or unequivocal US with recanalization during follow-up
D2 (causal link is uncertain)	(1) arterial dissection by weak evidence (suggestive clinical history, e.g., painful Horner's syndrome or past history of arterial dissection); (2) imaging evidence of fibromuscular dysplasia of a cerebral artery supplying the ischemic field
D3 (causal link is unlikely but the disease is present)	(1) kinking or dolichoectasia without complicated aneurysm or plicature; (2) fibromuscular dysplasia on arteries not supplying the ischemic field
D0 (no dissection detected or suspected)	Ruling out dissection: negative FAT-saturated MRI of suspected artery or good quality, normal X-ray angiography (too early FAT-saturated MRI performed within 3 days of symptom onset can be falsely negative and then should be repeated). If there is no clinical suspicion of dissection, the patient can be classified D0 provided good-quality extra- or intracranial cerebral artery and cardiac evaluations have been performed
D9 (incomplete workup)	In patients aged less than 60 years and with no evidence of A1, A2, S1, C1, or O1 category: no FAT-saturated MRI performed on the extra- or intracranial artery supplying the ischemic field or no X-ray angiography performed (all performed within 15 days of symptom onset)

ABSTRACT

Title : Evaluation of transcranial doppler versus echocardiography in the left to right vascular shunt detection in usually practical.

Background : the transcranial doppler (DTC) is more and more used for the detection of left to right shunts (SDG). The transesophageal echocardiography (ETO) is still considered as the reference despite some studies showing false negative results compared to the DTC ones.

Methods : We have studied retrospectively the patients who is admitted for a DTC, with micro-embolic signal (MES), in the vascular medical unit of university hospital of Bordeaux, during 35 month. This results have been compared with ETO and

Results : Our study is based on a sample of 101 patient who for the SDG research. It has been detected by one of the mentioned methods in 55 cases. 29,1% by transthoracic echocardiography (ETT), 63,3% by ETO and 96,4% by DTC. 3 patients are positive at DTC and negative at ETO. Contrariwise, there is one DTC negative but positive ETT and one DTC negative and suspicious ETO case. We can also observe that 6 patients have no temporal bone window and cannot have contrast DTC but 15 patients could not have ETO because of invasive characteristic of this test. The analysis of our cohort report more than 52% of SDG in the paradoxical emboli suspect population.

Conclusion : DTC, less invasive, could have a strategic place in the first intention SDG detection, for systemic embolism suspect patients. Then, in a second time, ETO can support the diagnosis of interatrial septum aneurism (ASA) or an other embolic heart disease.

Key words:

Right to left shunt, transcranial doppler, micro-embolic signal, transesophageal echocardiography, paradoxical embolism

RESUME

Titre : Evaluation du doppler trans-crânien comparé à l'échographie cardiaque pour la détection des shunts vasculaires droit-gauche en pratique courante.

Contexte : Le doppler trans-crânien (DTC) est une technique de plus en plus mentionnée pour la détection des shunts droit-gauche (SDG). L'échographie trans-oesophagienne (ETO) est toujours considérée comme la référence malgré des études montrant des faux négatifs par rapport à l'DTC.

Méthodes : Nous avons étudié de manière rétrospective les patients admis pour un DTC, avec signaux micro-emboliques (MES) dans le service de médecine vasculaire de CHU de Bordeaux, sur une période de 35 mois. Ces résultats sont comparés à l'ETO et à l'échographie trans-thoracique (ETT).

Résultats : Notre étude porte sur 101 patients ayant eu une recherche de SDG. Il a été détecté par l'une des méthodes dans 55 cas dont 29,1% par ETT, 63,6% par ETO et 96,4% par DTC. 3 patients sont positifs en DTC et négatifs à l'ETO. A l'opposé il y avait un DTC négatif mais positif à l'ETT et un DTC négatif avec un examen douteux à l'ETO. Nous pouvons remarquer que 6 patients n'avaient pas de fenêtre temporale et n'ont pas pu avoir d'épreuve de bulles en DTC mais que 15 patients n'ont pas eu d'ETO en raison du caractère invasif de cet examen. L'étude de notre cohorte rapporte plus de 52% de SDG dans une population suspecte d'embolie systémique.

Conclusion : Le DTC, bien moins invasif, pourrait avoir une place de choix en première intention dans la détection des SDG, chez les patients suspects d'embolie systémique, et l'ETO pourrait permettre, dans un second temps, d'identifier un anévrisme du septum inter-auriculaire (ASIA) ou une autre pathologie cardiaque emboligène.

DISCIPLINE :

Médecine générale

MOTS CLES :

Shunt droit-gauche, doppler trans-cranien, signal micro-embolique, échographie trans-oesophagienne, embolie paradoxale