



HAL
open science

Morphométrie des muscles peauciers en IRM : particularités du muscle grand zygomatique en situation saine et lors de paralysie faciale

Amandine Algrin

► **To cite this version:**

Amandine Algrin. Morphométrie des muscles peauciers en IRM : particularités du muscle grand zygomatique en situation saine et lors de paralysie faciale. Chirurgie. 2016. dumas-01486809

HAL Id: dumas-01486809

<https://dumas.ccsd.cnrs.fr/dumas-01486809>

Submitted on 10 Mar 2017

HAL is a multi-disciplinary open access archive for the deposit and dissemination of scientific research documents, whether they are published or not. The documents may come from teaching and research institutions in France or abroad, or from public or private research centers.

L'archive ouverte pluridisciplinaire **HAL**, est destinée au dépôt et à la diffusion de documents scientifiques de niveau recherche, publiés ou non, émanant des établissements d'enseignement et de recherche français ou étrangers, des laboratoires publics ou privés.

***MORPHOMÉTRIE DES MUSCLES
PEAUCIERS EN IRM :***

***« Particularités du muscle grand zygomatique en
situation saine et lors de paralysie faciale »***

THÈSE
POUR LE DOCTORAT EN MÉDECINE
(DIPLÔME D'ÉTAT)
PRÉSENTÉE ET SOUTENUE PUBLIQUEMENT

Le 21 octobre 2016

Par

Amandine ALGRIN

PRÉSIDENT DU JURY : Monsieur le Professeur Bernard Devauchelle

MEMBRES DU JURY : Monsieur le Professeur Georges Lamas
Monsieur le Professeur Hervé Bénateau
Madame le Professeur Sylvie Testelin
Monsieur le Professeur Jean-Marc Constans

DIRECTEUR DE THÈSE : Madame le Docteur Stéphanie Dakpé

A Monsieur le Professeur Bernard Devauchelle,

Professeur des Universités - Praticien Hospitalier

Chef de service de Chirurgie Maxillo-Faciale du CHU d'Amiens

Pôle des 5 sens

Docteur Honoris Causa de l'Université de Louvain Belgique

Chevalier dans l'Ordre de la Légion d'Honneur

Commandeur dans l'Ordre des Palmes Académiques

Officier dans l'Ordre National de la Légion d'Honneur

Vous me faites l'honneur de présider ce jury. J'ai eu la chance d'apprendre au sein de votre école de chirurgie pendant ces cinq années. Veuillez trouver ici l'expression de ma gratitude et de mon profond respect.

A Monsieur le Professeur Georges Lamas,

Professeur des Universités - Praticien Hospitalier

Chef de service d'ORL et de chirurgie cervico-faciale du CHU de la Pitié-Salpêtrière - APHP

Pôle des 5 sens

Vous me faites l'honneur de juger ce travail. Merci pour votre soutien et vos encouragements depuis toutes ces années. Veuillez trouver dans cette thèse le témoignage de mes sincères remerciements.

A Monsieur le Professeur Hervé Bénateau,

Professeur des Universités - Praticien Hospitalier

Chef de service de Chirurgie Maxillo-Faciale du CHU de Caen

Vous me faites l'honneur de juger ce travail. Merci pour votre accueil durant ces six mois passés dans votre service.

A Madame le Professeur Sylvie Testelin,

Professeur des Universités - Praticien Hospitalier

Service de Chirurgie Maxillo-Faciale du CHU d'Amiens

Pôle des 5 sens

Chevalier dans l'Ordre de la Légion d'Honneur

Vous me faites l'honneur de juger ce travail. Merci pour vos précieux conseils et votre disponibilité. Veuillez trouver ici le témoignage de mes sincères remerciements et de mon profond respect.

A Monsieur le Professeur Jean-Marc Constans,

Professeur des Universités - Praticien Hospitalier

Service de Radiologie et d'Imagerie Médicale

Pôle Imagerie

Merci pour votre aide, votre implication et votre disponibilité pour ce travail. Vous me faites l'honneur de le juger.

A Madame le Docteur Stéphanie Dakpé,

Praticien Hospitalier

Chirurgie Maxillo-Faciale du CHU d'Amiens

Pôle des 5 sens

Vous me faites l'honneur de diriger cette thèse comme tous mes précédents travaux. Merci pour votre gentillesse, votre perfectionnisme et votre grande disponibilité. Soyez assurée de ma gratitude et de mes sincères remerciements.

A mes autres Maîtres d'Internat

Monsieur le Docteur MAUVAIS,

Monsieur le Docteur RENARD,

Madame le Docteur STRAMANDINOLI,

Monsieur le Professeur BERNA,

Monsieur le Professeur TANKÉRÉ

A ma famille

A mes parents, pour leur amour, leur soutien et encouragements sans limites.

A ma grand-mère, partie trop vite.

A mon grand-père. Merci pour tout.

A mon frère Thibaut.

A Guillaume, Marine, Olivier, Clémentine.

A mes amis

A Kmy et Irène.

A ma future coloc'

Aux compiégnaises, Soumaya, Camille V., Camille D., Ruxandra, Claire. Merci pour tous ces bons moments picards et ceux à venir.

A la team de la Pitié, Paul, Cam, Cécile, Xav, Laurène, Sof, Anne-Laure, Mathilde, Seb, Nicouille, Pierre, Lolotte, Amandine, Bertrand, Henri.

A Carole, Pernelle, Anne-So, Estelle, Julie.

A mes compagnons d'internat

A mes grandes soeurs de maxillo, Cécilia et Caro. Merci pour votre compagnonnage et vos encouragements.

Charlotte, Pierrick, Arthur, Massi, Laure D., Hubert, Swanie, Jérémie, Raïs, Laure S., Lara, Nathalie, Romain, Béatrice, Marjolaine, Aymeric, Cassandre, Anne, Neil, Lucca, Amine, Alexandre, Matthieu.

Un grand merci à mes trois derniers co-internes, Nolwenn, Jérémie et Caro R, qui m'ont permis, par leur patience et leur compréhension, de finir cette thèse dans un délai raisonnable.

Au manip radio de l'IFF

A Sophie Potier, Caroline Fournez, Danielle Lembach. Merci pour votre enthousiasme et vos compétences.

Au service de chirurgie maxillo-faciale du CHU d'Amiens

A Julien Davrou, merci pour ta disponibilité et ta gentillesse.

A toute l'équipe du bloc opératoire, de la consultation et de l'hospitalisation. Merci pour tous ces semestres passés à vos côtés.

A Christine Couturaud, merci pour ta bonne humeur et ton aide dans ce travail.

A Peggy Gatignol, merci pour ton aide et ta disponibilité.

RÉSUMÉ

INTRODUCTION

La complexité de la mimique faciale ne permet pas d'établir un protocole chirurgical de réhabilitation unique à la prise en charge des paralysies faciales. Les principaux objectifs de cette thèse étaient d'évaluer la reproductibilité d'échelles de cotation clinique classiques et leur corrélation avec des échelles de qualité de vie, et d'étudier la faisabilité de l'IRM comme outil d'exploration de la musculature peaucière.

MATÉRIELS ET MÉTHODE

Après une analyse clinique, une cotation a été réalisée par deux échelles (House Brackmann et Sunnybrook) et deux échelles de qualité de vie (FDI et FaCE scale). Un protocole d'acquisition sur une IRM 3 Tesla a été mis en place. Trente et un volontaires sains, 8 patients atteints de paralysie faciale chronique et 8 patients réhabilités par une anastomose hypoglosso-faciale ont été inclus. Une segmentation et une reconstruction tridimensionnelle des muscles grands zygomatiques a été réalisée. Leurs valeurs morphométriques (volume, longueur, épaisseur) au repos et dans trois positions de mouvement (sourire, protrusion labiale sur le son [o] et [pμ]) ont été obtenues.

RÉSULTATS

Aucune corrélation entre les échelles de qualité de vie et les échelles de cotation clinique n'a été retrouvée. Le volume moyen était de 1059,55 (\pm 358,31) mm³ à droite et de 1107,11 (\pm 351,29) mm³ à gauche. La longueur moyenne était retrouvée à 55,03 (\pm 5,48) mm à droite et 54,9 (\pm 5,11) mm à gauche. L'épaisseur moyenne était de 2,06 (\pm 0,34) mm à droite et 2,09 (\pm 0,38) mm à gauche. Aucune différence significative de mesures morphométriques n'a été mise en évidence dans les trois groupes de patients. Une étude de la modification morphométrique a été obtenue dans trois positions de mouvement permettant d'apprécier la réponse musculaire au mouvement du grand zygomatique paralysé et réhabilité. La méthode a été validée par une reproductibilité inter-opérateur de 96,2% pour la longueur et une reproductibilité intra-opérateur de 96% pour le volume.

DISCUSSION

L'intégration d'une échelle de qualité de vie devrait faire partie intégrante de l'évaluation d'une paralysie faciale. Les échelles de cotation clinique restent subjectives et la reproductibilité obtenue dans ce travail n'est pas satisfaisante. En IRM, l'obtention de données morphométriques précises au repos et en positions de mouvement permet une étude objective individuelle permettant d'orienter la prise en charge chirurgicale et le suivi de patients présentant une paralysie faciale.

CONCLUSION

Ce travail sera mis en perspective avec des projets d'analyse en plateforme de mouvement et en élasto-IRM. L'étude de toute la musculature faciale permettrait de mieux comprendre les synergies musculaires dans la mimique faciale, en situation saine et pathologique.

MOTS-CLÉS :

IRM, muscle peaucier, muscle grand zygomatique, paralysie faciale, anastomose hypoglosso-faciale, reproductibilité, mimique faciale

ABSTRACT

INTRODUCTION

The complexity of facial mimic doesn't establish a single surgical procedure to facial palsy rehabilitation. The main objectives of this study was to evaluate the reproducibility of conventional clinical rating scales and correlation with quality of life scales, and the feasibility of MRI as a tool for exploring the facial muscles.

MATERIALS AND METHODS

After a clinical analysis, an evaluation was carried out by two scales (Sunnybrook and House Brackmann) and two quality of life scales (FDI and FaCE scale). A protocol of acquisition on a 3 Tesla MRI was introduced. Thirty-one healthy volunteers, 8 patients with chronic facial palsy and 8 patients rehabilitated by a hypoglossal-facial anastomosis were included. Segmentation and three-dimensional reconstruction of the zygomatic major muscle was performed. Morphometric values (volume, length, thickness) at rest and in three motion positions (smile, lip protrusion on its [o] and [pμ]) were obtained.

RESULTS

No correlation between the quality of life scale and clinical rating scales were found.

The average volume was 1059.55 (\pm 358.31) mm³ right and 1107.11 (\pm 351.29) mm³ left. The average length was found at 55.03 (\pm 5.48) mm on the right and 54.9 (\pm 5.11) mm left. The average thickness was 2.06 (\pm 0.34) mm on the right and 2.09 (\pm 0.38) mm left. No significant differences in morphometric measurements has been demonstrated in the three patient groups. A study of morphometric changes were obtained in three positions of movement for assessing muscle response to movement of zygomatic major paralyzed and rehabilitated.

The method was validated by an inter-operator reproducibility of 96.2% for the length and intra-operator reproducibility of 96% for volume.

DISCUSSION

The integration of a quality of life scale should be part of the assessment of facial palsy.

Clinical rating scales are subjective and the reproducibility obtained in this work is unsatisfactory MRI, obtaining accurate morphometric data at rest and in motion positions enables individual objective study to guide the surgical management and monitoring of patients with facial paralysis.

CONCLUSION

This work will be put in perspective with analysis projects in motion platform and elasto-MRI. The study of the entire facial musculature would better understand muscle synergies in facial expression in healthy and pathological situations.

KEYWORDS :

MRI, facial muscles, zygomatic major muscle, facial palsy, hypoglossal-facial anastomosis, reproducibility, facial mimic.

TABLE DES MATIÈRES

I.	INTRODUCTION	19
II.	ETAT DE L'ART	21
1.	DE L'ANATOMIE DU MUSCLE GRAND ZYGOMATIQUE	21
1.1.	DESCRIPTION	21
1.2.	RAPPORTS ANATOMIQUES	23
1.3.	VARIATIONS ANATOMIQUES	24
2.	DE LA MIMIQUE A LA PARALYSIE FACIALE	25
2.1.	ANALYSE CLINIQUE DE LA MIMIQUE FACIALE	25
2.1.1.	LE SOURIRE	25
2.1.2.	LA PROTRUSION LABIALE	28
2.2.	ANALYSE DE LA FACE PARALYSÉE	29
2.2.1.	DESCRIPTION GÉNÉRALE	29
2.2.2.	LES ECHELLES DE COTATION CLINIQUE	31
2.2.3.	L'ÉLECTROMYOGRAPHIE	33
2.2.4.	L'IMAGERIE DES MUSCLES PEAUCIERS	35
2.2.4.1.	L'ÉCHOGRAPHIE	35
2.2.4.2.	L'IMAGERIE PAR RÉSONANCE MAGNÉTIQUE	37
3.	DE LA RÉPARATION DE LA MIMIQUE FACIALE	42
3.1.	L'ANASTOMOSE HYPOGLOSSO-FACIALE	42
3.2.	LES VARIATIONS TECHNIQUES DE L'ANASTOMOSE HYPOGLOSSO-FACIALE	44
3.2.1.	L'ANASTOMOSE TERMINO-TERMINALE	44
3.2.2.	L'ANASTOMOSE LATÉRO-TERMINALE	45
3.2.3.	LES AUTRES VARIATIONS	48
3.3.	LES INDICATIONS DE L'ANASTOMOSE HYPOGLOSSO-FACIALE	48
3.4.	LES CONTRE-INDICATIONS DE L'ANASTOMOSE HYPOGLOSSO-FACIALE	48
III.	MATÉRIELS ET MÉTHODE	49
1.	POPULATION ÉTUDIÉE	49
2.	EVALUATION CLINIQUE	50
2.1.	ANALYSE CLINIQUE DE LA FACE	50
2.2.	EVALUATION ET COTATION DE LA PARALYSIE FACIALE	51
2.3.	ENREGISTREMENT VIDÉOSCOPIQUE	51
3.	ECHELLES DE QUALITÉ DE VIE	51
4.	ACQUISITION EN IRM 3 TESLA IN VIVO	52
4.1.	DESCRIPTION GÉNÉRALE DU DISPOSITIF	52
4.2.	ACQUISITIONS IRM DES MUSCLES PEAUCIERS	53
4.3.	ACQUISITIONS IRM DU MUSCLE GRAND ZYGOMATIQUE	55

5.	SEGMENTATION TRIDIMENSIONNELLE ET OBTENTION DES DONNÉES NUMÉRIQUES DU MUSCLE GRAND ZYGOMATIQUE	58
5.1.	SEGMENTATION MANUELLE, LOGICIEL SCAN IP	58
5.2.	ANALYSE DE PRÉCISION	61
5.3.	GÉNÉRATION DES DONNÉES MORPHOMÉTRIQUES	62
6.	ANALYSE DE PRÉCISION	64
7.	ANALYSES STATISTIQUES	65
IV.	RÉSULTATS	66
1.	CARACTÉRISTIQUES DES SUJETS ÉTUDIÉS ET DES PROTOCOLES D'ACQUISITION IRM APPLIQUÉS	66
1.1.	VOLONTAIRES SAINS	66
1.2.	PATIENTS ATTEINTS D'UNE PARALYSIE FACIALE	66
2.	ANALYSE CLINIQUE DE LA FACE	69
3.	EVALUATION ET COTATION CLINIQUE DE LA PARALYSIE FACIALE	70
4.	EHELLES DE QUALITÉ DE VIE	71
5.	ACQUISITIONS IRM ET RECONSTRUCTION GÉOMÉTRIQUE TRIDIMENSIONNELLE	73
5.1.	RÉSULTATS DE L'ANALYSE DE PRÉCISION	73
5.1.1.	REPRODUCTIBILITÉ INTRA-OPÉRATEUR	73
5.1.2.	REPRODUCTIBILITÉ INTER-OPÉRATEUR	74
5.2.	RECONSTRUCTION TRIDIMENSIONNELLE	74
6.	MORPHOMÉTRIE DU MUSCLE GRAND ZYGOMATIQUE AU REPOS	75
6.1.	VOLONTAIRES SAINS	75
6.2.	PATIENTS ATTEINTS DE PARALYSIE FACIALE	75
7.	MORPHOMÉTRIE DU MUSCLE GRAND ZYGOMATIQUE EN POSITION DE MOUVEMENT	77
7.1.	VOLONTAIRES SAINS	77
7.2.	PATIENTS ATTEINTS DE PARALYSIE FACIALE	78
V.	DISCUSSION	79
VI.	CONCLUSION	86
VII.	BIBLIOGRAPHIE	87
VIII.	ANNEXES	91

LISTE DES FIGURES

Figure 1. Représentation schématique des muscles peauciers (Radlanski, 2012).	21
Figure 2. Représentation schématique du muscle grand zygomatique et ses rapports avec les autres muscles peauciers péri-labiaux (Radlanski, 2012).	22
Figure 3. Rapports anatomiques du muscle grand zygomatique droit en rouge par rapport aux rameaux du nerf facial (Freilinger, 1987)).	23
Figure 4. Représentation des sept modèles de musculature des muscles peauciers selon Pessa <i>et al.</i> (Pessa, 1998).	24
Figure 5. Schématisation des muscles peauciers responsables du sourire (Radlanski, 2012).	26
Figure 6. Classification des sourires selon Rubin (Rubin, 1974)	27
Figure 7 : Différentes formes de sillon naso-génien : concave, droit, convexe (Zufferey, 1992).	27
Figure 8. Schématisation des muscles peauciers mis en jeu lors de la protrusion labiale (Radlanski, 2012).	28
Figure 9. Aspect clinique de la paralysie faciale périphérique (Guerreschi, 2015).	29
Figure 10. Paralysie faciale périphérique gauche au repos.	29
Figure 11. Paralysie faciale périphérique gauche au sourire montrant la déviation buccale vers le côté sain	30
Figure 12. Protrusion labiale d'un paralysie faciale périphérique gauche.	30
Figure 13. Classification de House Brackmann (House, 1983)	31
Figure 14. Sunnybrook Facial Grading System, d'après Ross <i>et al.</i> (Ross, 1996).	32
Figure 15. Stimulation électriques du muscle grand zygomatique par Duchenne de Boulogne (Delaporte, 2010).	33
Figure 16 : Répartition du signal EMG lors d'un sourire unilatéral d'après Schumann <i>et al.</i> (Schumann, 2010).	34
Figure 17. Epaisseur en échographie de six muscles peauciers et deux muscles masticateurs avec calcul de la différence entre le côté sain et le côté paralysé chez 20 patients atteints de paralysie faciale (Volk, 2014).	36
Figure 18. Calcul de la surface d'une tranche musculaire (Volk, 2014).	36
Figure 19 : Mesure de l'épaisseur du muscle orbiculaire des lèvres selon Farrugia <i>et al.</i> (Farrugia, 2007)	37
Figure 20. Etude de la différence d'aspect entre le coté sain et le coté paralysé sur une coupe sagittale pour l'orbiculaire des paupières et pour le releveur de la lèvre supérieure sur une coupe frontale (Kaylie, 2003)	38
Figure 21 : Coupe coronale du groupe musculaire paranasal; a : coté sain, et b coté fendu, chez un patient atteint d'une fente labio-alvéolopalatine avant opération, après l'intervention (Kleinheinz,2001)	39
Figure 22. Segmentation des muscles peauciers péri-labiaux en IRM 3 Tesla (Olszewski, 2009).	39
Figure 23. Segmentation de treize muscles peauciers en IRM 3 Tesla (Volk, 2014).	40
Figure 24. Segmentation de trois muscles masticateurs (masséter, ptérygoïdien médial, ptérygoïdien latéral) au repos et après ouverture buccale (Goto, 2002).	41
Figure 25. Incision de parotidectomie, technique d'anastomose hypoglosso-faciale.	42
Figure 26. Repérage du nerf facial à sa sortie du foramen stylo-mastoïdien, mis sur un lac blanc.	43
Figure 27. Repérage du nerf hypoglosse pour l'anastomose hypoglosso-faciale.	43
Figure 28. Section et libération de la partie proximale du nerf hypoglosse.	44
Figure 29. Anastomose hypoglosso-faciale microchirurgicale termino-terminale.	44
Figure 30. Anastomose hypoglosso-faciale ternino-latérale avec greffon d'interposition selon May <i>et al.</i> (May, 1991).	45

Figure 31. Anastomose hypoglosso-faciale latéro-terminale sans greffon d'interposition selon Cusimao et al. (Cusimao, 1994).	46
Figure 32. Anastomose hypoglosso-faciale latéro-terminale sans greffon d'interposition selon Atlas <i>et al.</i> (Atlas, 1997)	47
Figure 33. Anastomose hypoglosso-faciale latéro-terminale sans greffon d'interposition selon Sawamura <i>et al.</i> (Sawamura, 1997)	47
Figure 34. Anastomose hypoglosso-faciale par descente du nerf facial intra-temporal et sans incision du nerf hypoglosse. Phénomène de neurotisation selon Ferraresi (Ferraresi, 2006).	47
Figure 35. IRM 3 Tesla General Electric® et IRM 3 Tesla Achieva D-Stream Philips®.	53
Figure 36. Séquence axiale T1 optimale pour la visualisation des muscles peauciers sur l'IRM 3 Tesla General Electric®.	53
Figure 37. Séquence axiale 3D T1 TSE MSK optimale pour la visualisation des muscles peauciers sur l'IRM 3 Tesla General Achieva D-Stream de Philips®.	54
Figure 38. Antennes FLEX et leur installation de part et d'autre du sujet permettant l'acquisition des muscles grands zygomatiques.	55
Figure 39. Acquisition en position neutre pour un volontaire sain avec les antennes FLEX. Positions de mouvements étudiés : sourire, protrusion labiale sur le son [pμ], protrusion labiale sur le son [o].	56
Figure 40. Positions de mouvements étudiés : sourire, protrusion labiale sur le son [pμ], protrusion labiale sur le son [o].	57
Figure 41. Acquisition dans les quatre positions de mouvement pour un volontaire sain avec les antennes FLEX, muscle grand zygomatique droit.	57
Figure 42. Vue d'ensemble du logiciel ScanIP.	58
Figure 43. Masques de segmentation	58
Figure 44. Contourage et coloriage du muscle grand zygomatique droit sur une coupe IRM.	59
Figure 45. Contourage du muscle grand zygomatique droit dans les 3 plans de l'espace.	59
Figure 46. Reconstruction tridimensionnelle d'un muscle grand zygomatique droit chez un volontaire sain.	60
Figure 47. Reconstruction tridimensionnelle des muscles grands zygomatiques droit et gauche avec marqueur de vérification placé à gauche du sujet au moment de l'acquisition.	61
Figure 48. Surface musculaire 3D et la reconstruction de sa longueur du muscle grand zygomatique droit.	63
Figure 49. Direction de la longueur du muscle et sa normale, utilisée pour calculer l'épaisseur du muscle (exemple du muscle abaisseur de l'angle de la bouche)	63
Figure 50. Acquisition du fantôme selon le protocole.	64
Figure 51. Reconstruction tridimensionnelle des muscles grands zygomatiques droits et gauches chez VS 13, PF 5 et AHF 3.	74

LISTE DES TABLEAUX

Tableau 1. Différents protocoles IRM utilisés dans l'étude.	54
Tableau 2. Caractéristiques de la séquence 3D T1 FFE pour la visualisation des muscles grands zygomatiques avec les antennes FLEX.	56
Tableau 3. Propriétés morphométriques connues du fantôme utilisé pour la reproductibilité de segmentation.	64
Tableau 4. Protocoles IRM de deux volontaires sains afin d'en vérifier la reproductibilité d'acquisition.	65
Tableau 5. Caractéristiques des sujets inclus présentant une paralysie faciale sans réhabilitation.	66
Tableau 6. Caractéristiques des sujets réhabilités par anastomose hypoglosso-faciale.	67
Tableau 7. Injections de toxine botulique chez les patients atteints de paralysie faciale, réhabilitée ou non.	68
Tableau 8. Caractéristiques cliniques des volontaires sains (VS), patients atteints de paralysie faciale (PF) et patients réhabilités par anastomose hypoglosso-faciale (AHF).	69
Tableau 9. Cotation clinique des paralysies faciales, échelles de House Brackmann et Sunnybrook	70
Tableau 10. Evaluation de la qualité de vie par la FaCE scale chez des patients atteints de paralysie faciale réhabilitée ou non.	71
Tableau 11. Evaluation de la qualité de vie par l'échelle FDI chez des patients atteints de paralysie faciale réhabilitée ou non.	72
Tableau 12. Corrélation et valeur du p entre les échelles de qualité de vie (FaCE scale et FDI) et les échelles de cotation clinique (House et Sunnybrook)	72
Tableau 13. Volume du fantôme après dix segmentations par deux opérateurs différents.	73
Tableau 14. Protocoles IRM chez les différents sujets.	74
Tableau 15. Mesures morphométriques au repos des muscles grands zygomatiques chez les patients atteints de paralysie faciale non réhabilités.	76
Tableau 16. Mesures morphométriques au repos des muscles grands zygomatiques chez les patients atteints de paralysie faciale réhabilitée par une anastomose hypoglosso-faciale.	76
Tableau 17. Résultats des différences médiane et moyenne chez les patients paralysés sans réhabilitation et avec réhabilitation.	77
Tableau 18. Différence médiane (%) des positions de mouvement du muscle grand zygomatique par rapport à la position neutre, du côté droit et gauche chez des volontaires sains.	77
Tableau 19. Différence médiane (%) des positions de mouvement du muscle grand zygomatique par rapport à la position neutre, du côté sain et du côté paralysé, chez des patients atteints de paralysie faciale réhabilitée ou non.	78

I. INTRODUCTION

« Visage de marbre », métaphore connue de tous pour décrire un visage sans expression et sans mouvement. Le langage courant admet implicitement que le mouvement fait partie intégrante du visage. Lorsqu'il en est absent, celui-ci paraît dysharmonieux, sans vie; le visage statique devient masque. Le visage procède donc d'une certaine eurhythmie, au sens étymologique du terme. En effet, l'eurhythmie corporelle découle de l'expression d'une parfaite coordination musculaire qui prend forme dans le mouvement. Constatations superficielles, pourrions-nous dire, mais le visage, la face, ne sont-ils pas organes de relation à l'autre et moyen privilégié de communication par le biais de nos expressions? Comment entrons-nous en relation avec autrui si nous sommes privés de notre expressivité ou que celle-ci est altérée?

La paralysie faciale constitue une forme de dysrhythmie qui rompt « cette harmonieuse coordination » et entraîne un handicap et un degré variable de défiguration. Corriger la dysrhythmie à laquelle nous faisons allusion est l'un des objectifs de la réhabilitation de cette pathologie.

En effet, la réhabilitation chirurgicale d'une paralysie faciale (PF) a pour but de restituer les fonctions faciales et de redonner une symétrie du visage au repos mais aussi aux mouvements intentionnels et spontanés. La complexité de la mimique faciale et de la conduction nerveuse rend illusoire la possibilité de reproduire une action parfaitement égale à celle d'un nerf facial lésé.

En attendant les progrès dans les domaines d'ingénierie tissulaire et de régénération nerveuse, les techniques de réhabilitation actuelles permettent de se substituer au nerf facial déficient avec des résultats appréciables mais insuffisants. Plusieurs procédés « palliatifs » existent : dits statiques, ou « dynamiques ». Ces différentes techniques sont pratiquées en fonction des habitudes de service et du temps d'installation de la paralysie faciale, un délai de plus de 18 mois contre-indiquant habituellement les anastomoses nerveuses en raison d'une amyotrophie musculaire. De plus, les variabilités inter-individuelles, le caractère complet ou incomplet et la multiplicité des formes cliniques des paralysies faciales ne permettent pas d'établir un protocole chirurgical de réhabilitation unique à leur prise en charge.

L'étude de la mimique faciale et de la musculature sous-jacente nous est donc apparue essentielle afin d'orienter la prise en charge et choisir la technique de réhabilitation la plus

appropriée pour chaque patient. Le choix s'est porté sur l'imagerie par résonance magnétique (IRM), examen non invasif constituant un moyen performant pour l'étude profonde des tissus mous. Cette problématique a naturellement rejoint, celle plus vaste, du projet SIMOVI (Simulation des Mouvements du Visage), dans lequel, à travers plusieurs méthodologies, les mouvements de la mimique faciale et de la musculature peaucière sont explorés. Le travail de thèse, proposé ici, en est l'un des aspects.

Nous avons cherché particulièrement à appréhender :

- la capacité des échelles de cotation clinique à évaluer les situations de paralysie faciale dans leur ensemble,
- la qualité musculaire peaucière à travers plusieurs critères morphométriques obtenus en IRM chez le sujet sain et lors d'une paralysie faciale non réhabilitée ou réhabilitée par une anastomose hypoglosso-faciale,
- l'influence des injections de toxine botulique et de l'anastomose hypoglosso-faciale (technique chirurgicale ne surajoutant pas de volume musculaire et permettant ainsi une analyse et une interprétation des résultats IRM) sur la morphométrie des muscles peauciers en particulier le muscle grand zygomatique.

Ainsi, dans une première partie, l'anatomie du muscle grand zygomatique sera rappelé. Les procédés d'analyse de la mimique et de la face paralysée, nous ayant servi pour l'étude ainsi que la technique chirurgicale de l'anastomose hypoglosso-faciale (AHF), seront décrits dans la deuxième et la troisième partie. L'étude prospective, multicentrique menée dans une cohorte de sujets sains et de patients présentant une paralysie faciale réhabilitée ou non sera présentée dans une quatrième partie. Enfin à la lumière des résultats, la discussion s'attachera à aborder plusieurs questions : est-il possible d'évaluer la qualité musculaire à travers plusieurs critères morphométriques obtenus en IRM? Existe-t-il une différence de volume musculaire entre chacun des côtés d'un volontaire sain? Est-il possible de mesurer l'atrophie musculaire? L'anastomose hypoglosso-faciale permet-elle de récupérer un volume musculaire comparable au côté sain? Les injections de toxine botulique influencent-elle le volume musculaire?

II. ETAT DE L'ART

Dans ce travail, le choix s'est porté volontairement sur l'étude approfondie du muscle grand zygomatique parmi l'ensemble des muscles peauciers. L'intérêt pour ce muscle s'est imposé par le besoin technique et méthodologique en l'état actuel de nos recherches de focaliser les champs d'acquisition en IRM.

La sélection du muscle grand zygomatique a été renforcée pour son rôle dans des mouvements expressifs comme l'étirement des commissures et le sourire, et pour son positionnement jugal dans un tissu sous-cutané graisseux offrant un bon contraste et sa bonne visualisation lors d'acquisitions en IRM.

1. DE L'ANATOMIE DU MUSCLE GRAND ZYGOMATIQUE

1.1. DESCRIPTION

Le muscle grand zygomatique appartient au groupe des muscles peauciers (Figure 1). Ce sont des muscles striés squelettiques groupés autour des orifices de la face, ayant la particularité de présenter une insertion cutanée mobile et une insertion osseuse fixe, sans tendon, à la différence des muscles des membres et du tronc. Couramment, il est décrit une musculature profonde et superficielle en opposant les muscles constricteurs aux muscles dilatateurs.

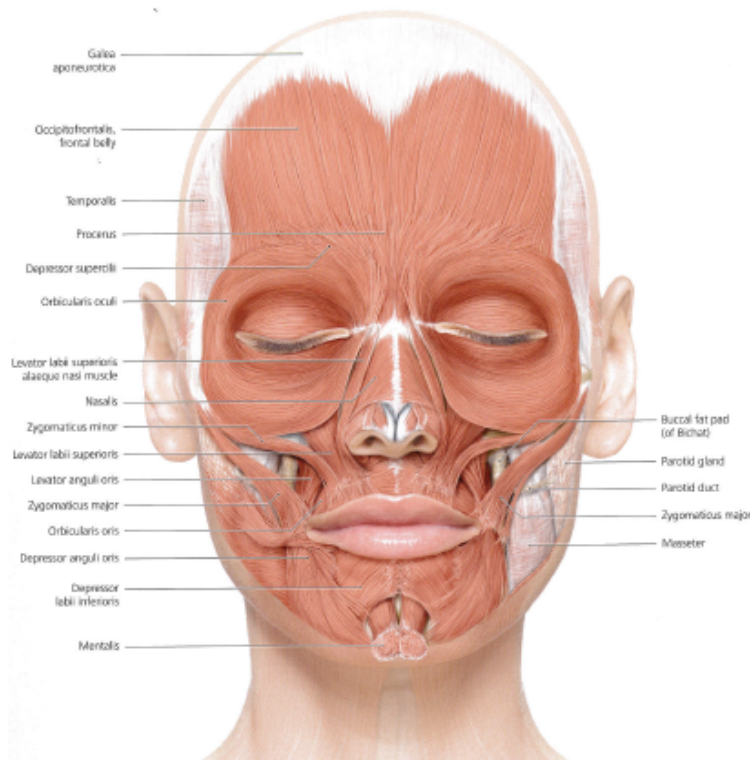


Figure 1. Représentation schématique des muscles peauciers (Radlanski, 2012).

Le muscle grand zygomatique est un muscle paire dilatateur péri-labial. Il s'insère sur la partie la plus postérieure de la face externe de l'os malaire (Figure 2). Chez le plus grand nombre de sujets, cette insertion est recouverte par le muscle orbiculaire des paupières; chez d'autres cette insertion est sous-cutanée (Cruveilhier, 1843). Il se dirige en bas, en avant et en dedans à 45° environ vers l'enchevêtrement d'autres muscles peauciers au niveau du modiolus de la commissure labiale (versant muqueux et cutané).

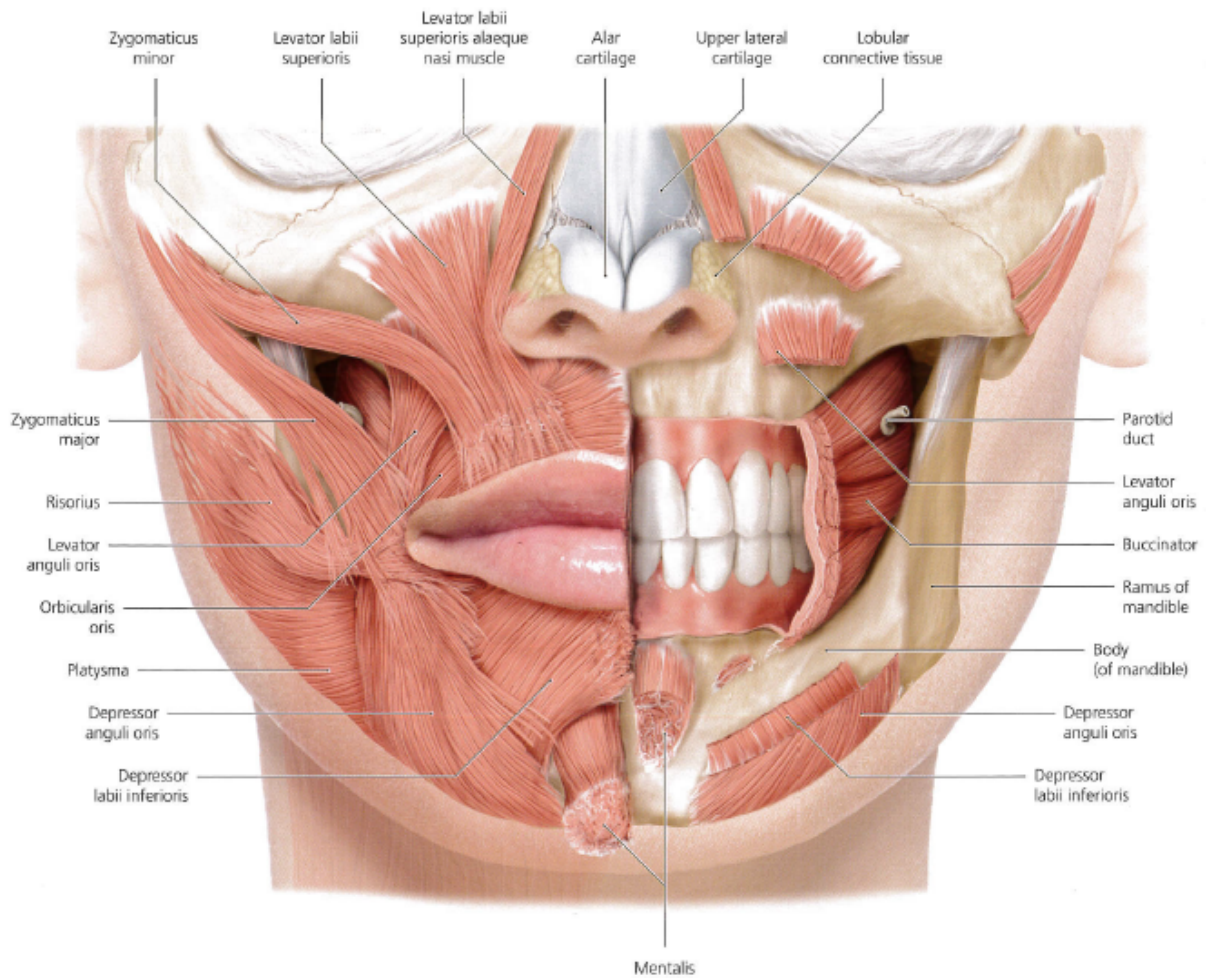


Figure 2. Représentation schématique du muscle grand zygomatique et ses rapports avec les autres muscles peauciers péri-labiaux (Radlanski, 2012).

1.2. RAPPORTS ANATOMIQUES

Il est en rapport en dedans avec le muscle petit zygomatique, inconstant et, en avant avec le muscle buccinateur dont il est séparé par la boule de Bichat.

L'artère et la veine faciale passent à sa face postérieure. Superficiellement, il répond à la peau dont il est séparé par une couche plus ou moins épaisse de graisse. Le muscle grand zygomatique est innervé par le rameau zygomatique du nerf facial (Vacher, 2015). Les fibres nerveuse du rameau zygomatique viennent innerver le muscle grand zygomatique à sa face profonde comme illustré sur la figure 3.

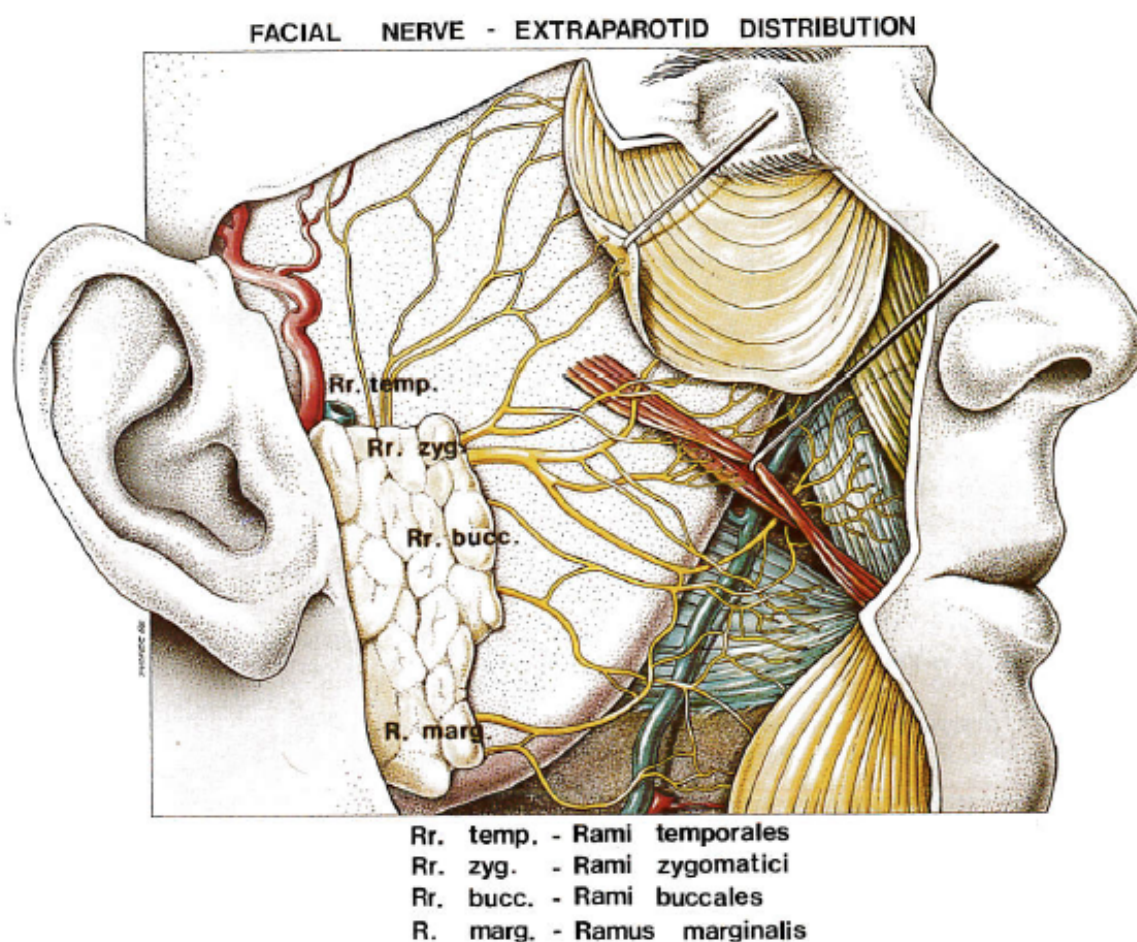


Figure 3. Rapports anatomiques du muscle grand zygomatique droit en rouge par rapport aux rameaux du nerf facial (Freilinger, 1987)).

1.3. VARIATIONS ANATOMIQUES

Les variations inter-individuelles des muscles peuciers ont été décrites dans plusieurs ouvrages anatomiques (Le Double, 1897; Testut, 1898)

Chez tous ces auteurs le muscle grand zygomatique est retrouvé constant dans tous les modèles de musculature. Pessa *et al.* (Pessa, 1998) ont décrit sept modèles de musculature faciale différents dont le plus fréquent (44%), le type 1, comprend le muscle releveur de l'aile nasale, le muscle releveur de la lèvre supérieure et un muscle grand zygomatique unique (Figure 4).

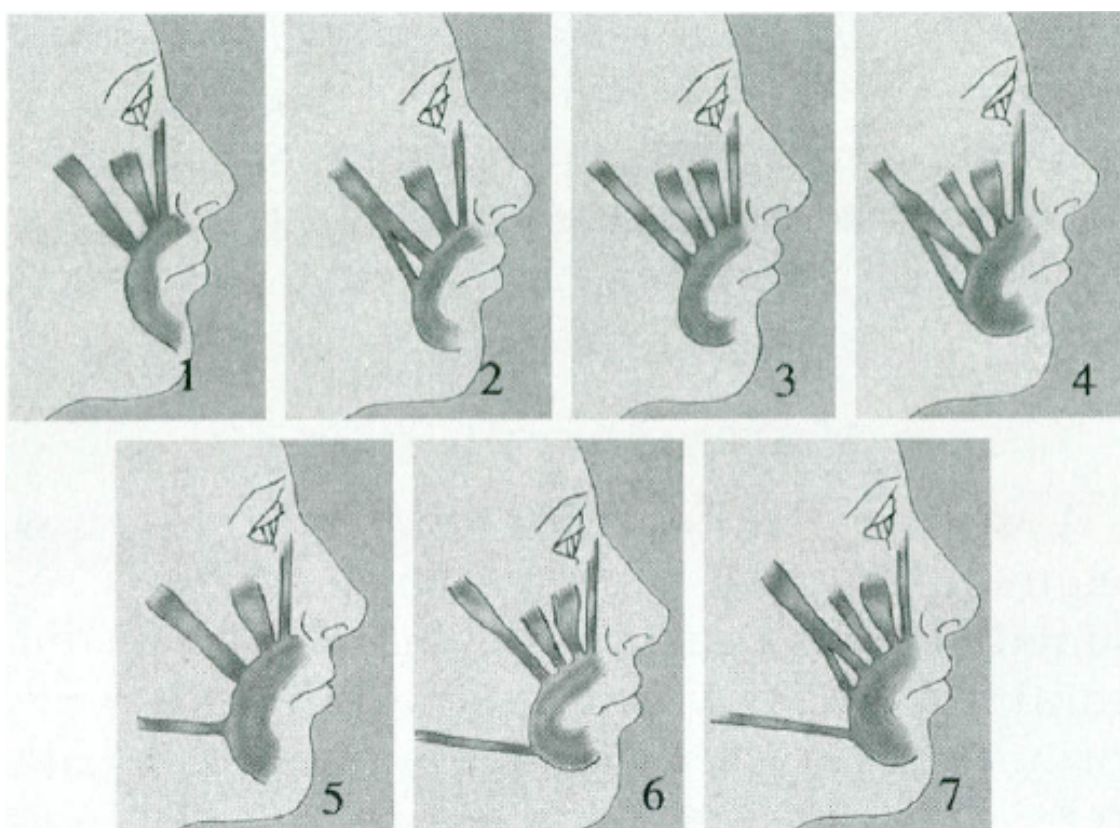


Figure 4. Représentation des sept modèles de musculature des muscles peuciers selon Pessa *et al.* (Pessa, 1998).

Fabre (Fabre, 2004) met en évidence l'importance de l'asymétrie faciale en la retrouvant chez sept sujets dont il a disséqué les deux héli-faces.

Dans une autre étude, Pessa *et al.* ont étudié la bifidité du muscle grand zygomatique chez des sujets caucasiens (Pessa, 1998). Le muscle grand zygomatique est retrouvé bifide dans 34% des cas. Dans 14% des cas, il est noté un muscle grand zygomatique bifide en présence d'un muscle petit zygomatique. Le départ de la bifurcation se fait dans la fosse sous-zygomatique en deux faisceaux, un supérieur toujours inséré au niveau ou au dessus de la commissure et

l'autre inférieur au dessous du coin de la commissure, au niveau du modiolus. Le faisceau supérieur était toujours supérieur au faisceau inférieur en terme de largeur.

Farahvash *et al.* (Farahvash, 2010), lors de la dissection de dix hémi-faces perses, constatent une bifidité du muscle grand zygomatique dans 19,2% des cas.

En plus de la bifidité évoquée précédemment, Poirier (Poirier, 1901) et Rubin (Rubin, 1989) décrivent des interconnexions du muscle grand zygomatique avec l'orbiculaire des lèvres et également avec le muscle déprimeur de l'angle de la bouche.

2. DE LA MIMIQUE A LA PARALYSIE FACIALE

L'analyse de la mimique faciale est très vaste compte tenu des multiples procédés existants (cliniques, vidéoscopiques, photographiques, et d'imagerie). Dans cette partie, seront décrites les différentes techniques ayant servies pour l'étude.

2.1. ANALYSE CLINIQUE DE LA MIMIQUE FACIALE

L'analyse clinique de la mimique faciale débute tout d'abord au repos afin d'apprécier la symétrie faciale et le tonus musculaire de base. Plusieurs variabilités inter-individuelles peuvent déjà y être constatées : la forme du visage, la présence de rides, la présence d'une fossette jugale ou mentonnière, la présence du sillon naso-génien au repos.

En mouvement, le visage peut exprimer jusqu'à 145 milliards de combinaisons possibles d'expressions faciales (Ermiane, 1949).

Dans cette étude, nous avons étudié les mimiques faciales les plus significatives mettant en jeu le muscle grand zygomatique en le raccourcissant et en l'allongeant.

2.1.1. LE SOURIRE

Lors du sourire, le muscle grand zygomatique se contracte en attirant la commissure labiale en haut et en dehors. Il met aussi en jeu les muscles : orbiculaire des paupières, petit zygomatique, buccinateur, élévateur de l'angle de la bouche, élévateur de la lèvre supérieure, releveur de la lèvre supérieure et de l'aile du nez (Figure 5).

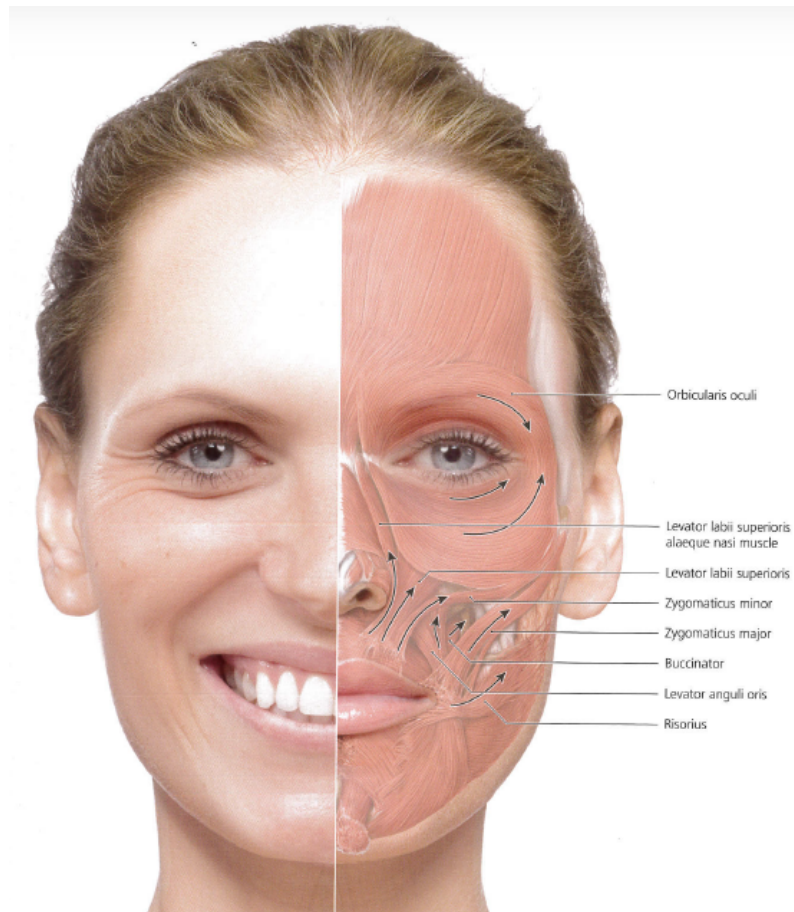


Figure 5. Schématisation des muscles peuciers responsables du sourire (Radlanski, 2012).

Selon Rubin (Rubin, 1974) il existe trois catégories de sourire après l'étude de 100 sujets (Figure 6). Le sourire Mona Lisa est le plus fréquent dans 67% des cas et comporte une élévation de la lèvre supérieure par l'action principale du muscle grand zygomatic. Le sourire canin représente 31% des cas attribué à l'action du muscle releveur de la lèvre supérieure ou du muscle canin selon les différents auteurs. Le sourire « gingival », découvrant toutes les dents, représente lui 2% de la population. Il mobilise l'ensemble des muscles péri-buccaux (muscles éleveurs de la lèvre supérieure mais aussi abaisseurs de la lèvre inférieure).

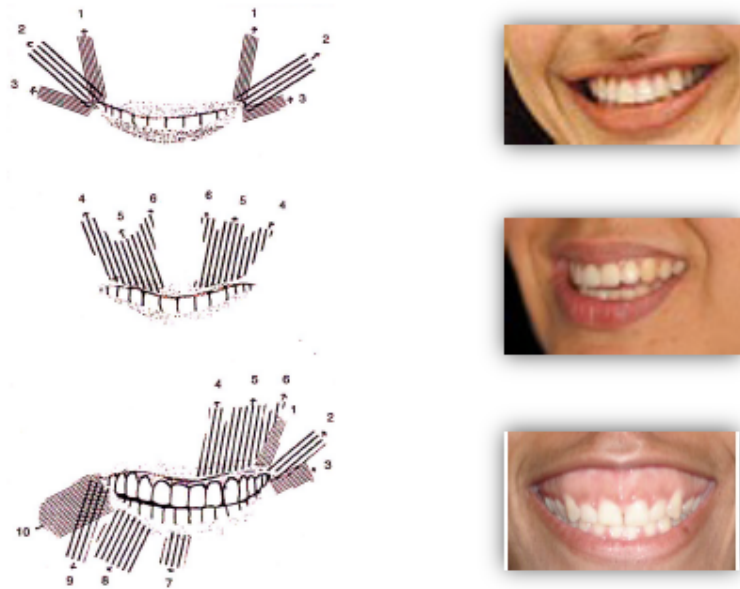


Figure 6. Classification des sourires selon Rubin (Rubin, 1974)
 En haut le sourire Mona Lisa. Au milieu le sourire canin. En bas le sourire gingival.

La terminaison du sillon naso-génien (au-dessus ou en dessous de la commissure labiale) ou sa forme peut être modifiée en trois types (concave, droit ou convexe) selon Zufferey *et al.* représentés en figure 7 (Zufferey, 1992).

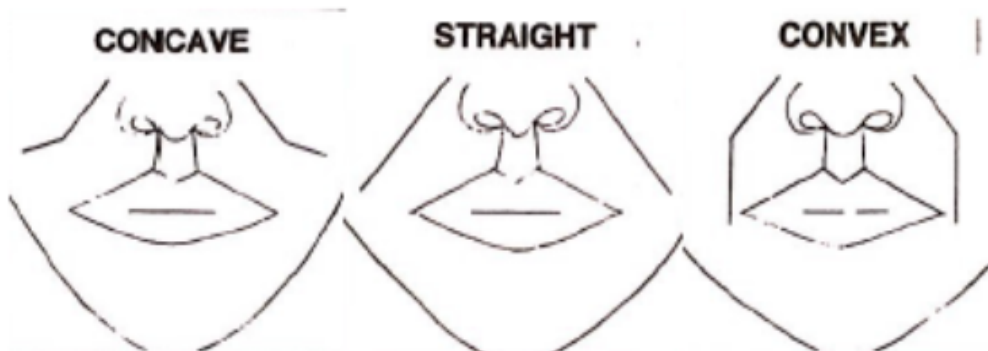

Figure 7 : Différentes formes de sillon naso-génien : concave, droit, convexe (Zufferey, 1992).

2.1.2. LA PROTRUSION LABIALE

La protrusion labiale a été étudiée puisqu'elle entraîne l'élongation du muscle grand zygomatique (Figure 8). Elle sera analysée dans deux phonèmes différents, le [o] et le [pμ]. Ces mouvements sont représentatifs de la mobilité labiale en participant à la phase buccale de la déglutition. Tout défaut de compétence labiale peut entraîner un syndrome de bavage et des troubles de la déglutition.

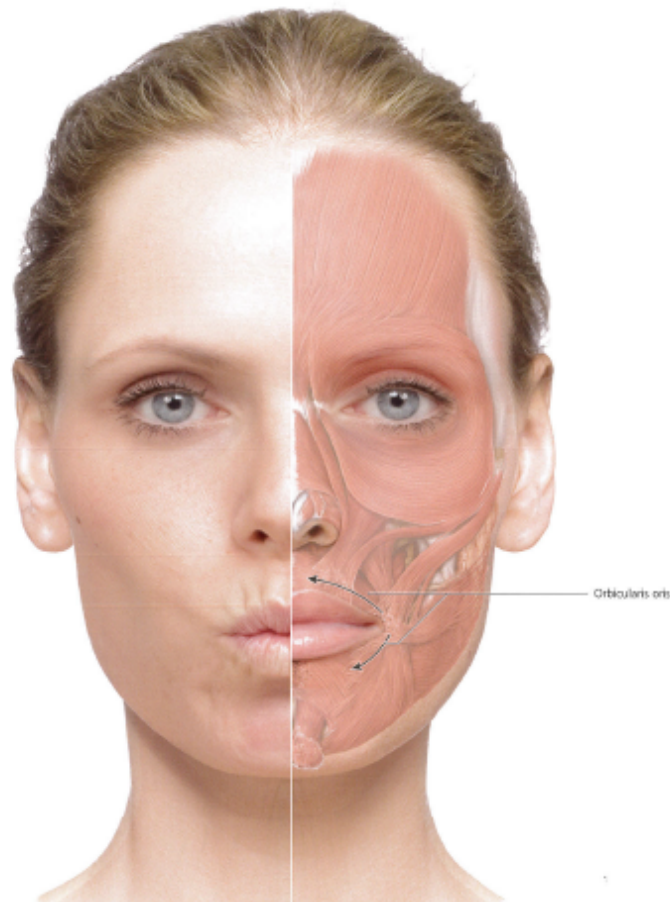


Figure 8. Schématisation des muscles peauciers mis en jeu lors de la protrusion labiale (Radlanski, 2012).

2.2. ANALYSE DE LA FACE PARALYSÉE

2.2.1. DESCRIPTION GÉNÉRALE

La paralysie faciale périphérique unilatérale est une perte de la mobilité musculaire d'une hémiface, suite à l'atteinte du nerf facial ou VII^{ème} paire crânienne. Plusieurs signes cliniques sont décrits, tant au niveau supérieur qu'inférieur de la face.

Au repos, représenté en figure 9 et 10, les rides du front disparaissent, le sourcil s'abaisse, la fente palpébrale s'élargie, le sillon naso-génien s'efface et la commissure labiale chute.

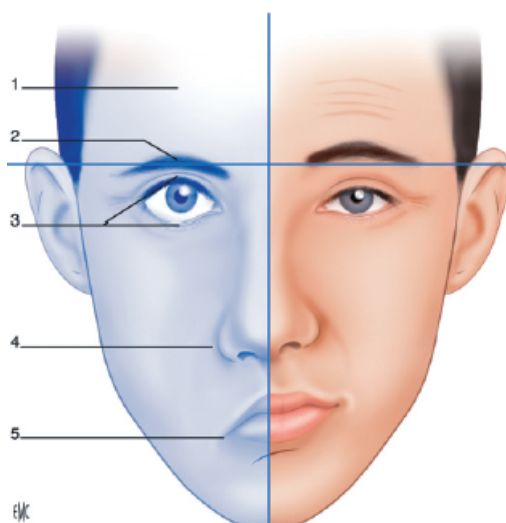


Figure 9. Aspect clinique de la paralysie faciale périphérique (Guerreschi, 2015).

1. Effacement des rides frontales; 2. Chute du sourcil; 3. Lagophtalmie; 4. Effacement du sillon naso-génien;
5. Chute de la commissure labiale.

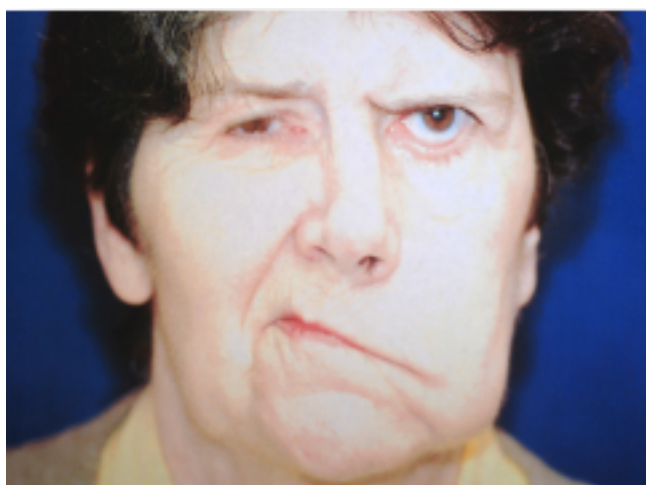


Figure 10. Paralysie faciale périphérique gauche au repos.

Au sourire, la bouche est attirée du côté sain. Seules les dents de ce côté sont alors découvertes, comme illustré par la figure 11.

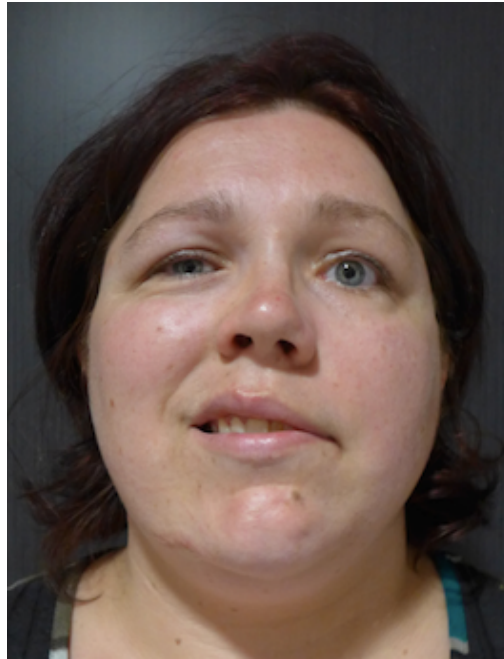

Figure 11. Paralyse faciale périphérique gauche au sourire montrant la déviation buccale vers le côté sain

A la protrusion labiale (Figure 12), il existe une asymétrie labiale avec un manque de propulsion des lèvres inférieures et supérieures.

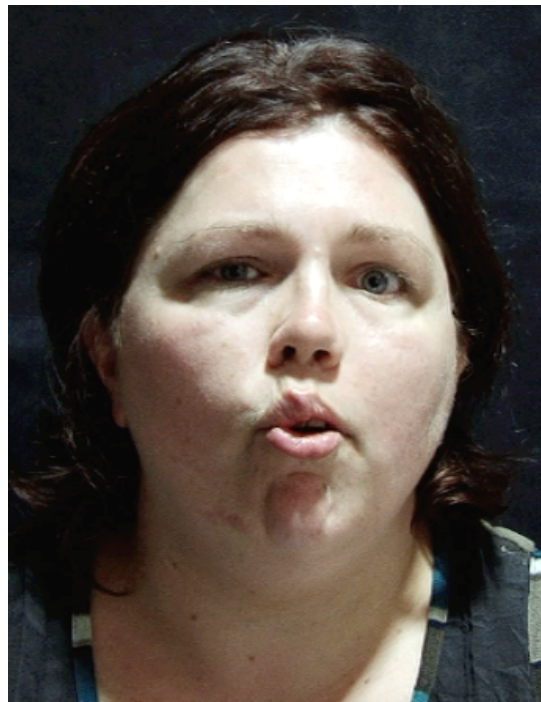


Figure 12. Protrusion labiale d'un paralysie faciale périphérique gauche.

2.2.2. LES ÉCHELLES DE COTATION CLINIQUE

L'analyse clinique de la mimique faciale est réalisée le plus souvent en situation déficitaire et permet son suivi. En fonction de la gravité de l'atteinte, les signes cliniques de paralysie faciale sont plus ou moins perceptibles. Il existe une trentaine d'échelles de cotation (Annexe 1) dites globales (l'ensemble de la face est analysée); locales (la face est décomposée en plusieurs zones et seulement une zone est étudiée); objectives par une méthode de mesure locale (Gatignol, 2011), informatisées (Neely, 1992).

Le score de House Brackmann (Figure 13)(House, 1983) est une échelle globale utilisée dans la pratique courante, qui permet de graduer la paralysie faciale de I à VI. Elle a été adoptée par le comité Américain d'Oto-rhino-laryngologie et chirurgie cervicale comme le standard de cotation de la paralysie faciale (House, 1985). Cette classification prend en compte les principales conséquences d'une paralysie faciale périphérique, à savoir le mouvement volontaire, le tonus musculaire et l'asymétrie du visage. Celle-ci permet de classer les patients dans des catégories générales sans prendre en compte les particularités de chaque atteinte. En effet, la zone déficitaire donnera le score définitif même si les autres régions peuvent ne pas correspondre.

GRADES	REPOS	MOUVEMENT
GRADE I : NORMAL	Fonction faciale normale	
GRADE II : DYSFONCTION LÉGÈRE	<ul style="list-style-type: none"> - Peu de faiblesse à l'inspection - Peu de syncinésie - Tonus / symétrie normale au repos 	<ul style="list-style-type: none"> - Front : hypomobilité légère à modérée - Oeil : fermeture complète sans effort - Bouche : légère asymétrie
GRADE III : DYSFONCTION MODÉRÉE	<ul style="list-style-type: none"> - Faiblesse variable mais non défigurante des deux côtés - Syncinésie modérée, pas / peu de contracture ou spasme hémifaciale - Tonus / symétrie normale au repos 	<ul style="list-style-type: none"> - Front : hypomobilité légère à modérée - Oeil : fermeture complète avec effort - Bouche : peu de faiblesse avec effort
GRADE IV : DYSFONCTION MODÉRÉE A SÉVÈRE	Asymétrie évidente ou défigurante	<ul style="list-style-type: none"> - Front : hypomobilité modérée à sévère - Oeil : fermeture incomplète avec effort - Bouche : peu d'asymétrie avec effort
GRADE V : DYSFONCTION SÉVÈRE	Asymétrie évidente ou défigurante	<ul style="list-style-type: none"> - Front : hypomobilité sévère - Oeil : fermeture incomplète avec effort - Bouche : asymétrie avec effort
GRADE VI : PARALISYE COMPLÈTE	Aucun mouvement	

Figure 13. Classification de House Brackmann (House, 1983).

L'échelle de Sunnybrook (Figure 14) développée par Ross *et al.* (du nom de l'hôpital Sunnybrook à Toronto) est plus détaillée. Elle étudie à la fois l'état statique et dynamique, permet l'évaluation d'une récupération et précise la présence de syncinésies (Ross, 1996). Ce score est pondéré sur 100. Selon Fattah *et al.* (Fattah, 2015), cette échelle devrait être utilisée par tous pour sa bonne reproductibilité intra- et inter-observateur. Sa bonne sensibilité permet un suivi et une évaluation post-opératoire après réhabilitation.

SUNNYBROOK										
Symétrie au repos (comparée au côté sain)	Symétrie des mouvements volontaires						Syncinésies			
	(Expressions standard)	Pas de mouvement	Mouvement initié	Petit mouvement	Mouvement presque complet	Mouvement complet	Aucune	Légère	Modérée	Sévère
Œil (fente palpébrale) :	Front :									
Normale 0	-Plisser le front	1	2	3	4	5	0	1	2	3
Etroite 1										
Large 1										
Chirurgie paupière 1										
Joue (pli naso-labial) :	Œil									
Normal 0	-Fermeture sans forcer	1	2	3	4	5	0	1	2	3
Absent 2										
Moins prononcé 1										
Plus prononcé 1										
Bouche :	Bouche :									
Normale 0	-Sourire en ouvrant la bouche	1	2	3	4	5	0	1	2	3
Coin tombant 1	-Montrer les dents	1	2	3	4	5	0	1	2	3
Coin tire 1	-Plisser les lèvres	1	2	3	4	5	0	1	2	3

Symétrie au repos <input type="checkbox"/>	Mouvements volontaires <input type="checkbox"/>	Score de syncinésies <input type="checkbox"/>	
--	---	---	--

Score symétrie au repos : Total x 5 <input type="checkbox"/>	Score de mouvement volontaire : Total x 4 <input type="checkbox"/>	Score de syncinésies : Total <input type="checkbox"/>	
Score de mouvement volontaire <input type="checkbox"/> -	Score symétrie au repos <input type="checkbox"/>	Score Syncinésies <input type="checkbox"/> -	Score composite <input type="checkbox"/>

Figure 14. Sunnybrook Facial Grading System, d'après Ross *et al.* (Ross, 1996).

2.2.3. L'ÉLECTROMYOGRAPHIE (EMG)

En pratique courante, l'électromyographie est utilisée dans le suivi des paralysies faciales non réhabilitées afin d'établir un pronostic, orienter une prise en charge et évaluer une capacité de récupération du nerf facial.

Les premiers travaux sur l'étude électrophysiologique de la face remontent au XIX^e siècle. Guillaume Duchenne de Boulogne étudie la mimique faciale à l'aide de stimulations électriques (Duchenne de Boulogne, 1855). Il a ainsi décrit plusieurs affections et localisé leur origine : c'est le cas d'une forme d'atrophie musculaire qui porte aujourd'hui son nom (myopathie de Duchenne). Il a réussi à l'aide de cette méthode à individualiser chacun des muscles de la face, en recensant les principales mimiques (Figure 15).

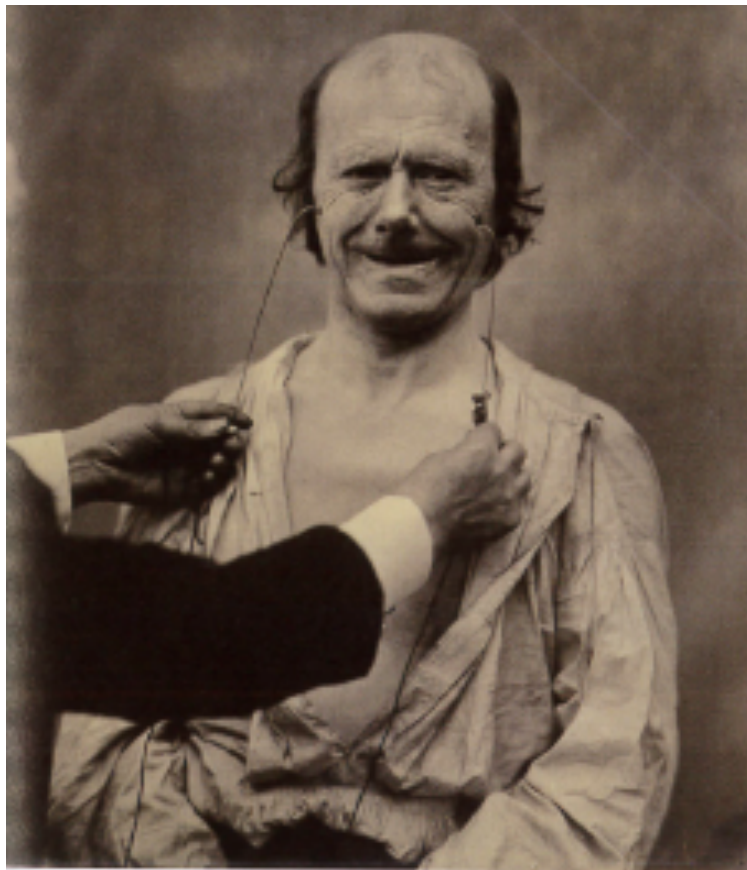


Figure 15. Stimulation électrique du muscle grand zygomatique par Duchenne de Boulogne (Delaporte, 2010).

Différents auteurs ont cherché à quantifier l'activité des muscles peauciers du visage par EMG. Lapatki *et al.* (Lapatki, 2003) ont mesuré l'activité simultanée de 7 muscles péribiliaux à l'aide d'électrodes de surface. Schumann *et al.* (Schumann, 2010) étudient les activations musculaires (Figure 16) durant 29 mouvements faciaux à l'aide de 48 électrodes de surface.




Figure 16 : Répartition du signal EMG lors d'un sourire unilatéral d'après Schumann *et al.* (Schumann, 2010).

Les EMG de surface multicanaux montrent des perspectives encourageantes; cependant, la technique requiert un retraitement important des données afin de discriminer chacun des signaux. De plus, l'activité myoélectrique reflète la physiologie mais pas forcément la réalité fonctionnelle du sujet.

2.2.4. L'IMAGERIE DES MUSCLES PEAUCIERS

Il existe peu d'études dans la littérature sur les muscles peauciers en imagerie, notamment en IRM. Ces travaux restent au stade d'exploration avec surtout une mise au point des techniques de segmentation. En effet, l'IRM est préférée au scanner puisque non irradiante et plus performante dans la visualisation des tissus mous. Les données morphométriques restent rares et s'appliquent à des petits groupes d'effectifs.

2.2.4.1. L'ÉCHOGRAPHIE

L'échographie est un examen opérateur dépendant, donc peu reproductible. Cependant il reste un examen facilement accessible. Dans la littérature, quelques articles d'intérêt sont retrouvés pour cette étude.

McAlister *et al.* (McAlister, 1998) ont étudié une population de 54 étudiants (30 caucasiens et 24 asiatiques) afin de déterminer si la hauteur du découvrément gingival lors du sourire est en relation avec l'épaisseur de la musculature labiale en particulier les élévateurs de la lèvre tels que le muscle grand zygomatique et le releveur de la lèvre. Ils déterminent 3 groupes en fonction de l'élévation de la lèvre au sourire (haute, moyenne et basse). L'épaisseur des muscles était mesurée sur le muscle relâché. L'épaisseur du muscle chez les sujets dans les 3 groupes de sourire a été comparée. Il y avait significativement plus de femmes avec un sourire gingival et le muscle zygomatique était plus épais chez les femmes, mais aucune différence significative dans les trois groupes de sourire.

Les auteurs stipulent qu'il existe une courbe d'apprentissage pour la recherche de ces muscles en échographie.

Une autre équipe a étudié les muscles peauciers en échographie, au repos chez 25 patients atteints de paralysie faciale depuis plus de 3 mois (Volk, 2014). Ils ont mesuré la surface musculaire au niveau d'une coupe transversale d'épaisseur maximale de certains de ces muscles. Les muscles étudiés étaient le muscle frontal, l'orbiculaire des yeux, l'orbiculaire des lèvres, le dépresseur de la lèvre inférieure, le dépresseur de l'angle de la bouche et le muscle mentonnier. Le muscle masséter et la muscle temporal servaient de témoins, étant vascularisés par la cinquième paire crânienne. Ils retrouvaient une différence significative entre les deux côtés avec une diminution du côté paralysé pour quatre muscles (Figure 17).

Muscle	Palsy side [mean (SD)]	Healthy side [mean (SD)]	Ratio palsy/healthy side*	P†
Frontalis	169.83 (12.98)	167.57 (13.59)	1.5%	0.108
Orbicularis oculi	174.29 (13.67)	169.04 (13.85)	3.6%	0.212
Orbicularis oris	113.41 (20.88)	94.41 (16.61)	22.7%	0.002
Depressor anguli oris	141.39 (21.45)	120.57 (21.24)	20.7%	0.001
Depressor labii inferioris	157.64 (24.11)	142.72 (26.86)	12.2%	0.004
Mentalis	128.24 (23.24)	115.57 (27.75)	17.4%	0.008
Temporalis	141.48 (14.75)	141.35 (14.39)	0.4%	0.502
Masseter	120.63 (23.91)	120.34 (25.07)	2.5%	0.852

*Ratio (%) = [(palsy side / healthy side) 100] - 100.

†Statistically significant P-values (P < 0.05) in bold.

Figure 17. Epaisseur en échographie de six muscles peuciers et deux muscles masticateurs avec calcul de la différence entre le côté sain et le côté paralysé chez 20 patients atteints de paralysie faciale (Volk, 2014).

La surface maximale des muscles peuciers était significativement diminuée après dénervation du nerf facial et augmentait à nouveau après réinnervation par anastomose hypoglosso-faciale ou greffe nerveuse. Les muscles syncinésiques réinnervés étaient caractérisés par une augmentation de leur taille par rapport au côté sain.

Néanmoins, les mesures surfaciques (épaisseur et longueur) étaient réalisées sur une tranche musculaire et non sur l'ensemble du muscle (Figure 18). Cependant les muscles peuciers n'étant pas des cylindres, les tranches musculaires ainsi calculées ne sont pas représentatives de toute la longueur du muscle. La prise de mesure est donc moins fiable par rapport à la mesure d'un volume musculaire.

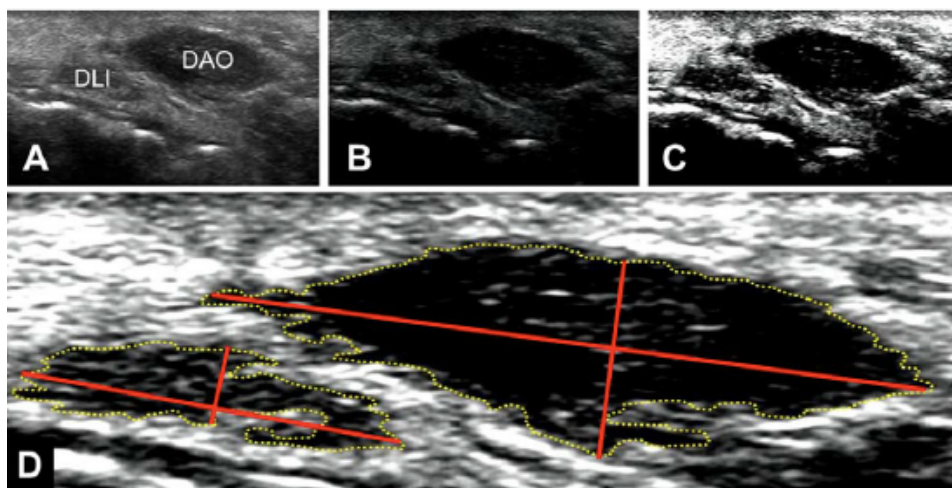


Figure 18. Calcul de la surface d'une tranche musculaire (Volk, 2014).

2.2.4.2. L'IMAGERIE PAR RÉSONANCE MAGNÉTIQUE (IRM)

Depuis 2001, plusieurs études ont été menées pour visualiser ces muscles peauciers en IRM 1,5 Tesla dans certaines pathologies. Ainsi Farrugia *et al.* (Farrugia, 2007) ont étudié les méthodes de mesures morphométriques sur des coupes IRM dans la myasthénie. Le protocole d'acquisition sur IRM 1,5 Tesla Siemens Sonata (Siemens Medical Solutions, Erlangen, Germany) utilisait une antenne tête avec élément frontal qui amplifie le signal autour de la bouche. Les coupes étaient positionnées à un niveau juste au-dessus du nez et au-dessous de la langue. Une acquisition T2 a été réalisée avec et sans FATSAT (saturation de graisse). Seuls certains muscles comme l'orbiculaire des lèvres ont été étudiés (Figure 19). Les coupes ont été positionnées à un niveau juste au-dessus du nez et au-dessous de la langue. Le procédé de mesure reposait sur l'analyse de la coupe musculaire en 2 dimensions et ne permettait pas d'avoir d'autres dimensions que la longueur et la largeur en vue coronale ou axiale.

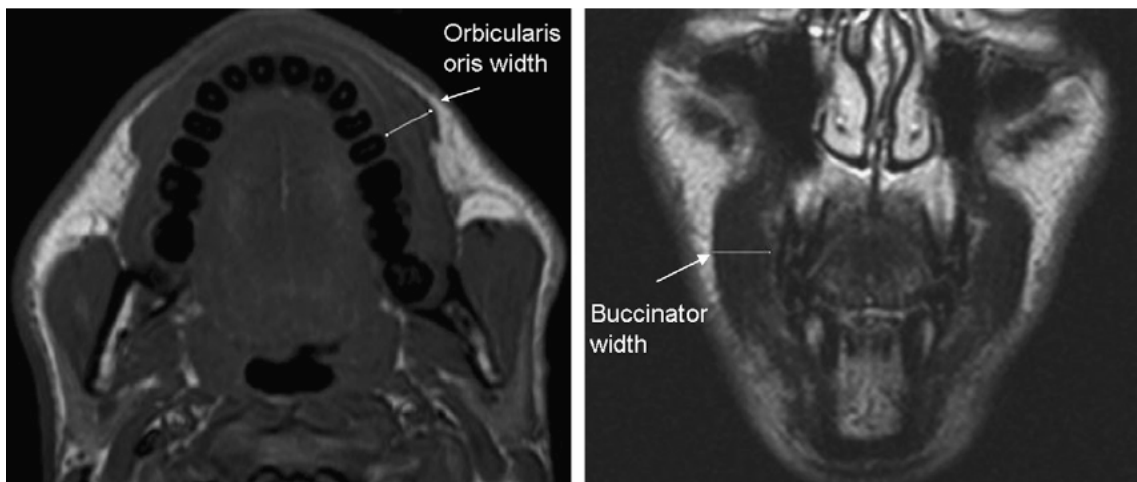


Figure 19 : Mesure de l'épaisseur du muscle orbiculaire des lèvres selon Farrugia *et al.* (Farrugia, 2007)

Chez des patients atteints de paralysie faciale, Kaylie *et al.* ont évalué les muscles peauciers comme étant symétriques, asymétriques et moyennement asymétriques (Kaylie, 2003). Pour ce faire, ils ont étudié ces muscles (Figure 20), particulièrement le muscle orbiculaire des paupières, sur des coupes sagittales et coronales, sans reconstruction géométrique et sans calculs objectifs.

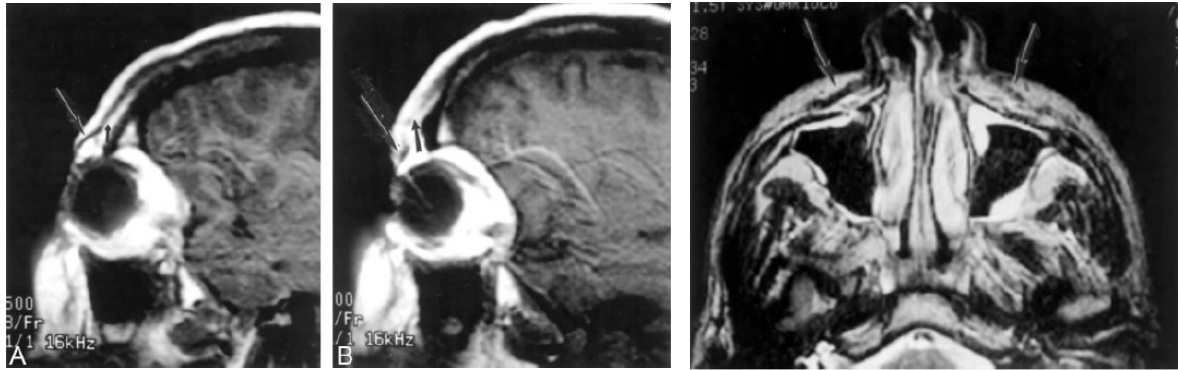


Figure 20. Etude de la différence d'aspect entre le côté sain (A) et le côté paralysé (B) sur une coupe sagittale pour l'orbiculaire des paupières et pour le releveur de la lèvre supérieure sur une coupe frontale (Kaylie, 2003)

Kleinheinz *et al.* (Kleinheinz, 2001) ont étudié chez des patients atteints de fente labio-alvéolo-palatine opérés et des témoins, via des acquisitions IRM (0.5 T ; 1.0 T ; 2.0 T) les muscles péri-labiaux, tels que le muscle grand zygomatique, le muscle releveur de la lèvre supérieure et le muscle orbiculaire des lèvres (Figure 21). Les séquences (TR entre 500 et 700 ms et TE 10-35ms) permettaient d'obtenir une série de 10 coupes frontales avec une épaisseur entre 3 et 5 mm et en complément 5 coupes axiales et sagittales ont été réalisées. Pour déterminer, jusqu'à quelle précision les muscles des patients pouvaient être évalués, une cotation subjective de l'orbiculaire a été réalisée. Les auteurs évaluaient la possibilité d'identifier le muscle, et d'en mesurer l'épaisseur (l'échelle étant la suivante : 1 : difficilement mesurable ; 2 : modérément mesurable ; 3 : correctement mesurable ; 4 : très bien mesurable).

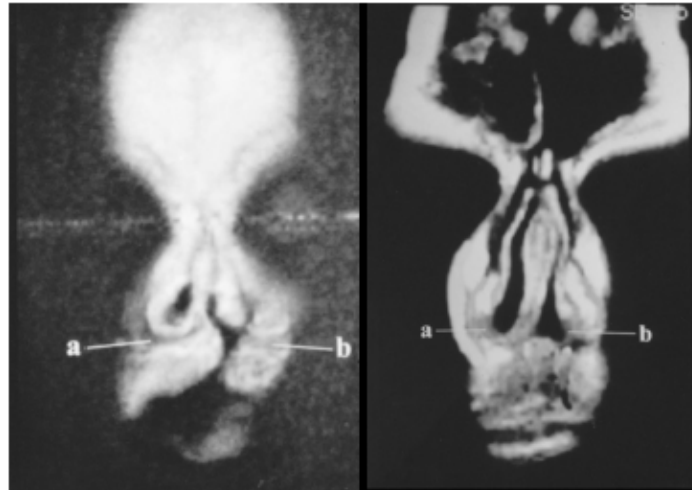


Figure 21 : Coupe coronale du groupe musculaire paranasal; a : coté sain, et b coté fendu, chez un patient atteint d'une fente labio-alvéolopalatine avant opération (à gauche), après l'intervention (à droite) (Kleinheinz,2001)

Olszewski *et al.* (Olszewski, 2009) ont étudié les muscles peuciers via une IRM 3 Tesla, chez un sujet sain. Le protocole d'étude comprenait des images pondérées en T1 avec un temps d'acquisition de sept minutes, sur un patient sain. La zone d'intérêt étant les muscles péri-labiaux. Le logiciel utilisé était le 3D slicer open source software (Harvard Medical School, Boston, MA, USA). La segmentation était semi automatique. La figure 22 représente un exemple des images obtenues. Certaines limites, notamment dans la séparation ont pu être objectivées (ex : limite inférieure du muscle buccinateur difficile à objectiver par rapport au muscle abaisseur de l'angle de la bouche). Aucune mesure morphométrique n'a été réalisée.

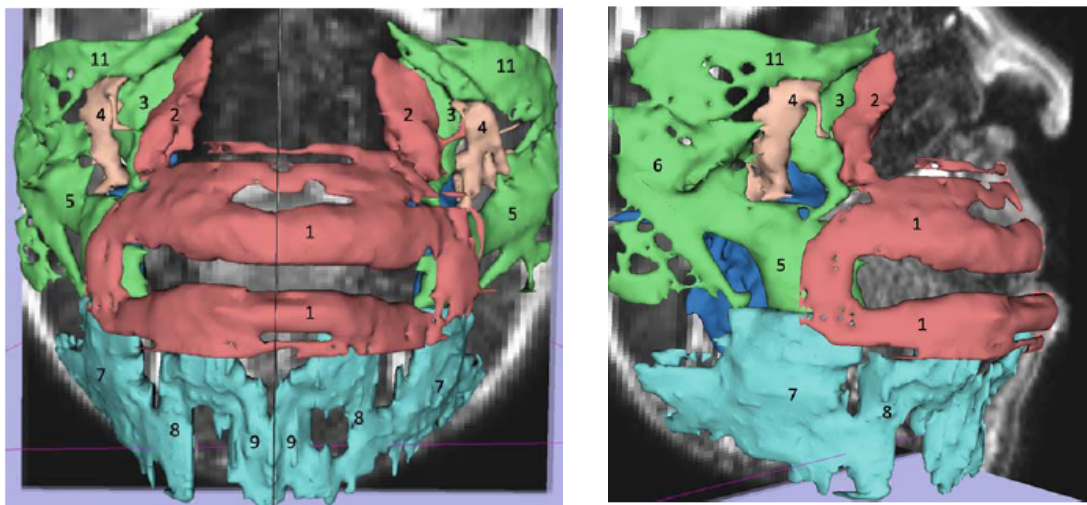


Figure 22. Segmentation des muscles peuciers péri-labiaux en IRM 3 Tesla (Olszewski, 2009).

Récemment, Volk *et al.* (Volk, 2014) ont utilisé l'IRM Magnetom Tim Trio; Siemens, Erlangen, Germany, antenne 12 canaux) pour une étude du volume des muscles peauciers chez 10 volontaires. L'acquisition de toute la face était réalisée en sagittal T1 (temps de répétition 2300 ms, Temps d'écho 3,03 ms, voxel 1 Å~ 1 Å~ 1 mm (=1 mm³), matrice 256 Å~ 256, temps d'acquisition 5:21 minutes). La segmentation semi automatique était réalisée avec le logiciel the Avizo Fire 7.1 software package (Visage Imaging Inc., Carlsbad, Calif.). Les auteurs ont segmentés treize muscles peauciers et deux muscles masticateurs chez cinq sujets sains et cinq atteints de paralysie faciale, soit dix muscles grands zygomatiques au total, à partir de séquences obtenues sur une IRM 3 Tesla (Figure 23).

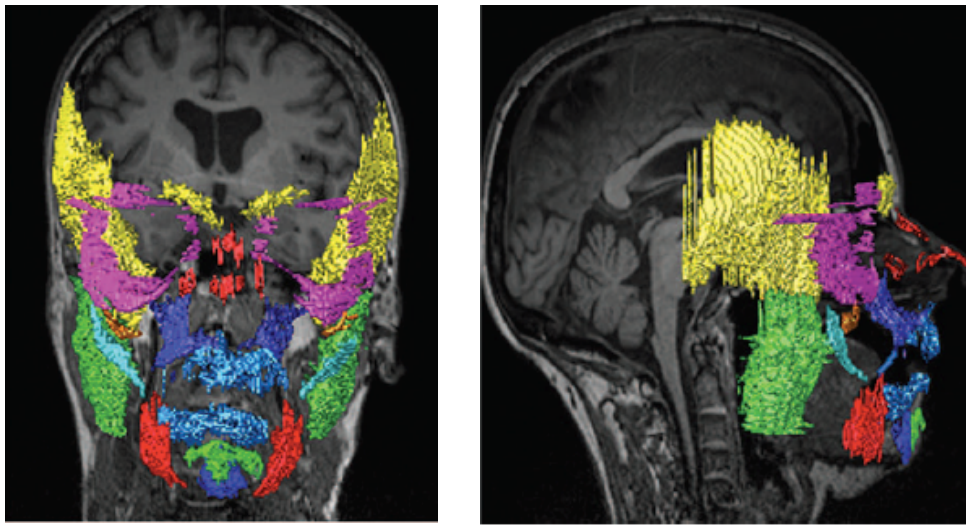


Figure 23. Segmentation de treize muscles peauciers en IRM 3 Tesla (Volk, 2014).

Goto *et al.* (Goto, 2002) quant à eux, ont segmentés manuellement trois muscles masticateurs (masséter, ptérygoïdien latéral et médial) à partir de séquences obtenues sur une IRM 1,5 Tesla. Ils ont calculé chez dix sujets de 20 à 30 ans la différence de volume musculaire après un mouvement, l'ouverture buccale (Figure 24). Ce sont les seuls à avoir calculé une différence de volume musculaire après un mouvement, mais il s'agit de muscles masticateurs et non de muscles peauciers.

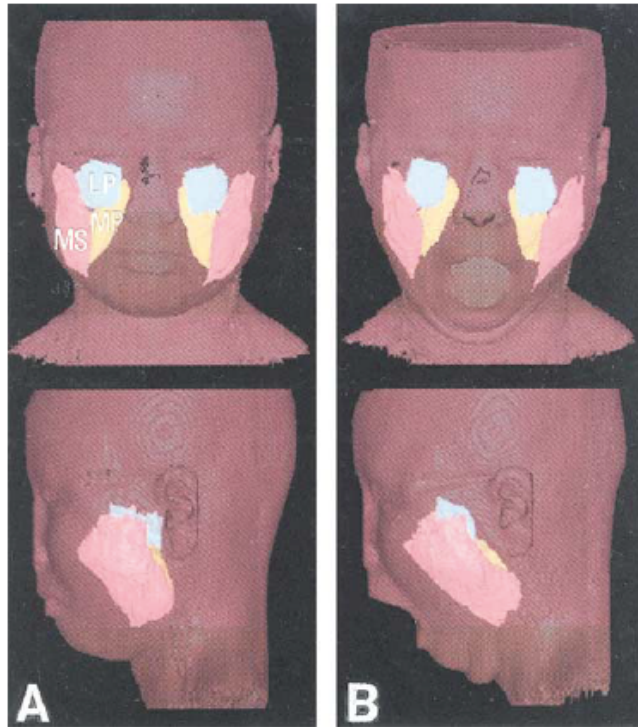


Figure 24. Segmentation de trois muscles masticateurs (masséter, ptérygoïdien médial, ptérygoïdien latéral) au repos (A) et après ouverture buccale (B) (Goto, 2002).

Des études de ciné-IRM (IRM dynamique reproduisant un mouvement donné avec animation cinématique) de la région cervico-faciale ont été publiées concernant non pas les muscles peauciers mais l'évaluation de la déglutition (acquisition au niveau de la région cervico-faciale). Aucune étude n'a été réalisée sur le ciné-IRM (Hartl, 2010).

3. DE LA RÉPARATION DE LA MIMIQUE FACIALE

De nombreuses techniques de réhabilitation palliative des paralysies faciales ont été décrites, qu'elles soient statiques ou dynamiques, concernant une ou plusieurs zones de la face. Les principales techniques dynamiques sont réparties en trois grandes catégories : les anastomoses nerveuses, les myoplasties et les transferts musculaires libres.

L'anastomose hypoglosso-faciale est la technique de réhabilitation la plus utilisée dans notre série. En outre, l'intérêt est qu'il n'y pas de sur-épaisseur musculaire (par lambeau libre ou myoplastie) pouvant perturber l'identification des muscles peauciers en IRM.

L'utilisation du nerf hypoglosse fut imaginée en 1901 par Furet et fut réalisée la même année par l'Allemand Körte (Körte, 1901). Les premières anastomoses hypoglosso-faciales ont été publiées en 1940 par Coleman (Coleman, 1940). Conley recense la plus grosse série en 1977 (Conley, 1977).

3.1. L'ANASTOMOSE HYPOGLOSSO-FACIALE

Cette chirurgie consiste à sacrifier le nerf hypoglosse (XII^{ème} paire crânienne) homolatéral à la paralysie pour l'anastomoser au tronc du nerf facial paralysé.

Par une incision de parotidectomie prolongée vers l'angle et le rebord inférieur de la mandibule (Figure 25), le nerf facial est mis en évidence à sa sortie du foramen stylo-mastoïdien (Figure 26).

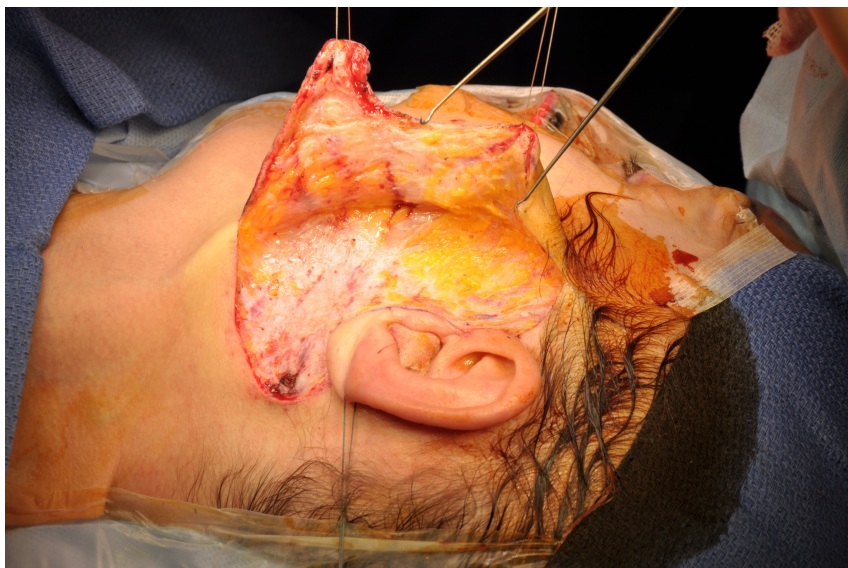


Figure 25. Incision de parotidectomie, technique d'anastomose hypoglosso-faciale (Photo D. Crépin).

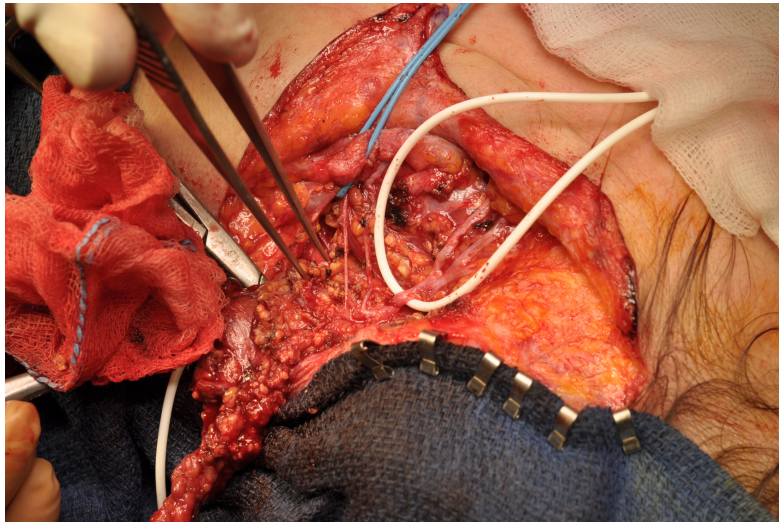


Figure 26. Repérage du nerf facial à sa sortie du foramen stylo-mastoïdien, mis sur un lac blanc
(Photo D. Crépin).

Puis le nerf hypoglosse est repéré entre la veine jugulaire interne et les vaisseaux carotidiens, sous le muscle digastrique (Figure 27).

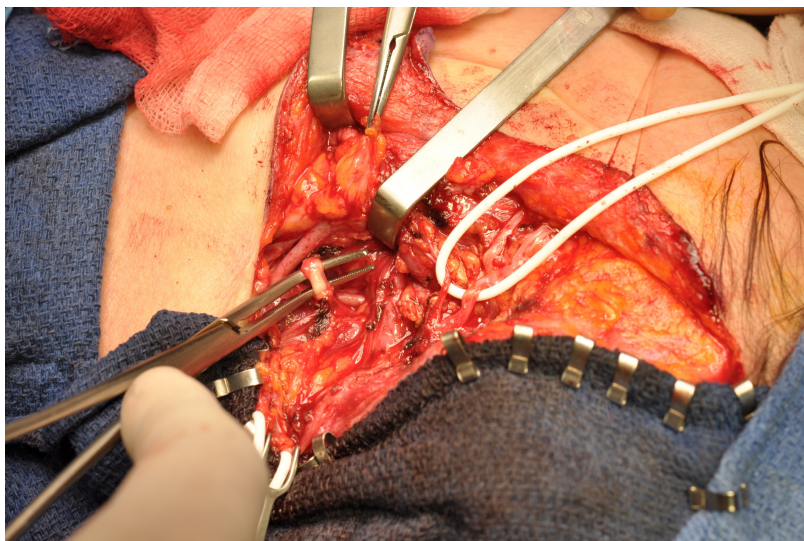


Figure 27. Repérage du nerf hypoglosse (sous le dissecteur) pour l'anastomose hypoglosso-faciale
(Photo D. Crépin).

Une section préalable de la branche descendante du XII est nécessaire pour mobiliser plus facilement le tronc nerveux vers le haut (Vacher, 2004). Puis une section du tronc du nerf hypoglosse est réalisée à la sortie du triangle de Pirogoff avant sa pénétration dans les muscles de la langue. La portion proximale du tronc du XII est alors libérée (Figure 28) et le nerf est passé en dedans du ventre postérieur du muscle digastrique, pour venir sans tension au contact du tronc du nerf facial (sectionné à 4 mm de sa bifurcation).

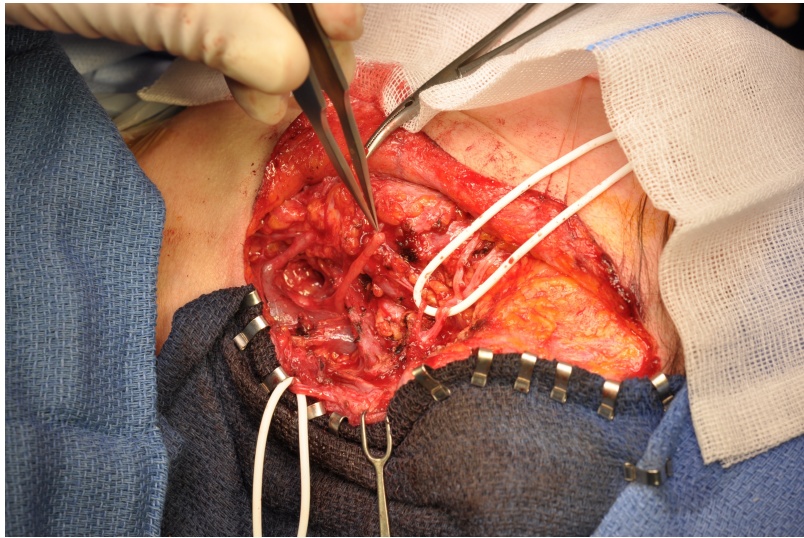


Figure 28. Section et libération de la partie proximale du nerf hypoglosse (*Photo D. Crépin*).

L'anastomose hypoglosso-faciale est réalisée à l'aide d'un point épipérineural au fil non résorbable avec ou sans application de colle biologique.

3.2. LES VARIATIONS TECHNIQUES DE L'ANASTOMOSE HYPOGLOSSO-FACIALE

3.2.1. L'ANASTOMOSE TERMINO-TERMINALE

L'anastomose termino-terminale est la technique la plus fréquemment utilisée. Elle consiste à mettre bout à bout la partie proximale du nerf hypoglosse et la partie distale du tronc du nerf facial (Figure 29).

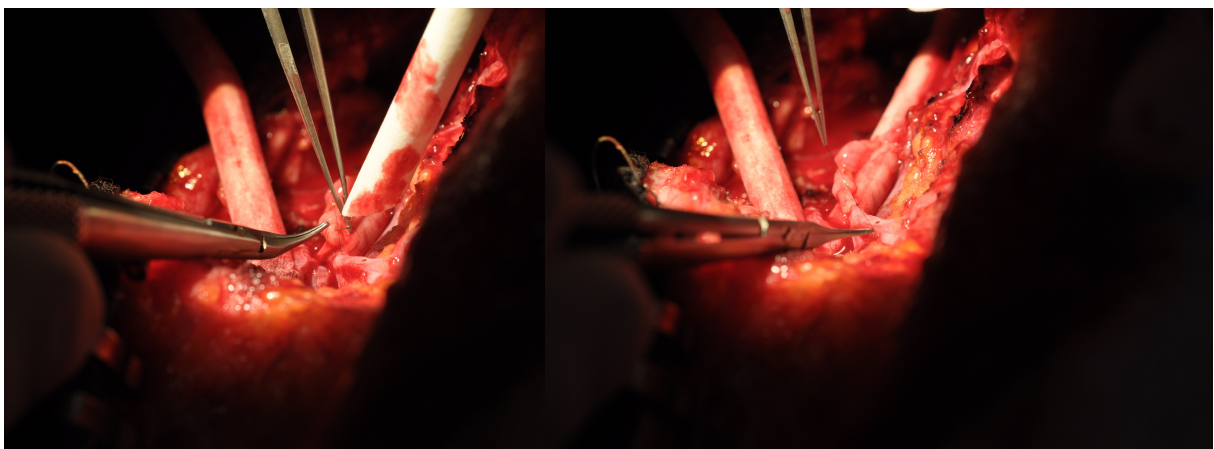


Figure 29. Anastomose hypoglosso-faciale microchirurgicale termino-terminale. (*Photo D. Crépin*).

3.2.2. L'ANASTOMOSE LATÉRO-TERMINALE

La principale variante est l'anastomose latéro-terminale avec ou sans greffon nerveux d'interposition. Elle fut proposée pour la première fois en 1981 par Zehm *et al.* (Zehm, 1981) afin d'éviter les conséquences d'atrophie linguale de la technique termino-terminale.

AVEC GREFFON D'INTERPOSITION

Cette technique opératoire a été proposée par May *et al.* (May, 1991). Elle consiste à prélever un greffon nerveux de 5 à 7 cm afin de l'interposer entre le nerf hypoglosse et le nerf facial. Le nerf grand auriculaire, situé à la face antérieure du muscle sterno-cléido-mastoïdien, est prélevé dans la majorité des cas.

Deux anastomoses nerveuses sont alors réalisées : une première termino-terminale entre l'extrémité distale du VII et l'extrémité proximale du greffon et une deuxième latéro-terminale entre l'extrémité distale du greffon et une incision transversale du XII (Figure 30).

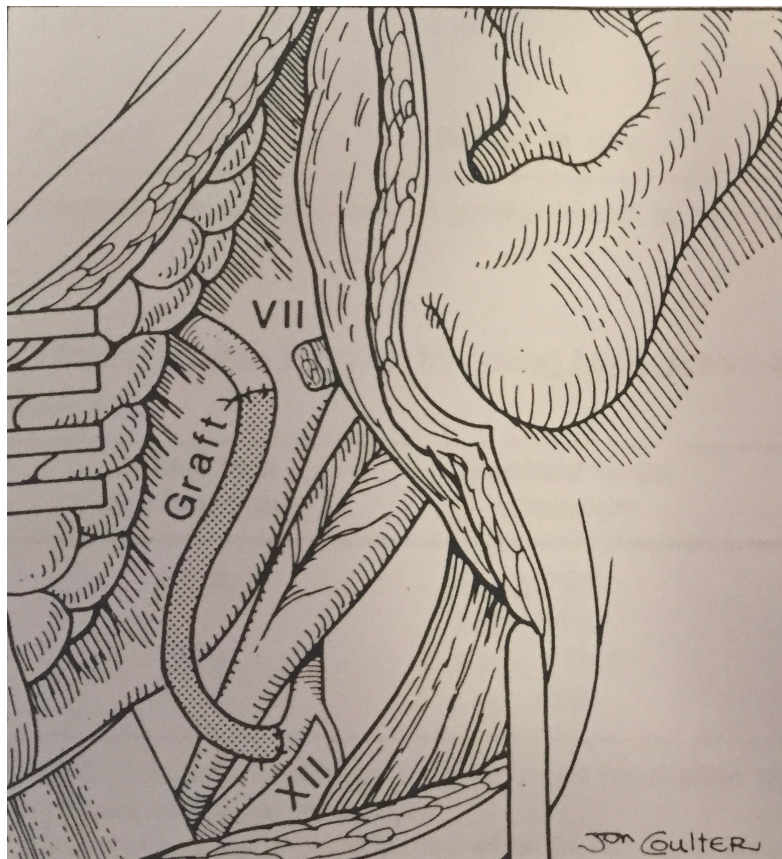


Figure 30. Anastomose hypoglosso-faciale termino-latérale avec greffon d'interposition selon May *et al.* (May, 1991).

SANS GREFFON D'INTERPOSITION

En 1979, Conley et Baker (Conley, 1979) ont publiés douze cas réhabilités par une anastomose termino-latérale avec un fragment de nerf hypoglosse dédoublé sur quelques centimètres.

Cusimao *et al.* (Cusimao, 1994) décrivent en 1994 une anastomose hypoglosso-faciale latéro-terminale sans greffon d'interposition en réalisant une division partielle du nerf hypoglosse au plus près de son émergence de la base du crâne (Figure 31). La section du nerf facial doit être réalisée de manière très proximale pour permettre une anastomose sans tension.

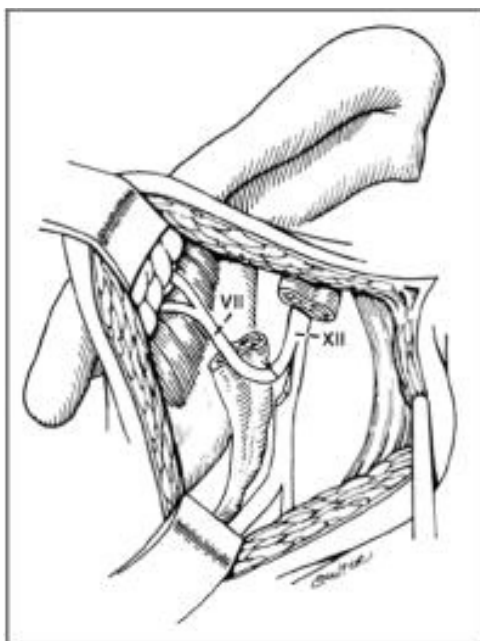


Figure 31. Anastomose hypoglosso-faciale latéro-terminale sans greffon d'interposition selon Cusimao *et al.* (Cusimao, 1994).

En 1997, trois équipes (Atlas, 1997; Sawamura, 1997; Darrouzet, 1997) publient simultanément une approche technique consistant à dérouter le nerf facial intra-temporal pour le descendre au contact du nerf hypoglosse chez des patients séquellaires de neurinome de l'acoustique (Figure 32 et 33). Le fraisage de la mastoïde permet de squelettiser la troisième portion intra-pétreuse du nerf facial, puis la dissection est poursuivie en dehors de la mastoïde, jusqu'à sa bifurcation dans la parotide. La section du VII est réalisée de manière oblique, en proximal, au niveau de son coude et le nerf est ainsi dérouté jusqu'au XII. Le nerf hypoglosse est ensuite repéré et disséqué *a retro* dans la région carotidienne. Afin de réaliser une anastomose latéro-terminale, le XII est incisé en demi-section, avant le départ de sa branche descendante et au-dessus du ventre postérieur du muscle digastrique.

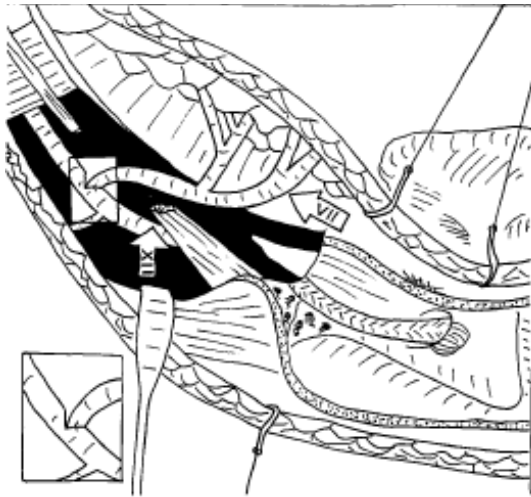


Figure 32. Anastomose hypoglosso-faciale latéro-terminale sans greffon d'interposition selon Atlas *et al.* (Atlas, 1997)

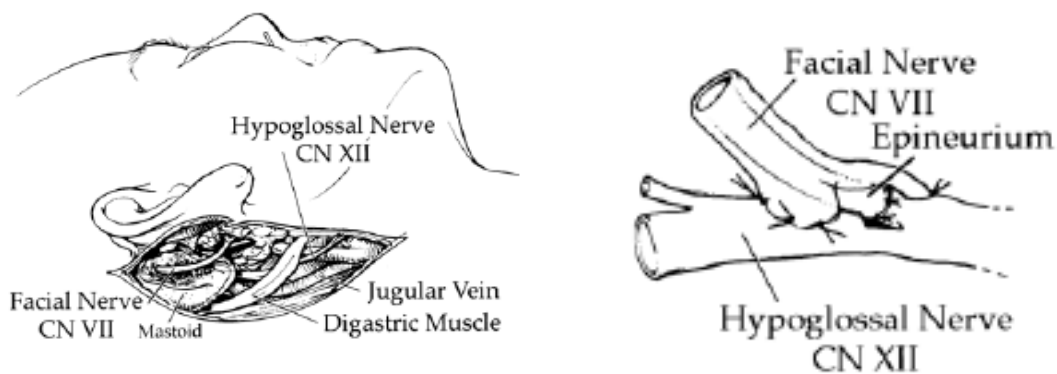


Figure 33. Anastomose hypoglosso-faciale latéro-terminale sans greffon d'interposition selon Sawamura *et al.* (Sawamura, 1997)

Certains auteurs ont proposé le positionnement simple du nerf facial au contact du nerf hypoglosse sans incision nerveuse de ce dernier (Figure 34), la réhabilitation fonctionnant par effet de neurotisation (Ferraresi, 2006).

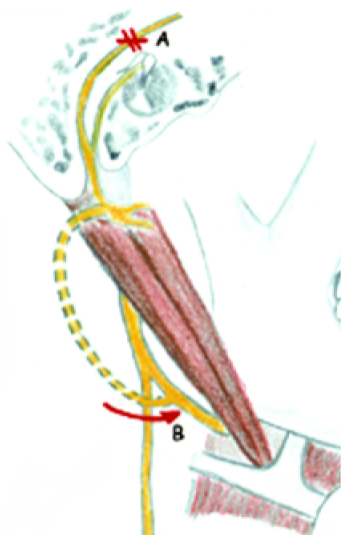

Figure 34. Anastomose hypoglosso-faciale par descente du nerf facial intra-temporal (A) et sans incision du nerf hypoglosse (B). Phénomène de neurotisation selon Ferraresi (Ferraresi, 2006).

3.2.3. LES AUTRES VARIATIONS

D'autres variantes ont été décrites, comme la suture de la branche descendante du XII et non le nerf hypoglosse lui-même à l'extrémité distale du nerf facial sectionné pour prévenir l'atrophie linguale.

Tucker *et al.* ont proposé en 1977 (Tucker, 1977), la transposition de la branche descendante du XII avec des fragments de muscles sous-hyoïdiens au muscle orbiculaire des paupières après une anastomose hypoglosso-faciale termino-terminale.

Shipchandler *et al.* (Shipchandler, 2011) ont décrit le clivage longitudinal du nerf grand hypoglosse afin de conserver les mouvements de la langue.

3.3. LES INDICATIONS DE L'ANASTOMOSE HYPOGLOSSO-FACIALE

L'utilisation de l'anastomose hypoglosso-faciale dans la réhabilitation des paralysies faciales implique la section définitive du nerf facial. Il est donc nécessaire de s'assurer de certains points avant de réaliser cette anastomose nerveuse : la paralysie faciale doit être définitive sans possibilité de récupération ultérieure, le siège de la lésion doit être en amont de la section chirurgicale du nerf facial, soit un nerf facial extra-crânien intact. De plus, il est convenu que les muscles peauciers doivent être non atrophiés et fonctionnels, soit un délai de prise en charge précoce (inférieur à 18 mois). Les deux nerfs hypoglosses doivent être sains et fonctionnels.

3.4. LES CONTRE-INDICATIONS DE L'ANASTOMOSE HYPOGLOSSO-FACIALE

Une section du nerf hypoglosse risque d'entraîner des troubles de la déglutition liés à une atrophie linguale homolatérale à la section, qui seront évités par une rééducation précoce. Néanmoins, la vérification de l'intégrité des autres nerfs participant à la déglutition est indispensable, comme le nerf glosso-pharyngien (IX^{ème} paire crânienne) et le nerf vague (X^{ème} paire crânienne).

Les neurofibromatoses de type II constituent une contre-indication à cette technique car il existe un risque de paralysie du nerf hypoglosse controlatéral. Enfin la principale contre-indication est le délai d'installation de la paralysie faciale supérieur à quatre ans car il existerait une amyotrophie totale des muscles peauciers (Stricker, 2004).

III. MATÉRIELS ET MÉTHODE

Une étude prospective multicentrique a été conduite sur des volontaires sains et des patients atteints de paralysie faciale. Après étude clinique morphologique et des réponses à des questionnaires de qualité de vie, chaque sujet a bénéficié d'une acquisition IRM selon un protocole particulier, permettant de reconstruire les muscles grands zygomatiques en trois dimensions et d'en étudier les caractéristiques morphométriques (volume, longueur, épaisseur). Ce travail a été réalisé en collaboration avec le laboratoire BMBI UMR 7338 de l'Université technologique de Compiègne (UTC), avec les Dr Tuan Tien Dao et Pr Marie-Christine Ho Ba To; et la plateforme IRM GIE Faire Faces dirigée par le Pr Constans. Ce travail a été accepté par les CPP n° 2011-A00532-39 et n° 2016-A00716-45.

1. POPULATION ÉTUDIÉE

Deux types de sujets ont été inclus : des volontaires sains et des patients présentant une paralysie faciale. Tous les sujets ont reçu une information détaillée sur l'étude et ont signé un formulaire de consentement éclairé (Annexe 2).

Pour les volontaires sains, les critères d'inclusion étaient : sujet âgé de 20 à 30 ans, sans antécédent de pathologie faciale. Le recrutement a été réalisé parmi la population générale.

Pour les patients atteints de paralysie faciale, les critères d'inclusion étaient une paralysie faciale périphérique installée depuis au moins 6 mois, quel qu'en soit l'étiologie, ayant bénéficié ou non d'une chirurgie de réhabilitation par anastomose hypoglosso-faciale. Leur recrutement a été réalisé sur deux centres hospitaliers, le CHU d'Amiens dans le service de chirurgie maxillo-faciale du Pr Devauchelle et le CHU de la Pitié-Salpêtrière à Paris dans le service d'ORL du Pr Lamas.

Après vérification des critères d'inclusion et d'exclusion, une explication orale du protocole de recherche (par l'un des investigateurs) a été réalisée et les informations écrites ont été remises (Annexe 3). La visite d'inclusion a été programmée avec un délai de réflexion de minimum quinze jours incompressibles, après remise du consentement éclairé (Annexe 2).

Les contre-indications absolues de l'IRM (implant cochléaire, pacemaker, défibrillateur, valves cardiaques mécaniques, grossesse et allaitement), représentaient les principaux critères d'exclusion.

Les autres contre-indications telles que prothèse articulaire, dispositif intra-utérin, tatouage, chambre implantable étaient autorisées, passé un délai de six semaines d'implantation. Les verres de contact, pompes à insuline, percing, prothèse dentaire et auditive étaient retirés au préalable. Les arcs dentaires ou amalgames dentaires ne constituaient pas une contre-indication mais entraînaient des artéfacts empêchant une acquisition optimale pour la zone concernée.

Tous ces critères étaient recensés sur un questionnaire écrit avant le passage dans l'IRM (Annexe 4).

A noter qu'une plaque d'alourdissement palpébral en or ne constitue pas une contre-indication à l'IRM ni ne crée d'artéfacts à l'acquisition.

Les autres techniques de réhabilitation des paralysie faciales constituaient un critère d'exclusion pour l'étude car surajoutait une épaisseur musculaire lors de l'acquisition IRM et risquait de perturber l'identification précise du muscle grand zygomatique.

2. EVALUATION CLINIQUE

2.1. ANALYSE CLINIQUE DE LA FACE

Chaque sujet inclus, volontaires ou patients, a bénéficié d'une analyse clinique de la face (§II.2). Après recueil des éléments généraux tels que l'âge, le poids, la taille, le sexe et les antécédents notamment faciaux, l'analyse clinique reprenait les grandes lignes d'un examen clinique standard.

Chez les patients atteints de paralysie faciale, nous avons noté le côté, le type d'installation (brutale / progressive), l'existence d'une pathologie associée ou non, le délai à l'inclusion. S'il existait une chirurgie de réhabilitation par anastomose hypoglosso-faciale, le délai entre l'installation de la paralysie et la chirurgie ainsi que le délai entre la chirurgie et l'inclusion était noté (Annexe 5).

Les injections de toxine botulique, paralysant les muscles, pouvaient constituer un biais dans l'analyse du volume musculaire, et ont donc été quantifiées.

2.2. EVALUATION ET COTATION DE LA PARALYSIE FACIALE

Les patients atteints de paralysie faciale ont été évalués avec l'aide d'un kinésithérapeute référent dans l'analyse faciale, Madame Christine Couturaud, du service de chirurgie maxillo-faciale du CHU d'Amiens. Les patients provenant du service d'ORL du CHU de la Pitié-Salpêtrière à l'APHP, ont aussi été évalués par Madame Peggy Gatignol, orthophoniste.

Deux échelles ont été utilisées, la classique échelle de House Brackmann (Annexe 6) et l'échelle de Sunnybrook (Annexe 7). Ces échelles ont été choisies car la première est universelle et la deuxième sépare les mouvements (front, paupière, sourire, lèvres), en prenant en compte les syncinésies et permettant une évaluation post-réhabilitation.

Deux opérateurs différents ont donc analysés les patients atteints de paralysie faciale réhabilités par une anastomose hypoglosso-faciale afin d'étudier la reproductibilité et la fiabilité de l'échelle de Sunnybrook. Cette évaluation a été réalisée en double aveugle.

2.3. ENREGISTREMENT VIDÉOSCOPIQUE

Chaque évaluation clinique de la paralysie faciale a été enregistrée par un caméscope HD Sony HDR-FX1000 1080i/Mini DV, disposé sur un pied SONY VCT-R640.

Ces enregistrements vidéoscopiques avaient pour but de réévaluer à distance, par plusieurs examinateurs, les tests d'évaluation clinique de House Brackmann et de Sunnybrook et de constituer un score unanime (opérateur 1).

3. ECHELLES DE QUALITÉ DE VIE

L'évaluation de la qualité de vie, du handicap et de la dépréciation dans l'évaluation d'une paralysie faciale était importante afin de prendre en compte le vécu de cette pathologie et ne pas se concentrer uniquement sur l'aspect purement clinique.

En 1996, des chercheurs de Pittsburgh ont souligné l'importance de cette auto-évaluation par les patients sur leur déficit et ont ainsi créé l'échelle Facial Disability Index (FDI) (VanSwearingen, 1996). Ce questionnaire explore l'atteinte des grandes fonctions de la face et

de la qualité de vie consécutives d'une atteinte neuro-motrice. Il comprend dix questions à choix multiples (chaque réponse correspond à un score), le résultat s'exprimant sous forme de deux pourcentages : la fonction physique (« Physical Function ») et le « bien-être social » (« Social Well-being Function »).

Cependant, bien que la cohérence interne du FDI ait été testé, la fiabilité de l'instrument, la validité du contenu, et la relation entre le « bien-être » social et la gravité du dysfonctionnement de la face ne sont pas claires. Kahn et al (Kahn, 2001) ont créé en 2001 la Facial Clinimetric Evaluation (FaCE Scale). Cet instrument devait retranscrire la dépréciation ainsi que les incapacités liées aux dysfonctionnement du visage, du patient sur sa paralysie, sans le biais de l'évaluation par un médecin.

Chez les patients atteints de paralysie faciale, nous avons donc étudié ces deux échelles de qualité de vie, la FaCE scale (Kahn, 2001) et la FDI (VanSwearingen, 1996). Les questionnaires ont été traduits de l'anglais (Annexe 8 et 9) et énoncés aux patients.

4. ACQUISITIONS EN IRM 3 TESLA IN VIVO

La première partie du travail a consisté à mettre en place un protocole d'acquisition IRM pour visualiser les muscles peauciers et a constitué un travail de recherche à part entière car il a fallu s'adapter à la « variabilité magnétique » inter-individuelle. L'optimisation des séquences était indispensable pour que le compromis entre le temps d'acquisition et le contraste des muscles peauciers soit acceptable. Les acquisitions IRM ont été réalisées sur l'IRM dévolue à la recherche à Amiens.

4.1. DESCRIPTION GÉNÉRALE DU DISPOSITIF

Nous avons réalisé des acquisitions IRM sur trente et un volontaires sains, huit sujets atteints de paralysie faciale non réhabilitée et huit sujets atteints de paralysie faciale réhabilitée par une anastomose hypoglosso-faciale.

Les acquisitions ont été réalisées sur deux IRM successivement appartenant à la plateforme GIE Faire Faces au CHU d'Amiens. La première était une IRM 3 Tesla General Electric® medical system SIGNA HD et MRHDX fabriquée par Général Electric Healthcare avec une antenne tête et cou haute résolution 3T HD 8 canaux, jusqu'en octobre 2014. La deuxième

était l'IRM une 3 Tesla Achieva D-Stream Philips® (Figure 35). L'antenne utilisée était une antenne tête et cou 16 canaux (Annexe 10).

Un manipulateur IRM et un médecin référent ont été systématiquement présents lors des acquisitions.

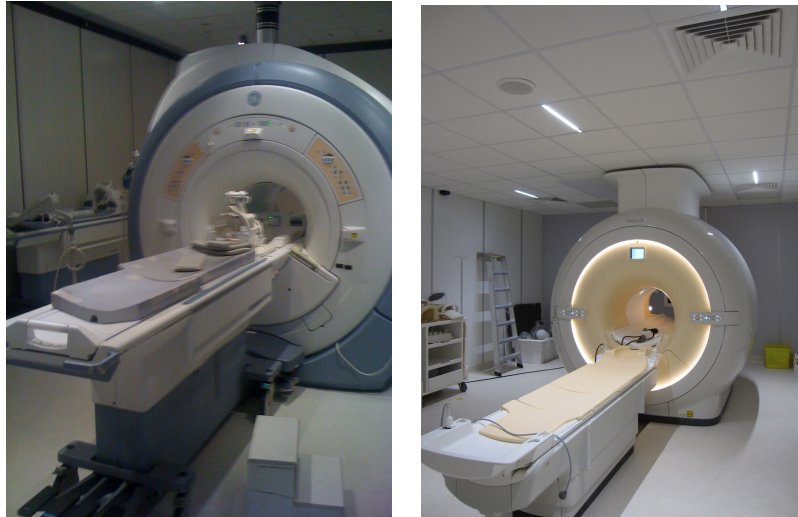

Figure 35. IRM 3 Tesla General Electric® (à gauche) et IRM 3 Tesla Achieva D-Stream Philips® (à droite).

4.2. ACQUISITIONS IRM DES MUSCLES PEAUCIERS

En routine les muscles peauciers ne sont guère explorés par l'IRM. Nous avons donc dû tester plusieurs séquences à partir de séquences de routine afin de mettre au point l'acquisition la plus adaptée qui nous permettrait ensuite de segmenter au mieux les muscles peauciers à partir des fichiers DICOM et permettre ensuite une reconstruction géométrique de tous ces muscles après leur segmentation grâce à un logiciel dédié. Sur l'IRM General Electric®, la séquence la plus adaptée était une séquence axiale T1 (Figure 36).

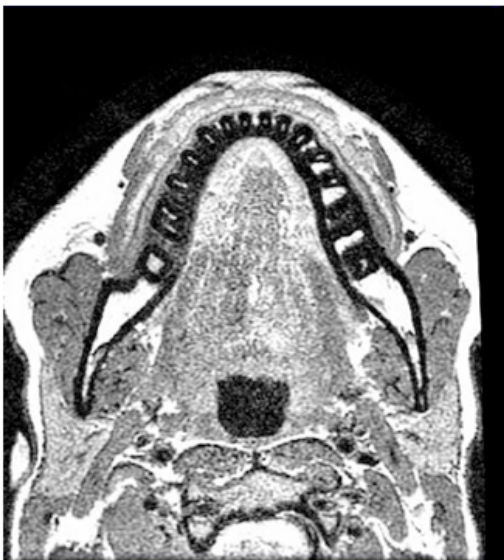

Figure 36. Séquence axiale T1 optimale pour la visualisation des muscles peauciers sur l'IRM 3 Tesla General Electric®.

Une phase d'optimisation a été nécessaire pour obtenir des séquences adaptées à notre recherche lorsque nous sommes passés à l'IRM Achieva D-Stream de Philips®. La séquence optimale choisie était une séquence 3D T1 TSE MSK (Figure 37).

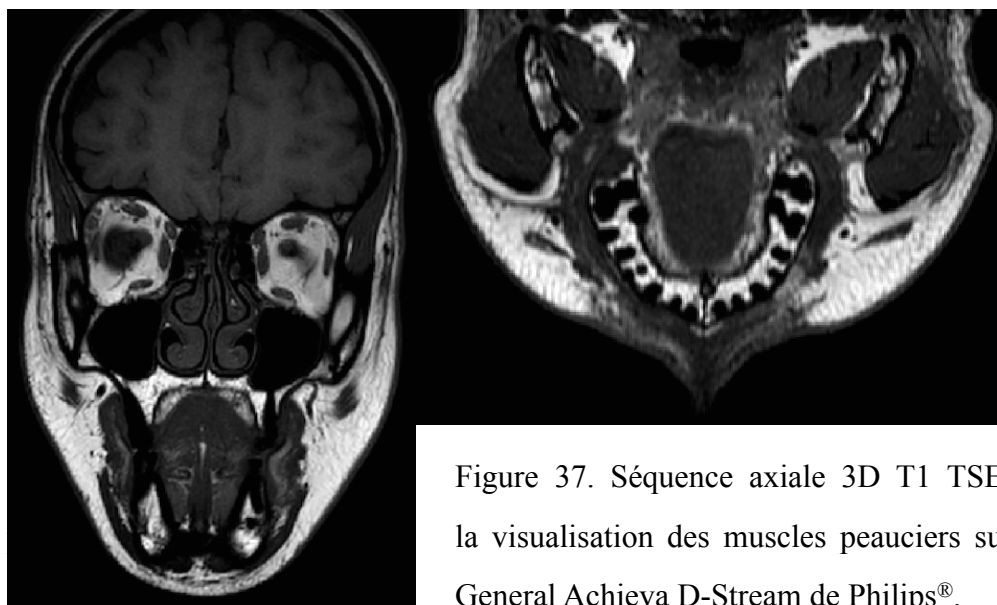


Figure 37. Séquence axiale 3D T1 TSE MSK optimale la visualisation des muscles peauciers sur l'IRM 3 Tesla General Achieva D-Stream de Philips®.

Les trois séquences retenues au cours du processus ont été colligées dans le tableau 1.

CARACTÉRISTIQUES	PROTOCOLE 1	PROTOCOLE 2	PROTOCOLE 3
	Axial T1	Dixon T2	3D T1 TSE MSK
Date d'utilisation	Aout 2014 - Sept 2015	Sept 2015 - Juin 2016	Depuis Juin 2016
IRM	General Electric®.	Achieva D-Stream de Philips®	Achieva D-Stream de Philips®
Acquisition	Axiales	Axiale	Coronale
	Multicoupes	Multicoupes	3D
FOV maximal	120 x 200 x 110	140 x 160 x 110	220 x 165 x 112
Voxel size (mm)	1 x 1 x 1	1 x 1 x 1	0,65 x 0,65 x 0,5
Slice Thickness (mm)	1	1	0,5
Reconstruction voxel size (mm)	0,5	0,5 x 0,5 x 0,5	0,5
Sense	2	4	Non
TE (ms)	12,1	100	Shortest
TR (ms)	430	2000 - 3500	400
NSA	NR	5 à 12	2
Temps d'acquisition	20 minutes	6 à 17 minutes	11 min 56 sec

Tableau 1. Différents protocoles IRM utilisés dans l'étude.

La séquence finale 3D T1 TSE MSK s'est avérée la plus performante afin de visualiser tous les muscles peuciers et permettre ensuite leur segmentation. Le temps d'acquisition était alors de 11 minutes et 56 secondes.

4.3. ACQUISITIONS IRM DU MUSCLE GRAND ZYGOMATIQUE

Un autre protocole d'acquisition spécifique a été conçu pour étudier plus précisément un muscle dans trois autres positions de mouvements. Le muscle grand zygomatique était le plus adapté. C'est un muscle peucier constant et le plus facilement visualisable afin de mettre en place ce protocole. Il a donc été choisi comme zone d'intérêt pour ce travail.

Deux antennes FLEX (Annexe 11) disposées de part et d'autre du sujet et placées entre la commissure et le corps de l'os malaire ont été utilisées (trajet du muscle grand zygomatique) (Figure 38).

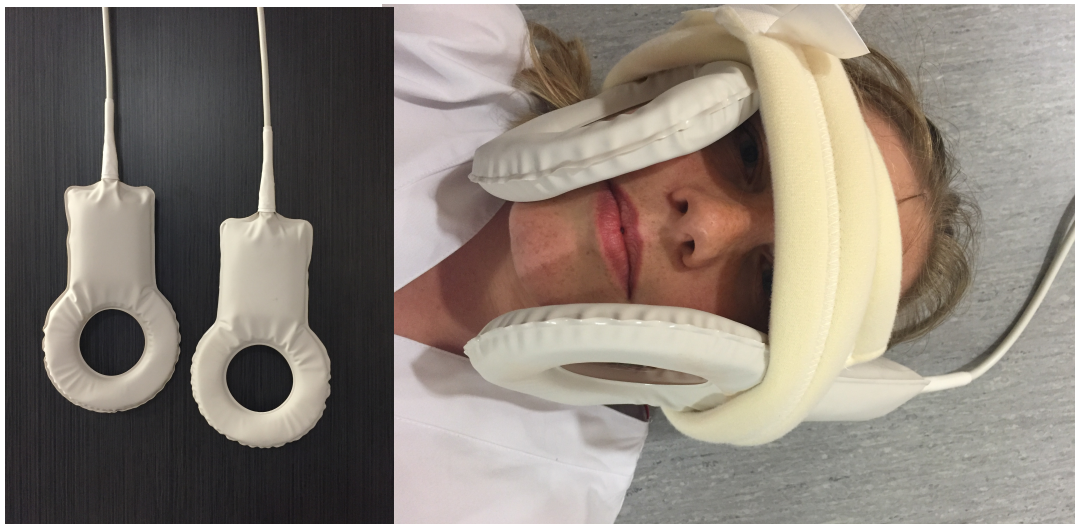

Figure 38. Antennes FLEX et leur installation de part et d'autre du sujet permettant l'acquisition des muscles grands zygomatiques.

Après plusieurs séquences tests, celle retenue avait les caractéristiques représentées dans le tableau 2.

CARACTÉRISTIQUES	3D T1 FFE
Acquisition	Axiale
FOV	50 x 108 x (45 à 65)
Voxel size (mm)	0,5 x 0,5 x 0,5
Slice Thickness (mm)	0,5
Reconstruction voxel size (mm)	0,5 x 0,5 x 0,5
Sense	Non
TE (ms)	6,1
TR (ms)	13
NSA	1
Temps d'acquisition	2 - 3 minutes

Tableau 2. Caractéristiques de la séquence 3D T1 FFE pour la visualisation des muscles grands zygomatiques avec les antennes FLEX.

Le temps d'acquisition variait de 2 minutes 21 secondes à 3 minutes 31 secondes. Au repos, les muscles grands zygomatiques sont bien visualisés sur la figure 39.

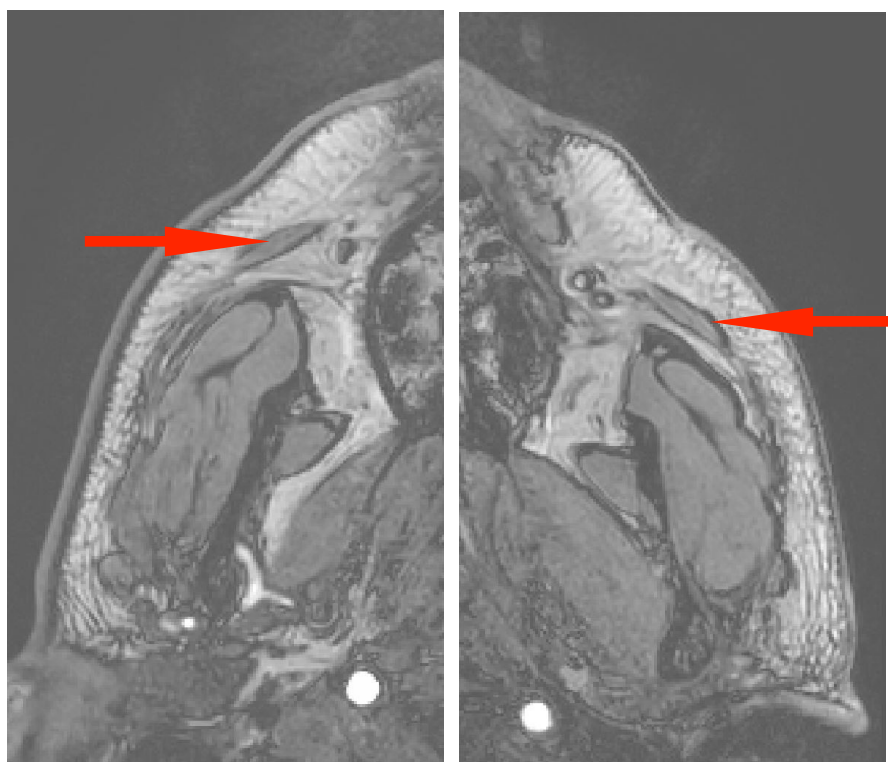


Figure 39. Acquisition en position neutre pour un volontaire sain avec les antennes FLEX.

Visualisation des muscles grands zygomatiques droit (à gauche) et gauche (à droite), indiqués par les flèches.

Pour chaque sujet, ont été étudiés les muscles grands zygomatiques au repos et en position de mouvement au sourire, en protrusion labiale sur le son [pμ] et en protrusion labiale sur le son [o].

Des consignes orales, précédemment validées, ont été données aux sujets afin de réaliser au mieux et de manière reproductible ces mouvements (Figure 40). Pour le sourire, il était demandé aux sujets d'étirer les commissures en découvrant les dents. Pour la protrusion labiale sur le son [o], il était demandé aux sujets de prononcer le son [o], sans tenir le son mais en maintenant les lèvres projetées en avant, sans gonfler les joues. Pour la protrusion labiale sur le son [pμ], il était demandé aux sujets de prononcer le son [pμ], sans tenir le son mais en maintenant les lèvres projetées en avant, sans gonfler les joues.

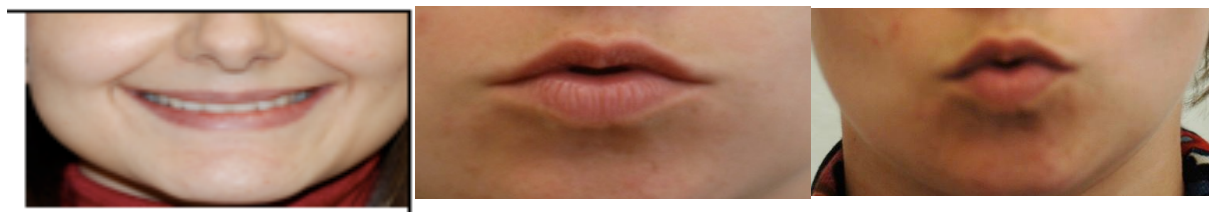


Figure 40. Positions de mouvements étudiés : sourire (à gauche), protrusion labiale sur le son [pμ] (au centre), protrusion labiale sur le son [o] (à droite).

Pour neuf volontaires sains et la totalité des patients atteints de paralysie faciale, quatre acquisitions de chaque côté ont été réalisées dans les positions : neutre, sourire, protrusion labiale sur le son [o], et protrusion labiale sur le son [pμ]. La figure 41 représente les quatre acquisitions précédemment décrites pour un même sujet au même niveau de coupe IRM.

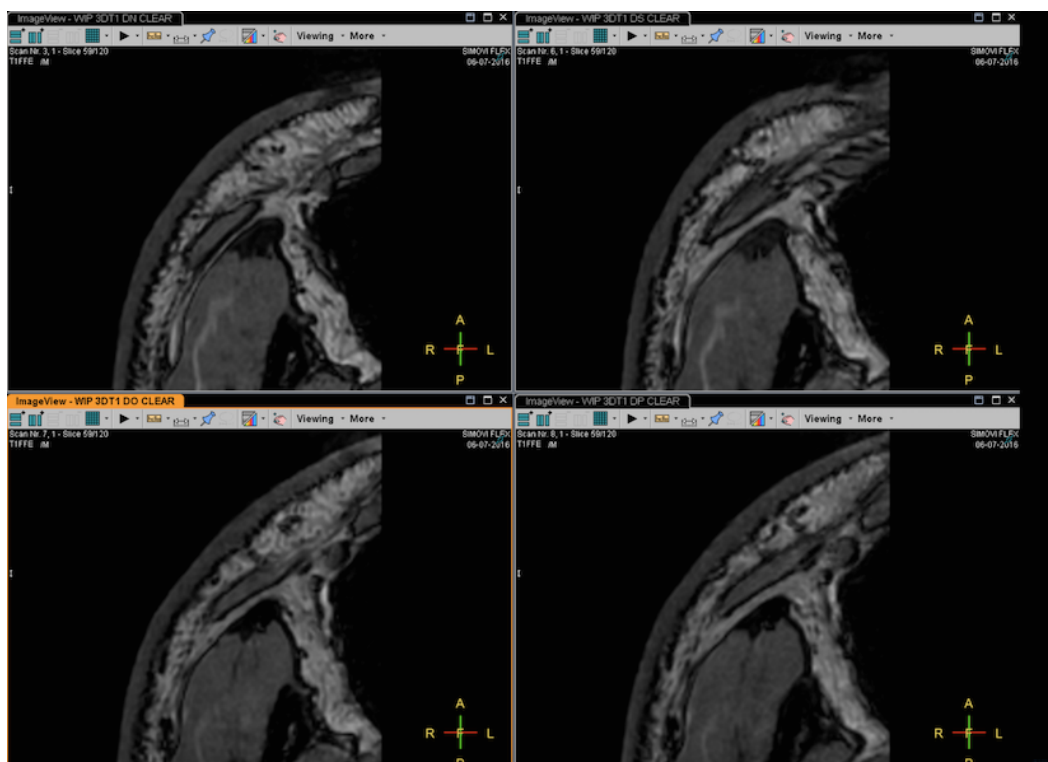


Figure 41. Acquisition dans les quatre positions de mouvement pour un volontaire sain avec les antennes FLEX, muscle grand zygomatique droit. En haut à gauche : position neutre. En haut à droite : sourire. En bas à gauche : protrusion labiale sur le son [o]. En bas à droite : protrusion labiale sur le son [pμ].

5. SEGMENTATION TRIDIMENSIONNELLE ET OBTENTION DES DONNÉES NUMÉRIQUES DU MUSCLE GRAND ZYGOMATIQUE

5.1. SEGMENTATION MANUELLE, LOGICIEL SCAN IP

A partir des fichiers DICOM des séquences IRM obtenues, les muscles grands zygomatiques de chaque individu ont été segmentés et reconstruits à l'aide du logiciel Simpleware, module ScanIP (Simpleware Ltd Exeter, Royaume-Uni), représenté en figure 42.

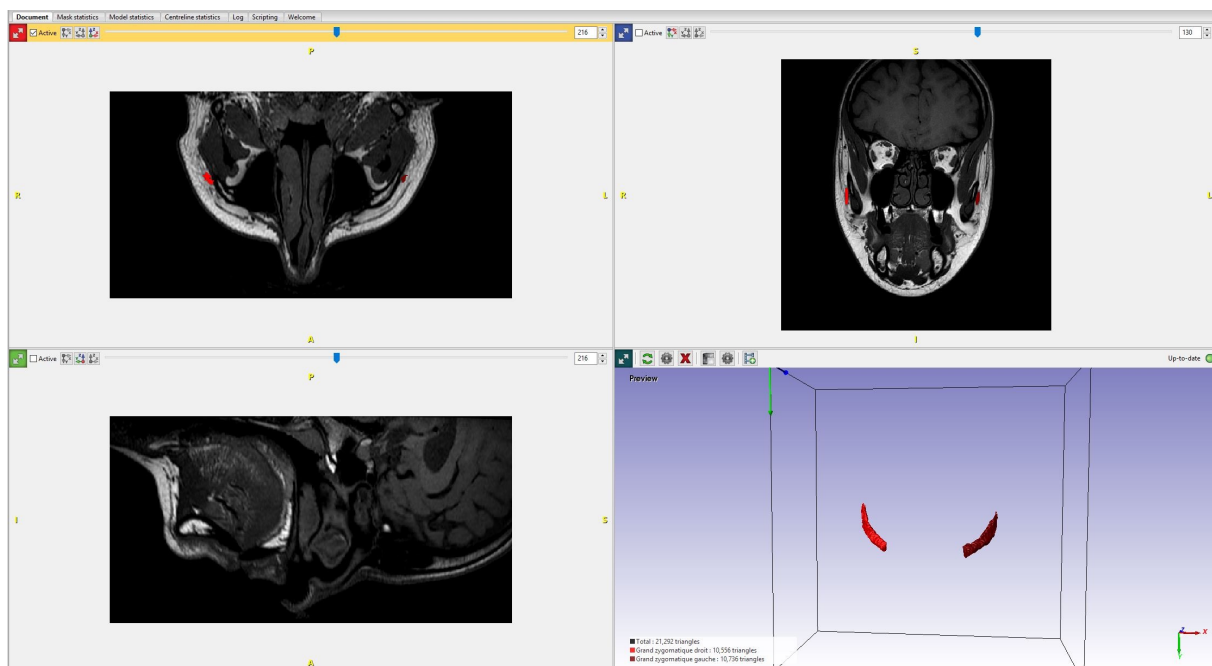


Figure 42. Vue d'ensemble du logiciel ScanIP

Pour ce logiciel, la segmentation était manuelle. Pour ce faire nous avons réalisé un masque pour chaque muscle grand zygomatique (droit et gauche) représenté en figure 43.

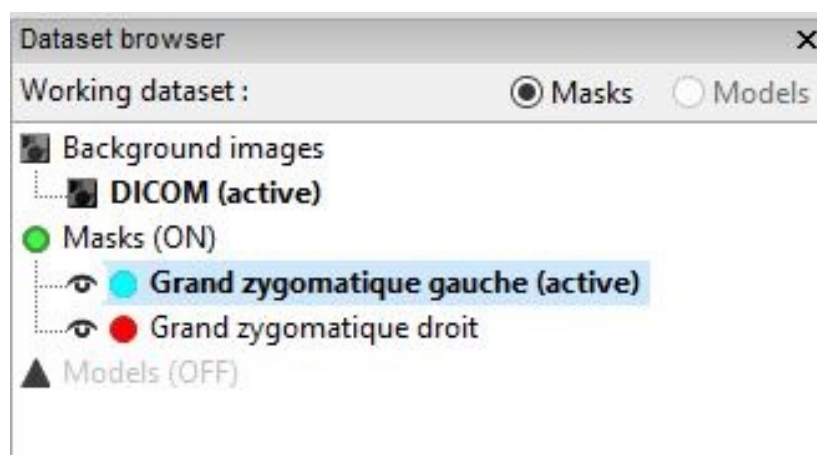


Figure 43. Masques de segmentation

Le muscle a d'abord été repéré au niveau de son insertion sur l'os maxillaire. Puis coupe par coupe, le contour des muscles a été identifié et tracé à la main (Figure 44).

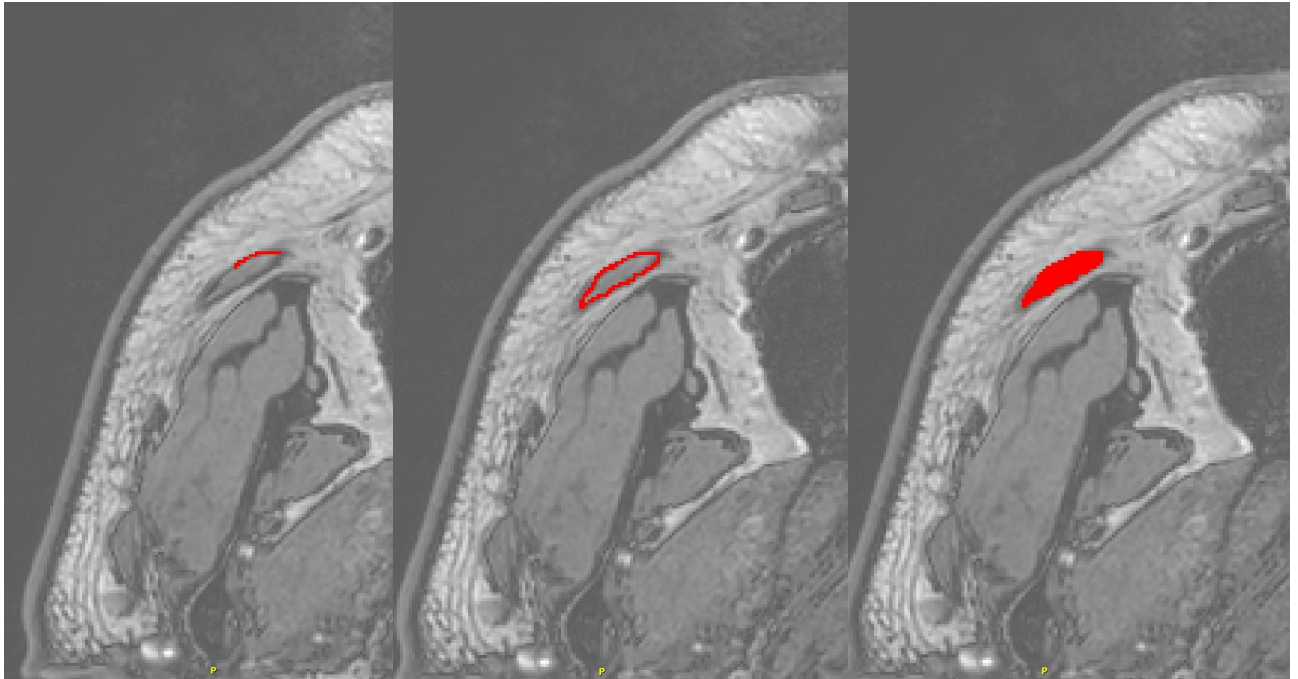


Figure 44. Contourage et coloriage du muscle grand zygomatique droit sur une coupe IRM.

Ainsi chaque muscle grand zygomatique a été identifié sur les coupes IRM, selon une couleur de masque.

En pratique, des coupes axiales, sagittales et coronales ont été utilisées afin de permettre une meilleure segmentation et vérifier la correspondance des contours anatomiques (Figure 45).

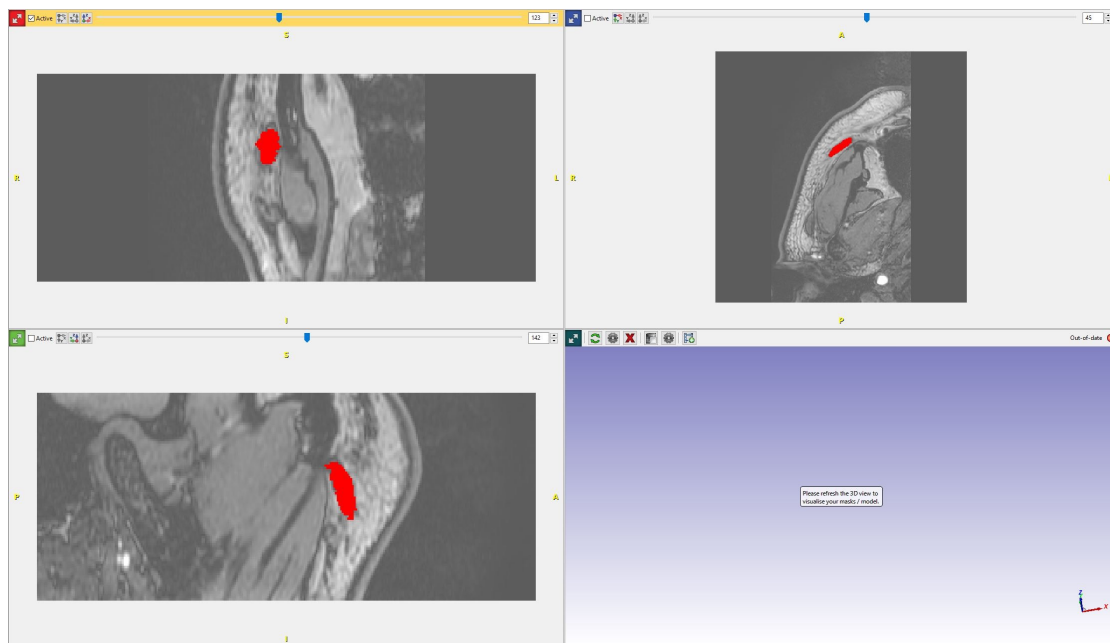


Figure 45. Contourage du muscle grand zygomatique droit dans les 3 plans de l'espace.

Le tissu musculaire possède une apparence homogène en terme de signal, mais la taille des muscles rend cette tâche difficile. Il s'agit en effet, de rechercher des pixels de même intensité lumineuse et représentant le même muscle pour les relier. Cette étape requiert donc une connaissance approfondie de l'anatomie humaine et de ses variations.

La segmentation manuelle a été réalisée minutieusement afin d'assurer la bonne détection de la frontière du muscle et de l'individualiser par rapport aux tissus et structures anatomiques environnantes.

Pour chaque segmentation musculaire, une reconstruction tridimensionnelle comme représentée en figure 46, a été obtenue.

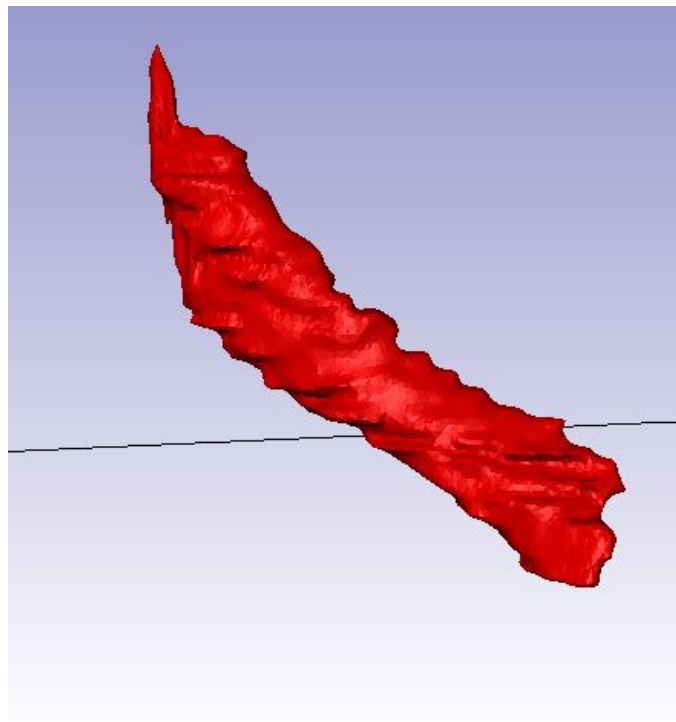


Figure 46. Reconstruction tridimensionnelle d'un muscle grand zygomatique droit chez un volontaire sain.

5.2. ANALYSE DE PRÉCISION

Afin de s'assurer de la bonne conformité des acquisitions et du traitement des données, un marqueur a été placé sur la joue gauche d'un volontaire sain. Les fichiers DICOM ont ensuite été traités selon le protocole établi.

La segmentation a permis de conforter l'absence de confusion des côtés droit et gauche avec la présence du marqueur à gauche du sujet en reconstruction 3D (Figure 47) et ainsi des mesures morphométriques résultantes.

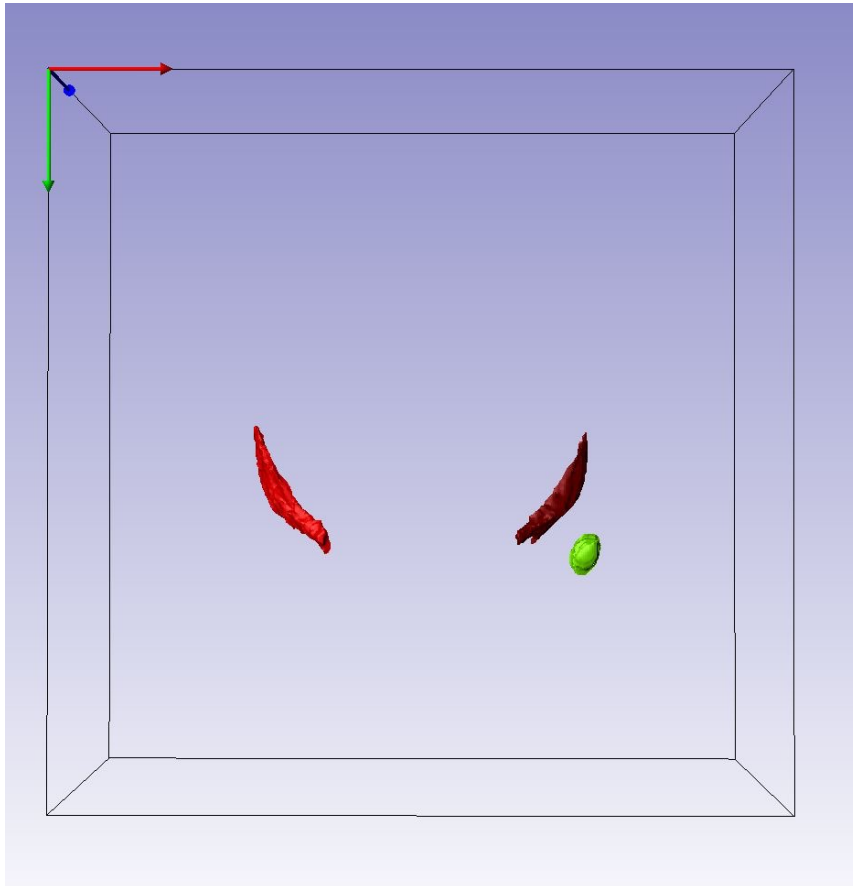


Figure 47. Reconstruction tridimensionnelle des muscles grands zygomatiques droit (rouge) et gauche (marron) avec marqueur de vérification (vert) placé à gauche du sujet au moment de l'acquisition.

5.3. GÉNÉRATION DES DONNÉES MORPHOMÉTRIQUES

Pour chaque sujet, le protocole établi a permis d'obtenir dix séquences sur le muscle grand zygomatique (repos avec l'antenne 16 canaux, repos avec l'antenne FLEX, sourire, protrusion labiale sur le son [o], protrusion sur le son [pμ]) dont il fallait faire la segmentation. Ainsi, pour un sujet dont le protocole était complet et non artéfacté, la segmentation nécessitait deux heures de travail.

Après segmentation, les surfaces reconstruites ont été exportées automatiquement par le logiciel en format STL (Standard Tessalation Langage) pour pouvoir être exploitées. Cela constituait alors un fichier de données informatiques comportant des informations sur la géométrie tridimensionnelle de l'objet d'intérêt.

A partir des fichiers STL et d'un logiciel développé au sein du laboratoire BMBI à l'UTC, intégrant les algorithmes de type Python (Python Software Foundation, USA), Numpy et forfaits ITK / VTK (KitwareInc., USA) comme outils de programmation, des mesures morphométriques (longueur, épaisseur et volume) ont pu être obtenues.

Le volume musculaire V_m a été calculé à partir du volume intérieur de la surface estimée. La masse est estimée à partir du volume et de la propriété de densité de masse ($\rho = 1,05 \text{ g/cm}^3$) du tissu musculaire.

La longueur de chaque muscle a été calculée sur la base de la section moyenne (Figure 48). Une ligne relie les centres de section, précisément les barycentres de multiples coupes du muscle.

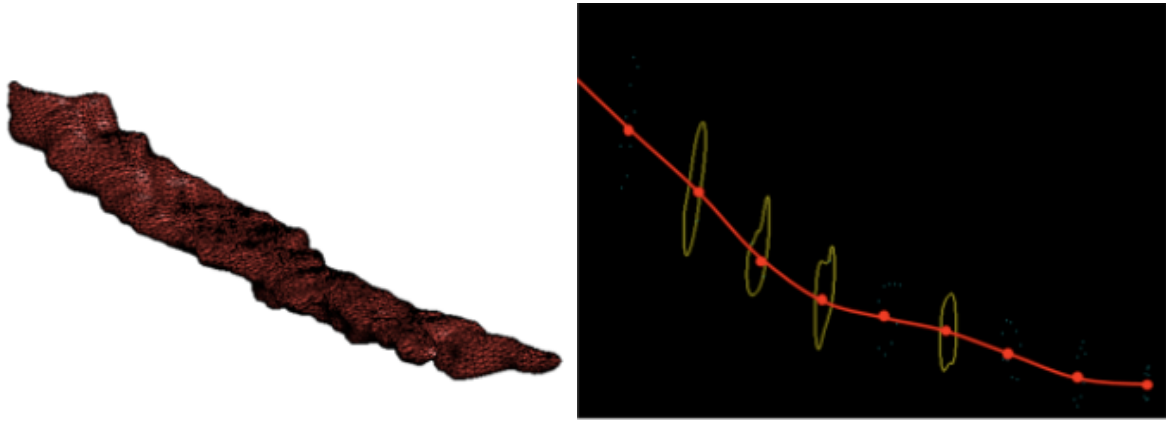


Figure 48. Surface musculaire 3D (à gauche) et la reconstruction de sa longueur (à droite) du muscle grand zygomatique droit.
(Figure réalisée par Tuan Tien DAO)

L'épaisseur a été calculée grâce à un algorithme développé au sein du laboratoire BMBI. Celle-ci correspond à une moyenne calculée à partir d'une distance minimale obtenue en de multiples points, selon la direction schématisée par le vecteur vert sur le schéma ci-dessous (Figure 49).

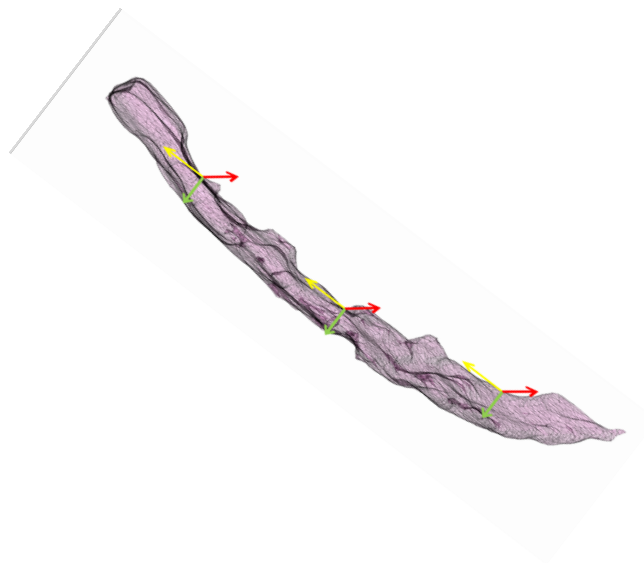


Figure 49. Direction de la longueur du muscle et sa normale, utilisée pour calculer l'épaisseur du muscle grand zygomatique droit.
(figure réalisée par Tuan Tien DAO)

6. ANALYSE DE PRÉCISION

Pour valider la méthodologie de l'étude, plusieurs tests ont été réalisés pour évaluer la reproductibilité inter et intra-opérateur.

Afin de valider la méthode de segmentation et sa reproductibilité, il était important de se concentrer sur le volume musculaire étant donné son degré de variabilité plus sensible que la longueur ou l'épaisseur. En effet, l'erreur est portée au cube sur le volume dans les mesures déduites à partir de la segmentation. Les volumes calculés devraient être identiques, les écarts types s'expliquant par l'erreur de reproductibilité de l'opérateur (considération d'un pixel appartenant ou n'appartenant pas au muscle).

Pour tester l'exactitude de notre processus de calcul, un fantôme a été conçu et fabriqué avec des propriétés bien connues (Tableau 3). Ce fantôme est constitué de PVC.

RAYON (précision au 100 ^e)	LONGUEUR (précision au 10 ^e)	VOLUME ($\pi R^2 h$)
5,00 mm	60,09 mm	4717,065 mm ³

Tableau 3. Propriétés morphométriques connues du fantôme utilisé pour la reproductibilité de segmentation.

Pour permettre l'acquisition, il a été introduit dans un tube à essai contenant de l'eau afin de créer deux phases différentes. Ensuite, ce fantôme a été analysé à l'aide du même protocole IRM (Figure 50).

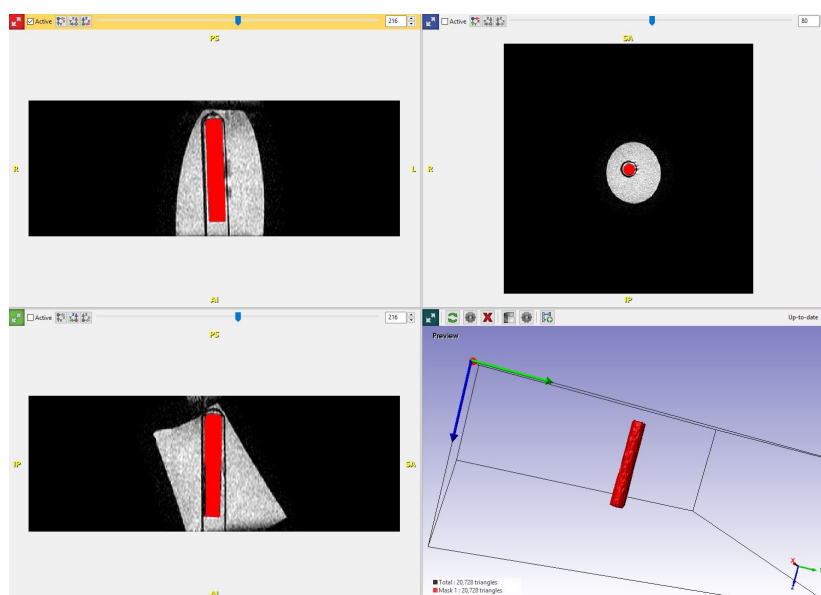


Figure 50. Acquisition du fantôme selon le protocole.

Les images IRM du fantôme ont été segmentées et reconstruites avec le même processus que pour les muscles peauciers. Puis les données morphométriques (volume, longueur, rayon) ont été calculées selon le protocole. Enfin, l'erreur relative entre les valeurs connues et les valeurs calculées a été quantifiée pour chaque propriété morphométrique.

7. ANALYSES STATISTIQUES

Pour évaluer la reproductibilité des échelles de cotation clinique, chaque patient atteint de paralysie faciale a été évalué par les échelles de House Brackmann et Sunnybrook. Une corrélation de Spearman a été calculée pour le même examinateur. Puis une différence médiane a été calculée pour tester la reproductibilité inter-opérateur de l'échelle de Sunnybrook.

Tester la reproductibilité intra-opérateur de la segmentation a été nécessaire pour valider la méthodologie. Elle a été réalisée à l'aide de coefficients de variation et de pourcentage d'erreur, selon la formule :

$$\text{Reproductibilité intra-opérateur (\%)} = 1 - \text{pourcentage d'erreur} \quad (1)$$

$$\text{Pourcentage d'erreur} = 1 - ((2 \times \text{écart-type}) / \text{moyenne}) \quad (2)$$

Pour la reproductibilité inter-opérateur, un test de Wilcoxon apparié a été entrepris.

Pour les mesures morphométriques, des différences médianes ont été calculées par le test de Wilcoxon avec des espaces inter-quartiles (EIQ), p significatif < 0,05. Des différences moyennes ont été calculées par le test de Student avec un IC_{95%}, p significatif à p < 0,05.

IV. RÉSULTATS

1. CARACTÉRISTIQUES DES SUJETS ÉTUDIÉS ET DES PROTOCOLES D'ACQUISITION IRM APPLIQUÉS

1.1. VOLONTAIRES SAINS

Les acquisitions IRM se sont déroulées d'août 2014 à août 2016. Trente et un volontaires sains ont été inclus. Les caractéristiques cliniques sont reportées dans l'annexe 12.

L'âge moyen était de 25,5 ans (21 - 30 ans). Le sex ratio était 1/1 (14 hommes pour 17 femmes). L'indice de masse corporelle moyen était de 22,6 kg/m² (19,1 - 33 kg/m²).

1.2. PATIENTS ATTEINTS D'UNE PARALYSIE FACIALE

Les acquisitions IRM se sont déroulées de juin 2016 à août 2016. Seize patients atteints de paralysie faciale ont été inclus. Parmi ces seize sujets, huit n'avaient pas bénéficié de chirurgie de réhabilitation (Tableau 5). L'âge moyen était de 44,75 ans (30 - 66 ans). Le sex ratio était de 5/3 pour les femmes. L'indice de masse corporelle moyen était de 25,2 kg/m². La moitié des patients inclus ont eu une paralysie faciale dans les suites d'une intervention pour un neurinome de l'acoustique, sans paralysie faciale au préalable. La durée moyenne d'installation de la paralysie faciale était de 12 ans (6 mois - 65 ans).

SUJETS	AGE	SEXE	IMC	ETIOLOGIE PF	DURÉE INSTALLATION
PF 1	49	F	19,2	Neurinome VIII	7 ans
PF 2	66	F	23,18	Post-vaccination	65 ans
PF 3	30	F	37,5	Neurinome VIII	17 mois
PF 4	61	M	22,6	Neurinome VIII	13 mois
PF 5	27	F	20,7	Traumatique	6 mois
PF 6	45	F	21	Post-partum	18 ans
PF 7	31	M	34,3	Neurinome VIII	13 mois
PF 8	49	M	23,3	Idiopathique	21 mois
MOYENNE	44,75		25,2225		12 ans

Tableau 5. Caractéristiques des sujets inclus présentant une paralysie faciale sans réhabilitation.

Les huit autres sujets présentaient une paralysie faciale réhabilitée par une anastomose hypoglosso-faciale (Tableau 6). L'âge moyen était de 49,12 ans (34 - 75 ans). Le sex ratio était de 5/3 pour les hommes . L'indice de masse corporelle moyen était de 23,2 kg/m².

La durée moyenne de délai entre la survenue de la paralysie faciale et l'anastomose hypoglosso-faciale était de 1,08 mois (8 jours - 4 ans). Le délai moyen entre l'anastomose hypoglosso-faciale et l'inclusion était de 3,6 ans (1 - 7 ans).

SUJETS	AGE	SEXE	IMC	ETIOLOGIE PF	DÉLAI PF-AHF	DÉLAI AHF-INCLUSION
AHF 1	75	M	28,6	Idiopathique	10 mois	14 mois
AHF 2	58	M	20,3	Neurinome VIII	8 jours	4 ans
AHF 3	34	F	18,4	Neurinome VII	4 ans	7 ans
AHF 4	51	M	26,3	Idiopathique	10 mois	1 an
AHF 5	49	M	21,8	Neurinome VIII	8 jours	2 ans
AHF 6	37	M	23,8	Neurinome VIII	8 jours	3 ans
AHF 7	47	F	26,5	Ependymome	1 an	5 ans
AHF 8	42	F	20,3	Neurinome VIII	2 ans	6 ans
MOYENNE	49,125		23,25		1,08 ans	3,6 ans

Tableau 6. Caractéristiques des sujets réhabilités par anastomose hypoglosso-faciale.

Les injections de toxine botulique étaient recensées chez 6 patients atteints de paralysie faciale non réhabilitée et 2 patients réhabilités par une anastomose hypoglosso-faciale. Un résumé du nombre d'injections et du délai à l'inclusion est détaillé dans le tableau 7.

SUJETS	INJECTION DE TOXINE	DÉLAI DERNIÈRE INJECTION A L'INCLUSION (Jours)	CÔTÉ D'INJECTION	CÔTÉ PARALYSIE
PF 1	Oui	53	Bilatéral	Gauche
PF 2	Oui	133	Droit	Gauche
PF 3	Non			Gauche
PF 4	Oui	60	Droit	Gauche
PF 5	Oui	17	Bilatéral	Droite
PF 6	Oui	47	Bilatéral	Gauche
PF 7	Non			Gauche
PF 8	Oui	60	Bilatéral	Gauche
AHF 1	Non			Gauche
AHF 2	Non			Droit
AHF 3	Non			Droite
AHF 4	Oui	92	Bilatéral	Gauche
AHF 5	Oui	15	Droit	Droite
AHF 6	Non			Droite
AHF 7	Non			Droite
AHF 8	Non			Gauche

Tableau 7. Injections de toxine botulique chez les patients atteints de paralysie faciale, réhabilitée ou non.

2. ANALYSE CLINIQUE DE LA FACE

Les caractéristiques cliniques après analyse de la face des sujets étudiés (§ II.4.) sont colligés dans le tableau 8. Des données manquantes étaient recensés pour 6 volontaires sains soit 19,3 %.

Une fossette jugale était présente dans 12% des cas chez les volontaires sains et aucune chez les patients paralysés. Une fossette jugale était présente au sourire pour 40% des volontaires sains, 12,5% des patients paralysés et 50% des patients réhabilités.

CARACTÉRISTIQUES CLINIQUES		VOLONTAIRES SAINS (VS)	PARALYSIE FACIALE NON RÉHABILITÉE (PF)	PARALYSIE FACIALE RÉHABILITÉE PAR ANASTOMOSE HYPOGLOSSO-FACIALE (AHF)
FOSSETTE JUGALE AU REPOS		3 / 25 (12 %)	0 / 8 (0 %)	0 / 8 (0 %)
FOSSETTE JUGALE AU SOURIRE		9 / 25 (40 %)	1 / 8 (12,5 %)	4 / 8 (50 %)
SNG PRÉSENT AU REPOS		6 / 25 (24 %)	6 / 8 (75 %)	5 / 8 (62,5 %)
SNG AU SOURIRE	CONCAVE	6 / 25 (24 %)	1 / 8 (12,5 %)	0 / 8 (0 %)
	DROIT	16 / 25 (64 %)	5 / 8 (62,5 %)	6 / 8 (75 %)
	CONVEXE	3 / 25 (12 %)	2 / 8 (25 %)	2 / 8 (25 %)
TERMINAISON DU SNG	Au-dessus	9 / 25 (40 %)	4 / 8 (50 %)	4 / 8 (50 %)
	En dessous	16 / 25 (64 %)	4 / 8 (50 %)	4 / 8 (50 %)
SOURIRE SELON RUBIN	Mona Lisa	14 / 25 (%)	4 / 8 (50 %)	5 / 8 (62,5 %)
	Canin	5 / 25 (20 %)	4 / 8 (50 %)	3 / 8 (37,5 %)
	Gingival	6 / 25 (24 %)	0 / 8 (0 %)	0 / 8 (0 %)

Tableau 8. Caractéristiques cliniques des volontaires sains (VS), patients atteints de paralysie faciale (PF) et patients réhabilités par anastomose hypoglosso-faciale (AHF).

Chez les volontaires sains, une bifidité du muscle grand zygomatique a été retrouvée dans 19% des cas à droite comme à gauche (Annexe 13).

Aucune corrélation entre la bifidité du muscle grand zygomatique et la présence d'une fossette jugale au repos ou au sourire n'a été retrouvée. Le test de Fisher retrouve un $p= 1$ dans les deux cas.

3. EVALUATION ET COTATION CLINIQUE DE LA PARALYSIE FACIALE

Pour évaluer la reproductibilité des échelles de cotation clinique, chaque patient atteint de paralysie faciale a été évalué par les échelles de House Brackmann et Sunnybrook. Les résultats sont présentés dans le tableau 9. La corrélation de Spearman retrouvée entre ces deux échelles par le même opérateur est de $r_s = -0,27$; $p=0,3103$. La corrélation est donc très faible entre ces deux échelles de cotation.

Pour les patients réhabilités par une anastomose hypoglosso-faciale, une évaluation en double aveugle sur l'échelle de Sunnybrook, a été réalisée. La différence médiane retrouvée est de 28 avec un écart inter-quartile (EIQ) [17 ; 38], $p=0,0156$. Il existe donc une différence significative de cotation entre deux examinateurs pour l'échelle du Sunnybrook.

SUJETS	HOUSE	SUNNYBROOK	
		EXAMINATEUR 1	EXAMINATEUR 2
PF 1	III	67	NR
PF 2	IV	58	NR
PF 3	VI	30	NR
PF 4	V	34	NR
PF 5	III	59	NR
PF 6	IV	66	NR
PF 7	IV	28	NR
PF 8	III	54	NR
AHF 1	IV	24	60
AHF 2	III	25	63
AHF 3	V	51	63
AHF 4	V	22	NR
AHF 5	IV	34	51
AHF 6	V	35	63
AHF 7	III	29	47
AHF 8	IV	37	65

Tableau 9. Cotation clinique des paralysies faciales, échelles de House Brackmann et Sunnybrook.

4. ÉCHELLES DE QUALITÉ DE VIE

Chaque patient a répondu aux deux questionnaires de qualité de vie (FaCE scale et FDI) sauf deux patients réhabilités pour le FDI. Les résultats sont présentés dans les tableaux 10 et 11.

FaCE SCALE							
SUJETS	SCORE TOTAL	MOUVEMENT FACIAL	CONFORT FACIAL	FONCTION ORALE	CONFORT OCULAIRE	CONTRÔLE LACRYMAL	FONCTION SOCIALE
PF 1	35	58,3	0	25	0	100	50
PF 2	36,6	50	0	50	100	50	43,75
PF 3	43,3	33,3	33,3	62,5	37,5	50	50
PF 4	60	66,6	50	62,5	37,5	50	81,25
PF 5	41,6	16,6	25	25	0	100	81,25
PF 6	43,3	50	33,3	50	25	75	37,5
PF 7	48,3	33,3	41,6	25	50	100	50
PF 8	55	41,6	33,3	25	75	75	75
MOY	45,4	43,7	27,1	40,6	40,6	75,0	58,6
AHF 1	41,6	16,6	33,3	0	100	0	68,75
AHF 2	53,3	33,3	33,3	75	50	50	50
AHF 3	25	41,6	8,3	25	12,5	75	50
AHF 4	25	33,3	33,3	0	0	75	25
AHF 5	75	41,6	58,3	100	25	75	100
AHF 6	50	25	33,3	50	50	50	81,25
AHF 7	55	33,3	58,3	62,5	37,5	75	43,75
AHF 8	61	66,6	50	50	75	50	68,75
MOY	48,2	36,4	38,5	45,3	43,8	56,3	60,9

Tableau 10. Evaluation de la qualité de vie par la FaCE scale chez des patients atteints de paralysie faciale réhabilitée ou non.

FDI			
SUJETS	SCORE TOTAL	SCORE PHYSIQUE	SCORE SOCIAL
PF 1	119	55	64
PF 2	170	90	80
PF 3	155	75	80
PF 4	137	65	72
PF 5	145	65	80
PF 6	107	55	52
PF 7	97	21	76
PF 8	117	65	52
MOYENNE	130,9	61,4	69,5
AHF 1	120	60	60
AHF 2	125	65	60
AHF 3	151	75	76
AHF 4	95	30	65
AHF 5	NR		
AHF 6	NR		
AHF 7	141	85	56
AHF 8	147	75	72
MOYENNE	129,8	65,0	64,8

Tableau 11. Evaluation de la qualité de vie par l'échelle FDI chez des patients atteints de paralysie faciale réhabilitée ou non.

Une corrélation de Spearman a été calculée entre ces deux échelles de qualité de vie et les échelles de cotation clinique (House et Sunnybrook), afin de déterminer si une paralysie faciale très importante avait un impact sur la qualité de vie et inversement. Les calculs de corrélation sont colligés dans le tableau 12.

	CORRÉLATION DE SPEARMAN	HOUSE	SUNNYBROOK
FaCE SCALE	r_s	-0,16595	-0,13579
	p	0,5391	0,6161
FDI	r_s	0,18268	0,23077
	p	0,5319	0,4273

Tableau 12. Corrélation et valeur du p entre les échelles de qualité de vie (FaCE scale et FDI) et les échelles de cotation clinique (House et Sunnybrook).

Il n'existe donc aucune corrélation entre la gravité de la paralysie faciale et le niveau d'appréciation de la qualité de vie par le patient, quelque soit les échelles de cotation clinique et les échelles de qualité de vie.

5. ACQUISITIONS IRM ET RECONSTRUCTION GÉOMÉTRIQUE TRIDIMENSIONNELLE

5.1. RÉSULTATS DE L'ANALYSE DE PRÉCISION

Deux opérateurs ont segmentés, chacun à dix reprises, le fantôme avec l'acquisition selon le protocole 3 (séquence 3D T1 TSE MSK). Les résultats sont présentés dans le tableau 13.

FANTÔME (Volume en mm ³)						
SEGMENTATIONS	OPÉRATEUR 1			OPÉRATEUR 2		
	VOLUME	LONGUEUR	RAYON	VOLUME	LONGUEUR	RAYON
1	4552,1	65,26	5,37	4865,97	65,26	5,85
2	4835,43	62,34	5,93	4589,5	66,01	5,94
3	4465,51	63,53	5,53	4815,28	65,93	6,03
4	4632,15	63,03	5,74	4646,97	67,39	6,09
5	4634,83	65,17	5,69	4661,07	65,22	6,05
6	4684,87	61,4	5,62	4635,42	64,58	6,17
7	4665,23	63,3	5,6	4638,64	62,13	5,21
8	4666,98	62,14	5,28	4627,27	65,7	6,14
9	4729,11	63,09	5,45	4778	61,83	5,59
10	4718,49	64,7	5,53	4845,58	62,4	5,9
MOYENNE	4658,47	63,396	5,574	4710,37	64,645	5,897
ECART-TYPE	100,29	1,30	0,19	103,71	1,89	0,29

Tableau 13. Volume du fantôme après dix segmentations par deux opérateurs différents.

5.1.1. REPRODUCTIBILITÉ INTRA-OPÉRATEUR

A partir de ces dix segmentations, la reproductibilité intra-opérateur a été évaluée.

Pour l'opérateur 1, la reproductibilité du volume est de 96%, de la longueur de 96% et du rayon de 94%.

Pour l'opérateur 2, la reproductibilité du volume est de 96%, de la longueur de 95% et du rayon de 91%.

5.1.2. REPRODUCTIBILITÉ INTER-OPÉRATEUR

A partir de ces dix segmentations, la reproductibilité inter-opérateur a été calculée, par un test de Wilcoxon apparié.

Pour le volume, la différence médiane est de 20 avec un EIQ [-40; 127]; $p=0,5566$. La reproductibilité est de 92,6%. Pour la longueur, la différence médiane est de 1,22 mm avec un EIQ [-1,17; 3,6]; $p=0,1282$. La reproductibilité est de 96,2%. Pour le rayon, la différence médiane est de 0,36 avec EIQ [0,14; 0,50]; $p=0,0273$. La reproductibilité est de 94%.

5.2. RECONSTRUCTION TRIDIMENSIONNELLE

Pour chaque volontaire sain et chaque patient atteint de paralysie faciale, une reconstruction tridimensionnelle des muscles grands zygomatiques ont été obtenus, comme représenté en figure 51.




Figure 51. Reconstruction tridimensionnelle des muscles grands zygomatiques droits (en rouge) et gauches (en bleu) chez VS 13 (à gauche), PF 5 (au milieu) et AHF 3 (à droite).

6. MORPHOMÉTRIE DU MUSCLE GRAND ZYGOMATIQUE AU REPOS

6.1. VOLONTAIRES SAINS

Après exportation des fichiers STL et collaboration de l'UTC, des mesures morphométriques des muscles grands zygomatiques ont été obtenues et sont colligées en annexe 14.

Le volume moyen est de 1059,55 (\pm 358,31) mm³ à droite et de 1107,11 (\pm 351,29) mm³ à gauche. La longueur moyenne est retrouvée à 55,03 (\pm 5,48) mm à droite et 54,9 (\pm 5,11) mm à gauche. L'épaisseur moyenne est de 2,06 (\pm 0,34) mm à droite et 2,09 (\pm 0,38) mm à gauche.

Après réalisation du test de Wilcoxon pour la différence médiane et le test de Student pour la différence moyenne, il n'existe aucune différence significative en terme de volume, longueur et épaisseur chez les volontaires sains entre les deux côtés.

La différence médiane de volume au repos est de 70 mm³ EIQ [-51,52 ; 70,88] ; p=0,0674. Pour la longueur elle est de 0,49 mm, EIQ [-3,3 ; 3,17] ; p=0,95 et l'épaisseur de 0,010 mm EIQ [-0,15 ; 0,16] ; p=0,70.

Il n'existe donc aucune différence significative entre les deux côtés d'un sujet sain, en terme de longueur, volume et épaisseur.

La différence moyenne de volume au repos est de 47,55 mm³ IC_{95%} [-1,3;86,42] ; p=0,0560. Pour la longueur la valeur retrouvée est de -0,13 mm, IC_{95%} [-1,59 ; 1,32] ; p=0,85, et pour l'épaisseur 0,02mm, IC_{95%} [-0,07 ; 0,123] ; p=0,65.

6.2. PATIENTS ATTEINTS DE PARALYSIE FACIALE

Les mesures morphométriques obtenues au repos chez les patients atteints de paralysie faciale sont résumées dans les tableau 15 et 16, respectivement non réhabilités et réhabilités par une anastomose hypoglosso-faciale.

SUJETS	MORPHOMÉTRIE AU REPOS					
	DROITE			GAUCHE		
	VOLUME	LONGUEUR	EPAISSEUR	VOLUME	LONGUEUR	EPAISSEUR
PF 1	527,5	41,57	1,47	897,63	44,13	1,88
PF 2	594,37	58,03	1,31	1421,55	46,09	2,33
PF 3	632,69	52,12	1,74	1004,24	53,04	1,98
PF 4	NR			NR		
PF 5	790,95	52,01	1,64	480,52	58,26	1,16
PF 6	440,72	50,88	1,39	909,99	52,03	2
PF 7	1216,45	59,83	2,17	1467,37	56,21	2,45
PF 8	1056,99	59,41	2,04	NR		

Tableau 15. Mesures morphométriques au repos des muscles grands zygomatiques chez les patients atteints de paralysie faciale non réhabilités. En jaune, le côté paralysé.

SUJETS	MORPHOMÉTRIE AU REPOS					
	DROITE			GAUCHE		
	VOLUME	LONGUEUR	EPAISSEUR	VOLUME	LONGUEUR	EPAISSEUR
AHF 1	NR			1729,93	74,72	2,17
AHF 2	1232,96	56,96	2,16	1107,23	52,44	2,35
AHF 3	667,63	46,7	1,91	824,84	49,4	2,2
AHF 4	828,12	64,71	1,36	1054,97	59,6	2,03
AHF 5	1838,92	58,25	2,54	2141,96	62,78	2,61
AHF 6	1510,36	59,27	2,38	1345,8	58,37	1,97
AHF 7	860,74	58,92	1,87	1070,99	59,86	2,14
AHF 8	NR			1823,87	58,96	2,71

Tableau 16. Mesures morphométriques au repos des muscles grands zygomatiques chez les patients atteints de paralysie faciale réhabilitée par une anastomose hypoglosso-faciale. En jaune, le côté paralysé.

Pour les patients non réhabilités et réhabilités, aucune différence significative n'a été retrouvée entre le côté sain et le côté paralysé, au repos (Figure 17). Ce résultat, étonnant pour les non réhabilités au vue des résultats obtenus, peut être expliqué par un effectif trop réduit. Nous obtenons tout de même une tendance à un muscle paralysé hypertrophié ou un muscle sain atrophié, ce qui paraît tout aussi étonnant.

SUJETS	MORPHOMÉTRIE	DIFFÉRENCE MOYENNE			DIFFÉRENCE MÉDIANE		
		VALEUR	IC 95%	p	VALEUR	EIQ	p
PF	VOLUME	145	[-206,96 ; 497,83]	0,36	151,22	[-290 ; 570]	0,46
	LONGUEUR	0,67	[-6,29 ; 7,64]	0,82	0,43	[-2,95 ; 6,49]	0,84
	EPAISSEUR	0,21	[-0,18 ; 0,61]	0,252	0,21	[-0,14 ; 0,67]	0,250
AHF	VOLUME	148,3	[-138,7 ; 435,3]	0,253	134,9	[-99,77 ; 387,29]	0,370
	LONGUEUR	-1,01	[-5,24 ; 3,21]	0,5772	-2,93	[-4,01 ; 1,26]	0,578
	EPAISSEUR	0,27	[_0,02 ; 0,57]	0,06	0,08	[0,02 ; 0,59]	0,07

Tableau 17. Résultats des différences médiane et moyenne chez les patients paralysés sans réhabilitation et avec réhabilitation, au repos

7. MORPHOMÉTRIE DU MUSCLE GRAND ZYGOMATIQUE EN POSITION DE MOUVEMENT

Les mesures morphométriques en position neutre, au sourire, en protrusion labiale sur le son [o] et [pμ] sont résumées en annexe 15, pour les volontaires sains et les patients atteints de paralysie faciale réhabilitée ou non.

7.1. VOLONTAIRES SAINS

Au sourire, le muscle grand zygomatique se raccourcit en moyenne de 10 à 14% et s'épaissit de 12 à 20%. En protrusion labiale sur le son [o], le muscle grand zygomatique s'allonge en moyenne de 4% et s'amincit de 4 à 9%. En protrusion labiale sur le son [pμ], le muscle grand zygomatique s'allonge de 1 à 4%. L'épaisseur sur le son [pμ] n'est pas interprétable devant la variabilité entre les côtés droit et gauche (-9,6% contre + 1,8%). Toutes les valeurs retrouvées sont colligées dans le tableau 18.

SUJETS	MORPHOMÉTRIE	DIFFÉRENCE MÉDIANE PAR RAPPORT A LA POSITION NEUTRE (%)					
		[o]		[pμ]		Sourire	
		D	G	D	G	D	G
VS	VOLUME	-3,7	3,3	-6,8	1,9	0	4,6
	LONGUEUR	4,5	4,6	1,6	4,4	-14,2	-10,9
	EPAISSEUR	-9	-4	-9,6	1,8	12,8	20

Tableau 18. Différence médiane (%) des positions de mouvement du muscle grand zygomatique par rapport à la position neutre, du côté droit et gauche chez des volontaires sains.

7.2. PATIENTS ATTEINTS DE PARALYSIE FACIALE

Dans la cohorte de patient atteints de paralysie faciale non réhabilitée, la déformation du muscle grand zygomatique est moins importante du côté paralysé, notamment au sourire. En effet, du côté sain, celui-ci se raccourcit en moyenne de 4,8% et s'épaissit de 11,1%. Tandis que du côté paralysé il ne se raccourcit que de 3% et ne s'épaissit que de 0,5% (Figure 19).

SUJETS	MORPHOMÉTRIE	DIFFÉRENCE MÉDIANE PAR RAPPORT A LA POSITION NEUTRE (%)					
		[o]		[pμ]		Sourire	
		SAIN	PARALYSIE	SAIN	PARALYSIE	SAIN	PARALYSIE
PF	VOLUME	-2,1	-1,3	1,1	-3,7	-2,4	8,1
	LONGUEUR	1	1,7	4,2	1,6	-4,8	-3
	EPAISSEUR	-3,8	-3,6	-0,3	1,8	11,1	0,5
AHF	VOLUME	-2,8	-0,7	3,7	-5,6	3,9	-0,8
	LONGUEUR	10,6	8,1	-0,7	-2,6	-16,1	-5,2
	EPAISSEUR	-9,8	-7,8	-5,5	-3,3	10,6	-1,3

Tableau 19. Différence médiane (%) des positions de mouvement du muscle grand zygomatique par rapport à la position neutre, du côté sain et du côté paralysé, chez des patients atteints de paralysie faciale réhabilitée ou non.

V. DISCUSSION

De l'analyse clinique d'une mimique à la face paralysée.

Nos principaux résultats montrent, du point de vue de la cotation clinique, un manque de reproductibilité des échelles utilisées. En effet, dans notre étude, la corrélation est très faible entre les échelles de House Brackmann et Sunnybrook par un même opérateur. De plus, une différence significative de cotation est retrouvée pour l'échelle de Sunnybrook par deux examinateurs, en double aveugle. La principale différence de score après ré-analyse est retrouvée dans la cotation des mouvements faciaux, tandis que le repos et la présence de syncinésies sont mieux évalués. En effet, cette catégorie est responsable de la principale différence inter-opérateur. L'échelle de Sunnybrook est plus détaillée que l'échelle de House, mais le défaut de reproductibilité inter-opérateur ainsi que la difficulté d'interprétation des cotations n'en font pas pour nous l'échelle idéale et nécessite toujours le même évaluateur.

Nos résultats sont similaires à ceux retrouvés par Neely *et al.* (Neely 2010). Ils retrouvent également une différence significative de reproductibilité inter-opérateur sur l'évaluation du Sunnybrook. De même la différence est principalement retrouvée dans la cotation des mouvements, notamment le « plissement du front » et « le plissement des lèvres ». La reproductibilité intra-opérateur, que nous n'avons pas testée dans ce travail, était non significative.

Analyser une face et une mimique faciale n'est pas un exercice facile et les outils actuels disponibles restent très subjectifs, rendant la tâche compliquée pour un examinateur non entraîné. Par exemple, dans l'échelle de Sunnybrook, les items « sourire en découvrant les dents » et « montrer les dents », sont à côter. Cependant, lorsqu'un patient présente une hypertonie des muscles élévateurs de la lèvre supérieure (muscle canin et releveur de la lèvre supérieure) ces items sont difficilement appréciables.

Nos résultats tendent à montrer qu'il n'existe aucune corrélation entre la gravité de la paralysie faciale et le niveau d'appréciation de la qualité de vie (échelle FDI et FaCE scale) chez des patients réhabilités ou non. De plus, les scores de cotation de qualité de vie sont équivalents dans les deux groupes (réhabilités et non réhabilités) traduisant l'amélioration de la qualité de vie des patients réhabilités par une anastomose hypoglosso-faciale. Cette

équivalence est en faveur d'un bénéfice de la chirurgie pour les patients présentant une indication à une réhabilitation faciale chirurgicale. Ces résultats sont représentatifs d'un groupe de patients limité (n=16) et devraient être confirmés par la poursuite de l'étude, ainsi qu'au moyen d'autres techniques de réhabilitation telles que les myoplasties ou les transferts musculaires libres réinnervés.

L'échelle FDI a été le premier instrument mesurant la dysfonction faciale par une auto-évaluation (VanSwearingen, 1996). Selon Kahn *et al.* (Kahn, 2001), l'échelle FDI discrimine moins bien que l'échelle FaCE Scale car la différence moyenne entre des sujets atteints de paralysie faciale et un groupe contrôle est trop faible, notamment sur le score social.

Ng *et al.* (Ng, 2013) ont également recherché une corrélation entre le score de Sunnybrook et le FaCE scale mais chez 21 patients présentant une paralysie faciale périphérique idiopathique venant d'être diagnostiquée. Ils retrouvaient une corrélation significative entre les deux scores sauf pour le confort lacrymal et le confort facial. Cependant, leur étude recherchait une corrélation précoce tandis que ce travail évalue la corrélation à distance de l'installation de la paralysie faciale.

Kahn *et al.* (Kahn, 2001) ont testé cette même corrélation chez 41 sujets atteints de paralysie faciale chronique non réhabilitée. Le FaCE scale total est corrélé à l'échelle de Sunnybrook uniquement sur la fonction sociale et les mouvements faciaux ($r_s = 0,45$ et $0,61$; $p < 0,01$).

Une validation de ce questionnaire en français serait utile, comme l'ont fait nos confrères allemands, chinois ou suédois (Kleiss, 2015; Li, 2013; Marsk, 2013).

Une analyse des corrélations en sous-groupes pourrait être intéressante dans notre étude afin de constater ou non des résultats similaires à ceux de Kahn *et al.* (Kahn, 2001) et Ng *et al.* (Ng, 2013).

Néanmoins, la capacité d'une personne à manger, communiquer, socialiser et se sentir physiquement normale ne peut pas être prédite par les tests de cotation clinique. Des patients avec un même niveau d'atteinte clinique peuvent se juger de manière complètement différente. L'impact de la paralysie faciale sur la qualité de vie du patient devrait donc être prise en compte, et suivie autant qu'une échelle de cotation clinique.

En effet, après un entretien avec seize patients atteints de paralysie faciale, le ressenti qui en découle est qu'il semble exister une intellectualisation et une maîtrise de la mimique entraînant une fatigabilité et un contrôle de soi permanent du sujet.

De l'utilisation de l'IRM pour l'évaluation de la musculature peaucière.

Afin de déterminer individuellement le retentissement fonctionnel de la paralysie faciale et de pouvoir proposer une orientation thérapeutique et un suivi pour chaque patient, une évaluation plus objective des muscles peauciers est nécessaire. Ce travail a étudié la faisabilité de l'IRM comme instrument de choix à cette exploration, en se focalisant sur le muscle grand zygomatique. Les autres muscles peauciers pouvant dorénavant être analysés, grâce à l'acquisition 3D T1 TSE MSK, un masque de la musculature peaucière pourra être construit tridimensionnellement et analysé sur le plan morphométrique.

Pour valider la méthodologie, dix segmentations d'un fantôme ont permis de calculer la reproductibilité inter et intra-opérateur. La reproductibilité intra-opérateur est retrouvée à 97,8% et inter-opérateur à 92,6% pour le volume. Aucune étude dans la littérature n'a testé cette reproductibilité en IRM des muscles peauciers, autant sur la segmentation manuelle qu'automatique.

Actuellement, à notre connaissance, aucun travail dans la littérature, n'a étudié la reproductibilité de la segmentation musculaire à partir d'IRM. Pour Volk *et al.* (Volk, 2014), la segmentation était semi-automatique et réalisée par une seule personne. Chaque muscle était segmenté une seule fois. Il n'y a donc pas eu de tests de reproductibilité intra et inter-opérateur. De même, Olszewski *et al.* (Olszewski, 2009) ont étudié les muscles peauciers via une IRM 3 Tesla, avec une segmentation semi-automatique mais aucune mesure morphométrique n'a été réalisée.

L'étude de la des muscles peauciers chez des patients atteints de paralysie faciale imposait la constitution d'une cohorte de volontaires sains afin de créer et de tester le protocole d'acquisition mais aussi de vérifier l'absence de différence significative entre chaque côtés du muscle grand zygomatique. Ce travail original représente la plus grande cohorte de volontaires sains ou de patients atteints de paralysie faciale étudiée en IRM. Au total, 285 segmentations de muscles grands zygomatiques ont été réalisées, analysant 47 sujets dont 31 volontaires sains, 8 patients paralysés non réhabilités et 8 patients réhabilités par une anastomose hypoglosso-faciale.

Les volontaires sains ont été choisis dans la tranche d'âge de 20 à 30 ans permettant de mettre en place le protocole d'exploration des muscles peauciers en IRM plus facilement car moins sujets aux artéfacts.

Pour des raisons techniques, seuls les patients ayant bénéficié d'une anastomose hypoglosso-faciale dans le groupe paralysie faciale réhabilitée ont été sélectionnés. En effet, cette technique n'influençait en rien leur reconstitution tridimensionnelle, contrairement aux autres techniques de réhabilitation. La myoplastie d'allongement du temporal ou un transfert musculaire libre réinnervé surajoutaient une épaisseur musculaire au-dessus des muscles peauciers et empêchaient une segmentation de ceux-ci, et donc une analyse optimale. De plus, nous pouvions étudier si cette technique permettait une modification volumique à terme sur les muscles peauciers. Aucune étude n'a analysé ces muscles en IRM dans une cohorte aussi importante. A notre connaissance, dans la littérature, un seul travail s'est penché sur le devenir de ces muscles en IRM chez le sujet paralysé et après réhabilitation. Ainsi, Volk *et al.* (Volk, 2014) recensaient quatre patients paralysés et un patient réhabilité par une greffe nerveuse.

Le changement d'IRM a nécessité une adaptation du protocole d'acquisition en testant une multitude de séquences, dérivées de celles utilisées en routine, pour finalement aboutir à la séquence 3D T1 TSE MSK. Celle-ci a pu en effet s'adapter à tous les morphotypes. Un sujet plus mince présente moins de tissu adipeux jugal et donc un contraste moins important. Cette séquence permet dorénavant d'étudier tous les muscles peauciers et donc de poursuivre l'étude sur des muscles plus fins, afin d'analyser ultérieurement un « masque » musculaire pour chaque individu.

Les contraintes techniques d'établissement d'un protocole d'acquisition IRM et de reconstruction tridimensionnelle ont conduit à se focaliser sur un muscle donné. Le choix s'est porté sur le muscle grand zygomatique car constant (Pessa, 1998) et plus facilement individualisable pour une première série d'approche. Plusieurs antennes ont été testées. L'antenne micro 47 mm était trop petite et ne s'adaptait pas à chacun. Par exemple, sur des faces allongées, le bruit en fin de séquence ne permettait pas d'obtenir le muscle dans sa totalité et/ou de manière nette. De plus, il était nécessaire d'installer l'antenne de chaque côté, entraînant deux séries de manipulation et un allongement du temps total d'examen. Les

antennes FLEX, disponibles par paire, ont été placées de part et d'autre du sujet. L'acquisition se faisait côté par côté mais l'installation n'avait pas besoin d'être modifiée.

Une séquence optimale s'adaptant aux antennes FLEX, a été mise en place : une séquence 3D T1 FFE. Celle-ci a été tout à fait satisfaisante puisqu'elle a permis d'étudier le muscle grand zygomatique dans différentes positions de mouvement sans nouveau réglage du dispositif. De plus, il s'agissait d'une séquence rapide (inférieure à 4 minutes) permettant au sujet de maintenir une position de mouvement facilitant l'acquisition tant pour les volontaires sains que pour les patients atteints de paralysie faciale pour qui cette tâche était plus difficile. La durée de la séquence augmentait en fonction de la taille du sujet et donc du nombre de coupes nécessaires (agrandissement du field of view ou FOV).

Ce protocole permet d'obtenir une acquisition de l'ensemble des muscles peauciers puis de procéder à une étude précise d'un muscle d'intérêt, en changeant l'emplacement de l'antenne FLEX sur le sujet. Ce travail peut donc se poursuivre sur les autres muscles peauciers acquis lors de la séquence 3D T1 TSE MSK, avec l'antenne 16 canaux. Un masque de la musculature peaucière pourra ainsi être obtenu pour chaque sujet, permettant de personnaliser le suivi.

Par exemple, une étude des muscles constricteurs péri-orificiels comme le muscle orbiculaire des lèvres ou des paupières pourrait être intéressante.

Les rapports anatomiques entre les muscles grands et petits zygomatiques avec le muscle petit zygomatique pouvaient compliquer la segmentation, traduisant à tort un muscle bifide. Selon Pessa *et al.* (Pessa, 1998), il est peu probable que le faisceau supérieur du muscle grand zygomatique bifide représente une fusion avec le muscle petit zygomatique étant donné que celui-ci est situé plus médialement et suit un vecteur plus vertical.

De plus, la séparation du muscle grand zygomatique avec l'artère faciale pouvait parfois être difficile. Une connaissance de l'anatomie est donc nécessaire aux opérateurs réalisant les segmentations.

Dans le groupe de volontaires sains, une bifidité du muscle grand zygomatique est retrouvée dans 19% des cas et de manière bilatérale. Pessa *et al.* retrouvent eux une bifidité dans 34% des cas (Pessa, 1998). Ils suggèrent que la présence d'un muscle grand zygomatique bifide peut être à l'origine d'une fossette jugale par insertion dermique du faisceau inférieur. Dans

cette étude, une corrélation entre la fossette jugale et la bifidité du muscle grand zygomatique n'est pas retrouvée (X) par le test de Fischer.

Ce travail offre en perspective une possibilité de corrélation avec une autre tâche du projet Simovi, l'analyse en plateforme du mouvement (ou motion capture), plus connue pour son rôle dans les films d'animation. Ce procédé d'enregistrement restitue en temps réel et en trois dimensions les mouvements de capteurs surfaciques, pour permettre l'exploration des déplacements et déformations cutanées initiées par la mimique faciale. Une corrélation entre la cinématique musculaire du grand zygomatique et la déformation cutanée au sourire serait intéressante à rechercher.

Des mesures morphométriques du muscle grand zygomatique

Cette étude a permis d'obtenir des données morphométriques du muscle grand zygomatique au repos chez trente et un sujets sains avec un volume moyen de 1059,55 mm³ à droite et de 1107,11 mm³ à gauche. La longueur moyenne est retrouvée à 55,03 mm à droite et 54,9 mm à gauche. L'épaisseur moyenne est de 2,06 mm à droite et 2,09 mm à gauche. Ces résultats morphométriques d'un muscle peaucier en IRM 3 Tesla dans une cohorte aussi grande sont inexistantes actuellement dans la littérature.

Volk *et al.* (Volk, 2014) ont segmentés treize muscles peauciers et deux muscles masticateurs chez cinq sujets sains soit dix muscles grands zygomatiques au total, à partir de séquences obtenues sur une IRM 3 Tesla. Seul le volume musculaire au repos a été calculé. Leurs résultats retrouvent un volume moyen du muscle grand zygomatique droit à 910 mm³ et gauche à 1035 mm³.

Dans leur étude, il existe une différence significative de volume entre les deux côtés des muscles grands zygomatiques ($p = 0,012$), avec un côté gauche plus important. C'est le seul muscle peaucier dans leur étude à avoir présenté une différence significative entre les deux côtés. Les auteurs précisent que les valeurs obtenues doivent être considérées comme des valeurs moyennes informatives et non de référence car leur cohorte est trop petite et qu'il n'existe pas d'analyse de précision.

Entre les deux côtés, nous retrouvons une différence moyenne de 47,55 mm³ avec un IC_{95%} [-1,3;86,42] ; $p=0,0560$. De plus la différence médiane de volume au repos est également non significative pour une valeur de 70 mm³ EIQ [-51,52 ; 70,88] ; $p=0,0674$.

Nos résultats ne retrouvent aucune différence significative entre les côtés droit et gauche, au niveau du volume, de l'épaisseur ou de la longueur chez les 31 volontaires sains. Il en est de même pour les patients atteints de paralysie faciale non réhabilitée et les patients réhabilités par une anastomose hypoglosso-faciale.

Néanmoins, pour chaque patient paralysé non réhabilité de cette étude, la tendance constatée de différence de volume au profit du côté paralysé peut être expliquée par des injections de toxine botulique du côté sain. En effet, ces résultats sont confortés par l'étude de Koerte *et al.* (Koerte, 2013). Ils ont étudié l'effet d'une injection de toxine botulique sur le volume du muscle procerus. L'évaluation était réalisée sur une IRM 3 Tesla. Ils ont constaté une diminution de volume dès le premier mois après l'injection pour perdre 46 à 48% de volume à un an. Les témoins ayant reçu une injection placebo de sérum physiologique ne montrait aucune de modification volumique à un an.

Lors d'une position de mouvement, les résultats tendent à confirmer, en tenant compte qu'il s'agit de petits effectifs, que le muscle grand zygomatique du côté paralysé présente des anomalies de déformation témoignant d'une cinématique altérée. Après anastomose hypoglosso-faciale, les mesures morphométriques tendent à se normaliser par rapport au côté sain. Par exemple, au sourire, le muscle grand zygomatique réhabilité s'épaissit plus par rapport au côté sain, que dans le groupe non réhabilité.

En position de mouvement, une modification de la longueur et de l'épaisseur d'un muscle, par rapport à la position neutre, en préservant un volume stable, était attendu. Or celui-ci a pu varier de -0,7 à 5,6%, mais sans différence significative. Goto *et al.* (Goto, 2002) obtiennent une différence significative de volume musculaire pour le muscle ptérygoïdien latéral, entre l'ouverture et la fermeture de la bouche. Ils émettent les hypothèses de compression du muscle par le condyle à l'ouverture de la bouche, ou d'un changement de débit sanguin local. Cette dernière hypothèse pourrait également être avancée par rapport à nos résultats.

Ces résultats montrent une efficacité de l'anastomose hypoglosso-faciale par meilleure contractilité du muscle grand zygomatique. Il serait intéressant dorénavant, d'étudier la biomécanique musculaire par ERM (élasto-IRM). En effet, étudier l'élasticité musculaire lors d'une paralysie et lors d'une réhabilitation nous permettrait appuyer les résultats obtenus dans cette étude.

VI. CONCLUSION

Les échelles de cotation clinique restent subjectives et la reproductibilité obtenue dans ce travail n'est pas satisfaisante. Cette étude a permis de mettre en évidence l'importance de l'auto-évaluation de la qualité de vie comme partie intégrante du bilan et du suivi d'une paralysie faciale.

Ce travail a mis au point un protocole d'acquisitions en IRM, permettant une segmentation tridimensionnelle et l'obtention de valeurs morphométriques (volume, longueur, épaisseur) du muscle grand zygomatique. Une étude au repos et dans trois positions de mouvement (sourire, protrusion labiale sur deux phonèmes), a été entreprise chez 31 volontaires sains, 8 patients atteints de paralysie faciale non réhabilitée et 8 patients réhabilités par une anastomose hypoglosso-faciale. La reproductibilité intra et inter-opérateur est satisfaisante objectivant une évaluation précise du muscle grand zygomatique.

Ce travail sera mis en perspective avec des projets d'analyse en plateforme de mouvement et d'étude en élasto-IRM. L'étude de toute la musculature faciale permettrait de mieux comprendre les synergies musculaires dans la mimique faciale, en situation saine et pathologique, permettant d'orienter la prise en charge chirurgicale et le suivi de patients présentant une paralysie faciale.

VII. BIBLIOGRAPHIE

Atlas MD, Lowinger DS. A new technique for hypoglossal-facial nerve repair. *Laryngoscope* 1997 Jul;107(7):984-991.

Coleman C.C. Results of facial-hypoglossal anastomosis in the treatment of facial paralysies. *Ann Surg* 1940 Jun;111(6):958-970.

Conley J. Hypoglossal crossover : 122 cases. *Trans Am Acad Ophthalmol Otolaryngol* 1977 Jul-Aug;84(4 Pt 1):ORL-763-8.

Conley J, Baker DC. Hypoglossal-facial nerve anastomosis for reinnervation of the paralyzed face. *Plast Reconstr Surg*. 1979; 63(1):63 -72.

Cruveilhier J. *Traité d'anatomie descriptive*, vol 2. Labé, Ancienne maison Béchét Jeune. Paris,1843.

Cusimao MD, Sekhar L. Partial hypoglossal to facial nerve anastomosis for reinnervation of the paralyzed face in patients with lower cranial nerve palsies : technical note. *Neurosurgery* .1994 Sep;35(3):532-533.

Darrouzet V, Dutkiewicz J, Chambrin A, Stoll D, Bébéar JP. Hypoglossal-facial anastomosis : results and technical development towards end-to-side anastomosis with rerouting of the intra-temporal facial nerve (modified May Technique). *Rev Laryngol Otol Rhinol (Bord)*. 1997;118(3):203-210.

Delaporte F, Fournier E, Devauchelle B. *La fabrique du visage. De la physiognomonie antique à la première greffe*. Ed Brepols Publishers n.v. 2010, Turhout, Belgium.

Duchenne de Boulogne. *La mécanique des passions*. Paris ,1855

Ermiane.R. *Jeux musculaires et expressions du visage*. Ed Le François. 1949, Paris.

Fabre G. *Morphométrie des muscles peauciers de la face. Etude anatomique et revue de la littérature*. Thèse de doctorat en médecine. Université Paul Sabatier. 2004, Toulouse.

Farahvash MR, Abianeh SH, Farahvash B, Farahvash Y, Yagoobi A, Nazparvar B. Anatomic variations of midfacial muscles and nasolabial crease : a survey on 52 hemifacial dissections in fresh Persian cadavers. *Aesthet Surg J*. 2010 Jan;30(1),17–21.

Farrugia ME, Bydder GM, Francis JM, Robson MD. Magnetic resonance imaging of facial muscles. *Clin Radiol*. 2007 Nov;62(11)1078-1086.

Fattah AY, Gurusinghe AD, Gavilan J, Hadlock TA, Marcus JR, Marres H, Nduka CC, Slattery WH., Snyder-Warwick A.K, Sir Charles Bell Society. Facial nerve grading instruments : systematic review of the literature and suggestion for uniformity. *Plast Reconstr Surg*. 2015 Feb;135(2):569-579.

Ferraresi S, Garozzo D, Migliorini V, Buffatti P. End-to-side intrapetrous hypoglossal-facial anastomosis for reanimation of the face. Technical note. *J Neurosurg*. 2006 Mar;104(3):457-460.

Freilinger G, Gruber H, Happak W, Pechmann U. Surgical anatomy of the mimic muscle system and the facial nerve : importance for reconstructive and aesthetic surgery. *Plast Reconstr Surg*. 1987 Nov;80(5):686-690.

Gatignol P, Lannadere E, Tankéré F, Lamas G. Intensité d'une paralysie faciale périphérique avec le dynamomètre. *Annals of Physical and Rehabilitation Medicine*. 2011 Oct;54(1):e245.

Goto TK, Tokumori K, Nakamura Y, Yahagi M, Yuasa K, Okamura K, Kanda S. Volume changes in human masticatory muscles between jaw closing and opening. *J Dent Res*. 2002 Jun;81(6):428-432.

Guerreschi P, Labbé D. Chirurgie de la paralysie faciale et de ses séquelles. EMC - Techniques chirurgicales - Chirurgie plastique, reconstructrice et esthétique. 2015;10(3):1-22 [Article 45-562].

Hartl DM, Kolb F, Bretagne E, Bidault F, Sigal R. Cine-MRI swallowing evaluation after tongue reconstruction. *Eur J Radiol*. 2010 Jan;73(1):108-113.

House JW, Brackmann DE. Facial nerve grading systems. *Laryngoscope*. 1983 Aug;93(8):1056-1069.

House JW, Brackmann DE. Facial nerve grading systems. *Otolaryngol Head Neck Surg*. 1985 Apr;93(2):146-147.

Kahn JB, Gliklich RE, Boyev KP, Stewart MG, Metson RB, McKenna MJ. Validation of a patient-graded instrument for facial nerve paralysis : the FaCE scale. *Laryngoscope*. 2001 Mar;111(3):387-398.

Kaylie DM, Wax MK, Weissman JL. Preoperative facial muscle imaging predicts final facial function after facial nerve grafting. *AJNR Am J Neuroradiol*. 2003 Mar;24(3):326-330.

Kleinheinz J, Joss U. Imaging of cartilage and mimic muscles with MRI : anatomic study in healthy volunteers and patients with unilateral cleft lip and palate. *Cleft Palate Craniofac J*. 2001 Jul;38(4):291-298.

Kleiss JJ, Beurskens CH, Stalmeier PF, Ingels KJ, Marres HA. Quality of life assessment in facial palsy : validation of the Dutch facial clinimetric evaluation scale. *Eur Arch Otorhinolaryngol*. 2015 Aug;272(8):2055-2061.

Koerte IK, Schroeder AS, Fietzek UM, Borggraefe I, Kerscher M, Berweck S, Reiser M, Ertl-Wagner B, Heinen F. Muscle atrophy beyond the clinical effect after a single dose of onabotulinumtoxin 1 injected in the procerus muscle : a study with magnetic resonance imaging. *Dermatol Surg*. 2013 May;39(5):761-765.

Körte W. Ein fall von Nerven Fropfung : des nervus facialis auf den Nervus Hypoglossus. *Dtsch Med Wochenschr* 1903;29:293—5.

Lapatki BG, Stegeman DF, Jonas IE. A surface EMG electrode for the simultaneous observation of multiple facial muscles. *J Neurosci Methods*. 2003 Mar 15;123(2):117-128.

Le Double AF. *Traité des variations du système musculaire de l'homme*. Schleicher frères. 1897, Paris.

Li Y, Jiang H, Wang K, Feng GD, Ding XY, Cui TT, Gao ZQ. Quality of life survey on patients with peripheral facial paralysis by using Chinese version of the FaCE scale. *Zhonghua Er Bi Yan Tou Jing Wai Ke Za Zhi*. 2013 Jan;48(1):11-16.

Marsk E, Hammarstedt-Nordenvall L, Engström M, Jonsson L, Hultcrantz M. Validation of a Swedish version of the Facial Disability Index (FDI) and the Facial Clinimetric Evaluation (FaCE) scale. *Acta Otolaryngol*. 2013 Jun;133(6):662-669.

May M, Sobol, SM, Mester SJ. Hypoglosso-facial nerve interpositional-jump graft for facial reanimation without tongue atrophy. *Otolaryngol Head Neck Surg*. 1991;104(6):818-825.

McAlister RW, Harkness EM, Nicoll JJ. An ultrasound investigation of the lip levator musculature. *Eur J Orthod*. 1998 Dec;20(6):713-720.

Neely JG, Cheung JY, Wood M, Byers J, Rogerson A. Computerized quantitative dynamic analysis of facial motion in the paralyzed and synkinetic face. *Am J Otol* 1992 Mar;13(2):97-107.

Neely JG, Cherian NG, Dickerson CB, Nedzelski JM. Sunnybrook facial grading system : reliability and criteria for gradind. *Laryngoscope*. 2010 May;120(5):1038-1045.

Ng JH, Ngo RY. The use of the facial clinimetric evaluation scale as a patient-based grading system in Bell's palsy. *Laryngoscope*. 2013 May;123(5):1256-60.

Pessa JE, Zadoo VP, Adrian EK, Yuan CH, Aydelotte J, Garza JR. Variability of the midfacial muscles : analysis of 50 hemifacial cadaver dissections. *Plast Reconstr Surg*. 1998;102(6),1888–1893.

Pessa JE, Zadoo VP, Garza PA, Adrian EK, Dewitt AI, Garza JR. Double or bifid zygomaticus major muscle : anatomy, incidence, and clinical correlation. *Clin Anat*. 1998;11(5),310–313.

Poirier P, Charpy A. *Traité d'anatomie humaine. Myologie*. Vol. 2. Ed Masson. 1901, Paris.

Radlanski RJ, Wesker KH. *The Face. Pictorial atlas of clinical anatomy*. Quintessence publishing Co, Ltd. Ed July 2012.

Ross BG, Fradet G, Nedzelski JM. Development of a sensitive clinical facial grading system. *Otolaryngol Head Neck Surg*. 1996 Mar;114(3):380–386.

Rubin LR, Mishriki Y, Lee G. Anatomy of the nasolabial fold : the keystone of the smiling mechanism. *Plast Reconstr Surg*. 1989 Jan;83(1):1-10.

Rubin LR. Anatomy of a smile : its importance in the treatment of facial paralysis. *Plast Reconstr Surg*. 1974 Apr;53(4):384-387.

- Olszewski R, Liu Y, Duprez T, Xu T, Reychler H. Three-dimensional appearance of the lips muscles with three-dimensional isotropic MRI : in vivo study. *Int J Comput Assist Radiol Surg.* 2009 Jun;4(4):349–352.
- Sawamura Y, Abe H. Hypoglossal-facial nerve side-to-end anastomosis for preservation of hypoglossal function : results of delayed treatment with a new technique. *J Neurosurg* 1997 Feb;86(2):203-206.
- Schumann NP, Bongers K, Guntinas-Lichius O, Scholle HC. Facial muscle activation patterns in healthy male humans : a multi-channel surface EMG study. *J Neurosci Methods.* 2010 Mar;187(1):120–128.
- Shipchandler TZ, Seth R, Alam DS. Split hypoglossal-facial nerve neuroorrhaphy for treatment of the paralyzed face. *Am J Otolaryngol.* 2011 Nov-Dec;32(6):511-516.
- Stricker M. Paralysies faciales. In: Banzet P, Servant JM, editors. *Chirurgie plastique reconstructrice et esthétique.* Paris: Flammarion Edts; 1994. p. 397–426.
- Testut. *Traité d’anatomie humaine.* 1899, Paris.
- Tucker HM. Selective reinnervation of paralyzed facial muscles by the nerve-muscle pedicle technique. In: Fisch U editor, *Facial nerve surgery.* Birmingham: Aesculapius Publishing; 1977.
- Vacher C, Caix P. Anatomie du couple nerf hypoglosse, anse cervicale. *Rev Stomatol Chir Maxillofac.* 2004 Jun; 105(3):160-164.
- Vacher C, Cyna-Gorse F. L’innervation motrice de la face. *Anatomie chirurgicale et radiologique des paralysies faciales et de leur réparation chirurgicale.* *Ann Chir Plast Esthet.* 2015 Oct;60(5):363-369.
- VanSwearingen JM, Brach JS. The Facial Disability Index: reliability and validity of disability assessment instrument for disorders of the facial neuromuscular system. *Phys Ther.* 1996 Dec;76(12):1288–1300.
- Volk GF, Pohlmann M, Sauer M, Finkensieper M, Guntinas-Lichius O. Quantitative ultrasonography of facial muscles in patients with chronic facial palsy. *Muscle Nerve.* 2014 Sep;50(3):358-365.
- Volk GF, Karamyan I, Klingner CM, Reichenbach JR, Guntinas-Lichius O. Quantitative magnetic resonance imaging volumetry of facial muscles in healthy patients with facial palsy. *Plast Reconstr Surg Glob Open.* 2014 Jul 9;2(6):e173.
- Zehm S, Harteneau F. Hypoglossal-facial nerve cross over for rehabilitation of the paralyzed face. *Laryngol Rhinol Otol.* 1981 Aug;60(8):437-440.
- Zufferey J. Anatomic variations of the nasolabial fold. *Plast Reconstr Surg.* 1992 Feb;89(2):225-231; discussion 232-3.

VIII. ANNEXES

1. ECHELLES DE COTATION CLINIQUE

Analyse de la mimique										
TESTS :	Libre				Instrumenté			Type d'évaluation (Musculaire analytique, Régionale, Globale)	Score composite	degrés de liberté
	qualitatif		quantitatif		qualitatif	quantitatif				
	nominal	ordinal	discrètes	continues		discrètes	continues			
Botman and Jongkees System (1955)		x						G		5 grades (0 à IV)
Burres Fisch System				x				R	x	5 zones, un score global, avec des critères de gravité
Classification de May (1981)		x						G		5 grades (I à V)
Detailed Evaluation of Facial Symmetry					x			R	x	sur photo, 5 mouvements, 4 cotations, scores pondérés, total /100
Échelle de Peitersen (1982)		x						G		5 grades (0 à IV)
Échelle de Yanagihara (1977)		x						R	x	10 régions, 40 points (0/4)
Évaluation graphique de Lazarini		x						G		Version visuelle du House & B.
Facial Action Coding System (FACS)			x					R		46AU et 5 degrés d'activation
Facial Nerve Function Index (FNFI)				x				R		Évalue le sourire. Une mesure. Idem FNFC
Facial Paralysis Recovery Index (1971)		x						R	x	FPRP avec points négatifs
Facial Paralysis Recovery Profile (1971)		x						R		3 régions, score /10
Facial Paralysis Score of Stennert			x					R	x	Explore au repos et la mobilité. Questionnaire ou/non. 100 points.
House Brackmann Grading Scale (1983)		x								6 grades (I à VI)
Janssen's Scale		x						R	x	4 régions, évaluation d'un %, coefficient de pondération, total /100
MAX		x						R		31AC
Motricité Bucco Linguo Faciale										
Nottingham system		x		x				R		3 mouvements étudiés, sur 4 points par hémiface, + signes associés qualitatifs
Smith Scale [ref manquante]		x						R	x	4 zones, 4 cotations correspondant à un %, et moyenne
Sunnybrook		x						R	x	13 paramètres explorés, étude au repos, en mouvement et des synchronies.
Sydney Facial Grading System		x						R		5 territoires du nerf facial, cot. 0 à 3. + 1 cot. Globale synchronie 0 à 3.
Testing clinique facial de Freyss			x					M	x	10 groupes musculaires, 4 cotations : score /30
Testing manuel Chevalier			x					M		5 cotations, 20 muscles, échelle de tonus et synchronies
Testing manuel Worthingam			x					M		4 cotations, 8 groupes musculaires

Tableau réalisé par François-Régis Sarhan, Kinésithérapeute au CHU d'Amiens.

2. CONSENTEMENT ÉCLAIRÉ

n°ID-RCB : 2016-A00716-45

Consentement éclairé

Version 1.1 du 22/06/2016

FORMULAIRE DE RECUEIL DU CONSENTEMENT PATIENTS AU PROTOCOLE DE RECHERCHE « ÉTUDE MORPHOMÉTRIQUE DES MUSCLES PEAUCIERS EN IRM 3 TESLA DANS LES SÉQUELLES DE PARALYSIE FACIALE, SIMOVI IRM »

PROMOTEUR

Madame Danielle PORTAL
CHU Amiens-Picardie
80054 AMIENS Cedex 1
Tél. : 03-22-66-80-60

INVESTIGATEUR PRINCIPAL

Madame le Docteur Stéphanie DAKPE
Service de Stomatologie et Chirurgie Maxillo-Faciale
CHU Amiens-Picardie
80054 AMIENS Cedex 1
Tél. : 03-22-66-83-22
Fax : 03-22-66-83-29
Email : Dakpe.Stephanie@chu-amiens.fr

Je soussigné(e) :

Nom : **Prénom :**
Né(e) le

Confirme avoir pris connaissance de la note d'information m'expliquant le protocole de recherche mentionné ci-dessus. J'ai reçu des réponses adaptées aux questions que j'ai voulu poser et j'ai disposé d'un temps de réflexion suffisant entre l'information et ma décision de participer à cette recherche.

Compte-tenu des informations qui m'ont été transmises : <i>Cocher la case appropriée en fonction de votre volonté (oui/non)</i>	OUI	NON
J'accepte librement et volontairement de participer à la recherche mentionnée ci-dessus	<input type="checkbox"/>	<input type="checkbox"/>
J'accepte que des photographies, des enregistrements vidéoscopiques et des prises de vue avec Visioscanner 3D soient réalisés lors de l'examen clinique du mon visage pour l'étude	<input type="checkbox"/>	<input type="checkbox"/>
J'accepte que les données recueillies soient utilisées par les membres de l'équipe participant au projet.	<input type="checkbox"/>	<input type="checkbox"/>

J'ai bien noté que je suis libre d'accepter ou de refuser et de me retirer à tout moment de la recherche sans que cela ne change en rien mes relations avec mon interlocuteur. J'en informerai alors le Dr.....

J'ai également bien noté que je suis titulaire d'un droit d'opposition aux traitements de données à caractère personnel. En outre, titulaire d'un droit d'accès et de rectification relatif aux informations me concernant, je peux l'exercer auprès du Dr.....

J'ai noté que cette étude a reçu un avis favorable du Comité de Protection des Personnes (CPP) Nord-Ouest II le XX/XX/XXXX.

J'accepte le traitement informatisé des données nominatives qui me concernent en conformité avec les dispositions de la loi n°2004-8 01 du 6 août 2004 relative à la protection des personnes physiques à l'égard des traitements de données à caractère personnel et modifiant la loi n°78-17 du 6 janvier 1978 relative à l'informatique, aux fichiers et aux libertés et des lois subséquentes qui l'ont modifiée. Je pourrai exercer mon droit d'accès et de rectification de ces données informatisées auprès de l'investigateur principal, le Docteur Stéphanie DAKPE, tél : 03-22-66-83-22.

J'ai reçu une copie du présent document, et ai été informé(e) qu'une copie sera également conservée par le promoteur dans des conditions garantissant la confidentialité et y consens.

Nom du (de la) patient(e)

Fait à :

Date :

SIGNATURE précédée de la mention « Lu, compris et approuvé »

.....

Nom du médecin

Fait à :

Date:

SIGNATURE

3. NOTE D'INFORMATION

n°ID-RCB : 2016-A00716-45

Note d'information

Version 1.1 du 22/06/2016

**NOTE D'INFORMATION DESTINEE AUX PATIENTS POUR LA PARTICIPATION
AU PROTOCOLE DE RECHERCHE
« ÉTUDE MORPHOMÉTRIQUE DES MUSCLES PEAUCIERS EN IRM 3 TESLA DANS
LES SÉQUELLES DE PARALYSIE FACIALE, SIMOVI IRM»**

PROMOTEUR

Madame Danielle PORTAL
CHU Amiens-Picardie
80054 AMIENS Cedex 1
Tél. : 03-22-66-80-60

INVESTIGATEUR PRINCIPAL

Madame le Docteur Stéphanie DAKPE
Service de Stomatologie et Chirurgie Maxillo-Faciale
CHU Amiens-Picardie
80054 AMIENS Cedex 1
Tél. : 03-22-66-83-22
Fax : 03-22-66-83-29
Email : Dakpe.Stephanie@chu-amiens.fr

Madame, Monsieur,

Vous êtes invité(e) à participer à une étude clinique intitulée « Etude biomécanique des muscles peauciers en IRM 3 tesla, SIMOVI IRM». Avant de décider d'y participer, il est important que vous compreniez pourquoi cette étude est effectuée ainsi que ses implications. Veuillez prendre le temps de lire attentivement les informations suivantes.

Posez-nous des questions si quelque chose ne vous paraît pas assez clair ou si vous souhaitez des informations complémentaires. Prenez tout votre temps pour prendre votre décision. Ne donnez votre accord de participation que si vous avez bien compris tous les détails de l'étude.

1. Quel est l'objectif de cette étude ?

Le but de l'étude à laquelle nous vous proposons de participer est d'étudier certains mouvements de la mimique faciale, ces mouvements sont assurés par des muscles n'ayant pas d'autres équivalents dans le corps humain, ce sont les muscles peauciers.

En effet, la plupart des muscles de l'organisme ont des insertions osseuses alors que les muscles peauciers terminent sur la peau du visage, entraînant par leurs contractions des déformations cutanées, qui sont à l'origine des expressions du visage, exemple le sourire.

L'altération des muscles peauciers entraînent un véritable handicap social et personnel : expression altérée, possibilité de diminution de certaines fonctions de la face (protection du globe oculaire par les paupières, difficulté de garder le contenu de la cavité buccale lors de l'alimentation.

L'évaluation du fonctionnement des muscles peauciers se fait à l'heure actuelle soit par une analyse clinique restant subjective, soit à l'aide de l'électromyographie. Cette technique en pratique courante présente plusieurs désavantages : d'abord son caractère invasif, mais aussi la difficulté d'étudier plusieurs muscles à la fois.

C'est pourquoi nous proposons une étude des muscles peauciers en IRM 3 tesla, en position statique et après mouvements. Aucune étude de ce type n'a encore été réalisée.

2. Devez-vous y participer ?

C'est à vous seul de décider de participer ou non à l'étude. Cette lettre d'information qui vous est remise vous appartient et vous pouvez en discuter avec votre médecin et vos proches. Votre inclusion

dans cette étude est subordonnée à l'obligation d'être affilié ou de bénéficier d'un régime d'assurance maladie.

Si vous décidez d'y participer, nous vous demandons de conserver cette lettre d'information et de signer un formulaire de consentement. Vous restez libre d'abandonner à tout moment sans fournir de motif. Toute information nouvelle survenant pendant le déroulement et pouvant éventuellement modifier votre décision de participation vous sera communiquée.

Votre consentement ne décharge pas les organisateurs de l'étude de leurs responsabilités et vous conserverez tous vos droits garantis par la loi.

Le promoteur ou les investigateurs peuvent également interrompre votre participation à l'étude en cas de survenue d'un événement indésirable mettant en jeu votre état de santé.

3. Quel est le déroulement de l'étude ?

Si vous nous donnez votre accord, vous serez reçu(e) en consultation (service de Chirurgie Maxillo-Faciale et Stomatologie, CHU Amiens-Picardie). Les mesures cliniques seront effectuées qualitativement par un binôme Chirurgien maxillo-facial et Kinésithérapeute. Lors de cette consultation, nous vous demandons de réaliser certains mouvements de la mimique faciale : fermeture des yeux normale et forcée, fermeture des lèvres normale et forcée (mouvement du baiser), et des étirements des commissures en découvrant les dents (sourire). Des photographies, des enregistrements vidéoscopiques et des prises de vue avec Visioscanner 3D seront réalisés, avec votre accord, lors de la réalisation de chaque mouvement.

Après cet examen clinique, une IRM sera réalisée afin d'avoir des informations objectives sur les muscles peauciers. Les mêmes mouvements réalisés en examen clinique seront réalisés en IRM.

Ces examens cliniques et les acquisitions, qui se feront trois fois au cours de l'étude, pourront être réalisés, en position assise et/ou allongée, au CHU Amiens-Picardie (service de Chirurgie Maxillo-faciale et Stomatologie), à l'Université de Technologie de Compiègne (UTC), en présence d'un investigateur.

4. Quelle est la durée de participation du volontaire à la recherche ?

Dans la mesure du possible, tous les examens (visite clinique, acquisitions iconographiques et IRM) seront réalisés sur la même journée. Cependant, pour des raisons d'accessibilité à l'IRM les acquisitions iconographiques et les examens cliniques peuvent se dérouler sur deux journées différentes. La durée de ces examens sera d'environ 20 minutes pour l'IRM et de 40 minutes pour l'examen clinique et les acquisitions iconographiques.

Par ailleurs, votre participation à ce protocole est totalement volontaire. Votre acceptation ou votre refus ne modifiera en rien les rapports que vous aurez avec votre interlocuteur.

5. Quels sont les bénéfices attendus ? :

Même si aucun bénéfice n'est attendu pour vous, votre participation à l'étude constitue la première étape d'un projet visant la compréhension et l'objectivation de certains mouvements faciaux. Mieux comprendre ces mouvements permettra de mieux les restituer lorsqu'ils sont déficitaires (le but à long terme étant de progresser dans la restitution de la mimique et d'une expression faciale normale et symétrique chez les patients).

6. Quelles sont les risques possibles ?

L'IRM est une méthode non invasive et ne présente aucun risque pour le patient. Toute découverte d'anomalie fortuite lors de cet examen vous sera communiquée.

Les prises de vue avec le Visioscanner 3D sont non invasives et ne présentent aucun risque. Le Visioscanner 3D fonctionne comme une caméra vidéo, mais au lieu d'une image en deux dimensions, le résultat est une image en trois dimensions capturée à des vitesses allant jusqu'à 15 images par seconde.

7. Ma participation à cette étude restera-t-elle confidentielle ?

Si vous décidez de participer à cette étude, tous les renseignements personnels vous concernant seront traités dans la plus stricte confidentialité. Dans le cadre de la recherche à laquelle votre médecin vous propose de participer, un traitement de vos données personnelles va être mis en œuvre pour permettre d'analyser les résultats de la recherche qui vous a été présenté(e). A cette fin, les données médicales vous concernant et les données relatives à l'étude seront transmises au promoteur de la recherche et aux personnes agissant pour son compte ; CHU Amiens-Picardie (service de Chirurgie Maxillo-faciale et Stomatologie, service de radiologie), le laboratoire Bio Mécanique et Bio Ingénierie BMBI et le laboratoire Roberval. Ces données seront identifiées par un numéro de code et vos initiales.

En outre, il peut arriver qu'afin de vérifier l'exactitude des informations recueillies, le promoteur de l'étude (le CHU Amiens-Picardie) et ses représentants dûment mandatés examinent votre dossier. Les fonctionnaires des autorités de contrôle et de réglementation peuvent également demander à consulter votre dossier médical afin de vérifier que l'étude se déroule correctement. En signant le formulaire de consentement, vous (ou votre représentant juridique) autorisez l'accès à ces informations confidentielles. Néanmoins, votre nom ne sera pas révélé en dehors de l'hôpital.

Les photographies et les enregistrements vidéoscopiques seront réalisés dans le plus total respect du droit à l'image.

Ces acquisitions seront à votre disposition sur simple demande à l'investigateur. Elles ne seront diffusées qu'auprès des participants au projet. Et ne seront divulguées que dans un but strictement scientifique. Une fois l'étude terminée, ces photographies seront archivées avec les documents de l'étude pour une durée de 15 ans. Après cette date, elles seront détruites.

Le fichier informatique utilisé pour réaliser la présente étude a fait l'objet d'une autorisation de la CNIL en application des articles 40-1, conformément à la loi « informatique et libertés ». Les données médicales vous concernant seront traitées informatiquement et ne seront transmises qu'au promoteur de l'étude, ainsi que, le cas échéant, aux autorités de la santé publique dans des conditions garantissant leurs confidentialités. Conformément à la loi, vous avez la possibilité d'exercer vos droits d'accès et de rectification aux données informatiques soit directement, soit indirectement par l'intermédiaire du médecin investigateur.

8. Qu'en sera-t-il des résultats de l'étude ?

En accord avec la loi du 4 mars 2002, si vous le souhaitez, vous serez tenu(e) informé(e) des résultats globaux de cette recherche une fois celle-ci achevée. Avec votre accord, votre médecin traitant sera également informé de ces résultats.

9. Frais / remboursements :

Vous n'aurez pas à engager de frais concernant les examens réalisés durant cette étude.
Vous n'aurez rien à payer pour les examens cliniques et radiologiques réalisés dans le cadre de cette étude.

10. Législation

Cette étude est en conformité avec le Code de la Santé Publique, titre II du livre premier relatif aux recherches biomédicales. Un contrat d'assurance (numéro de police : XX) a été souscrit par le promoteur de l'essai, auprès de la Société Hospitalière d'Assurance mutuelle (SHAM, 18 rue Edouard Rochet, 69372 Lyon cedex 08), pour couvrir les risques liés à cette recherche. Conformément à la Loi française, n°2004-806 du 9 août 2004 relative à la politique de santé publique, le Comité de Protection des Personnes (CPP) Nord-ouest II, a étudié ce projet de recherche et a émis un avis favorable à sa réalisation le XX/XX/XXXX.

11. Qui puis-je contacter si je souhaite poser des questions ou en cas de problème ?

Vous avez le droit de poser toutes les questions relatives à cette étude, et ce, à tout moment. Veuillez alors contacter le médecin qui vous propose d'y participer :

Dr : Dakpé Stéphanie

tél : 03 22 08 90 80

Nous vous remercions d'avoir pris le temps de lire attentivement ce document et vous remercions d'accepter de prendre part à cette étude.

A, Le

Nom et Signature de l'investigateur qui remet cette lettre

4. QUESTIONNAIRE DE CONTRE-INDICATIONS A L'IRM

NOM :
NAISSANCE :

PRENOM :

DATE DE

TEL :

POIDS :

MAIL :

Il est important de répondre aux questions suivantes :

Avez-vous une pile cardiaque (pacemaker) ?	Oui	non
Avez-vous été opéré du cœur pour une valve cardiaque ?	Oui	non
Avez-vous subi une opération du cerveau ?	Oui	non
Avez-vous pu recevoir des projectiles métalliques (Éclats métalliques, balles, éclats d'obus...) Même si il y a longtemps, notamment près des yeux ?	Oui	non
Avez-vous été opéré de la cataracte ?	Oui	non
Avez-vous un implant oculaire ?	Oui	non
Avez-vous travaillé sur des métaux ?	Oui	non
Avez-vous un appareillage ou une prothèse quelconque ?	Oui	non
Avez-vous la crainte de prendre un ascenseur ?	Oui	non
Etes-vous enceinte ou susceptible de l'être ? Allaitiez-vous ?	Oui	non
Insuffisance rénale ?	Oui	non

De nombreux matériaux (y compris valves cardiaques) sont compatibles avec l'IRM. Nous disposons de listes de compatibilité pour les différentes intensités de champ magnétique (1,5 T ou 3T). Il est important de nous communiquer avant le jour de l'examen la marque, le type (n°) et l'année de la mise en place du matériel implanté.

.....
.....

Pendant l'examen, vous devez :

Suivre attentivement les indications qui vous seront données ; votre coopération est essentielle pour que les images ne soient pas Floues.

Après votre retour à domicile

Dans l'immense majorité des cas, vous ne ressentirez rien de particulier. N'hésitez pas cependant à signaler à l'équipe tout Évènement qui vous paraîtrait anormal.

Date et signature :

ETUDE :

ID. EXAMEN :

5. ANALYSE CLINIQUE

VOLONTAIRE SAIN

PARALYSIE FACIALE NON RÉHABILITÉE

PARALYSIE FACIALE RÉHABILITÉE

NOM :

PRÉNOM :

DATE DE NAISSANCE :

AGE :

SEXE :

ADRESSE :

TÉLÉPHONE :

POIDS :

ATCD :

TAILLE :

IMC :

Droitier / Gaucher

IRM

ANALYSE CLINIQUE

PHOTOS

VIDÉOS

PARALYSIE FACIALE

CÔTÉ: D - G - DIPLÉGIE

GRADE

House :

Sunny Brook :

INSTALLATION : Brutale - Progressive

DATE DE DÉBUT :

DÉLAI A L'INCLUSION :

PATHOLOGIE ASSOCIÉE : Non - Oui

ATCD PF : Non - Oui

CHIRURGIE DE RÉHABILITATION

NON OUI

Date d'intervention :

Type :

Délai après apparition PF :

Délai à l'inclusion :

INJECTIONS DE TOXINE BOTULIQUE

NON OUI

Nombre total :

Date dernière injection :

Délai à l'inclusion :

Côté :

Numéro de Dossier RBM	Centre	Prénom Nom	N° du sujet
2011-A00532-39	AMIENS	[] [] [] []	[] [] [] []

Date d'inclusion :

1) DONNEES DEMOGRAPHIQUES	
Date de naissance :	
Lieu de naissance :	
Sexe (M/F) :	
Poids :	Taille :
BMI :	

2) ANTECEDENTS FACE

3) ANALYSE CLINIQUE		
Forme de visage :		
<input type="checkbox"/> Cis		
<input checked="" type="checkbox"/> Territoriale		
<input type="checkbox"/> Normo frontale		
Vue frontale : équilibre des trois tiers		<input type="checkbox"/> Oui <input type="checkbox"/> Non
Type d'orbite		
<input type="checkbox"/> Ia : Haut et ouvert		
<input type="checkbox"/> Ib : Rond		
<input type="checkbox"/> II : Ovale		
<input type="checkbox"/> III : Allongé		
Côté dominant :		
<input type="checkbox"/> Gauche		
<input type="checkbox"/> Droit		
Rides :	repos	mouvement
- Frontales	<input type="checkbox"/> Oui <input type="checkbox"/> Non	
- Rides du lion	<input type="checkbox"/> Oui <input type="checkbox"/> Non	
- Fossette mentonnière	<input type="checkbox"/> Oui <input type="checkbox"/> Non	
- Fossette jugale	<input type="checkbox"/> Oui <input type="checkbox"/> Non	<input type="checkbox"/> Oui <input type="checkbox"/> Non

Numéro de Dossier RBM	Centre	Prénom Nom	N° du sujet
2011-A00532-39	AMIENS	[] [] [] []	[] [] [] []

Sillon nasolabial :

- Au repos : Présent Peu marqué ou absent
- Au sourire : Concave Convexe Droit
- Terminalion : Au dessus Au niveau ou en dessous de la commissure

Type de sourire volontaire (classification de Rubin) :

- Mona Lisa
- Canin
- Gingival

Classification des sourires selon Tian et al (1984)

- Haut** : représente un sourire découvrant la totalité de la hauteur coronaire des dents maxillaires antérieures et une bande continue de gencive
- Moyen** : représente un sourire découvrant de 75 à 100% des dents maxillaires antérieures et la gencive interdentaire (papille gingivale) est visible
- Bas** : représente un sourire découvrant moins de 75% des dents maxillaires antérieures

Commentaires : _____

6. ECHELLE DE HOUSE BRACKMANN

GRADES	REPOS	MOUVEMENT
GRADE I : NORMAL	Fonction faciale normale	
GRADE II : DYSFONCTION LÉGÈRE	<ul style="list-style-type: none"> - Peu de faiblesse à l'inspection - Peu de syncinésie - Tonus / symétrie normale au repos 	<ul style="list-style-type: none"> - Front : hypomobilité légère à modérée - Oeil : fermeture complète sans effort - Bouche : légère asymétrie
GRADE III : DYSFONCTION MODÉRÉE	<ul style="list-style-type: none"> - Faiblesse variable mais non défigurante des deux côtés - Syncinésie modérée, pas / peu de contracture ou spasme hémifaciale - Tonus / symétrie normale au repos 	<ul style="list-style-type: none"> - Front : hypomobilité légère à modérée - Oeil : fermeture complète avec effort - Bouche : peu de faiblesse avec effort
GRADE IV : DYSFONCTION MODÉRÉE A SÉVÈRE	Asymétrie évidente ou défigurante	<ul style="list-style-type: none"> - Front : hypomobilité modérée à sévère - Oeil : fermeture incomplète avec effort - Bouche : peu d'asymétrie avec effort
GRADE V : DYSFONCTION SÉVÈRE	Asymétrie évidente ou défigurante	<ul style="list-style-type: none"> - Front : hypomobilité sévère - Oeil : fermeture incomplète avec effort - Bouche : asymétrie avec effort
GRADE VI : PARALISYE COMPLÈTE	Aucun mouvement	

7. ECHELLE DE SUNNYBROOK

SUNNYBROOK										
Symétrie au repos (comparée au côté sain)	Symétrie des mouvements volontaires						Syncinésies			
	(Expressions standard)	Pas de mouvement	Mouvement initié	Petit mouvement	Mouvement presque complet	Mouvement complet	Aucune	Légère	Modérée	Sévère
Œil (fente palpébrale) :	Front :									
Normale 0	-Plisser le front	1	2	3	4	5	0	1	2	3
Etroite 1										
Large 1										
Chirurgie paupière 1										
Joue (pli naso-labial) :	Œil									
Normal 0	-Fermeture sans									
Absent 2	forcer	1	2	3	4	5	0	1	2	3
Moins prononcé 1										
Plus prononcé 1										
Bouche :	Bouche :									
Normale 0	-Sourire en	1	2	3	4	5	0	1	2	3
	ouvrant la bouche									
Coin tombant 1	-Montrer les dents	1	2	3	4	5	0	1	2	3
Coin tire 1	-Plisser les lèvres	1	2	3	4	5	0	1	2	3

Symétrie au repos Mouvements volontaires Score de syncinésies

Score symétrie au repos : Total x 5	<input type="checkbox"/>	Score de mouvement volontaire : Total x 4	<input type="checkbox"/>	Score de syncinésies : Total	<input type="checkbox"/>
Score de mouvement volontaire	<input type="checkbox"/>	-	Score symétrie au repos	<input type="checkbox"/>	Score Syncinésies
	<input type="checkbox"/>	-	Score composite	<input type="checkbox"/>	

8. FaCE SCALE

Merci de répondre à toutes les questions du mieux que vous le pouvez.
Les énoncés portent sur la façon dont votre visage bouge, selon VOUS.

Entourez UNE seule réponse	Un côté	Deux côtés	Je n'ai pas de difficultés
Quand j'essaye de bouger mon visage, je trouve que j'ai des difficultés à le faire	1	2	0

Si vous avez des problèmes sur les DEUX côtés, répondez aux questions dans le reste de l'enquête en ce qui concerne le côté le plus affecté, ou à l'égard des deux parties si elles sont également touchées. **LA SEMAINE DERNIÈRE :**

Entourez UNE seule réponse par ligne	Pas du tout	Seulement si je suis concentré(e)	Un petit peu	Presque normalement	Normalement
1. Quand je <i>souris</i> , le côté affecté de ma bouche monte	1	2	3	4	5
2. Je peux élever mon sourcil du côté affecté	1	2	3	4	5
3. Quand je <i>plisse</i> les lèvres, le côté affecté de ma bouche bouge	1	2	3	4	5

Les éléments suivants sont des déclarations sur la façon dont vous pourriez ressentir votre visage ou votre paralysie.

S'il vous plaît évaluez combien de fois chacun des énoncés suivants s'applique à vous au cours de la dernière semaine

Entourez UNE seule réponse par ligne	Tout le temps	La plupart du temps	Parfois	Rarement	Jamais
4. Les parties de mon visage sont tendues, usées, inconfortables.	1	2	3	4	5
5. Mon oeil affecté est sec, irrité, abîmé	1	2	3	4	5
6. Quand je bouge mon visage, je sens des tensions, de la douleur ou des spasmes	1	2	3	4	5
7. J'utilise des gouttes ou pommades oculaires dans mon oeil affecté	1	2	3	4	5
8. Mon oeil affecté est humide ou plein de larmes	1	2	3	4	5
9. J'agis différemment en présence de personne en raison de mon visage ou de ma paralysie	1	2	3	4	5
10. Les gens me traite différemment à cause de mon visage ou de ma paralysie	1	2	3	4	5
11. J'ai des difficultés à déplacer les aliments en bouche lors de la mastication	1	2	3	4	5
12. J'ai des difficultés à garder ma salive, les aliments ou les boissons en bouche, ils tombent sur mon menton ou sur mes vêtements	1	2	3	4	5

Entourez UNE seule réponse par ligne	Tout à fait d'accord	D'accord	Ne sais pas	Pas d'accord	Pas du tout d'accord
13. Mon visage est fatigué, ou quand j'essaye de le bouger, je ressens des tensions, de la douleur ou des spasmes	1	2	3	4	5
14. Mon apparence a affecté ma volonté à participer à des activités sociales ou voir ma famille ou des amis	1	2	3	4	5
15. En raison de mes difficultés à manger, j'évite les restaurants ou les diners chez d'autres personnes	1	2	3	4	5

Les éléments suivants sont des déclarations sur la façon dont vous pourriez avoir senti ou réalisé la semaine dernière à cause de votre visage ou de votre paralysie.

S'il vous plaît notez à quel point vous êtes d'accord avec chaque énoncé

Commentaires :

Score mouvement facial = $((\text{Item 1} + 2 + 3) - \# \text{ valid}) / 4 \times (\# \text{ valid}) \times 100$

Score confort facial = $((\text{Item 4} + 6 + 16) - \# \text{ valid}) / 4 \times (\# \text{ valid}) \times 100$

Score fonction orale = $((\text{Item 11} + 12) - \# \text{ valid}) / 4 \times (\# \text{ valid}) \times 100$

Score confort oculaire = $((\text{Item 5} + 7) - \# \text{ valid}) / 4 \times (\# \text{ valid}) \times 100$

Score contrôle lacrymal = $((\text{Item 8}) - \# \text{ valid}) / 4 \times (\# \text{ valid}) \times 100$

Score fonction sociale = $((\text{Item 9} + 10 / 14 + 15) - \# \text{ valid}) / 4 \times (\# \text{ valid}) \times 100$

SCORE TOTAL = $((\text{Somme des 15 items} - \# \text{ valid}) / (4 \times (\# \text{ valid}))) \times 100$

=

valid = nb d'items rentrant en compte dans le calcul

9. ECHELLE FDI

Merci de choisir la réponse la plus appropriée aux questions suivantes, relatives aux problèmes associés à la fonction de vos muscles du visage.

Pour chaque question, considérez la fonction **durant le dernier mois**.

Score	Fonctions Physiques				
1.	<p>1. A quel point il est difficile de garder de la nourriture en bouche, de mobiliser la nourriture en bouche, ou de récupérer la nourriture dans votre joue? Habituellement réalisé avec :</p> <p>5 = Pas de difficultés 2 = Beaucoup de difficultés 4 = Peu de difficultés 1 = Enormément de difficultés 3 = Quelques difficultés 0 = Tout le temps</p>				
2.	<p>2. Quelle difficulté avez-vous à boire dans une tasse? Habituellement réalisé avec :</p> <p>5 = Pas de difficultés 2 = Beaucoup de difficultés 4 = Peu de difficultés 1 = Enormément de difficultés 3 = Quelques difficultés 0 = Tout le temps</p>				
3.	<p>3. Quelle difficulté avez-vous à prononcer des sons spécifiques en parlant? Habituellement réalisé avec :</p> <p>5 = Pas de difficultés 2 = Beaucoup de difficultés, en raison d'une dysarthrie 4 = Peu de difficultés 1 = Enormément de difficultés 3 = Quelques difficultés 0 = Tout le temps</p>				
4.	<p>4. Quelle difficulté avez-vous avec votre oeil sec ou excessivement larmoyant? Habituellement réalisé avec :</p> <p>5 = Pas de difficultés 2 = Beaucoup de difficultés 4 = Peu de difficultés 1 = Enormément de difficultés 3 = Quelques difficultés 0 = Tout le temps</p>				
5.	<p>1. A quel point il est difficile de vous brosser les dents ou de rincer votre bouche? Habituellement réalisé avec :</p> <p>5 = Pas de difficultés 2 = Beaucoup de difficultés 4 = Peu de difficultés 1 = Enormément de difficultés 3 = Quelques difficultés 0 = Tout le temps</p>				
Total :	<table border="1" style="width: 100%;"> <tr> <td style="width: 50%;">(- 5) / 5 x 25 =</td> <td style="width: 50%;">Score Physique Total</td> </tr> <tr> <td>(- 5) / 5 x 25 =</td> <td>Score Physique Objectif</td> </tr> </table>	(- 5) / 5 x 25 =	Score Physique Total	(- 5) / 5 x 25 =	Score Physique Objectif
(- 5) / 5 x 25 =	Score Physique Total				
(- 5) / 5 x 25 =	Score Physique Objectif				

Merci de choisir la réponse la plus appropriée aux questions suivantes, relatives aux problèmes associés à la fonction de vos muscles du visage.
 Pour chaque question, considérez la fonction **durant le dernier mois**.

Score	Fonctions Sociales				
6.	<p>6. Vous sentez-vous calme et apaisé(e)?</p> <p>1 = Tout le temps 4 = Quelque fois 2 = Souvent 5 = Rarement 3 = La plupart du temps 6 = Jamais</p>				
7.	<p>7. Vous sentez-vous isolé des personnes de votre environnement?</p> <p>1 = Tout le temps 4 = Quelque fois 2 = Souvent 5 = Rarement 3 = La plupart du temps 6 = Jamais</p>				
8.	<p>8. Vous sentez-vous irritable envers les gens qui vous entourent?</p> <p>1 = Tout le temps 4 = Quelque fois 2 = Souvent 5 = Rarement 3 = La plupart du temps 6 = Jamais</p>				
9.	<p>9. Combien de fois vous réveillez-vous tôt le matin, ou vous réveillez-vous pendant votre sommeil?</p> <p>1 = Toutes les nuits 4 = Quelques nuits 2 = La plupart des nuits 5 = Peu de nuits 3 = Un bon nombre de nuits 6 = Jamais</p>				
10.	<p>10. Combien de fois votre fonction faciale vous a empêché de sortir manger, faire du shopping, ou de participer à des activités familiales ou sociales?</p> <p>1 = Tout le temps 4 = Quelque fois 2 = Souvent 5 = Rarement 3 = La plupart du temps 6 = Jamais</p>				
Total :	<table border="1" style="width: 100%;"> <tr> <td style="width: 50%;">(- 5) / 5 x 20 =</td> <td style="width: 50%;">Score Social Total</td> </tr> <tr> <td>(- 5) / 5 x 20 =</td> <td>Score Social Objectif</td> </tr> </table>	(- 5) / 5 x 20 =	Score Social Total	(- 5) / 5 x 20 =	Score Social Objectif
(- 5) / 5 x 20 =	Score Social Total				
(- 5) / 5 x 20 =	Score Social Objectif				

Physique()	+ Social ()	= (/ 200) FDI score total
Physique ()	+ Social ()	= (/ 200) FDI score total objectif

10. ANTENNE TÊTE ET COU 16 CANAUX

dS HeadNeckSpine



Fig. 34 : Composants de la solution d'antenne dS HeadNeckSpine. 1: Antenne supérieure HeadNeck reliée à l'antenne Base. 2: Table d'examen avec antenne Posterior intégrée.

Type d'antenne	<ul style="list-style-type: none"> • Détection en réseau phasé • Solution d'antenne réceptrice
Conception	<ul style="list-style-type: none"> • Antenne de volume • Solution d'antenne intégrée comprenant l'antenne Posterior, l'antenne Base et l'antenne supérieure HeadNeck
Couverture	<ul style="list-style-type: none"> • 45 cm avec 20 canaux (examens de la tête/du cou) • 90 cm avec 52 canaux (examens neurologiques complets)
Disponible pour	1,5 T, 3 T
Compatible dS-SENSE	Oui
Compatible CLEAR	Oui
Compatible MultiTransmit	Oui (uniquement applicable aux systèmes 3 T)
Applications	<ul style="list-style-type: none"> • Imagerie neurologique : examens cérébraux et rachidiens (cervical, thoracique et lombaire) et examens neurologiques et rachidiens complets • Examens de la tête et du cou • Examens neurovasculaires • Examens pédiatriques
Nom affiché dans l'interface utilisateur	Posterior, Base, HeadNeck

4598 006 43-45-1/781 * 03/2014 * 7

11. ANTENNE FLEX

dS Flex S, M, L



Fig. 43 : Composants des solutions d'antenne dS Flex. 1: Antenne Flex L, antenne Flex M, antenne Flex S. 2: Table d'examen avec antenne Posterior intégrée.

Type d'antenne	<ul style="list-style-type: none"> • Détection en réseau phasé • Antenne réceptrice
Conception	<ul style="list-style-type: none"> • Antenne de volume • Solution d'antenne intégrée comprenant l'antenne Posterior et les antennes circulaires Flex S, Flex M ou Flex L
Disponible pour	1,5 T, 3 T
Compatible dS-SENSE	Oui
Compatible CLEAR	Oui
Compatible MultiTransmit	Oui (uniquement applicable aux systèmes 3 T)
Applications	Imagerie de champs de vue réduits de 5 à 20 cm dans de nombreuses applications
Nom affiché dans l'interface utilisateur	Posterior, Flex (S, M or L)
Interface dStream	Requise
Connecteur	Prise/connecteur dStream sur l'interface dStream

4598 006 43451/781 * 03/2014 * 7

12. CARACTÉRISTIQUES CLINIQUES DES VOLONTAIRES SAINS

SUJETS	AGE	SEXE	IMC
VS 1	24	F	25,3
VS 2	27	F	19,1
VS 3	30	F	20,2
VS 4	24	M	22,2
VS 5	30	F	19,1
VS 6	28	M	20,8
VS 7	28	M	25
VS 8	23	F	20,7
VS 9	24	M	23,4
VS 10	22	M	22,8
VS 11	26	F	26,2
VS 12	26	F	24,2
VS 13	28	F	22
VS 14	27	F	25
VS 15	27	M	21,4
VS 16	29	M	22,4
VS 17	28	F	20,7
VS 18	23	M	23
VS 19	24	F	21,6
VS 20	21	M	NR
VS 21	28	M	22,2
VS 22	21	F	20,9
VS 23	22	F	21,9
VS 24	24	F	18,63
VS 25	30	M	NR
VS 26	25	M	NR
VS 27	27	F	21,6
VS 28	22	M	23,6
VS 29	25	F	24,5
VS 30	24	M	NR
VS 31	23	F	33
MOYENNE	25,5		22,6

13. BIFIDITÉ DU MUSCLE GRAND ZYGOMATIQUE CHEZ LES VOLONTAIRES SAINS

SUJETS	BIFIDITÉ		FOSSETTE JUGALE AU REPOS GAUCHE	FOSSETTE JUGALE AU SOURIRE GAUCHE
	DROIT	GAUCHE		
VS 11	Non	Non	Oui	Oui
VS 12	Non	Non	Non	Non
VS 13	Non	Non	Non	Oui
VS 14	Non	Non	Oui	Oui
VS 15	Non	Non	Non	Non
VS 16	Non	Non	Non	Non
VS 17	Oui	Oui	Non	Non
VS 18	Non	Non	Non	Non
VS 19	Non	Non	Non	Non
VS 20	Non	Non	Non	Non
VS 21	Non	Non	Non	Oui
VS 22	Non	Non	Oui	Oui
VS 23	Oui	Oui	Non	Non
VS 24	Oui	Oui	Non	Oui
VS 25	Non	Non	Non	Non
VS 26	Non	Non	Non	Non
VS 27	Non	Non	Non	Oui
VS 28	Non	Non	Non	Oui
VS 29	Oui	Oui	Non	Oui
VS 30	Non	Non	Non	Oui
VS 31	Non	Non	Non	Non

14. MORPHOMÉTRIE DES MUSCLES GRANDS ZYGOMATIQUES AU REPOS CHEZ LES VOLONTAIRES SAINS

SUJETS	MORPHOMÉTRIE AU REPOS					
	DROITE			GAUCHE		
	VOLUME	LONGUEUR	EPAISSEUR	VOLUME	LONGUEUR	EPAISSEUR
VS 1	422	52,62	1,61	549	52,21	1,95
VS 2	967	51,5	2,1	825	50,85	1,789
VS 3	1060	50,11	2,151	1380	55,32	2,945
VS 4	905	54,57	1,98	859	57,74	2,013
VS 5	864	51,43	2,128	1030	56,59	1,687
VS 6	925	58,7	1,77	1200	57	1,57
VS 7	1270	59,3	2,15	1190	57,7	2,21
VS 8	513	56	2,16	625	51	1,89
VS 9	1260	59,7	2,33	1230	52,3	2,38
VS 10	724	62,4	2,14	859	56,4	2,08
VS 11	710,18	48,88	1,67	766,6	47,63	1,99
VS 12	720,1	51,18	1,83	790,98	56,07	1,64
VS 13	806,13	50,7	1,81	885,9	51,46	1,82
VS 14	753,64	51,15	1,83	702,12	47,73	1,83
VS 15	1193,46	50,1	2,37	1286,68	55,18	2,35
VS 16	1510,72	51,72	2,12	1606,8	47,95	2,59
VS 17	1025,02	65,03	1,69	1017,94	69,44	1,81
VS 18	1135,05	49,29	2,33	1219,05	49,78	2,45
VS 19	426,53	43,28	1,36	434,82	44,46	1,25
VS 20	940,44	51,81	1,86	1113,03	56,27	1,98
VS 21	1706,82	61,9	2,97	1812,02	62,51	2,88
VS 22	1007,55	59,4	2,11	862,67	49,6	1,96
VS 23	1364,28	57,11	2,54	1276,01	57,95	2,21
VS 24	1057,35	55,51	1,79	1041,44	58,04	1,82
VS 25	1559,47	56,17	2,36	1371,44	54,76	2,28
VS 26	1495,22	61,07	2,74	1330,37	57,77	2,2
VS 27	883,66	50,43	1,75	892,66	52,73	2,1
VS 28	1738,5	65,89	2,44	1845,77	61,71	2,64
VS 29	1226,9	53,73	1,92	1418,21	58,02	1,91
VS 30	1648,62	63,54	1,88	1570,25	61,14	2,04
VS 31	1026,45	51,78	2,1	1328,65	54,57	2,42
MOYENNE	1059,55	55,03	2,06	1107,11	54,90	2,09
ECART-TYPE	358,31	5,48	0,34	351,29	5,16	0,38

15. MESURES MORPHOMÉTRIQUES DES MUSCLES GRANDS ZYGOMATIQUES EN POSITION DE MOUVEMENT

DROIT												
SUJETS	NEUTRE			PROTRUSION LABIALE [o]			PROTRUSION LABIALE [pμ]			SOURIRE		
VS 11	724,19	52,36	2,17	734,15	54,48	2,05	701,44	53,25	1,96	751,45	38,75	2,68
VS 12	734,31	51,01	2,1	741,92	46,78	2,33	675,31	48,42	2,11	653,19	43,22	2,37
VS 13	764,71	50,84	2,35	735,72	56,43	2,19	708,6	57,17	2,02	831	40,53	2,94
VS 17	1060,56	60,99	2,04	904,76	55,64	1,77	876,61	58,24	1,83	1002,25	54,88	2,18
VS 18	1051,42	49,78	2,39	1209,64	55,83	2,29	1086,73	52,48	2,2	1079,85	45,29	2,77
VS 27	920,75	54,72	2,14	926,66	57,77	1,93	857,3	53,18	2,06	892,49	48,07	1,95
VS 28	1585,33	56,8	2,83	1525,46	59,37	2,55	1502,7	58,57	2,56	1721,41	48,68	3,32
VS 29	1300,16	58,2	2,56	1242,12	58,09	2,24	1270,51	58,47	2,13	1299,81	47,25	2,77
VS 31	1243,39	51,27	2,89	1079,66	58,52	2,38	1066,48	56,82	2,42	1406,04	50,62	3,25
MOYEN NE	9384,82	485,97	21,47	9100,09	502,91	19,73	8745,68	496,6	19,29	9637,49	417,29	24,23
ECART- TYPE	293,71	3,90	0,31	275,11	3,75	0,24	284,10	3,52	0,23	346,16	5,03	0,46

GAUCHE												
SUJETS	NEUTRE			PROTRUSION LABIALE [o]			PROTRUSION LABIALE [pμ]			SOURIRE		
VS 11	738,41	48,48	2,23	763,35	59,87	2,05	793,49	53,06	2,18	846,5	43,18	2,74
VS 12	740,25	55,5	2,14	845,35	55,18	2,1	757,42	50,9	2,18	822,35	45,76	2,62
VS 13	785,27	52,17	2,16	749,82	57,31	1,84	800,21	54,47	2,21	822,03	41,9	2,76
VS 17	1035,5	65,29	1,81	903,01	57,36	1,84	857,57	51,65	1,91	1059,92	55,86	2
VS 18	1253,65	52,61	2,24	1235,8	59,17	2,26	1086,56	52,54	2,3	1287,95	46,84	2,69
VS 27	921,01	54,84	2,12	982,33	57,31	2,25	1070,42	61,66	2,33	1039,65	49,22	2,74
VS 28	1795,84	57,96	3,08	1762,01	59,98	2,95	1691,64	60,56	2,92	1669,59	51,8	3,34
VS 29	1515,89	60,11	2,49	1585,23	62,9	2,22	1690,35	63,25	2,41	1775,45	53,44	2,99
VS 31	1327,96	54,11	2,79	1406,62	63,61	2,47	1336,46	57,41	2,49	1281,83	49,45	2,84
MOYEN NE	1123,75	55,67	2,34	1137,06	59,19	2,22	1120,46	56,17	2,33	1178,36	48,61	2,75
ECART- TYPE	374,68	4,92	0,39	375,38	2,76	0,34	372,78	4,68	0,28	356,66	4,65	0,35

DROIT												
SUJETS	NEUTRE			PROTRUSION LABIALE [o]			PROTRUSION LABIALE [pμ]			SOURIRE		
PF 1	460,4	52,95	1,33	485,13	52,47	1,23	479,3	47,84	1,31	564,47	55,78	1,4
PF 2	640,87	50,48	1,46	835,89	51,05	1,64	610,88	50,56	1,51	625,41	48,73	1,62
PF 3	947,93	49,73	2,4	1073,82	59,51	2,3	1009,88	53,89	2,42	1065,82	54,64	2,67
PF 4	1020,87	39,57	2,46	958,43	43,46	2,03	974,38	42,51	2,36	1252,53	43,72	2,58
PF 5	798,49	53,18	1,76	778,64	48,74	1,99	786,86	49,18	2,1	778,26	47,99	2,21
PF 6	383,38	39,41	1,67	349,86	40,41	1,46	378,72	45,34	1,44	369,64	34,32	1,69
PF 7	1155,86	57,96	2,3	1080,38	62,12	2,22	1127,2	65,79	2,17	1099,67	52,35	2,56
PF 8	1011,72	56,85	2,35	1009,69	56,09	2,06	1046,38	73,12	2,03	984,32	55,12	2,29

GAUCHE												
SUJETS	NEUTRE			PROTRUSION LABIALE [o]			PROTRUSION LABIALE [pμ]			SOURIRE		
PF 1	979,09	48,03	2,06	1114,06	49,35	2,16	1014,07	58,78	2,11	1058,49	53,89	1,96
PF 2	711,68	53,53	1,72	857,89	57,06	1,91	691,46	52,69	1,74	788,07	51,02	2,08
PF 3	628,54	49,53	1,86	592,79	49,17	1,77	589,24	46,99	1,93	560,29	48,96	1,81
PF 4	1281,87	54,13	2,29	1339,73	54,54	2,58	1443,5	53,96	2,45	1301,15	50,76	2,91
PF 5	457,38	54,25	1,41	442,44	58,4	1,22	508,51	57,66	1,28	452,65	47,58	1,32
PF 6	1006,58	49,35	2,3	1058,51	43,47	2,57	1067,49	51,72	2,43	1133,36	45,72	2,69
PF 7	1387,5	56,97	3,02	1210,23	56,72	2,76	1259,23	54,36	3,11	1183,56	53,43	2,83
PF 8	NR											

DROIT												
SUJETS	NEUTRE			PROTRUSION LABIALE [o]			PROTRUSION LABIALE [pμ]			SOURIRE		
AHF 1	NR											
AHF 2	1168,2	57,62	2,32	1269,19	54,81	2,39	1163,12	56,12	2,47	1185,83	54,57	2,4
AHF 3	634,83	42,63	2,27	650,35	49,01	2,11	597,72	49,33	1,96	634,23	41,91	2,36
AHF 4	804,64	58,83	1,89	772,9	53,79	1,69	833,8	52,16	1,93	989,1	47,98	2,27
AHF 5	1860,81	55,57	2,86	1749,55	50,64	2,99	1578,76	50,78	2,78	1748,23	47,01	2,77
AHF 6	1458,84	55,61	2,98	1448,13	63,21	2,54	1381,36	53,93	2,88	1446,58	55,02	2,92
AHF 7	951,13	52,44	2,29	889,26	59,89	1,98	897,83	61,64	1,94	943,79	52,85	2,25
AHF 8	1115,22	51,66	2,33	1025,47	48,42	2,06	1037,34	49,11	2,01	1331,41	50,53	2,79

GAUCHE												
SUJETS	NEUTRE			PROTRUSION LABIALE [o]			PROTRUSION LABIALE [pμ]			SOURIRE		
AHF 1	1652,34	68,84	2,42	1663,13	69,31	2,36	1491,78	62,82	2,28	1786,51	70,66	2,51
AHF 2	1033,3	60,55	2,29	1092,98	55,2	2,42	1125,75	59,27	2,37	1002,51	47,22	2,44
AHF 3	800,55	46,64	2,25	777,82	51,6	2,09	830,97	53,17	2,17	710,98	37,03	2,49
AHF 4	1191,93	52,57	2,63	1119,39	52,92	2,34	1046,47	51,62	2,4	1050,49	49,72	2,65
AHF 5	1960,58	54,5	2,78	935,38	66,75	2,05	1111,66	54,07	2,43	860,82	47,1	2,5
AHF 6	1296,19	54,35	2,47	1445,04	62,89	2,28	1374,35	58,6	2,32	1401,39	45,59	3,16
AHF 7	1034,39	56,01	2,34	1033,18	66,76	2,11	1181,84	64,17	2,21	1075,53	50,99	2,5
AHF 8	1817,34	58,97	2,92	1831,98	63,75	2,69	1817,25	57,2	2,99	1733,06	53,43	2,88

INTRODUCTION

La complexité de la mimique faciale ne permet pas d'établir un protocole chirurgical de réhabilitation unique à la prise en charge des paralysies faciales. Les principaux objectifs de cette thèse étaient d'évaluer la reproductibilité d'échelles de cotation clinique classiques et leur corrélation avec des échelles de qualité de vie, et d'étudier la faisabilité de l'IRM comme outil d'exploration de la musculature peaucière.

MATÉRIELS ET MÉTHODE

Après une analyse clinique, une cotation a été réalisée par deux échelles (House Brackmann et Sunnybrook) et deux échelles de qualité de vie (FDI et FaCE scale). Un protocole d'acquisition sur une IRM 3 Tesla a été mis en place. Trente et un volontaires sains, 8 patients atteints de paralysie faciale chronique et 8 patients réhabilités par une anastomose hypoglosso-faciale ont été inclus. Une segmentation et une reconstruction tridimensionnelle des muscles grands zygomatiques a été réalisée. Leurs valeurs morphométriques (volume, longueur, épaisseur) au repos et dans trois positions de mouvement (sourire, protrusion labiale sur le son [o] et [pɥ]) ont été obtenues.

RÉSULTATS

Aucune corrélation entre les échelles de qualité de vie et les échelles de cotation clinique n'a été retrouvée.

Le volume moyen était de 1059,55 (\pm 358,31) mm³ à droite et de 1107,11 (\pm 351,29) mm³ à gauche. La longueur moyenne était retrouvée à 55,03 (\pm 5,48) mm à droite et 54,9 (\pm 5,11) mm à gauche. L'épaisseur moyenne était de 2,06 (\pm 0,34) mm à droite et 2,09 (\pm 0,38) mm à gauche. Aucune différence significative de mesures morphométriques n'a été mise en évidence dans les trois groupes de patients. Une étude de la modification morphométrique a été obtenue dans trois positions de mouvement permettant d'apprécier la réponse musculaire au mouvement du grand zygomatique paralysé et réhabilité.

La méthode a été validée par une reproductibilité inter-opérateur de 96,2% pour la longueur et une reproductibilité intra-opérateur de 96% pour le volume.

DISCUSSION

L'intégration d'une échelle de qualité de vie devrait faire partie intégrante de l'évaluation d'une paralysie faciale. Les échelles de cotation clinique restent subjectives et la reproductibilité obtenue dans ce travail n'est pas satisfaisante. En IRM, l'obtention de données morphométriques précises au repos et en positions de mouvement permet une étude objective individuelle permettant d'orienter la prise en charge chirurgicale et le suivi de patients présentant une paralysie faciale.

CONCLUSION

Ce travail sera mis en perspective avec des projets d'analyse en plateforme de mouvement et en élasto-IRM. L'étude de toute la musculature faciale permettrait de mieux comprendre les synergies musculaires dans la mimique faciale, en situation saine et pathologique.

MOTS-CLÉS :

IRM, muscle peaucier, muscle grand zygomatique, paralysie faciale, anastomose hypoglosso-faciale, reproductibilité, mimique faciale