Avantages et inconvénients de la macrotexture biocell ; étude monocentrique, rétrospective sur 780 prothèses, étude au microscope électronique à balayage et en transmission de la caspule périprothétique ; conditions biodynamiques - design d'une prothèse bitexturée

Jonathan Fernandez

▶ **To cite this version:**

Jonathan Fernandez. Avantages et inconvénients de la macrotexture biocell ; étude monocentrique, rétrospective sur 780 prothèses, étude au microscope électronique à balayage et en transmission de la caspule périprothétique ; conditions biodynamiques - design d'une prothèse bitexturée . Médecine humaine et pathologie. 2015. dumas-01490551

HAL Id: dumas-01490551

https://dumas.ccsd.cnrs.fr/dumas-01490551

Submitted on 15 Mar 2017

HAL is a multi-disciplinary open access archive for the deposit and dissemination of scientific research documents, whether they are published or not. The documents may come from teaching and research institutions in France or abroad, or from public or private research centers.

L'archive ouverte pluridisciplinaire **HAL**, est destinée au dépôt et à la diffusion de documents scientifiques de niveau recherche, publiés ou non, émanant des établissements d'enseignement et de recherche français ou étrangers, des laboratoires publics ou privés.

UNIVERSITE DE NICE-SOPHIA ANTIPOLIS

FACULTE DE MEDECINE

AVANTAGES ET INCONVENIENTS DE LA MACROTEXTURE BIOCELL : ETUDE MONOCENTRIQUE, RETROSPECTIVE SUR 780 PROTHESES

ETUDE AU MICROSCOPE ELECTRONIQUE A BALAYAGE ET EN TRANSMISSION DE LA CASPULE PERIPROTHETIQUE

CONDITIONS BIODYNAMIQUES - DESIGN D'UNE PROTHESE BITEXTUREE

THESE D'EXERCICE DE MEDECINE

En vue d'obtenir le

DIPLOME D'ETAT DE DOCTEUR EN MEDECINE

Soutenue et présentée publiquement à

NICE, Le 11 SEPTEMBRE 2015

Par

FERNANDEZ JONATHAN

DEVANT LE JURY COMPOSE DE :

MONSIEUR LE PROFESSEUR BARRANGER EMMANUEL, *PRESIDENT DU JURY*

MONSIEUR LE PROFESSEUR DANINO ALAIN

MONSIEUR LE PROFESSEUR MOJALLAL ALI

MONSIEUR LE DOCTEUR BALAGUER THIERRY

MADAME LE DOCTEUR CHIGNON-SICARD BERENGERE

MONSIEUR LE DOCTEUR VOLPEI CHARLES, *DIRECTEUR DE THESE*

UNIVERSITE DE NICE-SOPHIA ANTIPOLIS

FACULTE DE MEDECINE

AVANTAGES ET INCONVENIENTS DE LA MACROTEXTURE BIOCELL : ETUDE MONOCENTRIQUE, RETROSPECTIVE SUR 780 PROTHESES

ETUDE AU MICROSCOPE ELECTRONIQUE A BALAYAGE ET EN TRANSMISSION DE LA CASPULE PERIPROTHETIQUE

CONDITIONS BIODYNAMIQUES - DESIGN D'UNE PROTHESE BITEXTUREE

THESE D'EXERCICE DE MEDECINE

En vue d'obtenir le

DIPLOME D'ETAT DE DOCTEUR EN MEDECINE

Soutenue et présentée publiquement à

NICE, Le 11 SEPTEMBRE 2015

Par

FERNANDEZ JONATHAN

DEVANT LE JURY COMPOSE DE :

MONSIEUR LE PROFESSEUR BARRANGER EMMANUEL, *PRESIDENT DU JURY*

MONSIEUR LE PROFESSEUR DANINO ALAIN

MONSIEUR LE PROFESSEUR MOJALLAL ALI

MONSIEUR LE DOCTEUR BALAGUER THIERRY

MADAME LE DOCTEUR CHIGNON-SICARD BERENGERE

MONSIEUR LE DOCTEUR VOLPEI CHARLES, *DIRECTEUR DE THESE*

UNIVERSITÉ NICE-SOPHIA ANTIPOLIS

FACULTÉ DE MÉDECINE

Liste des professeurs au **1er septembre 2015** à la Faculté de Médecine de Nice

Doyen	M. BAQUÉ Patrick
Vice-Doyen	M. BOILEAU Pascal
Assesseurs	M. ESNAULT Vincent M. CARLES Michel Mme BREUIL Véronique M. MARTY Pierre
Conservateur de la bibliothèque	Mme DE LEMOS Annelyse
Directrice administrative des services	Mme CALLEA Isabelle
Doyens Honoraires	M. AYRAUD Noël M. RAMPAL Patrick M. BENCHIMOL Daniel

Professeurs Honoraires

M. BALAS Daniel
M. BATT Michel
M. BLAIVE Bruno
M. BOQUET Patrice
M. BOURGEON André
M. BOUTTÉ Patrick
M. BRUNETON Jean-Noël
Mme BUSSIERE Françoise
M. CAMOUS Jean-Pierre
M. CHATEL Marcel
M. COUSSEMENT Alain
M. DARCOURT Guy
M. DELLAMONICA Pierre
M. DELMONT Jean
M. DEMARD François
M. DOLISI Claude
M. FRANCO Alain
M. FREYCHET Pierre
M. GÉRARD Jean-Pierre
M. GILLET Jean-Yves
M. GRELLIER Patrick
M. HARTER Michel
M. INGLESAKIS Jean-André
M. LALANNE Claude-Michel
M. LAMBERT Jean-Claude
M. LAZDUNSKI Michel
M. LEFEBVRE Jean-Claude
M. LE BAS Pierre
M. LE FICHOUX Yves
Mme LEBRETON Elisabeth
M. LOUBIERE Robert
M. MARIANI Roger
M. MASSEYEFF René
M. MATTEI Mathieu
M. MOUIEL Jean
Mme MYQUEL Martine
M. OLLIER Amédée
M. ORTONNE Jean-Paul
M. SAUTRON Jean Baptiste
M. SCHNEIDER Maurice
M. SERRES Jean-Jacques
M. TOUBOL Jacques
M. TRAN Dinh Khiem
M VAN OBBERGHEN Emmanuel
M. ZIEGLER Gérard

M.C.A. Honoraire	Mlle ALLINE Madeleine
M.C.U. Honoraires	M. ARNOLD Jacques M. BASTERIS Bernard Mlle CHICHMANIAN Rose-Marie Mme DONZEAU Michèle M. EMILIOZZI Roméo M. FRANKEN Philippe M. GASTAUD Marcel M.GIRARD-PIPAU Fernand M. GIUDICELLI Jean M. MAGNÉ Jacques Mme MEMRAN Nadine M. MENGUAL Raymond M. POIRÉE Jean-Claude Mme ROURE Marie-Claire

PROFESSEURS CLASSE EXCEPTIONNELLE

M.	AMIEL Jean	Urologie (52.04)
M.	BENCHIMOL Daniel	Chirurgie Générale (53.02)
M.	BOILEAU Pascal	Chirurgie Orthopédique et Traumatologique (50.02)
M.	DARCOURT Jacques	Biophysique et Médecine Nucléaire (43.01)
M.	DESNUELLE Claude	Biologie Cellulaire (44.03)
Mme	EULLER-ZIEGLER Liana	Rhumatologie (50.01)
M.	FENICHEL Patrick	Biologie du Développement et de la Reproduction (54.05)
M.	FUZIBET Jean-Gabriel	Médecine Interne (53.01)
M.	GASTAUD Pierre	Ophtalmologie (55.02)
M.	GILSON Éric	Biologie Cellulaire (44.03)
M.	GRIMAUD Dominique	Anesthésiologie et Réanimation Chirurgicale (48.01)
M.	HASSEN KHODJA Reda	Chirurgie Vasculaire (51.04)
M.	HÉBUTERNE Xavier	Nutrition (44.04)
M.	HOFMAN Paul	Anatomie et Cytologie Pathologiques (42.03)
M.	LACOUR Jean-Philippe	Dermato-Vénéréologie (50.03)
M.	MARTY Pierre	Parasitologie et Mycologie (45.02)
M.	MICHIELS Jean-François	Anatomie et Cytologie Pathologiques (42.03)
M.	MOUROUX Jérôme	Chirurgie Thoracique et Cardiovasculaire (51.03)
M.	PAQUIS Philippe	Neurochirurgie (49.02)
M.	PRINGUEY Dominique	Psychiatrie d'Adultes (49.03)
M.	QUATREHOMME Gérald	Médecine Légale et Droit de la Santé (46.03)
M.	M.ROBERT Philippe	Psychiatrie d'Adultes (49.03)
M.	SANTINI Joseph	O.R.L. (55.01)
M.	THYSS Antoine	Cancérologie, Radiothérapie (47.02)

.

PROFESSEURS PREMIERE CLASSE

Mme	ASKENAZY-GITTARD Florence	Pédopsychiatrie (49.04)
M.	BAQUÉ Patrick	Anatomie - Chirurgie Générale (42.01)
M.	BÉRARD Étienne	Pédiatrie (54.01)
M.	BERNARDIN Gilles	Réanimation Médicale (48.02)
M.	BONGAIN André	Gynécologie-Obstétrique (54.03)
M.	CASTILLO Laurent	O.R.L. (55.01)
Mme	CRENESSE Dominique	Physiologie (44.02)
M.	DE PERETTI Fernand	Anatomie-Chirurgie Orthopédique (42.01)
M.	DRICI Milou-Daniel	Pharmacologie Clinique (48.03)
M.	ESNAULT Vincent	Néphrologie (52-03)
M.	FERRARI Émile	Cardiologie (51.02)
M.	FERRERO Jean-Marc	Cancérologie ; Radiothérapie (47.02)
M.	GIBELIN Pierre	Cardiologie (51.02)
M.	GUGENHEIM Jean	Chirurgie Digestive (52.02)
Mme	ICHAI Carole	Anesthésiologie et Réanimation Chirurgicale (48.01)
M.	LONJON Michel	Neurochirurgie (49.02)
M.	MARQUETTE Charles-Hugo	Pneumologie (51.01)
M.	MOUNIER Nicolas	Cancérologie, Radiothérapie (47.02)
M.	PADOVANI Bernard	Radiologie et Imagerie Médicale (43.02)
Mme	PAQUIS Véronique	Génétique (47.04)
M.	PRADIER Christian	Épidémiologie, Économie de la Santé et Prévention (46.01)
M.	RAUCOULES-AIMÉ Marc	Anesthésie et Réanimation Chirurgicale (48.01)
Mme	RAYNAUD Dominique	Hématologie (47.01)
M.	ROSENTHAL Éric	Médecine Interne (53.01)
M.	SCHNEIDER Stéphane	Nutrition (44.04)
M.	STACCINI Pascal	Biostatistiques et Informatique Médicale (46.04)
M.	THOMAS Pierre	Neurologie (49.01)
M.	TRAN Albert	Hépato Gastro-entérologie (52.01)

PROFESSEURS DEUXIEME CLASSE

M.	ALBERTINI Marc	Pédiatrie (54.01)
Mme	BAILLIF Stéphanie	Ophtalmologie (55.02)
M.	BAHADORAN Philippe	Cytologie et Histologie (42.02)
M.	BARRANGER Emmanuel	Gynécologie Obstétrique (54.03)
M.	BENIZRI Emmanuel	Chirurgie Générale (53.02)
M.	BENOIT Michel	Psychiatrie (49.03)
Mme	BLANC-PEDEUTOUR Florence	Cancérologie – Génétique (47.02)
M.	BREAUD Jean	Chirurgie Infantile (54-02)
Mlle	BREUIL Véronique	Rhumatologie (50.01)
M.	CANIVET Bertrand	Médecine Interne (53.01)
M.	CARLES Michel	Anesthésiologie Réanimation (48.01)
M.	CASSUTO Jill-Patrice	Hématologie et Transfusion (47.01)
M.	CHEVALLIER Patrick	Radiologie et Imagerie Médicale (43.02)
Mme	CHINETTI Giulia	Biochimie-Biologie Moléculaire (44.01)
M.	DELOTTE Jérôme	Gynécologie-obstétrique (54.03)
M.	DUMONTIER Christian	Chirurgie plastique
M.	FONTAINE Denys	Neurochirurgie (49.02)
M.	FOURNIER Jean-Paul	Thérapeutique (48-04)
M.	FREDENRICH Alexandre	Endocrinologie, Diabète et Maladies métaboliques (54.04)
Mlle	GIORDANENGO Valérie	Bactériologie-Virologie (45.01)
M.	GUÉRIN Olivier	Gériatrie (48.04)
M.	HANNOUN-LEVI Jean-Michel	Cancérologie ; Radiothérapie (47.02)

PROFESSEURS DEUXIEME CLASSE (suite)

M.	IANNELLI Antonio	Chirurgie Digestive (52.02)
M	JEAN BAPTISTE Elixène	Chirurgie vasculaire (51.04)
M.	JOURDAN Jacques	Chirurgie Thoracique et Cardiovasculaire (51.03)
M.	LEVRAUT Jacques	Anesthésiologie et Réanimation Chirurgicale (48.01)
M.	PASSERON Thierry	Dermato-Vénéréologie (50-03)
M.	PICHE Thierry	Gastro-entérologie (52.01)
M.	ROGER Pierre-Marie	Maladies Infectieuses ; Maladies Tropicales (45.03)
M.	ROHRLICH Pierre	Pédiatrie (54.01)
M.	RUIMY Raymond	Bactériologie-virologie (45.01)
Mme	SACCONI Sabrina	Neurologie (49.01)
M.	SADOUL Jean-Louis	Endocrinologie, Diabète et Maladies Métaboliques (54.04)
M.	TROJANI Christophe	Chirurgie Orthopédique et Traumatologique (50.02)
M.	VENISSAC Nicolas	Chirurgie Thoracique et Cardiovasculaire (51.03)

PROFESSEUR DES UNIVERSITÉS

M.	HOFLIGER Philippe	Médecine Générale

PROFESSEUR AGRÉGÉ

Mme	LANDI Rebecca	Anglais
Mme	ROSE	Anglais

MAITRES DE CONFÉRENCES DES UNIVERSITÉS - PRATICIENS HOSPITALIERS

Mme	ALUNNI Véronique	Médecine Légale et Droit de la Santé (46.03)
M.	AMBROSETTI Damien	Cytologie et Histologie (42.02)
Mme	BANNWARTH Sylvie	Génétique (47.04)
M.	BENOLIEL José	Biophysique et Médecine Nucléaire (43.01)
Mme	BERNARD-POMIER Ghislaine	Immunologie (47.03)
Mme	BUREL-VANDENBOS Fanny	Anatomie et Cytologie pathologiques (42.03)
M.	DOGLIO Alain	Bactériologie-Virologie (45.01)
M	DOYEN Jérôme	Radiothérapie (47.02)
M	FAVRE Guillaume	Néphrologie (52.03)
M.	FOSSE Thierry	Bactériologie-Virologie-Hygiène (45.01)
M.	GARRAFFO Rodolphe	Pharmacologie Fondamentale (48.03)
Mme	GIOVANNINI-CHAMI Lisa	Pédiatrie (54.01)
Mme	HINAULT Charlotte	Biochimie et biologie moléculaire (44.01)
Mme	LEGROS Laurence	Hématologie et Transfusion (47.01)
Mme	MAGNIÉ Marie-Noëlle	Physiologie (44.02)
Mme	MOCERI Pamela	Cardiologie (51.02)
Mme	MUSSO-LASSALLE Sandra	Anatomie et Cytologie pathologiques (42.03)
M.	NAÏMI Mourad	Biochimie et Biologie moléculaire (44.01)
M.	PHILIP Patrick	Cytologie et Histologie (42.02)
Mme	POMARES Christelle	Parasitologie et mycologie (45.02)
M.	ROUX Christian	Rhumatologie (50.01)
M.	TESTA Jean	Épidémiologie Économie de la Santé et Prévention (46.01)
M.	TOULON Pierre	Hématologie et Transfusion (47.01)

PROFESSEURS ASSOCIÉS

M	BALDIN Jean-Luc	Médecine Générale
M	COYNE John	Anatomie et Cytologie (42.03)
M.	GARDON Gilles	Médecine Générale
Mme	PACZESNY Sophie	Hématologie (47.01)

MAITRES DE CONFÉRENCES ASSOCIÉS

M.	DARMON David	Médecine Générale
Mme	MONNIER Brigitte	Médecine Générale

PROFESSEURS CONVENTIONNÉS DE L'UNIVERSITÉ

M.	BERTRAND François	Médecine Interne
M.	BROCKER Patrice	Médecine Interne Option Gériatrie
M.	CHEVALLIER Daniel	Urologie
Mme	FOURNIER-MEHOUAS Manuella	Médecine Physique et Réadaptation
M.	JAMBOU Patrick	Coordination prélèvements d'organes
M.	QUARANTA Jean-François	Santé Publique

« Il faut toujours viser la Lune car même en cas d'échec, on atterrit dans les étoiles… »

Oscar Wilde

REMERCIEMENTS

Je dédie cette thèse tout particulièrement à :

Ma Maman : Une maman en or**.** Juste un mot pour te remercier et te dire combien je t'aime. Nous avons traversé tant d'épreuves ensemble… Tu as toujours été là pour moi, tu as su me soutenir et me porter durant tous les moments importants de ma vie. Je ne peux, en si peu de lignes, exprimer toute ma gratitude et mon amour envers toi. Je n'aurais jamais réussi sans toi ; si j'en suis ici aujourd'hui c'est surtout grâce à toi : ce travail est avant tout pour toi. Je suis fier d'être ton fils. Je t'aime fort

Mon Papa : Je sais que, plus que quiconque, tu aurais souhaité être avec nous aujourd'hui. Je sais également que tu aurais été le plus fier. Tu es parti trop tôt mais je suis sûr que tu es toujours auprès de moi. Je continue à vivre et à travailler dans l'espoir d'être encore et toujours « ton champion ». Je ne t'oublierai jamais…

Maminou : Je sais la chance que j'ai d'avoir une mamie comme toi ! Tu as toujours été pour moi une véritable « deuxième maman ». Ta joie de vivre et ton ouverture d'esprit font de toi un modèle. Je ne peux me rappeler tous les bons moments avec toi tellement ils sont nombreux : tu es la plus merveilleuse des maminous. Je t'aime tellement…

A Monsieur le **Professeur Emmanuel BARRANGER**

Merci d'avoir accepté la présidence de ce jury de thèse bien que je n'ai pas eu la chance de pouvoir travailler et apprendre à vos côtés durant mon cursus. Je vous remercie pour votre disponibilité et votre soutien durant l'élaboration de ce travail.

A Monsieur le **Professeur Alain DANINO**

Merci de me faire l'honneur de participer à mon jury de thèse et d'avoir accepté si rapidement. Vos travaux scientifiques m'ont guidé tout au long de ce travail. Votre accueil au sein de l'hôpital de Montréal m'a beaucoup touché. Votre rigueur scientifique, votre rapport humain aux autres ainsi que votre humilité font de vous un véritable exemple à suivre. J'espère avoir l'occasion de travailler avec vous sur d'autres projets. Soyez assuré de tout mon respect et de mon admiration.

A Monsieur le **Professeur Ali MOJALLAL**

Merci de me faire l'honneur de participer à mon jury de thèse. Nombreux sont vos travaux scientifiques qui m'ont accompagnés tout au long de mes études en chirurgie. Vous avoir à mes côtés, pour ce jour si important pour moi, est un immense honneur. Soyez assuré de mon profond respect.

A Monsieur le **Docteur Charles VOLPEI**

Merci d'avoir accepté d'être mon directeur de thèse. Je ne pense pas pouvoir, en quelques lignes, exprimer mon immense gratitude envers vous. Cela fait maintenant trois ans que nous avançons ensemble sur ce travail. C'est un réel honneur mais surtout une immense fierté d'avoir pu travailler avec vous sur ce projet. Durant ces derniers mois, j'ai eu le plaisir de pouvoir apprendre à vos côtés : votre rigueur chirurgicale ainsi que votre approche de la chirurgie m'ont impressionné. Je vous remercie pour votre présence quasi au quotidien : vous avez su me donner un coup de main (et certaines fois des coups de pieds…) pour me faire avancer, me dépasser pour toujours tirer le meilleur de moi-même. Vous m'avez permis de rencontrer des personnes que je n'aurais sûrement jamais rencontrées ; vous m'avez permis de participer et d'apporter ma petite contribution à la Société Française des Chirurgiens Esthétiques Plasticiens (SOFCEP) et je vous en remercie. Votre esprit libre ainsi que cette constante recherche de la perfection m'inspirent.

Nous avons très souvent discuté de notre vision de la chirurgie : des années d'études, de galères, de joie mais surtout de compagnonnage auprès d'un maître, d'un mentor. Aujourd'hui, je pense l'avoir trouvé.

A Monsieur le **Docteur Thierry BALAGUER**

Merci à toi d'avoir accepté de faire partie de mon jury de thèse. Je suis heureux d'avoir pu apprendre à tes côtés durant toutes ces années. Je n'oublierai jamais tous ces blocs durant lesquels nous avons beaucoup discuté et ri mais surtout opéré (enfin surtout toi) avec une précision qui m'a toujours marquée. J'espère pouvoir un jour être aussi doué, seulement avec un « couteau » (ah les petits ciseaux dorés…) et « une fourchette » (la fameuse pince multigriffes). Je n'hésiterai pas à te demander des conseils lors de ces prochains mois et profiter de ta bienveillance.

A Madame le **Docteur Bérengère CHIGNON-SICARD**

Merci d'avoir accepté de faire partie de mon jury de thèse. Je me souviens encore de notre rencontre au CAL : vous m'aviez expliqué que la chirurgie plastique était le plus beau métier du monde et que c'était un honneur de pouvoir rentrer dans cette grande famille. Votre dynamisme m'a permis d'avancer et d'essayer d'être un meilleur interne. Veuillez trouver ici l'expression de ma profonde reconnaissance pour toutes ces années où vous m'avez guidé dans l'apprentissage de mon métier, tout en me laissant la liberté de faire mes propres choix

A ma Famille, ma « base ». Je n'en serais pas là si vous n'étiez pas là…

Mon frère : tu es pour moi un modèle de courage et de persévérance. Je ne peux en quelques mots te dire tout le respect que j'ai pour toi mon grand frère. Grandir à tes côtés est pour moi une joie immense. Je t'aime

Ma sœur : ma grande sœur ! Tant de souvenirs avec toi… Une super maman, une super femme et quelle danseuse… Je suis fier de toi! Toi aussi je t'aime fort

Céline, Axel et Sanaë, mes amours, vivement que vous reveniez dans le Sud…

Mayann et Soan, mes deux Gremlins. Je serais toujours là pour vous !

Toute la « Smala », qui a toujours été là et qui constitue un soutien sans faille. Dans les bons et les mauvais moments, vous avez toujours été à mes côtés. Quel bonheur d'appartenir à cette famille ! Je vous aime tous…

- **La famille Persegol** : tonton Michel, tatie Rosou, Bibi, Marie-Olga, Sandrine, Laurianne, Lénaïc, Nathan
- **La famille Tourreau-Baraillé-Nourric** : tonton Ghislain, tatie Annie, Sandrine, Karine, Nasta, Killian, Mathis, Anna, Yann et Guy
- **La famille Rouby-Vergnaud** : tonton Jean-Louis, Marraine, Océane et Robin

Ma belle-famillle (ça porte bien son nom), ma nouvelle famille. Vous êtes très importants pour moi

- Guy (mon nouveau papa) et Chantal (une belle-mère en or): merci pour votre accueil et votre amour. Vous êtes extraordinaires ; je suis heureux d'être un peu un de vos enfants…
- Grégoire : Comme un petit frère, un peu pénible mais tellement attachant… Tu es au top !
- Jean et Nicole, Corinne, Marine et Morgane

A mes Maîtres, qui m'ont guidé tout au long de mes études…

Les chirurgiens de chirurgie digestive/cancérologie : Pr Benchimol, Dr Jean-Louis Bernard, Dr Jean-Marc Béreder et le Dr Nicolas Sautot-Vial : mon premier chef, un grand chirurgien dont les conseils et les avis me guideront tout au long de ma carrière.

Les chirurgiens du service d'oncologie du sein (CAL), mon premier contact avec la chirurgie réparatrice : Dr Flipo, Dr Ihraï, Dr Machiavello, Dr Figl, Dr Raoust, Dr Fouché, Dr Bourgeon

Les chirurgiens de traumatologie/orthopédie qui m'ont appris à « aimer l'os » : Pr de Peretti, Dr de Dompsure Régis (RBDD pour les intimes), Dr Bronsard Nicolas, Benoit, Khaled et Max Chalali.

Le Professeur Elisa Lebreton : merci de m'avoir permis de rentrer dans la famille de la chirurgie plastique.

Le professeur Dumontier : apprendre à vos côtés a été un réel plaisir et un véritable honneur. Je n'oublierai jamais les discussions que nous avions autour de l'histoire de la chirurgie. Merci pour votre gentillesse et votre humanité.

Les « anciens du service » : Dr Riah et Dr Médard de Chardon : merci pour vos conseils et votre amitié

La grande équipe de cancérologie ORL du CAL : Dasson, Gilles et Alex. Merci pour votre accueil, vous êtes de grands chirurgiens, de grands messieurs. Apprendre à vos côtés a été un réel honneur !

Les chirurgiens du service de chirurgie maxillo-faciale et de chirurgie plastique de Montpellier : Dr Sophie Domergue, Dr Jacques Yachouh, Dr Patrick Jammet. Sans oublier le Dr Sophie Galmiche (La Galmiche), le Dr Marie de Boutray et le grand Dr Makram Ziade (un véritable ami ; un modèle d'humilité et de rigueur chirurgicale)

Les chirurgiens de Saint-François :

- **Dr Dréant :** merci pour tout, vraiment. Tu m'as beaucoup appris tout au long de ce semestre. Merci pour ta gentillesse et ta patience avec moi. Tu es au top !
- Dr Bracini (merci pour ta bienveillance), Dr Bauersachs, Dr Norat…..

Le Pr Coubes qui m'a montré que technicité et humanité pouvaient être complémentaires… Un grand neurochirurgien et un grand monsieur.

Ma « famille » niçoise, toujours présente. Vous allez me faire rester sur Nice….

- Mariangela (ma première amie sur Nice) Walid et Alessandro : quel bonheur de vous avoir. Je vous adore ! Marie, heureusement que tu étais là lors de mon arrivée sur Nice. Nicolas et toi avez été très importants tant d'un point de vue professionnel que personnel.
- Florent (un nouveau frangin, tant de choses à venir…) et Marine : des véritables amis
- Alex, Gaëlle et Mélodie (ou Bégodille pour les intimes…) : une belle petite famille. Votre amitié est importante pour moi
- Solo et Audrey, toujours souriants : un bonheur de vous connaître
- Bernard et Domi qui ont su m'accueillir comme l'un des leurs… Bernard, ta force de caractère et ta joie de vivre m'impressionnent !

A mes amis, les « anciens », à qui je pense souvent…

Tom : ça y est frangin, nous y sommes ! Docteurs en chirurgie plastique…. Moi, aujourd'hui, et toi, dans quelques jours… Je me souviens des soirées à bosser en espérant être un jour là où nous en sommes aujourd'hui… Tu es mon ami, un frère. Je suis heureux de t'avoir dans ma vie. L'avenir est à nous mon pote. Je t'adore !

Ben, Marie, Pierre (dit le Padre), Aurélie, Octave, Alix, Charles, Bef, Alfred, Pierre-Dam, Marine Quinquin, Marie Tono, Cécilia: même si nous ne voyons pas souvent, je sais que je peux compter sur vous. Et quand nous nous retrouvons, c'est comme si nous ne nous étions jamais quittés.

A mes « nouveaux » amis, pour les moments passés et à venir…

Olivier : un mec en or, un vrai gentil comme il est rare d'en rencontrer. C'est une chance de t'avoir comme ami. Je suis heureux d'avoir partagé avec toi nos débuts, nos galères et nos premières chirurgies. Et ce n'est que le début…

Rémi : celui qui m'a appris à suturer un tendon, à opérer une main…. Toujours présent, je sais que je peux compter sur toi. Quel plaisir d'être co-chef avec toi dans quelques semaines ! On va en profiter un max…

Marc : un véritable ami. Je ne comprenais pas comment tu faisais pour séduire autant de filles. Maintenant que tu es important pour moi…. Je ne comprends toujours pas mais je m'en fiche ! J'espère t'avoir avec moi pendant longtemps !

Charal : un cœur en or dans un corps de guerrier grec genre 300 ! Toujours attentionné tu n'hésites pas à me mettre des coups de pieds au c… quand j'en ai besoin. Tu es un super ami « jé té dit ! »

Cyril : mon cyrilou ! Et dire que je t'avais dit de ne pas venir à Nice… Quel dommage cela aurait été de ne pas rencontrer un type extra comme toi. On a encore pleins de choses à partager, j'en suis sûr !

Dorian : mon petit jouflu (désolé…). Quelle rencontre ! Quelques (beaucoup ?) de soirées mais surtout beaucoup de partage au bloc opératoire. Je suis sûr que tu seras un grand chirurgien (à défaut d'être un super interne…). Je t'adore !

Pierre Dumas : le pierrot. Celui dont les conseils m'ont été précieux tout au long de mon cursus. Merci de toujours avoir été présent pour moi.

Marco : que ce soit en traumatologie ou en chirurgie plastique, tu as toujours été un super co-interne et un véritable pote. Un grand orthopédiste en devenir…

Sylvain David : un super chef, toujours disponible pour un PES (ça reste entre nous…). C'était un plaisir de travailler à tes côtés. Merci pour l'ensemble de tes conseils passés et à venir

Max Valla : je ne compte plus le nombre de fous rires à tes côtés. Un super chirurgien, passionné et attachant.

Emad Dannan : merci mon ami pour le nombre d'heures que tu as passées à m'apprendre la chirurgie de la main. Les journées (mais aussi les nuits) à tes côtés au bloc opératoire resteront gravées à jamais…

Polo : toujours présent et attentionné… Un ami.

A mes co-internes, mes copains de galère (ou pas…)

Mathilde : nous étions jeunes et « frais »… C'était un plaisir de te connaître interne en chirurgie…

Damien : toujours prévenant et prêt à m'expliquer l'anatomie ou la chirurgie viscérale.

Maxime : mon co-interne en chirurgie du sein. Un type qui mérite d'être connu

Martin : le Schramm… Cela a été un réel plaisir de partager un semestre avec toi. Un « artiste », dont la liberté de penser et d'être me plaît beaucoup. Un mec en or !

Hugo : notre semestre en traumatologie n'a pas été de tout repos mais c'était extra de le partager avec Cyril, Marco et toi. Un mec en qui on peut réellement faire confiance

Riadh : une belle rencontre. Un niçois de Reims (ou rémois de Nice) rencontré en ORL. Je suis content que tu sois rentré sur Nice…

Céline : presque plus grande que moi ! J'ai passé un excellent semestre avec toi. C'était cool d'avoir une co-interne en mini-jupe !

Les montpelliérains : Hugo (un super, super type), Clara (la princesse), Coline (notre petite sœur), Clarence (je regrette de ne pas avoir connu ta tresse…), Maxime (interne en dentaire, ça existe ?) et P.E (le politique…)

Les internes de chirurgie plastique : Marianne, Seb, Katharina… je suis content de travailler avec vous durant les prochaines années ! J'espère être un bon chef…

Et tous ceux déjà cités avant…..

Mes amis orthopédistes : et oui je pense à vous !

Khaled, Benoît, Chalali, Nicolas Morin-Salvo, Laurent Baresi, Matthias Winter, Olivier Gastaud, Mika Djian, Olivier Rosello, Lauryl, Martin, Hugo, Patrick Gendre, Tomas d'Ollone, Marco, Vincent et tous les autres (désolé mais vous êtes nombreux quand même……)

Mes amis ORL (pas de jaloux)

JC Riss, Benoît Agopian, Rémi Gauchier, Nathalie Vincent, Mélodie, Dodo (ou le petit jouflu pour les intimes…), Sandy Pierre, Pouya, Clair (ou Beethov pour les critards…) et tous les chefs que j'ai eu la chance de côtoyer pendant mon 7ème semestre.

Mes amis anesthésistes, qui m'ont permis « d'apprendre » sur des patients bien endormis…

Philou Macchi, Patrick Duflos, Amélie Valla, Emilie de Biazi, les anesthésistes du CAL, de l'Archet, de Montpellier et tous les internes qui ont partagé mon internat (Mel, Jo la Mèche, Momo, Romain, Xavier…) Sans oublier les IADES !!

Mes potes d'internat (entre autre chose…)

Romain Rozier (un autre type en or…), Constance Cavrot, Tatiana Arias, Olivier Andréani, Benjamin Salucki, Clémentine Mazoyer, Alain Sader, Claire Dittlot, Momo, Antoine Gennari, Mourad, Pauline et Claudio, Elodie et Guillaume, Clément, Alex Picard, Anne-Sophie Schneck, Loïc, Charlotte, Drew, Christian, Fred Obadia, Flamme, Djegeur, Jee Wan, les Julies, Rania, Linda, Ophélie, Rouscoff, Ronnie, Marsaud, Pierre-Yves, Benjamin Maes…. Je ne peux pas tous les citer mais merci encore pour tous ces bons moments !

A toute l'équipe du **bureau de l'IHN (Internat des Hôpitaux de Nice)** avec qui nous avons tant partagé (les grèves, les manifs à Paris mais surtout la Revue 2012 !!) : ben… c'est toujours les mêmes….

Pascale : une secrétaire d'exception ; une véritable maman pour tous les internes niçois !

Olivier Savy : merci pour ton aide dans les moments importants !

Toutes les personnes que j'ai eu la chance de rencontrer pendant mon cursus : travailler à vos côtés m'a permis d'être un meilleur médecin (AS, ASH, infirmières, kinés, manip radio…)

- L'équipe de cancérologie digestive à l'Archet : vous m'avez connu tout « petit » et m'avez appris l'esprit d'équipe. Merci à vous !
- L'équipe du bloc de l'Archet (Marion, Karima, Lucette…): mes premiers blocs où j'ai appris à me laver les mains, à « m'habiller », à tenir les instruments….
- L'équipe du CAL : que ce soit en ORL ou en sénologie, travailler avec vous était un réel plaisir !!! Ceci est également vrai avec l'équipe de l'USC (vraiment !)
- L'équipe du bloc opératoire du CAL (tous et toutes): que de souvenirs… je ne vous oublierai pas ! Et nous continuerons à nous voir chez les Dasson !
- L'équipe de chirurgie plastique : *une petite famille à elle-seule…*
    - Les secrétaires : vous êtes toutes au top !! Je continuerai à venir discuter avec vous… Un grand merci à Katia pour sa disponibilité (je vais continuer à t'embêter quand même…)
    - L'équipe d'ambulatoire : un microcosme à lui tout seul… Bisous aux minimoys (bon oui, on vous a séparé je sais…)
    - L'équipe du service : les infirmièr(e)s, les AS les ASH (et la cadre aussi…) : Joce, Marie-Hélène, Emita…. Bref tout le monde ! Toujours souriants et souriantes, un vrai plaisir de travailler avec vous
    - L'équipe de consultation : les drôles de dames (ou les 3 Grâces pour certains) : Béa, Adeline, Claudine. Toujours un plaisir d'être avec vous ! Colette (Coco), une véritable maman pour moi ! Et toute l'équipe avec qui c'est une joie de travailler
    - Gégé notre kiné d'enfer et Sylvain notre reporter-photo (entre autre… toujours dispo !)

- Le bloc Saint-Roch, les anciens de *Saint Roch-n Roll :* toute l'équipe ! Nous avons partagé tant de souvenirs… C'est à vos côtés que j'ai appris la chirurgie plastique et de la main, l'orthopédie mais aussi les urgences digestives… Spéciale dédicace à ma Jojo l'abricot (un véritable petit rayon de soleil), à Amandine, Asmaa, Achour, Gammot, JP, Keira, Rachelle, Fanny, René, Didier, Nathalie, Joëlle, Vali, les Sophies, Julia…. Enfin bref à tout le monde ! Sans oublier l'équipe de nuit…
- Service d'orthopédie 2B : merci les filles pour ce semestre d'enfer en traumato. Une super équipe ! Je suis heureux de vous avoir connu
- Grinda : que dire…. Un endroit à part. Comme dirait le proverbe : « on pleure deux fois : quand on y arrive et quand on en repart… ». Merci aux infirmières, aux secrétaires, aux manips radios…. Spéciale dédicace à ma Caline, une grande dame, qui savait nous secouer et nous aimer…
- L'équipe du CHU de Montpellier : dans le service, en consultation ou au bloc opératoire, évoluer à vos côtés était un moment agréable.
- L'équipe de la clinique Saint-François : merci de m'avoir accueilli d'une telle manière. Je suis heureux de terminer mon internat avec vous. Je remercie Valentine Guérin de m'avoir permis de faire ce dernier stage. Merci aux chirurgiens et aux anesthésistes (Guillaume, Gilles, Jean-Louis et Pierre-André) pour leur accueil. J'ai été le premier interne en stage à la clinique Saint-François et j'espère que je ne serai pas le dernier…

A tous ceux qui m'ont aidé pour cette thèse,

Le laboratoire d'analyse statistique du Centre Antoine Lacassagne (CAL) et notamment Marc Ettaiche qui a su convertir mes idées en analyse statistiques (et ce n'était pas facile)

Le CCMA (plateforme Commune de Microscopie Electronique de la faculté de sciences, université de Nice-Sophia-Antipolis) et tout particulièrement François Orange qui a pris le temps de m'expliquer le MEB et le MET et qui a permis d'obtenir de magnifiques images. Merci d'avoir accepté cette collaboration

Jean-Claude Arion et Alexandra Amacaluso : merci d'avoir pris le temps d'écouter notre projet et de nous avoir accompagné tout au long de ce travail

L'équipe de Synthes'3D qui sut convertir notre idée, notre projet en un film de grande qualité.

L'ensemble des laboratoires qui m'ont accompagné tout au long de mon cursus et grâce à qui, la soirée suivant la soutenance sera, je l'espère, exceptionnelle ! ARION, ALLERGAN, POLYTECH, VIVACY, GENEVRIER, GC ESTHETIQUE, EUROSILICONE, URGO, SINCLAIR, MOLNLYCKE, FILORGA, MEDICAL Z, SEBBIN, SANOFI, LEO PHARMA, INTEGRA, MENTOR - PEROUSE

Aux sociétés scientifiques qui m'ont accueilli,

Les membres du bureau de la SAMCEP (Société Avancée de Médecine et Chirurgie Esthétique et Plastique): merci de me donner la possibilité de faire progresser cette belle société en apportant ma petite contribution. Je remercie également l'agence Atout.Com

Les membres du bureau de la SOFCEP (Société Française des Chirurgiens Esthétiques Plasticiens): Dr Volpei, Dr Rouif, Dr Azencot, Dr Abs, Dr Vitale….. C'est un honneur pour moi de pouvoir travailler au sein de cette magnifique société. Merci pour vos encouragements et votre confiance. Nous avons beaucoup de grandes choses à faire… Un grand merci à Marie d'être aussi réactive et attentionnée avec moi.

La SACEP et ses membres

La « Team » du Dr Volpei **:** Sydney, Valérie et les Carolines

Aux membres du conseil d'administration de la faculté de médecine de Nice ainsi qu'aux membres du conseil pédagogique,

C'est un honneur pour moi de participer à la vie universitaire de ma faculté et de pouvoir aider, à mon échelle, au bon fonctionnement de celle-ci. Je remercie tout particulièrement notre doyen, monsieur le Pr Baqué.

A toutes les personnes, peut-être oubliées dans ces remerciements, que j'ai rencontrées tout au long de mes études et qui m'ont permis, je l'espère, de devenir un bon médecin… Aux rencontres passées et à venir

A mon Amour,

Mon ange, ma puce… ma Vie. Merci de me porter et surtout de me supporter au quotidien. Même si tu ne comprends pas toujours pourquoi je veux faire autant de choses, tu me suis dans mes idées, dans mes délires et tu me soutiens à fond. Ton calme m'apaise et ton amour me remplit de bonheur. Je n'en serais pas là sans toi.

Que de chemin parcouru ensemble. Nous avançons ensemble, petit à petit. Je suis tellement fier de toi. Je suis honoré et heureux que tu aies accepté de devenir ma femme (d'ici quelques mois maintenant…) car chaque jour qui passe me persuade un peu plus que c'est avec toi que je veux passer celui d'après. La vie est à nous mon ange. Je t'aime tellement…

« Il y a toujours un peu de folie dans l'amour. Mais il y a toujours aussi un peu de raison dans la folie »

Friedrich Nietzsche

TABLE DES MATIERES

Chapitre 1 : INTRODUCTION 17

I. Histoire des prothèses mammaires et de leurs complications 18
1. Les premières prothèses mammaires 18
2. Les premières prothèses mammaires en gel de silicone 19
3. Les premières prothèses mammaires au sérum physiologique 21
4. Les premières complications des prothèses mammaires 21
5. Histoire des coques périprothétiques 22
6. La controverse sur les silicones 23

II. Règlementation européenne des prothèses mammaires 24
1. Le marquage CE 24
2. Les normes harmonisées européennes 24

III. Différents types de prothèses mammaires 25
1. Contenu des implants 25
2. Forme des implants mammaires 25
3. Texture et autres surfaces des implants mammaires 26

IV. Résumé des *Core Studies* américaines sur les prothèses en gel de silicone 27
1. Histoire de la règlementation des implants en gel de silicone aux USA 27
2. Introduction et design des *Core Studies* 28
3. Complications les plus fréquentes des prothèses mammaires 29
4. Causes de réinterventions chirurgicales 29
5. Taux de ruptures prothétiques 30
6. Pathologies du tissu conjonctif 31
7. Reproduction, allaitement et cancer du sein 31
8. Conclusion des *Core Studies* 31

V. Interaction des prothèses macrotexturées Biocell Style 410 avec leur environnement 32
1. Présentation de la prothèse anatomique Style 410 32
2. Caractéristiques du gel prothétique 33
3. Caractéristiques de l'enveloppe prothétique 37
   3.1 Couches de silicone et texturation 37
   3.2 Modifications des propriétés chimiques de la silicone 39
   3.3 Frictions et caractéristiques mécaniques de l'implant – Effet « velcro » 41
4. Relations entre gel et enveloppe prothétique 43
5. Caractéristiques de la capsule périprothétique 44

5.1 Aspect histologique et ultrastructure architecturale de la capsule et/ou de la coque périprothétique ... 45
5.2 Architecture collagénique et forces de contraction ... 49
5.3 Activité fibroblastique ... 52
5.4 Caractéristiques immunohistochimiques et cellulaires ... 54
5.5 Caractéristiques bactériologiques et biofilm ... 57
6. Relation entre la prothèse et la technique chirurgicale ... 60

CHAPITRE 2 : PATIENTS – MATERIEL ET METHODE ... 61

I. **Etude statistique monocentrique et rétrospective portant sur 780 prothèses macrotexturées Biocell** ... 61
1. Etude des complications des prothèses macrotexturées Biocell ... 61
2. Etude d'une population « cible » ... 61
3. Analyse des données qualitatives ... 62
4. Analyse des données quantitatives ... 62

II. Etude au microscope électronique des capsules périprothétiques dans le cadre des prothèses macrotexturées Biocell Style 410 ... 62
1. Recrutement des patientes – Mise en place de l'étude ... 62
2. Méthodologie pour l'étude au microscope électronique à balayage (MEB) ... 63
3. Méthodologie pour l'étude au microscope optique et au microscope électronique en transmission (MET) ... 65

CHAPITRE 3 : RESULTATS ... 66

I. Etude statistique monocentrique et rétrospective portant sur 780 prothèses macrotexturées Biocell ... 66
1. Population – Généralités ... 66
2. Complications des prothèses macrotexturées Style 110 et Style 410 ... 68
2.1 Causes de réintervention ... 68
2.2 Coques périprothétiques ... 69
2.3 Ruptures prothétiques ... 71
2.4 Séromes tardifs ... 73
2.5 Rotations prothétiques ... 75
3. Etude de la population « cible » ... 75
3.1 Caractéristiques de la population ... 75
3.2 Complications associées à la rupture unilatérale ... 76
3.3 Etude des loges prothétiques et de l'effet « velcro » ... 77

II. Etude au microscope électronique des capsules périprothétiques dans le cadre des prothèses macrotexturées Biocell Style 410 79
1. Images microscopiques de la capsule au contact de la partie macrotexturée de la prothèse Style 410 79
2. Images microscopiques de la capsule au contact du patch lisse postérieur des prothèses macrotexturées Style 410 85
3. Images microscopiques de la capsule externe de la double capsule postérieure dans le cadre des prothèses Style 410 90

CHAPITRE 4 : DISCUSSION 94

I. Etude statistique monocentrique et rétrospective portant sur 780 prothèses macrotexturées Biocell 94
1. Population 94
2. Causes de réintervention et complications des Style 110 et 410 94
3. Population «cible » 97
4. Biodynamique de la prothèse macrotexturée : meilleure répartition des contraintes mécaniques 98
5. Doubles coques et séromes tardifs 104
6. Lymphomes anaplasiques à grandes cellules (LAGC) 107

II. Etude au microscope électronique des capsules périprothétiques dans le cadre des prothèses macrotexturées Biocell Style 410 113
1. Images microscopiques de la capsule au contact de la partie macrotexturée de la prothèse Style 410 113
2. Images microscopiques de la capsule au contact du patch lisse postérieur et images de la capsule externe dans le cadre des doubles capsules postérieures localisées 115
   2.1 Au contact du patch lisse 115
   2.2 Capsule externe de la double capsule postérieure 115

CHAPITRE 5 : PERSPECTIVES 117

I. Elaboration d'une nouvelle prothèse bitexturée 117
1. Respect d'une cohérence anatomique 117
2. Caractéristiques techniques de la prothèse 118

II. Règles de bonne pratique pour l'utilisation de cette prothèse 120

III. Adaptations et évolutions possibles de cette prothèse 120

CHAPITRE 6 : CONCLUSION 122

BIBLIOGRAPHIE 123

ANNEXES 134

SERMENT D'HIPPOCRATE 151

ARTICLE SCIENTIFIQUE 152

ABSTRACT 158

CHAPITRE I : INTRODUCTION ET GENERALITES

Depuis 1963 et leur création par Cronin et Gerow (1), de très nombreuses prothèses en gel de silicone ont été créées et utilisées. Au fil des années, la cohésivité du gel, la texturation, la forme ou encore la fabrication de l'enveloppe prothétique ont évolué. Dans le cadre de notre étude nous nous sommes intéressés à la macrotexture Biocell.

Les prothèses mammaires macrotexturées Style 110 et 410 (McGhan, laboratoire racheté par Allergan) présentent une texture particulière : la macrotexture Biocell. Les implants Style 410 sont des implants de 4ème génération, hautement cohésifs, anatomiques et texturés. Ces produits ont été conçus par le laboratoire McGhan avec le Dr Tebbetts et mis sur le marché en 1993. Ces implants ont été validés par des études de pré mise sur le marché aux Etats-Unis et validés par la Food and Drug Administration (FDA). Les bénéfices des implants Style 410 sont : un aspect plus naturel du sein opéré, une longévité de l'implant augmentée, une diminution des risques de coque périprothétique, une diminution des plis prothétiques, une diminution des taux de réintervention et une sensation de sein naturel au toucher (2). Spear et al. (3) pensent que cet implant doit être idéalement utilisé chez les patientes minces, désirant un volume assez important notamment dans le segment III et présentant une légère ptose.

Cependant, l'utilisation de ces implants cohésifs, texturés et anatomiques présente certains inconvénients. De mauvais résultats cosmétiques ainsi que de nombreuses rotations prothétiques ont été décrits (4). Depuis de nombreuses années, ces implants tendent à présenter de nombreuses complications, chose que nous avons pu constater dans notre pratique clinique. Certaines études, publiées récemment, ont montré un lien étroit entre les implants macrotexturés Biocell et la formation de doubles capsules ainsi que de séromes tardifs (5,6). De plus, une association entre double capsule, sérome tardif et lymphome anaplasique à cellules géantes (LACG) a été évoquée par de nombreux articles (7). Ceci a été à l'origine d'une crise médiatique autour de ces implants au mois de mars 2015. Nous avons cependant constaté de nombreux cas esthétiquement plaisants et sans complication.

Le but de ce travail a été d'analyser les complications (ruptures de l'implant, coques périprothétiques, rotations de l'implant, séromes tardifs) des prothèses Style 110 et 410 posées ainsi que de comprendre les mécanismes à l'origine des résultats esthétiquement plaisants ne présentant pas de complication, afin d'adapter, possiblement, l'utilisation de la macrotexture Biocell.

I. Histoire des prothèses mammaires et de leurs complications

L'histoire de l'augmentation mammaire est à rapprocher de l'histoire des prothèses mammaires, elle-même secondaire à l'histoire du développement des silicones. Elle ne commence vraiment qu'à partir de la fin de la 2nde guerre mondiale (8) et continue aujourd'hui avec encore de nombreux changements et autres scandales (lymphomes anaplasiques à cellules géantes, PIP…).

Pendant la première moitié du 20ème siècle, la demande d'augmentation mammaire était rare et les traitements proposés aboutissaient à des résultats peu satisfaisants voire catastrophiques (9). Les premières techniques proposées étaient les injections de paraffine, préconisées dès 1899 par Gersuny (10). Ces injections ont été à l'origine de très nombreuses complications (paraffinomes, nodules mammaires, nécroses cutanées, embolies pulmonaires…) et ont progressivement disparu en Europe et aux Etats-Unis.

Les véritables premières tentatives d'augmentations mammaires chirurgicales n'ont débuté qu'après 1945, date à laquelle les gros seins sont devenus un symbole érotique puissant (pin-up). A cette époque, les chirurgiens se méfiaient beaucoup des matières plastiques en cours de développement et préféraient, en général, les matériaux organiques. Les augmentations mammaires étaient réalisées à l'aide de **transplants** (transplants libres de graisse prélevés au niveau de l'abdomen et de la région fessière, greffes dermograisseuses (11) ou **d'autoplasties** (graisseuses et dermograisseuses à partir d'un lambeau graisseux sous-mammaire (12), musculaires à partir du grand ou du petit pectoral plicaturés (13) ou éplipoïques (14). Ces méthodes « biologiques » ont présenté des résultats médiocres et de nombreux chirurgiens se sont tournés vers l'augmentation mammaire par injections de silicone. Celles-ci se sont multipliées mais l'apparition de nombreuses complications (kystes, œdème chronique, ulcérations cutanées, siliconomes voire décès) ont amené, petit à petit, à leur abandon (même si certains praticiens l'utilisent encore…).

1. Les premières prothèses mammaires

Entre 1950 et 1960, les échecs et les insuffisances des transplants dermograisseux ont incité de nombreux chirurgiens à essayer des modèles de prothèses fabriquées à partir de matières plastiques dont la chimie se développait rapidement après la seconde guerre mondiale. D'après Lalardrie et Jouglard (15), ce seraient Levine et Hurst qui les auraient utilisées les premiers en chirurgie mammaire. Pangman est considéré comme le premier chirurgien ayant conçu une prothèse mammaire à partir d'une matière plastique, l'Ivalon®, dérivé de l'alcool polyvinylique et découvert en 1949. La prothèse avait la structure d'une éponge qui devait être taillée, rincée dans l'eau pendant 24 heures et stérilisée. Cette prothèse « ouverte » avait l'inconvénient d'être envahie par du tissu fibreux, ce qui rendait le sein très dur (16) et diminuait le volume. Pour pallier à ces inconvénients, Pangman et Wallace (17) firent fabriquer une prothèse constituée d'un noyau d'Ivalon® entouré d'un sac de polyuréthane, lui-même recouvert d'une couche d'Ivalon®(15). Pangman utilisait ces prothèses pour l'augmentation et la reconstruction du sein après mastectomie sous-cutanée (*Figure 1*). Malheureusement, l'accumulation de fluide entre les deux parties de la prothèse, les infections et les nombreuses fistules firent abandonner le procédé dès la fin des années 1950.

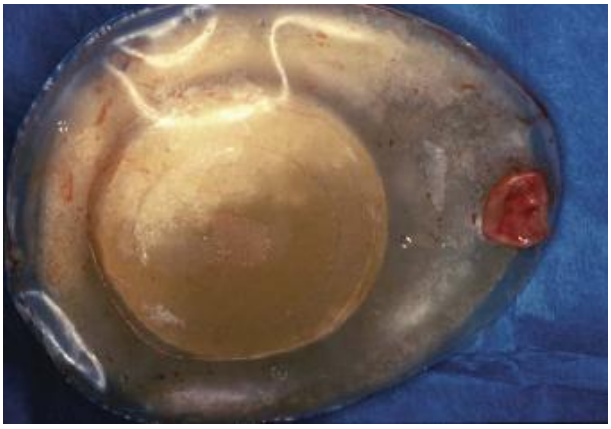

Figure 1. Prothèse de Pangman

Glicenstein J. Histoire de l'augmentation mammaire. Ann Chir Plast Esthétique. 2005;50:337–49

Le Polystan®, dérivé du polyéthylène, découvert en 1950, eut un succès considérable mais éphémère. Il se présentait sous forme de bandelettes coupées à la machine et placées à la main dans une enveloppe ou rendues lisses par la chaleur pour éviter l'envahissement par du tissu fibreux, transformant ainsi une prothèse à cellules ouvertes en une prothèse à cellules fermées (18). Mais les complications étaient nombreuses : durcissement, épanchement… L'extraction de bandelettes de Polystan® était très difficile et souvent hémorragique.

L'Etheron®, découvert en 1960 à partir du polyméthane, donnait pour P.Regnault (19) un moindre durcissement en raison de mailles plus fines. Malheureusement, il présentait son expérience au congrès international de Washington en 1963, celui où Cronin et Gerow montrèrent les premières prothèses en silicone, rendant ainsi les autres prothèses obsolètes.

D'autres matières plastiques furent utilisées avec des résultats décevants : polipropylène, teflon, Hydron®. Au seuil des années 1960, de nombreux chirurgiens préféraient encore utiliser les implants dermograisseux (20).

2. Les premières prothèses mammaires en gel de silicone

Pour comprendre l'apparition et l'utilisation des prothèses en silicone, il est important de connaître l'histoire de la silicone. Après la 2nde guerre mondiale, l'industrie chimique développait de nombreux produits à partir du carbone (les matières plastiques) et de la silice (les silicones). L'utilisation de ces nouveaux matériaux dans le corps humain a vite été expérimentée. C'est F.S Kipping de l'université de Nottingham qui, dans plus de 50 articles publiés entre 1890 et 1944, étudia les différentes possibilités de ces produits dérivés de la silice. Les premières utilisations pratiques furent réalisées au début des années 1940 par la société américaine *Corning Glass Works* (isolants électriques). En 1943, cette société spécialisée dans le verre s'est associée à la *Dow Chemical Trust* de l'industrie chimique pour former la *Dow Corning,* dans le but de fabriquer des lubrifiants pour avion, et des peintures résistantes aux hautes températures. Dès la fin de la 2nde guerre mondiale, les applications médicales sont apparues avec la fabrication de tubes en gomme de silicone (polymethyl siloxanes ou PAMS). Les tubes de silicone «étaient utilisés pour réparer les voies biliaires, l'urètre (21) et pour le drainage des hydrocéphalies. Très vite, les applications des silicones médicales se sont développées avec les drains, les cathéters, les enveloppes de pacemaker. En 1953, Brown (22) a publié

une étude préliminaire suggérant l'utilisation des silicones pour des implants sous-cutanés. L'absence de réaction inflammatoire a incité certains médecins à utiliser les silicones liquides. Mais les injections de silicones liquides ont entraîné de nombreuses complications.

Après l'étude de Brown en 1953, la Dow Corning Corporation a multiplié les essais cliniques et les études de toxicité, encouragée par les bons résultats des drains d'hydrocéphalie. En 1962, 4000 drains étaient en place sans complication. Braley, lui-même attaché à la *Dow Corning Corporation* a retracé en 1973, l'histoire des prothèses mammaires en silicone (23). En 1959, Gerow, résident de Cronin, au *Houston Veteran Hospital*, a eu l'idée d'un sac en silicone, en regardant, en salle d'opération, une poche de sang en plastique (24). Cronin était en relation étroite avec la *Dow Corniong Corporation*, par son centre spécialisé *Center for Aid to Medical Research (CAMR).* Cronin et Gerow ont expérimenté, d'abord chez le chien, un sac en élastomère de silicone rempli de silicone fluide, et destiné à éviter les escarres chez les paraplégiques. Cronin a alors imaginé un modèle de prothèse mammaire en glaise, d'une forme qu'il estimait anatomique, asymétrique, avec une partie supérieure mince et une partie inférieure élargie. La *Dow Chemical* fabriquait un prototype en gomme de silicone et rempli de sérum physiologique. L'essai, qui a lieu en mars 1962 fut un échec. Une semaine plus tard, une seconde prothèse fut essayée. Elle contenait un gel de silicone. Mme Timmie Jean Lindsay a été la première femme à bénéficier de prothèses mammaires en silicone. Les résultats de l'opération ont été présentés au 3ème congrès international de chirurgie plastique de Washington en 1963 (1). Dix ans après, le résultat était encore considéré comme excellent (23).

La première prothèse de Cronin était donc « anatomique » et sa consistance était naturelle. Ce fut la première d'une longue série d'implants auxquels les fabricants ont attribué ces qualités plus théoriques que réelles (*Figure 2*). Cronin craignait que la prothèse ne se déplace et avait, pour pallier à cet inconvénient, placé des pastilles de dacron pour favoriser son adhérence au plan postérieur. Cette pastille induisait cependant une forte réaction inflammatoire, à l'encontre des qualités et des avantages des silicones.

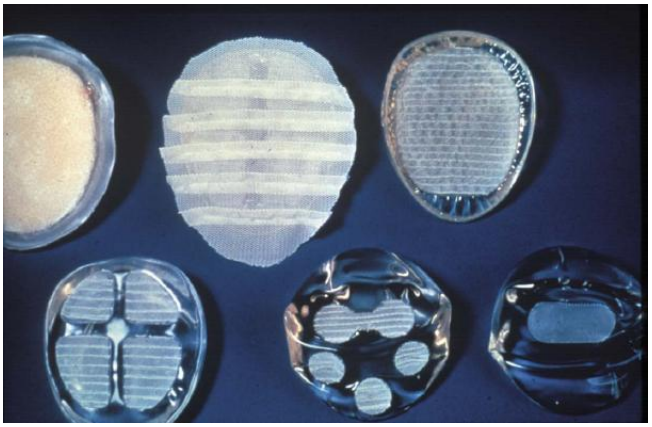

Figure 2. Premières prothèses en silicone (Cronin)

Glicenstein J. Histoire de l'augmentation mammaire. Ann Chir Plast Esthétique. 2005;50:337–49

La commercialisation eut lieu aux Etats-Unis à partir de 1964 et le succès fut immédiat et considérable. En France, Faivre, introduisit à la même époque, les prothèses japonaises en silicone du Dr Akiyama qui avait réalisé, dès 1949, la synthèse d'une silicone injectable. Il utilisait un sac de silicone

dans lequel on pouvait injecter un gel de silicone extemporanément (25). De nombreux articles vantaient les qualités de la prothèse de Cronin, cependant, petit à petit, les inconvénients sont apparus : nécessité d'une large voie d'abord sous-mammaire, réactions fibreuses liées aux timbres de dacron, fixation de la prothèse collée à la paroi thoracique derrière la glande dont la ptose continue (26,27).

3. Les premières prothèses mammaires au sérum physiologique

En 1965, Henri Georges Arion a mis au point une prothèse en élastomère de silicone, qu'il remplissait d'un liquide (dextran ou polyvynylpirolidone) (28). La prothèse était introduite vidée, par une courte incision, puis gonflée in situ. C'était la première prothèse « gonflable » (*Figure 3*). Malheureusement, elle se remplissait par un tuyau, fermé ensuite par un fil serré et un bouchon : les fuites étaient fréquentes. Le concept, repris par d'autres chirurgiens aux Etats-Unis, sera fécond. Klein puis Jenny ont développé l'idée d'une prothèse gonflable. Jenny a fait fabriquer par la maison Heyer Schulte une valve qui évitait les fuites et le dégonflement des prothèses (29). Sa présentation au 5ème congrès international de chirurgie plastique n'a pas été reproduite dans les transactions de ce congrès. Le dextran fut alors abandonné au profit du sérum physiologique.

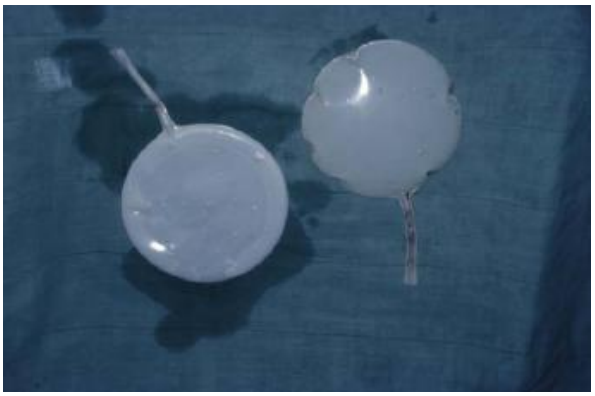

Figure 3. Première prothèse remplie au sérum physiologique (Arion)

Glicenstein J. Histoire de l'augmentation mammaire. Ann Chir Plast Esthétique. 2005;50:337–49

4. Les premières complications des prothèses mammaires

En 1970, la plupart des chirurgiens utilisaient les prothèses de Cronin, mais plusieurs inconvénients et complications ont commencé à être signalés par le concepteur de la prothèse lui-même (30) : séromes, infections, hématomes, malpositions et surtout sensation de seins trop fermes, qu'il attribuait à la formation d'une capsule fibreuse autour de l'implant. Il signalait que Griffiths, Dempsey et Latham (31) plaçaient les prothèses en position rétropectorale, lorsque le tissu sous-cutané était mince ou en cas de mastectomie sous-cutanée.

Entre 1965 et 1970, la chirurgie de l'augmentation mammaire a pris un essor considérable et de Cholnoky (32) a envoyé un questionnaire à des centaines de chirurgiens. 265 ont répondu et ont énuméré les complications des prothèses mammaires à propos de 10941 patientes (les deux tiers avaient des prothèses en silicone, le reste avaient des prothèses à cellules ouvertes). L'accent fut mis

sur les complications générales (infections, séromes, expulsion de la prothèse) et surtout sur le risque de cancer, considéré comme faible. Le durcissement du sein n'était mentionné que rapidement et retrouvé surtout pour les prothèses à cellules ouvertes. Les autres articles publiés entre 1965 et 1972 restaient discrets sur la consistance du sein après mise en place des prothèses de Cronin.

En mai 1969, Ashley a introduit, au congrès de *l'American Association of Plastic Surgeons* à San Francisco, un nouveau type de prothèse de silicone, séparée en trois compartiments en Y, et recouverte d'une fine couche de polyuréthane. Le but de cette modification était d'éviter la ptôse du sein devant la prothèse (défaut de la prothèse de Cronin avec ses timbres de dacron) en plaçant un élément de fixation sur toute la surface.

5. Histoire des coques périprothétiques

Au début des années 1970, une complication importante a commencé à être signalée. Après implantation, les seins devenaient souvent fermes ou même durs ; dans certains cas ils se déformaient même. Cronin, dans son article rétrospectif (30), notait que la mise en place de ses prothèses entraînait un durcissement du sein qu'il attribuait à la contraction de la capsule fibreuse formée autour de l'implant et favorisée par l'hématome postopératoire. Le traitement en était la reprise de l'incision sous-mammaire et l'ouverture circonférentielle de la poche. Silver (33) trouvait que les « coques » étaient fréquentes. Il déconseillait la capsulectomie et préconisait de replacer la prothèse derrière la face postérieure de la capsule fibreuse. Mais c'est Freeman (34) qui a présenté la première communication consacrée aux coques fibreuses périprothétiques au congrès de *l'American Association of Plastic Surgeon* le 27 mai 1971 à Williamsburg (Va) et a publié un article dans le journal *Plastic and Reconstructive Surgery journal* (PRS) en août 1972. Il décrivait trois types de rétraction : légère, lentement progressive et soudaine. L'étiologie des coques était mécanique : irritation par un hématome, une cicatrice, un traumatisme. Il proposait la capsulectomie circulaire et périphérique avec remplacement de la prothèse par un implant plus petit. Les publications se sont multipliées. Le pourcentage des coques semblait de plus en plus élevé (jusqu'à 50% et plus). Dès le milieu des années 1970, la formation de coques fibreuses était devenue LE problème des prothèses mammaires.

Durant ces années-là, chaque auteur préconisait un traitement : utilisation de stéroïdes in situ, massages, utilisation de prothèses remplies de sérum physiologique, remplacement par un implant plus petit, suppression du bandage ou du soutien-gorge ou au contraire immobilisation prolongée, antibiotiques, vitamine E…. De même, de multiples articles proposaient des explications (35), chacune étant à l'origine d'une proposition de traitement (lésions tissulaires par la chirurgie, impuretés des compresses, infection…).

J. Baker a proposé une classification des coques en quatre stades, qui fut adoptée par la plupart des chirurgiens (36). A partir d'une histoire quelque peu personnelle d'une patiente (37), Baker pensait que des manœuvres d'écrasement pourraient suffire à déchirer la coque prothétique sans induire d'hématome ou d'ecchymose. Le « *squeezing* » était né. La technique d'écrasement des coques eut un succès considérable et de nombreuses méthodes manuelles ou mécaniques furent décrites pour améliorer le procédé. Cependant, les inconvénients et les complications du *squeezing* apparaissaient rapidement et ont été décrits dans plusieurs articles : rupture des prothèses et migration du gel de silicone dans l'aisselle (38), hémorragies, issue de silicone par le mamelon . La pathologie iatrogène ne se limitait pas au squeezing car l'utilisation de stéroïdes autour de la prothèse fut à l'origine d'amincissement cutané avec exposition de la prothèse (39). A la fin des années 1970, les coques, si elles ne survenaient pas constamment, étaient considérées comme presque normales après

augmentation mammaire. Petit à petit, les premiers modèles de prothèses de Cronin furent abandonnés au profit d'implants plus souples et discoïdes.

Pour diminuer le risque de coque, Dempsey (31) préconisait de placer les prothèses en position rétropectorale ; certains chirurgiens préféraient quant à eux les prothèses « gonflables » (35). Malgré les inconvénients des prothèses, le nombre de femmes opérées chaque année ne cessait d'augmenter. De même, le nombre de sortes de prothèses sur le marché augmentait : plus de 20 en 1978 (40). Les prothèses évoluaient, les prothèses de Cronin faisant place à des implants à parois minces, contenant un gel fluide. Les fabricants modifiaient les prothèses pour limiter le suintement du gel de silicone à travers la paroi. A la même époque sont apparues les prothèses recouvertes de polyuréthane (Natural Y®, Meme®, Replicon®) qui, semble-t-il, n'entraînaient que peu de coques (41). De nombreux chirurgiens ont utilisé le polyuréthane pendant de nombreuses années pensant avoir trouvé la solution idéale malgré l'existence de plis lorsque les prothèses étaient placées dans le plan sous-cutané, ainsi que la difficulté de mise en place lors de la chirurgie. Malheureusement, des complications graves ont été signalées, liées au polyuréthane : rash, infections persistantes après l'ablation de la prothèse en raison des fragments de polyuréthane inclus dans la glande mammaire ou le pectoral (42).

En raison des avantages et des inconvénients du polyuréthane, de nombreux chirurgiens souhaitaient continuer à utiliser des prothèses en silicone tout en diminuant le développement de fibres circulaires lors de la formation de la capsule péri-prothétique. Les fabricants ont modifié la paroi des prothèses en silicone et les ont rendues irrégulières : texturées, pour obtenir le même résultat qu'avec les implants recouverts de polyuréthane (43). Plusieurs types d'enveloppes « texturées » furent proposés: Biocell de McGhan, Siltex de Mentor, MSI de Dow Corning et Misti de Bioplasty. G. Flageul et J.S Elbaz ont étudié en détail les prothèses texturées pour le XXXVIème congrès de la SFCPRE en 1991 (44).

Au début des années 1990, les nouvelles prothèses permettaient d'obtenir des résultats satisfaisants. Le débat semblait purement technique : prothèse lisse ou texturée, position rétroglandulaire ou rétropectorale.

6. La controverse sur les silicones

Jusqu'en 1976, l'utilisation des prothèses (aux Etats-Unis comme en France) n'était régie par aucune législation particulière. En 1976, *la Food and Drug Administration* (FDA) a décidé du classement en catégories (I à III) de tous les médicaments et produits à usage médical aux Etats-Unis. Les lois s'appliquaient aux fabricants et aux distributeurs. Les produits implantables comme les prothèses mammaires sont entrés dans le groupe III, la catégorie aux critères les plus rigoureux. A cette même date, la FDA demandait aux fabricants de faire la preuve de l'innocuité et de l'efficacité de leurs produits, ce qui eut pour effet de discréditer aux Etats-Unis, les prothèses remplies de sérum physiologique en raison du risque de « dégonflement ».

Dès 1969, des observations de rupture de l'enveloppe de la prothèse avec issue de silicone après piqûre ou capsulectomie (45) avaient été publiées, ainsi que des réactions locales et régionales après mise en place de prothèses articulaires de silicone. Brody (46) et Barker (47) signalaient que le suintement de silicone à travers la paroi prothétique était constant. Les fabricants de prothèses réagissaient en mettant au point des prothèses à suintement faible (low bleed) (48). Cependant, des traces de silicone ont été identifiées dans les coques périprothétiques et surtout des observations inquiétantes de maladies auto-immunes apparues chez des femmes porteuses d'implants mammaires se sont multipliées (49). Les mises en garde rencontraient peu d'écho mais à la fin des années 1980,

l'utilisation des prothèses en silicone suscitait beaucoup d'interrogations et d'autres matériaux ont commencé à être utilisés.

A partir de 1977, la presse féminine américaine a commencé à mettre en garde les lectrices des complications mais surtout du manque d'information sur les prothèses mammaires. L'association des consommateurs de Ralph Nader a noté que les prothèses en silicone suintaient, que les études de la Dow Corning étaient insuffisantes et s'alarmait à la lecture d'une note de la FDA, en novembre 1988, à propos d'une étude de laboratoire montrant que le gel de silicone provoquait des cancers chez le rat. Le parallèle entre humains et rats restait controversé (50). Dès 1977, les avocats et les procureurs se sont intéressés autant aux complications des prothèses mammaires que les chirurgiens. De nombreux procès se sont ouverts contre les laboratoires et notamment le procès de 1984 accusant la Dow Corning d'être à l'origine de la pathologie auto-immune d'une patiente dont les prothèses en silicone étaient rompues. Les dommages et intérêts sont devenus de plus en plus importants (jusqu'à 25 millions de dollars) et en 1993, la Dow Corning devait faire face à 12359 plaintes de patientes opérées.

En janvier 1992, David Kessler, responsable de la FDA, établissait un moratoire sur la distribution et l'implantation des prothèses mammaires en silicone. Un mois plus tard, le « General and Plastic Surgery Devices Panel » recommandait de réserver les prothèses en gel de silicone aux reconstructions mammaires et à certaines équipes qui suivaient un protocole scientifique rigoureux. Le risque de maladie auto-immune n'était pas établi, mais des études ultérieures étaient nécessaires. Quant au risque de cancer du sein, des études sur de grandes populations semblaient l'éliminer (51). En France, le retentissement de la polémique américaine ne devint important qu'au début des années 1990.

II. Règlementation européenne des prothèses mammaires

1. Le marquage CE

Depuis 1998, dans le cadre de la libre circulation des produits dans l'Union Européenne, la mise sur le marché d'un dispositif médical nécessite l'obtention d'un marquage CE (directive européenne N°93/42/EEC (52)). Les implants mammaires sont donc considérés comme des dispositifs médicaux de classe III (Directive européenne N°2003/12/CE (53)). Cette classe correspond au niveau de risque le plus élevé, et a des exigences de sécurité et de performances importantes. Le marquage CE est demandé par le fabriquant auprès d'un organisme habilité indépendant appelé organisme notifié (54). Il en existe 60 en Europe. L'organisme notifié délivre alors une note de conformité en accord avec les exigences définies par la réglementation européenne autorisant ainsi la vente du produit dans l'ensemble des pays de la communauté européenne.

2. Les normes harmonisées européennes

En tant que dispositifs médicaux, les implants mammaires répondent à des normes harmonisées européennes. Les implants mammaires sont réglementés par des normes horizontales et des normes verticales. Les premières répondent à des thèmes généraux communs aux dispositifs médicaux (biocompatibilité EN ISO 10993-1 (55), management de la qualité EN ISO 13485 (56), stérilisation ISO 14937 (57)…). Les normes verticales correspondent aux règles spécifiques des implants mammaires et

des produits qui les composent. La principale norme est la norme EN 12180 (58) relative aux exigences des implants mammaires. Cette dernière impose une évaluation clinique et biologique de l'implant. L'évaluation mécanique est un des enjeux de cette norme. De nombreux tests y sont définis (test de fatigue, de résistance à l'impact, d'élongation et de résistance à la rupture de l'enveloppe…) qui définissent généralement les valeurs minimales autorisées.

III. Différents types de prothèses mammaires

1. Contenu des implants

Certaines prothèses mammaires sont remplies de **sérum physiologique**. Ces implants peuvent être gonflés pendant l'intervention chirurgicale ou pré-remplis. Les prothèses en sérum physiologique ne permettent cependant pas un bon maintien de l'implant et sont, petit à petit, remplacées par des prothèses remplies de gel de silicone.

Le contenu en **gel de silicone** permet d'avoir un implant plus ou moins ferme mais avec une cohésion du gel satisfaisante. Le gel de silicone est introduit à travers le patch postérieur grâce à une aiguille ou à un cathéter (canal de remplissage). Le taux de remplissage et la rhéologie (cohésivité) du gel seront responsables de la souplesse de l'implant mais aussi de sa résistance à la rupture. Il est possible d'obtenir une double cohésivité au sein d'une même enveloppe. Le but de ces implants remplis de gel de silicone est de se rapprocher au mieux de la souplesse et de la consistance d'un sein natif. Pour finir, il existe également des implants pré-remplis d'un **hydrogel**.

2. Forme des implants mammaires

Il existe deux formes principales pour les prothèses mammaires : rondes ou anatomiques. Les **prothèses rondes** ont une base plus ou moins étalée, inversement proportionnelle en fonction d'un volume donné par rapport à la projection : ceci détermine la projection de la prothèse (profil bas, modéré ou haut). Pour les prothèses préremplies de gel de silicone, les laboratoires proposent au moins deux types de profil : un profil « haut » avec une projection importante et un profil « bas » avec une projection modérée. Les gammes sont parfois enrichies de modèles ayant un profil « très bas « ou « très haut ». Les prothèses rondes sont adaptées à l'augmentation mammaire esthétique avec projection du cône mammaire par sa base. Il est important de choisir le diamètre de l'implant en fonction de celui de la base mammaire. L'avantage des prothèses rondes est que malgré la rotation de l'implant, celle-ci n'entraîne pas d'effet indésirable. Elles donnent cependant, dans certains cas, un aspect bombé au niveau des segments 1 et 2, aspect non naturel refusé par certaines patientes.

Les **implants anatomiques** sont plus galbés dans leur partie inférieure que supérieure, se rapprochant ainsi d'avantage de la forme d'un sein. Ils disposent d'une base plane ovoïde. Les trois dimensions à prendre en compte sont la hauteur, la largeur et la projection. Leur utilisation est intéressante dans le cadre des hypoplasies harmonieuses avec une légère ptose, permettant ainsi, dans certains cas, de remplir le segment 3 du sein, de remonter la plaque aréolo-mammelonaire (PAM) et d'éviter ainsi une cicatrice de mastopexie (59). Ceci doit être évalué au cas par cas. Le principal inconvénient de ces prothèses anatomiques est la rotation de l'implant pouvant entraîner une gêne physique et esthétique. De nombreuses études ont examiné le devenir des implants ronds et anatomiques après augmentation mammaire. Bronz (60) a comparé les résultats des augmentations

mammaires (en position sous-glandulaire) entre les implants anatomiques Style 410 et les implants ronds Style 110. A l'évaluation photographique, il était impossible de distinguer les deux types d'implants. Bronz a donc conclu qu'en plaçant la prothèse Style 410 de manière appropriée, celle-ci était avantageuse pour les patientes désirant un segment médian projeté, une protrusion latérale et un pôle proximal projeté. Friedman et al. (61) ont mis en place une étude comparative en double-aveugle pour évaluer l'apparence des prothèses anatomiques (Style 410 Allergan) et des prothèses rondes (Sebbin, Boissy-l'Aillerie, France) en gel de silicone. Des femmes et des hommes, chirurgiens esthétiques, étaient interrogés à l'aide de photographies sur la beauté du sein, l'aspect naturel et la projection du pôle supérieur. Les deux groupes ont répondu que la beauté du sein était similaire avec des prothèses rondes ou lisses. Cependant, en ce qui concerne l'aspect naturel et la projection du pôle supérieur, les deux groupes ont noté un meilleur résultat pour les prothèses rondes. Les chirurgiens esthétiques ont identifié les implants ronds dans 64% des cas et les anatomiques dans 47%. Les auteurs ont conclu que, dans des mains expertes et lorsque la laxité tissulaire était bien évaluée, le résultat esthétique était identique entre implants ronds et implants lisses, chez des patientes sélectionnées. Bien qu'il n'existe pas de données évaluant la satisfaction des patientes en chirurgie d'augmentation mammaire (comparaison entre prothèses rondes et prothèses lisses), Macadam et al. (62) ont récemment analysé les résultats concernant la satisfaction des patientes après reconstruction mammaire par des implants anatomiques (Style 410) ou ronds (Allergan Style 10, 15 et 20) en gel de silicone. Les réponses du BREAST-Q n'ont pas montré de différences significatives sur la satisfaction des patientes entre ces deux types d'implants.

3. Texture et autres surfaces des implants mammaires

Les implants mammaires peuvent être **lisses**, **microtexturés**, **macrotexturés** ou couverts de **polyuréthane**. Les prothèses rondes peuvent être **lisses** ou texturées alors que les prothèses anatomiques sont toutes texturées, permettant ainsi, en théorie, de diminuer le risque de rotation et de malposition. Ces textures sont obtenues par différents procédés : empreinte en négatif d'une feuille de polyuréthane, projection de sel ou de sucre sur l'enveloppe… Chaque laboratoire a développé sa texturation, plus ou moins « agressive ».

Comme nous l'avons vu précédemment, l'ancêtre de la texture était la mousse de polyuréthane. Les implants recouverts de **polyuréthane** sont des implants en gel de silicone recouverts d'une enveloppe en mousse de polyuréthane. Cette couche externe va déclencher au niveau mammaire la formation de microcapsules plutôt qu'une membrane unique contiguë (*Figure 4*).

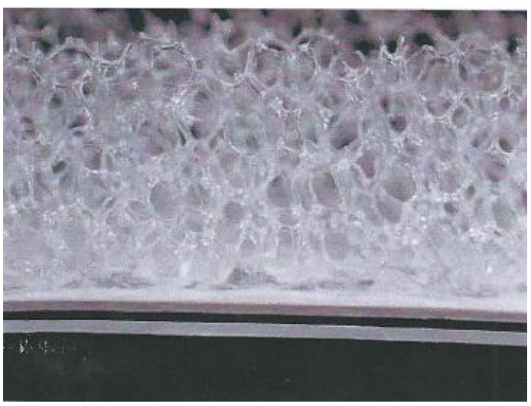

Figure 4. Mousse de polyuréthane

Bögershausen O., Lenjer R. Post-marketing clinical safety study on mammary implants, Annual report 2014 of ongoing study since 2007, issue 01/2014

La texturation protègerait de la formation de coques périprothétiques. Une revue de la littérature réalisée par Schaub et al. (63) a comparé les effets des implants remplis au sérum physiologique et des implants en gel de silicone sur les coques périprothétiques. Ils ont conclu qu'il existait un manque de données prospectives comparant ces deux types d'implants. Cependant, les données ont montré que les implants texturés avaient tendance à présenter moins de contractions capsulaires. Barnsley et al. (64) ont mis en place une méta-analyse pour évaluer les effets de la texturation sur les coques périprothétiques. Il existait un effet de la texturation sur le taux de contraction capsulaire : les implants texturés présentaient moins de coques que les implants lisses. Wong et al. (65) ont retrouvé les mêmes résultats protecteurs de la texturation sur les coques. Il est cependant important de noter que les études inclues dans ces méta-analyses ont été publiées avant 2000. Depuis, d'autres facteurs étiologiques comme le biofilm ont été analysés et sont considérés comme contribuant fortement au développement des coques périprothétiques.

IV. Résumé des *Core Studies* américaines sur les prothèses en silicone

Il nous a semblé important de résumer, en quelques lignes, les *Core Studies* de *la Food and Drug Administration* (FDA) sur les prothèses en gel de silicone car ce sont ces études qui ont permis un retour des prothèses mammaires en gel de silicone aux USA ainsi que la mise en place de leur surveillance. Ces études nous ont amenés à réfléchir sur les complications des prothèses macrotexturées et nous ont également permis d'avoir un critère de comparaison. L'ensemble des tableaux se trouve dans la partie *Annexes (p 134)* en fin de thèse.

1. Histoire de la règlementation des implants en silicone aux USA

Les implants mammaires en gel de silicone sont apparus aux Etats-Unis en 1962. Quand le congrès américain a mis en place l'amendement sur les matériels médicaux en 1976, les implants mammaires étaient considérés comme à risque modéré (classe II) et se devaient de respecter les contrôles généraux ainsi que des performances standards. La FDA étudiait la mise sur le marché des nouveaux implants au travers de la notification 510 au même titre que les autres matériels médicaux de la classe II.

Au début des années 1980, concernant la sûreté des implants mammaires, en particulier les implants remplis de gel de silicone, la nouvelle surveillance mise en place par la FDA a remarqué des complications locales fréquentes et d'autres problèmes survenant au décours de l'implantation de ces prothèses. De même, de nombreux *case report* décrivaient l'apparition de cancers ou de maladies auto-immunes chez des patientes porteuses de prothèses en silicone. Par conséquent, la FDA a reclassé les implants mammaires dans la classe III, celle des produits à haut risque nécessitant une approbation pré mise sur le marché (PMA) et a demandé aux fabricants de prouver l'innocuité et l'efficacité de leurs produits. En 1992, la FDA a déterminé que les fabricants n'avaient pas suffisamment informé le public sur certaines complications comme, par exemple, les ruptures d'implants ou les fuites de silicone. En suivant le conseil d'un groupe d'experts extérieurs, la FDA a

retiré les implants en gel de silicone du marché et a exigé des fabricants de soumettre leurs matériels à des tests, avant la mise sur le marché, concernant l'efficacité et l'innocuité.

Afin de répondre à une demande de santé publique, la FDA a autorisé les fabricants à commercialiser des prothèses en gel de silicone dans le cadre de reconstructions post-mastectomie, corrections d'anomalies congénitales ou en remplacement de prothèses déjà implantées. Pendant ce temps-là, les fabricants ont inclus des patientes ayant déjà eu des implants en gel de silicone dans des études appelées *Adjunct Studies* pour étudier des données sur l'efficacité et la sûreté des implants. Par la même occasion, la FDA a aussi demandé plus de détails et de renseignements sur les prothèses remplies par du sérum physiologique, bien que celles-ci étaient encore autorisées. Durant les 14 ans suivant ce moratoire, de nombreuses femmes ont opté pour des implants remplis de sérum physiologique.

En 1999, l'Institut de Médecine (IOM) a publié un rapport portant sur une revue de la littérature ainsi que sur les études en cours sur les implants mammaires. Ce rapport nommé *Safety of Silicone Breast Implants* (26) faisait une distinction nette entre les complications locales et les pathologies systémiques. Il concluait que les complications locales étaient les premières complications avec les implants en gel de silicone. Ces complications locales qui incluaient ruptures, douleurs, contractures, déformations et infections sévères amenaient régulièrement à une prise en charge médicale voire chirurgicale. L'IOM a conclu qu'il n'y avait pas de preuves du lien existant entre les implants en gel de silicone et les pathologies auto-immunes ou les cancers du sein.

En novembre 2006, la FDA a autorisé les implants en gel de silicone d'Allergan et de Mentor. La FDA a basé son approbation sur les études cliniques menées par les fabricants, appelées *Core Studies*, qui ont inclus des centaines de femmes avec des implants en gel de silicone pendant 3 (Mentor) ou 4 ans (Allergan). Malgré des complications locales fréquentes et d'autres problèmes, la FDA a conclu que les bénéfices et les risques de ces implants étaient suffisamment bien compris par les patientes pour prendre une décision éclairée à propos de leur utilisation. La FDA a approuvé leur utilisation pour la reconstruction mammaire chez les patientes de n'importe quel âge et pour l'augmentation mammaire chez les patientes de plus de 22 ans.

2. Introduction et design des *Core Studies*

Il existe environ 5 à 10 millions de femmes porteuses d'implants mammaires. Selon la *American Society of Plastic Surgeon National Clearinghouse of Plastic Surgery Procedural Statistics,* 296203 augmentations mammaires et 93083 reconstructions ont été réalisées en 2010 aux Etats-Unis. La moitié des implants utilisés étaient, en proportion à peu près égale, remplis par du sérum physiologique et du gel de silicone.

En Novembre 2006, la FDA a autorisé deux types d'implants remplis par du gel de silicone : *Natrelle* du laboratoire Allergan et *MemoryGel* du laboratoire Mentor. Comme conditions d'approbation, la FDA a exigé de chaque fabriquant la mise en place d'études post-approbation pour déterminer les performances et la sûreté à long terme de ces dispositifs.

En juin 2011, la FDA a publié une mise à jour sur la sureté des implants remplis de gel de silicone (*an Update on the Safety of Silicone Gel-Filled Breast Implants*). Ce rapport permettait une mise à jour

clinique sur ces deux types d'implants remplis de silicone disponibles aux Etats-Unis mais pas sur les implants prothétiques remplis par du sérum physiologique. Il comprenait :

- les données préliminaires des études post-approbation,
- un résumé et une analyse des effets indésirables rapportés à la FDA depuis l'approbation,
- un rapport et une analyse des publications cliniques récentes sur la sécurité et l'efficacité de ces implants

Les patientes suivies dans les Core Studies étaient les mêmes patientes que celles incluses dans les études pré-approbation sur le suivi des implants en gel de silicone. L'étude clinique durait 10 ans avec un suivi et une analyse à 6 mois, 1 an puis tous les ans. Deux groupes ont été créés : un groupe IRM et un groupe non-IRM. Les participantes du groupe IRM ont reçu un calendrier pour surveiller le risque de rupture. Cependant, devant tout signe de rupture, une IRM était pratiquée et cela quel que soit le sous-groupe (IRM ou non). L'étude d'Allergan a inclus 715 patientes contre 1008 pour Mentor (*Annexe 1, p 134*). Basé sur le rapport annuel de 2010, le suivi préliminaire est de 66% à 10 ans pour Allergan contre 58 % à 8 ans pour Mentor. La différence de suivi est dûe au fait que l'étude d'Allergan a commencé 20 mois avant celle de Mentor.

3. Complications les plus fréquentes des prothèses mammaires

Les complications les plus fréquentes étaient l'apparition de coques, les réinterventions, les explantations de la prothèse et les ruptures de l'implant. D'autres complications fréquentes ont été retrouvées par Allergan comme des asymétries, des problèmes de cicatrisation et des douleurs mammaires. Le laboratoire Mentor notait quant à lui un trouble de la sensibilité au niveau de la plaque aréolo-mamelonaire et du sein. Tous les résultats sont rapportés dans *l'Annexe 2* pour Allergan et *l'Annexe 3* pour Mentor (*p 135, p 136*).

Deuxièmement, le taux de complications dépendait du type de chirurgie (primaire versus reprise, augmentation versus reconstruction). Pour de nombreuses complications, les taux étaient plus importants pour les patientes ayant eu une chirurgie d'augmentation mammaire secondaire ou une reconstruction primaire que pour les patientes ayant eu une chirurgie d'augmentation mammaire initiale. Par exemple, l'incidence d'une explantation de prothèse à 10 ans d'une patiente ayant une prothèse Allergan était de 32,4% pour une augmentation secondaire, 53,8% pour une reconstruction primaire contre 20,8% pour une augmentation mammaire initiale. De même pour Mentor, à 8 ans, où l'incidence d'une explantation était de 21,1% pour une augmentation secondaire, 23,2% pour une reconstruction primaire contre 7,3% pour une augmentation initiale. Le détail des incidences des coques, réinterventions et explantations de prothèses se trouve dans les *Annexes 4 et 5 (p 137, p 138).*

Troisièmement, plus les patientes gardaient leurs prothèses longtemps, plus les risques de complications étaient élevés. Dans les Core studies, Allergan reportait un total de 293 explantations au-delà de 10 ans de suivi (40,9%), et Mentor un total de 195 explantations au-delà de 8 ans de suivi (19,3%). Les raisons les plus fréquentes de ces explantations étaient les coques, les ruptures, les malpositions *(Annexes 6 et 7, p 139, p 140)*

4. Causes de réinterventions chirurgicales

Pour les deux fabricants, les coques et les asymétries mammaires représentaient les raisons les plus fréquentes de réintervention dans l'augmentation primaire et la reconstruction primaire. Les

autres raisons de réintervention étaient le besoin de biopsie, tumeur du sein, malposition de la prothèse, ptose mammaire, rupture de l'implant, hématome ou sérome, reprise de la cicatrice et demande de la patiente pour changer la taille ou la forme de la prothèse *(Annexes 8 et 9, p 141, p 142).*

5. Taux de ruptures prothétiques

Dans chaque *Core Study*, le taux de rupture variait en fonction des indications. L'incidence cumulée du taux de rupture sur un suivi de 10 ans pour les prothèses en gel de silicone Allergan est rapportée dans le *Tableau 1* (90 cas soit une incidence cumulée de 12,5%) :

Tableau 1. Taux de rupture des prothèses Allergan sur 10 ans, en fonction des chirurgies réalisées

Chirurgie	Pourcentage de rupture
Augmentation primaire	10,1% (7,4 à 13,7)
Augmentation secondaire	6,3% (2,8 à 13,7)
Reconstruction primaire	27,2% (17,3 à 41,3)
Reconstruction secondaire	6,7% (0,2 à 31,9)

Core Studies, FDA, 2006

De nombreuses ruptures de chez Allergan étaient accompagnées de symptômes, cependant 35% restaient silencieuses. L'incidence cumulée du taux de rupture des prothèses Mentor sur un suivi de 8 ans est rapportée dans le *Tableau 2* (162 cas au total soit une incidence cumulée de 16%) :

Tableau 2. Taux de rupture des prothèses Mentor sur 8 ans, en fonction des chirurgies réalisées

Chirurgie	Pourcentage de rupture
Augmentation primaire	13,6% (7,6 à 23,6)
Augmentation secondaire	15,5% (6,5 à 34,6)
Reconstruction primaire	14% (7,6 à 25)
Reconstruction secondaire	21,3% (7,3 à 53,3)

Core Studies, FDA, 2006

6. Pathologies du tissu conjonctif

Sur le nombre total de patientes incluses sur une durée de 10 ans par Allergan, seul 9 cas de pathologies du tissu conjonctif ont été retrouvés (1,2%). Ils incluaient 4 cas d'arthrites rhumatoïdes (0,5%), 3 cas de fibromyalgies (0,4%), 1 cas de maladie de Raynaud (0,1%) et un cas indifférencié.

Sur un suivi de 8 ans pour Mentor, 28 cas de pathologies du tissu conjonctif, pathologies auto-immunes ou pathologies rhumatoïdes ont été recensés (2,8%). Il était retrouvé 7 cas de fibromyalgies (0,7%), 6 cas d'arthrites rhumatoïdes (0,6%) ou inflammatoires, 3 cas de syndrome de fatigue chronique (0,3%), 3 cas de pathologies de la thyroïde (0,3%), 1 cas de lupus érythémateux disséminé (0,01%) ainsi que 8 cas de pathologies du tissu conjonctif non spécifiques (0,8%).

7. Reproduction, allaitement et cancer du sein

Dans l'étude d'Allergan, il a été dénombré 45 troubles de la reproduction et de l'allaitement post-implantation de prothèses chez 44 patientes sur un suivi de 10 ans (6,2%). La majorité des troubles étaient des avortements spontanés précoces, des métrorragies ou des problèmes d'infertilité. La plupart des soucis apparaissaient dans les groupes d'augmentation mammaire. Dans le groupe de reconstruction primaire, il a été reporté un cas d'avortement programmé pour traiter un problème médical (0,1%) et un cas de disparition des menstruations (0,1%). Il n'était pas retrouvé de problème de la reproduction dans le groupe reconstruction secondaire.

Dans les groupe « augmentation mammaire primaire ou secondaire », il y a eu 30 cas de problèmes d'allaitement, ceci chez 24 patientes (3,3%) et notamment une production inapproprié de lait maternel. Aucun cas n'a été retrouvé dans les groupe « «reconstruction mammaire ».

Dans l'étude d'Allergan, 602 patientes ont été opérées pour mise en place de prothèses en gel de silicone dans le cadre d'augmentation mammaire primaire ou secondaire. Sur ce nombre, 5 ont eu un cancer du sein sur un suivi de 10 ans (0,8%). Dans l'étude de Mentor, il y a eu 4 cas de cancers du sein sur un total de 697 patientes opérées pour augmentation mammaire primaire ou secondaire et cela sur un suivi de 8 ans (0,6%).

8. Conclusion des *Core Studies*

En se basant sur la totalité des preuves, la FDA a suggéré que les implants de silicone avaient un niveau de sécurité raisonnable et une bonne efficacité quand ils étaient utilisés comme indiqué. En dépit des complications et des effets indésirables, le rapport bénéfice/risque était suffisamment bien connu pour prendre une décision éclairée sur leur mise en place.

Plus une patiente porte longtemps les prothèses, plus elle a de risques de complications locales et d'effets indésirables. Les patientes porteuses de prothèses en silicone nécessitent une surveillance rapprochée. Les complications les plus fréquentes et effets indésirables sont :

- contracture de la capsule
- réintervention
- retrait de l'implant (avec ou sans changement de prothèse)
- rupture de prothèse
- déformation
- asymétrie

- cicatrice
- douleur, infection…

Ces observations correspondent aux complications locales et aux effets indésirables retrouvés lors des études d'approbation. Les patientes porteuses de ces prothèses ont un risque très faible mais augmenté de lymphome à grandes cellules.

Dans les études post-approbation, entre 20 et 40% des patientes avec une augmentation mammaire à but esthétique ainsi que 40 à 70% des patientes opérées pour reconstruction ont dû être réopérées 8 à 10 ans après la mise en place des implants. Même si le remplacement systématique n'est pas nécessaire, beaucoup de patientes auront besoin d'une chirurgie supplémentaire pour modifier, enlever ou remplacer leurs implants.

Les *Core Studies* ainsi que les études post-approbation n'ont pas montré de relation entre les prothèses remplies de gel de silicone et les maladies des tissus conjonctifs de soutien, les problèmes de reproduction (troubles hormonaux) et la survenue de cancers du sein. Le peu de taux de suivi ainsi que d'autres limites de ces études peuvent restreindre l'interprétation des données et empêcher la détection de complications très rares.

V. Interaction des prothèses macrotexturées Biocell Style 410 avec leur environnement

1. Présentation de la prothèse anatomique Style 410

Nous nous sommes intéressés aux prothèses Style 410 car ce sont les prothèses anatomiques de Mcghan. La macrotexture Biocell et l'effet « velcro » qu'elle induit a, pour nous, un réel intérêt dans le cadre des prothèses anatomiques pour diminuer leur rotation et/ou leur malposition. La macrotexture a peu d'intérêt pour les prothèses rondes car leur rotation n'induit pas de conséquences chirurgicales.

En 1993, Mcghan/Inamed (Inamed Corp. Santa Barbara, Californie) et Tebbets ont commercialisé en Europe la prothèse Style 410 (66). Ces prothèses sont basées sur un rapport de hauteur (première lettre majuscule du modèle) et de projection (deuxième lettre majuscule du modèle), dont chacune peut être faible (« *low* »), modérée (« *moderate* ») ou forte (« *full* »). Cela aboutit à un panel de neuf modèles différents dits anatomiques car la projection maximale de chaque implant se situe dans le pôle inférieur de la prothèse (*Figure 5*).

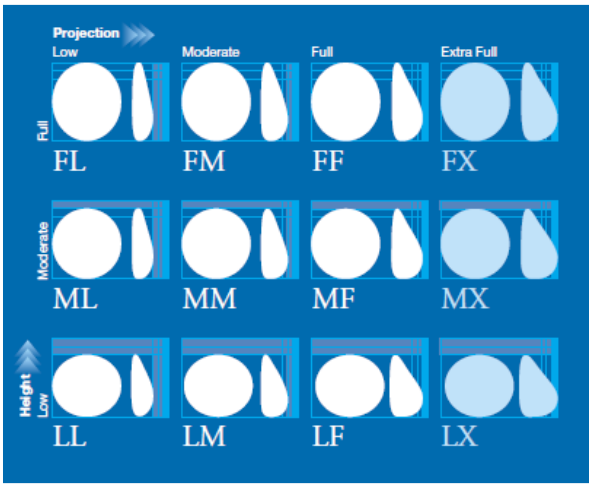

Figure 5. Modèles des prothèses anatomiques Style 410

Advanced systems for plastic & reconstructive surgery, McGhan product catalogue

Le choix de la prothèse se fait en mesurant, sur la patiente debout, bras le long du corps, la largeur et la hauteur de la base mammaire. On apprécie également l'épaisseur du revêtement cutanéo-graisseux. Un système d'abaque permet de choisir le modèle d'implant se rapprochant le plus de ces mesures ; la projection est alors déterminée en fonction des désirs de la patiente (en esthétique) ou de la projection du sein controlatéral (en reconstruction).

Chaque prothèse présente sur la surface de son enveloppe des repères visuels et tactiles permettant de pouvoir la placer en bonne position par une voie d'abord réduite. Il existe trois repères postérieurs placés en triangulation et deux repères antérieurs sur le pôle inférieur de l'implant et qui doivent se trouver dans un alignement vertical, preuve de la bonne position de la prothèse (67). Dans le cadre des prothèses Style 410, nous retrouvons, sur la face postérieure, un patch lisse sur lequel sont indiquées les caractéristiques de l'implant.

2. Caractéristiques du gel prothétique

Les prothèses Style 410 sont remplies de gel de silicone. Le gel de silicone utilisé dans les prothèses mammaires est labélisé **« cohésif »** depuis les années 1980 (68) bien que ce terme ne soit employé que depuis quelques années seulement pour caractériser un gel de silicone dont les propriétés sont plus solides et la consistance moins liquide que les gels utilisés auparavant. Peters et al (69) ont initialement décrit 3 générations d'implants en silicone mais cette analyse a été affinée par Maxwell et Baker qui ont, finalement, **décrit 5 générations d'implants** (70) en fonction de la cohésivité de leur gel (*Figure 6*).

Generation	Years	Shell Thickness (mm)	Gel	Internal Barrier Lining	Shaped
First	1963–1972	0.75	Thick	No	No
Second	1972–1980	0.13	Thin	No	No
Third	1981 onward	0.28–0.30	Thick	Yes	No
Fourth	1993 onward	0.5	More cohesive, form-stable	Yes	No
Fifth	1993 onward	0.075–0.75	Highly cohesive, form-stable	Yes	Yes

Figure 6. Générations d'implants prothétiques

Bradley Calobrace M, Caprizi PJ. The biology and evolution of cohesive gel and shaped implants. Plast Reconstr Surg. 2014;134(1s):6–11.

Les prothèses Style 410 font partie des implants de **4ème génération** : leur gel est plus cohésif et la perspiration de ce gel à travers les parois de la prothèse est moins importante que celle des générations antérieures. Toutes les générations de prothèses sont réalisées à partir du polydimethylsiloxanes (PDMS), un groupe de polymères qui constituent la colonne vertébrale de la silice-oxygène ; ils sont également à l'origine des différents degrés de consistance et de cohésivité du gel en fonction du nombre de *cross-linking* de la silicone. En effet, plus le nombre de *cross-linking* augmente, et plus le gel est ferme, cohésif et par conséquent, l'implant stable (*Figure 7*).

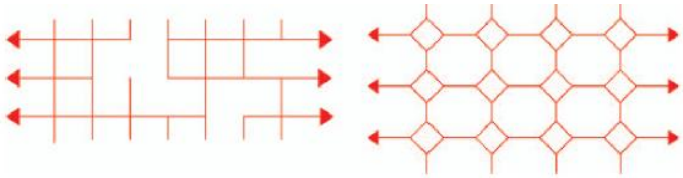

Figure 7. L'architecture structurale et l'augmentation du nombre de cross-linking font que la structure à droite est plus cohésive que la gauche

Weum S, Weerd L de, Kristiansen B. Form stability of the Style 410 anatomically shaped cohesive silicone gel-filled breast implant in subglandular breast augmentation evaluated with magnetic resonance imaging. Plast Reconstr Surg. 2011;127(1):409–13.

L'augmentation de la cohésivité présente plusieurs avantages. Tout d'abord, la prothèse garde une **forme plus stable** indépendamment de la position du sein (*Figure 8*) et des forces de pression sur l'implant (2) : la projection maximale reste au niveau du pôle inférieur de la prothèse mais le pôle supérieur ne se vide pas (aspect plus naturel du sein). Elle permet également d'avoir un « toucher » plus naturel du sein. De même, cette cohésivité permet de diminuer les modifications de formes de l'implant par stabilité du gel de silicone (**respect de l'intégrité** de la prothèse) ainsi que d'augmenter la résistance aux forces de traction (2) et de diminuer ces mêmes forces de traction sur la paroi prothétique (71).

Par conséquent, elle permet de **diminuer l'apparition de plis prothétiques** (favorisés par la macrotexture) à l'origine de ruptures prothétiques (72) : la cohésivité des Style 410 permet, en théorie, de diminuer le taux de rupture. Ceci explique aussi, qu'en cas de rupture prothétique, il peut n'exister aucun signe clinique : le gel de silicone reste confiné au sein de la prothèse et cela malgré la brèche de

la paroi. De ce fait, l'explantation prothétique est plus simple et la loge est moins souillée par le gel de silicone; cependant, dans certains cas, seule une IRM pourra confirmer une rupture prothétique infra-clinique (73).

Figure 8. Stabilité de la forme de l'implant de gauche par rapport à celui de droite (gel plus cohésif)

Weum S, Weerd L de, Kristiansen B. Form stability of the Style 410 anatomically shaped cohesive silicone gel-filled breast implant in subglandular breast augmentation evaluated with magnetic resonance imaging. Plast Reconstr Surg. 2011;127(1):409–13.

Kinney et al. (74) ont analysé 4 données sur les prothèses Style 410 : l'élasticité du gel (possibilité du gel à retrouver sa forme initiale), le niveau de compression de fracture du gel (résistance à la déformation permanente du gel), la cohésion gel/paroi de la prothèse lors de la compression prolongée et l'analyse morphologique des gels de silicone. Les prothèses Styles 410 présentent un gel de silicone **élastique et résistant** (*Figures 9 et 10*) avec une paroi permettant **peu de perspiration du gel** malgré une force de compression importante (*Figure 11*).

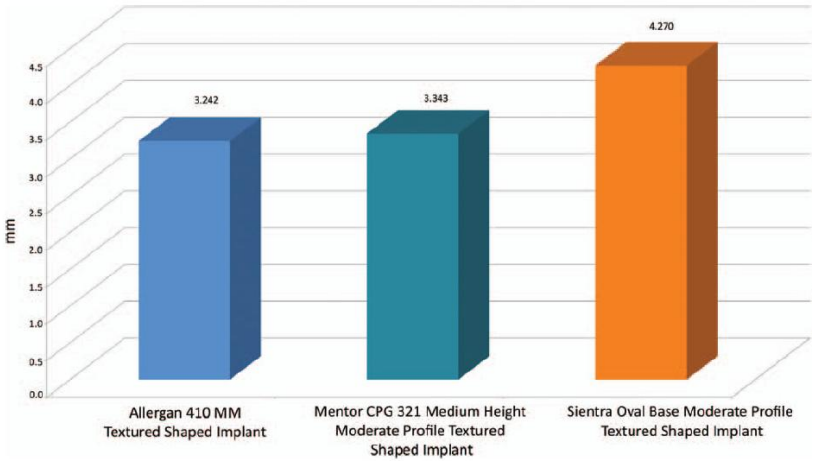

Figure 9. Elasticité du gel

Kinney B, Jeffers L, Ratliff G, Carlisle D. Silicone gel breast implants: science and testing. Plast Reconstr Surg. 2014;134(1 Suppl):47s – 56s.

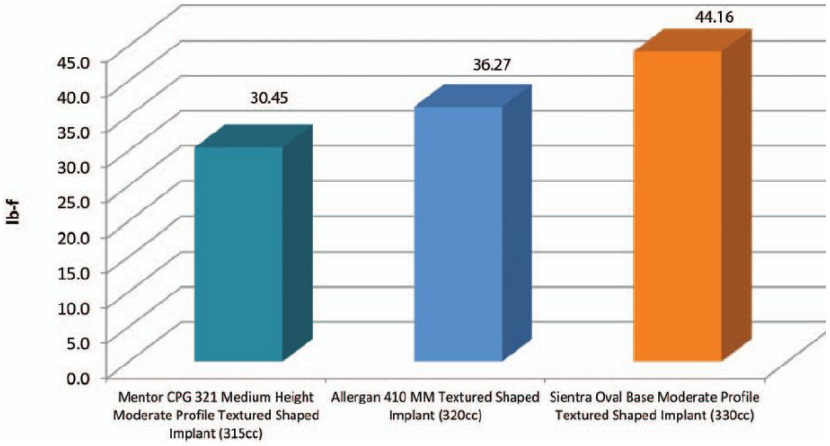

Figure 10. Résistance du gel à une force de compression (jusqu'à la fracture du gel)

Kinney B, Jeffers L, Ratliff G, Carlisle D. Silicone gel breast implants: science and testing. Plast Reconstr Surg. 2014;134(1 Suppl):47s – 56s.

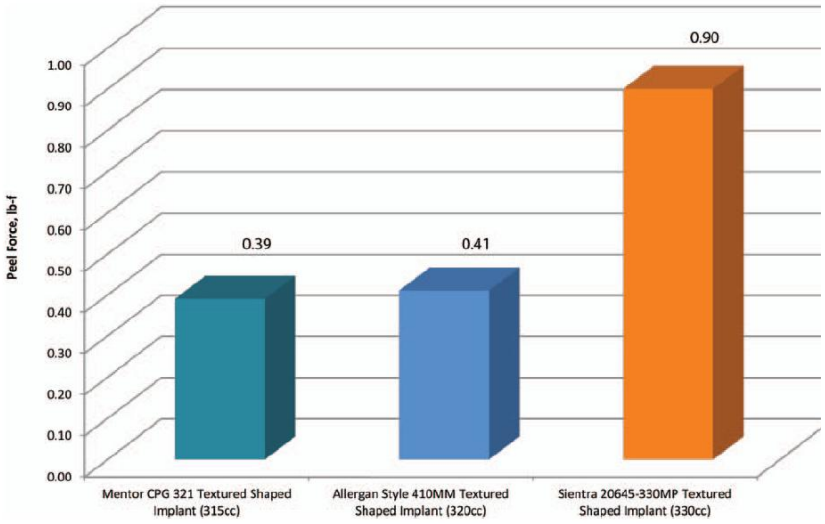

Figure 11. Force nécessaire pour extravaser le gel au travers de la paroi

Kinney B, Jeffers L, Ratliff G, Carlisle D. Silicone gel breast implants: science and testing. Plast Reconstr Surg. 2014;134(1 Suppl):47s – 56s.

Malgré sa cohésivité importante, la prothèse Style 410 reste néanmoins une prothèse « soft » car il est important pour les laboratoires de jouer sur la balance cohésivité/stabilité/douceur de l'implant. Weum et al. (73) ont démontré, à l'aide de reconstruction IRM, que, malgré tout, il existait une légère déformation de l'implant en position debout et que le terme de « *form stable implant* » n'était tout à fait approprié.

Les variations sur la sensation de l'implant ne sont pas seulement causées par le gel de silicone mais sont secondaires à d'autres facteurs comme le volume-ratio, l'élasticité de la paroi, la texture, l'interaction de l'implant avec son enveloppe….

3. Caractéristiques de l'enveloppe prothétique

3.1 Couches de silicone et texturation

Dès 1981, *l'American Society for Testing and Materials* a mis en place des normes de fabrication pour les implants mammaires. Ces normes sont en grande partie reprises dans la norme CE, la prothèse mammaire étant qualifiée de « produit médical passif au risque moyen ». La biocompatibilité, les qualités mécaniques de l'enveloppe et des soudures, la continence des valves, les modes de stérilisation, d'emballage, d'étiquetage et de notice entrent en compte pour l'obtention des agréments. Cependant, aucune directive ne concerne la formation de la texturation si ce n'est de ne pas altérer les autres propriétés de la prothèse. Ceci a permis aux laboratoires de concevoir différentes conceptions de texturation.

La paroi de la prothèse Style 410 est constituée de 7 couches d'élastomère de silicone appliquées les unes sur les autres. Ces appositions de couches de silicone constituent une véritable barrière et diminuent voire empêchent la diffusion du gel de silicone au travers de la paroi de l'implant (*Figure 12*).

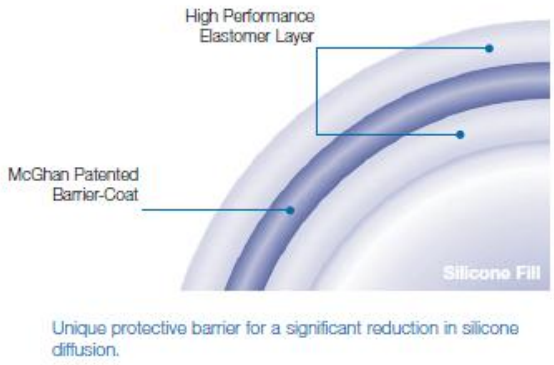

Figure 12. Superposition de différentes couches de silicone permettant ainsi de réduire la diffusion du gel de silicone

Advanced systems for plastic & reconstructive surgery, McGhan product catalogue

La texturation des prothèses Style 410 (macrotexture Biocell) est obtenue par empreinte de cristaux sur la couche externe d'élastomère. Cette empreinte est réalisée après cuisson de 2 à 5 couches d'élastomère sur une dernière couche externe non encore réticulée. Le laboratoire Mcghan texturait ses prothèses avec des cristaux de sel. Après réticulation de sept couches de silicone, une couche externe de trempage est appliquée sur l'enveloppe déjà cuite. L'ensemble est posé avec une légère pression sur un lit de cristaux de sel calibrés de petite taille. Les prothèses sont ensuite

remises au four ; après quoi elles sont démoulées et plongées dans un bain d'eau pour dissoudre les cristaux. Ce procédé de fabrication augmente la profondeur des dépressions en créant un léger rebord irrégulier. Cependant, dans le cadre de la texturation Biocell, une dernière couche de silicone est passée avant la cuisson. Un brossage élimine le film superficiel et permet la dissolution des cristaux dans le bain de trempage après démoulage. La profondeur des dépressions est augmentée avec un rebord surélevé important.

Ce procédé de texturation est à l'origine de caractéristiques typiques à la macrotexture Biocell. En 2000, Danino et al. (75) ont analysé la surface d'une prothèse macrotexturée Biocell au microscope électronique à balayage (MEB). La surface des prothèses macrotexturées Biocell présentait de nombreuses dépressions dont la taille et la profondeur étaient irrégulières. Le diamètre des pores était de 600 à 800 µm pour une profondeur de 150 à 200 µm (*Figures 13 et 14*). Il existait un rebord surélevé de 70 à 90 µm autour de chacune de ces dépressions ce qui augmentait la profondeur totale de chaque dépression. La distribution de ces pores était aléatoire sur la surface de la prothèse ; la densité était élevée avec huit dépressions pour 1,5 mm2. Cette texturation était à l'origine d'une poussée cellulaire dans les pores de la prothèse à l'origine d'une adhésion forte appelée effet « velcro ». L'étude de Danino et al (75) a permis de conclure à l'existence d'un seuil de profondeur critique des dépressions sur la prothèse pour avoir une réponse capsulaire en négatif (*Figure 15*). Seules les macrotextures Biocell et CUI de Mcghan sont à l'origine de cet effet velcro.

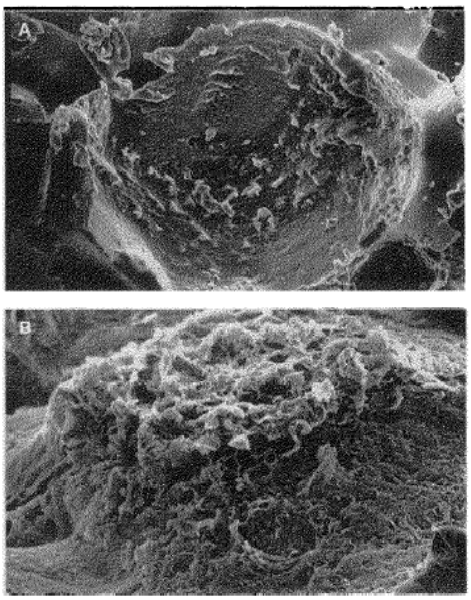

Figure 13. **A** : Pore de la prothèse Biocell, **B** : Plot capsulaire

Danino A, Rocher F, Blanchet-Bardon C, Revol M, Servant J-M. Etude au microscope électronique à balayage des surfaces des implants mammaires à texturation poreuse et de leurs capsules. Description de l'effet "velcro" des prothèses à texuration poreuse. Ann Chir Plast Esthétique. 2001;46:23–30.



Figure 14. Aspect de la macrotexture Biocell au MEB

Danino A, Rocher F, Blanchet-Bardon C, Revol M, Servant J-M. Etude au microscope électronique à balayage des surfaces des implants mammaires à texturation poreuse et de leurs capsules. Description de l'effet "velcro" des prothèses à texuration poreuse. Ann Chir Plast Esthétique. 2001;46:23–30

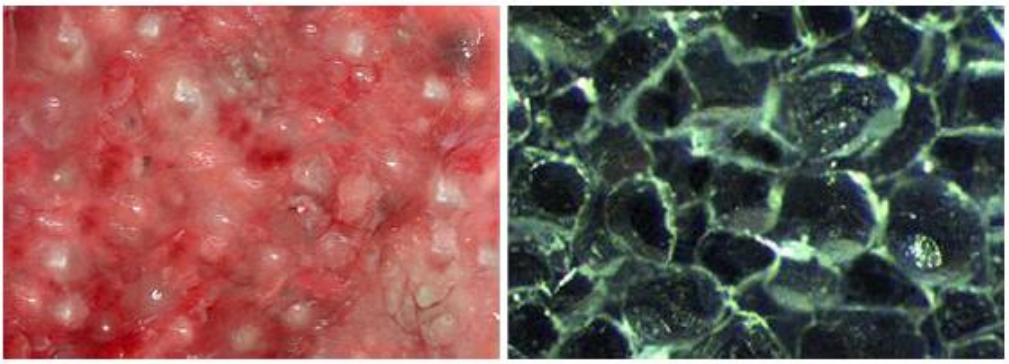

Figure 15. Capsule en miroir ; réponse capsulaire en négatif

Danino A, Rocher F, Blanchet-Bardon C, Revol M, Servant J-M. Etude au microscope électronique à balayage des surfaces des implants mammaires à texturation poreuse et de leurs capsules. Description de l'effet "velcro" des prothèses à texuration poreuse. Ann Chir Plast Esthétique. 2001;46:23–30

3.2 Modifications des propriétés chimiques de la silicone

Il existe des modifications des propriétés chimiques de la silicone, notamment au niveau de la paroi et de la capsule périprothétique. Comme nous l'avons vu précédemment, la texturation n'altère pas la silicone ou la paroi de l'implant. L'évolution et les réactions de la silicone en fonction du temps diffèrent en fonction des différents implants et de leurs nombreuses propriétés : variabilité des réactions polymériques, identité de l'élastomère utilisé…

Persichetti et al. (76) ont étudié les modifications des propriétés chimiques de la silicone au niveau de la paroi de l'implant et cela grâce à une étude spectroscopique. Il a été retrouvé que

l'absorption au niveau de la paroi des prothèses texturées était plus importante qu'au niveau de la paroi des prothèses lisses (*Figure 16*). Ce phénomène peut être rapporté à la technique de texturation même mais il souligne surtout l'accumulation de groupes polaires type silanols au niveau de l'enveloppe prothétique. Ces silanols, probablement secondaires au stress dû à la présence de matériel étranger, augmentent l'attraction électrostatique de certaines molécules chargées comme les aminocarboxyl-sulfates et les groupes de phosphates. Ces groupes sont à l'origine de cascades biochimiques inflammatoires (fibronectine, fibroblastes) dans la capsule péri-prothétique (77). Les silanols forment des liens hydrogène avec les autres molécules et confèrent ainsi des propriétés hydrophiles à la silicone au sein d'une surface hydrophobe (78). Ces propriétés hydrophiles au sein de la paroi hydrophobe entraînent une diminution de la coagulation au contact de la prothèse (ces troubles de la coagulation étant possiblement une des causes des séromes tardifs).

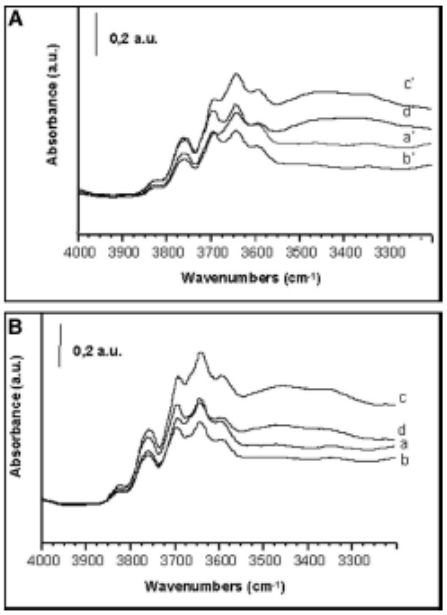

FIGURE 4. A, Spectra of group A (smooth implants). B, Spectra of group B (textured implants).

Figure 16. Etude spectroscopique soulignant l'absorption plus importante des prothèses texturées par rapport aux prothèses lisses.

Persichetti P, Tenna S, Delfino S, Abbruzzese F, Trombetta M, Scuderi N. Textured and smooth breast implants: is there a difference in the chemical structure of silicone? An analysis with Fourier Transformation infrared and attenuated total reflectance spectroscopy. Ann Plast Surg. 2011;63(4):373–7

L'ensemble des réactions inflammatoires autours des prothèses mammaires, et en général tout corps étranger en silicone, souligne la biotolérabilité et la biodurabilité de la silicone elle-même (79). De nombreux auteurs ont analysé la dégradation de la silicone et notamment Birkefeld et al. (80) qui, en 2004, ont montré qu'avec le temps, cette dégradation était à l'origine d'une migration des molécules de bas poids moléculaire et des chaînes polymériques linéaires du gel vers l'enveloppe. Cette migration des molécules de bas poids moléculaires vers la paroi de l'implant augmente les réactions inflammatoires (80).

L'importance des modifications de ces propriétés chimiques de la silicone souligne l'interactivité qu'il existe entre le gel, l'enveloppe prothétique et la capsule périprothétique. Il est important de connaître cette interactivité pour comprendre les différentes complications des prothèses macrotexturées.

3.3 Frictions et caractéristiques mécaniques de l'implant – Effet « velcro »

La texturation, et plus particulièrement la macrotexturation, est à l'origine de contraintes mécaniques de la paroi prothétique avec l'environnement capsulaire. Derby et al. (81) ont noté que la texturation diminuait le taux de rotation et de malposition de la prothèse grâce à une augmentation de la **friction** entre la paroi prothétique et les tissus environnants. Le concept de « **coefficient de friction** » mentionné par Bengston (71) est très important car les implants macrotexturés présentent un coefficient de friction plus important que les implants lisses. La friction *(f)* est égale au coefficient de friction *(μ)* multiplié par la force *(n)* exercée entre deux objets *(f=μn)* (82). Ce coefficient de friction est dépendant du matériel utilisé (exemples : la glace sur la glace ont un coefficient de friction faible alors que le caoutchouc contre le ciment vont avoir un coefficient important). Des études diligentées par les laboratoires pharmaceutiques ont déterminé les coefficients de frictions pour les prothèses texturées et lisses de Mentor, Allergan et Sientra (83). Quel que soit le laboratoire, toutes les prothèses texturées présentaient un coefficient de friction statistiquement plus important que les prothèses lisses (*Figure 17*). Les prothèses macrotexturées sont plus rugueuses et diminuent ainsi le taux de rotation

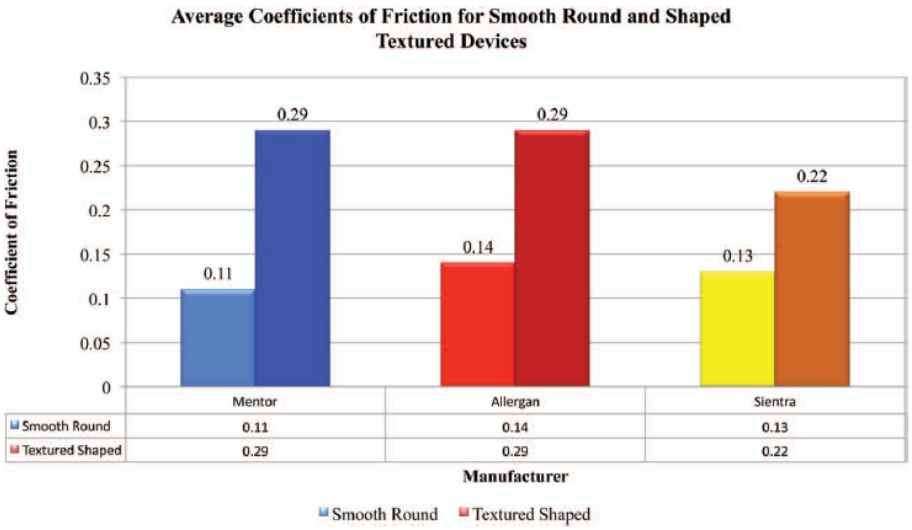

Figure 17. Coefficient de friction des prothèses lisses et texturées des laboratoires Sientra, Mentor et Allergan

Derby B-M, Codner M-A. Textured silicone breast implant used in primary augmentation: core data update and review. Plast Reconstr Surg. 2015;135(1):113–24.

Il est intéressant de noter que le volume de l'implant texturé va influencer ce coefficient de friction. En effet, plus l'implant est petit et plus le coefficient de friction est grand : ceci peut être expliqué par l'augmentation de la densité des pores (*Figure 18*)

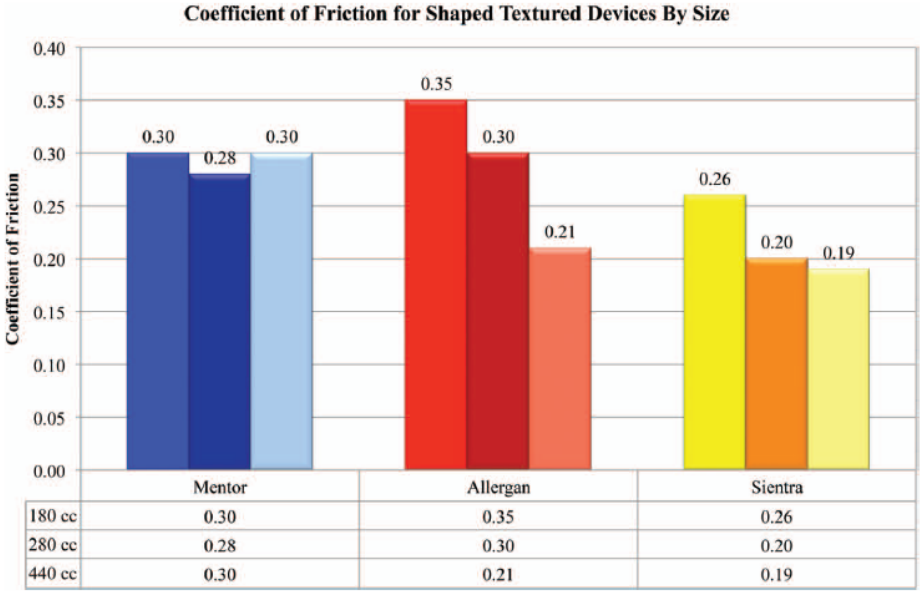

Figure 18. Augmentation du coefficient de friction si prothèses de petit volume (pour Sientra et Allergan)

Derby B-M, Codner M-A. Textured silicone breast implant used in primary augmentation: core data update and review. Plast Reconstr Surg. 2015;135(1):113–24

La macrotexture Biocell permet un effet « velcro » de la prothèse : l'implant va adhérer à la capsule périprothétique grâce notamment à une pousse cellulaire au sein des plots capsulaires. Dès lors, la surface de l'implant et la capsule ne font plus qu'un. Raso et al. (84) ont démontré le développement d'une métaplasie synoviale dans les capsules de certaines prothèses mammaires. Del Rosario et al. (85), dans une étude histologique de 15 cas, rapportaient l'absence de métaplasie synoviale des capsules autour des prothèses Biocell, alors que cette métaplasie existait pour les capsules de nombreuses autres prothèses (85) : cette observation soulignait l'absence de micromouvements avec la texturation de type Biocell. L'effet « velcro » se caractérise au niveau ultrastructural par une concordance des plots sur la capsule périprothétique avec les pores sur la surface de la prothèse. Ceci aboutit à une plus grande stabilité de la prothèse, stabilité notamment recherchée en reconstruction mammaire.

Il est intéressant de noter que la paroi postérieure des prothèses Style 410 présente un patch lisse sur lequel sont notées les caractéristiques de la prothèse. Dans le cadre des doubles capsules, la paroi interne de la double capsule ne va pas adhérer à ce patch lisse (86), soulignant ainsi l'absence d'effet « velcro » à ce niveau (*Figure 19*).

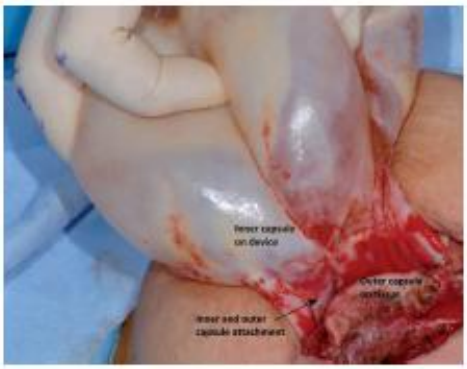

Figure 19. Absence d'effet velcro au niveau du patch lisse postérieur

Maxwell P, Brown M, Oefelein M, Kaplan H, Hedén P. Clinical considerations regarding the risks and benefits of textured surface implants and double capsule. Plast Reconstr Surg. 2011;128(2):593–5

L'augmentation du coefficient de friction et l'effet « velcro » sont des facteurs permettant une meilleure accroche de l'implant aux structures adjacentes, diminuant ainsi les micromouvements et, en théorie, le taux de coque périprothétique. Ces facteurs vont probablement influencer une inflammation locale, des contraintes mécaniques sur les différentes parois (prothèse et capsule) et être à l'origine de complications telles que les séromes tardifs et/ou les doubles capsules. Maxwell, en 1992, a constaté une production de sérosités très accrue avec l'implant Biocell (87). Barone et al. ont confirmé cette observation dans leur étude chez le lapin (88). Cependant, aucune étude n'a étudié la force nécessaire qui doit être appliquée pour « décrocher » une prothèse macrotexturée de sa capsule. Les **conditions biodynamiques** des prothèses macrotexturées Biocell sont abordées dans le chapitre 5 de la thèse.

4. Relations entre gel et enveloppe prothétique

Moyer et al. (89) ont étudié les effets du « bleeding » sur les coques périprothétiques. Pour cela, ils ont mis en place une étude in-vivo chez l'animal et ont comparé à 1 et 3 mois le *bleeding* (suintement du gel de silicone à travers la paroi de la prothèse) des différents implants en fonction de leur génération. Il est intéressant de noter qu'il existe une relation dose-dépendante entre le *bleeding* et la compliance capsulaire (*Figure 20*) et que ceci est indépendant de la cohésivité du gel (*Figure 21*). En effet, les capsules les plus dures sont les capsules entourant les implants de seconde génération ; les plus souples sont celles entourant les implants de 3ème et 4ème générations non rompus. Il existe également une corrélation entre dureté de la capsule et *bleeding* ($p<0,05$) : plus la capsule est dure et plus le *bleeding* est important. En effet, les forces exercées sur l'implant augmentent en fonction du stade de contraction capsulaire (présence d'α smooth-actin). La force nécessaire à l'extravasation du gel de silicone à travers la paroi prothétique est plus importante pour les implants Sientra que pour les Style 410 d'Allergan (*Figure 11).*

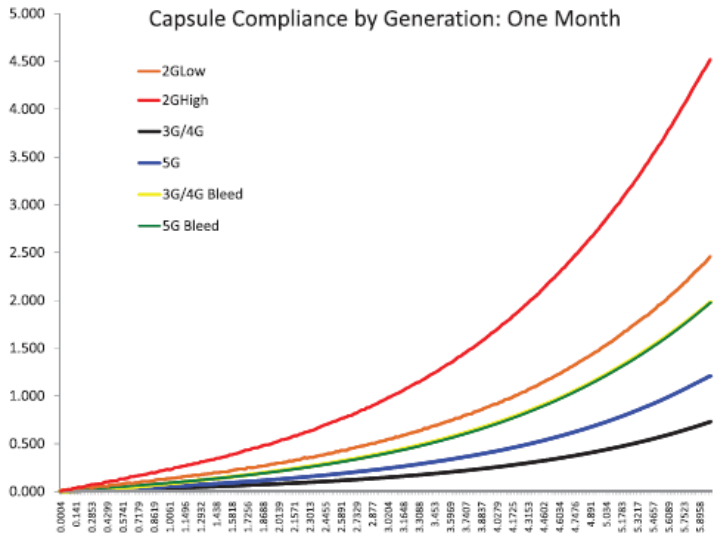

Figure 20. Compliance capsulaire des implants de toutes les générations à 1 mois

Moyer H, Ghazi B, Losken A. The effect of silicone gel bleed on capsular contracture: a generational study. Plast Reconstr Surg. 2012;130(4):793–800

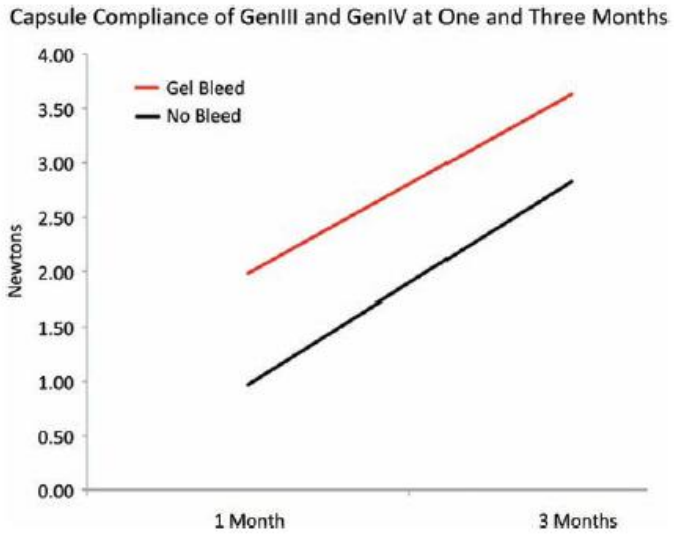

Figure 21. Compliance capsulaire des implants de 3ème et 4ème génération à 1 et 3 mois

Moyer H, Ghazi B, Losken A. The effect of silicone gel bleed on capsular contracture: a generational study. Plast Reconstr Surg. 2012;130(4):793–800

5. Caractéristiques de la capsule périprothétique

L'introduction d'un corps étranger dans l'organisme provoque une réaction inflammatoire physiologique (87). La réponse capsulaire dépend de facteurs variés liés à la forme de l'implant, à sa nature chimique, à son contenu (gel de silicone ou sérum physiologique) et à la morphologie de sa surface (90). Raso et al. ont également mis en évidence des variations individuelles de la réponse du tissu mésenchymateux à la mise en place de prothèses mammaires (84). Taylor et Gibbons ont fixé à

18 semaines en moyenne la maturation de la capsule autour d'un implant (91). Dans certains cas, la capsule peut s'épaissir et se rétracter : c'est la rétraction capsulaire (ou coque périprothétique). Deux classifications existent : la classification clinique de Baker et le score histologique de Wilflingseder (*Figure 22*). Il existe une réelle concordance entre ces deux classifications (92).

Grade	Baker	Wilfingseder
1	Implant shell not palpable and not visible	Thin and uncontracted capsule
2	Implant shell slightly firm, but not visible	"Constrictive fibrosis," no giant cells
3	Implant shell clearly firm and implant visible	"Constrictive fibrosis," giant cells present
4	Implant shell very firm, implant dislocation and deformation	Inflammatory cells, foreign body granulomas, neovascularization, neuromas possible

Figure 22. Classification clinique de Baker et score histologique de Wilflingseder

Poeppl N, Schreml S, Lichtenegger F, Lenich A, Eisenmann-Klein M, Prantl L. Does the surface structure of implants have an impact on the formation of a capsular contracture? Aesthetic Plast Surg. 2007;31:133–9

Il est important de connaître les différentes caractéristiques de la capsule périprothétique des prothèses macrotexturées Style 410 pour comprendre la physiopathologie des complications retrouvées avec ces mêmes implants.

5.1 Aspect histologique et ultrastructure architecturale de la capsule et/ou de la coque périprothétique

La capsule qui se forme autour des prothèses macrotexturées Style 410 présente des caractéristiques bien définies. La capsule périprothétique est constituée de différentes couches avec notamment une couche interne au contact de la prothèse, une couche moyenne et une couche externe (93). Dans le cadre des coques périprothétiques, le nombre de ces couches peut aller jusqu'à 5.

La couche interne au contact de la prothèse macrotexturée Biocell va présenter un **effet miroir** : la capsule se développe en négatif sur la paroi macrotexturée de la prothèse. Cet aspect de capsule en miroir, retrouvé par Danino et al. (75) corrobore celui de Barone et al. chez le lapin (88). Cet aspect est obtenu grâce à la taille des pores spécifiques de la macrotexture de Mcghan (Biocell et CUI). En effet, la taille des pores permet une poussée cellulaire au sein de ces pores. De nombreuses études ont montré l'importance de la taille des pores sur la poussée du tissu environnant. Bakker et al. (94), dans une étude sur les membranes tympaniques artificielles, définissaient l'existence d'une taille critique des pores de quatre élastomères pour avoir une poussée de tissu fibreux au sein du pore. Il en est de même pour Drubaix et Muller-Mai (95) qui ont défini des tailles de pores minimales pour obtenir une poussée du tissu fibreux dans des polymères variés. L'étude de Danino et al. (75) a permis de conclure à l'existence d'un seuil de profondeur critique des dépressions sur la prothèse pour avoir une réponse capsulaire en négatif : ce seuil est atteint par la macrotexture Biocell.

Il est également intéressant de noter la présence de cellules sanguines dans les capsules des prothèses Biocell de Mcghan avec de nombreuses hématies témoignant d'un développement vasculaire important de ces capsules (75). Une analyse au MEB avec un grossissement de x7500 (75) a

retrouvé des particules sphériques de l'ordre du micron : ces particules correspondaient à des sphères de silicone arrachées à la paroi prothétique, témoignant de l'intensité de l'adhérence de la prothèse à sa capsule (*Figure 23*)

Figure 23. Particule de silicone retrouvée sur la capsule de prothèse Biocell au MEB x7500

Danino A, Rocher F, Blanchet-Bardon C, Revol M, Servant J-M. Etude au microscope électronique à balayage des surfaces des implants mammaires à texturation poreuse et de leurs capsules. Description de l'effet "velcro" des prothèses à texuration poreuse. Ann Chir Plast Esthétique. 2001;46:23–30

Bien que Del Rosario et al. (85) aient conclu à l'absence de métaplasie synoviale autour des prothèses macrotexturées Biocell, Wyatt LE et al. (96) ont retrouvé la présence d'une **métaplasie synoviale** dans 100% des capsules entourant les prothèses Biocell entre 0 et 5 ans post-opératoires (*Figure 24*). Ce taux passait à 79% après 5 ans. Pour Bassetto et al. (97), cette métaplasie synoviale avait tendance à diminuer voire à disparaitre en fonction de l'âge de la prothèse. Il existait également une **hyperplasie villeuse** (ondulations de surface) dans près de 63% des capsules périprothétiques des macrotexturées (*Figure 25*)

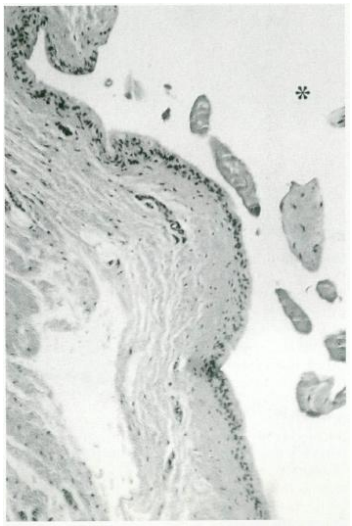

Figure 24. Métaplasie synoviale de la capsule entourant les prothèses macrotexturées Biocell

Wyatt L, Sinow J, Wollman J, Sami D, Miller T. The influence of time on human breast capsule histology: smooth and textured silicone-surfaced implants. Plast Reconstr Surg. 1998;102(6):1922–31

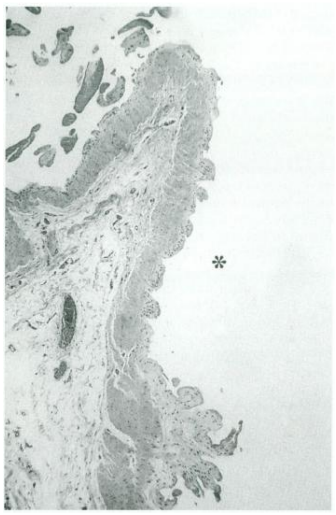

Figure 25. Hyperplasie villeuse retrouvée sur la capsule au contact des prothèses macrotexturées Biocell

Wyatt L, Sinow J, Wollman J, Sami D, Miller T. The influence of time on human breast capsule histology: smooth and textured silicone-surfaced implants. Plast Reconstr Surg. 1998;102(6):1922–31

La présence de **corps étrangers** est retrouvée au niveau de ces capsules. Pour Wyatt et al. (96), ces corps étrangers étaient retrouvés dans 50% des cas entre 0 et 5 ans, alors qu'après 5 ans, leur présence était de 93%. Ces corps étrangers étaient beaucoup moins fréquents au niveau des capsules au contact des prothèses lisses (41% après 5 ans). La différence était statistiquement significative ($p<0.01$). Ces corps étrangers étaient essentiellement des sphères de silicone arrachées à la prothèse. Ces corps étrangers entraînaient par conséquent des réactions inflammatoires localisées avec la formation de **granulomes** (*Figure 26*) : après 5 ans, 79% des capsules au contact des prothèses macrotexturées présentaient un granulome contre 19% des capsules au contact des prothèses lisses ($p<0.01$). Pour Bassetto et al. (97), le nombre de corps étrangers et, par conséquent, de granulomes augmente avec l'âge de la prothèse.

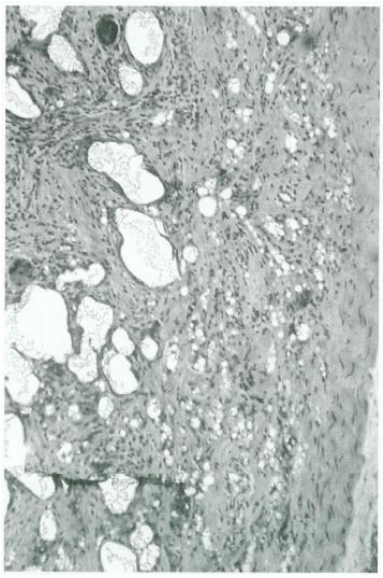

Figure 26. Granulomes réactionnels au corps étrangers (silicone) dans le cadre des capsules au contact des prothèses macrotexturées Biocell

Wyatt L, Sinow J, Wollman J, Sami D, Miller T. The influence of time on human breast capsule histology: smooth and textured silicone-surfaced implants. Plast Reconstr Surg. 1998;102(6):1922–31

Dans une étude d'analyse de la capsule au MEB, Rubino et al. (93) ont confirmé l'aspect en miroir de la capsule au contact de la prothèse macrotexturée Biocell avec un aspect irrégulier et des dépressions en forme de cratère (*Figure 27*). Ils ont également retrouvé de nombreuses hématies, soulignant ainsi l'importante vascularisation de ces capsules. Par un travail de digestion par le NaOH, ils ont « disséqué » la couche interne de la capsule et mis en exergue la vascularisation de celle-ci (*Figure 28*)

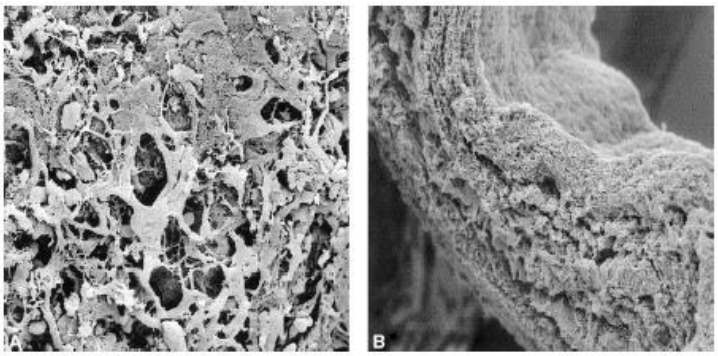

Figure 27. Aspect de « cratères » au niveau de la couche interne de la capsule au contact des prothèses macrotexturées Biocell

Rubino C, Mazzarello V, Farace F, D'Andrea F, Montellz A, Fenu G, et al. Ultrastructural anatomy of contracted capsules around textured implants in augmented breasts. Ann Plast Surg. 2001;46(2):95–102

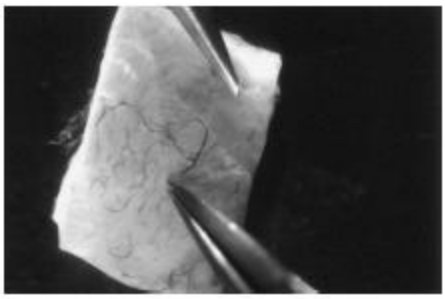

Figure 28. Couche vasculaire mise en évidence par une digestion de la capsule au NaOH

Rubino C, Mazzarello V, Farace F, D'Andrea F, Montellz A, Fenu G, et al. Ultrastructural anatomy of contracted capsules around textured implants in augmented breasts. Ann Plast Surg. 2001;46(2):95–102

La capsule périprothétique au contact des prothèses Style 410 présente donc, au final, plusieurs couches, une image en miroir de sa couche la plus superficielle, une vascularisation importante, une hyperplasie villeuse, une métaplasie synoviale pour certains auteurs ainsi que de nombreux corps étrangers à l'origine de granulomes inflammatoires réactionnels.

5.2 Architecture collagénique et forces de contraction

La capsule présente donc plusieurs couches. Dans le cadre des prothèses macrotexturées Biocell, l'orientation des fibres de collagène varie en fonction des niveaux de couches (93). La couche de collagène la plus **superficielle** présente une **architecture anarchique** avec des fibres de collagène dans toutes les directions : cette anarchie architecturale est causée par la macrotexture Biocell elle-même. Plus on s'éloigne de la prothèse macrotexturée et plus les fibres de collagène retrouvent une **architecture longitudinale** pour retrouver un aspect complètement longitudinal au niveau de la **paroi externe** (93). Les directions des fibres de collagène changent cependant entre chaque couche. Cette orientation variée des fibres de collagène est également visible au sein même de la couche moyenne (*Figure 29*). Ceci est assez bien représenté par un schéma dit « vue d'artiste », extrait d'un article de Rubino et al (*Figure 30*).

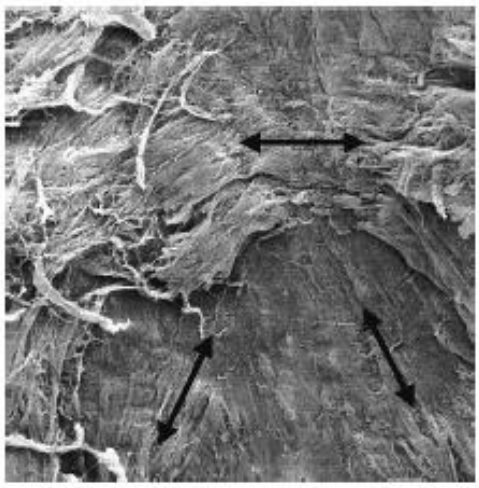

Figure 29. Variation de l'orientation des fibres de collagène au niveau de la couche moyenne de la capsule au contact de la macrotexture (MEB x500)

Rubino C, Mazzarello V, Farace F, D'Andrea F, Montellz A, Fenu G, et al. Ultrastructural anatomy of contracted capsules around textured implants in augmented breasts. Ann Plast Surg. 2001;46(2):95–102

Figure 30. Vue d'artiste représentant les différents niveaux de couches et leur structure dans le cadre des coques péri-prothétiques (prothèses texturées)

Rubino C, Mazzarello V, Farace F, D'Andrea F, Montellz A, Fenu G, et al. Ultrastructural anatomy of contracted capsules around textured implants in augmented breasts. Ann Plast Surg. 2001;46(2):95–102

Les capsules au contact des prothèses macrotexturées présentent une **diminution de collagène de type III** par rapport aux capsules entourant les prothèses lisses et en polyuréthane (98).

L'orientation de ces fibres de collagène va avoir des conséquences sur les forces/vecteurs de contraction et de traction. Les vecteurs de traction (ou résultante vectorielle) agissant sur la capsule sont un miroir des vecteurs produits par l'implant texturé mais dans la direction opposée. La force de contraction est exercée en fonction de la longueur de ce vecteur de traction. La résultante vectorielle de cette force de contraction diminue significativement proportionnellement à l'augmentation de la distance du centre de l'implant (99). Dans le cadre des implants Biocell, leur fermeté induit une courte force de contraction, essentiellement exercée en périphérie de l'implant : cette force est donc plus importante sur la paroi que sur le centre de la prothèse. Cependant, les résultantes vectorielles de longueurs égales mais de directions divergentes tendent à se neutraliser (100) ce qui évite, en théorie, la contracture capsulaire. De petits vecteurs apparaissent, connectés structurellement à l'existence d'une ouverture d'un diamètre critique supérieur à 150-µm (101). Les pores de la macrotexture Biocell sont dans cette configuration, de même que les prothèses entourées de polyuréthane.

Dans le cadre des capsules au contact des prothèses lisses, les fibres de collagène sont longitudinales : les **forces de traction sont alors longitudinales** et entraînent une rétraction capsulaire qui va venir comprimer la prothèse et générer une pression sur celle-ci (98). L'organisation architecturale anarchique des fibres de collagène dans le cadre des capsules texturées est à l'origine de forces de traction linéaires, de courtes longueurs mais divergentes (*Figure 31*). Ces **forces de traction perpendiculaires** à la prothèse viennent donc « casser » les forces de traction longitudinales et diminuent, en théorie, l'apparition des rétractions capsulaires (102). Il en est de même avec le polyuréthane mais les forces de traction sont, dans ce cadre-là, de longueur importante (*Figure 32*)

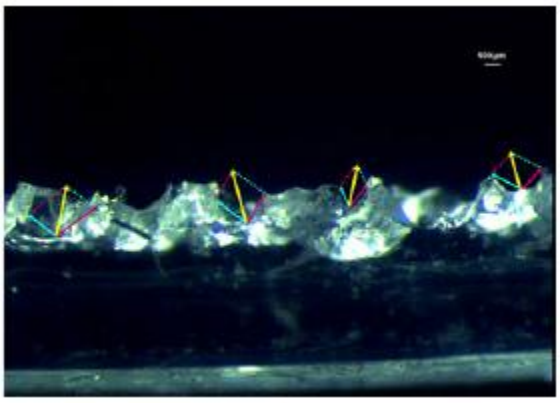

Figure 31. Forces de traction exercées sur la prothèse dans le cadre des prothèses macrotexturées Biocell : courtes longueurs, linéaires, perpendiculaires et de directions divergentes

Abramo A, Ribeiro-De-Oliveira V, Ledo-Silva M, Leonardo-De-Oliveira E. How texture-inducing contraction vectors affect the fibrous capsule shrinkge around breasts implants ? Aesthetic Plast Surg. 2010;34:555–60

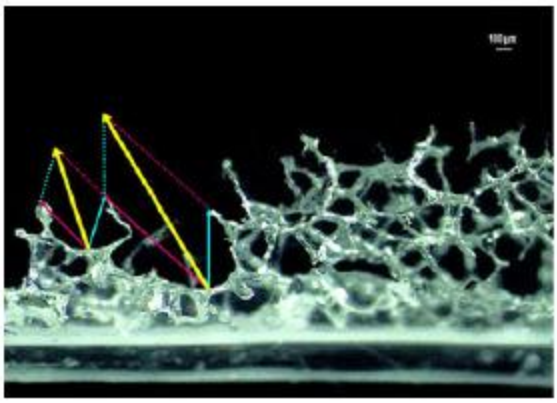

Figure 32. Forces de traction exercées sur la prothèse dans le cadre des implants avec du polyuréthane : longues, linéaires, perpendiculaires et de directions divergentes

Abramo A, Ribeiro-De-Oliveira V, Ledo-Silva M, Leonardo-De-Oliveira E. How texture-inducing contraction vectors affect the fibrous capsule shrinkge around breasts implants ? Aesthetic Plast Surg. 2010;34:555–60

Il est intéressant de noter que plus on s'éloigne du contact de la prothèse et plus les fibres de collagène retrouvent une architecture longitudinale avec, par conséquent, des forces de compression longitudinales : ceci peut expliquer, en partie, l'apparition de coques périprothétiques dans le cadre des prothèses macrotexturées. Dans le cadre des coques, il existe un épaississement important des fibres de collagène (103).

5.3 Activité fibroblastique

Bien évidemment, les fibroblastes adoptent également une orientation anarchique au contact de la macrotexture Biocell et perdent cette orientation linéaire visible dans le cadre des capsules au contact des implants lisses (104). De plus, les fibroblastes vont pouvoir se développer au sein des pores de la prothèse macrotexturée : ceci contribue également à une perte de la linéarité capsulaire. Ce développement « intra-prothétique » de la capsule est possible car la taille des fibroblastes (25µm) est inférieure à la taille des pores de la macrotexture Biocell (105).

La prolifération fibroblastique et la différenciation de ceux-ci ont un rôle majeur dans la contraction capsulaire. La transformation des fibroblastes en myofibroblastes est le résultat d'une expression excessive des *Transforming Growth Factor* (TGF)-β1 (106) et est à l'origine d'une hyperproduction de dépôts de matrice extracellulaire (MEC). Les myofibroblastes sont à l'origine de la sécrétion de l'*alpha smooth muscle actin* (αSMA), protéine à l'origine d'une hyper contraction des fibres de la capsule (107). Les cytokines, les molécules d'adhésion et autres composants de la matrice extracellulaire favorisent également cette différenciation en myofibroblastes. Cette hyper contraction entraîne par conséquent une augmentation des forces de contraction longitudinales sur l'implant et une perte de l'intégrité de la prothèse.

Seyhan et al (108) ont étudié l'activité fibroblastique dans le cadre des capsules au contact des prothèses macrotexturées et lisses. Le développement fibroblastique était plus long dans le cadre des capsules au contact de la macrotexture : il existait un véritable retard de la pousse des fibroblastes avec un temps jusqu'à 5 fois plus long. De même, les fibroblastes présentaient des aspects différents entre les deux types de capsules. Dans le cadre des capsules lisses, les fibroblastes présentaient un

aspect longitudinal (*Figure 33*) alors que dans le cadre des capsules au contact de la macrotexture, ils avaient un aspect plus sporadique et formaient des micro-pseudopodes dans l'attente d'adhérer et de migrer sur la surface texturée (*Figure 34*).

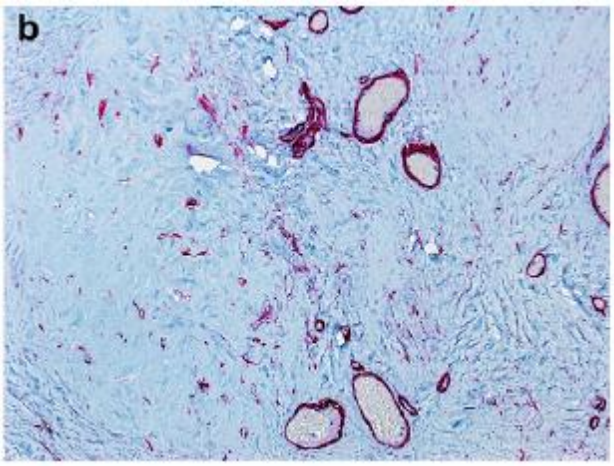

Figure 33. Aspect longitudinal des fibroblastes au contact des prothèses lisses (microscope électronique, 10µm, 10mJ per pulse, 2-Hz repetition rate, 3.2mm spot size)

Seyhan H, Kopp J, Beier J, Vogel M, Akkermann O, Kneser U, et al. Smooth and textured silicone surfaces of modified gel mammary prosthesis cause a different impact on proliferative properties of dermal fibroblasts. J Plast Reconstr Aesthet Surg. 2011;64:e60–6



Figure 34. Aspect sporadique des fibroblastes au contact de la macrotexture (microscope électronique, 10µm, 10mJ per pulse, 2-Hz repetition rate, 3.2mm spot size)

Seyhan H, Kopp J, Beier J, Vogel M, Akkermann O, Kneser U, et al. Smooth and textured silicone surfaces of modified gel mammary prosthesis cause a different impact on proliferative properties of dermal fibroblasts. J Plast Reconstr Aesthet Surg. 2011;64:e60–6

L'expression des TGF-β1 variait aussi en fonction de la texture. Le taux de TGF-β1 était supérieur dans le cadre des prothèses lisses après 2, 4, 8, 16 et 32 jours d'incubation par rapport au taux retrouvé avec les prothèses macrotexturées. Ce rapport s'inversait entre le 32ème et le 64ème jour (*Figure 35*). Au 128ème jour, les deux taux étaient égaux (108). Il existait donc un retard de l'expression des TGF-β1 dans le cadre des capsules au contact de la macrotexture, expliquant ainsi le délai plus long d'apparition de la contraction capsulaire par l'action des myofibroblastes et de l'alpha smooth actin (84).

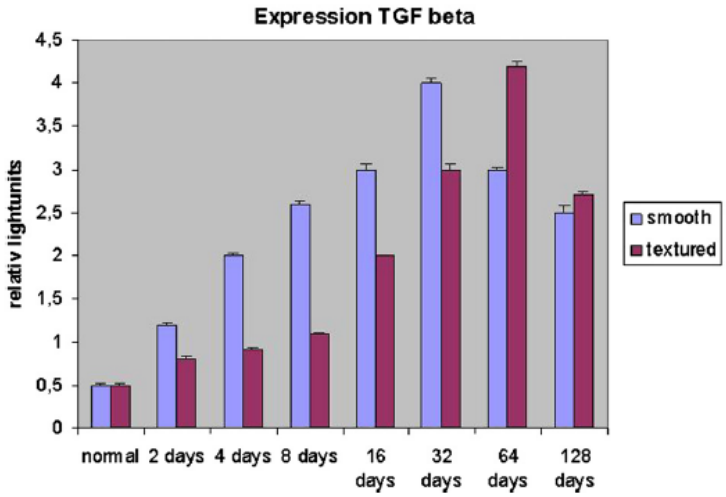

Figure 35. Sécrétion de TGF-β1 (et par conséquent de l'alpha smooth actin) en fonction du temps et des textures

Seyhan H, Kopp J, Beier J, Vogel M, Akkermann O, Kneser U, et al. Smooth and textured silicone surfaces of modified gel mammary prosthesis cause a different impact on proliferative properties of dermal fibroblasts. J Plast Reconstr Aesthet Surg. 2011;64:e60–6

Au niveau de l'organisme humain, la réponse classique de cicatrisation est: inflammation, prolifération cellulaire, remodelage cicatriciel. Dans le cadre des prothèses texturées, le développement des fibroblastes ainsi que leur différenciation en myofibroblastes sont retardés : la phase inflammatoire dure plus longtemps et permet ainsi de retarder la prolifération cellulaire et le remodelage cicatriciel à l'origine des coques périprothétiques. De même, certains fibroblastes possèdent une activité paracrine et sécrètent des TGF-β1. Il est intéressant de noter que ces fibroblastes à activité paracrine sont beaucoup moins retrouvés lorsque l'implant est en position rétro-musculaire, expliquant ainsi, en partie, le taux de coque moins important dans ces conditions-là (108).

5.4 Caractéristiques immunohistochimiques et cellulaires

La texturation d'une prothèse peut entrainer des modifications des propriétés physico-chimiques de l'implant mais aussi des réactions cellulaires et notamment des protéines d'adhésion. L'adhésion des fibroblastes à la paroi et/ou la capsule sont secondaires à la présence de quatre glycosaminoglycanes (aggrecan, collagène I, fibronectine, acide hyaluronique) ainsi qu'à l'expression de gènes d'adhésion (FAK, vinculin, paxillin, alpha-actinin). La texturation agit sur le développement,

la prolifération et la différenciation des fibroblastes (108) mais aussi sur l'expression de ces gènes d'adhésion, et par conséquent, sur les protéines d'adhésion. Dans une étude réalisée en 2014, Valencia-Lazcano et al. (109) ont étudié l'influence de la texturation sur ces gènes et ces protéines. Les fibroblastes utilisaient les récepteurs au niveau de la surface prothétique pour interagir physiquement et directement avec celle-ci (110). La fibronectine jouait un rôle important dans l'adhésion cellulaire avec la surface de réception alors que l'acide hyaluronique augmentait la résistance tissulaire aux forces de compression et contrôlait la migration et la prolifération cellulaire (111). Les résultats de l'étude de Valencia-Lazcano et al (109) ont démontré qu'il existait des variations physico-chimiques des protéines d'adhésion ainsi que des modifications fibroblastiques (prolifération – attache - cytosquelette). Les taux de collagène de type I, de fibronectine et d'acide hyaluronique sont plus importants dans le cadre de la macrotexture Biocell ($p<0.001$). De même, l'alpha-actinin, la FAK, la vinculin et la paxillin (étude de l'ARN) sont surexprimées ($p<0.001$). La surexpression de ces protéines modifie la prolifération fibroblastique et le cytosquelette de ceux-ci (*Figures 36 et 37*). La fibronectine joue un rôle primordial dans l'adhésion cellulaire.

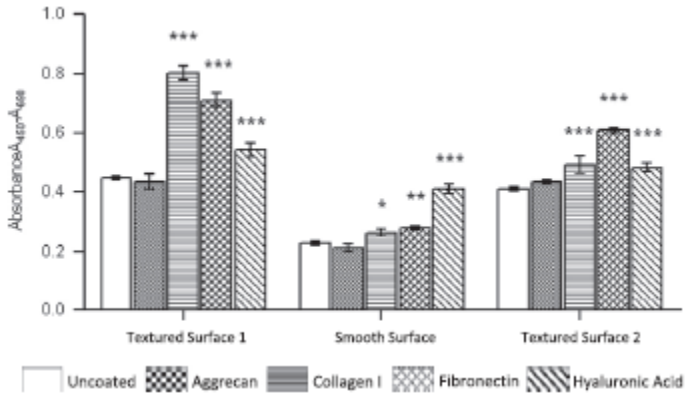

Figure 36. Prolifération fibroblastique en fonction des différentes protéines. La texture 2 est la macrotexture Biocell (***= $p<0.001$)

Valencia-Lazcano A, Alonso-Rasgado T, Bayat A. Physico-chemical characteristics of coated silicone textured versus smooth breast implants differentially influence breast-derived fibroblast morphology and behaviour. J Mech Behav Biomed Mater. 2014;40:140–55

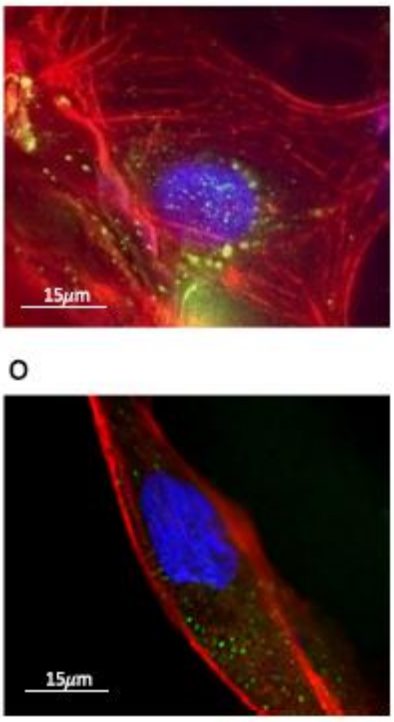

Figure 37. Différentes morphologies des fibroblastes, pour une même texture, en fonction de la sécrétion des différentes protéines d'adhésion (fibronectine en haut, acide hyaluronique en bas)

Valencia-Lazcano A, Alonso-Rasgado T, Bayat A. Physico-chemical characteristics of coated silicone textured versus smooth breast implants differentially influence breast-derived fibroblast morphology and behaviour. J Mech Behav Biomed Mater. 2014;40:140–55

L'adhésion de la prothèse macrotexturée Biocell à la paroi est dûe à une action mécanique par effet « velcro » mais également par une adhésion « cellulaire » et fibroblastique importante.

Ulrich et al (112) ont analysé l'action des métalloprotéinases de la matrice (MMPs) et des inhibiteurs de la métalloprotéinase (TIMPs). Les auteurs ont trouvé que le taux de TIMPs était important au niveau des capsules périprothétiques ainsi qu'au niveau des capsules au contact des implants lisses. Ce taux important de TIMPs pouvait être expliqué par une colonisation bactérienne importante de la capsule (113). Il était également retrouvé une augmentation des MMPs (MMP2) et une diminution des TIMPs dans le cadre des macrotextures : le ratio MMP/TIMP était donc augmenté dans le cadre des capsules au contact de la macrotexture. Il est intéressant de noter que les TIMPs sont à l'origine de la régulation des TGF-β1. Certains auteurs (114) proposent de masser le sein précocement pour induire un stress mécanique à l'origine d'une sécrétion de MMPs, protectrice de rétraction capsulaire.

La présence de silicone au niveau de la capsule a été décrite par de nombreux auteurs (75), notamment sur la capsule au contact de la face antérieure de la prothèse macrotexturée Biocell. La présence de ces corps étrangers induit l'apparition de granulomes mais aussi de macroparticules type cellules géantes. Une accumulation de macrophages est retrouvée dans ce cadre-là : les macrophages exposés aux particules de silicone induisent une inflammation chronique à l'origine d'une activation des lymphocytes T (92). Ces macrophages et ces lymphocytes T sont à l'origine d'une sécrétion des interleukines 1 (IL-1), cytokines pro-inflammatoires, à l'origine de la prolifération et de la différenciation des fibroblastes (115). Ces IL-1 jouent un rôle prépondérant dans la formation de la

coque périprothétique. Dans le cadre des contractions capsulaires, Poeppl et al. (92) ont décrit une architecture cellulaire particulière : les cellules sont prismatiques, avec un noyau basal et présentent une activité de sécrétion (protéoglycanes, keratan, chondroïtin sulfates) et de phagocytose. Le taux de hyaluronan est important dans le cadre des coques périprothétiques, mais il n'existe pas de différence significative entre le taux des capsules lisses versus capsules macrotexturées.

Nombreuses de ces modifications cellulaires, moléculaires ou immunohistochimiques ont pour origine, souvent associée à un autre facteur, une contamination bactérienne. En effet, de nombreux facteurs capsulaires varient en fonction de l'activité bactérienne : facteurs inflammatoires comme les IL-1, IL-6, lipopolysaccharides… (92). L'accumulation de tous ces facteurs (inflammation chronique, IL-1, IL-6, lymphocytes T, macrophages…) peut peut-être expliquer, en partie, l'apparition de séromes tardifs et/ou de lymphomes anaplasiques à cellules géantes. Il a même été décrit une réaction d'hypersensibilité de type IV à un implant macrotexturé (116).

5.5 Caractéristiques bactériologiques et biofilm

La texturation modifie le taux et le développement bactérien au contact de la prothèse. La contamination bactérienne est essentiellement dûe à un contact entre la prothèse et la peau de la patiente lors de la chirurgie d'implantation. Le contact entre la prothèse et la glande mammaire est aussi pourvoyeur de contamination. Le germe retrouvé dans ce cadre est le *staphylococcus epiderdimis*. Jacombs et al. (117) ont étudié le développement bactérien au contact des prothèses lisses et macrotexturées. Les bactéries présentes au niveau des prothèses macrotexturées étaient beaucoup plus nombreuses qu'au niveau des prothèses lisses (20 fois plus, p=0.006). Ceci peut être expliqué par une surface de l'implant beaucoup plus importante dans le cadre de la macrotexture. De plus, les dépressions créées par la texturation constituent de véritables « niches » dans lesquelles peuvent se développer les *staphylococcus epiderdimis* (117). Cette même étude, par une analyse in vitro, a démontré que le développement (vitesse de croissance) et l'attache bactérienne à la prothèse macrotexturée étaient plus importants qu'à la prothèse lisse (*Figures 38, 39 et 40*).

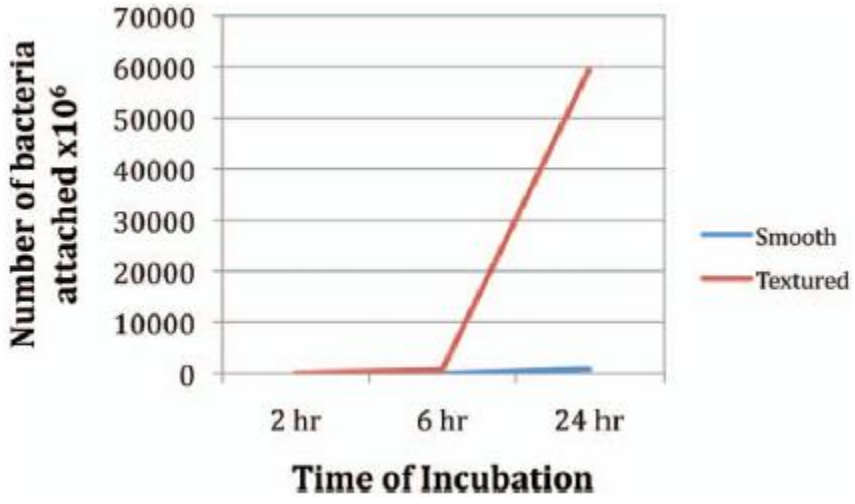

Figure 38. Nombre des bactéries qui se développent sur les prothèses lisses et macrotexturées (étude in vitro)

Jacombs A, Tahir S, Hu H, Deva A, Almatroudi A, Fick-Wessels W, et al. In vitro and in vivo investigation of the influence of implant surface on the formation of bacterial biofilm in mammary implants. Plast Reconstr Surg. 2014;133(4):471e – 479e



Figure 39. Nombre important de bactéries *(staphylococcus epiderdimis)* au contact de la macrotexture, Image haute résolution au microscope électronique x3300

Jacombs A, Tahir S, Hu H, Deva A, Almatroudi A, Fick-Wessels W, et al. In vitro and in vivo investigation of the influence of implant surface on the formation of bacterial biofilm in mammary implants. Plast Reconstr Surg. 2014;133(4):471e – 479e

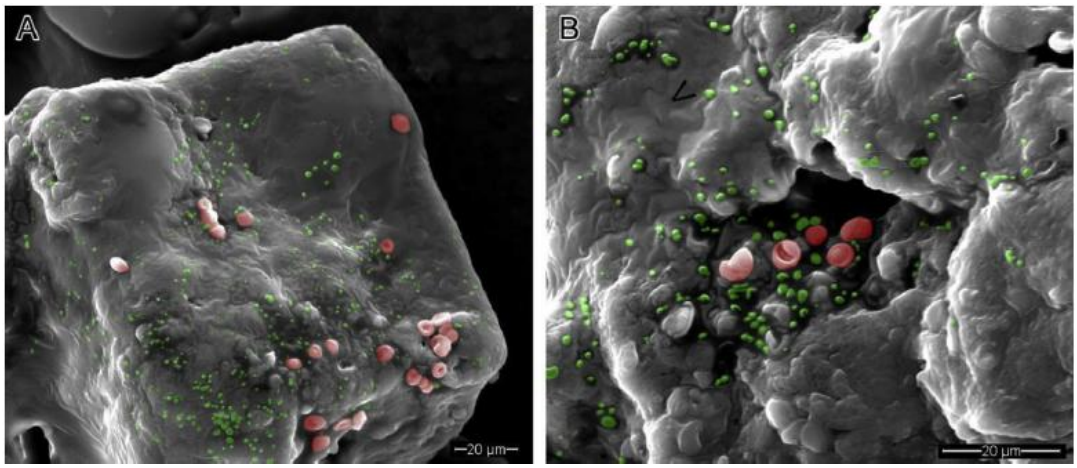

Figure 40. Développement bactérien au niveau de la surface capsulaire en regard de la macrotexture Biocell

Giot J, Paek L, Nizard N, El-Diwany M, Gaboury L, Nelea M, et al. The double capsules in macro-textured breast implants. Biomaterials. 2015;67:65–72.

Il est intéressant de noter que les coques périprothétiques présentent 250 fois plus de bactéries que les capsules sans contraction capsulaire (117). De même, il existe une concordance entre le taux de bactéries et la classification de Baker : plus le nombre de bactéries augmente, plus le stade de contraction capsulaire de Baker est important (118). Le développement bactérien va se faire petit à petit, pour atteindre un seuil (quorum) à partir duquel des signes cliniques apparaissent et

notamment un sérome tardif. Les rétractions capsulaires présentent une architecture assez désorganisée mais surtout un biofilm d'exopolysaccharides. Le biofilm est plus fréquemment retrouvé dans le cadre des prothèses macrotexturées (*Figure 41*): il est composé de bactéries mais aussi de dépôts cellulaires (bactériens et de la matrice extracellulaire) ainsi que de substances polymériques (119). L'augmentation de la rugosité d'une prothèse augmente aussi les risques de biofilm (120) essentiellement par frottement de l'implant sur la capsule.

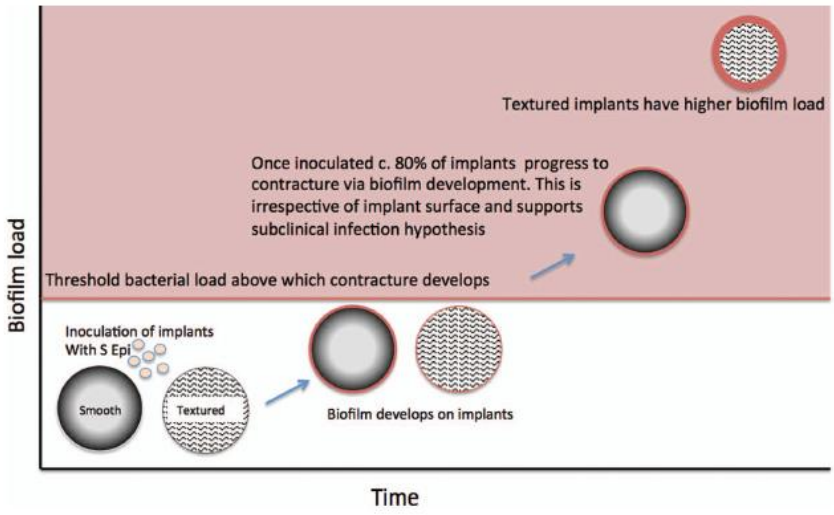

Figure 41. Développement d'un biofilm plus important dans le cadre des prothèses macrotexturées

Jacombs A, Tahir S, Hu H, Deva A, Almatroudi A, Fick-Wessels W, et al. In vitro and in vivo investigation of the influence of implant surface on the formation of bacterial biofilm in mammary implants. Plast Reconstr Surg. 2014;133(4):471e – 479[e]

Le nombre de bactéries au contact de l'implant augmente donc avec l'agressivité de la texture (118). Ceci est à l'origine d'une inflammation chronique et d'un biofilm, pouvant aboutir à une rétraction capsulaire (*Figure 42*).

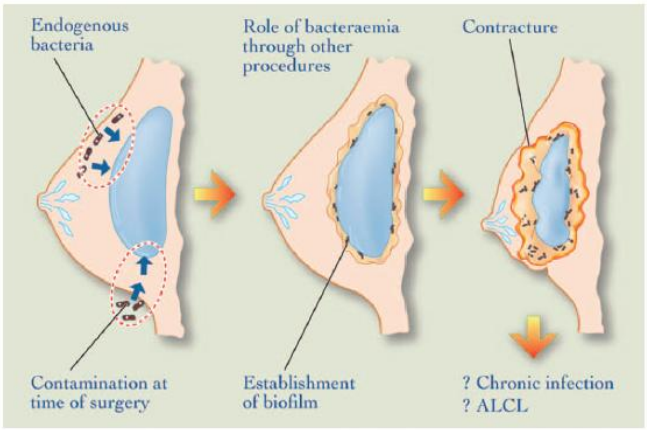

Figure 42. Contamination bactérienne à l'origine d'un biofilm, d'une rétraction capsulaire et peut-être d'infections chroniques et/ou lymphomes anaplasiques à cellules géantes (LACG).

Hu H, Jacombs A, Vickery K, Mertens S, Pennington D, Deva A. Chronic biofilm infection in breast implants is associated with an increased T-Cell lymphocytic infiltrate: implications for breast implant-associated lymphoma. Plast Reconstr Surg. 2015;135(2):319–29

Cette augmentation du nombre de bactéries est à l'origine d'une inflammation chronique et d'une réponse lymphocytaire hyperplasique. Cette réponse immunitaire est essentiellement centrée sur le taux de lymphocytes T : le nombre de lymphocytes T, est plus important que le taux de lymphocytes B. Dans le cas des prothèses macrotexturées, la réponse immunitaire est plus importante (63 fois plus, lymphocytes B et T) que dans le cas des prothèses lisses (118). Cette hyperplasie lymphocytaire T a pour conséquence une augmentation des CD4+ (T-helpers à l'origine des LACG). Ce dérèglement lymphocytaire secondaire à une inflammation chronique peut-être rapproché du dérèglement lymphocytaire retrouvé dans le lymphome gastrique (infection chronique à *H. Pylori,* cytotoxine associée à la protéine du gène A). Cette inflammation et/ou infection chronique serait donc à l'origine de processus néoplasiques (121). Cependant, le développement de ces lymphomes dépend d'autres facteurs et notamment du terrain induisant une réponse immunitaire non adaptée.

La voie périaréolaire est une voie d'abord chirurgical à risque concernant la formation du biofilm. Giot et al. (122) ont constaté que la contamination prothétique par la voie périaréolaire est beaucoup plus importante que par la voie sous-mammaire. Ceci est d'autant plus vrai avec les prothèses macrotexturées dont la surface importante et les nombreuses dépressions favorisent le développement bactérien (*Figure 40*). Il apparaît donc comme important de ne pas utiliser la voie périaréolaire dans la mise en place d'implants macrotexturés. En Amérique du Nord, cette voie d'abord périaréolaire est très peu utilisée, et les plaques aréolo-mammelonaires (PAM) sont protégées par des pansements occlusifs.

Il est donc primordial d'essayer de diminuer cette contamination/prolifération bactérienne. De nombreuses techniques ont été proposées : protection de la PAM, chambre d'irrigation (bétadine, povidone-iodine) (123), insertion en « *no-touch* » (124), antibiothérapie péri-opératoire prophylactique (125), bain d'antibiotique de l'implant avant son implantation voire non utilisation de la voie périaréolaire (126). Certains auteurs proposent même d'utiliser des surfaces d'interposition (membranes biologiques, couches antibiotiques…) pour améliorer cette interface et éliminer, au maximum, la prolifération bactérienne (127).

6. Relations entre la prothèse et la technique chirurgicale

Namnoum et al. (128) ont étudié les complications en fonction de la voie d'abord, de la position de l'implant et de la texture de l'implant. Il ressort de cette étude que l'utilisation de la texture diminue les risques de contraction capsulaire. La voie périaréolaire et la voie axillaire augmentent les risques de coques prothétiques, de malposition et de reprise chirurgicale ($p<0.001$) par rapport à la voie sous-mammaire. De même, la position rétropectorale diminue les risques de contraction capsulaire par rapport à la position rétro-glandulaire. Il est essentiel d'avoir une taille d'incision suffisamment grande (5 cm) pour ne pas casser le gel de silicone des implants Style 410. De plus, la loge ne doit pas être trop grande pour ne pas augmenter les risques de rotation prothétique.

Pour finir, Mouës et al. (129) ont proposé de suturer la face postérieure des prothèses texturées Style 410 (gel très cohésif) dans le cadre des rotations à répétition…

CHAPITRE 2 : PATIENTS – MATERIEL ET METHODE

I. Etude statistique monocentrique et rétrospective portant sur 780 prothèses macrotexturées Biocell

Nous avons mis en place une étude monocentrique et rétrospective. Toutes les patientes ont été opérées par le même chirurgien (Dr Volpei), au sein de la clinique Saint-François à Nice. L'ensemble des prothèses macrotexturées ont été posées entre janvier 2001 et décembre 2009 : toutes les prothèses Style 110 et 410 posées durant cette période ont été incluses.

L'analyse des données a été réalisée en janvier 2015 : le recul était donc de 6 à 14 ans en fonction de la date de pose des implants. Les patientes étaient majeures et étaient opérées dans le cadre de chirurgies esthétiques primaires ou secondaires et dans le cadre de chirurgies réparatrices. Dans le cadre de l'analyse de la population, l'âge, l'indice de masse corporel (poids/taille²) ainsi que le tabac étaient notés. Dans le cadre de la description des implants, le type d'implants (Style 110 ou 410) le sous-type (pour les style 410 : FM, FL, FX, ML, MM), le volume, la voie d'abord ainsi que la position de l'implant étaient répertoriés. Nous avons également noté le délai d'apparition des différentes complications ainsi que le délai avant une possible réintervention (*Fiche en Annexe 10, p 143).* L'analyse statistique a été réalisée avec l'aide du laboratoire d'analyse statistique du Centre Antoine Lacassagne – Nice.

1. Etude des complications des prothèses macrotexturées Biocell

Les critères de jugement analysés au cours de cette étude étaient : les causes de réintervention, les coques périprothétiques (contractions capsulaires), évaluées selon la classification clinique de Baker ; les ruptures prothétiques (identifiées cliniquement et/ou échographiquement), les séromes (tardifs si apparition supérieure à 1 an) et les rotations de l'implant (cliniques). Ces complications étaient recherchées pour l'ensemble des prothèses ; cependant, une comparaison entre les groupes d'implants Style 110 et Style 410 a également été réalisée.

2. Etude d'une population « cible »

Certaines patientes ont été intégrées à un groupe de population, auquel nous nous sommes intéressés, et que nous avons appelé population « cible » : patientes présentant une rupture unilatérale (implants Style 110 et Style 410) avec un côté controlatéral sans complication et esthétiquement plaisant. Ces patientes ont toutes été réopérées ce qui permettait d'analyser les loges prothétiques et de les comparer. L'accroche prothétique (effet « velcro ») et surtout sa localisation (antérieure seule, postérieure seule ou antéro-postérieure) étaient étudiées. La comparaison des 2 loges prothétiques sur la même patiente permettait d'avoir la patiente comme **propre témoin** et de diminuer les biais liés aux caractéristiques interindividuelles.

3. Analyse des données qualitatives

Les données qualitatives seront présentées sous forme de fréquence absolue, fréquence relative, intervalle de confiance à 95%, pourcentage de données manquantes. Ces données seront comparées à l'aide de test du Chi2 ou de test de Fisher en cas de non-respect des conditions d'application du Chi2.

4. Analyse des données quantitatives

Les données quantitatives seront présentées sous forme de médiane, extrêmes, moyenne, écart type et pourcentage de données manquantes. Les données quantitatives seront comparées à l'aide de test T de Student ou test de Mann-Withney en cas de non-respect des conditions d'application du test de Student.

II. Etude au microscope électronique des capsules périprothétiques dans le cadre des prothèses macrotexturées Biocell style 410

1. Recrutement des patientes – Mise en place de l'étude

Pour réaliser notre étude au microscope électronique, nous avons réalisé des prélèvements sur les capsules périprothétiques de 2 patientes porteuses d'implants Style 410 : chacune d'elle présentait une prothèse avec un effet « velcro » antérieur et postérieur ainsi qu'une prothèse, controlatérale, avec une adhérence antérieure et une double capsule postérieure localisée. Nous nous sommes intéressés à la capsule au contact du patch lisse car, lors des différentes explantations d'implants macrotexturés Biocell, nous avons remarqué que cette capsule était différente et qu'elle ne présentait pas l'aspect « miliaire » de celle au contact de la macrotexture (*Figure 43*). Ceci nous a également permis d'analyser au MEB (microscope électronique à balayage) ainsi qu'au MET (microscope électronique en transmission) les capsules au contact de la macrotexture, au contact du patch lisse ainsi que dans le cadre des doubles capsules postérieures (*Figures 44, 45 et 46).*

L'empreinte du patch lisse se retrouvait sur la capsule. Nous avons décidé de voir si cette différence macroscopique se retrouvait au niveau microscopique. Dans le cadre de ces doubles capsules localisées, nous nous sommes intéressés à la capsule externe (*Figure 46*) car nous avons voulu analyser cette « néo-surface de glissement ».

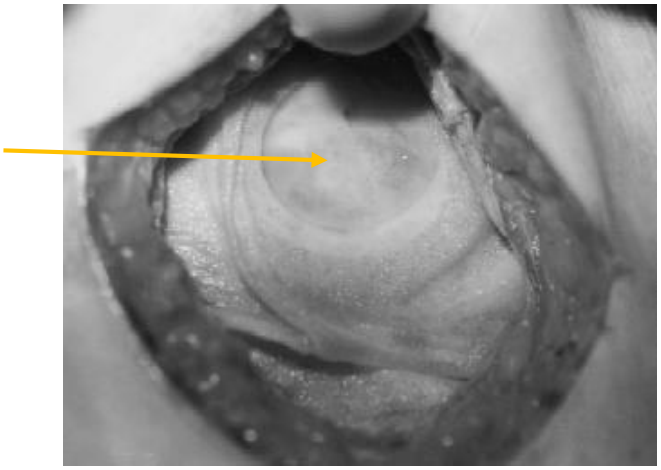

Figure 43. Empreinte du patch lisse sur la paroi postérieure de la capsule périprothétique (flèche orange). L'aspect de la capsule à ce niveau est lisse en comparaison à l'aspect en « miroir » de la capsule au contact de la macrotexture Biocell



Figure 44. Capsule au contact de la macrotexture Biocell (prélèvement)



Figure 45. Capsule au contact du patch lisse postérieur (prélèvement)

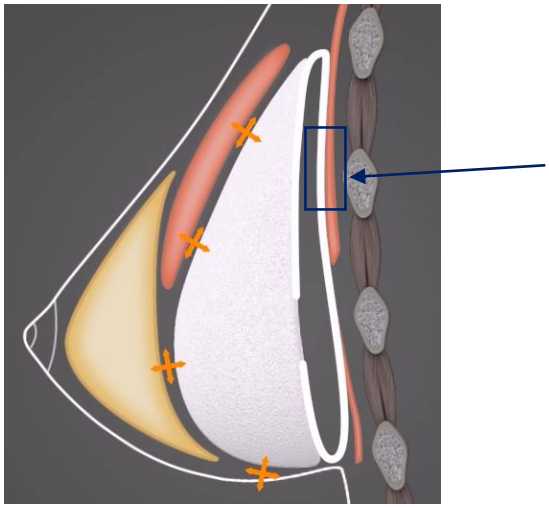

Figure 46. Capsule externe dans le cas des doubles capsules postérieures localisées (prélèvement)

Les 2 patientes ont signé une feuille de consentement *(Annexe 11, p 146)* acceptant ainsi l'utilisation du matériel biologique ainsi que son analyse au microscope optique et électronique.

Les échantillons ont été récupérés en peropératoire. Leur analyse a été réalisée au sein du CCMA (plateforme Commune de Microscopie Electronique de la Faculté de Sciences, Université de Nice-Sophia-Antipolis) entre janvier et juillet 2015 (fiche projet, *Annexe 12, p 147*).

2. Méthodologie pour l'étude au microscope électronique à balayage (MEB)

Pour obtenir des sections nettes des capsules, et les caractériser en microscopie électronique à balayage (MEB), les échantillons ont été cryo-fracturés.

Après prélèvement, les échantillons ont été fixés dans une solution de glutaraldehyde à 1.6 % dans un tampon de cacodylate de sodium (0.1 M), et stockés à 4°C jusqu'à utilisation. Des morceaux d'environ 5mm x 5mm ont ensuite été débités au scalpel. En préalable à la cryo-fracturation, les échantillons ont été rincés 3 fois dans de l'eau distillée et cryo-protégés dans une solution de glycérol à 30 % pendant 1 heure. Les échantillons ont ensuite été congelés dans de l'azote liquide et fracturés avec une lame de rasoir. Ils ont ensuite été déshydratés dans 1 bain d'éthanol à 96%, 3 bains d'éthanol absolu (100%), et 1 bain d'hexaméthyldisilazane (HMDS) (10 minutes chaque). Les échantillons ont ensuite été séchés à l'air. En préalable aux observations MEB, les échantillons ont été fixés sur un support avec du scotch carbone puis métallisés à l'or-palladium.

Les observations MEB ont été menées sur un MEB à émission de champ JEOL 6700F à un voltage de 3 kV.

3. Méthodologie pour l'étude au microscope optique et au microscope électronique en transmission (MET)

Pour la caractérisation de la structure des capsules à haute résolution, les échantillons ont été observés par microscopie électronique en transmission (MET). Après prélèvement, les échantillons ont été fixés dans une solution de glutaraldehyde à 1.6 % dans un tampon de cacodylate de sodium (0.1 M), et stockés à 4°C jusqu'à utilisation. Des morceaux d'environ 1mm x 1 mm ont ensuite été débités au scalpel. Ces échantillons ont été rincés 3 fois dans du tampon de cacodylate de sodium (0.1 M, 10 minutes pour chaque bain), puis post-fixés pendant une heure dans une solution contenant 1% de tetroxyde d'osmium, 1 % de ferricyanure de potassium dans un tampon de cacodylate de sodium à 0.1 M.

Après 3 rinçages dans de l'eau distillée, les échantillons ont été déshydratés dans une série de bains d'acétone (90 % et 3 fois 100%, 30 minutes chaque), puis progressivement inclus dans de la résine Epon 812 (Fluka) (bain acétone : résine 1:1, puis 2 bains de résine 100 %, 2 heures pour chaque bain). Après avoir été placés dans des moules à résine en silicone, les blocs de résine contenant les échantillons ont été laissés à polymériser dans une étuve à 60°C pendant 2 jours. Les blocs de résines ont été coupés sur un ultra microtome Reichert Ultracut S. Des sections semi-fines (500 nm) ont été obtenues avec un couteau de verre, et des sections ultrafines (70 nm) ont été obtenues avec un couteau de diamant (Drukker International). Après coloration au bleu de toluidine, les sections semi-fines ont été observées pour repérage avec un microscope optique Olympus CX41 (grandissement 100 x). Les sections ultrafines ont été observées avec un microscope électronique en transmission Jeol JEM-1400 à un voltage de 100 kV.

CHAPITRE 3 : RESULTATS

I. Etude statistique monocentrique et rétrospective portant sur 780 prothèses macrotexturées Biocell

1. Population - Généralités

780 prothèses, issues de 390 patientes, ont été incluses dans cette étude. L'âge moyen était de 36,34 ans [18-74 ans] et l'indice de masse corporelle (IMC) moyen était de 19,9 [17,2-27,3 kg/m²] (taille moyenne de 165,2 cm [150-188 cm] ; poids moyen de 54,3 kg [42-77 kg]). 235 patientes (60,4%) étaient fumeuses contre 154 (39,6%) non fumeuses. 342 patientes ont bénéficié d'une chirurgie esthétique primaire (87,7%) et 48 patientes d'une chirurgie esthétique secondaire (12,3%). L'ensemble des données est synthétisé dans le *Tableau 3*. Le nombre de prothèses par année est représenté dans la *Figure 47*.

Tableau 3. Caractéristiques de la population étudiée (n=390 patientes) : patientes ayant été opérées entre janvier 2001 et janvier 2015 ; augmentation mammaire par des implants macrotexturés Biocell Style 110 et 410

Caractéristiques	Données moyennes
Age	36,34 ans [18-74]
IMC	19,9 kg/cm² [17,2-27,3]
Taille	165,21 cm [150-188]
Poids	54,32 kg [42-77]
Tabac	235 fumeuses (60,4%)
	154 non fumeuses (39,6%)
TDC	342 esthétiques primaires (87,7%)
	48 esthétiques secondaires (12,3%)

IMC : Indice de masse corporelle ; TDC : Type de chirurgie

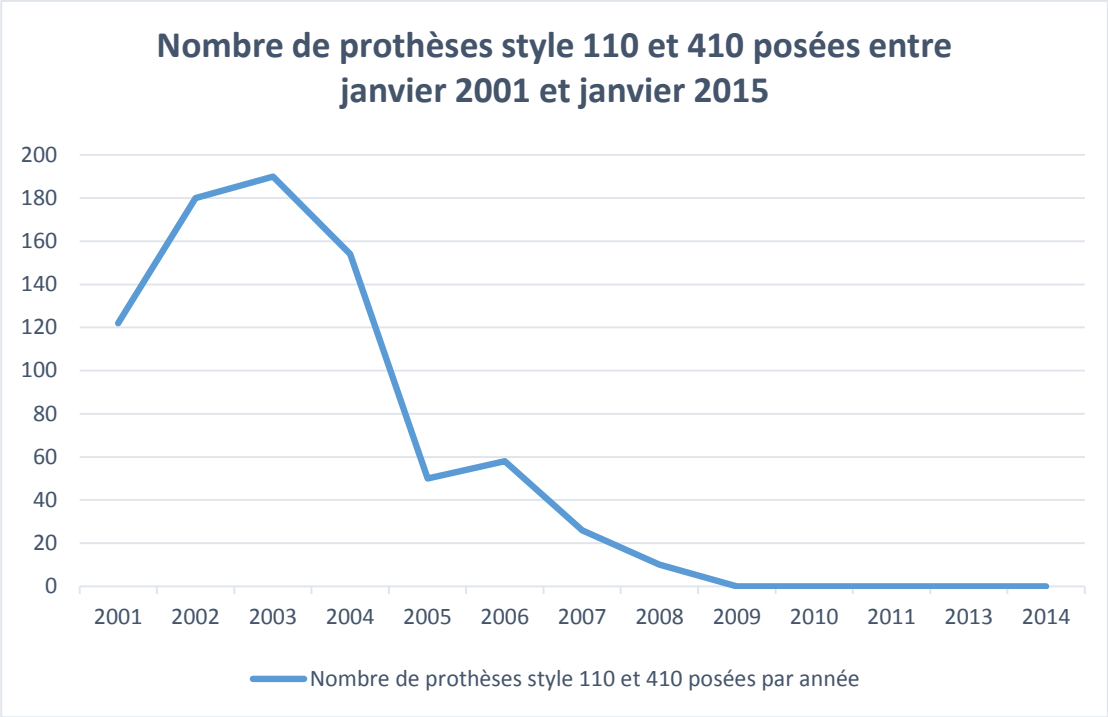

Figure 47. Nombre de prothèses macrotexturées Biocell Style 110 et 410 posées par année entre janvier 2001 et janvier 2015

141 patientes ont reçu des prothèses Styles 110 (36,2%), 117 des prothèses style 410 FL (29,8%), 7 des prothèses Style 410 MM (1,8%), 4 des prothèses 410 ML (1%), 103 des prothèses style 410 FM (26,5%) et 18 des prothèses Style 410 FX (4,6%). L'ensemble est rassemblé dans le *Tableau 4*.

Tableau 4. Ensemble des prothèses macrotexturées Biocell Style 110 et 410 (avec leur sous-groupe) posées entre janvier 2001 et janvier 2015

Type de prothèse	Nombre de prothèses
Style 110	282 (36,2%)
Style 410 FL	234 (29,8%)
Style 410 MM	14 (1,8%)
Style 410 ML	8 (1%)
Style 410 FM	206 (26,5%)
Style 410 FX	36 (4,7%)
Total	**780 (100%)**

FL, FM, FX, MM et ML : ces prothèses sont basées sur un rapport de hauteur (première lettre majuscule du modèle) et de projection (deuxième lettre majuscule du modèle), dont chacune peut

être faible (« low »), modérée (« moderate ») ou forte (« full »). Advanced systems for plastic & reconstructive surgery, McGhan product catalogue

Le volume moyen des implants était de 308,5 cc [180-560]. La totalité des prothèses a été posée par voie hémipériaréolaire inférieure. Les prothèses ont été posées en position semi-rétropectorale (type Dual Plane type II) chez 397 patientes (96,1%) alors qu'elles ont été posées en position rétropectorale pure chez 14 patientes (3,6%). Aucun drainage n'a été posé. Sur l'ensemble de l'étude, 18 patientes (4,6%) ont été perdues de vue.

2. Complications des prothèses macrotexturées Style 110 et 410

2.1 Causes de réintervention

Sur les 390 patientes inclues, 130 (33,4%) ont été réopérées pour complications. Le délai moyen de réintervention était de 5,8 ans [1-12 ans]. Les causes de réinterventions (*Tableau 5)* étaient :

- coque prothétique isolée mais gênante (stade III ou IV selon la classification de Becker) : 35 patientes (9% de l'ensemble des patientes initiales)
- rupture prothétique isolée: 41 patientes (10,5%)
- sérome tardif isolé : 1 patiente (0,3%)
- rotation prothétique isolée : 1 patiente (0,3%)
- rupture prothétique avec contraction capsulaire associée : 39 patientes (10%)
- sérome tardif associé à une contraction capsulaire (coque prothétique) : 2 patientes (0,5%)
- sérome tardif associé à une rupture prothétique : 2 patientes (0,5%)
- sérome tardif associé à une contraction capsulaire et une rupture prothétique : 5 patientes (1,3%)
- rotation prothétique associée à une contraction capsulaire : 3 patientes (0,8%)
- rotation prothétique associée à une rupture de l'implant : 1 patiente (0,3%)

Tableau 5. Complications ayant nécessité une réintervention chirurgicale entre janvier 2001 et janvier 2015, chez des patientes porteuses d'implants macrotexturés Biocell Style 110 et 410

Complications	Nombre de patientes
Coque prothétique isolée	35 (9%)
Rupture prothétique isolée	41 (10,5%)
Sérome tardif isolé	1 (0,3%)
Rotation prothétique isolée	1 (0,3%)
Rupture + coque prothétique	39 (10%)
Sérome tardif + coque prothétique	2 (0,5%)

Sérome tardif + rupture prothétique	2 (0,5%)
Sérome + coque + rupture prothétique	5 (1,3%)
Rotation + coque prothétique	3 (0,8%)
Rotation + rupture prothétique	1 (0,3%)
Total	**130**

Le taux de réintervention était statistiquement plus important chez les patientes porteuses de prothèses Style 110 que chez les patientes porteuses de prothèses Style 410 (Chisq. (1 df) = 41,94 ; p<0,001).

2.2 Coques périprothétiques

Sur les 390 patientes qui ont bénéficié d'une augmentation mammaire avec des prothèses macrotexturées Biocell Style 110 et 410, 100 d'entre elles (25,7%), ont présenté une contraction capsulaire (coque périprothétique). 43 présentaient même une coque bilatérale (11,1%). Ceci nous amène donc à 143 implants mammaires (sur les 780) à l'origine de contractions capsulaires (18,3%). Le délai moyen de survenue était de 4,7 ans [0.3-11,2 ans].

Selon la classification de Baker, les différents stades retrouvés étaient : 24 stades 1 (3,1%), 51 stades 2 (6,5%), 54 stades 3 (6,9%) et 14 stades 4 (1,8%). *Tableau 6*

Tableau 6. Nombre de loges prothétiques concernées par une contraction capsulaire (coque prothétique) chez des patientes porteuses de prothèses macrotexturées Style 110 et 410. Classification de ces coques selon la classification de Baker

Coque prothétique et stade (Baker)	Nombre de loges concernées
Non	637 (81,7%)
Stade 1	24 (3,1%)
Stade 2	51 (6,5%)
Stade 3	54 (6,9%)
Stade 4	14 (1,8%)
Total	**780 (100%)**

Baker J. Classification of spherical contracture. Communication aesthetic breast symposium Scottdale Arizona. 1975;(in 3).

Dans le cadre des coques bilatérales, le stade était différent entre les 2 seins dans 24,6% des cas. Ces contractions capsulaires étaient douloureuses pour 11 patientes (2,8%).

La principale complication associée à la contraction capsulaire était la rupture prothétique : 44 patientes (11,3%). Cette rupture était uni ou bilatérale et associée à un sérome tardif pour 5 patientes. Cette rupture était associée à une coque stade 1 chez 6 patientes (1,5%), stade 2 chez 16 patientes (4,1%), stade 3 chez 19 patientes (4,9%) et à un stade 4 chez 3 patientes (0,7%). 2 patientes (0.5%) ont présenté un sérome tardif unilatéral isolé associé. 3 rotations prothétiques gênantes étaient également retrouvées chez 3 patientes (0,8%). *Tableau 7*

Tableau 7. Complications associées aux coques prothétiques chez les patientes porteuses d'implants macrotexturées Biocell Style 110 et 410

Complications associées aux coques prothétiques	Nombre de patientes
Rupture prothétique	39
Sérome tardif	2
Sérome + rupture prothétique	5
Rotation prothétique	3
Total	**49**

La prise en charge des coques périprothétiques était chirurgicale dans le cadre des coques gênantes (stade 3-4) ou si elles étaient associées à une autre complication (rupture et/ou sérome tardif, rotation prothétique). L'ensemble des prises en charge chirurgicales est noté dans le *Tableau 8.*

Tableau 8. Prise en charge chirurgicale des patientes présentant des contractions capsulaires isolées gênantes (stade 3-4) ou associées à d'autres complications (rupture de l'implant, rotation de l'implant, sérome tardif).

PEC Chirurgicale	Nombre de patientes
Capsulotomie seule	9
Capsulectomie seule	4
Capsulotomie avec changement d'implant	46
Capsulectomie avec changement d'implant	25
Total	**84**

PEC : Prise En Charge

Au total, 71 patientes ayant présenté une coque périprothétique, associée ou non à une autre complication, ont bénéficié d'un changement prothétique. Celui-ci était associée à une capsulectomie ou une capsulotomie dans tous les cas. Les prothèses mises en place lors de ce changement sont rapportées dans le *Tableau 9.* 28 patientes ont présenté une récidive de la coque (5 récidives partielles et 23 récidives totales) dans un délai de 2,8 ans [0,5-7,1 ans].

Tableau 9. Marques des prothèses implantées en cas de changements prothétiques dans le cadre des réinterventions pour coques (associées ou non à d'autres complications)

Prothèses implantées lors du changement prothétique	Nombre de patientes
McGhan Style 110	4
McGhan Style 410	7
Perthèse MP	10
Perthèse MX	15
Allergan SSM-SRM	16
Allergan CML	16
Arion LP	2
Mentor CPG	1
Total	**71**

Tous stades confondus, le risque de développer une contraction capsulaire avec des prothèses Style 110 était plus important qu'avec des prothèses Style 410 (Chisq. (1 df) = 19,41 ; p<0,001). Cependant, si nous analysions les coques stades 3 et 4 (les plus invalidantes), cette différence n'était plus significative (Chisq. (1 df) = 0,38 ; p=0,537).

2.3 Ruptures prothétiques

93 patientes (23,9%) ont présenté une rupture prothétique. Le délai moyen de rupture était de 5,46 ans [1,3-10,7]. La découverte de cette rupture prothétique a été fortuite chez 3 patientes (0,8%). Cette rupture était découverte lors d'un contrôle mammographique (ou IRM) chez 79 patientes (20,3%) ou post-traumatique chez 2 patientes (0,5%). 9 patientes (2,3%) présentaient une déformation du sein (*Tableau 10*).

Tableau 10. Causes de découverte des ruptures prothétiques chez les patientes porteuses d'implants macrotexturés Biocell Style 110 et 410

Cause de découverte des ruptures prothétiques	Nombre de patientes
Fortuite	3 (0,8%)
Mammographie - IRM	79 (20,3%)
Symptomatique (déformation du sein)	9 (2,3%)
Post-traumatique	2 (0,5%)
Total	**93 (23,9%)**

La rupture de l'implant était bilatérale chez 25 patientes (6,4%) : de ce fait, sur les 780 prothèses posées, nous avons rencontré 118 prothèses rompues (15,1%). La principale complication associée aux ruptures prothétiques était les coques périprothétiques : 44 patientes (11,3%) présentaient une contraction capsulaire associée à une rupture de la prothèse (uni ou bilatérale, associée à un sérome tardif pour 5 patientes). Cette rupture était associée à une coque stade 1 chez 6 patientes (1,6%), stade 2 chez 16 patientes (4,1%), stade 3 chez 19 patientes (4,9%) et à un stade 4 chez 3 patientes (0,7%). 2 patientes (0,6%) présentaient un sérome tardif isolé associé. 5 patientes (1,2%) présentaient quant à elles une adénopathie axillaire homolatérale à la prothèse (*Tableau 11).* 1 patiente présentait une rotation prothétique associée (0,3%).

Tableau 11. Complications associées aux ruptures prothétiques dans le cadre des patientes porteuses d'implants macrotexturés Biocell Style 110 et 410

Complications associées aux ruptures prothétiques	Nombre de patientes
Aucune	41 (10,5%)
Coque stade 1	6 (1,6%)
Coque stade 2	16 (4,1%)
Coque stade 3	19 (4,9%)
Coque stade 4	3 (0,7%)
Sérome tardif isolé	2 (0,6%)
Adénopathie axillaire homolatérale	5 (1,2%)
Rotation prothétique	1 (0,3%)
Total	**93 (23,9%)**

La prise en charge des ruptures prothétiques était chirurgicale. 88 patientes (22 ,5%) ont été réopérées (5 perdues de vue après le diagnostic de rupture). Dans tous les cas, nous avons réalisé un changement de l'implant (*Tableau 12*). Les complications associées étaient également prises en charge dans le même temps opératoire.

Tableau 12. Prothèses implantées lors du changement prothétique dans le cadre des ruptures prothétiques chez les patientes porteuses d'implants macrotexturés Biocell Style 110 et 410

Prothèses implantées lors du changement prothétique	Nombre de patientes
McGhan Style 110	3 (0,7%)
McGhan Style 410	8 (2,1%)
Perthèse MP	12 (3,1%)
Perthèse MX	9 (2,3%)
Allergan SSM-SRM	38 (9,7%)
Allergan CML	14 (3,6%)
Arion LP	4 (1,0%)
Mentor CPG	0 (0%)
Total	**88 (22,5%)**

11 patientes ont présenté une complication secondaire à cette nouvelle pose d'implant : 5 nouvelles ruptures (1,3%), 4 coques prothétiques stades 3 ou 4 (1%), 1 sérome tardif (0,3%) et 1 nouvelle rotation prothétique (0,3%). Le délai moyen de survenue d'une nouvelle complication était de 2,23 ans [0,6 – 7,1 ans].

Le taux de rupture prothétique était significativement plus important avec les implants Style 110 qu'avec les implants Style 410 (Chisq. (1 df) = 34,61, p<0,001).

2.4 Séromes tardifs

Sur l'ensemble des patientes, 16 (4,1%) ont présenté un sérome tardif (car apparaissant plus de 1 an post chirurgie). 4 patientes (1%) présentaient un sérome bilatéral. Dans 1 cas (0,3%), une infection ORL a été retrouvée ; dans tous les autres cas, aucune étiologie infectieuse n'a été retrouvée.

Le délai moyen d'apparition était de 3,29 ans [1,0-9,8 ans]. Une rupture prothétique était associée chez 2 patientes (0,6%), une contraction capsulaire (stade 3) chez 2 patientes. Une rupture

prothétique et une coque associées à un sérome tardif étaient retrouvées chez 5 patientes (1,3%). Pour toutes les autres patientes (n=7 patientes), ces séromes étaient isolés (*Tableau 13).*

Tableau 13. Complications associées aux séromes tardifs (>1an) chez les patientes porteuses de prothèses macrotexturées Biocell Style 110 et 410

Complications associées aux séromes tardifs	Nombre de patientes
Aucune	7
Coque prothétique	2
Rupture prothétique	2
Rotation de l'implant	0
Coque + rupture prothétique	5
Total	**16**

La prise en charge a été médicale (traitement médicamenteux et repos) pour 6 patientes présentant un sérome tardif isolé. Pour ces 6 patientes, le traitement médical seul a été suffisant. Pour les patientes présentant un sérome isolé réfractaire au traitement médicamenteux (n=1) ou un sérome associé à une autre complication telle qu'une coque et/ou une rupture prothétique (n=9), le traitement a été chirurgical : évacuation chirurgicale du sérome, lavage de la loge et changement de l'implant (*Tableau 14).*

Tableau 14. Prise en charge des séromes tardifs (>1an) isolés et/ou associés à d'autres complications (coque, rupture capsulaire) chez les patientes porteuses d'implants macrotexturés Biocell Style 110 et 410

Traitement	Nombre de patientes
Médical	6
Chirurgical	10
Total	**998**

Il n'existait pas de différence significative sur l'apparition de sérome tardif entre les prothèses Style 110 et les prothèses Style 410 (Chisq. (1 df) = 0,82 ; p=0,366).

2.5 Rotations prothétiques

19 patientes ont présenté une rotation prothétique (4,9%). Ces rotations étaient unilatérales dans 100% des cas : de ce fait, 19 implants ont présenté une rotation (2,4%). 17 rotations avaient été ressenties par les patientes mais seulement 1 présentait une répercussion esthétique (rotation isolée). 1 rotation prothétique était associée à une rupture de l'implant et 3 étaient associées à une coque prothétique stade 3-4 (*Tableau 15).*

Tableau 15. Complications associées aux rotations prothétiques dans le cadre des patientes porteuses d'implants macrotexturés Biocell Style 110 et 410

Complications associées aux rotations prothétiques	Nombre de patientes
Aucune	14 (3,6%)
Rotation isolée avec répercussion esthétique	1 (0,2%)
Rupture de l'implant	1 (0,2%)
Coque prothétique stade 3-4	3 (0,9%)
Total	**19 (4,9%)**

1 rotation isolée a été réopérée. La prise en charge des rotations associées à d'autres complications (coques et ruptures prothétiques) était chirurgicale. Dans le cadre des reprises chirurgicales, les implants anatomiques Style 110 et 410 ont tous été remplacés par des implants ronds.

Il n'existait pas de différence statistiquement significative entre le taux de rotation avec les prothèses Style 110 et les prothèses Style 410 (Test de Fisher : p=0,424).

3. Etude de la population « cible »

3.1 Caractéristiques de la population

Les patientes ayant eu initialement des prothèses Style 410 et Style 110 étaient incluses. Les patientes devaient également être réopérées et présenter une rupture prothétique unilatérale avec un sein controlatéral sans complication et esthétiquement plaisant pour être incluses dans ce groupe « cible ».

Sur les 130 patientes réopérées, 68 présentaient ce tableau clinique. Le délai moyen de réintervention dans ce groupe était de 6,1 ans [1,0-11,1 ans]. Dans cette population, 6 patientes (8,8%) ont été perdues de vue à distance de la réintervention. Les caractéristiques de cette population sont résumées dans le *Tableau 16.*

Tableau 16. Caractéristiques de la population « cible » (n=68 patientes) : patientes ayant été réopérées et présentant une rupture prothétique unilatérale ainsi qu'un sein controlatéral sans complication et esthétiquement plaisant. Prothèse initiale : macrotexture Biocell Style 110 et 410

Caractéristiques	Données moyennes
Age	36,59 ans [19 – 59]
IMC	19,7 kg/cm² [17 – 25,3]
Taille	165,51 cm [154 – 182]
Poids	53,93 kg [46 – 67]
Tabac	39 fumeuses (57,3%)
	29 non fumeuses (42,6%)
TDC	58 esthétiques primaires (85,3%)
	10 esthétiques secondaires (14,7%)

IMC : Indice de masse corporelle ; TDC : Type de chirurgie

3.2 Complications associées à la rupture unilatérale

34 patientes (50%) présentaient une **contraction capsulaire** du côté homolatéral à la rupture. Selon la classification de Baker, les stades de ces coques étaient : stade 2 pour 7 patientes, stade 3 pour 19 patientes et un stade 4 pour 8 patientes. Cependant, il était également retrouvé une contraction capsulaire du côté esthétiquement plaisant chez 8 patientes (11,7%): ces coques étaient des coques stade 2 (classification de Baker).

6 **séromes tardifs** (8,8%) étaient retrouvés dans cette population : tous ces séromes étaient homolatéraux à la rupture de l'implant ; aucun sérome n'était retrouvé du côté controlatéral. Aucun signe d'infection ORL ou autre n'était retrouvé chez ces patientes présentant un sérome tardif.

3 patientes (4,4%) présentaient une **rotation prothétique** symptomatique du côté homolatéral à la rupture. Du côté controlatéral, 4 rotations (5,9%) infracliniques (<10°) étaient découvertes en peropératoire : celles-ci n'étaient pas à l'origine de gênes physiques ou esthétiques. L'ensemble des complications est noté dans le *Tableau 17.*

Tableau 17. Complications homo ou controlatérales associées à la rupture unilatérale de l'implant Style 410 chez les patientes présentant un sein controlatéral esthétiquement plaisant

Complications associées à la rupture unilatérale	Côté homolatéral à la rupture	Côté controlatéral à la rupture
Coque prothétique stade 2	7	8
Coque prothétique stade 3	19	0
Coque prothétique stade 4	8	0
Séromes tardifs	6	0
Rotation prothétique	3	4 (infracliniques)
Total	**43**	**12**

3.3 Etude des loges prothétiques et de l'effet « velcro »

Lors de la reprise chirurgicale, l'accroche de l'implant ainsi que sa localisation étaient recherchés. Du côté homolatéral à la rupture, l'implant présentait une accroche seule dans 1 cas (1,5%), une accroche postérieure seule dans 7 cas (10,3%), une accroche antérieure et postérieure dans 39 cas (57,3%) et aucune accroche dans 21 cas (30,9%).

Du côté controlatéral à la rupture, la prothèse accrochait en antérieur seulement dans 33 cas (38,6%), en postérieur seulement dans 3 cas (4,4%) ainsi qu'en antérieur et en postérieur dans 2 cas (2,9%). Dans 30 cas (44,1%), la prothèse n'avait pas adhéré. La patiente étant son propre témoin, nous avons réalisé un tableau croisé de ces différents résultats (*Tableau 18).*

Tableau 18. Tableau croisé permettant de comparer l'aspect de la loge avec rupture prothétique à la loge controlatérale (esthétiquement plaisante). Analyse des différentes accroches de l'implant dans la loge

Effet velcro loge avec rupture	Effet velcro antérieur seul	Effet velcro postérieur seul	Effet velcro antérieur et postérieur	Pas d'effet velcro	**Total**
Effet velcro loge controlatérale					
Effet velcro antérieur seul	0	4	18	11	**33 (38,6%)**
Effet velcro postérieur seul	0	1	1	1	**3 (4,4%)**
Effet velcro antérieur et postérieur	0	0	0	2	**2 (2,9%)**
Pas d'effet velcro	1	2	20	7	**30 (44,1%)**
Total	**1 (1,5%)**	**7 (10,3%)**	**39 (57,3%)**	**21 (30,9%)**	**68 (100%)**

L'absence d'effet « velcro » et par conséquent d'accroche de l'implant, est « un échec » de la macrotexture Biocell dont le but est de diminuer les mouvements entre la prothèse et son environnement. Nous avons étudié l'influence de l'accroche de l'implant en fonction de sa localisation et avons donc analysé les loges dans lesquelles la prothèse présentait au moins une accroche prothétique (lorsqu'il existait un effet « velcro »). *Tableau 19*

Du côté homolatéral à la rupture, lorsqu'il existait un effet « velcro » (n=47), celui-ci était localisé en antérieur seulement dans 1 cas (2,1%), en postérieur seulement dans 7 cas (14,9%) ainsi qu'en antérieur et en postérieur dans 39 cas (82,9%).

Du côté controlatéral à la rupture, et lorsqu'il existait un effet « velcro » (n=38), celui-ci était retrouvé en antérieur seulement dans 33 cas (86,8%), en postérieur seulement dans 3 cas (7,9%) ainsi qu'en antérieur et en postérieur dans 2 cas (5,2%)

Tableau 19. Localisation de l'effet « velcro », lorsque celui-ci est présent, au niveau de la loge homolatérale à la rupture ainsi qu'au niveau de la loge controlatérale à la rupture, dans le cadre de la population cible (patientes porteuses de prothèses Style 410, rupture unilatérale, sein controlatéral esthétiquement plaisant et sans complication)

Localisation de l'effet « velcro »	Côté homolatéral à la rupture	Côté controlatéral à la rupture
Antérieur seul	1 (2,1%)	33 (86,8%)
Postérieur seul	7 (14,9%)	3 (7,9%)
Antérieur et postérieur	39 (82,9%)	2 (5,2%)
Total	**47**	**38**

Lorsqu'il existait une accroche postérieure (seule ou associée à une accroche antérieure), nous retrouvions, au niveau de la face postérieure de la loge, un aspect « granulomateux » de la paroi avec un rond lisse centré sur le milieu de cette loge (*Figure 43*).

Toutes les loges dans lesquelles nous avons retrouvé un effet « velcro » antérieur unique présentaient, sur leur face postérieure, une double-capsule localisée à cette face postérieure (*Figure 46*). Nous avons cependant retrouvé des doubles capsules étendues à l'ensemble de la loge dans 8 loges du côté homolatéral à la rupture. Dans ces cas-là, l'implant avait présenté une accroche antérieure et postérieure (20,5%).

II. Etude au microscope électronique des capsules périprothétiques dans le cadre des prothèses macrotexturées Biocell Style 410

1. Images microscopiques de la capsule au contact de la partie macrotexturée de la prothèse Style 410

L'étude au MEB de la capsule périprothétique au contact de la macrotexture Biocell a déjà été réalisée, notamment par Danino et al. (75). Les capsules que nous avons analysées montraient une surface irrégulière avec un **« aspect en miroir ».** Cette irrégularité de surface était créée par l'existence de plots mesurant entre 300 et 600 µm (*Figures 48 et 49*). La disposition de ces plots était irrégulière, et chacun d'entre eux présentait un diamètre et une forme différents. L'étude au microscope optique de cette surface montrait une **hyperplasie villeuse** ce celle-ci avec une **métaplasie synoviale** très superficielle (*Figure 50*).



Figure 48. Image au MEB de la capsule périprothétique au contact de la macrotexture Biocell : irrégularité de la surface avec aspect en miroir de celle-ci (MEB, x25, 1mm)



Figure 49. Image au MEB des plots capsulaires retrouvés au niveau de la surface des capsules au contact de la macrotexture Biocell (MEB, x140, 100µm)

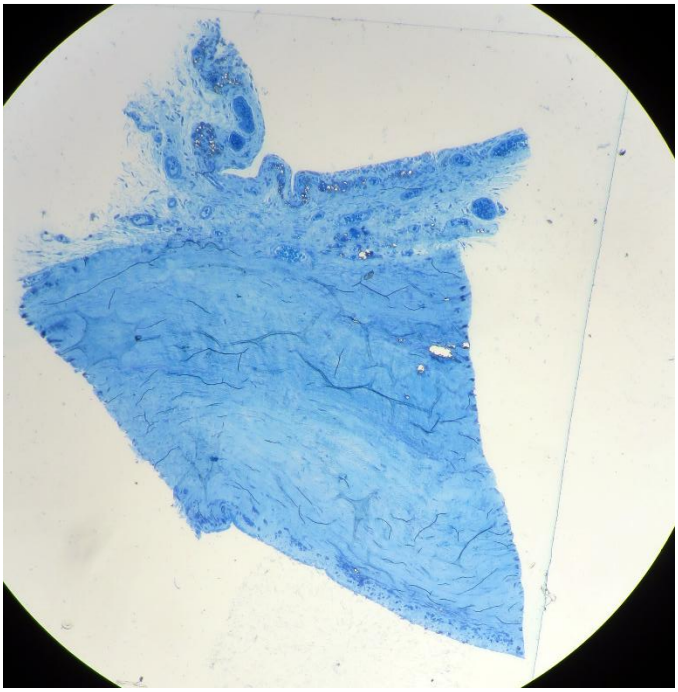

Figure 50. Image au microscope optique de la capsule au contact de la macrotexture Biocell : hyperplasie villeuse et métaplasie synoviale de la surface capsulaire (MO, x20)

Lors de l'analyse de la surface de cette capsule, nous avons retrouvé, à plus fort grossissement, une **architecture collagénique « anarchique »,** non stratifiée avec des couches de collagène présentant des orientations différentes et multidirectionnelles (*Figures 51, 52 et 53*). Cependant, en s'éloignant de la surface au contact de la macrotexture Biocell, nous retrouvions, petit à petit, une certaine stratification des fibres de collagène (*Figure 54*).



Figure 51. Image au MEB de la surface capsulaire au contact de la macrotexture Biocell : désorganisation et non linéarité des fibres de collagène (MEB, x1500, 10 µm)

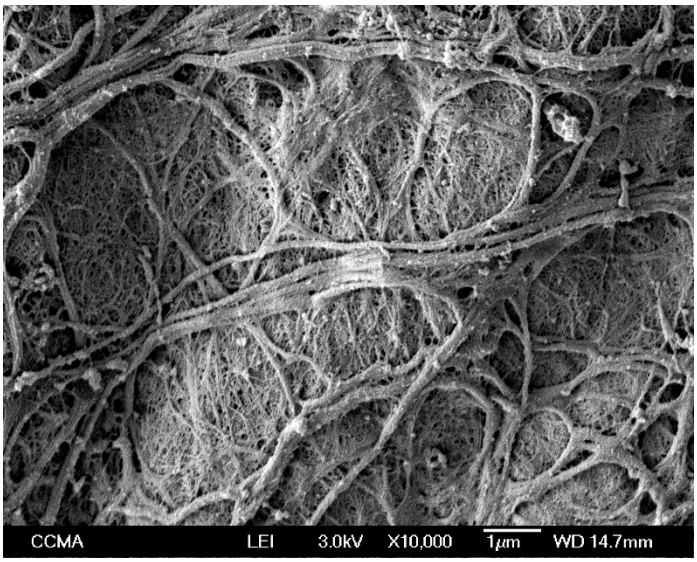

Figure 52. Image au MEB des couches superficielles de la capsule périprothétique au contact de la macrotexture Biocell : orientations différentes et multidirectionnelles des fibres de collagène (MEB, x 10000, 1 µm)



Figure 53. Image au MEB des couches superficielles et moyennes de la capsule périprothétique au contact de la macrotexture Biocell : orientations variées des couches de collagène mais début de stratification (MEB, x7000, 1 µm)



Figure 54. Images des couches périphériques de la capsule périprothétique au contact de la macrotexture Biocell : stratification progressive des couches collagéniques (MEB, x1500, 10 µm)

Nous avons également retrouvé une **vascularisation de cette capsule** périprothétique, tant au microscope optique (Figure 50, visualisation d'artères de petits calibres) qu'au microscope électronique à balayage (Figure 55). Cette vascularisation était essentiellement retrouvée au niveau de la couche moyenne mais, dans de nombreux cas, de nombreuses hématies étaient retrouvées au niveau de la couche superficielle, très en surface.



Figure 55. Image au MEB indiquant la vascularisation des couches superficielles et moyennes de la capsule périprothétique au contact de la macrotexture Biocell. Certaines hématies sont retrouvées en surface de la paroi. Les hématies sont signalées par une flèche jaune (MEB, x1000, 10 µm)

Nous avons réalisé des images à l'aide du microscope électronique en transmission (MET). Les images obtenues n'étaient pas concluantes ni significatives et nous n'avons pas plus approfondi cette étude au MET. Une image était cependant intéressante : lors de l'analyse de la capsule au contact de la macrotexture Biocell au MET, des **vacuoles sphériques** ont été retrouvées, essentiellement au niveau des couches très superficielles de la capsule. Ces vacuoles étaient entourées de nombreuses microparticules pouvant correspondre à des macrophages (*Figure 56*)



Figure 56. Image au MET de vacuoles sphériques entourées de nombreuses microparticules au niveau des couches superficielles de la capsule périprothétique au contact de la macrotexture Biocell (MET, 10 µm)

Pour terminer l'analyse de cette capsule, nous nous sommes intéressés à la partie la plus périphérique, la plus externe de celle-ci (au contact du muscle grand pectoral en antérieur et au contact de la paroi thoracique en postérieur). Au microscope optique, cette couche postérieure paraissait poreuse (non infiltration de la résine) avec un aspect en « rayon de miel » (parallélisme avec les images scannographiques dans le cadre des fibroses pulmonaires). Cet aspect a été retrouvé dans différents échantillons (*Figures 57 et 58*). Il est intéressant de noter qu'en superficie de cet aspect en « rayon de miel », nous retrouvions une scissure entre les différentes couches (*Figures 57 et 58*). L'analyse au MEB de cette couche externe a également retrouvé cet aspect poreux en « rayon de miel » avec de multiples pores, irréguliers, de 2 à 5 µm de diamètre (*Figure 59*).

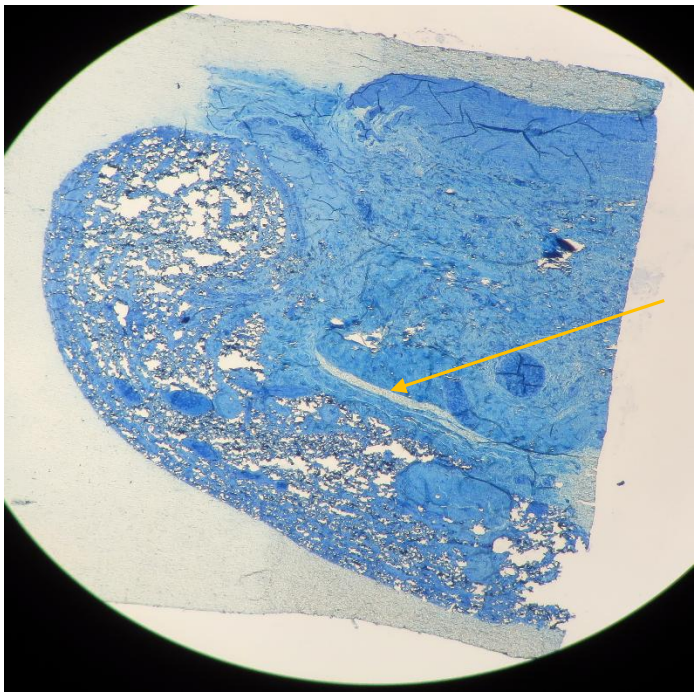

Figure 57. Image au MO des couches périphériques de la capsule au contact de la macrotexture Biocell : couche externe poreuse, avec un aspect en « rayon de miel ». Scissure des différentes couches en périphérie de cette couche poreuse, indiquée par une flèche jaune (MO, x20)

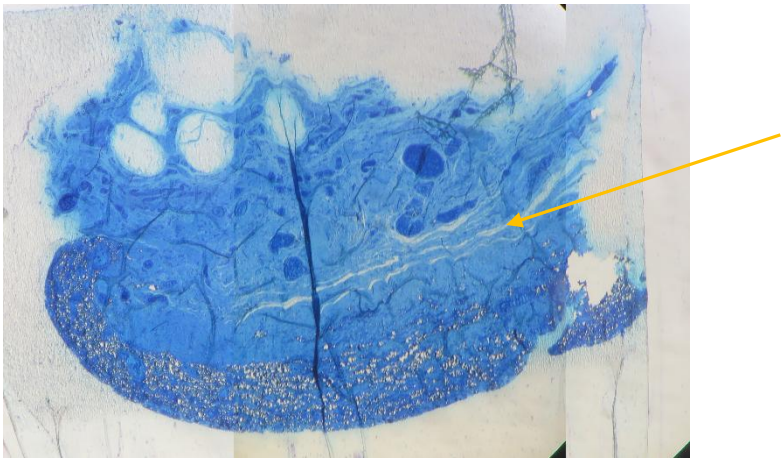

Figure 58. Image au MO des couches périphériques de la capsule au contact de la macrotexture Biocell : couche externe poreuse, avec un aspect en « rayon de miel ». Scissure des différentes couches en périphérie de cette couche poreuse, indiquée par une flèche jaune (MO, x20)



Figure 59. Image au MEB de la couche externe de la capsule au contact de la macrotexture Biocell : aspect poreux en « rayon de miel » avec de multiples pores irréguliers (MEB, x1500, 10 µm)

2. Images microscopiques de la capsule au contact du patch lisse postérieur des prothèses macrotexturées Style 410

L'analyse au MO de la capsule au contact du patch lisse postérieur n'a pas retrouvé d'hyperplasie villeuse mais une légère métaplasie synoviale. L'ensemble de l'échantillon semblait structuré, stratifié avec la présence de quelques vaisseaux sanguins (*Figure 60*).

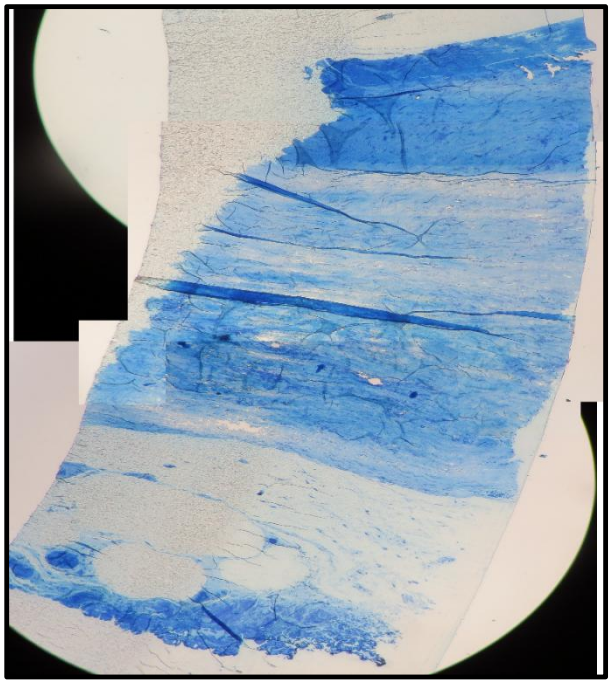

Figure 60. Image au MO de la capsule au contact du patch lisse postérieur des prothèses Style 410 : pas d'hyperplasie villeuse, légère métaplasie synoviale, stratification et présence de vaisseaux sanguins (MO, x20)

La *Figure 61* est intéressante car elle montre la jonction entre la paroi macrotexturée Biocell et le patch lisse postérieur. Sur cette image de MEB, la surface à gauche de l'image est irrégulière avec de nombreux plots capsulaires alors que la surface à droite est lisse, plane et stratifiée. La courbure de la pièce est dûe à la préparation pour l'étude au MEB.

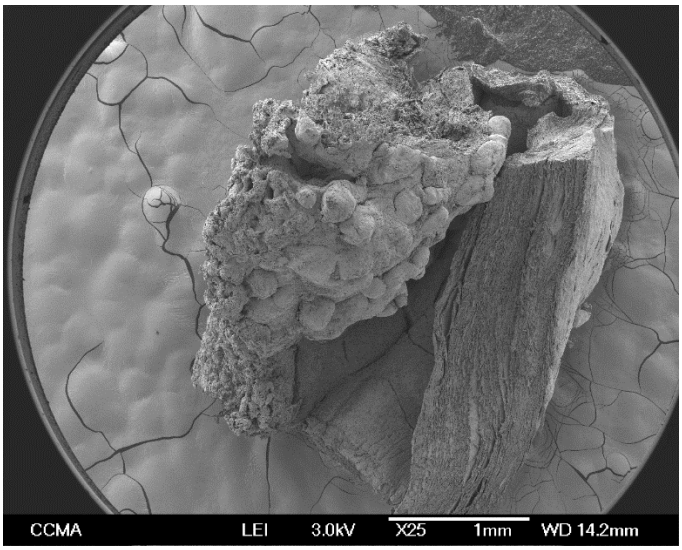

Figure 61. Image au MEB de la jonction entre la capsule au contact de la macrotexture Biocell (à gauche de l'image) et la capsule au contact du patch lisse (à droite de l'image) : la surface au contact de la Biocell est irrégulière avec de nombreux plots capsulaires alors que la surface au contact du patch lisse est plane (MEB, x25, 1mm)

La surface de la capsule au contact du patch lisse est **plane, régulière** ou, dans certains cas, légèrement vallonnée (*Figure 62*). Dans notre étude, cette surface ne présentait pas de plots capsulaires et, par conséquent, **pas d'effet miroir**.



Figure 62. Image au MEB de la surface de la capsule au contact du patch lisse postérieur des prothèses Style 410 : surface plane, lisse (MEB, x140, 100 µm)

Nous avons également retrouvé une **stratification des différentes couches** et fibres de collagène : les couches étaient linéaires, stratifiées et les fibres de collagène des différentes couches présentaient la **même orientation longitudinale** (*Figure 63, 64 et 65*).



Figure 63. Image au MEB de la capsule au contact du patch lisse : stratification des couches de collagène (MEB, x1500, 10 µm)



Figure 64. Image au MEB de la capsule au contact du patch lisse : stratification des couches de collagène (MEB, x1500, 10 µm)



Figure 65. Image au MEB de la capsule périprothétique au contact du patch lisse postérieur des prothèses Style 410 : les fibres de collagène ont une orientation longitudinale identique (MEB, x10000, 1 µm)

La présence de vaisseaux sanguins et par conséquent, **d'une vascularisation de la capsule**, a été retrouvée tant au microscope optique qu'au microscope électronique à balayage (*Figure 66*). La vascularisation était essentiellement superficielle comme l'indique la présence, directement sous la surface, de nombreuses hématies au MEB.



Figure 66. Image au MEB montrant la présence de nombreuses hématies au niveau de la couche superficielle de la capsule périprothétique au contact du patch lisse postérieur des prothèses Style 410 (MEB, x1500, 10 µm)

L'étude au MET n'a pas retrouvé de vacuoles sphériques comme nous avons pu le remarquer dans le cadre de la capsule au contact de la macrotexture Biocell. Cependant, la linéarité de la surface et la stratification des couches de collagène étaient, encore une fois, retrouvées (*Figure 67*). Nous ne retrouvons pas l'aspect de « rayon de miel » visualisé dans le cadre des capsules au contact de la macrotexture Biocell.



Figure 67. Image au MET de la capsule périprothétique au contact du patch lisse postérieur des prothèses Style 410 : linéarité de la surface et stratification des couches collagéniques (MET, 10 µm)

3. Images microscopiques de la capsule externe de la double capsule postérieure, dans le cadre des prothèses Style 410

L'analyse au microscope optique de cette capsule externe (couche au contact de la paroi thoracique) dans le cadre des doubles capsules postérieures, ne retrouve **pas d'hyperplasie villeuse** mais une **métaplasie synoviale**. Des vaisseaux sanguins sont remarqués (*Figure 68*).

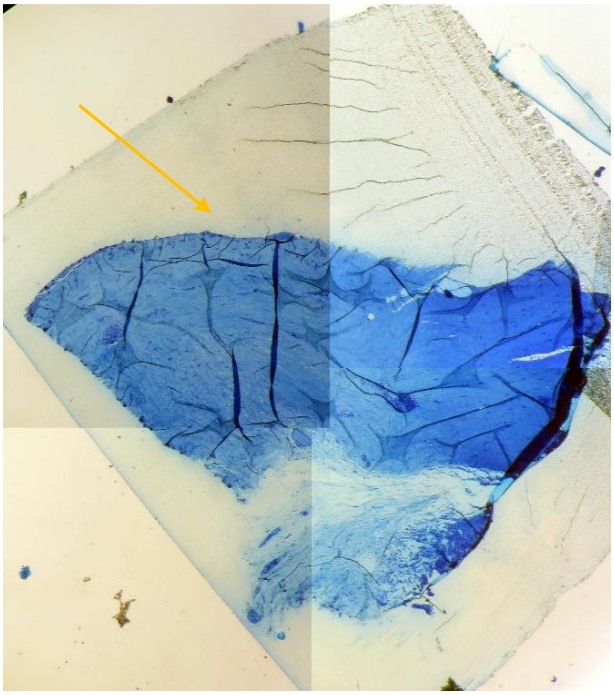

Figure 68. Image au MO de la capsule externe dans le cadre des doubles capsules postérieures : pas d'hyperplasie villeuse, métaplasie synoviale, présence de vaisseaux sanguins. La surface au contact de la prothèse est indiquée par une flèche jaune (MO, x20)

La surface superficielle de cette capsule externe était **lisse et plane**, sans plot capsulaire ni effet miroir (*Figure 69 et 70*). Macroscopiquement, cette capsule externe formait une véritable capsule au même titre qu'une capsule classique.



Figure 69. Image au MEB de l'échantillon de la capsule externe des doubles capsules postérieures : la surface superficielle (flèche jaune) est lisse et plane sans effet miroir (MEB, x 37, 100 µm)



Figure 70. Image au MEB de la surface superficielle plane de la capsule externe dans le cadre des doubles capsules postérieures (MEB, x500, 10 µm)

Nous avons également retrouvé une véritable **stratification des couches** collagéniques avec des fibres de collagène à direction longitudinale (*Figures 71, 72 et 73*). Il existait une harmonie entre les différentes couches de collagène, toutes les fibres ayant la même direction longitudinale.



Figure 71. Image au MEB de la capsule externe dans le cadre des doubles capsules postérieures : stratification des différentes couches collagéniques (MEB, x500, 10 µm)



Figure 72. Image au MEB de la capsule externe dans le cadre des doubles capsules postérieures : stratification des différentes couches collagéniques (MEB, x10000, 1 µm)



Figure 73. Image au MEB de la capsule externe dans le cadre des doubles capsules postérieures : orientation longitudinale des fibres de collagène, orientations identiques entre les couches (MEB, x10000, 1 µm)

L'analyse au MEB a révélé l'existence d'hématies (vascularisation) au niveau des couches superficielles et moyennes de cette capsule externe (*Figure 74).* Ces images corroborent les images montrant l'existence de vaisseaux sanguins au microscope optique.



Figure 74. Image au MEB indiquant la présence d'hématies (vascularisation) au niveau de la capsule externe dans le cadre des doubles capsules postérieures (MEB, x3300, 1 µm)

CHAPITRE 4 : DISCUSSION

I. Etude statistique monocentrique et rétrospective portant sur 780 prothèses macrotexturées Biocell

1. Population

Notre série de 780 prothèses est l'une des plus importantes de la littérature concernant les prothèses macrotexturées Biocell. De nombreux auteurs se sont intéressés au devenir des prothèses Style 410 (58, 115, 116). Les patientes incluses pour l'étude était généralement jeunes (moyenne de 36,3 ans) et minces (IMC moyen à 19,9). Les patientes étaient majoritairement fumeuses (60 ,4%) et étaient essentiellement opérées dans le cadre de chirurgies esthétiques primaires (87,7%). Il existe donc une concordance entre l'âge des patientes et le type d'intervention.

La plupart des prothèses Style 110 et 410 ont été posées entre 2001 et 2005. Nous pouvons constater une décroissance nette de la pose de ces implants au-delà de 2005. Ceci peut-être expliqué par l'apparition des premières complications nécessitant une reprise chirurgicale. A partir de cette date, nous avions commencé à limiter l'utilisation de ces prothèses.

Les caractéristiques des implants posés soulignent le choix des patientes : aspect plus naturel avec des prothèses anatomiques mais assez volumineux et projeté. Il existe trois voies d'abord principales pour la chirurgie d'augmentation mammaire (59) : la voie hémipériaréolaire inférieure, la voie sous-mammaire et la voie axillaire. Dans le cadre de notre série, toutes les prothèses ont été posées par voie hémipériaréolaire inférieure. Cette voie d'abord chirurgicale a été choisie par le chirurgien en accord avec la patiente. Il est intéressant de noter que cette voie d'abord n'est plus utilisée en Amérique du Nord car considérée à haut risque de contamination de l'implant (*staphylococcus epiderdimis*) lors de la pose chirurgicale. Les implants étaient majoritairement placés en position semi-rétro pectorale (type Dual Plane II) lorsqu'il n'existait pas de risque de descendre le sillon sous-mammaire. De ce fait, chez les patientes présentant ce risque, l'implant était posé en position rétropectorale pure (incision du muscle en « boutonnière »). Aucun implant macrotexturé Biocell n'a été posé en sous-glandulaire car ces implants sont très cohésifs et leur texturation trop agressive : le positionnement en pré-pectoral risquait d'être à l'origine d'un sein d'aspect non naturel avec un effet figé.

Le nombre de perdues de vue peu important nous a permis d'analyser un nombre important de patientes (et d'implants) et par conséquent de pouvoir tirer certaines conclusions à partir de résultats statistiquement significatifs.

2. Causes de réintervention et complications des Style 110 et 410

Brown et al. (2), dans une étude publiée en 2005, ont étudié le devenir des implants texturés chez 150 patientes. Le taux de complications était de 3,4% sur un suivi moyen de 21 mois. Aucun sérome, aucune rotation, aucun pli prothétique ni aucune rupture n'ont été retrouvés. Tebbetts (66) a publié les résultats de l'étude d'approbation de mise sur le marché des style 410. Cinquante augmentations mammaires primaires avaient reçu les versions *full-height, moderate–profil* des

prothèses Style 410. Sur les 3 années qu'a duré l'étude, aucune complication post-opératoire n'a été notée et aucune réintervention n'a été nécessaire. Per Hedén et al. (130) ont étudié les résultats à long terme, la sécurité et l'efficacité des implants Style 410. Sur les 144 patientes implantées avec 286 Style 410, 86% étaient opérées dans le cadre d'une chirurgie esthétique primaire. Sur un suivi médian de 6 ans, le taux moyen de contractions capsulaires était de 5,6% (diagnostiquées à l'examen physique). Aucune rupture n'a été détectée. Une amélioration notable de la qualité de vie a été remarquée chez 87% des patientes. Cependant, les données démographiques, les comorbidités, les caractéristiques de l'implant et les autres complications (séromes, rotations, taux de réintervention) n'ont pas été reportées.

Dans le cadre de la mise sur le marché des implants Style 410 aux Etats-Unis, une étude prospective et multicentrique sur la sécurité et l'efficacité de ces implants a été mise en place. Les résultats ont été analysés à 3 et 6 ans (71,131). Sur 941 patientes inclues dans cette étude, 492 étaient opérées dans le cadre d'une chirurgie primaire d'augmentation mammaire. La majorité a reçu des implants Style 410 type *full-height, moderate-profile,* toutes en position semi-rétro pectorale. Le suivi était de 72,9% à 6 ans. Les complications les plus fréquentes étaient les ruptures prothétiques (5,0%) et les contractions capsulaires (4,6%). Un sérome tardif était présent chez 1,4% des cas. Le taux de réintervention était de 19,4%. La cause principale de réintervention était le changement de taille ou de type de prothèses (17,4%) ainsi que la malposition ou rotation prothétique (12,8%). Pour les auteurs, le fait que les Style 410 soient « form-stable » permet de diminuer le taux de plis prothétiques ainsi que les déformations de l'implant (ondulations ressenties par la patiente…). Ils concluaient également que les Style 410 présentaient un faible taux de complications et un haut taux de satisfaction en comparaison avec les autres implants sur le marché. Les taux de complications à 3 ans (71) étaient moins importants que les taux retrouvés dans les autres *Core Studies* (132) ; cependant, à 6 ans, les taux étaient semblables (133,134).

Lista et al. (135) ont étudié le devenir des Styles 410 de 440 patientes consécutives sur 10 ans. Le taux total de complications était de 16,6%. La principale complication était la rotation prothétique (5,2%). Des coques périprothétiques étaient retrouvées chez 1,8% des patientes. Du fait de la nature subjective des stades I et II de la classification de Baker, ils n'ont analysé que les stades III et IV. Par rapport aux résultats des *Core Studies* à 6 ans, ce taux est plus faible (4,6%). Cependant, ce taux de 1,8% est probablement sous-estimé par le fait que l'étude de Lista et al. (135) était rétrospective. Le taux de réintervention était de 10,7%, essentiellement pour des résultats cosmétiques inadéquats (3,6%). Ce taux de réintervention est plus faible comparé à celui des *Core Studies* (19,4%). Dans tous les cas, la principale cause de réintervention était le défaut de résultats cosmétiques pour la patiente.

Sept études contrôlées et randomisées ont étudié l'impact de la texturation sur le développement des contractions capsulaires. L'ensemble de ces études a été résumé dans une méta-analyse par Barnsley et al. (64). Avec un odd ratio à 0,19 (intervalle de confiance à 95% : 0,007-0,52), le taux de réduction de contraction capsulaire était associé à une texturation de l'implant. Les coques périprothétiques étaient cinq fois plus fréquentes en cas d'implants lisses et en position sous-glandulaire. De nombreuses études non randomisées ont montré que le taux de coque était plus faible en position rétro-musculaire qu'en position rétro-glandulaire (136). Wong et al. (65) ont retrouvé un taux de coque plus faible à 1, 3 et 7 ans post-opératoire avec des implants texturés par rapport aux implants lisses. Les implants de 5ème génération, cohésifs et de forme stable, ont réduit le taux de coques par rapport aux implants des générations précédentes (136). Ceci peut-être expliqué par la pression intra prothétique exercée par le gel cohésif, pression qui vient gêner l'expansion tissulaire autour de l'implant et par conséquent la formation de coques (71).

Dans notre étude concernant 390 patientes porteuses d'implants macrotexturés Biocell, le **taux de réintervention** était de 33,4%. Ce taux est légèrement inférieur au taux retrouvé dans les *Core Studies* de 2006 (36,1% dans le cadre de chirurgies esthétiques primaires). Les principales causes de réinterventions étaient les ruptures prothétiques associées ou non à des contractions capsulaires (21,4%). Il est intéressant de noter que le taux de réintervention était statistiquement plus important dans le cadre des prothèses Style 110 que Style 410. Le **taux de coques périprothétiques** stade III et IV (selon la classification de Baker) était de 8,71%. Ce taux est inférieur à celui retrouvé dans le cadre de ces mêmes *Core Studies* (19,1%). Si nous nous intéressons qu'aux Style 410, le taux de contraction capsulaire est proche de celui retrouvé par Lista et al. (1,8%). La principale complication associée aux coques était la rupture prothétique (11,3%). Ceci souligne le fait que les conditions de rupture et de contraction capsulaire sont probablement les mêmes, mais aussi que lorsqu'il existe une coque très importante, les risques de rupture de l'implant sont augmentés (augmentation des forces exercées sur la prothèse). La principale complication que nous avons rencontrée est la **rupture de l'implant** (15,1% des implants posés). Ce taux est moins important que dans le cadre des *Core Studies* de 2006 (16,4% dans le cadre de chirurgies esthétiques primaires et secondaires). Nos résultats comprenaient le taux de rupture des prothèses Style 110 et 410. Or le taux de rupture prothétique est statistiquement plus important avec les Style 110 qu'avec les Style 410 : la texturation étant la même, il est intéressant de noter que ceci n'est pas le cas du gel de silicone. Le gel des Style 410 est très cohésif alors que celui des Style 110 l'est beaucoup moins : ceci peut expliquer le taux de rupture plus important (136). Nous avons fréquemment retrouvé des ruptures précoces (1, 3 ans…) ainsi qu'une association avec des séromes tardifs.

La **rotation d'un implant** anatomique est définie par la rotation de celui-ci autour d'un ou plusieurs axes. La rotation des implants anatomiques est décrite depuis le début de leur utilisation. Baeke (4) a réalisé une expérience avec des implants remplis de sérum, en position semi-rétropectorale. Le risque de rotation au final était évalué à 14%. Schots et al. (137) ont reporté une série de 73 patientes opérées pour augmentation mammaire avec des Natrelle Style 510 (Allergan), implants anatomiques et cohésifs en gel de silicone. 12 patientes (8,2%) ont elles-mêmes rapporté une rotation unilatérale de l'implant (ressentie par la patiente) ; 7 ont nécessité une réintervention chirurgicale. Malgré cela, les auteurs ont continué à utiliser les Style 510. Dans l'étude de Lista et al. (135), 23 patientes ont présenté une rotation de l'implant. Ces rotations étaient unilatérales chez 3 patientes. Lorsque les rotations arrivaient, les patientes le remarquaient de suite en général et, dans de nombreux cas, remettaient la prothèse en place avant leur consultation. A l'examen, la déformation causée par la rotation était évidente. Leur prise en charge initiale consistait en une réduction manuelle externe. Puis la patiente portait une contention pendant 6 semaines. Sur les 23 patientes présentant une rotation de l'implant, 4 ont nécessité une réintervention. Dans notre série, nous avons été confrontés à 19 rotations prothétiques, toutes unilatérales. Sur ces 19 rotations, 17 avaient été ressenties par la patiente. La prise en charge était chirurgicale pour les rotations associées à une rupture de l'implant (1 patientes) ou à une coque stade III/IV (3 patientes). Seule 1 patiente présentant une rotation isolée a été réopérée pour une gêne esthétique franche. Lors de la prise en charge chirurgicale, tous les implants anatomiques ont été remplacés par des implants ronds pour éliminer le risque de gêne esthétique en cas de rotation. Nous n'avions pas plus de rotations avec les Style 110 que les Style 410, soulignant ainsi probablement l'accroche similaire de l'implant dans les deux cas (macrotexture Biocell). Notre taux de rotation prothétique est similaire à celui retrouvé par Lista et al. (135). Il est intéressant de noter que dans les études précédentes (130), le taux de rotation n'était pas notifié : les rotations prothétiques sont probablement sous-estimées dans de nombreux cas. Pour limiter le risque de rotation, il ne faut pas réaliser une loge trop grande et éviter la position pré-

pectorale dans le cadre des pseudo-ptoses avec un étui cutané lâche. Dans le cadre de rotations itératives, Mouës et al. (129) proposent de suturer la face postérieure de l'implant texturé…

Aucun drainage n'a été utilisé chez les patientes de l'étude. L'incidence du drainage sur les hématomes et les contractions capsulaires varie en fonction des auteurs. Cependant, pour Bogaert et al (138), dans le cadre de patientes présentant un faible risque de saignement, l'absence de drainage n'a eu aucun impact sur l'incidence des hématomes ou des contractions capsulaires.

Points clés :

- ✓ **Nombreuses complications avec Style 110 et Style 410**
  - **Contractions capsulaires**
  - **Ruptures prothétiques** : ruptures plus fréquentes avec les Style 110 qu'avec les Style 410
- ✓ **Taux de réintervention très important (semblable aux Core Studies de 2006)**

3. Population « cible »

Dans notre série, il était fréquent de retrouver une coque périprothétique du côté homolatéral à la rupture avec essentiellement des coques stade III et IV selon la classification de Baker. Du côté controlatéral, seules des coques stade II ont été retrouvées. De ce même côté, les coques prothétiques étaient retrouvées lorsqu'il existait une accroche postérieure ou lorsque l'implant n'avait pas adhéré. L'absence d'adhérence de l'implant macrotexturé est un échec de la macrotexture Biocell. Il est intéressant de noter que les coques stade III et IV n'ont été retrouvées que du côté homolatéral à la rupture. Il est probable que les conditions biodynamiques non favorables (accroches antérieure et postérieure) aient favorisé le développement de ces contractions capsulaires. Il est possible d'imaginer que ces conditions biodynamiques non favorables aient aussi favorisé le développement d'un biofilm pathologique, biofilm lui-même favorisé par la voie d'abord périaréolaire. En effet, la patiente étant son propre témoin, nos résultats nous orientent vers une association de facteurs de risque (biofilm et biodynamique) plutôt que vers un facteur de risque isolé que peut-être la voie d'abord seule.

Dans le cadre des **résultats plaisants et sans complication**, nous avons retrouvé que la prothèse avait accroché en antérieur seulement et que le degré de mobilité postérieure était représenté par une double capsule postérieure localisée. Dans le cadre d'effet « velcro » antérieur unique, nous n'avons retrouvé aucun sérome, aucune double capsule entourant l'ensemble de la prothèse, aucune coque prothétique et seulement une rupture prothétique. Cette rupture s'était produite sur une prothèse posée plus de 10 ans auparavant : cette rupture pouvait-être dûe au vieillissement normal de l'implant et non pas à des contraintes mécaniques.

Dans le cadre des **loges homolatérales à la rupture prothétique**, l'implant présentait une accroche antérieure et postérieure dans près de 80% des cas. Ces résultats soulignent probablement l'importance de la localisation de l'effet « velcro» et des conditions biodynamiques qui en résultent. Lorsque l'implant adhère en antérieur et en postérieur, des forces de traction contraires antéro-postérieures vont être exercées sur l'implant (à l'origine de rupture précoce) et/ou sur la capsule (à

l'origine de double capsule tout autour de l'implant). Aucune étude, dans la littérature, ne s'est intéressée aux résultats plaisants ainsi qu'aux conditions biodynamiques à l'origine de ces résultats.

Points clés :

- ✓ **Loges avec rupture : accroche antérieure et postérieure dans 80% des cas**
  - **Forces de traction contraires antérieures et postérieures**
  - Contraintes sur l'implant
- ✓ **Loges esthétiquement plaisantes et sans complication: accroche antérieure seule et degré de mobilité postérieure**
  - **Degré de mobilité postérieure** / double capsule localisée postérieure
  - Force de traction antérieure seule
- ✓ **Loges avec accroche antérieure seule et mobilité postérieure**
  - Aucun sérome
  - Aucune double capsule totale
  - Une rupture (implant > 10ans)

4. Biodynamique de la prothèse macrotexturée: meilleure répartition des contraintes mécaniques

Comme nous avons pu le remarquer sur l'analyse statistique, les cas esthétiquement plaisants et sans complication présentent une accroche antérieure seule et un degré de mobilité postérieure. Les prothèses macrotexturées (Biocell) Style 110 et Style 410 présentent une face antérieure et une face postérieure texturées ; seul le patch postérieur est lisse (*Figure 75*). Les propriétés de cette texture amènent une accroche, un véritable effet « velcro » de la prothèse sur la capsule périprothétique : la prothèse adhère donc au plan antérieur (muscle grand pectoral dans le cadre des Dual Plane type II) et au plan postérieur (muscle petit pectoral et plan costal). *Figure 76*

Figure 75. Face postérieure des implants macrotexturés Biocell. La face postérieure présente une texture macrotexturée ; seul le patch postérieur est lisse

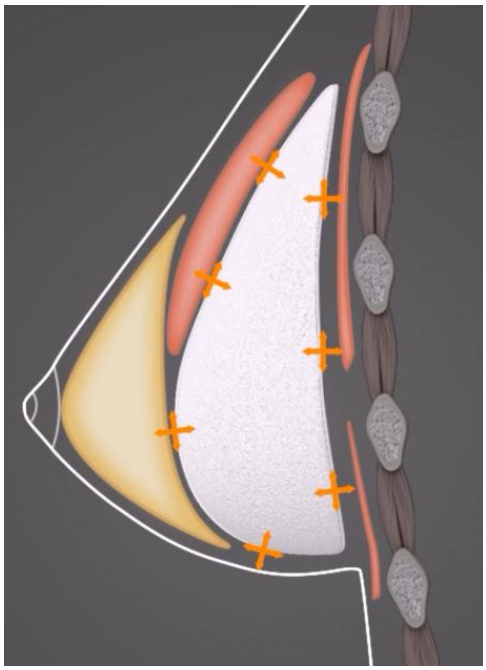

Figure 76. Effet velcro sur la paroi périprothétique antérieure et postérieure (cette véritable accroche est signalée par des croix oranges)

Lors de la mise en mouvement de la poitrine, des forces de traction antéro-postérieures vont s'exercer sur la prothèse : le muscle grand pectoral va se contracter et attirer la prothèse en antérieur alors que le plan costal postérieur reste fixe. La prothèse et la capsule prothétique sont ainsi tiraillées entre des forces de traction contraires : des plis prothétiques se forment alors (*Figure 77).*

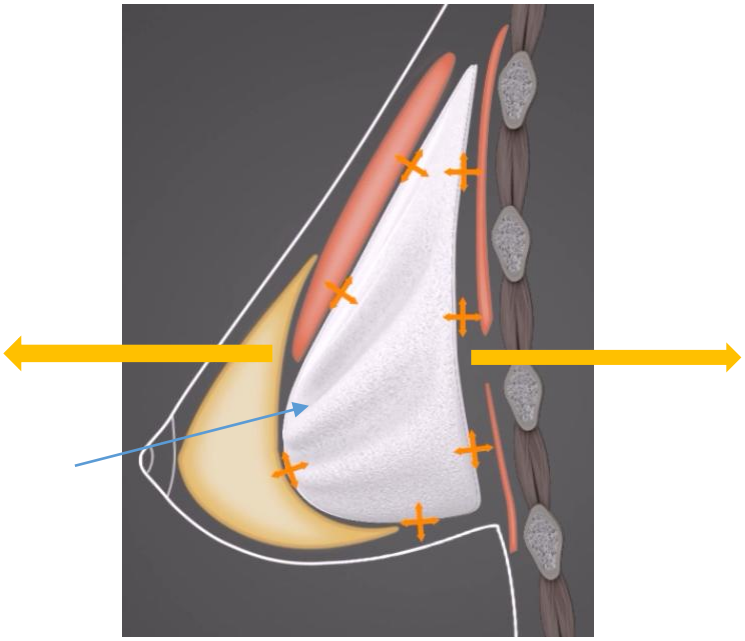

Figure 77. Forces de traction contraires antéro-postérieures lorsque le sein est en mouvement (flèches oranges) et formation de plis prothétiques (flèche bleue)

Ces forces de traction antéro-postérieures sont à l'origine de différentes conséquences. Dans certains cas, la prothèse va complètement se détacher et cela de manière très précoce : il n'y a dans ce cas-là aucun effet « velcro ». La prothèse va donc se mouvoir dans sa loge prothétique et les avantages de la macrotexture sont alors perdus. Les complications classiques sont alors retrouvées : coques et rotations prothétiques (*Figure 78).*

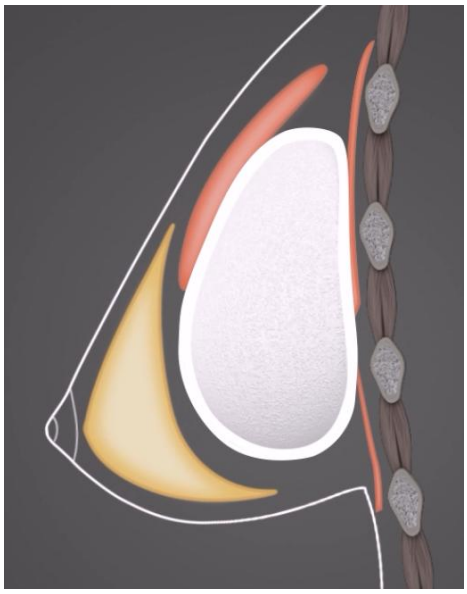

Figure 78. Coque prothétique dans le cadre des implants macrotexturés Biocell

Lorsqu'il existe une accroche antérieure et postérieure, sans aucun degré de mobilité, la prothèse et la capsule périprothétique sont alors soumises au maximum à ces forces de traction antéro-postérieures. Schématiquement, deux cas de figure peuvent être rencontrés lorsque ces conditions biodynamiques sont retrouvées : rupture prothétique précoce ou double capsule péri-prothétique.

Dans certains cas, ces contraintes mécaniques vont essentiellement s'exercer sur la prothèse en elle-même. La répétition des tractions antérieures et postérieures va fragiliser la paroi de la prothèse et amener, petit à petit, à l'usure de la prothèse et à sa rupture précoce (*Figure 79).* Ces ruptures sont favorisées par l'apparition de plis prothétiques (*Figure 79*), fréquents avec les prothèses macrotexturées (81). Ces plis, parfois disgracieux et ressentis par les patientes, sont favorisés par la macrotexturation des parois antérieures et postérieures des prothèses (règles de biodynamiques) mais aussi par une loge prothétique trop petite et/ou un cassage du gel lors de la mise en place de la prothèse (notamment par voie hémipériaréolaire avec une incision cutanée trop petite).

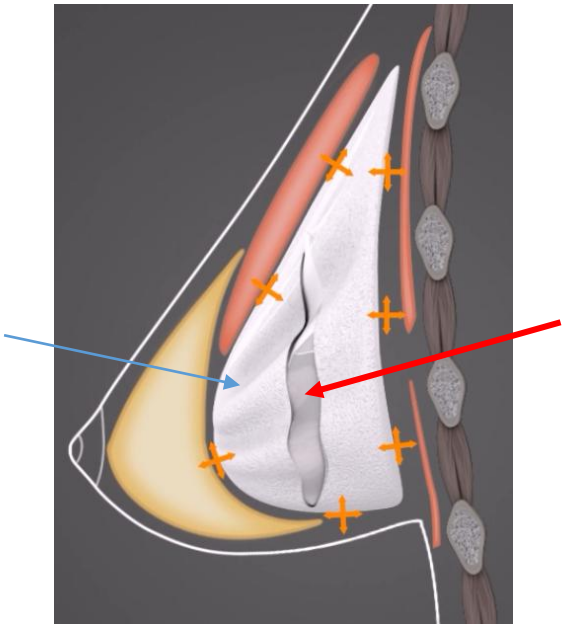

Figure 79. Rupture prothétique (flèche rouge) secondaire aux forces de traction antéro-postérieures exercées car présence d'un effet « velcro » antérieur et postérieur ; cette rupture est également favorisée par les plis prothétiques (flèche bleue) fréquemment retrouvées dans le cadre des implants macrotexturés Biocell

Les forces de traction peuvent également s'exercer sur la capsule périprothétique. Dans notre théorie biomécanique, la prothèse, adhérente à la capsule périprothétique, va venir tirer sur celle-ci et va, petit à petit, déchirer cette capsule au niveau de sa couche moyenne (délamination). Ce cas de figure est à l'origine de l'apparition de doubles capsules périprothétiques : la couche interne reste au contact de la prothèse alors que la couche externe de la capsule va rester au contact du muscle grand pectoral en antérieur, et au contact du plan costal en postérieur (*Figure 80*). Il est intéressant de noter qu'il n'existe pas de double capsule au niveau du patch lisse postérieur, soulignant probablement l'absence localisée d'effet « velcro » et par conséquent de forces de traction opposées. Ce dédoublement mécanique capsulaire se produit sûrement dans les premières semaines après la pose de la prothèse. En effet, durant les 6 à 8 premières semaines, la capsule péri-prothétique est essentiellement constituée de collagène immature (type 1) qui va se transformer par la suite en collagène de type 3 (plus résistant). Peak et al. (139) ont montré une diminution des complications lorsqu'il existait une immobilisation post-opératoire d'au moins 6 semaines. Cette théorie mécanique des doubles capsules est également décrite par Hall-Findlay (5) et Giot et al. (122).

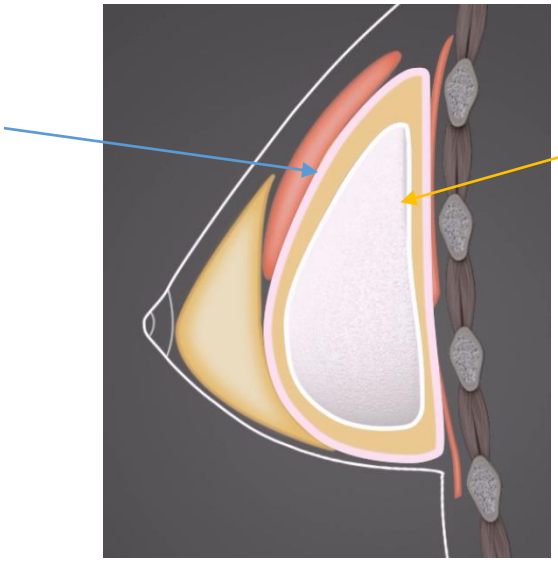

Figure 80. Double capsule entourant la totalité de l'implant macrotexturé Biocell. La capsule interne est au contact de l'implant (flèche orange) ; la capsule externe est au contact des parois antérieure et postérieure (flèche bleue). Dans le cadre des prothèses Style 110 et 410, il n'existe pas de double capsule au contact du patch lisse postérieur (non schématisé ici)

Dans les cas esthétiquement plaisants et sans complication, nous retrouvons une double capsule localisée en postérieur (*Figures 81 et 82*). L'apparition de cette double capsule localisée en postérieur souligne la recherche de liberté et de mobilité postérieure de la prothèse. En effet, sous la force de traction antérieure, l'implant prothétique va « chercher » un degré de mobilité. Certaines images au microscope électronique à balayage montrent que les résidus de silicone sont beaucoup plus nombreux au niveau de la capsule au contact de la paroi antérieure qu'au niveau de la capsule au contact de la paroi postérieure de la prothèse. Ceci peut être expliqué par la concavité de la paroi antérieure et la légère convexité de la paroi postérieure de la prothèse (convexité renforcée par la position verticale de l'implant) ainsi que par la force de gravité plus importante en antérieur qu'en postérieur lors de la position debout : de ce fait, la surface de contact entre la paroi antérieure et la capsule est possiblement plus importante que la surface de contact entre la paroi postérieure et la capsule ; l'effet « velcro » serait donc plus puissant en antérieur et expliquerait, en partie, la recherche de mobilité en postérieur. Il est également probable que la force de traction antérieure, résultant de la mise en mouvement du sein en totalité (peau, graisse, glande et muscle grand pectoral) soit supérieure à la force de traction postérieure, cette dernière étant la résultante d'une accroche à un plan fixe : le plan costal. L'arrachement capsulaire à l'origine de la double capsule va donc se situer plus fréquemment en postérieur. Dans ce cadre-là, il existe donc un degré de mobilité postérieure : seule la force de traction antérieure persiste *(Figure 81).* Ces conditions biodynamiques constituent possiblement les conditions biodynamiques « idéales » pour les prothèses macrotexturées.

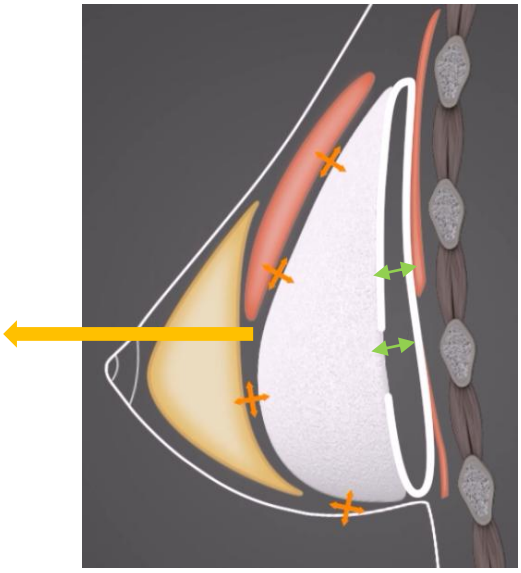

Figure 81. Accroche antérieure et double capsule postérieure localisée. Cette configuration est retrouvée dans les cas esthétiquement plaisants et sans complications dans le cadre des prothèses Style 410 : force de traction antérieure (flèche orange) et degré de mobilité postérieure (flèches vertes)

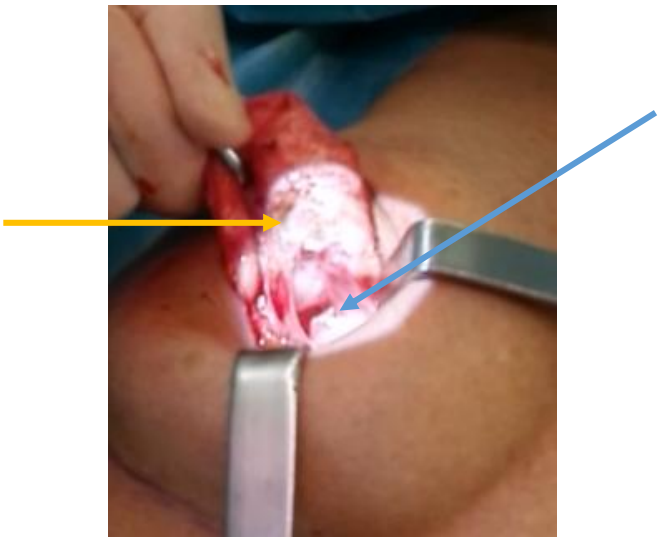

Figure 82. Double capsule postérieure : la capsule interne est soulevée par l'index de l'opérateur (flèche orange). On visualise la double capsule postérieure localisée à l'origine du degré de mobilité postérieure (flèche bleue)

Cette théorie biomécanique ne peut, à elle seule, expliquer l'apparition des séromes et, possiblement, des lymphomes anaplasiques à cellules géantes. Il nous semble évident que celle-ci se doit d'être associée à la théorie du biofilm périprothétique. Cet «arrachement» capsulaire, résultant des forces de traction contraires, va favoriser le développement d'une double capsule et d'un sérome en créant un espace de décollement inflammatoire (exsudation…). Au sein de cet espace vont pouvoir se concentrer tous les résidus cellulaires et bactériens à l'origine du biofilm.

Points clés :

- ✓ **Conditions biodynamiques « idéales »**
  - Accroche antérieure seule
  - Degré de mobilité postérieure
- ✓ **Forte intéraction entre biofilm et biodynamique**
  - Aucun sérome tardif si accroche antérieure seule
  - Malgré la même voie d'abord hémipériaréolaire
- ✓ **Les conditions biodynamiques « idéales » diminuent le développement du biofilm et, par conséquent, de ses complications**

5. Doubles coques et séromes tardifs

Dans notre série, 4,1% des patientes ont présenté un sérome tardif, sérome apparaissant plus de 1 an post-opératoire (135). Ce taux est supérieur aux taux retrouvés par Lista et al. (1,4%) et dans le cadre des *Core Studies* (1,4%). La macrotexture, et notamment la macrotexture Biocell, est à l'origine de la formation de doubles capsules et de séromes tardifs (5,122). Les séromes tardifs ont récemment attiré notre attention notamment dans le cadre de l'étude des lymphomes anaplasiques à cellules géantes (LACG). Hall-Findlay (5) a analysé toutes les patientes opérées pour augmentation mammaire (avec ou sans mastopexie) depuis 1992 et a noté une nouveau concept de double capsule et de sérome tardif (*Figure 83*). 14 cas ont été identifiés, tous avec des implants macrotexturés Biocell.

Figure 83. Double coque entourant un implant macrotexturé Biocell. Il est intéressant de noter qu'il n'existe pas de double coque au niveau du patch lisse postérieur.

Hall-Findlay E. Breast implant complication review: double capsules and late seromas. Plast Reconstr Surg. 2011;127(1):56–66.

Les doubles capsules ont été identifiées aussi bien autour des implants ronds qu'anatomiques, en pré-pectoral qu'en rétro-pectoral. Deux théories s'affrontent sur le dévelopement de cette double capsule : la théorie biomécanique (5) et la théorie du biofilm avec une infection chronique (118). Hall findlay défend la théorie biomécanique : des forces de traction et d'irritation sont à l'origine de la séparation traumatique des différentes couches de la capsule. Une fois cette séparation faite, l'expansion du sérome peut se faire. La théorie du biofilm penche plutôt pour la contamination importante de l'implant lors de la pose de celui-ci (140). Un biofilm se crée immédiatement et deux capsules distinctes se développent indépendamment (*Figure 84).*

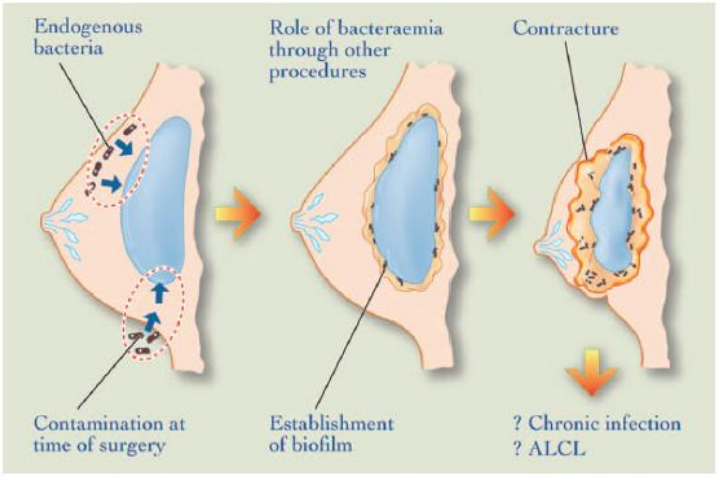

Figure 84. Développement bactérien à l'origine du biofilm

Hu H, Jacombs A, Vickery K, Mertens S, Pennington D, Deva A. Chronic biofilm infectio in breast implants is associated with an increased T-Cell lymphocytic infiltrate: implications for breast implant-associated lymphoma. Plast Reconstr Surg. 135(2):319–29

Ce biofilm n'est pas pathologique pendant un certain temps. Cependant, lorsque les bactéries ont atteint un nombre défini (quorum), l'expansion de ce biofilm devient rapide et pathologique : ceci est à l'origine du sérome tardif. Giot et al. (122) présentent, dans une étude publiée en 2015, les différentes étiologies possibles à la formation d'une double capsule (*Figure 85*). Cependant, les auteurs concluent que l'apparition des doubles capsules est probablement d'origine mécanique (délamination de la capsule périprothétique). D'après nos résultats statistiques et microscopiques, nous pensons que les deux théories sont probablement complémentaires. Nous pensons que les conditions biodynamiques non favorables des implants Style 410 sont à l'origine de traumatismes capsulaires favorisant le développement pathologique du biofilm, biofilm lui-même secondaire à la contamination de l'implant lors de la pose de celui-ci. En effet, les forces de traction antérieures et postérieures sont à l'origine de déchirures au niveau de la couche moyenne de la capsule, formant ainsi des troubles osmotiques mais créant également un espace dans lequel va pouvoir se développer le biofilm. Ceci est visible dans le cadre de nos patientes ne présentant aucun sérome ni aucune coque stade III ou IV lorsqu'il existait une accroche antérieure seule avec un degré de mobilité postérieure, cela malgré la

pose de l'implant par voie hémipériaréolaire. De plus, la friction permanente de l'implant macrotexturé sur la capsule entraîne des suintements chroniques (81).

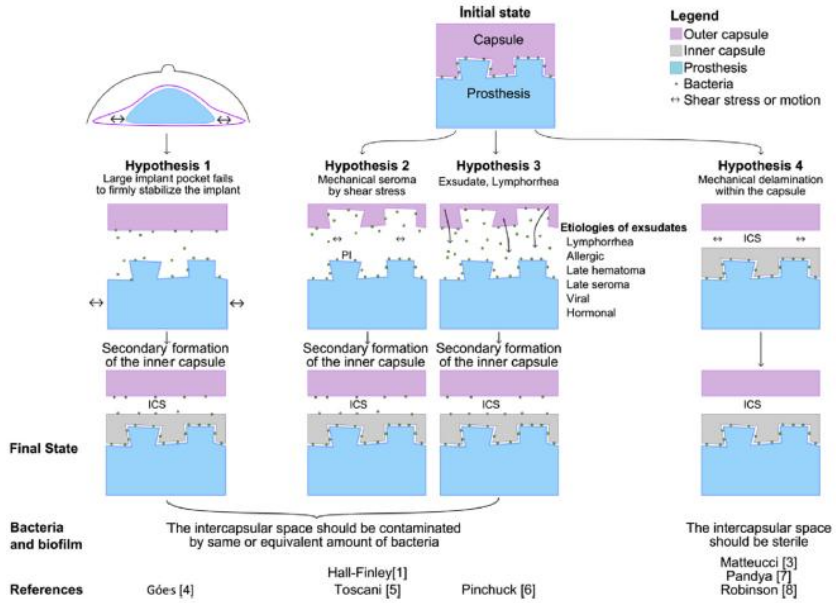

Figure 85. Etiologies retrouvées dans la littérature sur la formation des doubles capsules

Giot J, Paek L, Nizard N, El-Diwany M, Gaboury L, Nelea M, et al. The double capsules in macro-textured breast implants. Biomaterials. 2015;67:65–72

L'origine de ces séromes est multifactorielle. La formation du biofilm va entraîner une subinfection chronique à l'origine d'une inflammation avec sécrétions de prostaglandine, de sérotonine et d'histamine. Ces protéines inflammatoires vont entraîner une vasodilatation et une exsudation plus importante à l'origine d'un changement du gradient osmotique (diminution de la résorption et augmentation de l'exsudation). Il existe également une allergie locale de l'organisme aux transformations chimiques de la silicone en siloxanes et en silanols : cette allergie entraîne une exsudation encore plus importante. Il est intéressant de noter que ces séromes tardifs sont plus fréquents dans le cadre de ruptures prothétiques, soulignant ainsi la réaction de l'organisme aux différentes transformations chimiques de la silicone (141).

Dans le but de mieux diagnostiquer et de mieux traiter ces séromes tardif ainsi que ces doubles capsules, des directives consensuelles ont été publiées (6). Les séromes tardifs ont été arbitrairement définis comme des collections survenant plus de 1 an après la pose de l'implant. Ces collections ne comprenaient pas les hématomes causés par un traumatisme, les infections avec ou sans biofilm, les ruptures prothétiques, les métaplasies synoviales, les inflammations et les cancers du sein. L'épidémiologie de ces séromes tardifs est peu caractérisée mais les taux des différentes séries varient entre 0,88 et 1,84% (142). Spear et al. (143) ont analysé 25 patientes (28 implants) traitées pour un sérome tardif dans une étude multicentrique. Le traitement consistait en une antibiothérapie, une aspiration écho-guidée, ou en une reprise chirurgicale. 27 cas sur 28 ont été résolus. De nombreux cas étaient classés comme idiopathiques : aucune infection ni aucune signe de malignité n'ont été retrouvés. Dans notre étude, 1 infection ORL associée a été retrouvée (0,3%). Dans tous les autres cas, aucune infection n'a été retrouvée. Le traitement médicamenteux a été suffisant pour 6 patientes ;

seule 1 patiente a présenté un sérome réfractaire au traitement médical. Pour cette patiente, ainsi que pour les patientes présentant une complication associée (coque, rupture) le traitement a été chirurgical. Au total, tous les séromes ont été traités et aucun signe de malignité n'a été retrouvé. Cependant, l'analyse histologique réalisée à l'époque n'a pas recherché les facteurs des LAGC (CD30, ALK-1). Dans tous les cas réopérés, une double caspule périprothétique associée au sérome était retrouvée. La prise en charge de ces séromes est assez claire aujourd'hui (144): éliminer une infection en premier lieu ; réaliser une ponction sous échographie puis une IRM ; analyser le liquide prélevé, en cas de positivité et/ou de récurrence : recherche CD30 et ALK-1 (système Lymphopath mis en place en France)

6. Lymphomes anaplasiques à grandes cellules (LAGC)

Il est important d'aborder les LAGC dans un travail sur la macrotexture Biocell car depuis le travail de G. Brody et al. (145), le nom de la macrotexture Biocell est systématiquement associé aux LAGC. En effet, sur les 173 cas étudiés par Brody, les prothèses macrotexturées, déjà connues pour leur risque de sérome et double capsule, représentaient 73,4% des implants incriminés. Ceci a été à l'origine, en France, au mois de Mars 2015, d'une véritable crise médiatique et d'une stigmatisation de ce type d'implants.

Ces dernières années de nombreuses études se sont penchées sur l'apparition de LAGC dans le cadre d'implants mammaires (145–151). Le premier cas décrit dans la littérature date de 1997 (145). Depuis, de nombreux cas ont été décrits (*Figure 86*). Les tableaux cliniques des LAGC sont multiples : apparition d'un sérome non résolutif présentant de nombreuses récurrences, puis apparition d'une masse péri-capsulaire, d'une érosion cutanée et d'adénopathies (*Figures 87 et 88).*

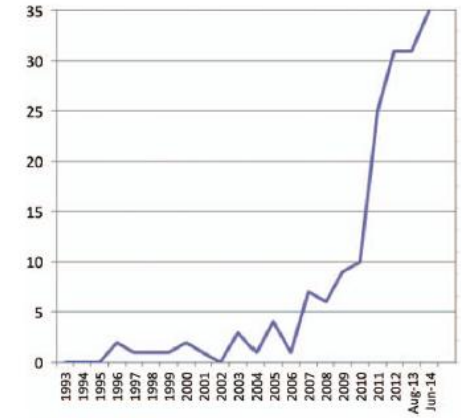

Fig. 3. Number of newly diagnosed patients per year (where date is known) through June 1, 2014.

Figure 86. Nombres de nouveaux cas de LAGC par année

Brody G, Deapen D, Taylor C, Pinter-Brown L, House-Lightner S, Andersen J, et al. Anaplasic large cell lymphoma occuring in women with breast implants: analysis of 173 cases. Plast Reconstr Surg. 2015;135(3):695–705

Figure 87. Sérome tardif du sein droit, signe clinique d'un LAGC

Brody G, Deapen D, Taylor C, Pinter-Brown L, House-Lightner S, Andersen J, et al. Anaplasic large cell lymphoma occuring in women with breast implants: analysis of 173 cases. Plast Reconstr Surg. 2015;135(3):695–705

Figure 88. Erosions cutanées soulignant un stade avancé de LAGC

Brody G, Deapen D, Taylor C, Pinter-Brown L, House-Lightner S, Andersen J, et al. Anaplasic large cell lymphoma occuring in women with breast implants: analysis of 173 cases. Plast Reconstr Surg. 2015;135(3):695–705

Lors de la reprise chirurgicale, il est très fréquemment retrouvé un aspect de miliaire, avec une capsule hypervascularisée (*Figure 89*). Il existe 2 stades principaux dans le cadre des LAGC : le stade localisé à la capsule et le stade infiltrant (de pronostic plus sombre).

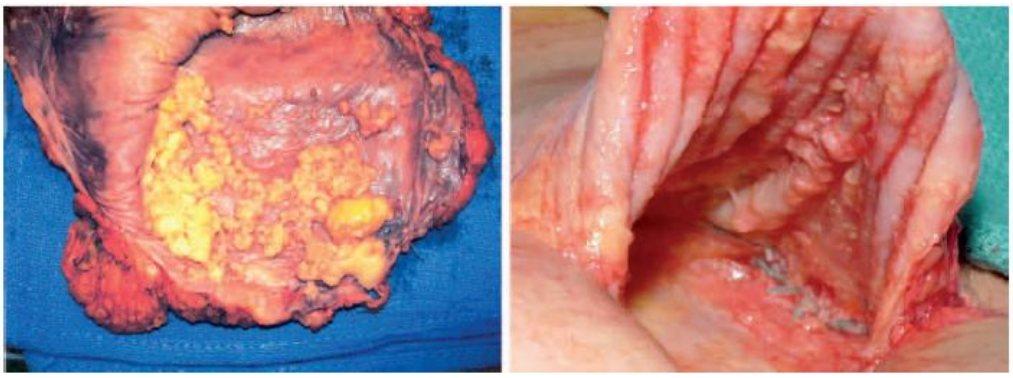

Figure 89. Aspect de miliaire retrouvé au niveau de la capsule périprothétique dans le cadre des LAGC

Brody G, Deapen D, Taylor C, Pinter-Brown L, House-Lightner S, Andersen J, et al. Anaplasic large cell lymphoma occuring in women with breast implants: analysis of 173 cases. Plast Reconstr Surg. 2015;135(3):695–705

Du point de vue de l'imagerie, le premier signe retrouvé à l'IRM est un sérome entourant l'implant (*Figure 90*). Il est également possible de retrouver une masse au niveau du sein (*Figure 91)*

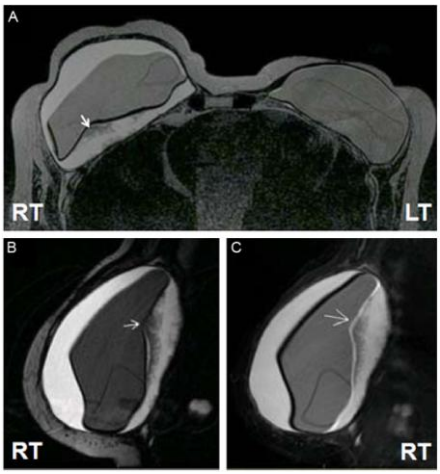

Figure 90. Visualisation d'un épanchement séreux au contact de l'implant (IRM). Il est également possible de remarquer une dépression postérieure au niveau de l'implant signant ainsi probablement une rupture prothétique

George E, JPharm, Houston C, Al-Quran S, Brian G, Dong H, et al. Breast implant-associated ALK-negative anaplasic large cell lymphoma: a case report and discussion of possible pathogenesis. Int J Clin Exp Pathol. 2013;6(8):1631–42.

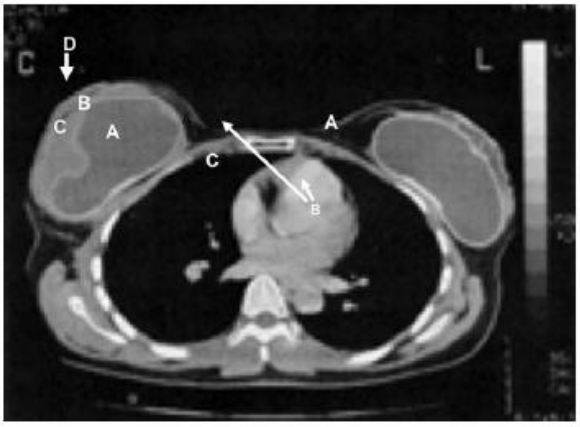

Figure 91. Visualisation d'une masse développée au contact de l'implant (IRM)

Brody G, Deapen D, Taylor C, Pinter-Brown L, House-Lightner S, Andersen J, et al. Anaplasic large cell lymphoma occuring in women with breast implants: analysis of 173 cases. Plast Reconstr Surg. 2015;135(3):695–705

Les LAGC sont des lymphomes T (de phénotype T): les cellules à l'origine de ces lymphomes sont des « T-helpers ». Il est important de noter que les cellules essentiellement retrouvées au niveau de ces LAGC sont des CD30+. Pour être plus précis, les cellules retrouvées dans ce type de lymphomes sont les CD30+, CD8+, CD15+, HLA-DR+, CD25+ (147). *Figure 92*

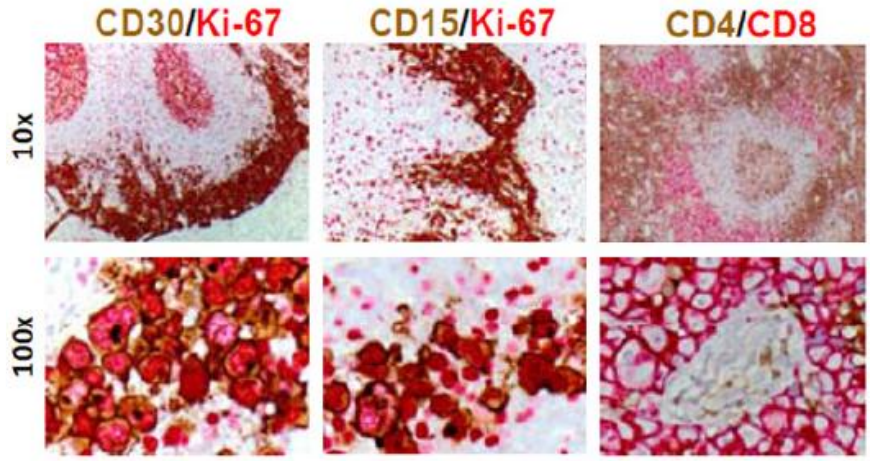

Figure 92. Cytométrie cellulaire : prolifération des CD30+ et des CD15+

George E, JPharm, Houston C, Al-Quran S, Brian G, Dong H, et al. Breast implant-associated ALK-negative anaplasic large cell lymphoma: a case report and discussion of possible pathogenesis. Int J Clin Exp Pathol. 2013;6(8):1631–42.

Il est intéressant de constater que les CD30+ retrouvés dans les LECG sont identiques à ceux retrouvés dans la maladie de Hodgkin (150). Le marqueur ALK-1 est négatif dans le cadre de ces lymphomes, bien qu'un cas ALK-1 positif ait été décrit dans la littérature (145). D'un point de vue microscopique, les cellules néoplasiques présentent une morphologie particulière : cellules atypiques larges, noyaux multilobulés et irréguliers, cytoplasme abondant. De nombreux éosinophiles et de nombreux petits lymphocytes (*Figure 93)* sont également retrouvés. Schématiquement, il existe une modification du cycle cellulaire entraînant une diminution de l'apoptose et une diminution des suppresseurs tumoraux (*Figure 94).*

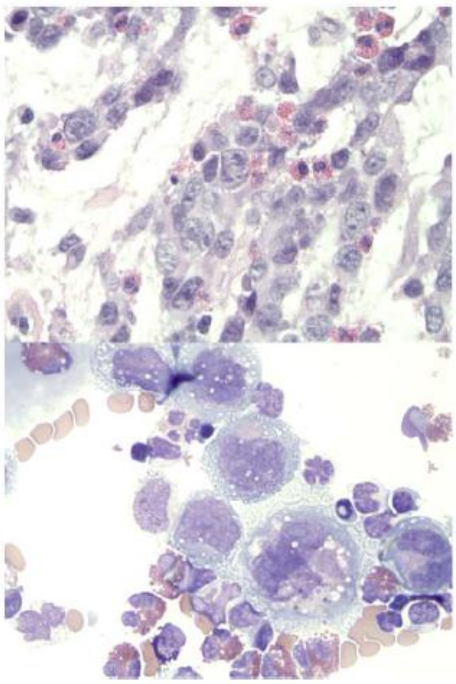

Figure 93. Morphologie des cellules néoplasiques au microscope : cytoplasme abondant donnant un aspect large aux cellules, noyaux irréguliers et multilobulés, nombreux éosinophiles et lymphocytes

Wu D, Allen C, Fromm J. Flow cytometry of ALK-Negative anaplasic large cell lymphoma of breast implant-associated effusion and capsular tissue. Cytom Part B Clin Cytom. 2015;88B:58–63.

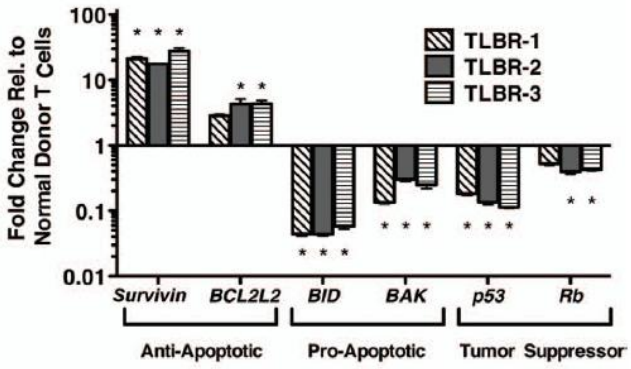

Figure 94. Diminution de l'expression des suppresseurs tumoraux dans le cadre des LAGC

Brody G, Deapen D, Taylor C, Pinter-Brown L, House-Lightner S, Andersen J, et al. Anaplasic large cell lymphoma occuring in women with breast implants: analysis of 173 cases. Plast Reconstr Surg. 2015;135(3):695–705

En France, le 1er cas a été signalé en 2011. A partir de ce jour, un réseau de surveillance a été mis en place (Lymphopath). L'institut national du cancer (INCa) a émis un avis d'expert sur les LAGC et

les implants mammaires (152). Il confirme l'expression constante des CD30+, le phénotype T ainsi que le marqueur ALK-1 négatif. Le délai moyen d'apparition est entre 11 et 15 ans (minimum de 2 ans et maximum de 37 ans). L'évaluation du risque est très difficile et approximative car ce risque est quasi nul dans la population générale et très faible chez les porteuses d'implants. Ceci est différent du risque de lymphome mammaire (essentiellement des lymphomes B). Le risque de développer un lymphome mammaire pour une porteuse d'implants est 4 à 7 fois plus élevé que pour une femme non porteuse d'implants. Cependant, le risque de lymphome mammaire dans la population générale est très faible (0,168 pour 100000 femmes chez les 20-59 ans).

D'après l'INCa, le risque de LAGC dans la population exposée, c'est-à-dire porteuse d'implants mammaires, est estimé dans une fourchette de 0,70 pour 100000 PA sous l'hypothèse de 15 cas entre 2009 et 2014 à 1,18 pour 100000 PA sous l'hypothèse de 18 cas au cours de la période 2011-2014.

Le risque de LAGC mammaire chez les femmes porteuses d'implants mammaires apparaît 200 fois plus élevé que chez les femmes en population générale. Cette augmentation de risque, bien que significative, est à mettre en perspective du risque en population générale qui est très faible puisque estimé à 0,003 pour 100000 PA ou 0,004 pour 100000 PA selon que l'on considère la période 2009-2014 ou 2011-2014 (tranche 20-59 ans).

Les publications sur le risque de LAGC sont rares. Seule l'étude de De Jong (153) montrait une augmentation significative du risque de LAGC mammaire associé à des prothèses mammaires en silicone implantées pour des raisons esthétiques ; toutefois, les auteurs précisaient d'une part que ces résultats devaient être confirmés par d'autres études, et d'autre part, que le risque absolu de LAGC chez les femmes porteuses d'implants mammaires est très faible car la pathologie en population générale est extrêmement rare. Depuis cette publication, trois nouvelles études (hormis celle de Brody) ont été réalisées. Lista (135) n'a retrouvé aucun cas de LAGC chez 440 patientes au Canada ; Vase (154) n'a pas observé non plus de LAGC sur 151848 femmes-années au Danemark et Largent (155), a observé 3 cas de LAGC sur 204682 femmes-années aux Etats-Unis mais n'a pas pu faire de comparaison à la population générale. Les références identifiées pour 2014 n'apportent pas d'éléments complémentaires pour l'estimation du risque hormis la publication de Mulligan (156) qui, en mentionnant un cas de LAGC ALK-1 négatif survenu hors implant mammaire, tendrait à montrer que le risque de LAGC en population générale n'est pas nul.

Dans notre série, nous n'avons retrouvé aucun LAGC. Cependant, dans le cadre de séromes tardifs, aucune recherche des CD30+ et ALK1 n'était réalisée (séromes survenus avant la mise en place de Lymphopath). De ce fait, notre taux de LAGC est sûrement sous-estimé, comme il doit l'être aux niveaux national et international. Au final, la littérature, comme les estimations réalisées sur les données françaises, montrent que le risque de LAGC associé à des prothèses mammaires est difficile à quantifier compte-tenu de la rareté de cette pathologie en population générale comme dans la population concernée.

La prise en charge de ces LAGC dépend du stade. Au stade localisé, la chirurgie comprenant une capsulectomie totale est nécessaire. Elle sera associée, dans certains cas, à une radiothérapie. Cependant si le LAGC est infiltrant, une chimiothérapie est nécessaire. L'ensemble de cette prise en charge a été résumé par l'INCa (152). *Annexe 13, p 148*

Il est intéressant de noter qu'un lymphome B à grande cellule a été retrouvé chez une patiente porteuse d'un implant mammaire (157), signalant ainsi qu'il peut exister des cas « hybrides » entre le lymphome mammaire (phénotype B) et le LAGC (phénotype T). De même, il n'est pas rare de trouver des lymphomes sur du matériel médical. De nombreuses publications analysent les lymphomes (de type B en général) retrouvés sur les prothèses de hanche ou de genoux (158,159), les cathéters et

autres valves aortiques (160). Ces derniers exemples soulignent la fréquence des lymphomes sur les matériels étrangers et permettent de limiter la stigmatisation des implants macrotexturés. Cependant, nos confrères orthopédistes, plus fréquemment confrontés aux lymphomes et autres infections sur leur matériel, limitent au maximum le contact de l'implant avec la peau et augmentent, de manière drastique, les normes d'asepsie (utilisation de scaphandres dans certains cas de prothèses de hanche). Ceci devrait nous amener à réfléchir à nos conditions opératoires lors de pose de prothèses mammaires et à améliorer, possiblement, nos conditions d'asepsie (« no touch », gantage…).

Nous pensons qu'en adaptant les conditions biodynamiques des implants macrotexturés, nous pourrions diminuer, en théorie, le taux de sérome et de LAGC. En effet, la macrotexture Biocell est à l'origine d'une inflammation chronique avec prolifération cellulaire (accumulation de macrophages autour de vacuoles de silicone arrachées, vasodilation et changements de gradients osmotiques, allergies localisées au contact de l'implant secondaires aux modifications chimiques de la silicone, augmentation du taux de CD4 et CD30 en réaction à la contamination bactérienne…). L'ensemble de ces cellules ou déchets cellulaires va proliférer dans un liquide (sérome) jusqu'à devenir, dans certains cas, un LAGC. Cependant, nous pensons que les forces de traction antérieures et postérieures vont arracher la capsule, favorisant ainsi ce sérome (capsule vascularisée) et cette prolifération cellulaire. Il est probable que ces conditions biodynamiques inadaptées « fassent le lit » du sérome et par extension du LAGC.

II. Etude au microscope électronique des capsules périprothétiques dans le cadre des prothèses macrotexturées Biocell Style 410

1. Images microscopiques de la capsule au contact de la partie macrotexturée de la prothèse Style 410

Les images retrouvées au MEB lors de notre étude correspondent aux images retrouvées par d'autres équipes (63,76). La surface présentait donc un aspect irrégulier, « en miroir », secondaire à la formation de la capsule au contact de la macrotexture. Cette surface présentait des plots disposés de manière irrégulière : ces plots correspondaient à la pousse capsulaire au sein des pores de la prothèse macrotexturée. Cet aspect était obtenu grâce à la taille des pores spécifiques de la macrotexture de Macghan (Biocell et CUI). En effet, la taille des pores permet une poussée cellulaire au sein de ceux-ci. De nombreuses études ont montré l'importance de la taille des pores sur la poussée du tissu environnant. Bakker et al. (94), dans une étude sur les membranes tympaniques artificielles, définissent l'existence d'une taille critique des pores de quatre élastomères pour avoir une poussée de tissu fibreux au sein de la cavité. Il en est de même pour Drubaix et Muller-Mai (95) qui ont défini des tailles de pores minimales pour obtenir une poussée du tissu fibreux dans des polymères variés. L'étude de Danino et al. (75) a permis de conclure à l'existence d'un seuil de profondeur critique des dépressions sur la prothèse pour avoir une réponse capsulaire en négatif : ce seuil est atteint par la macrotexture Biocell.

Il est intéressant de noter la présence d'une hyperplasie villeuse ainsi que d'une métaplasie synoviale au microscope optique : cette métaplasie synoviale n'est pas décrite par tous les auteurs. En effet, Del Rosario et al. (85), dans une étude histologique de 15 cas, ont rapporté l'absence de métaplasie synoviale autour des prothèses Biocell, alors que cette métaplasie existait autour pour les capsules de nombreuses autres prothèses. Cette observation supposait l'absence de micro-mouvements avec la texturation de type Biocell. Cependant, Wyatt et al. (96) ou encore Bassetto et al.

(97) ont démontré l'existence d'une métaplasie synoviale au niveau des capsules au contact de la macrotexture. Pour Wyatt et al. (96), celle-ci était même plus importante en cas d'implants texturés que d'implants lisses (100% des capsules entourant les prothèses Biocell entre 0 et 5 ans post-opératoire). Ce taux passait à 79% après 5 ans. Pour Wyatt et al. (96) il existait également une hyperplasie villeuse (ondulations de surface) dans près de 63% des capsules périprothétiques des macrotexturées. Pour Bassetto et al. (97), cette métaplasie synoviale avait tendance à diminuer voire à disparaitre en fonction de l'âge de la prothèse

L'analyse de la structure collagénique retrouvait une architecture désorganisée, anarchique, avec des fibres de collagène présentant des orientations différentes et multidirectionnelles. Cette structure a déjà été décrite à de multiples reprises dans la littérature (93). Cette désorganisation architecturale est recherchée et a pour but de diminuer les forces de contraction longitudinales à l'origine de contractions capsulaires et d'hyperpression sur la prothèse (98). Cette désorganisation architecturale, associée à la présence de pores prothétiques supérieurs à 150 µm, va être à l'origine de vecteurs de forces perpendiculaires (99,100) et va donc « casser » les forces longitudinales. Cependant, en s'éloignant de la surface au contact de la macrotexture Biocell, les fibres de collagène retrouvent, petit à petit, une certaine stratification pouvant expliquer la présence de contraction capsulaire même dans le cadre des prothèses macrotexturées Biocell (103). Cette linéarisation des fibres de collagène a été décrite par Rubino et al. (93)

La vascularisation de la capsule au contact de la macrotexture Biocell est connue. Danino et al. (75) avaient décrit la présence d'hématies lors de l'analyse au MEB. Rubino et al. (93) ont également retrouvé de nombreuses hématies, soulignant ainsi l'importante vascularisation de ces capsules. Par un travail de digestion par le NaOH, ils ont « disséqué » la couche interne de la capsule et mis en exergue la vascularisation de celle-ci.

Les vacuoles sphériques, visibles au MET, correspondent très probablement à des particules de silicone arrachées à la paroi prothétique. Cet arrachement souligne l'importante adhésion de la prothèse avec sa capsule. Danino et al. (75) avaient retrouvé des particules de silicone au niveau de la capsule analysée. De même, Wyatt et al. (96) avaient retrouvé des particules sphériques (ou vacuoles) correspondant à des fragments de silicone à l'origine de granulomes inflammatoires. Dans notre étude, les nombreuses microparticules entourant ces vacuoles correspondaient probablement à des macrophages et/ou autres débris cellulaires à l'origine de granulome inflammatoire.

Les images en « rayon de miel » retrouvées au niveau de la partie la plus externe de cette capsule n'ont pas été décrites. Il est intéressant de noter qu'en superficie de cet aspect en « rayon de miel » nous retrouvions systématiquement une scissure entre les différentes couches. Ces images ont été retrouvées au microscope optique et au MEB. La partie la plus externe de la capsule est la partie au contact du muscle : il existe très probablement une adhérence très importante entre le muscle et la capsule. D'un côté, la capsule adhère à la prothèse (fragment de silicone arraché…) et de l'autre, elle adhère au plan postérieur. La scissure visible sur tous les échantillons représente possiblement une « fracture » au sein de la capsule, fracture qui peut aboutir à un dédoublement de cette capsule. De même, cet aspect en « rayon de miel » souligne possiblement les forces de traction exercées sur la capsule avec une capsule qui s'étire, qui se fragmente petit à petit. Ceci est une théorie, mais il est possible que cette image soit l'image précédant l'apparition d'une double capsule (recherche d'un degré de mobilité ou complication à venir). Cette théorie biomécanique serait en accord avec la théorie de Hall-Findlay (5) sur la formation des doubles capsules. D'autres études microscopiques sont à mener pour apporter plus d'informations et tenter de comprendre ces images.

2. Images microscopiques de la capsule au contact du patch lisse postérieur et images de la capsule externe dans le cadre des doubles capsules postérieures

2.1 Au contact du patch lisse

L'analyse au microscope électronique ne retrouvait pas d'hyperplasie villeuse mais une légère métaplasie synoviale, moins importante que celle retrouvée au contact de la macrotexture Biocell. Ceci est en accord avec les résultats de Wyatt et al. (96). La jonction entre la paroi macrotexturée et la paroi lisse du patch postérieur est franche au niveau de l'implant. Cette frontière était visible au niveau de la capsule au MEB : la partie au contact de la macrotexture présentait une surface irrégulière avec de nombreux plots capsulaires alors que la partie au contact du patch lisse présentait une surface plane, lisse. En effet la capsule au contact du patch lisse ne présentait pas d'effet miroir : cette surface était semblable à celle retrouvée dans les capsules au contact des prothèses lisses (96). Il n'y a donc pas eu de « pousse-cellulaire » car le patch ne présentait pas de pores et par conséquent pas d'effet « velcro ».

L'analyse architecturale retrouvait des couches de collagène stratifiées, linéaires avec des fibres de collagène présentant la même orientation longitudinale. Cette horizontalisation des fibres de collagène est classique dans les capsules au contact des prothèses lisses (96) et est à l'origine de forces de contraction longitudinales elles-mêmes à l'origine de contractions capsulaires (103). La présence d'une vascularisation de la capsule, vascularisation identique à la capsule au contact de la macrotexture Biocell, n'est pas classique. Dans notre étude, cette vascularisation était essentiellement retrouvée au niveau de la couche moyenne mais était également présente en superficie. Cette vascularisation était probablement une vascularisation de périphérie : les vaisseaux se formaient au contact de la macrotexture mais leur développement dépassait la « frontière » entre paroi lisse et paroi texturée.

L'analyse au MET ne retrouvait pas de vacuole de silicone ni de granulomes inflammatoires, soulignant ainsi l'absence d'adhésion de cette partie de la prothèse à la capsule. De même, l'analyse de la partie externe n'a pas retrouvé cet aspect « en rayon de miel » ni même de scissure intra-capsulaire : à ce niveau de la capsule, il n'y a sûrement pas de forces de traction contraires comme cela peut être le cas au contact de la macrotexture. Il est d'ailleurs intéressant de noter qu'il n'existe pas de double capsule au niveau du patch lisse (5).

Nous avons donc retrouvé une capsule qui présentait les caractéristiques d'une capsule au contact d'un implant lisse (surface plane, stratification des fibres de collagène) ainsi que les caractéristiques d'une capsule au contact de la macrotexture Biocell (vascularisation).

2.2 Capsule externe de la double capsule postérieure

La couche interne des doubles capsules (au contact de l'implant macrotexturé) a été analysée par Giot et al. (122). Ils retrouvaient une capsule semblable aux autres capsules au contact de la macrotexture Biocell : présence de plots capsulaires avec un effet « miroir », désorganisation architecturale et présence d'une vascularisation. De nombreuses bactéries à l'origine d'un biofilm et de complications (séromes tardifs) étaient également retrouvées.

La capsule externe de ces doubles capsules n'a pas été étudiée au MEB auparavant. Les images que nous avons retrouvées au niveau de la capsule externe de la double capsule postérieure sont identiques à celles retrouvées au niveau du patch lisse postérieur : surface plane et lisse, stratification des couches de collagène et présence d'une vascularisation au niveau des couches moyennes et superficielles. Nous n'avons pas retrouvé de vacuoles de silicone ni d'aspect en « rayon de miel » au niveau de cette capsule. De plus, nous n'avions pas de double capsule au niveau du patch lisse: ceci souligne, une fois de plus, l'absence de traction sur cette capsule et le degré de mobilité autorisé à l'implant.

Il est donc intéressant de noter qu'il existe une réelle analogie entre la capsule au contact du patch lisse et la capsule externe des doubles capsules postérieures. Comme nous l'avons vu, c'est lorsque nous avons cette double capsule postérieure que nous avons de bons résultats sans complication : nous avons donc réfléchi à des perspectives d'adaptation de l'implant macrotexturé Biocell.

Points clés :

- ✓ **Capsule au contact de la macrotexture Biocell (MEB)**
  - **Image en « miroir »**
  - Architecture collagénique désorganisée, aucune stratification en surface
  - Stratification des fibres en périphérie de la capsule
  - Possible zone de déchirement capsulaire en externe
- ✓ **Similitudes entre la capsule au contact du patch lisse postérieur et la capsule externe dans le cadre des doubles capsules postérieures localisées**
  - **Surface plane et lisse**
  - Stratification des fibres de collagène
  - Vascularisation des couches moyennes et superficielles

CHAPITRE 5 : PERSPECTIVES

I. Elaboration d'une nouvelle prothèse bitexturée

A partir de nos résultats, nous avons décidé de concevoir un nouvel implant, adapté aux conditions biodynamiques nécessaires pour avoir un résultat plaisant et sans complication.

1. Respect d'une cohérence anatomique

Le sein peut être divisé en quatre parties : la peau, la glande, la graisse et le complexe aréolo-mamelonaire. La solidarité entre la peau et la glande est d'autant plus intime que l'on se rapproche du mamelon, cette union ayant un rôle fondamental dans la stabilité du sein.

La peau du sein adhère intimement à la glande par les ligaments de Cooper. Elle ne glisse pas sur les tissus sous-jacents car il n'existe pas de tissus adipeux permettant ce glissement. Elle est séparée de la glande par le muscle mamillaire, constitué essentiellement de fibres circulaires. La contraction de ce muscle, sous l'influence du froid, de stimulations sexuelles et de la succion réduit la surface aréolaire et projette le mamelon en avant. Entre le tissu adipeux sous-jacent et la peau se trouve la glande mammaire, masse de densité variable, discoïde, aplatie d'avant en arrière et de contour irrégulier. Elle est organisée en une vingtaine de lobes.

Etroitement lié au tissu glandulaire, la quantité de tissu adipeux est en grande partie responsable du volume des seins. On distingue deux couches graisseuses. La couche antérieure pré-glandulaire n'existe pas au niveau de la plaque aréolo-mamelonaire. Elle est cloisonnée par des travées conjonctives : les ligaments de Cooper qui relient la peau à la glande en formant les crêtes de Duret. La couche postérieure est limitée par le fascia superficialis et séparée de l'aponévrose du muscle grand pectoral par du tissu conjonctif formant ainsi l'espace de Chassaignac. Cet espace postérieur permet une mobilité postérieure de l'ensemble peau-glande-graisse qui glisse sur le muscle grand pectoral. Les moyens de fixation du sein sont peu développés et ne suffisent pas à maintenir la position des seins. Les seuls moyens existants sont les attaches cutanées au niveau de la plaque aréolo-mamelonaire, le sillon sous-mammaire et les travées conjonctives (ligaments de Cooper) expliquant ainsi la ptose du sein.

La prothèse que nous avons élaborée respecte cette cohérence anatomique. La paroi antérieure macrotexturée permet par sa texturation particulière, de créer un effet « velcro ». Cette accroche antérieure vient, à sa manière, recréer l'adhérence de la glande mammaire à la peau par l'intermédiaire des crêtes de Duret et des ligaments de Cooper. La paroi postérieure lisse de la prothèse permet de recréer un degré de mobilité postérieure retrouvé dans les cas esthétiquement plaisants (double capsule postérieure localisée). Nous pouvons, dans ce cas-là, faire le parallèle entre cette liberté postérieure et le degré de mobilité postérieure crée par l'espace de Chassaignac *(Figure 95).*

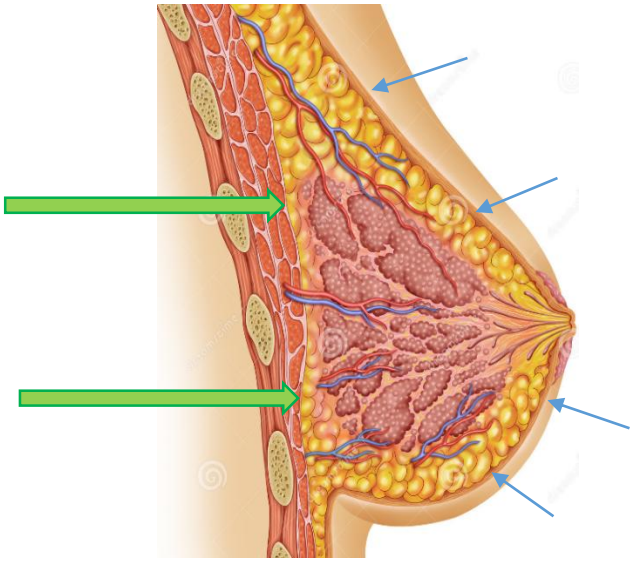

Figure 95. Anatomie du sein : attache antérieure (Crêtes de Duret, flèches bleues) et mobilité postérieure (Espace de Chassaignac, flèches vertes)

Cette prothèse vient donc recréer les conditions biodynamiques naturelles de la glande mammaire au niveau du sein natif. La prothèse évolue avec la peau et évite ainsi une bascule de l'étui cutané sur l'implant, bascule disgracieuse et techniquement difficile à corriger chirurgicalement.

2. Caractéristiques techniques de la prothèse

Nous avons donc conçu une prothèse bitexturée : paroi antérieure macrotexturée Biocell et paroi postérieure lisse (*Figure 96).*



Figure 96. Concept d'une nouvelle prothèse bitexturée (profil) : paroi antérieure macrotexturée et paroi postérieure lisse

Pour rester cohérents avec notre étude, la paroi antérieure de la prothèse doit être macrotexturée avec une texturation identique à la texturation Biocell : diamètre des dépressions de 600 à 800 µm, profondeur de 150 à 200 µm avec un rebord de 70 à 90 µm. La distribution des pores doit être aléatoire (8 dépressions pour 1,5 mm^2) pour autoriser une poussée cellulaire de la capsule au sein des pores et permettre ainsi cet effet « miroir » ainsi que cet effet « velcro ». La technique de texturation doit donc être identique à celle utilisée pour la macrotexture Biocell (cristaux de sel). La paroi postérieure doit être lisse, identique au patch lisse postérieur retrouvé dans les prothèses macrotexturées. Pour ne pas créer d'accroche en périphérie de l'implant, cette paroi lisse doit déborder légèrement sur la paroi antérieure (quelques millimètres) : ceci est visible sur la *Figure 96.*

Cette prothèse permet de recréer ces conditions biodynamiques « idéales » (*Figure 97*). Elle permet donc de favoriser la force de traction antérieure par sa face antérieure macrotexturée et de diminuer voire annihiler la force de traction postérieure par sa face postérieure lisse.

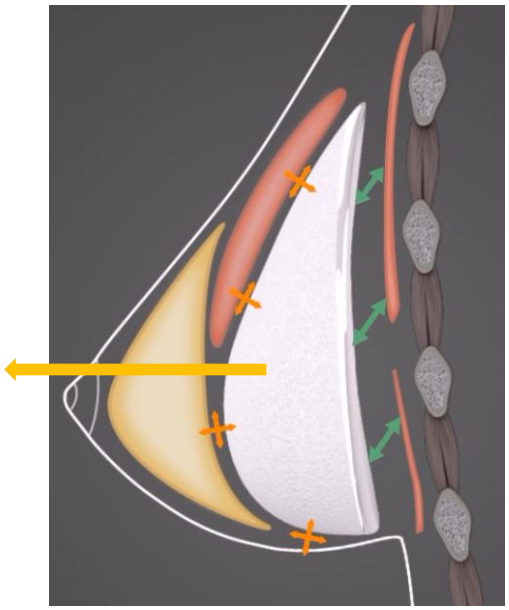

Figure 97. Conditions biodynamiques « idéales » pour les prothèses macrotexturées : accroche antérieure et degré de mobilité postérieure. Force de traction antérieure isolée (flèche orange). La prothèse bitexturée recrée ces conditions biodynamiques

L'accroche d'un implant anatomique est primordiale pour diminuer le risque de rotation de celui-ci. Dès 1963 et la création de la première prothèse en silicone, cette accroche était déjà au centre des préoccupations. Cronin avait placé, sur la face postérieure de ses implants, des timbres de dacron pour éviter leur rotation (1). Cependant, de nombreuses complications ont été retrouvées : réactions fibreuses liées à ces timbres de dacron mais surtout un capotage de la glande, dont la ptose continuait sur une prothèse collée à la paroi thoracique (26,27). D'un point de vue biomécanique, les implants macrotexturés Biocell adhèrent en antérieur et en postérieur, de manière identique aux prothèses d'Ashley (1969). Comme nous l'avons démontré dans notre travail, cette accroche prothétique doit être antérieure à l'instar d'un sein natif.

II. Règles de bonne pratique pour l'utilisation de cette prothèse

Malgré les adaptations apportées, il nous semble primordial de mettre en place des règles de bonne conduite pour l'utilisation et la pose de cette nouvelle prothèse bitexturée.

La taille de l'incision chirurgicale doit être suffisamment grande pour ne pas fracturer le gel de silicone. En effet, les incisions trop petites vont être à l'origine de fractures du gel de silicone mais également à l'origine de plis prothétiques, possiblement ressentis par la patiente, et de zones de faiblesse de la prothèse (ruptures précoces).

La voie périaréolaire, dans le cadre des prothèses macrotexturées, ne semble pas être la voie d'abord la plus appropriée. De nombreuses études ont montré la colonisation importante de la surface macrotexturée par les *staphylocoques epiderdimis*, lors du passage de la prothèse au contact de la plaque aréolo-mammelonaire et de la glande mammaire. La voie sous-mammaire semble être la voie chirurgicale la plus sécure dans le cadre des prothèses macrotexturées. Notre prothèse, bien que lisse en postérieur et à l'origine d'une diminution des forces de traction contraires sur l'implant, doit suivre les mêmes règles de pose chirurgicale. Il existe cependant de nombreux cas où les patientes ne veulent pas de cicatrices ailleurs qu'au niveau hémipériaréolaire inférieur. Dans ce cadre-là, il est important de limiter le contact de la prothèse avec la peau et/ou la glande mammaire en préconisant une méthode de *« no touch »* (Tégaderm® sur la plaque aréolo-mammelonaire, kit de pose…).

L'immobilisation post-opératoire est un élément important à prendre en compte. Afin d'éviter des traumatismes trop précoces favorisant l'arrachement de la capsule périprothétique, l'immobilisation par soutien-gorge adapté doit être de 6 semaines (139). Durant ce délai, la capsule périprothétique se « renforce » et au-delà de celui-ci, les risques de déchirure capsulaire diminuent, en théorie. Le drainage ne semble pas indispensable.

III. Adaptations et évolutions possibles de cette prothèse

Ces études statistiques et microscopiques ont montré la nécessité d'une accroche antérieure et d'une liberté postérieure. Notre étude a porté sur 780 prothèses macrotexturées Biocell : c'est pourquoi la prothèse que nous avons conçue présente une paroi antérieure macrotexturée type Biocell. D'après notre théorie biomécanique mais surtout au regard de la littérature, la microtexture ainsi que les autres macrotextures n'ont pas leur place dans ce concept. En effet, à l'heure actuelle, seule la macrotexture « type Biocell » permet d'avoir un effet « velcro », primordial dans notre démonstration biomécanique.

Il existe cependant une autre enveloppe qui permet d'accrocher la prothèse : le polyuréthane. Il semble légitime de penser à une prothèse bitexturée avec une paroi antérieure couverte de polyuréthane et une paroi postérieure lisse. Pour alimenter cette hypothèse, de nombreux chirurgiens qui posent régulièrement des prothèses recouvertes de polyuréthane, avouent que leurs meilleurs résultats sont obtenus lors de changements prothétiques avec une loge prothétique laissée en place (postérieure). Nous retrouvons ainsi nos conditions biodynamiques « idéales » : accroche antérieure sur le muscle grand pectoral et degré de liberté postérieure par glissement des deux feuillets de la loge initiale laissée en place. Il est intéressant de noter que l'accroche du polyuréthane est supérieure à celle de la macrotexture (161) ; cependant, cette accroche n'est pas identique : la macrotexture

entraîne une pousse cellulaire à l'origine d'un effet « velcro » ce que le polyuréthane ne montre pas. Le polyuréthane serait donc moins « agressif » que la macrotexture Biocell. Le polyuréthane a longtemps été pointé du doigt, notamment pour sa dégradation et le risque cancérigène qu'il entraînait. Cependant, de nombreuses études ont montré une diminution du nombre de contractions capsulaires ainsi qu'une innocuité du polyuréthane (162). Pour toutes ces raisons, il est possible, en théorie, d'imaginer un implant présentant une paroi antérieure recouverte de polyuréthane et une paroi postérieure lisse. Il faudrait cependant évaluer le devenir d'un tel implant une fois le polyuréthane résorbé.

Points clés :

- ✓ **Nouvel implant bitexturé**
  - Paroi antérieure macrotexturée Biocell
  - Paroi postérieure lisse
- ✓ **Cohérence anatomique avec le sein natif**
- ✓ **Adaptation possible**
  - Face antérieure recouverte de polyuréthane
- ✓ **Contrairement à ce qu'ont pensé de nombreux auteurs, l'accroche de l'implant doit être antérieure**
  - Evite le capotage de la glande sur un implant collé à la paroi thoracique

CHAPITRE 6 : CONCLUSION

Notre étude a mis en exergue de nombreuses complications avec les implants macrotexturés Style 110 et 410, essentiellement dans la formation des coques périprothétiques ainsi qu'au niveau du nombre de ruptures prématurées. Le nombre de coques peut cependant être, en partie, expliqué par l'utilisation systématique de la voie périaréolaire, voie dont on connaît aujourd'hui le risque de contamination bactérienne et de développement d'un biofilm pathologique.

Le principal résultat de notre étude est cependant l'aspect biodynamique « idéal » retrouvé dans les cas esthétiquement plaisants et sans complication. Les conditions biodynamiques « idéales » pour les implants macrotexturés sont : accroche antérieure et degré de mobilité postérieur. Notre étude souligne également la forte intrication entre biodynamique et développement du biofilm. En effet, lorsque les conditions biodynamiques présentaient une configuration « idéale », nous n'avions aucun sérome tardif ni aucune contraction capsulaire stade III ou IV. Des conditions biodynamiques inadaptées, ce qui est le cas avec les implants macrotexturés Style 110 et 410, favorisent le développement d'un biofilm pathologique à l'origine de coques périprothétiques, de séromes tardifs et, possiblement par extension, de LAGC. Le développement de doubles capsules est essentiellement d'origine mécanique (délamination capsulaire) : il est probable qu'une meilleure adaptation de la biodynamique diminuerait ce phénomène.

Afin de répondre à la recherche de ces conditions biodynamiques « idéales », et d'après les résultats de nos études statistique et microscopique, nous avons conçu un nouvel implant bitexturé. Cet implant présente une face antérieure macrotexturée (type Biocell) et une paroi postérieure lisse. Ceci permet une accroche de l'implant, accroche recherchée dans le cadre d'implants anatomiques, tout en éliminant les forces de contraction antéro-postérieures à l'origine de déchirures capsulaires et de ruptures prothétiques. Cette adhérence de l'implant doit être antérieure et non pas postérieure comme de nombreux auteurs l'ont pensé pendant longtemps.

La macrotexture Biocell est une texture puissante mais nécessaire. D'après notre étude, ce n'est pas la texture elle-même qui est en cause dans l'ensemble des complications retrouvées, mais plutôt sa localisation et son utilisation : celles-ci doivent être adaptées. Au même titre que de nombreuses études soulignent le risque des voies périaréolaires, notre travail souligne le fait que les implants permettant une accroche prothétique, ne doivent pas accrocher en antérieur et en postérieur mais en antérieur seulement. Ceci permettrait alors une mobilité postérieure, à l'instar d'un sein natif, une meilleure évolution du vieillissement du sein opéré (pas de capotage de la glande sur l'implant collé au thorax) et, possiblement, une diminution du développement du biofilm et de ses complications.

BIBLIOGRAPHIE

1. Cronin T, Gerow F. Augmentation mammaplasty, a “new natural feel” prosthesis. In: Transaction of the third international congress of plastic and reconstructive surgery. Amsterdam. Excerpta Med. 1963;p. 41–9.

2. Brown M, Shenker R, Silver S. Cohesive silicone gel breast implants in aesthetic and reconstructive breast surgery. Plast Reconstr Surg. 2005;116:768–79, discussion 780.

3. Spear S, Bulan E, Venturi M. Breast augmentation. Plast Reconstr Surg. 2006;(118 (Suppl 7)):188s – 196s.

4. Baeke J. Breast deformity caused by anatomical or teardrop implant rotation. Plast Reconstr Surg. 2002;109:2555–64; discussion 2568.

5. Hall-Findlay E. Breast implant complication review: double capsules and late seromas. Plast Reconstr Surg. 2011;127(1):56–66.

6. Bengston B, Brody G, Brown M, et al. Late periprosthetic fluid collection after breast implant working group. Managing lte periprosthetic fluid collections (seroma) in patients with breast implants: a consensus panel recommendation and reviex of litterature. Plast Reconstr Surg. 2011;128:1–7.

7. Jewell M, Spear S, Largent J, Oefelein M, Adams W. Anaplasic large T-cell lymphoma and breast implants: a review of the literature. Plast Reconstr Surg. 2011;(128):651–61.

8. Glicenstein J. Histoire de l’augmentation mammaire. Ann Chir Plast Esthétique. 2005;50:337–49.

9. Glicenstein J. Histoire de l’augmentation mammaire. Ann Chir Plast Esthétique. 1993;38:646–55.

10. Gersuny R. Ueber eine subcutane prothese. Z Heilk. 1900;21:199.

11. Berson M. Derma-fat transplants used in building up the breasts. Surgery. 1945;15:451–6.

12. Longacre J. Surgical correction of the flat discoid breast. Plast Reconstr Surg. 1956;17:358–66.

13. Sanders G. Use of the pectoralis muscle in augmentation mammaplasty. Am Surg. 1968;34:236.

14. Zavaleta D, E M. Hipoplasia mamaria unilateral. Relleno mamario con epiplon mayor transplantado. Prens Med Argent. 1963;50:639–41.

15. Lalardrie J, Jouglard J. Chirurgie plastique du sein. Paris Masson Cie. 1974;

16. Edgerton M, Mc Clary A. Augmentation mammaplasty. Plast Reconstr Surg. 1958;21:279–305.

17. Pangman J, Wallace R. The use of plastic prothesis in breast or other soft tissue surgery. West J Surg Obs Gynecol. 1955;63:503–12.

18. Gonzales Ulloa M. Correction of hypotrophy of the breast by means of exogenous material. Plast Reconstr Surg. 1960;25:15–26.

19. Regnault P. One hundred cases of retromammary implantation of etheron (follow up for 30 months). In: Transactions of the third congress of plastic and reconstructive surgery Washington. Amsterdam Except Medica Found. 1963;74–80.

20. Gurdin M, Carlin G. Complications of breast implantation. Plast Reconstr Surg. 1967;40:530–3.

21. De Nicola R. Permanent artificial (silicone) urethra. J Urol. 1950;63:168–72.

22. Brown J, Fryer M, Randall P, Lu M. Silicones in plastic surgery. Plast Reconstr Surg. 1953;12:374.

23. Braley S. The use of silicones in plastic and reconstructive surgery, a retrospective view. Plast Reconstr Surg. 1973;51:280–8.

24. Letterman G, M S. In: Giorgiade N, editor. A history of augmentation mammaplasty in "Aesthetic surgery of the breast". Philadelphia. WB Saunders Cy. 1990;p.41–8.

25. Mutou Y. Augmentation mammaplasty with the Akiyama prothesis. Br J Plast Surg. 1970;40:517–23.

26. Lisbonne M. Etude critique des prothèses mammaires. Ann Chir Plast esthétique. 1969;14:351–64.

27. Planas J. Mammary augmentation. Surgical techniques. Evaluation of results and complications. Clin Plast Surg. 1976;3:233–46.

28. Arion H. Présentation d'une prothèse rétromammaire. CR Soc Française Gynécol. 1965;35:427–31.

29. Jenny H. Areolar incision for augmentation mammaplasty. Présenté au 5ème International congress of plastic and reconstructive surgery. Melbourne feb. 1971.

30. Cronin T, Brauer R. Augmentation mammaplasty. Surg Clin North Amer. 1975;51:441–52.

31. Dempsey W, Latham W. Subpectoral implants in augmentation mammaplasty. Plast Reconstr Surg. 1996;42:515–21.

32. Chonolky (de) T. Augmentation mammaplasty. Survey pf complications of 10941 patients by 265 surgeons. Plast Reconstr Surg. 1970;45:573–7.

33. Silver H. Treating the complications of augmentation mammaplasty. Plast Reconstr Surg. 1972;49:637–8.

34. Freeman B. Successful treatment of some fibrous envelope contracture around breast implants. Plast Reconstr Surg. 1972;50:107–13.

35. Elbaz J, Ohana J. Prothèses mammaires. Paris Medsi. 1982;

36. Baker J. Classification of spherical contracture. Communication aesthetic breast symposium Scottdale Arizona. 1975;(in 3).

37. Baker J, Bartels S, Douglas W. Closed compression technique for rupturing a contracted capsule around a breast implant. Plast Reconstr Surg. 1976;58:137–41.

38. Hueston J, Hart W. Rupture of subpectoral prothesis during closed capsulectomy. Aust J Surg. 1979;49:564.

39. Cohen L, Carrico T. Capsular contracture and steroid related complication in augmentation mammaplasty. Aesthetic Plast Surg. 1980;4:267–72.

40. Gerow F. A pictorial inventory of breast implants in "Symposium on aesthetic surgery of the breast". In: Owsley JQ, Peterson RA, editors. The CV. Saint Louis. Mosby Cy. 1978;p.326–38.

41. Hester TR, Nahai F, Bostwick J. 5 years experience with polyurethane covered mammary prosthesis for treatment of capsular contracture, primary augmentation mammaplasty and breast reconstruction. Clin Plast Surg. 1988;15569-85.

42. Berrino P, Galli A, Rainero M, Santi P. Long lasting complications with the use of polyurethane covered breast implants. Br J Plast Surg. 1986;39:549–53.

43. Maxwell GP, Hammond D. Breast implants: smooth vs textured. Adv Plast Reconst Surg. 1993;9:209–20.

44. Flageul G, Elbaz J. Les prothèses mammaires texturées. Ann Chir Plast Esthétique. 1993;38:711–20.

45. Goldwyn R. Unusual complication of the use of the Cronin implant for augmentation mammaplasty. Br J Plast Surg. 1969;22:167–8.

46. Brody G. Fact and fiction about breast implant bleed. Plast Reconstr Surg. 1977;60:616–26.

47. Barker D, Retsky M, Schultz S. "Bleeding" of silicone from bag gel breast implants and its clinical relation to fibrous capsule reaction. Plast Reconstr Surg. 1978;61:836.

48. Rudolph R, Abraham J. Time effects of new silicone mammary implants in rabbits. Ann Plast Surg. 1980;4:14–20.

49. Sergott T, Limoli J, Baldwin C. Human adjuvant disease, possible auto-immiune disease after silicone implantation. A review of the literature, case studies and speculation for the future. Plast Reconstr Surg. 1986;78:104–14.

50. Haiken E. In: Venus envy, a history of cosmetic surgery. The beauty and the breast. Baltimore. John Hopkins Univ. 1999;p.228–84.

51. Berkert H, Biedsell D, Jenkins H. Breast augmentation: a risk factor for breast cancer. N Engl J Med. 1992;326:1649.

52. L169/1. Journal Officiel des Communautés européennes, 12 juillet 1993.

53. L/28. Journal Officiel des Communautés européennes, 04 février 2003.

54. Desouches C, Aharoni C, Magalon G. Descriptive analysis of the various mammary implants available on european market in 2005. Ann Chir Plast Esthétique. 2005;50:694–701.

55. EN ISO 10993. Evaluation biologique des dispositifs médicaux. Partie 1: évaluation et essais. Bruxelles: Comité européen de normalisation; mai 2004.

56. EN ISO 13485. Dispositifs médicaux - Systèmes de management de la qualité - Exigences à des fins réglementaires. Bruxelles: Comité européen de normalisation; février 2004.

57. ISO 14937:2000. Stérilisation des produits de santé - Exigences générales pour la caractérisation d'un agent stérilisant et pour le développement, la validation et la vérification de routine d'un processus de stérilisation pour dispositifs médicaux. Bruxe.

58. EN 12180. Implants chirurgicaux non actifs - Implants morphologiques - Exigences spécifiques relatives aux implants mammaires. Bruxelles: Comité européen de normalisation; juillet 2000.

59. Auclair E, Staub S. Round and anatomical mammary implants. Respective advantages and disadvantages. Ann Chir Plast Esthétique. 2005;50:505–16.

60. G Bronz. A comparison of naturally shaped and round implants. Aesthetic Plast Surg. 2002;22:238–46.

61. Friedman T, Davidovitch N, Scheflan M. Comparative double blind clinical study on round versus shaped cohesive gel implants. Aesthet Surg J. 2006;26:530–6.

62. Macadam S, Ho A, Lennox P, Pusic A. Patient-reported satisfaction and health related quality of life following breast reconstruction: a comparison of shaped cohesive gel and round cohesive gel implant recipients. Plast Reconstr Surg. 2013;131:431–41.

63. Schaub T, Ahmad J, Rohrich R. Capsular contracture with breast implants in the cosmetic patient: saline versus silicone - A systematic review of the literature. Plast Reconstr Surg. 2010;126:2140–9.

64. Barnsley G, Sigurdson L, Barnsley S. Textured surface breast implants in the prevention of capsular contracture among breast augmentation patients: A meta-analysis of randomized controlled trials. Plast Reconstr Surg. 2006;117:2182–90.

65. Wong C, Samuel M, Tan B, Song C. Capsular contracture in subglandular breast augmentation with textured versus smooth breast implants: a systematic review. Plast Reconstr Surg. 2006;118:1224–36.

66. Tebbetts J. Achieving a zero percent reoperation rate at 3 years in a 50-consecutive-case augmentation mammaplasty premarket approval study. Plast Reconstr Surg. 2006;118:1453–7.

67. Valenti D, Desouches C, Jauffret J-L, Germain F, Magalon G. Anatomic breast implants in aesthetic and reconstructive surgery: report of 135 cases. Ann Chir Plast Esthétique. 2007;52:177–86.

68. Adams W, Potter J. Breast implants: material and manufacturing past, present, and future. Spear SL, ed Surg Breast Principes Art Vol 1, 2nd ed Balt MD Lippincott Williams Wilkins. 2006;424–36.

69. Peters W, Smith D, Fornasier V, Al E. An outcome analysis of 100 women after explantation of silicone gel breast implants. Ann Plast Surg. 1997;39:9–19.

70. Maxwell G, Baker M. Augmentation mammaplasty: general considerations. Spear SL, ed Surg Breast Principes Art Vol1, 2nd ed Balt MD Lippincott Williams Wilkins. 2006;1237.

71. Bengston B, Natta B Van, Murphy D, Slicton A, Maxwell G. Style 410 highly cohesive gel silicone breast implant core study results at 3 years. Plast Reconstr Surg. 2007;120:40s – 48s.

72. Bradley Calobrace M, Caprizi PJ. The biology and evolution of cohesive gel and shaped implants. Plast Reconstr Surg. 2014;134(1s):6–11.

73. Weum S, Weerd L de, Kristiansen B. Form stability of the Style 410 anatomically shaped cohesive silicone gel-filled breast implant in subglandular breast augmentation evaluated with magnetic resonance imaging. Plast Reconstr Surg. 2011;127(1):409–13.

74. Kinney B, Jeffers L, Ratliff G, Carlisle D. Silicone gel breast implants: science and testing. Plast Reconstr Surg. 2014;134(1 Suppl):47s – 56s.

75. Danino A, Rocher F, Blanchet-Bardon C, Revol M, Servant J-M. Etude au microscope électronique à balayage des surfaces des implants mammaires à texturation poreuse et de leurs capsules. Description de l'effet "velcro" des prothèses à texuration poreuse. Ann Chir Plast Esthétique. 2001;46:23–30.

76. Persichetti P, Tenna S, Delfino S, Abbruzzese F, Trombetta M, Scuderi N. Textured and smooth breast implants: is there a difference in the chemical structure of silicone? An analysis with Fourier Transformation infrared and attenuated total reflectance spectroscopy. Ann Plast Surg. 2011;63(4):373–7.

77. Taylor J-W, Shih I-L, Lees A-M. Surface-induced conformational switching in amphiphilic peptide segments of apolipoproteins B and E and model peptides. Int J Pept Protein Res. 1993;41:536–47.

78. Guo Z, Bussard K, Chatterjee K. Mathematical modeling of material-induced blood plasma coagulation. Biomaterials. 2006;27:796–806.

79. Kossovsky N, Freiman C. Immunology of silicone breast implants. J Biomater Appl. 1994;8:237–46.

80. Birkefeld A-B, Eckert H, Pfleiderer B. A study of the aging of silicone breast implants using 29Si, 1H relaxation and DSC measurements. Biomaterials. 2004;25:4405–13.

81. Derby B-M, Codner M-A. Textured silicone breast implant use in primary augmentation: core data update and review. Plast Reconstr Surg. 2015;135(1):113–24.

82. The engineering toolbox. Frictions and coefficients of friction. Accessed february 6. 2014.

83. Rowe S. Ethicon AS&T Laboratories protocol No. CP526. Determination of coefficient of friction for Sientra, Allergan and Mentor anatomically shaped, gel-filled mammary implants. October 2013, Santa Barbara, Calif.

84. Raso D, Crymes L. Synovial metaplasia of augmentation mammoplasty breast capsules. Mod Pathol. 1993;6:19A.

85. Rosario A Del, Bui H, Petrocine S, Sheehan C, Pastore J, Singh J, et al. True synovial metaplasia of breast implant capsules: a light and electron microscopic study. Ultrastr Pathol. 1995;19:83–93.

86. Maxwell P, Brown M, Oefelein M, Kaplan H, Hedén P. Clinical considerations regarding the risks and benefits of textured surface implants and double capsule. Plast Reconstr Surg. 2011;128(2):593–5.

87. Maxwell G, Falcone P. Eighty four consecutive breast reconstructions using a textured silicone tissue expander. Plast Reconstr Surg. 1992;82:1022–34.

88. Barone F, Perry L, Keller T, Maxwell P. The biomechanical and histopathologic effects of surface texturing with silicone and polyurethane in tissue implantantion and expansion. Plast Reconstr Surg. 1992;1:77–86.

89. Moyer H, Ghazi B, Losken A. The effect of silicone gel bleed on capsular contracture: a generational study. Plast Reconstr Surg. 2012;130(4):793–800.

90. Embrey M, Adams E, Cunningham B, Peters W, Young V, Carlo G. A review of the literature on etiology of capsular contracture and a pilot study to determine the outcome of capsular contracture interventions. Aesthetic Plast Surg. 1999;23:197–206.

91. Taylor S, Gibbons D. Effect of surface texture on the soft tissue response to polymer implants. J Biomed Mat Res. 1983;17:205–27.

92. Poeppl N, Schreml S, Lichtenegger F, Lenich A, Eisenmann-Klein M, Prantl L. Does the surface structure of implants have an impact on the formation of a capsular contracture? Aesthetic Plast Surg. 2007;31:133–9.

93. Rubino C, Mazzarello V, Farace F, D'Andrea F, Montellz A, Fenu G, et al. Ultrastructural anatomy of contracted capsules around textured implants in augmented breasts. Ann Plast Surg. 2001;46(2):95–102.

94. Bakker D, Blitterswijk C Van, Hesseling S, Daems W, Grote J. Tissue/biomaterial interface characteristics of four elastomers. A transmission electron microscopical study. Biomed Mat Res. 1990;24:277–93.

95. Drubaix I, Legeais J, Malek-Chehire N, Salvodelli M, Menasche M, Robert L, et al. Collagen synthesized in fluorocarbon polymer implant in the rabbit cornea. Exp Eye Res. 1996;62:367–76.

96. Wyatt L, Sinow J, Wollman J, Sami D, Miller T. The influence of time on human breast capsule histology: smooth and textured silicone-surfaced implants. Plast Reconstr Surg. 1998;102(6):1922–31.

97. Bassetto F, Scarpa C, Caccialanza E, Montesco M, Magnani P. Histological features of periprosthetic mammary capsules: silicone vs. polyurethane. Aesthetic Plast Surg. 2010;34:481–5.

98. Bucky P, Ehrlich H, Sohoni S. Polyurethane implants in rabbits: a long-term study. Plast Reconstr Surg. 96(6):1123–31.

99. Cabrera E, Macorra J. Polymerization shrinkage influences microtextile bonds strength. J Dent Res. 86:227–31.

100. Pennisi V. Polyurethane-covered silicone gel mammary prosthesis for successful breast reconstruction. Aesthetic Plast Surg. 1985;9:73–7.

101. Bobyn J, Wilson G, McGregor D, Pilliar R, Weatherly G. Effect of pore size on the peel strength of attachment of fibrous tissue to porous-surfaced implants. J Biomed Mat Res. 2004;16:571–84.

102. Abramo A, Ribeiro-De-Oliveira V, Ledo-Silva M, Leonardo-De-Oliveira E. How texture-inducing contraction vectors affect the fibrous capsule shrinkge around breasts implants ? Aesthetic Plast Surg. 2010;34:555–60.

103. Minami E, Hong KI, Al. E. The composition and behaviour of capsules around smooth and textured breast implants in pig. Plast Reconstr Surg. 118(4):874–84.

104. Wilkinson C, Riehle M, Wood M, Gallagher J, Curtis A. The use of materials patterned on a nano and a micro-metric scale in cellular engineering. Mater Sci Eng C. 2002;19(1/2):263–9.

105. Dalby M, Yarwood S, Riehle M, Johnstone H, Affrossman S, Curtis A. Increasing fibroblast response to materials using nanotopography: morphological and genetic measurements of cell response to 13-nm-high polymer demixed islands. Exp Cell Res. 2002;276(1):1–9.

106. Vaughan M, Howard E, Tomasek J. Transforming growth factor-beta 1 promotes the morphological and functional differenciation of the myofibroblast. Exp Cell Res. 200AD;257:180–9.

107. Tomasek J, Rayan G. Correlation of alpha-smooth muscle actin expression and contraction in Dupuytren's disease fibroblasts. J Hand Surg. 1995;20A:450–5.

108. Seyhan H, Kopp J, Beier J, Vogel M, Akkermann O, Kneser U, et al. Smooth and textured silicone surfaces of modified gel mammary prosthesis cause a different impact on proliferative properties of dermal fibroblasts. J Plast Reconstr Aesthet Surg. 2011;64:e60–6.

109. Valencia-Lazcano A, Alonso-Rasgado T, Bayat A. Physico-chemical characteristics of coated silicone textured versus smooth breast implants differentially influence breast-derived fibroblast morphology and behaviour. J Mech Behav Biomed Mater. 2014;40:140–55.

110. Bershadsky A, Balaban N, Geiger B. Adhesion-dependent cell mechanosensitivity. Annu Rev Cell Dev Biol. 2003;19:677–95.

111. Cohen M, Klein E, Geiger B, Addadi L. Organization and adhesive properties of the hyaluronan pericellular coat of chondrocytes and epithelial cells. Biophys J. 2003;85:1996–2005.

112. Ulrich D, Ulrich F, Palua N, Eisenmann-Klein M. Effect of tissue inhibitors of metalloproteinases and matrix metalloproteinases on capsular formation around smooth and textured silicone gel implants. Aesthetic Plast Surg. 2009;33:555–62.

113. Freedman A, Jackson I. Infections in breast implants. Infect Dis Clin North Am. 1989;3:275–87.

114. Tarlton J, Meagher P, Brown R. Mechanical stress in vitro induces increased expression of MMPs 2 ans 9 in excised Dupuytren's disease tissue. J Hand Surg. 1998;23:297–302.

115. Tavazzani F, Xing S, Waddell J, Smith D, Boynton E. In vitro interaction between silicone gel and human monocytes-macrophages. J Biomed Mat Res. 2005;72:161–7.

116. Dargan D, McGoldrick C, Khan K. Type IV hypersensitivity to a textured silicone breast implant. J Plast Reconstr Aesthet Surg. 2012;65:969–72.

117. Jacombs A, Tahir S, Hu H, Deva A, Almatroudi A, Fick-Wessels W, et al. In vitro and in vivo investigation of the influence of implant surface on the formation of bacterial biofilm in mammary implants. Plast Reconstr Surg. 2014;133(4):471e – 479e.

118. Hu H, Jacombs A, Vickery K, Mertens S, Pennington D, Deva A. Chronic biofilm infection in breast implants is associated with an increased T-Cell lymphocytic infiltrate: implications for breast implant-associated lymphoma. Plast Reconstr Surg. 2015;135(2):319–29.

119. J W, Neu T, Flemming H. Microbial extracellular polymeric substances: characterization, structure and function, New-York, Springer-Verlag. 1999;

120. Meiron T, Saguy I. Adhesion modeling on rough low linear density polyethylene. J Food Sci. 2007;72:E485–91.

121. Wang F, Meng W, Wang B, Qiao L. Helicobacter pylori-induced gastric inflammation and gastric cancer. Cancer Lett. 2013;345:196–202.

122. Giot J, Paek L, Nizard N, El-Diwany M, Gaboury L, Nelea M, et al. The double capsules in macro-textured breast implants. Biomaterials. 2015;67:65–72.

123. Wiener T. The role of betadine irrigation in breast augmentation. Plast Reconstr Surg. 2007;119:12–5.

124. Bell M, McKee D. An illumionating no-touch device for breast augmentation. Can J Plast Surg. 2009;17:30–1.

125. Mirzabeigi M, Sbitany H, Jandali S, Serletti J. The role of postoperative antibiotics in reducing biofilm-related capsular contracture in augmentation mammaplasty. Plast Reconstr Surg. 2011;128:34e – 35e.

126. Wiener T. Relation of incision choice to capsular contracture. Aesthetic Plast Surg. 2008;32:303–6.

127. Pavithra D, Doble M. Biofilm formation, bacterial adhesion and host response on polymeric implants: issues and prevention. Biomed Mater. 2008;3:034003.

128. Namnoum J, Largent J, Kaplan H, Oefelein M, Brown M. Primary breast augmentation clinical trial outcomes stratified by surgical incision, anatomical placement and implant device type. J Plast Reconstr Aesthet Surg. 2012;66(1165-1172).

129. Mouës C, Paris M, Ritt M. Suturing of a textured breast implant filled with cohesive silicone gel to prevent dislocation. Scand J Plast Reconstr Surg Hand Surg. 2003;37:236–8.

130. Hedén P, Bronz G, Elberg J. Long-term safety and effectiveness of style 410 highly cohesive silicone breast implants. Aesthetic Plast Surg. 2009;33:430–6.

131. Maxwell G, BW V-N, Murphy D, et al. Natrelle style 410 form-stable silicone breast implanbts: Core study results at 6 years. Aesthet Surg J. 2012;32:709–17.

132. Cunningham B. The Mentor study on contour profile gel silicone memorygel breast implants. Plast Reconstr Surg. 2007;120 (7 Sup:33s – 39s.

133. Spear S, Murphy D, Slicton A, Walker P. Inamed silicone breast implant U.S Study Group. Inamed silicone breast implant core study resultst 6 years. Plast Reconstr Surg. 2007;120 (7 Sup:8s – 16s; discussion 17s.

134. Cunningham B, McCue J. Safety and effectiveness of Mentor's MemoryGel implants at 6 years. Aesthetic Plast Surg. 2009;33:440–4.

135. Lista F, Tutino R, Khan A, Ahmad J. Subglandular breast augmentation with textured, anatomic, cohesive silicone implants: a review of 440 consecutive patients. Plast Reconstr Surg. 2013;132(2):295–303.

136. Hammond D, Migliori M, Caplin D, Garcia M, Phillips C. Mentor Contour Profile Gel Implants: clinical outcomes at 6 years. Plast Reconstr Surg. 2012;129:1381–91.

137. Schots J, Fechner M, Hoogbergen M, Tits H van. Malrotation of the McGhan Style 510 prosthesis. Plast Reconstr Surg. 2010;126:261–5.

138. Bogaert P, Perrot P, Duteille F. Should we drain after pre-pectoral breasts implants? Analysis of a cohort of 400 patients operated for breast augmentation with pre-pectoral silicone implants. Ann Chir Plast Esthétique. 2015;60(1):35–8.

139. Peak L, Giot J, Tétreault-Paquin J, St-Jacques S, Nelea M, Danino M. The impact of postoperative expansion initianing timing on breast expander capsular characteristics: a prospective combined clinical and scanning electron microscopy study. Plast Reconstr Surg. 2015;134(4):967–74.

140. Allan JM, Jacombs ASW, Hu H, Merten SL, Deva AK. Detection of bacterial biofilm in double capsule surrounding mammary implants: findings in human and porcine breast augmentation. Plast Reconstr Surg [Internet]. 2012 Mar [cited 2015 Mar 9];129(3):578e – 580e. Available from: http://www.ncbi.nlm.nih.gov/pubmed/22374027

141. Flassbeck D. Determination of siloxanes, silicon, and platinum in tissues of women with silicone gel-filled implants. Anal bioanal chem. 2011;375:356–62.

142. Pinchuk V, Tymofii O. Seroma as a late complication after breast augmentation. Aesthetic Plast Surg. 2011;35:303–14.

143. Spear S, Rottman S, Glicksman C, Brown M, Al-Attar A. A late seroma after breast implants: theory and practice. Plast Reconstr Surg. 2012;130:423–35.

144. Bo-Young P, Dong-Han L, So-Young L, Jai-Kyong P. Is late seroma a phenomenon related to textured implants? A report of rare complications and a literature review. Aesthetic Plast Surg. 2014;38:139–45.

145. Brody G, Deapen D, Taylor C, Pinter-Brown L, House-Lightner S, Andersen J, et al. Anaplasic large cell lymphoma occuring in women with breast implants: analysis of 173 cases. Plast Reconstr Surg. 2015;135(3):695–705.

146. Xu J, Wei S. Breast implant-associated anaplasic large cell lymphoma: review of a distinct clinicopathologic entity. Arch Pathol Lab Med. 2014;138:842–6.

147. George E, JPharm, Houston C, Al-Quran S, Brian G, Dong H, et al. Breast implant-associated ALK-negative anaplasic large cell lymphoma: a case report and discussion of possible pathogenesis. Int J Clin Exp Pathol. 2013;6(8):1631–42.

148. Adrada B, Miranda R, Margishvili-Rauch G, et al. Breast implant-associated anaplasic large cell lymphoma: sensitivity, specificity, and findings of imaging studies in 44 patients. Breast cancer Res Treat. 2014;147:1–14.

149. Miranda R, Aladily T, Prince H, et al. Breast implant-associated anaplasic large-cell lymphoma: a long terme follow-up of 60 patients. J Clin Oncol. 2014;35(2):114–20.

150. Wu D, Allen C, Fromm J. Flow cytometry of ALK-Negative anaplasic large cell lymphoma of breast implant-associated effusion and capsular tissue. Cytom Part B Clin Cytom. 2015;88B:58–63.

151. Gidengil C, Predmore Z, Mattke S, Van-Busum K, Kim B. Breast implant-associated anaplasic large cell lymphoma: a systematic review. Plast Reconstr Surg. 2015;135(3):713–20.

152. Institut national du cancer. Avis d'experts: lymphomes anaplasiques à grandes cellules associés à un implant mammaire, Février 2015, Paris.

153. De-Jong D, Vasmel W, De-Boer J, Verhave G, Barbe E, Casparie M, et al. Anaplasic large-cell lymphoma in women with breast implants. JAMA. 2008;300(17):2030–5.

154. Vase M, Friis S, Bautz A, Bendix K, Sorensen H, D'Amore F. Breast implants and anaplasic large-cell lymphoma: a danish population-based cohort study. Cancer Epidemiol Biomarkers. 2013;22(11):2126–9.

155. Largent J, Oefelein M, Kaplan H, Okerson T, Boyle P. Risk of lymphoma in women with breast implants: analysis of clinical studies. Eur J cancer Prev. 2012;21(3):274–80.

156. Mulligan C, Salisbury E, Tschuchnigg M, Moradi P, Matthews A, Warrier S. ALK1-negative anaplasic large cell lymphoma of the breast from a nonprosthesis cyst. Plast Reconstr Surg Glob open. 2014;2:e238.

157. Smith B, Gray S, Arge. Large B-Cell lymphoma occurring in a breast implant capsule. Plast Reconstr Surg. 2014;134(4):670e – 672e.

158. Ganapathi M, Lake N, Griffiths A. Peri-prosthetic high-grade B-cell lymphoma complicating an infected revision total hip arthroplasty. J Arthroplasty. 2001;16(2):229–32.

159. Palraj B, Paturi A, Ross G, et al. Soft tissue anaplasic large T-cell lymphoma associated with a metallic orthopedic implant: a case report and review of the current literature. J foot ankle Surg. 2010;49:561–4.

160. Farah F, Chiles C. Recurrent primary cardiac lymphoma on aortic valve allograft. Texas Hear Inst J. 2014;41(5):543–6.

161. Dini M, Giordano V, Quattrini A, Mori A, Napoli S. Double capsules: our experience with polyuréthane-coated silicone breast implants. Plast Reconstr Surg. 2011;128(3):819.

162. Handel N, Cordray T, Gutierrez J, Jensen JA. A long term study of outcomes, complications, and patient satisafction with breast implants. Plast Reconstr Surg. 2006;117(3):757–67.

ANNEXES

Annexe 1. Prothèses analysées lors des Core Studies et leurs indications

TABLE 2. Enrollment in the silicone gel-filled breast implant *Core Studies* by manufacturer and indication.

Company	Study Population	Primary Augmen-tation	Revision Augmen-tation	Primary Recon-struction	Revision Recon-struction	Total
Allergan	Overall	455	147	98	15	715
	MRI cohort	147	49	50	5	251
Mentor	Overall	552	145	251	60	1,008
	MRI cohort	202	56	134	28	420

Annexe 2. Complications à 10 ans des prothèses en gel de silicone Allergan *(Core Studies)*

TABLE 3. ***Core Study*** **complications and adverse outcomes over 10 years post-implantation for Allergan Natrelle silicone gel-filled breast implant patients. Table shows cumulative incidence rates over time and 95% confidence intervals calculated using Kaplan-Meier analysis*.**

Complication or Outcome	Primary Augmentation (N=455)	Revision Augmentation (N=147)	Primary Reconstruction (N=98)	Revision Reconstruction (N=15)
Asymmetry	3.3% (2.0-5.1)	6.5% (3.2-12.8)	23.2% (15.4-33.9)	6.7% (0.2-31.9)
Breast pain	10.9% (8.2-14.3)	11.7% (7.1-18.9)	6.8% (2.8-16.1)	0%
Breast/skin sensation changes	1.6% (0.8-3.3)	2.2% (0.7-6.6)	0%	0%
Bruising	0.4% (0.1-1.8)	3.0% (1.1-7.8)	1.0% (0.1-7.1)	6.7% (0.2-31.9)
Capsular contracture (Baker III/IV)	19.1% (15.6-23.3)	27.5% (20.3-36.6)	24.6% (16.2-36.2)	6.7% (0.2-31.9)
Delayed wound healing	1.1% (0.5-2.7)	0.7% (0.1-4.8)	1.0% (0.1-7.2)	0%
Hematoma	1.6% (0.7-3.2)	2.1% (0.7-6.3)	1.5% (0.2-10.4)	0%
Implant malposition	6.3% (3.9-8.4)	6.0% (3.1-11.7)	2.3% (0.6-8.9)	13.3% (1.7-40.5)
Implant palpability/visibility	1.9% (1.0-3.8)	6.0% (3.0-11.6)	6.5% (0.4-17.0)	6.7% (0.2-31.9)
Implant removal with or without replacement	20.8% (17.2-25.2-)	32.4% (25.0-41.3)	53.8% (43.65.3)	20% (4.3-48.1)
Implant rupture	10.1% (7.4-13.7)	6.3% (2.8-13.7)	27.2% (17.3-41.3)	6.7% (.2-31.9)
Infection	0.5% (0.1-2.1)	1.4% (0.3-5.4)	3.2% (1.0-9.5)	0%
Irritation	0%	0.7% (0.1-5.0)	0%	0%
Necrosis	0.2% (0-1.6%)	0%	2.3% (0.6-8.8)	0%
Nipple complications	6.3% (4.3-9.1)	1.4% (0.3-5.4)	3.3% (1.1-9.8)	0%
Ptosis	2.0% (1.0-3.9)	4.9% (2.2-10.5)	0%	0%
Redness	0.7% (0.2-2.0)	0.8% (0.1-5.2)	2.1% (0.5-8.3)	0%

Complication or Outcome	Primary Augmentation (N=455)	Revision Augmentation (N=147)	Primary Reconstruction (N=98)	Revision Reconstruction (N=15)
Reoperation	36.1% (31.6-40.9)	46.0% (38.0-54.9)	71.9% (61.5-81.4)	46.7% (21.3-73.4)
Scarring/hypertrophic scarring	4.2% (2.6-6.5)	6.6% (3.5-12.4)	5.5% (2.3-12.7)	0%
Seroma/fluid accumulation	1.8% (0.9-3.5)	6.0% (3.0-11.7)	2.4% (0.3-15.7)	6.7% (0.2-31.9)
Skin rash	0.9% (0.3-2.3)	0.7% (0.1-4.9)	2.1% (0.5-7.9)	6.7% (0.2-31.9)
Swelling	9.2% (6.8-15.0)	8.3% (4.6-14.5)	7.1% (3.5-14.4)	0%
Wrinkling	1.8% (0.8-3.7)	5.4% (2.6-11.0)	10.2% (5.2-19.6)	0%

* The number of patients evaluated at the 10 year follow-up were: 269 (primary augmentation), 74 (revision augmentation), 44 (primary reconstruction), and 8 (revision reconstruction).

Annexe 3. Complications à 8 ans des prothèses en gel de silicone Mentor *(Core Studies)*

Complication or Outcome	Primary Augmentation (N=552)	Revision Augmentation (N=145)	Primary Reconstruction (N=251)	Revision Reconstruction (N=60)
Metastatic disease	0%	0%	5.7% (3.3-9.6)	4.0% (1.0-15.2)
Miscarriage	2.9% (1.8-4.8)	2.5% (0.8-7.6)	2.3% (1.0-5.6)	0%
New diagnosis of breast cancer	0%	1.8% (0.5-7.2)	1.9% (0.7-5.1)	1.7% (0.2-11.4)
New diagnosis of rheumatic disease	1.8% (1.0-3.5)	1.7% (0.4-6.5)	2.6% (1.1-6.2)	3.4% (0.9-12.9)
Nipple complications	0%	0%	1.3% (0.4-4.1)	0%
Nipple sensation changes	11.8% (9.3-14.8)	14.6% (9.7-21.8)	2.1% (0.9-5.0)	1.7% (0.2-11.3)
Pre-eclampsia at 36 weeks pregnant	0%	1.1% (0.2-7.4)	0%	0%
Reoperation	20.1% (17.0-23.8)	37.8% (30.2-46.6)	38.8% (32.9-45.5)	40.8% (29.5-54.5)
Seroma	1.1% (0.5-2.5)	2.1% (0.7-6.3)	4.8% (2.8-8.4)	1.7% (0.2-11.3)

* The number of patients evaluated at the 10 year follow-up were: 291 (primary augmentation), 77 (revision augmentation), 151 (primary reconstruction), and 36 (revision reconstruction).

** Rupture rates were estimated in MRI cohort at 8 years post-implantation.

Annexe 4. Comparaison des taux de complications principales des prothèses en gel de silicone Allergan à 4 et 10 ans de suivi

	Allergan	
Complication or Outcome by Study Cohort	**4-year FU Rate (%)**	**10-year FU Rate (%)**
Capsular Contracture		
Primary Augmentation	13.2 (10.0-16.3)	19.1 (15.6-23.3)
Revision Augmentation	17.0 (10.7-23.4)	27.5 (20.3-36.6)
Primary Reconstruction	14.1 (7.0-21.2)	24.6 (16.2-36.2)
Revision Reconstruction	6.7 (0.2-31.9)	6.7 (0.2-31.9)
Reoperation		
Primary Augmentation	23.5 (19.5-27.5)	36.1 (31.6-40.9)
Revision Augmentation	35.3 (27.3-43.4)	46.0 (38.0-54.9)
Primary Reconstruction	40.9 (31.0-50.8)	71.9 (61.5-81.4)
Revision Reconstruction	33.3 (11.8-61.6)	46.7 (21.3-73.4)
Removal		
Primary Augmentation	9.6 (6.8-12.4)	20.8 (17.2-25.2)
Revision Augmentation	13.3 (7.6-19.0)	32.4 (25.0-41.3)
Primary Reconstruction	24.8 (15.9-33.6)	53.8 (43.65.3)
Revision Reconstruction	0	20.0 (4.3-48.1)

Annexe 5. Comparaison des taux de complications principales des prothèses en gel de silicone Mentor à 3 et 8 ans de suivi

	Mentor	
Complication or Outcome by Study Cohort	**3-year FU Rate (%)**	**8-year FU Rate (%)**
Capsular Contracture		
Primary Augmentation	8.1 (5.8-10.4)	10.9 (8.5-13.9)
Revision Augmentation	18.9 (12.5-25.4)	24.1 (17.7-32.3)
Primary Reconstruction	8.3 (4.7-11.9)	15.3 (11.1-20.9)
Revision Reconstruction	16.3 (5.0-27.6)	23.1 (14.1-36.6)
Reoperation		
Primary Augmentation	15.4 (12.3-18.4)	20.1 (17.0-23.8)
Revision Augmentation	28.0 (20.4-35.6)	37.8 (30.2-46.6)
Primary Reconstruction	27.0 (21.4-32.6)	38.8 (32.9-45.5)
Revision Reconstruction	29.1 (17.4-40.7)	40.8 (29.5-54.5)
Removal		
Primary Augmentation	4.9 (3.1-6.7)	7.3 (5.3-9.9)
Revision Augmentation	13.4 (7.5-19.3)	21.1 (15.0-29.2)
Primary Reconstruction	12.7 (8.5-16.9)	23.3 (18.2-29.4)
Revision Reconstruction	13.7 (4.9-22.6)	29.0 (19.1-42.5)

Annexe 6. Raisons d'explantation prothétique des prothèses en gel de silicone Allergan sur 10 ans de suivi

TABLE 7. Primary reasons for implant removal for Allergan Natrelle silicone gel-filled breast implants in the *Core Study* through 10 years. Table shows the number of times the reason was reported as the primary reason for removal and the percentage of the total number of reasons for removal within each cohort.

Reason for Removal	Primary Augmentation (N=156*)	Revision Augmentation (N=78*)	Primary Reconstruction (N=56*)	Revision Reconstruction (N=3*)
Asymmetry	7 (4.5%)	1 (1.3%)	12 (21.4%)	2 (66.7%)
Breast cancer mass	2 (1.3%)	2 (2.6%)	0	0
Breast pain	5 (3.2%)	1 (1.3%)	0	0
Breast tissue contour Deformity	1 (0.6%)	0	0	0
Capsular contracture	50 (32.1%)	28 (35.9%)	10 (17.9%)	1 (33.3%)
Hematoma/seroma	0	0	1 (1.8%)	0
Implant extrusion	1 (0.6%)	1 (1.3%)	1 (1.8%)	0
Implant malposition	11 (7.1%)	14 (18.0%)	11 (19.6%)	0
Implant rupture	27 (17.3%)	6 (7.7%)	15 (26.8%)	0
Infection	2 (1.3%)	2 (2.6%)	0	0
Necrosis	0	0	1 (1.8%)	0
Need for biopsy	1 (0.6%)	0	0	0
Patient request for style/size change	31 (19.9%)	11 (14.1%)	4 (7.1%)	0
Ptosis	12 (7.7%)	6 (7.7%)	0	0
Scarring	0	2 (2.6%)	0	0
Wrinkling/rippling	6 (3.9%)	2 (2.6%)	1 (1.8%)	0

Annexe 7. Raisons d'explantation prothétique des prothèses en gel de silicone Mentor sur 10 ans de suivi

TABLE 8. Primary reasons for implant removal for Mentor MemoryGel silicone gel-filled breast implants in the *Core Study* through 8 years. Table shows the number of times the reason was reported as the primary reason for removal and the percentage of the total number of reasons for removal within each cohort.

Reason for Removal	Primary Augmentation (N=68*)	Revision Augmentation (N=51*)	Primary Reconstruction (N=74*)	Revision Reconstruction (N=2*)
Asymmetry	1 (1.5%)	2 (3.9%)	15 (20.3%)	3 (13.6%)
Breast pain	3 (4.4%)	0	2 (2.7%)	1 (4.5%)
Capsular contracture (Baker II/III/IV)	13 (19.1%)	15 (29.4%)	11 (14.9%)	5 (22.7%)
Hematoma	0	0	1 (1.4%)	0
Infection	2 (2.9%)	1 (2.0%)	2 (2.7%)	0
Implant Extrusion	0	1 (2.0%)	2 (2.7%)	1 (4.5%)
Implant malposition	0	0	4 (5.4%)	0
Implant rupture	3 (4.4%)	4 (7.8%)	8 (10.8%)	1 (4.5%)
Necrosis	2 (2.9%)	0	0	0
Patient request for style/size change	36 (52.9%)	18 (35.3%)	17 (23.0%)	5 (22.7%)
Ptosis	0	0	1 (1.4%)	0
Wrinkling	1 (1.5%)	0	0	1 (4.5%)
Other	7 (10.3%)	9 (17.6%)	11 (14.9%)	5 (22.7%)

* Total number of implant removals in each cohort.

Annexe 8. Raisons de réinterventions dans le cadre des prothèses en gel de silicone Allergan sur 10 ans de suivi

Reason for Reoperation*	Primary Augmentation (N=221**)	Revision Augmentation (N=108**)	Primary Reconstruction (N=93**)	Revision Reconstruction (N=12**)
Asymmetry	5 (2.3%)	3 (2.8%)	15 (16.1%)	2 (16.7%)
Breast cancer mass	4 (1.8%)	3 (2.8%)	3 (3.2%)	0
Breast pain	3 (1.4%)	1 (0.9%)	0	0
Breast tissue contour Deformity	0	1 (0.9%)	2 (2.2%)	0
Capsular contracture	55 (24.9%)	26 (24.1%)	12 (12.9%)	2 (16.7%)
Delayed wound healing	3 (1.4%)	2 (1.9%)	1 (1.1%)	0
Device injury -- iatrogenic or traumatic	0	1 (0.9%)	0	0
Extrusion	1 (0.5%)	1 (0.9%)	2 (2.2%)	0
Hematoma/seroma	13 (5.9%)	13 (12.0%)	8 (8.6%)	0
Implant malposition	27 (12.2%)	12 (11.1%)	15 (16.1%)	0
Implant palpability/visibility	1 (0.5%)	1 (0.9%)	0	0
Implant rupture	29 (13.1%)	7 (6.5%)	14 (15.1%)	0
Infection	2 (0.9%)	3 (2.8%)	0	0
Necrosis	1 (0.5%)	0	1 (1.1%)	0
Need for biopsy	28 (12.7%)	9 (8.3%)	8 (8.6%)	1 (8.3%)
Nipple complications	1 (0.5%)	3 (2.8%)	1 (1.1%)	5 (41.7%)
Patient request for style/size change	12 (5.4%)	3 (2.8%)	3 (3.2%)	0
Ptosis	25 (11.3%)	9 (8.3%)	4 (4.3%)	1 (8.3%)
Scarring	8 (3.6%)	7 (6.5%)	3 (3.2%)	1 (8.3%)
Wrinkling/rippling	3 (1.4%)	2 (1.9%)	1 (1.1%)	0

* When reoperations were performed for multiple reasons, a hierarchy was used to determine the primary reason.

Annexe 9. Raisons de réinterventions dans le cadre des prothèses en gel de silicone Allergan sur 10 ans de suivi

Reason for Reoperation*	Primary Augmentation (N=146**)	Revision Augmentation (N=78**)	Primary Reconstruction (N=123**)	Revision Reconstruction (N=38**)
Asymmetry	5 (3.4%)	1 (1.3%)	20 (16.3%)	2 (5.3%)
Abnormal screening	1 (0.7%)	0	0	0
Breast cancer	0	1 (1.3%)	1 (0.8%)	0
Breast mass	13 (8.9%)	9 (11.5%)	14 (11.4%)	7 (18.4%)
Breast pain	1(0.7%)	0	2 (1.6%)	1 (2.6%)
Capsular contracture (Baker II/III/IV)	44 (30.1%)	24 (30.8%)	18 (14.6%)	5 (13.2%)
Calcification	2 (1.4%)	0	0	0
Capsular tear	1 (0.7%)	0	0	1 (2.6%)
Delayed wound healing	1 (0.7%)	5 (6.4%)	0	0
Extrusion/Necrosis	2 (1.4%)	2 (2.6%)	2 (1.6%)	1 (2.6%)
Hematoma/Seroma	12 (8.2%)	5 (6.4%)	4 (3.2%)	1 (2.6%)
Implant malposition	4 (2.7%)	1 (1.3%)	8 (6.5%)	0
Implant rupture	2 (1.4%)	4 (5.1%)	10 (8.1%)	1 (2.6%)
Infection	3 (2.1%)	1 (1.3%)	3 (2.4%)	0
Nipple complications	0	0	1 (0.8%)	0
Patient request for style/size change	20 (13.7%)	11 (14.1%)	11 (8.9%)	4 (10.5%)
Ptosis	4 (2.7%)	2 (2.6%)	4 (3.3%)	3 (7.9%)
Scarring/hypertrophic scarring	16 (11.0%)	3 (3.8%)	4 (3.3%)	0
Suture complication	1 (0.7%)	0	1 (0.8%)	0
Wrinkling/rippling	1 (0.7%)	1 (1.3%)	0	1 (2.6%)

* When reoperations were performed for multiple reasons, a hierarchy was used to determine the primary reason.

** Total number of reoperations in each cohort.

Annexe 10. « Fiche prothèses » utilisée pour le recueil des données

Fiche Prothèses

(Macrotexture Biocell / prothèses style 410 et style 110)

Patientes

- **Age**
- **Poids**
- **Taille**
- **Tabac** *(1 = oui , 0 = non)*
- **TDC** : Type de chirurgie *(1 = esthétique primaire, 2 = esthétique secondaire, 3 = reconstruction primaire, 4 = reconstruction secondaire)*

Prothèses

- **MdP** : Marque de la prothèse *(1 = Mac ghan, 2 = autre)*
- **TP** : Type de prothèse *(1 = ronde style 110, 2 = style 410 FL, 3 = style 410 MM, 4 = style 410 ML, 5 = style 410 FM, 6 = style 410 FX)*
- **DDC** : Date de la chirurgie
- **Volume** : Volume de la prothèse
- **Abord** : Voie d'abord *(1 = péri-aréolaire, 2 = axillaire, 3 = autre)*
- **Position** : Position de la prothèse *(1 = dual plane, 2 = pré-pectorale, 3 = autre)*
- **Opérateur** : Opérateur initial *(1 = Dr Volpéi, 2 = autre)*
- **Drainage** *(1 = oui, 0 = non)*

Réinterventions

- **Réintervention** *(1 = oui, 0 = non)*
- **RdR** : Raison de la réintervention *(1 = coque, 2 = rupture, 3 = sérome, 4 = rotation, 5 = autre raison, 6= coque + rupture, 7 = coque + sérome, 8 = rupture + sérome, 9 = coque + rupture + sérome, 10 = coque + rotation, 11 = rupture + rotation, 12 = sérome + rotation)*
- **DdR** : Date de réintervention/ délai par rapport à la mise en place prothétique (en jours)
- **NdR** : Nombre de réinterventions

Coques

- **Coque** *(1 = oui, 0 = non)*

- **Délai** : Délai d'apparition
- **SdC** : Stade de la coque *(1 , 2 , 3 , 4)*
- **TdC** : Type de coque *(1 = coque vraie, 2 = double enveloppe, 3 = coque + double enveloppe, 4 = inconnu)*
- **Bilatéralité** *(1 = oui, 0 = non)*
- **LaC** : Lésions associées au coque *(1 = fausse membrane, 2 = sérome cloisonné, 3 = brides, 4 = rupture prothétique, 5 = fausse membrane + sérome, 6 = fausses membranes + brides, 7 = fausses membranes et rupture, 8 = sérome + brides, 9 = sérome + rupture, 10 = brides + rupture, 11 = fausses membranes + sérome + rupture, 12 = rotation, 13 = rotation + rupture, 14 = sérome + rotation, 15 = brides + sérome)*
- **Douleurs** *(1 = oui, 0 = non)*
- **PECc** : Traitement *(0 = inconnu, 1 = capsulotomie, 2 = capsulectomie ; 3 = chgt prothèse, 4 = capsulotomie + capsulectomies, 5 = capsulotomies + chgt prothèse, 6 = capsulectomie + chgt prothèse)*
- **MpIIr** : Marque de la prothèse si changement *(0 = inconnue, 1 = McGhan 110, 2 = McGhan 410, 3 = Perthèse MP, 4 = Perthèse MX, 5 = Allergan SSM-SRM, 6 = Allergan CML, 7 = Arion LP, 8 = Mentor CPG)*
- **RC** : Récidive coque *(0 = non, 1 = récidive partielle stade 1-2, 2 = récidive totale ; stade 3-4)*
- **DdRc** : délai de la récidive de coque

Séromes

- **Sérome** *(1 = oui, 0 = non)*
- **CS** : cause sérome/Etiologie *(1 = infection associée, 2 = autre)*
- **DAS** : Délai d'apparition
- **Bilatéralité** *(1 = oui, 0 = non)*
- **PECs** : Traitement *(1 = médical, 2 = chirurgical)*

Ruptures prothétiques

- **Rp** : Rupture *(1 = oui, 0 = non)*
- **DAR** : Délai d'apparition
- **Découverte** : Cause de découverte *(1 = par hasard, 2 = mammographie/IRM, 3 = déformation/coque, 4 = traumatisme, 5 = autre)*
- **BiR** : Bilatéralité / sein controlatéral *(1 = oui, 0 = non)*
- **AsC** : aspect du sein controlatéral *(1 = normal, 2 = altéré)*
- **LaR** : Lésions associées *(0 = rien ; 1 = coque, 2 = sérome, 3 = infection, 4 = adénopathie axillaire, 5 = coque + sérome, 6 = coque + infection, 7 = coque + adénopathie, 8 = sérome + infection, 9 = sérome + adénopathies, 10 = infection + adénopathies, 11 = coque + sérome + infection, 12 = coque + sérome + adénopathies, 12 = sérome + infection + adénopathies, 13 = coque + sérome + infection + adénopathies)*
- **AsPr** : Aspect de la prothèse rompue *(0 = inconnue ; 1 = rupture partielle, 2 = rupture totale, 3 = siliconome)*
- **AsPc** : Aspect de la prothèse controlatérale *(0 = inconnue, 1 = rupture, 2 = intacte)*

- **AsLr** : Aspect de la loge si rupture *(0 = normale ou inconnue ; 1 = capsule épaisse, 2 = capsule fine, 3 = brides, 4= double enveloppe post, 5 = effet velcro paroi ant loge, 6 = effet velcro paroi post loge, 7 = capsule épaisse + brides , 8 = capsule épaisse + double enveloppe post, 9= capsule épaisse+ effet velcro ant, 10 = capsule épaisse + effet velcro post, 11 = brides + double enveloppe post, 12 = brides + effet velcro ant, 13 = brides + effet velcro post, 14 = double enveloppe post + effet velcro ant, 15 = double enveloppe post + effet velcro post, 16 = capsule épaisse + effet velcro ant + effet velcro post, 17 = double enveloppe post + effet velcro ant + effet velcro post)*
- **EffVelcroLr** : Effet velcro dans loge avec rupture *(0 = inconnu, 1 = effet velcro ant. unique (5,9,12,14), 2 = effet velcro post. unique (6,11,13,15), 3 = effet velcro antérieur et postérieur (16,17), 4 = pas effet velcro notable (1,2,3,4,7,8,11)*
- **AsLc** : Aspect de la loge controlatérale *(0 = normale ou inconnue ; 1 = capsule épaisse, 2 = capsule fine, 3 = brides, 4= double enveloppe post, 5 = effet velcro paroi ant loge, 6 = effet velcro paroi post loge, 7 = capsule épaisse + brides , 8 = capsule épaisse + double enveloppe post, 9= capsule épaisse+ effet velcro ant, 10 = capsule épaisse + effet velcro post, 11 = brides + double enveloppe post, 12 = brides + effet velcro ant, 13 = brides + effet velcro post, 14 = double enveloppe post + effet velcro ant, 15 = double enveloppe post + effet velcro post, 16 = capsule épaisse + effet velcro ant + effet velcro post, 17 = double enveloppe post + effet velcro ant + effet velcro post)*
- **EffVelcroLc** : Effet velcro dans loge controlatérale *(0 = inconnu, 1 = effet velcro ant. unique (5,9,12,14), 2 = effet velcro post. unique (6,10,11,13,15), 3 = effet velcro antérieur et postérieur (16,17), 4 = pas effet velcro notable (1,2,3,4,7,8,11)*
- **PIIr** : Marque des prothèses secondaires *(0 = inconnue, 1 = McGhan 110, 2 = McGhan 410, 3 = Perthèse MP, 4 = Perthèse MX, 5 = Allergan SSM-SRM, 6 = Allergan CML, 7 = Arion LP, 8 = Mentor CPG)*
- **CompIIr** *: Complications sur prothèses* secondaires *(1 = rupture ; 2 = coques ; 3 = autres, 4 = coque + rupture, 5 = sérome, 6 = rupture + sérome, 7 = coque + sérome, 8 = coque + rupture + sérome, 9 = rotation)*

Rotation de la prothèse

- **RoP** : Rotation de la prothèse *(1 = oui, 0 = non)*
- **Ressenti** : Ressenti de la patiente *(1 = constatée par la patiente, 2 = non constatée par la patiente)*
- **Répercussion** : Répercussion esthétique *(0 = nulle, 1 = modérée, 2 = importante)*
- **PECrot** : Prise en charge *(1 = chirurgie, 2 = pexie, 3 = changement pour des rondes, 4 = non, 5 = pexie + chgt pour rondes)*

Perdus de vue

- **PdVue** : perdus de vue (0 = non, 1 = oui)

Annexe 11. Consentement éclairé des patientes pour l'utilisation du matériel biologique au microscope électronique

POLYCLINIQUE SAINT FRANÇOIS

Université Nice Sophia Antipolis

Consentement

Nice, le …/…/2015

Je soussignée madame B…, née le …/…/19… autorise le Dr Volpei, après informations claires et loyales, à utiliser un échantillon de tissu prélevé lors de la chirurgie réalisée le …/…/2015 à des fins scientifiques (étude scientifique sur la macrotexture Biocell des prothèses McGhan). En effet, ce prélèvement **anonyme** sera examiné au microscope dans le laboratoire de microscopie électronique de la faculté de science de l'université de Nice (CCMA).

Après examen, le prélèvement ne sera pas conservé. L'anonymat sera préservé tout au long de la procédure.

Annexe 12. Fiche projet de microscopie électronique

FICHE PROJET DE MICROSCOPIE ELECTRONIQUE

N° identification :

Date de la demande : 8/02/2015
Nom et coordonnées du demandeur : Fernandez Jonathan . fernandez.jonathan11@gmail.com
Nom du laboratoire demandeur : CHU Nice . Service de chirurgie plastique et reconstructrice

☐ Le demandeur a pris connaissance de la charte d'utilisation de la plateforme et s'engage à la respecter (cochez cette case)

Le demandeur souhaite (cochez la case voulue) :

☐ Utiliser le microscope électronique à transmission de manière autonome et prépare lui-même ses échantillons. Il devra donc suivre une formation à l'utilisation de cet équipement.
Le demandeur a déjà pratiqué la MET ailleurs[1]
Le demandeur est débutant[1]

☐ Utiliser le microscope électronique à balayage de manière autonome et prépare lui-même ses échantillons. Il devra donc suivre une formation à l'utilisation de cet équipement.
Le demandeur a déjà pratiqué le MEB ailleurs[1]
Le demandeur est débutant[1]

☒ Une collaboration en MET ou en MEB[1]

☐ Une prestation de service en MET ou MEB et demande un devis[1]

Description brève du projet, des objectifs et des besoins techniques:
Analyse au MET et/ou MEB d'une double capsule porteuse dans le cadre de prothèses mammaires macrotexturées Biocell
① Analyse MET/MEB capsule dans le cadre de prothèses Poses

Avis du responsable de la plateforme: Favorable

Nom de la (des) personne(s) impliquée(s) dans le projet : François Orange
Délais de réalisation :
[1] Rayer la mention inutile

Signature du demandeur : Signature du Responsable d'équipe : Signature du responsable CCMA :

Annexe 13. Algorithme des prises en charge des LAGC associés à un implant mammaire – Institut National du Cancer (INCa)

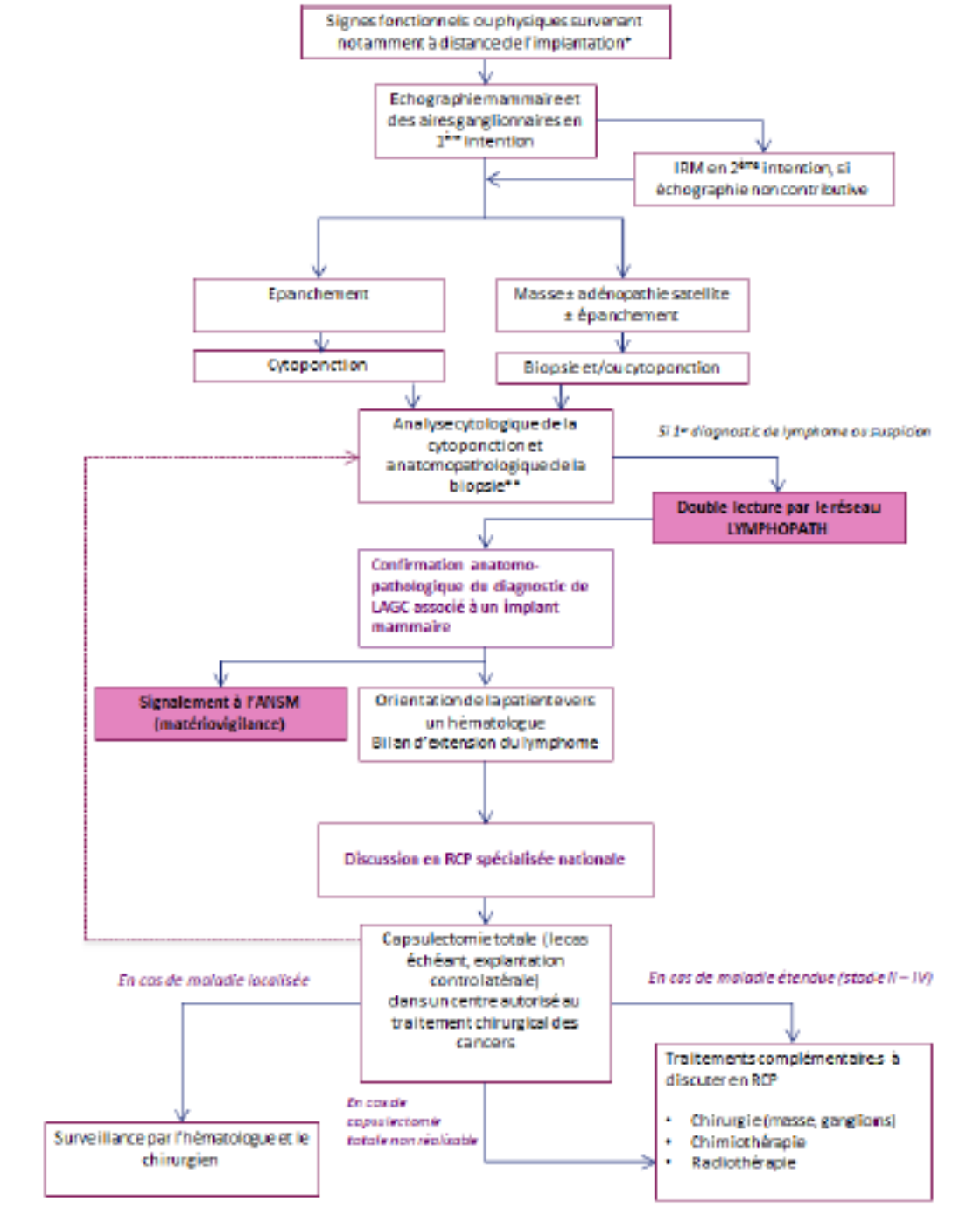

*Epanchement, augmentation de volume, douleur, inflammation, masse, ulcération
** En cas de capsulectomie (exérèse de la capsule) ou de de capsulotomie (ouverture de la capsule), toute lésion suspecte (notamment présence de signes inflammatoires) ou tout épanchement doit faire l'objet d'une analyse par le pathologiste.

Annexe 14 : Ensemble des « points-clés »

Points clés :

- ✓ **Nombreuses complications avec Style 110 et 410**
  - **Contractions capsulaires** nombreuses : possiblement explicables en partie par l'utilisation de la voie hémipériaréolaire
  - **Ruptures prothétiques** : ruptures plus fréquentes avec les Style 110 qu'avec les Style 410
- ✓ **Taux de réintervention très important**

Points clés :

- ✓ **Loges avec rupture : accroche antérieure et postérieure dans 80% des cas**
  - **Forces de traction contraires antérieures et postérieures**
  - Contraintes sur l'implant
- ✓ **Loges esthétiquement plaisantes et sans complication : accroche antérieure seule et degré de mobilité postérieure**
  - **Degré de mobilité postérieure** / double capsule localisée postérieure
  - Force de traction antérieure seule
- ✓ **Loges avec accroche antérieure seule et mobilité postérieure**
  - Aucun sérome
  - Aucune double capsule totale
  - Une rupture (implant > 10ans)

Points clés :

- ✓ **Conditions biodynamiques idéales**
  - Accroche antérieure seule
  - Degré de mobilité postérieure
- ✓ **Forte intéraction entre biofilm et biodynamique**
  - Aucun sérome tardif si accroche antérieure seule
  - Malgré la même voie d'abord hémipériaréolaire
- ✓ **Les conditions biodynamiques « idéales » diminuent le développement du biofilm et, par conséquent, de ses complications**

Points clés :

- ✓ **Capsule au contact de la macrotexture Biocell (MEB)**
  - **Image en « miroir »**
  - Architecture collagénique désorganisée, aucune stratification en surface
  - Stratification des fibres en périphérie de la capsule
  - Possible zone de déchirement capsulaire en externe
- ✓ **Similitudes entre la capsule au contact du patch lisse postérieur et la capsule externe dans le cadre des doubles capsules postérieures localisées**
  - **Surface plane et lisse**
  - Stratification des fibres de collagène
  - Vascularisation des couches moyennes et superficielles

Points clés :

- ✓ **Nouvel implant bitexturé**
  - Paroi antérieure macrotexturée Biocell
  - Paroi postérieure lisse
- ✓ **Cohérence anatomique avec le sein natif**
- ✓ **Adaptation possible**
  - Face antérieure recouverte de polyuréthane
- ✓ **Contrairement à ce qu'ont pensé de nombreux auteurs, l'accroche de l'implant doit être antérieure**
  - Evite le capotage de la glande sur un implant collé à la paroi thoracique

Serment d'Hippocrate

En présence des Maîtres de cette Faculté, de mes chers condisciples et devant l'effigie d'Hippocrate,

Je promets et je jure, au nom de l'Etre Suprême, d'être fidèle aux lois de l'Honneur et de la probité dans l'exercice de la Médecine.

Je donnerai mes soins gratuits à l'indigent et n'exigerai jamais un salaire au-dessus de mon travail.

Admis dans l'intérieur des maisons, mes yeux ne verront pas ce qui se passe, ma langue taira les secrets qui me seront confiés et mon état ne servira pas à corrompre les mœurs ni à favoriser le crime.

Je ne permettrai pas que des considérations de religion, de nation, de race, de parti ou de classe sociale viennent s'interposer entre mon Devoir et mon Patient.

Je garderai le respect absolu de la vie humaine dès sa conception. Même sous la menace, je n'admettrai pas de faire usage de mes connaissances médicales contre les lois de l'Humanité.

Je ferai tout pour soulager les souffrances. Je ne prolongerai pas abusivement les agonies. Je ne provoquerai jamais la mort délibérément.

Respectueux et reconnaissant envers mes maîtres, je rendrai à leurs enfants l'instruction que j'ai reçue de leurs pères.

Que les hommes m'accordent leur estime si je suis fidèle à mes promesses ; que je sois couvert d'opprobre et méprisé de mes confrères si j'y manque.

Article tiré de la thèse : publié en septembre 2015 dans « *Réalités en chirurgie plastique* »

??????

Biodynamique et macrotexture Biocell : étude des conditions "idéales" et adaptation de l'implant

De plus en plus d'études signalent le nombre important de complications avec les implants macrotexturés Biocell. Cependant, dans de nombreux cas, d'excellents résultats sans complication sont retrouvés.
À partir d'une étude statistique sur 780 implants et d'une étude au microscope électronique des différentes capsules périprothétiques, nous avons étudié les conditions biodynamiques nécessaires à ces résultats. Dans les cas esthétiquement plaisants et sans complication, l'implant présentait un effet "velcro" antérieur ainsi qu'une double capsule postérieure localisée. Les conditions biodynamiques idéales étaient donc représentées par une accroche antérieure unique et un degré de mobilité postérieur, permettant ainsi de limiter les forces de tractions antéro-postérieures à l'origine des différentes complications rencontrées.
À partir de ces résultats, et afin de recréer ces conditions "idéales", nous avons élaboré un implant présentant une paroi antérieure macrotexturée et une paroi postérieure lisse.

J. FERNANDEZ[1], C. VOLPEI[2]
[1] Service de Chirurgie plastique, réparatrice et esthétique, CHU, NICE.
[2] Président de la SOFCEP (2015), Chirurgien plasticien, NICE.

Depuis 1963 et leur création par Cronin et Gerow [1], de très nombreuses prothèses en gel de silicone ont été créées et utilisées. Au fil des années, la cohésivité du gel, la texturation, la forme ou encore la fabrication de l'enveloppe prothétique ont évolué. Les prothèses mammaires macrotexturées Style 110 et 410 (McGhan, laboratoire racheté par Allergan) présentent une texture particulière : la macrotexture Biocell. Les implants Style 410 sont des implants de 4e génération, hautement cohésifs, anatomiques et texturés. Les bénéfices des implants Style 410 sont : un aspect plus naturel du sein opéré, une longévité de l'implant augmentée, une diminution des risques de coque périprothétique, une diminution des plis prothétiques, une diminution des taux de réintervention et une sensation de sein naturel au toucher [2].

Cependant, l'utilisation de ces implants cohésifs, texturés et anatomiques présente certains inconvénients. De mauvais résultats cosmétiques ainsi que de nombreuses rotations prothétiques ont été décrits [3]. Depuis de nombreuses années, ces implants tendent à présenter de nombreuses complications, chose que nous avons pu constater dans notre pratique clinique. Certaines études, publiées récemment, ont montré un lien étroit entre les implants macrotexturés Biocell et la formation de doubles capsules ainsi que de séromes tardifs [4, 5]. De plus, une association entre double capsule, sérome tardif et lymphome anaplasique à cellules géantes (LACG) a été évoquée par de nombreux articles [6]. Cela a été à l'origine d'une crise médiatique autour de ces implants au mois de mars 2015. Nous avons cependant constaté de nombreux cas esthétiquement plaisants et sans complication.

??????

Le but de ce travail a été d'analyser les complications des prothèses Style 110 et Style 410 posées ainsi que de comprendre les mécanismes à l'origine des résultats esthétiquement plaisants ne présentant pas de complication, afin d'adapter – possiblement – l'utilisation de la macrotexture Biocell.

Matériel et méthode

Nous avons mis en place une étude monocentrique et rétrospective. Toutes les patientes ont été opérées par le même chirurgien. L'ensemble des prothèses macrotexturées ont été posées entre janvier 2001 et décembre 2009 : toutes les prothèses Style 110 et Style 410 posées durant cette période ont été incluses. L'analyse des données a été réalisée en janvier 2015.

Certaines patientes ont été intégrées à un groupe de population auquel nous nous sommes intéressés et que nous avons appelé population "cible" : patientes présentant une rupture unilatérale (uniquement des **implants Style 410**) avec un côté controlatéral sans complication et esthétiquement plaisant. Ces patientes ont toutes été réopérées, ce qui permettait d'analyser les loges prothétiques et de les comparer. L'accroche prothétique (effet "velcro") et surtout sa localisation (antérieure seule, postérieure seule ou antéro-postérieure) étaient étudiées. La comparaison des deux loges prothétiques sur la même patiente permettait d'avoir la patiente comme **propre témoin** et de diminuer les biais liés aux caractéristiques interindividuelles.

Une étude au MEB (microscope électronique à balayage) ainsi qu'au MET (microscope électronique en transmission) des capsules au contact de la macrotexture, au contact du patch lisse ainsi que dans le cadre des doubles capsules postérieures, a été réalisée.

Étude statistique

La majorité des implants a été posée entre 2001 et 2005. Sur les 390 patientes incluses, 130 (33,4 %) ont été réopérées pour complications. Le délai moyen de réintervention était de 5,8 ans [1-12 ans].

Dans le cadre des **résultats plaisants et sans complication**, nous avons retrouvé que la prothèse avait accroché en antérieur seulement (86,8 %), et que le degré de mobilité postérieure était représenté par une double capsule postérieure localisée. Dans le cadre d'effet "velcro" antérieur unique, nous n'avons retrouvé aucun sérome, aucune double capsule entourant l'ensemble de la prothèse, aucune coque prothétique et seulement une rupture prothétique. Cette rupture s'était produite sur une prothèse posée plus de 10 ans auparavant : cette rupture pouvait-être due au vieillissement normal de l'implant et non pas à des contraintes mécaniques.

Dans le cadre des **loges homolatérales à la rupture prothétique**, l'implant présentait une accroche antérieure et postérieure dans 82,9 % des cas. Ces résultats soulignent probablement l'importance de la localisation de l'effet "velcro" et des conditions biodynamiques qui en résultent. Lorsque l'implant adhère en antérieur et en postérieur, des forces de traction contraires antéro-postérieures vont être exercées sur l'implant (à l'origine de rupture précoce) et/ou sur la capsule (à l'origine de double capsule tout autour de l'implant). Aucune étude, dans la littérature, ne s'est intéressée aux résultats plaisants ainsi qu'aux conditions biodynamiques à l'origine de ces résultats (***encadré 1***).

Étude microscopique

L'analyse de la capsule au contact de la macrotexture a retrouvé des résultats similaires aux images retrouvées par Danino *et al.* [7] : une capsule avec un aspect en "miroir" présentant une architecture collagénique désorganisée sans aucune stratification (en surface) ainsi qu'une vascularisation des couches superficielles et moyennes (***fig. 1***).

Il est intéressant de noter que les capsules au contact du patch lisse postérieur ainsi que les capsules externes des doubles capsules postérieures présentaient de grandes similitudes : pas d'aspect en miroir en surface, stratification des fibres de collagène et présence d'une vascularisation des couches superficielles et moyennes (***fig. 2***). Ces capsules, identiques dans les deux cas, étaient atypiques car à mi-chemin entre la capsule développée au contact des prothèses lisse et la capsule au contact des prothèses macrotexturées Biocell.

Encadré 1

- **Loges avec rupture : accroche antérieure et postérieure dans 80 % des cas :**
  - **forces de traction contraires antérieures et postérieures,**
  - contraintes sur l'implant.
- **Loges esthétiquement plaisantes et sans complication : accroche antérieure seule et degré de mobilité postérieure :**
  - **degré de mobilité postérieure**/double capsule localisée postérieure,
  - force de traction antérieure seule.
- **Loges avec accroche antérieure seule et mobilité postérieure :**
  - aucun sérome,
  - aucune double capsule totale,
  - une rupture (implant > 10 ans).

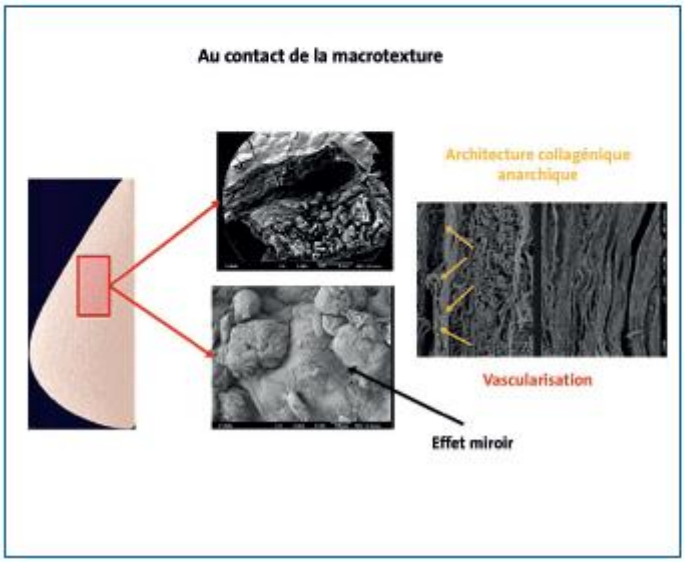

FIG. 1 : Images au MEB de la capsule au contact de la macrotexture Biocell.



FIG. 2 : Images au MEB des capsules au contact du patch postérieur et des capsules externes dans le cadre des doubles capsules postérieures localisées.

Encadré 2

- **Capsule au contact de la macrotexture Biocell (MEB) :**
  - image en "miroir",
  - architecture collagénique désorganisée, aucune stratification en surface,
  - stratification des fibres en périphérie de la capsule,
  - possible zone de déchirement capsulaire en externe.
- **Similitudes entre la capsule au contact du patch lisse postérieur et la capsule externe dans le cadre des doubles capsules postérieures localisées :**
  - surface plane et lisse,
  - stratification des fibres de collagène,
  - vascularisation des couches moyennes et superficielles.

Comme nous l'avons vu, c'est lorsque nous avons cette double capsule postérieure que nous avons de bons résultats sans complication : nous avons donc réfléchi à des perspectives d'adaptation de l'implant macrotexturé Biocell (***encadré 2***).

Biodynamique "idéale"

Les propriétés de la texture Biocell dans les implants Style 410 sont à l'origine d'une accroche, d'un véritable effet "velcro" de la prothèse sur la capsule périprothétique : la prothèse adhère donc au plan antérieur (muscle grand pectoral dans le cadre des Dual Plane type II) et au plan postérieur (muscle petit pectoral et plan costal). Lors de la mise en mouvement de la poitrine, des forces de traction antéro-postérieures vont s'exercer sur la prothèse : le muscle grand pectoral va se contracter et attirer la prothèse en antérieur, alors que le plan costal postérieur reste fixe. La prothèse et la capsule prothétique sont ainsi tiraillées entre des forces de traction contraires : des plis prothétiques se forment alors (***fig. 3***).

??????

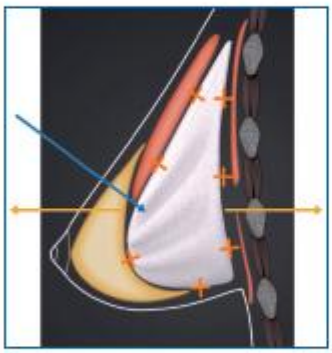

FIG. 3 : Forces de traction contraires antéro-postérieures lorsque le sein est en mouvement (**flèches orange**) et formation de plis prothétiques (**flèche bleue**).

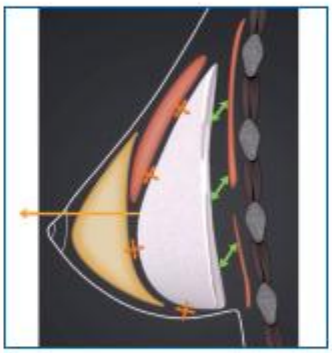

FIG. 4 : Accroche antérieure et double capsule postérieure localisée. Cette configuration est retrouvée dans les cas esthétiquement plaisants et sans complications dans le cadre des prothèses Style 410 : force de traction antérieure (**flèche orange**) et degré de mobilité postérieure (**flèches vertes**).

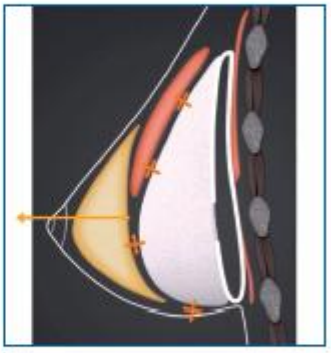

FIG. 5 : Conditions biodynamiques "idéales" pour les prothèses macrotexturées : accroche antérieure et degré de mobilité postérieure. Force de traction antérieure isolée (**flèche orange**). La prothèse bitexturée recrée ces conditions biodynamiques.

Dans certains cas, ces contraintes mécaniques vont essentiellement s'exercer sur la prothèse en elle-même. La répétition des tractions antérieures et postérieures va fragiliser la paroi de la prothèse et amener, petit à petit, à l'usure de la prothèse et à sa rupture précoce. Les forces de traction peuvent également s'exercer sur la capsule périprothétique. Dans notre théorie biomécanique, la prothèse, adhérente à la capsule périprothétique, va venir tirer sur celle-ci et va, petit à petit, déchirer cette capsule au niveau de sa couche moyenne (délamination). Ce cas de figure est à l'origine de l'apparition de doubles capsules périprothétiques : la couche interne reste au contact de la prothèse, alors que la couche externe de la capsule va rester au contact du muscle grand pectoral en antérieur et au contact du plan costal en postérieur.

Dans les cas esthétiquement plaisants et sans complication, nous retrouvons une double capsule localisée en postérieur (*fig. 4*). L'apparition de cette double capsule localisée en postérieur souligne la recherche de liberté et de mobilité postérieure de la prothèse. En effet, sous la force de traction antérieure, l'implant prothétique va "chercher" un degré de mobilité. Ces conditions biodynamiques constituent possiblement les conditions biodynamiques "idéales" pour les prothèses macrotexturées (***encadré 3***).

Encadré 3

- **Conditions biodynamiques "idéales" :**
  - accroche antérieure seule,
  - degré de mobilité postérieure.
- **Forte interaction entre biofilm et biodynamique :**
  - aucun sérome tardif si accroche antérieure seule,
  - malgré la même voie d'abord hémipériaréolaire.
- **Les conditions biodynamiques "idéales" diminuent le développement du biofilm et, par conséquent, de ses complications.**

Conception d'un nouvel implant bitexturé

À partir de nos résultats, nous avons décidé de concevoir un nouvel implant, adapté aux conditions biodynamiques nécessaires pour avoir un résultat plaisant et sans complication. Nous avons donc conçu une prothèse bitexturée : paroi antérieure macrotexturée Biocell et paroi postérieure lisse. Cette prothèse permet de recréer ces conditions biodynamiques "idéales" (*fig. 5*). Elle permet donc de favoriser la force de traction antérieure par sa face antérieure macrotexturée et de diminuer, voire annihiler, la force de traction postérieure par sa face postérieure lisse. Il est possible d'imaginer un implant similaire avec une paroi antérieure recouverte de polyuréthane (***encadré 4***).

Celui-ci respecte une certaine cohérence anatomique. La paroi antérieure macrotexturée permet, par sa texturation particulière, de créer un effet

Encadré 4

- **Nouvel implant bitexturé :**
  - paroi antérieure macrotexturée Biocell,
  - paroi postérieure lisse.
- **Cohérence anatomique avec le sein natif.**
- **Adaptation possible :** face antérieure recouverte de polyuréthane.
- **Contrairement à ce qu'ont pensé de nombreux auteurs, l'accroche de l'implant doit être antérieure :** évite le capotage de la glande sur un implant collé à la paroi thoracique.

"velcro". Cette accroche antérieure vient, à sa manière, recréer l'adhérence de la glande mammaire à la peau par l'intermédiaire des crêtes de Duret et des ligaments de Cooper. La paroi postérieure lisse de la prothèse permet de recréer un degré de mobilité postérieure, retrouvé dans les cas esthétiquement plaisants (double capsule postérieure localisée). Nous pouvons, dans ce cas-là, faire le parallèle entre cette liberté postérieure et le degré de mobilité postérieure crée par l'espace de Chassaignac. Cette prothèse vient donc recréer les conditions biodynamiques naturelles de la glande mammaire au niveau du sein natif. La prothèse évolue avec la peau et évite ainsi une bascule de l'étui cutané sur l'implant, bascule disgracieuse et techniquement difficile à corriger chirurgicalement.

Conclusion

La macrotexture Biocell est une texture puissante mais nécessaire. D'après notre étude, ce n'est pas la texture elle-même qui est en cause dans l'ensemble des complications retrouvées, mais plutôt sa localisation et son utilisation : celles-ci doivent être adaptées. Au même titre que de nombreuses études soulignent le risque des voies périaréolaires, notre travail souligne le fait que les implants permettant une accroche prothétique, ne doivent pas accrocher en antérieur et en postérieur mais en antérieur seulement. Cela permettrait alors une mobilité postérieure, à l'instar d'un sein natif, une meilleure évolution du vieillissement du sein opéré (pas de capotage de la glande sur l'implant collé au thorax) et, possiblement, une diminution du développement du biofilm et de ses complications.

Bibliographie

1. Cronin T, Gerow F. Augmentation mammaplasty, a "new natural feel" prosthesis. *In*: Transaction of the third international congress of plastic and reconstructive surgery. *Amsterdam Excerpta Med*, 1963:41-49.
2. Brown M, Shridar R, Silver S. Cohesive silicone gel breast implants in aesthetic and reconstructive breast surgery. *Plast Reconstr Surg*, 2005;116:768-779, discussion 780.
3. Baker J. Breast deformity caused by anatomical or teardrop implant rotation. *Plast Reconstr Surg*, 2002;109:2555-2564; discussion 2568.
4. Hall-Findlay E. Breast implant complication review: double capsules and late seromas. *Plast Reconstr Surg*, 2011;127:56-66.
5. Bengston B, Brody G, Brown M *et al*. Late periprosthetic fluid collection after breast implant working group. Managing lte periprosthetic fluid collections (seroma) in patients with breast implants: a consensus panel recommendation and review of litterature. *Plast Reconstr Surg*, 2011;128:1-7.
6. Jewell M, Spear S, Largent J *et al*. Anaplasic large T-cell lymphoma and breast implants: a review of the literature. *Plast Reconstr Surg*, 2011:651-661.
7. Danino A, Rocher F, Blanchet-Bardon C *et al*. Étude au microscope électronique à balayage des surfaces des implants mammaires à texturation poreuse et de leurs capsules. Description de l'effet "velcro" des prothèses à texuration poreuse. *Ann Chir Plast Esthétique*, 2001;46:23-30.

Les auteurs ont déclaré ne pas avoir de conflits d'intérêts concernant les données publiées dans cet article.

RESUME / ABSTRACT

Biodynamics and Biocell macrotextured prosthesis: study of the population with an aesthetically satisfying result without any complication

J. Fernandez[1], F. Orange[2], O. Camuzard[1], R. Foissac[1], B. Chignon-Sicard[1], C. Clérico[1], M. Ettaiche[3], C. Volpei[4]

[1] Plastic, reconstructive, aesthetic and hand surgery unit, University Hospital of Nice, France
[2] Electronic microscopic unit, Faculty of science, University of Nice-Sophia Antipolis, France
[3] Clinical research, innovation and statistical unit, Centre Antoine Lacassagne, Nice, France
[4] Aesthetic and plastic surgery, Saint-François private hospital, Nice, France

Introduction: Biocell macrotextured implants have many complications shown in literature. However, very good long lasting results, especially in difficult cases, exist. The aim of this presentation is to understand biodynamic conditions leading to good result with a Biocell macrotextured implant.

Methods: We realized a retrospective and monocentric study about 780 Biocell macrotextured prosthesis put in place mainly between 2001 and 2009. A statistical analysis was made in January 2015. In the same time, we studied a "target" population with an unilateral implant rupture and a controlateral good looking breast without complication that required a second surgery (the patient is her own witness). Then, we realized a microscopic analysis of the periprosthetic capsules in contact with the macrotexture, the posterior smooth patch and in case of aesthetically satisfying results.

Results: 33.4% of the patients (130 patients) have been reoperated on between 2005 and 2015 with an average time of 5.8 years. The target population was composed of 68 patients. On the side with good looking result, 86.8% of the cases showed a single anterior adhesion with a posterior mobility represented by a posterior localized double capsule. In these cases, we didn't have any complication except for one rupture (10 years after the first surgery). On the side with rupture, 82.9% of the implants presented an anterior and posterior adherence. In microscopic analysis, external capsule in double capsule and capsule in contact with the posterior smooth patch presented similarities: no mirror effect, collagenic stratification and vascularization. So it led us to the idea of a bitextured implant (macrotextured anterior wall and smooth posterior wall) allowing to create a single anterior traction and a posterior mobility. These conditions are similar to a natural breast with anterior adhesion (Cooper's ligaments) and posterior mobility (Chassaignac space).

Conclusion: Biodynamic conditions to have a good looking result without complications are: single anterior adhesion with posterior mobility. These condition decrease the pathological development of the biofilm. Bitextured implant allow us to keep advantages of macrotexture without inconvenients.

Keywords: *Macrotextured implant, Biocell, complications, biodynamics, microscopic analysis*

Submitted in: *Plastic and Reconstructive Surgery (PRS) – September 2015*