



**HAL**  
open science

## La facette sur prémolaire : apport à l'esthétique du sourire

Paul Laccourreye

► **To cite this version:**

Paul Laccourreye. La facette sur prémolaire : apport à l'esthétique du sourire. Sciences du Vivant [q-bio]. 2017. dumas-01491445

**HAL Id: dumas-01491445**

**<https://dumas.ccsd.cnrs.fr/dumas-01491445>**

Submitted on 16 Mar 2017

**HAL** is a multi-disciplinary open access archive for the deposit and dissemination of scientific research documents, whether they are published or not. The documents may come from teaching and research institutions in France or abroad, or from public or private research centers.

L'archive ouverte pluridisciplinaire **HAL**, est destinée au dépôt et à la diffusion de documents scientifiques de niveau recherche, publiés ou non, émanant des établissements d'enseignement et de recherche français ou étrangers, des laboratoires publics ou privés.



Distributed under a Creative Commons Attribution - NonCommercial - NoDerivatives 4.0  
International License

## AVERTISSEMENT

Cette thèse d'exercice est le fruit d'un travail approuvé par le jury de soutenance et réalisé dans le but d'obtenir le diplôme d'État de docteur en chirurgie dentaire. Ce document est mis à disposition de l'ensemble de la communauté universitaire élargie.

Il est soumis à la propriété intellectuelle de l'auteur. Ceci implique une obligation de citation et de référencement lors de l'utilisation de ce document.

D'autre part, toute contrefaçon, plagiat, reproduction illicite encourt toute poursuite pénale.

Code de la Propriété Intellectuelle. Articles L 122.4

Code de la Propriété Intellectuelle. Articles L 335.2 - L 335.10

# UNIVERSITÉ PARIS DESCARTES

## FACULTÉ DE CHIRURGIE DENTAIRE

**Année 2017**

**N° 010**

### THÈSE

#### POUR LE DIPLÔME D'ÉTAT DE DOCTEUR EN CHIRURGIE DENTAIRE

Présentée et soutenue publiquement le : 16 janvier 2017

Par

**Paul LACCOURREYE**

### Titre de la thèse :

**La facette sur prémolaire : apport à l'esthétique du sourire**

Dirigée par M. le Docteur Jonathan SELLEM

### JURY

M. le Professeur Louis MAMAN

Président

M. le Docteur Denis BOUTER

Assesseur

Mme le Docteur Céline GAUCHER

Assesseur

M. le Docteur Jonathan SELLEM

Assesseur

M. le Docteur Pierre ATHOUËL

Invité



## Tableau des enseignants de la Faculté

DÉPARTEMENTS	DISCIPLINES	PROFESSEURS DES UNIVERSITÉS	MAÎTRES DE CONFÉRENCES
1	ODONTOLOGIE PÉDIATRIQUE	Mme VITAL Mme DAVIT-BEAL	M. COURSON Mme DURSUN Mme VANDERZWALM Mme JEGAT
	ORTHOPÉDIE DENTO-FACIALE		Mme BENAHMED M. DUNGLAS Mme KAMOUN-GOLDRAT Mme LE NORCY
	SANTÉ COMMUNAUTAIRE ET POPULATIONS SINGULIÈRES	Mme FOLLIGUET M. PIERRISNARD	M. NEBOT
2	PARODONTOLOGIE	Mme COLOMBIER	M. BIOSSE DUPLAN Mme DRIDI Mme GOSSET M. GUEZ
	MÉDECINE ET CHIRURGIE BUCCALES	M. MAMAN	Mme EJEIL M. GAULTIER M. HADIDA M. NGUYEN Mme RADOI
3	ODONTOLOGIE CONSERVATRICE ENDODONTIE	Mme CHEMLA M. LASFARGUES	Mme BESNAULT M. BONTE Mme BOUKPESSI M. DECUP Mme GAUCHER
	PROTHÈSE	M. POSTAIRE	M. CHEYLAN M. DAAS M. DOT M. EID Mme FOUILLOUX-PATEY Mme GORIN M. RENAULT M. RIGNON-BRET M. TIRLET M. TRAMBA Mme WULFMANN
4	PRÉVENTION-ÉPIDÉMIOLOGIE ÉCONOMIE DE LA SANTÉ ET ODONTOLOGIE LÉGALE		Mme GERMA M. PIRNAY M. TAVERNIER
	SCIENCES BIOLOGIQUES	Mme CHAUSSAIN M. GOGLY Mme POLIARD M. ROCHEFORT Mme SEGUIER	M. ARRETO Mme BARDET Mme CHARDIN M. LE MAY M. FERRE (MCU associé) Mme CHERIFI (MCU associée)
	SCIENCES ANATOMIQUES PHYSIOLOGIQUES ET OCCLUSODONTIQUE		M. ATTAL Mme BENBELAID Mme BENOIT M. BOUTER M. CHARRIER M. CHERRUAU M. FLEITER Mme FRON M. SALMON Mme TILOTTA

**À Monsieur le Professeur Louis Maman**

Docteur en Chirurgie Dentaire

Spécialiste Qualifié en Chirurgie Orale

Habilité à Diriger des Recherches

Professeur des Universités, Faculté de Chirurgie dentaire Paris Descartes

Praticien Hospitalier, Assistance Publique-Hôpitaux de Paris

Doyen de la Faculté de Chirurgie dentaire Paris Descartes

*Qui me fait l'honneur de présider le jury de cette thèse.  
Veuillez trouver ici le témoignage de ma sincère reconnaissance et de mon profond respect.*

**À Monsieur le Docteur Denis Bouter**

Docteur en Chirurgie Dentaire

Docteur de l'Université Paris Descartes

Maître de Conférences des Universités, Faculté de Chirurgie dentaire Paris Descartes

Praticien Hospitalier, Assistance Publique-Hôpitaux de Paris

*Qui me fait l'honneur de participer au jury de cette thèse.*

*Merci pour vos nombreux conseils et explications dont vous me faites part chaque semaine à  
l'hôpital.*

*Veillez trouver ici le témoignage de ma sincère reconnaissance et de mon profond respect*

.





**À Madame le Docteur Céline Gaucher**

Docteur en Chirurgie Dentaire

Docteur de l'Université Paris Descartes

Maître de Conférences des Universités, Faculté de Chirurgie dentaire Paris Descartes

Praticien Hospitalier, Assistance Publique-Hôpitaux de Paris

*Qui me fait l'honneur de participer au jury de cette thèse.*

*Merci pour votre gentillesse et vos qualités d'enseignant qui m'ont donné confiance lors de  
mes premiers pas à l'hôpital.*

*Veillez trouver ici le témoignage de ma sincère reconnaissance et de mon profond*

*respect.*



**À Monsieur le Docteur Jonathan Sellem**

Docteur en Chirurgie Dentaire

Assistant Hospitalo-Universitaire, Faculté de Chirurgie dentaire Paris Descartes

*Qui m'a fait l'honneur de diriger cette thèse.*

*Merci pour vos précieux conseils et votre enseignement qui m'a donné goût à la*

*dentisterie*

*Enfin, merci pour la super ambiance mise à l'hôpital. Veuillez trouver ici ma gratitude et*

*mon plus grand respect.*



**À Monsieur le Docteur Pierre ATHOUËL**

Docteur en Chirurgie Dentaire

Attaché Hospitalo-Universitaire, Faculté de Chirurgie dentaire Paris Descartes

*Qui me fait l'honneur de participer au jury de cette thèse.*

*Merci pour m'avoir accueilli à plusieurs reprises dans votre cabinet ainsi que de m'avoir  
transmis votre savoir.*

*Veillez trouver ici mon plus profond respect.*

## Remerciements

Au docteur Loison Robert, merci pour la super ambiance mise à l'hôpital et pour les nombreuses astuces que vous m'avez enseigné.

Au docteur Pierre Athouel et l'empreinte en deux temps !!!

À Manie, qui malgré ses coups de gueules a toujours été un modèle pour moi et qui m'a montré ce qu'est la famille Créteil.

Au docteur Thomas Roux et à nos nombreuses discussions sur le collage ainsi qu'à nos parties de ping pong !!!

À mes parents, pour m'avoir toujours soutenu et poussé dans mon travail. Merci de m'avoir permis de devenir ce que je suis aujourd'hui.

À mon grand-père Ai avec qui j'adore discuter lors de nos balades (surtout de dents !!!!) À mon grand-père Pa et à nos balades les « cheveux dans le vent » dans la Méhari.

À mes petits cousins et cousines Helena, Constantin, Margot et Hadrien.

À ma grand- mère Ma et nos nombreuses parties de Golf il y a plusieurs années qui le lundi matin acceptait gentiment que je fasse la sieste dans la voiture.

À ma grand-mère Mimi qui n'est plus là aujourd'hui mais qui, je suis sûr est très fière de moi.

À mes frères Jean et Pierre avec qui j'ai tout vécu et qui ont toujours été là pour moi. À ma future belle-sœur Macha.

À Pauline, la plus belle, mon amour qui me soutient depuis plus de 4 années maintenant et qui sans elle cette thèse n'aurait pas été là. Pour sa relecture et ses nombreux conseils de syntaxe et de mise en forme.

À toute la promo de Créteil : Florent, Orlane, Gaon, Samuel, Jimmy, Jonathan, Océane, Barbara, Mickael, Alice, Sarah, Baptiste, Cyril.

À mon binôme Max et ses tenues K...

À tout le personnel de l'hôpital Albert Chenevier qui a toujours été plus que gentil avec moi : Dominique, Kaba, Binta, Dédé, Yoyo, Claudine, Assetou, Sylvie, Pierrot, Patricia, Aliette

À Sylviane qui m'a fait découvrir la sauce Chien !!!

À Jeremy pour ses nombreux conseils lors des dernières étapes de la thèse.

À Tristan et nos déjeuners chez Gino !!!

À Lisa et son mythique Happy Meal au Mc Do le lundi midi.



## Table des matières

<b>1</b>	<b>INTRODUCTION.....</b>	<b>2</b>
<b>2</b>	<b>POURQUOI REALISER UNE FACETTE SUR PREMOLAIRE ?.....</b>	<b>3</b>
<b>3</b>	<b>LA FACETTE SUR PREMOLAIRE : METHODE DE REALISATION.....</b>	<b>7</b>
3.1	LE WAX-UP ET LE MOCK-UP .....	7
3.2	LA REALISATION DU MOCK UP.....	10
3.3	L'APPORT DU MOCK-UP DANS LA PREPARATION .....	15
3.4	LA PREPARATION REALISEE POUR LA FACETTE SUR PREMOLAIRE.....	17
3.5	INFLUENCE DE LA REDUCTION DE LA CUSPIDE VESTIBULAIRE .....	21
3.6	L'EPaisseur D'EMAIL .....	24
3.7	LONGEVITE DES FACETTES ET EXPOSITION DENTINAIRE.....	25
3.8	LE CHOIX DE LA CERAMIQUE .....	29
3.9	LE CHOIX DE LA COLLE.....	31
3.10	LE PROTOCOLE DE COLLAGE DES FACETTES SUR 14 ET 24.....	33
<b>4</b>	<b>LES DIFFICULTES RENCONTREES LORS DE LA REALISATION DES FACETTES</b>	<b>35</b>
4.1	LORS DE LA PRISE D'EMPREINTE.....	35
4.2	LORS DE LA MISE EN PLACE DE LA DIGUE.....	37
<b>5</b>	<b>MATERIEL ET METHODES.....</b>	<b>39</b>
<b>6</b>	<b>RESULTATS.....</b>	<b>40</b>
<b>7</b>	<b>DISCUSSION .....</b>	<b>46</b>
<b>8</b>	<b>CONCLUSION.....</b>	<b>57</b>
<b>9</b>	<b>TABLES DES ILLUSTRATIONS .....</b>	<b>59</b>
<b>10</b>	<b>BIBLIOGRAPHIE .....</b>	<b>61</b>



## 1 Introduction :

Le sourire, défini dans le dictionnaire Larousse comme : " Une expression rieuse, marquée par de légers mouvements du visage et en particulier un élément de la bouche ", est un indicateur de plaisir et d'amusement. Un sourire attractif aide les gens à se sentir plus confiant et à paraître plus jeune. Il permet aussi d'exprimer et de communiquer des émotions.

Face aux exigences esthétiques croissantes de nos patients en termes de sourire, ainsi que par la préoccupation des praticiens d'être le moins mutilant possible dans la réalisation de leurs actes, le traitement par facettes en céramique prend toute son importance.

Dans notre situation, l'utilisation de cette thérapeutique vise à augmenter l'attractivité du sourire d'un patient par un acte ponctuel et localisé. Contrairement aux cas de réhabilitation de l'ensemble des dents du secteur antérieur jusqu'aux prémolaires à l'aide de facettes, après une analyse du sourire de notre patient, la réalisation de facettes a uniquement concerné les deux premières prémolaires maxillaires.

Dans un premier temps, après avoir expliqué et justifié le choix de ces dents pour la réalisation de facettes, ce travail de thèse - à travers la réalisation d'un cas clinique - illustre et discute des étapes de réalisation des facettes sur les premières prémolaires maxillaires depuis le Wax-Up et le Mock-Up jusqu' à l'assemblage des facettes.

Dans un second temps, l'apport de cette technique à l'esthétique du sourire est étudié par la réalisation d'une étude évaluant l'attractivité du sourire d'un patient avant et après réalisation de ce type de facettes.

## 2 Pourquoi réaliser une facette sur prémolaire ?

Au sein de notre société, la demande esthétique des patients en termes de qualité du sourire grandit. Samorodnitzky et al<sup>1</sup> dans leur étude concluent que 37,3% des patients sont insatisfaits de leur apparence dentaire. La première cause de mécontentement pour 90% d'entre eux concerne la couleur des dents, la seconde concerne l'alignement des dents. Pour faire face à cette demande esthétique, de nombreuses thérapeutiques se sont développées. Les facettes ("veneers" en anglais) sont l'une de ces possibilités thérapeutiques.

Introduites et décrites pour la première fois à Hollywood en 1938 par le Docteur en chirurgie dentaire Charles Pincus<sup>2</sup>, les facettes étaient alors proposées pour améliorer l'esthétique des acteurs de l'industrie cinématographique. Depuis cette publication princeps, cette approche prothétique - qui préserve l'organe dentaire - a fait l'objet de très nombreuses publications scientifiques.

Ainsi, une recherche menée le 01/10/2016 sur le moteur de recherche Pub Med avec pour mot clef « Dental Veneers » fait apparaître 3590 articles traitant le sujet. Les progrès de la dentisterie ont fait évoluer cette thérapeutique reproductible qui bénéficie actuellement d'un taux de survie de 94,4 % à 12 ans<sup>3</sup>.

Les indications actuelles des facettes sont nombreuses : de la correction de la couleur des dents en passant par la restauration de dents fracturées, usées (érosion) jusqu'à la correction de défauts morphologiques (dents conoïdes, diastèmes, allongement du bord incisif...), elles permettent de redonner au sourire un aspect attractif.

Le traitement des arcades dentaires en lyre peut être aussi l'une de ces indications.

L'arcade dentaire en lyre se caractérise par un défaut d'alignement des cuspides vestibulaires des dents sur l'arcade. Elle peut être symétrique, asymétrique, unilatérale ou bilatérale et toucher le maxillaire et la mandibule.

---

<sup>1</sup> Samorodnitzky-Naveh, Geiger, et Levin, « Patients' Satisfaction with Dental Esthetics ».

<sup>2</sup> Pincus, « Building mouth personality ».

<sup>3</sup> Fradeani, Redemagni, et Corrado, « Porcelain Laminate Veneers ».

L'orthodontie représente le traitement de choix de cette pathologie. Ainsi, comme le montre Tirlet et Attal <sup>4</sup> dans leur publication sur le gradient thérapeutique (Figure 1), elle constitue de loin la thérapeutique la plus préservatrice (position la plus à gauche sur la gradient thérapeutique). Elle va permettre, suivant les situations, de venir réaligner les dents afin d'obtenir un sourire plus harmonieux.

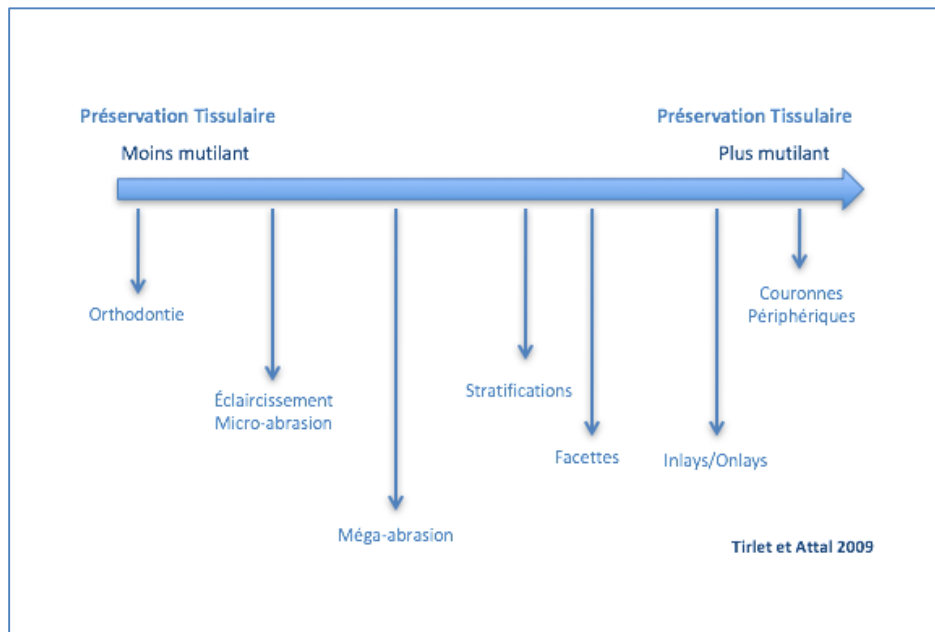


Figure 1 : Gradient Thérapeutique.

Source : Tirlet et Attal<sup>5</sup>.

Néanmoins, certains patients ne sont pas prêts à subir un traitement aussi long dans le temps et préfèrent une solution plus rapide. D'autres réalisent un traitement orthodontique de courte durée pour réaligner les dents du secteur antérieur entraînant alors la formation d'une arcade dentaire en lyre avec une position plus palatine des prémolaires.

La photo ci-dessous (Figure 2) illustre le sourire d'un patient ayant réalisé un traitement orthodontique de courte durée permettant un alignement des dents du secteur antérieur (de canine à canine). On observe à la fin du traitement un alignement des dents

<sup>4</sup> Tirlet , G. et Attal, J. P., « Le gradient thérapeutique: un concept médical pour les traitements esthétiques. »

<sup>5</sup> Ibid.

antérieures mais une visibilité réduite des prémolaires maxillaires (apparition de zones d'ombres).

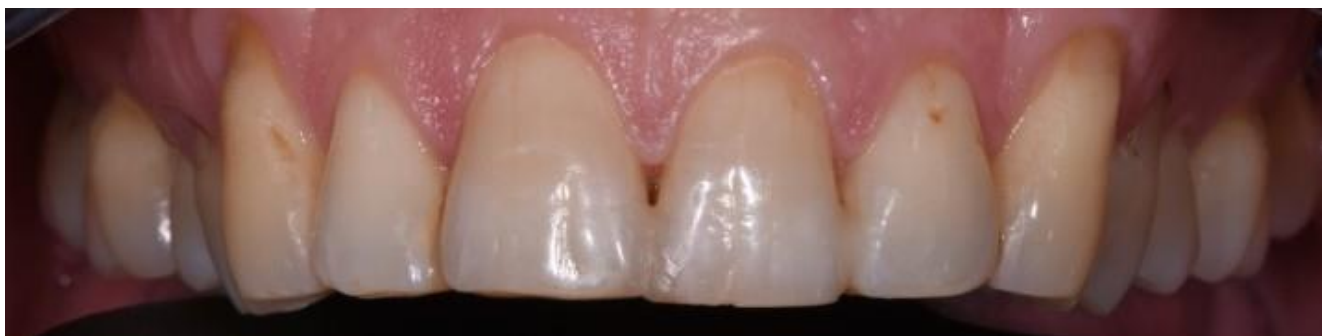

Figure 2 : Photographie du sourire d'un patient post traitement orthodontique.

Source : Docteur Pierre Athouel.

Dans notre situation, l'analyse du sourire (Figure 3) et de l'arcade dentaire de notre patient (pris en charge dans le service d'odontologie de l'hôpital Albert Chenevier) montre la présence d'une arcade dentaire en lyre touchant les premières prémolaires maxillaires droites et gauches, celles-ci se trouvent en position plus palatine. La visibilité de ces dents se trouve alors réduite lors du sourire.

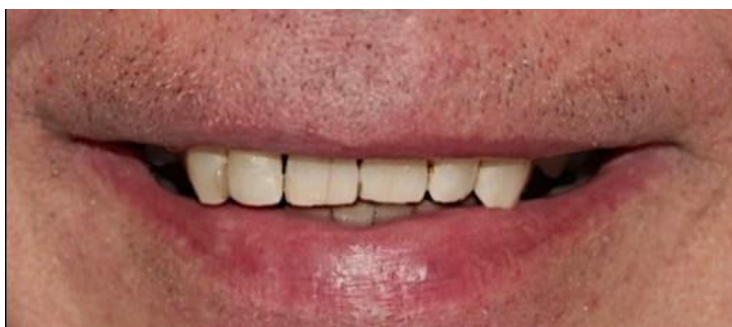

Figure 3 : Photographie du sourire du patient avant la thérapeutique.

Source : Auteur.

Le corridor buccal défini en 1948 par Frush et Fischer<sup>6</sup> comme cet espace dynamique qui apparaît lorsqu'une personne sourit entre les faces vestibulaires des dents maxillaires postérieures et les commissures des lèvres, se trouve alors augmenté.

---

<sup>6</sup> Frush et Fisher, « The Dynesthetic Interpretation of the Dentogenic Concept ».

De nombreuses études se sont intéressées à l'influence de ces deux paramètres sur l'attractivité du sourire. Pour certains auteurs, la visibilité d'un nombre important de dents lors du sourire avec des petits corridors buccaux, donnent au sourire un aspect attractif.

Le patient souhaitait une solution rapide pour améliorer l'esthétique de son sourire, il était satisfait de la position de ses dents antérieures mais trouvait son sourire trop étroit.

La thérapeutique que nous proposons est une ici une alternative mais peut dans certains cas être un complément au traitement orthodontique. Nous avons envisagé de venir gonfler les faces vestibulaires des deux premières prémolaires maxillaires droite et gauche par le collage de facettes.

Cette thérapeutique est :

- Localisée.
- Rapide : 2 à 3 semaines de traitement.
- Peu mutilante : suivant la position et la couleur initiale de la dent la réduction de substance dentaire pour une facette classique varie de 3 à 30%. Dans notre situation les dents étant palatoversées la réduction de substance dentaire a pour objectif d'éviter l'apparition d'un surcontour ou d'une surépaisseur. La préparation est effectuée à minima (entre 3 et 10% de la surface dentaire étant éliminée lors de la préparation).
- Fiable (taux de succès de 94% à 10 ans<sup>7</sup>).

L'objectif était d'augmenter la visibilité des prémolaires lors du sourire mais aussi de réduire la taille du corridor buccal afin d'obtenir un sourire plus large et lui donner un aspect plus attractif.

---

<sup>7</sup> Fradeani, Redemagni, et Corrado, « Porcelain Laminate Veneers ».

### 3 La facette sur prémolaire : méthode de réalisation :

Actuellement largement décrites et maîtrisées, la réalisation de facettes répond à un certain nombre de lignes directives. Le respect de ces dernières permet d'assurer la meilleure intégration esthétique et fonctionnelle possible et d'éviter les complications.

#### 3.1 Le Wax-Up et le Mock-Up :

L'objectif de notre thérapeutique étant d'augmenter l'attractivité du sourire de notre patient, une prévisualisation esthétique du résultat final apparaît indispensable pour que ce dernier puisse se rendre compte du changement envisagé et puisse le valider avant de commencer la thérapeutique.<sup>8</sup>

Le Wax-up et le Mock-Up, uniquement réalisables lorsqu'un ajout de substance est nécessaire, présentent tout leur intérêt<sup>9</sup>. Cet outil indispensable et idéal permet en un temps rapide et sans toucher à l'organe dentaire de réaliser une prévisualisation esthétique et fonctionnelle du résultat final que l'on souhaite obtenir.

Le Mock-Up constitue aussi un moyen de communication efficace entre le praticien, le patient et le laboratoire de prothèse. En effet, une fois validé, il servira de guide pour le prothésiste afin de réaliser les restaurations définitives.

À partir d'une empreinte primaire (Figure 4) réalisée au silicone, le prothésiste va pouvoir réaliser deux coulées (un modèle sur lequel sera effectué le Wax-Up et un autre représentant la situation initiale).

---

<sup>8</sup> Gurel et al., « Influence of Enamel Preservation on Failure Rates of Porcelain Laminate Veneers ».

<sup>9</sup> Simon et Magne, « Clinically Based Diagnostic Wax-up for Optimal Esthetics ».

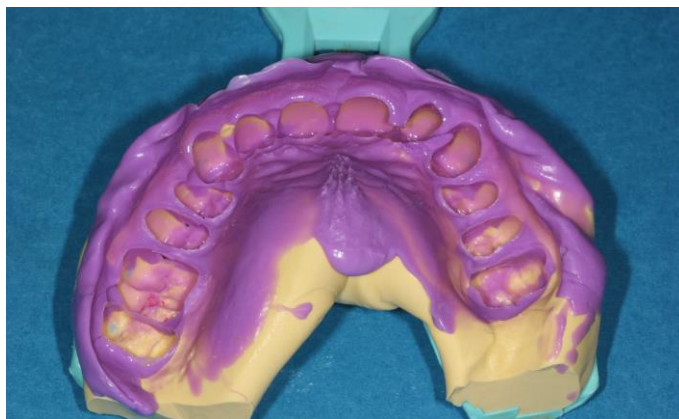


Figure 4 : Photographie de l'empreinte primaire en silicone : deux temps deux viscosités

Source : Auteur.

Un montage en cire <sup>10</sup> (Wax-Up) du résultat final souhaité est réalisé par le prothésiste sur le modèle en plâtre issu de l'empreinte.

Les critères de ce montage en cire donnés par le praticien au prothésiste sont les suivants :

- Gonfler les faces vestibulaires des premières prémolaires maxillaires en prenant comme repères les faces vestibulaires des canines et deuxièmes prémolaires maxillaires afin d'obtenir un alignement des faces vestibulaires.
- Recréer des cuspides vestibulaires en prenant comme repères les cuspides vestibulaires des canines et deuxièmes prémolaires maxillaires : aligner la nouvelle cuspide sur les deux cuspides.
- Ne pas réaliser de recouvrement occlusal, la facette aura une limite de type bout à bout (butt margin).
- Ne pas toucher aux cuspides vestibulaires des premières prémolaires maxillaires sur le modèle en plâtre. Elles seront réduites en bouche lors des préparations. Le Mock up servant de guide pour cela.

---

<sup>10</sup> Ibid.

Les photos ci-dessous nous montrent des vues vestibulaires (Figures 5 et 6) et occlusales (Figures 7 et 8) des modèles en plâtre du patient traité avant et après réalisation du Wax-up sur les premières prémolaires maxillaires droite et gauche.

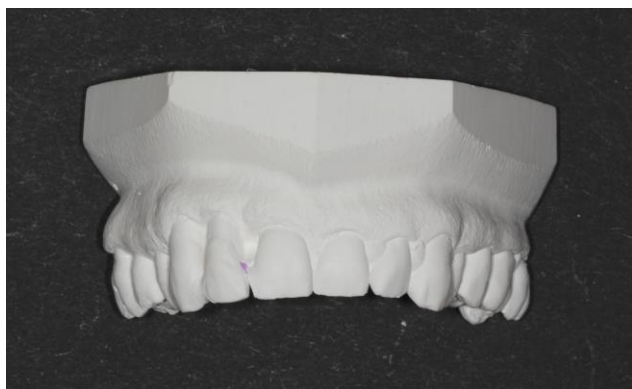


Figure 5 (gauche) : Photographie vue vestibulaire du modèle en plâtre avant Wax-Up sur 14 et 24.

Source : Auteur.

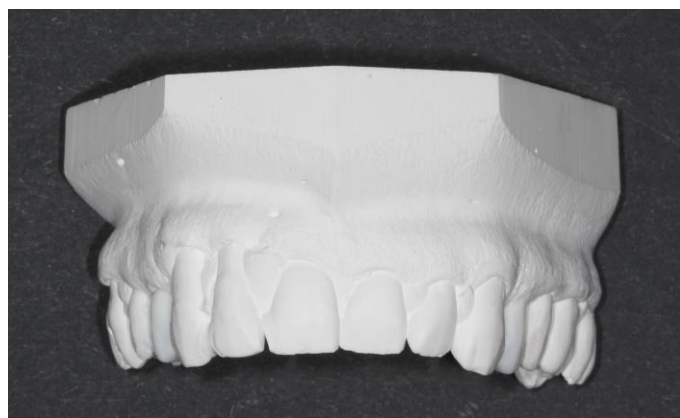

Figure 6 (droite) : Photographie vue vestibulaire modèle en plâtre après Wax-Up sur 14 et 24.

Source : Auteur.

On observe sur les vues vestibulaires des modèles en plâtres : (Figures 5 et 6)

- Une visibilité augmentée des premières prémolaires après réalisation du Wax-Up.
- Avant réalisation du Wax-Up les faces vestibulaires des prémolaires présentent une inclinaison palatine avec une cuspide vestibulaire en dessous de la courbe occlusale.
- Après réalisation du Wax-Up les faces vestibulaires des prémolaires ont été gonflées et la cuspide vestibulaire est désormais visible et se situe dans la bonne courbe occlusale.



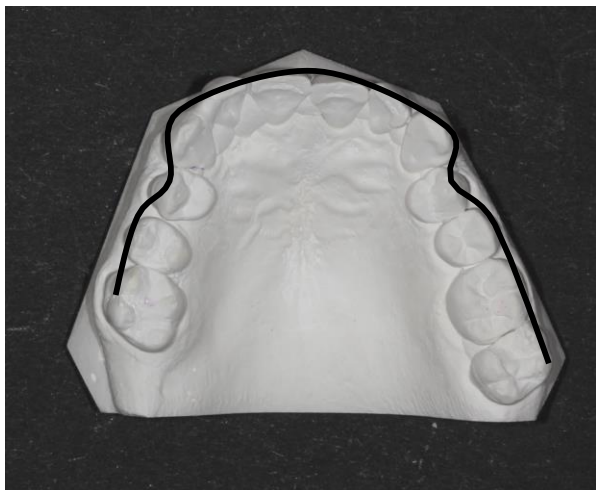


Figure 7 (gauche) : Photographie vue occlusale du modèle en plâtre avant Wax-Up sur 14 et 24.

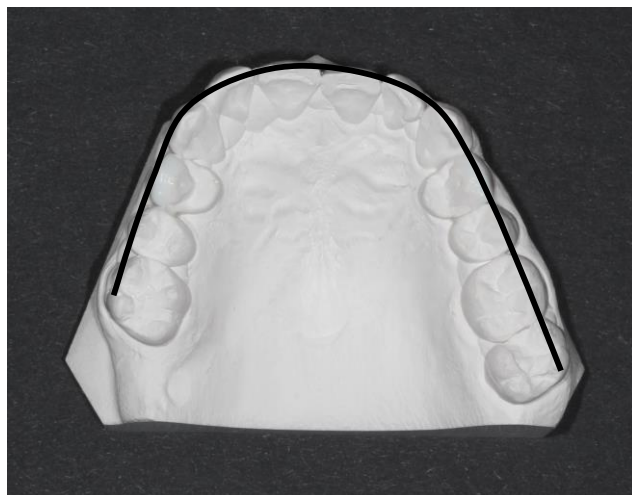


Figure 8 (droite) : Photographie vue occlusale du modèle en plâtre après Wax-Up sur 14 et 24.

Source : Auteur.

On observe sur les vues occlusales des modèles en plâtre : (Figures 7 et 8)

- Après réalisation du Wax-Up, comme le matérialise le trait noir sur les photos, un alignement des cuspides vestibulaires (depuis la canine jusqu'aux molaires), et le passage d'une arcade dentaire en lyre (avant réalisation du Wax-Up) à une arcade dentaire en U (après réalisation du Wax-Up).

### 3.2 La réalisation du Mock Up :

À partir du Wax-Up réalisé par le prothésiste et validé par le clinicien, celui-ci doit être transféré en bouche pour que le patient comme le clinicien puisse valider le résultat final. Pour cela, des clefs en silicones sont réalisées à partir du Wax up. Ces clefs présentent un certain nombre de critères de réalisation.

## Critères des clefs en silicone<sup>11</sup>:

- **Rigide** : pour s'assurer que lors de la mise en place il n'y ait pas de déformation il faut utiliser un matériau suffisamment rigide : le silicone. De plus, après la réalisation de la clef, un porte empreinte individuel est réalisé afin de rigidifier l'ensemble. Pour cela nous avons utilisé une résine chémo-polymérisable de laboratoire permettant la réalisation de PEI en prothèse adjointe (Formatray) que l'on applique sur la clef.
- **Stable** : pour cela une dent de part et d'autre des dents à réhabiliter doit être comprise dans la clef, permettant ainsi d'éviter un mauvais positionnement de la clef en bouche.
- **Précise** : utiliser du silicone lourd et light permettant d'enregistrer les détails du Wax-Up : 1 temps deux viscosités pour réaliser la clef.
- **Compressive** : pour cela, la réalisation d'une gorge en cervicale de 0,5 mm de profondeur sur le modèle en plâtre permet d'avoir une compression plus importante de la clef en bouche, permettant ainsi une meilleure adaptation de la résine Bis-Acryl et facilite son élimination en bouche.
- Peut-être **localisée** : dans le cas de réhabilitations localisées.
- Ou **recouvrir l'ensemble de l'arcade** : dans le cas de réhabilitations complètes : full Mock-Up<sup>12</sup>.
- **Découpée au niveau des embrasures cervicales** pour permettre l'élimination facile du composite alors que la clef est encore en bouche pendant la prise du matériau.

---

<sup>11</sup> Magne et Belser, « Novel Porcelain Laminate Preparation Approach Driven by a Diagnostic Mock-Up ».

<sup>12</sup> Vailati, Vaglio, et Belser, « Full-Mouth Minimally Invasive Adhesive Rehabilitation to Treat Severe Dental Erosion ».

### Le Mock Up sur 14 et 24 :

Dans le cas des facettes sur les prémolaires, le Mock-Up ne touchant que deux dents distancées sur l'arcade, nous avons choisi de réaliser deux clefs plutôt qu'une seule clef afin d'éviter le risque de déformation. Les Mock Up ont ensuite été réalisés séparément en commençant par la 14 puis la 24. La photo ci-dessous (Figure 9) montre les clefs réalisées à partir du Wax-Up.

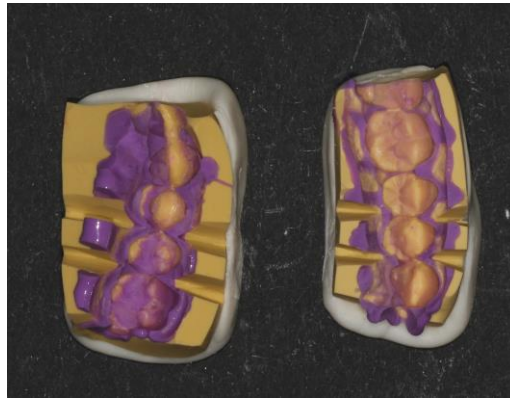


Figure 9 : Photographies des clefs en silicone pour réaliser le Mock-UP sur 14 et 24.

Source : Auteur.

Les clés une fois réalisées sont ensuite vérifiées en bouche afin de s'assurer de leur bon positionnement.

Une résine de type Bis-Acryl (dans notre cas la résine VOCO) est alors chargée dans la clef (au niveau de la dent sur laquelle le Mock-Up doit être réalisé) puis celle-ci est positionnée en bouche.

Les premiers excès sont alors retirés à l'aide d'une sonde ou d'une spatule. On attend ensuite la prise complète du matériau avant de retirer la clef.

Les photos ci-dessous (Figures 10, 11, 12, 13) nous montrent les secteurs 1 et 2 (maxillaire droit et maxillaire gauche) ainsi que des vues occlusales (Figures 14 et 15) avant et après réalisation du Mock-Up sur les premières prémolaires maxillaires droite et gauche.

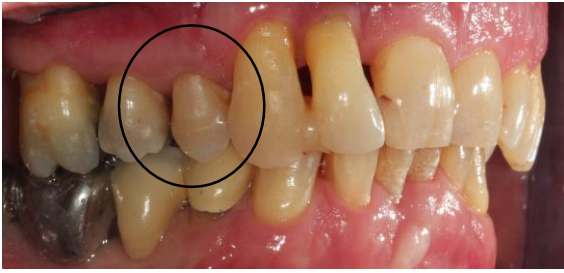

Figure 10 (gauche) : Photographie secteur 1 avant Mock-Up sur 14.

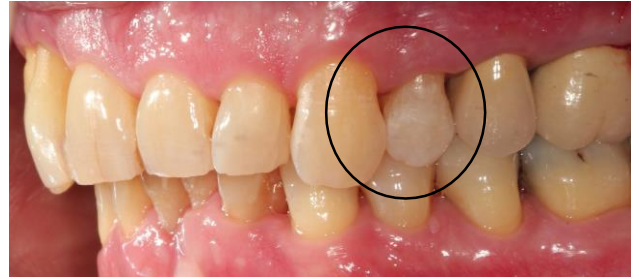

Figure 11 (droite) : Photographie secteur 2 avant Mock-Up sur 24.

Source : Auteur.

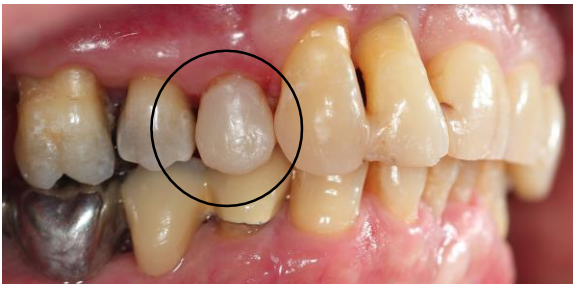

Figure 12 (gauche) : Photographie secteur 1 après Mock-Up sur 14.

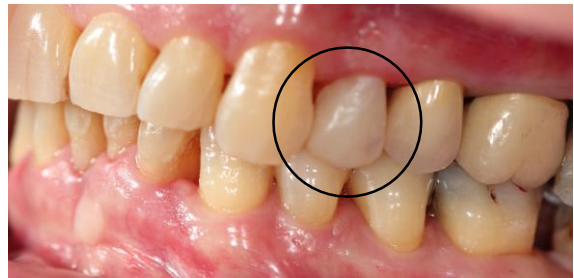

Figure 13 (droite) : Photographie secteur 2 après Mock-Up sur 24.

Source : Auteur.

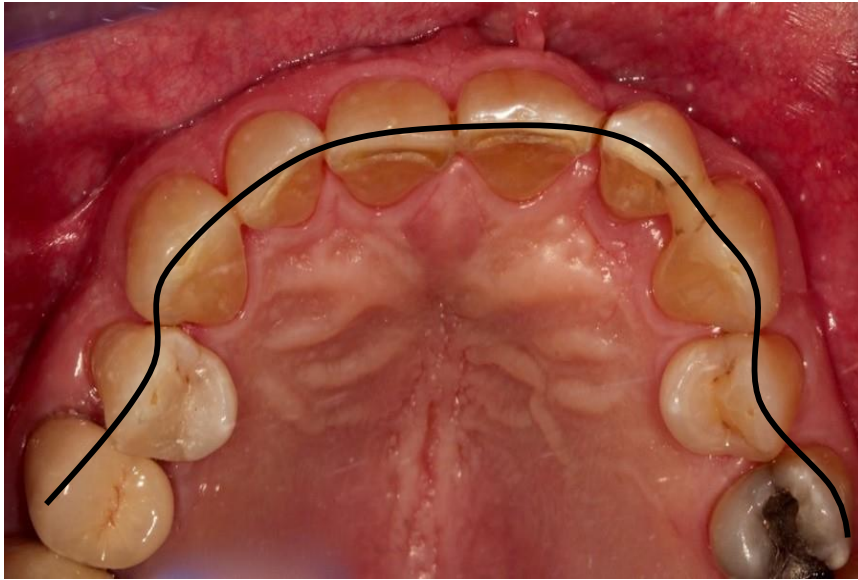


Figure 14 : Photographie vue occlusale avant le Mock-UP sur 14 et 24.

Source : Auteur

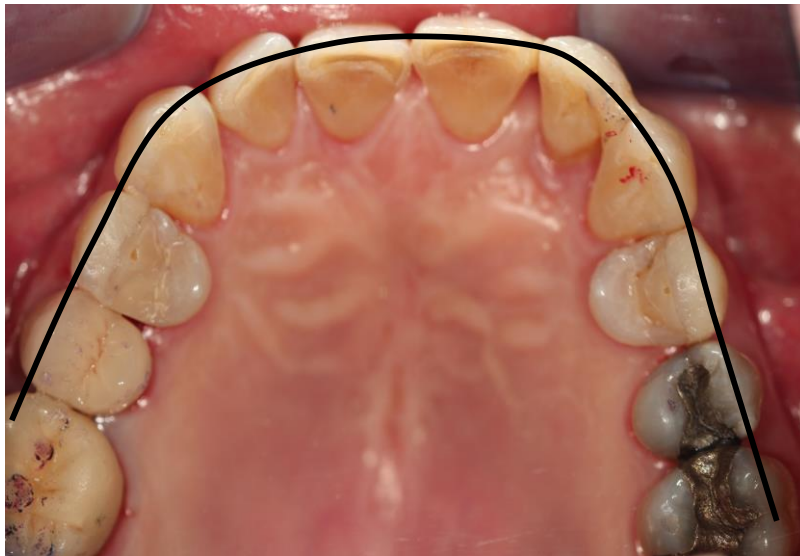

Figure 15 : Photographie vue occlusal après le Mock-Up sur 14 et 24.

Source : Auteur.

On observe qu'après réalisation du Mock-Up, le résultat obtenu est similaire à celui réalisé par le prothésiste sur le Wax-Up. L'arcade dentaire en lyre a été corrigée, les cuspidés vestibulaires sont désormais alignées.

Le patient peut alors pré visualiser le résultat final que l'on pourra obtenir après préparation et prise d'empreinte. Une analyse fonctionnelle peut même être réalisée.

Une fois le Mock-Up réalisé et validé par le patient et le praticien, la préparation pour les facettes peut alors débiter.

### 3.3 L'apport du Mock-Up dans la préparation :

Le Mock-Up, en plus de nous permettre de réaliser une prévisualisation esthétique du résultat final, présente un autre intérêt majeur : il sert de guide à la préparation des dents. La préparation pour les facettes peut être divisée en deux méthodes<sup>13</sup> (Figure 16)

- **La préparation guidée par la surface dentaire existante** : dans ce cas une clef en silicone est réalisée à partir de la dent initiale, la préparation est réalisée directement sur la surface dentaire et les épaisseurs de préparation sont contrôlées à l'aide de la clef en silicone.
- **La préparation guidée par le volume final de la restauration** : dans ce cas, la préparation s'effectue au travers du Mock up qui matérialise le projet esthétique final : cette technique est particulièrement utile en cas d'épaisseur d'émail fine, elle permet de s'assurer de l'élimination suffisante d'émail (technique de la pénétration contrôlée par l'utilisation de fraises calibrées à butté vestibulaire) réduisant ainsi le risque d'exposition dentinaire préjudiciable à la longévité de la facette.<sup>14</sup>

---

<sup>13</sup> Magne et Belser, « Novel Porcelain Laminate Preparation Approach Driven by a Diagnostic Mock-Up ».

<sup>14</sup> Sulaiman, Delgado, et Donovan, « Survival Rate of Lithium Disilicate Restorations at 4 Years ».

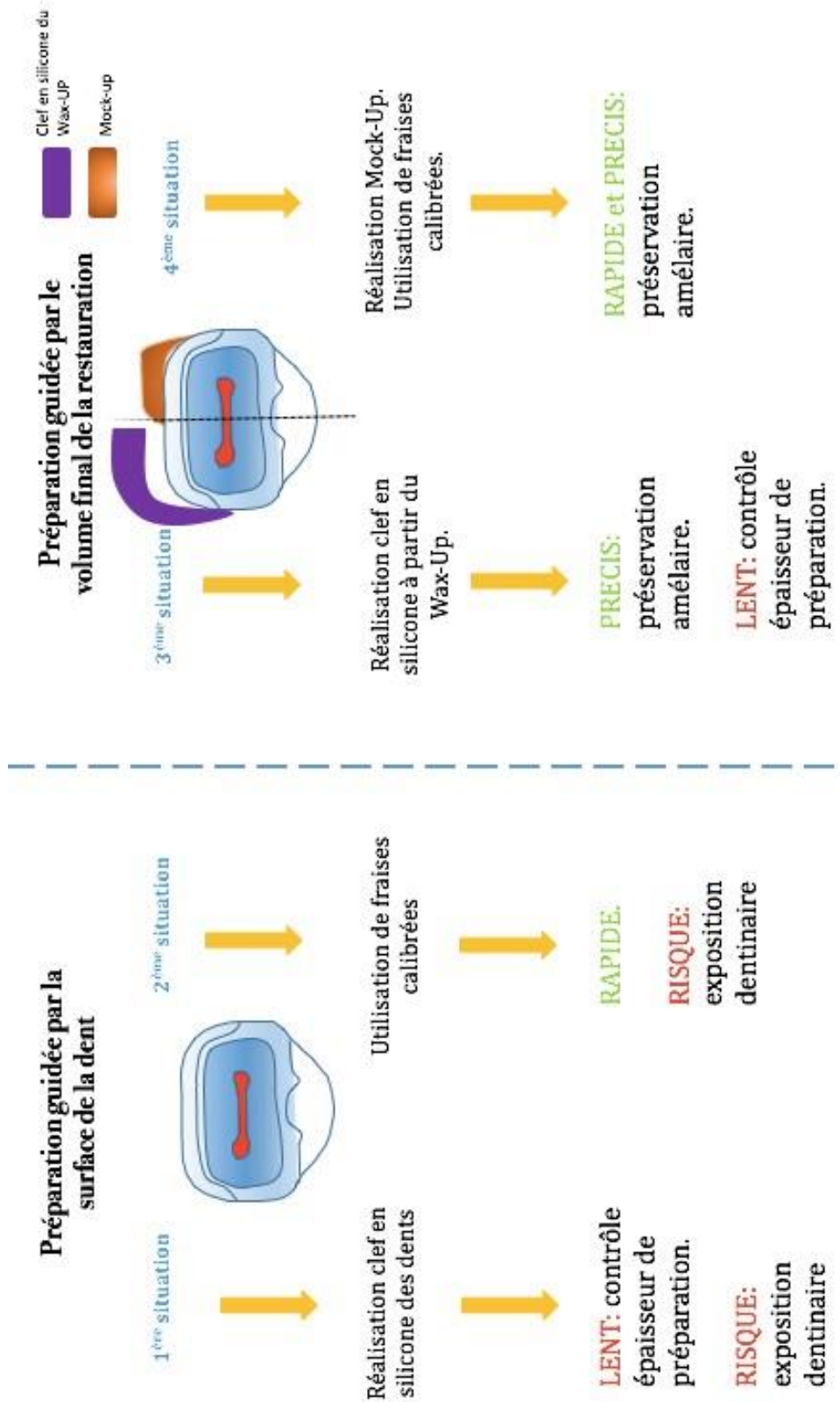


Figure 16 : Schéma expliquant l'apport du Mock-Up dans la préparation pour les facettes.

Source : Magne and Belser<sup>15</sup>

<sup>15</sup> Magne et Belser, « Novel Porcelain Laminate Preparation Approach Driven by a Diagnostic Mock-Up ».

### 3.4 La préparation réalisée pour la facette sur prémolaire :

La préparation pour les facettes a principalement été décrite pour les dents du secteur antérieur mais peut s'étendre jusqu'aux prémolaires. Cliniquement on distingue trois types de préparation pour les facettes :

- **Facette pelliculaire** : elle implique une réduction de la couche d'émail vestibulaire avec un recouvrement de la moitié environ du bord incisif en direction vestibulo-palatine (préparation type lentille ou verre de contact). (Figure 17)

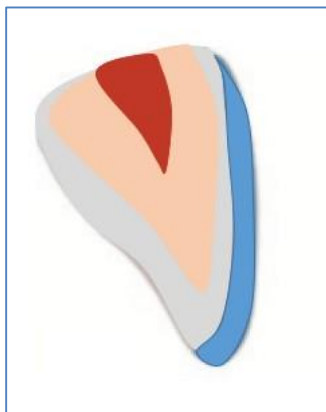


Figure 17 : Schéma d'une préparation vestibulaire pour facette.

Source : Da Costa et al<sup>16</sup>

- **Facette avec réduction horizontale supplémentaire du bord libre** : épaulement incisif : limite type butt margin. (Figure : 18)

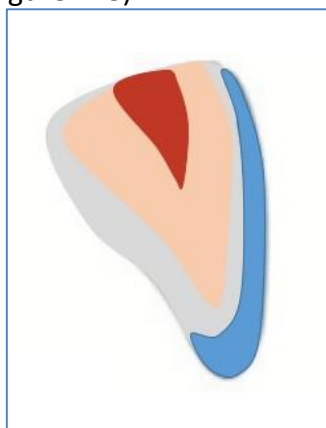


Figure 18 : Schéma d'une préparation type butt margin pour facette.

Source : Da Costa et al<sup>17</sup>

<sup>16</sup> Da Costa et al., « A Meta-Analysis of the Most Indicated Preparation Design for Porcelain Laminate Veneers ».

<sup>17</sup> Ibid.



- **Facette avec recouvrement palatin** : préparation de tout le pourtour du bord incisif (recouvrement complet du bord incisif). (Figure 19)

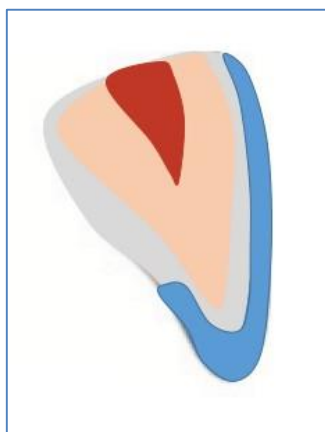


Figure 19 : Schéma d'une préparation avec retour palatin pour facette.

Source : Da Costa et al<sup>18</sup>

Des essais au laboratoire<sup>19</sup> sur des dents traitées par des facettes céramiques collées qui avaient été réalisées selon les trois types de préparations évoquées n'ont pas mis en évidence de différences significatives de la résistance en comparaison avec des dents non préparées servant de contrôles.

Pour les facettes sur prémolaires, les préparations (Figure 20) débutant au travers du Mock-Up présentent les critères suivants :

- La réalisation de deux rainures : une en mésiale et une en distale.
- Un congé cervical en position supra gingival, il n'est pas nécessaire de descendre la limite en sous gingivale (évitant le risque d'inflammation gingivale à moyen et long terme). D'un point de vue esthétique, le prothésiste peut gérer la teinte avec les épaisseurs de céramique. Il est alors possible de rendre « invisible » la ligne de transition entre la céramique collée et les structures dentaires. De plus, cela facilitera la prise d'empreinte.

---

<sup>18</sup> Ibid.

<sup>19</sup> Stappert et al., « Longevity and Failure Load of Ceramic Veneers with Different Preparation Designs after Exposure to Masticatory Simulation ».

- Un trou au niveau de la face vestibulaire uniquement dans l'émail. La facette doit toujours avoir une position finale clairement définie<sup>20</sup>, faute de quoi on risquerait de rencontrer des problèmes lors du positionnement de la facette au cours du collage.
- Une réduction de la cuspide vestibulaire (plus précisément la pointe cuspidienne) afin d'éviter la formation d'une marche.

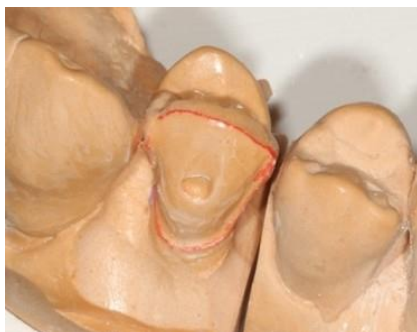

Figure 20 : Photographie modèle en plâtre issu de l'empreinte montrant la préparation sur 14.

Source : Auteur.

La réduction de la cuspide vestibulaire de la première prémolaire maxillaire est dirigée par le projet prothétique qui matérialise en bouche le résultat final.

La réduction de cette cuspide vestibulaire s'effectue à minima. L'occlusion du patient lors de la réalisation de la facette n'est pas modifiée. La facette va venir uniquement gonfler la face vestibulaire de la prémolaire afin de la rendre plus visible lors du sourire.

#### **Avant réduction de la cuspide vestibulaire :**

- L'occlusion statique et dynamique (diduction) du patient a été matérialisée à l'aide de papier articulé.
- Les points d'occlusion statistique ne sont pas touchés lors de la préparation.

---

<sup>20</sup> Mangani et al., « Clinical Approach to Anterior Adhesive Restorations Using Resin Composite Veneers ».

- Il est primordial de ne pas avoir de contact en occlusion au niveau de la zone de jonction entre la dent et la facette (zone fragile mécaniquement) cela pouvant entraîner un risque de fracture de la céramique avec le temps.

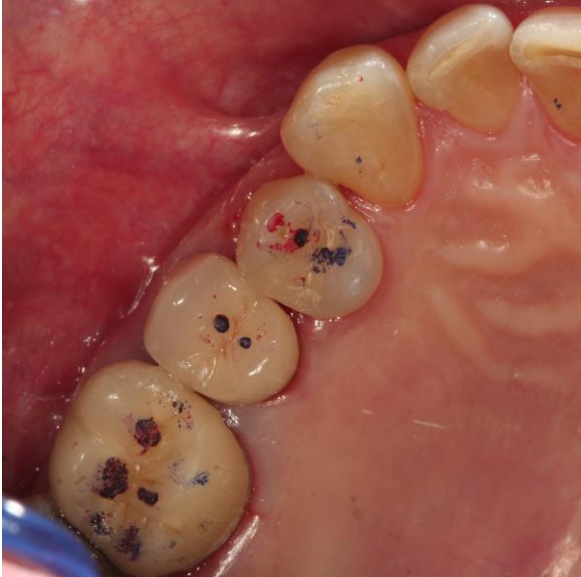

Figure 21 (gauche) : Photographie de l'occlusion statique et dynamique secteur 1.

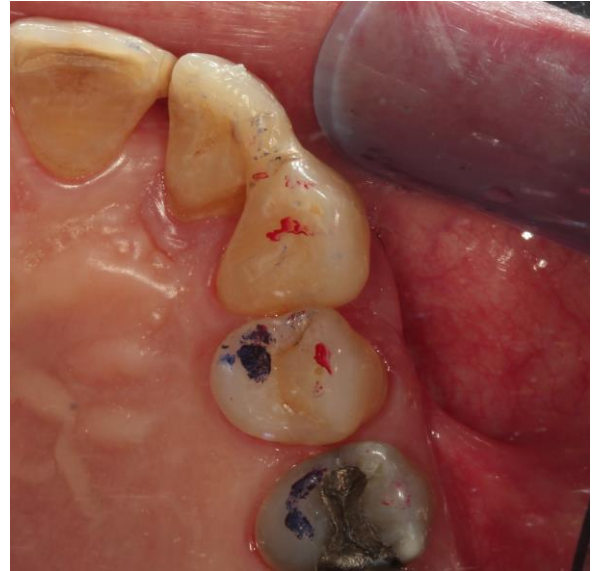

Figure 22 (droite) : Photographie de l'occlusion statique et dynamique secteur 2.

Source : Auteur.

Les zones marquées à l'aide de papier articulé bleu correspondent aux zones de contact en occlusion statique. Les marques rouges représentent les trajets en diduction droite et gauche. (Figures 21 et 22)

La facette va venir se positionner sans recouvrement de la cuspide vestibulaire mais avec une limite en bout à bout (type butt margin).

La réduction de la cuspide vestibulaire a pour objectif d'éviter la formation d'une marche inesthétique.

### 3.5 Influence de la réduction de la cuspide vestibulaire :

Dans leur étude<sup>21</sup>, les auteurs évaluent l'influence de la réduction de la cuspide vestibulaire de la 1<sup>ère</sup> pré molaire maxillaire sur la distribution du stress sur la facette en céramique Emax et sur l'agent de collage lorsque celle-ci est soumise à une force latérale (45°) de 150 Newton.

Deux situations sont envisagées (Figure 23) : une réduction totale : Mt (épaisseur de 0,5 mm) de la cuspide vestibulaire avec un recouvrement de celle-ci ou une réduction partielle de la cuspide vestibulaire : Mp (avec une limite du type butt margin)

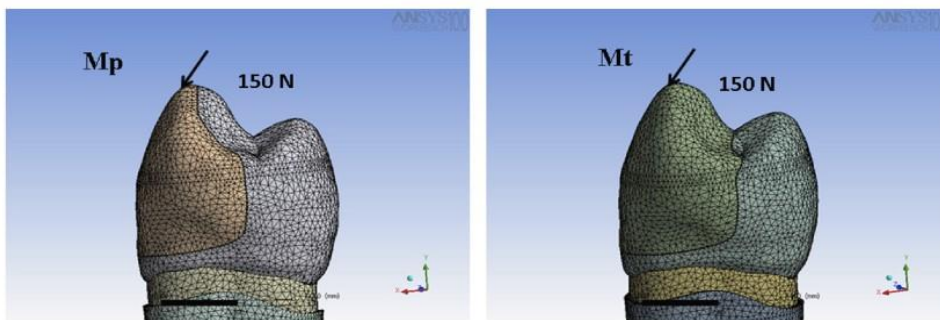


Figure 23 : Element 3D représentant les deux types de préparation réalisées sur prémolaire : recouvrement partiel (Mp) ou total (Mt) cuspide vestibulaire.

Source: Archangelo et al<sup>22</sup>

Dans cette étude les auteurs ont comparé la distribution du stress sur la facette et sur l'agent de collage sur différentes régions (la facette a été divisée en 12 régions). (Figure 24).

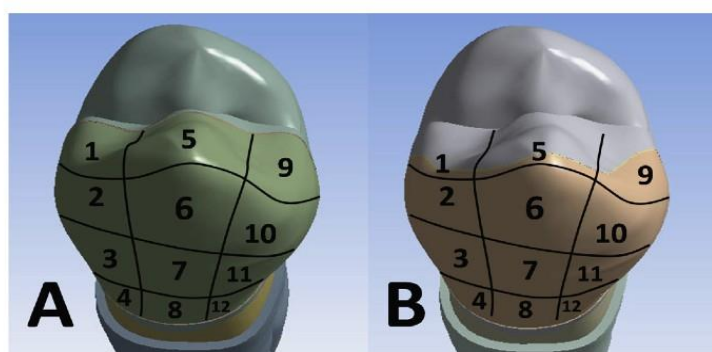


Figure 24 : Division des facettes en différentes zones (1 à 12).

Source : Archangelo et al<sup>23</sup>.

<sup>21</sup> Archangelo et al., « Influence of Buccal Cusp Reduction When Using Porcelain Laminate Veneers in Premolars. A Comparative Study Using 3-D Finite Element Analysis ».

<sup>22</sup> Ibid.

<sup>23</sup> Ibid.

Pour la facette recouvrant totalement la cuspide vestibulaire la valeur maximale du stress se trouve au niveau de la zone 5 (zone de contact en occlusion statique) avec une valeur de 27,4 MPa. Valeur inférieure de 32% à la résistance maximale de la céramique en traction (40MPa).

Pour la facette ne recouvrant que partiellement la cuspide vestibulaire, la valeur maximale du stress se trouve au niveau de la zone 4 avec une valeur d'environ 25 MPa. (Figure 25)

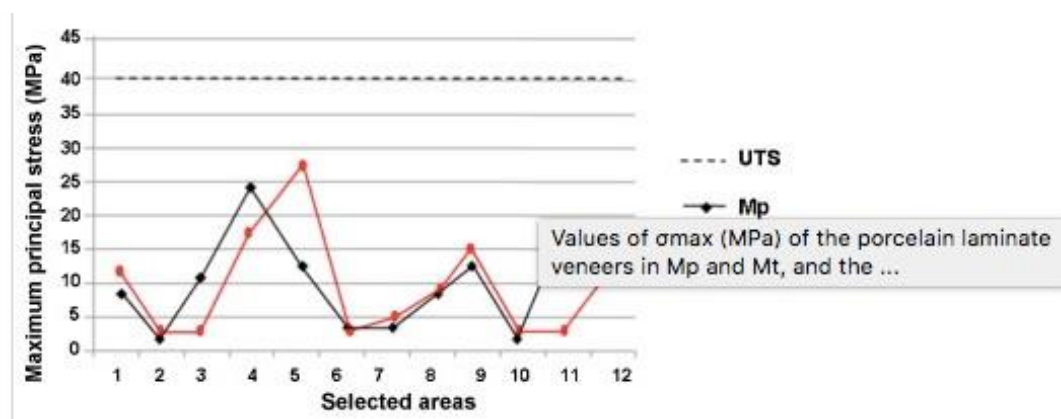


Figure 25 : Distribution du stress (MPa) sur les facettes en fonction des différentes zones.

Source: Archangelo et al<sup>24</sup>

Concernant la distribution du stress au niveau de l'agent de collage, on observe que pour la facette recouvrant totalement la cuspide vestibulaire les valeurs maximales se situent au niveau de la zone 8 suivies de la zone 12 puis de la zone 5. Pour la facette recouvrant partiellement la cuspide vestibulaire les valeurs maximales se situent au niveau de la zone 8 suivi de la zone 12 puis la zone 4 (Figure 26). Ces zones correspondent à la limite cervicale (abracftion : accumulation des contraintes occlusales au niveau cervical) et à la zone de contact en occlusion statique pour la facette recouvrant totalement la cuspide vestibulaire. Cela montre l'importance du joint de collage et de la préservation amélaire au niveau de la zone cervicale dans le succès de cette thérapeutique.

<sup>24</sup> Ibid.

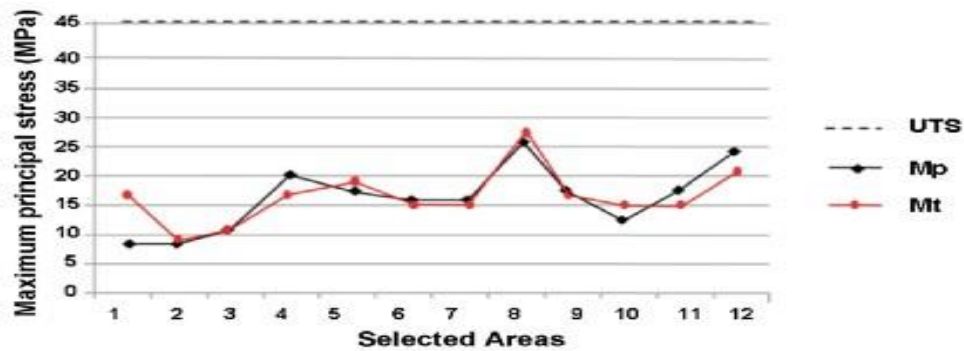


Figure 26 : Distribution du stress (MPa) au niveau de l'agent de collage en fonction de la zone et du type de préparation.

Source : Archangelo et al<sup>25</sup>

Cette étude nous montre donc que la réalisation de facettes sur prémolaire est possible. L'accumulation des contraintes ne dépassant pas la limite de résistance de la facette céramique en disilicate de lithium. Ainsi, il n'y a pas de différence significative sur la distribution du stress entre un recouvrement total ou partiel de la cuspide vestibulaire de la prémolaire lors de la réalisation d'une facette.

Nous avons donc choisi de réaliser une facette ne recouvrant pas totalement la cuspide vestibulaire de la prémolaire pour plusieurs raisons :

- Notre thérapeutique est à visée esthétique et essentiellement additive. Le but est de préserver le maximum d'organe dentaire.
- L'occlusion du patient est conservée lors de la réalisation de la facette.

---

<sup>25</sup> Ibid.

### 3.6 L'épaisseur d'émail :

		<u>Epaisseur d'émail</u>		
<u>Nombre de dents</u>	<u>Numéro de la dent</u>	<u>Tiers cervical</u>	<u>Tiers moyen</u>	<u>Tiers Incisif</u>
<u>Maxillaire</u>				
11	21/11	0,4±0,1	0,9±0,2	1,0±0,2
10	22/12	0,3±0,2	0,8±0,1	0,9±0,1
11	13/23	0,4±0,2	0,8±0,2	1,0±0,2
10	14/24	0,3±0,1	1,1±0,2	2,0±0,2
11	15/25	0,5±0,1	1,3±0,3	2,0±0,2
<u>Mandibule</u>				
15	31/41	0,3±0,1	0,5±0,1	1,0±0,2
14	32/42	0,3±0,1	0,6 ±0,1	0,8±0,2
11	33/43	0,4±0,1	0,7±0,1	1,1±0,2
10	34/44	0,3±0,1	1,1±0,2	1,3±0,2
11	35/45	0,4±0,1	1,0±0,2	1,4±0,2

Tableau 1 : Tableau récapitulatif des épaisseurs moyennes d'émail en mm sur les dents antérieures.

Source : Ferrari et al<sup>26</sup>

<sup>26</sup>Ferrari, Patroni, et Balleri, « Measurement of Enamel Thickness in Relation to Reduction for Etched Laminate Veneers ».

Dans son étude Ferrari<sup>27</sup> étudie les épaisseurs d'email au niveau du tiers cervical, du tiers moyen et du tiers incisif de 114 différentes dents antérieures (jusqu'aux deuxièmes prémolaires) de l'arcade maxillaire et mandibulaire.

Les résultats de l'étude (Tableau 1) montrent que pour une première prémolaire maxillaire l'épaisseur moyenne d'email est de 0,3mm (+/- 0,1mm) au niveau du tiers cervical, de 1,1 mm (+/- 0,2mm) au niveau du tiers moyen et de 2,0 mm (+/- 0,2mm) au niveau du tiers incisif.

L'épaisseur de réduction pour la réalisation d'une facette étant de 0,3mm à 0,7 mm (en cas de dent fortement colorée cette réduction devant être augmentée de 0,2mm) Ferrari conclut qu'en cas de réalisation de facette sur une première prémolaire maxillaire le risque d'exposition dentinaire est élevé au niveau cervical.

Cette région représente la zone où l'accumulation des contraintes occlusales sur la facette et l'agent de collage est maximale (comme le montre l'étude sur l'influence de la réduction de la cuspidé vestibulaire)

### **3.7 Longévité des facettes et exposition dentinaire :**

Les facettes étant assemblées par collage, plusieurs paramètres influencent ce dernier. Parmi eux, la préservation amélaire est un élément majeur.

On sait aujourd'hui coller de manière efficace sur l'émail. L'adhésion à la dentine étant moins efficace qu'à l'émail, le risque d'exposition dentinaire lors de la préparation des facettes sur prémolaires affecte-t-il la longévité des facettes ? Représente-t-il un obstacle au collage des facettes ?

De nombreuses études ont été réalisées afin d'évaluer l'influence de l'exposition dentinaire sur la longévité des facettes. Dans une revue de la littérature les auteurs concluent que le risque d'exposition dentinaire diminue la longévité des facettes dans le temps. Ils soulignent l'importance de la préservation amélaire au cours de la préparation.

<sup>27</sup> Ibid.



Dans leur étude Gurel et al<sup>28</sup> évaluent l'influence de plusieurs paramètres sur la longévité des facettes, parmi eux la préservation de l'émail. Leur étude porte sur 580 facettes assemblées chez 66 patients. Les résultats de leur étude montrent un taux de succès des facettes de 92% à 6 ans. Lorsque les facettes sont collées uniquement sur l'émail le taux de succès est de 99% à 6 ans. Lorsque la limite des préparations est confinée à l'émail (et cela malgré l'exposition dentinaire) le taux de succès des facettes est de 97%. En cas d'exposition dentinaire le risque d'échec des facettes est 10,3 fois supérieure à celui de facettes collées uniquement sur l'émail. Les auteurs concluent que le traitement par facettes constitue une thérapeutique sûre et prédictible permettant de préserver l'organe dentaire.

Oztürk et al<sup>29</sup> dans leur étude évaluent l'influence de la taille de l'exposition dentinaire sur la longévité des facettes. Leur étude porte sur 125 facettes en céramique Emax assemblées chez 28 patients.

Trois situations cliniques en terme d'exposition dentinaire sont étudiées :

- La préparation est limitée à l'émail.
- La préparation présente une exposition dentinaire minimale : moins de 30% de dentine visible niveau du tiers cervical et persistance d'un bandeau d'émail périphérique.
- La préparation présente une exposition dentinaire sévère : la limite périphérique de la préparation au niveau du tiers cervical atteint la jonction amélo-dentinaire.

Les résultats de cette étude montrent : (Tableau 2)

---

<sup>28</sup> Gurel et al., « Influence of Enamel Preservation on Failure Rates of Porcelain Laminate Veneers ».

<sup>29</sup> Oztürk et Bolay, « Survival of Porcelain Laminate Veneers with Different Degrees of Dentin Exposure ».

<u>Exposition dentinaire</u>	<u>Taux de survie des facettes à 2 ans</u>
Pas d'exposition dentinaire	94,7%
Exposition dentinaire minime	97% (pas de différence significative)
Exposition dentinaire sévère	66%

**Tableau 2 : Résultat de l'influence de l'exposition dentinaire sur la longévité des facettes.**

Source : Ozturk et al<sup>30</sup>

L'exposition dentinaire ne constitue donc pas une contre-indication au collage des facettes mais il est important d'essayer de préserver le maximum d'émail possible et d'avoir un bandeau d'émail périphérique pour obtenir la meilleure longévité possible des facettes.

Cependant, au-delà de 50% de surfaces dentinaires exposées sur la face vestibulaire, la réalisation de facettes est compromise et la restauration par une autre solution thérapeutique doit être envisagée.

Dans notre thérapeutique nous réalisons principalement une adjonction de substance, notre thérapeutique est essentiellement additive. L'objectif étant de venir gonfler la face vestibulaire de nos prémolaires afin d'en augmenter la visibilité lors du sourire de notre patient.

Les préparations pour les facettes ont débuté au travers des Mock-Up. Après réduction à l'aide d'une fraise à butté vestibulaire (Figure 27) permettant de contrôler la profondeur d'enfoncement et après marquage à l'aide d'un crayon à mine grasse, seules les zones marquées au feutre sur la surface dentaire (Figure 28) après retrait du Mock up doivent être préparées. Après préparation au travers du Mock-Up et marquage à l'aide du crayon à mine grasse on observe que l'on se trouve toujours dans le Mock-Up.

---

<sup>30</sup> Ibid.



Figure 27 : Fraise à butée vestibulaire de préparation pour facettes.

Source : Docteur Pierre Athouel

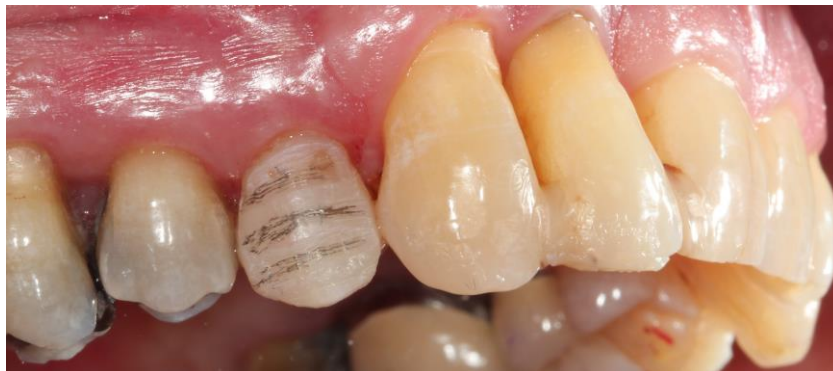

Figure 28 : Photographie de la face vestibulaire de la 14 après préparation au travers du Mock-Up.

Source : Auteur.

Le principe du Mock-Up n'implique aucune préparation supplémentaire de la surface dentaire, la réalisation des facettes pouvant s'effectuer directement à la suite d'une empreinte.

Renoncer complètement à toute préparation de la dent n'est réalisable que dans des cas très rares. Ces cas exceptionnels conviennent à la réalisation de facettes dites « no prep ». Le plus souvent il s'agit de dents sans carie, qui sont soit en position de rétrusion par rapport aux dents voisines ou alors de dents dysplasiques appropriées à ce type de restauration purement additive.

Dans notre situation, les prémolaires se situent bien en position de rétrusion par rapport aux autres dents de l'arcade maxillaire. Nous avons tout de même choisi de réaliser une préparation. La réalisation de facettes sans préparation risquant de créer un surcontour marginal avec une formation proéminente dans la région marginale de la gencive, un tel excès de contour cervical risquerait d'être à l'origine d'une accumulation de plaque et d'une réaction inflammatoires du parodonte marginale (gingivite, formation d'une poche).

La préparation est faite à minima. La réduction en cervical est inférieure à 0,3 mm. L'épaisseur de notre facette est supérieure au 0,5mm habituels (supérieure à 1 mm d'épaisseur). Par conséquent, le risque d'exposition dentinaire au niveau cervical est fortement réduit et la longévité est augmentée.

### 3.8 Le choix de la céramique :

Le choix de la céramique s'est porté sur la céramique Emax (Figures 29 et 30), il s'agit d'une céramique vitreuse renforcée au disilicate de Lithium.

Plusieurs études ont été réalisées afin d'évaluer la longévité des facettes en céramique Emax. Elles montrent des taux de succès élevés :

- 94% de taux de succès à 5 ans, 93,5 % à 10 ans et de 82,93% à 20 ans<sup>31</sup>.
- Fradeani et al<sup>32</sup> dans leur étude évaluent la longévité de 182 facettes assemblées sur 46 patients , ils montrent un taux de succès de 94,4% à 12 ans. Ils soulignent l'importance de la méthode d'assemblage lors du collage des facettes (utilisation du bon système adhésif et traitement de surface de la dent et de la céramique) afin de s'assurer d'un maintien de ces dernières dans le temps.

Ce matériau répond à plusieurs critères recherchés pour ce type de restauration :

- Esthétique : possibilité de maquiller la céramique Emax afin qu'elle corresponde le mieux possible à la teinte choisie pour la future restauration.
- Aptitude au collage à l'émail et à la dentine de par sa composition (présence d'une phase vitreuse) après traitement à l'acide fluorhydrique et l'utilisation de silane<sup>33</sup>.
- Une résistance à la flexion de 400MPa
- Un module d'élasticité de 95MPa proche du module d'élasticité de l'émail 88 MPa ce qui réduit le risque de fracture : plus le rapport du module d'élasticité du substrat par le module d'élasticité de la restauration est faible plus le risque de fracture est réduit.

---

<sup>31</sup> Beier et al., « Clinical Performance of Porcelain Laminate Veneers for up to 20 Years ».

<sup>32</sup> Fradeani, Redemagni, et Corrado, « Porcelain Laminate Veneers ».

<sup>33</sup> Kalavacharla et al., « Influence of Etching Protocol and Silane Treatment with a Universal Adhesive on Lithium Disilicate Bond Strength ».

Les céramiques sont des matériaux bio-inertes : parfaite tolérance biologique, pulpaire et parodontale. Cependant, les problèmes de biocompatibilité peuvent ne pas être liés directement au matériau mais à son état de surface. En effet, les défauts de surface, liés à un déficit de polissage après retouche (élimination des excès de colle), ou à un défaut de réalisation de l'étape de glaçure, représentent des zones de rétention de plaque dentaire et peuvent générer des problèmes parodontaux.

Les céramiques renforcées au disilicate de lithium ne sont pas biologiquement inertes. Des études<sup>3435</sup> ont montré qu'elles provoquent une réduction de l'activité mitochondriale de 50 à 70% (cela quelque soit le mode de fabrication de la céramique) lors de la première semaine. Ces mêmes études ont montré que ce risque diminuait rapidement avec le temps (au bout de 2 à 3 semaines) et restait négligeable si l'état de surface est correctement poli.

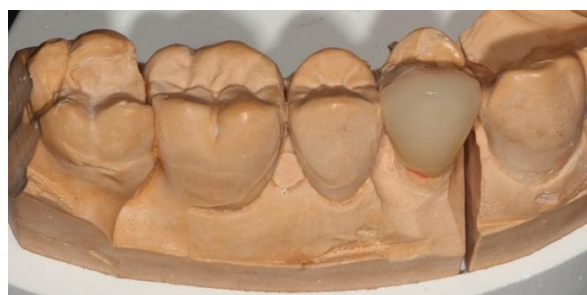
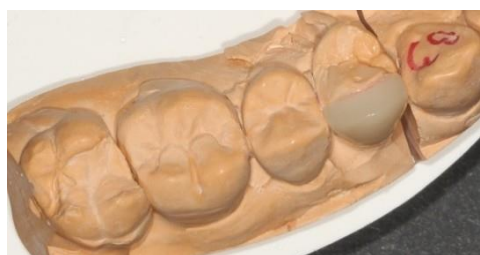
Figure 29 (gauche) : Photographie vue occlusale de la facette sur modèle en plâtre.

Figure 30 (droite) : Photographie vestibulaire de la facette sur le modèle issu de l'empreinte.

Source : Auteur.

---

<sup>34</sup> Brackett et al., « In Vitro Cytotoxic Response to Lithium Disilicate Dental Ceramics ».

<sup>35</sup> Messer et al., « In Vitro Cytotoxicity of Traditional versus Contemporary Dental Ceramics ».

### 3.9 Le choix de la colle :

Les colles dentaires sont divisées en trois familles en fonction de leur composition chimique :

- Les colles sans potentiel adhésif : elles nécessitent un traitement de surface de la dent et de la pièce prothétique.
- Les colles avec potentiel adhésif.
- Les colles auto-adhésives.

En fonction du mode de polymérisation on distingue trois familles de colles :

- Chémopolymérisable.
- Photo-polymérisable.
- Duale : chémo et photopolymérisable.

Pour réaliser l'assemblage des facettes notre choix s'est porté sur une colle sans potentiel adhésif : la colle Nexus.

Le choix de cette colle dans notre thérapeutique est justifié par plusieurs critères :

- Le type de colle : il s'agit d'une colle sans potentiel adhésif qui associée à un système adhésif amélo-dentinaire permet d'obtenir les valeurs d'adhérences les plus élevées (aussi bien à l'émail qu'à la dentine) et sont les plus fiables dans le temps.

o Dans leur étude Lambade et al<sup>36</sup> évaluent les valeurs d'adhérence de différentes colles à la céramique Emax, ils en concluent que la colle Nexus présente les meilleures valeurs d'adhérence en comparaison avec les colles Variolink II, Duolink, RelyX ARC et Panavia F2.0. De plus, les auteurs ont comparé les modes de rupture et ils ont noté que pour toutes les colles étudiées la rupture est de type adhésive excepté la colle Variolink où la rupture est de type cohésive. Une rupture adhésive étant une rupture se faisant au niveau d'une interface (colle-dent ou colle-facette), une rupture cohésive étant une rupture se faisant dans la masse même de la colle.

---

<sup>36</sup> Lambade, Gundawar, et Radke, « Evaluation of Adhesive Bonding of Lithium Disilicate Ceramic Material with Dual Cured Resin Luting Agents ».

- Le conditionnement pratique : la colle Nexus se présente sous la forme d'une seringue à auto mélange : pas de mélange manuel, cela réduit ainsi les risques de bulles d'air.
- Le mode de polymérisation : la colle Nexus existe sous deux modes de polymérisation différents :
  - Dual (chémo et photo-polymérisable) : en cas d'épaisseur importante de céramique, ce qui est le cas de nos facettes sur prémolaires afin de s'assurer de la prise complète de la polymérisation.
  - Photopolymérisable en cas de faible épaisseur et de translucidité de la pièce prothétique. L'avantage de ce mode de polymérisation est un temps de travail long (permettant de s'assurer du bon positionnement de la facette) et une prise rapide.
  - Adhésion élevée à l'émail et à la dentine.
  - Viscosité adaptée permettant une manipulation facile : élimination facile des excès à l'état de gel lors de la polymérisation flash juste après le positionnement de la facette.
  - Une excellente stabilité chromatique.

Elle existe sous trois teintes différentes (clair, blanc et jaune). Lors de collage des facettes de moins de 1 mm d'épaisseur le choix de la bonne teinte joue un rôle essentiel dans le résultat esthétique final. Dans notre situation les facettes ayant une épaisseur importante (supérieure à 1 mm) la colle ne constitue pas un facteur influant sur le résultat esthétique final.

Dans leur étude Akgungor G<sup>37</sup> et al montrent que l'épaisseur d'une céramique translucide à base de disilicate de lithium (Empress2®, IPS e Max® (Ivoclar Vivadent)) n'influence pas le mode de polymérisation jusqu'à 2mm, dans ce type de situation un matériau photopolymérisable peut être utilisé.

---

<sup>37</sup> Akgungor, Akkayan, et Gaucher, « Influence of Ceramic Thickness and Polymerization Mode of a Resin Luting Agent on Early Bond Strength and Durability with a Lithium Disilicate-Based Ceramic System ».

Cependant nous avons tout de même choisi d'utiliser une colle Dual afin de s'assurer d'une prise complète de l'agent de collage. La céramique étant légèrement opaque, le risque de persistance de monomères non polymérisés en profondeur suite à l'utilisation d'une colle photopolymérisable pose des problèmes de biocompatibilité, de résistance mécanique moindre et de vieillissement.

### **3.10 Le protocole de collage des facettes sur 14 et 24 :**

Après préparation de la dent en cas d'exposition dentinaire (risque au niveau de la zone cervicale) une hybridation dentinaire immédiate doit être réalisée afin d'éviter les sensibilités pulpaire et d'augmenter les forces d'adhésion lors de collage des facettes (dans leur étude de Magne et al<sup>38</sup> montrent que le collage est augmenté après réalisation d'une IDS).

Un système adhésif mordantage rinçage en trois étapes MR3 (Optibond FL) a été utilisé. Un traitement de surface de la dent et de la céramique est réalisé pour l'assemblage des facettes. Le protocole qui a été réalisé pour l'assemblage des facettes sur 14 et 24 est décrit dans la Figure 31.

L'élimination des excès doit être réalisée de manière précise notamment au niveau de la région cervicale. L'utilisation d'un instrument manuel (type CK6 ou lame de bistouri est préconisé) ou d'un instrument rotatif (obus à polir sous irrigation pour éviter l'échauffement du joint de colle). L'objectif étant d'éviter l'altération de l'état de surface de la céramique pouvant être ensuite à l'origine d'une accumulation de plaque dentaire délétère à la santé gingivale à long terme.

---

<sup>38</sup> Magne et al., « Immediate Dentin Sealing Improves Bond Strength of Indirect Restorations ».



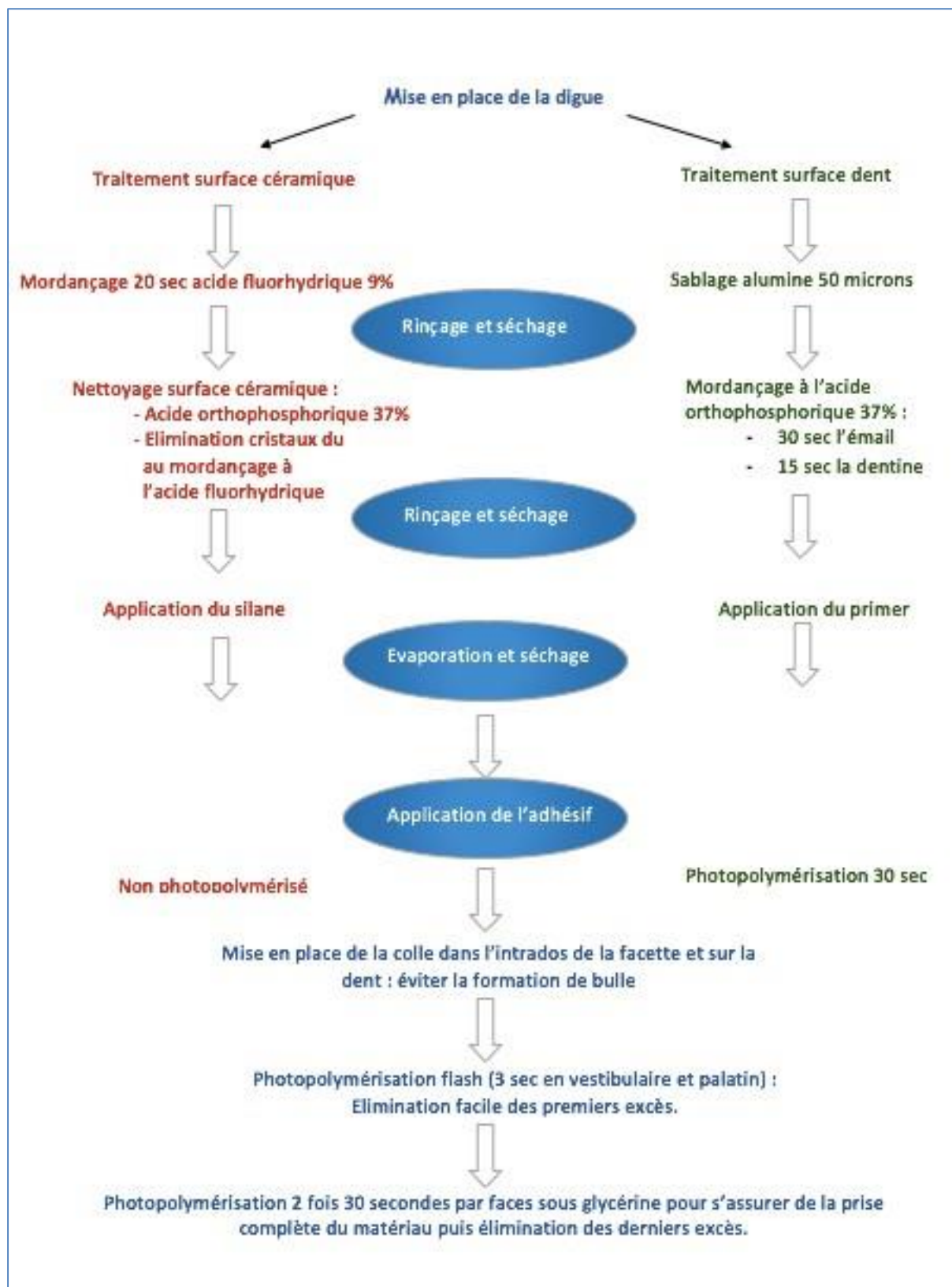


Figure 31 (ci-dessous) : Schéma récapitulatif du protocole de collage des facettes sur 14 et 24.

Source : Auteur.

## 4 Les difficultés rencontrées lors de la réalisation des facettes :

i.

### 4.1 Lors de la prise d’empreinte :

La présence d’embrasures cervicales chez notre patient a entraîné à plusieurs reprises le déchirement du silicone light lors du retrait de l’empreinte et donc une absence d’enregistrement de la limite cervicale de notre préparation. La photo (Figure 32) qui suit illustre cela : on observe un déchirement du silicone light lors de l’empreinte au niveau disto-vestibulaire de la première prémolaire maxillaire gauche (24).

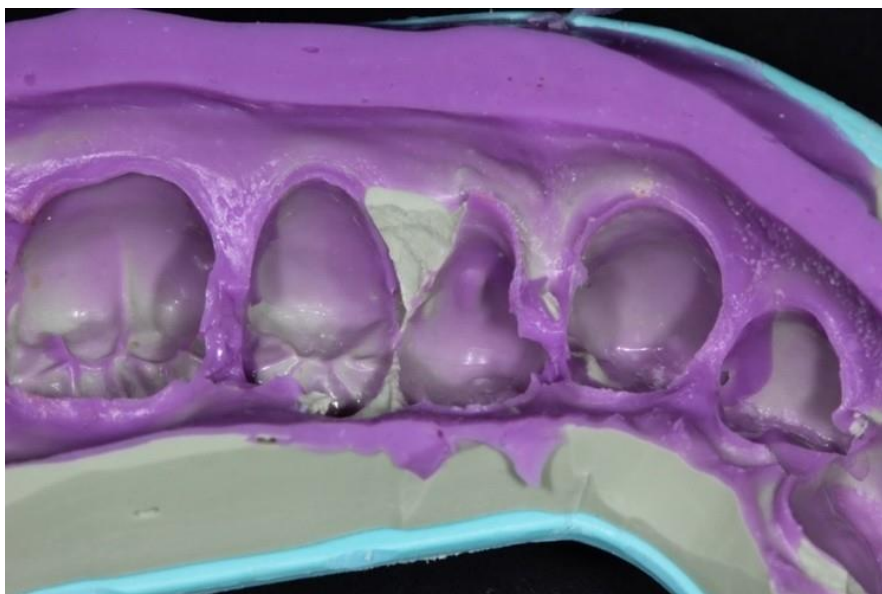


Figure 32 : Photographie de l’empreinte montrant un déchirement du silicone light.

Source : Auteur.

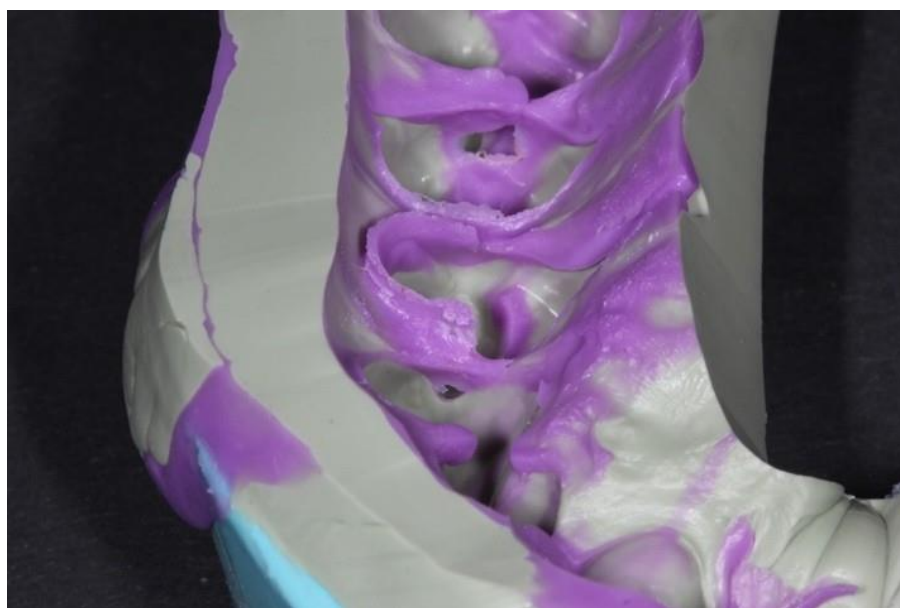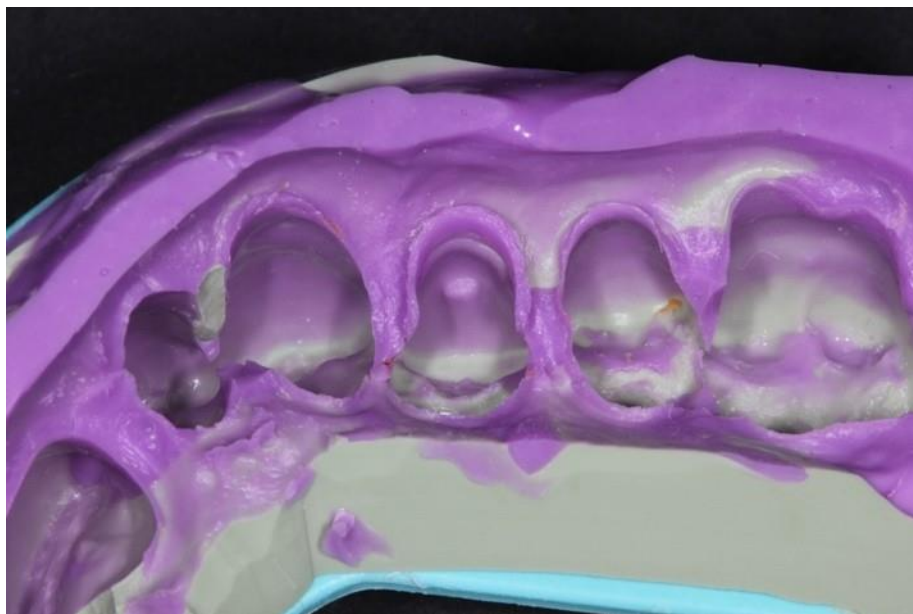
Pour remédier à cela, un comblement des embrasures à l’aide d’un silicone light a été réalisé, évitant ainsi au matériau d’empreinte de fuser dans cette zone et de se déchirer lors du retrait de l’empreinte.

Le silicone une fois pris, les excès sont éliminés à l’aide d’un bistouri afin que les limites de la préparation soient parfaitement visibles.

Nous avons choisi de ne pas utiliser de la cire basse fusion dû à son manque de stabilité.

Il est important de réaliser à l’aide de glycérine un isolement du silicone positionné dans les embrasures afin d’éviter sa coaptation avec le silicone utilisé lors de la prise d’empreinte.

L'empreinte a été réalisée en un temps deux viscosités. La réalisation d'une empreinte en deux temps deux viscosités étant plus difficile dû à la présence de ses embrasures. Les photos (Figures 33 et 34) qui suivent montrent le résultat de l'empreinte après utilisation de cette méthode. On observe une absence de déchirement du matériau d'empreinte et un parfait enregistrement des limites de la préparation.



Figures 33 (haut) et 34 (bas) : Photographies de l'empreinte montrant l'enregistrement de la limite cervicale de la préparation pour facette.

Source : Auteur.

## 4.2 Lors de la mise en place de la digue :

Le collage des facettes s'effectue généralement après mise en place d'une digue unitaire cela évitant aux différents produits utilisés pour le traitement de surface de la dent et à la colle d'entrer en contact avec les dents adjacentes. Dans notre cas, lors de la mise en place de la digue unitaire celle-ci ne permettait pas l'insertion de la facette. Nous avons donc choisi de réaliser la mise en place d'une digue multiple. Le positionnement d'un fil rétracteur 00 ultapack et la réalisation à l'aide de fil dentaire d'une ligature nous a permis d'obtenir un positionnement suffisamment apical de la digue permettant la mise en place de la facette. Les photos ci-dessous (Figures 35 et 36) illustrent la mise en place des digues pour le collage des facettes sur 14 et 24.

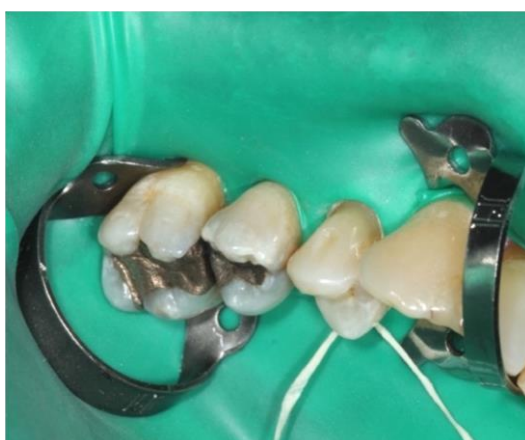

Figure 35 : Photographie de la digue mise en place pour le collage de la facette sur 14

Source : Auteur.

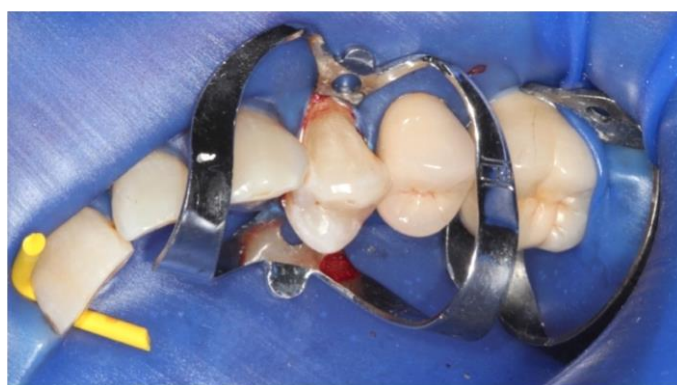

Figure 36 : Photographie de la digue mise en place pour le collage des facettes sur 24.

Source : Auteur.

A partir de la mise en place de deux facettes maxillaires chez un patient avec une arcade maxillaire en lyre, cette thèse évalue l'apport des facettes à l'esthétique du sourire.

Pour se faire le résultat esthétique obtenu est analysé par le patient, par des profanes ainsi que par un groupe de dentistes plus ou moins expérimentés au moyen d'une échelle visuelle analogique (EVA).

Plusieurs variables sont testées pour analyser leur impact sur le jugement des profanes et des spécialistes et les résultats obtenus sont discutés aux vues des données existantes collectées au terme d'une recherche de la littérature médicale scientifique en utilisant les mots clefs "sourire, facette, corridor buccal, esthétique, et prémolaire"

## 5 Matériel et Méthodes :

Ce travail de thèse évalue l'apport de la réalisation de facettes sur prémolaire à l'esthétique du sourire. Pour cette étude, le sourire d'un patient âgé de 65 ans sans comorbidité ni parafonction avec une arcade maxillaire en lyre (inclinaison palatine des premières prémolaires maxillaires droite (14) et gauche (15) chez qui, dans un premier temps, une couronne était placée sur la deuxième prémolaire maxillaire gauche (25), afin d'obtenir une fonction occlusale correcte (Figure 37), était évalué avant et après réhabilitation par facettes des premières prémolaires maxillaires droite (14) et gauche (24).

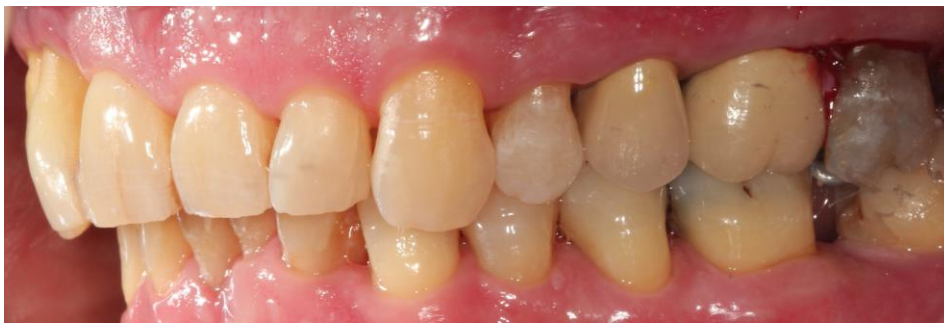

Figure 37 : Photographie montrant la mise en place d'une couronne sur la deuxième prémolaire maxillaire gauche (25) : contact équilibré sur toutes les dents avec des courbes occlusales équilibrées.

Source : Auteurs.

Les facettes en céramique EMAX<sup>R</sup> (céramique renforcée au disilicate de lithium) étaient collées avec la colle NEXUS<sup>R</sup> (prise acido-basique sans potentiel adhésif).

L'évaluation esthétique du sourire reposait sur l'analyse des photographies du sourire dento-labial aussi nommé sourire social avant et après réalisation des facettes. Les photographies avant et après facettes sont effectuées selon les mêmes conditions : patient en position assise le dos stabilisé contre un mur à la lumière du jour et prise à une distance d'un mètre avec un appareil photographique NIKON (avec flash).

Les photographies du sourire avant (Figure A) et après (Figure B) mise en place des facettes étaient présentées à un panel d'évaluateurs constitué d'un Groupe de 30 profanes sans pathologie bucco-dentaire ni activité de chirurgie dentaire (Groupe A : 14 femmes et 16 hommes âgée de 22 à 78 ans médiane : 55 ans) et d'un Groupe de 30 professionnels

composé de 15 étudiants en dernière année d'études odontologiques et de 15 enseignants en odontologie au sein de la Faculté Paris Descartes Sorbonne Paris Cité, hôpital Albert Chenevier (Groupe B : 14 femmes et 16 hommes âgés de 23 à 65 ans médiane : 30 ans).

Chaque membre du panel, non informé du but de l'étude et des soins réalisés, évaluait le sourire du patient selon une échelle visuelle analogique (EVA) croissante allant de 0 (plus mauvais aspect esthétique) à 10 (meilleur aspect esthétique). Les scores obtenus étaient intégrés sur ordinateur PC et traités avec le logiciel d'analyse statistique Statview (SAS Institute Inc. USA). Une analyse était réalisée pour identifier si diverses variables (sexe, âge, groupe) influent sur la modification du score esthétique du sourire ainsi que sur le degré d'amélioration de ce score (différence entre le score "post-facette" et le score "pré-facette"). Les tests statistiques utilisés étaient le test t de Fisher pour les variables qualitatives, le test non paramétrique U de Mann-Whitney et pour les variables quantitatives et la méthode de la régression linéaire. Le seuil de significativité était établi à  $p < 0.05$ .

## 6 Résultats

### 1) Le sourire avant et après facettes :

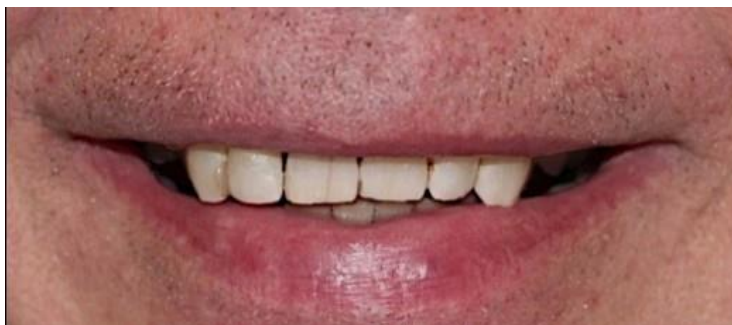

Figure A : Photographie du sourire dento-labial avant réalisation des facettes.

Source : Auteur.

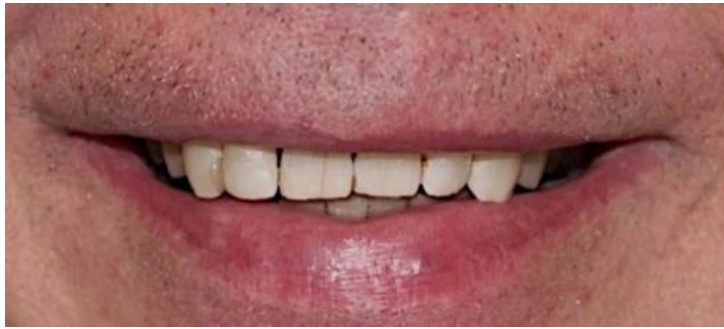

Figure B : Photographie du sourire dento-labial après réalisation des facettes.

Source : Auteur.

Après réalisation des facettes, le patient déclarait spontanément : “J’ai un sourire plus jeune”.

Au sein des 60 évaluateurs, le score évaluant l’aspect esthétique du sourire variait de 1 à 6 (médiane 4) avant réalisation des facettes et de 2 à 9 (médiane 6) après mise en place des facettes. La comparaison entre ces scores notait une amélioration statistiquement significative de la qualité esthétique du sourire (Figure 38 –  $p < 0,004$ ).

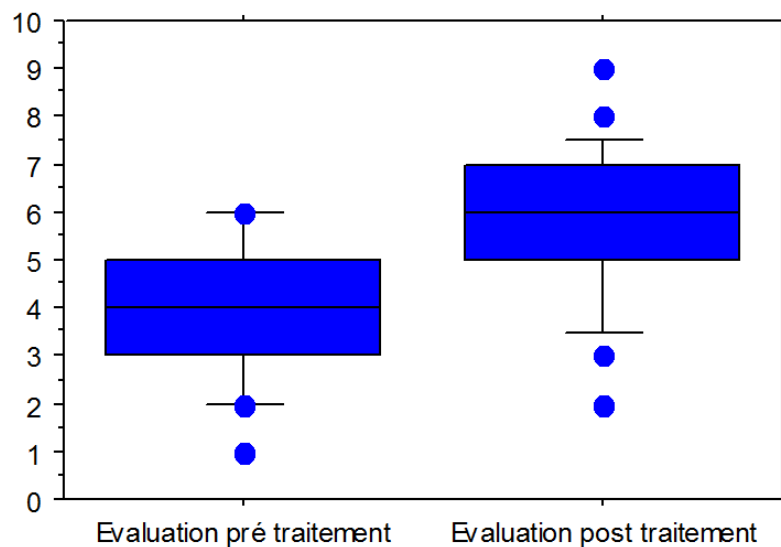


Figure 38 : Boite à moustache comparant les scores pré- et post-facettes.

Source : Auteur.



## 2) Evolution du score esthétique du sourire et impact des diverses variables.

Une amélioration du score entre le sourire pré facette et le sourire post-facette était notée dans 81,6% (49/60) des cas alors que la non variation et la dégradation de ce score (et donc du sourire) étaient notées respectivement dans 8,3% (5/60) et 10,1% (6/60) des cas.

L'âge de l'évaluateur influait sur l'amélioration ou non du score esthétique du sourire (Figure 39) avec une valeur médiane de l'âge qui variait de façon significative ( $p = 0,006$ ) 57 ans (extrêmes : 28-65 ans) pour les évaluateurs qui considéraient qu'il n'y avait pas d'amélioration, à 31 ans (extrêmes : 22-78 ans) pour les évaluateurs qui considéraient que le traitement avait amélioré le sourire.

Par contre, il n'existait aucun lien statistique entre le sexe ( $p = <0,07$ ) ou l'appartenance de l'évaluateur ou non au groupe des professionnels de santé ( $p >0,09$ ) et l'amélioration du score esthétique du sourire.

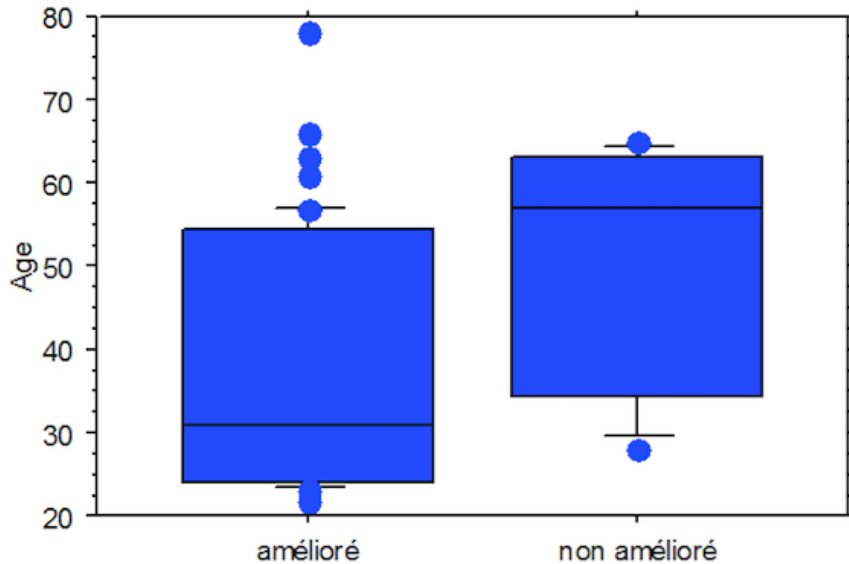


Figure 39 : Boite à moustache (box plot) de l'amélioration du sourire en fonction de l'âge.

Source : Auteur.

### 3) Degré d'amélioration du score esthétique du sourire et impact des diverses variables.

Au sein du groupe des 49 évaluateurs qui notaient une amélioration esthétique du sourire après mise en place des facettes, le degré de cette amélioration variait de 1 à 5 avec une médiane de 2 (Figure 40).

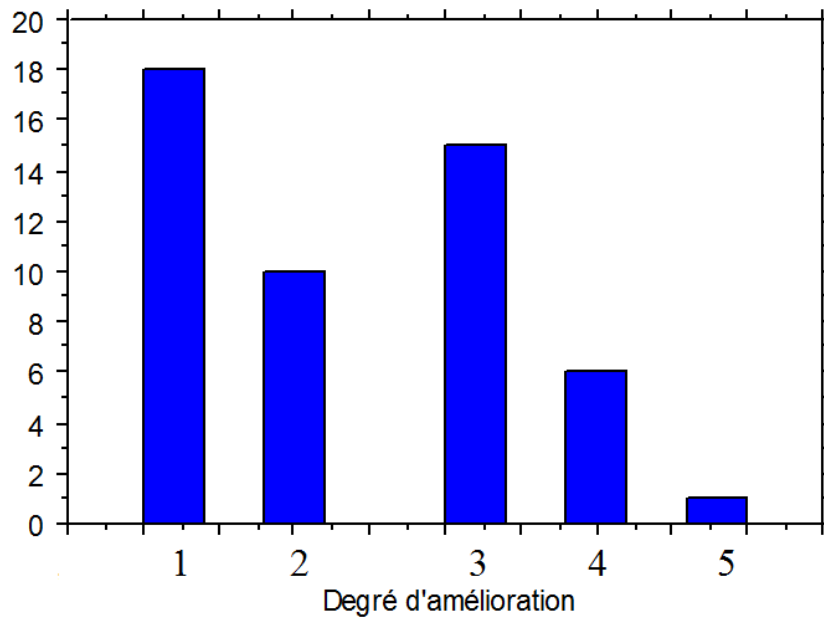


Figure 40 : Diagramme à barre du degré d'amélioration du sourire.

Source : Auteur.

En analyse monovariée le degré d'amélioration du sourire variait de façon statistiquement significative en fonction du sexe de l'évaluateur (Figure 41-  $p = 0,035$ ) avec une valeur médiane de 3 pour les hommes (extrêmes 1 à 5) et de 2 pour les femmes (extrêmes 1 à 4). Par contre, il n'existait aucun lien statistique entre l'âge de l'évaluateur (Figure 42 -  $p = 0,29$ ) ou l'appartenance ou non au groupe des professionnels de santé (Figure 43 -  $p = 0,58$ ) et le degré d'amélioration du sourire. Enfin, au sein du groupe des 30 professionnels de santé le degré d'expérience (étudiant versus enseignants) n'influe pas sur le degré d'amélioration du sourire ( $p = 0,29$ ).

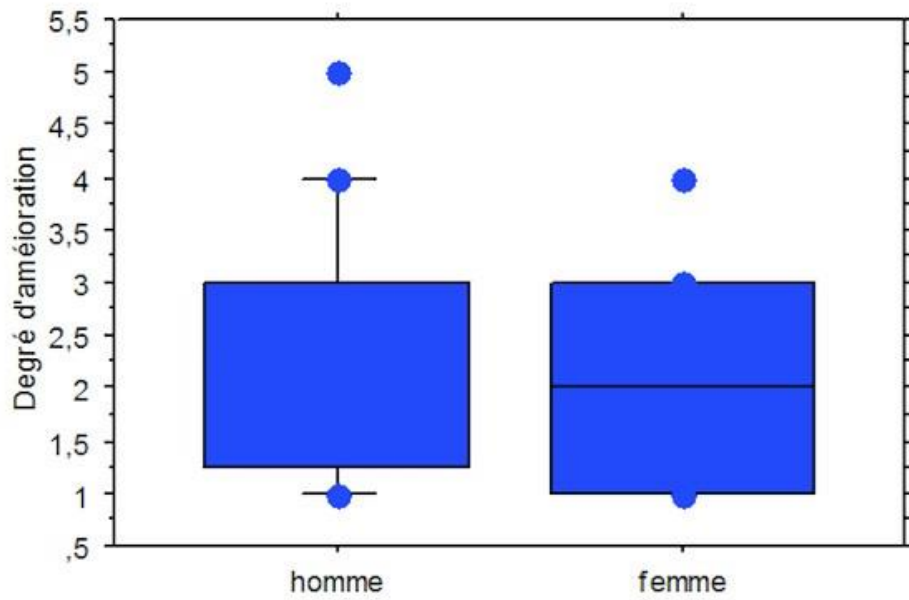


Figure 41 : Boite à moustache (box plot) du degré d'amélioration du sourire en fonction du sexe.

Source : Auteur.

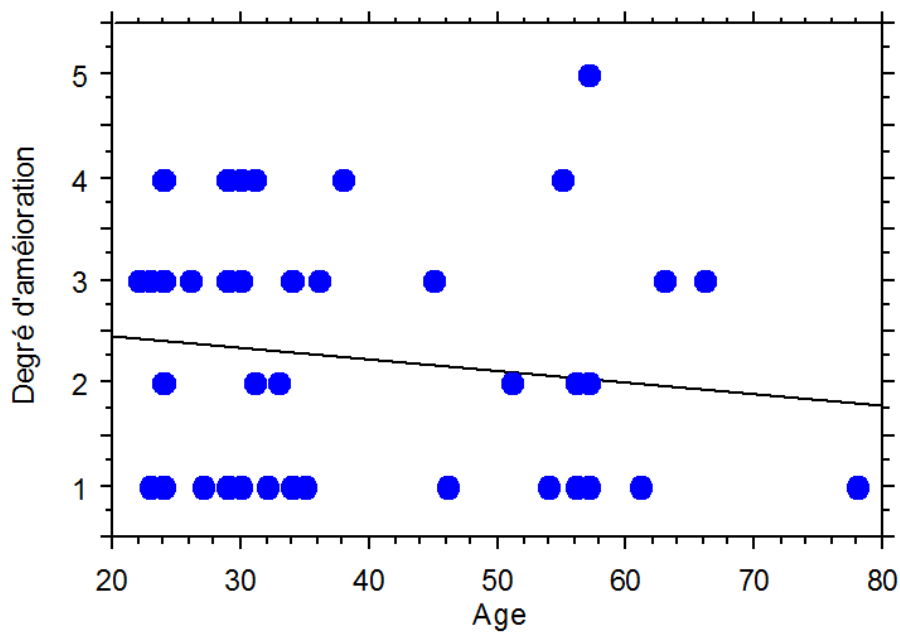


Figure 42 : Régression linéaire du le degré d'amélioration du sourire en fonction de l'âge.

Source : Auteur.

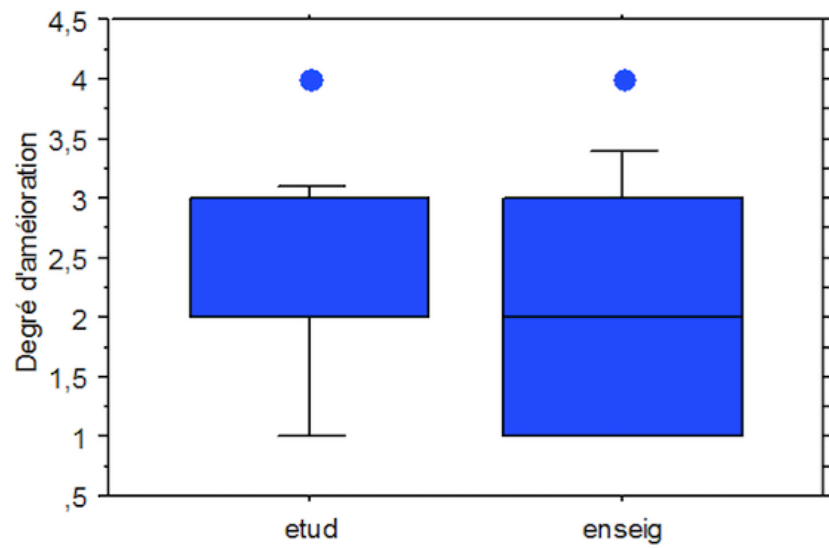


Figure 43 : Boite à moustache (box plot) du degré d'amélioration du sourire entre étudiants et enseignants.

Source : Auteur.

## 7 Discussion :

Les résultats de notre étude montrent une amélioration statistiquement significative ( $p < 0,004$ ) du score attribué par les évaluateurs au sourire du patient après le traitement (valeur médiane de 6 sur une échelle de 10) par rapport au score attribué au sourire du patient avant le traitement (valeur médiane de 4 sur une échelle de 10).

La réalisation de facettes sur prémolaires, lorsque leur visibilité est réduite lors du sourire en raison de leur position plus palatine consécutive à la formation d'une arcade dentaire en lyre, permet un apport à l'esthétique du sourire.

La visibilité des dents lors du sourire est un élément participant à l'attractivité physique. Dans la majorité des sourires, le nombre de dents visibles varie en moyenne de six à huit dents (canine à canine ou première prémolaire à première prémolaire étude de Tjan et al<sup>39</sup>).

Dans notre étude, les facettes sont collées sur les premières prémolaires maxillaires droite et gauche afin d'en augmenter leur visibilité lors du sourire.

L'analyse de la photo du sourire dento-labial nous montre qu'avant la réalisation des facettes, le nombre de dents visibles lors du sourire (figure A) est de six (de canine maxillaire droite à la canine maxillaire gauche), après la réalisation des facettes, l'analyse du sourire dento-labiale montre que le nombre de dents visibles lors du sourires (figure B) passent à huit (de la première prémolaire maxillaire droite a la première prémolaire maxillaire gauche).

L'augmentation du nombre de dents visibles lors du sourire peut être un des éléments expliquant l'augmentation du score attribué à l'esthétique du sourire de notre patient.

---

<sup>39</sup> Tjan, Miller, et The, « Some Esthetic Factors in a Smile ».

Ces résultats sont confirmés par les études de Johnson and Smith<sup>40</sup>, Dunn et al<sup>41</sup>, Moore et al<sup>42</sup> qui ont mis en évidence une relation entre le nombre de dents visibles et l'attractivité du sourire. Dunn et al<sup>43</sup> donnent l'opinion qu'un grand nombre de dents visibles lors du sourire lui donne un aspect plus attractif qu'un petit nombre de dents visibles lors du sourire.

Adam et al<sup>44</sup> dans leur étude évaluent plus précisément l'influence de la visibilité des dents lors du sourire. Pour cela, ils réalisent à l'aide d'un logiciel informatique la modification d'un sourire en faisant varier la taille du corridor buccal. Leur évaluation a été réalisée par des orthodontistes et des profanes. Ils en concluent que les orthodontistes ont tendance à préférer les sourires qui découvrent 12 dents (de la première molaire maxillaire droite à la première maxillaire gauche). Les profanes ont tendance à préférer les sourires découvrant 10 dents (les dents visibles vont de la première prémolaire maxillaire droite à la première prémolaire maxillaire gauche). Cette différence peut s'expliquer par le fait que les sourires découvrant 12 dents sont rares et que les profanes n'ont pas l'habitude de voir ce type de sourire.

Un autre composant du sourire qui nous permet d'expliquer l'amélioration du score attribué au sourire de notre patient après l'assemblage des facettes sur les prémolaires est l'influence que représente la position des prémolaires sur le corridor buccal.

Le concept de corridor buccal est apparu dans les années 1950, Frush et Fisher<sup>45</sup> sont les premiers en 1958 à en donner une définition, aussi appelé « espace latéral sombre » (noir), « espace latéral négatif » ou « tunnel sombre », il constitue cet espace dynamique qui apparaît lorsqu'une personne sourit, entre les faces vestibulaires des dents maxillaires et les commissures des lèvres. Pour Frush et Fisher, la taille et la forme du corridor buccal ne présente pas d'influence dans l'esthétique du sourire. Ils suggèrent cependant que la présence du corridor buccal est utile pour donner au sourire un aspect plus réaliste.

---

<sup>40</sup> Johnson et Smith, « Smile Esthetics after Orthodontic Treatment with and without Extraction of Four First Premolars ».

<sup>41</sup> Dunn, Murchison, et Broome, « Esthetics ».

<sup>42</sup> Moore et al., « Buccal Corridors and Smile Esthetics ».

<sup>43</sup> Dunn, Murchison, et Broome, « Esthetics ».

<sup>44</sup> Adam et al., « The Impact of Buccal Corridors on Smile Attractiveness ».

<sup>45</sup> Frush et Fisher, « The Dynesthetic Interpretation of the Dentogenic Concept ».

La littérature montre des résultats controversés concernant l'influence que représente le corridor buccal sur l'esthétique du sourire.

Les résultats des principales études évaluant l'influence de la taille du corridor buccal sur l'attractivité du sourire sont répertoriés dans le tableau suivant (pages suivantes).

Tableau 3 : Tableau récapitulatif des résultats des principales études évaluant l'influence du corridor buccal sur l'aspect esthétique du sourire.

Source: Auteur.

<u>Etude</u>	<u>Nombre de patients inclus</u>	<u>Méthode de variation et de calcul du corridor buccal</u>	<u>Évaluateurs</u>	<u>Conclusion</u>
Husley CM. 1970 <sup>46</sup> ;	<b>40 patients</b> âgé de 15 à 25 ans	Photo frontal de chaque sujet puis modification des limites des photos pour être limité au sourire. Méthode de mesure du corridor buccal : Rapport entre la distance inter-canine et la distance inter-commissurales.	<b>10 femmes</b> <b>10 hommes</b>	<b>La taille du corridor buccal ne constitue pas un facteur influant l'attractivité du sourire.</b>
Moore T et al. 2005 <sup>47</sup> ;	<b>10 patients</b> : 5 femmes et 5 hommes	Modification informatique de la taille du corridor buccal. Utilisation de la distance inter canine par rapport à la distance inter-commissurale.	<b>30 adultes profanes</b>	<b>Les sourires avec les corridors buccaux les plus petits (2%) sont jugés plus attractifs.</b>
Roden-Johnson D, et al. 2005 <sup>48</sup> ;	<b>20 femmes traitées</b>	Modification informatique de la taille du corridor buccal. Utilisation de la distance inter-canine par rapport à la distance inter-commissurale	<b>Trois groupes :</b> - <b>Dentistes</b> - <b>Orthodontistes</b> - <b>Profanes</b>	<b>Pas de différences significatives</b> sur l'influence du corridor buccal sur l'esthétique du sourire entre les différents évaluateurs
Ritter DE, et al. 2006 <sup>49</sup> ;	<b>60 patients :</b> - 30 femmes 30 hommes	Modification informatique de la taille du corridor buccal. Utilisation de la distance inter-canine par rapport à la distance inter-commissurale	<b>Deux orthodontistes.</b> <b>Deux profanes.</b>	<b>Pas de différences significatives</b> sur l'influence du corridor buccal sur l'esthétique du sourire entre les différents évaluateurs.
Parekh SM, et al. 2006 <sup>50</sup> ;	<b>9 sourires</b>	Modification informatique de la taille du corridor buccal. Utilisation de la distance entre les faces distales des dents maxillaires visibles par rapport à la distance inter-commissurale.	<b>Orthodontistes.</b> <b>Profanes.</b>	Les sourires avec les <b>corridors buccaux les plus petits sont considérés plus esthétiques</b> par les orthodontistes et les profanes.

<sup>46</sup> Hulseley, « An Esthetic Evaluation of Lip-Teeth Relationships Present in the Smile ».

<sup>47</sup> Moore et al., « Buccal Corridors and Smile Esthetics ».

<sup>48</sup> Roden-Johnson, Gallerano, et English, « The Effects of Buccal Corridor Spaces and Arch Form on Smile Esthetics ».

<sup>49</sup> Ritter et al., « Esthetic Influence of Negative Space in the Buccal Corridor during Smiling ».

<sup>50</sup> Parekh et al., « Attractiveness of Variations in the Smile Arc and Buccal Corridor Space as Judged by Orthodontists and Laymen ».



<u>Etude</u>	<u>Nombre de patients inclus</u>	<u>Méthode de variation et de calcul du corridor buccal</u>	<u>Evaluateurs</u>	<u>Conclusion</u>
Parekh S, et al. 2007 <sup>51</sup> ;	<b>2 photos de sourires :</b> Celui d'un homme celui d'une femme	Modification informatique de la taille du corridor buccal : 3 situations absent, idéal et excessif Rapport entre la distance des dents visibles au maxillaire par la distance inter-commissurale.	<b>115 profanes</b> <b>131 orthodontistes</b>	Les sourires avec <b>les corridors buccaux excessif sont jugés moins attractifs</b> que ceux avec les <b>corridors buccaux idéal et absent.</b>
Adam et al. 2007 <sup>52</sup> ;	<b>1 sourire d'une femme</b>	Modification informatique de la taille du corridor buccal et du nombre de dents visibles lors du sourire. Taille du corridor buccal : Ratio entre la distance des dents visibles au maxillaire par la distance inter-commissurale.	<b>Orthodontistes et profanes</b>	<b>Sourires avec des petits corridors buccaux plus attractifs</b> que les sourires avec des grands corridors buccaux (p<0,05)
Nascimento et al. 2012 <sup>53</sup> ;	<b>8 photos sélectionnées :</b> 4 photos du visage entier. 4 photos limités au sourire	Modification informatique du corridor buccal sur les photos : 3 situations : étroit : 6%, moyen : 16% et large : 26% Obtention de 24 photos différentes.	<b>60 évaluateurs :</b> - 30 orthodontistes 30 profanes	<b>Les sourires avec les corridors buccaux de taille moyenne sont jugés plus attractifs</b> par les évaluateurs.
Gracco A. 2006 <sup>54</sup> ;	<b>1 photo d'un sourire</b>	Modification informatique du corridor buccal sur la photo : 3 situations : - Petit, Moyen et Evident Taille du corridor buccal: distance entre les faces distales des dents maxillaires visibles et distance inter-commissurales.	<b>646 dentistes</b> (361 hommes et 285 femmes). <b>1275 profanes</b> (413 hommes et 862 femmes).	<b>838 profanes (65,72%) et 481 dentistes (74,46%) jugent le sourire avec les petits (18,46%) corridors buccaux plus plaisant</b> (p.05).

<sup>51</sup> Parekh et al., « The Acceptability of Variations in Smile Arc and Buccal Corridor Space ».

<sup>52</sup> Adam et al., « The Impact of Buccal Corridors on Smile Attractiveness ».

<sup>53</sup> Nascimento et al., « Influence of buccal corridor dimension on smile esthetics ».

<sup>54</sup> Gracco et al., « The Smile Buccal Corridors ».

<u>Etude</u>	<u>Nombre de patients inclus</u>	<u>Méthode de variation et de calcul du corridor buccal</u>	<u>Évaluateurs</u>	<u>Conclusion</u>
Zaib F, 2009 <sup>55</sup> ;	<b>60 photos de sourires différents.</b>	Les photos sont regroupés au sein d'un logiciel informatique mais ne sont pas modifiées. La taille du corridor buccal est calculé comme la différence entre la distance entre les dents maxillaires visibles par la distance inter- commissurales.	<b>30 évaluateurs :</b> - 15 orthodontistes. 15 omnipraticiens.	Les sourires avec <b>les corridors buccaux de petites tailles sont jugés plus attractifs.</b>
Oshagh M. 2010 <sup>56</sup> ;	<b>2 photos de sourire de 2 patients :</b> un homme et une femme	Modification informatique de la taille du corridor buccal : 4 situations : - Etroit : 2% et Large : 28% intermédiaire :2 situations : 22% et 10%	<b>118 évaluateurs :</b> - 34 étudiants en art. - 52 étudiants en dentaire. 32 profanes.	Les sourires avec <b>les corridors buccaux étroits et large sont jugés moins attractifs par les évaluateurs.</b>

<sup>55</sup> Zaib et Hameed, « Effect of Buccal Corriords Width on Smile Esthetics. »

<sup>56</sup> Oshagh, Zarif, et Bahramnia, « Evaluation of the Effect of Buccal Corridor Size on Smile Attractiveness ».

Les différents résultats peuvent être expliqués par plusieurs paramètres :

- La différence de définition du corridor buccal qu'utilisent les auteurs.
- Les différentes méthodes et différents repères utilisés pour déterminer la taille du corridor buccal :
  - Plusieurs auteurs utilisent le rapport de la distance entre les faces distales des canines maxillaires droite et gauche par la distance entre les commissures labiales droite et gauche lors du sourire et ne tiennent pas compte de la visibilité éventuelle de dents en position plus distales par rapport à la canine.
  - D'autres utilisent les lignes commissurales externes et internes définies par Ackerman<sup>57</sup>.
  - Enfin, certains auteurs utilisent le rapport entre : la distance entre les faces distales des dents maxillaires visibles lors du sourire par la distance inter-commissurale lors du sourire.
- Le choix de l'échantillon analysé dans leur étude. Certains auteurs utilisent un même sourire qu'ils modifient pour faire varier la taille du corridor buccal à l'aide d'un logiciel informatique alors que d'autres auteurs comparent différents sourires entre eux. Les sourires n'étant pas similaires, les évaluateurs dans leur choix du sourire le plus attractif peuvent ne pas être uniquement influencés par les tailles variables des corridors buccaux.

L'utilisation de la méthode décrite par Adam et al<sup>58</sup> (prenant comme repère la distance entre les faces distales des dents maxillaires visibles lors du sourire par rapport à la distance inter-commissurale) appliquée au sourire de notre patient nous permet d'objectiver une réduction de la taille des corridors buccaux après la réalisation des facettes sur les prémolaires :

---

<sup>57</sup> Ackerman et Ackerman, « Smile Analysis and Design in the Digital Era ».

<sup>58</sup> Adam et al., « The Impact of Buccal Corridors on Smile Attractiveness ».

- Avant la réalisation des facettes les corridors buccaux occupent 42% du sourire du patient,
- Après réalisation des facettes les corridors buccaux occupent 34% du sourire de notre patient.

La réduction de ce corridor buccal constitue un deuxième facteur pouvant expliquer l'amélioration du score attribué au sourire du patient après la thérapeutique.

Dans notre étude le sourire du patient est modifié par une thérapeutique. Les photos comparées sont celles d'un même sourire pour lesquels la variation de la taille du corridor buccal n'est pas obtenue de manière informatique contrairement à certaines études réalisées pour évaluer l'influence de la taille du corridor buccal sur l'esthétique du sourire.

Les résultats de notre étude montrent que le genre des évaluateurs ne représente pas un facteur statistiquement significatif dans l'amélioration de l'esthétique du sourire. Adam al<sup>59</sup> montrent que le genre ne constitue pas un facteur influant dans l'analyse esthétique du sourire et plus précisément l'impact du corridor buccal sur l'attractivité du sourire n'est pas influencé par le sexe des évaluateurs. Dans leur étude d'Oshagh et al<sup>60</sup> arrivent à la même conclusion.

L'âge des évaluateurs par contre constitue un facteur statistiquement significatif dans l'amélioration du sourire. On observe que pour les évaluateurs jugeant le sourire post traitement plus esthétique la médiane d'âge est de 31 ans, alors que pour les évaluateurs jugeant le sourire post facette moins ou pas plus esthétique la médiane de l'âge est de 57 ans.

Gracco et al<sup>61</sup> dans leur étude montrent que la perception du corridor buccal dans l'attractivité du sourire n'est pas influée par le sexe et l'âge des évaluateurs.

---

<sup>59</sup> Ibid.

<sup>60</sup> Oshagh, Zarif, et Bahramnia, « Evaluation of the Effect of Buccal Corridor Size on Smile Attractiveness ».

<sup>61</sup> Gracco et al., « The Smile Buccal Corridors ».

Adam et al<sup>62</sup> dans leur étude concluent que la perception du corridor buccal dans l'attractivité du sourire n'est pas influée par le sexe et l'âge des évaluateurs. Cette différence concernant l'influence de l'âge peut s'expliquer par le faible nombre d'évaluateurs dans cette étude en comparaison des 60 évaluateurs de notre travail.

Les résultats de notre étude ne montrent pas de différence statistiquement significative dans l'évaluation esthétique du sourire entre les professionnels de l'art dentaire et les profanes. Au sein du groupe des professionnels de l'art dentaire, les évaluations montrent elles aussi l'absence de différences significatives entre enseignants et étudiants de dernière année.

Ces résultats sont confirmés par les études de Gracco et al<sup>63</sup> qui montrent l'absence de différence significative dans l'évaluation esthétique du sourire par des dentistes et des profanes. Dans leur étude, ils montrent aussi qu'au sein du groupe des dentistes il y a une préférence statistiquement significative pour les sourires avec des petits corridors buccaux. Ritter et al ont la même conclusion.

Roden-Johnson et al<sup>64</sup> dans leur étude évaluent l'influence de la taille du corridor buccal sur l'esthétique du sourire. Ils utilisent comme évaluateurs des orthodontistes, des dentistes et des profanes. Les résultats de l'étude ne montrent pas de différences sur l'évaluation de la taille du corridor buccal par les évaluateurs.

La thérapeutique que nous proposons permet donc une amélioration de l'esthétique du sourire et ne nécessite pas d'avoir une formation dentaire pour en objectiver le résultat.

Dans notre étude deux photos du sourire du patient sont successivement comparées par les différents évaluateurs. Il a été choisi de ne montrer aux évaluateurs que les photos du sourire pour éviter des interférences avec d'autres structures faciales tels que le nez ou le menton par exemple.

---

<sup>62</sup> Adam et al., « The Impact of Buccal Corridors on Smile Attractiveness ».

<sup>63</sup> Gracco et al., « The Smile Buccal Corridors ».

<sup>64</sup> Roden-Johnson, Gallerano, et English, « The Effects of Buccal Corridor Spaces and Arch Form on Smile Esthetics ».

Les deux photos des sourires avant et après le collage des facettes doivent être similaires en termes de visibilité des dents, de la position des lèvres pour que la comparaison des photos par les différents évaluateurs puisse être réalisable et que seul la réalisation des facettes constitue un facteur modifiant les deux sourires.

Le choix du sourire pour l'analyse esthétique dans notre étude s'est porté sur le sourire dento-labiale.

Ce choix est issu de la classification d'Aboucaya<sup>65</sup> en 1973 dans laquelle il décrit 4 phases successives (l'attitude, le pré sourire, le sourire dento-labial et le pré rire) dans la formation du sourire.

Lors du sourire dento-labiale les lèvres s'écartent et font apparaître les dents. On lui attribue de nombreuses terminologies comme le « sourire posé », le « sourire retenu ». Van der Geld et al<sup>66</sup> l'ont même qualifié de « sourire social ».

Le sourire dento-labiale est un sourire considéré comme reproductible par le patient. Les deux photos n'étant pas prises au même moment (délai d'assemblage des facettes), il faut que le patient puisse réaliser le même sourire lors de la réalisation de la deuxième photographie.

L'évaluation du sourire s'est effectuée à l'aide d'une échelle visuelle analogique (EVA), plusieurs études ont utilisé des échelles visuelles analogiques afin d'évaluer l'influence de différents paramètres sur l'esthétique du sourire.

Ces échelles se présentent sous différentes formes, certaines avec des valeurs numériques, d'autres sans valeurs numériques.

<sup>65</sup> Aboucaya, « The smile. Classification and criteria, applications in facial esthetics ». <sup>66</sup> Van Der Geld et al., « Tooth Display and Lip Position during Spontaneous and Posed Smiling in Adults ».

<sup>67</sup> Adam et al., « The Impact of Buccal Corridors on Smile Attractiveness ».

L'exemple de l'échelle visuelle analogique dans l'étude de Adam et al<sup>67</sup> qui utilisent une échelle de 100mm de longueur en marquant aux extrémités de cette dernière « less attractive » et « more attractive », les évaluateurs mettant un trait sur l'échelle où ils jugeaient se situer le sourire en terme d'esthétique et dans un second temps la distance par rapport à l'extrémité gauche (le zéro théorique) a été mesurée pour évaluer le score attribué au sourire.

Dans leur étude Nascimento et al<sup>68</sup> utilisent la même méthode avec en plus un marquage du milieu pour donner l'impression d'une moyenne.

Pour notre étude, nous avons choisi d'utiliser une échelle avec des valeurs numériques allant de 0 à 10 (le zéro étant jugé comme le sourire le moins attractif le 10 comme le sourire le plus attractif). Les évaluateurs ne pouvant choisir que des valeurs fixes afin de faciliter leur jugement lors de l'évaluation esthétique du sourire et l'acquisition des données lors de l'analyse statistique.

---

<sup>68</sup> Nascimento et al., « Influence of buccal corridor dimension on smile esthetics ».

## 8 Conclusion :

Le sourire est un indicateur de plaisir et d'amusement. Un sourire attractif aide les gens à se sentir plus confiant et à paraître plus jeune. Il permet aussi d'exprimer et de communiquer des émotions. Il est le résultat de l'interaction de plusieurs composants. Parmi eux, le corridor buccal constitue un élément controversé.

Les facettes représentent aujourd'hui une thérapeutique fiable et maîtrisée permettant d'améliorer l'esthétique du sourire.

Par notre thérapeutique nous avons voulu améliorer l'esthétique du sourire d'un patient par un acte ponctuel tout en préservant le maximum d'organe dentaire. L'objectif étant de réduire la taille des corridors buccaux et d'augmenter la visibilité du nombre de dents lors du sourire.

Aux vues des résultats de notre étude, la réalisation de facettes uniquement sur les prémolaires lorsqu'elles sont palatoversées permet d'améliorer l'esthétique du sourire.

Les facettes restent néanmoins un acte irréversible et il faut garder à l'esprit que des thérapeutiques moins mutilantes -lorsqu'elles sont réalisables- doivent être envisagées pour améliorer l'esthétique du sourire de nos patients.



## 9 Tables des figures :

Figure 1 : Gradient Thérapeutique .....	4
Figure 2 : Photographie du sourire d'un patient post traitement orthodontique.....	5
Figure 3 : Photographie du sourire du patient avant la thérapeutique.....	5
Figure 4 : Photographie de l'empreinte primaire en silicone : deux temps deux viscosités .....	8
Figure 5 (gauche) : Photographie vue vestibulaire du modèle en plâtre avant Wax-Up sur 14 et 24.....	9
Figure 6 (droite) : Photographie vue vestibulaire modèle en plâtre après Wax-Up sur 14 et 24.....	9
Figure 7 (gauche) : Photographie vue occlusale du modèle en plâtre avant Wax-Up sur 14 et 24.....	10
Figure 8 (droite) : Photographie vue occlusale du modèle en plâtre après Wax-Up sur 14 et 24.....	10
Figure 9 : Photographies des clefs en silicone pour réaliser le Mock-Up sur 14 et 24 .....	12
Figure 10 (gauche) : Photographie secteur 1 avant Mock-Up sur 14. ....	13
Figure 11 (droite) : Photographie secteur 2 avant Mock-Up sur 24 .....	13
Figure 12 (gauche) : Photographie secteur 1 après Mock-Up sur 14. ....	13
Figure 13 (droite) : Photographie secteur 2 après Mock-Up sur 24. ....	13
Figure 14 : Photographie vue occlusale avant le Mock-Up sur 14 et 24.....	14
Source : Auteur.....	14
Figure 15 : Photographie vue occlusal après le Mock-Up sur 14 et 24.....	14
Figure 16 : Schéma expliquant l'apport du Mock-Up dans la préparation pour les facettes..	16
Figure 17 : Schéma d'une préparation vestibulaire pour facette .....	17
Figure 18 : Schéma d'une préparation type butt margin pour facette.....	17
Figure 19 : Schéma d'une préparation avec retour palatin pour facette .....	18
Figure 20 : Photographie modèle en plâtre issu de l'empreinte montrant la préparation sur 14.....	19
Figure 21 (gauche) : Photographie de l'occlusion statique et dynamique secteur 1 .....	20
Figure 22 (droite) : Photographie de l'occlusion statique et dynamique secteur 2 .....	20
Figure 23 : Element 3D représentant les deux types de préparation réalisées sur prémolaire : recouvrement partiel (Mp) ou total (Mt) cuspside vestibulaire.....	21
Figure 24 : Division des facettes en différentes zones (1 à 12).....	21
Figure 25 : Distribution du stress (MPa) sur les facettes en fonction des différentes zones. ..	22
Figure 26 : Distribution du stress (MPa) au niveau de l'agent de collage en fonction de la zone et du type de préparation .....	23
Figure 27 : Fraise à butée vestibulaire de préparation pour facettes .....	28
Figure 28 : Photographie de la face vestibulaire de la 14 après préparation au travers du Mock-Up.....	28
Figure 29 (gauche) : Photographie vue occlusale de la facette sur modèle en plâtre .....	30
Figure 30 (droite) : Photographie vestibulaire de la facette sur le modèle issu de l'empreinte. ....	30
Figure 31 (ci-dessous) : Schéma récapitulatif du protocole de collage des facettes sur 14 et 24.....	34
Figure 32 : Photographie de l'empreinte montrant un déchirement du silicone light.....	35
Figures 33 (haut) et 34 (bas) : Photographies de l'empreinte montrant l'enregistrement de la limite cervicale de la préparation pour facette .....	36
Figure 35 : Photographie de la digue mise en place pour le collage de la facette sur 14 .....	37

Figure 36 : Photographie de la digue mise en place pour le collage des facettes sur 24 .....	37
Figure 37 : Photographie montrant la mise en place d'une couronne sur la deuxième prémolaire maxillaire gauche (25) : contact équilibré sur toutes les dents avec des courbes occlusales équilibrées.....	39
Figure 38 : Boite à moustache comparant les scores pré- et post-facettes .....	41
Figure 39 : Boite à moustache (box plot) de l'amélioration du sourire en fonction de l'âge..	42
Figure 40 : Diagramme à barre du degré d'amélioration du sourire .....	43
Figure 41 : Boite à moustache (box plot) du degré d'amélioration du sourire en fonction du sexe.....	44
Figure 42 : Régression linéaire du le degré d'amélioration du sourire en fonction de l'âge...	44
Figure 43 : Boite à moustache (box plot) du degré d'amélioration du sourire entre étudiants et enseignants .....	45
Figure A : Photographie du sourire dento-labial avant réalisation des facettes .....	40
Figure B : Photographie du sourire dento-labial après réalisation des facettes.....	41
Tableau 1 : Tableau récapitulatif des épaisseurs moyennes d'émail en mm sur les dents antérieures .....	24
Tableau 2 : Résultat de l'influence de l'exposition dentinaire sur la longévité des facettes. .	27
Tableau 3 : Tableau récapitulatif des résultats des principales études évaluant l'influence du corridor buccal sur l'aspect esthétique du sourire .....	48

## 10 Bibliographie :

- Aboucaya, W. A. « The smile. Classification and criteria, applications in facial esthetics ». *La nouvelle presse médicale* 2, n° 39 (1973): 2611-16.
- Ackerman, M. B., et J. L. Ackerman. « Smile analysis and design in the digital era ». *Journal of Clinical Orthodontics* 36, n° 4 (2002): 221-36.
- Adam, J.M, P. H. Buschang, J. C. Boley, R. W. Taylor, et T. W. McKinney. « The impact of buccal corridors on smile attractiveness ». *The European Journal of Orthodontics* 29, n° 5 (2007): 530-37. doi:10.1093/ejo/cjm063.
- Akgungor, G., B. Akkayan, et H. Gaucher. « Influence of ceramic thickness and polymerization Mode of a resin luting agent on early bond strength and durability with a lithium disilicate-based ceramic system ». *The Journal of Prosthetic Dentistry* 94, n° 3 (2005): 234-41. doi:10.1016/j.prosdent.2005.04.020.
- Archangelo, C. M., E. P. Rocha, R. B. Anchieta, M. Martin, A. C. Freitas, C. C. Ko, et P. M. Cattaneo. « Influence of buccal cusp reduction when using porcelain laminate veneers in premolars. A Comparative Study Using 3-D Finite Element Analysis ». *Journal of Prosthodontic Research* 55, n° 4 (2011): 221-27. doi:10.1016/j.jpjor.2011.02.005.
- Beier, U. S., I. Kapferer, D. Burtscher, et H. Dumfahrt. « Clinical performance of porcelain laminate veneers for up to 20 Years ». *The International Journal of Prosthodontics* 25, n° 1 (2012): 79-85.
- Brackett, M. G., P. E. Lockwood, R. L. W. Messer, J. B. Lewis, S. Bouillaguet, et J. C. Wataha. « In vitro cytotoxic response to lithium disilicate dental ceramics ». *Dental Materials* 24, n° 4 (2008): 450-56. doi:10.1016/j.dental.2007.06.013.
- Da Costa, D. C., M. Coutinho, A. S. De Sousa, et J. Ennes. « A meta-analysis of the most indicated preparation design for porcelain laminate veneers ». *The Journal of Adhesive Dentistry* 15, n° 3 (2013): 215-20. doi:10.3290/j.jad.a29587.
- Dunn, W. J., D. F. Murchison, et J. C. Broome. « Esthetics: patients' perceptions of dental attractiveness ». *Journal of Prosthodontics* 5, n° 3 (1996): 166-71.
- Ferrari, M., S. Patroni, et P. Balleri. « Measurement of enamel thickness in relation to reduction for etched laminate veneers ». *The International Journal of Periodontics & Restorative Dentistry* 12, n° 5 (1992): 407-13.
- Fradeani, M., M. Redemagni, et M. Corrado. « Porcelain laminate veneers: 6- to 12-year clinical evaluation--a retrospective study ». *The International Journal of Periodontics & Restorative Dentistry* 25, n° 1 (2005): 9-17.
- Frush, J. P., et R. D. Fisher. « The dynesthetic interpretation of the dentogenic concept ». *Journal of Prosthetic Dentistry* 8, n° 4 (1958): 558-81. doi:10.1016/0022-3913(58)90043-X.
- Gracco, A., M. Cozzani, L. D'Elia, M. Manfrini, C. Peverada, et G. Siciliani. « The smile buccal corridors: aesthetic value for dentists and laypersons ». *Progress in Orthodontics* 7, n° 1 (2006): 56-65.
- Gurel, G., N. Sesma, M. A. Calamita, C. Coachman, et S. Morimoto. « Influence of enamel preservation on failure rates of porcelain laminate veneers ». *The International Journal of Periodontics & Restorative Dentistry* 33, n° 1 (2013): 31-39.
- Hulsey, C. M. « An esthetic evaluation of lip-teeth relationships present in the smile ». *American Journal of Orthodontics* 57, n° 2 (1970): 132-44.
- Johnson, D. K., et R. J. Smith. « Smile esthetics after orthodontic treatment with and without extraction of four first premolars ». *American Journal of Orthodontics and Dentofacial Orthopedics* 108, n° 2 (1995): 162-67.

- Kalavacharla, V. K., N. C. Lawson, L. C. Ramp, et J. O. Burgess. « Influence of etching protocol and silane treatment with a universal adhesive on lithium disilicate bond strength ». *Operative Dentistry* 40, n° 4 (août 2015): 372-78. doi:10.2341/14-116- L.
- Lambade, D. P., S. M. Gundawar, et U. M. Radke. « Evaluation of adhesive bonding of lithium disilicate ceramic material with dual cured resin luting agents ». *Journal of Clinical and Diagnostic Research* 9, n° 2 (2015): ZC01-05. doi:10.7860/JCDR/2015/9582.5512.
- Magne, P., et U. C. Belser. « Novel porcelain laminate preparation approach driven by a diagnostic mock-up ». *Journal of Esthetic and Restorative Dentistry* 16, n° 1 (2004): 7-16-18.
- Magne, P., T. H. Kim, D. Cascione, et T. E. Donovan. « Immediate dentin sealing improves bond strength of indirect restorations ». *The Journal of Prosthetic Dentistry* 94, n° 6 (2005): 511-19. doi:10.1016/j.prosdent.2005.10.010.
- Mangani, F., A. Cerutti, A. Putignano, R. Bollero, et L. Madini. « Clinical approach to anterior adhesive restorations using resin composite veneers ». *The European Journal of Esthetic Dentistry* 2, n° 2 (2007): 188-209.
- Messer, R. L. W., P. E. Lockwood, J. C. Wataha, J. B. Lewis, S. Norris, et S. Bouillaguet. « In vitro cytotoxicity of traditional versus contemporary dental ceramics ». *The Journal of Prosthetic Dentistry* 90, n° 5 (2003): 452-58. doi:10.1016/S002239130300533X.
- Moore, T., K. A. Southard, J. S. Casco, F. Qian, et T. E. Southard. « Buccal corridors and smile esthetics ». *American Journal of Orthodontics and Dentofacial Orthopedics* 127, n° 2 (2005): 208-213; quiz 261. doi:10.1016/j.ajodo.2003.11.027.
- Nascimento, D. C., E. R. Santos, A. W. Machado, et M. A. Bittencourt. « Influence of buccal corridor dimension on smile esthetics ». *Dental press journal of orthodontics* 17, n° 5 (2012): 145-50. doi:10.1590/S2176-94512012000500020.
- Oshagh, M., N. H. Zarif, et F. Bahramnia. « Evaluation of the effect of buccal corridor size on smile attractiveness ». *The European Journal of Esthetic Dentistry* 5, n° 4 (2010): 370-80.
- Oztürk, E., et S. Bolay. « Survival of porcelain laminate veneers with different degrees of dentin exposure: 2-Year Clinical Results ». *The Journal of Adhesive Dentistry* 16, n° 5 (2014): 481-89. doi:10.3290/j.jad.a32828.
- Parekh, S., H. W. Fields, F. M. Beck, et S. F. Rosenstiel. « The acceptability of variations in smile arc and buccal corridor space ». *Orthodontics & Craniofacial Research* 10, n° 1 (2007): 15-21. doi:10.1111/j.1601-6343.2007.00378.x.
- Parekh, S. M., H. W. Fields, M. Beck, et S. Rosenstiel. « Attractiveness of variations in the smile arc and buccal corridor space as judged by orthodontists and laymen ». *The Angle Orthodontist* 76, n° 4 (2006): 557-63. doi:10.1043/0003-3219(2006)076[0557:AOVITS]2.0.CO;2.
- Pincus, C. R. « Building mouth personality ». *Journal South California dental association*, 1938.
- Ritter, D. E., L. G. Gandini, A. D. S. Pinto, et A. Locks. « Esthetic influence of negative space in the buccal corridor during smiling ». *The Angle Orthodontist* 76, n° 2 (2006): 198-203. doi:10.1043/0003-3219(2006)076[0198:EIONSI]2.0.CO;2.
- Roden-Johnson, D., R. Gallerano, et J. English. « The effects of buccal corridor spaces and arch form on smile esthetics ». *American Journal of Orthodontics and Dentofacial Orthopedics* 127, n° 3 (2005): 343-50. doi:10.1016/j.ajodo.2004.02.013.
- Samorodnitzky-Naveh, G. R., S. B. Geiger, et L. Levin. « Patients' satisfaction with dental esthetics ». *Journal of the American Dental Association* 138, n° 6 (2007): 805-8.
- Simon, H., et P. Magne. « Clinically based diagnostic wax-up for optimal esthetics: the diagnostic mock-up ». *Journal of the California Dental Association* 36, n° 5 (2008): 355-62.

- Stappert, C. F. J., U. Ozden, T. Gerds, et J. R. Strub. « Longevity and failure load of ceramic veneers with different preparation designs after exposure to masticatory simulation ». *The Journal of Prosthetic Dentistry* 94, n° 2 (2005): 132-39. doi:10.1016/j.prosdent.2005.05.023.
- Sulaiman, T. A., A. J. Delgado, et T. E. Donovan. « Survival rate of lithium disilicate restorations at 4 Years: a retrospective study ». *The Journal of Prosthetic Dentistry* 114, n° 3 (2015): 364-66. doi:10.1016/j.prosdent.2015.04.011.
- Tirlet, G., et Attal, J. P. « Le gradient thérapeutique: un concept médical pour les traitements esthétiques. » *Information dentaire*, 2009, 4142.
- Tjan, A. H., G. D. Miller, et J. G. The. « Some esthetic factors in a smile ». *The Journal of Prosthetic Dentistry* 51, n° 1 (1984): 24-28.
- Vailati, F., G. Vaglio, et U. C. Belser. « Full-mouth minimally invasive adhesive rehabilitation to treat severe dental erosion: A Case Report ». *The Journal of Adhesive Dentistry* 14, n° 1 (2012): 83-92. doi:10.3290/j.jad.a21852.
- Van Der Geld, P., P. Oosterveld, S. J. Berge, et A. M. Kuijpers-Jagtman. « Tooth display and lip position during spontaneous and posed smiling in adults ». *Acta Odontologica Scandinavica* 66, n° 4 (2008): 207-13. doi:10.1080/00016350802060617.
- Zaib, F., et W. U. Hameed. « Effect of buccal corridors width on smile Esthetics. » *Pakistan Orthodontic Journal* 1, n° 1 (2009): 1-5.

Vu, le Directeur de thèse

Vu, le Doyen de la Faculté de Chirurgie Dentaire  
de l'Université Paris Descartes,

Docteur Jonathan SELLEM

Professeur Louis MAMAN

Vu, le Président de l'Université Paris Descartes,  
Professeur Frédéric DARDEL  
Pour le Président et par délégation,

Le Doyen Louis MAMAN

# **La facette sur prémolaire : apport à l'esthétique du sourire**

## **Résumé :**

Au sein de notre société la demande esthétique des patients en terme de qualité du sourire grandit. Un sourire attractif aide les gens à se sentir plus confiant et à paraître plus jeune. Il permet aussi d'exprimer et de communiquer des émotions. Le sourire est le résultat de l'interaction de plusieurs composants, parmi eux le corridor buccal constitue un élément controversé.

Pour répondre à ces demandes esthétiques grandissantes, de nombreuses thérapeutiques se sont développées. Les facettes en céramique représentent l'une d'elles. Leurs indications sont nombreuses, principalement réalisées sur les dents antérieures, les facettes restent peu réalisées sur les prémolaires maxillaires, dans le cadre de ce travail, l'intérêt thérapeutique y est développé.

La réalisation d'un cas clinique illustre et discute des différentes étapes de réalisation de facettes sur les premières prémolaires maxillaires droite (14) et gauche (24) d'un patient. L'apport de cette technique à l'esthétique du sourire est ensuite évalué par la réalisation d'une étude. Pour se faire le résultat esthétique obtenu est analysé par le patient, par des profanes ainsi que par un groupe de dentistes plus ou moins expérimentés. Chaque évaluateur non informé du but de l'étude évalue l'aspect esthétique du sourire du patient au moyen d'une échelle visuelle analogique (EVA) avant et après le traitement par facettes. Les résultats obtenus sont ensuite discutés aux vues d'une recherche de la littérature scientifique utilisant comme mot clef : « sourire, esthétique, corridor buccal et prémolaire »

## **Discipline :**

Dentisterie esthétique

## **Mots clefs Mesh et Rameau :**

Facettes dentaires -- utilisation -- Dissertations universitaires ; Prémolaire -- Dissertations universitaires ; Préparation préprothétique de dent – Dissertations universitaires ; Odontostomatologie esthétique -- Thèses et écrits académiques

Université Paris Descartes  
Faculté de Chirurgie dentaire  
1, rue Maurice Arnoux  
92120 Montrouge