



**HAL**  
open science

## Utilisation clinique de la localisation placentaire isotopique

Claude Racinet

► **To cite this version:**

Claude Racinet. Utilisation clinique de la localisation placentaire isotopique. Médecine humaine et pathologie. 1966. dumas-01493170

**HAL Id: dumas-01493170**

**<https://dumas.ccsd.cnrs.fr/dumas-01493170>**

Submitted on 21 Mar 2017

**HAL** is a multi-disciplinary open access archive for the deposit and dissemination of scientific research documents, whether they are published or not. The documents may come from teaching and research institutions in France or abroad, or from public or private research centers.

L'archive ouverte pluridisciplinaire **HAL**, est destinée au dépôt et à la diffusion de documents scientifiques de niveau recherche, publiés ou non, émanant des établissements d'enseignement et de recherche français ou étrangers, des laboratoires publics ou privés.



## AVERTISSEMENT

Ce document est le fruit d'un long travail approuvé par le jury de soutenance et mis à disposition de l'ensemble de la communauté universitaire élargie.

Il n'a pas été réévalué depuis la date de soutenance.

Il est soumis à la propriété intellectuelle de l'auteur. Ceci implique une obligation de citation et de référencement lors de l'utilisation de ce document.

D'autre part, toute contrefaçon, plagiat, reproduction illicite encourt une poursuite pénale.

Contact au SID de Grenoble :  
[bump-theses@univ-grenoble-alpes.fr](mailto:bump-theses@univ-grenoble-alpes.fr)

## LIENS

Code de la Propriété Intellectuelle. articles L 122. 4  
Code de la Propriété Intellectuelle. articles L 335.2- L 335.10

<http://www.cfcopies.com/juridique/droit-auteur>

<http://www.culture.gouv.fr/culture/infos-pratiques/droits/protection.htm>

**FACULTÉ MIXTE DE MÉDECINE  
ET DE PHARMACIE DE GRENOBLE**

Année 1966

N° d'Ordre : 12

**UTILISATION CLINIQUE DE LA  
LOCALISATION PLACENTAIRE ISOTOPIQUE**

---

**THÈSE**

présentée

à la Faculté Mixte de Médecine et de Pharmacie de Grenoble

pour obtenir

le grade de Docteur en Médecine

par

**Claude RACINET**

Interne des Hôpitaux

*[Données à caractère personnel]*



Soutenue le 27 Juin 1966 devant la Commission d'Examen

MM. REBOUD Président  
RINALDI  
LATREILLE  
GEINDRE

**FACULTÉ MIXTE DE MÉDECINE  
ET DE PHARMACIE DE GRENOBLE**

---

Année 1966

N° d'Ordre : 12

**UTILISATION CLINIQUE DE LA  
LOCALISATION PLACENTAIRE ISOTOPIQUE**

---

**THÈSE**

présentée

à la Faculté Mixte de Médecine et de Pharmacie de Grenoble

pour obtenir

le grade de Docteur en Médecine


par

**Claude RACINET**

Interne des Hôpitaux

*[Données à caractère personnel]*

---



Soutenue le 27 Juin 1966 devant la Commission d'Examen

MM. REBOUD Président  
RINALDI  
LATREILLE  
GEINDRE

PERSONNEL DE LA FACULTE

DOYEN : M. J. ROGET

ASSESEUR : M. G. CARRAZ

Professeurs HONORAIRES

M. L. MARTIN, Melle E. BARRIER, M. L. ABONNENC, M. L. BETHOUX.

PROFESSEURS

MM. G. ARNAUD	Clinique des Maladies Infectieuses
J. BARRIE	Clinique Chirurgicale
J.L. BONNET	Clinique d'Ophtalmologie
A. BOUCHERLE	Chimie et Toxicologie
J. CABANAC	Pathologie Chirurgicale
G. CABANEL	Hydrologie et Climatologie
F. CALAS	Anatomie
G. CARRAZ	Histoire Naturelle
G. CAU	Médecine Légale et du Travail
A. COEUR	Pharmacie Chimique et Chimie Analytique
R. CONTAMIN	Clinique Gynécologique
Mme A. DEBELMAS	Pharmacie Galénique et Matière Médicale
MM. P. DUGOIS	Clinique Dermatologie et Syphiligraphie
R. FAU	Clinique Neuro-Psychiatrique
B. JOYEUX	Anatomie Pathologique
J. LACHARME	Biologie Végétale
J. LEDRU	Clinique Médicale B
H. LEMARCHANDS	Physiologie
Y. MAZARE	Pathologie Médicale
C. MOURIQUAND	Histologie
F. PIAGET	Clinique Oto-Rhino-Laryngologique
P. REBOUD	Clinique Obstétricale
R. RINALDI	Physique Médicale
J. ROGET	Clinique de Pédiatrie et Puériculture
R. SEIGNEURIN	Microbiologie et Hygiène
P. VIGNAIS	Biochimie Médicale

Professeurs à Titre Personnel

MM. H. BEZES . Chirurgie Générale  
G. FABIANI Bactériologie

Maîtres de Conférences Agrégés

et Agrégés

MM. A. BEAUDOING Pédiatrie  
Mme M. BONNET Ophtalmologie  
MM. J. BONNET-EYMARD Médecine Générale  
Y. BOUCHET Anatomie  
R. CHARACHON O.R.L.  
R. CHATEAU Neuro-Psychiatrie  
P. COUDERC Anatomie Pathologique  
P. FLANDRIN Médecine Générale  
J.P. GAUTRAY Gynécologie & Obstétrique  
M. GAVEND Pharmacologie  
M. GEINDRE Electroradiologie  
J. GROULADE Biochimie Médicale  
D. HOLLARD Hématologie  
R. HUGONOT Hygiène  
J. JAUDEL Electroradiologie  
R. LATREILLE Chirurgie Générale  
P. MARTIN-NOEL Médecine Générale  
J.M. MULLER Thérapeutique  
L. PERRIN Pathologie Expérimentale  
J. de ROUGEMONT Neurochirurgie  
M. REVOL Urologie  
J.Ch. REYMOND Chirurgie Générale  
R. SARRAZIN Anatomie et Chirurgie Générale  
L. SIROT Chirurgie Générale  
P. STIEGLITZ Anesthésiologie  
M. TANCHE Physiologie  
A. VERAÏN Physique  
Mme A. VERAÏN Pharmacie Galénique

Examineurs de la Thèse

MM. M. REBOUD Président  
R. RINALDI  
R. LATREILLE  
M. GEINDRE

A MES PARENTS

A MA FEMME et à HELENE

A MES FRERES

A MES BEAUX-PARENTS

qu'ils voient dans ce travail le témoignage de mon affection et de ma reconnaissance.

A MON BEAU-FRERE MICHEL

A MES BEAU-FRERE et BELLE-SOEUR JEAN et MIREILLE

A TOUS LES MIENS

A NOTRE PRESIDENT DE THESE

Monsieur le Professeur REBOUD

Professeur de Clinique Obstétricale

Il est à l'origine de notre orientation en Gynécologie-Obstétrique.

Trois années passées dans son Service, comme Interne ou Moniteur, nous ont permis d'apprécier sa légendaire virtuosité pour la "voie basse".

Par sa clarté d'esprit, son bon sens clinique et sa leçon quotidienne au contact des malades, il nous a guidé avec patience dans nos débuts.

Nous le remercions de l'honneur qu'il nous a fait en nous confiant ce travail; que celui-ci soit le témoignage de notre profond respect et de notre fidèle attachement.



A N O S J U G E S

Monsieur le Professeur R. RINALDI

Monsieur le Docteur R. LATREILLE  
Maître de Conférences Agrégé

Monsieur le Docteur M. GEINDRE  
Maître de Conférences Agrégé

Hommages respectueux.

A Monsieur le Professeur R. CONTAMIN

Professeur de Clinique Chirurgicale Gynécologique

Il nous a initié à la Chirurgie Gynécologique. Pendant nos trois semestres d'Interne dans son Service, nous avons pu apprécier la richesse de son enseignement et de son expérience.

L'étendue de sa culture et la qualité de son humour nous ont toujours séduit. Nous lui sommes reconnaissant de l'honneur qu'il nous fait en nous accueillant comme Assistant dans son Service, et le prions de trouver ici le témoignage de notre respectueux attachement.

A NOS MAITRES DANS LES HOPITAUX

E X T E R N A T

Monsieur le Professeur CALAS

Monsieur le Docteur GAUTIER

Monsieur le Professeur ARNAUD

Monsieur le Docteur DOUILLET

Monsieur le Docteur REVOL, Maître de Conférences Agrégé

Monsieur le Professeur CONTAMIN

Monsieur le Professeur GRANDMAISON

Monsieur le Professeur MAZARE

I N T E R N A T

Monsieur le Professeur GRANDMAISON

Monsieur le Professeur REBOUD

Monsieur le Professeur CONTAMIN

Monsieur le Professeur CALAS

Monsieur le Docteur BOUCHET, Maître de Conférences Agrégé

Monsieur le Docteur GAUTIER

Monsieur le Docteur GAUTRAY, Maître de Conférences Agrégé

Monsieur le Docteur DOUILLET

Monsieur le Docteur REVOL, Maître de Conférences Agrégé

A MES CAMARADES DE L'INTERNAT de GRENOBLE

Je dédie ce travail.

## I N T R O D U C T I O N

"Si les progrès des sciences médicales ont profondément modifié le destin de nombreuses disciplines, il est agréable de reconnaître que peu d'entre elles ont subi une évolution comparable à celle de l'Obstétrique....."

(H. PIGEAUD)

La localisation de l'aire d'insertion placentaire offre un intérêt certain en pathologie obstétricale.

S'il est la plupart du temps indifférent à l'obstétricien de situer avec exactitude la zone utérine où se trouve inséré le placenta, il existe par contre certaines circonstances où cette détermination est très utile, voire indispensable.

Or les procédés classiques, tant cliniques que radiologiques, connaissent des limites et des imperfections.

L'utilisation récente des radio-isotopes en médecine a trouvé dans ce domaine un nouveau champ d'exploration. La localisation placentaire est ainsi une des dernières nées de ces méthodes isotopiques et doit supplanter progressivement les méthodes radiologiques, certainement plus dangereuses et moins efficaces.

La localisation placentaire isotopique est à vrai dire une méthode déjà confirmée, utilisée largement depuis plusieurs années par les auteurs Anglo-saxons.

Depuis septembre 1965, nous utilisons ce procédé à la Clinique Obstétricale, et nous avons réuni 15 observations. Les localisations sont effectuées par le Service des Isotopes radio-actifs (Professeur R. RINALDI), où notre ami le Docteur CARRAT consacre son activité à l'amélioration technique de la méthode.

Dans une première partie, nous effectuerons une étude des différentes méthodes de localisation placentaire qui ont été successivement utilisées.

Dans la deuxième partie, nous envisagerons les risques obstétricaux des radiations ionisantes et montrerons, à ce point de vue, la supériorité de la localisation isotopique sur la localisation radiologique.

Dans la troisième partie, nous envisagerons la technique de la localisation placentaire isotopique en nous limitant aux deux corps qui ont été exclusivement utilisés dans nos observations : la sérum albumine marquée à l'iode 131 et le chrome 51

Dans la quatrième partie, nous présenterons nos observations, avec les commentaires qu'elles suscitent quant à l'efficacité de la méthode.

Enfin, dans une cinquième partie, nous envisagerons les indications cliniques de la méthode.

## LES METHODES DE LOCALISATION PLACENTAIRE

### 1.- LOCALISATION CLINIQUE

En préambule, rappelons que la détermination clinique de l'insertion placentaire n'est possible avec certitude que dans les cas de placenta praevia central, qu'il s'agisse d'une variété "recouvrante totale" ou "recouvrante partielle", et à la condition expresse que le canal cervical soit suffisamment déhiscent pour permettre au doigt explorateur d'atteindre son orifice interne. Ceci limite en pratique cette détermination clinique aux cas vus en début de travail.

En dehors de ces conditions, toute tentative d'exploration endo-utérine est formellement prohibée, car elle peut éventuellement entraîner une hémorragie cataclysmique.

Il est également possible, en dehors du toucher endo-utérin, de soupçonner une insertion basse sur des signes indirects, mais qui ne permettent pas d'obtenir une certitude absolue.

Force est donc de recourir à des méthodes para-cliniques et c'est ainsi que tout naturellement ont été employées des techniques radiologiques.

## 11.- LOCALISATION RADIOLOGIQUE

La localisation radiologique du placenta a été tentée par des procédés multiples, que nous pouvons classer schématiquement en deux groupes :

- la placentographie indirecte :
  - . par amniographie
  - . par cystographie
  - . par introduction d'une substance opaque dans la circulation sanguine.
- la placentographie directe.

### A/- La placentographie indirecte

#### 1°)- Amniographie :

L'injection d'un liquide opaque dans le sac amniotique a été préconisée par MENEES, MILLER et HOLLY en 1930 (61).

Les produits utilisés ont été très nombreux et leur énumération en serait fastidieuse.

Rappelons que les promoteurs de la méthode utilisaient comme substance opacifiante des iodures de sodium, de potassium, puis de strontium en solution à 50 %.

ERHARDT se servit du Thorostrat (25).

UTZUCKI et HASHIDZUME employèrent le "Molljodol", dont ils ne divulgèrent pas la composition, qui paraît se combiner au vernix caseosa. Les résultats assez spectaculaires de ces derniers auteurs paraissent dûs

surtout à la soustraction importante de liquide amniotique (1 ou 2 litres) dans le cas d'hydramnios radiographié.

GUGGISBERG préconise le lipiodol pour les mêmes raisons d'affinité au vernix caseosa et aux téguments du foetus.

Actuellement, on utilise de préférence, en raison de leur toxicité moindre, des produits usuels dont on se sert en urographie : Ténébryl, Urosélectan, Perabrodil, Diodrast.

PORTES et GRANJON injectaient 50 ml de Ténébryl B après soustraction d'une quantité égale de liquide amniotique (71).

La technique de l'amniographie est simple et consiste à injecter à l'aide d'une aiguille longue et fine (type ponction lombaire) au point d'élection de la ponction amniotique situé au-dessous de l'ombilic sur la ligne médiane.

Les inconvénients sont ceux de la ponction amniotique. Le reproche majeur que l'on peut formuler est que le renseignement cherché, en l'occurrence la localisation placentaire, n'est obtenu qu'après la ponction amniotique, et que celle-ci est donc relativement aveugle, exposant toujours à une blessure d'un vaisseau placentaire. Cette méthode apparaît donc comme un non-sens, puisque le plus souvent la localisation placentaire est souhaitée au préalable pour permettre une ponction amniotique non dangereuse et dont nous verrons ultérieurement les indications.

A cette objection de principe, s'ajoute le risque de déclenchement du travail. PORTES et GRANJON ont montré que ce dernier était déterminé non par la ponction, mais par la distension amniotique. Ils injectèrent intentionnellement le liquide opaque dans la cavité amniotique, dans le muscle utérin, enfin dans le foetus mort, et conclurent que seule la distension de l'amnios entraîne secondairement le travail. Ils en tirèrent



d'ailleurs une méthode de déclenchement artificiel du travail.

Enfin, il paraît certain que le liquide injecté a une influence irritative en provoquant des mouvements foetaux.

L'amniographie permet la localisation placentaire après clichés de face et de profil qui montrent son ombre ovale ou en croissant, se détachant sur les contours de la cavité ovulaire. Dans certains placenta praevia, la méthode peut être complétée par une cystographie permettant d'objectiver ainsi rigoureusement la distance séparant la vessie de l'amnios. Cette cystographie est d'ailleurs spontanément réalisée en cours d'examen à la suite de l'évacuation du produit opaque par les voies urinaires maternelles.

L'amniographie constitue, en réalité, une méthode d'investigation assez vaste, dont les indications et les résultats s'étendent au-delà de la seule localisation placentaire. Nous verrons, en particulier, que l'indication la plus moderne de cette technique est représentée par la transfusion foetale in utero.

En définitive, elle n'a jamais été réellement utilisée dans le but de localiser le placenta.

## 2°)- Cystographie :

La méthode a pour but de traduire radiologiquement l'épaisseur du "matelas" placentaire interposé entre la présentation foetale et la vessie, celle-ci étant rendue visible en l'injectant soit avec de l'air, soit avec des substances opaques.

Le principe de la méthode est le suivant : l'espace intervésico-crânien est normalement de 2 cm environ, représentant, en coupe, les téguements du crâne foetal, le cul-de-sac péritonéal et l'épaisseur des parois

utérine et vésicale. Lorsque l'espace précipité dépasse 2 cm pour en atteindre 4 ou 5, il y a présomption de placenta praevia sous réserve des éléments de diagnostic différentiel que nous étudierons ultérieurement.

L'aérocystographie est réalisée le plus souvent par injection de 100 ml d'air. Les résultats paraissent sensiblement superposables à ceux obtenus après injection d'une substance opaque; toutefois certains auteurs donnent leur préférence à l'aérocystographie pour les deux raisons suivantes :

- elle n'obscurcit pas l'espace entre vessie et crâne foetal,
- elle permettrait une meilleure application du fond vésical sur le segment inférieur de l'utérus.

La cystographie, après injection de liquide opaque, est la méthode la plus utilisée, dont les promoteurs furent UDE et URNER en 1934 (83, 84). Depuis cette date, de nombreux travaux ont été publiés, n'apportant que des modifications de détail.

Sa technique est la suivante : après lavement évacuateur préalable et cathétérisme de la vessie, on injecte 40 ml de liquide opaque, des quantités inférieures ou supérieures pouvant entraîner des erreurs d'interprétation (avec plus de 80 ml on obtient des chevauchements des ombres céphaliques et vésicale). Comme dans la précédente méthode, les radiographies sont exécutées en décubitus, sous les incidences obliques et de profil. Certains auteurs (COURTOIS) y adjoignent la compression abdominale comme pour une urographie.

Dans ces conditions, les clichés présentent les aspects suivants:

- normalement, l'arc de la paroi vésicale postérieure coiffe, en le suivant assez étroitement, le contour de la tête foetale, en laissant un intervalle d'environ 1 cm. Cet intervalle est généralement régulier.

- en cas de placenta praevia central, l'intervalle peut atteindre 5 à 6 cm en gardant un aspect symétrique.

- si l'on a affaire à une implantation marginale basse, le cliché montre un diastasis asymétrique, la distance étant plus grande du côté de l'insertion placentaire.

Il faut convenir que la méthode n'est pas exempte de critiques. Dans les présentations autres que céphaliques, l'intervalle entre une présentation mal adaptée et la vessie n'a évidemment qu'une valeur très relative. Cette méthode est de même imprécise lorsque existe une tumeur pelvienne, ou en cas d'excès de liquide, et d'une façon générale, lorsqu'il y a une gêne à l'accommodation foetale; la stagnation de caillots sanguins dans le segment inférieur peut également simuler un "matelas" placentaire.

En outre, même dans les présentations céphaliques, elle ne donne aucun résultat de valeur lorsque le placenta est marginal, postérieur, ou latéral. On comprend, en effet, que dans ces cas, le placenta, tout en restant praevia, ne s'insinue plus entre la vessie et le crâne foetal. L'insufflation rectale d'air proposée dans ces cas par SNOW et ROSENTOHN en 1939 n'a pas recueilli la faveur des radiologues et des obstétriciens de notre pays (76).

Il n'en demeure pas moins que cette méthode, tout comme l'amniographie, n'est guère utilisée actuellement; personnellement, nous ne l'avons jamais employée.

### 3°)- Placentographie par introduction d'une substance opaque dans la circulation sanguine.

Les premières tentatives d'opacification sélective du placenta se fondent sur sa nature réticulo-endothéliale. Elles ont été tentées successivement à l'aide d'injections de Thorotrast et de Iodsol.

Expérimentalement, certains auteurs obtinrent ainsi des placentographies démonstratives malheureusement suivies d'avortement. Ce risque a

jusqu'à présent empêché l'application de la méthode chez la femme.

Plus intéressantes sont les méthodes d'angiographie.

L'aortographie/<sup>a été</sup>décrite par KUNLIN et MAYER (44). L'opacification de l'aorte et de ses branches met en évidence le système vasculaire placentaire et permet, de ce fait, sa localisation.

Nous ne nous étendrons pas sur la technique de l'aortographie maintenant classique. Toutefois, certaines précautions adjuvantes peuvent être prises : les bracelets de caoutchouc compresseurs placés au niveau des cuisses seront suffisamment gonflés pour retarder l'arrivée de la circulation dans les membres inférieurs, ce qui permettra d'obtenir ainsi une meilleure injection de la circulation pelvienne.

On se souviendra également que, le sujet étant en procubitus, le globe utérin est plaqué contre la face postérieure de l'abdomen, ce qui peut exposer à une ponction de l'oeuf lors de la mise en place de l'aiguille, cet incident étant d'ailleurs pratiquement sans inconvénient.

Les premiers clichés pris au cours de l'injection de la diodone montrent des petits bouquets vasculaires disséminés au niveau de l'aire placentaire, que l'on peut localiser ainsi avec une certitude absolue.

Les clichés pris immédiatement après l'injection dans les quelques secondes qui suivent, montrent que les images aortographiques habituelles ont disparu. Par contre, on note de petites taches nodulaires en mie de pain, au niveau de l'aire placentaire; ces taches, qui ont remplacé les bouquets vasculaires, traduisent l'opacification des sinus veineux maternels.

Malgré ses données objectives et sa fidélité, cette méthode est malgré tout demeurée de réalisation exceptionnelle en obstétrique, en rai-

son de sa technique particulière et de ses inconvénients.

L'artériographie fémorale rétrograde proposée par les auteurs suédois BORELL, FERNSTROM et Coll. en 1952 (10, 11) et utilisée en France par MAYER et CHALUT en 1953 (55) permet d'obtenir de très belles images de la zone d'insertion placentaire. Mais elle présente les inconvénients de toutes les artériographies : nécessité d'une ponction artérielle et de l'introduction d'un cathéter dans l'artère fémorale; possibilité d'une hypertension artérielle subite ainsi que de réactions d'allergie créées par la substance iodée. A vrai dire, comme l'avait fait remarquer A. COURNAND, les accidents mortels fort rares relevés dans la littérature mondiale après artériographie iodée ne sont apparus que chez des sujets en état d'insuffisance fonctionnelle cardio-respiratoire grave.

Toutefois, les inconvénients de cette méthode expliquent qu'elle ait été abandonnée en France par les auteurs mêmes qui l'avaient pratiquée.

Elle reste à l'honneur dans certains pays tels que les Etats-Unis, où BERNSTINE présente 21 cas en série continue en 1960 (5), SOLISH en collige vingt en 1961 (77), BENSON publie récemment (3) et la Suède avec BORRELL qui présente 160 cas en 1963 (11).

La placentographie par injection intra-veineuse rapide de substance opaque a été réalisée par EZES et Coll. en 1955 (27, 28). Elle nécessite la dénudation d'une veine au pli du coude. On peut se contenter de la prise d'un seul cliché entre la 9<sup>e</sup> et la 15<sup>e</sup> seconde de l'injection. Malgré sa relative simplicité cette méthode n'est pas passée dans la pratique courante surtout du fait de l'inconstance de la netteté graphique des résultats.

B/- La placentographie directe : (2, 31, 32, 33, 34, 49)

La simple radiographie de l'utérus sans préparation était encore considérée, il y a quelques années, comme incapable de permettre la mise en évidence de l'ombre placentaire.

Pourtant, dès 1934, SNOW et POWELL (76) avaient localisé le placenta sur de nombreux clichés et prétendu que, s'il avait préalablement échappé à l'examen, c'est que sa recherche avait été négligée, ce qui était exact.

Cette méthode, à l'opposé des autres méthodes de placentographie indirecte, a l'avantage d'être simple. Sa technique se limite à la prise d'un ou de deux clichés, l'un de face en procubitus, l'autre de profil en station verticale. Le perfectionnement constant des techniques radiologiques (courants de haut voltage, films ultra sensibles, protection par filtre double en aluminium et cuivre) et surtout l'application à la placentographie du tirage logétronique, introduit en France par M. MAYER et Coll. en 1958 (57) permettent de réduire considérablement l'absorption de radiations ionisantes par le fœtus.

Dans ces conditions, les contours de l'ovoïde utérin apparaissent assez nettement et les localisations placentaires antérieure et postérieure, des plus fréquentes, sont décelées sous forme d'image en croissant caractéristique.

Quoi qu'il en soit, le reproche capital à faire à la méthode directe c'est qu'elle ne permet pas de mettre en évidence les insertions placentaires basses et, par conséquent, le placenta praevia, du fait de la superposition des ailes iliaques. Le diagnostic topographique résulte alors d'une appréciation négative dont la valeur est discutable. Quant à l'indication radiologique fournie par le déplacement de la présentation par rapport aux repères classiques, elle encourt les mêmes critiques que celles de la cystographie : le déplacement d'un pôle foetal n'a aucune valeur dans

les présentations autres que céphaliques; sa valeur est très diminuée quand la grossesse n'est pas à terme ou dans les cas d'excès de liquide amniotique.

Cette méthode donne 75 à 90 % de localisation placentaire exacte entre les mains de nombreux auteurs étrangers. C'est elle que nous utilisons en raison de sa simplicité avant de nous adresser à la localisation isotopique.

### III.- LOCALISATION ISOTOPIQUE

Au cours de ces dernières années, les progrès dans les applications cliniques des radio-isotopes ont permis d'utiliser ceux-ci dans le but de la localisation placentaire.

BROWNE et VEAL en 1950 (13) ont les premiers employé le sodium radioactif (Na 24), mais celui-ci n'a pas acquis droit de cité.

Aussi WEINBERG et Coll. ont ils en 1957 (88, 89, 90) substitué au Na 24 l'albumine sérique humaine marquée par l'iode radioactif 131 (R.I.S.A. 131) et d'autres chercheurs ont par la suite amélioré la méthode.

HIBBARD en 1962 utilise la sérum albumine marquée par l'iode radioactif 132 (39, 40, 41).

Depuis 1963, PAUL et Coll. utilisent le chrome radioactif 51 (67) que MAYER introduisit en France la même année. Il en fit une étude préliminaire, en rapportant 8 observations (59).

Pour notre part, nous avons employé successivement le R.I.S.A. 131 et le chrome 51.

#### A/- Principe de la méthode :

il est simple, fondé sur l'importance du volume sanguin et du débit circulatoire dans l'aire placentaire. Le volume de la chambre intervilleuse peut être évalué chez la femme de 175 à 250 ml et le débit sanguin maternel en fin de grossesse a été estimé de 500 à 750 ml par minute au niveau de l'aire placentaire par ASSALI et Coll. (1).

Si l'on injecte une substance radioactive dans la circulation maternelle, la radioactivité sera dans l'aire placentaire très supérieure



à celle des territoires voisins. Il suffit alors de promener un détecteur de radioactivité sur la paroi abdominale et de marquer sur les téguments les zones à forte radio-activité pour obtenir sur la peau un dessin de l'aire placentaire. Cependant, si le principe est simple, il faut choisir un isotope et un détecteur, et mettre en oeuvre tout cet appareillage.

B/- Choix de l'isotope :

celui-ci doit être le plus inoffensif et le plus pratique, et doit répondre à un certain nombre de conditions bien déterminées.

1°) Conditions d'utilisation :

D'une façon générale, ce sont celles des radio-isotopes utilisés comme traceurs, avec en plus quelques restrictions tenant compte de la présence du fœtus. Le radio-isotope idéal doit répondre aux conditions suivantes :

a)- il ne doit pas émettre trop de rayons bêta, car leur parcours est très limité, de l'ordre de quelques millimètres, et ils libèrent toute leur énergie dans les tissus voisins; ils risquent donc d'être nocifs pour le fœtus, si l'isotope choisi traverse le placenta.

b)- il doit émettre des rayons gamma, qui ont un parcours plus long et conviennent mieux à la détection in vivo. Cette émission, tout en étant suffisante pour la détection ne doit pas être trop forte pour ne pas trop irradier le fœtus.

c)- il ne doit pas diffuser trop rapidement dans l'organisme maternel, ni s'excréter trop vite; ceci afin de pouvoir effectuer les comptages sans précipitation et les répéter si cela paraît nécessaire.

d)- sa période physique ne doit pas, pour les mêmes raisons, être trop courte, mais elle ne doit pas non plus être trop longue pour ne pas soumettre le fœtus à une irradiation trop prolongée, au cas où l'accouchement ne se produirait pas rapidement après l'injection intra-veineuse de l'isotope.

e)- pour éviter une contamination foetale, la substance marquée ne doit pas franchir la barrière placentaire en quantité importante, ni pénétrer dans le liquide amniotique.

f)- il ne doit pas présenter une affinité particulière et dangereuse pour un organe foetal, au cas où il traverserait le placenta.

g)- enfin, pour des raisons d'ordre pratique, il est avantageux d'utiliser un isotope dont la préparation et la combinaison sont simples et peu onéreuses.

2°) Les différents radio-isotopes utilisés :

Pour toutes ces raisons, le plus grand nombre des isotopes couramment employés pour les différentes recherches expérimentales doit être éliminé d'emblée.

La substance marquée idéale serait celle qui se fixerait sélectivement sur le placenta, sans présenter de danger pour la mère ou le fœtus. En fait, on en est toujours actuellement à la recherche d'une telle substance; le choix est donc réduit et se fait entre les quatre produits déjà utilisés :

- le sodium Na 24
- l'iode I 131
- l'iode I 132
- le chrome Cr 51.

a) - le sodium Na 24 :

Ce fut le premier radio-isotope utilisé en vue de la localisation placentaire par BROWNE et VEALL en 1950 (13); ces auteurs décrivirent en détail la technique de son emploi en 1954; WEINBERG et Coll. reprirent ces études en 1956 et 1957 (88, 89). Malgré la brièveté de sa période (15 heures), cet élément présente un certain nombre de désavantages qui en limitent l'emploi.

- sa diffusion hors de la circulation maternelle et son excrétion rénale rapide obligent l'opérateur à effectuer les comptages immédiatement après l'injection intra-veineuse, à un instant où la distribution du Na 24 dans la masse sanguine n'est pas encore homogène, et à les terminer très rapidement ce qui expose même des équipes bien entraînées à des erreurs par incidents techniques.

- il émet un rayonnement bêta (1,39 Mev) et un rayonnement gamma (1,37 Mev) relativement importants. Les radiations frappant le fœtus sont approximativement évaluées au 1/8 de celles qu'il reçoit lors d'une placentographie par rayons X.

- enfin son passage transplacentaire est très rapide et se fait dans une proportion considérable.

Tous ces inconvénients ont contribué à l'abandon actuel de ce traceur.

b) - l'iode I 131 :

WEINBERG et Coll. en 1958 (90), puis tous les autres auteurs qui expérimentèrent depuis, employèrent l'iode sous forme d'albumine sérique humaine marquée à l'iode radio-actif 131 ou R.I.S.A. (nom commercial de la "Radio-Iodinated Serum Albumin").

Les principaux avantages de ce composé sont les suivants :

- il émet un rayonnement moindre que celui du Na 24 (rayonnement bêta de 0,61 Mev ; rayonnement gamma de 0,36 Mev).

- il diffuse peu en dehors du système vasculaire maternel.

- sa période physique de 8 jours n'oblige pas à un emploi immédiat et à des comptages précipités.

Le gros reproche que l'on pourrait faire à l'emploi de ce corps est le risque sérieux d'une fixation spécifique sur les thyroïdes mater-

nelle et surtout foetale, dont il faut souligner l'avidité dès la 14<sup>e</sup> semaine de la grossesse (HODGES et Coll. 1955) (42). L'existence de ce danger est démontrée par les observations de lésions thyroïdiennes foetales, heureusement rares, survenues après traitement par I 131 chez des femmes enceintes, que ce traitement ait été nécessaire (HAMILL et Coll. 1961) (36) ou que la grossesse ait été méconnue (VALENSI, 1958) (85).

Certes, contrairement à l'iode libre qui passe la barrière placentaire avec facilité et rapidité, l'iode fixé sur l'albumine sérique humaine ne traverse pas, théoriquement, le placenta. Seule semble-t-il une faible part de l'iode métabolisé et hydrolysé chaque jour peut effectuer cette traversée et dès lors venir se fixer sur la thyroïde foetale. Mais, par ailleurs, CANDIANI a étudié la perméabilité amniotique aux protéines marquées à l'iode radio-actif 131 et a montré que ces protéines étaient retrouvées dans le liquide amniotique six heures après leur injection par voie intra-veineuse chez la mère; en contre parti, la radio albumine injectée dans la cavité ovulaire apparaît à la 12<sup>e</sup> heure, dans la circulation maternelle.

MANTALENAKIS (50, 51, 52) a procédé dans dix cas à des mesures de la radio-activité du sang du cordon ombilical, immédiatement après l'accouchement et a trouvé que les pulsations du sang du cordon étaient de l'ordre de 1 - 4 % de celles du sang de la mère mesurées dans les mêmes conditions.

Pour prévenir le risque thyroïdien, il est habituel de "bloquer" la thyroïde foetale par l'administration à la mère de solution de Lugol avant et après la localisation isotopique, tant que persiste une certaine radio-activité. Il n'en reste pas moins que si la solution de Lugol n'a pas été administrée à la femme, pour une raison accidentelle quelconque, on décèle toujours une radio-activité intense au niveau de la thyroïde du nouveau-né (DE REZENDE et Coll. 1959) (23).

c) - L'iode I 132 :

HIBBARD en 1961 (39, 40, 41) et plus récemment BOSSART et DELALOYE (21) ont tenté de contourner ce risque en utilisant l'albumine sérique humaine marquée par l'iode 132, dont la période n'est que de 2,33 heures.

En fait, la brièveté de cette période limite pratiquement son utilisation, car il faut que cet isotope soit injecté rapidement après sa préparation.

d) - Le chrome Cr 51 :

Pour toutes les restrictions invoquées, on a cherché un nouveau radio-isotope, dont l'emploi prête peu à discussion. C'est ainsi que PAUL et GARHES en 1963 (67) se sont orientés vers l'utilisation des globules rouges marqués au chrome 51, déjà utilisés couramment par les hématologistes en vue de l'étude de la survie des globules rouges, de la détermination de la masse sanguine et du diagnostic des hémorragies oculaires. En France, cette méthode a été introduite la même année par MAYER et Coll. qui publient en 1964 une importante étude préliminaire (59).

Les raisons de ce choix ont été dictées par les considérations suivantes :

- il n'émet pas de rayons bêta, mais des rayons gamma de faible énergie (0,325 Mev) : le fœtus n'est pas irradié.

- le chrome hexavalent pénètre la membrane du globule rouge et se fixe sur l'hémoglobine. La liaison est relativement stable, car son élution in vivo (passage des hématies dans le plasma) est de 1 % par jour.

- sa période est de 27,8 jours : les comptages peuvent donc être faits sans précipitation et répétés au besoin.

- compte tenu de l'élution, la disparition du Cr 51 correspond à la vitesse de disparition des hématies maternelles (la durée de vie nor-

male des hématies est de 120 jours).

- le chrome libéré chaque jour par élution et par destruction des hématies est rapidement éliminé par les reins et n'est plus apte à marquer un nouveau globule car il a changé de valence : il est donc éliminé après avoir rempli son rôle.

- il ne traverse pas, en principe tout au moins, la barrière placentaire, puisque fixé sur les globules rouges; le fœtus n'est donc pas contaminé (mais on connaît depuis peu des passages d'hématies de la circulation maternelle à la circulation foetale).

- enfin, la technique de marquage des globules rouges est assez simple et le Cr 51 peu onéreux.

Toutes ces raisons militent actuellement en faveur de l'emploi des hématies marquées par le Cr 51, en attendant la découverte du radioisotope idéal ou la mise en jeu d'autres méthodes de localisation placentaire, telle que la thermographie, méthode parfaitement inoffensive, mais dont l'utilisation pratique n'est pas encore nettement codifiée.

	Période	Rayonnement bêta en Mev.	Rayonnement gamma en Mev.	Passage placentaire
Na 24	15 heures	1,39	1,37	très important
I 131	8,04 jours	0,61	0,36	minime
I 132	2,33 heures	0,61	0,36	minime
Cr 51	27,8 jours	0	0,325	presque nul

TABLEAU I  
 CARACTERISTIQUES DES RADIO-ISOTOPES UTILISES POUR LA LOCALISATION PLACENTAIRE.

## RETENTISSEMENT FOETAL DE LA LOCALISATION

### PLACENTAIRE ISOTOPIQUE

Les radiations ionisantes, qu'il s'agisse des rayons X ou des rayonnements émis par les radio-isotopes, comportent un certain nombre de risques obstétricaux. Néanmoins, il apparaît que l'emploi des radio-isotopes est beaucoup moins nocif à cet égard que celui des rayons X.

#### A/- RISQUES OBSTETRIKAUX DES RADIATIONS IONISANTES (66, 68)

Trois ordres de faits sont à l'origine de légitimes inquiétudes quant au danger éventuel de certaines radiations :

a) Il est établi depuis longtemps que les radiations à doses thérapeutiques chez une femme en début de grossesse sont susceptibles de déterminer des malformations foetales. Nous ne nous étendrons pas plus longtemps sur ce risque que nous pouvons éliminer dans l'étude qui nous occupe; en effet, les radiations que l'on utilise dans la localisation placentaire ne sont jamais très importantes et surtout ne sont mises en jeu que dans le dernier trimestre de la grossesse, donc en dehors de la période d'embryogénèse.

b) Plus récemment a été mis en évidence le risque d'apparition après la naissance d'une maladie néoplasique chez l'enfant irradié in utero par des doses diagnostiques.

A. STEWART et ses Collaborateurs ont effectué en Angleterre une enquête d'une certaine étendue; d'après eux, la fréquence des leucémies observées chez les enfants dont la mère a subi pendant la gestation une

irradiation abdominale dans un but diagnostique serait presque le double de la fréquence des leucémies dans une série témoin. La fréquence des cancers de différents organes serait aussi à peu près voisine du double de la fréquence de la série témoin.

Mais il faut reconnaître que l'enquête faite par la méthode inverse qui consiste à partir des mères irradiées pour analyser ultérieurement ce qui se passe dans leur descendance ne donne pas les mêmes résultats (48).

Sur ce point nous restons donc dans le doute.

c) Les effets génétiques des radiations commencent à être connus chez l'animal. Il a été observé après irradiation une augmentation du nombre des mutations, c'est-à-dire de l'apparition dans la descendance de caractères nouveaux héréditairement transmissibles. Il semble que la fréquence de ces mutations soit en rapport direct avec la quantité totale de rayonnement reçu par les organes génitaux. La qualité du rayonnement n'interviendrait pas, non plus que sa répartition dans le temps.

Chez l'homme, l'appréciation de la fréquence des mutations dans une population donnée est extrêmement difficile. L'observation devrait notamment porter sur plusieurs générations. Les enquêtes actuelles sur les enfants des sujets irradiés (radiologistes en particulier) n'ont pas pu montrer d'anomalies très significatives.

Tous ces faits engagent à une extrême prudence dans l'emploi des radiations ionisantes chez la femme enceinte et notre tendance à vouloir préciser nos diagnostics doit être réfrénée ou différée si aucun geste thérapeutique n'en doit découler avant la fin de la grossesse.

#### B/- RETENTISSEMENT FOETAL DE LA LOCALISATION PLACENTAIRE ISOTOPIQUE

L'appréciation des risques foetaux engendrés par l'emploi des



radio-isotopes doit tenir compte de deux faits : la contamination et l'irradiation.

1°)- Contamination foetale

Celle-ci peut se faire par passage transplacentaire du radio-isotope ou par filtration transamniotique, ou encore par le colostrum et le lait après la naissance.

En ce qui concerne la localisation placentaire par I 131, nous avons déjà signalé que MANTALENAKIS a procédé à des mesures de la radio-activité du sang du cordon ombilical après l'accouchement et que celle-ci était de l'ordre de 1 à 4 % de celle du sang maternel mesurée dans les mêmes conditions.

POCHIN (69) a également démontré que I 131 est partiellement éliminé par le lait et s'excrète dans les suites de couches à raison de 2 à 22 % de la dose administrée.

Une étude très complète de la contamination foetale, après localisation placentaire par Cr 51, a été réalisée par le Centre de Saint-Antoine à Paris (59) et nous ne pouvons mieux faire que de rapporter leurs conclusions.

Des comptages systématiques ont été réalisés respectivement

- sur les nouveau-nés
- sur le sang du cordon
- sur le liquide amniotique, recueilli par ponction de la poche des eaux
- sur le liquide de perfusion du placenta
- enfin sur le colostrum.

Ils n'ont jamais détecté de radio-activité anormale et ont donc montré que le foetus n'était pas contaminé.

Ces conclusions ont été confirmées par PAUL et GAHRES (67) qui, sur 49 échantillons de sang du cordon dans des cas de localisation placentaire au Cr 51, n'ont trouvé qu'une seule fois une radio-activité légèrement supérieure au mouvement propre.

2°)- Irradiation foetale

Elle varie considérablement en fonction du radio-isotope considéré.

- L'administration de 50 microcuries de Na 24 entraîne une irradiation foetale et maternelle de 100 millirads.

- L'administration de 3 microcuries de RISA 131 à une gestante pesant 60 kg et mesurant 1,60 m. peut être calculée à l'aide des formules dues à QUIMBY et Coll. (72) et ne dépasse pas 8,7 millirads. Quant au fœtus, il reçoit 4,2 millirads sous saturation des thyroïdes au moyen de la solution de Lugol; à cette irradiation, on doit ajouter celle de l'isotope excrété par le lait, mais qui néanmoins ne dépasse pas le dixième de la quantité initiale selon MANTALENAKIS (53).

- L'administration de 50 microcuries de RISA 132 entraîne une irradiation maternelle de 10 millirads et une irradiation foetale de 5 millirads, sans qu'il soit nécessaire de donner du Lugol, en raison de la faible irradiation du corps thyroïde (41).

- L'administration de 100 microcuries de Cr 51 entraîne une irradiation maternelle de 60 millirads et une irradiation foetale de 10 millirads.

Il suffit de comparer ces doses à celles entraînées par les différentes techniques radiologiques (6, 7, 66) pour comprendre l'avantage de la méthode isotopique.

En effet l'irradiation foetale est en moyenne :

- pour une placentographie avec tirage logélectronique de 250 à 400 millirads
- pour une placentographie avec rayons mous de 1000 millirads
- pour une radiopelvimétrie de 1000 à 3000 millirads, selon la technique employée.

Cette faible nocivité, en l'absence de connaissances plus précises sur l'avenir du foetus irradié, est le premier avantage que l'on peut reconnaître à la localisation isotopique sur la localisation radiologique.

## TECHNIQUE DE LA LOCALISATION PLACENTAIRE ISOTOPIQUE

Nous ne voulons pas dans ce chapitre faire une étude critique de la technique de la localisation placentaire isotopique, notre travail visant avant tout à faire état des avantages de la méthode et de ses indications cliniques. Les aspects purement techniques seront développés dans la thèse du Docteur S. CARRAT (Grenoble, Juillet 1966).

Néanmoins, il convient d'exposer un minimum de données indispensables à la mise en oeuvre de la méthode.

La technique présente quelques variantes selon le radio-isotope utilisé: iode I 131 ou chrome Cr 51.

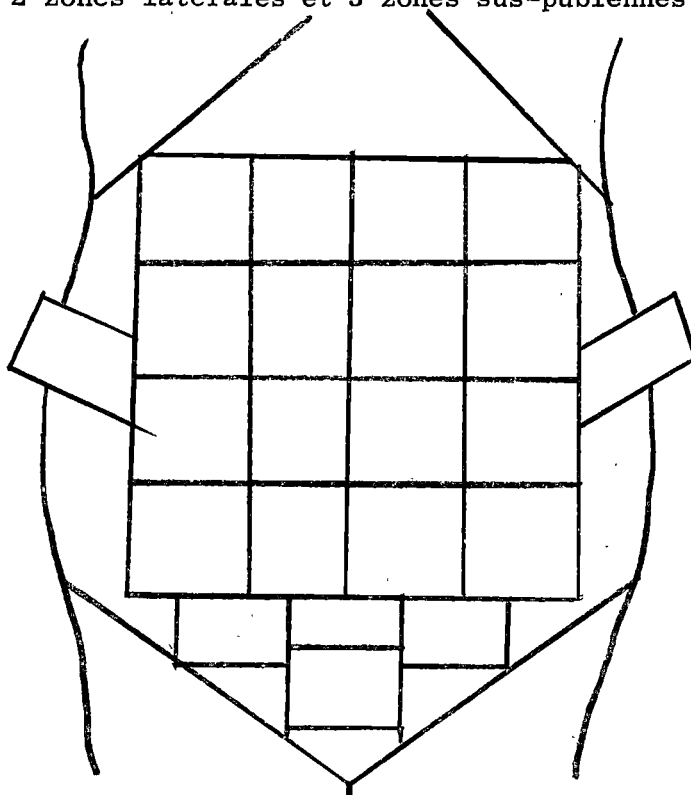
### A/- LOCALISATION PLACENTAIRE par RISA 131

Etant donné les risques encourus par la thyroïde foetale, il est indispensable de faire absorber par la mère, au préalable, de petites quantités de produit iodé. On utilise le plus souvent la solution de Lugol à raison de dix gouttes, 3 fois par jour, pendant les 48 heures qui précèdent la localisation et pendant la semaine qui la suit. On étend ainsi la protection à une durée supérieure à la période physique du radio-isotope.

On procède à l'injection intra-veineuse d'environ 5 microcuries de RISA 131 et on attend plusieurs minutes avant de commencer le comptage, de façon à ce que la répartition du radio-isotope soit bien homogène dans toute la masse sanguine circulante. Ceci est vérifié par des comptages répétés au niveau de l'aire précordiale, qui donnent alors des chiffres stables, semblables à plusieurs reprises.

Pendant ce temps, on trace au crayon dermatographique des lignes droites délimitant un certain nombre de zones sur la paroi abdominale de la gestante, en regard de l'utérus gravide. Le tracé de ces zones n'est pas fixé de façon définitive, mais doit être établi en fonction de la hauteur utérine, de l'antéversion et de la forme de l'utérus. De même ces zones n'ont pas une surface constante, mais il est évident que plus elles seront petites, meilleure sera l'exploration; l'idéal serait d'utiliser un système d'exploration moins discontinu que celui du comptage champ par champ, tel qu'une exploration linéaire suivant plusieurs axes de l'abdomen (MAGNIN P. et LAHNECHE B.) (47).

Habituellement, nous dessinons 16 zones antérieures et antéro-latérales, 2 zones latérales et 3 zones sus-pubiennes.



Ceci permet d'obtenir une représentation suffisante de la localisation placentaire. Signalons cependant que certains auteurs ajoutent actuellement des champs postérieurs dans la région lombo-sacrée et des champs périnéaux (19).

L'appareil utilisé est un spectro-scintillomètre, qui comprend essentiellement un détecteur qui reçoit les rayonnements, et un compteur qui donne leur quantité. Le détecteur, ou sonde, est constitué d'un récepteur en cristal placé au fond d'un tube de plomb, de sorte que seul l'espace cylindrique prolongeant les parois du plomb est exploré.

Il faut savoir aussi que l'intensité du rayonnement reçu par le récepteur est inversement proportionnelle au carré de la distance le séparant de la source radio-active. Ainsi, chaque fois que la distance source-cristal est multipliée par deux, l'intensité du rayonnement reçu est divisée par 4.

On procède ensuite au "balayage" à l'aide de la sonde, secteur par secteur, en l'appliquant perpendiculairement au centre de chaque zone, en contact direct avec la peau, et en enregistrant le nombre de coups par minute dans chaque secteur. L'aire placentaire peut ainsi être dessinée par comparaison des valeurs du comptage dans les différents secteurs.

#### B/- LOCALISATION PLACENTAIRE par Cr 51

Si l'utilisation de ce radio-isotope dispense évidemment de l'administration de solution de Lugol, par contre elle nécessite un temps supplémentaire de marquage des globules rouges maternels qui allonge l'examen d'environ une heure.

La technique de marquage est simple. On prélève 20 ml du sang de la patiente à explorer, qui est mis en incubation avec 30 microcuries de chromate de soude radio-actif.

Après 45 minutes de contact, on procède à un lavage qui élimine le Cr 51 non fixé (environ 20 %). La suspension globulaire est dispersée dans une solution de ClNa à 9 ‰ et réinjectée à la mère. Le reste de la technique est tout à fait semblable à ce que nous avons exposé plus haut.

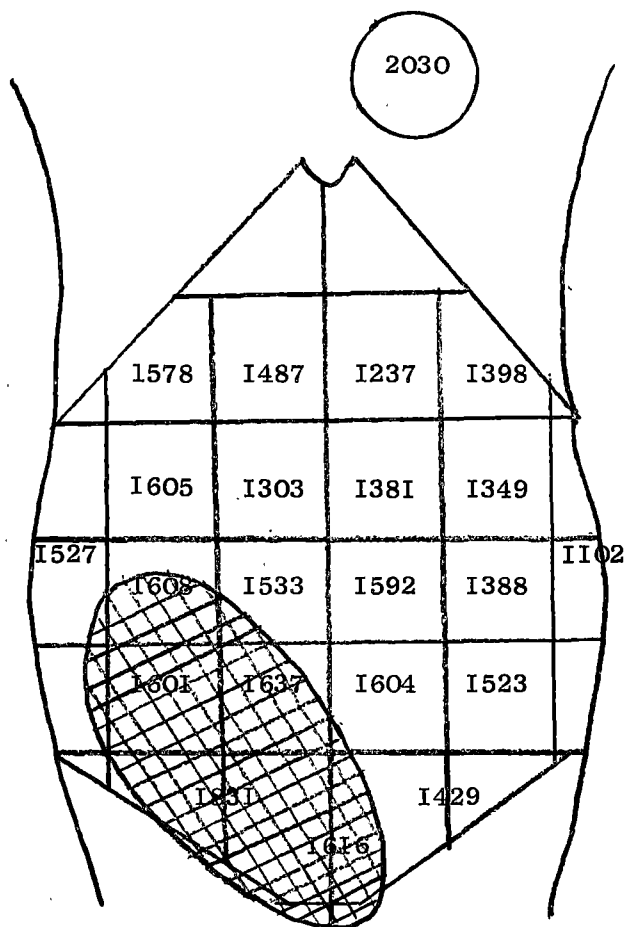
## ETUDE DES OBSERVATIONS

Depuis septembre 1965, nous avons, en collaboration avec le Service des Isotopes radio-actifs, commencé à utiliser la localisation placentaire isotopique; quinze observations ont été réunies en 8 mois, période pendant laquelle ont été effectués 1619 accouchements. La fréquence d'utilisation de la méthode est donc de l'ordre de 1 cas pour 108 accouchements. En fait il faut tenir compte du fait que la Clinique Obstétricale admet une proportion importante de parturientes qui n'ont jamais été examinées au préalable dans le Service, et dont il est probable qu'un certain nombre auraient subi une localisation placentaire pour les raisons que nous indiquerons ultérieurement. Il faut également souligner que nous avons été extrêmement prudent dans les indications de la méthode et que nous avons rigoureusement sélectionné celles-ci; compte-tenu des résultats favorables obtenus, nous aurions tendance actuellement à élargir celles-ci.

Dans une première partie nous reproduisons un résumé de nos quinze observations avec, pour chacune d'elle, le schéma de la localisation placentaire isotopique.

Dans une deuxième partie, nous discuterons les résultats de la méthode à la faveur des données de nos observations et des travaux publiés jusqu'à ce jour.

OBSERVATION N° 1 (1958/65)



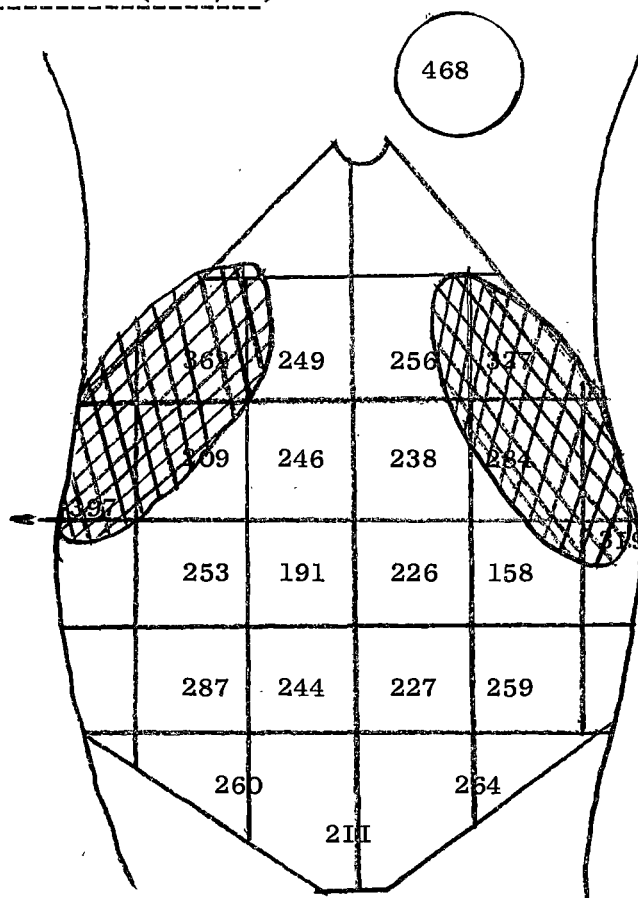
Illegste de 28 ans, hospitalisée le 20 septembre 1965 pour suspicion de placenta praevia. Cette femme présentait en effet une grossesse de 7. 1/2 mois, compliquée d'hémorragie génitale indolore, avec une présentation céphalique très haute et déviée.

La localisation placentaire par RISA 131 montre en effet un placenta bas inséré, mais non central.

L'accouchement spontané survient le 21 octobre 1965; les hémorragies cèdent à l'ouverture de l'oeuf, et la délivrance artificielle confirme l'insertion basse latérale droite.



OBSERVATION N° 2 (1874/65)

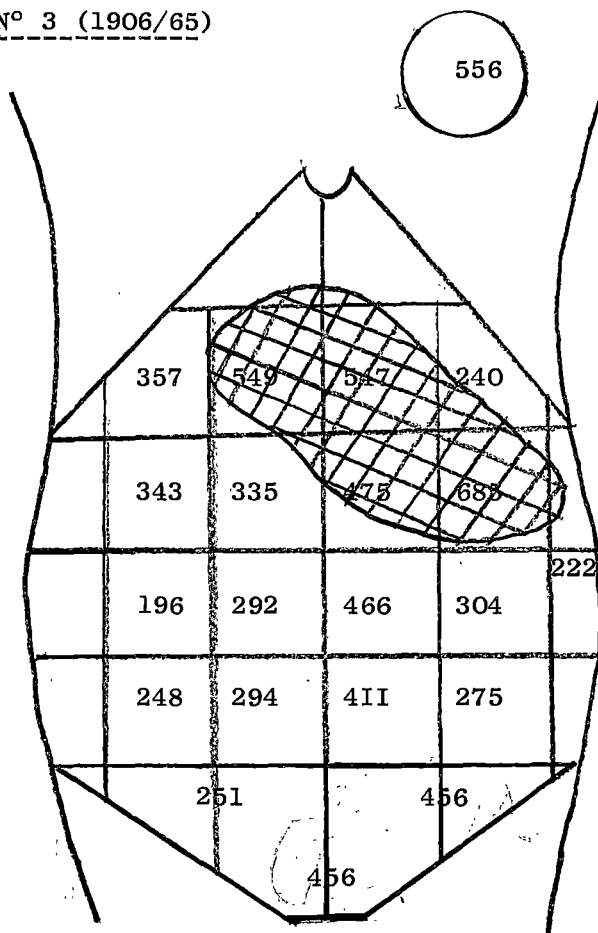


IIgeste hospitalisée le 7 octobre 1965 pour suspicion de placenta praevia : métrorragies et sensation clinique de placenta marginal postérieur.

La localisation placentaire par RISA 131 permet d'éliminer une insertion basse de façon certaine, mais ne permet pas de localiser le placenta avec assez de certitude. Les comptages élevés au niveau des régions des cornes utérines font penser qu'il est inséré au niveau de la face postérieure, ce qui confirme d'ailleurs l'impression clinique.

L'accouchement spontané survient le 8 octobre : les hémorragies ne se renouvellent pas. Malheureusement, il n'a pas été possible de pratiquer la délivrance artificielle; cependant, la délivrance spontanée se fait selon le mode de BAUDELLOCQUE et le point de rupture des membranes se trouve à plus de 10 cm du rebord placentaire, ce qui confirme l'insertion fundique du placenta.

OBSERVATION N° 3 (1906/65)

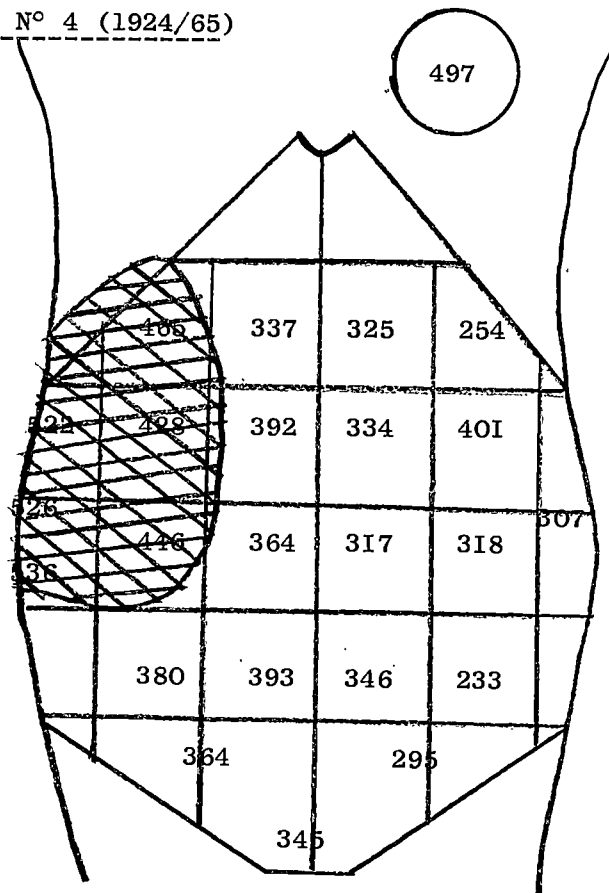


Illegeste de 22 ans, hospitalisée le 7 octobre 1965 pour terme dépassé (accouchement prévu le 29 septembre). Indication d'amniocentèse qui se fait sans incident et montre un liquide amniotique clair, non méconial.

La localisation placentaire préalable par RISA 131 permet de conclure à un placenta inséré au niveau du fond utérin sur la partie latérale gauche.

La délivrance spontanée se fait selon le mode de BAUDELOCQUE.

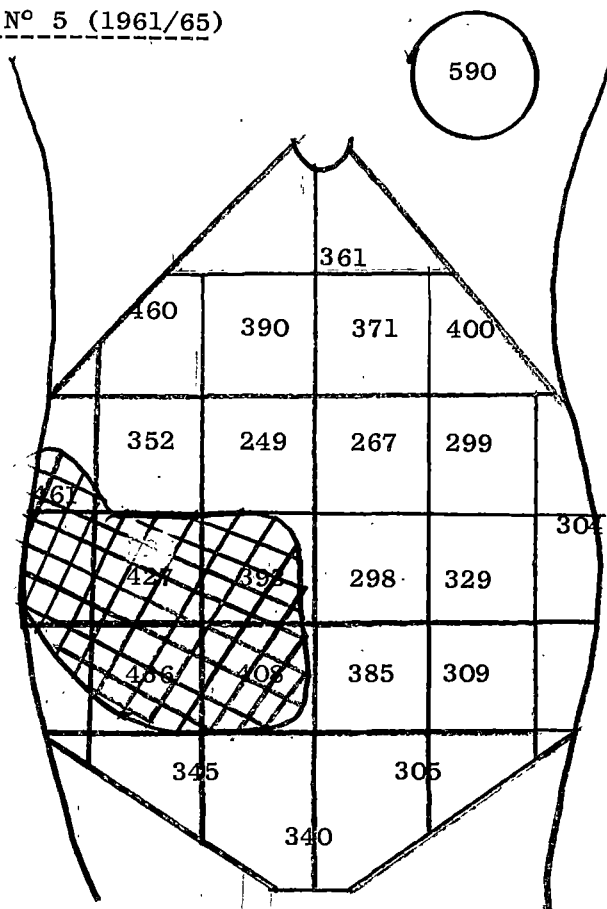
OBSERVATION N° 4 (1924/65)



Illegste de 22 ans, hospitalisée le 12 octobre 1965 pour terme dépassé (accouchement prévu le 24 septembre). Indication d'amniocentèse (ponction blanche).

La localisation placentaire par RISA 131 montre de façon très nette un comptage important au niveau du bord latéral droit, ce qui est confirmé par la délivrance artificielle.

OBSERVATION N° 5 (1961/65)



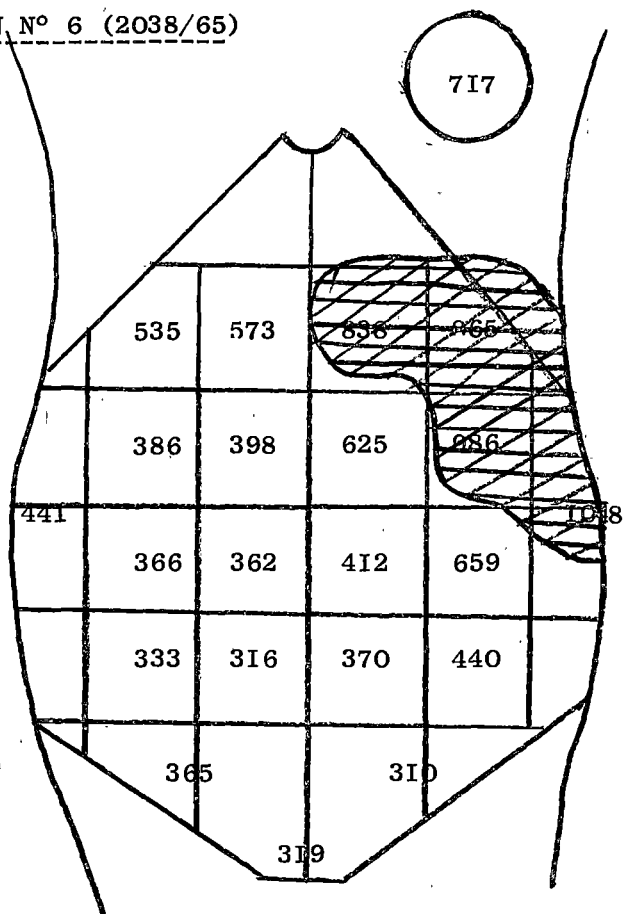
IIIgeste de 25 ans, hospitalisée le 9 octobre 1965 pour suspicion de placenta praevia marginal (hémorragies à 7 mois de grossesse avec présentation céphalique mobile et procubitus).

La localisation placentaire par RISA 131 permet de confirmer l'impression clinique avec comptage important au niveau de la région utérine latérale droite dans la partie inférieure.

L'accouchement se produit spontanément le 21 octobre.

La délivrance spontanée se fait selon le mode de DUNCAN (à noter insertion vélamenteuse du cordon).

OBSERVATION N° 6 (2038/65)



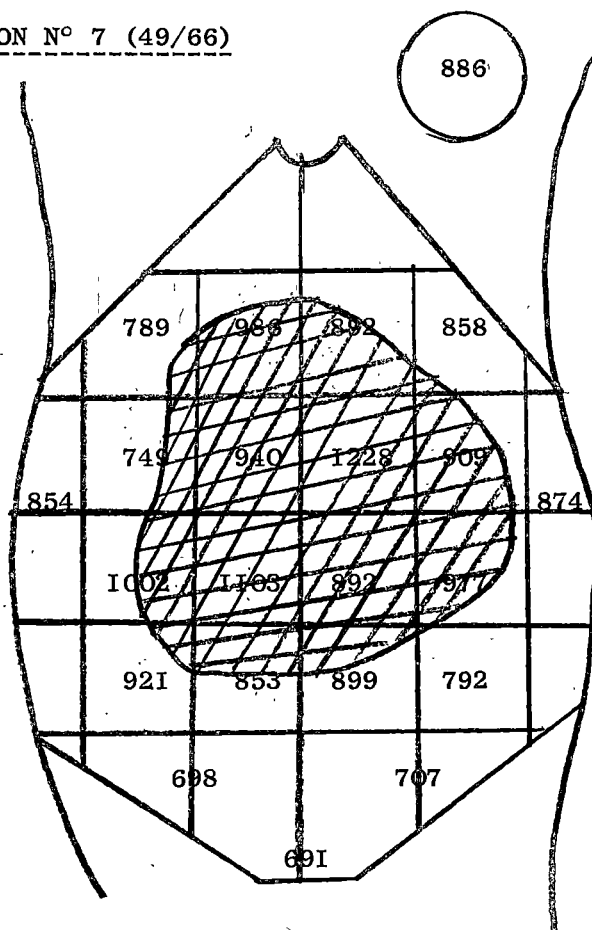
Vgeste de 24 ans, hospitalisée le 25 octobre 1965 pour hémorragie génitale indolore et abondante.

La localisation placentaire par RISA 131 montre une insertion placentaire supéro-latérale gauche.

L'évolution clinique est confirmative; il n'y a pas de récidence de l'hémorragie.

L'accouchement spontané survient à 7 mois; la délivrance spontanée se fait selon le mode de BAUDELLOCQUE; à noter l'existence d'une zone hémorragique au niveau du rebord placentaire qui traduit vraisemblablement une rupture du sinus marginal.

OBSERVATION N° 7 (49/66)



Igeste de 19 ans, hospitalisée le 12 novembre 1965, à 7 1/2 mois de grossesse, pour hémorragies génitales.

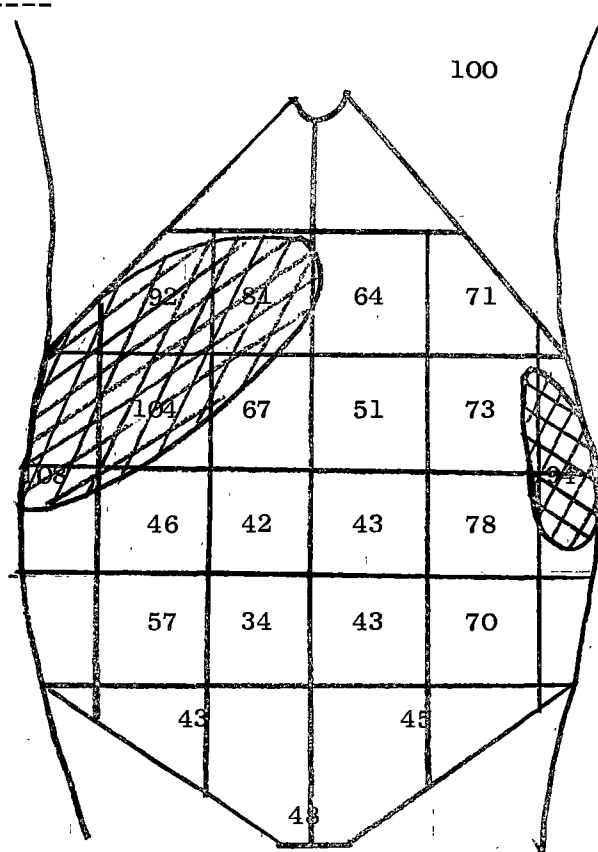
La localisation placentaire par RISA 131 permet d'éliminer formellement un placenta praevia, mais n'est pas très explicite sur l'insertion réelle du placenta : on peut cependant penser que le placenta est inséré sur la face antérieure.

Les hémorragies ayant cessé, la malade est renvoyée et revient accoucher spontanément le 9 janvier 1966.

La délivrance artificielle montre un placenta antérieur, débordant légèrement sur le bord latéral droit.



OBSERVATION N° 9



IIIgeste de 29 ans, hospitalisée le 10 décembre 1965 pour terme dépassé. Indication d'amniocentèse (ponction blanche).

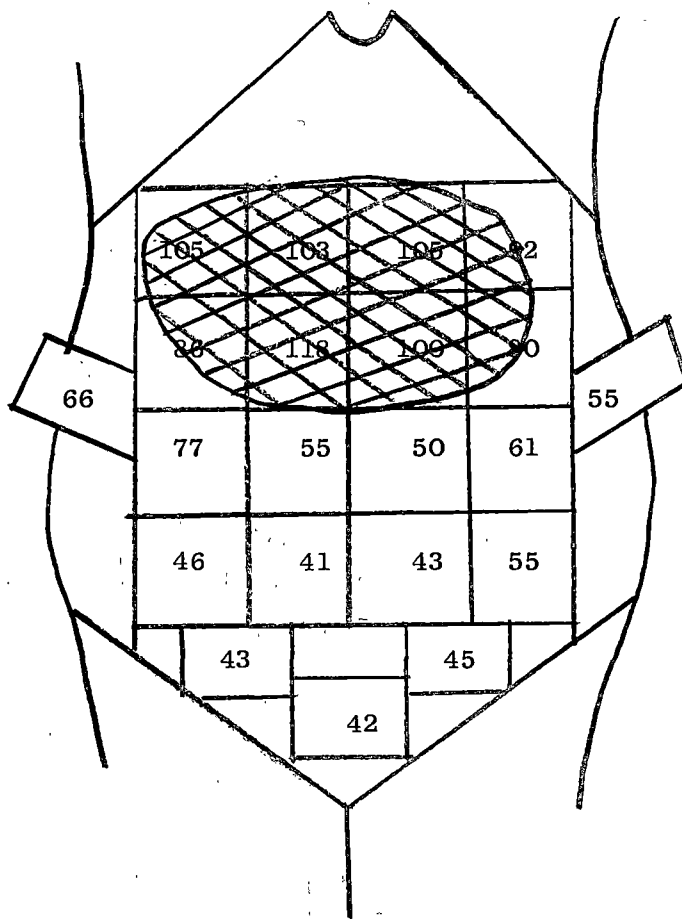
La localisation placentaire par RISA 131 permet, en raison des comptages latéro-postérieurs élevés, de penser que le placenta est postérieur, débordant sur la face antéro-supérieure droite.

Le contrôle n'a pu être effectué, la malade n'ayant pas accouché dans le Service.



OBSERVATION N° 10 (122/66)

100



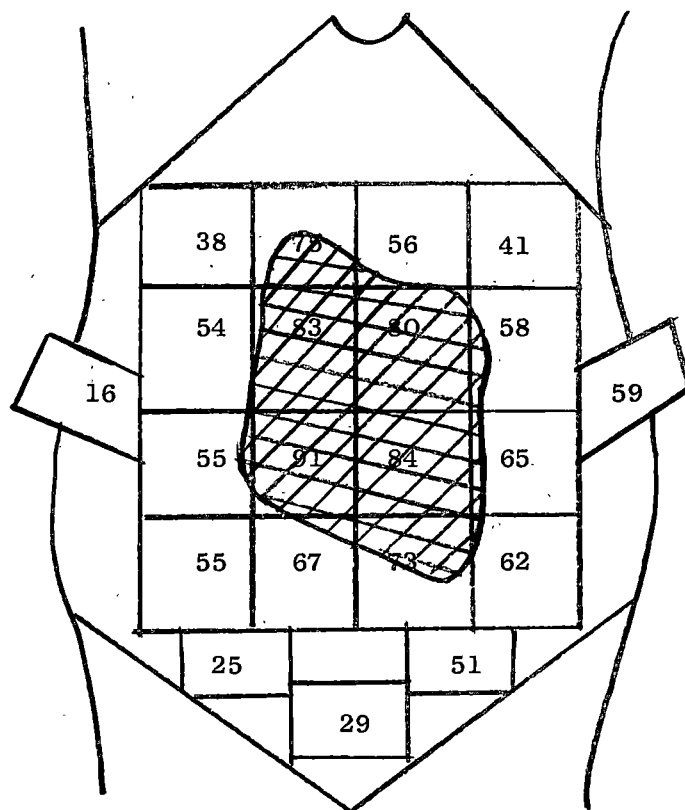
Illegeste de 20 ans, hospitalisée le 12 janvier 1966 pour terme dépassé de 10 jours. Indication d'amniocentèse (ponction blanche).

La localisation placentaire par RISA 131 montre que le placenta est inséré sur le fond utérin.

L'accouchement survient le 19 janvier 1966 et la délivrance artificielle confirme exactement les données de la localisation.

OBSERVATION N° 11 (221/66)

100



IVgeste, hospitalisée le 28 janvier 1966 pour amniocentèse (agglutinines anti-Rh à taux croissant). Ponction sanglante.

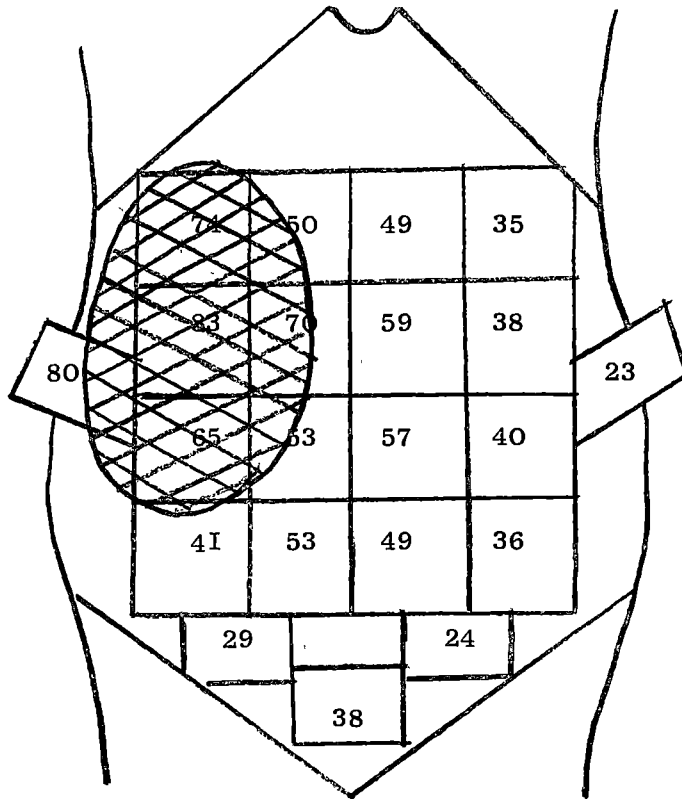
La localisation placentaire par RISA 131 montre un placenta antérieur.

Déclenchement artificiel du travail le 2 février 1966 par pose d'une bougie de Trillat.

La délivrance artificielle confirme l'existence d'un placenta antérieur et médian.

OBSERVATION N° 12 (412bis/66)

100



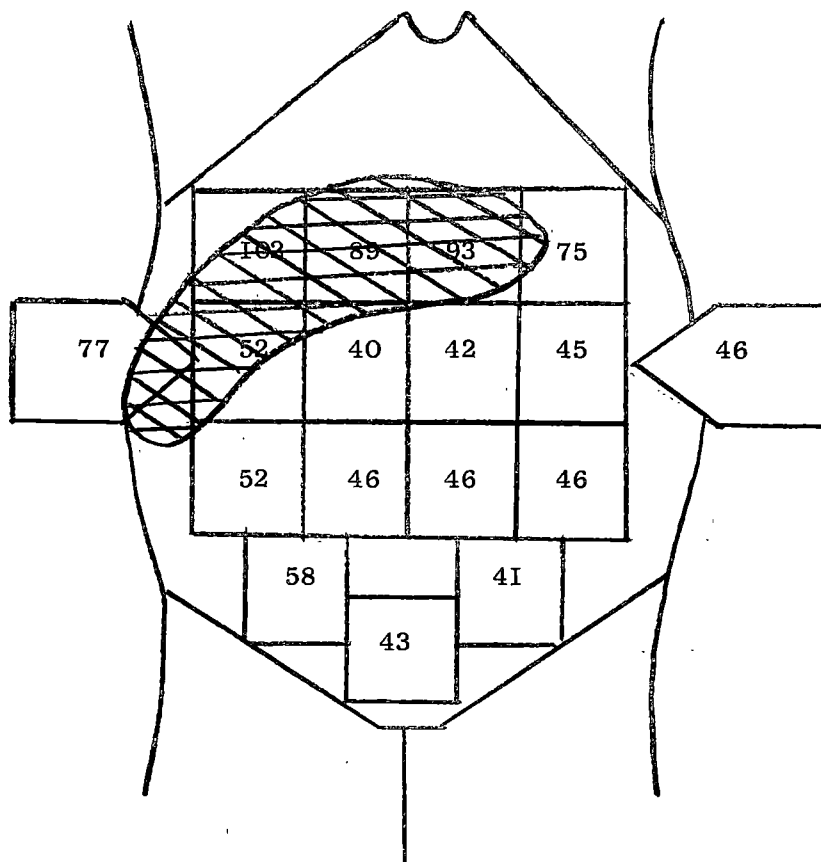
Vigeste de 35 ans, hospitalisée le 15 février 1966 pour amnio-centèse (grossesse hétérosécifique). Celle-ci s'effectue sans incident et montre une atteinte foetale importante.

La localisation placentaire par Cr 51 objective un placenta latéral droit, débordant légèrement sur la face antérieure.

L'accouchement survient le 2 mars 1966 et la délivrance artificielle confirme la localisation placentaire.

OBSERVATION N° 13 (878/66)

100



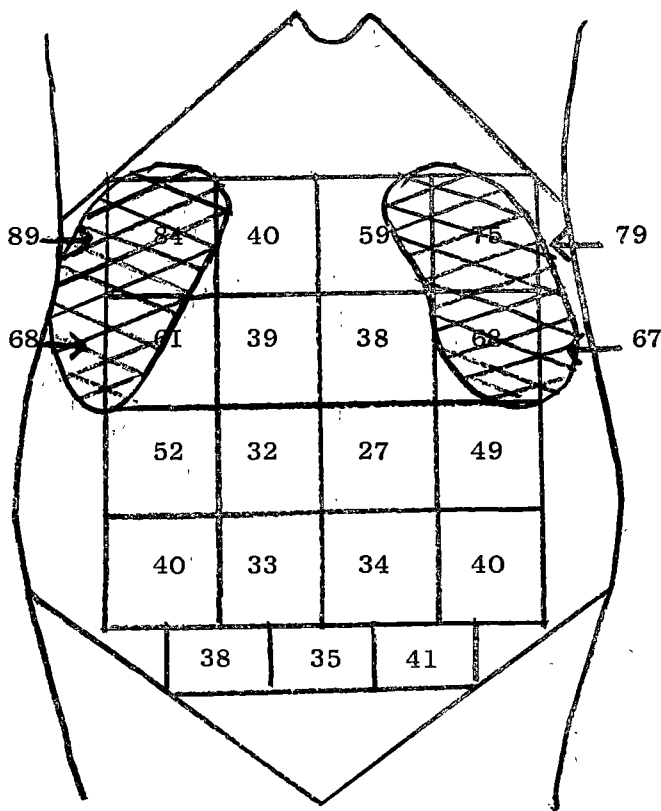
Vigeste de 34 ans, hospitalisée le 8 mars 1966 pour amniocentèse (surveillance de grossesse hétéro-spécifique). Celle-ci est effectuée à deux reprises sans incident.

La localisation placentaire par Cr 51 montre que le placenta s'insère sur le fond utérin avec léger débord sur la face latérale droite.

L'accouchement survient le 12 mai 1966 et la délivrance spontanée se fait selon le mode de BAUDELOCQUE.

OBSERVATION N° 14 (788/66)

100

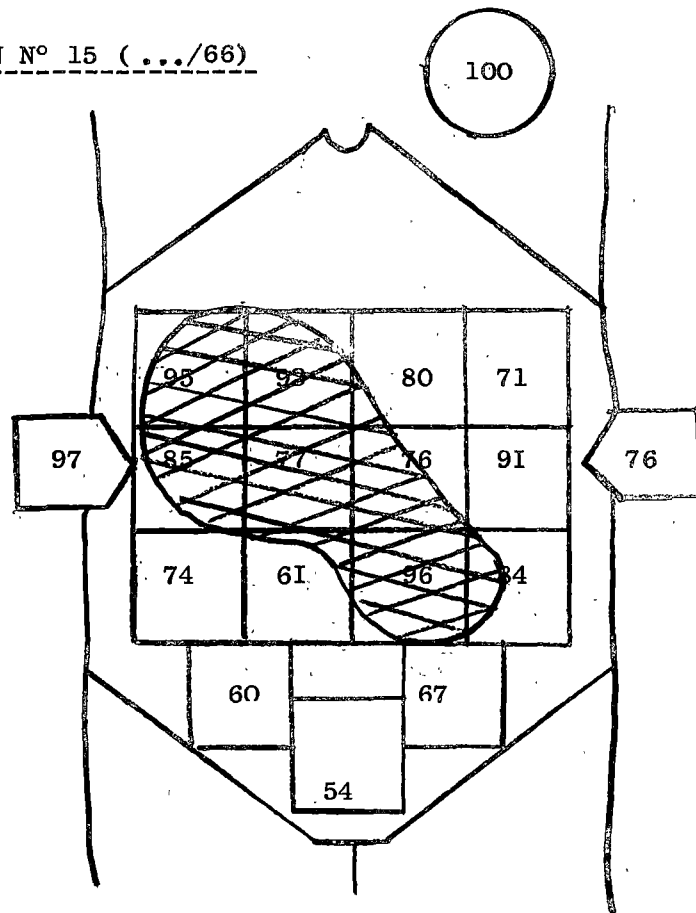


IIIgeste de 32 ans, hospitalisée le 8 avril 1966 pour amniocentèse (grossesse hétéro-spécifique); celle-ci est effectuée sans incident à deux reprises.

La localisation placentaire par RISA 131 montre que le placenta est probablement en situation postérieure haute.

L'accouchement spontané survient le 29 avril 1966 et la délivrance artificielle confirme que le placenta est inséré sur la région postérieure du fond utérin.

OBSERVATION N° 15 (.../66)



IVgeste de 23 ans, hospitalisée le 9 mai 1966 pour amniocentèse (surveillance de grossesse hétéro-spécifique).

La localisation placentaire par Cr 51 ne permet pas de localiser l'aire placentaire avec certitude dans le fond utérin droit, en raison d'un comptage élevé sous-ombilical gauche.

De fait, la ponction amniotique faite à une distance insuffisante de ces repères qui nous paraissaient peu précis entraîne une hémorragie intra-amniotique probablement par blessure placentaire, qui d'ailleurs n'a comporté aucune suite fâcheuse pour le fœtus.

L'accouchement n'a pas encore eu lieu (prévu en juillet 1966).

OBS.	Traceur utilisé	INDICATION	RESULTAT	CONTROLE	
				Délivrance arti- ficielle	ou mode de déli- vrance
1	I 131	Hémorragie	placenta praevia marginal	confirmatif	
2	I 131	Hémorragie	placenta non praevia postérieur		BAUDELOCQUE
3	I 131	Amniocentèse (terme dépassé)	placenta supéro- latéral G.		BAUDELOCQUE
4	I 131	Amniocentèse (terme dépassé)	placenta latéral D.	confirmatif	
5	I 131	Hémorragie	placenta praevia latéro-marginal		DUNCAN
6	I 131	Hémorragie	placenta non praevia		BAUDELOCQUE
7	I 131	Hémorragie	placenta non praevia	confirmatif	
8	I 131	Amniocentèse (immunisation anti-Rh.)	placenta antéro- latéral D.		BAUDELOCQUE
9	I 131	Amniocentèse (terme dépassé)	placenta postérieur		
10	I 131	Amniocentèse (terme dépassé)	placenta supérieur	confirmatif	
11	I 131	Amniocentèse (immunisation anti-Rh.)	placenta antérieur ponction sanglante	confirmatif	
12	Cr 51	Amniocentèse (immunisation anti-Rh.)	placenta latéral D	confirmatif	
13	Cr 51	Amniocentèse (immunisation anti-Rh.)	placenta supéro- latéral D.		BAUDELOCQUE
14	I 131	Amniocentèse (immunisation anti-Rh.)	placenta postérieur	confirmatif	
15	Cr 51	Amniocentèse (immunisation anti-Rh.)	placenta antéro-supér. ponction sanglante		

Ces observations sont rassemblées dans le tableau II, d'où nous pouvons tirer les remarques suivantes :

1°/- L'iode I 131 a été utilisé 12 fois et le Cr 51 3 fois sans que nous ayons remarqué de différences dans les résultats.

2°/- La localisation placentaire a été pratiquée 5 fois pour affirmer ou infirmer un diagnostic de placenta praevia, et 10 fois pour permettre une amniocentèse; mais nous reviendrons ultérieurement sur les indications de la méthode.

3°/- Les résultats demandent à être étudiés de plus près.

Pour juger de la précision de la méthode, il est indispensable d'effectuer un contrôle de l'insertion placentaire par vérification manuelle, soit au cours d'une césarienne éventuelle, soit après l'accouchement par voie basse.

Dans ce but, nous avons toujours fait pratiquer, dans la mesure du possible, une délivrance artificielle immédiate par la sage-femme de garde qui notait ses conclusions sans prendre connaissance des données de la localisation isotopique.

Malheureusement, ce contrôle anatomique n'a pas pu toujours être réalisé pour diverses raisons; dans ces cas, nous avons toujours fait noter avec soin le mode de la délivrance : type BAUDELOCQUE ou type DUNCAN. Classiquement, en effet, le mécanisme de la délivrance se fait de façon différente selon le niveau de l'insertion placentaire; lorsque celle-ci est haute, le décollement des annexes foetales se fait par retournement "en doigt de gant", selon le mode de BAUDELOCQUE; par contre, lorsqu'elle est basse, il se fait par glissement, selon le mode de DUNCAN.

Nous pouvons ainsi déceler, de façon grossière il est vrai, le niveau de l'insertion placentaire; il est par contre impossible d'en préci-



ser la situation exacte dans le sens antéro-postérieur.

- Sur nos 15 observations, nous avons pu pratiquer 7 fois un contrôle direct par délivrance artificielle (obs. 1, 4, 7, 10, 11, 12, 14) : nos résultats sont excellents, puisque dans tous les cas nous avons confirmé de façon formelle les données de la localisation isotopique.

- Dans 2 observations (obs. 9, et 15), aucun contrôle n'a pu être effectué, les gestantes n'ayant pas accouché dans le service.

- Enfin, dans les 6 observations restantes (obs. 2, 3, 5, 6, 8, 13), nous avons dû nous contenter de la mention du mécanisme de la délivrance.

Dans 5 cas, le placenta est sorti selon le mode de BAUDELOCQUE : la localisation avait été demandée trois fois pour une amniocentèse et deux fois pour une suspicion de placenta praevia; qui n'avait pas été confirmée.

Dans un cas, le placenta est sorti selon le mode de DUNCAN : la localisation avait été demandée par suspicion de placenta praevia et avait confirmé que celui-ci était latéro-marginal.

- En résumé, sur nos 15 observations, nous avons pu effectuer treize contrôles, dont sept ont une valeur absolue; dans tous les cas, le placenta a été localisé conformément à la réalité anatomique. Nous avons pu, en particulier, affirmer à deux reprises, qu'il existait une insertion basse; ce résultat prend toute sa signification lorsqu'on sait que la placentographie radiologique ne donne aucun renseignement précis dans ces conditions.

- Nos résultats, bien qu'établis sur un nombre réduit d'observations, viennent confirmer les travaux publiés jusqu'à ce jour. Ceux-ci, résumés dans le tableau III, portent actuellement sur plus de 1000 cas de

localisation placentaire isotopique, tous contrôlés, et donnent un pourcentage de succès oscillant entre 90 et 100 %.

CANOY (16) a appliqué la méthode de la placentographie directe parallèlement à la localisation isotopique : celle-ci a donné 100 % de succès, tandis que dans la première, il y eut 4 échecs.

THAIGISMAN et SCHULMAN (81) sont parvenus à des localisations placentaires précises dans les proportions respectives de 90 % (radio-isotopes) et de 80 % (radiologie).

Outre le premier avantage d'une plus grande sécurité d'emploi, la localisation isotopique présente donc le deuxième avantage d'une plus grande précision diagnostique.

Auteurs	Année	Isotope	Cas	Précision	Pourcentage
BROWNE	1950	Na <sup>24</sup>	34	31	91 %
BROWNE	1952	Na <sup>24</sup>	139	116	84 %
WEINBERG	1956	Na <sup>24</sup>	14	14	100 %
WEINBERG	1957	(Na <sup>24</sup> R.I.S.A. <sup>131</sup> I)	44	43	98 %
NAHOUN	1957	Na <sup>24</sup>	11	10	90 %
CANOY	1958	R.I.S.A. <sup>131</sup> I	36	36	100 %
HUTCHINSON	1958	R.I.S.A. <sup>131</sup> I	25	25	100 %
DEREZENDE	1959	R.I.S.A. <sup>131</sup> I	32	29	91 %
NORIEGA	1959	R.I.S.A. <sup>131</sup> I	9	9	100 %
CERRI	1960	R.I.S.A. <sup>131</sup> I	20	20	100 %
McGEE	1960	R.I.S.A. <sup>131</sup> I	50	47	94 %
SHOSS	1960	R.I.S.A. <sup>131</sup> I	20	19	95 %
VISSCHER	1960	R.I.S.A. <sup>131</sup> I	100	98	98 %
BERGE	1961	R.I.S.A. <sup>131</sup> I	24	24	100 %
CAVANAGH	1961	R.I.S.A. <sup>131</sup> I	30	29	97 %
HEAGY	1961	R.I.S.A. <sup>131</sup> I	26	26	100 %
HIBBARD	1961	R.I.S.A. <sup>131</sup> I	138	135	96 %
MANTALENAKIS	1962	R.I.S.A. <sup>131</sup> I	38	36	95 %
DURFEE	1962	R.I.S.A. <sup>131</sup> I	24	23	96 %
PAUL	1963	Cr <sup>51</sup>	106	105	99 %
SWARTZ	1963	R.I.S.A. <sup>131</sup> I	68	68	100 %
THAIGISMAN	1964	R.I.S.A. <sup>131</sup> I	55	50	91 %
MAYER	1964	Cr <sup>51</sup>	8	8	100 %
MAGNIN	1965	R.I.S.A. <sup>131</sup> I	14	13	92 %

TABLEAU III - RESULTATS DES LOCALISATIONS PLACENTAIRES ISOTOPIQUES

## INDICATIONS DE LA LOCALISATION PLACENTAIRE

Il est deux circonstances dans lesquelles la localisation précise du placenta est utile : la ponction amniotique ou amniocentèse et la suspicion de placenta praevia.

### A/- L'AMNIOCENTESE

Cette technique obstétricale était utilisée, de longue date déjà, dans un but thérapeutique, pour soulager une poussée aiguë d'hydramnios, ou encore pour déclencher un accouchement. Cette ponction amniotique se faisait un peu "à l'aveugle" au niveau d'un point d'élection fixe, situé sur la ligne médiane à mi-distance entre pubis et ombilic : on espérait ainsi éviter au maximum le placenta. Mais Mme A. COMBRISSON a prouvé qu'en procédant ainsi, sans connaissance certaine de la localisation, on s'exposait dans un cas sur trois à une blessure du placenta, le plus souvent bénigne, mais parfois très grave (hémorragie intra-amniotique importante et mort du fœtus).

Or, actuellement, l'amniocentèse est une technique de plus en plus utilisée dans la surveillance des cas d'iso-immunisation foeto-maternelle. On sait la place que tend à prendre l'examen du liquide amniotique. d'une part en vue de déterminer l'existence certaine d'une atteinte hémolytique foetale (56, 58), d'autre part en vue de fixer l'attitude thérapeutique d'abstention ou d'interruption de la grossesse, ainsi que le moment le plus opportun de l'intervention.

Dans certains cas, très rares, car nécessitant des conditions très strictes, le fœtus, gravement atteint par la maladie hémolytique et

trop immature pour être extrait, peut être justiciable d'une transfusion in utéro, dont le premier temps est une amniocentèse.

On voit donc que cette technique prend une place de choix dans la surveillance de l'iso-immunisation foeto-maternelle. Mais outre cette circonstance pathologique, nous utilisons également l'amniocentèse pour le dépistage des souffrances foetales dans les grossesses prolongées : l'existence de liquide amniotique méconial nous incite à déclencher l'accouchement.

Dans toutes ces circonstances, la localisation placentaire permet la ponction amniotique, sans risque de léser le placenta avec l'aiguille. La ponction doit être faite à deux travers de doigt du rebord placentaire dessiné et de préférence sur la ligne médiane pour éviter l'artère épigastrique, vessie vidée bien entendu.

Par ailleurs, si le mode d'accouchement choisi est le déclenchement par voie basse, à l'aide de ballons ou de bougies, il est essentiel de s'être assuré auparavant que le placenta n'est pas praevia, d'où le double intérêt de la localisation.

#### B/- LE DIAGNOSTIC DU PLACENTA PRAEVIA

La constatation d'une hémorragie génitale, quels qu'en soient les caractères, au cours des trois derniers mois de la grossesse commande l'hospitalisation immédiate en milieu obstétrico-chirurgical. L'étiologie la plus fréquente est représentée par le placenta praevia, dont on connaît les difficultés du diagnostic pendant la grossesse.

Certes, dans le cas d'hémorragie grave, le diagnostic différentiel (décollement prématuré du placenta normalement inséré, rupture spontanée d'utérus gravide, rupture du sinus veineux de MECKEL, pour ne parler que des principales causes d'hémorragie) n'acquiert pas d'importance par-

ticulière, puisque la conduite thérapeutique en l'occurrence la césarienne, est la même.

Dans les cas mineurs en revanche, le diagnostic différentiel est utile et dans ces conditions la localisation placentaire est parfois utile.

Elle est certainement inutile devant des hémorragies répétées du troisième trimestre de la grossesse, où le diagnostic de placenta praevia peut être posé, avec une faible marge d'erreur, suivant un calcul de probabilité.

De plus, même si la localisation révèle un placenta normalement inséré, la persistance des hémorragies oblige tout de même à surveiller de près ou même à hospitaliser la malade. La conduite pratique ne change donc pas, quelle que soit la situation du placenta.

La localisation est par contre utile devant une hémorragie unique, qui, pour certains, conduit à l'hospitalisation prolongée, étant donné la forte probabilité d'un placenta praevia. Cette hospitalisation est nécessaire si le placenta praevia existe réellement, puisque le traitement conservateur permet dans 40 à 60 % des cas de prolonger la grossesse de une à quatre semaines (45). Elle est inutile et onéreuse si le diagnostic clinique d'insertion basse est erroné, ce qui est fréquent puisque dans 40 à 50 % des métrorragies de fin de grossesse, et même 71 % dans une statistique de BORELL (11), l'hémorragie gravidique n'est pas due à une insertion basse. Dans ces conditions, si la localisation placentaire infirme le diagnostic de placenta praevia, il devient possible de relâcher la surveillance.

- En résumé, si l'indication de localisation isotopique du placenta est discutable dans les placenta praevia, elle est certaine dans les iso-immunisations foeto-maternelles qui doivent être suivies par amniocentèse. C'est pourquoi cette méthode mérite d'être développée, puisque, de plus, elle est pratiquement sans danger.

## C O N C L U S I O N S

Nous rapportons dans ce travail 15 cas de localisation placentaire par les méthodes isotopiques, que nous avons plus spécialement étudiés sous l'angle des indications cliniques.

Cette technique s'est progressivement imposée à la suite des méthodes radiographiques pour deux raisons :

- l'irradiation tant foetale que maternelle est beaucoup moindre, de l'ordre de 1 % de celle déterminée par les procédés radiographiques les moins nocifs,

- la localisation placentaire peut être déterminée avec une précision supérieure variant entre 90 et 100 %, alors que la méthode radiographique connaît des limites et ne permet de localiser le placenta que dans certaines variétés d'insertion.

Les radio-isotopes les plus utilisés sont I 131 et Cr 51, que nous avons successivement employés; notre préférence va actuellement à ce dernier qui n'entraîne qu'une irradiation foetale très minime.

Les indications de la localisation placentaire se classent en deux groupes :

- dans un premier groupe se rangent tous les cas justiciables d'une amniocentèse, où il convient d'éviter une blessure placentaire; ce sont essentiellement les surveillances prénatales des iso-immunisations anti-rhésus mais aussi la détection des souffrances foetales in utéro.

- dans un 2ème groupe, se rangent les hémorragies du dernier trimestre de la grossesse qui ne présentent aucun caractère d'urgence et

dont le pronostic est impossible à établir sur les seules constatations cliniques : dans ces circonstances, la localisation isotopique permet parfois d'éliminer le diagnostic de placenta praevia et d'éviter ainsi une hospitalisation prolongée.

Telles sont actuellement les 2 grandes orientations cliniques de la localisation isotopique du placenta, qui sans être une méthode révolutionnaire n'en contribuera pas moins à donner une plus grande sécurité à l'amniocentèse, technique appelée à un grand développement, et à affirmer certains diagnostics sur des bases objectives.

VU : Le Doyen

J. ROGET

VU : Le Président de la Thèse

P. REBOUD

VU et permis d'imprimer

GRENOBLE, le 26 Mai 1966

Le RECTEUR, Président du  
Conseil de l'Université

R. TREHIN



B I B L I O G R A P H I E

- 1.- ASSALI N.S., RAURAMO L. et PELTONET T.  
Measurement of uterine blood flow and uterine metabolism.  
Am. J. obstet. gynec., 1960; 79, 86.
- 2.- AUSSENAC C.  
La radiographie du placenta sans préparation.  
Thèse Lyon, 1959.
- 3.- BENSON R.C., DOTTER C.T. et STRAUBE K.R.  
Percutaneous transfemoral aortography in gynecology and obstetrics.  
Am. J. obstet. gynec., 1963, 85, 772.
- 4.- BERGE B.S.  
Placentalkalistie met behulp von röntgenfoto en isotopen bis  
verdenking of placenta praevia.  
Geneesk. gids., 1961, 39, 267.
- 5.- BERNSTINE R.L., NELSON J.H., GARCIA N.A., HUSTON J.W. et GARTENLAUB C.  
Use of femoral arteriography in assessment of bleeding in pregnancy.  
Am. J. obstet. gynec., 1960, 80, 1161.
- 6.- BEWLEY D.K., LAWS J.W. et MYDDLETON C.J.  
Maternal and foetal radiation dosage during obstetric radiographic examinations.  
Brit. J. Radiol., 1957, 30, 286.
- 7.- BEWLEY D.K., LAWS J.W. et MAGNIN P.  
L'irradiation foetale et maternelle au cours des examens de radiodiagnostic obstétrical.  
Gynec. et Obstet., 1960, 59, 5, 529.
- 8.- BJERRE H.  
Le diagnostic radiologique du placenta praevia.  
Acta obst. gyn. scand., 1940, 20, 47.

- 9.- BLANCHE A.  
Radiodiagnostic obstétrical.  
E.M.C. Obstet., tome 2, 5013 B 10.
- 10.- BORELL U., FERNSTROM I., LINDBLOM K. et WESTMAN A.  
Cités par SOLISH.  
Acta radiol., 1952, 38, 247.
- 11.- BORELL U., FERNSTROM I. et OHLSON L.  
Diagnostic value of arteriography in cases of placenta praevia.  
Am. J. obstet. gynec., 1963, 86, 535.
- 12.- BROWN W.H. et DIPPEL A.L.  
Utilisation et limite de la radiographie des tissus mous dans le placenta praevia et autres conditions obstétricales.  
Bull. John Hopkins Hosp., fév. 1940, 66, 90.
- 13.- BROWNE J.C. et VEALL N.  
A method of locating the placenta in the intact human uterus by means of radio-active sodium.  
J. Obstet. Gynaec. Brit. Emp., 1950, 57, 566.
- 14.- BROWNE J.C. et VEALL N.  
Localization of the placenta by means of radio-active isotope.  
Postgrad med. J., 1952, 28, 442.
- 15.- CASSEN B., CURTIS L., REED C. et LIBBY R.  
Instrumentation for <sup>131</sup>I use in medical studies.  
Nucleonics, 1951, 9, 46.
- 16.- CANOY N.  
Localisation of the placenta in suspected cases of placenta praevia with the use of radio-active isotopes.  
J. Philipp. med. Ass., 1958, 34, 302.
- 17.- CAVANAGH D., POWE C.E. et GIBSON A.J.  
Placenta praevia : modern methods of diagnosis with special reference to isotopic placentography.  
Obstet. and Gynec., 1961, 18, 403.

- 18.- CERRI B., TURCHETTI G. et ZACUTTI A.  
La localizzazione placentare mediante gli isotopi radioattivi.  
Minerve Nucl., 1960, 4, 291.
- 19.- COMBRISSEON A., JAHIER J.  
Localisation isotopique du placenta.  
Bull. Acad. nat. Méd. (à paraître).
- 20.- COTTEREAU (Melle F.).  
Contribution à l'étude de la localisation du placenta par la radiologie et les radio-isotopes.  
Thèse Paris, 1961.
- 21.- DELALOYE B. et BOSSART H.  
Placentographie isotopique par injection intra-veineuse de sérum-albumine humaine marquée à l'iode 132.  
Bull. Féd. Soc. Gynec. Obstet. franç., 1963, 15, n° 5 bis, 430.
- 22.- DEREZENDE J., NAHOUM J.C. et PENNA-FRANCA E.  
Localização da inserção placentaria pelo emprêjo de radioisotopes.  
Rev. Ginec. Obstet., 1958, 103, 469.
- 23.- DE REZENDE J., NAHOUM J.C. et PENNA-FRANCA E.  
Usage des radio-isotopes pour la localisation de l'aire placentaire.  
Gynec. et Obstét., 1959, 58, 428.
- 24.- DURFEE R.B. et HOWIESON J.L.  
Localization of the placenta with radio-active iodinated serum albumin.  
Am. J. Obstet. Gynec., 1962, 84, 577.
- 25.- EHRHARDT K.  
Un nouveau progrès dans le développement de la placentographie intra-veineuse.  
Zbl. Gynec., 28 oct. 1939; 63, 2.335.
- 26.- EKKERT P.  
Diagnostic radiographique du placenta praevia.  
Acta obst. gynec. scand., 1938, 18, n° 3, 275.

- 27.- EZES H., GARES R., BOURDON R., WAHL P. et DE MOUZON  
La placentographie par voie veineuse dans le diagnostic du placenta praevia.  
Bull. Féd. Soc. Gynec. obstet. franç., 1956, 8, n° 4, 431.
- 28.- EZES H., GARES R., VIALLET P., SENDRA L. et BOURDON R.  
Premiers résultats de placentographies par injection intra-veineuse rapide de substance opaque.  
Bull. Féd. Soc. Gynec. Obstet. franç., 1956, 8, n° 1, 85.
- 29.- FABRE M.  
A propos de 4 amniographies.  
Gynec. Obstet., 1949, 1, n° 5, 527.
- 30.- GEE Mc. J. et DURON D.  
Placentography using radioactive iodinated serum albumin.  
Obstet. and Gynec., 1960, 15, 643.
- 31.- GIRAUD M. et AUSSENAC G.  
La placentographie directe.  
J. Radiol. Electrol., 1959, 40, 332.
- 32.- GROS G. et MULLER P.  
Intérêt du renforçateur de contraste en radiologie obstétricale.  
Bull. Féd. Soc. Gynec. Obstet. franç., 1959, 11, n° 3, 308.
- 33.- GROS C.M., WEILL F., BLOCH J., RENAUD R. et LEVY G.  
L'exploration radiologique sans préparation du placenta.  
Bull. Féd. Soc. Gynec. Obstet. franç., 1959, 11, n° 5, 545.
- 34.- GROS C.M., WEILL F. et RENAUD R.  
L'exploration radiologique sans préparation du placenta praevia.  
J. Radiol. Electrol., 1960, 41, n° 10, 556.
- 35.- GUILHEM P., PONTONNIER A., ENJALBERT A. et BAUX R.  
Aortographie avec clichés en série pour localisation placentaire.  
Bull. Féd. Soc. Gynec. Obstet. franç., 1952, 4, n° 1, 166.
- 36.- HAMILL G.C., JARMAN J.A. et WYNNE M.D.  
Fetal effects of radio-active iodine therapy in a pregnant woman with thyroïd cancer.  
Am. J. Obstet. Gynec., 1961, 81, 1.018.

37.- HARTNETT L.J.

L'aortographie dans le diagnostic du placenta praevia.  
Amer. J. Obstet. Gynec., 1948, 55, 940.

38.- HEAGY F.G. et SWARTZ D.P.

Localizing the placenta with radioactive iodinated serum albumin.  
Radiology, 1961, 76, 936.

39.- HIBBARD B.M.

Placental localization using radio-iodinated serum albumin.  
J. obstet. Gynaec. Brit. Cwilt., 1961, 68, 481.

40.- HIBBARD B.M.

The diagnosis of placenta praevia with radio-active isotopes.  
Proc. roy. Soc. méd., 1962, 55, 640.

41.- HIBBARD B.M. et HERBERT R.J.T.

Foetal radiation dose following administration of radio-iodinated  
serum albumin.  
Clin. Sci., 1960; 18, 337.

42.- HODGES R.E., EVANS T.C., BRADBURY J.T. et KEETEL W.C.

The accumulation of radioactive iodine by human fetal thyroids.  
J. clin. Endocr., 1955, 15, n° 6, 661.

43.- HUTCHINSON D.L., BENNET L.R. et GEAY D.A.

Isotopic localization of the placenta praevia.  
Surg. gynec. obstet., 1958, 107, 370.

44.- KUNLIN et MAYER M.

Bull. Soc. roy. belge gynec. obstet., juin 1951.

45.- LEPAGE F., HERVET E. et HENRION R.

Considération sur 114 cas de placenta praevia.  
Gynec. et Obstet., 1963, 62, n° 2, 171.

46.- LOUROS N.C.

Obstétrique et gynécologie, p. 320, Athènes, 1963.

47.- MAGNIN P., LAHNECHE B., VEROT R. et CHARRIER J.

Localisation placentaire par les radio-isotopes.  
Bull.Féd.Soc.Gynec.et Obstet. franç., sept-oct.1965, 17, n°4, 399.

- 48.- MAGNIN P. et NAUDIN E.  
Radiodiagnostic obstétrical.  
(Masson et Cie, Edit.), Paris, 1966.
- 49.- MAGNIN P., NAUDIN E. et CHATIN R.  
Diagnostic radiologique du siège de l'insertion placentaire.  
Bull. Féd. Soc. Gynec. Obstét. franç., 1956, 8, n° 5, 628.
- 50.- MANTALENAKIS S.J.  
La placentographie par radio-isotopes.  
Gynec. obstet., nov-déc. 1965, 64, n° 5, 628.
- 51.- MANTALENAKIS S.J.  
Contribution à l'étude de la placentographie par l'albumine sérique humaine marquée avec iode radio-actif (R.I.S.A. 131).  
Thèse à l'Université d'Athènes, 1962.
- 52.- MANTALENAKIS S.J.  
Isotopic placentographic study with the use of radio-iodinated serum albumin.  
J. int. Coll. Surg., 1964, 42, 45.
- 53.- MANTALENAKIS S.J.  
The excretion of radio-iodinated serum albumin (RISA 131) in human milk.  
J. int. Coll. Surg., 1965, 43, 47.
- 54.- MAYER M.  
Etat actuel du problème des effets embryo-foetaux de la radiologie au cours de la grossesse.  
Bull. Soc. med. Hôp. Paris, n° 2, fév. 1959.
- 55.- MAYER M. et CHALUT J.  
L'artériographie fémorale rétrograde en pratique obstétricale (Diagnostic de localisation du placenta).  
Bull. Fed. Soc. Gynec. Obstet. franç., 1953, 5, n° 3, 321.
- 56.- MAYER M., DUCAS P. et LEWI S.  
L'étude de la bilirubine amniotique dans le pronostic et le traitement de l'érythroblastose foetale par iso-immunisation anti-Rhésus.  
Gynec. et Obstet., 1963, 62, n° 4, 461.

- 57.- MAYER M., FISCHGOLD H., HERVE R. et CHALUT J.  
Placentographie par renforcement des infra-ombres. Application  
obstétricale de la technique du logetron.  
Bull. Fed. Soc. Gynec. Obstet. franç., 1958, 10, n° 2, 125.
- 58.- MAYER M., GUERITAT P., DUCAS P. et LEWI S.  
L'examen du liquide amniotique. Élément essentiel du pronostic  
anténatal de l'érythroblastose foetale.  
Presse méd., 1961, 69, 54, 2.493.
- 59.- MAYER M., HENRION R., COMBRISSE A. (Mme) et RENAULT H.  
La localisation placentaire isotopique.  
Gynec. Obstet., juin-août 1964, 63, n° 3, 337.
- 60.- Mc GEE J. et DURON D.  
Placentography using radioactive iodinated serum albumin.  
Obstet. and Gynec., 1960, 15, 643.
- 61.- MENEES et HOLLY L.E.  
La valeur diagnostique des produits de contraste radio-opaque  
en gynécologie et obstétrique.  
Am. J. Obstet., 1932, 24, 542.
- 62.- NAHOUM J.C., FRANCA E.D., NAHOUM L.R. et PEREZ P.  
Localizaçao da incerçao placentaria pelo uso de albumina marcada  
con radio-iodo (I 131).  
Rev. Gynec. Obstet. (Rio de J.), 1957, 101, 1.207.
- 63.- NOBLE M.J.D. et ROWLANDS S.  
The utilization of radio-iodine during pregnancy.  
J. Obstet. Gynaec. Brit., 1953, 60, 892.
- 64.- NORIEGA A.S. et MAASS R.  
El uso de la albumina marcada con yodo 131 para la localization  
de la incercion placentaria.  
Gac. med. Mex., 1959, 89, 695.
- 65.- OGBORN R.E., WAGGENER R.E., et VANHOVE E.  
Radioactive iodine concentration in thyroïd glands of newborn  
infants.  
Pediatrics, 1960, 26, 771.

- 66.- PARLEE S.S.  
Radiation hazards in obstetrics and gynecology.  
Am. J. Obstet. Gynec., 1958, 75, 327.
- 67.- PAUL J.C., GARHES E.E., ALBERT S.N., TERREL W. et DODEK S.M.  
La localisation placentaire par l'emploi d'érythrocytes marqués  
par le Cr 51.  
Obstet. and Gynec., janv. 1963, 21, n° 1, 33.
- 68.- PIZON.  
Effets génétiques des radiations ionisantes chez l'homme.  
Presse med., 1958, 66, 37, 845.
- 69.- POCHIN E.E.  
The excretion of radioactive iodine in human milk.  
Lancet, 1955, 269, 1.091.
- 70.- POOL K.R.S. et Coll.  
Repérage isotopique du placenta par le sérum albumine humaine  
marquée par I 132.  
J. Obstet. Gynec. Brit. Cwlth., 1965, 72, n° 5, 706.
- 71.- PORTES L. et GRANJON A.  
La ponction de l'amnios et l'amniographie.  
Gynec. et Obstet., 1948, 47, n° 1, 42.
- 72.- QUIMBY E.H., FEILTERBERG S. et SILVER S.  
Radioactives isotopes in clinical practice.  
(Lee and Febriger, édit.), Philadelphia, 1958.
- 73.- RUSSEL K.P., ROSE H. et STARR P.  
The effects of radio-active iodine on maternal and fetal thyroid  
function during pregnancy.  
Surg. Gynec. Obstet., 1957, 104, 560.
- 74.- SHOSS M. et KRATZ P.E.  
Placental localization with use of radio-active iodinated serum  
albumin.  
Am. J. obstet. gynec., 1960, 80, 1.168.



- 75.- SMITH K., DUHRING J.L., GREENE J.W., ROCHLIN D.B. et BLAKEMORE W.S.  
Transfer of maternal erythrocytes across the human placenta.  
Obstet. and Gynec., 1961, 18, 673.
- 76.- SNOW W. et ROSENHOHN.  
Visualisation radiologique des tissus mous au cours de la grossesse.  
Am. J. Roentgenol., nov. 1939, 42, 709.
- 77.- SOLISH G.I., MASTERSON J.G. et HELMAN L.M.  
Pelvic arteriography in obstetrics.  
Am. J. obstet. gynec., 1961, 81, 57.
- 78.- STERNBERG J.  
L'emploi des isotopes radio-actifs dans l'étude de la perméabilité placentaire.  
Gynec. et obstet., 1960, 59, n° 2, 187.
- 79.- STRAETMANS R. et GAERAERT G.  
Diagnostic radiologique dans les cas de placenta praevia.  
Bull. Soc. Roy. belge gynec. obstet., 1946, 16, n° 4, 156.
- 80.- SWARTZ D.P., PLATT M.A. et HEAGY P.C.  
Radio-isotope studies of placental localization and circulation.  
Am. J. obstet. gynec., 1963, 85, 338.
- 81.- THAIGISMAN J.H. et SCHULMAN H.  
Placenta localization using radioactive I 131 - tagged human serum albumin.  
Obstet. and Gynec., 1964, 23, 757.
- 82.- TUBIANA M.  
Les isotopes radioactifs en médecine et en biologie.  
(Masson et Cie, édit.), Paris, 1950.
- 83.- UDE W.H. et URNER J.A.  
Diagnostic radiologique du placenta praevia.  
Am. J. obstet. gynec., 1935, 29, n° 5.

- 84.- UDE W., URNER J.A. et ROBBINS O.F.  
Diagnostic radiologique du placenta praevia.  
Am. J. Roentgenol., 1938, 40, 37.
- 85.- WALENSI G. et NAHUM A.  
Action de l'iode radioactif sur le foetus humain.  
Tunis méd., 1958, 36, 69.
- 86.- VISSCHER R.D. et BAKER W.S. Jr.  
Isotope localization of the placenta in suspected cases of placenta praevia.  
Am. J. obstet. gynec., 1960, 80, 1.154.
- 87.- VISSCHER (M. de) et BECKERS C.  
Les isotopes radioactifs en médecine, 1961 (A. de VISSCHER, édit).
- 88.- WEINBERG A., RIZZI J., Mc MANUS R. et RIVIERA J., sodium.  
Localization of the placental site by radioactive isotope.  
Obstet. and gynec., 1956, 8, 396.
- 89.- WEINBERG A., RIZZI J., Mc MANUS R. et RIVIERA J.  
Localization of the placental site by radioactive isotopes.  
Obstet. and gynec., 1957, 9, 692.
- 90.- WEINBERG A., SHAPIRO G. et BRUHN D.  
Isotopic placentography.  
Am. J. obstet. gynec., 1963, 87, 203.
- 91.- ZABOU D.M., LICHTMAN H.C. et HELLMAN L.M.  
Chromium 51 - tagged maternal erythrocytes from mother to fetus transmission.  
Am. J. obstet. gynec., 1964, 88, 565.
- 92.- ZIMMER K.  
La représentation radiologique du placenta au cours de la grossesse.  
Geburtsh. Frauenh., avr. 1951, 11, 340.



T A B L E   D E S   M A T I E R E S

---

	Pages
- INTRODUCTION .....	1
- METHODES DE LOCALISATION PLACENTAIRE	
1°/- Localisation clinique .....	3
2°/- Localisation radiologique .....	4
3°/- Localisation isotopique .....	13
- RETENTISSEMENT FOETAL DE LA LOCALISATION PLACENTAIRE ISOTOPIQUE .....	20
- TECHNIQUE DE LA LOCALISATION PLACENTAIRE ISOTOPIQUE .....	25
- ETUDE DES OBSERVATIONS .....	28
- INDICATIONS DE LA LOCALISATION PLACENTAIRE .....	49
- CONCLUSIONS .....	52
- BIBLIOGRAPHIE .....	54

- S E R M E N T     D' H I P P O C R A T E -

=====

En présence des Maîtres de cette Faculté, de mes chers condisciples, devant l'effigie d'Hippocrate.

Je promets et je jure d'être fidèle aux lois de l'Honneur et de la probité dans l'exercice de la Médecine.

Je donnerai mes soins à l'indigent et n'exigerai jamais un salaire au-dessus de mon travail, je ne participerai à aucun partage clandestin d'honoraires.

Admis dans l'intérieur des maisons, mes yeux ne verront pas ce qui s'y passe, ma langue taira les secrets qui me seront confiés et mon état ne servira pas à corrompre les mœurs, ni à favoriser le crime.

Je ne permettrai pas que des considérations de religion, de nation, de race, de parti ou de classe sociale viennent s'interposer entre mon devoir et mon patient.

Je garderai le respect absolu de la vie humaine.

Même sous la menace, je n'admettrai pas de faire usage de mes connaissances médicales contre les lois de l'humanité.

Respectueux et reconnaissant envers mes Maîtres, je rendrai à leurs enfants l'instruction que j'ai reçue de leur père.

Que les hommes m'accordent leur estime si je suis fidèle à mes promesses.

Que je sois couvert d'opprobre et méprisé de mes Confrères si j'y manque.

---

