



HAL
open science

L'anatomie et le numérique au service d'une réhabilitation implantaire du maxillaire postérieur

Jean-Gabriel Tranié

► **To cite this version:**

Jean-Gabriel Tranié. L'anatomie et le numérique au service d'une réhabilitation implantaire du maxillaire postérieur. Sciences du Vivant [q-bio]. 2017. dumas-01494987

HAL Id: dumas-01494987

<https://dumas.ccsd.cnrs.fr/dumas-01494987>

Submitted on 24 Mar 2017

HAL is a multi-disciplinary open access archive for the deposit and dissemination of scientific research documents, whether they are published or not. The documents may come from teaching and research institutions in France or abroad, or from public or private research centers.

L'archive ouverte pluridisciplinaire **HAL**, est destinée au dépôt et à la diffusion de documents scientifiques de niveau recherche, publiés ou non, émanant des établissements d'enseignement et de recherche français ou étrangers, des laboratoires publics ou privés.



Distributed under a Creative Commons Attribution - NonCommercial - NoDerivatives 4.0
International License



AVERTISSEMENT

Cette thèse d'exercice est le fruit d'un travail approuvé par le jury de soutenance et réalisé dans le but d'obtenir le diplôme d'État de docteur en chirurgie dentaire. Ce document est mis à disposition de l'ensemble de la communauté universitaire élargie.

Il est soumis à la propriété intellectuelle de l'auteur. Ceci implique une obligation de citation et de référencement lors de l'utilisation de ce document.

D'autre part, toute contrefaçon, plagiat, reproduction illicite encourt toute poursuite pénale.

Code de la Propriété Intellectuelle. Articles L 122.4

Code de la Propriété Intellectuelle. Articles L 335.2 - L 335.10



MEMBRE DE

USPC
Université Sorbonne
Paris Cité

UNIVERSITÉ PARIS DESCARTES

FACULTÉ DE CHIRURGIE DENTAIRE

Année 2017

N° 011

THÈSE

POUR LE DIPLÔME D'ÉTAT DE DOCTEUR EN CHIRURGIE DENTAIRE

Présentée et soutenue publiquement le : 30 janvier 2017

Par

Jean-Gabriel TRANIÉ

L'anatomie et le numérique au service d'une réhabilitation implantaire du maxillaire postérieur

Dirigée par Mme le Professeur Marysette FOLLIGUET

JURY

Mme le Professeur Marysette FOLLIGUET

Président

M. le Docteur Benjamin SALMON

Assesseur

Mme le Docteur Claudine WULFMAN

Assesseur

Mme le Docteur Céline GATTI

Assesseur

M. le Docteur Nicolas BOUTIN

Invité

Tableau des enseignants de la Faculté

DÉPARTEMENTS	DISCIPLINES	PROFESSEURS DES UNIVERSITÉS	MAÎTRES DE CONFÉRENCES
1	ODONTOLOGIE PÉDIATRIQUE	Mme VITAL Mme DAVIT-BEAL	M. COURSON Mme DURSUN Mme VANDERZWALM Mme JEGAT
	ORTHOPÉDIE DENTO-FACIALE		Mme BENAHMED M. DUNGLAS Mme KAMOUN-GOLDRAT Mme LE NORCY
	SANTÉ COMMUNAUTAIRE ET POPULATIONS SINGULIÈRES	Mme FOLLIGUET M. PIERRISNARD	M. NEBOT
2	PARODONTOLOGIE	Mme COLOMBIER	M. BIOSSE DUPLAN Mme DRIDI Mme GOSSET M. GUEZ
	MÉDECINE ET CHIRURGIE BUCCALES	M. MAMAN	Mme EJEIL M. GAULTIER M. HADIDA M. NGUYEN Mme RADOI
3	ODONTOLOGIE CONSERVATRICE ENDODONTIE	Mme CHEMLA M. LASFARGUES	Mme BESNAULT M. BONTE Mme BOUKPESSI M. DECUP Mme GAUCHER
	PROTHÈSE	M. POSTAIRE	M. CHEYLAN M. DAAS M. DOT M. EID Mme FOUILLOUX-PATEY Mme GORIN M. RENAULT M. RIGNON-BRET M. TIRLET M. TRAMBA Mme WULFMANN
4	PRÉVENTION-ÉPIDÉMIOLOGIE ÉCONOMIE DE LA SANTÉ ET ODONTOLOGIE LÉGALE		Mme GERMA M. PIRNAY M. TAVERNIER
	SCIENCES BIOLOGIQUES	Mme CHAUSSAIN M. GOGLY Mme POLIARD M. ROCHEFORT Mme SEGUIER	M. ARRETO Mme BARDET Mme CHARDIN M. LE MAY M. FERRE (MCU associé) Mme CHERIFI (MCU associée)
	SCIENCES ANATOMIQUES PHYSIOLOGIQUES ET OCCLUSODONTIQUE		M. ATTAL Mme BENBELAID Mme BENOIT M. BOUTER M. CHARRIER M. CHERRUAU M. FLEITER Mme FRON M. SALMON Mme TILOTTA

À Madame le Professeur Marysette FOLLIGUET

Docteur en Chirurgie Dentaire

Spécialiste qualifiée en Médecine Bucco-dentaire

Docteur en Sciences Odontologiques

Doctorat d'Etat en Odontologie

Professeur des Universités, Faculté de Chirurgie-Dentaire Paris Descartes

Praticien Hospitalier, Assistance Publique-Hôpitaux de Paris

Vice-Doyen de la Faculté de Chirurgie-Dentaire Paris Descartes

Chef de Service de l'hôpital Louis Mourier

Chevalier de l'ordre national de la légion d'honneur

Officier de l'ordre des palmes académiques

Qui me fait l'honneur de diriger cette thèse, veuillez trouver ici l'expression de ma profonde estime. Pour votre enseignement et vos conseils, soyez assurée de mes sincères remerciements.

À Monsieur le Docteur Benjamin SALMON

Docteur en Chirurgie Dentaire

Spécialiste qualifié en Médecine Bucco-dentaire

Docteur de l'Université Paris Descartes

Maître de Conférences des Universités, Faculté de Chirurgie Dentaire Paris Descartes

Praticien Hospitalier, Assistance Publique-Hôpitaux de Paris

Veillez recevoir mes remerciements pour votre participation à ce jury de thèse.

Pour votre enseignement clinique, veuillez trouver ici ma plus grande reconnaissance.

À Madame le Docteur Claudine WULFMAN

Docteur en Chirurgie Dentaire

Ancien Interne des Hôpitaux

Docteur de l'Université Paris Nord

Maître de Conférences des Universités, Faculté de Chirurgie Dentaire Paris Descartes

Praticien Hospitalier, Assistance Publique-Hôpitaux de Paris

Veillez trouver ici le témoignage de ma profonde reconnaissance et de mes remerciements sincères.

À Madame le Docteur Céline GATTI

Docteur en Chirurgie Dentaire

Assistant Hospitalo-Universitaire, Faculté de Chirurgie Dentaire Paris Descartes

Recevez ma gratitude pour l'attention que vous avez porté à cette thèse, ainsi que pour votre participation à ce jury.

À Monsieur le Docteur Nicolas BOUTIN

Docteur en Chirurgie Dentaire

Pour l'aide que vous m'avez apporté dans l'élaboration de cette thèse, veuillez trouver ici le témoignage de ma profonde gratitude et de mes remerciements sincères.

Table des matières

Introduction	2
1. Présentation du cas	4
1.1 Situation générale	4
1.2. Examen clinique	5
1.3. Examen radiographique	6
1.4. Problématiques posées par la gestion de ce cas clinique	9
1.4.1. La gestion de la cavité sinusienne	9
1.4.2. La gestion de la qualité osseuse au maxillaire	10
1.4.3. La gestion des tissus mous	12
1.5. Comment limiter et gérer la résorption osseuse	12
1.5.1. Extraction et gestion du contrôle de la cicatrisation	12
1.5.2. L'extraction implantation immédiate	13
1.5.3. Le design implantaire	13
1.5.4. L'état de surface	15
2. Gestion du sinus : quelles solutions?	18
2.1. Rappels anatomiques	18
2.1.1. Environnement osseux	18
2.1.2. Environnement vasculaire	22
2.2. Analyse radiologique du maxillaire	24
2.2.1. La radiographie	24
2.2.2. Le projet prothétique	27
2.2.3. La méthode du double scanner	28
2.2.4. Les modèles virtuels	29
2.3. Possibilités Thérapeutiques	31
2.3.1. Les techniques de greffes sinusiennes	31
2.4. Choix thérapeutique	37
2.5. Plan de traitement: étapes chirurgicales et prothétiques	41
3. Gestion prothétique et chirurgicale	43
3.1. Temps pré chirurgical	43
3.2. Temps chirurgical	43
3.3. Prothèse provisoire immédiate	45
3.4. Prothèse d'usage	45
Conclusion	49
Bibliographie	50

Introduction

Les dernières avancées technologiques dans les domaines de la radiologie et du numérique permettent de perfectionner la prise en charge du patient notamment pour les réhabilitations implantaire.

L'outil numérique appliqué à la radiographie suite à l'avènement, dans les années 2000, de l'imagerie sectionnelle dans les cabinets dentaires via le Cone Beam Computed Tomography (CBCT) permet de mieux appréhender les volumes osseux du patient. En effet, les coupes de scanner imprimées en deux dimensions ne permettent pas de reconstituer les volumes osseux en dépit de leur précision. Cet outil appliqué à l'implantologie rend obsolète les calques d'implants que l'on repositionnait sur les images argentiques pour choisir les caractéristiques et le meilleur positionnement de l'implant. Grâce aux logiciels de planification, il devient dorénavant possible, à l'aide d'une base de données implantaire, de positionner l'implant que l'on souhaite, dans la position où on le souhaite au sein du volume osseux reconstitué en trois dimensions sur l'écran de l'ordinateur. Il est même possible de commander un guide chirurgical à partir de la planification réalisée sur l'ordinateur pour positionner les implants à l'identique. Toutes ces technologies ont pour but de sécuriser les traitements implantaire dans les domaines suivants : sécurité vis à vis des obstacles anatomiques, sécurité vis à vis de la prothèse, ...

Nous allons donc voir, à travers le prisme d'un cas clinique, comment ces outils numériques ont permis d'exploiter le volume osseux résiduel chez une patiente dont les zones maxillaires postérieures sont atrophiées afin de réaliser un traitement plus rapide, moins invasif et toujours aussi prédictible^{1 2}.

¹ Noharet, Cannas, et Gillot. « Traitement des zones maxillaires atrophiées ».

² Prithviraj, et al. « A review of management options for rehabilitation of posterior atrophic maxilla with implants ».

1. Présentation du cas

1.1. Situation générale

Madame M., âgée de 58 ans, en bonne santé générale, non fumeuse^{3 4}, se présente à la consultation spécialisée en implantologie du cabinet dentaire. Elle est adressée par son omnipraticien pour une éventuelle réhabilitation prothétique implanto-portée.

Elle ne présente pas d'antécédents médicaux chirurgicaux. Elle est allergique à la pénicilline.

L'édentement concerne 24, 25 et 27 qui ont été extraites il y a plusieurs années. La patiente ne se souvient plus du motif des extractions.

La patiente refuse le traitement par prothèse amovible car elle souhaite une solution fixe. En l'absence de pilier postérieur, la réalisation d'un bridge n'est pas possible. Enfin, la patiente souhaite compenser son édentement ce qui exclut l'abstention thérapeutique.

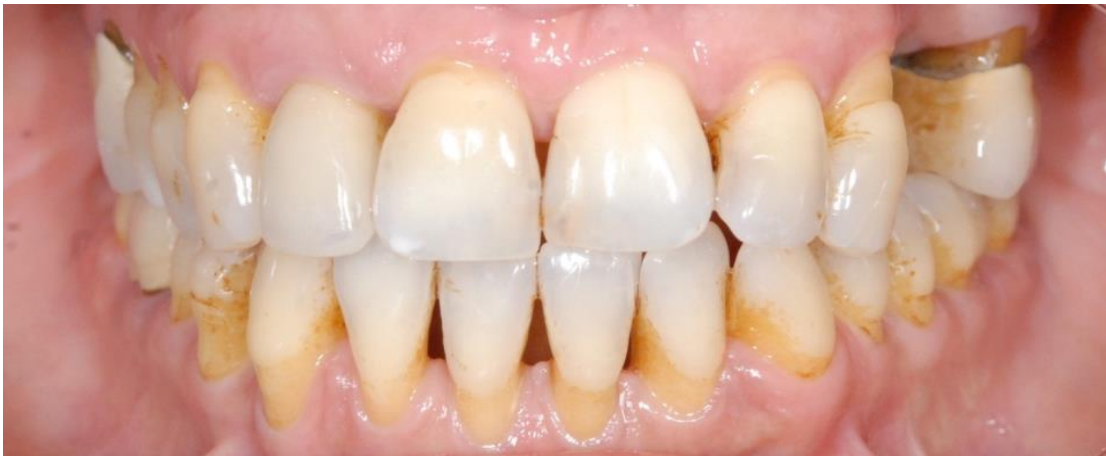

Figure 1 : Vue globale du sourire de la patiente avant le traitement (Source : auteur).

1.2. Examen clinique

À l'examen clinique, les dents 24, 25 et 27 sont absentes. Le test à la percussion est positif sur 26, cette dent est atteinte d'une parodontite apicale aiguë.

³ Ferreira, et al. « Prevalence of peri-implant diseases: analyses of associated factors ».

⁴ Chrcanovic, Albrektsson, et Wennerberg. « Smoking and dental implants: a systematic review and meta-analysis ».

Les deux prémolaires 24 et 25 ont été extraites il y a plusieurs années. Suite à la concertation entre la patiente et son praticien, il avait alors été décidé de ne pas compenser l'édentement. On observe une perte de volume osseux dans le sens horizontal et on suppose une légère perte dans le sens vertical.

Suite au sondage parodontal, nous pouvons voir que la hauteur gingivale au niveau de l'édentement est suffisante car supérieure à 3 mm. Ceci facilitera le brossage de la patiente. L'espace prothétique est conservé et on ne note pas d'égression des dents antagonistes.

Lors de l'examen clinique, nous vérifions qu'il n'existe pas de maladie parodontale active qui pourrait augmenter le risque ultérieur de péri-implantite⁵. La patiente est atteinte d'une parodontite chronique généralisée modérée qui a été traitée et qui est maintenant stabilisée.

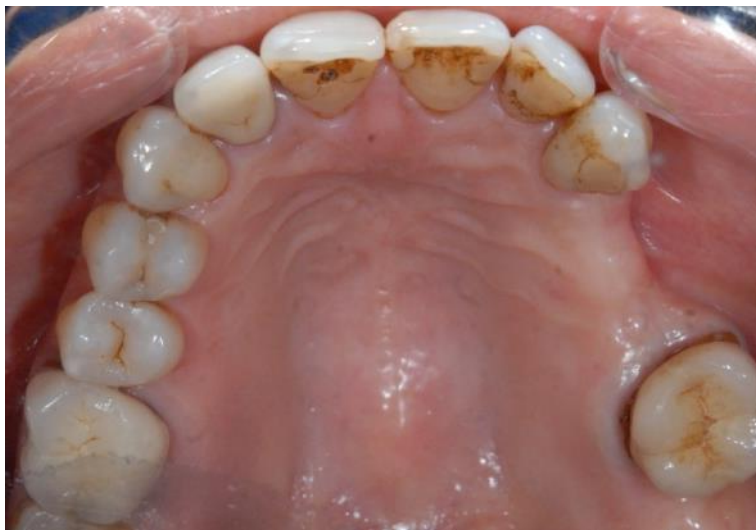

Figure 2 : Vue occlusale de la patiente mettant en évidence une perte de volume osseux dans le sens horizontal (Source : auteur)

⁵ Chrcanovic. « A history of periodontitis suggests a higher risk for implant loss ».

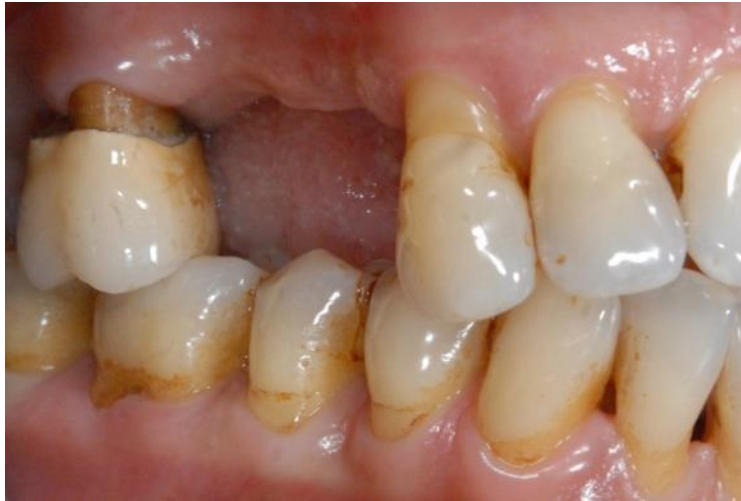

Figure 3 : Vue latérale de l'édentement
avec la conservation de l'espace prothétique (Source : auteur)

1.3. Examen radiographique

Une radiographie rétro-alvéolaire est réalisée en première intention afin de respecter les recommandations de la HAS en 2006 et le principe « As Low As Reasonably Achievable » (ALARA)^{6 7 8}.

Elle nous montre qu'il reste une hauteur d'os de l'ordre de 7 mm entre le plancher sinusien et le sommet de la crête alvéolaire. Nous constatons l'absence de racine disto-vestibulaire sur la dent 26. Une amputation radiculaire a été tentée par son dentiste pour conserver cette dent. Nous vérifions aussi qu'il ne reste pas de racine résiduelle ni de résidus de matériau d'obturation endodontique.

⁶ Cavézian, et Pasquet. *Cone Beam : imagerie diagnostique en odontostomatologie*.

⁷ Commission Européenne. « European guidelines on radiation protection in dental radiology ».

⁸ Société française de radioprotection, et al. « Recommandations de précaution basées sur le principe ALARA pour des applications médicales en Belgique ».



Figure 4 : Radiographie rétroalvéolaire de la dent 26 (Source : auteur)

Cet examen pourra être complété par une radiographie panoramique qui nous renseigne sur la hauteur osseuse disponible et sur l'état des sinus. Elle ne donne aucune information sur la dimension vestibulo-linguale et comporte très souvent des zones de distorsions géométriques, plus particulièrement en postérieur qui est ici notre zone d'intérêt.

Nous devons donc poursuivre les investigations et réaliser une imagerie topographique volumique 3D numérisée à faisceau conique ou CBCT (Cone Beam Computed Tomography) dans le but d'étudier la faisabilité du traitement implantaire. En effet, seule l'imagerie volumique permet d'appréhender les volumes osseux disponibles et donc de les exploiter dans tous les plans de l'espace⁹.

⁹ Bellaiche, et Missika. « La tomодensitométrie dans le bilan pré-opératoire en implantologie orale. »

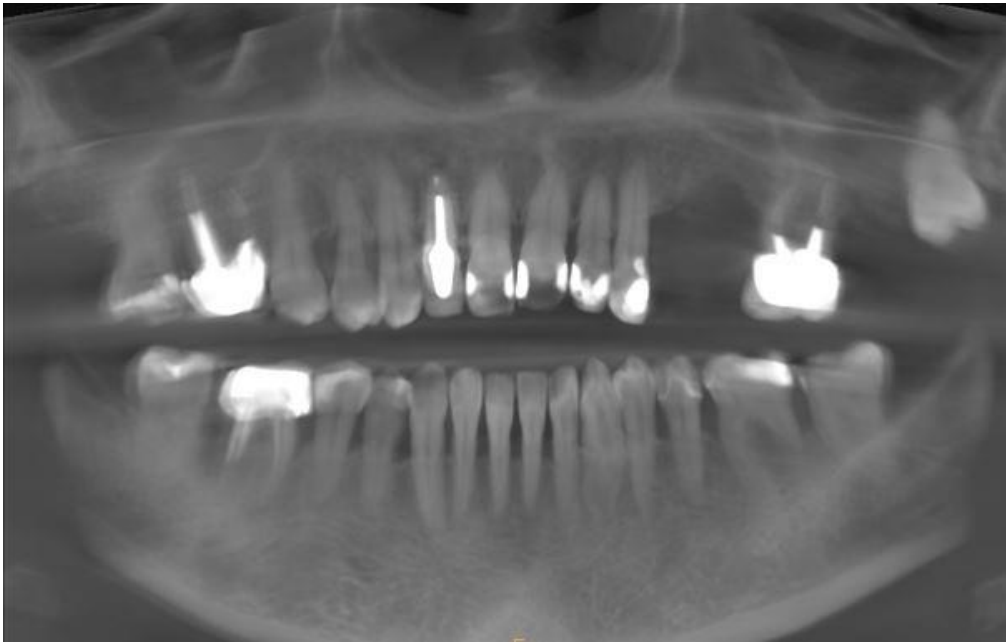


Figure 5 : Radiographie panoramique (Source : auteur)

Depuis quelques années, le développement du CBCT a supplanté l'usage du scanner conventionnel en raison de la diminution de la dose de rayons X et des artefacts métalliques. Il reste toutefois un examen radiologique de deuxième intention en raison de la dose absorbée par le patient. Néanmoins, il s'agit d'un examen indispensable pour évaluer le rapport entre les volumes osseux préimplantaires et les obstacles anatomiques dans l'analyse de faisabilité implantaire.

Sur le CBCT :

=> L'analyse des volumes osseux au niveau des prémolaires nous montre une épaisseur de crête de 5,5 mm et une hauteur de crête d'au moins 7 mm.

=> La présence d'une LIPOE (Lésion Inflammatoire Péri-radulaire d'Origine Endodontique) autour de la racine palatine ainsi que l'absence de la racine DV sur 26 sont confirmées, ce qui rend la dent 26 non conservable. Nous notons la présence d'une cloison de REFEND en apical ainsi qu'une bonne préservation de l'os inter-radulaire.

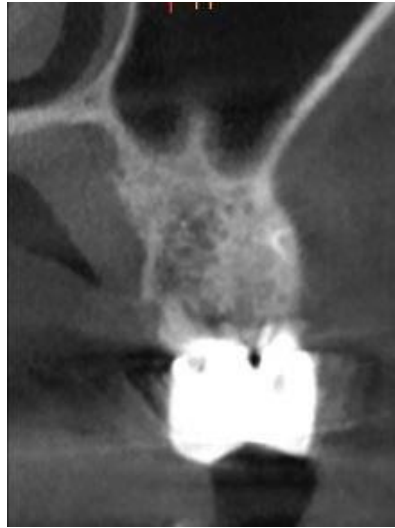

Figure 6 : cloison de Refend en apical de la dent 26 (Source : auteur)

=> Au niveau de 27, le volume osseux est suffisant pour mettre en place un implant mais l'os apparaît faiblement minéralisé et/ou mal cicatrisé.

=> On note enfin la présence de la dent de sagesse 28 qui est incluse et que nous laisserons en place.

Le cahier des charges implantaire dans la zone postérieure requiert une distance entre l'implant et les obstacles anatomiques que sont la canine et la dent de sagesse de 2 mm, une distance entre deux implants de 3 mm et un espace prothétique d'au moins 7 mm.

La patiente souhaite une solution esthétique fixe, fiable et pérenne pour compenser son édentement. Une réhabilitation prothétique implanto-portée est donc retenue.

1.4. Problématiques posées par la gestion de ce cas clinique

Les problématiques inhérentes aux traitements complexes du maxillaire postérieur sont multiples.

1.4.1. La gestion de la cavité sinusienne

Il ne s'agit pas d'un obstacle anatomique majeur à éviter mais d'une cavité béante et stérile qui a tendance à s'étendre avec la perte des dents et la fonte de l'os alvéolaire¹⁰. Il s'agit du phénomène de pneumatisation du sinus qui limite souvent les volumes osseux disponibles et qui complique les traitements en implantologie.

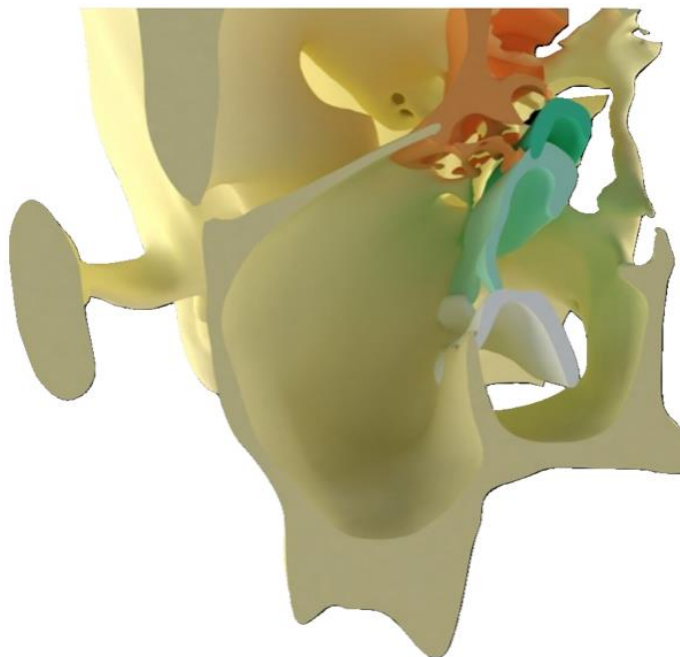


Figure 7 : Modélisation de l'anatomie sinusienne (Source : SAPO IMPLANT)

¹⁰ Smith, et al. « The maxillary sinus in three genera of new world monkeys: factors that constrain secondary pneumatization ».

L'idéal est d'anticiper ces pertes osseuses pour éviter les situations limites¹¹.

Cependant, lorsque l'on est confronté à ces situations compliquées, il est préférable, dans l'intérêt du patient, de chercher à exploiter les volumes osseux résiduels pour éviter une greffe osseuse.

En effet, ces greffes (technique de SUMMERS, Sinus Lift par Abord Latéral -SLAL- Régénération Osseuse Guidée -ROG-, greffe en onlay, ...) donnent de bons résultats et sont donc considérées trop souvent comme la seule solution pour pouvoir implanter dans un volume osseux réduit. Elles ont toutefois des suites post-opératoires assez lourdes surtout pour le sinus lift. Elles allongent aussi considérablement les plans de traitement et augmentent son coût. De plus, la temporisation prothétique pendant le temps de cicatrisation de la greffe est difficile à gérer. La littérature scientifique valide les alternatives aux greffes comme le dépassement limité dans le sinus, les implants angulés, les implants ptérygo-palato-tubérositaires, les implants tubérositaires et, pour les dentistes les plus qualifiés ou les chirurgiens maxillo-faciaux, les implants zygomatiques.

En 1996, un premier consensus international¹² a établi des recommandations concernant le traitement implantaire de la région du maxillaire postérieur sous sinusienne:

=> Quand la hauteur d'os résiduel est inférieure à 6 mm, un comblement sinusien par abord latéral est indiqué.

=> Quand la hauteur d'os est comprise entre 7 et 9 mm, une condensation crestale est recommandée (technique de Summers).

=> Quand la hauteur osseuse sous sinusienne est supérieure à 9mm, la pose d'implant se fait sans comblement.

Cependant, les indications de ces techniques chirurgicales ont évolué en raison des nouveaux designs implantaires et d'une gestion différente de la région sous sinusienne. Le but de ces nouvelles techniques est de limiter le nombre de greffes sous-sinusiennes et donc les complications liées à ces greffes.

¹¹ Misawa, Lindhe, et Araújo. « The alveolar process following single-tooth extraction : a study of maxillary incisor and premolar sites in man. »

¹² Jensen, et al. « Report of the sinus consensus conference of 1996. »

1.4.2. La gestion de la qualité osseuse au maxillaire.

Le maxillaire est un os peu corticalisé et plus ou moins dense en fonction des zones: prémaxillaire, tubérosité... Il se rapproche souvent d'un os de type 3 selon la classification de ZARB et LEKHOLM.

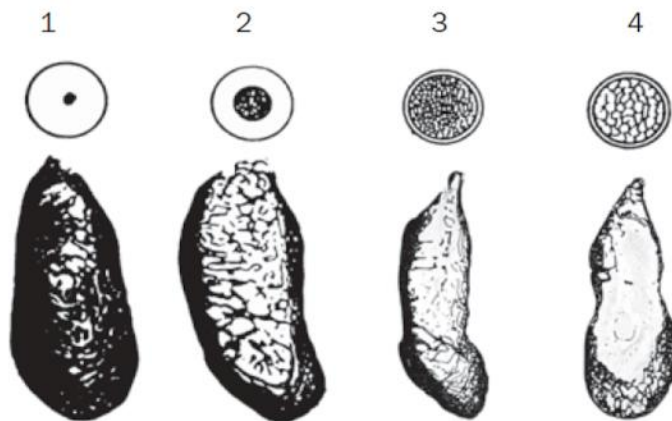


Figure 8 : Classification de Zarb et Lekholm. Source : Zarb et Lekholm, 1985

Lekholm et Zarb établirent en 1985 une classification selon la qualité de l'os résiduel :

Os de type 1 : Un tissu homogène et compact compose essentiellement l'os.

Os de type 2 : Un noyau d'os spongieux dense est entouré d'une épaisse couche d'os cortical.

Os de type 3 : Un noyau d'os spongieux dense est entouré d'une fine couche d'os cortical.

Os de type 4 : Un noyau d'os spongieux de faible densité est entouré d'une très fine couche d'os cortical.

L'étude de SENNERBY en 2001 montre qu'à 20 mois, les implants mis en place dans de l'os spongieux seront aussi bien ostéo-intégrés que ceux mis en place dans de l'os dense. Pour assurer l'ostéointégration de l'implant, on peut ainsi utiliser des implants plus larges, chercher un site adjacent avec une meilleure qualité osseuse, allonger le délai de cicatrisation osseuse avant de mettre en place la prothèse ou encore adapter la séquence chirurgicale en sous-forant ce qui permet de bloquer plus facilement l'implant¹³.

¹³ Wakimoto, et al. « Bone quality and quantity of the anterior maxillary trabecular bone in dental implant sites. »

1.4.3. La gestion des tissus mous

Il est également important de gérer les tissus mous pour permettre un bon brossage et pour espérer reconstituer les papilles interdentaires. Il est possible d'effectuer un aménagement tissulaire au cours de l'intervention chirurgicale. Cette gestion des tissus mous permet également d'obtenir de la gencive adhérente et kératinisée en regard des piliers implantaire. Cette barrière contre les bactéries permet une stabilité esthétique et un confort du patient grâce à l'absence d'inflammation.

On peut citer la technique de PALACCI¹⁴ ou la technique du rouleau modifié.

La technique de PALACCI propose de réaliser des petits pédicules dans le lambeau vestibulaire et de les déplacer en rotation de 90° autour de chaque implant. Ainsi, l'espace proximal inter-implantaire est comblé et l'angle formé entre les pédicules et le lambeau favorisera la formation d'une papille.

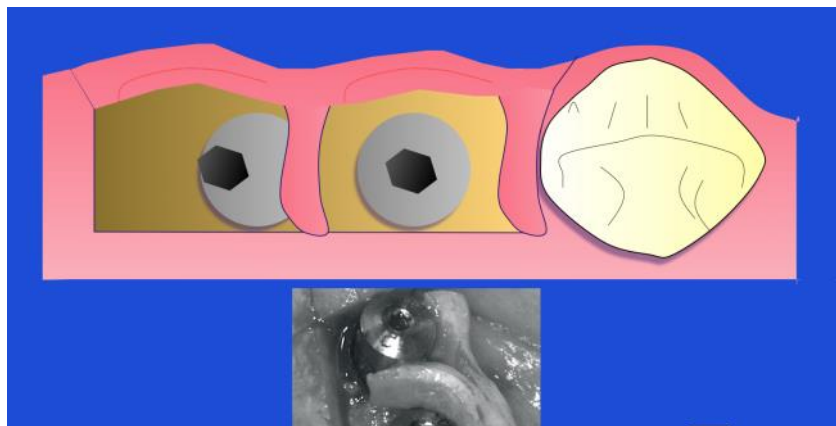


Figure 9 : Image d'un implant Nobel Activ (Source: SAPO IMPLANT)

1.5. Comment limiter et gérer la résorption osseuse

1.5.1. Extraction et gestion du contrôle de la cicatrisation

L'avulsion est le moment clé, elle doit être la plus atraumatique possible. Les dernières technologies comme la piézo-chirurgie permettent de remplacer les fraises Zekrya chirurgicales très agressives pour l'os alvéolaire. Cette technique favorise la coagulation et diminue le saignement de l'alvéole dentaire, il faudra donc s'assurer qu'un caillot suffisant se forme pour éviter les alvéolites sèches et prévenir une perte osseuse supplémentaire. Le praticien devra veiller à bien conserver les

¹⁴ Palacci. « Aménagement des tissus péri-implantaires : intérêt de la régénération des papilles. ».

corticales ainsi que les septa interdentaires qui serviront d'échafaudages pour la cicatrisation alvéolaire.

Un contrôle strict de l'asepsie pendant l'intervention chirurgicale, un curetage soigneux des zones apicales et des parois osseuses, ainsi qu'un rinçage abondant de la plaie à la bétadine buccale permettent d'éviter les surinfections.

Enfin, le patient devra respecter strictement les conseils post-opératoires pour potentialiser la cicatrisation. Le tabac et l'alcool devront notamment être proscrits.

1.5.2. L'extraction implantation immédiate^{15 16}

Pour gérer la fonte alvéolaire, la mise en place immédiate d'un implant le jour de l'extraction peut être une solution. En effet, nous obtenons des taux de survie similaires entre les implants mis en place immédiatement et ceux mis en place après la cicatrisation osseuse soit trois mois après.

Cela nous permettrait de garder une table osseuse vestibulaire au lieu d'attendre sa fonte naturelle lorsque la dent est extraite. En effet, si l'on dépose un matériau osseux xénogénique non résorbable entre la corticale vestibulaire et l'implant, il va rester en place après la fonte naturelle de la corticale vestibulaire. Avec les techniques de récupération de l'os de forage, nous pouvons combler l'espace entre l'implant et l'os vestibulaire pour le conserver. Nous avons de bons résultats cliniques mais nous n'avons pas suffisamment d'études randomisées pour le montrer.

Nous n'avons pas trouvé de consensus sur la distance à laquelle doit se trouver le col de l'implant par rapport à la table osseuse vestibulaire, cependant nous savons cliniquement qu'il faut laisser un espace pour éviter les déhiscences au niveau de l'implant.

1.5.3. Le design implantaire¹⁷

En fonction de la qualité osseuse observée au CBCT, le praticien pourra choisir un design implantaire adapté à la situation clinique pour favoriser l'ancrage primaire. Cependant, il n'existe pas de corrélation fiable à 100% entre l'unité Hounsfield donnée par le logiciel de planification (type SIMPLANT) et la classification de ZARB et LEKOLB sur la qualité osseuse.

¹⁵ Vignoletti, et al. « Early healing of implants placed into fresh extraction sockets: an experimental study in the beagle dog : De novo bone formation ».

¹⁶ Tomasi, et al. « Bone dimensional variations at implants placed in fresh extraction sockets : a multilevel multivariate analysis ».

¹⁷ Cannas, Gillot, et Noharet. « Evolution du macro design implantaire. »

Pour étalonner le logiciel de planification, ce qu'il faut faire à chaque utilisation, nous déplacerons le curseur sur une zone de corticale osseuse pour obtenir une valeur d'os très dense. Puis nous déplacerons le curseur dans une zone lacunaire pour obtenir une valeur nulle. Enfin, nous déplacerons le curseur sur la zone implantaire pour évaluer la qualité osseuse présente.

Dans un os faiblement minéralisé qu'on pourrait qualifier de type III ou IV selon ZARB et LEKOLB, on observe cliniquement de meilleurs résultats cliniques en utilisant des implants auto-taraudants cylindro-coniques de type autoperforants car le design saillant de leurs spires leur assure une bonne stabilité primaire. Il est possible de bloquer ces implants avec un torque de 50 NCm malgré un os peu dense¹⁸.

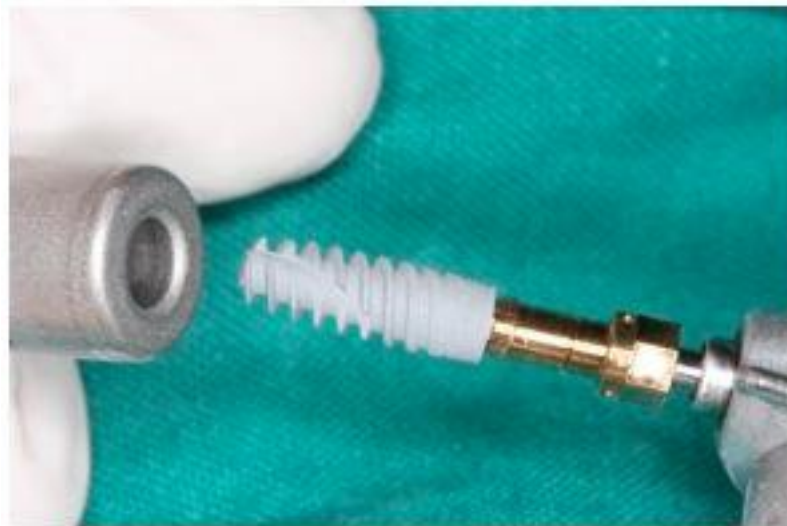

Figure 9 : Image d'un implant Nobel Activ (Source : auteur)

Cet ancrage primaire important nous aide en présence d'os maxillaire peu minéralisé, ainsi que dans les cas d'extraction-implantation immédiate où il ne reste souvent que le septum interdentaire pour s'ancrer.

Une certaine dextérité et une grande prudence du chirurgien-dentiste sont nécessaires pour l'utilisation de ces implants qui sont extrêmement agressifs et qui peuvent donc provoquer des fractures du maxillaire.

¹⁸Wang, et al. « The effect of implant design and bone quality on insertion torque, resonance frequency analysis, and insertion energy during implant placement in low or low-to medium-density bone. »

Dans un os moyennement minéralisé qu'on pourrait qualifier de type II ou III selon ZARB et LEKOLB, on observe cliniquement de meilleurs résultats cliniques en utilisant des implants cylindro-coniques car leur forme cylindro-conique permet d'obtenir un ancrage primaire de très bonne qualité (jusqu'à 50 NCm) et assure de meilleurs résultats cliniques que des implants cylindriques ¹⁹.



Figure10 : Image d'un implant cylindro-conique (Source : Nobel Biocare).

1.5.4. L'état de surface

L'ostéointégration est définie comme la formation d'un contact direct entre un implant et un os, sans interposition de tissu mou. Elle est possible sur certaines surfaces comme celles en titane comme l'a montré BRANEMARK dans les années 70. Le titane présente plusieurs atouts majeurs qui sont la biocompatibilité, la résistance mécanique et un grand taux de succès d'ostéointégration. L'os du patient va se reformer directement sur l'implant pendant que la gencive adhère au col de l'implant.

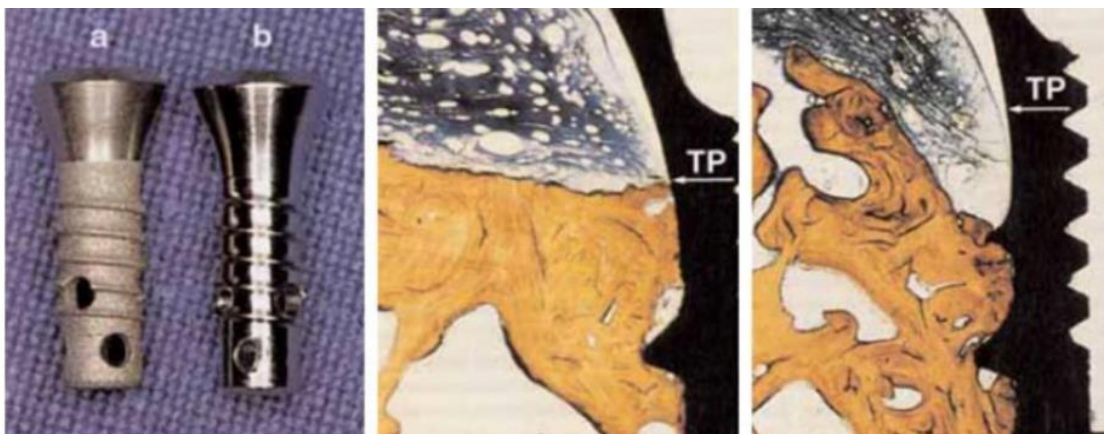


Figure n°10 bis : Illustration interface os/implant

(Source : Davarpanah et al, Manuel d'implantologie clinique)

¹⁹ Yamaguchi, et al. « Effect of implant design on primary stability using torque-time curves in artificial bone. »

1) Implants en un temps présentant une surface rugueuse obtenue par plasma-spray de titane (a) et une surface lisse (b). Le niveau de la jonction surface lisse-surface rugueuse (implant a) et son équivalent (implant b) sont placés chez le chien au niveau de la crête osseuse.

2) Réaction osseuse in -vivo autour de l'implant présentant la surface rugueuse. L'os est stabilisé à la jonction surface lisse-surface rugueuse (TP).

3) Réaction osseuse in -vivo autour de l'implant lisse. L'os n'est pas stabilisé au sommet de la crête, il se stabilise à la première spire, car elle est le lieu de la première sollicitation mécanique.

Les interactions au niveau de l'interface entre les implants et les tissus parodontaux ont été très étudiées dans le but d'optimiser la cicatrisation. De fait, l'état de surface implantaire a profondément changé lors de ces 30 dernières années où nous sommes passés de l'implant lisse de PI BRANEMARK à des surfaces usinées et micro-texturées. En effet, le taux de succès des implants lisses est encore très satisfaisant mais il dépend de la qualité osseuse et du volume osseux disponible.

Les traitements de surface type SLA et SLA active 69 78 sont un atout indéniable. Non seulement ils augmentent considérablement la surface implantaire en créant des micro-porosités, mais ils favorisent également la mouillabilité du sang à leur surface. Ils augmentent donc les possibilités thérapeutiques et raccourcissent les délais de cicatrisation osseuse.



Figure 11 : image d'un implant lisse à gauche et rugueux à droite (Source Nobel Biocare).

2. Gestion du sinus : quelles solutions ?

2.1. Rappels anatomiques²⁰

L'os maxillaire constitue, avec son homologue controlatéral, l'essentiel du massif facial supérieur. Bien qu'étant l'os le plus volumineux de la face, c'est un des plus légers proportionnellement. Ceci est dû à sa pneumatisation importante symbolisée par la présence du sinus maxillaire.

2.1.1. Environnement osseux

Nous diviserons le maxillaire en trois entités osseuses que sont, le pilier antérieur ou pilier canin (flèche verte), la zone sous sinusienne (flèche bleue) et la zone ptérygo-palato-tubérositaire (flèche rouge).

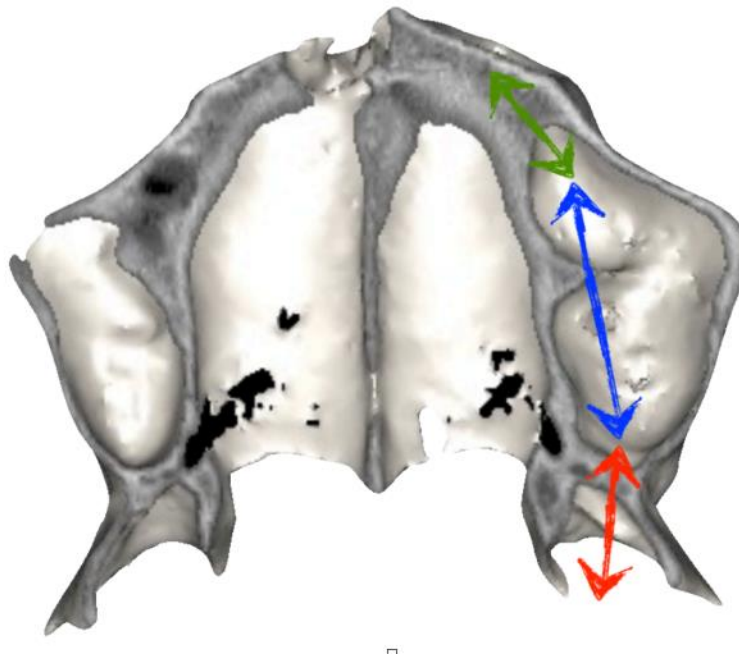


Figure 12 : Subdivision du maxillaire en trois zones (Source SAPO IMPLANT)

²⁰ Gaudy, Cannas, et Gillot. *Atlas d'anatomie implantaire*.

i) Pilier canin

Cette zone se situe dans le secteur canine/prémolaire, à la jonction entre le sinus maxillaire et les cavités nasales.

De forme générale pyramidale triangulaire à base inférieure, son volume dépend de la pneumatisation antérieure du sinus ainsi que du volume occupé par les fosses nasales.

La radiographie conventionnelle n'apporte que très peu d'informations sur le volume osseux disponible du fait de la superposition des cavités aériennes.

Les implants peuvent être placés suivant la paroi antérieure du sinus, leur inclinaison variant selon la morphologie de celui-ci.

L'angulation de l'implant dans le sens mésio-distal peut être associée à une inclinaison vestibulo-palatine. L'apex de l'implant peut donc croiser en dedans les racines d'une dent adjacente ou d'un implant antérieur. Les radios 2D de contrôle de ce type d'implant peuvent porter à confusion et seule une radiographie 3D objective la position réelle de cet implant.

ii) Zone sous sinusienne et intra sinusienne

Généralités sur le sinus

Le sinus est une cavité stérile avec un drainage antigravitaire. En effet, il s'effectue par un ostium situé en haut de celui-ci au niveau du méat moyen²¹.

Cette spécificité s'explique par le rôle histologique et physiologique de la membrane sinusienne. Elle constitue la première barrière de défense face aux allergènes. La muqueuse (aussi appelée membrane de Schneider) est constituée de cellules caliciformes qui sécrètent un mucus à sa surface qui va capturer les agents nocifs. Ces derniers seront évacués par l'ostium par un phénomène de tapis roulant. Ce drainage évite donc une prolifération bactérienne.

²¹ Eloy, Nollevaux, et Bertrand. « Physiologie des sinus paranasaux. »

Toute altération de cet équilibre va entraîner un stockage muqueux et constituer ainsi un excellent milieu de culture bactérienne. Une altération peut être due à une bactériémie trop importante ou à un geste chirurgical trop invasif²². Une pathologie sinusienne peut être diagnostiquée suite à l'examen d'une radio panoramique.

Zone sous sinusienne

Cette zone, située sous le sinus, est directement en rapport avec la pneumatisation du sinus maxillaire. Elle est située entre la tubérosité du maxillaire et le triangle canin.

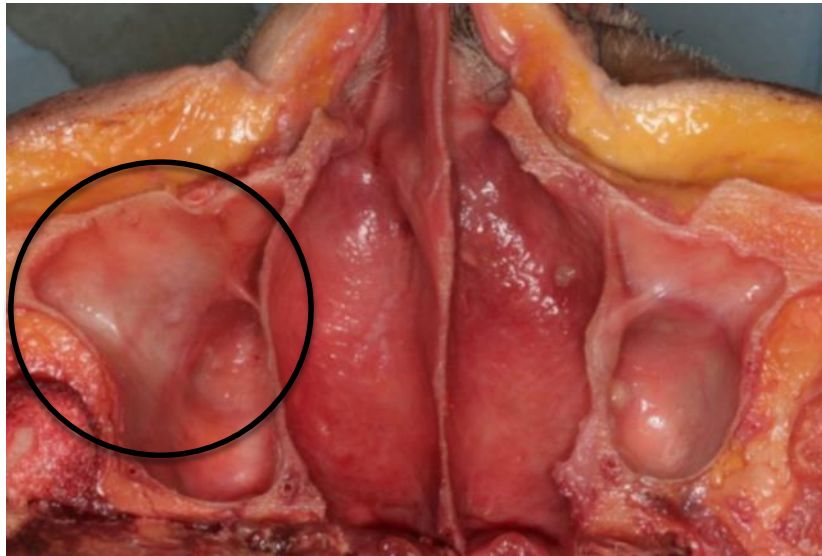


Figure 13 : Dissection mettant en évidence la zone sous sinusienne (Source: SAPO IMPLANT)

L'ancienneté de l'édentement, associée ou non au port d'une prothèse amovible, peut expliquer des résorptions extrêmes dans cette zone²³.

La hauteur d'os basal résiduel après extraction est très variable d'un individu à l'autre. En effet, dans de nombreux cas, les apex des racines émergent dans la cavité sinusienne. La décision thérapeutique est donc prise en fonction de l'environnement et d'un arbre décisionnel^{24 25}.

²² Jung, et al. « A retrospective study of the effects on sinus complications of exposing dental implants to the maxillary sinus cavity. »

²³ Noharet, et al. « Risque anatomique en implantologie orale au maxillaire. »

²⁴ Brånemark. « Osseointegrated implants in the treatment of the edentulous jaw : experience from a 10-year Period. Scand. »

²⁵ Barnea, et al. « The use of tilted implant for posterior atrophic maxilla. »

On notera également trois zones d'ancrage possibles dans la région. Nous pouvons en effet orienter les implants en médial vers le processus palatin du maxillaire ou en latéral vers la paroi latérale ou encore exploiter les cloisons de Refend.

Les cloisons de Refend : elles sont toujours verticales par rapport au plancher sinusien, perpendiculaires à l'axe mésio-distal de la crête alvéolaire dans le plan sagittal et peuvent mesurer jusqu'à 9mm de hauteur. Elles sont constituées d'os d'origine basale, sont peu larges (de l'ordre de 1 à 2 mm) mais très corticalisées et permettent donc un bon ancrage primaire de l'implant²⁶. Leur verticalité permet le placement d'implants dans le couloir prothétique.

Elles sont parfois visibles sur des radiographies panoramiques mais leur localisation précise nécessite l'utilisation d'outils d'imagerie 3D. Les mesures effectuées sur l'imagerie sectionnelle pourront être reportées lors de la chirurgie pour placer les implants exactement dans la cloison. Lorsqu'il n'existe aucun repère cristallin, le chirurgien privilégie une chirurgie guidée²⁷.

Le processus palatin du maxillaire : Le processus palatin du maxillaire constitue la partie médiale du plancher sinusien. Il participe en dedans à la formation des fosses nasales et sépare le sinus des cavités nasales par la cloison inter-sinuso-nasale.

L'inclinaison de l'implant en direction du processus palatin permet un ancrage primaire solide dans un os de forte densité. L'extrémité de l'implant selon l'angulation sera positionnée dans les fosses nasales, dans le sinus ou vers la cloison inter sinus nasale. La pose d'implants dans le processus palatin du maxillaire est souvent en cohérence avec l'axe prothétique.

iii) Zone ptérygo-palato-tubérositaire

Cette région osseuse est formée par l'union des processus ptérygoïdes de l'os sphénoïde, de la tubérosité du maxillaire et du processus pyramidal de l'os palatin. La présence de sutures osseuses très intimes de type synostose rend très difficile l'individualisation de ces pièces osseuses avec les outils d'imagerie. L'imbrication de ces trois os constitue une poutre de résistance du maxillaire dans

²⁶ Ulm, et al. « Incidence and suggested surgical management of septa in sinus-lift procedures. »

²⁷ Brånemark, et al. « An experimental and clinical study of osseointegrated implants penetrating the nasal cavity and maxillary sinus. »

laquelle on peut ancrer un implant pilier d'un bridge postérieur. L'implant sera incliné en arrière, en haut et légèrement en dedans entre les deux ailes de la ptérygoïde de l'os sphénoïde, ce qui assurera une bonne stabilité primaire²⁸.

Cette région est limitée en haut et en avant par le volume sinusien et en arrière par les processus ptérygoïdes du sphénoïde. La présence du canal grand palatin et de l'artère homonyme fait de cette zone une zone à risque dans laquelle la densité osseuse est faible. Si la tubérosité du maxillaire présente un volume suffisant, il ne sera pas nécessaire d'aller jusqu'aux ailes de la ptérygoïde pour stabiliser l'implant. La recherche d'ancrage nécessite des implants relativement longs (de 13mm à 18 mm), cylindro-coniques, très souvent inclinés et le recours à des techniques de sous forage qui permettront d'obtenir un meilleur ancrage primaire^{29 30}.

Cette région est donc une région complexe à la frontière de trois os. Le risque chirurgical est essentiellement vasculaire au niveau du canal grand palatin. Les repères osseux (crête alvéolaire, hamulus ptérygoïdien, foramen grand palatin et tubérosité du maxillaire), validés par des examens 3D (CBCT ou Scanner), sont suffisants pour réaliser ces chirurgies sans risques pour un chirurgien expérimenté³¹. La difficulté chirurgicale réside surtout dans la variation de la texture et de la densité des pièces osseuses traversées mais aussi dans l'absence de repères dentaires dans cette région très distale.

La pose des implants dans cette région est délicate. En effet, il ne s'agit pas d'une zone habituelle. En implantologie, nous allons donc incliner les implants pour que la sortie de vis se retrouve au niveau des deuxièmes molaires maxillaires. Cette inclinaison des implants a été étudiée à de nombreuses reprises dans la littérature que ce soit en modèle fini ou in vivo ; c'est une technique éprouvée³².

²⁸ Balshi, Wolfinger, et Balshi. « Analysis of 356 pterygomaxillary implants in edentulous arches for fixed prosthesis anchorage. »

²⁹ Tulasne. « Implant treatment of missing posterior dentition. »

³⁰ Aparicio, Pilar, et Rangert. « Tilted implants as an alternative to maxillary sinus grafting : a clinical, radiologic, and periotest study. »

³¹ Da Silva, et al. « Placement of dental implants in the maxillary tuberosity : a systematic review. »

³² Fayaz, et al. « Effects of length and inclination of implants on terminal abutment teeth and implants in mandibular CL1 removable partial denture assessed by three-dimensional finite element analysis. »

2.1.2. Environnement vasculaire ³³

i) L'artère Maxillaire

La vascularisation principale est assurée par l'artère maxillaire qui est une des deux branches terminales de l'artère carotide externe (avec l'artère temporale superficielle). Elle s'individualise au niveau de la glande parotide, en arrière du col du condyle mandibulaire, et se dirige alors vers l'avant et perpendiculairement à l'artère carotide externe.

La description de l'artère maxillaire se fait habituellement en trois parties, une partie mandibulaire, une partie ptérygoïdienne et une partie ptérygo-palatine. Nous nous intéresserons ici à cette troisième partie qui concerne directement la vascularisation du maxillaire.

Cette troisième partie commence après le passage de l'artère maxillaire entre les deux chefs du ptérygoïdien latéral. L'artère décrit alors une courbe à convexité antérieure qui longe la tubérosité du maxillaire puis entre dans la fosse ptérygo-palatine par la fissure ptérygo-palatine.

Elle se divise en cinq artères collatérales que sont les artères alvéolaires supérieures et postérieures, l'artère infra-orbitaire, l'artère du canal ptérygoïdien, l'artère pharyngienne supérieure et l'artère palatine descendante.

Après le passage du foramen sphéno-palatin, elle donne l'artère sphéno-palatine qui cheminera sur le plancher des cavités nasales et finit en artère naso-palatine au niveau du foramen naso-palatin.

Dans notre cas clinique qui se rapporte au traitement du maxillaire postérieur, nous nous intéresserons donc aux artères alvéolaires supérieures et postérieures ainsi qu'à l'artère palatine descendante.

ii) L'artère alvéolaire supérieure et postérieure

³³ Geha, et Carpentier. « Les boucles artérielles du sinus maxillaire. »

Elle naît dans le segment ptérygo-palatin de l'artère maxillaire, puis se dirige vers le bas et l'avant le long de la face externe de la tubérosité du maxillaire. Elle donne alors des rameaux qui vont pénétrer dans le maxillaire (avec le nerf alvéolaire supérieur et postérieur) ainsi que d'autres qui vont évoluer le long du maxillaire.

Elle va alors, par ses rameaux qui ont pénétré l'os maxillaire, vasculariser les trois molaires, ainsi que la muqueuse sinusienne. Par ses rameaux externes, elle vascularise la gencive au niveau des trois molaires. Elle se termine par des rameaux qui vont s'anastomoser avec l'artère buccale et l'artère infra-orbitaire.

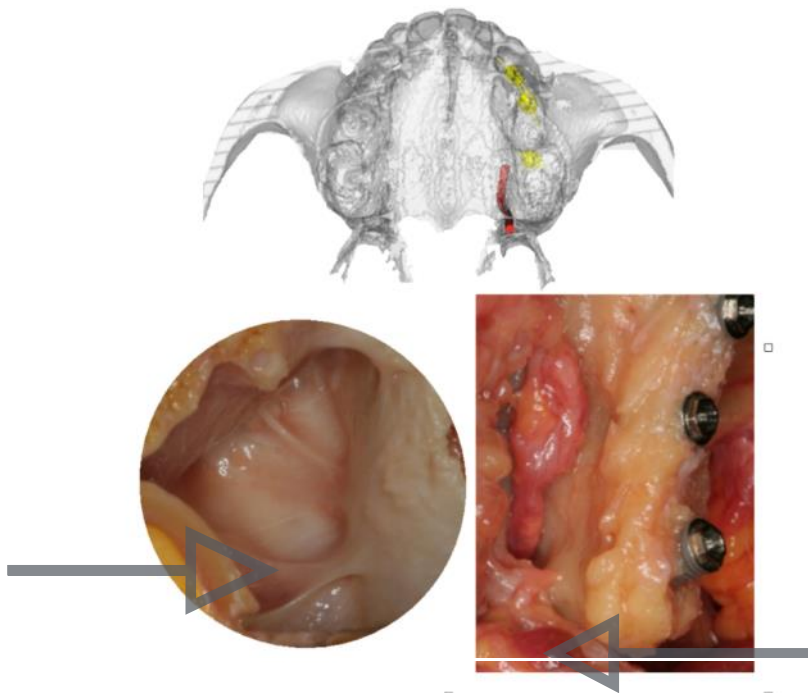


Figure 14 : Cloison de Refend et artère palatine descendante (Source : SAPO IMPLANT)

iii) L'artère palatine descendante

Elle naît dans le segment ptérygo-palatin de l'artère maxillaire, se dirige vers le bas et va s'engager dans le canal palatin (lui-même formé par la suture entre l'os palatin et l'os maxillaire) avec les nerfs grands et petits palatins. Elle se différencie alors en artère petite et grande palatine pour vasculariser la muqueuse palatine et les glandes salivaires accessoires palatines.

L'artère grande palatine chemine vers l'avant le long de la voûte palatine et s'anastomose avec son homologue controlatérale pour se finir en avant au niveau du foramen naso-palatin.

2.2. Analyse radiologique du maxillaire

La tendance de la chirurgie générale, de moins en moins invasive, doit s'appliquer à la prise en charge du maxillaire postérieur. Les greffes osseuses, notamment les comblements sinusiens par abord latéral, ne devraient être envisagées qu'en dernier recours. Le simple examen de radiographie 2D pourrait pousser le chirurgien à réaliser un comblement sinusien alors que certains volumes osseux sont exploitables. Les examens radiographiques 3D sont indispensables à la compréhension des volumes osseux afin d'optimiser leur exploitation, en particulier quand la résorption est importante.

Si l'os résiduel n'est pas suffisant pour placer les implants dans l'axe des racines dentaires, il est alors nécessaire de rechercher de nouveaux points d'ancrage. Le but est d'éviter au maximum d'avoir recours à des techniques de greffes afin d'alléger le temps, le coût et la morbidité du traitement. Les premiers logiciels 3D³⁴ de simulation implantaire tels que SIMPLANT® et NOBEL CLINICIAN™ ont fait évoluer notre perception de l'anatomie des zones potentielles d'ancrage implantaire.

L'implantologie assistée par ordinateur représente une aide incontestable pour le diagnostic et la planification de la chirurgie et permet à la fois d'optimiser nos traitements implantaires et d'améliorer le rapport coût/bénéfice/sécurité.

2.2.1. La radiographie

i) La panoramique, ou orthopantomogramme (OPG)

La radiographie panoramique est la technique d'imagerie extra orale la plus utilisée en odontologie. Elle est recommandée par la HAS en 2006 comme radiographie de première intention afin d'évaluer les deux arcades de manière globale avec une faible dose de rayonnement. Elle permet de sélectionner les patients qui pourraient bénéficier d'un traitement implantaire.

La radiographie panoramique renseigne sur la hauteur osseuse disponible et sur l'état du sinus grâce à la visualisation des sinus et des fosses nasales mais pas sur les volumes osseux disponibles. En

³⁴ Bellaïche, et Missika. « La tomодensitométrie dans le bilan pré-opératoire en implantologie orale. »

effet, elle ne prend pas en compte la dimension vestibulo-linguale de l'arcade dentaire ce qui empêche toute mesure en implantologie. De plus, l'image présente des distorsions géométriques importantes avec des zones d'agrandissement en postérieur, des zones de superposition et des images fantômes.

ii) La radiographie rétro-alvéolaire

La radiographie intra-orale de type rétro-alvéolaire est utilisée pour compléter les informations de la radiographie panoramique. Elle fournit des informations sur une région limitée mais présente une excellente résolution spatiale, un bon contraste et des déformations minimales quand elle est réalisée avec un angulateur.

Au maxillaire, en raison de la faible profondeur du palais notamment lorsque le maxillaire postérieur est édenté, le positionnement correct des films parallèlement à l'axe des dents est souvent impossible ce qui implique que les mesures ne seront pas fiables.

Bien que la radiographie rétro-alvéolaire permette de mesurer la distance entre deux dents et la hauteur d'os disponible, elle ne renseigne pas sur les volumes et n'est donc pas suffisante en implantologie.

iii) L'imagerie sectionnelle (le scanner et le Cone Beam)

En implantologie, seule l'imagerie volumique permet d'appréhender les volumes osseux. Nous avons à notre disposition deux techniques d'imagerie sectionnelle : le scanner à rayons X d'une part, Computer Tomography (CT), et le CBCT d'autre part. Depuis quelques années, le recours au CBCT a supplanté l'usage du CT dans les bilans pré-implantaires en raison de la diminution du nombre d'artefacts métalliques et de la dose délivrée au patient (confirmée par les tests de LODLE).

L'imagerie sectionnelle ne doit toutefois pas être utilisée en première intention dans notre thérapeutique mais en complément des radiographies rétro-alvéolaires et panoramiques, selon le principe ALARA et la recommandation de la HAS en 2006³⁵.

³⁵ Haute Autorité de Santé. « Tomographie volumique à faisceau conique large de la face (Cone Beam computerized tomography). »

La planification implantaire était conventionnellement réalisée en superposant des calques d'implants sur des clichés en deux dimensions ou sur des coupes vestibulo-linguales 2D issues d'une acquisition volumique. Cette étude bi-dimensionnelle n'est fiable que si l'axe implantaire coïncide avec l'axe de la coupe. L'analyse des coupes scanner sur planche est en réalité une vue en deux dimensions et c'est à notre esprit de reconstituer l'os de notre patient dans les trois dimensions de l'espace. Cela est d'autant plus problématique dans les cas de maxillaire résorbé quand la recherche d'un ancrage différent de celui de l'axe de la crête devient nécessaire pour traiter nos patients avec la technique la moins invasive possible³⁶.

2.2.2. Apport des logiciels de planification³⁷

Les logiciels de planification permettent de mieux visualiser les volumes osseux et d'effectuer une analyse plus précise et réaliste du volume osseux.

Les données d'acquisition de l'imagerie sectionnelle sont enregistrées au format « Digital Imaging and Communication in Medicine » (DICOM), format numérique universel utilisé en imagerie et par les logiciels de diagnostic et de planification implantaire. Les logiciels de reconstruction et de planification (Simplant® ou NobelClinician™) permettent d'obtenir une reconstruction en trois dimensions des structures osseuses à partir des fichiers DICOM issus du CBCT. Il devient alors possible de « naviguer » dans la mâchoire du patient et de mettre en évidence les rapports entre nos futurs implants et les différentes structures anatomiques.

³⁶ Harris, et al. « EAO guidelines for the use of diagnostic imaging in implant dentistry 2011 : a consensus workshop organized by the european association for osseointegration at the medical university of Warsaw. »

³⁷ Ganz. « Three-dimensional imaging and guided surgery for dental implants. »

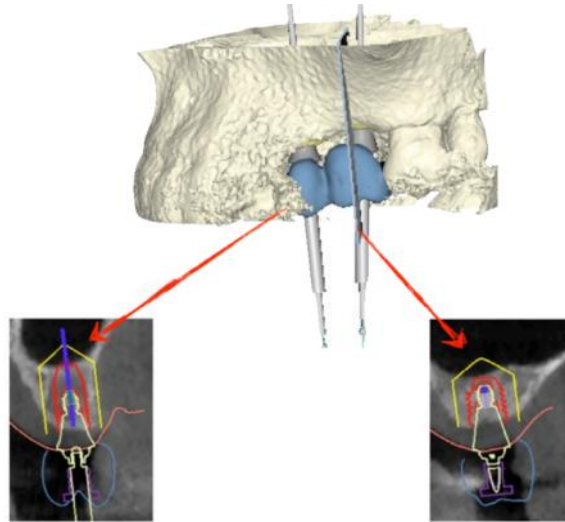


Figure 15: Planification implantaire à l'aide du logiciel Siplant® (Source: SAPO IMPLANT)

Les structures anatomiques mises en évidence sont l'artère palatine descendante, qui constitue l'obstacle majeur de la région tubérotaire, et le sinus maxillaire avec les cloisons de Refend. Les risques anatomiques sont ainsi maîtrisés et de nouveaux volumes osseux deviennent exploitables. L'implantologie assistée par ordinateur nous ouvre les portes d'une analyse dynamique des volumes osseux en 3D et éloigne l'analyse statique des plaques en 2 dimensions.

2.2.3. Le projet prothétique³⁸.

En 2001, Dada, Daas et Malo³⁹ ont défini le projet prothétique comme étant : « la construction à un stade précoce de traitement d'un véritable projet prothétique en amont de la phase chirurgicale qui permet de fixer de façon définitive l'ensemble des objectifs du traitement implantaire, tant sur les plans esthétiques que fonctionnel et garantit au praticien de pouvoir proposer à son patient un plan de traitement cohérent et présentant un minimum d'aléa ».

³⁸ Cannas, Tran, et Boutin. « Transposition du projet prothétique vers l'imagerie en implantologie : de l'empreinte optique au guide chirurgical. »

³⁹ Dada, Daas, et Malo. *Esthétique et implants pour l'édenté complet maxillaire.*

Le projet prothétique physique ou numérique est conçu au laboratoire de prothèse puis est transposé sur l'imagerie sectionnelle soit à l'aide d'un guide d'imagerie radio-opaque en sulfate de baryum, soit par la technique du double scanner, soit par les fichiers numériques des modèles de laboratoire ou de l'empreinte optique.

Les logiciels de planification permettent d'intégrer les données du projet prothétique à l'imagerie sectionnelle par fusion des fichiers informatiques. Pour cela, le projet prothétique numérisé sous un format informatique standard appelé « STL » sera fusionné aux fichiers DICOM issus de l'imagerie sectionnelle. Les implants ne sont alors plus positionnés en fonction du volume osseux disponible mais en fonction du projet prothétique. Dans le traitement de maxillaires postérieurs résorbés, le chirurgien peut avoir tendance à opter pour des procédures d'augmentation osseuse pour pouvoir poser les implants dans l'axe de la crête. Pourtant, certaines zones d'ancrage potentiel sont compatibles avec le projet prothétique sans toutefois correspondre au grand axe de la crête.

Seule la planification des implants selon un projet prothétique objectif grâce au logiciel pourra valider la faisabilité du traitement. L'utilisation de piliers prothétiques angulés permettra de compenser l'inclinaison des axes implantaires si nécessaire.

2.2.4. La méthode du double scanner ⁴⁰

La méthode du double scanner développée par Nobelbiocare® consiste à numériser grâce à l'imagerie sectionnelle (CT ou CBCT) le projet prothétique représenté par le guide radiologique non radio-opaque comprenant des marqueurs radio-opaques. Un premier CT ou CBCT du patient est réalisé avec le guide en bouche stabilisé par une cale rigide appelée index occlusal entre les deux arcades pour diminuer la laxité de position lors de l'acquisition.

Les unités Hounsfield du guide et des tissus mous étant très proches, toute séparation du guide sur le logiciel est impossible. C'est la réalisation d'un double scanner, c'est à dire un scanner du guide seul puis du patient avec le guide, qui rend cette superposition possible. Cette superposition des marqueurs radio-opaques des deux scanners permet de fusionner de manière précise les deux clichés. Le guide apparaît ainsi sur l'imagerie sectionnelle, il est enregistré en format numérique STL.

⁴⁰ Daas, et al. *Les traitements implantaires avec NobelGuide TM*.

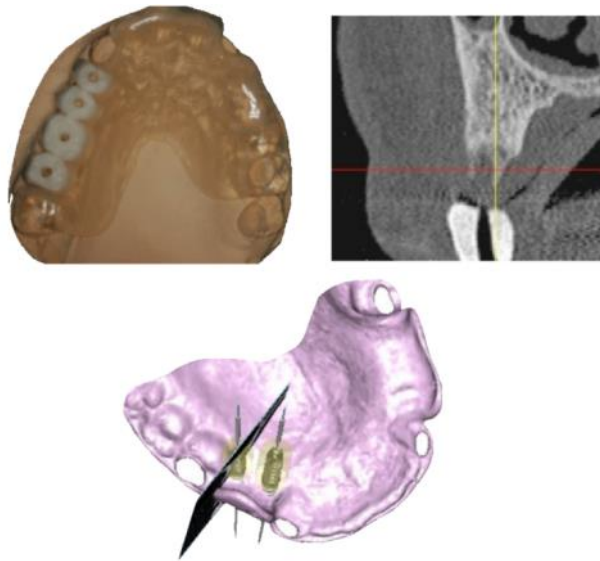


Figure 16: Guide radiologique et planification (Nobel Clinician) (Source : SAPO IMPLANT)

2.2.5. Les modèles virtuels.

L'obtention d'un modèle virtuel de la situation clinique du patient peut se faire :

- Directement en bouche grâce à une caméra optique intra-buccale
- Par numérisation au laboratoire de prothèse du modèle en plâtre et /ou du wax-up.

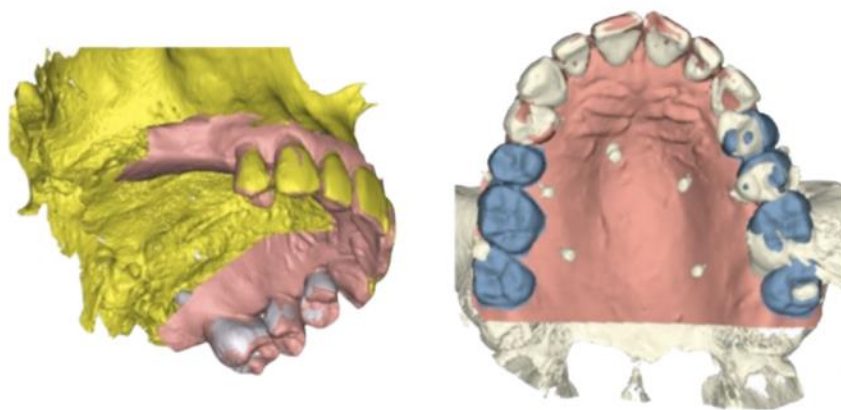


Figure 17: Empreinte optique du patient et modèle virtuel issu de la numérisation du wax-up (Source: SAPO IMPLANT)

Le prothésiste va alors pouvoir à l'aide d'un logiciel de CAO (Conception Assistée par Ordinateur) modéliser le projet prothétique sur ce modèle numérique: c'est un Wax-up virtuel.

L'avantage majeur de ce type de projet prothétique réside dans le fait qu'il est possible de réaliser une imagerie 3D le jour de la première consultation sans que le patient n'ait de guide radiologique en bouche. Le projet prothétique sera ensuite transféré sur le modèle virtuel. Cette technique remplace ainsi les guides en sulfate de baryum conçus en amont et allège le protocole. Cette technologie aura un coût supplémentaire en raison de l'investissement que représente l'achat d'une caméra. Elle permet un gain de temps et une amélioration de la qualité de la communication avec le prothésiste.

2.2.6. Planification implantaire en fonction du projet

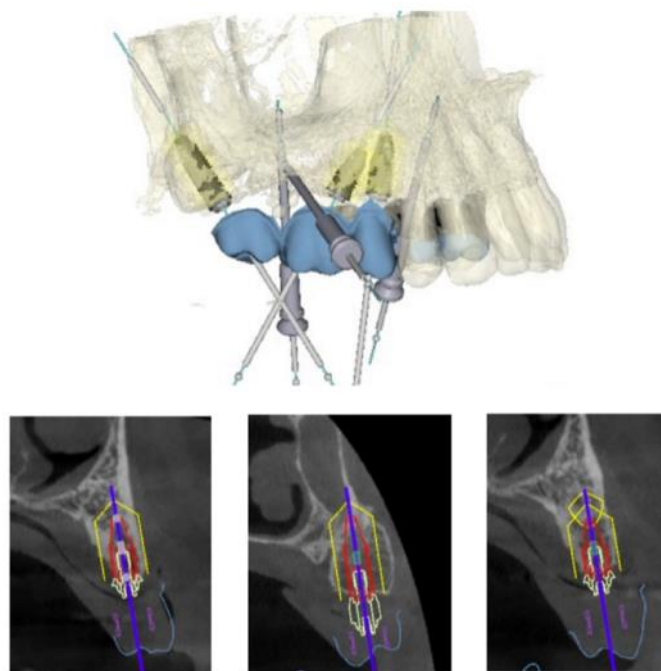


Figure 18: Implants, piliers et sortie de vis en fonction du projet prothétique

(Source : SAPO IMPLANT)

Les logiciels de planification implantaire possèdent une banque de données de calques numériques 3D d'implants et de piliers implantaires. Grâce à eux, il est possible de choisir le design, la longueur et le type d'implant ainsi que le ou les futurs piliers prothétiques si nécessaire.

Le logiciel permet de visualiser notre patient dans les 3 sens de l'espace simultanément et aussi de tourner autour de l'implant. On peut contrôler le rapport de ce dernier avec les volumes osseux environnants, avec les obstacles anatomiques ainsi qu'avec le projet prothétique.

On peut alors valider que des implants angulés sont compatibles avec un projet prothétique.

L'utilisation de ces programmes de simulation implantaire apporte un réel avantage dans la planification de cas complexes. On obtient une représentation 3D du projet implantaire chirurgico-prothétique en parfaite correspondance avec la situation clinique.

Bien qu'aucun consensus n'ait été établi, les logiciels de planification permettent une estimation de la qualité osseuse grâce aux unités Hounsfield. Nous pourrions alors déterminer si l'os est plutôt corticalisé ou plutôt spongieux. Cette particularité est très importante lors de la planification d'un protocole chirurgical au niveau du maxillaire postérieur en raison de la faible densité osseuse de cette zone. Cet outil de mesure demande cependant de plus amples études afin de le valider scientifiquement.

Le sens clinique du praticien reste déterminant au moment de la chirurgie si la densité osseuse constatée est différente de l'estimation faite sur l'imagerie.

Enfin, les logiciels d'implantologie assistée par ordinateur permettent la réalisation d'un guide chirurgical qui, dans des cas complexes de forte résorption maxillaire, augmente la sécurité chirurgicale. Le protocole de réalisation et d'utilisation du guide chirurgical doit être parfaitement respecté afin d'en garantir la précision. Il est fabriqué grâce à une imprimante 3D à partir des fichiers issus de la planification implantaire.

2.3. Possibilités Thérapeutiques

2.3.1. Les techniques de greffes sinusiennes

i) Le Sinus Lift par Abord latéral (SLAL) ⁴¹

C'est en 1980 que BOYNE et JAMES décrivent la technique par abord latéral. Il s'agit de la technique chirurgicale la plus lourde pour le patient en raison des suites opératoires (douleurs, œdème) et du délai de cicatrisation. Elle est réalisée sous anesthésie locale et n'est indiquée que pour les cas les plus résorbés. Elle présente un bon taux de succès qui varie de 93 à 98% selon les études⁴². Il a été prouvé qu'elle peut être réalisée en même temps que la pose des implants dentaires à condition d'avoir un ancrage primaire suffisant ⁴³.

Protocole opératoire :

Il s'agit d'un abord du sinus par voie latérale : après avoir réalisé une incision crestale et une décharge mésiale, on décolle un lambeau de pleine épaisseur découvrant la paroi latérale du sinus maxillaire.

Un volet osseux est alors découpé. Dans les premières versions de la chirurgie, il était le plus large possible puis a tendu à se réduire au minimum dans le cadre des chirurgies minimalement invasives. A l'origine, il était découpé à l'aide d'une grosse fraise boule sur pièce à main. L'évolution des techniques et des concepts chirurgicaux et l'arrivée de la piézo-chirurgie ont permis de modifier le protocole opératoire pour augmenter la sécurité de cette intervention.

Le volet osseux sera soit basculé vers l'intérieur, soit repositionné en fin de chirurgie soit retiré. La membrane sinusienne est alors décollée minutieusement à l'aide de curettes courbes. Une fois le site opératoire préparé, on peut mettre en place le matériau de comblement. Une membrane est utilisée pour maintenir le matériau puis les berges seront suturées.

⁴¹ Chiapasco, Casentini, et Zaniboni. « Bone augmentation procedures in implant dentistry. »

⁴² Pjetursson, et al. « A systematic review of the success of sinus floor elevation and survival of implants inserted in combination with sinus floor elevation. »

⁴³ Jung, et al. « A retrospective study of the effects on sinus complications of exposing dental implants to the maxillary sinus cavity. »

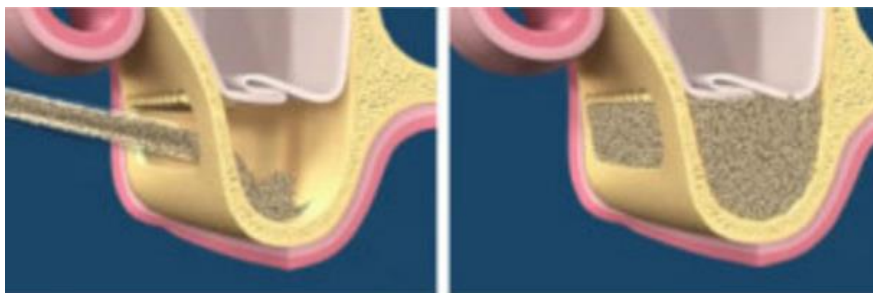


Figure 19: Schéma de réalisation du comblement sinusien par abord latéral (Source : SAPO IMPLANT)

Inconvénients du SLAL :

-au niveau temporel: un délai de six mois minimum devra être observé avant la pose des implants pour permettre au greffon osseux de se consolider. Cela soulève aussi le problème de la temporisation pendant cette période⁴⁴.

-au niveau budgétaire: cette opération a un coût non négligeable en raison de sa durée et de la quantité de matériau utilisée.

-au niveau infectieux : gérer une infection sinusienne est très contraignant chirurgicalement.

-au niveau chirurgical: le patient devra être opéré à deux reprises sauf cas exceptionnel où les implants peuvent être posés dans la même séance que le sinus lift. Les suites chirurgicales sont importantes avec des douleurs et un œdème importants.

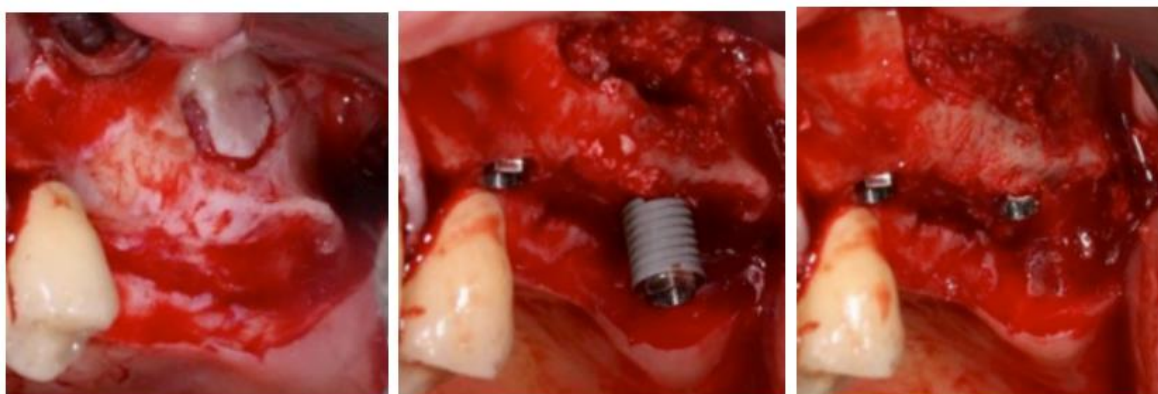


Figure 20 : SLAL et mise en place d'implants dentaires (Source : auteur)

⁴⁴ Hallman, Lundgren, et Sennerby. « Histologic analysis of clinical biopsies taken 6 months and 3 years after maxillary sinus floor augmentation with 80% bovine hydroxyapatite and 20% autogenous bone mixed with fibrin glue. »

Risques du sinus lift:

Parler de risque, c'est prendre conscience de ce que constitue un geste chirurgical dans cette région. Quatre risques principaux sont identifiables :

- risque de déchirure de la membrane de Schneider

Le principe du sinus lift est de soulever la muqueuse sinusienne pour y placer un matériau de comblement dans l'objectif d'augmenter la masse osseuse pour poser des implants. L'abord se fait en général par la paroi antérieure du sinus à l'aide d'une fraise diamantée ou d'un insert piézo-électrique.

L'objectif est de créer un volet osseux dans la paroi antérieure du sinus sans perforer la muqueuse afin de la soulever délicatement pour placer le matériau de comblement sur le plancher du sinus maxillaire.

Le premier risque est donc de déchirer cette membrane et d'altérer le drainage. La déchirure entraîne systématiquement le remplissage du sinus par du sang qui constitue un milieu propice au développement bactérien.

La littérature montre cependant que l'incidence des infections sinusiennes après perforation de la muqueuse est très faible⁴⁵. On peut donc penser que la réparation est rapide.

Par contre, si la destruction est plus importante, il faudra recouvrir la brèche par une membrane qui accélérera le processus cicatriciel.

Il est logique de penser que plus le décollement est important, plus le risque de problème sinusien est important, mais on ne retrouve pas de données à ce sujet dans la littérature.

- risque hémorragique

Il existe également un risque de lésion vasculaire de l'anastomose interne ou de l'artère alvéolo-antrale

- risque d'absence de néo-formation osseuse

La quantité de matériau de comblement utilisée influe sur les suites opératoires. Plus on met de matériau, plus la paroi osseuse entourant la zone à greffer est fine (sinus « coquilles d'œufs ») et plus difficile sera le processus cicatriciel.

En effet, la complication la plus importante hormis l'infection initiale destructrice du greffon est la non-ossification du matériau de comblement à distance et sa résorption

⁴⁵ Krekmanov, et al. « Tilting of posterior mandibular and maxillary implants for improved prosthesis support. »

subtotale. En effet, une greffe osseuse autogène ou allogène n'est que le support d'une reconstruction osseuse sur une base calcique, le corps devant refabriquer complètement une trame osseuse. Il faut donc un apport d'oxygène par des vaisseaux sanguins qui sont d'autant plus nombreux que les parois osseuses autour de la zone greffée sont épaisses et parcourues de gros vaisseaux.

Pendant la phase de reconstruction osseuse s'étendant sur une période de 6 à 9 mois selon les matériaux, tout épisode infectieux pourra compromettre la formation osseuse.

- risque de névralgie

Les autres complications du sinus lift sont plus rares et sont d'origine nerveuse. Elles sont dues à une rétraction traumatique du lambeau muco-périosté au niveau de l'émergence du nerf sous orbitaire. La récupération peut être tardive mais les séquelles sont rares.

Les alternatives thérapeutiques au sinus lift présentées dans ce travail de recherche sont donc à privilégier quand la situation clinique le permet, afin d'éviter au maximum ces complications.

ii) La technique de SUMMERS^{46 47 48}

Par la suite, des variantes utilisant un abord alvéolaire vont voir le jour. On notera la technique des ostéotomes de TATUM en 1986, puis en 1994 SUMMERS va décrire sa propre technique par abord crestal.

Cette technique ne nécessite des instruments rotatifs que pour marquer le site à implanter.

Cette technique s'applique pour un implant unitaire, cependant on peut la réaliser sur plusieurs sites dans un même secteur.

⁴⁶ Summers. « A new concept in maxillary implant surgery : the osteotome technique. »

⁴⁷ Summers. « Sinus floor elevation with osteotomes. »

⁴⁸ Tilotta, Lazaroo, et Gaudy. « Gradual and safe technique for sinus floor elevation using trephines and osteotomes with stops: a cadaveric anatomic study. »

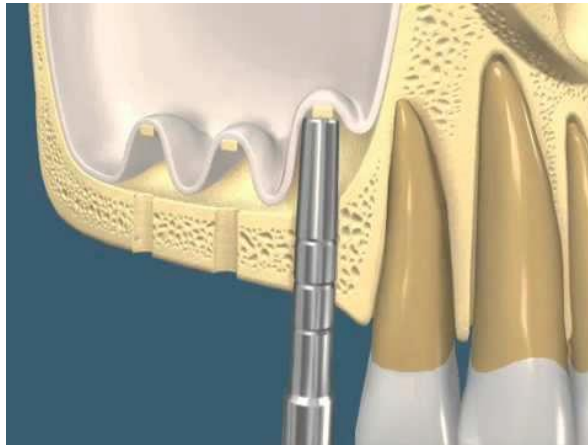

Figure 21 : Schéma de la technique de SUMMERS

(Source: Summers : "A new concept in maxillary implant surgery : the osteotome technique")

Protocole opératoire:

Tout d'abord, on réalise un lambeau d'épaisseur totale exposant la crête osseuse alvéolaire, ce qui nous permet de marquer les sites implantaires à la fraise.

La planification implantaire nous permet de connaître la hauteur d'os disponible au niveau de ces sites. Les ostéotomes de SUMMERS nous permettent de réaliser un puit jusqu'à 2 mm du plancher sinusal.

Il est fortement recommandé de sous dimensionner son puit par rapport à la taille de l'implant pour permettre une bonne stabilité osseuse primaire.

Le matériau de comblement est ensuite foulé jusqu'à fracturer l'os apical.

L'implant est ensuite posé dans le puit créé.

Différentes variantes de cette technique préconisent d'utiliser directement des forêts implantaires ou des inserts de piézo chirurgie.

Cette technique présente plusieurs inconvénients:

Un inconvénient chirurgical, car cette technique dépend beaucoup de l'expérience du praticien pour fracturer correctement le cal osseux apical.

Un inconvénient budgétaire, car le patient devra régler le matériau de comblement et cette étape supplémentaire même si elle se fait dans la même séance. Cependant elle peut être réalisée sans matériau de comblement d'après ces études ⁴⁹.

Cependant, on notera un avantage certain, la pose d'implants se fait dans la même séance que le comblement osseux.

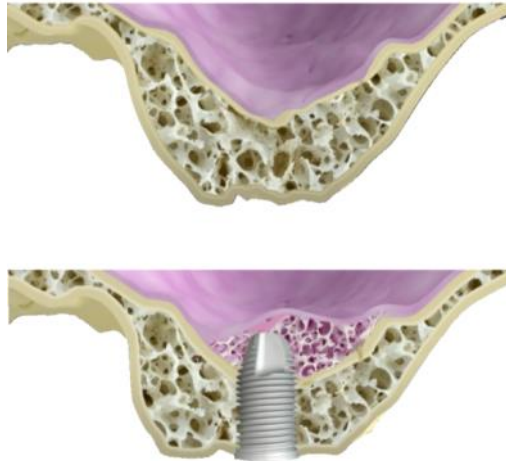


Figure 22: Schéma de la technique de SUMMERS sans comblements osseux avec néo formation osseuse à l'aide de l'effet « toile de tente » (Source : SAPO IMPLANT)

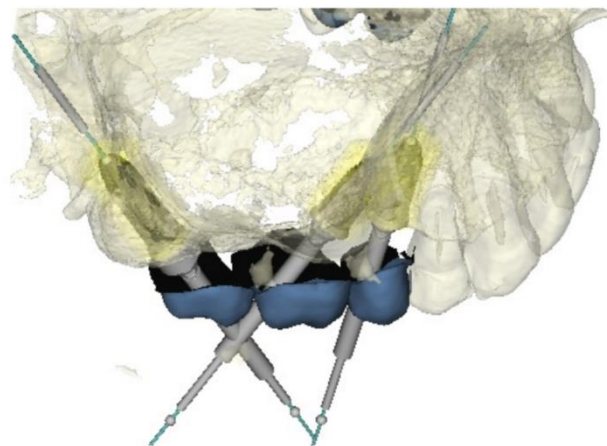


Figure 23 : Exemple de contournement sinusien (Source: SAPO IMPLANT)

⁴⁹ Hegde, Prasad, et Shroff. « Maxillary sinus augmentation using sinus membrane elevation without grafts : a systematic review. »

2.3.2. Les techniques de contournement sinusien

Grâce aux logiciels de planification implantaire et à l'imagerie sectionnelle, il est également possible, dans certains cas, de se passer des greffes en contournant le sinus et en exploitant des zones d'ancrage alternatives. Cependant, il est primordial de ne pas positionner un implant uniquement en fonction du volume osseux disponible mais en fonction du projet prothétique.

Dans ces techniques de recherche de zones d'ancrage alternatives, il est donc primordial de faire coïncider la planification implantaire et le projet prothétique. A l'aide du logiciel, il est possible d'incliner les axes des implants dentaires dans un axe qui ne paraît pas compatible avec la prothèse à première vue puis d'essayer plusieurs angulations de piliers prothétiques pour corriger l'axe implantaire.

Une fois cette analyse réalisée, nous pouvons alors valider l'inclinaison des implants⁵⁰.

Pour conforter notre hypothèse, plusieurs études ont montré un taux de succès équivalent voire supérieur pour les implants inclinés par rapport aux implants droits dans le traitement du maxillaire postérieur^{51 52}.

On notera que cette inclinaison peut se faire dans tous les sens de l'espace, aussi bien en palato-vestibulaire qu'en mésio- distal.

L'utilisation de l'inclinaison palato-vestibulaire est très importante si l'on veut croiser la racine de la dent antérieure bordant l'édentement sans toucher cette dernière.

⁵⁰ Brånemark. « Osseointegrated implants in the treatment of the edentulous jaw : experience from a 10-year period. »

⁵¹ Barnea, et al. « The use of tilted implant for posterior atrophic maxilla. »

⁵² Calandriello, et Tomatis. « Simplified treatment of the atrophic posterior maxilla via immediate/early function and tilted implants : a prospective 1-Year clinical study. »

2.4. Choix thérapeutique

Après l'analyse des volumes osseux disponibles grâce au logiciel de planification, il s'est avéré possible de contourner la cavité sinusienne en exploitant les volumes osseux disponibles en avant et en arrière du sinus ainsi que la cloison de Refend intra sinusienne.

En effet, nous avons dans un premier temps utilisé le logiciel de planification pour définir le projet prothétique en positionnant la prothèse définitive.

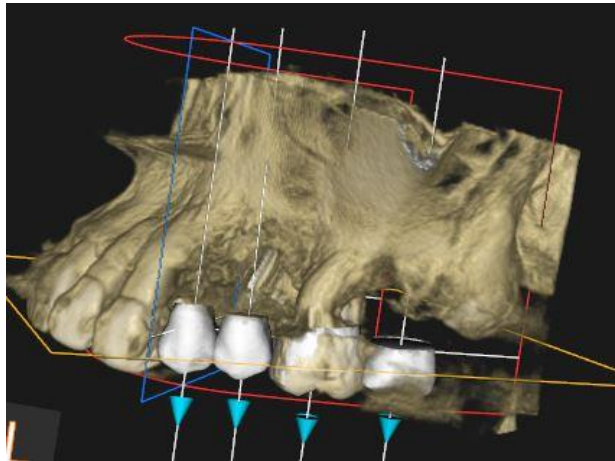


Figure 23b: Vue vestibulaire de la prothèse en place (Source : auteur)

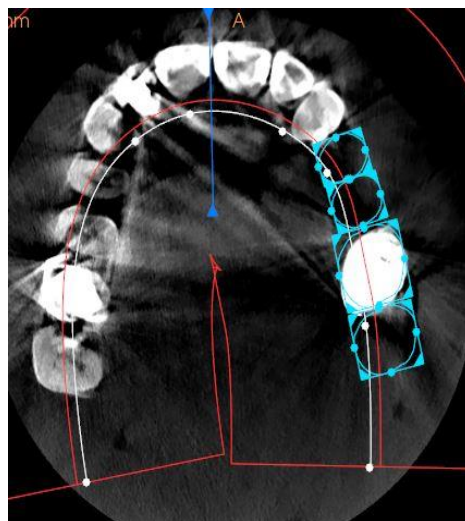


Figure 23c: Vue occlusale de la prothèse en place (Source : auteur)

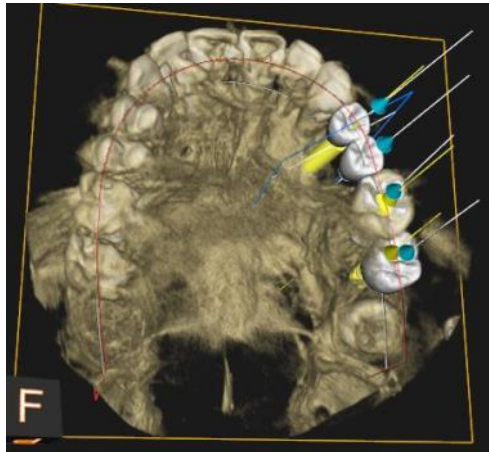


Figure 23d: Corrélation entre les sorties de vis et les faces occlusales (Source : auteur)

Nous pouvons alors positionner les implants de telle sorte que la sortie de la vis prothétique soit située au milieu de la face occlusale de la couronne pour pouvoir réaliser de la prothèse transvissée.

Pour remplacer les quatre dents absentes, nous avons donc choisi de poser trois implants, un en avant du sinus, un sous sinusien et un en arrière du sinus.

-> En position de 24, nous avons choisi un implant Nobel Activ de diamètre 4,3 mm et de longueur 10 mm avec un pilier « Multi Unit Abutment » droit (MUA).

Il est possible d'utiliser un pilier droit car les axes prothétiques et implantaire coïncident.

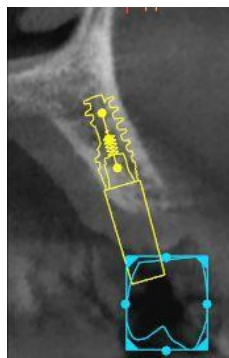


Figure 24 : Implant en 24 et volume osseux (Carestream)

(Source : auteur)

-> En position de 26, nous avons choisi un implant Nobel Activ de diamètre 4,3 mm et de longueur 10 mm avec un pilier MUA droit, en gérant la pose implantaire en même temps que l'avulsion de la dent 26.

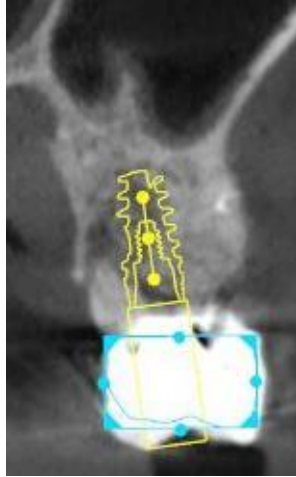


Figure 25 : Implant en 26 et volume osseux (Source : auteur)

-> En position de 27, nous avons choisi un implant Nobel Activ de diamètre 4,3 mm et de longueur 8,5 mm avec un pilier MUA droit.

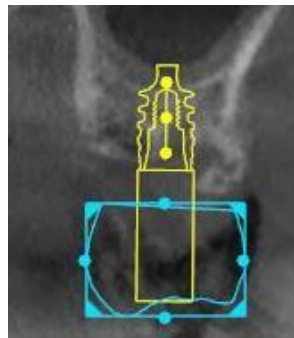


Figure 26 : Implant en 27 et volume osseux (Source : auteur)

La planification implantaire nous a permis de nous assurer que les puits de vis étaient situés au centre des couronnes prothétiques pour réaliser de la prothèse transvissée et éviter ainsi l'utilisation du ciment de scellement qui est un des facteurs principaux de la péri-implantite.

2.5. Plan de traitement : étapes chirurgicales et prothétiques

Le premier rendez-vous permet de rassembler toutes les données cliniques et radiologiques dont nous avons besoin. Il comprend donc un bilan médical complet, une analyse clinique des dents et du parodonte ainsi qu'une imagerie médicale comprenant la radiographie rétro-alvéolaire et le CBCT. Il se finit par l'obtention du consentement éclairé qui est un prérequis avant tout soin, puis la présentation du devis et son acceptation après un temps de réflexion.

Nous planifions donc une seule séance de chirurgie sous anesthésie locale avec l'extraction de 26 et la pose des implants en 24, 26 et 27. Nous allons maintenant détailler les étapes de la chirurgie.

Nous réalisons l'analgésie complète du maxillaire postérieur gauche à l'aide d'une injection rétro-tubérositaire, complétée par une injection au niveau du foramen grand palatin et par une autre en vestibulaire des prémolaires.

Afin de réaliser l'avulsion la plus douce et méticuleuse possible de la dent 26 et de garder son septa interdentaire, nous déposons dans un premier temps la couronne puis nous séparons minutieusement les racines avant de les extraire une par une.

Puis nous incisons au niveau crestal et décollons le lambeau le plus large possible pour bien voir les volumes osseux sans trait de décharge pour éviter une rupture de la vascularisation.

Nous suivons la planification implantaire avec le marquage des points d'impact puis nous forons à l'aide du forêt pilote jusqu'à 7 mm. Nous vérifions alors les axes à l'aide des transferts.

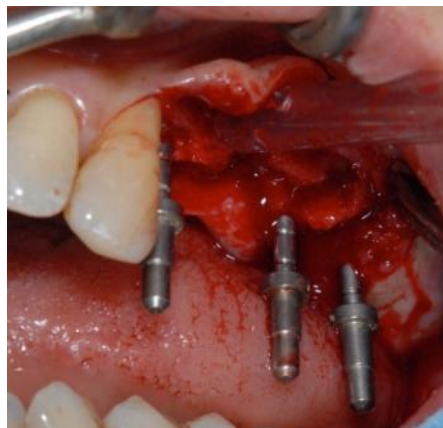


Figure 27 : Vérification per-chirurgicale des axes (Source : auteur)

Une fois les axes validés, nous utilisons notre forêt pilote jusqu'à la profondeur choisie lors de la planification.

Puis nous passons au forêt de 3 mm de diamètre et enfin nous mettons en place nos implants selon la planification implantaire, à l'aide d'un contre angle qui maîtrise le torque d'insertion de ces derniers.

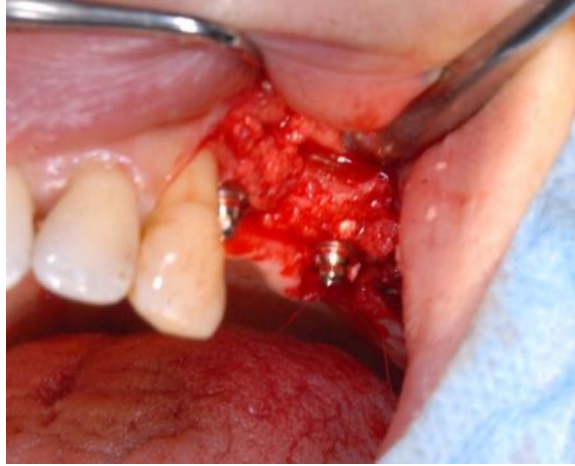


Figure 28 : Vue intra-buccale avec implants et piliers MUA mis en place

(Source : auteur)

Il s'agit ensuite de gérer la partie prothétique per chirurgicale qui permet la mise en place de prothèses provisoires le temps de la cicatrisation osseuse.

3. Gestion prothétique et chirurgicale

Nous avons décidé de gérer ce cas à l'aide de l'empreinte optique pour la partie immédiate de la prothèse puis nous sommes passés par une empreinte conventionnelle pour la réalisation de la prothèse définitive.

Nous avons choisi l'empreinte optique pour la rapidité de réalisation des prothèses par le prothésiste et la précision du numérique. Avec cette technique il reçoit l'empreinte optique le matin et livre la prothèse provisoire le soir.

Nous avons choisi l'empreinte conventionnelle pour la prothèse d'usage pour pouvoir jouer sur les différents niveaux de teinte que l'usinage dans un bloc de céramique ne permet pas encore.

3.1. Temps pré chirurgical

Nous réalisons une empreinte optique pré-chirurgicale pour bien enregistrer les rapports d'occlusion, le point de contact en distal de la couronne de la 13, la situation gingivale et la teinte à l'aide de la caméra CS3500 de Carestream^{53 54}.

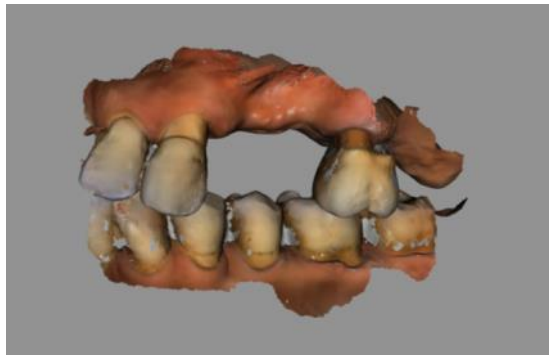


Figure 29 : empreinte optique pré chirurgical (Source : auteur)

⁵³ Patzelt, et al. « Accuracy of full-arch scans using intraoral scanners. »

⁵⁴ Patzelt, et al. « The time efficiency of intraoral scanners : an in vitro comparative study. »

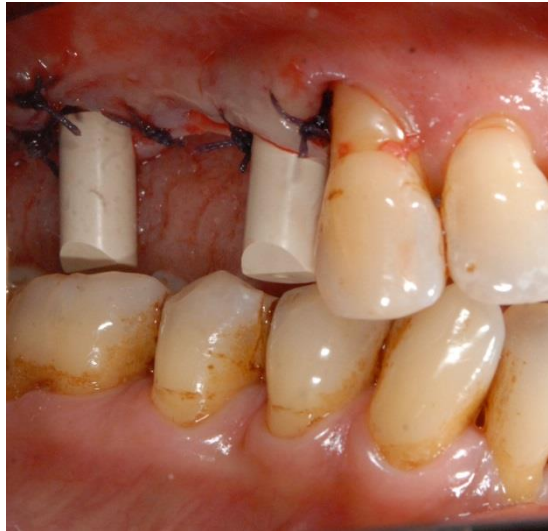

Figure 30 : Sutures post-chirurgicales autour des Scan-Body (Source : auteur)

3.2. Temps chirurgical

A la fin de la chirurgie, nous mettons en place deux Scan Body. Ce sont des transferts d'empreintes numériques qui permettent de donner au prothésiste la localisation des implants en 24 et 26. Les berges du lambeau sont ensuite suturées. L'implant en 27, postérieur, moins stable et peu impliqué dans l'esthétique ne sera pas mis en esthétique mais laissé en place avec un pilier de cicatrisation. Nous posons une digue sur les piliers MUA pour permettre à la caméra de ne pas être aveuglée par le sang et enfin nous réalisons l'empreinte post-chirurgicale.

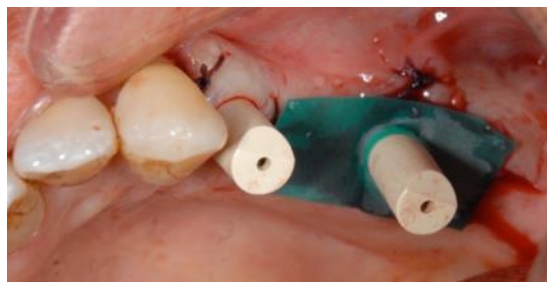

Figure 31 : Feuille de digue entourant les Scan-Body (Source : auteur)

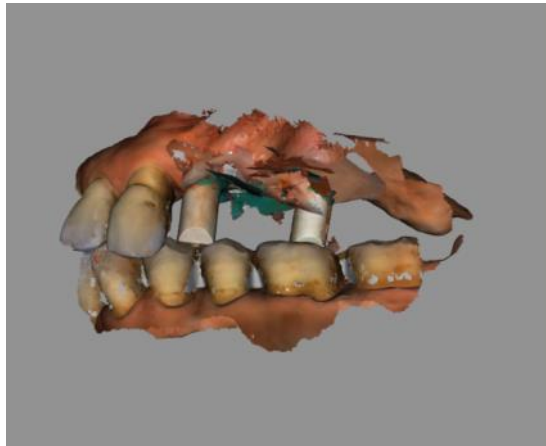


Figure 32 : Empreinte post chirurgicale immédiate (Source : auteur)

3.3. Prothèse provisoire immédiate

Le fichier numérique STL issu de l’empreinte optique post-chirurgicale est envoyé dès la fin de la chirurgie au prothésiste qui va concevoir le bridge provisoire par CAO. Il attendra une validation de notre part en nous envoyant le PDF de la prothèse avant de lancer l’usinage à l’aide de la machine-outil Ceramill Motion 2 de AMANN GIRBACH.

Nous recevons en fin de journée le bridge provisoire réalisé par le prothésiste que nous pourrons alors transvisser sur les implants.

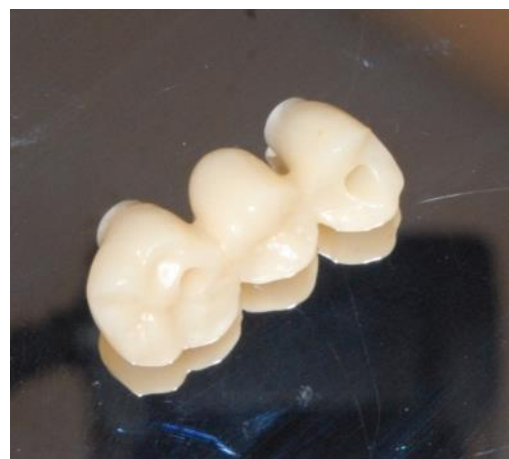

Figure 33 : Bridge provisoire usiné réalisé par le laboratoire Franck Beaupère (Source: auteur)

La prothèse immédiate doit répondre à un cahier des charges bien précis, le patient ne doit pas manger dessus et elle ne sert qu'à restaurer l'esthétique.

3.4. Prothèse d'usage

Trois mois après la chirurgie, nous revoyons la patiente pour évaluer la qualité de l'ostéo-intégration de ses implants. Elle est jugée satisfaisante d'après les critères d'Albrektsson^{55 56} et nous pouvons donc passer à la prothèse d'usage.

Nous réalisons une empreinte conventionnelle sur les trois implants à l'aide d'un porte empreinte à ciel ouvert qui nous garantit une meilleure stabilité dimensionnelle de l'empreinte par rapport à un porte empreinte à ciel fermé. Les transferts d'empreinte sont vissés sur les implants pour plus de précisions. Par la suite, nous prenons une empreinte de l'arcade antagoniste ainsi qu'un mordu pour enregistrer les rapports entre les deux arcades. Nous finissons par prendre la teinte.

Une semaine après, nous recevons la prothèse et nous l'essayons avant de la visser et de combler les puits à l'aide de téflon dans un premier temps puis, après vérification qu'il n'y ait pas de dévissage, à l'aide de composite. Pour vérifier la précision de la prothèse provisoire, nous l'avons remise en place sur le modèle définitif et nous voyons que l'adaptation est très satisfaisante.

⁵⁵ Albrektsson, et Johansson. « Osteoinduction, osteoconduction and osseointegration. »

⁵⁶ Roos, et al. « A qualitative et quantitative method for evaluating implant success : a 5-year retrospective analysis of the Brånemark implant. »

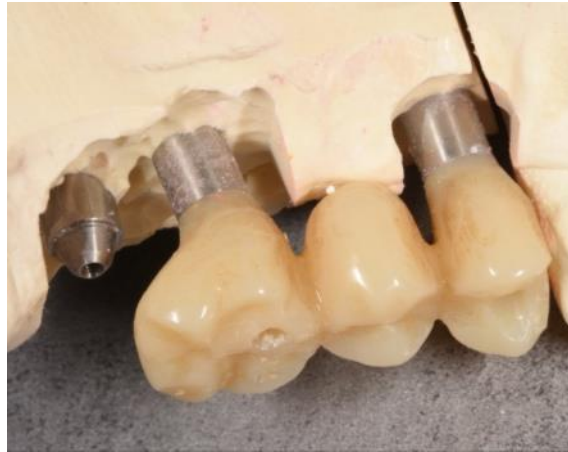

Figure 34: Excellente adaptation de la prothèse provisoire sur le modèle définitif (Source : auteur)

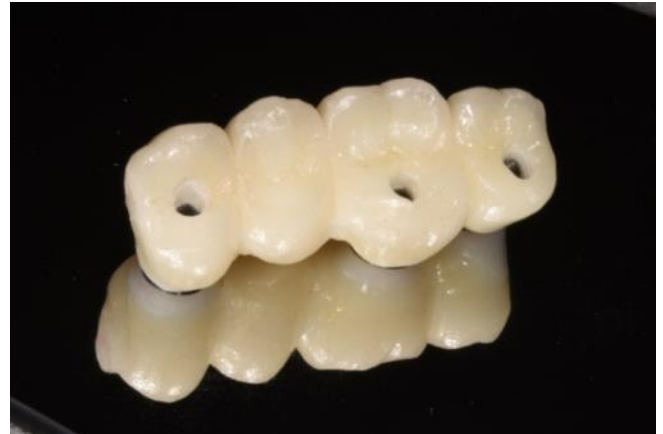
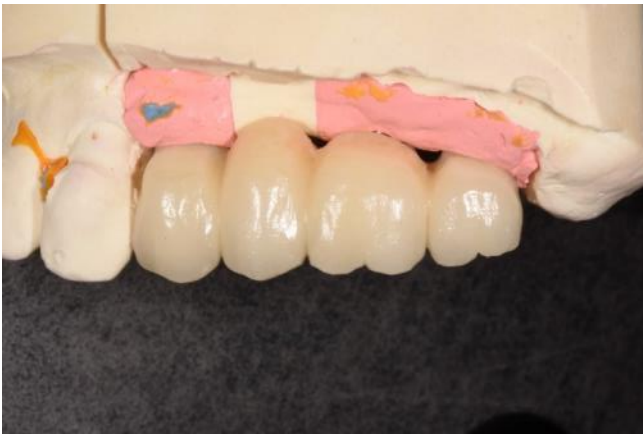
Figure 35 : Prothèse d'usage (Source : auteur)

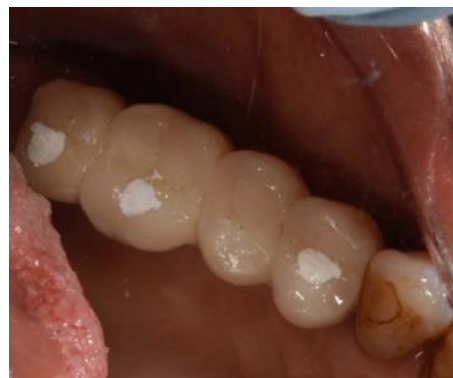
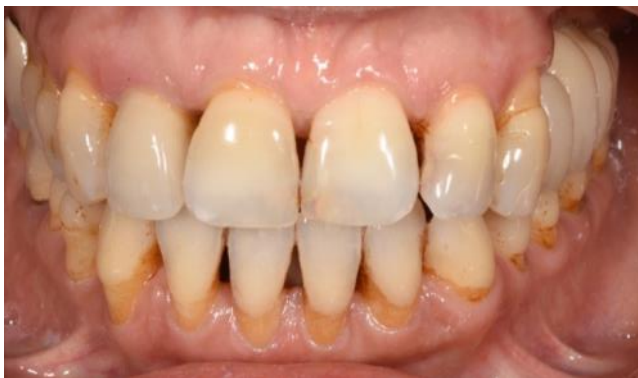
Figure 36: Prothèse d'usage en bouche (Source : auteur)

Conclusion

Chez cette patiente, l'utilisation d'un logiciel de planification implantaire a permis de choisir des axes implantaires compatibles avec le projet prothétique tout en exploitant les volumes osseux résiduels au niveau de la zone postérieure maxillaire qui était résorbée. L'extraction de la dent 26 a pu être réalisée dans la même séance que la pose des implants. L'ensemble du traitement a donc pris trois mois, délai nécessaire à l'ostéointégration des implants, et a nécessité une seule séance de chirurgie.

En l'absence de logiciel de planification implantaire, l'utilisation des calques implantaires sur les planches 2D issues du CT ou du CBCT n'aurait pas permis de visualiser correctement les masses osseuses disponibles. Le plan de traitement aurait donc comporté une séance pour l'extraction de la dent 26, une séance pour le SLAL deux mois après et une séance pour poser les implants huit mois après, soit au total trois chirurgies dont un SLAL avec des suites post-opératoires importantes et une durée totale de traitement de treize mois. La patiente aurait donc été édentée au niveau du secteur deux pendant treize mois et aurait probablement souhaité une prothèse adjointe provisoire qui diminue le taux de succès des implants.

L'utilisation d'un logiciel de planification implantaire permet de réduire la durée du traitement, le nombre de chirurgies et donc le risque de complications ainsi que le coût du traitement. Ces différents avantages contribueront à la satisfaction du patient.

Un apprentissage est nécessaire pour utiliser correctement le logiciel de planification implantaire et surtout pour poser des implants dans des zones délicates comme la région tubérositaire ou les cloisons de Refend. Il est indispensable que chaque praticien soit conscient de ses limites et adresse les patients quand il n'a pas l'expérience nécessaire pour poser des implants dans des situations compliquées. En effet, de plus en plus de patients viennent en consultation spécialisée car des implants ont été posés sans être compatibles avec un projet prothétique, ce qui pose le problème de la dépose des implants.

Bibliographie

- Albrektsson, T., et C. Johansson. « Osteoinduction, osteoconduction and osseointegration. » *European spine journal* 10, no. 2 (2001) : S96-S101.
- Aparicio, C., Pilar Perales, et Bo Rangert. « Tilted implants as an alternative to maxillary sinus grafting : a clinical, radiologic, and periotest study. » *Clinical implant dentistry and related research* 3, no. 1 (2001) : 39-49.
- Balshi, T. J., G. J. Wolfinger, et S. F. Balshi. « Analysis of 356 pterygomaxillary implants in edentulous arches for fixed prosthesis anchorage. » *International journal of oral and maxillofacial implants* 14, no. 3 (1999) : 398–406.
- Barnea, E., H. Tal, J. Nissan, R. Tarrasch, M. Peleg, et R. Kolerman. « The use of tilted implant for posterior atrophic maxilla. » *Clinical implant dentistry and related research* 18, no. 4 (2016) : 788-800.
- Bellaiche, N., and P. Missika. « La tomodensitométrie dans le bilan pré-opératoire en implantologie orale. » *Information dentaire* 91, no. 32 (2002) : 268-289.
- Brånemark, P. I. « Osseointegrated implants in the treatment of the edentulous jaw : experience from a 10-year Period. Scand.” *Journal of plastic and reconstructive surgery* 16 (1977) : 1-132.
- Brånemark, P. I., R. Adell, T. Albrektsson, U. Lekholm, J. Lindström, et B. Rockler. « An experimental and clinical study of osseointegrated implants penetrating the nasal cavity and maxillary sinus. » *Journal of oral and maxillofacial surgery* 42, no. 8 (1984) : 497-505.
- Calandriello, R., et M. Tomatis. « Simplified treatment of the atrophic posterior maxilla via immediate/early function and tilted implants : a prospective 1-Year clinical study. » *Clinical implant dentistry and related research* 7, no. s1 (2005) : S1-12.
- Cannas, B., L. Gillot, and R. Noharet. « Evolution du macro design implantaire. » *Information dentaire* 94, no. 5 (2012) : 10-14.
- Cannas, B., M.L. Tran, et N. Boutin. « Transposition du projet prothétique vers l’imagerie en implantologie : de l’empreinte optique au guide chirurgical. » *Implant* 20 (2014) : 327-333.
- Cavézian, R., and G. Pasquet. *Cone Beam : imagerie diagnostique en odontostomatologie*. Issy-les-Moulineaux : Elsevier Masson, 2011.
- Chiapasco, M., P. Casentini, et M. Zaniboni. « Bone augmentation procedures in implant dentistry. » *International journal of oral & maxillofacial implants* 24, Suppl. (2009).
- Chrcanovic, B. R. « A history of periodontitis suggests a higher risk for implant loss. » *Journal of evidence based dental practice* 15, no. 4 (2015): 185-186.
- Chrcanovic, B. R., T. Albrektsson, et A. Wennerberg. « Smoking and dental implants : a systematic review and meta-analysis. » *Journal of dentistry* 43, no. 5 (2015): 487-498.

Commission Européenne. « European guidelines on radiation protection in dental radiology, » 2009. Consulté le 02/12/2016. <https://ec.europa.eu/energy/sites/ener/files/documents/136.pdf>.

Da Silva, V. F., J. F. Santiago, S. R. Panzarini, E. R. Pellizzer, et al. « Placement of dental implants in the maxillary tuberosity : a systematic review. » *International journal of oral and maxillofacial surgery* 44, no. 2 (2015) : 229-238.

Daas, M., K. Dada, M. Postaire. *Les traitements implantaires avec NobelGuide TM*. Paris : Quintessence International, 2008.

Dada, K., M. Daas, et P. Malo. *Esthétique et implants pour l'édenté complet maxillaire*. Paris : Quintessence international, 2011.

Eloy, P., M.-C. Nollevaux, et B. Bertrand. « Physiologie des sinus paranasaux. » *EMC Oto-rhinolaryngologie*. Paris : Elsevier Masson, 2005.

Fayaz, A., A. Geramy, Y. Memari, et Z. Rahmani. « Effects of length and inclination of implants on terminal abutment teeth and implants in mandibular CL1 removable partial denture assessed by three-dimensional finite element analysis. » *Journal of dentistry* 12, no. 10 (2015) : 739.

Ferreira, C. F., A. R. Buttendorf, J. G. de Souza, H. Dalago, S. F. Guenther, et M. A. Bianchini. « Prevalence of peri-implant diseases: analyses of associated factors. » *The European journal of prosthodontics and restorative dentistry* 23, no. 4 (2015) : 199-206.

Ganz, S. D. « Three-dimensional imaging and guided surgery for dental implants. » *Dental clinics of North America* 59, no. 2 (2015) : 265-290.

Gaudy, J. F., B. Cannas, et L. Gillot. *Atlas d'anatomie implantaire*. 2e éd. Issy-les-Moulineaux : Elsevier Masson, 2011.

Geha, N., et P. Carpentier. « Les boucles artérielles du sinus maxillaire. » *Journal de paradontologie & d'implantologie orale* 25, no. 2 (2006): 127-141.

Hallman, M., S. Lundgren, et L. Sennerby. « Histologic analysis of clinical biopsies taken 6 months and 3 years after maxillary sinus floor augmentation with 80% bovine hydroxyapatite and 20% autogenous bone mixed with fibrin glue. » *Clinical implant dentistry and related research* 3, no. 2 (2001): 87-96.

Harris, D., K. Horner, K. Gröndahl, R. Jacobs, E. Helmrot, G. I. Benic, M. M. Bornstein, A. Dawood, et M. Quirynen. « EAO guidelines for the use of diagnostic imaging in implant dentistry 2011 : a consensus workshop organized by the european association for osseointegration at the medical university of Warsaw. » *Clinical oral implants research* 23, no. 11 (2012) : 1243-1253.

Haute Autorité de Santé. « Tomographie volumique à faisceau conique large de la face (Cone Beam computerized tomography). » 2009. Consulté le 02/12/2016. http://www.has-sante.fr/portail/upload/docs/application/pdf/2009-12/rapport_cone_beam_version_finale_2009-12-28_17-27-28_610.pdf.

Hegde, R., K. Prasad, et K. K. Shroff. « Maxillary sinus augmentation using sinus membrane elevation without grafts. A systematic review. » *The journal of Indian prosthodontic society* 16, no. 4 (2016) : 317.

Jensen, O. T., L. B. Shulman, M. S. Block, and V. J. Iacono. « Report of the sinus consensus conference of 1996. » *The international journal of oral & maxillofacial implants* 13 (1997): 11-45.

Jung, J., B. Choi, S. Jeong, J. Li, S. Lee, et H. Lee. « A retrospective study of the effects on sinus complications of exposing dental implants to the maxillary sinus cavity. » *Oral surgery, oral medicine, oral pathology, oral radiology, and endodontology* 103, no. 5 (2007): 623-625.

Krekmanov, L., M. Kahn, B. Rangert, et H. Lindström. « Tilting of posterior mandibular and maxillary implants for improved prosthesis support. » *The international journal of oral & maxillofacial implants* 15, no. 3 (1999): 405-414.

Misawa, M., J. Lindhe, and M. G. Araújo. « The alveolar process following single-tooth extraction : a study of maxillary incisor and premolar sites in man. » *Clinical oral implants research* 27, no. 7 (2016) : 884-889.

Noharet, R., B. Cannas, et L. Gillot. "Traitement des zones maxillaires atrophiées." *Journal de paradontologie & d'implantologie orale* 30, no. 2 (2011): 91-105.

Noharet, R., T. Gorce, B. Cannas, et L. Gillot. « Risque anatomique en implantologie orale au maxillaire. » *Implant* 14, no. 2 (2008): 103-115.

Palacci P. « Aménagement des tissus péri-implantaires : intérêt de la régénération des papilles. *Réalités cliniques* 3, no. 3 (1992) : 377-381.

Patzelt, S. BM, A. Emmanouilidi, S. Stampf, J. R. Strub, et W. Att. « Accuracy of full-arch scans using intraoral scanners. » *Clinical oral investigations* 18, no. 6 (2014) : 1687-1694.

Patzelt, S. B. M., C. Lamprinos, S. Stampf, et W. Att. « The time efficiency of intraoral scanners : an in vitro comparative study. » *The journal of the American dental association* 145, no. 6 (2014) : 542-551.

Pjetursson, B. E., W. C. Tan, M. Zwahlen, et N. P. Lang. « A systematic review of the success of sinus floor elevation and survival of implants inserted in combination with sinus floor elevation. » *Journal of clinical periodontology* 35, no. S8 (2008) : 216-240.

Prithviraj, D. R., R. Vashisht, H. K. Bhalla, S. Prithvi, P. Suresh, et D. Sharma. « A review of management options for rehabilitation of posterior atrophic maxilla with implants. » *Journal of dental implants* 3, no. 1 (2013) : 35.

Roos, J., L. Sennerby, U. L. F. Lekholm, T. Jemt, K. Gröndahl, et T. Albrektsson. « A qualitative and quantitative method for evaluating implant success : a 5-year retrospective analysis of the Brånemark implant. » *International journal of oral & maxillofacial implants* 12, no. 4 (1997) : 504-514.

Société française de radioprotection, G. Eggermont, F. Hardeman, et L. Struelens. « Recommandations de précaution basées sur le principe ALARA pour des applications médicales en Belgique. » 2006. Consulté le 02/12/2016. <http://www.sfrp.asso.fr/medias/sfrp/documents/23-Eggermont.pdf>.

Smith, T. D., J. B. Rossie, G. M. Cooper, K. A. Carmody, R. M. Schmieg, C. J. Bonar, M. P. Mooney, et M. I. Siegel. « The maxillary sinus in three genera of new world monkeys: factors that constrain secondary pneumatization. » *The anatomical record* 293, no. 1 (2010): 91-107.

Summers, R. B. « A new concept in maxillary implant surgery : the osteotome technique. » *Compendium* 15, no. 2 (1994): 154-156.

Summers, R. B. « Sinus floor elevation with osteotomes. » *Journal of esthetic and restorative dentistry* 10, no. 3 (1998) : 164-171.

Tulasne, J. F. « Implant treatment of missing posterior dentition. » in *The Branemark osseointegrated implant*, ed. by T. Albrektsson, and G. A. Zarb. 103-116 (Chicago : Quintessence Publishing, 1989).

Tilotta, F., B. Lazaroo, et J.-F. Gaudy. « Gradual and safe technique for sinus floor elevation using trephines and osteotomes with stops : a cadaveric anatomic study. » *Oral surgery, oral medicine, oral pathology, oral radiology, and endodontology* 106, no. 2 (2008) : 210-216.

Tomasi, C., M. Sanz, D. Cecchinato, B. Pjetursson, J. Ferrus, N. P. Lang, et J. Lindhe. « Bone dimensional variations at implants placed in fresh extraction sockets : a multilevel multivariate analysis. » *Clinical oral implants research* 21, no. 1 (2010) : 30-36.

Ulm, C. W., P. Solar, G. Krennmair, M. Matejka, et G. Watzek. « Incidence and suggested surgical management of septa in sinus-lift procedures. » *The international journal of oral & maxillofacial implants* 10, no. 4 (1994) : 462-465.

Vignoletti, F., C. Johansson, T. Albrektsson, M. De Sanctis, F. San Roman, et M. Sanz. « Early healing of implants placed into fresh extraction sockets : an experimental study in the beagle dog : De novo bone formation. » *Journal of clinical periodontology* 36, no. 3 (2009) : 265-77.

Yamaguchi, Y., M. Shiota, M. Munakata, S. Kasugai, and M. Ozeki. « Effect of implant design on primary stability using torque-time curves in artificial bone. » *International journal of implant dentistry* 1, no. 1 (2015) : 21.

Wakimoto, M., T. Matsumura, T. Ueno, N. Mizukawa, Y. Yanagi, et S. Iida. « Bone quality and quantity of the anterior maxillary trabecular bone in dental implant sites. » *Clinical oral implants research* 23, no. 11 (2012) : 1314-1319.

Wang, T., M. Lee, J. Wang, et L. Lin. « The effect of implant design and bone quality on insertion torque, resonance frequency analysis, and insertion energy during implant placement in low or low-to medium-density bone. » *International journal of prosthodontics* 28, no. 1 (2015) : 40-47.

Table des illustrations

Figure 1 : Vue globale du sourire de la patiente avant le traitement

Figure 2 : Vue occlusale de la patiente mettant en évidence une perte de volume osseux dans le sens horizontal.

Figure 3 : Vue latérale de l'édentement avec la conservation de l'espace prothétique.

Figure 4 : Rétroalvéolaire de la dent

Figure 5 : Radiographie panoramique

Figure 6 : cloison de Refend en apical de la dent

Figure 7 : Modélisation de l'anatomie sinusienne

Figure 8 : Classification de ZARB et LEKOLB

Figure 9 : Image d'un implant Nobel Activ

Figure 10 : Image d'un implant cylindro-conique

Figure 11 : image d'un implant lisse à gauche et rugueux à droite

Figure 12: Subdivision du maxillaire en trois zones

Figure 13 : Photo de dissection mettant en évidence la zone sous sinusienne

Figure 14 : Cloison de Refend et l'artère palatine descendante

Figure 15 : Planification implantaire à l'aide du logiciel Siplant®

Figure 16 : Guide radiologique et planification (Nobel Clinician)

Figure 17 : Empreinte optique du patient et modèle virtuel issu de la numérisation du wax-up

Figure 18 : Implants, piliers et sortie de vis en fonction du projet prothétique

Figure 19 : Schéma de réalisation du comblement sinusien par abord latéral

Figure 20 : SLAL associé à la mise en place d'implants dentaires

Figure 21: Schéma de la technique de SUMMERS

Figure 22 : Schéma de la technique de SUMMERS sans comblements osseux avec néo formation osseuse à l'aide de l'effet « toile de tente »

Figure 23 : Exemple de contournement sinusien

Figure 24 : Implant en 24 et volume osseux (Logiciel Carestream)

Figure 25 : Implant en 26 et volume osseux

Figure 26 : Implant en 27 et volume osseux

Figure 27 : Vérification per-chirurgicale des axes

Figure 28 : Vue intra-buccale avec implants et piliers MUA mis en place

Figure 29 : empreinte optique pré chirurgicale

Figure 30 : Sutures post-chirurgicales autour des Scan-Body

Figure 31 : Feuille de digue entourant les Scan-Body

Figure 32 : Empreinte post chirurgicale immédiate

Figure 33 : Bridge provisoire usiné réalisé par le laboratoire Franck Beaupère

Figure 34 : Excellente adaptation de la prothèse provisoire sur le modèle définitif

Figure 35 : Prothèse d'usage

Figure 36 : Prothèse d'usage en bouche

Vu, le Directeur de thèse

Vu, le Doyen de la Faculté de Chirurgie Dentaire
de l'Université Paris Descartes,

Professeur Marysette FOLLIGUET

Professeur Louis MAMAN

Vu, le Président de l'Université Paris Descartes,
Professeur Frédéric DARDEL
Pour le Président et par délégation,

Le Doyen Louis MAMAN

L'anatomie et le numérique au service d'une réhabilitation implantaire du maxillaire postérieur

Résumé :

Les dernières avancées technologiques dans les domaines de la radiologie et du numérique permettent de révolutionner la prise en charge du patient notamment pour les réhabilitations implantaires. L'outil numérique appliqué à la radiographie permet de mieux appréhender les volumes osseux du patient. En effet, les coupes de scanner imprimées en deux dimensions ne permettent pas de reconstituer les volumes osseux et ce en dépit de leur précision. Cet outil appliqué à l'implantologie rend obsolète les calques d'implants que l'on repositionnait sur les images argentiques pour choisir les caractéristiques et le meilleur positionnement de l'implant. Grâce aux logiciels de planification, il devient dorénavant possible, à l'aide d'une base de données implantaires, de positionner l'implant que l'on souhaite, dans la position où on le souhaite au sein du volume osseux reconstitué en trois dimensions sur l'écran de l'ordinateur. Il est même possible de commander un guide chirurgical à partir de la planification réalisée sur l'ordinateur pour positionner les implants à l'identique.

Nous allons donc voir, à travers le prisme d'un cas clinique, comment ces outils numériques ont permis d'exploiter le volume osseux résiduel chez une patiente dont les zones maxillaires postérieures sont atrophiées afin de réaliser un traitement plus rapide, moins invasif et toujours aussi prédictible.

Discipline :

Implantologie

Mots clés fMesh et Rameau :

Maxillaire -- anatomie et histologie --Dissertations universitaires ; Traitement d'image par ordinateur -- Dissertations universitaires ; Interface utilisateur -- Dissertations universitaires ; Implants ostéo-intégrés (odontostomatologie) -- Thèses et écrits académiques

Université Paris Descartes
Faculté de Chirurgie dentaire
1, rue Maurice Arnoux
92120 Montrouge