



HAL
open science

Conception et fabrication des obturateurs palatins : approche sur l'apport de l'assistance par ordinateur

Hugo Thomas

► **To cite this version:**

Hugo Thomas. Conception et fabrication des obturateurs palatins : approche sur l'apport de l'assistance par ordinateur. Chirurgie. 2017. dumas-01495478

HAL Id: dumas-01495478

<https://dumas.ccsd.cnrs.fr/dumas-01495478v1>

Submitted on 25 Mar 2017

HAL is a multi-disciplinary open access archive for the deposit and dissemination of scientific research documents, whether they are published or not. The documents may come from teaching and research institutions in France or abroad, or from public or private research centers.

L'archive ouverte pluridisciplinaire **HAL**, est destinée au dépôt et à la diffusion de documents scientifiques de niveau recherche, publiés ou non, émanant des établissements d'enseignement et de recherche français ou étrangers, des laboratoires publics ou privés.

Université de Bordeaux
Collège des Sciences de la Santé
UFR des sciences Odontologiques

Année : 2016

N° 22

Thèse pour l'obtention du
DIPLOME d'ETAT de DOCTEUR EN CHIRURGIE DENTAIRE

Présentée et soutenue publiquement

Par Hugo, Williams, THOMAS

Né le 26/11/88 à Nîmes (GARD)

Le 17 Mars 2017

**Conception et fabrication des obturateurs palatins :
Approche sur l'apport de l'assistance par ordinateur.**

Directeur de Thèse :

Docteur NAVEAU Adrien

Membres du jury

Président	C. DUPUIS	Professeur des Universités
Directeur	A. NAVEAU	Maître des Conférences des Universités
Rapporteur	C. BOU	Maître des Conférences des Universités
Assesseur	S. CATROS	Maître des Conférences des Universités

Université de Bordeaux
Collège des Sciences de la Santé
UFR des sciences Odontologiques

Année : 2016

N° 22

Thèse pour l'obtention du
DIPLOME d'ETAT de DOCTEUR EN CHIRURGIE DENTAIRE

Présentée et soutenue publiquement

Par Hugo, Williams, THOMAS

Né le 26/11/88 à Nîmes (GARD)

Le 17 Mars 2017

**Conception et fabrication des obturateurs palatins :
Approche sur l'apport de l'assistance par ordinateur.**

Directeur de Thèse :

Docteur NAVEAU Adrien

Membres du jury

Président	C. DUPUIS	Professeur des Universités
Directeur	A. NAVEAU	Maître des Conférences des Universités
Rapporteur	C. BOU	Maître des Conférences des Universités
Assesseur	S. CATROS	Maître des Conférences des Universités

UNIVERSITE DE BORDEAUX

Président

M. TUNON DE LARA Manuel

Directeur de Collège des Sciences de la Santé

M. PELLEGRIN Jean-Luc

COLLEGE DES SCIENCES DE LA SANTE UNITE DE FORMATION ET DE RECHERCHE DES SCIENCES ODONTOLOGIQUES

Directrice

Mme BERTRAND Caroline

58-02

Directrice Adjointe – Chargée de la Formation initiale

Mme ORIEZ-PONS Dominique

58-01

Directeur Adjoint – Chargé de la Recherche

M. FRICAIN Jean-Christophe

57-02

Directeur Adjoint – Chargé des Relations Internationales

M. LASSERRE Jean-François

58-02

ENSEIGNANTS DE L'UFR

PROFESSEURS DES UNIVERSITES

Mme	Caroline	BERTRAND	Prothèse dentaire	58-02
Mme	Marie-José	BOILEAU	Orthopédie dento-faciale	56-02
Mme	Véronique	DUPUIS	Prothèse dentaire	58-02
M.	Bruno	ELLA NGUEMA	Sciences anatomiques et physiologiques - Biomatériaux	58-03
M.	Jean-Christophe	FRICAIN	Chirurgie buccale – Pathologie et thérapeutique	57-02

MAITRES DE CONFERENCES DES UNIVERSITES

Mme	Elise	ARRIVÉ	Prévention épidémiologie – Economie de la santé – Odontologie légale	56-03
Mme	Cécile	BADET	Sciences biologiques	57-03
M.	Etienne	BARDINET	Orthopédie dento-faciale	56-02
M.	Michel	BARTALA	Prothèse dentaire	58-02
M.	Cédric	BAZERT	Orthopédie dento-faciale	56-02
M.	Christophe	BOU	Prévention épidémiologie – Economie de la santé – Odontologie légale	56-03
Mme	Sylvie	BRUNET	Chirurgie buccale – Pathologie et thérapeutique	57-02
M.	Sylvain	CATROS	Chirurgie buccale – Pathologie et thérapeutique	57-02
M.	Stéphane	CHAPENOIRE	Sciences anatomiques et physiologiques	58-03
M.	Jacques	COLAT PARROS	Sciences anatomiques et physiologiques	58-03
M,	Jean-Christophe	COUTANT	Sciences anatomiques et physiologiques	58-03
M.	François	DARQUE	Orthopédie dento-faciale	56-02
M.	François	DE BRONDEAU	Orthopédie dento-faciale	56-02
M.	Yves	DELBOS	Odontologie pédiatrique	56-01
M.	Raphael	DEVILLARD	Odontologie conservatrice- Endodontie	58-01
M.	Emmanuel	D'INCAU	Prothèse dentaire	58-02
M.	Bruno	ELLA NGUEMA	Sciences anatomiques et physiologiques	58-03
M.	Dominique	GILLET	Odontologie conservatrice – Endodontie	58-01
M.	Jean-François	LASSERRE	Prothèse dentaire	58-02
M.	Yves	LAUVERJAT	Parodontologie	57-01
Mme	Odile	LAVIOLE	Prothèse dentaire	58-02
M.	Jean-Marie	MARTEAU	Chirurgie buccale – Pathologie et thérapeutique	57-02
Mme	Javotte	NANCY	Odontologie pédiatrique	56-01
M.	Adrien	NAVEAU	Prothèse dentaire	58-02
Mme	Dominique	ORIEZ	Odontologie conservatrice – Endodontie	58-01

M.	Jean-François	PELI	Odontologie conservatrice – Endodontie	58-01
M.	Philippe	POISSON	Prévention épidémiologie – Economie de la santé – Odontologie légale	56-03
M.	Patrick	ROUAS	Odontologie pédiatrique	56-01
M.	Johan	SAMOT	Sciences biologiques	57-03
Mme	Maud	SAMPEUR	Orthopédie dento-faciale	56-02
M.	Cyril	SEDARAT	Parodontologie	57-01
Mme	Noélie	THEBAUD	Sciences biologiques	57-03
M.	Eric	VACHEY	Odontologie conservatrice – Endodontie	58-01

ASSISTANTS

Mme	Audrey	AUSSEL	Sciences anatomiques et physiologiques	58-03
M.	Wallid	BOUJEMAA AZZI	Odontologie conservatrice – Endodontie	58-01
Melle	Camille	BOULÉ-MONTPEZAT	Odontologie pédiatrique	56-01
M	Julien	BROTHIER	Prothèse dentaire	58-02
M.	Mathieu	CONTREPOIS	Prothèse dentaire	58-02
M	Jean-Baptiste	CULOT	Sciences anatomiques et physiologiques	58-03
Mme	Clarisse	DE OLIVEIRA	Orthopédie dento-faciale	56-02
M.	Cédric	FALLA	Prévention épidémiologie – Economie de la santé – Odontologie légale	56-03
M.	Guillaume	FENOUL	Odontologie conservatrice – Endodontie	58-01
Mme	Elsa	GAROT	Odontologie pédiatrique	56-01
Mme	Sandrine	GROS	Orthopédie dento-faciale	56-02
Mme	Olivia	KEROUREDAN	Odontologie conservatrice – Endodontie	58-01
Mme	Alice	LE NIR	Sciences anatomiques et physiologiques	58-03
Mme	Karine	LEVET	Prévention épidémiologie – Economie de la santé – Odontologie légale	56-03
M.	Alexandre	MARILLAS	Odontologie conservatrice – Endodontie	58-01
Mme	Marie	MÉDIO	Orthopédie dento-faciale	56-02
Mme	Darrène	NGUYEN	Sciences biologiques	57-03
M.	Ali	NOUREDDINE	Prothèse dentaire	58-02
Mme	Chloé	PELOURDE	Orthopédie dento-faciale	56-02
M	Jean-Philippe	PIA	Prothèse dentaire	58-02
M.	Mathieu	PITZ	Parodontologie	57-01
Mme	Charlotte	RAGUENEAU	Prothèse dentaire	58-02
M.	Clément	RIVES	Odontologie conservatrice – Endodontie	58-01
M.	François	ROUZÉ L'ALZIT	Prothèse dentaire	58-02
M.	François	VIGOUROUX	Parodontologie	57-01

A notre Présidente de thèse

Madame le Docteur Dupuis Véronique

Professeur des Universités – Praticien Hospitalier

Directrice de l'UFR des Sciences Odontologiques

Sous-section Prothèse 58-02

Nous tenons à vous remercier d'avoir accepté de participer au jury de notre thèse.

Veillez trouver par ce travail le témoignage de notre reconnaissance et de notre profond respect.

A notre directeur de thèse

Monsieur le Docteur Adrien Naveau

Maître de Conférences des Universités – Praticien Hospitalier

Sous-section Prothèse 58-02

Vous avez accepté de diriger spontanément cette thèse et nous vous en remercions.

Nous tenons à vous exprimer toute notre reconnaissance pour nous avoir accompagné tout au long de ce travail, pour votre implication, ainsi que votre disponibilité.

Nous sommes très reconnaissant du temps que vous avez pu nous accorder et des recommandations que vous nous avez apportées lors de la réalisation de ce travail.

Nous espérons avoir été à la hauteur de vos attentes et vous prions de trouver à travers ce travail, l'expression de notre profonde estime et de notre sincère gratitude.

A notre rapporteur de thèse

Monsieur le Docteur Christophe BOU

Maître de Conférences des Universités – Praticien Hospitalier

Sous-section Prévention épidémiologie-Economie de la Santé-Odontologie légale 56-03

Nous tenons à vous remercier d'avoir accepté de participer au jury de notre thèse.

Veillez trouver par ce travail le témoignage de notre reconnaissance et de notre profond respect.

A notre Assesseur

Monsieur le Docteur Sylvain Catros

Maître de Conférences des Universités – Praticien Hospitalier

Sous-section Chirurgie buccale-Pathologie et thérapeutique

Nous vous remercions très chaleureusement d'avoir accepté si gentiment de siéger dans ce jury.

Veillez trouver par ce travail, l'expression de notre profonde reconnaissance.

REMERCIEMENTS

A ma famille,

A mes parents pour m'avoir toujours soutenu dans les moments difficiles et d'avoir accepté mes nombreux changements de décision, « il n'y a que les imbéciles qui ne changent pas d'avis ! ». Un grand merci ne suffira pas à témoigner de ma reconnaissance envers votre amour inconditionnel. Je me « contenterai » donc de vivre dans le bonheur et trouver ma voie jours après jours puisque que c'est le mieux à faire pour chacun d'entre nous. La distance qui vous et qui nous sépare depuis ma tendre enfance n'a été qu'un facteur supplémentaire à ma détermination et ma soif de réussite.

Papou, merci pour avoir été là malgré ton côté « krikran à l'ouest » je n'ai jamais manqué de rien (même si je n'ai pas fini danseur professionnel :). Je me remémore encore nos visites chez le dentiste, « tu vois un jour si tu es dentiste... ». Ne t'en fais pas tu auras le droit à de futures balades en Porsche à ta retraite, tu l'as bien mérité... Comme tu pourras aussi compter sur moi pour ne manquer de rien (c'est d'ailleurs beaucoup plus fiable que la Porsche...). Il me tarde de pouvoir enfin profiter au soleil avec vous deux Marie-Claire. Je suis content de ce qu'elle t'apporte au quotidien et de l'avoir comme belle-maman ! Je vous aime.

Mummy, merci de m'avoir fait réaliser que les choses les plus précieuses de la vie sont celles qui ne s'achètent pas. Que les voyages forment la jeunesse mais aussi l'embellisse. Que la vie ne peut pas être confortable sans surmonter les échecs. Que la réussite s'acquiert par la volonté d'agir lorsque le doute fait face. L'école de la vie a été parfois rude mais tu as été un bon professeur, et encore pour de nombreuses années à venir. Le pardon véritable est ma plus belle preuve d'amour. Je t'aime.

Sosso, continue de kiffer la vie comme tu le fais, saches que je serai toujours fier d'avoir une sœur comme toi. J'ai compris qu'il était important mais difficile d'être « soi » de nos jours. Le temps qui passe nous rapproche chaque jour un peu plus et je te dis donc à bientôt dans le bush Australien « yipikayeeee ». Love you sista.

Juanita caca de la manāna, pour tous ces bons moments vécus et à venir. Merci d'être toujours là pour ton petit frère, saches qu'il est là pour toi aussi. Commence à dessiner ta future maison... Je t'aime fort et il me tarde de vous revoir.

Vinc, mon grand frère et mon deuxième padre, fier de t'avoir et de s'être rapproché de plus en plus avec le temps. J'ai toujours été impressionné par ta force de caractère et par ce que tu donnes aux autres. Penses à te ménager de temps en temps. Un jour tu m'as dit que la vie ne vaut rien sans buts, ça a été le déclic. Je sais qu'on ira loin et il me tarde de pouvoir profiter pleinement de la vie à vos côtés. Merci pour tout. Je vous aime.

Yannick, mon très cher parrain j'espère qu'un jour tu pourras me donner goût à la Bretagne ! Merci de ne jamais avoir oublié un seul anniversaire.

A mes amis,

Germain, je ne vois plus la liqueur de date ni la chambre 301 de la même façon. Il me tarde de pouvoir faire une course de ventre qui glisse en Australie. Je pense que tu as déjà dû repérer les spots sympas. Malgré la distance notre amitié est toujours là. A très vite mon bro.

Frantz, Louis, inkiléeeeeee pagompris, les temps ont changés mais l'énergie est là. Tellement bon d'avoir kiffé ces années avec toi mon pti Francky vincent je n'oublierai jamais ce voyage à l'autre bout du monde et ces délires de fous AITA AITA AITA SANISSAAAAAA ! Plein de bonheur à toi et à la future mariée. Louis à quelle heure hijo ?! On t'attend avec l'autre flurk pour de nouvelles aventure parkour/danse/jeux de jambes Nan vrvémen kwa !

Renaud, Anaïs, mes amis depuis l'enfance, pour me rappeler ce bon goût du Sud et de ces belles origines ; et que je n'oublies pas l'accent cong! Pour tous ces étés au bord de mer Vieux-Boucau et j'en passe « wesman bouhaaa, pété pas pété, guigne, alors aloooors... ». Mes amis pour toujours.

A mon pti Toto Bboy, pour cette rencontre à Pau à l'époque où tu dansais comme un péquenaud. Pour ces heures de répètes, ces spectacles remplis d'émotions. A bientôt sur Nice pour casser du sol.

Chacha, pour ta joie de vivre ainsi que les nombreuses heures en *tea time* à venir.

Sophie, pour m'avoir toujours porté vers le haut et m'avoir offert de belles années de partage et de joie. Merci pour tout. Sois heureuse et épanouie.

Toute la bande du **987**,

Gariche, mon frère pour la vie t'es dans la merde maintenant, le sablier Greygoose est en marche. Pour ces années ensoleillées à venir.

Brioche, pour m'avoir aidé à la décision il y a 7 ans à l'époque où tu avais encore des abdos. Et oui c'est réciproque je sais que je peux compter sur toi.

Fier de vous compter comme amis et comme confrères.

A tous les pequeños, Dydy « souloulou », Miki, Fafo pour ces moments inoubliables dans quelques endroits éloignés Tahiti, Israël, Pologne...Et pour les trips, EVG à venir.

Rozenn, Ron, Coco en bref la famille coquiniou pour ses soirées mémorables à Bordeaux y compris au Fenua.

Alfred alias l'affreux, pour me faire toujours autant ata à chaque moment passé ensemble ! Alix la force tranquille, sois heureux King Wong, il me tarde de triper avec vous dans les îles, ptite Hinano pti ukulélé opé! Sans oublier le pti crossfit ainnnnnnn !

A tous les crocos des îles : Gwen Jouuinn chameau style à bientôt sur Perth, Satanfonce, Sicouille, mon pti Toto trouss, Ninou.

A mon pti Tcheou et les Anoï style Tini, Tepoe, Damas, Felix. Un grand maururu Yannick pour m'avoir fait découvrir ton île sous un autre angle, que de joies et de Hinano partagées pour fêter les shows sur le Fenua et le fameux Upa Nui ! Je n'oublierai jamais ce Battle contre les Xboys ou tu as perdu ta chaussure et la fois où tu m'as fait essayer le citron vert sur une plaie corail... Aloha à ta famille mon ami.

A toute la bande du **974 et futurs îliens**

Lulu pour m'avoir donné l'envie d'acheter le billet (et d'en acheter d'autres...) et de toujours m'étonner par ton envie de tout savoir sur tout. Bientôt un rempla ensemble comme au bon vieux temps, sans oublié les sessions kite surf dans les meilleurs spots au monde (un minimum). Jordan AITA MAN, Ronan técher, Julia, Talib et autre crocos de Salt Lake City ☺, Pen, Amaury eure man, Besson, Toto trouss (le seul l'unique dans les deux bandes croco), PE parce que bientôt réunionnais (bo frerrrwww) marée montée #Rodrigues ! Mister Benard à bientôt une pure box 300% locale à la Run, momo mekeuuuu et ta super colloc Pedr, Clem, Zako, la cave aura marqué les esprits en dentaire, Timots, fionfion, Lolo, Magalouf pour ces moments à Majorque et à la Réunion.

A ma tite mumu, sans qui les années d'études auraient paru beaucoup plus longues. L'antonyme de « juste une bière » ... ou encore comment être « Malbarré » en soirée. Ce soutien mutuel bravant le temps prouve que rien ne peut atteindre notre amitié. Tu pourras toujours compter sur moi.

A la bande de la 197 Box, Marine, Kéké, Pi, Moana la tortue, mirko pour tes pastas, Léo aight jésuuus et tes 40 packs, Hocine et Jaypee pour ces entrainements plus qu'intenses à manger la poussière et à nous faire regretter ne serait-ce que le petit écart de la semaine. Même si à la fin on aime toujours autant soulever de la fonte ! Maururu les coachs. Marine, Aurel, tous les Will, Larry, Andy, les Guigui et j'en passe...

A la bande du Casino, Kelly, Mathieu alias pause caca, fier de vous avoir en amis et d'avoir des gens sur qui compter en fermant les yeux. Parce que « un doigt dans le péteux te rendra plus heureux ». Mimi, Jean-Luc le rebel et les ptis enfants, Dim le travail finira peut-être par te trouver...

A Bey, je suis content que nos chemins se soient croisés et souhaite partager encore pleins de moments de bonheur à tes côtés.

A tous ceux que j'oublie et qui finiront par me le faire savoir.

" Le savoir est la seule richesse que l'on puisse entièrement dépenser sans en rien la diminuer. " A. Hampaté Bà

TABLE DES MATIERES

INTRODUCTION	14
CHAPITRE 1 : Généralités des pertes de substances maxillaires.....	17
1.1 Rappels anatomiques.....	18
1.1.2 La région palatine	19
1.1.3 La voûte palatine	19
1.1.4 Le voile du palais.....	20
1.1.5 Les cavités sinusiennes.....	20
1.1.6 Les sinus maxillaires	21
1.1.7 Les cavités nasales	22
1.2 Etiologies des pertes de substances maxillaires	23
1.2.1 Facteurs congénitaux	23
1.2.2 Traumatismes	23
1.2.3 Autres causes iatrogènes.....	24
1.2.4 Pathologie tumorale.....	24
1.2.4.1 Tumeurs à point de départ buccal.....	25
1.2.4.2 Tumeurs à point de départ nasal et paranasal	26
1.2.4.3 L'exérèse chirurgicale	26
1.2.4.4 Traitement multimodal.....	28
1.3 Conséquences des pertes de substances	28
1.3.1 Troubles fonctionnels.....	29
1.3.2 Troubles infectieux.....	30
1.3.3 Troubles esthétiques	30
1.3.4 Qualité de vie.....	30
CHAPITRE 2 : Conception conventionnelle d'une prothèse obturatrice.....	37
Conception conventionnelle d'une prothèse obturatrice.....	37

2.1 Généralités.....	38
2.2 Classification des pertes de substances maxillaires.....	38
2.2.1 Classification d'Aramany	38
2.2.2 Classification de Benoist.....	39
2.2.3 Classification de Brown	40
2.2.4 Autre classification.....	41
2.3 Définition prothèse obturatrice	42
2.4 Réhabilitation des pertes de substances	42
2.4.1 La prothèse obturatrice immédiate.....	42
2.4.2 Prothèse obturatrice provisoire ou semi-immédiate	45
2.4.3 Prothèse obturatrice transitoire.....	46
2.4.4 Prothèse obturatrice d'usage.....	47
2.4.1 Confection d'un obturateur rigide.....	48
2.4.2 L'obturateur souple.....	49
CHAPITRE 3 : Apport de la CFAO dans la réalisation d'obturateurs palatins : revue systématique de la littérature	52
3.1 Contexte	53
3.2 Matériel et méthodes	54
3.3 Résultats	55
3.4 Etudes comparatives.....	57
4. Discussion	62
4.1 Phase de numérisation.....	62
4.2 Phase de conception	64
4.3 Phase de fabrication	66
4.3.1 Fabrication soustractive	66
4.3.2 Fabrication additive	66
4.3.2.1 Méthode directe	67
4.3.2.2 Méthode indirecte	68
4.3.2.3 Méthodes non spécifiques.....	72
5. Conclusion.....	76

INTRODUCTION

La prothèse obturatrice est définie comme un moyen de traitement permettant le comblement de pertes de substances endobuccales à l'aide d'un obturateur. Cet artifice prothétique est destiné à restaurer le cloisonnement étanche des compartiments buccaux et nasaux. En effet, cette continuité tissulaire entraîne des troubles fonctionnels de mastication, de déglutition et d'élocution car les cavités sinusiennes, nasales et buccales communiquent. L'impact psychologique et social est important et constitue un problème de santé publique. En effet l'isolement est l'exclusion sociale font partie des conséquences principales liées à ce type de lésions (1).

Les pertes de substances peuvent être d'origines congénitales, infectieuses ou traumatiques. Toutefois, ces pertes de substances sont le plus souvent le résultat d'exérèse chirurgicale de tumeur maxillaire. Les pertes de substances sont classées selon la portion osseuse réséquée ou l'objectif prothétique. Les techniques conventionnelles permettent de réaliser des prothèses obturatrices dites immédiates, transitoires ou d'usage. Dans tous les cas, la prise d'empreinte est délicate en raison des risques de reflux du matériau dans les cavités et de la limitation de l'ouverture buccale. De plus, il existe un risque d'altérer la fibro-muqueuse, sensible et affaiblie, lors de la réinsertion de l'empreinte. Ces obstacles anatomiques rendent les actes cliniques inconfortables pour le patient et compliqués pour le praticien(2).

La conception et fabrication par ordinateur (CFAO) en dentisterie permettrait de s'affranchir des empreintes physiques et de concevoir la prothèse obturatrice numériquement et physiquement. En effet, l'anatomie volumique des pertes de substances pourrait être enregistrée à distance des tissus puis permettre l'impression directe d'un obturateur(3). Le but serait d'apporter un confort supplémentaire au patient et de pouvoir simplifier les gestes cliniques (4). Cependant, si la CFAO est largement utilisée pour la prothèse fixe, son utilisation reste limitée en prothèse amovible – domaine qui inclue les obturateurs. Les limites de la CFAO en prothèse amovible sont : la difficulté à conserver la précision dans les enregistrements de grande étendue, et l'impossibilité d'enregistrer le jeu de la musculature

Notre hypothèse est que les techniques de CFAO actuelles peuvent tout de même représenter une aide appréciable pour la réalisation des obturateurs maxillaires. L'objectif de ce travail est de réaliser une revue systématique de la littérature pour déterminer l'apport de la CFAO aux étapes de réalisation d'un obturateur palatin.

Premièrement, nous ferons un rappel anatomique des différentes structures qui peuvent être concernées lors de la chirurgie d'exérèse des tumeurs touchant le maxillaire. Puis les pertes de substance maxillaire seront décrites d'un point de vue étiologique, anatomique et épidémiologique.

Les techniques de réalisations conventionnelles de la prothèse obturatrice seront évoquées dans une seconde partie.

Enfin, nous effectuerons dans une troisième partie une approche qualitative et quantitative concernant l'apport de la CFAO à la réalisation d'obturateurs maxillaires.

CHAPITRE 1

Généralités des pertes de substances maxillaires

1.1 Rappels anatomiques

L'étage moyen du massif facial comprend la région du palais, les fosses nasales et les sinus maxillaire (Fig.1). Les tumeurs touchant le maxillaire peuvent avoir deux origines distinctes : les cavités sinusiennes ou les voies aéro-digestives supérieures. Les structures anatomiques atteintes lors des maxillectomies varient avec l'étendue de la lésion cancéreuse.

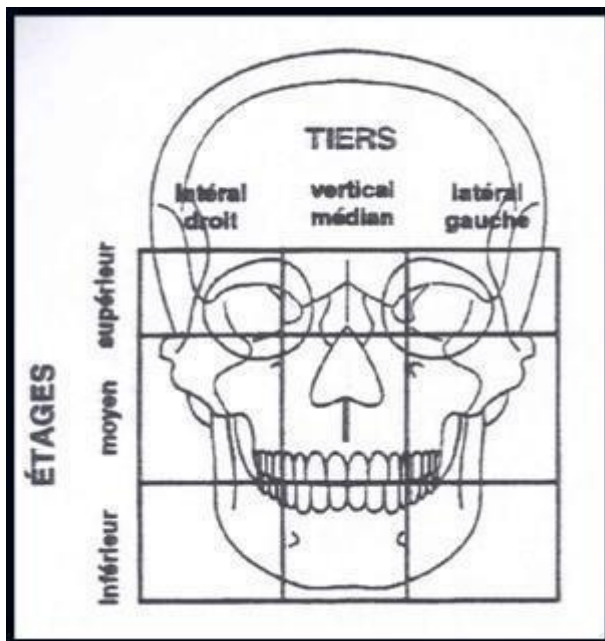


Figure 1 : Schéma représentant le massif facial osseux vu de face, d'après la Faculté de Médecine de Sfax (5).

1.1.2 La région palatine

La région palatine est composée de deux structures de formes différentes qui forment une cloison ostéo-membraneuse : la voûte palatine et le voile du palais. Elles séparent la cavité buccale des fosses nasales et constituent la paroi supéro-postérieure de la cavité buccale.

1.1.3 La voûte palatine

La voûte palatine est constituée sur le tiers postérieur des lames horizontales du palatin, et sur les deux tiers antérieurs des processus maxillaires. La partie médiane longe la suture palatine transverse et se termine en postérieur sur les choanes et donne insertion au voile du palais.

La voûte palatine est une structure osseuse qui sépare la cavité buccale des fosses nasales (Fig.2). Elle est souvent le lieu de départ des tumeurs malignes pouvant toucher le maxillaire. Ainsi une chirurgie d'exérèse peut donner lieu à une communication bucco-nasale (CBN).

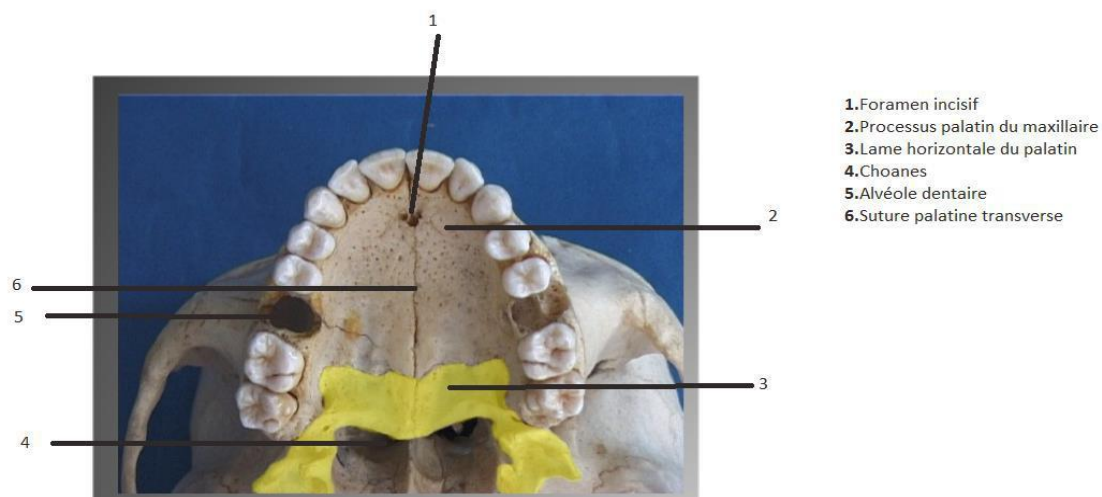


Figure 2 : Voûte palatine – Vue inférieure, d’après Drs Wolber et Deladerrière (6).

1.1.4 Le voile du palais

Le voile du palais s'insère en avant sur le bord postérieur des lames horizontales des palatins. Il comprend médialement la luette et de chaque côté un pilier antérieur et un pilier postérieur, entre lesquels se situe une amygdale.

Le voile du palais, encore appelé palais mou, est une barrière musculo-membraneuse prolongeant en arrière la voûte palatine. Il représente une limite arbitraire entre l'oropharynx et le rhinopharynx jouant le rôle d'un véritable sphincter lors de la déglutition et empêchant ainsi le reflux des aliments vers les fosses nasales ; il intervient également dans la phonation. L'ablation chirurgicale de cette structure lors du traitement des tumeurs malignes provoque des troubles fonctionnels importants.

1.1.5 Les cavités sinusiennes

Les cavités sinusiennes ou sinus para-nasaux sont des cavités remplies d'air contenues dans les os entourant les cavités nasales. Elles permettent une expansion physiologique du maxillaire pendant la croissance. On les divise en quatre paires : les sinus maxillaires, les sinus frontaux, les sinus sphénoïdaux et les sinus ethmoïdaux. Les cancers des sinus sont rares mais agressifs. Il s'agit de carcinomes épidermoïdes touchant en majorité les sinus maxillaires, ainsi que les sinus ethmoïdes (7). Les autres sinus, de par leur situation plus éloignée de l'os maxillaire, sont touchés exceptionnellement dans le cadre des tumeurs malignes de grande étendue englobant tout le massif facial.

1.1.6 Les sinus maxillaires

Dans le cadre de notre travail, on s'intéressera ici uniquement aux sinus maxillaires (Fig.3). Les sinus maxillaires sont des cavités pneumatiques creusées dans l'épaisseur de l'apophyse pyramidale de l'os maxillaire, limitées dans leur partie inférieure par le complexe alvéolo-dentaire. Ils sont annexés à chaque cavité nasale avec laquelle ils communiquent par l'ostium maxillaire. Le plancher sinusal répond aux arcades dentaires et peut avoir des rapports intimes avec les apex dentaires, en particulier avec les prémolaires et les molaires. Ces relations anatomiques expliquent les sinusites maxillaires d'origine dentaire. Le toit du sinus maxillaire constitue une grande partie du plancher de l'orbite et contient le canal infra-orbitaire. La paroi antérolatérale présente deux repères importants qui sont la fosse canine et le foramen infra-orbitaire. La paroi postéro-latérale correspond à la tubérosité maxillaire qui sépare le sinus maxillaire de la fosse infra-temporale en arrière et en dehors, de la fosse ptérygo-palatine en arrière. L'extension des tumeurs dans ces régions anatomiques est de mauvais pronostic. En effet ces régions sont riches en plexus nerveux peri-artériels et constituent un risque d'hémorragie pendant l'exérèse chirurgicale.

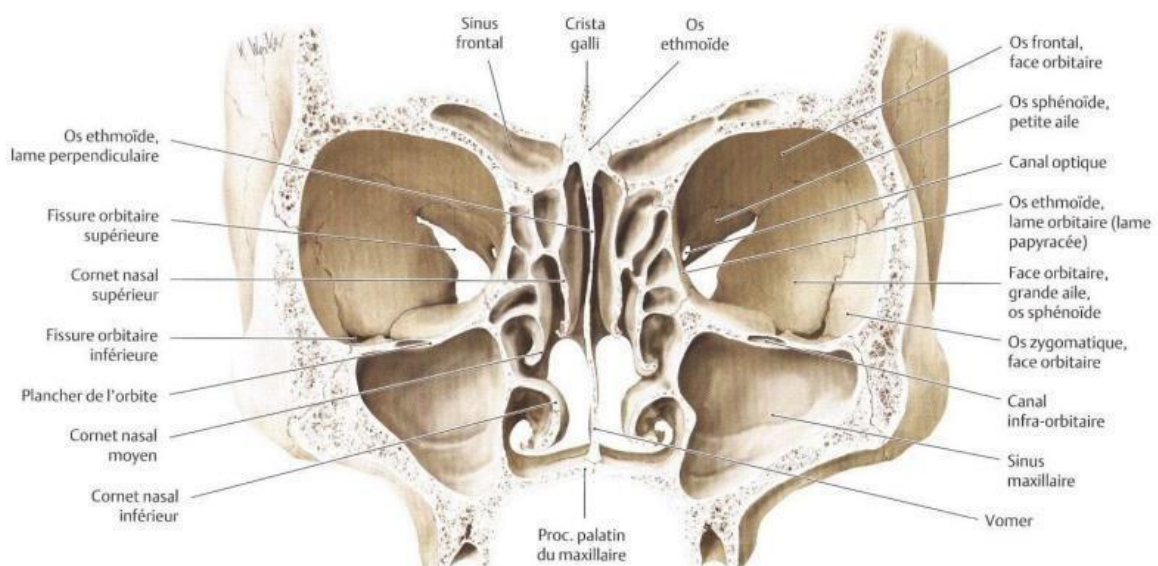


Figure 3 : Sinus paranasaux-Coupe frontale d'après SCHUNKE M. (8).

1.1.7 Les cavités nasales

Les cavités nasales sont séparées de part et d'autre d'une cloison nasale médiane appelée le septum nasal (Fig.4). En arrière on trouve le rhinopharynx, et en avant le nez qui constitue l'orifice antérieur. Ces cavités sont souvent atteintes lorsque des tumeurs touchent le maxillaire car les cavités nasales se situent entre les deux points de départ principaux des tumeurs maxillaires : les cavités sinusiennes et la cavité buccale. La perte de substance engendrée peut provoquer une communication bucco-nasale (CBN) à l'origine de nombreux troubles fonctionnels lors de la chirurgie de ces tumeurs. La réhabilitation par une prothèse obturatrice tient alors un rôle primordial pour préserver la qualité de vie des patients.

Les cavités nasales ont une structure complexe. De par leur localisation, elles communiquent avec de nombreux éléments anatomiques de la face, et de multiples os les composent. Elles sont constituées de cinq parois : le septum nasal ou paroi médiale, deux parois latérales, une paroi supérieure, et une paroi inférieure correspondant au plancher des fosses nasales. La paroi inférieure des cavités nasales est constituée par les faces supérieures des processus palatins des maxillaires en avant, et par les lames horizontales des maxillaires en arrière. Ainsi, à la suite d'une exérèse chirurgicale d'une tumeur maligne on se retrouve en présence d'une CBN. La prothèse obturatrice se doit de trouver la meilleure rétention possible au niveau des pertes anatomiques. En effet, il conviendra de tirer parti au maximum des contres dépouilles engendrées par la chirurgie afin d'obtenir une stabilité prothétique suffisante (9,10).

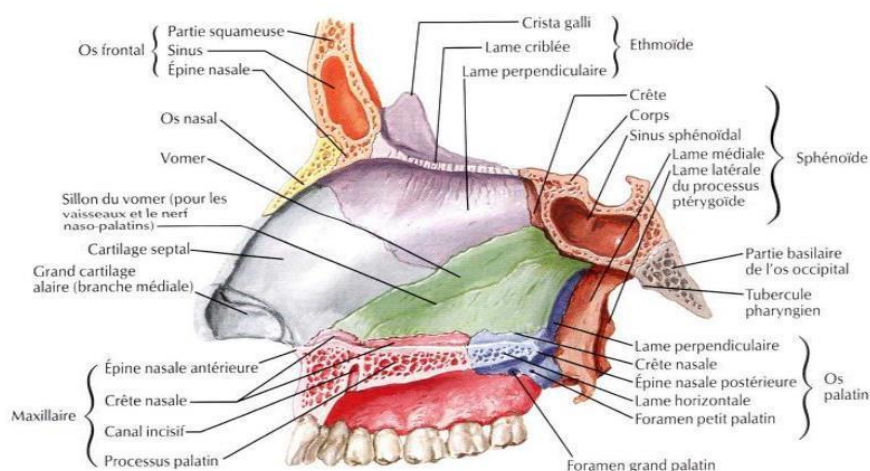


Figure 4 : Cavité nasale - Paroi médiane, d'après Netter F. (11).

1.2 Etiologies des pertes de substances maxillaires

Les pertes de substances endo-buccales provoquent une continuité tissulaire entraînant une communication entre la cavité buccale et les fosses nasales et/ou le sinus. Elles sont très hétérogènes tant du point de vue de la situation anatomique, morphologique, qu'au niveau de leurs extensions.

1.2.1 Facteurs congénitaux

La formation de la face a lieu entre la 4^{ème} et la 10^{ème} semaine de grossesse par développement et fusion des cinq bourgeons faciaux. Les bourgeons nasaux et les bourgeons maxillaires se réunissent et fusionnent pour former la lèvre supérieure, le maxillaire et le palais primaire vers la 6^{ème} semaine de vie intra-utérine. Le processus palatin dérivé du bourgeon maxillaire rejoint le processus palatin du côté opposé et le vomer dérive du bourgeon frontal entre la 6^e et la 9^e semaine pour former le palais secondaire. Le spectre des défauts congénitaux de la face (ou fentes faciales), y compris les fentes labio-palatines, résulte de l'incapacité d'un de ces bourgeons à fusionner correctement avec le voisin **(12)**. L'étiologie résulte d'une association multifactorielle, de facteurs génétiques et environnementaux **(13,14)**.

1.2.2 Traumatismes

En traumatologie civile maxillo-faciale il peut s'agir de pertes de substances maxillaires faisant suite à des accidents du travail, domestiques ou sportifs. La traumatologie balistique (tentative d'autolyse et d'homicide) peut également aboutir à des délabrements complexes et nécessiter une reconstruction chirurgicale importante **(17)**.

1.2.3 Autres causes iatrogènes

Il s'agit de pertes de substances consécutives à une ostéonécrose (mandibulaire le plus souvent) causée par les dérivés arsénieux ou les biphosphonates (17).

On peut également rapporter des phénomènes de nécroses maxillaires dues à des infections comme l'herpès virus, les infections mycosiques ou les infections par le virus de l'immuno déficience acquise (sida) (18–20).

1.2.4 Pathologie tumorale

L'exérèse de tumeurs au niveau du maxillaire supérieur entraîne des pertes de substances importantes. C'est l'étiologie la plus prépondérante en prothèse maxillo-faciale. En effet, les tumeurs des voies aérodigestives supérieures (VADS) représentent 30% du total des tumeurs des VADS. En France les cancers de la cavité buccale et du pharynx se situent au 5^{ème} rang des cancers les plus fréquents (21). Les tumeurs malignes les plus fréquentes au niveau de la voûte palatine et des gencives sont les carcinomes épidermoïdes (2). Le traitement par exérèse donne lieu à une communication buccosinusale (CBS) ou bucconasale (CBN).

Il existe plusieurs facteurs de risques des cancers parmi lesquels : le tabac, l'alcool, les irritations chroniques de la muqueuse, les états carenciels, les terrains immunodéprimés (patients greffés, atteints du virus du Sida), la consommation de drogue (cocaïne...).

Les tumeurs malignes touchant le maxillaire peuvent avoir deux origines distinctes : elles peuvent faire suite à l'évolution d'une tumeur des voies aérodigestives supérieures naissant au niveau de la cavité buccale ou constituer des extensions de tumeurs touchant les cavités sinusiennes (2). Ainsi, les structures anatomiques touchées lors des maxillectomies varient selon l'étendue de la lésion cancéreuse. Ces deux types de tumeurs ont des caractéristiques différentes d'un point de vue étiologique et clinique.

1.2.4.1 Tumeurs à point de départ buccal

Les cancers de la cavité buccale s'intègrent dans les cancers des voies aérodigestives supérieures (VADS) et représentent 54 % des cancers des VADS chez l'homme et 61% des VADS chez la femme (2). En France l'incidence des cancers buccaux est une des plus élevée du monde avec près de 15000 nouveaux cas estimés en l'an 2000, ils se situent au 4ème rang chez l'homme et au 14ème rang chez la femme. Les hommes sont les plus touchés avec une incidence maximale aux alentours de 70 ans et un sexe ratio de 6,9.

Les cancers de la cavité buccale sont très agressifs et entraînent rapidement des métastases. Leur pronostic est défavorable avec un taux de survie actuellement d'environ 35 % à 5 ans et de 5 à 10% en 10 ans.

Dans plus de 90% des cas on retrouve un carcinome épidermoïde (Fig. 5) (2). La fraction restante comporte en grande partie les adénocarcinomes développés à partir des glandes salivaires accessoires de la muqueuse buccale, et beaucoup plus rarement par des lymphomes.

Au niveau de la localisation des cancers de la cavité buccale, on note une prépondérance des tumeurs au niveau de la langue et de la cavité buccale (2,21).

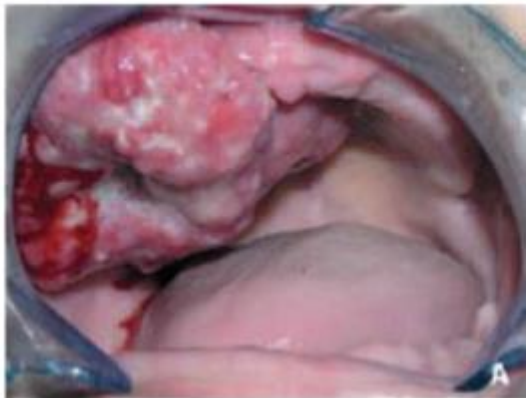


Figure 5 : Carcinome épidermoïde de la cavité buccale d'après O. Bentahar (22).

1.2.4.2 Tumeurs à point de départ nasal et paranasal

Les tumeurs nasosinusiennes ont tendance à présenter des symptômes tels que la rhinorrhée, congestion nasale, une épistaxis intermittente, douleur ou pression faciale, sécrétions post nasales. Ces symptômes rassemblent les phénomènes tels que les rhinites allergiques et les sinusites, souvent responsables d'un retard de diagnostic. Un trismus peut être présent en cas d'extension tumorale dans les muscles ptérygoïdiens.

Les tumeurs malignes nasosinusiennes font aussi partie des cancers des VADS mais sont plus rares : 0,2 à 0,8 % des cancers et ont un sex-ratio plus équilibré. Elles ne dépendent ni de l'alcool ni du tabac, mais principalement de facteurs professionnels comme l'exposition au chrome, nickel et formaldéhyde (23). Le pronostic de ces tumeurs est souvent mauvais car découvert à un stade déjà avancé. Les variétés histologiques sont nombreuses en fonction de la localisation anatomique, nettement dominées par les carcinomes épidermoïdes au niveau du sinus maxillaire. Etant donné le diagnostic tardif des cancers du sinus maxillaire et/ou de l'éthmoïde, il est rare d'observer une atteinte isolée d'un sinus. En général ces tumeurs s'étendent sur plusieurs structures anatomiques en même temps (24).

1.2.4.3 L'exérèse chirurgicale

Le choix de l'indication thérapeutique des tumeurs du maxillaire repose sur une réunion pluridisciplinaire regroupant tous les professionnels de santé concernés. Grâce à un examen clinique oto-rhino-laryngologique adapté ainsi qu'un examen par imagerie tomodensitométrie (TDM), les tumeurs pourront être analysées d'un point de vue anatomique. Ainsi chaque patient est traité au cas par cas en fonction des caractéristiques de la tumeur et de son état général.

Le traitement chirurgical de la tumeur par exérèse est le traitement de choix des tumeurs touchant le maxillaire. Le traitement sera guidé par plusieurs facteurs, incluant l'histologie, la possibilité de résection, et la présence de métastases cervicales et distantes.

Ainsi l'exérèse chirurgicale peut être très mutilante et concerner la totalité du maxillaire ou s'étendre au niveau des éléments anatomiques évoqués précédemment tels que les cavités nasales, sinusiennes ou orbitaires (Fig. 6). Le chirurgien doit veiller à préserver au mieux le capital dentaire et les piliers principaux du massif facial afin d'assurer la réhabilitation orale future. De plus un examen clinique fait à temps sera souvent de meilleur pronostic. En effet, le développement tardif des métastases cervicales est considéré comme un facteur défavorable (25–28).

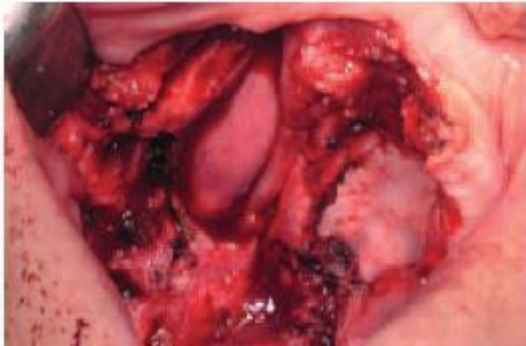

Figure 6 : Aspect post-opératoire après exérèse chirurgicale d'un carcinome épidermoïde, entraînant une communication bucco-naso-sinusienne, d'après O. Bentahar (22)

1.2.4.4 Traitement multimodal

Le traitement chirurgical est réalisé en première intention mais il peut être associé à la radiothérapie voire à la chimiothérapie. Les tumeurs malignes du maxillaire requièrent souvent un traitement multimodal afin d'optimiser les résultats (29,30). La chirurgie de réduction tumorale en association avec une dose élevée de radiothérapie au niveau des sites concernés est préconisée pour les tumeurs malignes des sinus paranasaux. Cette approche figure un meilleur taux de survie et un meilleur contrôle local (29).

La thérapie multimodale peut aussi être bénéfique car la chirurgie soulage les plaintes relatives à la douleur, permet de rassembler les foyers histologiques, et ajuste la radiothérapie aux sites où une tumeur résiduelle est présente. Une méta-analyse entreprise par Dulgerov et al. montre également que le traitement synergique chirurgical et par radiothérapie offre un meilleur contrôle local et un taux de guérison supérieur à la radiothérapie seule (25).

Cependant ces traitements peuvent avoir des conséquences irréversibles et peuvent altérer de manière importante l'état général du patient.

1.3 Conséquences des pertes de substances

Les conséquences d'exérèses post-chirurgicales sont nombreuses et variées. En effet la chirurgie des tumeurs touchant le maxillaire est le plus souvent mutilante, dans une région de grande importance fonctionnelle et dans la vie de relation. Cela conduit à une communication entre la cavité buccale et les fosses nasales ou les sinus et peut également concerner les zones cutanées et musculaires dans le cas de tumeurs maxillaires étendues.

1.3.1 Troubles fonctionnels

Les principaux troubles fonctionnels sont :

- Des difficultés d'élocution et de phonation en raison de la fuite d'air expiré dans les fosses nasales. La voix devient nasonnée avec des paroles parfois incompréhensibles (31).
- Une alimentation très pénible en raison du reflux des aliments et des liquides vers les fosses nasales et les sinus (fausses routes). Les grosses pertes de substances peuvent donner lieu à la mise en place d'une sonde nasogastrique pour une alimentation parentérale.
- Des troubles masticatoires par dissymétrie occlusale ainsi qu'une limitation d'ouverture buccale.
- Une perte de mobilité des muscles faciaux. Suite à l'exérèse chirurgicale de nombreux muscles oro-faciaux peuvent être atteints et provoquer des pertes de mobilité au niveau du visage.
- Des problèmes ophtalmologique : étant donné la proximité du plancher orbitaire et de l'os maxillaire, une perturbation de la vision ainsi que de la statique oculaire peuvent subvenir après une exérèse importante.
- Des troubles respiratoires. En effet par la présence d'une CBN rend impossible la filtration, l'humidification et le réchauffement de l'air expiré assurée par la muqueuse respiratoire nasale.
- Des troubles salivaires. Le traitement par radiothérapie entraîne une hyposialie en raison de l'irradiation systématique des glandes salivaires. Cela peut avoir pour conséquences une xérostomie et une fragilisation accrue des muqueuses buccales associée à une flore buccale perturbée. On retrouve aussi des lésions carieuses à évolution rapide par diminution du Ph salivaire et par modification de la qualité et la quantité de salive. Enfin au niveau cutané il peut y avoir des manifestations telles qu'un érythème, une desquamation. Ces symptômes peuvent être accompagnés de sensibilité au toucher et de démangeaisons.

1.3.2 Troubles infectieux

Il peut arriver qu'une infection chronique au niveau des cavités sinusiennes se produise en cas de communication bucco-sinuso-nasale étroite. Ce risque infectieux peut être en relation avec une prothèse dentaire mal adaptée.

1.3.3 Troubles esthétiques

Les répercussions esthétiques sont engendrées par affaissement des lèvres et des joues suite à aux pertes de substances causant des dissymétries faciales. Ces troubles sont d'autant plus importants que l'exérèse est étendue. Il peut également persister des brides cicatricielles après la chirurgie.

1.3.4 Qualité de vie

Le concept de qualité de vie est défini par l'Organisation mondiale de la Santé (OMS) comme « un état de complet bien-être physique, mental et social ». Dans le cadre de la prise en charge des patients, le traitement doit démontrer qu'il améliore le contrôle biologique de la tumeur et la durée de vie du patient mais aussi sa qualité de vie. Cette conception physique, psychologique et sociale est propre à chaque individu. L'équipe multidisciplinaire devra en tenir compte et analyser le besoin relatif à chaque patient, ainsi que son entourage.

La qualité de vie des patients peut être évaluée à l'aide de questionnaires standardisés de l'Organisation Européenne pour la recherche et le traitement des cancers (EORTC) (32). Ceux qui nous intéressent ici sont le questionnaire EORTC GLG-C30 (version 3) ainsi que le questionnaire EORTC QLQ-H&N35.

Le questionnaire QLQ-C30 version 3 de l'EORTC est le questionnaire le plus couramment utilisé et la version la plus récente pour l'évaluation de la qualité de vie en cancérologie. Il se compose de 30 questions avec 9 sous échelles de mesure se composant de plusieurs items : 5 sous-échelles de mesure fonctionnel, 3 sous échelles de symptômes, une sous échelle globale de la qualité de vie et de l'état de santé. Les résultats possèdent quatre modalités de

réponse possible : pas du tout, un peu, assez et beaucoup allant de 1 à 4 points dans l'ordre respectif. En additionnant tous les points, on obtient un score compris entre 30 correspondant à une qualité de vie la moins bonne possible et 126 correspondant à une qualité de vie optimale (Figure 7) (33).

Le questionnaire QLQ-H&N35 de l'EORTC est un module complémentaire au questionnaire QLQ 30 et est destiné plus particulièrement aux cancers de la tête et du cou. Il se compose de 35 questions portant sur les symptômes ressentis par les patients au cours de la semaine passée. L'évaluation fonctionne également par un système de score chiffré entre 35 et 140 points (Figure 8).

Figure 7 : Questionnaire de qualité de vie EORTC QLQ-C30 version française (33).

QUESTIONNAIRE SUR LA QUALITE DE VIE EORTC QLQ-C30 version 3

Nous nous intéressons à vous et à votre santé. Répondez vous-même à toutes les questions en entourant le chiffre qui correspond le mieux à votre situation. Il n'y a pas de "bonne" ou de "mauvaise" réponse. Ces informations sont strictement confidentielles.

Vos initiales :

Date de naissance :

La date d'aujourd'hui :

Au cours de la semaine passée	Pas du tout	Un peu	Assez	Beaucoup
1. Avez-vous des difficultés à faire certains efforts physiques pénibles comme porter un sac à provision chargé ou une valise ?	1	2	3	4
2. Avez-vous des difficultés à faire une LONGUE promenade ?	1	2	3	4
3. Avez-vous des difficultés à faire un PETIT tour dehors ?	1	2	3	4
4. Etes-vous obligée de rester au lit ou dans un fauteuil la majeure partie de la journée ?	1	2	3	4
5. Avez-vous besoin d'aide pour manger, vous habiller, faire votre toilette ou aller aux W.C. ?	1	2	3	4
6. Etes-vous limitée d'une manière ou d'une autre pour accomplir, soit votre travail, soit vos tâches habituelles chez vous ?	1	2	3	4
7. Etes-vous totalement incapable de travailler ou d'accomplir des tâches habituelles chez vous ?	1	2	3	4

Au cours de la semaine passée	Pas du tout	Un peu	Assez	Beaucoup
8. Avez-vous eu le souffle court ?	1	2	3	4
9. Avez-vous eu mal ?	1	2	3	4
10. Avez-vous eu besoin de repos ?	1	2	3	4
11. Avez-vous eu des difficultés pour dormir ?	1	2	3	4
12. Vous êtes-vous sentie faible ?	1	2	3	4
13. Avez-vous manqué d'appétit ?	1	2	3	4

Figure 8 : Questionnaire de qualité de vie EORTC QLQ-H&N 35 version française (33).

EORTC QLQ – H&N35



Les patients rapportent parfois les symptômes ou problèmes suivants. Pourriez-vous indiquer, s'il vous plaît, si, durant la semaine passée, vous avez été affecté(e) par l'un de ces symptômes ou problèmes.

Entourez, s'il vous plaît, le chiffre qui correspond le mieux à votre situation

Au cours de la semaine passée :	Pas du tout	Un peu	Assez	Beaucoup
1. Avez-vous eu mal dans la bouche ?	1	2	3	4
2. Avez-vous eu mal à la mâchoire ?	1	2	3	4
3. Avez-vous eu des douleurs dans la bouche?	1	2	3	4
4. Avez-vous eu mal à la gorge ?	1	2	3	4
5. Avez-vous eu des problèmes en avalant des liquides ?	1	2	3	4
6. Avez-vous eu des problèmes en avalant des aliments écrasés ?	1	2	3	4
7. Avez-vous eu des problèmes en avalant des aliments solides ?	1	2	3	4
8. Vous êtes-vous étouffé(e) en avalant ?	1	2	3	4
9. Avez-vous eu des problèmes de dents ?	1	2	3	4
10. Avez-vous eu des problèmes à ouvrir largement la bouche ?	1	2	3	4

11. Avez-vous eu la bouche sèche ?	1	2	3	4
12. Avez-vous eu une salive collante ?	1	2	3	4
13. Avez-vous eu des problèmes d'odorat ?	1	2	3	4
14. Avez-vous eu des problèmes de goût ?	1	2	3	4
15. Avez-vous toussé ?	1	2	3	4
16. Avez-vous été enroué(e) ?	1	2	3	4
17. Vous êtes-vous senti(e) mal ?	1	2	3	4
18. Votre apparence vous a-t-elle préoccupé(e) ?	1	2	3	4
19. Avez-vous eu des difficultés à manger ?	1	2	3	4
20. Avez-vous eu des difficultés à manger devant votre famille ?	1	2	3	4
21. Avez-vous eu des difficultés à manger devant d'autres personnes ?	1	2	3	4

Au cours de la semaine passée :

	Pas du tout	Un peu	Assez	Beaucoup
22. Avez-vous eu des difficultés à prendre plaisir aux repas ?	1	2	3	4
23. Avez-vous eu des difficultés à parler à d'autres personnes ?	1	2	3	4
24. Avez-vous eu des difficultés à parler au téléphone ?	1	2	3	4
25. Avez-vous eu des difficultés à avoir un contact social avec votre famille ?	1	2	3	4
26. Avez-vous eu des difficultés à avoir un contact social avec vos amis ?	1	2	3	4
27. Avez-vous eu des difficultés à sortir en public ?	1	2	3	4
28. Avez-vous eu des difficultés à avoir un contact	1	2	3	4

	1	2	3	4
physique avec votre famille ou vos amis ?				
29. Avez-vous éprouvé moins d'intérêt aux relations sexuelles ?	1	2	3	4
30. Avez-vous éprouvé moins de plaisir sexuel ?	1	2	3	4
31. Avez-vous pris des anti-douleurs?	1	2	3	4
32. Avez-vous pris des suppléments nutritionnels (à l'exclusion de vitamines)?	1	2	3	4
33. Avez-vous utilisé une sonde d'alimentation?	1	2	3	4
34. Avez-vous perdu du poids?	1	2	3	4
35. Avez-vous pris du poids?	1	2	3	4

Même si la plupart des patients atteints de défauts maxillaires post-chirurgicaux peuvent être soignés par restauration de la fonction et de l'apparence, il arrive qu'il persiste quelques dysfonctions et troubles esthétiques. Ces séquelles post-traumatiques peuvent affecter profondément la qualité de vie du patient (34). De plus la douleur physique étant un symptôme fréquent dans le traitement des cancers elle doit être prise en charge par le biais d'antalgiques (Palier 1,2 ou 3) en plus des traitements anti-tumoraux. Les patients atteints d'anxiété et de pathologies dépressives nécessitent un suivi psychologique adapté par l'équipe pluridisciplinaire qui aura pour objectif de rechercher la meilleure condition de vie (35). Le traitement des pertes de substances s'accompagne d'une prise en charge globale, d'un suivi nutritionnel (36), psychologique ainsi que d'une rééducation articulaire et phonatoire (37). La réhabilitation par une prothèse obturatrice apparaît comme le fil conducteur du travail psychothérapeutique et conduit à évoquer la notion de « prothèse psychothérapeutique » (35).

CHAPITRE 2

Conception conventionnelle d'une prothèse obturatrice

2.1 Généralités

La réhabilitation chirurgicale et prothétique des maxillaires a pour objectifs principaux :

- La restauration de la fonction de mastication par la réhabilitation des arcades dentaires.
- La restauration de la fonction de déglutition en rétablissant une étanchéité bucco-naso-sinusienne.
- La restauration de la fonction phonatoire en recréant une compétence labiale et en supprimant les problèmes d'étanchéité bucco-nasale.
- Permettre au site opéré une cicatrisation suffisante.
- Etre bénéfique au moral du patient : amélioration de la qualité de vie.

2.2 Classification des pertes de substances maxillaires (PDSM)

Les pertes de substances obtenues font l'objet de plusieurs classifications.

2.2.1 Classification d'Aramany

Aramany (38) en 1978 propose une classification des pertes de substances maxillaires en fonction de la perte osseuse ou dentaire (Fig. 9) :

- Classe I : maxillectomie unilatérale classique
- Classe II : le prémaxillaire du côté réséqué est maintenu.
- Classe III : la perte de substance intéresse la région centrale du palais dur et peut aussi atteindre une partie du voile, les dents sont préservées.
- Classe IV : résection totale du prémaxillaire et s'étendant sur tout un côté.
- Classe V : les dents antérieures sont conservées. Les dents postérieures le palais dur correspondant et plus ou moins une portion du voile sont réséqués.
- Classe VI : la perte de substance siège dans la partie antérieure du maxillaire(22).

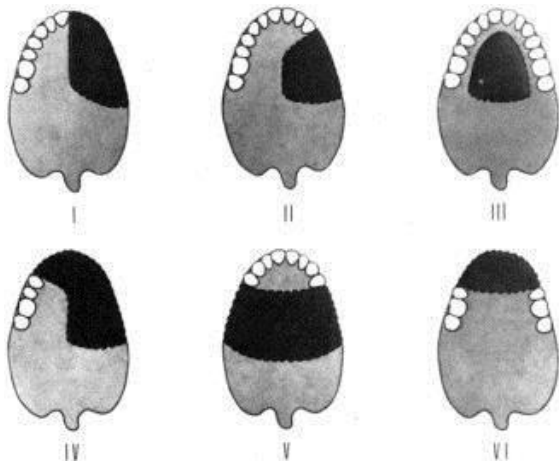


Figure 9: Classification d'Aramany d'après Aramany MA (38)

2.2.2 Classification de Benoist

Benoist classe les PDSM par rapport à leur taille, il définit deux groupes (39):

- Les petites pertes de substance sont généralement d'origine traumatique ou iatrogène et aboutissent à des communications buccosinusiennes ou buconasales selon leur localisation palatine, alvéolaire ou osseuse. Ces pertes de substances occupent moins d'un quart de la surface palatine. Il peut s'agir également d'une lésion limitée découlant de l'ablation d'une tumeur de faible étendue.

- Les grandes pertes de substance sont définies par le fait qu'elles occupent plus du quart de la surface palatine et des parois alvéolaires. Elles aboutissent à de larges communications bucco-sinuso-nasales et peuvent nécessiter un apport de tissu extra buccal.

2.2.3 Classification de Brown

Brown et al. proposent une classification des PDSM qui constitue une aide à la décision chirurgicale (40) (Fig. 10).

Elle associe :

- une caractérisation de la dimension verticale de la perte de substance (1 à 4)
- une évaluation de la largeur du défaut osseux pour les classes 2 à 4 (a à c).

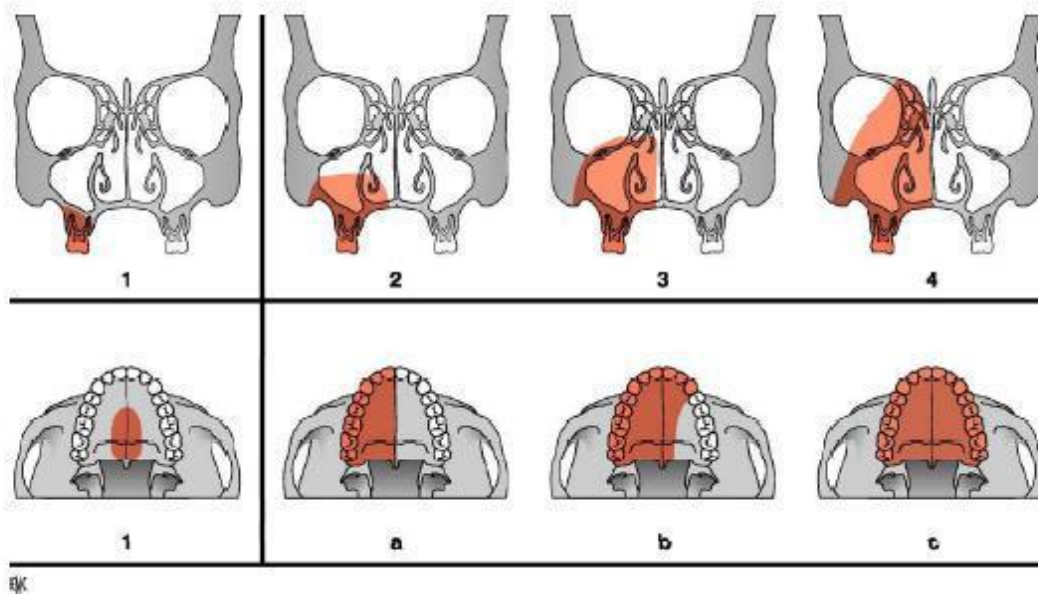


Figure 10 : Classification de Brown d'après Boutault F., Paoli J-R., Lauwers F.
(41)

Cette classification reflète une bonne typologie des pertes de substances maxillaire correspondant au maxillectomies totales, subtotaux ou partielles.

La classification de Brown est assez imprécise pour les petites pertes de substances de la classe 1 car elle ne différencie pas palais et arcade alvéolo dentaire ainsi que région antérieure et postérieure. Okay (42) propose en 2001 une subdivision de la classe 1 en :

- Classe 1a concernant les défauts centro-palatins sans atteinte de l'arcade alvéolodentaires.
- Classe 1b regroupant les défauts alvéolodentaires, antérieurs ou postéro-latéral.

2.2.4 Autre classification

En 2008, le docteur O. Bentahar et son équipe ont proposé une classification à visée prothétique. Elle donne des informations sur la topographie du défaut identiquement à la classification de Brown mais aussi sur l'état de la denture et le pronostic de la réhabilitation prothétique (Fig. 7).

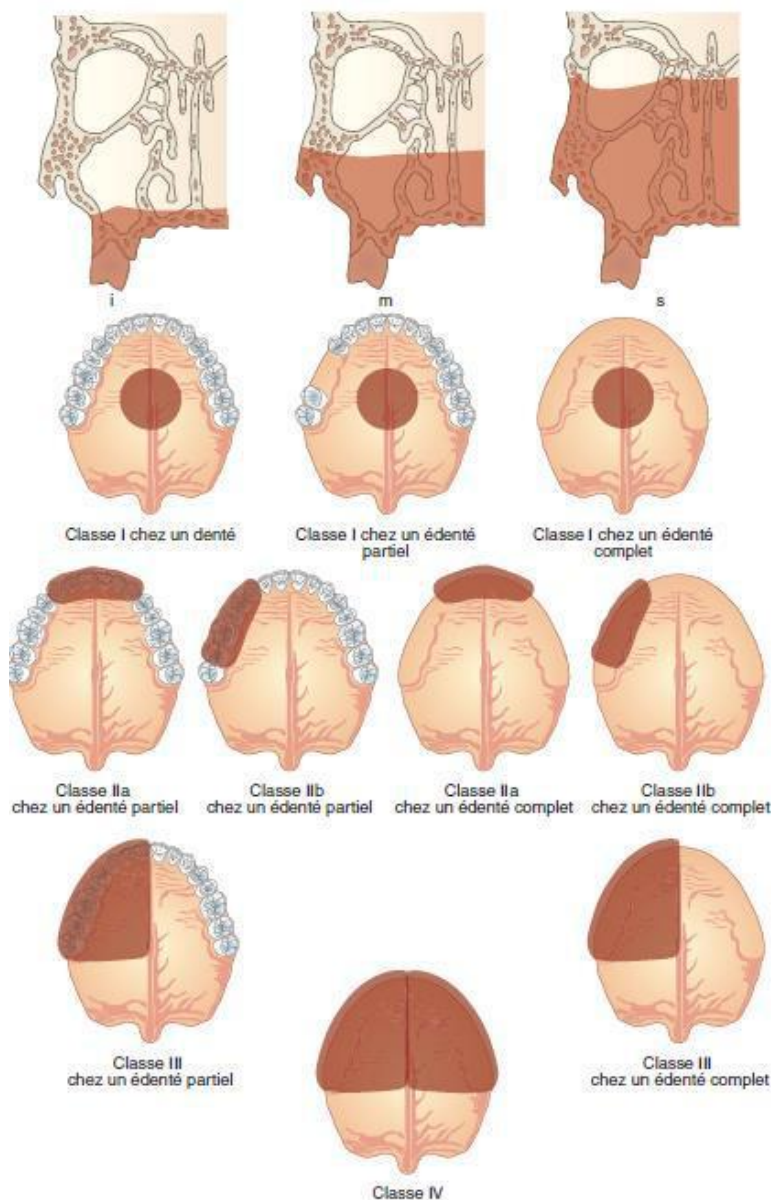


Figure 11 : Classification proposée d'après O. Bentahar, P. Pomar, S. Fusaro, F. Benfdil, A. Aguentaou, A. (36)

2.3 Définition prothèse obturatrice

La prothèse obturatrice permet de réhabiliter la perte de substance engendrée par la chirurgie d'exérèse carcinologique. L'objectif est de refermer la communication bucco-sinuso-nasale de manière étanche. Cet appareillage est fondamental pour restaurer les fonctions, l'esthétique -par soutiens des tissus mous- et améliorer la qualité de vie des patients (43).

La prothèse obturatrice a pour but de réhabiliter la perte de substance et se compose de deux parties distinctes : une plaque palatine et l'obturateur maxillaire.

La plaque palatine en résine ou en métal qui sert à assurer la rétention, stabilisation, sustentation de la prothèse. Elle peut comporter ou non des dents prothétiques.

La seconde correspond à l'obturateur qui vient reposer sur la face supérieure de la plaque. Il est en position intra-maxillaire afin de combler la perte de substance. Cet obturateur pourra être en résine ou en matériau souple.

Il est difficile de donner une technique de réalisation précise d'obturateur palatin avec un défaut donné.

2.4 Réhabilitation des pertes de substances

Il existe plusieurs types de prothèses obturatrices à savoir l'immédiate, la semi-immédiate, transitoire et d'usage.

2.4.1 La prothèse obturatrice immédiate

Appelée aussi obturateur chirurgical, cette prothèse est mise en place en peropératoire et est portée par le patient quelques semaines avant la réalisation de la prothèse transitoire. Sa mise en place implique une consultation préopératoire afin d'obtenir l'ensemble des informations utiles à l'ensemble de l'équipe multidisciplinaire : constitution du dossier médical, prise d'empreintes primaires, enregistrement des rapports maxillomandibulaires, etc. Cette étape permet une première prise de contact avec le patient notamment sur le plan psychologique.

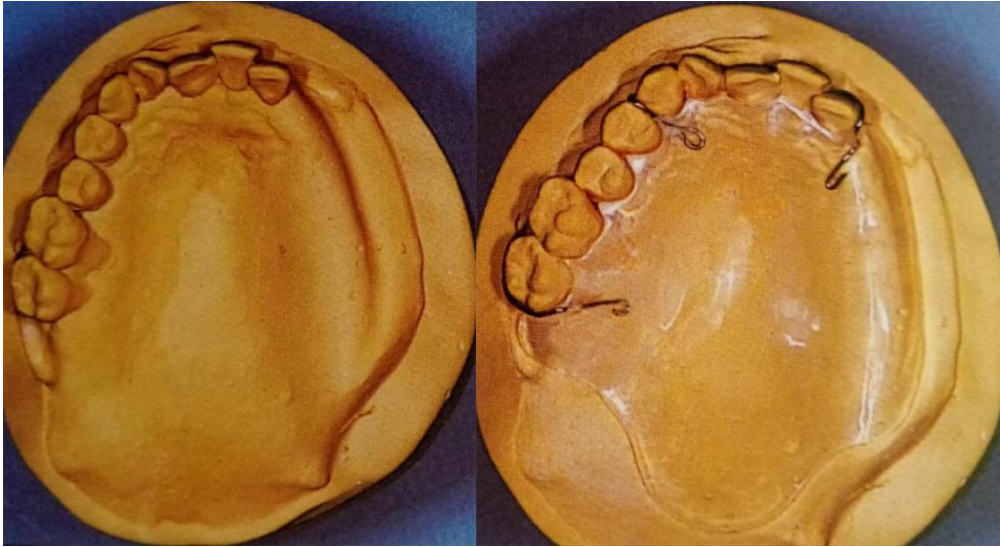
Une empreinte primaire à l'alginate est donc réalisée suite à cette consultation (Fig.12 A). Elle permet de réaliser le futur support de prothèse correspondant à la perte de substance engendrée. Le laboratoire réalise une plaque palatine sur le modèle réséqué, la rétention étant assurée par des crochets cavaliers sur les dents restantes sur le modèle (Fig.12 B). Il est à noter que des cavaliers de rétention peuvent être mis en place sur la plaque palatine en regard de la zone réséquée. Cette technique est utilisée si le matériau de comblement envisagé est un silicone.

Après chirurgie d'exérèse et comblement des contres dépouilles avec des compresses de gazes vaselinées (22), une empreinte avec une résine acrylique à prise retardée (Fitt de kerr®) est réalisée afin de confectionner l'obturateur immédiat. La plaque palatine sert de support au matériau de comblement. Après prise du matériau, elle est ensuite déposée avec son obturateur, corrigée au bistouri, puis mise en bouche. Celui-ci permettra de faciliter la phase de cicatrisation.

Figure 12 A : Empreinte primaire d'une tumeur palatine d'après J. Beumer (34).

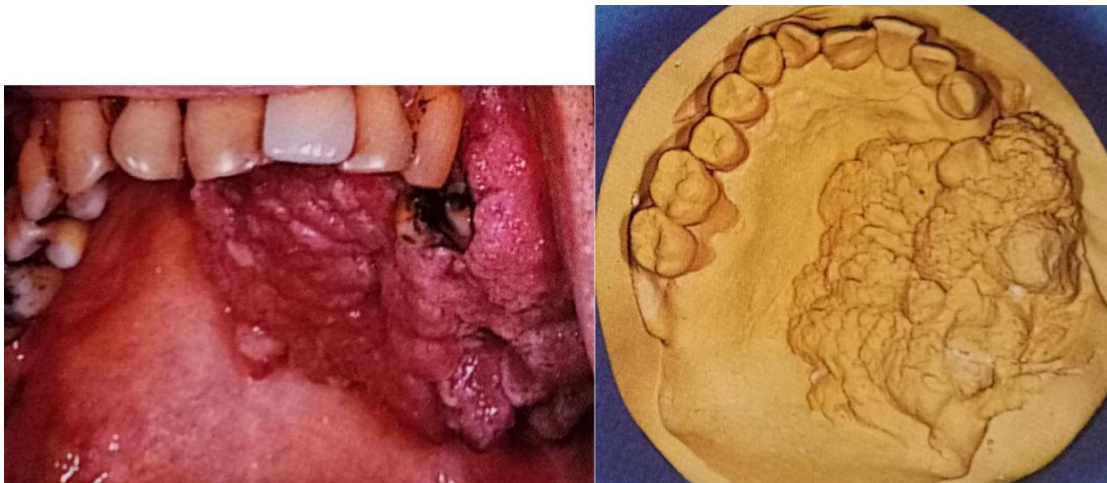

Figure 12 B : Modèle réséqué réalisé au laboratoire avec la plaque palatine d'après J. Beumer (34)



Pour les patients totalement édentés la rétention de la prothèse immédiate peut être obtenue grâce à des fils métalliques suspendus aux apophyses zygomatiques (Fig. 13) , des vis transosseuses (Fig. 14) ou grâce à l'utilisation des zones de contres dépouilles avec un silicone souple (44).

Cette prothèse a comme avantages de faciliter l'hémostase et de restaurer les fonctions (mastication, phonation, déglutition) dès le réveil du patient. Les obturateurs immédiats permettent une réhabilitation cosmétique optimale par soutiens des tissus mous et ont de ce fait un impact positif sur la psychologie du patient. De plus ils permettent d'éviter la pose d'une sonde parentérale.

Figure 13 : Fils métalliques suspendus aux apophyses zygomatiques d'après L. Grosjean (45).

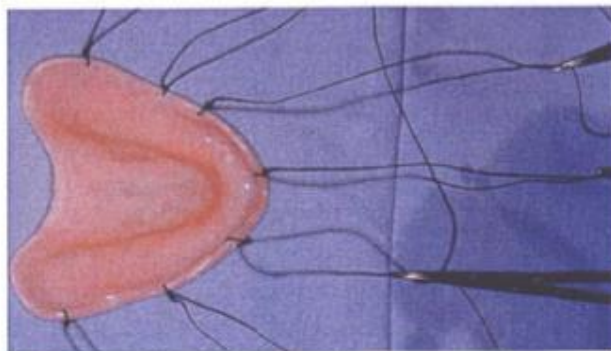
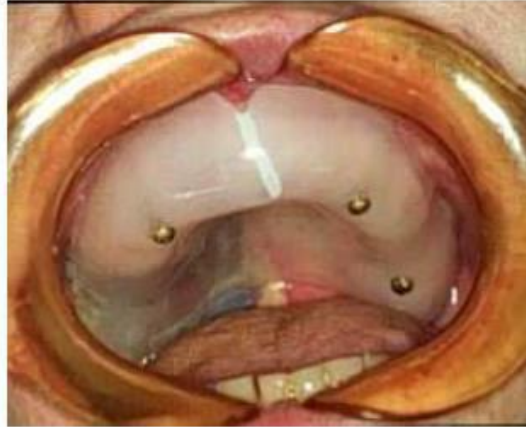

Figure 14 : Vis transosseuses maintenant la plaque contre la voûte palatine d'après L. Grosjean (45).



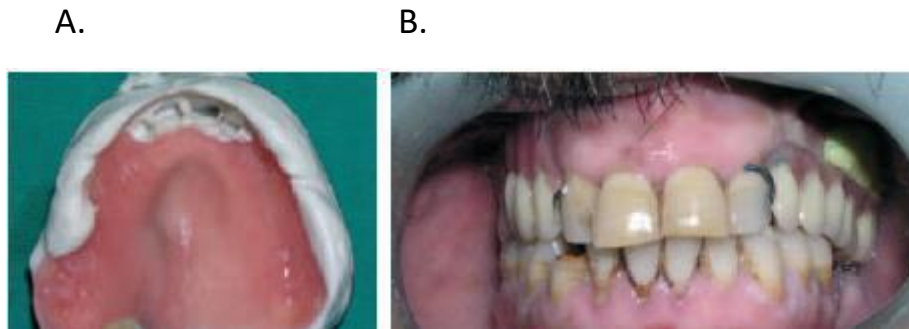
2.4.2 Prothèse obturatrice provisoire ou semi-immédiate

La prothèse obturatrice provisoire est réalisée dans les huit jours à deux semaines qui suivent l'intervention, lorsqu'une prothèse immédiate n'a pu être réalisée en préopératoire (Fig. 15). Le temps de réalisation de la prothèse provisoire dépendra évidemment de chaque patient et sera à évaluer au cas par cas. Elle est indiquée lorsque l'équipe multidisciplinaire manque de temps pour la réalisation d'une prothèse immédiate. Le manque de proximité entre l'unité de prothèse et de chirurgie favorise également la réalisation d'une prothèse provisoire. Elle est mise en place en milieu hospitalier pour éviter un éventuel risque hémorragique. L'inconvénient est que le patient ne peut s'alimenter que par voie parentérale entre l'opération et la mise en place de la prothèse obturatrice. Les étapes de réalisation de la prothèse sont semblables à celles utilisées pour un obturateur immédiat mais elle peut aussi être réalisée à partir d'une prothèse adjointe partielle en résine préexistante.

Figure 15 : Prothèse obturatrice semi-immédiate réalisée à partir d'une prothèse adjointe partielle en résine préexistante, d'après O. Bentahar et son équipe (22).

A : Empreinte prothèse en bouche.

B : Vue clinique de la prothèse en bouche.



Empreinte prothèse en bouche et vue clinique prothèse en bouche

2.4.3 Prothèse obturatrice transitoire

La prothèse obturatrice transitoire est posée 3 à 4 semaines après l'intervention. Son but est de rétablir peu à peu la fonction et l'esthétique ainsi que d'évoluer dans le temps en accord avec la cicatrisation. Elle peut être réalisée après empreinte anatomofonctionnelle (Fig. 16) ou être rebasée à partir de la prothèse obturatrice immédiate. En effet en fonction des cas on pourra rebaser la prothèse au niveau de l'obturateur avec une résine à prise retardée qui permettra d'améliorer la cicatrisation, le confort et l'étanchéité (22). Cependant il ne faut pas laisser le patient trop longtemps sans sa prothèse afin que celui-ci puisse s'alimenter. Une communication efficace au sein de l'équipe multidisciplinaire trouve ici tout son sens.

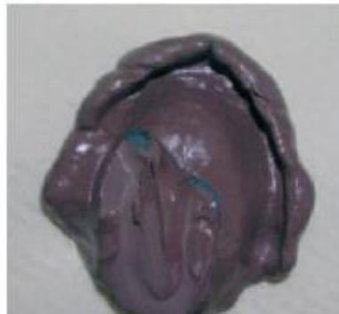Figure 16 d'après O. Bentahar (22):

- A. Empreinte anatomofonctionnelle réalisée en enregistrant le joint périphérique et les contours de la perte de substance (silicone de moyenne viscosité).
- B. Empreinte de surfaçage.
- C. Prothèse obturatrice en résine avec obturateur évidé.

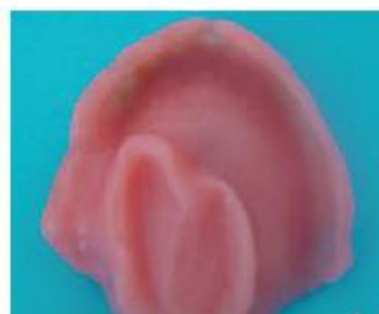D.



B.



C.



2.4.4 Prothèse obturatrice d'usage

La prothèse d'usage ne peut être envisagée que 3 mois à 1 an après l'intervention. Cette durée correspond aux changements dimensionnels dus au remodelage tissulaire et à la cicatrisation complète. Une cicatrisation est jugée satisfaisante si la cavité d'exérèse ne présente pas d'infection et qu'il y a absence de rétractions cicatricielles au niveau des limites des zones de CBN. Cette prothèse reste modifiable et a pour but de rétablir l'occlusion, l'esthétique et la fonction.

La technique conventionnelle est une solution de choix pour permettre la réalisation d'obturateurs palatins. Mais dans certains cas elle ne suffit pas à pallier les conséquences dues aux pertes de substances maxillaires. L'équipe multidisciplinaire peut mettre en place des chirurgies adaptées telles que des greffes (41) ou des méthodes liées à l'implantologie (46,47). Nous allons voir

que les avancées dans le domaine de l'imagerie médicale en trois dimensions offrent des perspectives intéressantes pour la réalisation d'obturateurs palatins.

Il existe deux types d'obturateur :

- obturateur rigide solidaire de la plaque palatine.
- Obturateur souple dissocié de la plaque palatine.

Le choix se fera en fonction de différents critères cliniques.

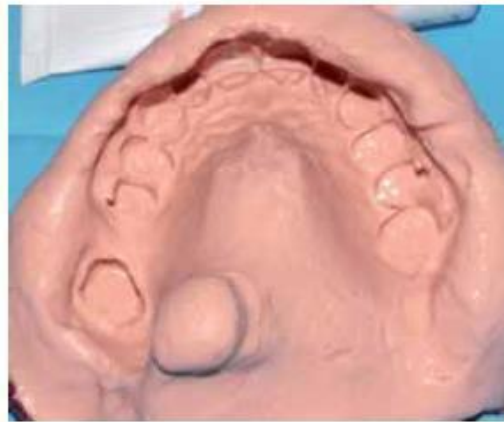2.4.1 Confection d'un obturateur rigide

Les obturateurs rigides en résine sont plutôt utilisés chez les patients dentés ou porteurs d'une perte de substance limitée.

La confection d'un obturateur rigide commence par une empreinte primaire à l'alginate (Fig. 17). La subtilité est de maîtriser la pénétration du matériau au niveau de la perte de substance. Il est possible de combler les contre-dépouilles avec de la gaze vaselinée. Après avoir éliminé les contre-dépouilles sur l'empreinte primaire, un PEI est confectionné par le prothésiste et une empreinte secondaire plus précise est réalisée (Fig. 13). Les lignes guides des dents supports de crochets ainsi que les contours de la perforation sont évaluées au paralléliseur pour trouver un axe d'insertion commun (48,49). Le rapport maxillo-mandibulaire est enregistré, puis l'essai esthétique et fonctionnel sur cire est validé. Le prothésiste réalise classiquement la prothèse amovible partielle à châssis métallique, en ajoutant un tuteur (grille, jonc arqué) soudé en postérieur de l'armature. La réalisation de l'obturateur intervient secondairement, soit en ajoutant une extension résine en postérieur de la PAPm qui sert de PEI, soit en compilant directement avec l'empreinte de l'obturateur provisoire. Il est généralement nécessaire par la suite d'effectuer un rebasage du défaut palatin en cas d'insuffisance mineure d'étanchéité à l'aide d'une résine à prise retardée ou de résine en fonction du cas.

L'obturateur rigide est réalisé en méthacrylate de méthyle. Ce matériau a l'avantage de présenter une pérennité à long terme et de pouvoir se nettoyer facilement en étant poli parfaitement. De plus le poids de la prothèse peut être diminué par évidement de l'obturateur.

Figure 17 : Empreinte anatomique primaire vue palatine d'après M. Ruquet (50).



2.4.2 L'obturateur souple

Il est préféré chez les patients édentés ou pour les pertes de substances étendues mais il peut être aussi présent dans certains cas chez les patients dentés. Nous verrons dans le chapitre suivant qu'il constitue une aide à la cicatrisation en post-opératoire.

Les étapes de confection de l'obturateur souple diffèrent de celles de l'obturateur rigide. En effet la technique d'empreinte est particulière et la plaque palatine n'est pas solidaire de l'obturateur. Cette méthode est réservée aux patients complètement édentés dont la perte de substance s'étend à plus de la moitié de la voûte palatine et lorsque la rétention ne peut être assurée que par l'exploitation des zones de la cavité d'exérèse.

L'empreinte de la perte de substance peut être réalisée avec la technique de Pomar et Soulet (51). Cette technique consiste en prises d'empreintes séparées de fragments postérieur et antérieur du défaut avec un silicone de haute viscosité. Les fragments obtenus sont mis de dépouilles afin de positionner un dernier fragment médian pour pouvoir englober le tout avec une suremprise au plâtre (Fig. 18). Après la réalisation du moule par le prothésiste, des masses magnétiques sont intégrées dans le futur obturateur. Cela permet un mode de liaison entre le silicone et la future plaque palatine en résine (Fig. 19) (51,52). Les étapes suivantes sont identiques à la réalisation d'une prothèse complète, intégrant les masses magnétiques correspondantes.

Figure 18 : Empreinte fragmentée de Soulet (22).

A : Premier fragment destiné à enregistrer la zone du retrait au niveau du moignon vélaire.

B : Mise de dépouille des fragments.

C : Vue intrabuccale de l'ensemble des fragments.

D : Empreinte fragmentée reconstituée grâce à une suremprise en plâtre.

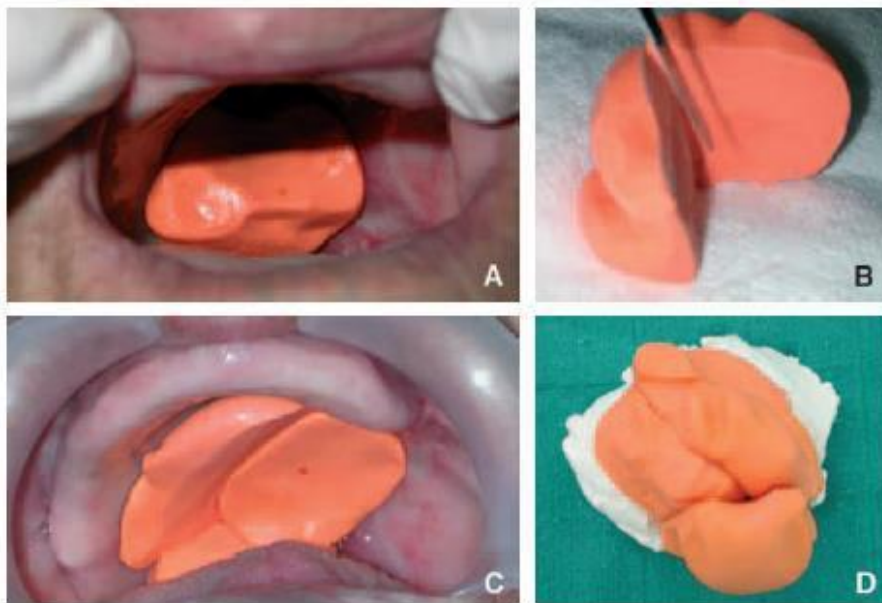
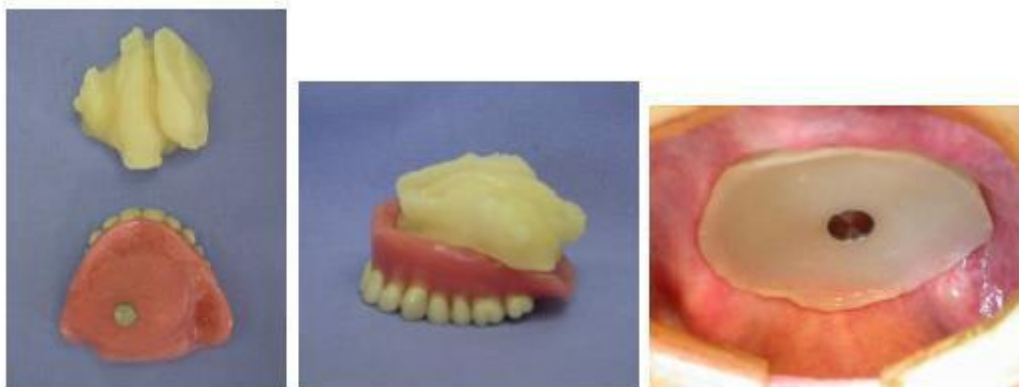

Figure 19 : Prothèse à étage système capteur-aimant permettant la jonction obturateur silicone-prothèse en résine (45).



L'inconvénient majeur de ce type d'obturateur est le vieillissement de la structure et la contamination bactérienne, nécessitant une réfection fréquente (6 à 8 mois). Les obturateurs souples sont traumatisants car ils peuvent exercer une trop forte pression sur les limites de la perforation, et peuvent altérer la fibre muqueuse à long terme. Cependant ils peuvent constituer une très bonne alternative en phase de cicatrisation post-opératoire et aider dans certaines situations (faible ouverture buccale par exemple).

Les obturateurs résine vieillissent mieux et sont plus faciles à utiliser par les patients car sont moins complexes à mettre en bouche.

Les matériaux souples utilisés en prothèse maxillo-faciale sont des élastomères de silicone tel que Viscogel® ou les résines à prise retardée de type Silastic®.

Figure 20 : Avantages et inconvénients des obturateurs souples et en résine

Obturateur	Résine	Souple
Avantages	<ul style="list-style-type: none"> -Simplicité de mise en oeuvre -Evolutif, rebasage aisé -Pas d'entretien -Prix faible 	<ul style="list-style-type: none"> -Etanche -Confort -Accepte une ouverture buccale réduite
Inconvénients	<ul style="list-style-type: none"> -Confort -Ouverture buccale suffisante 	<ul style="list-style-type: none"> -Non évolutif -Coût élevé -Vieillessement rapide du silicone

CHAPITRE 3

Apport de la CFAO dans la réalisation d'obturateurs palatins : revue systématique de la littérature

3.1 Contexte

Comme nous avons pu le voir dans le chapitre précédent, la conception d'un obturateur relève de techniques difficiles à maîtriser et lourdes pour le patient (manipulations des tissus, nombre de séances...). Les techniques de CFAO connues depuis de nombreuses années posent la question de l'amélioration de la prise en charge des patients nécessitant la mise place d'obturateur palatin.

La CFAO dentaire comprend, en amont, les équipements de numérisation 3D (scanners) et en aval, les équipements de fabrication à commande numérique. Les équipements de fabrication sont de deux sortes : les machines de fabrication par addition (ajout de matière) et les machines d'usinage (mise en forme par soustraction de matière). Cette technologie, utilisée à la fois en laboratoire et en cabinet dentaire peut être appliquée aux inlays, onlays, facettes, inlays-cores, prothèses fixes (unitaires et plurales), prothèses fixes sur implants et prothèses adjointes. Ces systèmes sont aussi utilisés en orthodontie, chirurgie et prothèse maxillo-faciale. Depuis une vingtaine d'années, des prothèses auriculaires ainsi que des prothèses faciales sont réalisées à partir de la technologie numérique (53–59).

Notre hypothèse est que les patients nécessitant la réalisation d'un obturateur peuvent également bénéficier des avantages de la CFAO. Nous avons donc réalisé une revue systématique de la littérature, dont les objectifs sont de :

- Recenser les étapes prothétiques de réalisation d'un obturateur palatin obtenues dans la littérature à l'aide de la CFAO,
- d'évaluer l'apport de ces étapes de CFAO sur la qualité de la prise en charge des patients.

3.2 Matériel et méthodes

- Critères d'inclusion : Nous avons retenu les études sur patients réalisant un obturateur palatin avec au moins une étape de CFAO (comprenant une étape de conception ET une étape de fabrication).

Le traitement concerné ne devra pas être uniquement conventionnel, au risque d'être exclu. Tous les types de machines numériques ont été inclus.

- Type d'études : Les recherches ont été restreintes aux publications en langue anglaise ou française.

Le critère de jugement principal va être l'efficacité de la réhabilitation par rapport à la technique conventionnelle terme de qualité, de temps et de satisfaction :

- Optimisation du nombre d'étapes prothétiques comme les enregistrements (surfaces et volumes) ou les fabrications (obturateur, porte empreinte individuel).

- Amélioration de la prise en charge globale du patient.

Une recherche électronique a été entreprise en utilisant les bases de données suivantes : ScienceDirect, EM Consulte afin de trouver des articles ou des revues de littérature française.

Concernant les revues et études en anglais les bases de données telle que Pubmed, Medline ont été utilisées ainsi qu'une recherche par mot clés selon le MeSH (Medical Subject headings) :

- Computer-aided design
- Computer aided-manufacturing
- Palatal obturator
- Dental technology
- Maxillofacial prosthesis

Toutes les études identifiées ont été évaluées par leurs titres et résumés. Ces études pouvant être potentiellement incluses ont par la suite été jugées sur leur contenu.

3.3 Résultats

Sur les 55 articles trouvés, nous avons donc retenus et inclus 10 études (Fig. 21). Sur ces 10 études nous avons : une étude préliminaire (la seule en Français), 2 rapports de cas, 1 étude cas-témoin, 2 études rétrospectives, 2 études cas-clinique et 2 études pilote).

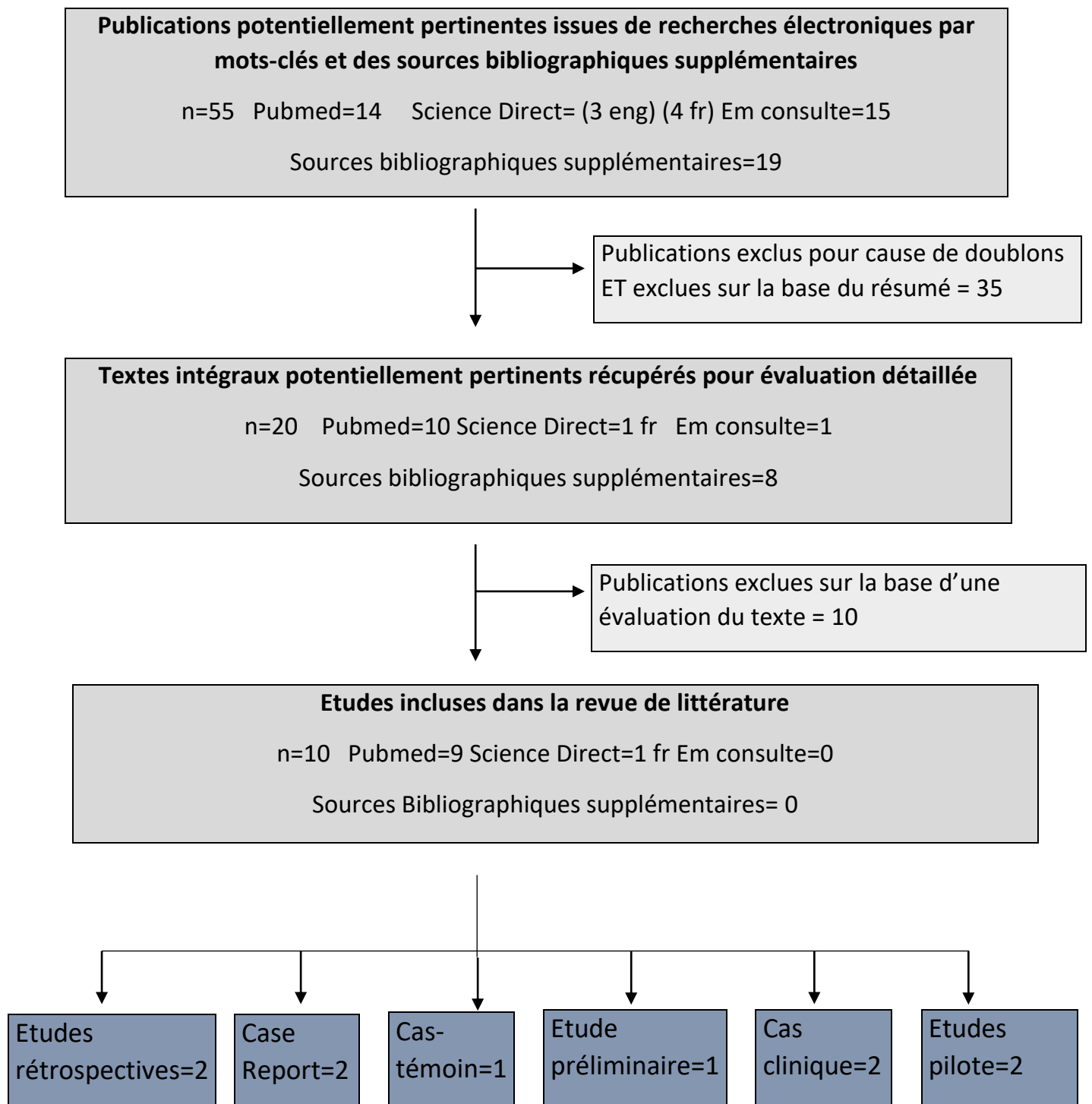


Figure 21 : Arbre de sélection des articles pour la revue de littérature

3.4 Etudes comparatives

Pour chacune des études retenues, nous allons présenter les caractéristiques pour lesquelles des données ont été extraites sous forme de tableaux (pages 55-57).

Figure 18 : Tableaux regroupant les caractéristiques de chaque étude

Articles	Type d'étude	Objectifs	Etapes remplacées par CFAO/	Logiciels Utilisés	Machines Utilisées	Méthodes d'évaluation et Résultats
<p><u>Année de publication</u> : 2015 <u>Auteur</u> : F. Jiang <u>Titre</u>: Fonctionnal evaluation of a CAD/CAM prothesis for immediate defect repair after total maxillectomy: a case series of 18 patients with maxillary sinus cancer <u>Reference</u>: (60)</p>	Série de cas Patients=18	Evaluer les profils faciaux et la réhabilitation fonctionnelle après réhabilitation par obturateur chirurgical réalisée en CFAO après maxillectomie	-Empreintes primaires - Obturateurs réalisés sur le modèle du défaut manufacturé en résine	-Objet Studio -Software Objet Eden 250™ -Surgicare 5.0 Software	-Scanner <i>non précisé</i> -Impression : chez Beijing Longyuan Automated Fabricaion System Co., Ltd. Et Shanghai New Century Dental Material Co., Ltd.	-Mesures faciales après 1,3 et 6 mois : *Dépression faciale *Prolapsus oculaire -Questionnaires : *Intelligibilité de la parole *Capacité de déglutition *Capacité de mastication
<p><u>Année de publication</u> : 2010 <u>Auteur</u> : B. Lethaus <u>Titre</u> : Surgical and prosthetic reconsiderations in patients with maxillectomy <u>Reference</u>: (61)</p>	Série de cas Patients =11	Etablir et évaluer de nouvelles possibilités de réhabilitation avec obturateur en CFAO sur patients ayant subi une maxillectomie partielle ou totale, à l'aide d'implants	-Empreintes primaires -Fabrication d'un obturateur par prototypage rapide	-Simplant 3D® -Surgicare®	-Philips, Brilliance® (scanner) -Materialise HQ (prototypage), Leuven (Belgique)	-OFS - Evaluation de la satisfaction après réhabilitation de la prothèse obturatrice et la pose d'implants (2003 à 2009)
<p><u>Année de publication</u> : 2014 <u>Auteur</u> : T.Jiao <u>Titre</u>: Rehabilitation of maxillectomy defects with obturator protheses fabricated using computer-aided design and rapid prototyping: a pilot study</p>	Série de cas Patients =11	Evaluer et établir une nouvelle méthode reproductible sur des patients ayant subi une maxillectomie à l'aide d'obturateur réalisé en CFAO	-Empreintes primaires -Fabrication d'un obturateur par prototypage rapide	-Mimics Software -Geomagic Studio 12.0	-GE Light Speed 16, GE medical Systems (scanner) -Projet HD 3500 (imprimante)	-OFS (obturator Functioning Scale) -Evaluation de la satisfaction après réhabilitation de la prothèse obturatrice

Articles	Type d'étude	Objectifs	Etapes remplacées par CFAO/ technique	Logiciels Utilisés	Machines Utilisées	Méthodes d'évaluation et Résultats
<p><u>Année de publication</u> : 2007 <u>Auteur</u> : K. Ekstrand <u>Titre</u>: Planning and Real-Time Rehabilitation with Custom-Made R-zygoma Fixtures and Carbon-Graphite Fiber-Reinforced Polymer Prosthesis <u>Reference</u>: (63)</p>	Série de cas Patients =2	Permettre une réhabilitation fonctionnelle post-opératoire efficace en associant la CFAO avec la chirurgie d'exérèse et la mise en place d'implants zygomatiques	- Empreintes primaires - Fabrication d'un modèle stéréolithographique pré-chirurgical par prototypage rapide - Guide chirurgical implantaire	- Mimics, Materialise, Leuven (Belgique)	- Scanner non précisé	- Possibilité de créer un plan virtuel préopératoire et à l'appliquer pendant la chirurgie afin de faciliter la réhabilitation fonctionnelle du patient - Réhabilitation plus rapide - Moins coûteuse par diminution du nombre d'étapes et temps passé à l'hôpital
<p><u>Année de publication</u> : 2014 <u>Auteur</u> : Z. Huang <u>Titre</u>: Novel Method of Fabricating Individual Trays for Maxillectomy Patients by Computer-Aided Design and Rapid Prototyping <u>Reference</u>: (64)</p>	Etude croisée Patients =5	Fabriquer un PEI à l'aide de la CFAO afin de simplifier les étapes d'empreintes parfois risquées pour le patient	- Empreintes primaires - Fabrication d'un PEI par prototypage rapide	- CMF Simulation tools - FREEFORM Clays tools (Geomagic) - Geomagic Qualify 12	- GE Lightspeed VCT XTE (scanner) - Usine de manufacture : Weisteck, Shenzhen (Chine) - Yeti Dental, Engen, Germany (matériau pour PEI) - Activity 800 optical 3D Scanner	- Test de section en 6 points après empreinte du PEI réalisé en CFAO/ groupe témoin - Analyse en 3D des PEI obtenus après prototypage/ PEI en méthode conventionnelle - Reproductibilité des données
<p><u>Année de publication</u> : 2012 <u>Auteur</u> : M. Huang <u>Titre</u>: Postoperative 125I Brachytherapy Delivered by Digital Model Obturators for Recurrent or Locally Advanced Maxillary Cancers <u>Reference</u>: (65)</p>	Série de cas Patients=12	Evaluer l'efficacité du traitement par curithérapie sur des patients ayant subi une maxillectomie à l'aide d'obturateurs réalisés en CFAO contenant des sources radioactives	- Empreintes primaires - Obturateurs réalisés sur le modèle - Manufacturé en résine	- non spécifié	- Scanner non spécifié - BTPS: Beijing Atom and High Technique Industries, China	- PSS (Performance Status Scale) évalué sur 3 critères principaux : * Manger en public * Compréhension d'élocution * Régime alimentaire équilibré

Articles	Type d'étude	Objectifs	Etapes remplacées par CFAO/	Logiciels Utilisés	Machines Utilisées	Méthodes d'évaluation et Résultats
<p><u>Année de publication</u> : 2014 <u>Auteur</u> : M. Ruquet <u>Titre</u> : CFAO et prothèse obturatrice maxillaire : étude préliminaire <u>Référence</u> : (50)</p>	Rapport de cas Patient=1	Aborder la conception d'un obturateur palatin à par CFAO	-Empreinte primaire -Fabrication du défaut par prototypage rapide en résine	-Amira®	-Scanner <i>non précis</i>	-Eviter la prise d'empreinte difficile -Travailler sur un modèle stéréolithographique -Reproductibilité des données -Nécessite une maîtrise de l'outil informatique
<p><u>Année de publication</u> : 2015 <u>Auteur</u> : J. Londono <u>Titre</u> : Fabrication of a definitive obturator from a 3D cast with a chairside digital scanner for a patient with severe gag reflex: A clinical report <u>Reference</u> : (66)</p>	Rapport de cas Patient=1	Décrire la fabrication d'un obturateur palatin à l'aide de la CFAO dans le cas d'un patient présentant un réflexe nauséux important	-Fabrication de modèles par usinage -Fabrication d'un obturateur par prototypage rapide	-Lava COS 3M ESPE	-Lava Chairside Oral Scanner COS, 3M ESPE - In'Tech Dental; In'Tech Industries Inc	-Non prise en compte de la dualité tissulaire par la caméra intra-orale -Coût de l'équipement élevé -Empreinte du défaut possible par prothèse provisoire préexistante
<p><u>Année de publication</u> : 2014 <u>Auteur</u> : M. Kim <u>Titre</u> : Fabricating an Obturator Using Rapid Prototyping to Design the Framework: A Case Report <u>Reference</u> : (67)</p>	Rapport de cas Patient=1	Décrire la fabrication d'un obturateur palatin à l'aide d'une prothèse amovible partielle métallique (PAPm) réalisée en CFAO	-Fabrication d'une PAPm	- FreeForm Modeling System of Intellifit	-Sensable freeform systems® (scanner)	-Précision accrue du stellite -Gain de temps -Reproduction prothétique possible à l'identique -Coût de l'équipement élevé -Risque d'erreurs par manque de maîtrise technique
<p><u>Année de publication</u> : 2016 <u>Auteur</u> : K. Noh <u>Titre</u> : Fabricating a tooth- and implant-supported maxillary obturator for a patient after maxillectomy with computer-guided surgery and CAD/CAM technology: A clinical report <u>Reference</u> : (68)</p>	Rapport de cas Patient=1	Améliorer la rétention de la prothèse obturatrice grâce à la mise en place d'implants	-Empreintes primaires -Fabrication d'un guide chirurgical implantaire -Usinage barre implantaire	-Simplant®	-Cone beam <i>non précis</i> - DMU 60 evo Deckel Maho, DMG America - Magfix ex 400 ; Aichi Steel	-Silence clinique après 3 ans

Il n'existe pas à ce jour d'étude comparant la satisfaction des patients avec un obturateur réalisé avec/sans étape de CFAO. De plus il n'existe à l'heure actuelle aucune étude relatant un cas intégralement réalisé par CFAO (prothèse avec obturateur).

Les tableaux présentés précédemment soulignent la diversité des échantillons, avec notamment :

- des traitements rarement identiques (chimiothérapie seul, association chimiothérapie/radiothérapie)
- des défaut osseux après maxillectomie différents pour chaque patient.
- des cohortes de patient de tailles différentes (18 patients maximum)

Ils montrent également une diversité des étapes prothétiques réalisées par CFAO. Il existe également des associations possibles entre la réhabilitation par prothèse obturatrice et :

- L'utilisation de la curiethérapie (65)
- La mise en place d'implants et la création d'un obturateur chirurgical (63,68)
- La création d'un PEI uniquement par CFAO (64).

La littérature semble insuffisante néanmoins nous pouvons dégager certaines informations utiles.

4. Discussion

La technologie CFAO est depuis longtemps appliquée pour les pertes de substances faciales mais depuis peu pour les PDSM. Après avoir rassemblé les différentes informations des articles précédents, nous pouvons expliquer les grandes lignes de la fabrication d'un obturateur palatin en CFAO.

Voici comment elle se compose :

4.1 Phase de numérisation

Elle permet une prise d'empreinte atraumatique pour les tissus et permet de constituer une banque de données reproductibles en cas de besoin (69). La phase d'enregistrement se fait à l'aide d'un examen tomодensitométrique (TDM) ou un Cone Beam afin d'obtenir les données anatomiques sous forme de coupes ou en 3D respectivement. Il est à noter que le type de scanner n'est pas toujours mentionné dans les articles et que l'utilisation du Cone Beam n'est présente que dans une seule étude (68). Afin de séparer les différents types de tissus, une partie des auteurs préconise la mise en place de cotons salivaires au niveau du vestibule et d'un mordu en cire en intra buccal (64). D'autres proposent même d'intercaler des compresses de gaz entre le palais et la langue (62). En effet, ces techniques permettent de minimiser les erreurs de segmentation (50). Il serait intéressant d'effectuer d'autres cas cliniques en associant les méthodes de séparation des tissus de Z. Huang (64) dans son étude à la fabrication d'un obturateur selon le cas clinique de M. Ruquet (50). En effet dans l'étude de M. Ruquet les auteurs ont rencontré certaines difficultés durant l'acquisition. Ces données sont enregistrées dans un format spécifique dit DICOM (Digital Imaging and Communications in Medicine). Enfin il est possible d'enregistrer les tissus directement en bouche à l'aide d'une caméra optique intra-buccale et d'obtenir des informations surfaciques (66).

Cependant la capture du jeu de la musculature fonctionnelle est impossible avec ce type d'appareil et il faudra nécessairement compléter l'enregistrement avec la technique conventionnelle. Pour un enregistrement tout-numérique, il pourrait être intéressant de multiplier les enregistrements en demandant au patient d'effectuer successivement quelques tests de Herbs. Cela dit, cette approche est limitée :

- par le caractère irradiant des examens tomodensitométriques,
- par le volume et l'inamovibilité des embouts des caméras optiques dentaires actuellement sur le marché.

Pour les enregistrements ne nécessitant pas le jeu de la musculature, il serait intéressant d'effectuer une étude sur la précision de la prise d'empreinte par caméra optique. Par ailleurs, l'enregistrement numérique d'un modèle (obtenu par méthode conventionnelle) permet d'archiver les volumes buccaux, et accélérer la réfection future d'un obturateur (Fig. 19-20) (70). C'est d'ailleurs le point fort de cette méthode : pouvoir conserver des données reproductibles (64,66,67).

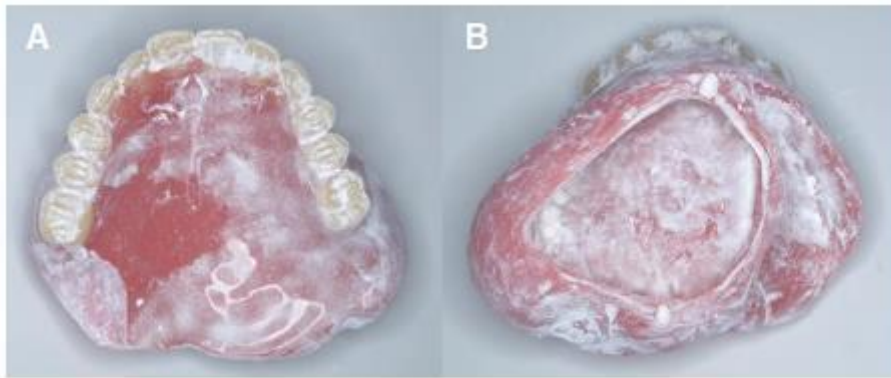


Figure 19 : Obturateur en résine acrylique recouvert de poudre d'oxyde de titane pour l'empreinte optique avec la caméra Lava™ C.O.S. (A) Face palatine, (B) Face obturateur. D'après E. Mahmoud et son équipe (70).

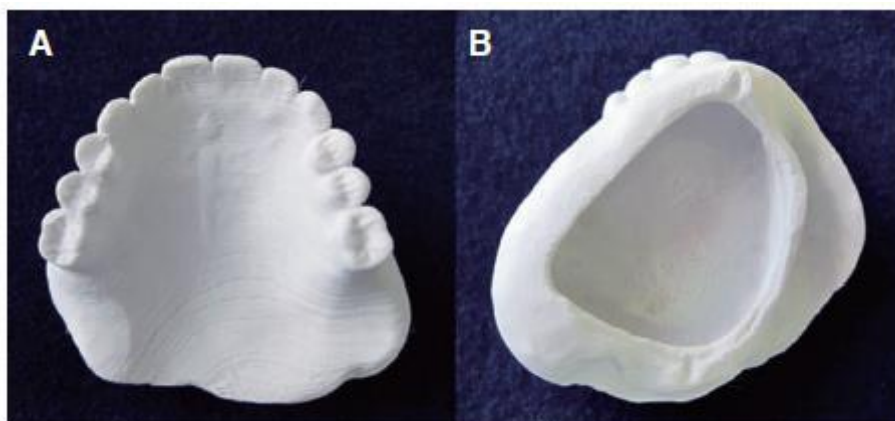


Figure 20 : Modèle obtenu après impression avec une imprimante 3D (Portabee Go). (A) face palatine, (B) face obturateur. D'après E. Mahmoud (70).

4.2 Phase de conception

Après examen tomodensitométrique, le seuillage de l'image réalisé se situe entre -700 à 3000 UH (Unité Hounsfield) environ, correspondant à la densité des tissus mous et à l'émail dentaire (64). Enfin, les voxels étant en dehors de ce seuil sont éliminés de la reconstruction. On obtient donc par la suite une reconstruction 3D en rendu surfacique des tissus choisis (71). Les données enregistrées dans un format spécifique dit DICOM sont ensuite traitées par des logiciels de reconstruction 3D (ex : Proplan de Trumatch®, Amira®, Mimics Materialise®). La région d'intérêt correspondant uniquement à la perte de substance est enregistrée sous un format stéréolithographique (STL, SVG, DFX...) pour être compatible avec un logiciel de prototypage rapide.

Certains logiciels permettent la visualisation et la sélection d'une région d'intérêt (ex : Amira®) et d'autres peuvent avoir de multiples utilisations allant de la conversion en format DICOM à l'exportation en fichier STL pour le prototypage. Les auteurs cités précédemment utilisent des logiciels différents. Nous retiendrons le logiciel Mimics de Materialise® qui nous semble le plus complet sur l'ensemble des études analysées et qui permet de traiter un fichier dans la totalité des étapes. Concernant la mise en place d'implants nous retiendrons le logiciel Simplant® utilisé par plusieurs auteurs et s'avère efficace dans la visualisation pré-implantaire (61,68). Ce logiciel permet d'apprécier un positionnement parfait dans des régions à risque, en sous orbitaire par exemple (Fig. 21). Mais cette technologie à un coût élevé et nécessite une maîtrise du matériel.

Enfin les logiciels concernant le traitement des informations obtenues par caméra optique sont fournis directement avec le moniteur (ex : caméra LAVA cos 3M®).

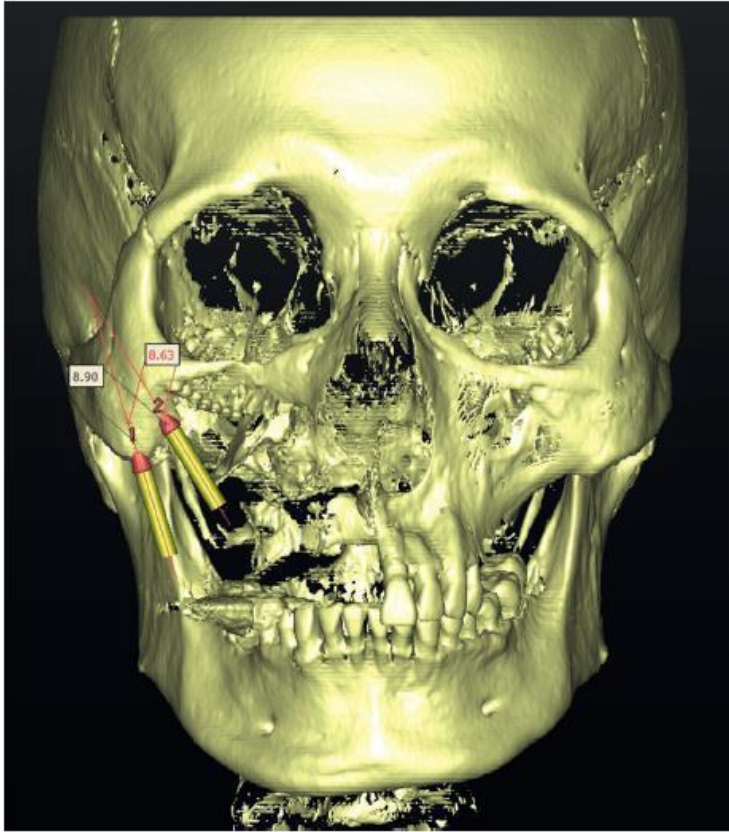


Figure 21 : Planification implantaire à l'aide du logiciel Simplant® avec les deux implants en position. Le Cone Beam montre ici une faible quantité d'os zygomatique au niveau du défaut. D'après K. Noh et son équipe (68).

4.3 Phase de fabrication

Le prototypage rapide permet la fabrication de pièces anatomiques de manière fiable. Grâce à la diversité des chaînes de FAO, il existe plusieurs possibilités de participation à la fabrication d'un obturateur palatin.

4.3.1 Fabrication soustractive

La fabrication soustractive implique de supprimer de la matière pour créer un élément fini.

Cette technologie fait appel soit à des machines-outils de 3 à 5 axes fraisant un bloc de titane dans le cas des implants. On retrouve des piliers ainsi qu'une barre en titane usinés grâce la CFAO dans l'étude du Dr Ekstrand (63). En effet l'épaisseur de tissu mou suite à une résection importante nécessite la fabrication de piliers usinés de manière à respecter la hauteur gingivale. La barre sert de moyen de rétention pour la prothèse obturatrice dans ces cas de maxillectomie importante (61).

4.3.2 Fabrication additive

La fabrication additive ou impression 3D permet de transformer un modèle 3D en objet physique en assemblant des couches successives d'un même matériau.

La stéréolithographie est l'une des techniques de prototypage rapide les plus couramment utilisés. Pour la résine, la fabrication d'un modèle peut se faire grâce à un faisceau laser polymérisant la résine couche par couche dans une cuve remplie de polymère liquide (72).

4.3.2.1 Méthode directe

Dans l'étude du Dr Lethaus, l'obturateur obtenu est en méthacrylate de méthyle (MMA) et est adapté ensuite sur les implants (61). Le prototypage de l'obturateur peut aussi être réalisé en cire (73) (Fig. 22). Dans le cas de la cire, le modèle pourra être transformé par technique conventionnelle en résine acrylique ou en silicone (Fig. 23) (méthode semi-directe). On retrouve la fabrication d'obturateurs réalisés de manière directe dans l'étude du Dr T. Jiao par l'impression sur une imprimante multi jets Projet® HD 3500. Le matériau utilisé, le Visijet®, semble être un matériau très résistant et de plusieurs compositions possibles (74). Il est adapté au niveau du défaut à l'aide de matériau de type pate de Kerr®. L'adaptation se fait grâce à un enregistrement du matériau pendant la fonction : mouvements excentriques de la mandibule, mouvements de la lèvre et de la joue ou encore élévation du voile du palais. L'obturateur pourra ensuite être associé à la future plaque palatine grâce à la méthode conventionnelle (62). La création d'un guide chirurgical par méthode directe est une méthode de choix dans les cas de grandes maxillectomies. En effet il est nécessaire de positionner stratégiquement les implants et de minimiser les risques d'erreurs en planifiant à l'avance l'orientation et la position implantaire. La création d'un guide chirurgical par CFAO permet de faciliter le gestes chirurgical dans la réalisation de prothèse obturatrice sur implants (63,68).

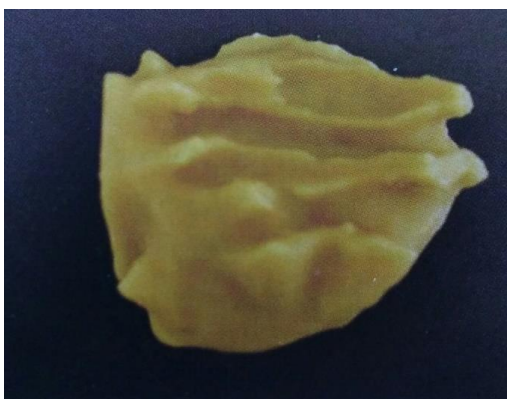

Figure 22 : Modèle en cire d'un obturateur maxillaire construit pour la réhabilitation d'une maxillectomie subtotale. Le modèle a été obtenu à l'aide d'une imprimante Thermojet (3D systems) d'après Beumer J. (73).

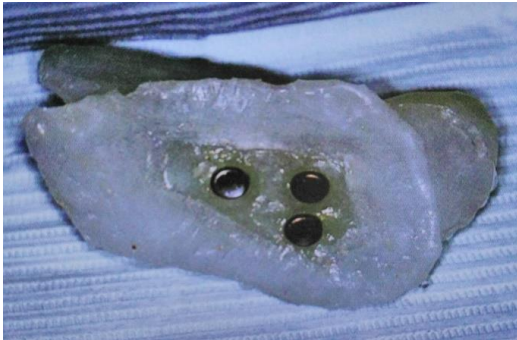

Figure 23 : Obturateur en silicone fabriqué à partir d'un modèle en résine issu de la stéréolithographie. L'obturateur possède des aimant de rétention, d'après Beumer J. (73).

4.3.2.2 Méthode indirecte

Cette méthode peut être utilisée en vue d'une planification de maxillectomie et la fabrication d'un obturateur chirurgical. En effet il est possible -en respectant les différentes phases évoquées précédemment- de concevoir un obturateur chirurgical sur un modèle stéréolithographique (Fig. 24-25) (60). Cela permet une réhabilitation fonctionnelle dès le réveil pour le patient et évite une alimentation par sonde parentérale. Néanmoins, une maîtrise parfaite des examens d'acquisition et de conception ainsi que du geste chirurgical est nécessaire (Fig. 26). Certains auteurs comme le Dr Huang montrent qu'il est possible d'associer la curiethérapie avec la fabrication indirecte par CFAO d'un obturateur palatin. Le modèle correspondant au défaut est imprimé par prototypage et les sources radioactives sont intégrées dans l'obturateur en résine (65).

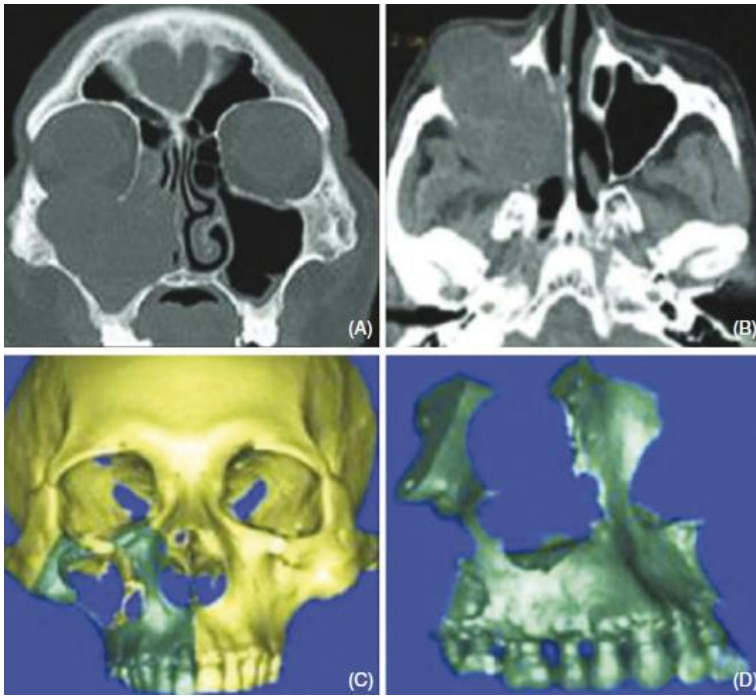


Figure 24 : Phase d'acquisition et de conception de l'obturateur chirurgical.

(A) Examen tomodensitométrique du maxillaire avant maxillectomie, coupe coronaire. (B) Coupe horizontale. (C) Aire de résection sélectionnée durant la phase de numérisation. (D) Modèle d'obturateur chirurgical obtenu en CAO. D'après le Dr Jiang et son équipe (60).

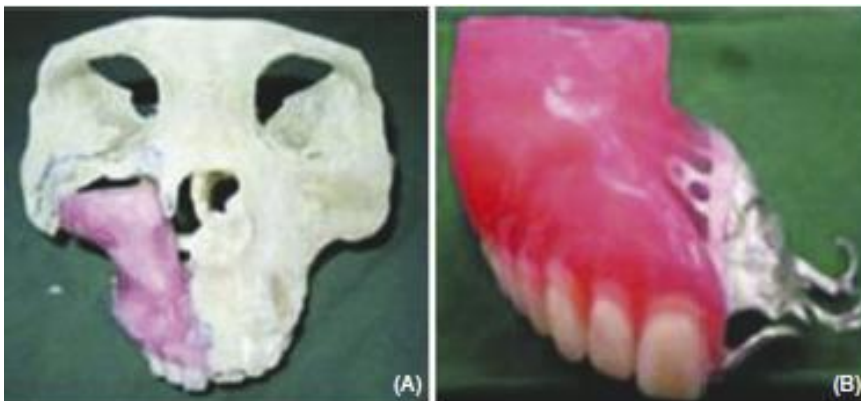


Figure 25 : (A) Obturateur chirurgical en place sur le modèle stéréolithographique après résection. (B) Prothèse obturatrice permanente après 6 mois de cicatrisation (60).

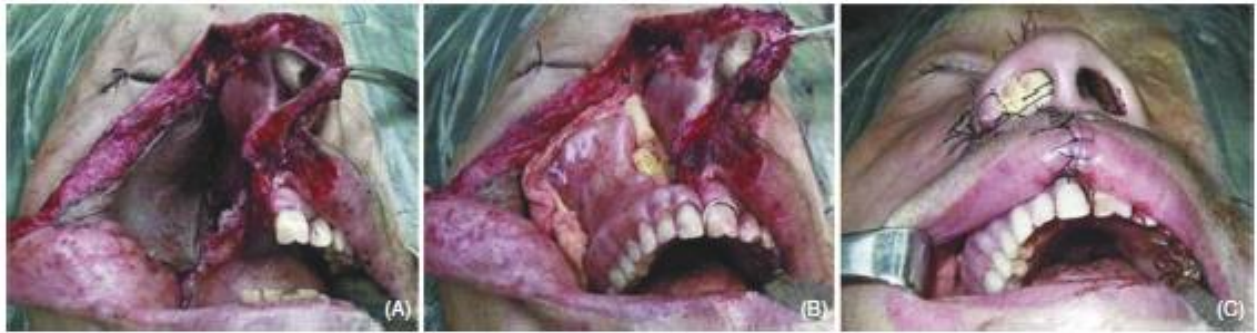

Figure 26 : Clichés per opératoire. (A) Cavité opératoire avec greffe de peau obtenue de la cuisse inférieure. (B) Obturateur chirurgical en place. (C) Cavité refermée (60).

L'impression en trois dimensions d'un modèle stéréolithographique sur lequel l'obturateur sera réalisé de manière classique au laboratoire permet d'éviter la prise d'empreintes difficiles (50). Le prothésiste maxillo-facial pourra se servir de ce modèle comme base pour la conception de l'obturateur palatin. Ainsi un obturateur en cire pourra être fabriqué sur ce modèle et essayé sur le patient. La précision de l'adaptation permet la réalisation d'un obturateur moins volumineux (Fig.24 AB). Après retouches nécessaires l'obturateur sera transformé en résine par le prothésiste.

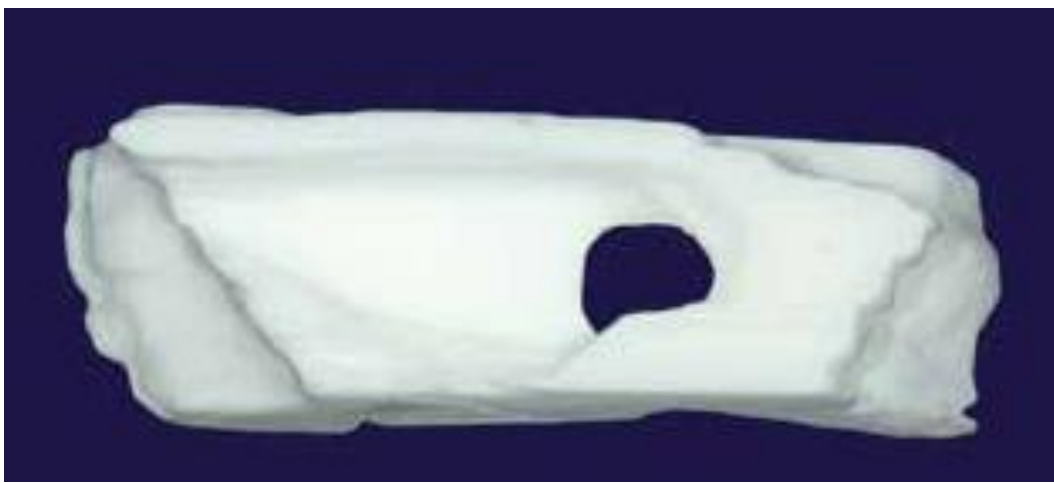


Figure 24 A : Modèle stéréolithographique (vue intrasinusienne)

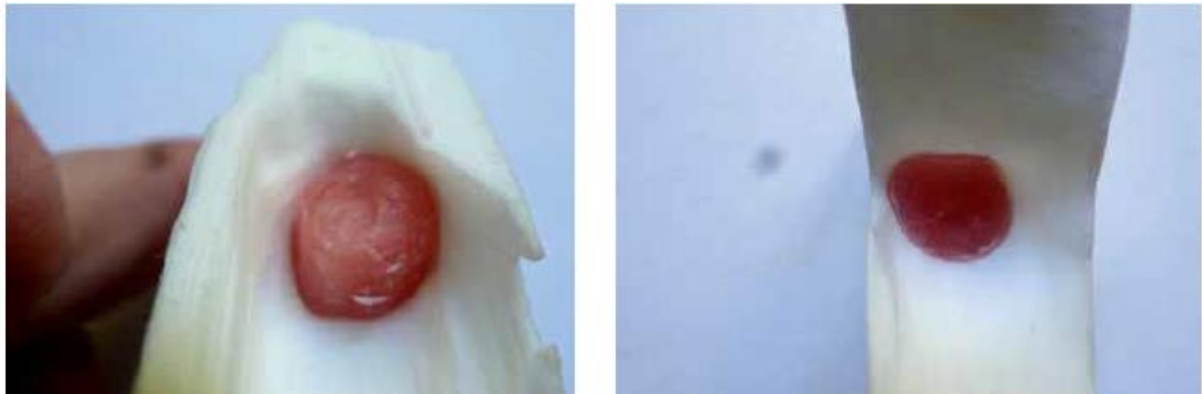


Figure 24 B: Vue intrasinusienne et palatine de la maquette du futur obturateur, d'après M. Ruquet et son équipe (50).

Le Dr Ekstrand se sert également du modèle stéréolithographique pour planifier une maxillectomie dans son cas clinique (63). Afin de soulager le patient au niveau douleur et de gagner en temps, lui et son équipe propose d'associer la technologie numérique à la chirurgie d'exérèse et implantaire. En effet dans certains cas de résection importante les épisodes d'anesthésies locales ou générales sont fréquents et la réadaptation est coûteuse. L'objectif étant de permettre aux patients de se réveiller après la chirurgie de tumeur avec une réadaptation fonctionnelle en place. A partir d'un examen tomodensitométrique des modèles stéréolithographiques sont créés et guide de résection est proposé ensuite sur les modèles concernés (Fig.27). La maxillectomie est réalisée en temps réel. Cela permet d'avoir une réhabilitation plus rapide et moins coûteuse en réduisant le nombre d'étapes de traitement. De ce fait le temps passé en milieu hospitalier est aussi diminué.

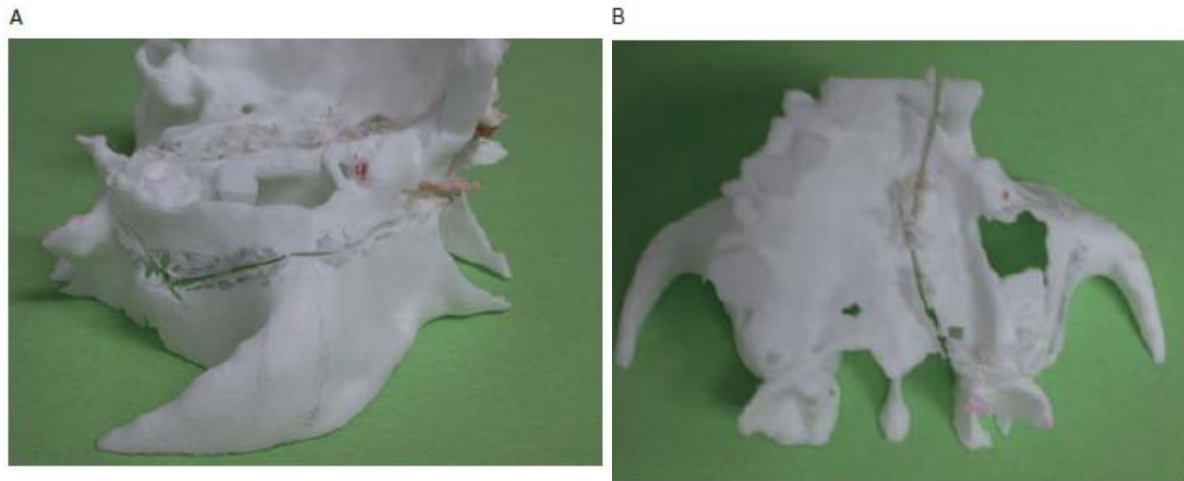


Figure 27 : Modèles stéréolithographiques avec la résection proposée. Vue latérale (A), vue axiale (B). D'après Dr Ekstrand et son équipe (63)

4.3.2.3 Méthodes non spécifiques

D'après l'étude du Dr Kim il est possible d'utiliser une Prothèse amovible partielle métallique comme support d'empreinte pour la fabrication de l'obturateur. Ce rapport de cas décrit la fabrication d'un obturateur à l'aide de la technique CFAO sur une patiente de 40 ans ayant subie une maxillectomie partielle du voile du palais. Après les prises d'empreintes selon la technique conventionnelle, le modèle obtenu après empreinte secondaire a été scanné grâce au scanner Sensable (Freeform Systems®). Le logiciel est utilisé pour contrôler l'angulation du modèle, la taille de la plaque palatine, les coronoplasties et l'insertion prothétique du futur stellite. Une fois le modèle validé, les coronoplasties sont réalisées et le stellite est réalisé selon la technique conventionnelle de cire perdue. Une dernière empreinte fonctionnelle est réalisée à l'aide du stellite obtenu. L'enregistrement du rapport intermaxillaire est effectué, les dents prothétiques montées et l'obturateur est évidé pour diminué son poids. Cette technique permet une précision accrue de la fabrication du stellite support d'obturateur en évitant les phases d'ajustement. Elle permet un gain de temps ainsi qu'une reproduction prothétique à l'identique si besoin, le fichier étant enregistré dans une base de données. Les limites sont : le coût de l'équipement et les erreurs éventuelles engendrées par la technique conventionnelle (67).

Certains auteurs proposent le prototypage du PEI à l'aide de la reconstruction 3D. Cette technique montre qu'elle permet de s'affranchir de l'empreinte primaire, tout en permettant l'enregistrement physique du jeu de la musculature (64). Il serait intéressant d'étudier la diminution du risque de fuite du matériau dans les cavités grâce à cette technique. En effet cette fuite constitue un risque majeur à prendre en compte durant la prise d'empreinte (75,76). Par ailleurs, il est possible qu'un PEI précis permette de limiter les rebasages de l'obturateur après pose. Enfin, il est possible que ce type de PEI interfère tellement avec la musculature que le gain en précision du PEI (0,2 mm) finisse par porter préjudice à celle de l'empreinte.

Après scannage des arcades dentaire à l'aide d'une caméra intra orale (Lava COS 3M®) des modèles physiques peuvent être créés grâce à la technologie In Tech™. Les modèles sont fabriqués en résine polyuréthane et peuvent être utilisés pour travailler le futur support de l'obturateur. Mais l'étude est unique et est effectuée sur un support principalement denté. La dualité tissulaire n'est pas prise en compte et l'obturateur est fabriqué par duplication de l'ancien modèle (66). Néanmoins nous y voyons comme une alternative pour de futures études envisageant la reproduction d'un défaut palatin de classe 1a de Brown modifié par Okay (Cf. Chap. 2).

En résumé, dans la phase de fabrication on peut obtenir un obturateur :

- De manière directe (usinage machine-outil) (61,62).
- De manière indirecte par conception de l'obturateur grâce à un travail sur modèle stéréolithographique (50,60,65).
- Par prise d'empreinte classique en utilisant un stellite conçu en CAO comme support de matériau(67) .
- Chirurgical réalisé sur modèle stéréolithographique mis en place directement après chirurgie d'exérèse tumorale (60,61).
- En accord avec la mise en place d'implants (61,68).

- les limites de la CFAO

Il n'existe pas à l'heure actuelle un moyen de réaliser toute la fabrication d'une prothèse porteuse d'un obturateur uniquement par CFAO. La technologie CFAO offre une alternative pour fabriquer des obturateurs en se couplant à la méthode conventionnelle. Les inconvénients de la CFAO incluent le coût du scanner intraoral et l'incapacité de capturer les tissus pendant la fonction, uniquement dans un état passif (66).

Le coût supplémentaire est de 30\$ US par patient dans l'étude du Dr Huang pour la fabrication d'un PEI par CFAO. Cela inclue l'examen tomodensitométrie et la fabrication du PEI par l'usine de manufacture (64).

De plus, cette technologie nécessite de maîtriser l'outil informatique pour l'utilisation des différents programmes. Il adviendra donc au chirurgien maxillo-facial et au chirurgien-dentiste d'avoir les formations et les connaissances adaptées pour ce type de matériel. Ces résultats sont encourageants et doivent nous conduire à persévérer dans ce type de technologie.

Certains auteurs admettent que le « gold standard » pour l'enregistrement des défauts maxillaires reste la technique conventionnelle et qu'elle ne peut pas encore être remplacée entièrement par la technologie d'empreinte numérique. Des études cliniques supplémentaires devraient être effectuées pour entièrement explorer les avantages potentiels offerts par l'utilisation de technologie numérique dans prothèse amovible et, par conséquent, pour la prothèse obturatrice (66).

Après une analyse qualitative de ces différentes études, nous pouvons dresser un tableau récapitulatif regroupant les avantages et les inconvénients concernant l'approche de la CFAO sur le traitement par prothèse obturatrice.

	AVANTAGES	INCONVENIENTS
	-Banque de données reproductible	-Coût du matériel
<u>Implants</u>	<p>-Associable à la mise en place d'implants zygomatiques :</p> <ul style="list-style-type: none"> *Possibilité de créer un guide chirurgical *Possibilité de prévisualisation implantaire *Contrôle des zones anatomiques à risque *Contrôle du support osseux suffisant *Possibilité d'usinage implantaire <p>Donc ↗ Précision et ↘ Marge d'erreur</p> <ul style="list-style-type: none"> -Amélioration de la qualité de vie -Diminution du coût par diminution des étapes et du temps passé à l'hôpital 	<ul style="list-style-type: none"> -Coût du matériel (logiciels, scanners) -Maîtrise des outils -Maîtrise technique -Demande une formation supplémentaire
<u>Obturateur chirurgical</u>	<p>-Gain de temps et qualité acte chirurgical :</p> <ul style="list-style-type: none"> *Prévisualisation de la maxillectomie *Possibilité de créer un obturateur chirurgical *↘ du nombre d'étapes *↘ diminution des épisodes douloureux, anesthésiants *Possibilité d'une réhabilitation fonctionnelle dès le réveil 	<ul style="list-style-type: none"> -Coût du matériel (logiciels, scanners) -Maîtrise des outils -Maîtrise technique -Demande une formation supplémentaire
<u>Etapes d'empreintes</u>	<p>-Possibilité d'éviter certaines étapes d'empreintes douloureuse :</p> <ul style="list-style-type: none"> *Création d'un PEI uniquement par CFAO (Précision d'usinage du PEI 0.2mm) *Maîtrise des fuites du matériau par travail indirect sur défaut imprimé en résine (M. Ruquet). *Prise d'empreinte intra orale (support denté et tissu non dépressible uniquement) *Réalisation d'une base support d'empreinte (ex : stellite) 	<ul style="list-style-type: none"> -Coût du matériel (logiciels, scanners) -Maîtrise des outils -Maîtrise technique -Incapacité à capturer la dualité tissulaire

Figure 24 : Tableau récapitulatif des avantages et inconvénients du traitement par prothèse obturatrice à l'aide de la CFAO.

5. Conclusion

En conclusion, cette revue systématique de la littérature sur l'apport de la CFAO à la réalisation d'obturateurs palatins a montré :

- un faible nombre de publications,
- un niveau de preuve faible (échantillons réduits, pas de contrôles)
- une grande diversité dans les étapes conduites par CFAO.

Pour ces raisons, il a été difficile de conclure sur la pertinence des résultats.

La prise en charge par CFAO apparaît :

- n'être jamais négatif ou inférieur à la technique conventionnelle.
- avoir une influence positive sur la qualité de vie des patients présentant des PDSM lorsque la méthode est maîtrisée.

Ce travail a montré que les patients de nos services pourraient bénéficier de l'apport de la CFAO pour améliorer leur qualité de vie relative à la santé au cours du traitement. En effet il paraît intéressant de s'affranchir des empreintes primaires en réalisant un PEI numériquement ou de réaliser un modèle stéréolithographique pour enseigner et pré-fabriquer des obturateurs destinés à être rebasés en bouche. Par ailleurs, les données enregistrées numériquement permettraient de faciliter les réfections.

BIBLIOGRAPHIE

1. Bou C, Pomar P, Miquel JL, Poisson P. [Maxillo-facial prostheses: an issue in public health]. *Odonto-Stomatol Trop Trop Dent J*. 2006 Mar;29(113):34–40.
2. Barthélémy I, Sannajust J-P, Revol P, Mondié J-M. Cancers de la cavité buccale. Préambule, épidémiologie, étude clinique. *EMC - Stomatol*. 2005 Dec;1(4):277–94.
3. Chopra K, Folstein MK, Manson PN, Gastman BR. Complex craniofacial reconstruction using stereolithographic modeling. *Ann Plast Surg*. 2014 Jan;72(1):59–63.
4. Akiba H, Shidou M, Tamakawa M, Ohuchi A, Iwakubo A, Shibata M, et al. [Three dimensional CT reconstruction image using a personal computer]. *Rinsho Hoshasen Clin Radiogr*. 1990 Apr;35(4):475–81.
5. Les traumatismes de la face : . COURS : . [Internet]. [cited 2016 Oct 13]. Available from: http://www.dematice.org/ressources/DCEM2/chirurgie%20maxillo-faciale/D2_chmax_002/WEB/rappel%20anatomique.htm
6. Osteologie du crane. [Internet]. 21:17:11 UTC [cited 2016 Oct 13]. Available from: <http://pt.slideshare.net/GLADIADORVASCO/osteologie-du-crane-63310766>
7. Cantù G, Bimbi G, Miceli R, Mariani L, Colombo S, Riccio S, et al. Lymph node metastases in malignant tumors of the paranasal sinuses: prognostic value and treatment. *Arch Otolaryngol Head Neck Surg*. 2008 Feb;134(2):170–7.
8. Schünke M, Schulte E, Schumacher U, Rude J, Vitte É, Voll M, et al. Atlas d’anatomie Prométhée. [3], Michael Schünke; Erik Schulte; Udo Schumacher; Jürgen Rude; Élizabeth Vitte; Tête et neuro-anatomie Paris : Maloine , 2009, 399 p. Paris: Maloine; 2009.
9. Gaudy J-F. Atlas d’anatomie implantaire. Issy-les-Moulineaux: Masson; 2006. 282 p.
10. GAUDY J-F., CHARRIER J-L., BILWEIS C., GORCE T. 2ème édition. Rueil-Malmaison : Ed. CdP, cop. 2007, 224 p.; Anatomie clinique.
11. Netter F. H., Norton N. S. Netter’s head and neck anatomy for dentistry Philadelphia ; PA : Saunders Elsevier , 2007, 610 p.
12. Besacier A. Nouveau-nés porteurs d’une fente labiale et/ou palatine. [Httpwwwem-Premiumcomdocelec-Bordeauxfrdatarevues163407600007006718](http://www.em-premium.com.docelec.u-bordeaux.fr/article/189051/resultatrecherche/1) [Internet]. 2008 Nov 18 [cited 2016 Dec 21]; Available from: <http://www.em-premium.com.docelec.u-bordeaux.fr/article/189051/resultatrecherche/1>
13. Jones MC. Facial clefting. Etiology and developmental pathogenesis. *Clin Plast Surg*. 1993 Oct;20(4):599–606.
14. Briard ML, Bonaiti C, Frezal J. [Epidemiologic and genetic factors in cleft lip and palate]. *Chir Pédiatrique*. 1983;24(4–5):228–30.

15. Elsevier Masson. Traumatismes de la face par arme à feu en pratique civile [Internet]. EM-Consulte. [cited 2016 May 30]. Available from: <http://www.em-consulte.com/article/20330/traumatismes-de-la-face-par-arme-a-feu-en-pratique>
16. Rocca A, Paoli J-R, Leonetti G, Lenzi E, De Montera A-M. La balistique lésionnelle appliquée aux traumatismes faciaux. Déductions cliniques à propos de 21 cas : Forum : traumatismes par armes à feu. *Ann Chir Plast Esthét.* 1998;43(2):125–31.
17. Ruggiero SL, Mehrotra B, Rosenberg TJ, Engroff SL. Osteonecrosis of the jaws associated with the use of bisphosphonates: a review of 63 cases. *J Oral Maxillofac Surg.* 2004 May 1;62(5):527–34.
18. Mintz SM, Anavi Y. Maxillary osteomyelitis and spontaneous tooth exfoliation after herpes zoster. *Oral Surg Oral Med Oral Pathol.* 1992 Jun;73(6):664–6.
19. Shannon MT, Sclaroff A, Colm SJ. Invasive aspergillosis of the maxilla in an immunocompromised patient. *Oral Surg Oral Med Oral Pathol.* 1990 Oct;70(4):425–7.
20. Mayorca A, Hazime N, Dekeister C, Paoli J-R. Necrotizing stomatitis after radiotherapy in a patient with AIDS: case report. *J Oral Maxillofac Surg Off J Am Assoc Oral Maxillofac Surg.* 2002 Jan;60(1):100–1.
21. Haute Autorité de Santé - ALD n° 30 - Cancer des voies aéro-digestives supérieures [Internet]. [cited 2016 Jun 18]. Available from: http://www.has-sante.fr/portail/jcms/c_892164/fr/ald-n-30-cancer-des-voies-aero-digestives-superieures
22. BENTAHAR O., POMAR P., FUSARO S., BENFDIL F., AGUENAOU A., ABDEDINE A. Prothèses obturatrices après maxillectomie : bases fondamentales et thérapeutiques - EMC Stomatologie, 22-166-B-58, 2008.
23. X. Dufour, K. Ouaz, B. Fouillet, J.-M. Goujon Tumeurs malignes des cavités nasales et paranasales EMC Oto-Rhino-Laryngologie, 41893, 2015.
24. Simon C, Toussaint B, Coffinet L. Tumeurs malignes des cavités nasales et paranasales EMC Oto-Rhino-Laryngologie, 20-405-A-10, 1997.
25. Dulguerov P, Jacobsen MS, Allal AS, Lehmann W, Calcaterra T. Nasal and paranasal sinus carcinoma: are we making progress? A series of 220 patients and a systematic review. *Cancer.* 2001 Dec 15;92(12):3012–29.
26. Myers LL, Nussenbaum B, Bradford CR, Teknos TN, Esclamado RM, Wolf GT. Paranasal sinus malignancies: an 18-year single institution experience. *The Laryngoscope.* 2002 Nov;112(11):1964–9.
27. Le QT, Fu KK, Kaplan MJ, Terris DJ, Fee WE, Goffinet DR. Lymph node metastasis in maxillary sinus carcinoma. *Int J Radiat Oncol Biol Phys.* 2000 Feb 1;46(3):541–9.
28. Paulino AC, Fisher SG, Marks JE. Is prophylactic neck irradiation indicated in patients with squamous cell carcinoma of the maxillary sinus? *Int J Radiat Oncol Biol Phys.* 1997 Sep 1;39(2):283–9.
29. Jansen EP, Keus RB, Hilgers FJ, Haas RL, Tan IB, Bartelink H. Does the combination of radiotherapy and debulking surgery favor survival in paranasal sinus carcinoma? *Int J Radiat Oncol Biol Phys.* 2000 Aug 1;48(1):27–35.

30. Hayashi T, Nonaka S, Bandoh N, Kobayashi Y, Imada M, Harabuchi Y. Treatment outcome of maxillary sinus squamous cell carcinoma. *Cancer*. 2001 Sep 15;92(6):1495–503.
31. Mahanna GK, Beukelman DR, Marshall JA, Gaebler CA, Sullivan M. Obturator prostheses after cancer surgery: An approach to speech outcome assessment. *J Prosthet Dent*. 1998 Mar 1;79(3):310–6.
32. Rogers SN, Ahad SA, Murphy AP. A structured review and theme analysis of papers published on “quality of life” in head and neck cancer: 2000-2005. *Oral Oncol*. 2007 Oct;43(9):843–68.
33. Questionnaires | EORTC [Internet]. [cited 2016 Dec 30]. Available from: <http://groups.eortc.be/qol/eortc-qlq-c30>
34. Beumer III, John / Marunick, Mark T. / Esposito, Salvatore J. Maxillofacial Rehabilitation: Prosthodontic and Surgical Management of Cancer-Related, Acquired, and Congenital Defects of the Head and Neck, Third Edition Quintessence Pub. P-155. In. (2011 Quintessence).
35. Vigarios E, Fontes-Carrère M, Pomar P, Bach K. Psychologie et relation d’aide en réhabilitation maxillofaciale. *EMC - Dent*. 2004 May;1(2):122–30.
36. Daly-Schweitzer N. 2 - Suivi et Accompagnement Pendant le Traitement. In: Suivi médical du patient traité pour un cancer [Internet]. Paris: Elsevier Masson; 2008 [cited 2016 Oct 21]. p. 66–172. Available from: <http://www.sciencedirect.com/science/article/pii/B9782294705403500029>
37. Matsuyama M, Tsukiyama Y, Tomioka M, Koyano K. Clinical assessment of chewing function of obturator prosthesis wearers by objective measurement of masticatory performance and maximum occlusal force. *Int J Prosthodont*. 2006 Jun;19(3):253–7.
38. Aramany MA. Basic principles of obturator design for partially edentulous patients. Part I: Classification. *J Prosthet Dent*. 1978 Nov 1;40(5):554–7.
39. BENOIST M. Réhabilitation et prothèse maxillo-faciales Paris : J. Prélat , 1978, 454 p.
40. Brown JS, Rogers SN, McNally DN, Boyle M. A modified classification for the maxillectomy defect. *Head Neck*. 2000 Jan;22(1):17–26.
41. BOUTAULT F., PAOLI J-R., LAUWERS F. Reconstruction chirurgicale des pertes de substance des maxillaires *EMC Stomatologie*, 22-087-E-10, 2005.
42. Okay DJ, Genden E, Buchbinder D, Urken M. Prosthodontic guidelines for surgical reconstruction of the maxilla: a classification system of defects. *J Prosthet Dent*. 2001 Oct;86(4):352–63.
43. Kornblith AB, Zlotolow IM, Goen J, Huryn JM, Lerner T, Strong EW, et al. Quality of life of maxillectomy patients using an obturator prosthesis. *Head Neck*. 1996 Aug;18(4):323–34.
44. BENOIST, M. BENOIST, M. (1975). Pertes de substance des maxillaires. *Encycl. méd. chir*.
45. Grosjean L. Les tumeurs malignes au niveau du maxillaire: prise en charge des patients et qualité de vie après réhabilitation. Thèse pour le diplôme d’état en chirurgie dentaire; 2010. p. 120-121.
46. Leles CR, Leles JLR, de Paula Souza C, Martins RR, Mendonça EF. Implant-supported obturator overdenture for extensive maxillary resection patient: a clinical report. *J Prosthodont Off J Am Coll Prosthodont*. 2010 Apr;19(3):240–4.

47. Etienne OMG, Taddei C a.-MI. Use of bar-clip attachments to enhance the retention of a maxillofacial prosthetic obturator: a clinical report. *J Oral Rehabil.* 2004 Jun 1;31(6):618–21.
48. Parr GR, Gardner LK. The evolution of the obturator framework design. *J Prosthet Dent.* 2003 Jun;89(6):608–10.
49. Martin JW, King GE. Framework retention for maxillary obturator prostheses. *J Prosthet Dent.* 1984 May;51(5):669–72.
50. Ruquet M. CFAO et prothèse obturatrice maxillaire : étude préliminaire. ResearchGate [Internet]. 2014 May 1 [cited 2016 May 9];Vol 14(n°3). Available from: https://www.researchgate.net/publication/273002029_CFAO_et_prothese_obturatrice_maxillaire_etude_preliminaire
51. Pomar P, Soulet H. Empreinte fragmentée : contribution à la réhabilitation prothétique de l'édenté total après maxillectomie. *Actual Odontostomatol Encycl Prat.* 1995;(191):443–7.
52. Kanazawa T, Yoshida H, Furuya Y, Shimodaira K. Sectional prosthesis with hollow obturator portion made of thin silicone layer over resin frame. *J Oral Rehabil.* 2000 Sep;27(9):760–4.
53. Chen LH, Tsutsumi S, Iizuka T. A CAD/CAM technique for fabricating facial prostheses: a preliminary report. *Int J Prosthodont.* 1997 Oct;10(5):467–72.
54. Feng Z, Dong Y, Zhao Y, Bai S, Zhou B, Bi Y, et al. Computer-assisted technique for the design and manufacture of realistic facial prostheses. *Br J Oral Maxillofac Surg.* 2010 Mar;48(2):105–9.
55. He Y, Zhu HG, Zhang ZY, He J, Sader R. Three-dimensional model simulation and reconstruction of composite total maxillectomy defects with fibula osteomyocutaneous flap flow-through from radial forearm flap. *Oral Surg Oral Med Oral Pathol Oral Radiol Endod.* 2009 Dec;108(6):e6-12.
56. Runte C, Dirksen D, Deleré H, Thomas C, Runte B, Meyer U, et al. Optical data acquisition for computer-assisted design of facial prostheses. *Int J Prosthodont.* 2002 Apr;15(2):129–32.
57. Sabol JV, Grant GT, Liacouras P, Rouse S. Digital image capture and rapid prototyping of the maxillofacial defect. *J Prosthodont Off J Am Coll Prosthodont.* 2011 Jun;20(4):310–4.
58. Sykes LM, Parrott AM, Owen CP, Snaddon DR. Applications of rapid prototyping technology in maxillofacial prosthetics. *Int J Prosthodont.* 2004 Aug;17(4):454–9.
59. Klimek L, Klein HM, Schneider W, Mösges R, Schmelzer B, Voy ED. Stereolithographic modelling for reconstructive head surgery. *Acta Otorhinolaryngol Belg.* 1993;47(3):329–34.
60. Jiang F-F, Hou Y, Lu L, Ding X-X, Li W, Yan A-H. Functional evaluation of a CAD/CAM prosthesis for immediate defect repair after total maxillectomy: a case series of 18 patients with maxillary sinus cancer. *J Esthet Restor Dent Off Publ Am Acad Esthet Dent Al.* 2015 Apr;27 Suppl 1:S80-89.
61. Lethaus B, Lie N, de Beer F, Kessler P, de Baat C, Verdonck HW. Surgical and prosthetic reconsiderations in patients with maxillectomy. *J Oral Rehabil.* 2010 Feb;37(2):138–42.
62. Jiao T, Zhu C, Dong X, Gu X. Rehabilitation of maxillectomy defects with obturator prostheses fabricated using computer-aided design and rapid prototyping: a pilot study. *Int J Prosthodont.* 2014 Oct;27(5):480–6.

63. Ekstrand K, Hirsch J-M. Malignant tumors of the maxilla: virtual planning and real-time rehabilitation with custom-made R-zygoma fixtures and carbon-graphite fiber-reinforced polymer prosthesis. *Clin Implant Dent Relat Res*. 2008 Mar;10(1):23–9.
64. Huang Z, Wang X, Hou Y-Z. Novel method of fabricating individual trays for maxillectomy patients by computer-aided design and rapid prototyping. *J Prosthodont Off J Am Coll Prosthodont*. 2015 Feb;24(2):115–20.
65. Huang M, Zhang J, Tong D, Zhang J, Zheng L, Zhang Y, et al. Postoperative 125I brachytherapy delivered by digital model obturators for recurrent or locally advanced maxillary cancers. *The Laryngoscope*. 2012 Nov;122(11):2461–7.
66. Londono J, Abreu A, Baker PS, Furness AR. Fabrication of a definitive obturator from a 3D cast with a chairside digital scanner for a patient with severe gag reflex: a clinical report. *J Prosthet Dent*. 2015 Nov;114(5):735–8.
67. Kim M-S, Lee J-Y, Shin S-W. Fabricating an obturator using rapid prototyping to design the framework: a case report. *Int J Prosthodont*. 2014 Oct;27(5):439–41.
68. Noh K, Pae A, Lee J-W, Kwon Y-D. Fabricating a tooth- and implant-supported maxillary obturator for a patient after maxillectomy with computer-guided surgery and CAD/CAM technology: A clinical report. *J Prosthet Dent*. 2016 May;115(5):637–42.
69. Eisele DW, Richtsmeier WJ, Graybeal JC, Koch WM, Zinreich SJ. Three-dimensional models for head and neck tumor treatment planning. *The Laryngoscope*. 1994 Apr;104(4):433–9.
70. Elbashti M, Hattori M, Sumita Y, Aswehlee A, Yoshi S, Taniguchi H. Creating a digitized database of maxillofacial prostheses (obturators): A pilot study. *J Adv Prosthodont*. 2016 Jun;8(3):219–23.
71. Ferretti G-R, Jankowski A. Tomodensitométrie volumique : reconstructions 2D et 3D. *Rev Mal Respir*. 2010 Dec;27(10):1267–74.
72. Le prototypage rapide par stéréolithographie [Internet]. [cited 2017 Feb 7]. Available from: <http://www.univ-reims.fr/formation/ufr-instituts-et-ecoles/institut-de-formation-technique-superieur-ifts/presentation/materiel-et-machines/prototypage-rapide/stereolithographie,10583.html>
73. Mark T. Marunick, and Salvatore J. Esposito. Beumer, John. Maxillofacial rehabilitation: prosthodontic and surgical management of cancer-related, acquired, and congenital defects of the head and neck. Quintessence Pub., 2011. P 365;
74. Materials and Accessories Overview [Internet]. 3D Systems. [cited 2017 Feb 8]. Available from: <https://www.3dsystems.com/materials/professional>
75. Tiwana KK, Morton T, Tiwana PS. Aspiration and ingestion in dental practice: a 10-year institutional review. *J Am Dent Assoc* 1939. 2004 Sep;135(9):1287–91.
76. Cameron SM, Whitlock WL, Tabor MS. Foreign body aspiration in dentistry: a review. *J Am Dent Assoc* 1939. 1996 Aug;127(8):1224–9.

Vu, Le Président du Jury,

Date, Signature :

Vu, le Directeur de l'UFR des sciences Odontologiques

Date, Signature :

Vu, le Président de l'Université de Bordeaux,

Date, Signature

Collège des Sciences de la Santé

UFR des Sciences Odontologiques

Serment

En présence de mes Maîtres et de mes condisciples, je promets et je jure d'être fidèle aux lois de l'honneur et de la probité dans l'exercice de l'art dentaire.

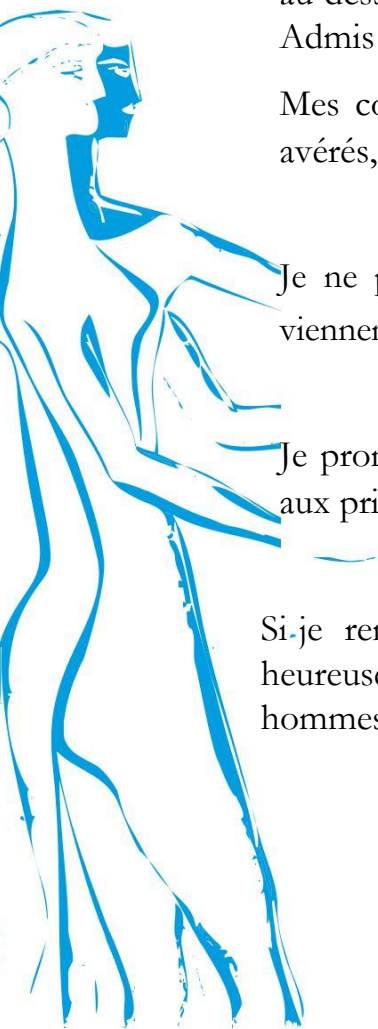
Je donnerai mes soins gratuits à l'indigent et n'exigerai jamais un honoraire au-dessus de mon travail. Ma langue taira les secrets qui me seront confiés. Admis à l'intérieur des maisons, mes yeux ne verront pas ce qui s'y passe.

Mes connaissances et mon état ne serviront ni à diffuser des propos non avérés, ni à corrompre les mœurs, ni à favoriser le crime.

Je ne permettrai pas que des conditions de croyance, de nation et de race viennent s'interposer entre mon devoir et mon patient.

Je promets et je jure de conformer strictement ma conduite professionnelle aux principes et aux règles prescrites par le code de déontologie.

Si je remplis ce serment sans l'enfreindre, qu'il me soit donné de jouir heureusement de la vie et de ma profession, honoré à jamais parmi les hommes. Si je le viole et que je me parjure, puissé-je avoir un sort contraire.



Prothèse**Conception et fabrication des obturateurs palatins : Etude bibliographique de l'assistance par ordinateur****Résumé :**

Les pertes de substances palatines peuvent être acquises, congénitales ou traumatiques. L'obturateur palatin conventionnel permet de combiner la réhabilitation dentaire avec le cloisonnement des cavités orales et nasales. Les étapes de conception et de fabrication sont semblables aux chaînes prothétiques classiques de prothèse amovible (empreintes, modèles, polymérisation...). Avec l'essor de la conception/fabrication assistée par ordinateur (CFAO) en dentisterie, de nombreuses étapes de la chaîne prothétique peuvent être améliorées. Cette étude visera à évaluer l'apport de ces nouvelles techniques sur la prise en charge des patients nécessitant la réalisation d'un obturateur palatin.

Mots-clés

Prothèse maxillo-faciale ; Obturateur palatin ; Conception et fabrication par ordinateur

**Design and manufacturing of palatals obturators:
Bibliographical Study of the assistance by computer****Summary:**

The losses of Palatine substances can be acquired, congenital or traumatic. The conventional palatal obturator allows to organize the dental rehabilitation with the subdivision of the oral and nasal cavities. The steps of conception and manufacturing are similar to the classic prosthetic method of removable prosthesis (dental impression, tray, polymerization). With the development of the computer-aided design / manufacturing (CAD-CAM) in dentistry, numerous stages of the prosthetic method can be improved. This study will aim at estimating the contribution of these new techniques on patient care.

Key-words:

Maxillofacial prosthesis; Palatal Obturator; Computer aided-design/manufacturing

Université de Bordeaux – Collège des Sciences de la Santé

UFR des Sciences Odontologiques

16-20 Cours de la Marne

33082 BORDEAUX CEDEX