



HAL
open science

Prothèse maxillo-faciale et obturateur vélaire : élaboration d'un nouveau concept

Anne Navail

► **To cite this version:**

Anne Navail. Prothèse maxillo-faciale et obturateur vélaire: élaboration d'un nouveau concept .
Chirurgie. 2017. dumas-01495482

HAL Id: dumas-01495482

<https://dumas.ccsd.cnrs.fr/dumas-01495482v1>

Submitted on 25 Mar 2017

HAL is a multi-disciplinary open access archive for the deposit and dissemination of scientific research documents, whether they are published or not. The documents may come from teaching and research institutions in France or abroad, or from public or private research centers.

L'archive ouverte pluridisciplinaire **HAL**, est destinée au dépôt et à la diffusion de documents scientifiques de niveau recherche, publiés ou non, émanant des établissements d'enseignement et de recherche français ou étrangers, des laboratoires publics ou privés.

Université de Bordeaux
Collège des Sciences de la Santé
UFR des Sciences Odontologiques

Année : 2017

Thèse N° 21

Thèse pour l'obtention du
DIPLOME d'ETAT de DOCTEUR EN CHIRURGIE DENTAIRE

Présentée et soutenue publiquement

Le 20 mars 2017

Par Anne NAVAIL

Né(e) le 16 octobre 1990 à Agen

Prothèse Maxillo-Faciale et Obturateur Vélaire :
Élaboration d'un nouveau concept

Directeur de thèse

Docteur Christophe BOU

Membres du Jury

Président	Mme C. BERTRAND	Professeur des Universités
Directeur	M. C. BOU	Maître de Conférences des Universités
Rapporteur	Mme S. BRUNET	Maître de Conférences des Universités
Assesseur	M. A. NAVEAU	Maître de Conférences des Universités

UNIVERSITE DE BORDEAUX

<i>Président</i>	M.	Manuel TUNON de LARA
<i>Directeur de Collège des Sciences de la Santé</i>	M.	Jean-Luc PELLEGRIN

COLLEGE DES SCIENCES DE LA SANTE

UNITE DE FORMATION ET DE RECHERCHE DES SCIENCES ODONTOLOGIQUES

<i>Directrice</i>	Mme	Caroline BERTRAND	58-02
<i>Directrice Adjointe – Chargée de la Formation initiale</i>	Mme	Dominique ORIEZ	58-01
<i>Directeur Adjoint – Chargé de la Recherche</i>	M.	Jean-Christophe FRICAIN	57-02
<i>Directeur Adjoint – Chargé des Relations Internationales</i>	M.	Jean-François LASSERRE	58-02

ENSEIGNANTS DE L'UFR

PROFESSEURS DES UNIVERSITES

Mme	Caroline	BERTRAND	Prothèse dentaire	58-02
Mme	Marie-José	BOILEAU	Orthopédie dento-faciale	56-02
Mme	Véronique	DUPUIS	Prothèse dentaire	58-02
M.	Bruno	ELLA NGUEMA	Sciences anatomiques et physiologiques - Biomatériaux	58-03
M.	Jean-Christophe	FRICAIN	Chirurgie buccale – Pathologie et thérapeutique	57-02

MAITRES DE CONFERENCES DES UNIVERSITES

Mme	Elise	ARRIVÉ	Prévention épidémiologie – Economie de la santé – Odontologie légale	56-03
Mme	Cécile	BADET	Sciences biologiques	57-03
M.	Etienne	BARDINET	Orthopédie dento-faciale	56-02
M.	Michel	BARTALA	Prothèse dentaire	58-02
M.	Cédric	BAZERT	Orthopédie dento-faciale	56-02
M.	Christophe	BOU	Prévention épidémiologie – Economie de la santé – Odontologie légale	56-03
Mme	Sylvie	BRUNET	Chirurgie buccale – Pathologie et thérapeutique	57-02
M.	Sylvain	CATROS	Chirurgie buccale – Pathologie et thérapeutique	57-02
M.	Stéphane	CHAPENOIRE	Sciences anatomiques et physiologiques	58-03
M.	Jacques	COLAT PARROS	Sciences anatomiques et physiologiques	58-03
M.	Jean-Christophe	COUTANT	Sciences anatomiques et physiologiques	57-01
M.	François	DARQUE	Orthopédie dento-faciale	56-02
M.	François	DE BRONDEAU	Orthopédie dento-faciale	56-02
M.	Yves	DELBOS	Odontologie pédiatrique	56-01
M.	Raphael	DEVILLARD	Odontologie conservatrice- Endodontie	58-01
M.	Emmanuel	D'INCAU	Prothèse dentaire	58-02
M.	Bruno	ELLA NGUEMA	Sciences anatomiques et physiologiques	58-03
M.	Dominique	GILLET	Odontologie conservatrice – Endodontie	58-01
M.	Jean-François	LASSERRE	Prothèse dentaire	58-02
M.	Yves	LAUVERJAT	Parodontologie	57-01
Mme	Odile	LAVIOLE	Prothèse dentaire	58-02
M.	Jean-Marie	MARTEAU	Chirurgie buccale – Pathologie et thérapeutique	57-02
Mme	Javotte	NANCY	Odontologie pédiatrique	56-01
M.	Adrien	NAVEAU	Prothèse dentaire	58-02

Mme	Dominique	ORIEZ	Odontologie conservatrice – Endodontie	58-01
M.	Jean-François	PELI	Odontologie conservatrice – Endodontie	58-01
M.	Philippe	POISSON	Prévention épidémiologie – Economie de la santé – Odontologie légale	56-03
M.	Patrick	ROUAS	Odontologie pédiatrique	56-01
M.	Johan	SAMOT	Sciences biologiques	57-03
Mme	Maud	SAMPEUR	Orthopédie dento-faciale	56-02
M.	Cyril	SEDARAT	Parodontologie	57-01
Mme	Noélie	THEBAUD	Sciences biologiques	57-03
M.	Eric	VACHEY	Odontologie conservatrice – Endodontie	58-01

ASSISTANTS

Mme	Audrey	AUSSEL	Sciences anatomiques et physiologiques	58-03
M.	Wallid	BOUJEMAA AZZI	Odontologie conservatrice – Endodontie	58-01
Melle	Camille	BOULE- MONTPEZAT	Odontologie pédiatrique	56-01
M.	Julien	BROTHIER	Prothèse dentaire	58-02
M.	Mathieu	CONTREPOIS	Prothèse dentaire	58-02
M.	Jean-Baptiste	CULOT	Sciences anatomiques et physiologiques	58-03
Mme	Clarisse	DE OLIVEIRA	Orthopédie dento-faciale	56-02
M.	Cédric	FALLA	Prévention épidémiologie – Economie de la santé – Odontologie légale	56-03
M.	Guillaume	FENOUL	Odontologie conservatrice – Endodontie	58-01
Mme	Elsa	GAROT	Odontologie pédiatrique	56-01
Mme	Sandrine	GROS	Orthopédie dento-faciale	56-02
Mme	Olivia	KEROUREDAN	Odontologie conservatrice – Endodontie	58-02
Mme	Alice	LE NIR	Sciences anatomiques et physiologiques	58-03
Mme	Karine	LEVET	Prévention épidémiologie – Economie de la santé – Odontologie légale	56-03
M.	Alexandre	MARILLAS	Odontologie conservatrice – Endodontie	58-01
Mme	Marie	MEDIO	Orthopédie dento-faciale	57-02
Mme	Darrène	NGUYEN	Sciences biologiques	57-03
M.	Ali	NOURREDINE	Prothèse dentaire	58-02
Mme	Chloé	PELOURDE	Orthopédie dento-faciale	56-02
M.	Jean-Philippe	PIA	Prothèse dentaire	58-02
M.	Mathieu	PITZ	Parodontologie	57-01
Mme	Charlotte	RAGUENEAU	Prothèse dentaire	58-02
M.	Clément	RIVES	Odontologie conservatrice – Endodontie	58-01
M.	François	ROUZE L'ALZIT	Prothèse dentaire	58-02
M.	François	VIGOUROUX	Parodontologie	57-01

REMERCIEMENTS

A notre Présidente de thèse

Madame le Professeur Caroline BERTRAND
Professeur des Universités – Praticien Hospitalier
Directrice de l’UFR des Sciences Odontologiques
Sous Section Prothèse dentaire 58-02

Je vous remercie d’avoir accepté la présidence de mon jury de thèse. Je vous remercie également pour votre enseignement tout au long de ma formation théorique. Veuillez trouver dans ce travail, Madame, le témoignage de mon profond respect.

A notre Directeur de thèse

Monsieur le Docteur Christophe BOU
Maitre de Conférences des Universités – Praticien Hospitalier
Sous Section de Prévention épidémiologie – Économie de la santé – Odontologie légale 56-03

Je vous remercie sincèrement de la confiance que vous m’avez accordé en acceptant la direction de ce travail et de m’avoir accompagné tout au long de son écriture avec patience, compréhension, disponibilité et engagement. Je souhaite aussi vous remercier pour la transmission de votre passion pour la prothèse maxillo-faciale et ceci toujours avec bonne humeur. Pour l’humanité dont vous faites preuve avec tous vos patients, cela fut un immense plaisir pour moi de travailler avec vous. Veuillez trouver ici, Monsieur, le témoignage de ma sincère gratitude.

A notre Rapporteur de thèse

Madame le Docteur Sylvie BRUNET

Maitre de Conférences des Universités – Praticien Hospitalier

Sous Section de Chirurgie buccale – Pathologie et thérapeutique 57-02

Je vous remercie d'avoir accepté de corriger ce travail. Merci pour votre disponibilité et pour votre rapidité dans l'élaboration du rapport de thèse. Je n'ai malheureusement pas pu vous côtoyer à l'hôpital, mais je vous remercie pour vos enseignements universitaires. Veuillez trouver ici, Madame, le témoignage de ma sincère reconnaissance et de toute ma sympathie.

A notre Assesseur

Monsieur le Docteur Adrien NAVEAU

Maitre de Conférences des Universités – Praticien Hospitalier

Sous Section de Prothèse dentaire 58-02

Je vous remercie d'avoir accepté de siéger dans ce jury témoignant l'intérêt que vous portez à ce travail. Pour votre grande disponibilité et vos conseils, veuillez trouver dans ces mots, Monsieur, l'expression de mes sincères remerciements.

A ma famille :

Pour m'avoir motivé avec cette question récurrente qui m'a accompagné durant ces longs mois interminables « et alors, ta thèse ? », je peux enfin vous répondre : « C'est bon ! J'ai fini ! ».

Plus sérieusement :

***Maman**, merci pour tes encouragements, tes conseils (même les plus excentriques !), et ton amour tout au long de mes études et de ma vie. Je ne te le dis jamais, mais j'ai de la chance d'avoir une mère si ouverte d'esprit et si fière de moi, j'espère ne jamais te décevoir.*

***Papa**, merci pour tes avis, ton soutien quelles que soient mes décisions, tes cadeaux incessants (!) et puis, c'est quand même un peu grâce à toi que j'ai choisi des études médicales ! Je suis très fière d'être ta fille, et j'espère que tu le seras également par ce travail.*

***Mamie**, merci pour toutes ces petites attentions que tu as pu avoir pour moi, pour ton amour et tes petits plats ! N'écoutes pas papa, tes soupes sont très bonnes !*

***Papi**, merci pour ton humour, ta bonne humeur constante et pour tout ce que tu as fait pour moi tout au long de ma vie. Et même si tu as raison de râler que je ne suis toujours que de passage, sache que je t'aime de tout mon cœur.*

*Puis à tous les autres, mes cousins que j'aime tant : **Ninès, Manu, Ken, Sabine, Cyril, Julien**; mes tantes si complices : **Dadadette, Dani, Roro** et **Claudie** l'infatigable; mes oncles : **Christophe**, le zinzin des îles, tonton **Pat'**, une pensée pour notre cher **P-O** dont les blagues nous manquent tant, puis tous ceux que je n'ai pas cité, vous m'avez tous accompagné durant ces années d'étude, tous à votre manière, et je voudrai vous remercier pour cela. J'ai de la chance d'avoir une famille si soudée.*

***François**, je peux bien te classer dans la section « famille » maintenant. Merci de faire partie de ma vie, pour tout ton amour, toutes tes attentions et de m'avoir soutenu ces derniers mois. C'est beau de se dire que la route est encore longue, pleine d'aventures et de projets. Je t'aime.*

A mes amis :

***Anna**, mon amie depuis le premier jour de 6ème, je te remercie d'être toujours là malgré la distance et ton emploi du temps de ministre. Merci pour ta folie, ta bonne humeur et ces fous rires ! Je suis rassurée de savoir que j'aurai toujours une neuro perso en cas de nécessité, et je n'attends qu'une chose : notre fameux trip en Mongolie, et j'espère plein d'autres voyages et projets fous !*

***Marie**, une amitié d'enfance construite sur une plage d'Hossegor et qui perdure depuis plus de 15 ans malgré la France qui nous sépare, c'est pas banal ! Après avoir tenu si longtemps, on peut être sûres de ne jamais se perdre de vue ! Merci pour cette amitié si fidèle et pour tous ces rires, j'ai hâte de te revoir rapidement !*

*A mes canadiens ; de cette année dans le froid j'en ai gagné de très bon amis, **Hadrien**, mon coloc, mon partenaire de cours, de clinique et de soirées, mon « plus vieux copain de Québec »,*

*merci d'avoir été avec moi cette année et par la suite ; **Alice**, je me souviens encore exactement de la première fois que je t'ai vu et où j'ai su que tu deviendrais une amie, ça n'a pas loupé ! Merci pour cette amitié si simple et revigorante ! **Eloïsa**, ma chère madrilène, je ne sais pas sous quelle latitude on se verra la prochaine fois, peut être en Chine, mais je te remercie pour tous ces fous rires que nous avons vécus pendant cette aventure, en espérant qu'il y en aura beaucoup d'autres ! **Thibs**, qui l'eut cru, se retrouver si loin de notre petite ville d'Agen ! Merci pour tous ces moments inoubliables, et à bientôt je l'espère, je ne sais où...*

*A mes basques, **Jean, Maitena et Allande**, ma deuxième famille, **Mayalen, Maïder, Bénat**, et tous les autres, vous qui avez rythmé tous mes étés depuis mes 15 ans.*

***Lucie**, ma partenaire de débilité, après trois ans de coloc, on peut dire qu'on se connaît par cœur et qu'on en a fait des choses bêtes, mais bizarrement on en trouve toujours de nouvelles, et je suis sûre que ce n'est pas près de s'arrêter ! Merci de m'avoir accompagné pendant toutes ces années d'étude avec ta bonne humeur et ta folie, et de toujours avoir été là pour me motiver, bref, merci pour cette belle amitié !*

***Julia**, je ne peux m'empêcher de t'associer aux mojitos fraise et à Candy Shop ;) . Amie depuis le tout début P2, j'ai une multitude de souvenirs de franches rigolades, de soirées dansantes et de confidences cocasses. Je suis heureuse que malgré la distance tout ça perdure, merci et on se revoit vite pour ta thèse à Montpellier !*

***Alice**, amie depuis la P2, on a vécu des moments inoubliables ensemble dont ces quatre mois en Nouvelle-Zélande qui furent intenses. Merci pour ces années là, j'espère que l'on vivra d'autres aventures et que notre amitié continuera encore longtemps.*

***Magali**, amie depuis le CP, je pense que je peux dire que tu es ma plus vieille amie ! La vie est pleine de rebondissements, du lycée où on était les sœurs sourires à maintenant, où on est toutes les deux dentistes, il s'en est passé des choses... Merci pour toutes ces années et pour les nombreuses qui vont suivre !*

***Fiona**, première personne à qui j'ai parlé en P2, j'ai eu l'impression de te redécouvrir à chaque fois, en tant que binôme, puis plus tard en tant que coloc (ces quelques mois sont passés beaucoup trop vite !), ce qui m'a fait t'apprécier de plus en plus. Tu es une fille super, merci pour tous ces moments, et j'espère qu'il y en aura beaucoup d'autre !*

***Nav**, mon super binôme, merci pour ces deux années géniales à Pellegrin. On aura appris à se connaître et à devenir de vrais dentistes avec des patients pour la plupart adorables, tout ça rythmé par du Bob, je n'aurai pu rêver mieux !*

*A mes copines de promo : **Laura, Roro, Axelle, Clara, Marie**, ...J'avais une petite phrase pour chacune d'entre vous mais plus assez de place. Beaucoup de souvenirs entre tous les évènements dentaires, les voyages et les soirées, ces années d'étude sont passées bien vite !*

*A mes copains de promo : **Tim, Talib, Lulu, Jordi, Momo, Pierre, Zach, Clem** ... Garorock cette année encore hein ?*

TABLE DES MATIÈRES

INTRODUCTION	10
CHAPITRE 1 : La Prothèse Maxillo-Faciale	12
1.1 Description.....	12
1.2 Etiologie des pertes de substance.....	12
1.2.1 Les pertes de substance congénitales.....	12
A) Les fentes bucco-faciales	12
B) Les syndromes.....	13
a. Le syndrome de Pierre Robin.....	14
b. Le syndrome de Treacher-Collins = Franceschetti-Klein	15
c. Le syndrome de Van der Woude.....	15
d. Le syndrome EEC	16
1.2.2 Les pertes de substance acquises	17
1.2.2.1 Etiologie tumorale	17
A) Les cancers des voies aéro-digestives supérieures	17
B) Les cancers de la cavité buccale.....	17
1.2.2.2 Etiologie traumatique	18
A) Les accidents de la voie publique.....	19
B) Les traumatismes balistiques.....	19
C) Les traumatismes prothétiques	21
1.2.2.3 Etiologie infectieuse : le Noma.....	21
1.3 Les différentes réhabilitations en Prothèse Maxillo-Faciale	25
CHAPITRE 2 : Prothèse ou Obturateur Vélopalatin	27
2.1 Rappels anatomiques.....	27
2.1.1 Morphologie de la porte vélopharyngienne	28
2.1.2 Physiologie de la porte vélopharyngienne	33
2.2 Étiologies des affections vélopalatines	34
2.2.1 L'incompétence palatine.....	35
2.2.2 L'insuffisance palatine.....	36
2.2.2.1 Malformations congénitales : les fentes vélopalatines	36
2.2.2.2 Pertes de substance acquises.....	37
2.3 Conséquences des affections vélopalatines : Approche bio-psycho-sociale du patient	37
2.4 Le traitement des pertes de substance palatines	40
2.4.1 Le traitement chirurgical.....	40

2.4.2	Les traitements non chirurgicaux.....	41
2.4.2.1	Méthode orthophonique.....	41
2.4.2.2	Méthode prothétique.....	42
2.5	Historique.....	44
2.6	Bilan des obturateurs existants.....	46
CHAPITRE 3 : Élaboration d'un nouveau concept d'obturateur vélaire		48
3.1	Premières réflexions et évolution vers un nouveau concept	49
3.2	Évaluation clinique et Discussion	54
3.2.1	Cas clinique 1 : Madame B.....	54
3.2.2	Cas clinique 2 : Monsieur H.....	56
CONCLUSION.....		60
BIBLIOGRAPHIE		62
TABLE DES ILLUSTRATIONS DU TEXTE.....		64

INTRODUCTION :

Le massif maxillo-facial peut faire l'objet de mutilations suite à une perte de substance acquise ou congénitale. Les pertes de substance congénitales sont généralement prises en charge dès le plus jeune âge, par contre, les pertes de substance acquises peuvent arriver à tout âge, et sont toujours associées à un traumatisme psychologique.

Lorsque les patients se présentent dans le service de Prothèse Maxillo-Faciale, ils ont déjà parcouru un « long chemin de lutte » vers la guérison avec toutes les étapes angoissantes qui s'y rattachent : pour les traumatismes, le choc de l'accident, le fait d'avoir vu la mort de si près ; pour les cancers, le diagnostic avec toute la symbolique associée, puis s'en suivent tous les moments critiques secondaires à la chirurgie et/ou la radiothérapie, la chimiothérapie... La perte de substance occasionnée n'est pas toujours réparable chirurgicalement, ce qui plonge les patients dans un profond désarroi. Après toutes ces épreuves, il est difficilement acceptable pour ces patients de subir une mutilation les menant à une destruction de leur identité et à une certaine forme d'exclusion. La prothèse maxillo-faciale constitue leur meilleur espoir de retrouver une certaine estime d'eux même et leur place dans la société.

La prothèse maxillo-faciale se définit comme l'art et la science de la reconstruction artificielle du massif facial, d'un point de vue fonctionnel, esthétique et psychologique. C'est une discipline atypique, située entre la médecine et la chirurgie dentaire, mais pourtant très mal connue des médecins et juste évoquée par les dentistes. Très mal reconnue, elle a pourtant acquis ses lettres de noblesse lors d'un épisode tristement célèbre de l'histoire, à savoir la Grande Guerre, avec ses « gueules cassées ». La formation initiale de cette discipline étant parcellaire, les praticiens, le plus souvent exerçant en milieu hospitalier, ne sont pas nombreux ; l'offre de soin est donc très limitée malgré la demande croissante pour ce type de prothèse.

De toutes les alternatives prothétiques en Prothèse Maxillo Faciale, il en existe une, où quelle que soit la proposition thérapeutique, est souvent vécu comme un échec : il s'agit des obturateurs vélaire. En effet, dans cette alternative, on se retrouve confronté aux limites de la chirurgie réparatrice et des prothèses actuelles, inadéquates pour ces patients. Le voile du palais est une zone de grande mobilité jouant un rôle prépondérant dans la phonation et la déglutition, sa reconstruction est donc complexe. L'inadéquation entre la solution prothétique, inerte et rigide, en remplacement du voile, membrane mobile, incita le docteur Bou à élaborer un nouveau concept d'obturateur vélaire plus compatible avec « l'anatomie perdue ».

Nous aborderons dans le cadre de ce travail les prothèses maxillo-faciales dans leur globalité, puis nous traiterons des prothèses du voile du palais, de leurs limites et inconvénients, pour ainsi poursuivre sur la conception d'un nouveau système d'obturateur vélaire et l'évaluer au fur et à mesure de son élaboration.

1- CHAPITRE 1 : La Prothèse Maxillo-Faciale

1.1 Description

La prothèse maxillo-faciale peut être définie comme l'art et la science dans la réhabilitation prothétique d'une perte de substance maxillo-faciale acquise ou congénitale. La finalité de cette réhabilitation est de parvenir au rétablissement des fonctions, au niveau de la phonation, de la déglutition et de la mastication, et à la dissimulation des préjudices esthétiques. (1)

1.2 Etiologies des pertes de substance

Les étiologies des pertes de substance peuvent avoir deux origines : congénitales ou acquises. La prise en charge très rapide des fentes labio-alveolo-palatines chez les nouveau-nés a pour conséquence une très faible proportion de fentes congénitales chez l'adulte. En contrepartie, les pertes de substance acquises sont nombreuses et peuvent être d'origine post-chirurgicale, suite à une étiologie tumorale ; traumatique suite à un accident de la voie publique (AVP) ou autolytique par arme à feu ou même prothétique ; ou d'origine infectieuse : le noma.

1.2.1 Les pertes de substance congénitales

A) Les fentes bucco-faciales (2,3)

Une fente est une interruption de continuité des bourgeons au niveau des tissus de la face ; il existe des fentes labio-narinales, palatines et osseuses.

On peut classer ces défauts selon leur atteinte géographique. La classification de Kernahan et Stark reconnaît trois catégories principales :

- les fentes antérieures au canal palatin antérieur (palais primaire : PI, qui comprend les fentes labiales),
- les fentes postérieures au canal palatin antérieur (palais secondaire : PII, qui sont les fentes palatines)

- et la combinaison des deux (PI + PII, que l'on peut appeler également fentes labio-palatines). (*figure 1*)

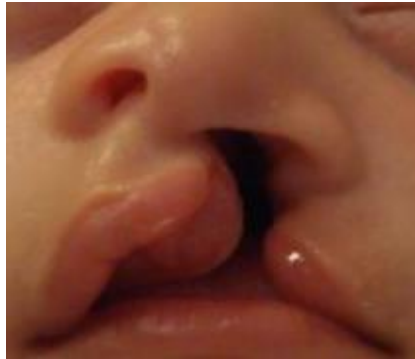

Figure 1 : Fente labio-palatine chez un nourrisson
(*crédit : Dc Bigorre*)

Au niveau épidémiologique, les fentes labio-palatines sont les plus communes des fentes (50% de toutes les fentes). Elles représentent les malformations congénitales de la face les plus fréquentes dans le monde. Leur incidence varie de 1/600 à 1/1250 naissances avec des disparités raciales et géographiques.

En Europe, 1 enfant sur 700 naît avec une fente labio-palatine, (pour les fentes palatines seules, on a une incidence de 1/ 2500 naissances), aux Etats Unis, 1 enfant pour 600 en est atteint, et en Asie, la fréquence est encore plus grande, 1 enfant sur 300 naissances est concerné. En Afrique cette incidence serait beaucoup plus faible, 1/700 à 1/1000 naissances.

Le sex-ratio est de 2 garçons/1 fille pour les fentes labio-palatines, tandis que le rapport est inversé pour les fentes palatines seules avec un sex-ratio de 0,84.

Les étiologies sont diverses et il s'agit d'une interaction entre différents facteurs, à la fois génétiques avec des formes familiales (30%), mais aussi exogènes tératogènes tels que la consommation de médicaments (antiépileptiques, corticoïdes), les maladies virales (rougeole, rubéole), ou l'alimentation (carences). Malgré ces différents facteurs entrants en jeu, dans la plupart des cas leur origine reste inconnue.

B) Les syndromes (3–6)

Les malformations comprenant des fentes représentent environ 10% des malformations de la face. Rappelons tout de même que la plupart des enfants touchés par ces syndromes

malformatifs avec fente ne sont pas viables. Citons parmi les plus fréquents le syndrome de Pierre Robin, le syndrome de Treacher-Collins, le syndrome de Van der Woude et le syndrome EEC.

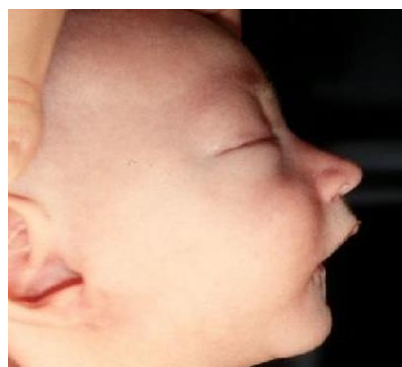a. Le syndrome de Pierre Robin

Sa prévalence est estimée à 1 cas sur 10 000 naissances.

On retrouve classiquement dans ce syndrome l'association d'une division palatine, d'une glossoptose et d'une micrognathie.

- La retromicrognathie correspond à un retrait de l'arcade dentaire inférieure de 10 à 12mm en dedans et en arrière de l'arcade dentaire supérieure, le menton effacé semblant se continuer avec le cou. (*Figure 2*)
- La glossoptose correspond à une position de la langue très postérieure dans l'isthme du gosier. Elle peut se compléter par un enclavement lingual dans la fente palatine, ce qui majore d'une manière très importante la détresse respiratoire ainsi que le pronostic vital.
- La division palatine : La fréquence globale serait entre 70% et 83% des cas selon Delmotte (4). Tous les types de divisions palatines peuvent être retrouvés : - division totale du palais secondaire (70%) - division incomplète du palais osseux (15%) - division partielle du voile du palais (15%).

Les malformations associées : Dans 60% des cas de syndrome de Pierre Robin, il existe des anomalies associées intéressant surtout l'œil, le squelette, le cœur, et l'extrémité céphalique.



*Figure 2 : Nourrisson présentant un syndrome de Pierre Robin
(crédit : Baaj Nadia)*

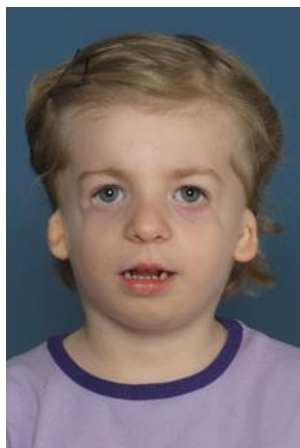b. Le syndrome de Treacher-Collins = Franceschetti-Klein

Le syndrome de Treacher-Collins (aussi appelé syndrome de Franceschetti-Klein ou dysostose mandibulo-faciale sans anomalies des extrémités) se caractérise par des malformations plus ou moins importantes du visage, des oreilles et des yeux.

Sa prévalence est d'environ 1 nouveau-né sur 50 000, ce qui représente environ 16 nouveaux cas par an en France. La maladie touche aussi bien les filles que les garçons.

Dans ce syndrome, les traits du visage sont souvent caractéristiques : mâchoires et menton peu développés, pommettes très plates, paupières obliques vers le bas et l'extérieur du visage donnant l'impression d'yeux « tombants » et souvent os du nez assez développés. (*Figure 3*)

On remarque souvent un micrognathisme et parfois un microrétrognathisme. L'articulation temporo-mandibulaire, souvent malformée, est responsable d'une limitation d'ouverture buccale de sévérité variable. Les agénésies dentaires sont fréquentes, ainsi que les chevauchements ou les mauvaises implantations. Près d'une personne sur trois a des malformations du palais, qui peut être trop creusé ou fendu, et/ou du voile du palais qui peut être fendu, trop court ou ne pas avoir une mobilité correcte.



*Figure 3 : Enfant atteint du syndrome de Treacher-Collins
(crédit : Dc John Reinisch)*

c. Le syndrome de Van der Woude

Le syndrome de Van der Woude est caractérisé par de petites dépressions (ou fistules) de la lèvre inférieure, de profondeur variable, associées ou non à une fente labiale, labio-palatine ou palatine. (*Figure 4*)

Sa prévalence dans la population générale est d'environ 1 cas pour 60 000. Une hypodontie peut être associée. Le tableau clinique peut être très variable, mais les dépressions labiales sont présentes dans 88 % des cas.

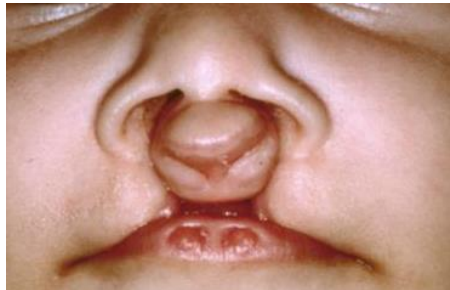

Figure 4 : Fente labio-palatine chez un enfant atteint du syndrome de Van der Woude (crédit : Mary J. Hawk)

d. Le syndrome EEC

Le syndrome EEC (Ectrodactyly, Ectodermia dysplasia, Cleft lip and palate) concerne trois naissances sur deux millions et touche de manière égale les hommes et les femmes.

Il est caractérisé par trois signes majeurs :

- Ectrodactylie qui correspond à une déformation des doigts et des orteils, (**Figure 5**)
- Dysplasie ectodermique, entraînant des anomalies des dérivés ectodermiques que sont la peau, les ongles, les dents,
- Fente faciale de tous types mais les plus fréquentes sont les fentes labio-palatines totales uni ou bilatérales.

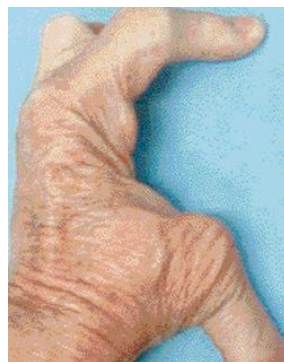

Figure 5 : Ectrodactylie de la main dans le cadre du syndrome EEC (crédit : Le Breton G.)

A ces trois grandes manifestations sont associés des signes bucco-dentaires loin d'être négligeables : des anomalies de nombre, de conformation, de position, de structure des dents, une hypoplasie des maxillaires et occasionnellement une sécheresse buccale.

1.2.2 Les pertes de substance acquises

1.2.2.1 Etiologie tumorale (7-9)

A) Les cancers des voies aéro-digestives supérieures

Selon les données de l'Institut National du Cancer de 2011, les cancers des Voies Aéro-Digestives Supérieures (VADS) se placent au 8^{ème} rang des cancers les plus fréquents en France. Ils représentent 10% de l'ensemble des cancers et 3% des cancers incidents soit environ 15 000 à 18 000 nouveaux cas par an. Leur taux de mortalité est de l'ordre de 70% à 5 ans.

Dans 9 cas sur 10, ces cancers se développent sur un terrain éthylo-tabagique. Ils touchent majoritairement les hommes (71% en 2011), de plus de cinquante ans, mais la prédominance masculine a tendance à régresser progressivement car la population de femmes fumeuses et consommatrices d'alcool ne cesse d'augmenter. En 2011, ils se situent au 5^{ème} rang des cancers incidents chez l'homme, et 11^{ème} chez la femme.

Les voies aéro-digestives supérieures associent plusieurs organes : les fosses nasales, les sinus, la cavité buccale, le pharynx et le larynx. Ces régions anatomiques peuvent être le siège de différents types de cancers. Nous allons développer dans la partie suivante, les cancers de la cavité buccale.

B) Les cancers de la cavité buccale

Les cancers de la cavité buccale représentent 3% de l'ensemble des tumeurs malignes et 30% des cancers des VADS. Plus de 6 000 nouveaux cas sont diagnostiqués chaque année en France.

On peut retrouver plus fréquemment des **tumeurs malignes** :

- A point de départ muqueux : les carcinomes épidermoïdes représentent 95% des cas.

Dans plus de 50% des cas, ils se situent au niveau du plancher buccal et de la langue. Le taux de survie à 5 ans est de 35% pour les cancers avec métastases et de 75% pour les tumeurs sans métastase.

- A point de départ non muqueux :
 - Tumeurs des glandes salivaires accessoires : tumeurs muco-épidermoïde, carcinome adénoïde kystique
 - Tumeurs osseuses : ostéosarcomes ou métastases (secondaires à un cancer du sein ou du rein généralement)
 - Mélanomes récidivants

Leur exérèse aboutit à une situation de maxillectomie partielle, subtotale, ou totale.

Les **tumeurs bénignes** susceptibles d'être l'objet d'exérèses larges sont relativement rares. Néanmoins, il faut tenir compte des destructions osseuses parfois considérables liées au développement lent et progressif de certaines tumeurs kystiques des maxillaires telles que les keratokystes, les améloblastomes et les gros kystes radiculo-dentaires.

On y retrouve aussi des tumeurs non kystiques comme les fibromes ossifiants et les myxofibromes. Certaines de ces tumeurs doivent être traitées de façon carcinologique, avec des marges d'exérèses importantes, en raison du risque de récurrence.

Rappelons, que les cancers de la cavité buccale sont précédés dans 10% des cas par des lésions précancéreuses (leucoplasies, érythroplasies) que l'on peut qualifier de tumeurs bénignes.

1.2.2.2 Etiologie traumatique

Les étiologies pour les traumatismes faciaux sont multiples. La plupart sont liés à des accidents de la voie publique, à des rixes ou agressions, à des accidents domestiques (chutes), ou liés à la pratique sportive ou aux accidents du travail.

Ces traumatismes sont de plus en plus fréquents avec, pour 25% des cas, une association à un polytraumatisme.

En excluant les fractures du nez qui représentent 60 % de tous les traumatismes de la face, la répartition des traumatismes est la suivante : les fractures mandibulaires (70 %), les fractures du massif facial (20 %), et enfin les fractures multiples (10 %). (10)

Un traumatisme ayant pour conséquence une perte de substance maxillaire et/ou mandibulaire est souvent un traumatisme violent, ayant deux causes principales : les accidents de la voie publique et la traumatologie balistique. On peut citer également les traumatismes prothétiques.

A) Les accidents de la voie publique (10–12)

Dans la plupart des pays, les accidents de la voie publique constituent la plus grande cause de traumatismes faciaux. Avec les progrès en matière de sécurité routière (limitation de vitesse, dépistage de l'alcoolémie au volant, généralisation de l'airbag, ceinture de sécurité,...), on assiste indéniablement à une nette diminution de la gravité et du nombre de lésions ainsi que de la morbidité associée.

Selon le bilan de l'ONISR (Observatoire National Inter-ministériel de Sécurité Routière), le pic de l'accidentologie routière est atteint en 1972 avec 386 874 blessés. En 2015, sur 56 603 accidents corporels, sur les routes de France, 70 802 personnes ont été blessés dont 26 595 hospitalisés.

Les zones corporelles les plus touchées lors d'un accident en deux roues motorisées sont le thorax (>70%), la tête et les membres supérieurs (>50%), et pour les cyclistes, la tête (>70%). Pour les motards, les lésions de la face représentent 21% des polyblessés (pronostic vital non mis en jeu) et 25% des polytraumatisés (pronostic vital mis en jeu). On y regroupe les érosions cutanées, les hématomes, les plaies, les traumatismes faciaux graves (fracture mandibulaire, maxillaire, os du nez, base du crâne)

B) Les traumatismes balistiques

Définition :

Les traumatismes balistiques sont la conséquence de la pénétration dans l'organisme d'un projectile : balle, plomb, fragment métallique provenant de l'enveloppe ou du contenu d'un engin explosif.

Cette pénétration correspond à un transfert d'énergie entre un projectile en mouvement et l'organisme, avec pour conséquence une variabilité en terme de balistique lésionnelle. En

effet, au-delà du seul projectile, plusieurs facteurs tissulaires (densité et élasticité des tissus) jouent un rôle important dans la morphologie des blessures observées.

Ainsi, les structures osseuses, les plus denses de l'organisme seront celles à haut transfert d'énergie avec pour conséquence la possibilité de fracas complexes et de pertes de substances volumineuses. (13)

Les pertes de substance sont toujours composites, incluant le revêtement cutané et la muqueuse, ce qui fait que leur reconstruction chirurgicale est toujours difficile et nécessite plusieurs temps opératoires. (7)

Epidémiologie :

Les tentatives d'autolyse par arme à feu sont la première cause de traumatismes balistiques. Avec vingt-quatre pour cent de suicidés par arme à feu, notre pays se classe au deuxième rang mondial derrière les États-Unis, où le taux est de quarante-sept pour cent. (14) Il faut tout de même prendre en compte, qu'il y a entre 270 et 310 millions d'armes légales ou non en circulation aux États-Unis, soit près d'une par habitant (contre 19 millions en France : 1 arme pour 4 habitants).

Il serait intéressant de connaître les informations en rapport avec les tentatives d'autolyse par arme à feu. Malheureusement, en France, si les décès par suicide sont recensés, il n'existe pas à ce jour de recueil systématique et donc de données disponibles en ce qui concerne les tentatives de suicide. (15)

Cependant, l'Union Nationale pour la Prévention du Suicide (UNPS) estime que plus de 700 personnes tentent de se suicider par jour, soit 250 000 personnes par an. Selon les estimations de l'OMS, en l'an 2000, près d'un million de personnes se sont suicidées et 10 à 20 fois plus ont fait une tentative de suicide à travers le monde.

Les hommes ont plus souvent recours aux armes à feu que les femmes (17.3 % contre 3 %) comme mode suicidaire. (16)

Les tentatives de suicide par arme à feu sont à l'origine d'un délabrement important de la partie du corps visé, le plus souvent la tête et le cou.

Les dégâts occasionnés sont différents suivant l'arme utilisée : fusil de chasse en milieu rural, arme de poing en zone urbaine ; et selon l'orifice de pénétration de la balle. Les blessures

d'entrées les plus souvent rencontrées sont la tempe, puis la bouche, la surface inférieure du menton et le front. (15)

C) Les traumatismes prothétiques (17,18)

L'usage d'une prothèse amovible mal ajustée ou très ancienne peut provoquer des lésions d'origine traumatique pour les structures d'appui, comme l'hyperplasie fibro-épithéliale inflammatoire sous-prothétique, aussi appelée épulis fissuratum.

Le plus souvent, cette lésion est située dans le vestibule, en rapport avec la prothèse adjointe. Elle résulte d'un espace entre la prothèse et la crête où s'insère la muqueuse libre. Parfois, elle est constituée par plusieurs feuillets muqueux parallèles, donnant une hyperplasie en feuillets de livre. Le traitement est l'excision à la lame froide ou au laser. La prothèse doit être rebasée ou refaite pour éviter les récurrences.

L'hyperplasie fibreuse inflammatoire est retrouvée dans 70 % des cas chez les patients âgés de plus de 40 ans avec une prédominance féminine (71,63 %)

Dans un contexte alcool-tabagique, augmenté d'une mauvaise hygiène, la transformation en tumeur maligne n'est pas anecdotique. Il existe très peu de bibliographie mettant en évidence le passage de ce type de lésion en cancer buccal, mais la clinique nous montre qu'une lésion gingivale qui passe à la chronicité dans un contexte généralement alcool-tabagique accompagné de négligence peut induire une lésion cancéreuse. Celle-ci, comme nous l'avons vu plus tôt, est susceptible de subir une exérèse.

1.2.2.3 Etiologie infectieuse : le Noma (19–22)

Parmi les étiologies infectieuses, celle qui entraîne des pertes de substance maxillaire importantes est le Noma. Il est aussi appelé « stomatite gangréneuse », ou de « cancrum oris ».

Le mot « noma », plus souvent employé est dérivé du grec « nomen » qui signifie « dévorer ». C'est Tourdes, à Strasbourg qui, en 1848, en donne la définition la plus exhaustive, et encore actuelle : *«le noma est une affection gangreneuse de la bouche, attaquant plus particulièrement les enfants dont la constitution est altérée par une mauvaise hygiène et par des maladies graves, notamment par des fièvres éruptives, débutant par une ulcération de la muqueuse avec œdème de la face, marchant de dedans en dehors, détruisant avec rapidité les*

parties molles et les os, accompagnée le plus souvent d'hépatisation pulmonaire et presque toujours promptement mortelle».

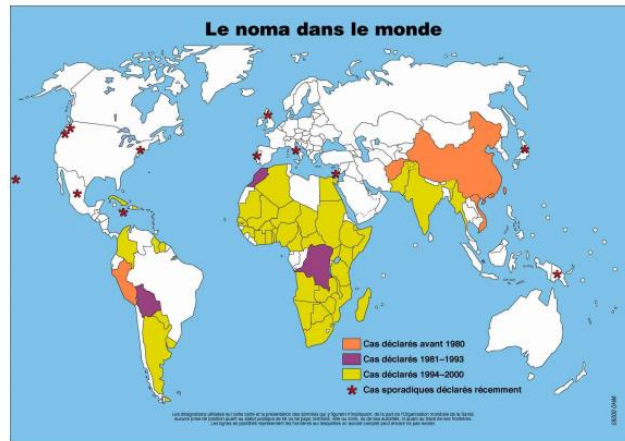
Le noma était déjà connu dans l'antiquité de médecins tels qu'Hippocrate et Gallien, c'est d'ailleurs au premier que l'on doit sa dénomination. En Europe, on la retrouve dans des écrits du 18^{ème} siècle et plus souvent tout au long du 19^{ème} siècle, en France et en Angleterre. Au 20^{ème} siècle, le noma disparaît complètement des pays développés avec la disparition des épisodes de famine et le développement de l'hygiène, à l'exception notable des nombreux cas signalés dans les camps de concentrations nazis lors de la seconde guerre mondiale. Ces faits montrent bien que ce n'est pas une maladie « tropicale » ou « africaine », mais bien le visage de la pauvreté et de la malnutrition.

Le noma est retrouvé partout dans le monde, mais sévit essentiellement en Afrique, et plus spécifiquement au Mali, Nigéria et Sénégal. C'est le continent le plus frappé, il concentre 80 % des cas. Les données épidémiologiques sont de 2 à 4 cas annuels pour 10 000 enfants entre 2 et 6 ans dans certaines régions d'Afrique. Au Niger, entre 1991 et 1992, ce serait 7 à 14 cas pour 10 000 enfants entre 0 et 6 ans.

On le retrouve aussi dans certaines régions défavorisées d'Amérique Latine (notamment en Argentine, Paraguay et Uruguay) et d'Asie, en particulier d'Inde ou de Chine.

On constate que le noma, non seulement, persiste dans les pays en développement, mais réapparaît également sous forme de cas sporadiques dans les pays développés où cette réémergence serait liée à des facteurs déterminants tels que le SIDA, soit, à un dysfonctionnement majeur du système immunitaire. (**Figure 6**)

Il est difficile d'avoir une image réaliste de l'ampleur du problème. Les cas sont extrêmement difficiles à répertorier. La plupart se produisent dans les zones rurales, à l'écart des hôpitaux, dans des populations nomades ou dans lesquelles les patients sont isolés à cause de la stigmatisation sociale. Mais surtout, l'évolution de la maladie est si rapide et la mortalité si élevée que bien peu de malades parviennent aux centres de soins. On sait que moins de 10 % des patients consultent lors de la phase précoce de la maladie.



*Figure 6 : Répartition des cas de noma dans le monde en 2000
(crédit : Dr Emile M. China)*

En 1994, l’OMS décrit le noma comme un problème de santé publique en Afrique. En 1998, elle publie les premières estimations :

- 140 000 enfants sont touchés par le Noma chaque année. Les victimes sont pratiquement toutes des enfants entre 2 et 6 ans ;
- 500 000 survivants au Noma vivent actuellement dans le monde,
- le Noma est mortel dans 80% des cas en l’absence de traitement,
- le noma serait en augmentation en Afrique comme la plupart des maladies buccodentaires, dû à une détérioration générale des conditions de vie : malnutrition, mauvaise hygiène, VIH/SIDA, conflits, etc.

Etiologie :

Il est désormais admis que le noma est le résultat de la combinaison de multiples facteurs, dont les principaux sont la malnutrition, les carences nutritionnelles et un épisode infectieux sur fond d’absence d’hygiène bucco-dentaire.

La gingivite ulcéro-nécrotique (GUN) est considérée comme un des facteurs étiologiques du noma, bien que les mécanismes expliquant pourquoi certains cas se transforment en noma et d’autres pas ne soient pas encore élucidés. Il pourrait s’agir de l’aggravation d’un ou des facteurs favorisants ou alors de l’addition d’un facteur supplémentaire.

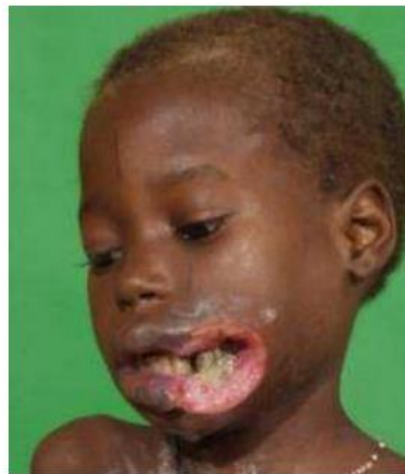Comme toutes lésions buccales, les lésions traumatiques dues à l’apparition des dents pourraient déclencher le noma. L’âge d’apparition de la maladie correspond en effet à celui de l’éruption des molaires de lait.

Mécanisme du noma :

Dans la grande majorité des cas, tout commence par une ulcération de la gencive, atteinte parodontale qui revêt des formes très variables, plus ou moins localisées. Si l'affection est détectée au stade gingival précoce, on peut enrayer toute évolution vers le noma par des gestes simples de désinfection locale et par l'administration d'antibiotiques courants.

Sans traitement, l'inflammation se transmet aux parties molles en regard des lésions parodontales. Un œdème facial apparaît, l'état général est altéré. En quelques jours la tuméfaction devient énorme, rouge ou grise bleutée, luisante, évoluant vers une lésion chaude, douloureuse et délimitée par un sillon noirâtre qui marque la perte de substance future. Le processus gangréneux s'installe et laissera après la chute de l'escarre une ouverture béante sur le visage (*Figure 7*).

La nécrose peut atteindre les tissus osseux sous-jacents qui, en l'espace de deux ou trois semaines, se séquestrent et tombent spontanément. Pour les cas les plus graves, le maxillaire et/ou la mandibule peuvent se nécroser dans leur totalité. Si les patients ne sont pas parvenus en milieu hospitalier, le taux de mortalité étant de l'ordre de 80%, la plupart des victimes meurent de septicémie.



*Figure 7 : Enfant avec une perte tissulaire due au Noma
(crédit : Dr Kingsley Asiedu)*

Le traitement en phase aigüe inclut l'administration d'antibiotique, mettre le patient sous régime sur protéiné et le débridement des zones nécrosées. La phase chirurgicale est généralement initiée 6 à 18 mois après la période de stabilisation. La reconstruction des tissus mous et durs constitue un challenge complexe faisant appel à des techniques modernes de

chirurgie plastique : des lambeaux nécessitant souvent plusieurs temps opératoires à 15 jours d'intervalle et de la microchirurgie.

La guérison est longue : le processus de cicatrisation comporte la formation d'un tissu fibreux extrêmement adhérent et consistant, menant à la contraction des plaies. Ces adhérences cicatricielles peuvent mener à d'importantes séquelles fonctionnelles, comme à la constriction permanente des mâchoires. L'enfant survivant ne pourra plus jamais parler ni s'alimenter normalement. Sans parler de la discrimination et de la stigmatisation de la part de leur communauté.

1.3 Les différentes réhabilitations en Prothèse Maxillo-Faciale (23)

La Prothèse Maxillo Faciale représente une alternative thérapeutique aux traitements chirurgicaux pour les patients qui ne peuvent être traités par les chirurgies reconstructrices, à cause d'une perte de substance trop importante.

Cette alternative thérapeutique peut être induite à cause d'un âge avancé, d'une santé fragile et déficiente, d'un potentiel risque de récurrence cancéreuse élevé, ou d'une radiothérapie pouvant induire une nécrose osseuse par diminution de la vascularisation.

Les restaurations prothétiques ont l'avantage spécifique de ne pas ou peu requérir de chirurgies additionnelles et les résultats sont souvent plus esthétiques et moins envahissants que la chirurgie plastique.

Ces prothèses obturatrices ont pour objectif premier de restaurer les fonctions de phonation, de mastication et de déglutition, mais aussi d'améliorer l'aspect esthétique du visage. Ainsi, ces patients souffrant de « défiguration » peuvent retrouver confiance en eux, face à leur famille mais aussi la société, ce qui contribue à retrouver leur qualité de vie.

Ces prothèses permettent également, lorsqu'elles sont réalisées avant l'intervention, d'agir comme guide cicatriciel en post-opératoire au niveau des tissus lésés.

Les pertes de substance de la face peuvent être classées selon leur localisation anatomique.
(Figure 8)

- Soit les défauts sont exobuccaux (nasaux, orbitaires, faciaux, auriculaires) et font appel à une prothèse nommée épithèse
- Soit les défauts sont endobuccaux. On retrouve en premier lieu, les pertes de substance mandibulaires (condyle, branche montante, corps mandibulaire) interruptrices ou non interruptrices, vis-à-vis desquelles la chirurgie réparatrice permet de rétablir une « pseudo-intégrité » de la mandibule.

En second lieu, les pertes de substance maxillaires qui regroupent les défauts du palais dur, faisant appel à des obturateurs, et les défauts du palais mou ou voile du palais, qui requièrent des prothèses obturatrices vélaire, que nous allons développer dans la suite de ce travail. Les deux types de prothèse pouvant être combinées.

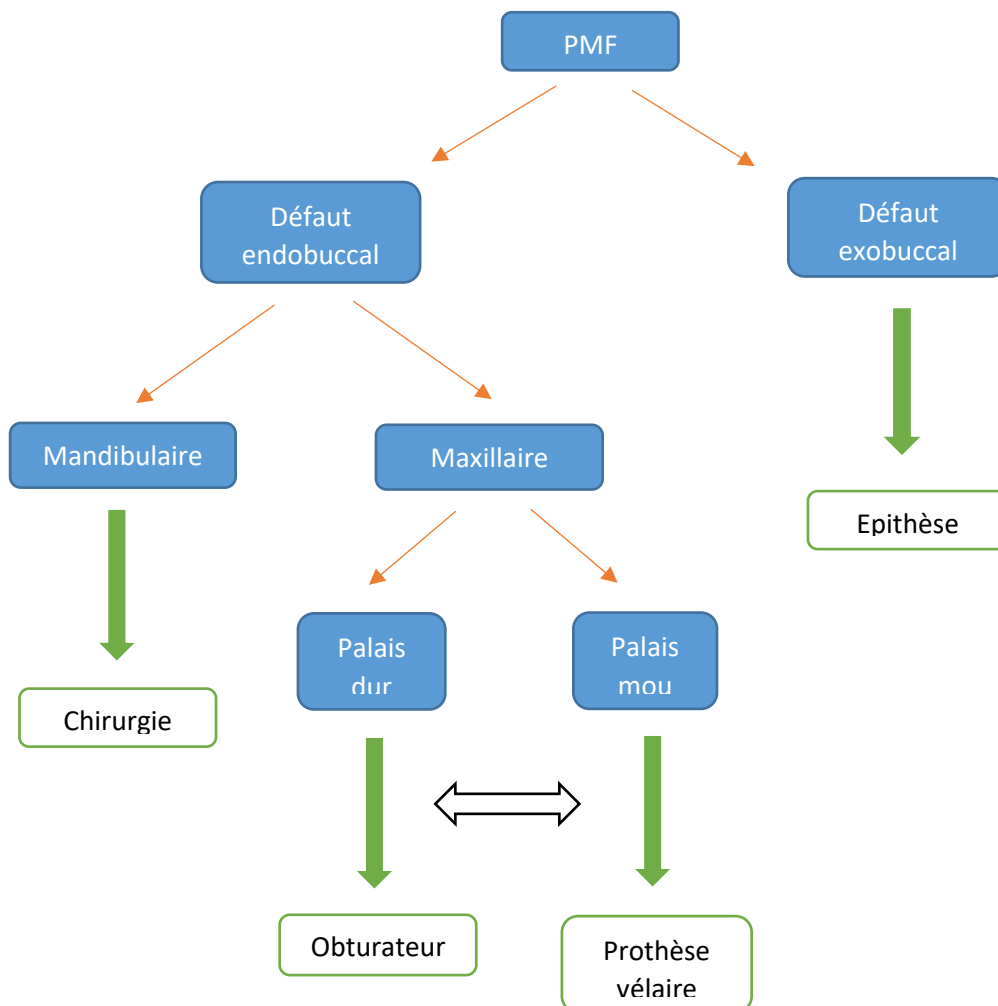


Figure 8 : Les différentes réhabilitations en PMF

2- CHAPITRE 2 : Prothèse ou Obturateur vélopalatin

Dans le cadre de ce chapitre nous allons aborder plus spécifiquement le domaine des obturateurs vélopalatins. La complexité de cette région anatomique entrant dans la constitution du voile du palais nécessite un rappel anatomique de cette zone, mais également une connaissance physiologique pour mieux appréhender les complexités à prendre en considération pour une restauration prothétique.

La connaissance des diverses étiologies sur les différentes affections ou pathologies velopalatines permettra d'évaluer les conséquences induites sur les fonctions physiologiques. De même le traitement chirurgical d'exérèse aura une influence sur la variabilité de la nature de la réhabilitation à effectuer. L'évolution des modes de « pensée thérapeutique » mais aussi l'apparition de nouveaux matériaux utilisés dans le domaine de la réhabilitation prothétique, va nous permettre au travers d'un historique de ces divers types d'obturateurs velopalatins de mieux comprendre la finalité de ce type de restauration mais également leurs limites et inconvénients.

2.1 Rappels anatomiques

Le palais est une cloison qui sépare les fosses nasales en haut, de la cavité buccale en bas.

Il est constitué de deux parties :

- Le palais dur : également appelé palais osseux, se situe dans la moitié antérieure, il est solide et rigide et supporte l'arcade dentaire maxillaire.
- Le palais mou : également appelé voile du palais. Il correspond à une structure fibromusculaire, souple et mobile, centrée sur l'uvule palatine qui pend à la frontière bouche/pharynx.

Le palais mou joue un rôle essentiel dans le premier et le second temps de la déglutition en orientant les aliments vers le pharynx. Il joue également un rôle dans la phonation en orientant l'air vers les cavités nasales ou orales, et enfin indirectement dans l'audition en participant à l'ouverture de la trompe d'Eustache. (24)

Nous allons nous intéresser ci-après à la zone complexe du voile du palais. Dans un premier temps, nous étudierons sa morphologie en détaillant les différents muscles rentrant en jeu dans la constitution de la porte vélopharyngienne et leurs rôles. Puis dans un second temps, nous nous intéresserons à l'aspect physiologique de cette zone lors de la fonction dans un contexte non pathologique.

2.1.1 Morphologie de la porte vélopharyngienne: (24–26)

De l'uvule palatine se détachent deux replis musculaires, un en avant, en direction de la langue : le repli palatoglosse, et un en arrière, vers le pharynx nommé repli palatopharyngien, ou respectivement pilier antérieur et postérieur du pharynx, constitués par les muscles du même nom. Entre les deux arcs, on retrouve une formation lymphoïde : l'amygdale palatine (*figure 9*).

Le voile du palais est constitué d'une charpente fibreuse : l'aponévrose palatine qui sert d'insertion aux muscles. Ils sont au nombre de 5, disposés de façon symétrique par rapport à la ligne médiane. Ils présentent tous une insertion fixe sur la base du crâne et sur le maxillaire. Ils incluent des muscles élévateurs, des muscles abaisseurs et des muscles tenseurs. Les muscles élévateurs sont : l'élévateur du voile et le muscle uvulaire. Les deux muscles abaisseurs sont le palatopharyngien et le palatoglosse. Et en dernier, le muscle tenseur du voile.

En complémentarité des 5 muscles du voile, il existe deux autres muscles pharyngiens qui fonctionnent également par paire et jouent un rôle dans la fermeture vélopharyngienne : le constricteur supérieur du pharynx et le salpingopharyngien.

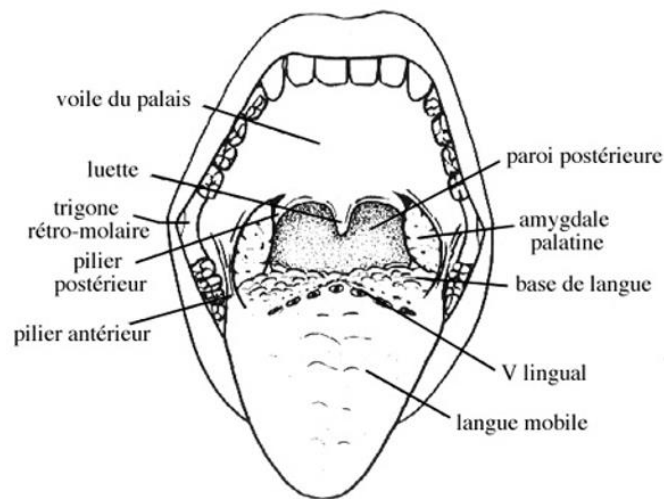


Figure 9 : Anatomie de la sphère buccale (crédit : item 145 ECN)

L'élévateur du voile : (figures 10 - 12)

Il s'insère sur la face inférieure de l'os temporal en avant du canal carotidien, et sur le cartilage de la trompe d'Eustache, puis présente un trajet descendant, se terminant sur l'aponévrose palatine en s'entrecroisant avec les fibres controlatérales.

Il élève le tiers moyen du voile du palais supérieurement et postérieurement pour toucher le mur pharyngé postérieur et bouge les murs pharyngés latéraux médialement et postérieurement pour fermer l'ouverture entre l'oropharynx et le nasopharynx. Son action est le principal composant de la fermeture vélopharyngienne.

Il fonctionne avec le Tenseur du voile en dilatant la trompe d'Eustache, et c'est un antagoniste de l'action du palatopharyngien sur le contrôle du degré de fermeture de la porte vélopharyngienne.

C'est le premier muscle impliqué dans le mouvement de fermeture, ce qui est important pour un avoir un langage normal, avec la production des sons oraux, mais aussi dans les actions telles que la déglutition ou la succion.

Le tenseur du voile : (figures 10 - 12)

Il s'insère dans la fosse ptéridoïde, sur la base du crâne en regard de la fosse, et sur le cartilage de la trompe pharyngotympanique. Il présente un tendon intermédiaire qui se réfléchit dans le sillon de l'hamulus ptéridoïdien.

Ce tendon divise le muscle en une partie horizontale et une partie verticale. Il se termine ensuite sur l'aponévrose palatine.

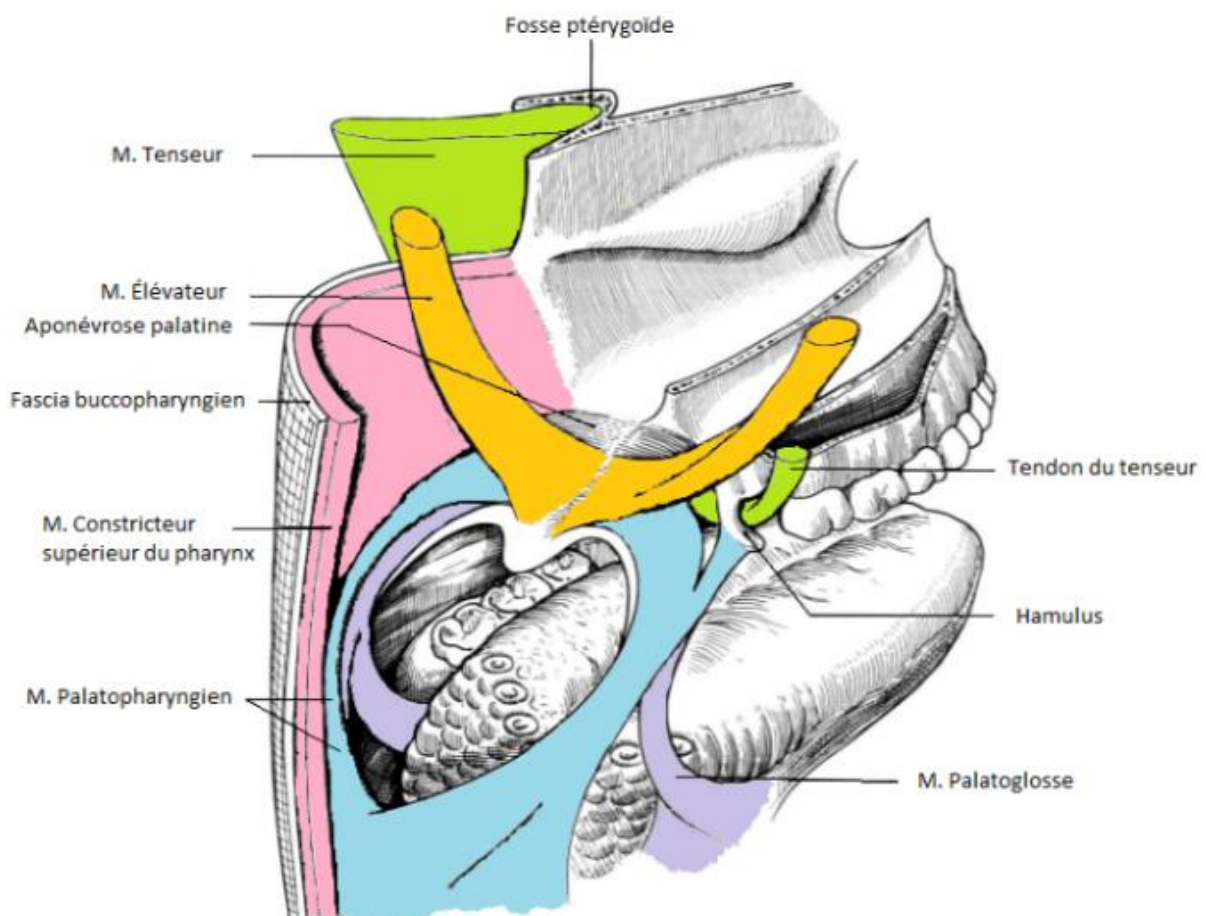
L'action première du tenseur du voile est de dilater la trompe d'Eustache. Lorsque le muscle se contracte, il abaisse la partie antérieure du voile, tirant sur les côtés du palais mou et ouvrant la trompe d'Eustache durant la déglutition et le bâillement.

L'action synergique du tenseur et du palatoglosse permet la production des sons nasaux.

Le muscle uvulaire : (figure 12)

Muscle mince situé sur la ligne médiane, il prend son origine sur l'épine nasale postérieure et se termine dans l'uvule.

Son action principale est de rigidifier l'uvule qui se rétracte et se rétopulse. Il permet également de donner du volume à la face dorsale du voile, et ainsi assister l'élévateur du voile dans la fermeture vélopharyngienne.



**Figure 10 : Vue postéro-droite et supérieure des muscles du voile
(sans les muscles uvulaires)**

Le palatoglosse : (figures 10, 11)

Il s'insère à la face inférieure de l'aponévrose et se dirige vers le bord de la base de la langue, en formant par son trajet le pilier antérieur.

La fonction de ce muscle est d'élever la partie postérieure de la langue et assister à l'abaissement du voile vers la langue, ce qui permet le rétrécissement de l'isthme du gosier. Le fait de rapprocher la base de la langue avec le voile du palais permet la formation des sons « K » et « G ».

Le palatopharyngien : (figures 10 - 12)

Il prend son origine par trois faisceaux à la face postérieure de l'aponévrose, sur l'hamulus ptérygoïdien et sur le cartilage de la trompe d'Eustache. Il se termine sur la paroi du pharynx au bord postérieur du cartilage thyroïde, et formant par son trajet le pilier postérieur.

L'action principale de ce muscle est d'abaisser le voile. Il élève le larynx ce qui joue un rôle dans la production des sons aigus. Il rétrécit la cavité pharyngée par son action sur les murs latéraux durant la déglutition et la parole. Et il dilate la trompe d'Eustache.

Le constricteur supérieur du pharynx : (figures 10, 11)

Il s'insère sur l'hamulus ptérygoïdien et sur le processus ptérygoïde, et se termine sur le raphé pharyngien médian.

Son action est d'élever les murs pharyngiens et de les tirer vers l'intérieur afin de rétrécir le diamètre pharyngien. Son rôle est d'empêcher le bol alimentaire d'entrer dans le nasopharynx lors de la déglutition.

Sa contraction va assurer, en association avec le plissement de la muqueuse pharyngée, la formation du bourrelet de Passavant lorsqu'il est présent. Il pousse en avant le mur pharyngé postérieur et l'angle postérolatéral. Des travaux en cours mettent en évidence que l'on retrouve plus largement ce bourrelet dans les cas d'insuffisance vélaire, ce qui suggère que ce serait plus une action compensatoire.

Le salpingopharyngien : (figure 11)

Ce muscle s'insère sur le cartilage de la trompe d'Eustache et sur le muscle palatopharyngien.

Il a une fonction mineure sur la fermeture de l'isthme pharyngien. Son action principale est d'élever le larynx et de raccourcir le pharynx durant la déglutition et la parole. Ainsi que d'assister le constricteur supérieur dans l'élévation des murs pharyngés.

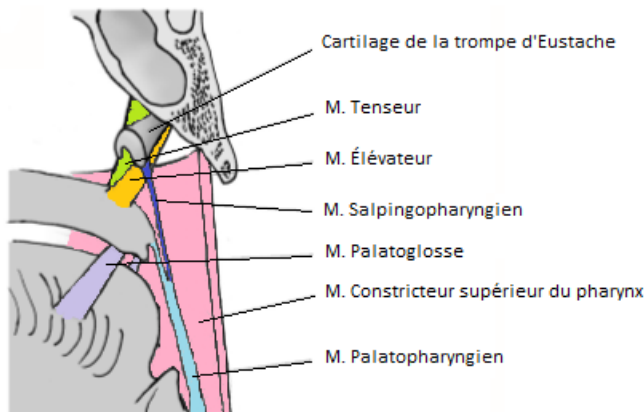


Figure 11

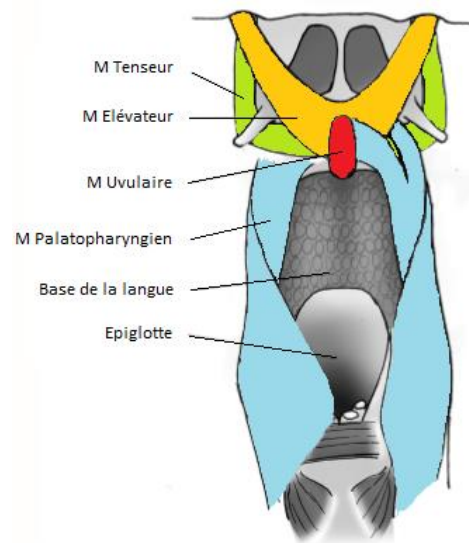


Figure 12

Figure 11 : Vue sagittale des muscles du voile

Figure 12 : Vue postérieure du nasopharynx et de l'oropharynx

En résumé, le recul et l'élévation du voile sont attribués à l'action du muscle élévateur du voile, la principale masse musculaire du palais mou. La contraction des muscles palatoglosse et palatopharyngien, servant à tirer vers le bas le voile, s'opposent ainsi à l'action élevatrice de l'élévateur du voile. De subtils ajustements dans la hauteur vélaire sont attribués au muscle palatopharyngien quand le voile est en position haute et l'augmentation de volume sur le dos du voile est due au muscle uvulaire.

2.1.2 Physiologie de la porte vélopharyngienne : (26,27)

Au repos, le palais mou pend vers le bas, donc l'oropharynx et le nasopharynx communiquent pour permettre une respiration normale par le nez. Lors de la fonction (déglutition et émission de certains sons durant la phonation), le voile se ferme. (*Figure 1*)

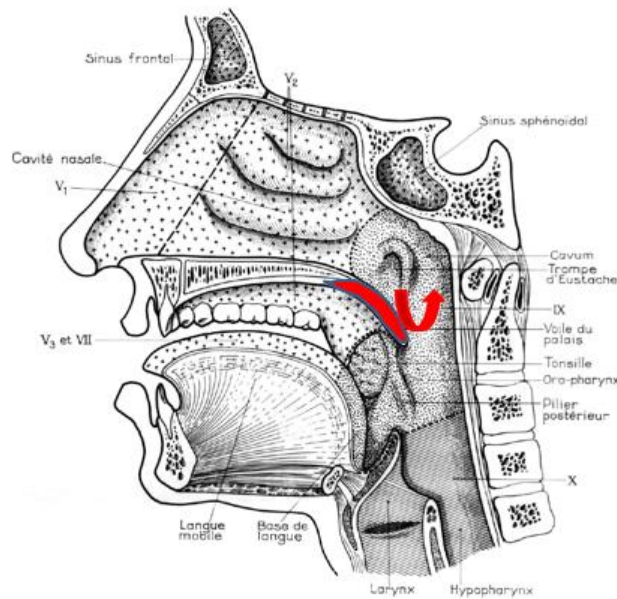


Figure 13 : Physiologie du voile du palais (crédit : Dr Bou)

L'occlusion vélopharyngée dépend des mouvements du voile du palais, des parois latérales et postérieure du pharynx. On décrit quatre schémas de fermeture spécifique pour chacun ou en fonction de mouvements spécifiques :

- **Coronal** : c'est le mode le plus fréquent, 55% des sujets. Il se rencontre quand la fermeture du sphincter est essentiellement due au mouvement postérieur du palais mou, un petit mouvement des murs pharyngolatéraux y est associé. Le tiers médian du voile se dirige vers le haut et l'arrière pour créer un contact de toute sa largeur avec le mur postérieur au niveau du plan du palais dur.
- **Sagittal** : la majorité du mouvement de fermeture est réalisée par les murs latéraux, la partie postérieure du voile ne représentant qu'une composante accessoire à la fermeture. Le voile ne contacte pas le mur postérieur mais les murs sagittaux. Ce type se rencontre dans 10 à 15% des sujets.

- **Circulaire :**

- **Sans bourrelet de Passavant :** les murs pharyngés et le voile du palais participent ensemble et de façon équivalente à la fermeture du sphincter. Ce groupe représente 10 à 20% de la population.
- **Avec bourrelet de Passavant :** les quatre murs pharyngiens interviennent dans la fermeture du sphincter. Ce groupe représente 15 à 20 % de la population.

Ce groupe est caractérisé par un mouvement antérieur de la paroi postérieure mais ce mouvement est très différent entre les deux sous-groupes. L'un est net, correspondant au bourrelet de Passavant, alors que l'autre correspond à un mouvement généralisé de la paroi pharyngée.

Le voile du palais intervient dans différentes fonctions :

- La phonation : il régule la résonance et l'énonciation (28)
- La déglutition : il se comporte comme un couvercle qui exclut le rhinopharynx et dirige le bol alimentaire, que la langue a propulsé vers l'arrière, vers l'hypopharynx.
- La succion : il se place à la partie postérieure de la langue et ferme l'orifice de l'oropharynx. La langue, en se déplaçant rapidement vers l'arrière, produit une dépression qui aspire le liquide dans la bouche.
- La respiration : lors de l'expiration forcée, le voile, en excluant le cavum, permet de souffler et de siffler.
- L'audition : il intervient par les muscles tenseur et élévateur qui participent au fonctionnement de la trompe auditive et ainsi permettent un équilibre de pression au niveau de l'oreille moyenne.

Le degré de fermeture du voile varie en fonction de l'action voulue. La fermeture est plus profonde durant la déglutition alimentaire ou durant un réflexe vomitif par exemple.

2.2 Etiologies des affections vélopalatines (26,27,29)

Les principales affections palatines peuvent être réparties en deux catégories : les incompétences palatines d'un côté, et les insuffisances palatines de l'autre. Les restaurations prothétiques seront différentes selon l'une ou l'autre de ces atteintes du voile du palais.

2.2.1 L'incompétence palatine

Dans l'incompétence palatine, les structures anatomiques vélopharyngiennes sont présentes, cependant, le mécanisme de fermeture est incapable de se faire correctement par hypofonction musculaire.

Les causes de ces hypofonctions musculaires sont essentiellement neurologiques. Les troubles neurologiques affectant le voile du palais sont rarement isolés et se rencontrent dans de nombreux syndromes.

On peut citer différents troubles :

- **L'hypotonie musculaire** : Si un patient souffre d'hypotonie généralisée, tous les composants de la valve vélopharyngienne peuvent être affectés.
- **La dysarthrie** : C'est un désordre moteur qui affecte tous les systèmes de la parole, incluant le fonctionnement du voile, caractérisé par une hypernasalité durant la phonation. On peut citer comme exemples de conditions neurologiques manifestant une dysarthrie : les paralysies cérébrales, les neurofibromatoses, les tumeurs cérébrales, les AVC, les traumatismes crâniens...
- **L'apraxie** : C'est un désordre oral moteur caractérisé par une difficulté d'exécuter et de séquencer les mouvements de la parole. Tous les composants de l'articulation sont affectés incluant les lèvres, la langue, la mandibule et le voile. Ceci se caractérise par une mauvaise coordination de l'articulation, et une hyponasalité et/ou hypernasalité durant la phonation.
- **Un défaut d'un nerf crânien** : Il peut en résulter une paralysie ou une paresthésie du voile ou de la musculature du pharynx. Ces défauts sont typiquement unilatéraux et causent une insuffisance de fermeture dans la région affectée.

Ce genre de défaut fait appel à des prothèses particulières, appelées prothèses élévatrices du voile. L'objectif de cette prothèse est de déplacer et maintenir le palais mou à un niveau d'élévation normale, permettant la fermeture de la porte vélopharyngée par l'activité des murs pharyngés. (23)

2.2.2 L'insuffisance palatine

On parle d'insuffisance palatine lorsque le palais dur et/ou mou présente une anomalie morphologique entraînant une limitation structurelle ne permettant pas une fermeture vélopharyngienne adéquate dans les limites physiologiques normales.

Certains mouvements des tissus résiduels persistent et sont différentiels à l'égard de l'étiologie de cette « perte de substance ».

Les causes de cette insuffisance palatine peuvent être soit d'origine congénitale, soit consécutive à une action entropique, et l'on parlera alors d'une perte de substance vélaire acquise.

2.2.2.1 Malformations congénitales : les fentes vélopalatines.

Comme nous l'avons abordé au début de notre travail, les fentes vélopalatines d'origine congénitale peuvent être divisées en plusieurs groupes : les fentes labiales, les fentes palatines et les fentes labio-palatines.

La prise en charge chirurgicale de plus en plus précoce de ces malformations, nécessitant la mise en place d'une plaque palatine dès la naissance pour permettre la succion mais également le maintien des divers bourgeons maxillaires, a pour conséquence une faible prévalence de fentes vélopalatines intéressant la totalité des structures cutané-osseuses maxillaires. (*Figure 14*)

Cependant en dépit de la prise en charge chirurgicale, 50 % des enfants opérés présenteront une insuffisance vélo-pharyngée.

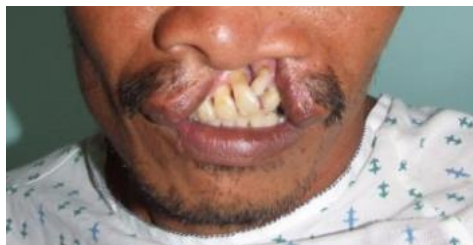

Figure 14 : Patient avec fente vélopalatine non opérée (Philippines)

(crédit : Dr Bigorre)

2.2.2.2 Pertes de substance acquises

La cause principale de perte de substance acquise est secondaire à une résection chirurgicale de lésions tumorales bénignes ou malignes. Dans un contexte tumoral, le traitement peut être une chirurgie associée ou non à une radiothérapie.

Les tissus réséqués peuvent directement compromettre la division anatomique entre les cavités nasales et buccales, et par la même occasion, la faculté à produire un joint vélopharyngien. Ce sont les pertes de substance les plus fréquentes, et celles qui nous intéressent le plus dans notre sujet.

La radiothérapie peut causer des rétractions tissulaires et des nécroses pouvant limiter la fermeture vélopharyngienne.

Les prothèses utilisées dans les cas d'insuffisance palatine sont les prothèses obturatrices. Nous allons développer dans la suite de ce travail, les prothèses obturatrices vélopalatines.

2.3 Conséquences des affections vélopalatines : Approche bio-psycho-sociale du patient (14,28,29)

Pour bien comprendre l'impact des pertes de substance, d'un point de vue psychologique, nous allons tout d'abord définir trois notions essentielles dans la constitution d'un individu : le schéma corporel, l'image du corps et le concept de soi.

Le **schéma corporel** est la perception que l'on a de son corps, aussi bien à l'état statique que dynamique, fondée sur des données sensorielles intéroceptives (viscérales), proprioceptives (muscles, articulations) et extéroceptives (surface). Il serait approximativement le même pour toute personne du même âge, vivant sous le même climat mais est évolutif dans le temps et l'espace par l'apprentissage, les croyances et l'expérience. Le schéma corporel interagit avec l'environnement, ce qui le rend sensible aux exigences socio-culturelles. C'est un principe organisateur de la vie psychologique. Les personnes atteintes d'une perte de substance maxillaire subissent une véritable modification de leur schéma corporel ayant une répercussion psychologique importante et limitant de fait les interactions sociales.

L'image du corps est la représentation mentale que nous avons de notre propre corps. Propre à chacun, elle est liée à l'individu et à son histoire. Support du narcissisme, elle se structure sur des expériences émotionnelles via la communication entre sujets et au travers du regard des autres, et se réfère exclusivement à l'imaginaire. L'image corporelle se construit et se remanie tout au long de la vie. En effet, son extension aux outils ou autres objets associés au corps (les prothèses par exemple) sont en faveur d'une certaine plasticité de l'image du corps. Les patients défigurés et présentant une perte de substance assistent à une déstructuration de l'image de soi et du corps propre.

Le concept de soi rassemble les représentations qu'un individu a de lui-même, se basant sur sa culture, son éducation, ses propres expériences et son environnement social. Le Soi correspond à ce que nous voulons signifier en disant « Je ». Utilisé par chacun pour se définir et réguler son comportement et son attitude dans toutes les situations, le concept de soi est toujours en construction. La représentation de soi est une image fragile, totalement subjective, et basée sur la façon dont l'individu pense que les autres le voient. L'identité personnelle se construit au travers de la valorisation et de la consistance que chacun s'accorde. Indispensable à une bonne santé physique et mentale, l'estime de soi représente le degré de satisfaction (ou d'insatisfaction) de ce que l'individu pense être. C'est l'écart entre l'état présent et l'état désiré du soi.

Ces trois notions s'entremêlent : le schéma corporel assure la stabilité de l'image du corps et donc de la représentation de soi.

En prothèse maxillo-faciale, nous avons affaire à des patients qui souffrent d'une déconfiguration de leur schéma corporel, d'une déstructuration de l'image de leur corps et d'une baisse d'estime de soi.

Le parcours de soin du patient atteint d'un cancer maxillo-facial commence toujours par l'étape douloureuse du diagnostic. Associé à la souffrance et à l'incurabilité dans l'inconscient collectif, le diagnostic de cancer induit toujours une projection personnelle inéluctable dans la mort. De plus, la guérison ou la rémission passe par l'exérèse partielle ou totale d'un « organe facial » au travers des divers tissus anatomiques, c'est à dire que la guérison n'est envisageable que par la mutilation. L'acte chirurgical, vécu comme une violation et une effraction incontournable pour la survie, vient toucher à l'intégrité du corps et du **schéma corporel**. Aujourd'hui, même si les avancées de la médecine permettent le diagnostic et l'opération des tumeurs faciales, il est parfois impossible de reconstruire chirurgicalement les pertes de substance induites, ce qui plonge les patients dans un profond désarroi. De plus, la maladie et

ses traitements, comme la radiothérapie, génèrent de sérieuses modifications, le plus souvent agressives pour le corps, amenant à une altération de **l'image du corps et de soi**.

Le caractère irréversible de la perte de substance et les séquelles fonctionnelles qui en découlent réduisent les activités professionnelles : arrêt maladie, mise en invalidité ou en retraite anticipée. La diminution de la capacité à assurer un soutien financier retentit sur **l'estime de soi** et sur le rôle au sein de la famille, des perceptions négatives, telles que « je suis un fardeau pour ma famille », sont souvent exprimées.

Les patients atteints par une perte de substance vélo-palatine présentent essentiellement des problèmes fonctionnels. Le voile ne jouant plus son rôle de barrière entre les cavités nasale et buccale, un certain nombre de séquelles en découle :

- **Des séquelles au niveau de la déglutition** : les deux cavités étant en continuité, on observe des fuites de liquide ou de nourriture par le nez durant la déglutition. On trouve donc des difficultés pour l'alimentation, avec des patients sous sonde gastrique ou sous alimentation liquide ou molle.
- **Des séquelles phonatoires** : on a une forte altération de l'intelligibilité avec une hypernasalité, une fuite d'air inappropriée au niveau du nez et une diminution de la pression d'air durant la production des sons oraux (essentiellement les consonnes)
- **Des séquelles au niveau des autres fonctions** : succion, sifflement, ...

Pour ces patients, les activités aussi simples qu'aller manger au restaurant ou chez des amis, demander un renseignement à un inconnu, passer un appel téléphonique ou parler en public sont de l'ordre de l'impossible. Ils se sentent en rupture avec la « norme » et les relations sociales s'en ressentent avec un repli sur soi. Objectivement marginalisés et stigmatisés, ces individus que l'on ne comprend pas sont tenus plus ou moins hors du monde du travail, assistés par des aides sociales, mis à l'écart de la vie collective. La violence qu'ils endurent ne doit pas être sous-estimée, car non seulement leur estime de soi est au plus bas et le deuil de leur « vie d'avant » paraît insurmontable, mais ils ressentent le malaise provoqué chez leurs interlocuteurs. Le regard d'autrui parfois fuyant, parfois inquisiteur, toujours angoissé, peut difficilement exprimer de l'empathie.

Pour les patients atteints d'une perte de substance vélopalatine, le parcours de soin ressemble à un parcours du combattant. Après le traumatisme du diagnostic, la mutilation de l'exérèse tumorale avec les douleurs postopératoires, les séances de radiothérapies avec leurs effets secondaires, il faut réapprendre les choses élémentaires de la vie : s'alimenter, parler,

sous le regard discriminatoire des autres et de la société. La capacité à faire face à cette situation sera fonction de la force des sentiments d'identité et d'estime de soi.

2.4 Le traitement des pertes de substance palatines

Le traitement de ces pertes de substance peut-être soit chirurgical, soit non chirurgical. Le choix du traitement, ainsi que son succès dépend de l'évaluation précise des fonctions musculaires restantes au niveau du vélopharynx. Il est influencé également par l'étiologie et la sévérité du défaut, l'âge du patient, la motivation, la disponibilité et l'expérience des services. (26) En sachant que l'offre de soin est très limitée, et que les centres spécialisés sont rares en France.

Nous allons donc étudier ici, dans un premier temps, les traitements chirurgicaux, puis dans un second temps, les différentes possibilités de traitements non chirurgicaux.

2.4.1 Le traitement chirurgical

La principale difficulté de la reconstruction du voile du palais réside dans la restauration de la dynamique du voile. En théorie, elle doit restaurer une déglutition et une phonation normales en comblant la perte de substance par des tissus dynamiques et sensibles. (30) Ce sont des procédures lourdes, avec selon la grosseur, l'emplacement et l'étiologie du défaut, différentes techniques, avec ou sans lambeaux.

Si le défaut est le résultat d'un trauma, une chirurgie de fermeture immédiate ou de reconstruction est indiquée. Si le défaut est grand, la fermeture peut requérir un lambeau local ou régional.

Dans un contexte tumoral, la fermeture de la perte de substance avec un lambeau peut être accomplie immédiatement après la résection de la tumeur. Cependant, la reconstruction n'est pas recommandée jusqu'à ce que le risque de récurrence locorégionale ou de seconde localisation cancéreuse soit minimal.

En effet, la fermeture d'un défaut peut rendre plus complexe une deuxième chirurgie, s'il y a persistance de la tumeur, avec une plus grande perte tissulaire. Pour les patients avec un

adénocarcinome ou un carcinome épidermoïde, une inspection du défaut est requise pendant 3 à 5 ans avant qu'une reconstruction soit considérée. Pour les patients avec un carcinome adénoïde cystique, la reconstruction ne peut pas être envisagée à cause de la forte probabilité de récurrence tumorale et le besoin de résection des récurrences locales. (31) Il faut également prendre en considération le problème de la radiothérapie qui, avec son effet sur les tissus, compromet les chances de réussite d'une reconstruction secondaire. (8)

Les progrès de la chirurgie amenèrent, dans un premier temps, les chirurgiens à vouloir tout réparer pensant que ce serait toujours préférable à toute prothèse quelle qu'elle soit. Malheureusement, les résultats furent parfois décevants, en tout cas moins bons qu'avec une simple prothèse, et rendaient même parfois impossible tout appareillage post chirurgical. (32) C'est pour cette raison qu'il faut bien connaître les avantages et les limites de chaque technique, et que la décision doit être prise par une équipe pluridisciplinaire.

Selon les cas, la reconstruction chirurgicale peut appuyer la réhabilitation prothétique : en recréant certains reliefs, ou au contraire en les atténuant, le chirurgien maxillo-facial prépare la surface d'appui de la future prothèse, ce qui permet d'améliorer sa stabilité et facilite ainsi le travail de son confrère praticien en PMF. (14)

2.4.2 Les traitements non chirurgicaux

2.4.2.1 Méthode orthophonique

L'objectif premier de la rééducation orthophonique est de permettre au sujet d'obtenir une bonne qualité de phonation. Elle est préconisée dans le cadre d'un déficit fonctionnel du sphincter vélopharyngé après toute reconstruction chirurgicale ou réhabilitation prothétique.

Cette méthode permet de tonifier les muscles résiduels du voile et du pharynx, diriger et discipliner le souffle buccal, construire et rétablir une bonne articulation des sons. (26)

2.4.2.2 Méthode prothétique (23,27)

Comme on l'a vu précédemment, la prothèse est une alternative à la chirurgie pour les patients qui ne sont pas de bons candidats pour les chirurgies reconstructrices, en ayant l'avantage spécifique d'être une technique moins traumatisante.

Les prothèses conventionnelles pour ce type de défaut appartiennent à la catégorie des prothèses obturatrices. Leur objectif est de permettre au patient de contrôler les émissions nasales durant la phonation et d'empêcher la fuite de matière dans les fosses nasales durant la déglutition. Elles consistent en une extension de résine rigide, attachée postérieurement à une prothèse conventionnelle, permettant une surface de contact des bords de cette dernière avec la musculature pharyngienne résiduelle, durant la fonction.

Au repos, un espace existe entre l'obturateur et les murs pharyngés latéraux et postérieur, permettant la respiration nasale et la production des sons nasaux.

Dans les cas de tumeurs nécessitant une résection, la méthodologie nécessite plusieurs stades pour la réalisation prothétique :

- En per-opératoire avec un **obturateur chirurgical immédiat** fabriqué pré-chirurgicalement. Il est surtout indiqué pour les patients dentés avec une résection totale du voile. Il est seulement constitué d'une plaque palatine avec des moyens de rétentions. Son principal avantage est de permettre le support et la rétention des sutures. Il a aussi une valeur psychologique non négligeable, dans les cas de maxillectomie, la plaque obturatrice étant placée avant le réveil du patient : la langue est toujours au contact d'une surface rigide, la communication bucco-naso-sinusienne est comblée, et le schéma neuro-psycho-physiologique s'en trouve moins perturbé (14). Cet obturateur est gardé 7 à 10 jours en bouche après la chirurgie, puis modifié régulièrement selon les marges de la perte de substance qui varient avec la diminution de l'œdème.
- En post-opératoire, on réalisera des **obturateurs provisoires**. Indiqués en première intention pour les patients édentés (dans un souci esthétique) ou avec un léger défaut du bord postérieur ou latéral du voile. En effet, avec un défaut limité, l'œdème post-chirurgical aura tendance à le masquer, on attendra donc une dizaine de jour. Ces obturateurs seront indiqués en seconde intention pour remplacer les obturateurs chirurgicaux qui deviennent lourds et inconfortables après de multiples modifications. Ces prothèses ont pour but de prévoir les futurs contours de la prothèse définitive et de rééduquer les muscles de la porte vélopharyngienne résiduels.

- Puis lorsque le site chirurgical est stable, généralement entre 6 mois et un an, on réalise un **obturateur définitif**.

Cette méthodologie est utilisée pour temporiser lorsque les pertes de substance sont mixtes, comprenant le palais dur et le voile du palais. Lorsque la perte de substance concerne seulement le voile du palais, on passe directement au stade d'obturateur, une fois la cicatrisation des tissus bien engagée.

Il faut savoir que, quelle que soit la technique, chirurgicale ou non, les mouvements des muscles du pharynx, sont indispensables pour contrôler les émissions nasales. S'il y a peu ou pas de mouvement du mécanisme vélopharyngien, le patient ne sera pas en mesure de récupérer une phonation normale.

L'autre condition indispensable, est d'avoir suffisamment d'espace pour accéder au défaut. (27) Après chirurgie de résection, et radiothérapie, beaucoup de patient souffre de limitation de l'ouverture buccale dû à la contraction des tissus.

La radiothérapie comporte plusieurs effets secondaires indésirables irréversibles, dont deux qui nous touchent particulièrement. L'asialie et le trismus post-radique. L'irradiation de la région cervico-faciale est une cause majeure de xérostomie. Le manque de salive potentialise les lésions tissulaires engendrées par la radiothérapie. De plus les patients deviennent plus susceptibles aux infections (principalement par candida albicans). Une intolérance au port de prothèses amovibles est également régulièrement décrite car le film salivaire servant de rétention à la prothèse est alors inexistant.

Le trismus, quand à lui, se présente lorsque les muscles masticateurs ou l'ATM sont compris dans le champ d'irradiation. C'est souvent le cas pour le traitement des tumeurs nasopharyngiennes, de la région rétro molaire et du palais mou. Une fibrose et une sclérose graduelle des masséters vont entraîner une constriction permanente des mâchoires qui diminue voire empêche l'ouverture de la bouche. L'ouverture buccale normale est de trois doigts, lors d'un trismus, elle peut être diminuée à un doigt, voire aucun. Un trismus peut s'installer 3 à 6 mois après la radiothérapie, et va avoir des conséquences sur de nombreuses fonctions telles le langage, la mastication et sur l'hygiène qui seront rendues difficiles. Ces complications seront d'autant plus sévères si le traitement par radiothérapie est combiné à un traitement chirurgical. On comprend aisément, que s'il n'y a pas d'ouverture buccale possible, tout traitement, prothétique ou chirurgical devient impossible. (33)

2.5 Historique (29,34)

Il est toujours très intéressant de faire un historique des divers appareillages proposés dans les pertes de substance vélopalatine, car cela nous permet de mieux appréhender leur raisonnement dans l'approche de la réhabilitation de l'insuffisance vélaire, en tenant compte des matériaux existants.

La première ébauche de prothèse du voile du palais est apparue au 18^{ème} siècle.

Tout d'abord le « volet voile », qui a été le premier décrit en 1778 par **Jourdain**. (*Figure 15*)

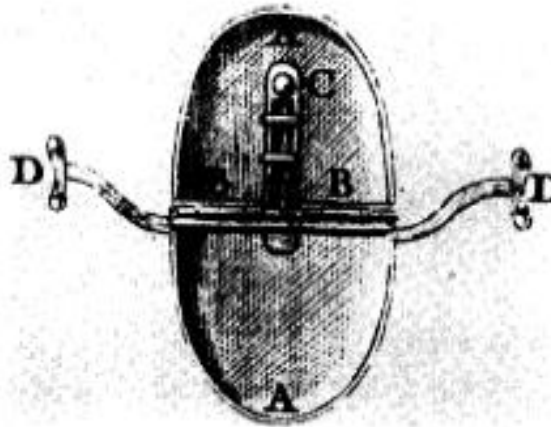


Figure 15 : Prothèse du « volet-voile » de Jourdain (crédit : J. D. Walter)

Les plaques de métal, A, sont reliées par B. La plaque postérieure est maintenue en contact avec les tissus restants du voile du palais avec le dispositif de ressorts, C. Les fermoirs, D, maintiennent la prothèse en place.

En 1857, **Sercombe** modifie ce prototype en utilisant du caoutchouc. (*Figure 16*)

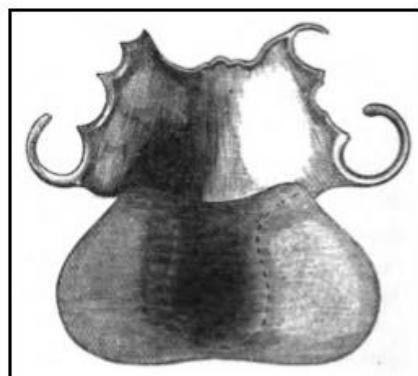


Figure 16 : Prothèse du « voile artificiel » de Sercombe (crédit : B. W. Ayliffe)

Dans le **« voile artificiel »**, le concept est de couvrir le défaut tissulaire avec un voile mécanique afin de remplacer le tissu manquant mais aussi de simuler la fonction physiologique. C'est **Stearns** en **1841** qui, pour régler son problème de fente palatine congénitale, créa cette prothèse. Qui fut améliorée par Norman **Kingsley** en **1860**. (*Figure 17*)

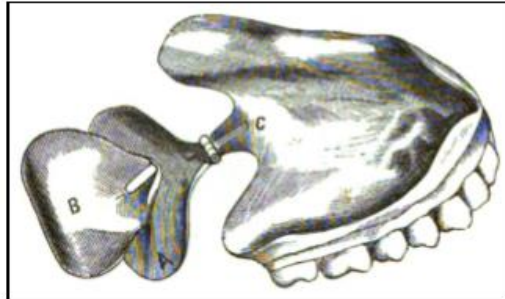


Figure 17 : Prothèse du « voile artificiel » de Kingsley (crédit : B. W. Ayliffe)

« L'obturateur bulbe » fut créé par **Suersen** en **1867**. (*Figure 18*) C'est un obturateur fixe moulé de façon à ce que les muscles du palais et du nasopharynx, en fonction, puissent se contracter autour du bulbe pour permettre le joint pharyngien. La simplicité et l'efficacité de ce concept en fait la prothèse de référence actuelle.

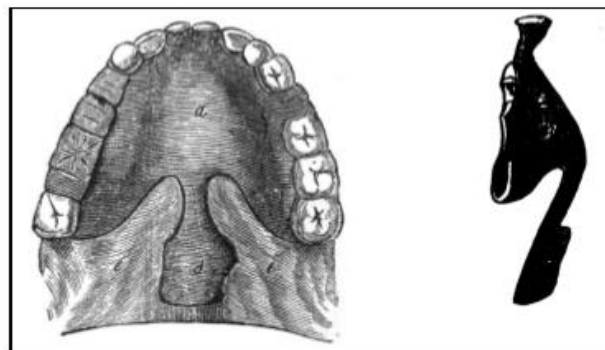


Figure 18 : Prothèse « obturateur bulbe » de Suersen (crédit : B. W. Ayliffe)

« L'obturateur meatique » est un concept amené par **Hullihen** en **1851** (*Figure 19*). Il permet de diriger le flux d'air postérieur aux fosses nasales en les fermant par une extension verticale à partir du bord postérieur du palais dur. Cela permet donc la qualité phonatoire. Cette prothèse est rarement utilisée, mais elle est indiquée pour les patients avec un défaut extensif du palais mou avec un important réflexe nauséux, ou pour les patients édentés où la

rétenion est un problème et où les implants sont contre indiqués (27). Ce concept fut repris par **Fröschels** et **Schalit** en **1929**, ce qui permit de le faire connaître.

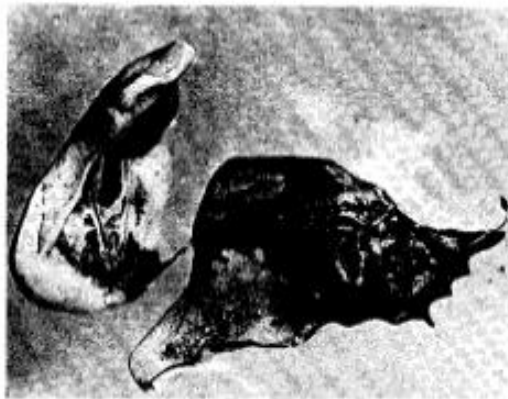


Figure 19 : Obturateur méatique (crédit : J. D. Walter)

C'est en **1958**, que **Gibbons** et **Bloomer** invente la **prothèse élévatrice du voile** toujours utilisée à ce jour pour les patients atteints d'insuffisance vélaire. (*Figure 20*)

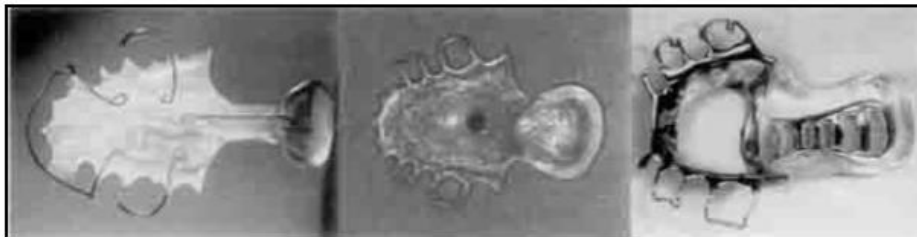

Figure 20 : Prothèse élévatrice du voile de Gibbons (crédit : B. W. Ayliffe)

2.6 Bilan des obturateurs existants

Les obturateurs existants pour pallier aux insuffisances vélaire sont constitués d'une extension en résine rigide, prolongeant postérieurement une prothèse conventionnelle. Cette extension permet une surface de contact avec la musculature pharyngienne durant la fonction. Au repos, un espace existe entre l'obturateur et les murs pharyngés latéraux et postérieur, permettant la respiration nasale et la production des sons nasaux (*Figures 21 - 23*).

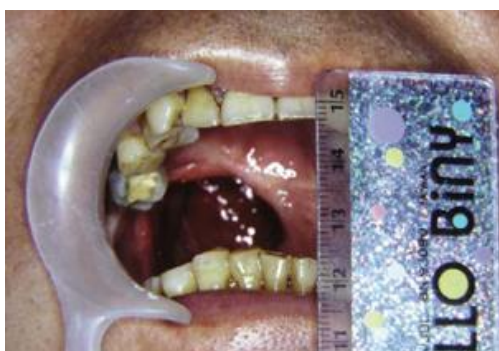

Figure 21 : Patient avec perte de substance vélaire (crédit : Dr Bou)

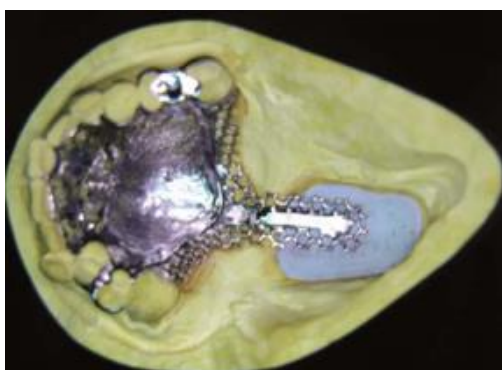

Figure 22

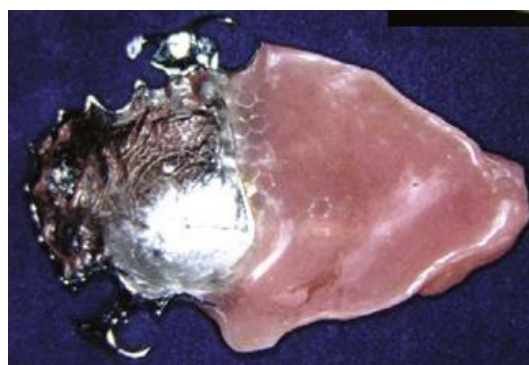


Figure 23

Figure 22 : Réalisation du châssis avec extension distale

**Figure 23 : Prothèse obturatrice vélaire conventionnelle d'usage
(crédit : Dr Bou)**

En pratique quotidienne, la conception et la mise en œuvre de ce type de prothèse obturatrice avec extension résine, n'est pas très bien tolérée et acceptée par le patient. En premier lieu l'extension résine est rigide avec une certaine inertie, entraînant souvent un déséquilibre de l'ensemble de la prothèse.

D'autre part, les limites muqueuses de l'insuffisance vélaire sont mobiles aux cours des diverses fonctions, entraînant des limites, au niveau de la perte de substance, sans cesse variables qui s'opposent à la rigidité de l'obturateur.

Ainsi un obturateur trop étroit ou petit entrainera des fuites nasales ou le passage du bol alimentaire au cours de la mastication et déglutition. A l'inverse, un obturateur trop large entrainera des ulcérations ou traumatismes sur les bords muqueux qui demeurent souvent très fragile suite à une thérapeutique chirurgicale associée ou pas à une radiothérapie. (35)

De plus l'hyposialie ou asialie présente, potentialise les irritations muqueuses dues au port de la prothèse obturatrice.

Au final, on se retrouve souvent avec une prothèse obturatrice vélaire qui apporte plus d'inconfort et de contraintes pour le patient. Ce qui incite ce dernier à préférer ne rien avoir en bouche et essayer de s'adapter à la nouvelle situation, en adoptant des attitudes ou au contraire renoncer, entraînant une évolution défavorable du patient à la fois sur le plan nutritionnel, mais aussi psychologique.

3- Chapitre 3 : Elaboration d'un nouveau concept d'obturateur vélaire

Comme nous l'avons vu précédemment, il existe une inadéquation entre les obturateurs existants et le bénéfice thérapeutique qu'ils sont censés procurer. Cette insatisfaction, que l'on peut qualifier d'échec, est d'autant plus dure à accepter lorsqu'elle intéresse des patients qui ont vécu et vivent un véritable parcours du combattant.

Il est difficile de dire à ces patients que l'on va faire tout notre possible, lorsque l'on sait que l'étape finale sera une non-acceptation de notre solution thérapeutique et que l'inconfort qu'elle procure aura comme seule issue pour le patient, le renoncement.

Remettre en question, imaginer, essayer de copier « le normal », ce qui existait avant, en s'aidant de diverses techniques et matériaux actuels ; rassembler ce qui est éparé et l'ordonner, voilà peut-être le principe de l'élaboration d'un nouveau concept.

A l'image de la maturation de toute chose du règne vivant, nous allons tout au long de ce chapitre, suivre « la réflexion évolutive » dans la création de ce nouveau concept d'obturateur vélaire. Puis nous proposerons une alternative thérapeutique pouvant satisfaire les patients présentant ce type de perte de substance.

Cette prothèse obturatrice sera ensuite évaluée sur deux patients, ce qui nous permettra ainsi de valider ou non, la pertinence de la démarche réflexive et conceptuelle.

3.1 Premières réflexions et évolution vers un nouveau concept

Le point de départ de toute solution, passe obligatoirement par l'analyse et la compréhension des divers paramètres entraînant une situation problématique. Comme nous l'avons évoqué précédemment, l'analyse critique des doléances sur les obturateurs conventionnels doit servir de base à l'émergence de la solution alternative.

Citons ces doléances :

- Extension rigide
- Absence d'herméticité des bords muqueux et prothétiques (fuite nasale et passage dans la cavité nasale du bol alimentaire) lors des différentes fonctions
- Iatrogénicité des bords de l'obturateur sur les muqueuses
- Poids et déséquilibre de la prothèse causée par l'extension

L'idée est donc de concevoir un type de prothèse s'inspirant de la physiologie d'un voile normal. A cet égard, il est donc nécessaire d'utiliser un matériau à la fois mobile et souple, permettant les mouvements physiologiques durant la fonction, et s'adaptant à l'anatomie des tissus musculo-muqueux résiduels.

Dans l'exercice de notre pratique quotidienne, il existe un matériau présentant ces caractéristiques : la feuille de digue en latex utilisée de manière systématique lors d'un traitement endodontique. Cependant, pour que cette feuille de digue puisse se substituer au voile du palais, elle doit se trouver dans une position adéquate pour remplir son rôle : elle doit reposer sur la muqueuse restante encadrant la perte de substance, tout en assurant une continuité avec la partie antérieure du palais.

Ainsi, en s'aidant d'une plaque palatine faite en résine ortho, on réalise une extension dans le même matériau de forme quadrilatère représentant la perte de substance. Sur cette extension, afin de vérifier la pertinence du système, plusieurs feuilles de digues sont collées, dessus et dessous, de façon à réaliser une membrane périphérique en latex. (*Figure 24*)

Une fois cette prothèse initiale insérée en bouche, nous observons que l'extension latex périphérique, par sa souplesse, se moule aux tissus résiduels bordant la perte de substance, en situation de repos mais également lors des divers mouvements des muscles du pharynx, jouant ainsi le rôle d'un « pseudo voile ».

Cette prothèse fut remise à la patiente deux mois après son intervention chirurgicale d'exérèse du voile du palais. Ce qui nous a conforté dans l'idée que la solution thérapeutique proposée était pertinente, est à la fois l'amélioration très rapide de la phonation, mais aussi le fait que la patiente puisse s'alimenter progressivement par voie buccale, diminuant ainsi les apports alimentaires par voie gastrique directe à l'aide d'une seringue.

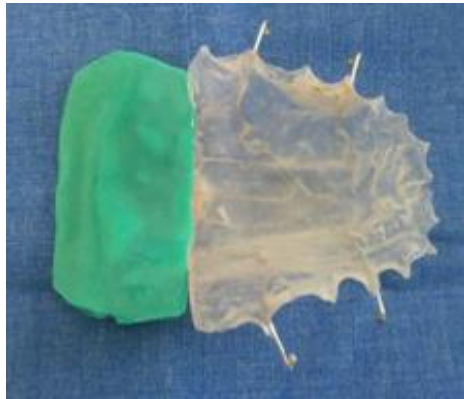

Figure 24 : Première prothèse vélaire à membrane (avec feuille de digue collée sur une extension de résine dure) (crédit Dr Bou)

Cependant il existe avec cet appareillage deux contraintes. La première essentielle, est l'obligation pour la patiente de venir tous les 3 jours pour refaire l'assemblage avec les membranes en latex. En effet, la colle cyanolite n'est mise qu'en couche légère afin de ne pas rigidifier les membranes et perdre en élasticité. La seconde est inhérente à l'extension, qui peut sembler rigide et ne pas trop suivre la mobilité des muqueuses résiduelles, de chaque côté de la perte de substance.

A cet effet, un système de ressorts a été réalisé avec du fil d'orthodontie et inséré entre la plaque palatine et l'extension résine. L'objectif étant de positionner au mieux l'extension résine lors des divers mouvements musculaires des bords résiduels. (***Figures 25, 26***)

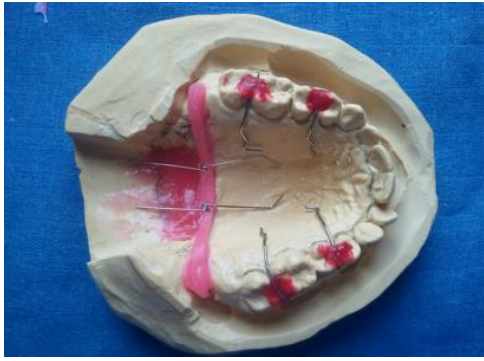

Figure 25

Figure 25 : Système de ressorts en postérieur de la plaque palatine (crédit : Dr Bou)

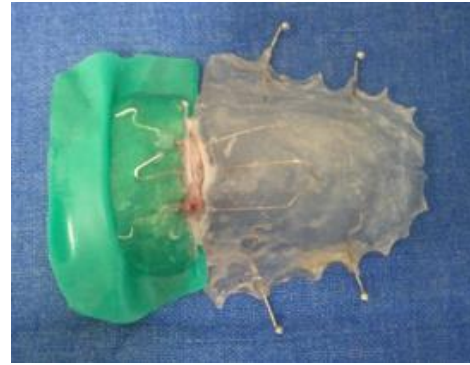

Figure 26

Figure 26 : Prothèse vélaire résine vue de dessus (feuille de digue et système de ressorts) (crédit Dr Bou)

Face à la fragilité de la plaque palatine résine et surtout sa faible stabilité lors de la mastication, la réalisation d'un appareillage avec plaque maxillaire métal est réalisé. Appareillage sur lequel l'extension résine est adjointe avec toujours la présence des ressorts façonnés.

De même dans un souci d'amélioration du système obturateur, l'utilisation de feuille de latex d'épaisseur de 250 μ , nous permet d'éviter le collage de plusieurs feuilles de digue pour parvenir à l'épaisseur souhaitée. (**Figures 27, 28**)

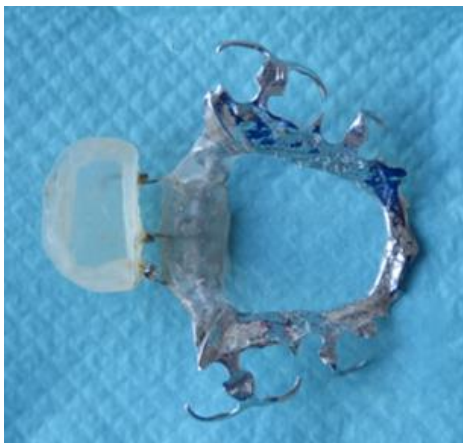

Figure 27

Figure 27 : Prothèse vélaire métal avec l'extension en résine

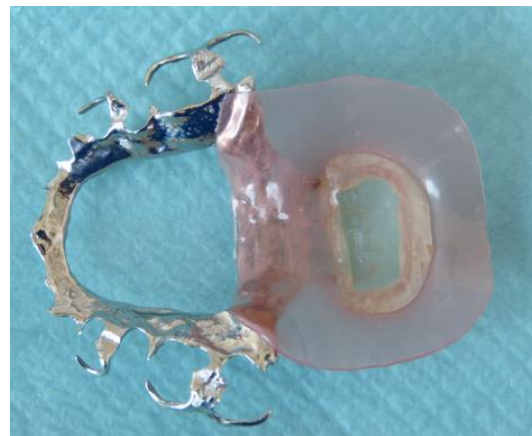

Figure 28

Figure 28 : Feuille de latex collée à la plaque base métallique

et insérée au niveau de l'extension résine

(crédit : Dr Bou)

L'utilisation régulière de l'obturateur vélaire par la patiente, met en évidence que la présence de ces ressorts rétablit un espace favorisant à nouveau des fuites d'air et le passage d'aliments au niveau de la perte de substance. La décision a donc été prise de ne plus les utiliser.

Après trois mois d'évolution de l'appareil et d'évaluation de ce dernier, une évidence demeure : la dépendance de la patiente pour le praticien. Dans le sens où seul ce dernier est capable de procéder, de manière régulière, au remplacement de la feuille de latex, qui d'une manière générale se dégrade au bout de 4-5 jours.

Afin de permettre une certaine autonomie à la patiente, l'évolution de l'obturateur vélaire devait se faire dans l'idée de concevoir un dispositif par lequel la patiente puisse procéder elle-même au changement régulier des feuilles de latex. Pour cela, un nouveau prototype en résine est réalisé au laboratoire pour vérifier sa faisabilité.

Quelle est la problématique ? Permettre le maintien rigide d'une membrane souple selon un plan horizontal, au niveau de la perte de substance correspondant au voile du palais, tout en assurant une continuité avec une plaque palatine, de façon à permettre le passage du bol alimentaire lors de la déglutition.

A cet égard les modifications suivantes ont été apportées sur l'obturateur vélaire existant :

- Une fente transversale permettant de maintenir la membrane tendue dans la continuité de la plaque
- Accentuer, au niveau de l'extension postérieure, une rainure sur le pourtour, permettant à la feuille de latex de se fixer et de se stabiliser en arrière.
- Un système de crochet permettant de fixer et de tendre la feuille de latex.

Afin de permettre à la patiente de procéder au remplacement des membranes à sa convenance, une série de feuilles de latex est prédécoupée selon un format type et adaptée à la morphologie de la perte de substance au cours des divers essayages cliniques. Différentes épaisseurs de feuilles sont testées, et la patiente choisie celle qui lui semble la plus confortable et fonctionnelle pour la phonation et la déglutition.

Cette prothèse modifiée transitoire, réalisée en résine, est portée pendant 6 mois afin que la patiente s'adapte et valide de manière positive les divers changements apportés. (*Figure 29*)

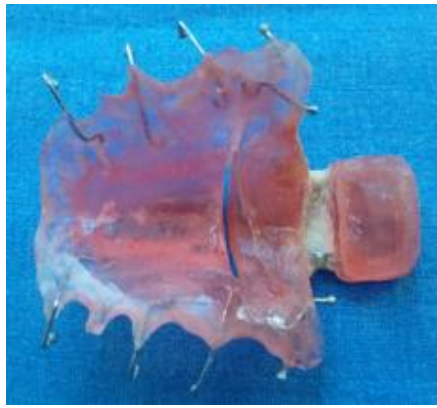


Figure 29: Obturateur vélaire résine avec les divers éléments permettant le remplacement de la membrane par le patient (crédit : Dr Bou)

Puis la plaque palatine, ainsi que l'extension postérieure, sont réalisées en métal, dans le cadre de la prothèse définitive, afin de permettre une meilleure adaptabilité et apporter un confort au patient (*figures 30 - 33*).

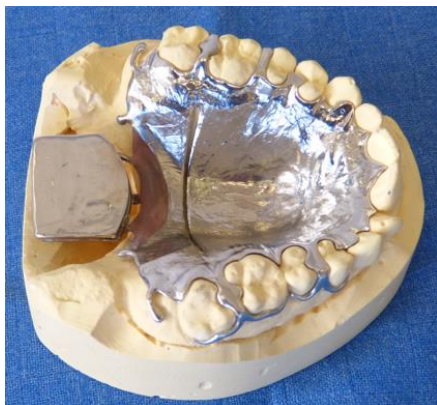

Figure 30

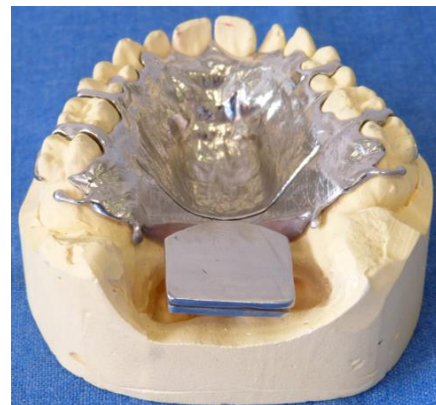

Figure 31

Figure 30 : Obturateur vélaire avec plaque palatine et extension en métal
Figure 31 : Extension vélaire métallique avec système de rainure périphérique
(crédit : Dr Bou)




Figure 32

Figure 32 : Obturateur vélaire avec membrane latex amovible vue de dessous




Figure 33

Figure 33 : Obturateur vélaire avec membrane latex amovible vue de dessus

(crédit : Dr Bou)

Cette génération de nouvel obturateur vélaire a été réalisé pour deux patients présentant une insuffisance vélaire. Son évaluation se fera à partir de ces deux patients portant cet appareillage depuis plus d'un an.

3.2 Evaluation clinique et Discussion

Comme évoquée précédemment, l'évaluation se fera à partir de deux cas cliniques que nous allons détailler ci-dessous.

3.2.1 Cas clinique 1 : Madame B

Madame B, 58 ans, est adressée à un ORL sur Bordeaux pour un cylindrome du palais d'environ 1cm de diamètre. Après biopsie, l'analyse anatomo-pathologique conclue à un carcinome adénoïde kystique du voile du palais. L'exérèse de la tumeur eue lieu le 23 juillet 2013 suivi d'une radiothérapie. Le bilan d'extension ne montrait aucune métastase.

La première consultation avec le Dr Bou eue lieu le 30 juillet 2013. L'ouverture buccale étant insuffisante ce jour, la première empreinte fut donc réalisée le 20 août 2013, suivie de plusieurs autres.

La conception du nouveau type d'obturateur débuta avec cette patiente et un premier appareil provisoire avec une feuille de digue fut mis en bouche début octobre.

Puis le premier prototype avec feuille de latex fut posé en mai 2014. (*Figures 34 - 39*)

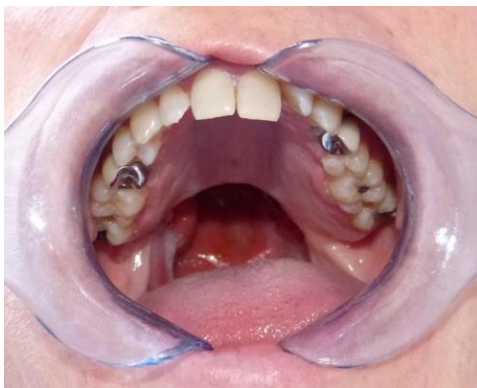

Figure 34

Figure 34 : Visualisation de la perte de substance vélaire de Mme B

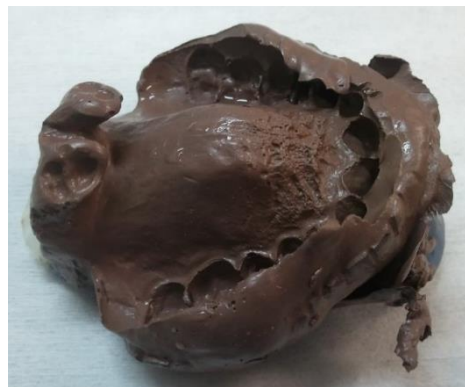

Figure 35

Figure 35 : Empreinte secondaire maxillaire de la perte de substance

(crédit : Dr Bou)

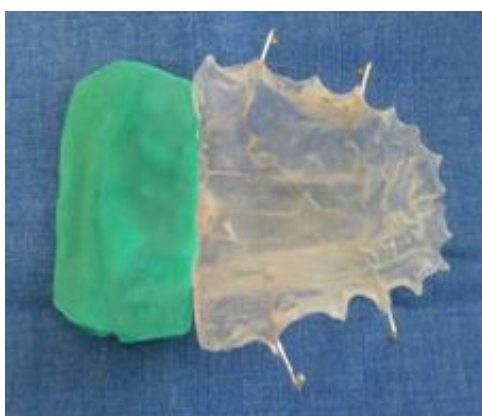

Figure 36

Figure 36 : Premier appareil provisoire avec feuille de digue

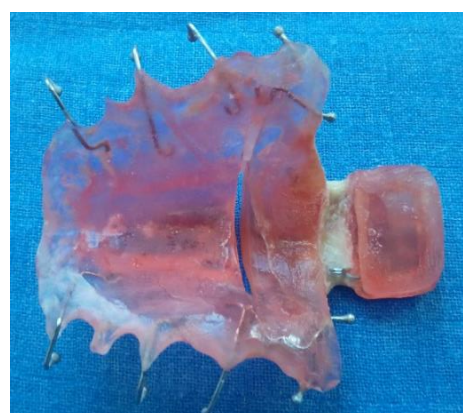

Figure 37

Figure 37 : Quatrième appareil provisoire avec feuille de latex

(crédit : Dr Bou)




Figure 38

Figure 38 : Prothèse d'usage avec feuille de latex

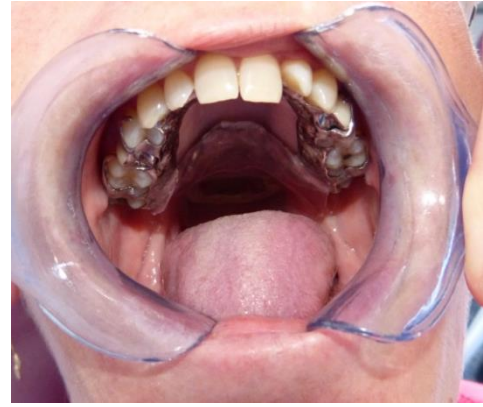

Figure 39

Figure 39 : Obturateur vélaire en situation

(crédit : Dr Bou)

3.2.2 Cas clinique 2 : Monsieur H

Monsieur H, 71 ans. Découverte fortuite d'une adénopathie latéro-cervicale gauche sur un échodoppler cervical demandé dans le cadre de sa surdité.

Opéré le 7 septembre 2010 d'un carcinome épidermoïde de l'amygdale gauche, mesurant 37 mm de grand axe, remontant sur le voile du palais, en atteignant la ligne médiane et le palais osseux (section de la tubérosité maxillaire) et descendant sur la base de la langue. L'intervention chirurgicale a consisté à l'exérèse complète de la tumeur avec des marges saines, ainsi qu'un curetage ganglionnaire cervical à droite et à gauche et une reconstruction au niveau de l'oropharynx par un lambeau facio-cutané prélevé au niveau de l'avant-bras gauche (lambeau micro-anastomosé).

Une radiothérapie a ensuite été réalisée. En effet, sur 54 ganglions observés après leur retrait, 3 étaient métastatiques avec rupture de capsule.

Le patient garde comme séquelles une insuffisance vélaire due à la reconstruction impossible du voile du palais, avec donc une rhinolalie.

Ce patient a déjà eu une tentative d'appareillage vélaire classique, sans succès avec pour conséquence une difficulté pour l'alimentation, qui s'effectue essentiellement par sonde gastrique et de manière minimale par voie buccale. L'hydratation est difficile entraînant des fausses routes.

Le premier rendez-vous avec Dr Bou eu lieu le 27 octobre 2014. (*Figures 40 - 47*)

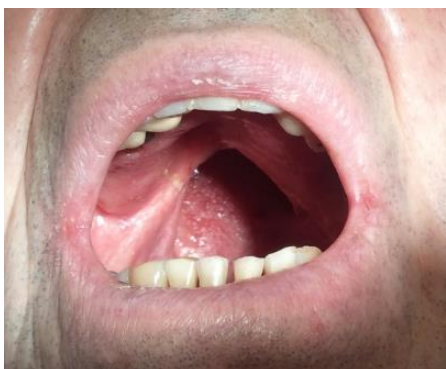

Figure 40

Figure 40 : Visualisation de la perte de substance vélaire de Mr H

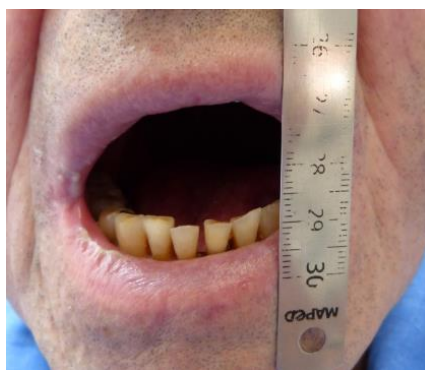

Figure 41

*Figure 41 : Limitation de l'ouverture buccale suite aux conséquences de l'exérèse chirurgicale et de la fibrose post-chirurgicale
(crédit : Dr Bou)*

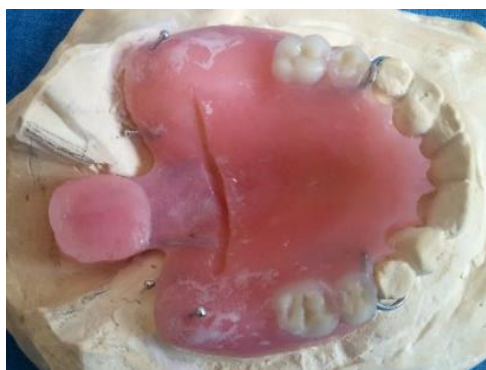

Figure 42

Figure 42 : Confection d'une prothèse vélaire transitoire

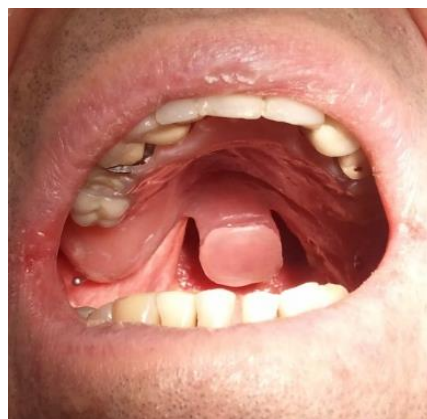

Figure 43

Figure 43 : Prothèse transitoire sans feuille de latex en situation

(crédit : Dr Bou)

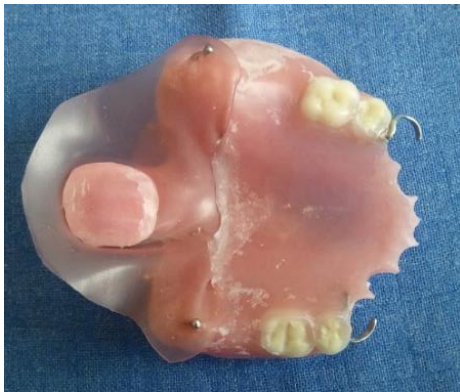

Figure 44

Figure 44 : Prothèse transitoire avec feuille de latex

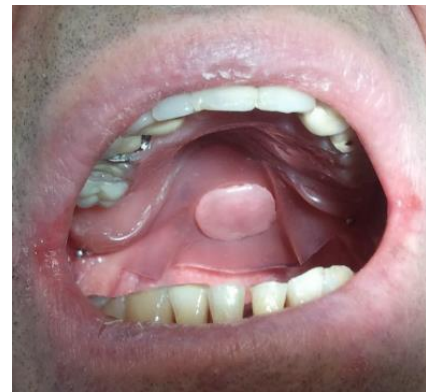

Figure 45

Figure 45 : Prothèse transitoire avec feuille de latex en situation.

Observation d'un hiatus au niveau du pilier gauche

(crédit : Dr Bou)

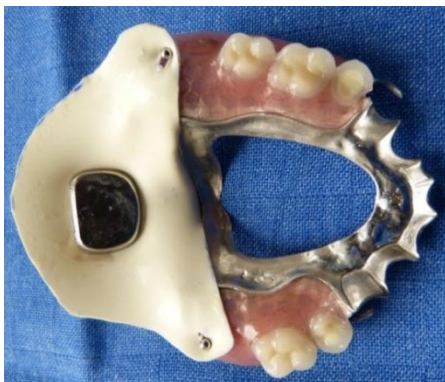

Figure 46

Figure 46 : Prothèse vélopalatine d'usage avec feuille de latex

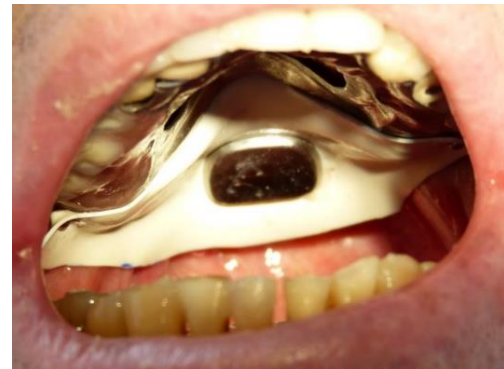

Figure 47

Figure 47 : Prothèse vélopalatine d'usage avec feuille de latex en situation

(crédit : Dr Bou)

A partir de ces deux cas cliniques, l'analyse évaluative de ce nouvel obturateur est très différentielle. En effet, nous avons deux patients pour lequel la prise en charge de leur insuffisance vélaire est opposée. Mme B fut prise en charge très rapidement, suite à l'intervention chirurgicale, pour la réalisation de l'appareillage. Mr H en dépit d'une prise en charge qui s'est avérée négative, a fait preuve d'adaptabilité pour continuer « à vivre » avec sa perte de substance, en s'alimentant essentiellement par des apports gastriques multiples et directs à l'aide d'une seringue, mais aussi en faisant une rééducation avec un orthophoniste

pour « ré-apprendre » à parler avec son déficit vélaire. Cette situation pour Mr H a perduré pendant 3-4 ans.

En terme d'évaluation, pour Mme B, l'appareillage lui a permis de retrouver une phonation quasi-normale, sans nasillement ainsi qu'une alimentation par voie buccale « comme avant » selon ses propos, entraînant ainsi la suppression des apports journaliers gastriques. En termes de qualité de vie, cet appareillage lui a permis de reprendre son activité professionnelle de secrétaire d'accueil 6 mois après son intervention chirurgicale.

En ce qui concerne Mr H, l'évaluation de l'amélioration de la phonation est moindre car le patient s'est « habitué » à parler avec sa perte de substance et en terme de communication verbale, il n'éprouve pas le besoin de cet appareillage pour échanger avec ses proches. Cependant, son épouse affirme, avec le temps, que l'élocution de son mari avec l'obturateur est plus compréhensible. En revanche, l'obturateur permet au patient de reprendre progressivement l'alimentation par voie buccale. En facilitant sa déglutition et en l'occurrence le guidage du bol alimentaire, en dépit d'une mobilité linguale déficiente eu égard à l'atteinte musculaire lors de la phase chirurgicale d'exérèse, le patient ne présente plus de retour d'aliments ou de liquide au niveau nasal.

Pour ces deux patients, un ajustement de la membrane latex est nécessaire que ce soit en terme de limite périphérique, mais aussi dans le choix de la bonne épaisseur maximale du latex (en moyenne 250 μ à 1,5 mm). En effet cette membrane qui repose sur les bords musculaires et muqueux résiduels ne doit pas entraîner d'irritation sur une muqueuse souvent fragilisée par la radiothérapie. De plus Mr H présente une hyposialie sévère ne permettant pas une lubrification par la salive de la membrane sur la muqueuse.

En dépit du nombre limité de cas présentés, il est évident que ce nouveau concept de prothèse obturatrice du voile du palais apporte un bénéfice pour ces patients. Il serait intéressant, de continuer les essais sur un plus grand échantillon de personnes, avec des pertes de substance différentes, sur un plus long terme, et avec des techniques d'évaluation moins « subjectives », afin de pouvoir avoir des résultats représentatifs. Cela sera désormais possible, puisque ce nouveau système a fait l'objet d'un dépôt de brevet par le Dr Bou, au sein de l'INPI (Institut National de la Propriété Industrielle), ce qui autorise la valorisation par l'intermédiaire d'un article pour diffuser l'information au sein de la communauté médico-chirurgicale des praticiens ORL et Maxillo-Faciaux, mais également des praticiens en PMF au sein des divers centres hospitaliers.

CONCLUSION

La Prothèse Maxillo-Faciale est une discipline atypique, à la frontière entre médecine et odontologie, qui trouve tout son sens pour des patients ayant subi une perte de substance faciale ou maxillaire dont la reconstruction est impossible chirurgicalement. Dans ce travail, nous avons mis en lumière une alternative prothétique souvent vécue comme un échec pour les patients : les obturateurs vélaire. Malgré de multiples essais au fil du temps, les obturateurs vélaire utilisés couramment à ce jour pour pallier aux insuffisances vélaire, sont très mal tolérés et acceptés par les patients.

De ce constat un nouveau concept d'obturateur vélaire à l'aide d'une membrane de latex a été élaboré et testé sur deux patients. Les résultats encourageants mais aussi les diverses remarques des patients, nous font appréhender que le principe de ce nouvel appareillage peut servir de base pour la conception de l'obturateur vélaire. Mais la spécificité de chaque patient oblige à analyser et adapter le système que ce soit sur la taille de l'extension, son orientation, les limites de la membrane, et son épaisseur. Simuler la souplesse d'un voile naturel et ainsi jouer le rôle d'un « pseudo voile » au cours des diverses fonctions, tel est l'objectif dont nous devons nous rapprocher.

Prendre en charge ces patients qui ont une insuffisance vélaire, c'est aussi au-delà de la conception de l'appareillage, réfléchir à de nouvelles méthodes pour faire l'acquisition de la perte de substance, face au risque de fuite de matériau lors de la prise d'empreinte classique. Ainsi les techniques de l'imagerie numérique à l'aide de caméras intrabuccales doivent nous permettre d'être le moins invasif pour le patient, tout en ayant une acquisition la plus exhaustive possible.

De même, l'aide complémentaire d'un sophrologue lors d'une première séance de consultation serait intéressante pour bien comprendre les attentes du patient et lui donner des informations sur son parcours de soins à venir, et ainsi l'aider dans sa « reconfiguration » lors de la remise de son obturateur vélaire.

La prise en charge de patients avec un praticien se fait en général au travers d'un contrat de soins. La prise en charge de ces patients en détresse qui viennent consulter en PMF suite à l'exérèse de leur voile du palais et pour lesquels les conséquences sont majeures, se fait au

travers d'un « contrat de vie », car de notre action dépendra la reprise de l'alimentation, la possibilité de rétablir la communication avec ses proches, mais aussi de réintégrer une vie sociale/et ou professionnelle quasi-normale.

Le futur avec ses nouvelles technologies d'ingénierie tissulaire et de bio-printing représente la solution idéale pour tous ces patients présentant ce type de déficience, mais la route est encore longue et de nombreux patients sont susceptibles de pouvoir bénéficier de ce nouveau type de prothèse obturatrice.

BIBLIOGRAPHIE

1. Bulbulian AH. Maxillofacial Prosthetics: Evolution and Practical Application in Patient Rehabilitation. *J Prosthet Dent.* 1965 Jun;15:544–69.
2. Bigorre M, Captier G. Fentes Labiales et Palatines. Université de Montpellier; 2015.
3. Charai A. La Prise en Charge des Fentes Palatines. [Fes]: Université Sidi Mohammed Ben Abdellah, Faculté de Médecine et de Pharmacie; 2015.
4. Baaj N. Fentes Palatines. [Fes]: Université Sidi Mohammed Ben Abdellah, Faculté de Médecine et de Pharmacie; 2011.
5. Denoyelle F, Genevieve D, Manach Y, et al. Le syndrome de Treacher-Collins. *Encyclopédie Orphanet*; 2013.
6. Destruhaut F, Fusaro S, Vigarios E, Pomar P, et Toulouse E. Prothèses Maxillo-Faciale et Syndrome EEC. *Strat Prothétique.* 2008 avril;8(2):143; 150.
7. Kitsiou C. La Reconstruction du Maxillaire Supérieur: Techniques Chirurgicales, Indications et Complications. Nancy; 2011.
8. Boutault F, Paoli J-R, Lauwers F. Reconstruction chirurgicale des pertes de substance des maxillaires. *EMC - Stomatol.* 2005 Sep;1(3):231–53.
9. Institut National du Cancer. La situation du cancer en France en 2012. 2012.
10. Herve V. Les traumatismes maxillo-faciaux et leurs implications en pratique odontologique : Intérêts d'une approche pluri-disciplinaire. Univeristé Nancy Poincaré; 2011.
11. ONISR. L'accidentalité routière en 2015. 2016.
12. Observatoire régional de la sécurité routière de Franche-Comté ; Observatoire Régional de la Santé de Franche-Comté. Les motards accidentés : Etude des conséquences physiques, psychiques et sociales des accidents à moto en Franche-Comté. 2009.
13. Rouvier B, Lenoir B, Rigal S. Les Traumatismes Balistiques. 1997.
14. Candelle C. Approche bio-psycho-sociale du patient en prothèse maxillo-faciale. [Université de Toulouse III - Paul Sabatier]; 2013.
15. Humeau M. Conduite suicidaires au moyen d'une arme à feu. Approche clinique et thérapeutique dans le cadre de la psychiatrie de liaison. Université de Poitiers; 2005.
16. Union Nationale pour la Prévention du Suicide. Le suicide en France. 2011.
17. Fajri L. Diagnostic et gestion des lésions muqueuses d'origine prothétique chez l'édenté complet. *Actual Odonto-Stomatol.* 2008 Sep;(243):225–38.
18. Fricain JC. Tuméfactions et prothèse adjointe. *Inf Dent.* 2015 Sep 9;

19. Baratti Mayer D. Etude sur l'étiologie du noma : aspects microbiologiques et facteurs de risques. Université de Genève; 2004.
20. Organisation Mondiale de la Santé. Le noma, une priorité pour la région africaine de l'OMS. Noma Contact. 2006 juillet;(3).
21. Organisation Mondiale de la Santé. Le noma aujourd'hui, un problème de santé publique ? 1994.
22. Service de la santé bucco-dentaire de l'OMS. Un problème de santé publique méconnu, le noma. 1994.
23. Mantri S, Khan Z. Prosthodontic Rehabilitation of Acquired Maxillofacial Defects. In: Head and Neck Cancer. 2012. p. 315–36.
24. Gleizal A, Merrot O, Bouletreau P. Affections vélopalatines. EMC - Stomatol. 2005 Jun;1(2):141–61.
25. Evans A, Ackermann B, Driscoll T. Functional Anatomy of the Soft Palate Applied to Wind Playing. Med Probl Perform Art. 2010 Dec;183; 189.
26. Conessa C, Hervé S, Goasdoué P, Martigny E, Baudelle E, Poncet J-L. Insuffisance vélopharyngée. EMC - Oto-Rhino-Laryngol. 2005 May;2(2):249–62.
27. Esposito S.J, Rieger J, Beaumer J. Rehabilitation of Soft Palate Defects. In: Maxillofacial Rehabilitation_ Prothodontic and Surgical Management of Cancer-Related, Aquired and Congenital Defects of the Head and Neck. Third Edition. p. 213–53.
28. Shetty NB. Management of Velopharyngeal Defects: A Review. J Clin Diagn Res. 2014 Mar;8(3):283–7.
29. Ayliffe BW. Evaluation of the Toronto Palatal Lift Prosthesis for Patients with Hypernasal Resonance Disorders. University of Toronto; 2013.
30. Bettega G. La reconstruction du voile du palais. Rev Stomatol Chir Maxillo-Faciale Chir Orale. 2013 Feb;114(1):24–33.
31. Beaumer J, Marunick MT. Rehabilitation of Maxillary Defects. In: Maxillofacial Rehabilitation_ Prothodontic and Surgical Management of Cancer-Related, Aquired and Congenital Defects of the Head and Neck. Third Edition. p. 155–211.
32. Margainaud J.P. Prothèses obturatrices après résection du maxillaire. Inf Dent. 2001 Sep 26;(32):2499–503.
33. Kiletzky M. Réhabilitation Orale et Implants Dentaires Après un Cancer ORL. Université Henri Poincaré; 2011.
34. Walter J.D. Concepts of soft-palate prosthesis. J Dent. 1(6):281–4.
35. Rieger J, Bohle G, Huryn J, LLam Tang J, Harris J, Seikaly H. Surgical Reconstruction Versus Prosthetic Obturation of Extensive Soft Palate Defects : A Comparison of Speech Outcomes. Int J Prosthodont. 2009;22(6):566–72.

TABLE DES ILLUSTRATIONS DU TEXTE

Figure 1 : Fente labio-palatine chez un nourrisson.....	13
Figure 2 : Nourrisson présentant un syndrome de Pierre Robin.....	14
Figure 3 : Enfant atteint du syndrome de Treacher-Collins.....	15
Figure 4 : Fente labio-palatine chez un enfant atteint du syndrome de Van der Woude.....	16
Figure 5 : Ectrodactylie de la main dans le cadre du syndrome EEC.....	16
Figure 6 : Répartition des cas de noma dans le monde en 2000.....	23
Figure 7 : Enfant avec une perte tissulaire due au noma.....	24
Figure 8 : Les différentes réhabilitations en PMF.....	26
Figure 9 : Anatomie de la sphère buccale.....	29
Figure 10 : Vue postéro-droite et supérieure des muscles du voile.....	30
Figure 11 : Vue sagittale des muscles du voile.....	32
Figure 12 : Vue postérieure du nasopharynx et de l'oropharynx.....	32
Figure 13 : Physiologie du voile du palais.....	33
Figure 14 : Patient avec fente vélopalatine non opérée.....	36
Figure 15 : Prothèse du « volet-voile » de Jourdain.....	44
Figure 16 : Prothèse du « voile artificiel » de Sercombe.....	44
Figure 17 : Prothèse du « voile artificiel » de Kingsley.....	45
Figure 18 : Prothèse « obturateur bulbe » de Suersen.....	45
Figure 19 : Obturateur méatique.....	46
Figure 20 : Prothèse élévatrice du voile de Gibbons.....	46
Figure 21 : Patient avec perte de substance vélaire.....	47
Figure 22 : Réalisation du châssis avec extension distale.....	47
Figure 23 : Prothèse obturatrice vélaire conventionnelle d'usage.....	47
Figure 24 : Première prothèse vélaire à membrane.....	50
Figure 25 : Système de ressorts en postérieur de la plaque palatine.....	51
Figure 26 : Prothèse vélaire résine vue de dessus.....	51
Figure 27 : Prothèse vélaire métal avec l'extension en résine.....	51
Figure 28 : Feuille de latex collée à la plaque base métallique et insérée au niveau de l'extension résine.....	51
Figure 29 : Obturateur vélaire résine avec les divers éléments permettant le remplacement de la membrane par le patient.....	53
Figure 30 : Obturateur vélaire avec plaque palatine et extension en métal.....	53

Figure 31 : Extension vélaire métallique avec système de rainure périphérique.....	53
Figure 32 : Obturateur vélaire avec membrane latex amovible vue de dessous.....	54
Figure 33 : Obturateur vélaire avec membrane latex amovible vue de dessus.....	54
Figure 34 : Visualisation de la perte de substance vélaire de Mme B.....	55
Figure 35 : Empreinte secondaire maxillaire de la perte de substance.....	55
Figure 36 : Premier appareil provisoire avec feuille de digue.....	55
Figure 37 : Quatrième appareil provisoire avec feuille de latex.....	55
Figure 38 : Prothèse d'usage avec feuille de latex.....	56
Figure 39 : Obturateur vélaire en situation.....	56
Figure 40 : Visualisation de la perte de substance vélaire de Mr H.....	57
Figure 41 : Limitation de l'ouverture buccale suite aux conséquences de l'exérèse chirurgicale et de la fibrose post-chirurgicale.....	57
Figure 42 : Confection d'une prothèse vélaire transitoire.....	57
Figure 43 : Prothèse transitoire sans feuille de latex en situation.....	57
Figure 44 : Prothèse transitoire avec feuille de latex.....	58
Figure 45 : Prothèse transitoire avec feuille de latex en situation.....	58
Figure 46 : Prothèse vélopalatine d'usage avec feuille de latex.....	58
Figure 47 : Prothèse vélopalatine d'usage avec feuille de latex en situation.....	58

Vu, Le Président du Jury,

Date, Signature :

Vu, la Directrice de l'UFR des Sciences Odontologiques,

Date, Signature :

Vu, le Président de l'Université de Bordeaux,

Date, Signature :

Collège des Sciences de la Santé

UFR des Sciences Odontologiques

Serment

En présence de mes Maîtres et de mes condisciples, je promets et je jure d'être fidèle aux lois de l'honneur et de la probité dans l'exercice de l'art dentaire.

Je donnerai mes soins gratuits à l'indigent et n'exigerai jamais un honoraire au-dessus de mon travail. Ma langue taira les secrets qui me seront confiés. Admis à l'intérieur des maisons, mes yeux ne verront pas ce qui s'y passe.

Mes connaissances et mon état ne serviront ni à diffuser des propos non avérés, ni à corrompre les mœurs, ni à favoriser le crime.

Je ne permettrai pas que des conditions de croyance, de nation et de race viennent s'interposer entre mon devoir et mon patient.

Je promets et je jure de conformer strictement ma conduite professionnelle aux principes et aux règles prescrites par le code de déontologie.

Si je remplis ce serment sans l'enfreindre, qu'il me soit donné de jouir heureusement de la vie et de ma profession, honorée à jamais parmi les hommes. Si je le viole et que je me parjure, puissé-je avoir un sort contraire.



Anne NAVAIL

Thèse pour l'obtention du DIPLOME d'ETAT de DOCTEUR en CHIRURGIE DENTAIRE 2017_n°21

Discipline : Prothèse Maxillo-Faciale

Prothèse Maxillo-Faciale et Obturateur Vélaire : Élaboration d'un nouveau concept

Résumé

La Prothèse Maxillo-Faciale est une discipline atypique, à la frontière entre médecine et odontologie, qui trouve tout son sens pour des patients ayant subi une perte de substance faciale ou maxillaire dont la reconstruction est impossible chirurgicalement. Il existe toutefois un cas, où l'alternative prothétique est souvent vécue comme un échec : il s'agit des obturateurs vélaire. Nous aborderons dans le cadre de ce travail les prothèses maxillo-faciales dans leur globalité, puis nous traiterons des prothèses du voile du palais, de leurs limites et inconvénients, pour ainsi poursuivre sur la conception d'un nouveau système d'obturateur vélaire et l'évaluer au fur et à mesure de son élaboration, sur deux patients atteints de perte de substance vélaire. En dépit du nombre limité de cas présentés, les résultats encourageants, avec un bénéfice évident pour ces patients, nous font appréhender que le principe de ce nouvel appareillage peut servir de base pour la conception d'un obturateur vélaire plus proche de la physiologie d'un voile normal.

Mots-clés

Prothèse maxillo-faciale, Obturateur vélaire, Perte de substance, Réhabilitation prothétique, Voile du palais, Communication bucco-nasale, Insuffisance vélaire, Nouveau concept prothétique

Maxillo-Facial Prosthesis and Velar Obturator : Development of a new concept

Summary

Maxillo-facial prosthesis is an atypical skill, between medicine and dentistry, which finds its full meaning for patients with facial or maxillary defects for who surgical reconstruction is impossible. However, there is one case, where prosthetic alternative is frequently perceived as a failure : it's velar obturator. In this work, we will study maxillo-facial prosthesis in a overall context, then we will process velum prosthesis, their limits and disadvantages, and we will continue on the conception of a new velum obturator system and assess it during its elaboration on two patients with soft palate defect. In spite of the limited number of cases presented, the hopeful results, with an evident profit for these patients, make us apprehend that it's new equipment principle can serve as foundation for a velar obturator closer than normal velum physiology.

Key-words

Maxillo-facial prosthesis, Velar obturator, Defect, Prosthetic rehabilitation, Soft palate, Oronasal communication, Velar insufficiency, New prosthetic concept

Université de Bordeaux – Collège des Sciences de la Santé
UFR des Sciences Odontologiques
16-20 Cours de la Marne 33082
BORDEAUX CEDEX

