HAL
open science

Approche ostéopathique des dysfonctions temporo-mandibulaires

Stéphane Cauchois

To cite this version:

Stéphane Cauchois. Approche ostéopathique des dysfonctions temporo-mandibulaires. Sciences du Vivant [q-bio]. 2017. dumas-01497508

HAL Id: dumas-01497508

https://dumas.ccsd.cnrs.fr/dumas-01497508v1

Submitted on 28 Mar 2017

HAL is a multi-disciplinary open access archive for the deposit and dissemination of scientific research documents, whether they are published or not. The documents may come from teaching and research institutions in France or abroad, or from public or private research centers.

L'archive ouverte pluridisciplinaire **HAL**, est destinée au dépôt et à la diffusion de documents scientifiques de niveau recherche, publiés ou non, émanant des établissements d'enseignement et de recherche français ou étrangers, des laboratoires publics ou privés.

Distributed under a Creative Commons Attribution - NonCommercial - NoDerivatives 4.0 International License

UNIVERSITÉ PARIS DESCARTES
MEMBRE DE USPC Université Sorbonne Paris Cité

AVERTISSEMENT

Cette thèse d'exercice est le fruit d'un travail approuvé par le jury de soutenance et réalisé dans le but d'obtenir le diplôme d'État de docteur en chirurgie dentaire. Ce document est mis à disposition de l'ensemble de la communauté universitaire élargie.

Il est soumis à la propriété intellectuelle de l'auteur. Ceci implique une obligation de citation et de référencement lors de l'utilisation de ce document.

D'autre part, toute contrefaçon, plagiat, reproduction illicite encourt toute poursuite pénale.

Code de la Propriété Intellectuelle. Articles L 122.4

Code de la Propriété Intellectuelle. Articles L 335.2 - L 335.10

UNIVERSITÉ PARIS DESCARTES

FACULTÉ DE CHIRURGIE DENTAIRE

Année 2017 **N° 019**

THÈSE

POUR LE DIPLÔME D'ÉTAT DE DOCTEUR EN CHIRURGIE DENTAIRE

Présentée et soutenue publiquement le : 15 février 2017

Par Stéphane CAUCHOIS

Approche ostéopathique des dysfonctions temporo-mandibulaires

Dirigée par Monsieur le Docteur Thomas ROUX

JURY

Monsieur le Professeur Laurent PIERRISNARD	Président
Madame le Docteur Céline GAUCHER	Assesseur
Madame le Docteur Hafida CHERIFI	Assesseur
Monsieur le Docteur Thomas ROUX	Assesseur

Tableau des enseignants de la Faculté

DÉPARTEMENTS	DISCIPLINES	PROFESSEURS DES UNIVERSITÉS	MAÎTRES DE CONFÉRENCES
1	ODONTOLOGIE PÉDIATRIQUE	Mme VITAL Mme DAVIT-BEAL	M. COURSON Mme DURSUN Mme VANDERZWALM Mme JEGAT
	ORTHOPÉDIE DENTO-FACIALE		Mme BENAHMED M. DUNGLAS Mme KAMOUN-GOLDRAT Mme LE NORCY
	SANTÉ COMMUNAUTAIRE ET POPULATIONS SINGULIÈRES	Mme FOLLIGUET M. PIERRISNARD	M. NEBOT
2	PARODONTOLOGIE	Mme COLOMBIER	M. BIOSSE DUPLAN Mme DRIDI Mme GOSSET M. GUEZ
	MÉDECINE ET CHIRURGIE BUCCALES	M. MAMAN	Mme EJEIL M. GAULTIER M. HADIDA M. NGUYEN Mme RADOI
3	ODONTOLOGIE CONSERVATRICE ENDODONTIE	Mme CHEMLA M. LASFARGUES	Mme BESNAULT M. BONTE Mme BOUKPESSI M. DECUP Mme GAUCHER
	PROTHÈSE	M. POSTAIRE	M. CHEYLAN M. DAAS M. DOT M. EID Mme FOUILLOUX-PATEY Mme GORIN M. RENAULT M. RIGNON-BRET M. TIRLET M. TRAMBA Mme WULFMANN
4	PRÉVENTION-ÉPIDÉMIOLOGIE ÉCONOMIE DE LA SANTÉ ET ODONTOLOGIE LÉGALE		Mme GERMA M. PIRNAY M. TAVERNIER
	SCIENCES BIOLOGIQUES	Mme CHAUSSAIN M. GOGLY Mme POLIARD M. ROCHEFORT Mme SEGUIER	M. ARRETO Mme BARDET Mme CHARDIN M. LE MAY M. FERRE (MCU associé) Mme CHERIFI (MCU associée)
	SCIENCES ANATOMIQUES PHYSIOLOGIQUES ET OCCLUSODONTIQUE		M. ATTAL Mme BENBELAID Mme BENOIT M. BOUTER M. CHARRIER M. CHERRUAU M. FLEITER Mme FRON M. SALMON Mme TILOTTA

Janvier 2017

Remerciements

À Monsieur le Professeur Laurent Pierrisnard

Docteur en Chirurgie Dentaire

Docteur de l'Université Paris Descartes

Docteur en Sciences Odontologiques

Habilité à Diriger des Recherches

Professeur des Universités, Faculté de Chirurgie Dentaire Paris Descartes

Praticien Hospitalier, Assistance Publique-Hôpitaux de Paris

Merci de me faire l'honneur de présider le jury de cette thèse. Merci pour le dévouement que vous portez aux étudiants. Veuillez trouver ici l'expression de ma sincère reconnaissance et de mon profond respect.

.

À Madame le Docteur Céline Gaucher

Docteur en Chirurgie Dentaire

Docteur de l'Université Paris Descartes

Maître de Conférences des Universités, Faculté de Chirurgie Dentaire Paris Descartes

Praticien Hospitalier, Assistance Publique-Hôpitaux de Paris

Merci de me faire l'honneur de siéger dans ce jury. Merci pour toutes ces années d'enseignement à la faculté et à Créteil, pour votre patience et votre gentillesse. Veuillez trouver ici l'expression de ma sincère reconnaissance et de mon profond respect.

À Madame le Docteur Hafida Cherifi

Docteur en Chirurgie Dentaire

Docteur en Sciences de la vie et de la Santé, Université Paris-Est

Maître de Conférences des Universités associée, Faculté de Chirurgie Dentaire Paris Descartes

Merci de me faire l'honneur de siéger dans ce jury. Merci pour toutes ces années à Albert Chenevier et Henri Mondor. Il a toujours été un plaisir de travailler avec vous. Veuillez trouver ici l'expression de ma sincère reconnaissance et de mon profond respect.

À Monsieur le Docteur Thomas Roux

Docteur en Chirurgie Dentaire

Assistant Hospitalo-Universitaire, Faculté de Chirurgie Dentaire Paris Descartes

Merci de m'avoir fait l'honneur de diriger cette thèse. Merci pour votre aide tout au long de ce travail et à Créteil lors de mes études. Veuillez trouver ici l'expression de ma sincère reconnaissance et de mon profond respect.

Un grand merci à ma famille, nous ne sommes pas une grande famille mais nous sommes pour sûr une super famille.

Un grand merci à mes (premiers) amis, pas besoin de vous citer vous vous reconnaitrez. On est parti d'un petit noyau dur et je suis fier du bel arbre qu'on est devenu. Nous ne sommes pas tous des amis de longue date mais nous serons assurément des amis pour toujours.

Un grand merci à tous mes potes de fac. Pour ces soirées magiques, ces vacances inoubliables, ces parties de baby-foot endiablées ponctuées d'experts mots-fléchés, vous êtes géniaux.

Un grand merci à toute l'équipe de Créteil, pour tout ce que vous m'avez appris. Merci d'avoir rendu ces années d'apprentissage agréables et enrichissantes.

Sommaire

Introduction 3
I. Le système crânio-mandibulo-sacré 4
1. Introduction 4
1.1 Historique 4
1.2 Epidémiologie 5
2. Acteurs 5
2.1 Le système crânien 5
2.1.1 Le crâne 5
2.1.2 Le MRP 6
2.1.3 La synchondrose sphéno-basilaire (SSB) 8
2.2 Le système manducateur 10
2.2.1 L'articulation temporo-mandibulaire (ATM) 10
2.2.2 Les muscles 11
2.2.3 L'occlusion 13
2.2.4 Le système hyoïdien 16
2.3 Le système sacré 19
2.3.1 Le système nerveux central 19
2.3.2 Le rachis 21
2.3.3 La facilitation 22
3. Interconnexions 23
3.1 Morphologie faciale et malocclusions 23
3.2 La posture 24
3.3 Le réflexe oculo-céphalogyre 27
3.4 Le bruxisme 30
4. Pathologies 31
4.1 Evolution 31
4.2 Pathologies descendantes 32
4.2.1 Dysfonctions temporo-mandibulaires 32
4.2.2 Pathologies crâniennes 35
4.3 Pathologies ascendantes 36
4.4 Pathologies mixtes 37
II. Procédure diagnostique 37
1. En première intention 37
1.1 Entretien 37
1.2 Observation clinique 38
1.3 Examen fonctionnel 39
1.3.1 De l'occlusion dentaire 39
1.3.2 De la cinématique mandibulaire 39
1.3.3 Des fonctions orales 40
1.4 La palpation 42
2. Examens complémentaires 44
2.1 L'imagerie 44
2.2 L'axiographie 45
2.3 Les tests spécifiques du système crânio-sacré-mandibulaire 45
2.3.1 Les tests posturaux 45
2.3.2 Les tests kinésiologiques 46

2.3.3 Les tests de la ceinture scapulaire 48
3. Diagnostic différentiel 49
3.1 Pathologie descendante 49
3.2 Pathologie ascendante 53
3.3 Pathologie mixte 54
III. Traitements 55
1. Interception 55
2. Prise en charge de la pathologie 57
2.1 En urgence 57
2.2 Selon le diagnostic 58
2.3 La gouttière occlusale 58
2.3.1 Principe 58
2.3.2 Réalisation 60
2.3.3 Rôle dans la prise en charge pluridisciplinaire 62
3. Les aides au traitement 63
4. Stabilisation et maintenance 65
CONCLUSIONS 67
BIBLIOGRAPHIE 68
ANNEXES 71
TABLE DES FIGURES 74

Introduction

Les dysfonctions temporo-mandibulaires, devant les difficultés pour en comprendre les mécanismes et face aux échecs des traitements, ont conduit nombre de praticiens à chercher une explication hors de la sphère oro-faciale. La démarche ostéopathique permet au chirurgien-dentiste de sortir du cadre restreint de sa spécialité afin d'envisager la globalité de l'individu. Par une approche holistique de la dysfonction, elle permet d'apporter des réponses scientifiques aux perturbations de l'unité physique, biologique et psychologique.
Un système crânio-mandibulo-sacré permet de souligner les influences hautes (le crâne) et basses (le rachis) tout en laissant une place centrale à l'appareil manducateur. La présentation de ce système sera l'objet de notre première partie, ce sont les connaissances.

Réunir deux approches intellectuellement différentes, concernant des sphères et des compétences issues de pragmatismes distincts pose automatiquement le problème de la dialectique entre les diverses spécialités. La deuxième partie présentera des tests spécifiques (posturaux, kinésiologiques, ostéopathiques), mis au point pour une perception plus nette des rapports dynamiques existant entre la cavité buccale, son environnement et le reste de l'organisme. Nous ne nous centrons plus sur la zone d'émergence de la douleur mais sur la compréhension de l'origine de la pathologie, c'est le diagnostic étiologique.

Enfin, dans une troisième partie, nous aborderons la prise en charge de ces pathologies. Il ne faut pas minimiser voire oublier nos thérapeutiques traditionnelles, qui sont irremplaçables, mais réfléchir sur la priorité de traitement. Quelle sera la place du chirurgien-dentiste dans une prise en charge pluridisciplinaire d'une pathologie multifactorielle ?

I. Le système crânio-mandibulo-sacré

1. Introduction

1.1 Historique[1]

La médecine classique a souvent une vision parcellaire de la maladie où le morcellement du corps en organes a fait perdre de vue à de nombreux médecins l'unité du malade.

Hippocrate (460-377 av JC) et Galien (131-201) soutenaient déjà une approche clinique attentive globale avec des schémas diagnostics et des thérapeutiques par manipulations douces.

Au Moyen-âge, avec l'essor d'un obscurantisme de plus en plus total, la médecine manuelle tombe dans un quasi oubli. Seuls les « rebouteux » pratiquaient les manipulations, sans fondement scientifique réel mais par transmission empirique.

Il faudra attendre un certain Dr Andrew Taylor Still, fort de ses connaissances anatomo-physiologiques de médecin et d'expériences personnelles, pour créer le concept ostéopathique et fonder la première école en 1892 à Kirksville (Etats-Unis).

On attribue à Littlejohn (1865-1947), élève de Still, l'introduction de ce concept en Europe, mais avec un succès limité au Royaume Uni et aux pays nordiques.

En France, son arrivée (plus tardive) est en partie attribuée au Dr Maigne, rhumatologue, aidé par Brookes (ostéopathe D.O.) en 1950. L'Académie de Médecine reconnait officiellement l'ostéopathie en 1997, des enseignements hospitalo-universitaires (sous forme de diplômes universitaires) sont désormais disponibles pour les professionnels de santé.

Etymologiquement, osteo-pathie vient du grec « osteon » (os) et « pathos » (effets venant de l'intérieur). L'ostéopathie est l'étude des effets internes venant de la structure, l'influence de la maladie et de ses causes traitées manuellement. L'OMS donne cette définition : « l'ostéopathie consiste, dans une compréhension globale du patient, à prévenir, diagnostiquer et traiter manuellement les dysfonctions de la mobilité des tissus du corps humain susceptibles d'en altérer l'état de santé. »

La prise en charge des dysfonctions temporo-mandibulaires a suivi ses différentes étiologies. La théorie « méniscale » incriminait le disque articulaire (essor de la chirurgie, condylectomies et ménisectomies). La théorie occlusale, plus mécaniste (écoles gnathologistes), était étayée par la conception d'articulateurs et par un ORL, Costen (qui

[1] Auquier, *Ostéopathie : Principes et Applications Ostéoarticulaires*. Chapitre 1

donna son nom au syndrome en 1934). La théorie musculaire, fonctionnaliste, a permis de faire basculer la stabilité occlusale vers des désordres musculo-squelettiques et ce grâce aux progrès dans la neurophysiologie. Enfin, la théorie psychophysiologique, étudiée par Laskin puis Dworkin[2] souligna l'importance des facteurs centraux (particulièrement le stress et l'anxiété) sur l'installation et l'entretien de ces pathologies. C'est l'apparition de la douleur chronique avec ses implications bio-psycho-sociales.
Aujourd'hui les dysfonctions temporo-mandibulaires sont considérées comme des pathologies multifactorielles (combinaison de facteurs centraux et périphériques).

1.2 Epidémiologie[3]

Concernant les dysfonctions temporo-mandibulaires, les études épidémiologiques s'accordent pour dire qu'il existe une prévalence des signes dans la population générale de l'ordre de 50%, mais dont seulement 3 à 7 % ont une réelle demande de traitement (lorsque les signes deviennent symptômes). Ces pathologies touchent particulièrement la jeune femme adulte (de 20 à 45 ans) avec un ratio moyen de trois femmes pour un homme. Cette proportion est également retrouvée pour d'autres douleurs oro-faciales (névralgies du trijumeau, céphalées, migraines). Une influence des œstrogènes est suspectée, des récepteurs au sein de différents tissus de l'ATM (cartilage, disque, membrane synoviale) y sont retrouvés.

2. Acteurs

2.1 Le système crânien

2.1.1 Le crâne[4]

Le crâne est composé d'une voûte et d'une base, solidarisées et renforcées par des épaississements osseux (poutres, arcs et piliers). Malgré sa rigidité apparente, le crâne constitue un ensemble élastique, légèrement déformable sous l'action de chocs ou de pressions. Il est renforcé par un double revêtement : l'aponévrose épicrânienne (extérieure, lame fibreuse qui recouvre la voûte) et la dure-mère (intérieure, qui tapisse la cavité crânienne). La dure-mère possède deux parties :

[2] McNeill, "History and Evolution of TMD Concepts."
[3] Robin, *Algies et dysfonctionnements de l'appareil manducateur : de l'occlusodontie a la médecine bucco-dentaire*. P16-18
[4] Ricard, *Traité de médecine ostéopathique du crâne et de l'articulation temporomandibulaire*. Chapitre 2

- partie crânienne : constituée de la tente du cervelet (horizontale) et des faux du cerveau et du cervelet (sagittales), appelées membranes de tension réciproque en ostéopathie ;
- partie spinale : sac membraneux protégeant la moelle épinière, qui s'étend depuis le foramen magnum de l'occiput jusqu'au sacrum (où il s'insère sur S2).

Les os du crâne sont liés entre eux par des sutures. Ce sont des tissus complexes situés entre les bords articulaires des os et constitués de cinq couches distinctes de cellules et des fibres. Le tissu conjonctif intra-sutural inclut des fibres de collagène, des fibres réticulaires et des fibres élastiques. La partie centrale de la suture présente des vaisseaux et des fibres nerveuses. Delaire, dans une étude sur les dysmorphoses crânio-faciales, considère les sutures comme des rupteurs de force et joints de dilatation par une prolifération conjonctive adaptative et une ossification marginale[5].

Les dysfonctions suturales peuvent être la conséquence de traumatismes directs ou de causes dites indirectes. Par exemple les spasmes des muscles qui s'insèrent sur le crâne peuvent être à l'origine de tensions suturales. La compression suturale peut irriter les tissus vasculaires et nerveux intra suturaux, produisant des douleurs et céphalées, mais également des afférences aberrantes qui maintiennent une facilitation du système nerveux central (voir I.2.3.3).

Inversement, les dysfonctions crâniennes et suturales, par le biais de la dure-mère, peuvent provoquer des neuropathies de compression des nerfs crâniens. Des modifications du tonus des muscles masticateurs (nerf mandibulaire V3) et des muscles oculaires (nerf ophtalmique V1, nerf oculomoteur III, nerf trochléaire IV et nerf abducens VI) peuvent apparaître.

2.1.2 Le MRP[6]

Début XXème, Sutherland (ostéopathe élève de Still), par le biais de palpations et de ses observations, met en avant deux propriétés fondamentales :

- un mouvement présent dans les sutures crâniennes, les os du crâne présentant des biseaux appropriés à un mouvement articulaire ;
- une impulsion lente et rythmique qui se manifeste sous la forme d'une expansion et d'une rétraction sur un cycle de 12 périodes par minute. Cette onde est palpable au

[5] Raymond and Kolf, *Complexité Du Système Masticateur : Manifeste Pour Un Nouveau Paradigme de L'occlusion Dentaire*. P44
[6] Clauzade et al., *Concept Ostéopathique de L'occlusion*. P15-62

niveau du sacrum et le long de toutes les chaînes myo-faciales. Il lui donne le nom de MRP, mécanisme respiratoire primaire.

Un article écrit par Upledger[7] a synthétisé toutes les expériences sur le MRP et la mobilité des os du crâne. Nous en citons ici quelques-unes :

- le département de Biomécanique de l'Université de Michigan (1981), a démontré la présence d'ostéoblastes, de fibres élastiques et de collagène et un réseau vasculo-nerveux au niveau des sutures crâniennes. Cela fait suite aux coupes histologiques de Retzlaff qui affirmait que ces sutures ne se calcifiaient qu'après la mort ;
- Tettambel, Upledger et Karmi ont réalisé des mesures du MRP (en aveugle, indépendamment) sur l'homme. Ils ont obtenu une concordance temporelle des données électromagnétiques enregistrées d'un opérateur avec les sensations palpatoires manuelles perçues de l'autre opérateur ;
- en 1996, les docteurs Lewandowski et Drasby sont parvenus à montrer un mouvement des os de 7 à 12 cycles par minute et d'une amplitude de 20 à 200 microns à l'aide d'aiguilles d'acupuncture, enfoncées au niveau des os pariétaux. Ils trouvèrent également des modifications du diamètre crânien d'une amplitude de 2,2mm ;
- en 2009, Crow, King, Patterson et Giuliano démontrent dans un article la mobilité de la voûte crânienne évaluée par IRM.

La mobilité articulaire (micromouvements de flexion ou rotation externe et d'extension ou rotation interne) serait due aux membranes de tension réciproque insérées sur de nombreux os du crâne (crista galli, ethmoïde, temporaux, occiput). Tout blocage des mouvements osseux occasionné par une dysfonction temporo-mandibulaire (la crispation des muscles masticateurs par exemple) engendre un processus dysfonctionnel au niveau du MRP, et inversement.
Néanmoins il n'existe pas encore d'explication définitive sur l'origine physiologique du MRP (travaux en cours sur la contraction rythmique spontanée de la névroglie et particulièrement des oligodendrocytes, de 8 à 12 pulsations par minute mais également de l'oscillation de Traube-Hering-Meyer, objectivée par les neurochirurgiens).

[7] Bel, "Le Mécanisme Respiratoire Primaire de Sutherland À Aujourd'hui."

2.1.3 La synchondrose sphéno-basilaire (SSB)[8]

Durant l'étape de développement, la synchondrose sphéno-basilaire est le principal cartilage de croissance de la base du crâne. Elle représente l'union cartilagineuse de deux os essentiels :

- le sphénoïde : situé dans la base du crâne, il gouverne toute la sphère antérieure. Il entretient des rapports avec tous les os du crâne et de la face (directement ou indirectement, notamment par le biais de l'os vomer et les membranes de tension réciproque) ;
- l'occipital : constitue la partie postérieure de la base du crâne, il assure l'union avec le rachis. Les insertions musculaires y sont nombreuses (assurant les mouvements et le tonus de la tête sur le rachis cervical). Les spasmes musculaires ont un rôle primordial dans les restrictions de la mobilité de cet os et de ceux auxquels il est articulé. Il est en relation avec le trou déchiré postérieur, passage vasculo-nerveux d'importance (nerfs IX glossopharyngien, X vague et XI accessoire ainsi que la veine jugulaire qui draine 95% du sang crânien). Sa restriction aura donc également des conséquences nerveuses et vasculaires (céphalées, neuropathies).

Il existe une mobilité relative de la SSB répondant aux phases de flexion et d'extension (voir ***figure 1***) de l'impulsion rythmique crânienne et de la respiration volontaire.[9]

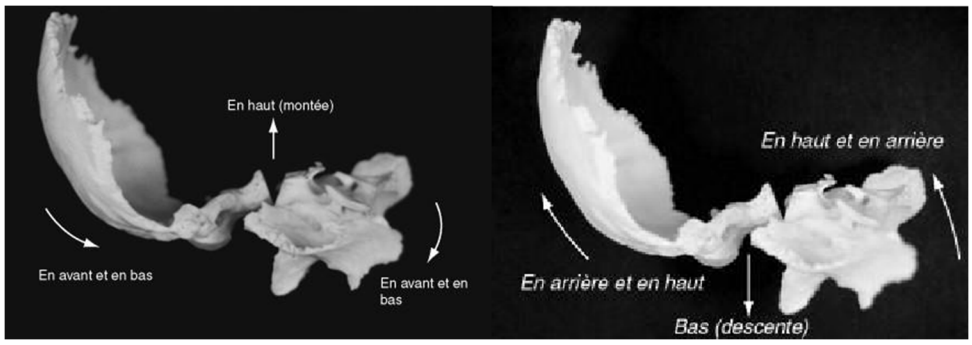

Figure 1 flexion/extension de la SSB d'après Ricard

En inspiration, il y a élévation de la SSB induisant la rotation du sphénoïde vers l'avant (et rotation externe ou flexion des os pairs). Les maxillaires avancent et s'abaissent postérieurement tandis que la mandibule recule et s'élève postérieurement (prédominance des contacts occlusaux postérieurs).

[8] Ricard, *Traité de Médecine Ostéopathique Du Crâne et de L'articulation Temporomandibulaire*. Chap 2 et 12
[9] Nahmani et al., *Kinésiologie : Fonctions et Dysfonctions Dentaires, Occlusales Cranio-Mandibulaires et Vertébrales Tome1, Théorie et Pratique*. P8-22

En expiration, la SSB descend avec rotation interne (extension) des os pairs. Les maxillaires s'élèvent et la mandibule est propulsée (avancée du condyle). L'occlusion est à prédominance antérieure avec libération des contacts postérieurs.

En considérant le crâne comme un ensemble dynamique d'os unis :

- une pression postérieure verticale entraine une ouverture antérieure (open bite) ;
- une pression transversale allonge le sens antéropostérieur (prognathisme) ;
- une pression antéropostérieur élargit transversalement.

Certaines dysfonctions crâniennes peuvent donc affecter l'harmonie des arcades dentaires. Par exemple ici (***figure 2***) dysfonction unilatérale en extension traumatique du maxillaire, entraînant un encombrement secteur 2. E : extension, F : flexion

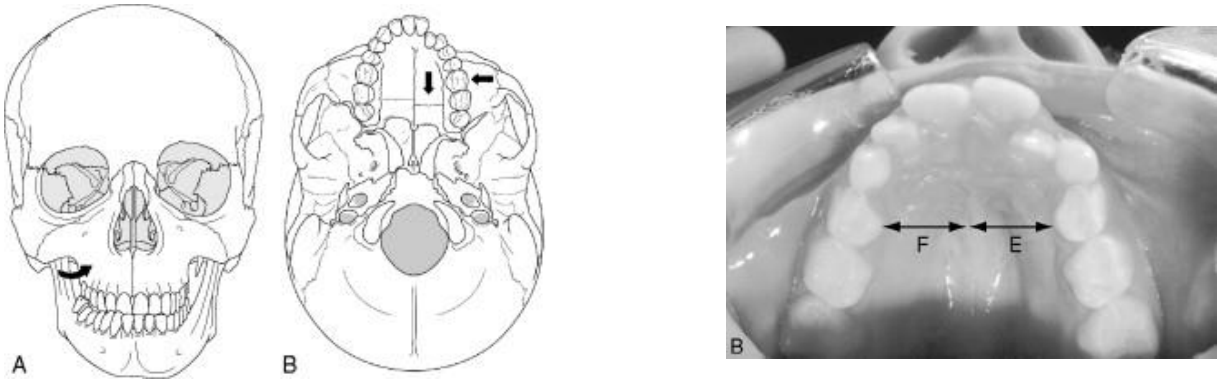

Figure 2 extension traumatique du maxillaire d'après Ricard

Au niveau de la mandibule, la fosse moyenne endocrânienne détermine l'emplacement des ATM. En cas d'asymétrie crânienne, une ATM peut se retrouver plus haute ou plus basse, plus en arrière ou plus en avant, ce qui peut engendrer des répercussions occlusales et musculaires. Des répercussions ORL sont également possibles par le biais du temporal. C'est l'unique os articulé réellement avec la mandibule. Par l'intermédiaire de la fosse mandibulaire, il met en relation la sphère antérieure et postérieure. Une rotation interne fixée de l'os temporal peut maintenir une fermeture partielle ou complète de la trompe d'eustache (en relation avec la partie inférieure de l'os temporal) entraînant la perception d'acouphènes et de vertiges.

2.2 Le système manducateur

2.2.1 L'articulation temporo-mandibulaire (ATM)

C'est l'articulation entre l'os temporal et la mandibule, deux surfaces convexes recouvertes de fibrocartilage. Un disque interposé biconcave permet d'assurer la stabilité et la protection. L'ensemble est enfermé dans une capsule tapissée de liquide synovial qui assure la lubrification et la nutrition de ces entités avasculaires. Un système ligamentaire et musculaire puissant y est inséré (voir ***annexe 1***).

Lors de l'ouverture buccale, le condyle pivote sous son disque (c'est la rotation). Le complexe condylo-discal est animé antérieurement par le ptérygoïdien latéral et est retenu postérieurement par les ligaments rétro discaux (élastiques, donc étirables). L'ensemble bascule en avant pour obtenir l'ouverture complète (c'est la translation, nécessaire aux bipèdes pour éviter à la mandibule d'être bloquée par le cou lors de l'ouverture maximale). La stabilité du disque sur son condyle est assurée par sa morphologie propre (biconcave), les freins discaux et la pression exercée par l'action tonique des muscles élévateurs.

A la fermeture, le processus inverse s'accomplit, l'élasticité des fibres conjonctives bi laminaires permettent le rappel du disque en arrière.

Si les ligaments discaux ont été étirés et/ou la morphologie du disque altérée (amincissement de son bourrelet postérieur), il ne sera plus maintenu dans l'espace articulaire. Son déplacement (luxations discales) sera favorisé par l'effet de la traction des fibres du ptérygoïdien latéral (contracture fréquente du faisceau discal du chef supérieur)[10]. La luxation discale n'est pas la cause de la dysfonction temporo-mandibulaire, mais sa conséquence (Delaire)[11].

Les multiples insertions musculaires et ligamentaires entre les os du crâne et l'ATM peuvent expliquer certaines répercussions à distance. Une tension du ligament stylomandibulaire (condyle mandibulaire trop antérieur) peut produire une extension-rotation du temporal. Celle du ligament sphénomandibulaire, en perturbant le sphénoïde, peut avoir des répercussions sur l'ensemble de la sphère antérieure. Des chaînes musculaires dysfonctionnelles peuvent se créer par les fibres du masséter et du ptérygoïdien latéral, insérées sur la partie antérieure du disque, et par les fibres du temporal insérées sur sa partie médiane.

[10] Robin, *Algies et Dysfonctionnements de L'appareil Manducateur : De L'occlusodontie À La Médecine Bucco-Dentaire*. P70-75

[11] Landouzy et al., "Clinique et Thérapeutiques Des Dysfonctions Temporo-Mandibulaires."

2.2.2 Les muscles

Ils ont été étudiés, disséqués, enregistrés suffisamment bien pour en éviter ici une description anatomique (voir ***annexe 2***). Le message que nous voulons faire passer est leur intrication et interdépendance. Il est difficile d'étudier un muscle isolé lors de la mastication du fait d'aponévroses et de faisceaux, c'est une unité motrice. Un motoneurone distribue le potentiel moteur à différentes fibres (enregistrements éléctro-myographiques)[12]. Chaque muscle devient à son tour agoniste et antagoniste pour la coordination et la régulation de la cinématique mandibulaire.

Les muscles manducateurs sont innervés par le trijumeau (V). Ils participent aux fonctions orales (mastication, déglutition, respiration, phonation) et sont antigravitaires. Ils permettent à la mandibule de rester au repos dans une position entre l'occlusion et bouche bée. Si cet espace libre d'inocclusion physiologique n'est pas respecté cela provoque un emballement de la boucle gamma. Les motoneurones gamma pénètrent dans les muscles pour se terminer au niveau des fuseaux neuromusculaires qui sont les récepteurs et acteurs de l'activité musculaire. Il existe donc des mécanismes réflexes[13] :

- réflexe myotatique trigéminal simple (voir ***figure 3***) : un muscle élévateur dont le fuseau neuro musculaire est étiré (par l'action de la gravité sur le poids de la mandibule ou par contraction des abaisseurs) se contracte par réaction réflexe;
- réflexe myotatique trigéminal inverse : la contraction du muscle élévateur est perçue par les organes tendineux de Golgi qui, par le biais d'influx nerveux, entraîne l'inhibition du message moteur et donc son relâchement;
- réflexe d'inhibition des élévateurs à point de départ périphérique (perception tactile des récepteurs desmo-parodontaux). Un excès de stimulation de ce réflexe par serrement prolongé des dents est rencontré lors d'un bruxisme centré (voir I.3.4).

[12] Angelica and Fong, "Masticatory Muscle Sleep Background EMG Activity Is Elevated in Myofascial TMD Patients."
[13] Hartmann et al., *Les Dysfonctions Cranio-Mandibulaires (SADAM) : Nouvelles Implications Médicales*. P85-87

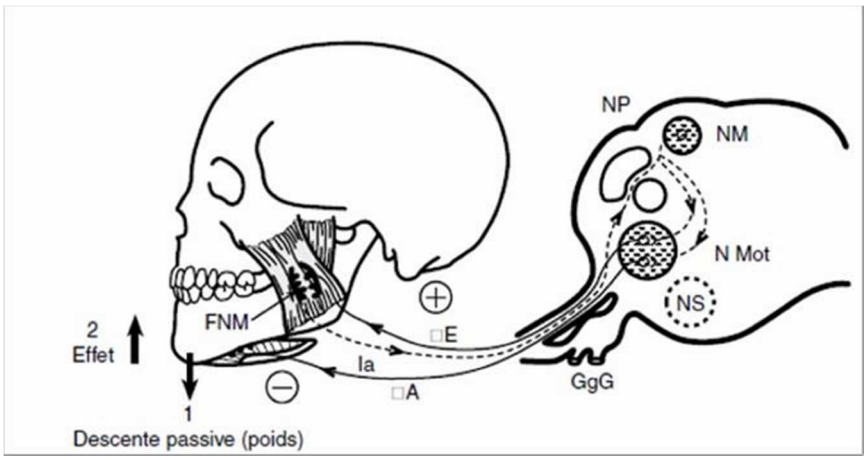

Figure 3 Réflexe myotatique trigéminal simple d'après Nahmani.

A : motoneurone du muscle abaisseur ; E : motoneurone du muscle élévateur ; FNM : fuseau neuromusculaire ; GgG : ganglion de Gasser ; NM : noyau mésencéphalique du V ; N Mot : noyau moteur du V ; NP : noyau principal du V ; NS : noyau spinal du V.

Une dysharmonie de ces réflexes peut entraîner une hyper excitabilité gamma qui mènerait à des contractures musculaires (selon leurs spasticités). Voici quelques répercussions possibles des spasmes des muscles manducateurs sur le système crânio-mandibulo-sacré[14] :

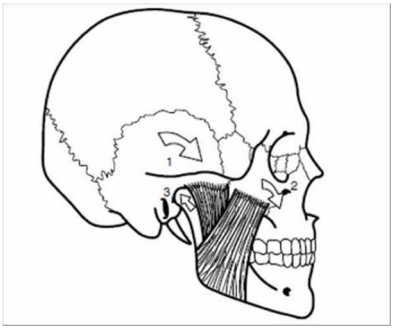

Masseter : 1. Rotation antérieure du temporal. 2. Éversion du zygomatique. 3. Postériorisation du condyle

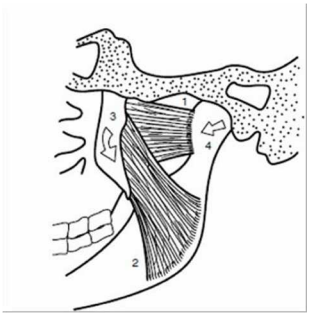

Ptérygoïdiens : 1. Ptérygoïdien latéral. 2. Ptérygoïdien médial. 3. Flexion de l'apophyse ptérygoïde du sphénoïde. 4. Antériorisation du condyle

[14] Ricard, *Traité de Médecine Ostéopathique Du Crâne et de L'articulation Temporomandibulaire*. Chap 14

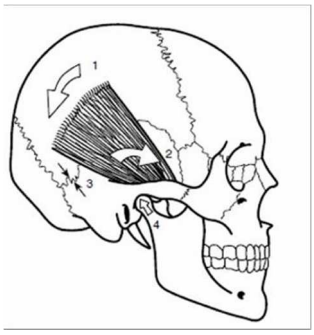

Temporal postérieur : 1. Dysfonction de l'angle postérieur du pariétal. 2. Flexion du temporal. 3. Dysfonction de l'astérion. 4. Dysfonction postérieure du condyle mandibulaire

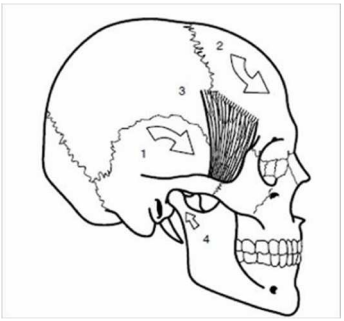

Temporal antérieur : 1. Flexion du temporal. 2. Dysfonction de l'astérion. 3. Imbrication de l'angle antérieur du pariétal. 4. Compression de l'ATM.

Figure 4 répercussions crâniennes, d'après Ricard

La position de repos mandibulaire physiologique, myo-centrée ou myo-équilibrée, est la position que nous devons rechercher lors de nos diagnostics et thérapeutiques. Les relations d'OIM (occlusion d'intercuspidation maximale) et d'ORC (occlusion en relation centrée) se basent sur des relations dento-dentaires ou condylo-temporales sujettes aux variations. La relation myo-équilibrée est une position ressentie comme confortable pour le patient (son système nerveux central et périphérique faisant office d'articulateur). Elle peut être confirmée par le praticien par des palpations musculaires et des tests posturaux.

2.2.3 L'occlusion

Etudiée et décrite par une multitude d'auteurs, elle est source de débats quant à son implication dans les dysfonctions temporo-mandibulaires. Du fait de la nature plurifactorielle de ces dysfonctions, les études se limitant à l'occlusion en ayant éliminé arbitrairement les autres facteurs sont d'ores et déjà biaisées. Il faut également noter que l'étude de l'occlusion dentaire n'a de sens que dans ses rapports dynamiques et non statiques. De la nécessité de reconstruire l'anatomie dentaire, certaines règles prothétiques se sont parfois trop focalisées sur la forme et l'esthétique de l'organe dentaire plus que sur la fonction (masticatrice).

Hanau a exposé dans sa quinte les déterminants essentiels de l'occlusion : la pente condylienne, l'orientation du plan d'occlusion, la pente incisive, la hauteur cuspidienne et la courbe de Spee, mais sans hiérarchie[15].

Pour des besoins prothétiques, Spee, Monson et Villain[16] ont relié les courbes de compensation (qui déterminent le plan d'orientation occlusal) à des arcs de cercle issus de l'apophyse crista-galli (lieu d'ancrage de la faux du cerveau et de la tente du cervelet, équilibre des membranes de tension réciproque du crâne, voir I.2.1). Les courbes de compensation occlusales, de Spee dans le plan sagittal et de Wilson dans le plan frontal, forment une concavité supérieure que décrirait un fil à plomb oscillant suspendu à l'apophyse crista-galli (à la manière d'un pendule). Elles objectivent l'intégration des arcades dentaires dans la cavité buccale mais également dans l'ensemble crânio-facial. Ces auteurs déterminèrent une analogie de direction entre le cône des forces musculaires temporales et la résultante des forces axiales des dents maxillaires et entre le cône des forces musculaires massétérines et les dents mandibulaires. Leur intersection étant l'apophyse crista-galli. Les dents participent à la biomécanique générale crânienne, elles sont orientées afin d'exercer leurs forces masticatoires vers les piliers architecturaux de la face (les structures osseuses).

L'occlusion est le résultat de l'équilibre de deux sphères. Une sphère antérieure avec le maxillaire, sous le contrôle du sphénoïde et une sphère postérieure avec la mandibule, sous le contrôle de l'occiput. Cet équilibre se manifeste par l'orientation horizontale du plan occlusal (comme le regard et le plan de Francfort) qui passe par le milieu de l'odontoïde, entre C1 et C2 (études céphalométriques) et est le résultat de l'équilibre sphéno-basilaire[17].

Angle observa que la première molaire supérieure se trouvait sous le contrefort latéral de l'arc zygomatique, « crête clé » du maxillaire. Il considéra que cette relation était biologiquement invariable et il en fit la base pour sa classification.

Ainsi, l'occlusion de classe I permet l'optimisation des forces de contraintes masticatoires et leur échappement. Elle permet également un maximum de contacts inter dentaires (proprioception maximale) pour une régulation physiologique optimale.

[15] Raymond and Kolf, *Complexité Du Système Masticateur : Manifeste Pour Un Nouveau Paradigme de L'occlusion Dentaire*. P21-29

[16] Clauzade et al., *Concept Ostéopathique de L'occlusion*. P186-191

[17] Clauzade and Marty, *Orthoposturodontie*.

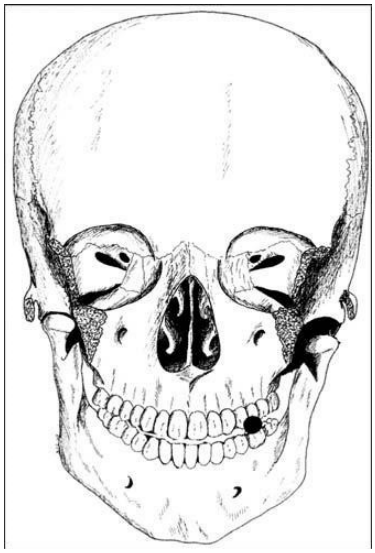

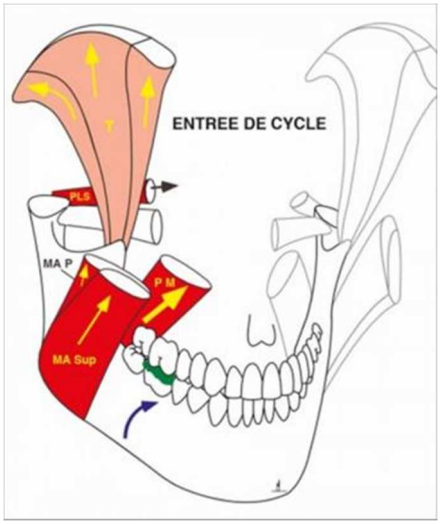

Figure 5 surocclusion d'après Landouzy
Figure 6 surocclusion d'après Le Gall

Dans l'exemple ici ***(figure 5)*** d'une sur-occlusion unilatérale, nous allons observer une asymétrie de position des ATM. Du côté opposé à la sur-occlusion, le condyle monte et recule sous l'action des muscles temporal et masséter. Ces muscles ***(figure 6***) doivent assurer les contacts dentaires déjà trouvés du côté de la sur-occlusion où le condyle de ce côté, reste en bas et en avant. On observe du côté de la sur-occlusion une contracture du ptérygoïdien latéral qui persiste après l'O.I.M. Cela entretient une tension antérieure permanente anormale sur le disque de l'ATM (dite hypermobile) menant à la luxation progressive (distension puis rupture des attaches postérieures). Du côté controlatéral (hypomobile) en sous-occlusion, une contracture du masséter, temporal et digastrique entraine une déviation de ce côté lors de l'ouverture buccale. Ceci explique que les douleurs du patient se situent souvent du côté controlatéral à la luxation, le condyle plus postérieur et plus haut comprime la zone rétro discale[18].

Valentin conclut que les malocclusions ne peuvent être considérées comme étiologiques à elles seules de la dysfonction, mais peuvent représenter un facteur déclenchant, d'entretien ou d'aggravation. Certaines conditions occlusales sont rencontrées plus fréquemment chez ces patients et constitueraient ainsi des facteurs de risque[19]. Une béance antérieure, un surplomb incisif supérieur à 7 mm, un décalage sagittal entre OIM et ORC supérieur à 3mm, un inversé d'articulé postérieur (crossbite) unilatéral et un édentement postérieur d'au moins 5 molaires.

[18] Landouzy et al., "Clinique et Thérapeutiques Des Dysfonctions Temporo-Mandibulaires."
[19] Robin, *Algies et Dysfonctionnements de L'appareil Manducateur : De L'occlusodontie À La Médecine Bucco-Dentaire*. P23-25

Une surface occlusale devient interférente dans certaines conditions de fonctionnement, notamment lorsqu'elles déclenchent des réflexes neuro-musculaires d'évitement.

2.2.4 Le système hyoïdien

Le système hyoïdien est composé de la langue, de l'os hyoïde et d'un système musculaire (***figure 8***). Situé entre l'appareil manducateur et la ceinture scapulaire, il est une véritable clé du système crânio-mandibulo-sacré et notamment par les fonctions qu'il détermine.
Le schéma de Brodie (***figure 7***), par sa simplicité, souligne bien les interrelations entre les différents systèmes et donne une place principale à l'os hyoïde. La mise en tension d'un muscle influera sur d'autres muscles mais aussi sur les pièces osseuses auxquelles ils sont reliés.

Figure 7 schéma de Brodie

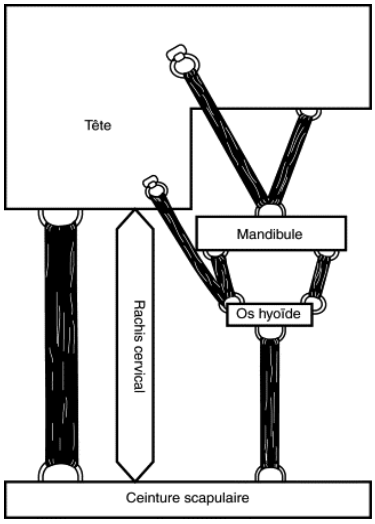

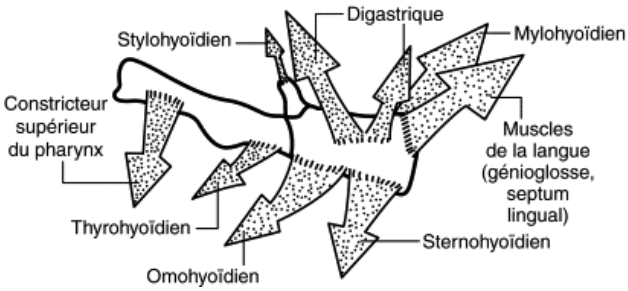

Figure 8 système hyoïdien d'après Ricard

La langue, pourtant au centre de la cavité orale, est souvent sous-estimée. C'est un enchevêtrement musculaire (17 muscles innervés en majorité par le nerf hypoglosse XII) qui influe sur la mandibule, l'os hyoïde et les structures avoisinantes.
L'os hyoïde[20] (voir ***annexe 3***) est placé transversalement au-dessus du larynx, à hauteur de la troisième ou de la quatrième vertèbre cervicale. Il divise le cou en étages supra-hyoïdien et infra-hyoïdien. Il a des rapports musculo-aponévrotiques avec la langue (il est son appui anatomique), la mandibule (muscles supra hyoïdiens), le crâne, le rachis cervical, la ceinture scapulaire (muscles infra hyoïdiens) et le thorax.

[20] Harding-Kaba et al., "Variation de La Position de L'os Hyoïde Chez L'adulte Dans Les Dysmorphies Maxillo-Mandibulaires et Les Dysfonctions de L'appareil Manducateur."

Lors de la déglutition, l'os hyoïde se déplace vers le haut et vers l'avant (action du mylohyoïdien et des géniohyoïdiens) et retourne ensuite vers le bas et en arrière. En cas de spasmes de ces muscles, l'os hyoïde est fixé dans une position haute et antérieure. Les muscles omohyoïdiens et sternohyoïdiens s'insèrent sur la ceinture scapulaire. Leur spasme fixera l'os hyoïde dans une position basse et postérieure. Son élévation et donc la déglutition seront perturbées ce qui imposera une position reculée de la langue et de la mandibule. Un spasme maintenu des muscles élévateurs d'un côté et des dépresseurs controlatéraux produira une lésion intra osseuse de torsion de l'os hyoïde. Cette torsion maintiendra un état d'hyperactivité gamma dans la région. Par l'intermédiaire du stylohyoïdien il y aura des
répercussions sur le temporal (extension) qui influeront sur le condyle mandibulaire (traction antérieure)[21] [22].

La déglutition salivaire est une fonction réflexe qui intervient 1200 à 2000 fois par jour, développant une force de 50kg/cm². La mastication en comparaison, dure 20 à 30 minutes par jour et développe une force de 25kg/cm^2 (l'interposition du bol alimentaire amortit la pression). La déglutition développe une force importante quasiment en continue. Il est donc important d'en contrôler sa réalisation physiologique[23]. La langue doit prendre appui sur le palais osseux (derrière les incisives centrales maxillaires), la mandibule calée par l'occlusion dentaire et les lèvres jointes. C'est un arc réflexe des nerfs V et XII (trijumeau et hypoglosse),
sans participation des muscles de la face. En cas de déglutition atypique, dite primaire ou infantile, ce sont les nerfs VII et XII (facial et hypoglosse) qui sont stimulés, entrainant une participation des muscles orbiculaires de la bouche. La langue a une position atypique, antérieure, postérieure ou latérale, souvent interposée entre les arcades dentaires. Avec l'acquisition des clés occlusales (occlusion des premières molaires permanentes) la déglutition et la posture linguale doivent devenir matures (calage mandibulaire en occlusion). La persistance au-delà de 10 ans (période critique d'instabilité occlusale) de cette déglutition primaire est considérée comme dysfonctionnelle. Elle entraînera des migrations dentaires (versions, égressions) ainsi qu'une croissance et une position modifiée des bases osseuses (inversés d'articulé) et donc sur l'équilibre cervical. Une position antérieure de la mandibule, du fait d'une position antérieure de la langue (en appui sur les incisives mandibulaires), est associée à une augmentation de la courbure cervicale (hyper lordose) (***figure 9***). Une position

[21] Ricard, *Traité de Médecine Ostéopathique Du Crâne et de L'articulation Temporomandibulaire*. Chap17
[22] An et al., "Influence of Temporomandibular Joint Disc Displacement on Craniocervical Posture and Hyoid Bone Position."
[23] Landouzy et al., "La Langue : Déglutition, Fonctions Oro-Faciales, Croissance Cranio-Faciale."

postérieure à une inversion de la courbure (rectitude). Il y aura des répercussions sur l'équilibre des chaînes musculaires antérieures et postérieures du corps et donc sur la posture[24] (voir I.3.2).

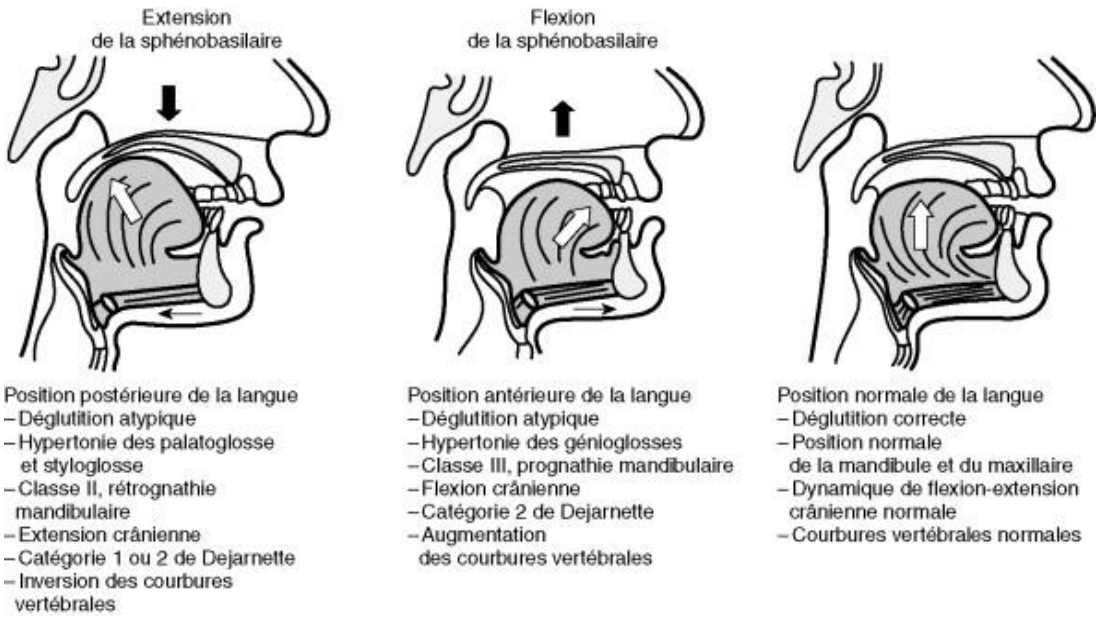

Figure 9 posture linguale d'après Ricard

Un facteur de co-morbidité important aux dysfonctions du système hyoïdien est la respiration buccale. Lors de la respiration nasale, l'air entre dans le nez sans effort avec une fermeture simultanée de la cavité orale. Il se crée ainsi une pression négative entre la langue et le palais osseux au moment de l'inspiration. La langue s'élève, et en s'appuyant contre le palais osseux, exerce un stimulus positif pour le développement du maxillaire et la bonne ventilation des sinus. Un manque de perméabilité des voies aériennes supérieures (hypertrophie des végétations adénoïdes, rhinite allergique, déviations de la cloison nasale…) peut être responsable d'une respiration buccale. La langue doit adopter une position basse pour permettre le passage du flux aérien. Cela entraine une déficience de croissance transversale du maxillaire (qui reste soumis aux forces centripètes des muscles de la mimique et en particulier du muscle buccinateur). Cliniquement on observe un maxillaire étroit avec une élévation de la voûte palatine, les dents antérieures se chevauchent et/ou sont vestibulo-versées.

Une croissance rotationnelle postérieure de la mandibule y est associée, avec ouverture de l'axe facial et augmentation de la hauteur faciale inférieure. Comme nous le montrait le schéma de Brodie (***figure 7)***, on ne peut envisager un déplacement mandibulaire sans

[24] Decocq et al., "Relations Cranio-Mandibulaires et Posture Anti-Gravitaire : Étude Stabilométrique de Cales de Désocclusion."

répercussions sur l'os hyoïde, qui sera stabilisé plus haut par raccourcissement des supra-hyoïdiens et étirement des infra-hyoïdiens. L'hyperactivité des supra-hyoïdiens, dont le digastrique antérieur, produit une force dépressive sur le menton. La mandibule se place en rétraction et en dépression avec de plus grands contacts postérieurs et une diminution (proportionnelle au degré d'élévation de l'os hyoïde) de la lordose cervicale. Une asymétrie de tonus des supra-hyoïdiens (par interposition linguale unilatérale) entrainera la mandibule du côté en sous occlusion (hypomobile).

Les arcs réflexes pathologiques aidés par les hypo-développements des maxillaires peuvent être en relation avec une lésion d'extension de la symphyse sphénobasilaire (relative à une flexion du fait d'une langue basse).[25]

2.3 Le système sacré

2.3.1 Le système nerveux central[26]

La formation réticulaire

C'est une structure nerveuse du tronc cérébral à l'interface des systèmes autonome, moteur et sensitif. Elle intervient dans la régulation des cycles de sommeil et de veille, de l'attention et de la vigilance. Sa partie ventrale contrôle le tonus, la partie dorsale le rythme. Elle est composée d'une région excitatrice (partie mésencéphalique haute) et d'une région inhibitrice (partie bulbaire basse). Elle reçoit des informations du cortex cérébral et de l'hypothalamus.

Lors des cycles masticatoires, elle permet de juguler le tonus des muscles masticateurs et leurs rythmes afin d'écraser plus efficacement les aliments en fonction de leur consistance. Pour un aliment ferme, le rythme diminue au profit du tonus, lorsqu'il devient plus tendre le rythme s'accélère et le tonus s'affaiblit, c'est le rétrocontrôle poly synaptique. Le rétrocontrôle mono synaptique est celui des cas d'urgence. Il intervient directement sur l'aire corticale masticatoire pour stopper immédiatement la mastication, lorsque les dents rencontrent un corps étranger qui pourrait léser l'organe dentaire (un noyau d'olive par exemple).

Les contacts dentaires sollicitent les récepteurs desmo-parodontaux qui envoient l'information par les branches sensitives V2 (dents maxillaires) et V3 (mandibulaires) du nerf trijumeau. Ce message est véhiculé du ganglion trigéminal vers le noyau sensitif du V puis à la formation réticulaire. Sa relation avec le thalamus et le cortex permet un rétrocontrôle en coordonnant l'activité des muscles masticateurs par la racine motrice du V3.

---

[25] Ricard, *Traité de Médecine Ostéopathique Du Crâne et de L'articulation Temporomandibulaire*. Chap 18

[26] Dupas and Bolla, *Le Dysfonctionnement Cranio-Mandibulaire : Comment Le Diagnostiquer et Le Traiter*. P25-41

Les contacts dentaires doivent intervenir uniquement lors de la déglutition (phase terminale de la mastication et salive), ils sont donc de faible durée (30 min/24h) en l'absence de para-fonctions. Mais la formation réticulaire est également connectée au système limbique.

Le système limbique

C'est le centre des comportements émotionnels et motivationnels de l'individu. Il est situé au centre du cerveau et regroupe le thalamus (messages sensoriels), l'amygdale (agressivité et peur), l'hippocampe (intègre les souvenirs) et l'hypothalamus (sensibilité émotionnelle). L'expérimentation animale montre que l'excitation de ces différentes zones entraîne l'activation des muscles manducateurs élévateurs.

Le système limbique participe à l'axe hypothalamo-hypophysaire qui permet la production de glucocorticoïdes (cortisol) donnant l'énergie nécessaire à la contraction musculaire et à la réaction face au stress. Un stress chronique va entraîner une activation constante de cet axe, avec une surproduction de glucocorticoïdes, leur rétrocontrôle devenant inefficace.

Or un excès de glucocorticoïdes, outre le fait de dérégler le système immunitaire inhibe la sécrétion de la sérotonine (neurotransmetteur responsable du niveau du seuil algique) provoquant une prédisposition à l'hyperalgésie. Le patient rentre dans un cycle de douleur chronique.

L'excès de neurotransmetteurs dans le système limbique sature également la formation réticulaire d'informations contradictoires. Elle perd son rôle régulateur pour devenir essentiellement excitatrice, ce qui désorganise à son tour les mécanismes réflexes trigéminaux (voir 2.2.2). Les contractions anarchiques des muscles masticateurs peuvent mener au bruxisme. Les conséquences seront dépendantes de sa fréquence et du système d'adaptation de l'individu. En cas de non adaptation (lésion entraînant douleur) le mal-être de l'individu est accentué, ce qui entretient le bruxisme, un cercle vicieux s'instaure.

2.3.2 Le rachis

La colonne vertébrale est composée de 24 vertèbres. Elles sont séparées par des disques « amortisseurs » et reliées entre elles par des ligaments. Les corps vertébraux doivent être idéalement alignés, alternant lordose/cyphose pour chaque étage (cervical, thoracique, lombaire, sacré) en vue sagittale. Ces vertèbres forment un canal dans lequel passe la moelle épinière qui centralise toutes les informations nerveuses perçues. La dure-mère spinale s'insère sur chaque vertèbre au niveau du foramen intervertébral, elle entoure les racines nerveuses et le nerf rachidien. Un blocage d'une vertèbre peut perturber la fonction de filtre d'information et générer des messages nocifs. Cela perturbe le fonctionnement des différents systèmes, chaque segment vertébral assurant un trafic horizontal (responsabilité neurovégétative des tissus profonds et périphériques) et vertical (passage de multiples influx nerveux ascendants et descendants).[27] Chaque étage médullaire est au carrefour d'un échange incessant d'influx nerveux informatifs. En cas d'hyperexcitabilité (contracture par exemple) il y a accumulation de messages ce qui perturbe la transmission globale.

Les vertèbres cervicales sont soumises aux principales fonctions de la tête et du cou : la déglutition (voir I.2.2.4), la mastication et dans une moindre mesure la phonation et la respiration[28]. Atlas (C1) est le ménisque d'adaptation entre le crâne et la colonne vertébrale.
Les vertèbres thoraciques sont sous l'influence première de la respiration pulmonaire, mais aussi des sollicitations supportées par ses deux pôles (cervical et lombo-sacré) lors des différentes attitudes posturales (flexion, torsion…).
Les vertèbres lombo-sacrées-coccygiennes forment la partie inférieure du complexe crânio-mandibulo-sacré. Elles sont sous l'influence principalement de la posture et de la locomotion.

La multitude de fonctions dépendantes des structures du complexe crânio-mandibulo-sacré, sont prédominantes à un niveau particulier, mais sont toutes liées par l'intermédiaire du système nerveux et par des composants biomécaniques :

[27] Nahmani et al., *Kinésiologie : Fonctions et Dysfonctions Dentaires, Occlusales Cranio-Mandibulaires et Vertébrales Tome1, Théorie et Pratique*. P47
[28] Landouzy and Delattre, *Mal de Dos, Mal de Dents : Les Douleurs Dues Aux Déséquilibres de La Mâchoire et Des Dents.*

- internes, ce sont les membranes méningées (pie-mère, arachnoïde et dure-mère) contenant la vascularisation et le LCR ;
- externes, ce sont les fascia et les chaînes musculaires. Les fascia sont des aponévroses de revêtement qui enveloppent et permettent le glissement des structures du corps, ils fonctionnent en réseau. L'ensemble est recouvert par la peau et est parcouru par le système vasculo-nerveux et lymphatique.

C'est un ensemble fonctionnel qui peut transmettre des tensions musculo-squelettiques à distance, jusqu'à des niveaux difficilement prévisibles, expliquant le polymorphisme des troubles crânio-mandibulo-sacrés.

2.3.3 La facilitation

Le système nerveux périphérique comprend les nerfs qui relient les terminaisons nerveuses de la peau, des muscles et des organes au système nerveux central. Ils sont disposés symétriquement de part et d'autre de l'axe nerveux central (rachis) :

- nerfs crâniens (12 paires), ils sont en continuité avec l'encéphale. Certains sont sensitifs, moteurs ou mixtes. Ils n'ont pas d'organisation métamérique ;
- nerfs rachidiens (31 paires), en relation avec la moelle épinière. Ils sont mixtes (sensitivo-moteurs) et ont une organisation métamérique.

La sensitisation[29] apparaît lorsqu'un tissu nerveux trop sollicité (en intensité et/ou en durée) est rendu hyper réactif à toute nouvelle sollicitation, même d'intensité normale voire faible.
Un neurone est constamment dans un état d'équilibre dynamique (inhibition/excitation). Au niveau du système trigéminal ces connexions se font par l'intermédiaire du Wide Dynamic Range Neuron (WDRN). Une fois ce circuit facilité (par sollicitation excessive, comme par exemple lors du bruxisme), la réactivation du WDRN, même pour une autre cause (douleur cervicale, orale voire stress) peut ré-induire des douleurs dans la région initiale sans cause apparente (une des explications des douleurs récidivantes même après traitement). La moindre perturbation proprioceptive peut endommager le bon fonctionnement du système manducateur mais des traces mémorielles peuvent également, sous l'influence d'un stress émotionnel intense, rétablir dans le présent des activités dysfonctionnelles. Des lésions articulaires, dure-

[29] Hartmann, Cucchi, and Orofino, *Stress and Orality : New Data about Teeth Clenching & Outcomes, Migraine, Fibromyalgia, Fatigue*. P132-147

mériennes, suturales ou fasciales peuvent perturber les éléments nerveux et provoquer une facilitation des influx moteurs en relation avec l'appareil locomoteur et avec le système manducateur. Cette facilitation des influx moteurs va fragiliser les éléments anatomiques qui seront innervés par le métamère en lésion ; la suite mécanique lésionnelle peut alors s'installer et perturber la fonction.

3. Interconnexions

3.1 Morphologie faciale et malocclusions[30]

La configuration du neurocrâne et du cerveau détermine le type de forme de la tête et le type facial. Il existe deux extrêmes pour la forme de la tête.

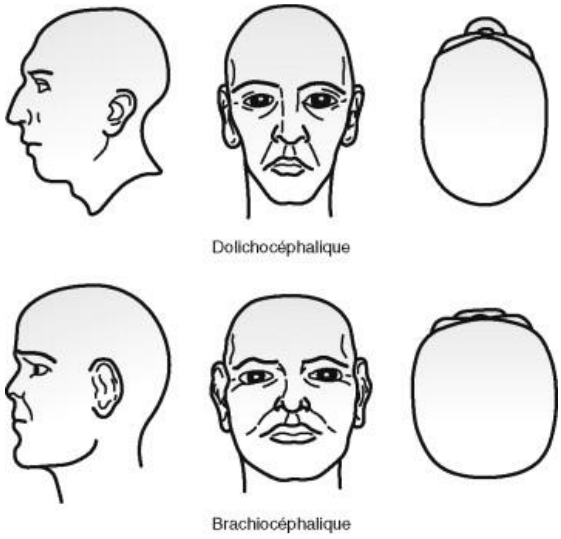

Figure 10 d'après Ricard

Brachiocéphalique

Les individus brachiocéphaliques ont une base du crâne plus verticale. Cela implique une courbure du basicrâne plus fermée avec une fosse antérieure du crâne large et courte. La face paraît plus plate, plus large et carrée avec un menton d'apparence plus proéminent. La partie moyenne du visage, plus courte verticalement, tend à exacerber le phénomène.

On observe une rétrusion relative du complexe nasomaxillaire et une protrusion de la mandibule. Il y a alors une plus grande tendance à un profil prognathique et une relation molaire de type classe III d'Angle. La fosse moyenne du crâne étant plus verticale, la projection de la moelle épinière est également plus verticale, la posture cervicale est droite.

[30] Ricard, *Traité de Médecine Ostéopathique Du Crâne et de L'articulation Temporomandibulaire*. Chap 8

Dolichocéphalique

Le complexe nasomaxillaire se trouve dans une position plus protrusive par rapport à la mandibule. Cela s'explique par la rotation du basicrâne vers l'avant et des fosses antérieures et moyennes de la base du crâne plus longues horizontalement. Tout le complexe nasomaxillaire est trop bas par rapport aux condyles mandibulaires. Cela génère une rotation vers le bas et vers l'arrière de toute la mandibule, associée à une face longue verticalement. Le plan occlusal tend à s'incliner vers le bas. La situation antérieure du maxillaire et postérieure du corps mandibulaire provoque une tendance à la rétrusion mandibulaire. On observe une plus grande tendance au profil rétrognathe et une relation molaire de classe II d'Angle. Elle s'associe à une posture avec projection antérieure de la tête.

Les classes II ou III ne sont pas suffisantes à elles seules pour décompenser un système crânio-mandibulo-sacré bien adapté. Elles peuvent être fonctionnelles et correspondent à un biotype. Mais elles sont plus facilement décompensables par un stress (constitutionnel, chimique, psychologique…) qui serait accessoire (adaptable) pour un individu équilibré de classe I. Les déséquilibres transversaux (de type cross bite par exemple) sont en revanche incompensables, il faut les traiter obligatoirement.

3.2 La posture

Un homme debout en position orthostatique repose sur ses deux pieds représentant son polygone de sustentation. Son imperceptible oscillation (4°) est due aux contractions musculaires réflexes qui corrigent ses écarts et maintiennent son équilibre contre les forces de gravité, c'est l'activité tonique posturale. Landouzy[31] définit une posture équilibrée par une position érigée, symétrique, qui utilise un minimum d'énergie musculaire pour la maintenir.
Elle sollicite des contractions isométriques antagonistes répétées qui empruntent des voies sensitivo-motrices complexes. Cette activité est initiée par des récepteurs infra et supra spinaux[32].

[31] Landouzy and Delattre, *Mal de Dos, Mal de Dents : Les Douleurs Dues Aux Déséquilibres de La Mâchoire et Des Dents.*
[32] Nahmani et al., *Kinésiologie : Fonctions et Dysfonctions Dentaires, Occlusales Cranio-Mandibulaires et Vertébrales Tome1, Théorie et Pratique*. P143-161

Infra spinaux :

- cutanés (dont les mécano récepteurs de la voûte plantaire), ils sont toniques (superficiels de Merkel ou profonds de Ruffini) et phasiques superficiels (Meisner). Ils permettent de situer la forme et l'inclinaison du sol qui nous supporte ;
- capsulaires et ligamentaires, de position et de mouvement (Ruffini, Golgi, Pacini) ;
- fuseaux neuro musculaires (dont ceux des muscles sous occipitaux permettant de détecter la position angulaire de la tête sur le rachis).

Supra spinaux :

- oculomoteurs, en rapport avec la voie oculo-céphalogyre (pyramidale volontaire) pour les mouvements conjugués de la tête et des yeux (voir I.3.3). La voie extra pyramidale est involontaire. L'ensemble informe de la position des globes dans leurs orbites ;
- récepteurs de l'oreille interne, ce sont les canaux semi-circulaires (réagissent aux accélérations rotatoires) et l'appareil otolithique (accélérations linéaires) ;
- récepteurs desmo-parodontaux.

Ces différents récepteurs permettent au système nerveux central de connaître en permanence la position et le mouvement de chaque partie du corps. Ils se retrouvent au niveau de l'ATM et du desmodonte. Des déséquilibres occlusaux et/ou musculo-articulaires des ATM vont stimuler inadéquatement les propriocepteurs qui initient les réflexes d'ouverture/fermeture. L'activité des muscles masticateurs va changer, afin de rendre l'occlusion plus confortable, parfois au-delà de leurs capacités d'adaptation, ce qui peut perturber la posture.
L'orthoposturodontie[33] est un néologisme créé par Clauzade et Marty comme « l'art de replacer les gens droits dans la gravité grâce à des traitements dentaires occlusaux. » Ils placent l'ATM en région adaptatrice (suture), cible privilégiée des pathologies posturales et occlusales.

Les chaînes musculaires impliquées dans la posture sont : [34]

- la chaîne linguale : antérieure, elle relie scalènes, grands pectoraux, muscles du périnée, abducteurs du pouce et gros orteil. La mandibule et la langue en font partie ;
- la chaîne faciale : postérieure, elle relie les muscles faciaux, occipitaux, trapèzes, grand dorsal, fessier, deltoïdes postérieurs. Le maxillaire en fait partie.

[33] Clauzade and Marty, *Orthoposturodontie*.
[34] Clauzade and Darraillans, *L'homme, Le Crâne, Les Dents*. P70-74

Ces deux chaînes sont l'enveloppe posturale de l'individu. Le système manducateur les unit et influe sur l'équilibre antéropostérieur de l'individu. L'occlusion nous sert de référentiel du degré d'adaptation de l'individu à la verticalité.

Par exemple, les classes II entraînent la tête et les épaules vers l'avant afin d'améliorer la ventilation en libérant le carrefour aéro-digestif. Cela provoque une atténuation de la courbure cervicale. Les classes III, avec une position basse de la langue plus vers l'arrière provoque une hyper lordose. La position mandibulaire conditionne la position cervico-scapulaire.

Ces modifications de la posture crânio-rachidienne s'accompagnent parfois de sensations de déséquilibre. Elles peuvent être objectivées par un examen stabilométrique[35] qui permet d'enregistrer les déplacements du centre de gravité (mesure la position du point d'application de la résultante des forces qui s'exercent sur la plateforme stabilométrique). Ces sensations de déséquilibre sont liées à des troubles du système tonique postural par mécanisme polysynaptique réflexe (voie vestibulospinale). Cependant ce ne sont pas des vertiges « vrais » dont il faut toujours rechercher une cause audio labyrinthique (ORL).

L'extension d'un spasme d'un muscle manducateur aux autres muscles faciaux et cervicaux (par le biais des chaînes musculaires) peut expliquer certains signes extra manducateurs. Par exemple des signes otologiques (acouphènes, sensation d'oreille bouchée) par spasmes des muscles tenseurs du voile du palais et du tympan, des douleurs de la nuque, du cou et des épaules, des troubles de la posture[36].

Une étude[37] a été réalisée par Bracco et al, ils conclurent :

- modifier les contacts occlusaux n'est pas suffisant pour améliorer la posture ;
- la position d'occlusion myocentrée (obtenue par gouttière) améliore la posture ;
- l'amélioration de la posture observée en position myocentrée est due à des muscles équilibrés, et non pas seulement à des contacts dentaires différents.

Enfin, le Dr Gangloff a réalisé sa thèse de doctorat d'université de neurosciences sur les relations entre la posture et l'occlusion[38]. Les 3 études réalisées soulignent l'importance d'une

[35] Decocq et al., "Relations Cranio-Mandibulaires et Posture Anti-Gravitaire : Étude Stabilométrique de Cales de Désocclusion."
[36] Souza et al., "Global Body Posture and Plantar Pressure Distribution in Individuals with and without Temporomandibular Disorder : A Preliminary Study."
[37] Bracco et al., "Observations on the Correlation between Posture and Jaw Position: A Pilot Study."

position équilibrée de la mandibule (gouttière en relation centrée) mais également de l'afférence trigéminale dentaire (étude avant et après tronculaire) sur le contrôle postural.

3.3 Le réflexe oculo-céphalogyre

C'est le mouvement conjugué des yeux, du cou et de la tête face à un stimulus extérieur (un bruit par exemple). Dès 1976, Meyer et Baron avaient souligné les interrelations entre l'œil, l'appareil manducateur et la posture. En faisant porter une simple cale occlusale asymétrique à des tireurs professionnels, ils avaient notablement diminué leurs performances. Ce sont les travaux de Buisseret (***figure 11***) qui confirmeront l'innervation des muscles oculaires extrinsèques par le Trijumeau (V1, nerf de Willis ophtalmique)[39].

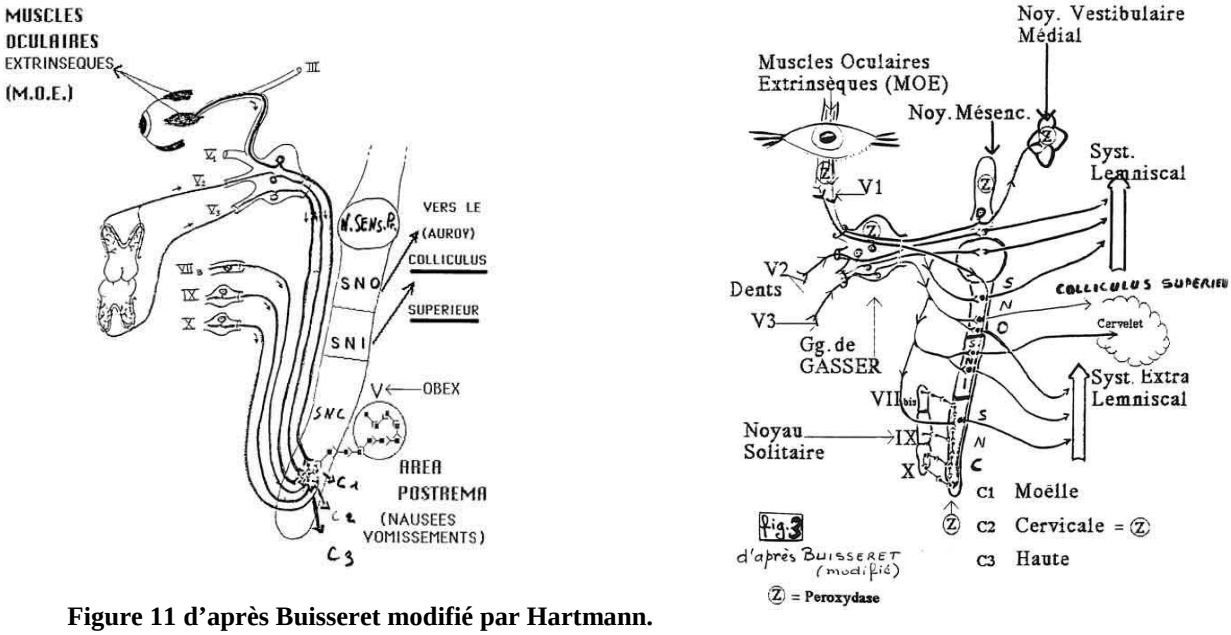

Figure 11 d'après Buisseret modifié par Hartmann.

La formation réticulaire (voir I.2.3.1) est le lieu de transition de multiples informations sensitives[40] :

---

[38] Gangloff, "Influence de La Proprioception Cranio-Faciale Sur Le Controle Postural et La Stabilisation Du Regard."

[39] Hartmann et al., *Les Dysfonctions Cranio-Mandibulaires (SADAM) : Nouvelles Implications Médicales*. P153-160

[40] Perez, "troubles posturaux d ' origine temporo-mandibulaire Voies Réflexes Nociceptives , Modèle Neurophysiopostural ."

- des contacts dentaires (racines sensitives V2 et V3 du trijumeau, ***figure 12***) ;
- des muscles oculomoteurs (du III oculomoteur, IV trochléaire et VI abducens) par le colliculus supérieur ;
- posturales par le noyau spinal (d'où sont issus le XI accessoire et le faisceau réticulo-spinal). Elles permettent l'orientation de la ceinture scapulaire (rôle des SCM et trapèzes), du cou (muscles verniers) et les muscles axiaux para-vertébraux (intervenant dans la posture), c'est le réflexe trigémino-nucal.

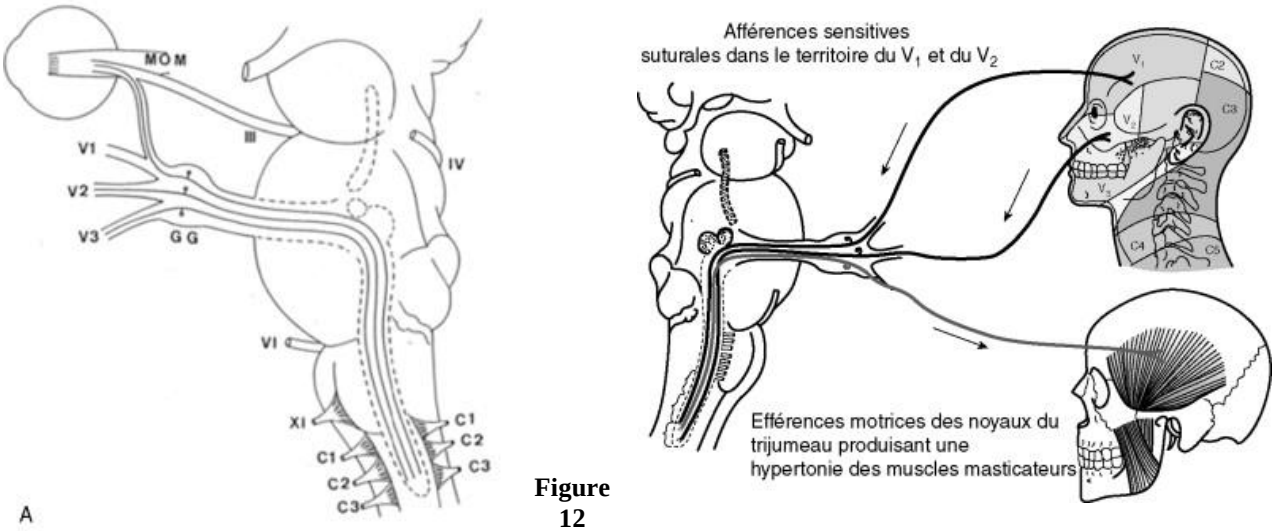

Figure 12

d'après Ricard

(C1, C2, C3 : 1er, 2e et 3e nerfs rachidiens ; les nerfs crâniens sont désignés par leur numéro respectif ; GG : ganglion de Gasser ; MOM : muscle oculomoteur)

Nous avons vu précédemment que le système limbique peut désorganiser la formation réticulaire. Des informations fallacieuses, dues à un désordre musculo/articulaire, exacerbées par un bruxisme par exemple, vont faire perdre son caractère régulateur de la synchronisation musculaire des muscles manducateurs, oculomoteurs et posturaux.

Voici un exemple d'une chaîne musculaire dysfonctionnelle[41] :

- les chefs supérieurs et inférieurs des ptérygoïdiens latéraux perdent leur caractère antagoniste pour devenir phasiques ;
- leurs contractions désordonnées affectent les masséters profonds et temporaux qui y sont agrégés ;
- les SCM (antagonistes des ptérygoïdiens latéraux) et les muscles sus hyoïdiens (antagonistes des masséters et temporaux) vont être désordonnés, perturbant à leur tour les muscles postérieurs du cou ;
- la bascule de la ceinture scapulaire, par le biais des muscles postérieurs et antérieurs du tronc (grand pectoral, grand droit de l'abdomen, psoas iliaque, grand dorsal…) va entraîner la bascule de la ceinture pelvienne ;
- la désorganisation du fonctionnement oculo-céphalogyre se traduisant par un trouble de la convergence oculaire (peut induire des sensations vertigineuses du fait des difficultés d'adaptation de la vision). Une adaptation par rotation compensatrice de la tête va entraîner une hypertonicité des muscles cervicaux et oculomoteurs qui, à plus ou moins long terme, va amener à des contractures algiques voire des céphalées.

Selon le muscle touché en premier dans la chaîne musculaire, une compensation des autres systèmes peut temporiser, mais ce jusqu'aux limites d'adaptation de l'individu. Il est donc important pour le praticien concerné de déterminer quel est le capteur en cause (postural, oculaire ou dentaire). Ce sera le rôle des tests spécifiques (voir II.2.3).

Franki[42], dans son mémoire de sciences et techniques d'optique physiologique s'est intéressée à une cause d'origine plus « mécanique ». Les troubles de convergence oculaire peuvent être issus de la tension du masséter sur le processus temporal de l'os zygomatique. Il forme le plancher de l'orbite, la suture fronto-zygomatique étant en relation directe avec l'insertion latérale du muscle moteur oculaire externe.

[41] Dupas and Bolla, *Le Dysfonctionnement Cranio-Mandibulaire : Comment Le Diagnostiquer et Le Traiter*. P99-116

[42] Franki, "Répercussions D'un Fonctionnement Anormal Des Articulations Temporo-Mandibulaires Sur La Vision Binoculaire."

3.4 Le bruxisme

L'étiologie du bruxisme est mal connue. Il existe néanmoins un consensus pour privilégier les facteurs centraux (anxiété, stress par le biais de la formation réticulée et le système limbique, cf I.2.3.1) plus que les facteurs périphériques et en particulier les malocclusions.
Jeanmonod différencie :

- le bruxisme centré (« clenching » serrement), crispation des mâchoires dents serrées sans déplacement de la mandibule (isométrique) ;
- le bruxisme excentré (« grinding » grincement), mouvements mandibulaires incessants (les dents crissent, grincent), isotonique.

C'est une activité rythmique ou spasmodique involontaire des muscles masticateurs, qui peut être[43] :

- diurne (surtout serrement, 20 à 25% de la population générale rencontré chez 50 à 80 % des patients ADAM)
- nocturne (serrement et/ou grincement, 10% de la population générale, rencontré chez 25 à 50% des patients).

Le professeur Hartmann s'est particulièrement intéressé au bruxisme centré, plus nocif à long terme. Le bruxisme centré n'a pas la même compensation structurelle que le bruxisme excentré peut trouver dans les tissus dentaires. Il développe des forces continues et sans commune mesure (les enregistrements électro-myographiques réalisés lors de serrements nocturnes sont bien supérieurs aux valeurs obtenues lors d'un serrement maximal volontaire[44]). Il serait à l'origine de douleurs référées et de troubles à distance souvent inexpliqués. Un « cercle vicieux » peut s'initier, formé par :

- une hyper stimulation des récepteurs desmo-parodontaux (sensibilité épicritique), perturbant les réflexes myotatiques trigéminaux (voir I.2.2.2) ;
- une hyper excitabilité des muscles manducateurs (emballement de la boucle gamma). Le ptérygoïdien latéral est une cible précoce car activé en fin de fermeture ;
- une hyper activité de la formation réticulaire.

[43] Robin, *Algies et Dysfonctionnements de L'appareil Manducateur : De L'occlusodontie À La Médecine Bucco-Dentaire*. P27
[44] Michelotti et al., "Mandibular Rest Position and Electrical Activity of the Masticatory Muscles."

Le bruxisme centré peut initier des informations trigéminales inappropriées lorsqu'il est intense, asymétrique (édentements non compensés) et/ou fréquent. Ces informations exagérées vont converger vers le TBNC (Trigeminal Brainstream Nuclear Complex, terminologie internationale pour complexe nucléaire trigéminal du tronc cérébral, le ganglion de Gasser). Voir ***figure 12***

Le TBNC est le siège d'interconnexions complexes, pouvant relayer ces informations par :

- un flux descendant vers le noyau caudal, carrefour des sensations douloureuses. Il est en rapport étroit avec les neurones cervicaux C1, C2 et C3[45] qui sont reliés par des cellules funiculaires fasciculaires (cordonales) à la moelle sacrée. Cela peut expliquer certaines cervicalgies mais également des douleurs plus à distance comme des contractures des muscles des jambes, des pubalgies) ;
- des flux ascendants vers l'hypothalamus (régulateur de fonctions telles que la faim, la température…), le noyau du tractus solitaire (informations cardio-vasculo-respiratoires) et le cervelet[46].

4. Pathologies

4.1 Evolution

Une pathologie (dans le sens ostéopathique) passe par 4 stades[47] :

- l'adaptation, c'est la réponse physiologique « normale » aux contraintes ;
- la compensation, elle apparaît en regard d'un léger dysfonctionnement en faisant intervenir un autre système afin de préserver la structure, elle est asymptomatique ;
- la lésion ostéopathique, fonctionnelle (système d'alerte neuro-musculaire). Elle peut être symptomatique un temps, ou à bas bruit, provisoirement levée par des médications et des auto-barrages fonctionnels ;
- la décompensation, avec dysfonction structurelle. C'est la lésion du système musculo-capsulo-ligamentaire, il y a atteinte de l'intégrité de l'organisation de l'organe puis de sa structure.

[45] Kharrat et al., "Rachialgies et Dysfonction de L'appareil Manducateur."
[46] Hartmann and Cucchi, *Mal de Dos, Fatigue, Migraine : ...si Vous Serrez Les Dents ! : Migraine, Fatigue, Fibromyalgie, Nausées, Vertiges, Acouphènes, Troubles Cardiaques, Respiratoires, Intestin Irritable, Cystite, Fièvre Prolongée, Troubles Du Sommeil, Troubles de L'humeur, c*. p37-77
[47] Clauzade and Darraillans, *L'homme, Le Crâne, Les Dents*. P75

La médecine ostéopathique permet de lever les barrages fonctionnels de compensation par des techniques manuelles de normalisation, avant la lésion.

4.2 Pathologies descendantes

Ce sont les pathologies qui viennent « d'en haut », donc du système crânien et/ou du système manducateur (l'un ayant une influence sur l'autre et inversement). Elles suivent un schéma lésionnel majoritairement homolatéral : crampes, pubalgies du côté de la dysfonction. Des signes posturaux statiques et dynamiques associés au déséquilibre mandibulaire sont présents.

4.2.1 Dysfonctions temporo-mandibulaires

La multitude de terminologies qui leur ont été données souligne leur complexité. De SADAM (syndrome algique et dysfonctionnel de l'appareil manducateur de Rozencweig), modifié en ADAM (la multitude des signes et des symptômes ne correspondaient pas à un syndrome) en passant par DCM (dysfonctions crânio-mandibulaires), le terme le plus retenu dans la littérature est DTM (dysfonction temporo-mandibulaire, venant du Temporo Mandibular Disorders anglo-saxon) [48].

L'étude de la littérature, concernant les DTM, se révèle décevante. La majorité des études sont de niveau de preuve médiocre du fait d'insuffisances méthodologiques et de biais statistiques[49]. Certains écueils sont inévitables, comme les notions d'aveugle[50] (une manipulation « placebo » ostéopathique pose le problème de l'absence de craquement que le patient associe à la réussite de la manipulation) qui sont difficilement envisageables pour certaines prises en charge. En revanche les biais diagnostics sont récurrents et très dommageables pour la crédibilité scientifique des études.

Ce sont Dworkin et Leresche, seulement en 1992, qui ont proposé une classification internationale, le RDC/TMD[51] (Research Diagnostic Criteria for Temporo Mandibular

[48] Jeantet, "Réflexion Clinique : Évolution de La Prise En Charge Des Dysfonctions Cranio-Mandibulaires Sur 20 Ans de Pratique."
[49] Craane et al., "Methodological Quality of a Systematic Review on Physical Therapy for Temporomandibular Disorders: Influence of Hand Search and Quality Scales."
[50] Baillergeau, Fabre, and Zegarra-Parodi, "Comparaison Des Effets D'une Manipulation de L'articulation Cranio-Cervicale et Du Rachis Thoracique Sur La Distance Interincisives."
[51] Schiffman et al., "Diagnostic Criteria for Temporomandibular Disorders (DC/TMD) for Clinical and Research Applications: Recommendations of the International RDC/TMD Consortium Network and Orofacial Pain Special Interest Group."

Disorders) afin d'harmoniser les résultats des études épidémiologiques. Cette classification possède deux axes complémentaires qui évaluent le type de dysfonction associé à la dimension psychosociale de la douleur (à travers l'anxiété, la dépression et la somatisation). Elle a été depuis améliorée, grâce à de nombreuses conférences internationales de validation du projet, le DC/TMD (2014) est désormais l'outil indispensable pour le clinicien et le chercheur en quête de reconnaissance scientifique internationale.

Schématiquement nous séparons ici les DTM musculaires et articulaires[52] :

DTM musculaires :

- myalgies aiguës : elles peuvent s'apparenter à des courbatures, un fonctionnement musculaire délétère est souvent en cause ;
- myalgies chroniques : installées depuis plusieurs mois, elles se traduisent par des douleurs quasi permanentes (fond douloureux) aggravées à la fonction avec une limitation des mouvements mandibulaires. Elles ont tendance à diffuser à plusieurs muscles de la région cervico faciale (douleurs projetées).

DTM articulaires :

- luxation discale : c'est un déplacement du disque entrainant sa perte d'articulation avec la tête condylienne, bouche fermée. Son caractère réductible (***figure 13A)*** est défini par le fait que le condyle puisse recoapter le disque lors de l'ouverture buccale (signalé par un claquement). En cas d'impossibilité, la luxation est dite irréductible (***figure 13B)***, le disque faisant office d'obstacle infranchissable pour le condyle qui adoptera une position plus reculée (douleurs par compression des tissus rétro-discaux et limitation d'ouverture buccale) ;

A ***B*** ***C***

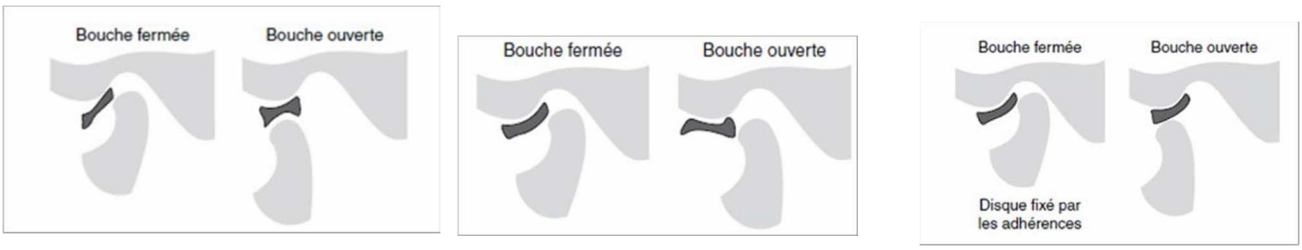

Figure 13 position du disque par rapport au condyle, d'après Ricard

[52] Robin, *Algies et Dysfonctionnements de L'appareil Manducateur : De L'occlusodontie À La Médecine Bucco-Dentaire*. P57-103

- collages : l'adhérence (***figure 13C***) est le collage temporaire du disque sur une des surfaces articulaires (condyle ou fosse mandibulaire). Elle est souvent due à un manque de lubrification des surfaces du fait d'une pression articulaire statique prolongée (bruxisme centré). L'adhésion est une réelle ankylose fibreuse (permanente). Elle peut être l'évolution d'une adhérence fréquente ou la conséquence d'un traumatisme ou d'une chirurgie de l'ATM ;
- luxation condylienne : c'est une translation antérieure du complexe condylo discal au-delà de l'éminence temporale, en fin d'ouverture maximale. Si elle n'est pas réductible par le patient, bloqué bouche grande ouverte, la manœuvre de NELATON doit être réalisée (pression sur les molaires mandibulaires en bas puis en arrière du patient) ;
- arthralgies : il est cliniquement difficile de différencier les capsulites des synovites. Souvent dues à des traumatismes directs survenus bouche ouverte, la douleur articulaire est intense, exacerbée à la fonction et à la palpation des pôles latéraux des condyles. Une limitation des mouvements mandibulaires est associée (contractions musculaires réflexes à visée protectrice). Un œdème intra articulaire peut être observé, déplaçant antérieurement le condyle et entraînant une désocclusion molaire du côté atteint. La rétrodiscite est une réaction inflammatoire de la zone bilaminaire (richement innervée et vascularisée) comprimée par un condyle postérieur ;
- atteintes dégénératives : l'arthrite est une manifestation inflammatoire douloureuse aiguë (cytokines pro-inflammatoires) du fait de la friction directe des surfaces articulaires condyliennes et temporales (à cause d'une luxation discale irréductible, d'une perforation discale…). La destruction progressive du tissu cartilagineux puis osseux induit une accumulation de débris et une synovite réactionnelle. L'arthrose correspond à la phase chronique de remodelage des surfaces osseuses (érosions, lacunes, ostéophytes). Elle est objectivable radiographiquement et par auscultation d'un bruit de crépitement (de gravier).

4.2.2 Pathologies crâniennes

L'adaptation de l'os à une compression lente dépend de sa viscoélasticité. L'os peut progressivement être déformé par une force constante. Cela entraîne des lésions de déformation des sutures, affectant le tissu conjonctif. Cette déformation est objectivée cliniquement lors de la palpation de marches d'escalier (***figure 14)***, qui est le décalage entre deux os[53].

Sutherland[54] a défini les axes lésionnels des dysfonctions de la synchondrose sphéno- basilaire (voir I.2.1.3):

- dysfonctions en flexion : fermeture de l'angle sphéno-occipital, le crâne est en rotation externe. Elle est associée à la morphologie brachiocéphalique (voir I.3.1) ;
- dysfonctions en extension : ouverture de l'angle sphéno-occipital, le crâne est en rotation interne. Elle est associée à la morphologie dolichocéphalique ;
- dysfonctions en latéroflexion : sphénoïde et occiput tournent autour de deux axes verticaux et parallèles, passant par le centre du foramen magnum et par le centre du corps du sphénoïde. On parle de rotation si les deux os tournent dans le même sens et de torsion dans le cas contraire (compression fréquente des nerfs crâniens) ;
- dysfonctions en latéroflexion-rotation (SBR) : occiput et temporal tournent en latéroflexion sur des axes verticaux. Ils forment une concavité d'un côté et une convexité de l'autre côté. Cette lésion accompagne une scoliose, le patient présente une déformation de la tête en forme de « banane». Les points inter incisifs ne coïncident pas, les plans occlusaux sont parallèles entre eux mais inclinés ;
- dysfonctions en vertical strain (voir ***figure 14***) : le corps du sphénoïde et la partie basilaire de l'occiput sont entraînés directement (choc, traumatisme direct sur le crâne) ou indirectement (chute sur le coccyx par exemple) dans des positions verticales opposées. Une classe III peut être associée à un vertical strain haut du sphénoïde, une classe II à un vertical strain bas ;

[53] Ricard, *Traité de Médecine Ostéopathique Du Crâne et de L'articulation Temporomandibulaire*. Chap 11 et 12
[54] Amigues, *Le Système Stomatognathique : Concept Odontologique, Concept Ostéopathique*. P103-122

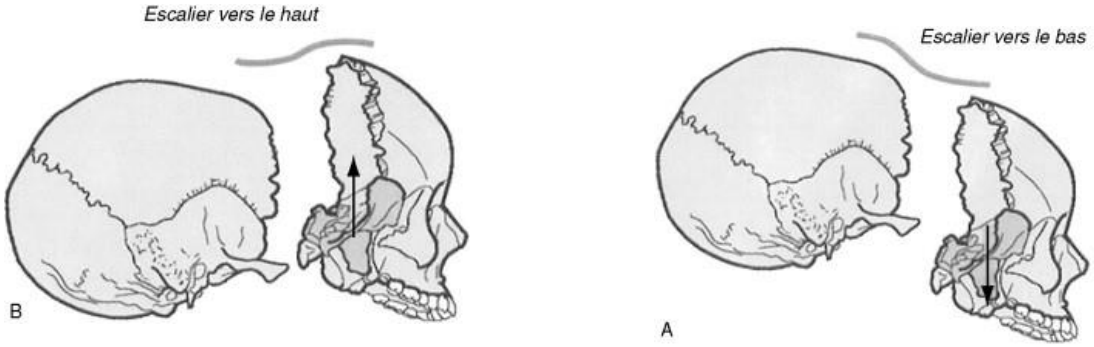

Figure 14 vertical strain du sphénoïde et palpation de marche d'escalier d'après Ricard

- dysfonctions en lateral strain : le corps du sphénoïde reçoit une tension latérale ;
- dysfonctions en compression : c'est le rapprochement du corps du sphénoïde et de la partie basilaire de l'occiput. Par exemple lors d'une compression excessive de la tête fœtale (souvent quand l'utilisation de forceps est nécessaire), également lors de traumatisme antérieur ou postérieur sur le crâne.

4.3 Pathologies ascendantes

C'est une dysfonction temporo-mandibulaire aiguë ou chronique liée à un déséquilibre postural. Dans cette pathologie, les signes posturaux statiques et dynamiques associés au déséquilibre mandibulaire sont non concordants. Le schéma lésionnel est majoritairement controlatéral, la dysfonction temporo-mandibulaire se trouve du côté opposé à la pathologie ascendante.
La locomotion est idéalement concrétisée par des pas, des mouvements de bras, d'épaules et de la tête symétriques et égaux par rapport au plan sagittal moyen du corps. Les contractions musculaires du sternocléidomastoïdien (SCM) d'un côté, et du trapèze controlatéral, paraissent synchrones. Le SCM agit par son faisceau occipital sur la dynamique de l'os occipital, par son faisceau mastoïdien sur l'os temporal et par conséquence sur la cavité glénoïde. Le trapèze agit par son insertion occipitale sur la cinématique des os crâniens. Une locomotion dysfonctionnelle, asymétrique, peut agir par voie ascendante musculaire sur le squelette, le crâne, la cavité glénoïde et en conséquence sur les ATM et la cinématique mandibulaire.

Des tendances posturales ont été décrites, leur dénomination dérive du vocabulaire de l'aéronautique[55] :

- tendance pitch (tangage) : c'est un décalage du corps dans le sens antéropostérieur. Il existe souvent une difficulté à coordonner les muscles antérieurs et postérieurs ;
- tendance roll (roulis) : décalage du corps latéral. Une difficulté à coordonner les informations nerveuses gauches et droites est associée.
- tendance yaw (embardée) : c'est le vrillage du corps (position torque). C'est une cumulation des tendances pitch et roll. La coordination des muscles agonistes/antagonistes est difficile.

4.4 Pathologies mixtes

Les schémas lésionnels sont non concordants. Après avoir traité la pathologie posturale, primaire, une lésion descendante est objectivée, secondaire. C'est une pathologie ascendante mixte. L'inverse est également possible. Après avoir rétabli une position mandibulaire confortable par gouttière, une pathologie posturale est objectivée, c'est une pathologie descendante mixte.

II. Procédure diagnostique

1. En première intention

1.1 Entretien

C'est un dialogue praticien-patient plus qu'un interrogatoire, l'anamnèse étant l'évocation volontaire du passé. Il est essentiel dans l'établissement d'une relation de confiance et constitue une aide majeure au diagnostic. Faire remplir un questionnaire avant l'entretien est une bonne pratique pour ne rien oublier. Il laisse le temps au patient de répondre tranquillement, honnêtement, à des questions qui pourraient paraître au premier abord hors contexte et intrusives, particulièrement pour un patient angoissé. Ce questionnaire prend en considération les problèmes spécifiques de la sphère oro-faciale mais aussi ceux intéressant une pathologie plus générale. La psychologie du patient se reflète souvent au travers des réponses, c'est le rôle du praticien de l'objectiver lors de l'entretien. Bien que nous ne soyons pas des professionnels des pathologies mentales, les facteurs centraux étant impliqués dans la

[55] Linglet, *Les Troubles de L'appareil Manducateur*. P126-130

genèse et/ou l'entretien des dysfonctions crânio-mandibulo-sacrées[56], tout ce qui touche de près ou de loin au psychisme du malade doit être pris en considération. Une écoute attentive et empathique permettra au patient de s'ouvrir ; la première erreur serait de l'adresser directement chez un psychologue, la seconde de penser que nous pouvons tout soigner.

1.2 Observation clinique

Il est important d'aller du plus général au plus local pour éviter d'omettre une particularité signant une origine plus à distance. L'observation du patient commence dès son entrée dans le cabinet de consultation. Sa démarche, sa posture, son maintien de la tête, la forme et la symétrie de son visage, sa relative assurance et son élocution sont à évaluer.

Nous sommes chirurgien-dentiste avant tout, une observation intra-buccale s'impose. L'étude du système crânio-mandibulo-sacré n'aura de sens qu'après avoir éliminé ou tout du moins stabilisé les foyers infectieux et irritatifs oraux. Ce sont de possibles sources de douleurs référées et projetées à distance. La cavité buccale doit être saine afin d'en diagnostiquer les dysfonctions.

La forme des arcades dentaires, l'homogénéité des courbes de compensation de Spee et Wilson, le nombre et la situation des édentements et les mobilités dentaires qui ne trouvent pas d'explication dans les parodontopathies sont à évaluer. Thielmann[57] décrit par exemple la migration d'une incisive latérale maxillaire du fait d'une mastication unilatérale dominante. Elle se trouve du côté opposé à la migration (diagonale). Ces traumatismes occlusaux sont à différencier des poches parodontales. Les facettes d'usure (mates et homogènes lorsqu'elles sont anciennes, plus brillantes si elles sont récentes), les micro-fractures, les surfaces d'abfraction (mylolyses) doivent être mises en rapport avec les parafonctions. Une surcharge occlusale peut être mise en évidence par la perception du frémitus[58] (poser la pulpe du doigt sur les faces vestibulaires du secteur antérieur maxillaire permet d'évaluer la mobilisation plus ou moins modeste de l'organe dentaire sous les contacts occlusaux.)

[56] Rollman, "The Role of Psychosocial Factors in Temporomandibular Disorders."
[57] Raymond and Kolf, *Complexité Du Système Masticateur : Manifeste Pour Un Nouveau Paradigme de L'occlusion Dentaire*. P32
[58] Duminil et al., *L'occlusion*. P85-87

1.3 Examen fonctionnel

1.3.1 De l'occlusion dentaire

Il faut au préalable repérer l'OIM (occlusion d'intercuspidation maximale) du patient. Elle doit réitérative, simultanée et équilibrée, d'un son clair avec des contacts punctiformes multiples. Toute « boiterie », hésitation ou inconfort du patient pour trouver cette position doit amener le praticien à manipuler la mandibule du patient pour atteindre la RC (relation centrée). Afin d'éviter les débats anatomo-physiologiques sur ces relations, nous préfèrerons les termes « occlusion de convenance » pour l'OIM et « relation de confort » pour la RC. La mandibule doit être amenée dans une situation de confort et de stabilité ressentie par le patient et le praticien, signant un équilibre musculaire et crânien (voir I.2.2.2). Des prématurités et des interférences peuvent être ainsi objectivées entre ces deux positions.
La classe d'Angle, le recouvrement, le surplomb, les occlusions inversées sont également à évaluer.

1.3.2 De la cinématique mandibulaire

Le diagramme de Farrar[59] est une illustration simplifiée des déplacements dans le plan frontal du point inter incisif mandibulaire lors des mouvements d'ouverture et de latéralité. Les amplitudes sont mesurées en millimètres et les bruits perçus (sensibilisés par l'utilisation d'un stéréo-stéthoscope) sont marqués dans les cadrans correspondant aux temps d'ouverture et de fermeture[60].
Lors de la propulsion, les incisives mandibulaires glissent sur la pente palatine des incisives maxillaires permettant l'abaissement contrôlé de la mandibule et la désocclusion postérieure. Lors de la diduction, la canine mandibulaire (plus ou moins les incisives ou les cuspides postérieures en cas de fonction de groupe) glisse sur son homologue maxillaire inclinée latéralement pour permettre l'abaissement mandibulaire et la désocclusion controlatérale. La propulsion, la diduction, la fermeture sont des mouvements réalisés inconsciemment toute la journée lors des fonctions orales et pour certains la nuit (bruxisme nocturne). Des interférences (contacts dentaires) au cours de ces mouvements entrainent des dérapages mandibulaires. Le système manducateur va tenter de compenser par un changement de la position spatiale de la mandibule. Cela va perturber les contractions des muscles

[59] Fleiter, De Jaegher, and Fougeront, *Troubles Musculo Squelettiques de L'appareil Manducateur*. P31-52
[60] Fleiter, "Algies et Troubles Fonctionnels de L ' Articulation Temporomandibulaire."

manducateurs (se trouvant souvent dans une position asymétrique), pouvant perturber à leur tour le système crânien et postural.

Il est à ce stade essentiel de repérer le point final du menton par rapport à l'axe sagittal en fin d'ouverture. Le diagnostic différentiel des pathologies ascendantes et descendantes se fait en fonction de la concordance ou non des signes statiques et dynamiques posturaux du côté de la déviation mandibulaire[61]. Nous faisons ici abstraction du possible trajet en baïonnette lors de l'ouverture du fait d'une luxation mais du point final du menton lorsque il n'y a pas encore de réelle limitation d'ouverture buccale (luxation aiguë irréductible). Comme nous l'avons dit, le disque est la victime de la dysfonction biomécanique de l'appareil manducateur et non la cause. Pour se faire il est préférable de se baser sur la déviation du menton (par rapport à un fil à plomb objectivant l'axe sagittal) que sur le point inter incisif, parfois décalé (observer l'alignement des freins labiaux).

1.3.3 Des fonctions orales

Nous avons évoqué précédemment la place essentielle occupée par le système hyoïdien dans le système crânio-mandibulo-sacré (voir I.2.2.4). La relative simplicité diagnostique de ses dysfonctions par rapport à l'importance des répercussions qui en découlent justifie sa place dans un examen de première intention.

L'interposition de la langue entre les arcades lors de la déglutition sera facilement objectivée. Le patient effectuera une « succion » du pouce du praticien qui abaisse la lèvre inférieure (recrutement des orbiculaires des lèvres).

Des stries profondes et nombreuses dans la partie antérieure du palais osseux (***figure 16***) confirment que la langue n'y prend pas appui lors de la déglutition. Le palais est normalement contracté par la langue à chaque déglutition, ce qui l'empêche de se rider. En cas de déglutition en pulsion linguale, on peut observer une propulsion linguale avec une contraction des muscles de la houppe du menton ; en cas d'interposition latérale un abaissement de la mandibule et une contraction des buccinateurs ; enfin avec une position de langue basse une désocclusion labiale.

Landouzy[62] caractérise les degrés de sévérité de dyspraxie linguale. En maintenant le patient en occlusion, lèvres jointes (une main sur le haut du crâne, l'autre sous le menton) on évalue sa facilité à déglutir sa salive. Une légère dyspraxie entrainera un court temps d'hésitation.

[61] Landouzy et al., "Clinique et Thérapeutiques Des Dysfonctions Temporo-Mandibulaires."
[62] Landouzy et al., "La Langue : Déglutition, Fonctions Oro-Faciales, Croissance Cranio-Faciale."

Elle sera modérée si la déglutition est accompagnée d'un mouvement antéropostérieur de la tête et sévère si il lui est impossible de déglutir dans cette position physiologique fixe. Le patient présente souvent une inversion ou une augmentation des courbures cervicales, objectivable de profil (voir ***figure 15***)

A déglutition atypique répond souvent respiration buccale. La simple mise en place d'un miroir de bouche sous les narines permet d'observer la condensation produite et orienter le diagnostic. L'emploi de spiromètres permettra de mesurer le flux d'air nasal et confirmer le diagnostic (réservé aux professionnels concernés).

Le respirateur buccal typique a une hypotonie labiale. Il possède une lèvre supérieure courte laissant exposées les incisives supérieures, et une lèvre inférieure épaisse et éversée. Il présente souvent une faiblesse des muscles de la face avec augmentation du tiers inférieur et une rétrusion du menton. L'oxygénation déficiente donne au patient un air fréquemment fatigué avec des cernes, c'est le profil adénoïdien[63] (voir ***figure 16***)

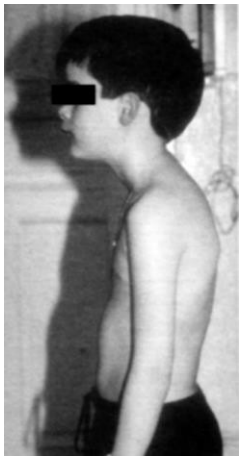

Figure 15 lordose cervicale d'après Ricard
Figure 16 respirateur buccal

L'os hyoïde est tenu entre le pouce et l'index. Sa mobilité passive latérale doit être symétrique. Lorsque le patient incline la tête à droite et à gauche, il doit être immobile et horizontal. Son implication dans un mouvement signe une tension neuro-musculo- aponévrotique.

[63] Ricard, *Traité de Médecine Ostéopathique Du Crâne et de L'articulation Temporomandibulaire*. Chap 26

Un examen de la mastication doit être réalisé. Elle développe des forces importantes (25kg par cm^2) quotidiennement (caractère amplificateur de son action avec le temps). La mastication unilatérale implique une morphogénèse asymétrique.

Planas[64] a défini les angles AFMP, Angles Fonctionnels Masticatoires Planas. Ce sont les angles formés dans le plan frontal par le plan occlusal et la ligne inter incisive lors des mouvements de latéralité (voir ***figure 17***). Ils représentent la fin des cycles de mastication, en OIM l'angle est de 90°. Planas a ainsi déterminé une loi de la dimension verticale minimale ou de proprioception maximale. L'abaissement de la mandibule lors du geste latéral de préhension du bol alimentaire est moindre du côté de la mastication préférentielle. L'angle AFMP le plus petit détermine le côté préférentiel de mastication. Des angles ouverts signent des cycles de mastication verticaux (souvent associés à une mastication bilatérale simultanée ou une supracclusion incisive d'un profil hyperdivergent). Des angles égaux signeront un équilibre musculaire.

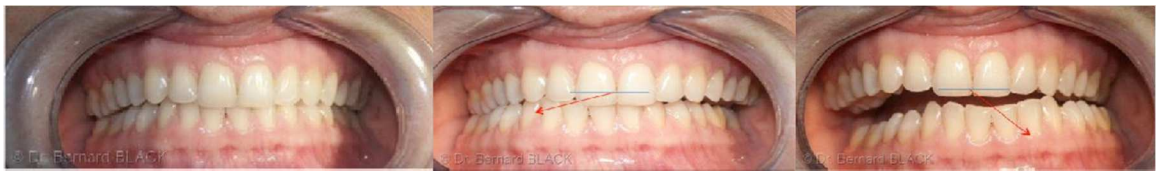

Figure 17 angles AFMP d'après B.Black (ici mastication préférentielle droite)

1.4 La palpation

L'art palpatoire requiert tact et mesure mais aussi des connaissances anatomiques suffisantes.

Au niveau de l'ATM, il faut palper les pôles latéraux des condyles (capsulites), la zone rétro condylienne bouche grande ouverte (inflammation de la zone bilaminaire) et pré condylienne (contracture du ptérygoïdien latéral).

Au niveau de la musculature il faut apprécier la sensibilité, la tonicité et le volume, toujours symétriquement. Le muscle est palpé en le comprimant sur l'os auquel il est attaché, on recherche des fibres douloureuses et fibrosées (sensation de corde au sein du muscle).

Les points gâchettes[65] sont recherchés avec la pulpe de l'index (pression de 4kg, jusqu'à que l'ongle blanchisse). Ces points ne sont pas douloureux spontanément, seule leur palpation déclenche des douleurs typiques à distance en relation avec les zones décrites par Travell et Simons. Nous citons ici les plus fréquents :

[64] Raymond and Kolf, *Complexité Du Système Masticateur : Manifeste Pour Un Nouveau Paradigme de L'occlusion Dentaire*. P118-120

[65] Shah et al., "Myofascial Trigger Points Then and Now: A Historical and Scientific Perspective."

- masséter : au centre du corps musculaire, au niveau de la dent de sagesse mandibulaire ;
- temporaux : en appui sur l'os temporal, les index palpent les temporaux antérieurs (étiologie posturale fréquente), les majeurs les temporaux moyens et les annulaires les postérieurs (étiologie occlusale fréquente) ;
- ptérygoïdien médial : face interne de la mandibule près de son insertion inférieure, sous le bord inférieur de la mandibule, derrière l'angle goniaque ;
- digastriques : à proximité de l'angle mandibulaire pour le chef postérieur, derrière le menton pour le chef antérieur ;
- sterno-cléido-mastoïdiens (SCM): sur le chef sterno-occipital au centre du corps musculaire ;
- trapèzes : en pincement ;
- ptérygoïdiens latéraux : leur situation anatomique profonde rend leur palpation difficile. Il faut glisser l'index le long de l'arcade maxillaire jusqu'à la dernière molaire, au niveau du col de la mandibule. Le praticien demande au patient d'ouvrir et de fermer la bouche avec lenteur. Au fur et à mesure que le col de la mandibule oscille vers l'avant et que la bouche est ouverte, la pointe du doigt arrive au contact du muscle ptérygoïdien latéral. Si ce muscle a été traumatisé ou spasmé, le patient ressentira une vive douleur à la palpation.

Les douleurs référées articulaires sont très souvent en relation avec des points gâchettes myofasciaux (surtout du ptérygoïdien latéral). L'inactivation des points gâchettes supprime la douleur. Un stress, une ouverture buccale prolongée, des parafonctions peuvent perpétuer et réactiver des points gâchettes.

Hartmann parle d'une triade de la dent révélée par la palpation douloureuse de 3 zones : le temporal, le bord postérieur du SCM et le bord supéro-médial de l'arcade, pré-glabelle.

Une palpation douloureuse des SCM et trapèzes, qui contrôlent l'horizontalité de la ceinture scapulaire est révélatrice d'un trouble postural. Des tests spécifiques sont alors nécessaires, pour déterminer si le système manducateur est à l'origine de la perturbation posturale (pathologie descendante) ou en subit les conséquences (pathologies mixtes et ascendantes).

2. Examens complémentaires

2.1 L'imagerie[66]

L'exploration radiographique de l'ATM est délicate, du fait de sa constitution (tissus durs et mous) et de sa situation anatomique (encastrée dans la partie moyenne du basicrâne). Sa position est de plus dépendante du degré d'ouverture buccale, ce qui pose le problème des plans de morsure antérieurs faisant effet de jig.

La radiographie panoramique est utile en première intention. Elle permet une appréciation globale (visualisation des condyles, des arcades, de potentiels foyers infectieux ou irritatifs, des parodontopathies, des dents incluses…). Les autres examens sont plus coûteux et moins accessibles, ils sont rarement indispensables. Néanmoins certains examens peuvent être indiqués pour un tableau clinique atypique ou en l'absence d'évolution favorable avec les thérapeutiques habituelles (bilan articulaire avant et après traitement chirurgico orthodontique, arthrose…). Nous citons ici les principaux :

- tomodensitométrie (scanner et cone beam) : examen précis volumique des structures osseuses pour le diagnostic des maladies congénitales de l'ATM (hypoplasie, hyperplasie, chondrome, syndrome d'Eagle), les fractures, les tumeurs, les maladies rhumatismales (objective l'étendue des remodelages osseux de l'arthrose) ;
- Imagerie par Résonance Magnétique (IRM) : elle permet de visualiser les tissus mous, et donc l'intégrité et la position du disque articulaire (plusieurs plans de coupe). Elle peut être intéressante pour une luxation discale irréductible ancienne ;
- téléradiographie de profil et de face : objective la symétrie, l'harmonie de développement du champ crânio-facial et crânio- rachidien. L'analyse de Delaire des clichés téléradiographiques bouche grande ouverte permet d'évaluer l'hyper flexion postérieure crânienne. Elle peut révéler le degré de compensation de l'individu pour une atteinte crânio sacrée.

[66] Robin, *Algies et Dysfonctionnements de L'appareil Manducateur : De L'occlusodontie À La Médecine Bucco-Dentaire*. P100

2.2 L'axiographie

L'axiographe est un appareillage extra-oral popularisé par Mack et Slaviceck[67].
Il permet, après avoir localisé l'axe charnière, l'enregistrement de la cinématique condylienne. L'étude des tracés (forme, angulation) est une aide au diagnostic et permet la programmation de l'articulateur adaptable (choix du boitier condylien et programmation de la pente condylienne).
Son indication est surtout réservée pour les cas complexes, où le diagnostic clinique n'est pas concluant (cas des luxations discales anciennes par exemple). L'axiographie offre également une preuve médico-légale. Elle objective la pathologie, ce qui peut être nécessaire quand des chirurgies sont programmées ou pour des patients au parcours chaotique particulièrement revendicateurs. Du fait de son objectivité, l'axiographie peut également être un atout pour la reconnaissance scientifique d'une étude. Elle élimine le biais statistique de la perception subjective de la luxation discale par l'opérateur.
Néanmoins, son coût et son utilisation complexe en font un moyen réservé aux spécialistes de l'ATM.

2.3 Les tests spécifiques du système crânio-sacré-mandibulaire

Ils doivent être calibrés entre les différents spécialistes (chirurgien-dentiste, ostéopathe, orthoptiste…). Ils sont une aide au diagnostic et permettent de suivre l'évolution de la dysfonction. Le chirurgien-dentiste, souvent le premier consulté, a alors un rôle de coordinateur médical. Il initie, contrôle et conclut la prise en charge pluridisciplinaire.

2.3.1 Les tests posturaux[68]

Des explications simples, adaptées et scientifiques doivent être données au préalable au patient sur les implications de la posture. La palpation du plus local (l'ATM) vers le plus général est une bonne transition diagnostique et didactique.
Voici les plus utilisés :

- palpation des cervicales : effectuer des rotations droites et gauches, flexions latérales et antéropostérieures en augmentant progressivement l'amplitude. Noter si la limitation est d'origine mécanique ou douloureuse ;

[67] McNeill, "History and Evolution of TMD Concepts."
[68] Clauzade et al., *Concept Ostéopathique de L'occlusion*. P248-264

- estimation posturale statique : le patient est debout, les bras le long du corps, les pieds légèrement écartés (angle de 30°), le regard horizontal. On peut noter de face la prédominance d'une chaîne musculaire. De profil on évalue la stabilité antéropostérieure, la ligne de gravité du corps étant perpendiculaire au sol et passant par le tragus et les malléoles externes (un fil de plomb peut aider à objectiver la verticale de Barre). Enfin de dos on recherche les asymétries des ceintures scapulaire (horizontalité des épaules) et pelvienne (bassin) ;
- test des index: le sujet de face pointe ses index vers le sol puis rapidement en avant vers nous. Il permet de contrôler l'alignement frontal des épaules (index plus ou moins éloigné par rapport à l'autre) ;
- test de piétinement (de Hunterberger, réajusté par Fukuda) : faire piétiner le sujet (bras tendus, yeux fermés) sur place en levant les genoux assez hauts, bras tendus, pendant 50 pas. Il faut apprécier la rotation du sujet sur lui-même (spin), la distance parcourue et l'angle effectué par rapport à l'axe de référence droit devant lui ;
- test de Romberg : le patient est debout, pieds joints. On évalue sa stabilité yeux ouverts puis fermés (la normalité étant une discrète oscillation, majorée à la fermeture des yeux, permettant la régulation de la posture). Depuis Thomas et Pialoux, ce test est sensibilisé en demandant de tourner la tête d'un côté, yeux fermés, et de faire quelques pas en avant puis en arrière ;
- test des pouces montants : le praticien place ses pouces au niveau des crêtes sacro-iliaques et des angles supéro-internes des omoplates du patient. On observe le décalage des pouces lors de la flexion, debout puis assis.

Ces tests sont des estimations et non une véritable analyse, réservée à des professionnels de la posture. Ils permettent d'orienter le diagnostic étiologique (pathologie ascendante, descendante, mixte. Voir II.3).

2.3.2 Les tests kinésiologiques[69]

Son étude est ancienne (Lovett et Wright 1912), mais ce sont Goodheart (1931) puis Walther (1981) qui donnèrent les principes de la kinésiologie appliquée. C'est Nahmani qui a fait connaître la kinésiologie en France. Par le biais de tests musculaires (de Kendall) elle permet

[69] Nahmani et al., *Kinésiologie : Fonctions et Dysfonctions Dentaires, Occlusales Cranio-Mandibulaires et Vertébrales Tome1, Théorie et Pratique*. P163-186

d'étudier l'étiologie et les conséquences cliniques des maladies fonctionnelles, dont celles de l'appareil manducateur.

Le doigt du patient mis sur la peau d'une zone dysfonctionnelle active le cortex par voie lemniscale (par l'attention que ce geste nécessite). La pression produite interroge les voies ascendantes extralemniscales. Ce geste « injecte » un excès de substance P activée et de cholécystokinine de la peau vers la moelle épinière et le système nerveux central. Ces deux neuromédiateurs appartiennent au système d'alerte et de contrôle de la douleur. Ils sont présents au niveau de tous les tissus soumis à la moindre dysfonction[70], elle-même silencieuse ou infraliminaire (en dessous du seuil de la douleur). Leur excès peut être le signal révélateur d'une dysfonction neurologique, circulatoire (ischémique, inflammatoire, infectieuse, tumorale ou métabolique), structurelle (lésion, traumatisme), posturale (muscle raccourci), nutritionnelle, pharmacologique, voire émotionnelle (stress). Ces deux substances en excès peuvent produire une importante décharge de métenquéphaline (opioïde endogène). Au niveau du système nerveux central, la métenquéphaline modifie le potentiel de membrane neuronale (par l'intermédiaire d'acides aminés, elle ouvre les canaux de potassium et ferme les canaux de calcium, ***figure 19***).

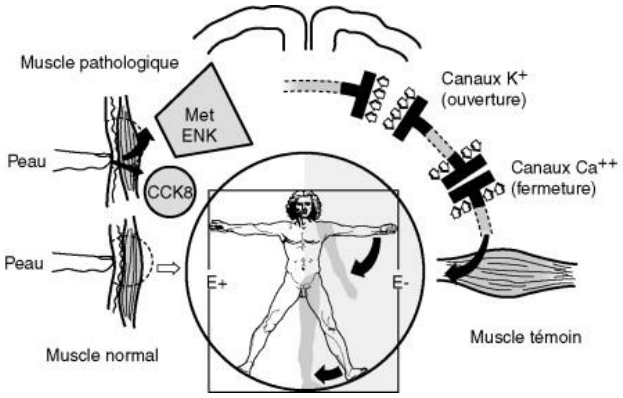

Figure 18 kinésiologie d'après Ricard

La fermeture des canaux calcium modifie le potentiel de contraction d'un muscle strié par inhibition provisoire de son réflexe polysynaptique. Cette réaction intervient au niveau de tous les muscles de l'organisme, mais touche en particulier les chaînes musculaires réflexes du

[70] Perez, "Troubles Posturaux D ' Origine Temporo-Mandibulaire Voies Réflexes Nociceptives , Modèle Neurophysiopostural ."

système locomoteur. La réaction d'un muscle témoin au test de kinésiologie résulte d'une triade neurologique, biochimique et biophysique, produisant un effet biomécanique[71].
On détermine un muscle témoin en le testant dans une position précise qui vérifie la qualité de verrouillage de l'articulation (et non sa force intrinsèque). Si il résiste il sera déterminé positif et sera alors testé par rapport à d'autres muscles supposés faibles (spasmés), à une articulation (ATM), ou pendant une fonction (déglutition, ouverture fermeture, phonation). La perte de l'énergo positivité du muscle témoin (plus de résistance) signera la lésion ou la dysfonction de l'organe testé.
Certains muscles sont plus accessibles que d'autres, surtout pour le chirurgien-dentiste :

- le deltoïde et le grand pectoral s'opposent à la rétropulsion horizontale du bras
- le tenseur du fascia-lata est actif lors des mouvements d'abduction de la cuisse. Il est testé en décubitus, jambe levée et pied tourné vers l'intérieur. Il doit résister à une poussée de haut en bas vers l'intérieur.

Ces tests demandent un apprentissage technique et anatomique. Ils se basent principalement sur des sensations subjectives, ils n'ont donc pas encore de validation scientifique concrète (un problème également rencontré en ostéopathie).

2.3.3 Les tests de la ceinture scapulaire

Ils ont été mis en place par P-H Dupas[72] afin de faciliter la prise en charge pluridisciplinaire. Certains tests posturaux évoqués précédemment ont une reproductibilité interprofessionnelle insuffisante[73]. Un chirurgien-dentiste, comme un orthoptiste, aura plus de mal à faire se déshabiller un patient pour objectiver les repères anatomiques (lors du test des pouces montants par exemple).
Ce protocole se base sur l'étude de l'horizontalité de la ceinture scapulaire et la convergence oculaire (réflexe oculo-céphalogyre). La position de la ceinture pelvienne, sous l'influence podale (plus difficilement interprétable par tous) est écartée. Les patients sont donc examinés allongés pour le chirurgien-dentiste et l'ostéopathe et assis pour l'orthoptiste.
L'horizontalité de la ceinture scapulaire est appréciée par la longueur des bras :

[71] Ricard, *Traité de Médecine Ostéopathique Du Crâne et de L'articulation Temporomandibulaire*. Chap 28
[72] Dupas and Bolla, *Le Dysfonctionnement Cranio-Mandibulaire : Comment Le Diagnostiquer et Le Traiter*. P118-129
[73] Farella et al., "Interexaminer Reliability and Validity for Diagnosis of Temporomandibular Disorders of Visual Leg Measurements Used in Dental Kinesiology."

- le patient est détendu, allongé, bouche bée (compromis entre l'occlusion et la bouche grande ouverte), bras en arrière ;
- le praticien est assis derrière le patient. Il saisit les poignets du patient et les tire symétriquement dans le plan sagittal. Le geste doit être rapide et ferme afin de surprendre les récepteurs musculaires qui pourraient induire des contractions musculaires réactionnelles ;
- l'horizontalité de la ceinture scapulaire est contrôlée au niveau des malléoles radiales qui doivent être en vis-à-vis.

3. Diagnostic différentiel

3.1 Pathologie descendante

Lors de l'entretien, il peut y avoir certains signes d'appel. Les traumatismes directs mandibulaires peuvent provoquer un déplacement brutal du condyle avec étirement des ligaments discaux (majoré si le choc survient en inocclusion dentaire). Indirectement, un coup du lapin (whiplash dans la littérature ou entorse cervicale) provoque un enchaînement rapide d'une hyper extension-flexion cervicale. Ils sont fréquents lors d'accidents de voiture avec choc postérieur. La décélération brutale projette le massif facial en arrière et la mandibule en avant, le complexe condylo-discal pouvant passer au-delà de la tubérosité temporale antérieure. Le contre coup ramène le condyle dans sa fosse mais peut laisser le disque en avant, étirant irréversiblement les ligaments[74].

L'intubation endo-trachéale réalisée pour une anesthésie générale nécessite une hyper extension de la tête sur le rachis cervical associée à des manipulations mandibulaires exagérées (accès difficile aux voies aériennes supérieures). L'avulsion des dents de sagesse sous anesthésie générale peut également étirer les ligaments par absence de vigilance du patient (permettant le contrôle de l'ouverture buccale).

Les parafonctions et habitudes nocives peuvent intervenir dans le déclenchement, l'entretien et l'aggravation de la pathologie. Le bruxisme, les tics de mordillement (onychophagie, stylos, lèvre…), la consommation excessive de chewing-gum, une mastication unilatérale systématique, certaines habitudes posturales (appui latéral sur la mandibule lors du sommeil ou du travail)[75] doivent être analysés.

---

[74] Häggman-Henrikson, Rezvani, and List, "Prevalence of Whiplash Trauma in TMD Patients: A Systematic Review."

[75] Robin, *Algies et Dysfonctionnements de L'appareil Manducateur : De L'occlusodontie À La Médecine Bucco-Dentaire*. P26-30

Lors de l'examen classique on peut noter à l'ouverture : une limitation, une déviation (trajet en baïonnette), une déflexion (déviation sans recentrage), un claquement, des douleurs à la palpation. Il est important d'en trouver l'origine, articulaire, musculaire voire crânienne (un patient qui bascule la tête en arrière pour ouvrir la bouche signe une lésion ancienne de l'ensemble occiput-mandibule par exemple).

Sur le diagramme de Farrar, une différence d'amplitude d'ouverture maximale entre passive (avec l'aide du praticien) et active (patient seul) de plus de 10 mm signe un désordre musculaire (co-contraction des muscles élévateurs et abaisseurs). Une absence de différence signe plutôt un désordre articulaire (obstacle infranchissable). Un rapport amplitude d'ouverture/latéralité (normalement égal à 4) diminué signe un désordre musculaire (l'ouverture diminue, pas les latéralités), si il est augmenté il faut suspecter un désordre articulaire (latéralités très diminuées).

Le test de Krogh-Poulsen[76] permet de préciser le diagnostic :

- un coton salivaire mordu antérieurement (jig, entre les incisives) provoque une élévation condylienne. En cas d'antéposition discale, le condyle va comprimer les ligaments rétro-discaux. Au contraire le jig antérieur soulage les contractures musculaires ;
- il est ensuite mordu latéralement. Une exacerbation de la douleur homo latérale signe un problème musculaire. Une diminution homo latérale confirme la pathologie articulaire de ce côté, l'articulation étant décomprimée. Si la douleur apparaît en controlatéral, c'est l'autre ATM qui est dysfonctionnelle ;

Une asymétrie notable du visage peut être due à une dysfonction crânienne. Elle peut être objectivée par la palpation de marches d'escalier **(**voir I.4.2.2 et ***figure 14***). Il est intéressant de demander au patient des précisions sur le bon déroulement de sa naissance. L'utilisation de forceps ou ventouse pour aider la sortie peut déformer l'équilibre du crâne dont les os sont très mobiles à la naissance.

Les pathologies descendantes observent un schéma lésionnel majoritairement homolatéral sur l'ensemble du corps. Si le phénomène est controlatéral c'est qu'il existe d'autres causes de déséquilibre (pathologie mixte).

[76] Dupas and Bolla, *Le Dysfonctionnement Cranio-Mandibulaire : Comment Le Diagnostiquer et Le Traiter*. P66-68

Landouzy[77] note de quel côté dévie la mandibule. Il définit un condyle hypo-mobile, situé plus haut et plus en arrière dans sa fosse mandibulaire que son homologue controlatéral, dit hyper-mobile (voir I.2.2.3 et ***figure 5***). Cette asymétrie désorganise le tonus musculaire des muscles masticateurs qui se transmet aux muscles posturaux (le patient s'examine debout) :

Signes statiques (par rapport au condyle hypo-mobile, du côté de la déviation)

- la charnière cervico-occipitale se positionne en flexion homolatérale ;
- l'os hyoïde, par le spasme du digastrique, subit une légère déviation homolatérale ;
- ascension de l'omoplate homolatérale ;
- ascension du bassin homolatérale (la ceinture pelvienne marque une fausse jambe courte controlatérale), le corps est incliné du côté opposé (compensation).

Signes dynamiques

- limitation de la rotation de la tête homolatérale ;
- manque de force de la main du côté controlatéral (épaule basse) ;
- perte d'équilibre quand le sujet transpose son poids du côté controlatéral (fausse jambe courte).

La dysfonction temporo-mandibulaire représente le facteur déclenchant de la dysfonction posturale. Les tests posturaux (voir II.2.3.1) réalisés dents serrées montrent :

- une diminution de la souplesse du cou (au niveau de C2-C3, liées par l'intermédiaire de l'os hyoïde au système cervico-pharyngo-mandibulaire) ;
- une désorientation lors des tests de piétinement,
- un mouvement de convergence podale moins ample et moins symétrique avec affaiblissement des tests kinésiologiques.

A ce stade il est intéressant de réaliser le test de Meersseman pour confirmer l'étiologie descendante. Une « déprogrammation/programmation » est réalisée par le biais de deux cales (cotons salivaires, bandelettes de plastique souple) postérieurement aux canines. La normalisation des tests confirme une pathologie descendante.

[77] Landouzy et al., "Clinique et Thérapeutiques Des Dysfonctions Temporo-Mandibulaires."

Lors du test de la ceinture scapulaire[78], on observe en cas de pathologie descendante de l'appareil manducateur :

- la ceinture scapulaire est horizontale bouche bée ;
- une bascule si le patient est en occlusion (et hypo convergence oculaire).

La bascule de la mandibule (du fait d'une luxation discale, d'un édentement postérieur, d'une prématurité…) entraîne une contraction asymétrique des muscles élévateurs et supra- hyoïdiens. La bascule de l'os hyoïde entraîne une contraction asymétrique des muscles infra- hyoïdiens ce qui provoque le déséquilibre de la ceinture scapulaire (voir I.3.3).

Les tests de Krogh-Poulsen peuvent de nouveau être réalisés :

- pour une luxation discale irréductible, la morsure de cotons placés postérieurement va décomprimer les ATM, ce qui ajuste la ceinture scapulaire ;
- pour une luxation discale réductible, le coton est mordu latéralement en propulsion après le claquement articulaire (signant le repositionnement du condyle sous le disque) ;
- pour un trouble musculaire le coton est mordu antérieurement.

Il faut également éliminer une pathologie descendante de l'œil :

- la ceinture scapulaire est horizontale bouche bée ;
- l'ouverture maximale yeux ouverts entraîne une bascule de la ceinture ;
- si le patient ferme les yeux la ceinture s'horizontalise.

L'ouverture buccale maximale est possible par la contractions des muscles supra hyoïdiens. Ils accentuent le déséquilibre de la voie oculo-céphalogyre (hypo convergence primaire) par contraction réflexe (agoniste-antagoniste) des muscles nucaux, SCM et trapèze qui travaillent en synergie avec les muscles oculomoteurs. Un trouble de la convergence perturbe cette harmonie en provoquant des contractures qui sont consécutives à l'adaptation posturale de la tête pour ajuster le regard et maintenir la ceinture scapulaire horizontale. Fermer les yeux neutralise le capteur oculaire à l'origine du trouble oculaire compensé.

Un test de convergence (en approchant un stylo dans le plan sagittal, le mouvement des yeux doit être continu et symétrique) confirme le diagnostic avant de l'adresser à un orthoptiste.

[78] Dupas and Bolla, *Le Dysfonctionnement Cranio-Mandibulaire : Comment Le Diagnostiquer et Le Traiter.* P99-116

3.2 Pathologie ascendante

Lors de l'entretien, il faut se renseigner sur d'anciens traumatismes, particulièrement ceux qui n'ont pas nécessité de consultation médicale (disparition rapide des symptômes ou absence de signes évidents comme une plaie ou une fracture). Une chute sur le coccyx par exemple peut être transmise à travers la colonne vertébrale jusqu'à l'occiput et produire un vertical strain haut d'occiput (voir I.4.2.2).

Les lésions ascendantes seront fréquemment adaptées au niveau de C1 et transformées en forces antéropostérieures (facilitation de la position antérieure ou postérieure de la mandibule). Lors de l'estimation posturale, une ligne oblique en avant (la chaîne linguale prédomine) entraine une propulsion mandibulaire et une recherche de contacts antérieurs. Une ligne oblique en arrière (la chaîne faciale prédomine) entrainera la mandibule en arrière. Une attitude tassée doit être mise en relation avec des lésions de compression (édentements postérieurs, bruxisme, perte de DVO).

Il n'y a pas de concordance avec les signes statiques et dynamiques de Landouzy, l'épaule ascendante ne se situe pas du côté de la déviation mandibulaire.

Le test des pouces montants permet de faire le diagnostic différentiel. Le praticien pose ses deux pouces au niveau des crêtes postéro-supérieures sacro-iliaques du patient debout (bas du dos, symétriquement par rapport à la colonne vertébrale). Si un pouce monte plus haut lorsque le sujet se penche en avant (s'enroule), il existe une lésion sacro-iliaque du côté du pouce ascendant. Lorsque le patient est assis (supprime les influences basses), un pouce plus haut quand le sujet s'enroule de nouveau signe une lésion homolatérale descendante. Si les pouces restent au même niveau la lésion est homolatérale ascendante.

L'interposition d'une cale occlusale (test de Meersseman) de déprogrammation ne change pas les résultats des tests précédemment cités.

Lors du test de la ceinture scapulaire :

- ceinture scapulaire basculée bouche bée (avec décalage homo ou controlatéral de la ceinture pelvienne, objectivable par la non correspondance des malléoles tibiales) et une hypo convergence ;
- l'inclinaison postérieure de la tête, toujours bouche bée, rééquilibre la ceinture scapulaire.

Le fait d'incliner la tête en arrière contracte les chaînes musculaires antérieures et détend les chaînes postérieures. Cette extension de la tête provoque une fonction symétrique des muscles posturaux alignant les ceintures.

Si l'oculogyrie est rétablie simultanément à cette rééquilibration des ceintures, l'hypo convergence était une adaptation posturale. La contracture des muscles postérieurs du cou entrainait la contraction des muscles oculomoteurs par l'intermédiaire de la formation réticulaire (réflexe oculo-céphalogyre). Le patient doit être adressé à un ostéopathe.
Si l'hypo convergence oculaire est maintenue malgré la rééquilibration des ceintures, le trouble oculaire est d'origine primaire (hyper ou hypo tonicité des muscles oculomoteurs). Le patient doit être adressé à un ostéopathe et à un orthoptiste.

3.3 Pathologie mixte

Elle peut être descendante mixte ou ascendante mixte. Le calage mandibulaire modifie en partie les tests mais des troubles posturaux sont encore présents.
Lors du test de la ceinture scapulaire :

- ceinture scapulaire basculée et hypo convergence oculaire, bouche bée ;
- rééquilibration de la ceinture et convergence oculaire normalisée (en cas d'œil adaptatif postural) en hyper extension de la tête, bouche bée ;
- bascule de nouveau de la ceinture et hypo convergence oculaire lorsque le patient serre les dents (en hyper extension) ;
- la morsure de contons salivaires à l'endroit indiqué (par le diagnostic articulaire ou musculaire) normalise les ceintures et la convergence oculaire.

Le traitement est ostéopathique (trouble postural) et occlusal. Si le trouble oculaire est primaire (non normalisé par l'hyper extension de la tête) un traitement orthoptique est également nécessaire. Voir ***annexe 4***
La prise en charge pluridisciplinaire permet de faciliter le traitement de chacun et de limiter la récidive. Les différents spécialistes communiquent par des fiches relais ayant pour point commun le test de la ceinture scapulaire. L'ostéopathe lève les blocages fonctionnels, le chirurgien-dentiste soigne la sphère oro faciale. Il détermine une position condylienne optimale à partir de laquelle l'ostéopathe pourra normaliser l'ensemble du système crânio- mandibulo-sacré.
Cette prise en charge est valable dès le plus jeune âge, l'interception d'un trouble du système crânio-mandibulo-sacré (postural, occlusal, oculaire…) évitera de fixer ces pathologies plus tard, rendant la prise en charge plus compliquée.

III. Traitements

Actuellement il n'existe pas une thérapeutique standard mais une multitude. Mais il existe un consensus international sur une prise en charge conservatrice, rationnelle et réversible en première intention, et ce du fait :

- d'une étiologie plurifactorielle ;
- du faible niveau de preuve concernant l'efficacité des moyens thérapeutiques actuels ;
- de la capacité d'adaptation de l'appareil manducateur ;
- du caractère fluctuant de la symptomatologie, avec une tendance à une évolution spontanément favorable en l'absence de toute thérapeutique[79].

Ces résultats appellent à la prudence et à la modestie.

Ainsi les principaux objectifs de la prise en charge seront de :

- rassurer le patient, souvent inquiet, sur la nature et l'évolution des symptômes ;
- gérer la symptomatologie douloureuse, parfois intense et invalidante ;
- restaurer un fonctionnement acceptable du système crânio-mandibulo-sacré et une meilleure qualité de vie.

La gouttière occlusale, parfois associée à une prise en charge ostéopathique, répond à ces critères.

1. Interception

L'orthodontiste a ici une place privilégiée. Il gère au quotidien l'intégration fonctionnelle et esthétique des arcades dentaires et de leurs bases osseuses dans l'architecture crânio-faciale. Il a également un rôle essentiel dans le diagnostic précoce (majorité de patients jeunes) des dysfonctions orales. Planas[80], dès 1947, par ses principes de réhabilitation neuro-occlusale donnait déjà une place principale aux dysfonctions de l'appareil manducateur dans l'installation des dysmorphoses. Il définit l'orthodontie comme « une spécialité de la médecine qui étudie l'étiologie et la pathogénie des déformations fonctionnelles et morphologiques de la face et qui a pour objet leur prophylaxie et leur thérapeutique ». Delaire

[79] de Leeuw et al., "Symptoms of Temporomandibular Joint Osteoarthrosis and Internal Derangement 30 Years after Non-Surgical Treatment."
[80] Planas et al., *La Réhabilitation Neuro-Occlusale RNO*.

parle d'une spirale dysmorpho-dysfonctionnelle (une dysfonction facilitant l'installation d'une autre et ainsi de suite jusqu'à qu'elles soient figées dans l'architecture occlusale)[81].

La collaboration des orthodontistes avec des orthophonistes est déjà connue, notamment pour la rééducation linguale (de sa pointe surtout). La médecine ostéopathique, avec une approche globale du système hyoïdien, va agir sur les insertions plus postérieures de la langue et la déglutition. En profitant de l'impulsion donnée par les appareils orthopédiques (masque de Delaire, activateur de Lautrou, activateurs de Soulet Besombes) l'ostéopathe pourra intervenir très tôt sur les dysmorphoses crânio-faciales. Le Quad'Helix par exemple, en élargissant le maxillaire (rotation mésio vestibulaire des premières molaires maxillaires) permet de déverrouiller l'occlusion (en levant un cross bite par exemple). Mais il permet également, par des pressions faibles et constantes, de positionner le maxillaire dans un sens de rotation externe contribuant à la flexion générale du crâne. Il est important chez l'enfant de supprimer les dysfonctions de la synchondrose sphéno-basilaire (traitement ostéopathique et orthopédique) qui peuvent engendrer une croissance asymétrique de la base du crâne et donc de la face. Un diagnostic précoce, dès l'âge de 3 ans, permet d'intercepter des anomalies crâniennes, posturales et fonctionnelles. A cet âge les deux hémi mandibules ne sont pas encore soudées par une symphyse, elles sont réunies par une synchondrose qui autorise un certain degré de mouvement. Le traitement ostéopathique s'en trouve grandement facilité, car la croissance masquera la lésion qui se trouvera plus tard fixée[82].

Des conseils peuvent également être donnés quant aux bénéfices de l'allaitement maternel, nos considérations étant ici surtout fonctionnelles (de la tétée du sein). Les mouvements de translations propulsives nécessaires à la succion aident au développement de la mandibule en stimulant les centres nerveux proprioceptifs des ATM. La résistance et fermeté du sein maternel aident à la musculation des orbiculaires des lèvres, de la filière oro-pharyngée et de la formation de la lordose cervicale. Cela fait partie de l'évolution psychomotrice de l'enfant par sa participation à la formation des chaînes linguale, faciale et masticatrices[83]. Les biberons (suivis par la nourriture molle en petits pots et purée), en facilitant le passage rapide des aliments, déstabilisent le rôle de l'amylase salivaire et ne stimulent pas suffisamment les centres proprioceptifs. On assiste à une hypo-fonction de la mandibule et du système masticatoire (hypo-développement de la branche montante) qui pourrait influencer sur la fréquence croissante des classes II. La valeur rhéologique (consistance) des aliments est plus

[81] Raymond and Kolf, *Complexité Du Système Masticateur : Manifeste Pour Un Nouveau Paradigme de L'occlusion Dentaire*. P128

[82] Ricard, *Traité de Médecine Ostéopathique Du Crâne et de L'articulation Temporomandibulaire*. Chap 11

[83] Clauzade et al., *Concept Ostéopathique de L'occlusion*. P205-206

faible de nos jours, même chez les adultes. Cela favorise l'installation d'une mastication unilatérale exclusive (non alternée) ou bilatérale simultanée (voir II.1.3.3) par absence de fatigue musculaire (qui impose de changer de côté, lors de la mastication d'une nourriture dure et sèche par exemple)[84].

La succion prolongée du pouce, de doigt(s) voire d'un objet est connue pour favoriser une béance antérieure et des versions dentaires. Elle peut trouver une explication en tant que palliatif à des tensions postérieures ou comme tentative inconsciente d'équilibration des chaînes antéropostérieures (pseudo gouttière), comme les tics de mâchonnement/mordillement de l'adulte.

2. Prise en charge de la pathologie

2.1 En urgence

La douleur peut être intense et invalidante, les signes cliniques disproportionnés et anxiogènes (ouverture buccale très limitée, cervicalgies, acouphènes, vertiges…). Poser un diagnostic dans ces conditions s'avère compliqué et peu concluant. La gestion de la symptomatologie douloureuse doit être une priorité, après avoir éliminé rapidement lors de l'entretien une cause traumatique (accident de la voie publique, agression…) ou plus générale (tétanos, polyarthrite rhumatoïde) qui nécessiterait une prise en charge médicale (recherche de fractures, bilan sanguin…).

En cas de contracture musculaire aiguë, une buttée occlusale antérieure peut être réalisée en urgence au fauteuil (résine prothétique polymérisable). Elle permet une inocclusion postérieure ce qui diminue la symptomatologie douloureuse et fonctionnelle. Elle est portée en continu pendant 3 jours, ce qui permettra de réaliser un diagnostic et des empreintes dans de bonnes conditions. En cas de spasmes musculaires, trismus ou luxations aiguës mandibulaires, certaines manipulations ostéopathiques permettent également d'obtenir une ouverture buccale satisfaisante[85].

Des antalgiques voire des anti-inflammatoires (après avoir éliminé une pathologie infectieuse) peuvent également être prescrits.

[84] Raymond and Kolf, *Complexité Du Système Masticateur : Manifeste Pour Un Nouveau Paradigme de L'occlusion Dentaire*. P34. P106

[85] Oliveira-Campelo et al., "The Immediate Effects of Atlanto-Occipital Joint Manipulation and Suboccipital Muscle Inhibition Technique on Active Mouth Opening and Pressure Pain Sensitivity over Latent Myofascial Trigger Points in the Masticatory Muscles."

2.2 Selon le diagnostic

Nous l'avons vu, il est essentiel de définir le schéma lésionnel de la pathologie. Une pathologie ascendante pure ne trouvera de résolution que dans une prise en charge spécialisée (ostéopathique, posturale, podologique…). Tout traitement crânio-mandibulaire occlusal précoce fixera la pathologie ascendante, pourra en modifier les signes (pathologie mixte), mais sera source de récidive. En revanche, après stabilisation de la pathologie posturale crânio-sacrée, le chirurgien-dentiste peut consolider le système crânio-mandibulo-sacré et limiter le risque de récidive en intervenant sur les facteurs de risques occlusaux (voir III.3). Le traitement du chirurgien-dentiste seul suffira aux pathologies descendantes pures avec une disparition des troubles posturaux. Mais ces pathologies sont souvent mixtes, nécessitant une prise en charge pluridisciplinaire, et où la gouttière occlusale en est la clé de voûte.

2.3 La gouttière occlusale[86]

2.3.1 Principe

Ce sont des appareils orthopédiques qui modifient les rapports crânio-mandibulaires et l'équilibre postural. Un diagnostic et un pronostic clairs doivent être donnés au patient afin qu'il s'engage complètement dans une thérapie considérée comme contraignante, souvent perturbatrice de sa vie socio affective.

La gouttière de référence est la gouttière occlusale dure à recouvrement total de l'arcade mandibulaire.

Le recouvrement total permet de :

- empêcher les égressions, rencontrées fatalement avec les plans rétro-incisifs et les demi-gouttières occlusales ;
- répartir les forces occlusales ;
- protéger l'ensemble de la denture.

L'arcade mandibulaire est préférée pour des raisons :

- esthétiques, elle est moins visible ;
- fonctionnelles, elle permet la rééducation des postures linguales basses et gêne moins la phonation ;

[86] Dupas and Bolla, *Le Dysfonctionnement Cranio-Mandibulaire : Comment Le Diagnostiquer et Le Traiter*. P151-179

- ostéopathiques, pas de perturbation du MRP par immobilisation de la suture sagittale médiane maxillaire (voir I.2.1.2).

En cas d'édentement de grande étendue au maxillaire, elle peut y être réalisée dans un souci de symétrie d'information (une proprioception maximale doit être recherchée). Il faut veiller à dégager le palais jusqu'à la papille rétro incisive et qu'elle soit séparée au niveau des incisives centrales.

Elle est en résine acrylique thermoformée dure pour :

- sa résistance et sa stabilité, compatibles avec un port au long terme et des forces masticatrices importantes ;
- éviter un réflexe de mâchonnement inhérent aux gouttières souples déformables.

Enfin, elle doit être relativement fine (entre 1 et 2 mm) afin de :

- éviter une augmentation excessive de la dimension verticale, source d'inconfort et de tension musculaire ;
- limiter les problèmes d'élocution ;
- maintenir un espace pour la nouvelle occlusion.

Elle permet une reprogrammation musculaire et articulaire de l'appareil manducateur mais également posturale et oculaire (associée à un traitement pluridisciplinaire). En court- circuitant les récepteurs desmo-parodontaux et en reprogrammant les récepteurs articulaires, elle normalise le message du trijumeau vers la formation réticulaire. Elle reprendra son caractère régulateur du tonus des muscles masticateurs, du reflexe oculo-céphalogyre et posturaux. L'action du système limbique (voir I.2.3.1) sur la formation réticulaire peut toujours être délétère mais les conséquences sont moins préjudiciables pour les différentes structures. Le port d'une gouttière aide également à la prise de conscience de para-fonctions telles que le bruxisme, facilitant leur autogestion volontaire de jour.

Hartmann et Cucchi[87] associent aux gouttières des injections d'anesthésiques (sans vasoconstricteurs) dans les muscles contracturés et particulièrement pour le ptérygoïdien latéral. C'est une myorésolution locale associée à une myorésolution générale (gouttière et prescription de myorelaxants).

[87] Hartmann, Cucchi, and Orofino, *Stress and Orality : New Data about Teeth Clenching & Outcomes, Migraine, Fibromyalgia, Fatigue*. P241-251

2.3.2 Réalisation

Avant d'entreprendre tout traitement (et même diagnostic), il faut supprimer ou tout du moins stabiliser les foyers infectieux et irritatifs. Un rétablissement sommaire des courbes de compensation de Spee et Wilson permettra également de faciliter l'intégration de la gouttière (égression, anomalies occlusales aberrantes).

Leur réalisation et leur réussite en tant que dispositif orthopédique sont dépendantes du diagnostic. Dans le cas de pathologies descendantes il faut en réaliser le diagnostic différentiel (voir II.3.1)

La gouttière occlusale musculaire : réalisation

- empreintes à l'alginate des arcades (deux empreintes pour la mandibule) et coulées au plâtre ;
- montage du modèle maxillaire sur la branche supérieure de l'articulateur (utilisation de l'arc facial conseillée, dans un souci d'équilibre crânio-mandibulaire) ;
- une cire de relation centrée « du jour » (correspondant à la position mandibulaire la plus confortable pour le patient) permet le montage du modèle mandibulaire sur la branche inférieure de l'articulateur ;
- le deuxième modèle mandibulaire, non monté sur articulateur, permet la confection de la gouttière par thermoformage. Une feuille de résine rigide (1.5 mm d'épaisseur) est chauffée (attendre qu'elle forme une convexité), elle est plaquée sur le modèle (dont les éventuelles contre dépouilles ont été comblées) centré sur le boîtier d'aspiration. L'aspiration doit être maintenue jusqu'au refroidissement de la résine. La gouttière est ensuite découpée à la pièce à main, en vestibulaire au-delà de la ligne de plus grand contour (stabilité et rétention) et en lingual en deçà de la zone de réflexion muqueuse. Elle est polie puis positionnée sur le modèle monté en articulateur ;
- de la résine polymérisable est ajoutée sur la face triturante (plate) de la gouttière mandibulaire. L'articulateur est refermé et maintenu fermement par un élastique, tige incisive au contact de sa table (isoler au préalable les dents maxillaires) ;
- après dégrossissement et avec du papier d'occlusion, la gouttière est ajustée sur articulateur. Des contacts simultanés et punctiformes sont recherchés ;
- le jour de la pose, le praticien vérifie avec du papier l'uniformité des contacts et son intégration posturale (horizontalité de la ceinture scapulaire et ouverture sans déviation) ;

- un contrôle est effectué à une semaine pour un ajustement plus complet, puis toutes les 2-3 semaines. Le contrôle de la posture et de la convergence oculaire est réalisé à la fin de chaque séance ;
- c'est à la disparition complète des symptômes (souvent 2 mois) qu'une nouvelle analyse occlusale est réalisée. Elle permettra d'envisager quel type de traitement stabilisateur est indiqué (selon la nouvelle position mandibulaire myoéquilibrée obtenue).

La gouttière de décompression articulaire

Elle est réalisée pour les luxations discales irréductibles (et certains cas d'arthrite, arthrose, de compression de la zone bilaminaire rétro discale…).

Sa confection est similaire à la gouttière musculaire mais elle est plus épaisse au niveau des dernières molaires (permettant une bascule antérieure de la mandibule). La décompression est matérialisée par une feuille d'étain de 0.5 mm (correspondant à la résilience articulaire moyenne calculée par GERBER). Elle est glissée entre les boules condyliennes de l'articulateur et le plafond de leurs boîtiers condyliens (au niveau des deux condyles car même si la pathologie est unilatérale, la décompression d'une seule ATM entraînerait la compression de l'autre). Des contacts simultanés et les plus postérieurs possibles sont recherchés, sans entraîner une béance supérieure à 1 mm. Seuls les contacts légers et punctiformes sont maintenus antérieurement. Le réglage lors des séances de contrôle s'effectue par soustraction antérieure de résine en meulage progressif (limite l'exacerbation d'un bruxisme par addition postérieure). A la disparition des symptômes, des contacts équilibrés et punctiformes, répartis sur l'ensemble de la gouttière, doivent être retrouvés (l'acceptation de l'OIM du futur traitement stabilisateur en sera facilitée). La gouttière doit être portée constamment pendant 3-4 mois (selon la sévérité, l'ancienneté et l'évolution de la pathologie). Elle doit être retirée pour le brossage et lors des repas (l'interposition du bol alimentaire permet d'amortir les pressions). On recherche une cicatrisation par épaississement rétro discal (néo-disque), rendu possible par la décompression des ATM.

Pour les patients hyper divergents, prognathes, au faible recouvrement, avec une pulsion linguale non rééduquée, le rapport bénéfice/risque doit être bien étudié car ce type de gouttière favorise la béance antérieure.

La gouttière de repositionnement articulaire

Elle est indiquée pour les luxations discales réductibles précocement. Le montage en articulateur est réalisé avec une cire de propulsion (3 épaisseurs de cire Moyco) enregistrée au moment où le condyle recapture son disque. Une fois refroidie, la cire est repositionnée sur les arcades et est de nouveau testée (le patient ouvre et ferme la bouche sur la cire, la réitération de la position sans bruit articulaire valide l'enregistrement). La face triturante de la gouttière, à la différence des gouttières musculaires et de décompression, garde de légères indentations pour faciliter et mémoriser la position pour le patient.

Elle doit être réservée pour des patients jeunes, au pronostic favorable (claquement en début d'ouverture). Dans le cas où le patient éprouverait des difficultés à maintenir sur le long terme cette position condylo-discale (récidive de claquement par usure excessive de la gouttière, contracture myotatique du ptérygoïdien latéral), une gouttière de décompression est à envisager (elle permet souvent, pour un sujet jeune, une recapture du disque luxé précocement).

Il faut, dans le cas d'un patient jeune présentant une luxation discale récente et en l'absence de contre-indication (suspicion de fracture par exemple) tenter une manœuvre de Farrar. C'est l'inverse de la manœuvre de Nelaton qui est indiquée pour les luxations condyliennes antérieures « bouche bloquée grande ouverte ». Une pression vers le bas sur la dent la plus postérieure du côté atteint est exercée par le pouce du praticien (placé en face) associée à une traction du menton en avant vers le praticien (appui sur le rebord inférieur de la symphyse et bord libre des incisives mandibulaires). Des mouvements de diductions bouche fermée améliorent le pronostic (Mongini).

2.3.3 Rôle dans la prise en charge pluridisciplinaire

En cas de pathologie mixte (ADAM associé à un trouble postural et/ou crânien), une séance d'ostéopathie est nécessaire avant la pose de la gouttière[88]. Il est difficilement concevable de vouloir équilibrer la mandibule par rapport au crâne et aux dents si le corps lui-même ne l'est pas (normalisation ostéopathique des temporaux, ATM, axe vertébral et sacro iliaque). Les consultations se font ensuite en alternance (en général 3 à 4 séances d'ostéopathie sont nécessaires, effectuées gouttière en place). Il est important de régler la gouttière le plus rapidement possible après la séance ostéopathique (pour éviter de fixer un schéma lésionnel).

[88] Cuccia et al., "Osteopathic Manual Therapy versus Conventional Conservative Therapy in the Treatment of Temporomandibular Disorders: A Randomized Controlled Trial."

L'ostéopathe, à la différence du chirurgien-dentiste, peut parfois se contenter d'une table d'ostéopathie, facilement déplaçable. Dans le cas où les deux praticiens travaillent à distance, il peut être parfois intéressant que l'ostéopathe se déplace afin que la gouttière soit immédiatement réglée après le traitement, l'ostéopathe pouvant contrôler son intégration posturale.

Du point de vue de l'ostéopathe, la gouttière de décompression par exemple permet la descente du condyle dans la cavité glénoïde (lésions occiput-atlas-axis) mais également une descente de l'odontoïde (correction des impressions basilaires fonctionnelles consécutives à des édentements postérieurs). Plus généralement, les gouttières occlusales réaménagent des contacts postérieurs initialement réflexes nociceptifs, libèrent les spasmes cervicaux avec une adaptation posturale. La correction ostéopathique de C3 D3 L3 (ligne de gravité du corps) permettra de retrouver une fonction posturale normale.

Après la pose de la gouttière, un déplacement des symptômes peut apparaitre, et ainsi réveiller d'anciennes douleurs, dites primitives. C'est le schéma lésionnel originel, qui intéressera particulièrement l'ostéopathe (exemple d'une chute sur le coccyx, whiplash).

La méthodologie des corrections ostéopathiques[89] est toujours la même, seules les techniques différent. Elle commence en général par une mise au point neutre de la SSB : normalisation des lésions ostéopathiques viscérales, de l'appareil locomoteur, équilibration du système ortho et parasympathique, harmonisation des lignes de gravité et réglage des clés du corps (péronés, symphyses pubiennes, clavicules, malaires et os hyoïde) puis abord du système crânio-sacré.

Le protocole orthoptique nécessite pour sa part plus de séances (12 en général). Ce n'est qu'à partir de plusieurs séances que l'oculogyrie commence à se stabiliser, le réglage de la gouttière se fait en parallèle.

3. Les aides au traitement

Quel que soit le diagnostic, une rééducation comportementale[90] est toujours utile :

- la prise de conscience de la pathologie et le contrôle des parafonctions orales. La technique de Hartmann et Bratslavsky[91] est utile pour gérer le bruxisme diurne : joindre les lèvres dès que l'on serre les dents. La mise en action du nerf facial par

[89] Clauzade et al., *Concept Ostéopathique de L'occlusion*. P338-368
[90] Crider, Glaros, and Gevirtz, "Efficacy of Biofeedback-Based Treatments for Temporomandibular Disorders."
[91] Hartmann, Cucchi, and Orofino, *Stress and Orality : New Data about Teeth Clenching & Outcomes, Migraine, Fibromyalgia, Fatigue*. P255-260

contraction volontaire des orbiculaires des lèvres va inhiber le nerf trijumeau qui active les élévateurs ;

- le contrôle de la posture mandibulaire, en évitant tout appui sur la mandibule (particulièrement latéral, par les positions de travail et de sommeil) ;
- l'adaptation de l'alimentation, en limitant les aliments nécessitant des efforts masticatoires trop importants (caramels, sandwich…) ;
- la prévention de l'ouverture buccale forcée et/ou prolongée (bâillement mesuré, cales en silicone intermaxillaires pour les soins dentaires longs) ;
- le contrôle du stress : sensibilisation au bénéfice de certaines méthodes de relaxation voire suggestion d'une prise en charge psychothérapeutique, avec tact et mesure.

La « thérapie physique »[92] peut également apporter un certain bénéfice au patient, tant sur les symptômes que sur la prise de conscience de la pathologie. Elle souligne le rôle d'acteur de sa santé et permet d'évaluer l'observance et la motivation du patient.

- l'application de glace sur l'ATM a un effet anti inflammatoire et anti œdémateux, particulièrement dans les cas de douleur aiguë post- traumatique ;
- l'application de chaleur humide (gant de toilette trempé dans l'eau chaude) sur les muscles douloureux pendant 5 à 10 minutes. La vasodilatation résultante améliore le métabolisme musculaire (élimination des toxines et meilleure irrigation sanguine) ;
- massages musculaires : effet myorelaxant et antalgique par activation des fibres Aβ, amélioration de la circulation sanguine. Il faut effectuer un massage profond et lent en glissement sagittal le long des muscles spasmés en suivant l'orientation des fibres musculaires. On recherche l'inhibition du spasme musculaire et la disparition de la douleur référée musculaire et de la zone gâchette ;
- le « spray and stretch » (Travell et Simons) qui combine l'action d'un spray froid et de massages (rôle du gate control) ;
- la kinésithérapie mandibulaire (gymnothérapie) : exercices d'étirements musculaires contrôlés (passifs puis en contre résistance). Elle est particulièrement efficace dans les cas de limitation d'ouverture buccale d'origine musculaire (contracture) et articulaire (favorise la poussée vers l'avant du disque luxé dans le cas de luxations discales irréductibles). Elle permet également de limiter le risque d'ankylose dans les cas d'hypofonctionnement de l'appareil manducateur (potentialise les échanges

[92] Fleiter, De Jaegher, and Fougeront, *Troubles Musculo Squelettiques de L'appareil Manducateur*. P191-201

synoviaux). On lui attribue une stimulation de l'angiogenèse capillaire et une conversion du phénotype des fibres musculaires (passage de fibres blanches anaérobies IIB à IIA mixtes ayant un meilleur rendement en ATP).

Enfin, certains antidépresseurs tricycliques[93] (amitriptyline Laroxyl ®) peuvent être prescrits pour des myalgies chroniques. Ils ont un effet :

- antalgique : renforcement des systèmes inhibiteurs descendants de la douleur par inhibition de la recapture de la noradrénaline et sérotonine ;
- myorelaxant ;
- sédatif : bénéfique sur la qualité du sommeil, souvent altérée chez les patients douloureux chroniques.

4. Stabilisation et maintenance

Après avoir obtenu un système crânio-mandibulo-sacré asymptomatique, il faut souvent pérenniser les résultats afin d'éviter des récidives. Cela est d'autant plus vrai pour le chirurgien-dentiste qui a souvent obtenu une stabilisation par le biais d'une gouttière occlusale. Elle peut modifier les rapports intermaxillaires de manière conséquente pour la future occlusion.
Les thérapeutiques occlusales sont envisagées sur les modèles montés en articulateur avec la nouvelle relation intermaxillaire « de confort ». Certains cas simples nécessiteront que de très légères coronoplasties, micro-amélaires, dont la soustraction occlusale sélective de Crottaz en est un exemple. Nous sommes très loin des « meulages dentaires » pratiqués abusivement, aléatoires et irrationnels et qui sont désormais considérés comme faute professionnelle.
Le collage de composites, quand il est possible, est une voie élégante, bio-conservatrice et économique. La ré-intervention est facilitée, ce qui est un avantage indéniable pour ces pathologies complexes aux récidives malheureusement courantes.
Certains cas complexes nécessitent néanmoins des reconstitutions prothétiques. L'occluso-conscience a fourvoyé nombre de praticiens dans l'étiologie et les traitements de nombreux troubles crânio-mandibulo-sacrés. Mais elle a établi des règles concrètes indispensables, dès lors que le plan de traitement est bien établi. Des prothèses implanto-portées ou amovibles permettront de compenser les édentements (efficacité masticatoire, proprioception,

[93] Dionne, "Pharmacologic Treatments for Temporomandibular Disorders."

stabilisation de la mandibule) et de restaurer une dimension verticale (symétrie du visage et du corps). Des onlays voire des couronnes seront parfois nécessaires pour harmoniser les courbes occlusales. Il est important de respecter un délai suffisant en prothèses provisoires afin de valider au long terme la nouvelle occlusion.
La réalisation de gouttières occlusales de protection peut être indiquée pour les patients bruxomanes sévères, afin de protéger les organes dentaires et pérenniser les reconstitutions prothétiques, en l'absence de signes algiques et fonctionnels. Elles ne recouvrent que les dents, en ménageant l'environnement parodontal et sont réalisées en position de confort (« relation centrée »). Elles sont portées la nuit, voire le jour en cas de stress important.

Après une étude préalable sur l'articulateur et en fonction des clichés téléradiographiques, certains cas ne pourront être stabilisés que par orthopédie dento-faciale (traitements multi-attaches fixes) voire par chirurgie orthognathique. La chirurgie permet le repositionnement du maxillaire (Lefort) et/ou mandibulaire (Epker) en mobilisant les segments osseux dans les trois plans de l'espace. Elle permet de restaurer l'harmonie du visage et une occlusion stable (collaboration orthodontique nécessaire).

La chirurgie de l'ATM est irréversible, invasive, avec un taux de succès relativement modeste. Elle est difficilement envisageable après avoir présenté les origines possibles des dysfonctions temporo-mandibulaire, parfois très à distance et la possibilité de récidive. Le disque (l'ATM en général) est rarement la cause de la dysfonction mais la première victime.
Aussi efficace et moins invasive que l'arthroscopie, l'arthrocentèse permet un lavage de l'ATM par du sérum physiologique (parfois complété par des AINS et de la morphine) à l'aide d'aiguilles insérées dans le compartiment articulaire supérieur. Elle est indiquée pour certains cas d'arthrite chronique (élimination des médiateurs de l'inflammation et débris ostéo-cartilagineux) et d'ankylose fibreuse (adhésions). Le lavage articulaire permet l'évacuation des radicaux libres et autres médiateurs de l'inflammation accumulés dans l'articulation. En remplissant la cavité avec du nouveau liquide, cela rétablit une couche protectrice séparant les deux surfaces articulaires et réduisant ainsi leurs forces adhésives[94].

[94] de Souza et al., "Interventions for the Management of Temporomandibular Joint Osteoarthritis."

CONCLUSIONS

Les problèmes des articulations temporo-mandibulaires sont à l'origine d'une littérature abondante mais dont les conceptions énoncées sont souvent contradictoires ou incomplètes. Le simple fait qu'il n'existe pas une seule dénomination mais une multitude (syndrome de Costen, SADAM, ADAM, DCM, DTM…) démontre qu'il manque un consensus international et même national entre les auteurs. Cette constatation se retrouve dans la répartition des ouvrages sur le sujet dans les bibliothèques universitaires, qui sont à chercher dans les rayons d'occlusodontie, de l'ATM, des douleurs oro-faciales, de posturologie, d'ostéopathie, d'orthopédie dento-faciale de chirurgie maxillo faciale.

Nous avons décidé de nous intéresser à l'approche ostéopathique, en excluant les autres (kinésithérapique, accupuncturale, chiropractique) pour plusieurs raisons. Il existe de plus en plus d'ouvrages, de conférences (du Collège National d'Occlusodontologie et privées), de cabinets qui montrent de bons résultats cliniques par une thérapeutique odontologique et ostéopathique. Lors de leur cursus, les étudiants en ostéopathie ont des conférences sur l'ATM et l'occlusodontie. Il nous a donc semblé pertinent de synthétiser cette approche et d'en vérifier la crédibilité scientifique. Car l'ostéopathie est encore loin de jouir d'une reconnaissance totale par le monde médical, souvent du simple fait de préjugés sur une médecine parfois ésotérique voire chamanique, aux considérations énergétiques. Certes les notions de MRP, de mouvement des os du crâne et de kinésiologie sont sujettes à ce genre de remarques et il n'est pas de notre propos d'en débattre. En revanche, les schémas lésionnels ascendants et descendants des dysfonctions temporo-mandibulaires trouvent une explication basée sur des faits anatomiques concrets. Il manque toutefois encore d'études à niveau de preuve élevé, d'où le rejet par une partie de la communauté dentaire très « evidence-based medecine ». Certains auteurs se sont battus toute leur carrière (Pr Nahmani, Pr Hartmann…), convaincus par leurs expériences cliniques, pour la reconnaissance de leurs travaux. Il est évident qu'il est important d'avoir des preuves, mais il nous semble également important de rester ouvert et critique par rapport aux autres possibilités. Cela est particulièrement vrai pour des pathologies plurifactorielles et dont il n'existe pas encore de « gold-standard » en termes de traitement et de diagnostic. L'approche ostéopathique nous a semblé globale, anatomique et peu invasive.

Nous conclurons par un propos de Landouzy : « il n'existe pas différentes médecines (ostéopathique, homéopathique, allopathique…) mais une médecine, celle qui soigne nos patients ».

BIBLIOGRAPHIE

Amigues, J-P. *Le Système Stomatognathique : Concept Odontologique, Concept Ostéopathique*. Montpellier : Sauramps médical., 2004.

An, J. S., D. M. Jeon, I. H. Yang, W. H. Lim, and S. J. Ahn. “Influence of Temporomandibular Joint Disc Displacement on Craniocervical Posture and Hyoid Bone Position.” *American Journal of Orthodontics and Dentofacial Orthopedics* 147, no. 1 (2015): 72–79. doi:10.1016/j.ajodo.2014.09.015.

Angelica, M. D., and Y. Fong. “Masticatory Muscle Sleep Background EMG Activity Is Elevated in Myofascial TMD Patients.” *Journal of Oral Rehabilitation* 141, no. 4 (2008): 520–29. doi:10.1016/j.surg.2006.10.010.Use.

Auquier, O. *Ostéopathie : Principes et Applications Ostéoarticulaires*. Issy-les-Moulineaux : Elsevier Masson., 2011.

Baillergeau, A., L. Fabre, and R. Zegarra-Parodi. “Comparaison Des Effets D’une Manipulation de L'articulation Cranio-Cervicale et Du Rachis Thoracique Sur La Distance Interincisives.” *Kinesitherapie* 12, no. 126 (2012): 41–47. doi:10.1016/j.kine.2012.01.001.

Bel, A. “Le Mécanisme Respiratoire Primaire de Sutherland À Aujourd’hui.” Institut supérieur d’ostéopathie de Paris, 2013. http://osteo-perfectionnement.com/wp-content/uploads/Le-Mécanisme-Respiratoire-Primaire-de-Sutherland-à-aujourdhui.pdf.

Bracco, P, A Deregibus, R Piscetta, and G Ferrario. “Observations on the Correlation between Posture and Jaw Position: A Pilot Study.” *Cranio : The Journal of Craniomandibular Practice* 16, no. 4 (October 1998): 252–58.

Clauzade, M-A., and B. Darraillans. *L’homme, Le Crâne, Les Dents*. Perpignan : S.E.O.O., 1992.

Clauzade, M-A., B. Darraillans, C. Knellesen, and G. Montet. *Concept Ostéopathique de L’occlusion*. Perpignan : S..E.O.O., 1989.

Clauzade, M-A., and J-P. Marty. *Orthoposturodontie*. Perpignan : S.E.O.O.. DL., 1998.

Craane, B., P. U. Dijkstra, K. Stappaerts, and A. de Laat. “Methodological Quality of a Systematic Review on Physical Therapy for Temporomandibular Disorders: Influence of Hand Search and Quality Scales.” *Clinical Oral Investigations* 16, no. 1 (2012): 295–303. doi:10.1007/s00784-010-0490-y.

Crider, A., A. G. Glaros, and R. N. Gevirtz. “Efficacy of Biofeedback-Based Treatments for Temporomandibular Disorders.” *Applied Psychophysiology Biofeedback* 30, no. 4 (2005): 333–45. doi:10.1007/s10484-005-8420-5.

Cuccia, A. M., C. Caradonna, V. Annunziata, and D. Caradonna. “Osteopathic Manual Therapy versus Conventional Conservative Therapy in the Treatment of Temporomandibular Disorders: A Randomized Controlled Trial.” *Journal of Bodywork and Movement Therapies* 14, no. 2 (2010): 179–84. doi:10.1016/j.jbmt.2009.08.002.

de Leeuw, R, G Boering, B Stegenga, and L G de Bont. “Symptoms of Temporomandibular Joint Osteoarthrosis and Internal Derangement 30 Years after Non-Surgical Treatment.” *Cranio : The Journal of Craniomandibular Practice* 13, no. 2 (April 1995): 81–88.

de Souza, R. F., C. H. Lovato da Silva, M. Nasser, Z. Fedorowicz, and M. A. Al-Muharraqi. “Interventions for the Management of Temporomandibular Joint Osteoarthritis.” *The Cochrane Database of Systematic Reviews* 4 (2012): CD007261. doi:10.1002/14651858.CD007261.pub2.

Decocq, P., J. Honoré, C. Auclair-Assaad, H. Sequeira, and E. Bocquet. “Relations Cranio-Mandibulaires et Posture Anti-Gravitaire : Étude Stabilométrique de Cales de Désocclusion.” *L’orthodontie Française* 86, no. 2 (2015): 181–88. doi:10.1051/orthodfr/2015017.

Dionne, R. “Pharmacologic Treatments for Temporomandibular Disorders.” *Oral Surgery, Oral Medicine, Oral Pathology, Oral Radiology, and Endodontics* 83, no. 1 (1997): 134–42. doi:10.1016/S1079-2104(97)90104-9.

Duminil, G., O. Laplanche, J-F. Carlier, J-P. Ré, P. Simonet, and J-D. Orthlieb. *L’occlusion*. Tout Simplement. [Paris] : Espace I.d. DL, 2013.

Dupas, P-H., and M. Bolla. *Le Dysfonctionnement Cranio-Mandibulaire : Comment Le Diagnostiquer et Le Traiter*. Guide Clinique. Paris : Editions CdP., 2011.

Farella, M, A Michelotti, G Pellegrino, U Giani, and R Martina. “Interexaminer Reliability and Validity for Diagnosis of Temporomandibular Disorders of Visual Leg Measurements Used in Dental Kinesiology.” *Journal of Orofacial Pain* 19, no. 4 (2005): 285–90. doi:10.1016/S0084-3717(08)70517-8.

Fleiter, B. “Algies et Troubles Fonctionnels de L ’ Articulation Temporomandibulaire.” *Annales d’ORL et de Chirurgie Cervico-Faciale* 4 (2007): 68–73.

Fleiter, B., P. De Jaegher, and N. Fougeront. *Troubles Musculo Squelettiques de L’appareil Manducateur*. Paris [etc.] : Quintessence international., 2015.

Franki, H. “Répercussions D’un Fonctionnement Anormal Des Articulations Temporo-Mandibulaires Sur La Vision Binoculaire.,” n.d.

Gangloff, P. “Influence de La Proprioception Cranio-Faciale Sur Le Controle Postural et La Stabilisation Du Regard,” 2007.

Häggman-Henrikson, B., M. Rezvani, and T. List. “Prevalence of Whiplash Trauma in TMD Patients: A Systematic Review.” *Journal of Oral Rehabilitation* 41, no. 1 (2014): 59–68. doi:10.1111/joor.12123.

Harding-Kaba, M. B., C. Ferret, D. Batifol, D. Kamal, P. Goudot, and J. Yachouh. “Variation de La Position de L’os Hyoïde Chez L'adulte Dans Les Dysmorphies Maxillo-Mandibulaires et Les Dysfonctions de L'appareil Manducateur.” *International Orthodontics* 6, no. 2 (2008): 199–207. doi:10.1016/S1761-7227(08)73829-4.

Hartmann, F., and G. Cucchi. *Mal de Dos, Fatigue, Migraine : ...si Vous Serrez Les Dents ! : Migraine, Fatigue, Fibromyalgie, Nausées, Vertiges, Acouphènes, Troubles Cardiaques, Respiratoires, Intestin Irritable, Cystite, Fièvre Prolongée, Troubles Du Sommeil, Troubles de L’humeur, c*. Santé. Bluffy : Ed. Kawa, 2014.

Hartmann, F., G. Cucchi, N. Mei, J-J. Papy, and Y. Sauget. *Les Dysfonctions Cranio-Mandibulaires (SADAM) : Nouvelles Implications Médicales*. Paris : Berlin : Heidelberg : Springer Verl. DL, 1993.

Hartmann, F., G. Cucchi, and J. Orofino. *Stress and Orality : New Data about Teeth Clenching & Outcomes, Migraine, Fibromyalgia, Fatigue*. Paris : Heidelberg : New York [etc] : Springer. cop., 2014.

Jeantet, M. “Réflexion Clinique : Évolution de La Prise En Charge Des Dysfonctions Cranio-Mandibulaires Sur 20 Ans de Pratique.” *Revue D’orthopédie Dento-Faciale* 46 (2012): 91–101. doi:10.1051/odf/2012106.

Kharrat, O., M. Zahar, I. Aloulou, C. Dziri, S. Lebib, I. Miri, and F. Z. Ben Salah. “Rachialgies et Dysfonction de L’appareil Manducateur.” *Journal de Readaptation Medicale* 34, no. 1 (2014): 10–16. doi:10.1016/j.jrm.2013.11.003.

Landouzy, J. M., A. Sergent Delattre, R. Fenart, B. Delattre, J. Claire, and M. Biecq. “La Langue : Déglutition, Fonctions Oro-Faciales, Croissance Cranio-Faciale.” *International Othodontics* 7, no. 3 (2009): 227–56. doi:10.1016/S1761-7227(09)73500-4.

Landouzy, J-M., and B. Delattre. *Mal de Dos, Mal de Dents : Les Douleurs Dues Aux Déséquilibres de La Mâchoire et Des Dents*. Aubagne : Éditions Quintessence., 2005.

Landouzy, J-M., M. B. Sellier, R. Fenart, J. Claire, B. Delattre, and A. S. Delattre. “Clinique et Thérapeutiques Des Dysfonctions Temporo-Mandibulaires,” 2008, 139–67.

Linglet, F. *Les Troubles de L’appareil Manducateur*. Limoges, France : R. Jollois., 1995.

McNeill, C. “History and Evolution of TMD Concepts.” *Oral Surg Oral Med Oral Pathol Oral Radiol Endod 1997;83:51-60* 8, no. 1 (2015): 19. doi:10.1186/s13039-015-0125-8.

Michelotti, A., M. Farella, S. Vollaro, and R. Martina. “Mandibular Rest Position and Electrical Activity of the Masticatory Muscles.” *Journal of Prosthetic Dentistry* 78, no. 1 (1997): 48–53. doi:10.1016/S0022-3913(97)70087-8.

Nahmani, L., M. Amiel, F. Hartmann, J-P. Casteyde, and J. Delaire. *Kinésiologie : Fonctions et Dysfonctions Dentaires, Occlusales Cranio-Mandibulaires et Vertébrales Tome1, Théorie et Pratique*. Kinésiologie: 1. [S.l.] : Ed. Comedent., 1990.

Oliveira-Campelo, N. M., J. Rubens-Rebelatto, F. J. Marti N-Vallejo, F. Alburquerque-Sendi N, and C. Fernandez-de-Las-Penas. “The Immediate Effects of Atlanto-Occipital Joint Manipulation and Suboccipital Muscle Inhibition Technique on Active Mouth Opening and Pressure Pain Sensitivity over Latent Myofascial Trigger Points in the Masticatory Muscles.” *The Journal of Orthopaedic and Sports Physical Therapy* 40, no. 5 (May 2010): 310–17. doi:10.2519/jospt.2010.3257.

Perez, P. “Troubles Posturaux D’origine Temporo-Mandibulaire Voies Réflexes Nociceptives , Modèle Neurophysiopostural .” *Noûs*, 2006.

Planas, P., M. E. Chateau, J. Kolf, J. Kolf, and A. G. Petrovic. *La Réhabilitation Neuro-Occlusale RNO*. Reuil-Malmaison : Editions CDP-Groupe Liaison., 2006.

Raymond, J-L., and J. Kolf. *Complexité Du Système Masticateur : Manifeste Pour Un Nouveau Paradigme de L’occlusion Dentaire*. Saint-Laurent-de-la-Salanque : Empresa., 2014.

Ricard, F. *Traité de Médecine Ostéopathique Du Crâne et de L’articulation Temporomandibulaire*. Ostéopathie. Issy-les-Moulineaux : Elsevier Masson., 2012.

Robin, O. *Algies et Dysfonctionnements de L’appareil Manducateur : De L'occlusodontie À La Médecine Bucco-Dentaire*. Les Fondamentaux. [Paris] : Edp sciences., 2013.

Rollman, G. B. “The Role of Psychosocial Factors in Temporomandibular Disorders.” *Current Review of Pain*, 2014, 69–90. doi:10.1007/978-94-007-5640-3-5.

Schiffman, E., R. Ohrbach, E. Truelove, J. Look, G. Anderson, J-P. Goulet, T. List, et al. “Diagnostic Criteria for Temporomandibular Disorders (DC/TMD) for Clinical and Research Applications: Recommendations of the International RDC/TMD Consortium Network and Orofacial Pain Special Interest Group.” *Journal of Oral & Facial Pain and Headache* 28, no. 1 (2014): 6–27. doi:10.11607/jop.1151.

Shah, J. P., N. Thaker, J. Heimur, J. V. Aredo, S. Sikdar, and L. Gerber. “Myofascial Trigger Points Then and Now: A Historical and Scientific Perspective.” *PM and R* 7, no. 7 (2015): 746–61. doi:10.1016/j.pmrj.2015.01.024.

Souza, J. A., F. Pasinato, E. C . R. Corrêa, and A. M. T. Da Silva. “Global Body Posture and Plantar Pressure Distribution in Individuals with and without Temporomandibular Disorder : A Preliminary Study.” *Journal of Manipulative and Physiological Therapeutics* 37, no. 6 (2014): 407–14. doi:10.1016/j.jmpt.2014.04.003.

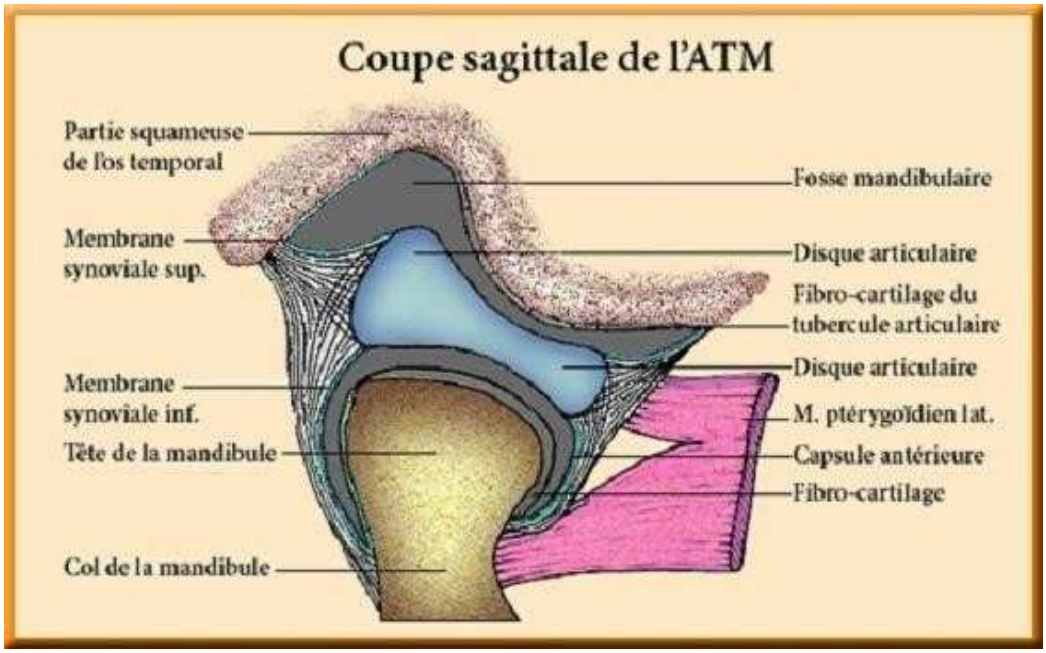

Annexe 1, schéma coupe sagittale de l'ATM d'après Pinterst

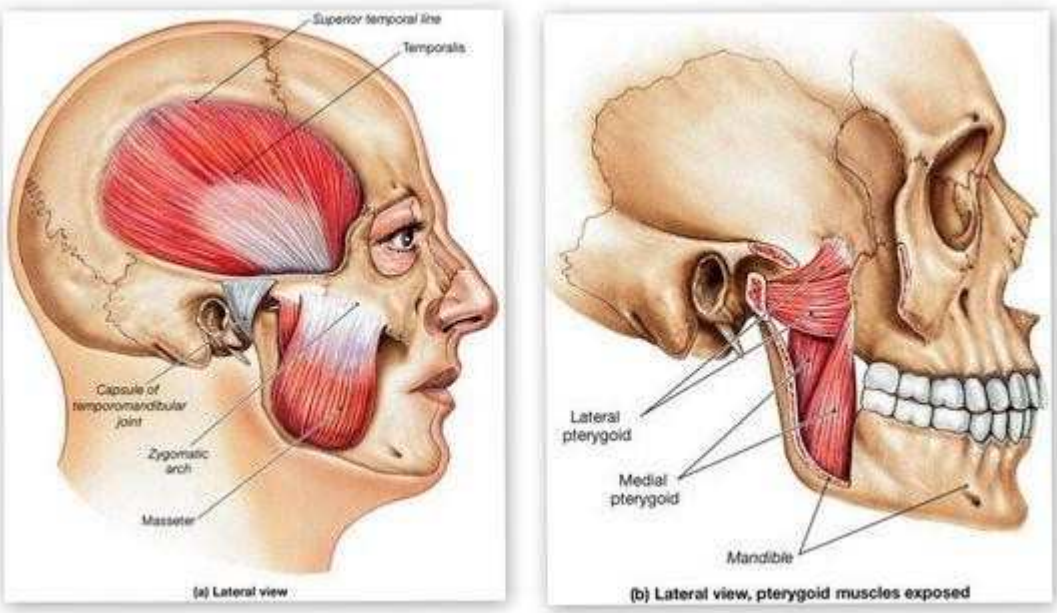

Annexe 2, muscles masticateurs d'après Pinterest

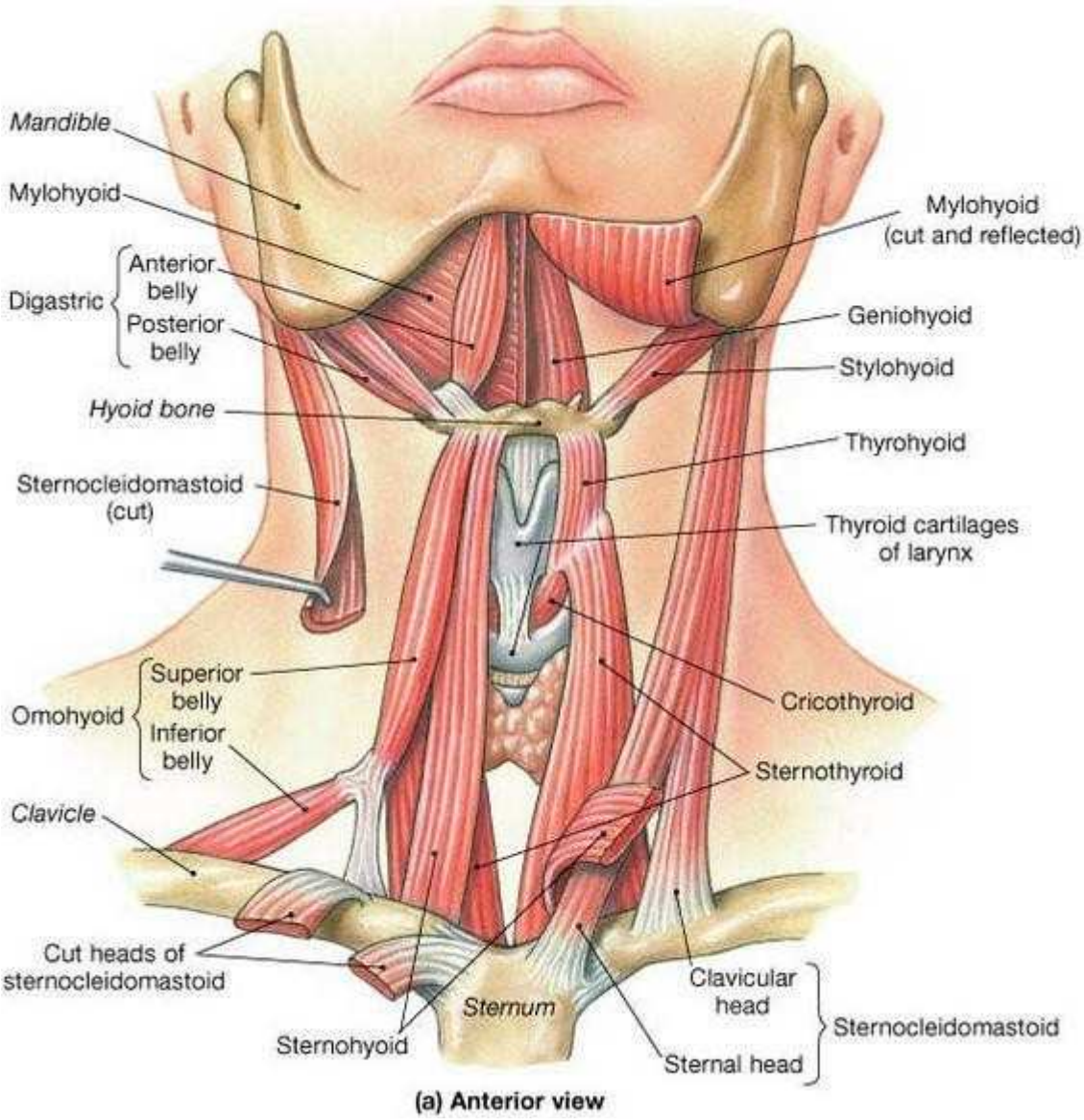

Annexe 3, anatomie du cou d'après Pinterst

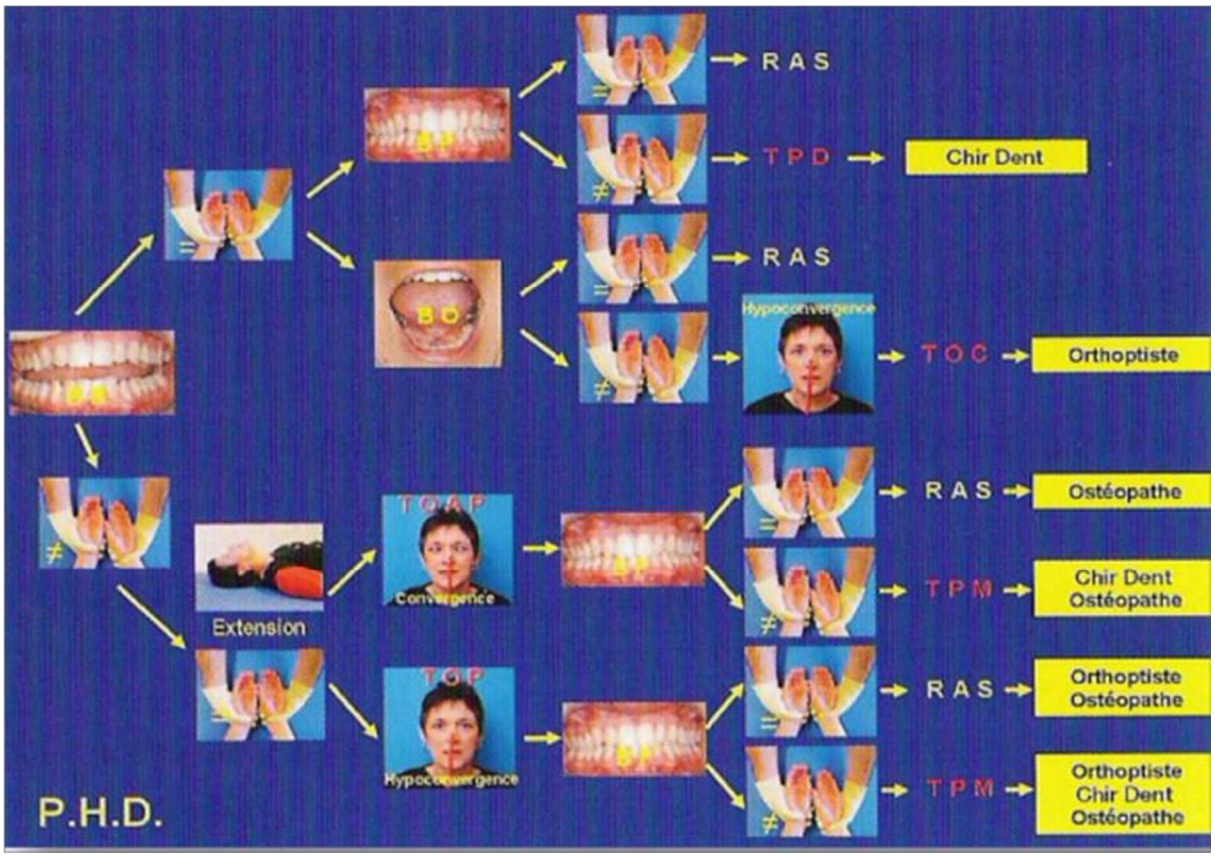

BB : bouche bée ; BF : bouche fermée ; BO : bouche grande ouverte ; RAS : rien à signaler ; TOAP : trouble oculaire adaptatif postural ; TOC : trouble oculaire compensé ; TPD : trouble postural descendant ; TPM : trouble postural mixte ; = : ceintures scapulaire et pelvienne parallèles ; ≠ : ceintures scapulaire et pelvienne homolatérales ou controlatérales ; Chir Dent : chirurgien dentiste

Annexe 4, arbre décisionnel test de la ceinture scapulaire d'après Dupas

TABLE DES FIGURES

Figure 1 flexion/extension de la SSB d'après Ricard..... 8
Figure 2 extension traumatique du maxillaire d'après Ricard 9
Figure 3 Réflexe myotatique trigéminal simple d'après Nahmani..... 12
Figure 4 répercussions crâniennes, d'après Ricard 13
Figure 5 surocclusion d'après Landouzy..... 15
Figure 6 surocclusion d'après Le Gall 15
Figure 7 schéma de Brodie..... 16
Figure 8 système hyoïdien d'après Ricard..... 16
Figure 9 posture linguale d'après Ricard 18
Figure 10 d'après Ricard 23
Figure 11 d'après Buisseret modifié par Hartmann 27
Figure 12 d'après Ricard 28
Figure 13 position du disque par rapport au condyle, d'après Ricard..... 33
Figure 14 vertical strain du sphénoïde et palpation de marche d'escalier d'après Ricard 36
Figure 15 lordose cervicale d'après Ricard..... 41
Figure 16 respirateur buccal 41
Figure 17 angles AFMP d'après B.Black (ici mastication préférentielle droite)..... 42
Figure 18 kinésiologie d'après Ricard..... 47

Vu, le Directeur de thèse

Docteur Thomas ROUX

Vu, le Doyen de la Faculté de Chirurgie Dentaire
de l'Université Paris Descartes,

Professeur Louis MAMAN

Vu, le Président de l'Université Paris Descartes,
Professeur Frédéric DARDEL
Pour le Président et par délégation,

Le Doyen Louis MAMAN

Approche ostéopathique des dysfonctions temporo-mandibulaires

Résumé :

L'articulation temporo-mandibulaire, par sa situation anatomique et pour les pathologies qui en découlent, est au carrefour de nombreuses spécialités médicales. Nous avons décidé ici de nous intéresser à l'approche ostéopathique des dysfonctions temporo-mandibulaires. De nombreux chirurgiens-dentistes travaillent déjà en partenariat avec des ostéopathes, avec une justification principalement clinique. Nous avons voulu savoir ce qu'ils pouvaient nous apporter du point de vue théorique. L'étiologie des dysfonctions temporo-mandibulaires étant multifactorielle, nous nous sommes donc penchés sur les rapports dynamiques entre les dysfonctions crâniennes, manducatrices et posturales. Que pourrait apporter au patient et au praticien une prise en charge pluridisciplinaire dans le cadre des dysfonctions temporo-mandibulaires ?

Discipline :

Occlusodontologie

Mots clés fMesh et Rameau :

Troubles crâniomandibulaires -- Dissertations universitaires ; Syndrome de l'articulation temporomandibulaire -- Dissertations universitaires ; Ostéopathie -- Dissertations universitaires ; Thérapie craniosacrale -- Thèses et écrits académiques

Université Paris Descartes

Faculté de Chirurgie dentaire

1, rue Maurice Arnoux

92120 Montrouge