



**HAL**  
open science

## Occlusion et posture

Alix Le Breton

► **To cite this version:**

| Alix Le Breton. Occlusion et posture. Sciences du Vivant [q-bio]. 2017. dumas-01498934

**HAL Id: dumas-01498934**

**<https://dumas.ccsd.cnrs.fr/dumas-01498934>**

Submitted on 30 Mar 2017

**HAL** is a multi-disciplinary open access archive for the deposit and dissemination of scientific research documents, whether they are published or not. The documents may come from teaching and research institutions in France or abroad, or from public or private research centers.

L'archive ouverte pluridisciplinaire **HAL**, est destinée au dépôt et à la diffusion de documents scientifiques de niveau recherche, publiés ou non, émanant des établissements d'enseignement et de recherche français ou étrangers, des laboratoires publics ou privés.



Distributed under a Creative Commons Attribution - NonCommercial - NoDerivatives 4.0 International License



UNIVERSITÉ  
**PARIS**  
**DESCARTES**

MEMBRE DE

**U-S-PC**  
Université Sorbonne  
Paris Cité

## **AVERTISSEMENT**

Cette thèse d'exercice est le fruit d'un travail approuvé par le jury de soutenance et réalisé dans le but d'obtenir le diplôme d'État de docteur en chirurgie dentaire. Ce document est mis à disposition de l'ensemble de la communauté universitaire élargie.

Il est soumis à la propriété intellectuelle de l'auteur. Ceci implique une obligation de citation et de référencement lors de l'utilisation de ce document.

D'autre part, toute contrefaçon, plagiat, reproduction illicite encourt toute poursuite pénale.

Code de la Propriété Intellectuelle. Article L 122.4

Code de la Propriété Intellectuelle. Articles L 335.2 - L 335.10



UNIVERSITÉ  
**PARIS**  
**DESCARTES**

MEMBRE DE

**U-PC**  
Université Sorbonne  
Paris Cité

## UNIVERSITÉ PARIS DESCARTES

FACULTÉ DE CHIRURGIE DENTAIRE

Année 2017

N° 023

**THÈSE**

**POUR LE DIPLÔME D'ÉTAT DE DOCTEUR EN CHIRURGIE DENTAIRE**

Présentée et soutenue publiquement le : 23 février 2017

Par

**Alix LE BRETON**

### **Occlusion et posture**

Dirigée par Mme le Docteur Malika Benahmed

JURY

Mme le Professeur Marysette Folliguet

Président

Mme le Docteur Malika Benahmed

Assesseur

M. le Docteur Marc Deviot

Assesseur

M. le Docteur Philippe Pirnay

Assesseur

Mme le Docteur Nadège Jegat

Invité



## Tableau des enseignants de la Faculté

DÉPARTEMENTS	DISCIPLINES	PROFESSEURS DES UNIVERSITÉS	MAÎTRES DE CONFÉRENCES
1	ODONTOLOGIE PÉDIATRIQUE	Mme VITAL Mme DAVIT-BEAL	M. COURSON Mme DURSUN Mme VANDERZWALM Mme JEGAT
	ORTHOPÉDIE DENTO-FACIALE		Mme BENAHMED M. DUNGLAS Mme KAMOUN-GOLDRAT Mme LE NORCY
	SANTÉ COMMUNAUTAIRE ET POPULATIONS SINGULIÈRES	Mme FOLLIGUET M. PIERRISNARD	M. NEBOT
2	PARODONTOLOGIE	Mme COLOMBIER	M. BIOSSE DUPLAN Mme DRIDI Mme GOSSET M. GUEZ
	MÉDECINE ET CHIRURGIE BUCCALES	M. MAMAN	Mme EJEIL M. GAULTIER M. HADIDA M. NGUYEN Mme RADOI
3	ODONTOLOGIE CONSERVATRICE ENDODONTIE	Mme CHEMLA M. LASFARGUES	Mme BESNAULT M. BONTE Mme BOUKPESSI M. DECUP Mme GAUCHER
	PROTHÈSE	M. POSTAIRE	M. CHEYLAN M. DAAS M. DOT M. EID Mme FOUILLOUX-PATEY Mme GORIN M. RENAULT M. RIGNON-BRET M. TIRLET M. TRAMBA Mme WULFMANN
4	PRÉVENTION-ÉPIDÉMIOLOGIE ÉCONOMIE DE LA SANTÉ ET ODONTOLOGIE LÉGALE		Mme GERMA M. PIRNAY M. TAVERNIER
	SCIENCES BIOLOGIQUES	Mme CHAUSSAIN M. GOGLY Mme POLIARD M. ROCHEFORT Mme SEQUIER	M. ARRETO Mme BARDET Mme CHARDIN M. LE MAY M. FERRE (MCU associé) Mme CHERIFI (MCU associée)
	SCIENCES ANATOMIQUES PHYSIOLOGIQUES ET OCCLUSODONTIQUE		M. ATTAL Mme BENBELAID Mme BENOIT M. BOUTER M. CHARRIER M. CHERRUAU M. FLEITER Mme FRON M. SALMON Mme TILOTTA

## Remerciements

---

**À Mme le Professeur Marysette Folliguet**

*Docteur en Chirurgie Dentaire*

*Spécialiste qualifiée en Médecine Bucco-Dentaire*

*Docteur en Sciences Odontologiques*

*Doctorat d'État en Odontologie*

*Professeur des Universités, Faculté de Chirurgie Dentaire Paris Descartes*

*Praticien Hospitalier, Assistance Publique-Hôpitaux de Paris*

*Vice-Doyen de la faculté de Chirurgie Dentaire Paris Descartes*

*Chef de Service de l'hôpital Louis Mourier*

*Chevalier de l'ordre national de la légion d'honneur*

*Officier de l'ordre des palmes académiques*

Pour m'avoir fait l'honneur de présider le jury de ma thèse,

Pour m'avoir accompagnée et supportée tout le long des mes études à Louis Mourier comme à Bretonneau,

Pour avoir toujours été une oreille attentive depuis mon premier jour à la faculté,

Pour tout le savoir que vous m'avez transmis,

Veillez trouver ici toute mon émotion et ma reconnaissance à l'idée de clôturer avec vous toutes ces années d'études.



**À Mme le Docteur Malika Benahmed**

*Docteur en Chirurgie Dentaire*

*Spécialiste qualifiée en Orthopédie Dento-Faciale*

*Docteur de l'Université de Nantes*

*Maître de Conférences des Universités, Faculté de chirurgie Dentaire Paris Descartes*

*Praticien Hospitalier, Assistance Publique-Hôpitaux de Paris*

Pour m'avoir fait l'honneur de diriger mon travail de thèse,

Pour votre aide et votre écoute dans la réalisation de ce travail,

Pour votre bonne humeur à l'hôpital et tous nos fous rires,

Pour tout ce que vous m'avez transmis lors de mon internat en orthopédie-dento-faciale et qui m'aidera dans mon exercice futur,

Veillez trouver ici l'expression de ma plus grande reconnaissance.





**À M. le Docteur Philippe Pirnay**

*Docteur en Chirurgie Dentaire*

*Docteur de l'Université de Paris Descartes*

*Habilité à Diriger des Recherches*

*Maître de Conférences des Universités, Faculté de Chirurgie Dentaire Paris Descartes*

*Praticien Hospitalier, Assistance Publique-Hôpitaux de Paris*

*Chevalier de l'ordre des palmes académiques*

Pour m'avoir fait l'honneur de votre présence en acceptant de faire partie de mon jury de thèse,  
Pour m'avoir ouvert l'esprit à l'éthique médicale tout le long de mes études,  
Pour m'avoir aidée à me dépasser un peu plus chaque jour,  
Pour votre immense gentillesse envers moi dès le premier jour où nous avons travaillé ensemble,  
Pour tous les fous rires que nous avons eus ensemble,  
Pour m'avoir rendu beaucoup plus facile la rédaction de ce travail de thèse,  
Veuillez trouver ici ma plus profonde reconnaissance



**À Mme le Docteur Nadège Jegat**

*Docteur en Chirurgie Dentaire*

*Spécialiste qualifiée en Médecine Bucco-Dentaire*

*Ancien Interne des Hôpitaux*

*Docteur de l'Université Paris Descartes*

*Maître de Conférences des Universités, Faculté de Chirurgie Dentaire Paris Descartes*

*Praticien Hospitalier, Assistance Publique-Hôpitaux de Paris*

Pour m'avoir fait l'honneur et l'amitié de votre présence en acceptant de faire partie de mon jury de thèse,

Pour m'avoir réconciliée avec la pédodontie,

Pour votre bonne humeur, vos blagues et pour avoir rendu agréables, voire drôles, nos vacances de pédodontie,

Tout simplement pour la belle personne que vous êtes,

Veillez trouver ici l'expression de ma plus grande estime.



**À M. le Docteur Marc Deviot**

*Docteur en Chirurgie Dentaire*

*Ancien Interne des Hôpitaux*

*Assistant Hospitalo-Universitaire, Faculté de Chirurgie Dentaire Paris Descartes*

Pour m'avoir fait l'honneur et l'amitié de co-diriger cette thèse,  
Pour l'aide que vous m'avez apportée du début jusqu'à la fin de ce travail,  
Pour m'avoir accompagnée durant mes premiers pas en orthodontie,  
Pour votre écoute et votre encouragement à toute épreuve,  
Je ne vous remercierai jamais assez,  
Veuillez trouver ici l'expression de toute ma gratitude et mon amitié.



# Table des matières

---

<b>Introduction</b> .....	<b>2</b>
<b>1. :Généralités en ostéopathie</b> .....	<b>3</b>
<b>1.1 Rappels phylogénétiques</b> .....	<b>3</b>
<b>1.2 Système tonique postural</b> .....	<b>4</b>
1.2.1 Neurophysiologie du système postural.....	6
<b>1.3. Diagnostic clinique</b> .....	<b>18</b>
1.3.1 Interrogatoire médical.....	18
1.3.2. Examen clinique postural .....	19
<b>2. : Lien entre posture, dysmorphose et occlusion dentaire</b> .....	<b>28</b>
<b>2.1 Malocclusions dans le sens sagittal et répercussions posturales</b> .....	<b>29</b>
2.1.1 Répercussions au niveau de la colonne cervicale .....	30
2.1.2 Répercussions sur l'ensemble du corps .....	36
<b>2.2 Malocclusions dans le sens vertical et répercussions posturales</b> .....	<b>39</b>
2.2.1 Répercussions au niveau de la colonne cervicale .....	40
2.2.2 Répercussions sur l'ensemble du corps .....	44
<b>2.3 Malocclusions dans le sens transversal et répercussions posturales</b> .....	<b>45</b>
2.3.1 Répercussions au niveau de la colonne cervicale .....	47
2.3.2 Répercussions sur l'ensemble du corps .....	52
<b>2.4 Occlusion dentaire et équilibre</b> .....	<b>57</b>
<b>3. Cas cliniques</b> .....	<b>62</b>
<b>4. Discussion</b> .....	<b>65</b>
<b>Conclusion</b> .....	<b>68</b>
<b>Bibliographie</b> .....	<b>69</b>
<b>Table des figures</b> .....	<b>75</b>
<b>Table des tableaux</b> .....	<b>77</b>



## Introduction

---

L'orthopédie dento-faciale tente de rééquilibrer la dentition des patients tant esthétiquement qu'occlusalement en obtenant des rapports corrects entre maxillaire et mandibule afin d'harmoniser l'ensemble du visage. La fonction est probablement l'un des éléments les plus importants pour considérer qu'un traitement est réussi ou pas. Cette fonction comprend une occlusion d'intercuspidie maximale (OIM) idéale répétitive, un guidage en latéralité et propulsion sans interférence ni prématurité, une déglutition à appui palatin, une ventilation nasale, mais aussi un équilibre statural. Le premier intérêt en ODF est de connaître ces éléments d'équilibre et de posture générale. Un meilleur diagnostic étiologique de ces dysmorphoses et de leurs évolutions permettrait d'éviter certaines récives.

Encore trop rarement diagnostiqués, ces éléments posturaux peuvent être corrigés ou non, voire aggravés en fin de traitement. L'influence de l'occlusion sur la posture n'est pas clairement établie dans notre profession et est soumise à de nombreuses controverses. L'origine multi-factorielle, les variations inter-individuelles, le manque d'études rigoureuses entretiennent la méconnaissance de ce sujet.

L'objectif de ce travail est de rassembler un maximum de données sur cette problématique et d'établir un état des lieux actuels des connaissances sur les éventuels liens qui existent entre l'appareil manducateur et la posture.

Cette relation demeure relativement complexe et nécessite rigueur et sens clinique.

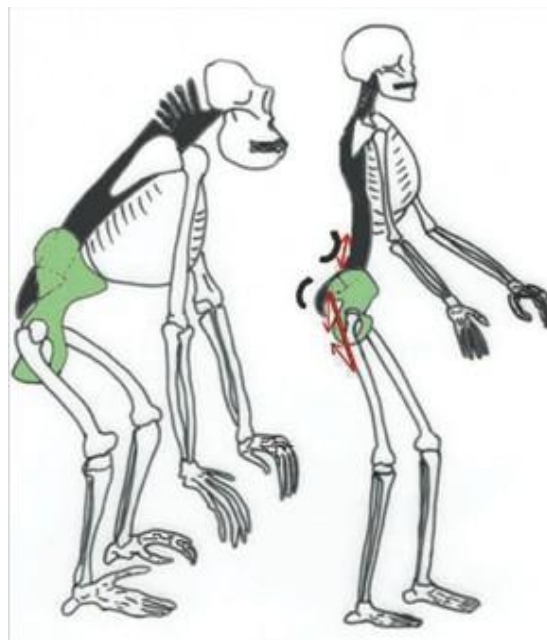
# 1. :Généralités en ostéopathie

---

## 1.1 Rappels phylogénétiques

L'être humain est le seul primate à posséder les signes de spécialisation à la bipédie. Cette évolution a nécessité de profondes modifications anatomiques. La comparaison avec les autres primates (grands singes) met en évidence des différences morphologiques squelettiques à chaque étage du squelette. Dans le processus de verticalisation, les modifications de la zone sacro-iliaque du bassin et **l'acquisition des lordoses cervicale et lombaire** ont joué un rôle majeur. Le port de tête et la morphologie cranio faciale s'en sont retrouvés modifiés.

Figure 1: Verticalisation du bassin humain et extension de la hanche par l'action des muscles fessiers. Antéversion du sacrum et formation de la lordose lombaire sous l'influence des muscles érecteurs du rachis. Diminution de la hauteur du bassin et du prognathisme facial



Source : D'après dessin de H. Waterhouse in Joly, Bipédie, équilibre sagittal pelvi-rachidien et développement cranio-facial, 2015

Par rapport aux grands singes, on décrit chez l'homme<sup>1</sup>:

---

<sup>1</sup> Delattre, Fenard et Fenart, *L'hominisation du crâne*.

- Une augmentation générale de la boîte crânienne accompagnée d'une augmentation de sa capacité, un redressement du front, une augmentation du diamètre bipariétal ainsi qu'une bascule postérieure de l'occipital ;
- La flexion de la base du crâne avec fermeture progressive de cet angle, abaissement et horizontalisation du foramen magnum. Il est alors situé plus en avant sous le crâne. On note une insertion plus large de la musculature nucale sur l'occipital ce qui permet le redressement de la tête et l'horizontalisation du regard ;
- Une moindre projection de la face par rapport au crâne ;
- Des modifications de l'utilité de l'appareil manducateur qui, d'un rôle de préhension, de mastication, se voit attribuer un rôle de verbalisation et de langage, la puissance de la mastication s'amenuisant peu à peu.

Ces différences offrent à l'homme bipède une position d'équilibre stable et économique en termes d'énergie.

De la même manière, au cours de l'ontogénèse, nous pouvons remarquer que les changements de la morphologie céphalique du nourrisson durant les premiers mois de sa vie suivent les modifications progressives de son mode de locomotion et de sa statique cranio-rachidienne. Ces changements s'observent dans les premiers mois de la vie, jusqu'à ce que l'enfant se tienne bien assis, et surtout qu'il acquiert une bonne statique érigée.

## 1.2 Système tonique postural

L'immobilité du corps n'est que relative. **L'homme debout oscille.**

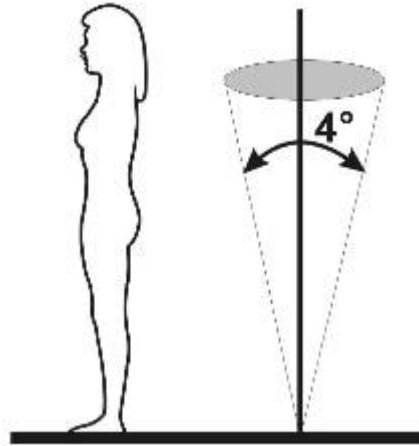
**Le tonus postural** représente l'activité tonique minimale des muscles permettant la station debout et le maintien des équilibres statiques, en différentes positions, ainsi que dynamiques. Il est sous commande **réflexe** (par le système nerveux central) mais peut aussi être contrôlé **volontairement**.

L'activité posturale (qui représente le travail musculaire engagé) est organisée par rapport à l'attraction terrestre et a pour but d'établir un certain équilibre avec cette force, dans une énergie et un mouvement de direction opposée (vers le haut), permettant de "décoller" du sol et de trouver la mobilité et la liberté de mouvement.

L'équilibre correspond à la **projection du centre de gravité (se situe au centre du corps vertébral de la 3ème vertèbre lombaire chez l'homme) dans le "polygone de sustentation"** défini par la surface d'appui des pieds au sol. L'équilibre est moins stable et demande plus d'efforts si cette projection, dans le cas d'une posture mal centrée, se situe en périphérie.

Chez un sujet normal, le polygone de sustentation ne dépasse pas **200cm<sup>2</sup>**, ce qui revient à dire qu'un sujet debout immobile se comporte comme un **pendule inversé (Figure 2)**, oscillant d'une amplitude de 4° autour d'un axe idéal dont la base est située au niveau du contact des pieds sur le sol.

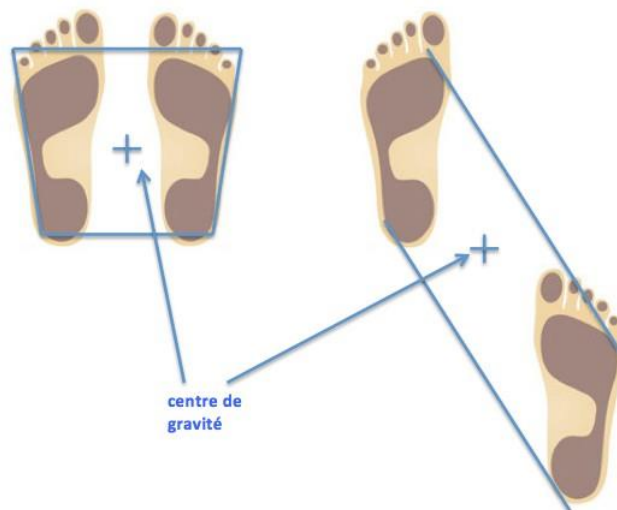
Figure 2: Représentation du sujet comme un pendule inversé



Source : Dr. Dupiellet Le système tonique postural, 2016

Lors du mouvement (par exemple lors de la marche), le polygone de sustentation se déforme et se déplace, sans que la projection du centre de gravité ne s'en écarte ce qui permet d'éviter les chutes (**Figure 3**). Nous parlerons ainsi d'équilibre dynamique (et non plus statique).

Figure 3: Polygone de sustentation et projection du centre de gravité en statique à gauche et en mouvement à droite



Source : Auteur

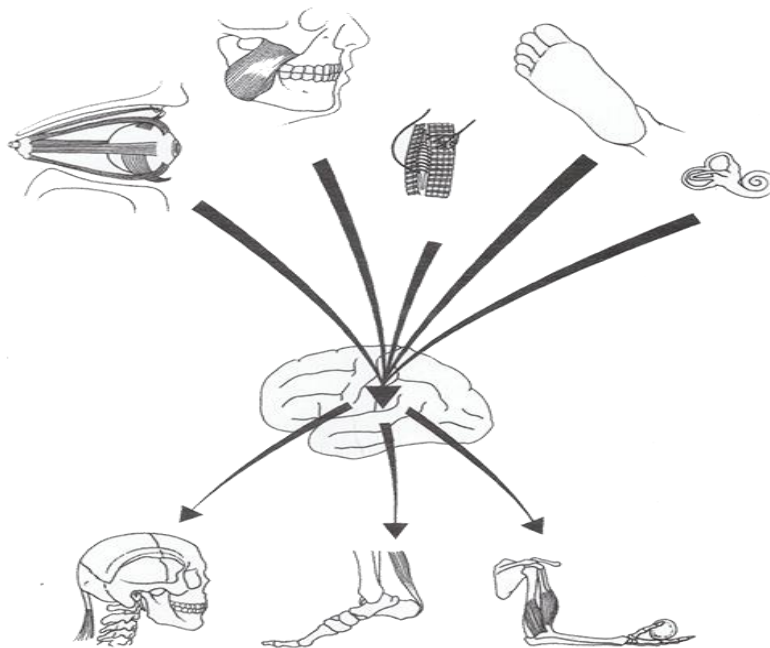
Le système tonique postural est donc un système automatique, inconscient, fonctionnant en permanence, dont la finalité est de maintenir la projection du centre de gravité du corps à l'intérieur du polygone de sustentation.

### 1.2.1 Neurophysiologie du système postural

Le système postural comprend (Figure 4):

- Un système informatif sensoriel : ce sont les **capteurs posturaux**
- Le système central intégrateur : ce sont les parties du cerveau responsables du traitement de ces informations sensorielles
- Le système effecteur musculaire

Figure 4 : Système postural



Source : Cara, cabinet de posturologie, 2013

#### 1.2.1.1 Les capteurs posturaux

Les capteurs reçoivent les informations issues de l'extérieur (extérocepteurs) ou de l'intérieur (propriocepteurs). **Ils constituent les entrées du système tonique postural.**

Les **extérocepteurs** informent l'homme sur son environnement extérieur en donnant trois verticales de référence : visuelle, plantaire et gravitaire. Il s'agit de **l'extéroception**.

Les **propriocepteurs** (voûte plantaire, rachis, membre...) permettent à l'individu de situer précisément chaque partie de son corps, son comportement et sa position par rapport aux autres. Il s'agit de **proprioception**.

Les capteurs posturaux sont au nombre de six :

- Le capteur vestibulaire
- Le capteur oculaire
- Propriocepteurs musculo-squelettiques de l'appareil locomoteur
- Le capteur cutané
- Le capteur podal
- L'appareil manducateur

La dysfonction du système tonique postural peut être consécutive à un dérèglement des capteurs posturaux. Dans ce cas un capteur peut être :

-**adaptatif**, lorsque son altération résulte du dysfonctionnement d'un autre capteur ou d'un trouble postural. Cette adaptation est au début réversible puis perdue dans le temps.

-**causatif**, lorsque son atteinte transmet des informations erronées vers les centres nerveux supérieurs.

**Le déséquilibre postural est causé par l'asynchronisme d'un ou de plusieurs capteurs posturaux. Cet asynchronisme va générer des flux d'informations asynchrones au niveau du cerveau, qui, en retour, entraîne une asymétrie du tonus musculaire à l'origine du déséquilibre postural, d'atteintes musculo-squelettiques (cervicalgies, céphalées, lombalgies, dorsalgies...)**

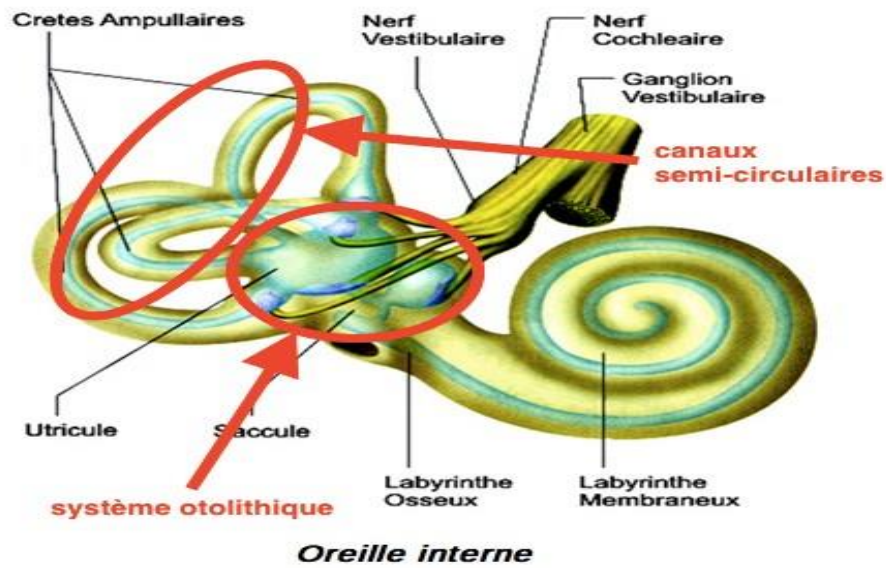
#### 1.2.1.1.1 Le capteur vestibulaire

Ce capteur est situé dans l'**oreille interne**. Ce système joue un rôle important dans l'**équilibre** de l'individu et dans son appréciation du **mouvement** :

- par les **canaux semi-circulaires** qui traduisent l'accélération angulaire (un mouvement en rotation) du mouvement

- par le **système otolithique utrico-sacculaire** qui renseigne le cerveau sur l'inclinaison de la tête par rapport à la verticale et sur l'accélération linéaire des mouvements.

Figure 5 : Capteur vestibulaire

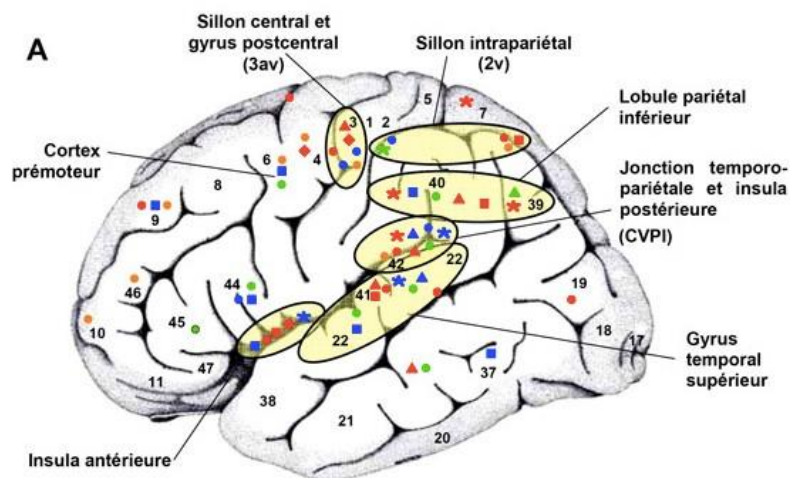


Source : Auteur d'après image du Dr. de Waele, Anatomie fonctionnelle de l'oreille interne, 2016

À partir des canaux semi-circulaires et otolithiques, le signal vestibulaire, via le nerf vestibulaire, arrive **aux noyaux vestibulaires** situés dans le tronc cérébral de part et d'autre du quatrième ventricule.

Le signal est ensuite envoyé au thalamus pour finir dans le cortex en se répartissant directement dans les différentes aires dites vestibulaires (**Figure 6**).

Figure 6 : Projection corticale vestibulaire



Source : de Waele, Anatomie fonctionnelle de l'oreille interne, 2016

**Le vestibule contribue donc au maintien de l'équilibre, à la perception de la variation de la position de l'individu afin de lui permettre le rétablissement de cet équilibre, au positionnement de la tête dans l'espace, à l'orientation du regard en fonction de la position de la tête. L'exemple le plus commun est notre capacité à nous lever la nuit et nous mettre debout sans allumer la lumière.**

#### 1.2.1.1.2 Le capteur oculaire

Par la vision, l'œil est **extérocepteur**. Il permet à l'homme d'appivoiser le monde extérieur grâce aux récepteurs rétiniens. Il est aussi **propriocepteur** par les fuseaux neuromusculaires qui habitent les fibres des muscles moteurs extra-oculaires. La proprioception oculomotrice (par la tension des muscles oculomoteurs) permet aux centres nerveux supérieurs de connaître la position exacte de l'œil dans l'orbite. Il existe 6 muscles oculo-moteurs innervés par les III, IV, VI nerfs crâniens.

**Par le jeu des relations entre les noyaux vestibulaires et visuels au niveau du tronc cérébral, les informations visuelles et vestibulaires sont en permanence comparées. Toute divergence ou distorsion entre la perception visuelle et la perception vestibulaire sera source de malaise (nausées, vertiges...).**

**Le bon fonctionnement de ce capteur s'avère donc être primordial pour le système tonique postural car il nous confirme la stabilité de l'environnement.**

#### 1.2.1.1.3 Propriocepteurs musculo-squelettiques de l'appareil locomoteur

Les capteurs principaux, appelés **fuseaux neuromusculaires**, sont des récepteurs sensoriels situés au niveau des fibres musculaires. Le corps humain en contient plusieurs millions, disséminés dans tous les muscles. Ils sont organisés en réseaux multidirectionnels et leurs informations sont reliées afin d'informer en permanence le système nerveux central sur la longueur et la vitesse d'étirement du muscle.

Comme autres récepteurs musculo-squelettiques, nous pouvons ajouter aussi :

- Les organes tendineux de Golgi qui sont situés à la jonction entre les tendons et les muscles striés squelettiques et les aponévroses. Leur rôle principal est d'informer le système nerveux central sur la position articulaire ;
- Les récepteurs articulaires qui sont situés dans les capsules articulaires afin de mesurer leur étirement (corpuscules de Ruffini, Pacini...).



L'ensemble arthroneuromusculaire relève et transmet instantanément le compte rendu de ses toutes récentes dispositions à l'ordinateur central (le cerveau) qui intègre ces nouvelles données et renvoie un ordre actualisé. Le muscle ajuste alors sa tension. Il en rend compte de nouveau. Il s'enferme ainsi dans une boucle autoentretenu.

Par exemple, en équilibre sur un pied, les récepteurs de l'équilibre envoient des informations au cerveau. Il les analyse et envoie à son tour des informations aux muscles afin de réajuster la position sur le pied et rester en équilibre.

#### 1.2.1.1.4 Le capteur cutané

Les capteurs sont de différents types et situés dans l'épiderme et le derme : cellules de Merkel, corpuscules de Meissner, corpuscules de Pacini, corpuscules de Golgi, corpuscules de Ruffini, ... . Ils sont sensibles à la pression, la température, la position, la vitesse et l'accélération, aux discriminations ponctuelles, aux vibrations... Ainsi, cela confère des capacités extéroceptives à de nombreuses parties du corps, dont une particulièrement importante dans le système postural : les pieds.

En contact direct avec l'environnement extérieur, la peau est un organe sensoriel majeur. La peau étant le principal site d'interaction de l'organisme avec son environnement, le système nerveux cutané reçoit et répond continuellement à toute une variété de stimuli qui peuvent être physiques (thermique, mécanique...), chimiques... Plusieurs types de récepteurs ont été identifiés dans la peau qui transmettent les informations issues de l'extérieur au cerveau en utilisant les voies de la sensibilité du tact fin, sensibilité thermique et douloureuse et du tact grossier.

#### 1.2.1.1.5 Le capteur podal

Il est à la fois **exocapteur** et **endocapteur**.

Les capteurs **proprioceptifs** sont les fuseaux neuromusculaires et organes tendineux de Golgi qui mesurent le degré d'étirement des muscles et tendons du pied et de la jambe ainsi que, dans une moindre mesure, les corpuscules de Ruffini et Pacini capsulaires et ligamentaires qui informent sur l'angulation, la vitesse et la direction du mouvement articulaire.

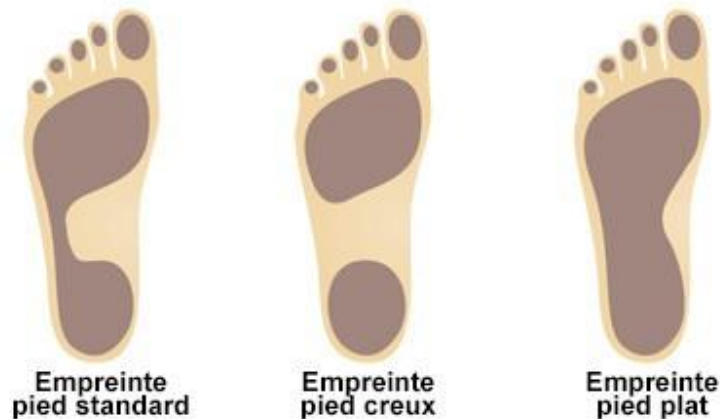Les capteurs **extéroceptifs** permettent de mesurer la pression au niveau de la sole plantaire. Ils renseignent sur les variations de pression et répondent à des pressions de moins d'un gramme.

Cliniquement, Pierre Lecaroz<sup>2</sup> caractérise le pied par deux données principales :

- L'empreinte de l'appui plantaire au sol (**Figure 7**)

Cette empreinte nous permet de diagnostiquer le pied pathologique qui peut être plat ou creux.

Figure 7 : Empreinte du pied au sol

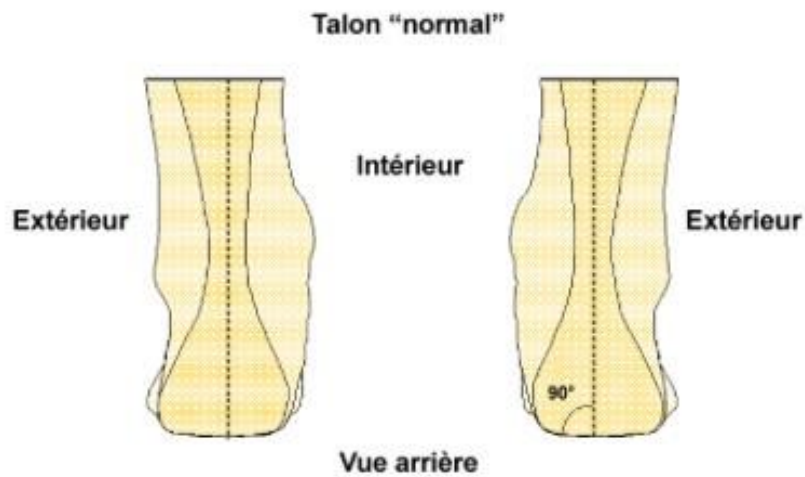


Source : Dr. Borgi, déformation du pied, 2016

- L'alignement du tendon d'Achille et du talon (ligne de Helbing)

L'axe d'un talon "normal" est perpendiculaire au sol (**Figure 8**).

Figure 8 : Axe du talon normal par rapport au sol



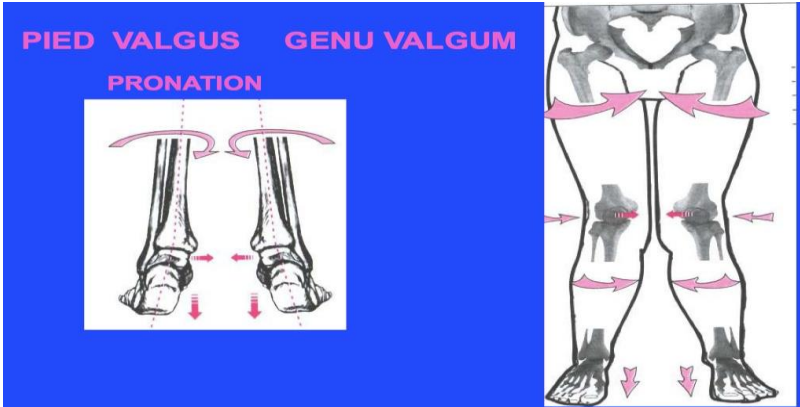
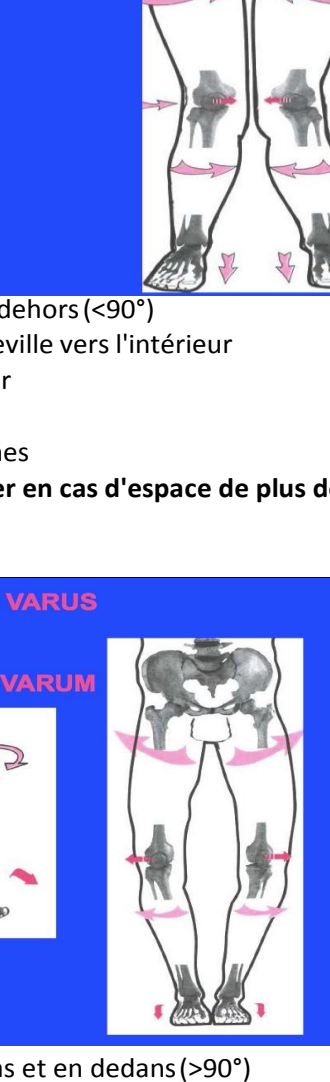
Source : Centre d'ortho-podologie et d'orthopédie, Thion-medical, 2016

Suivant l'inclinaison que fait le talon avec le sol ( $>$  ou  $<$   $90^\circ$ ), nous pourrions distinguer deux pieds pathologiques :

---

<sup>2</sup> Lecaroz, « Système stomatognathique et système postural ».

Tableau 1 : Conséquences posturales du pied varus et du pied valgus

	Caractéristiques	Conséquences posturales
Pied valgus	<p><b>PIED VALGUS GENU VALGUM</b> <b>PRONATION</b></p>  <ul style="list-style-type: none"> <li>- le talon est orienté en bas et en dehors (&lt;math&gt;&lt;90^\circ&lt;/math&gt;)</li> <li>- Affaissement du pied et de la cheville vers l'intérieur</li> <li>- Rotation des tibias vers l'intérieur</li> <li>- Genoux qui se touchent</li> <li>- Antéversion au niveau des hanches</li> </ul> <p><b>=&gt; il est recommandé de consulter en cas d'espace de plus de 5cm entre les chevilles</b></p>	<ul style="list-style-type: none"> <li>- Courbes rachidiennes accentuées</li> <li>- Silhouette tassée</li> </ul>
Pied varus	<p><b>CONSEQUENCES D'UN PIED VARUS</b> <b>PIED VARUS GENU VARUM</b> <b>SUPINATION</b></p>  <ul style="list-style-type: none"> <li>- Axe vertical du talon dirigé en bas et en dedans (&gt;math&gt;&gt;90^\circ&lt;/math&gt;)</li> <li>- Désaxation du pied, de la cheville et du genou vers l'extérieur</li> <li>- Rétroversion du bassin</li> </ul> <p><b>=&gt; il est recommandé de consulter en cas d'espace de plus de 4cm entre les genoux</b></p>	<ul style="list-style-type: none"> <li>- Courbes rachidiennes diminuées</li> <li>- Silhouette allongée</li> </ul>

Source : Auteur, d'après les photos issues de la Société Française de Mésothérapie, 2016

Les pieds sont dits "dysharmoniques" quand ils présentent la même déviation à des degrés différents. Ils sont dits "asymétriques" quand leur penchant est inversé, l'un varus, l'autre valgus.

**Comme pour les autres capteurs, le déséquilibre podal peut avoir plusieurs origines :**

- **Causale** : Le pied est dit **causatif**. C'est la dysfonction du pied qui modifie le reste de la posture. L'examen du patient a permis de déterminer que le problème postural est dû à un déséquilibre du pied. Il peut être congénital (pieds plats, creux, pied bot...) ou acquis par de multiples traumatismes (entorses) ou iatrogène (induit par l'homme au moyen par exemple de semelles orthopédiques classiques ou d'arche interne dans les chaussures de l'enfant). Cette pathologie du pied sera susceptible d'entraîner une contrainte au niveau du genou, puis de la hanche, puis au niveau du bassin, et enfin une atteinte de la colonne vertébrale. Nous parlerons ainsi de **dysfonction en chaîne montante**.
- **Adaptative** : Le pied est dit **adaptatif**. Il s'adapte aux dysfonctions posturales sus-jacentes. L'examen du patient a permis de déterminer que le problème postural est dû à une chaîne descendante liée à une dysfonction des autres capteurs (occlusion dentaire, œil, déséquilibre de l'axe cranio-sacré). Lorsque le pied est adaptatif (c'est-à-dire qu'il s'adapte au déséquilibre d'un capteur sus-jacent), il se déforme, se tord et/ou bascule afin de mieux répartir les pressions au niveau du sol. L'adaptation peut être **réversible** et se corriger naturellement si on traite le capteur déficient sus-jacent à l'origine de l'adaptation podale avant 1 an. Passé ce délai, le pied se fixe dans son attitude adaptative. Nous parlerons ainsi de **dysfonction en chaîne descendante**.
- **Mixte** : L'examen du patient a permis de déterminer que le problème postural est dû à la fois à une chaîne montante liée à une dysfonction du pied et à une chaîne descendante liée à une dysfonction des autres capteurs (occlusion dentaire, œil, déséquilibre sur l'axe cranio-sacré). Nous parlerons ainsi de dysfonction en chaîne mixte.

**Le pied est le socle de l'équilibre. C'est la seule partie du corps directement en contact avec le sol. C'est donc un capteur majeur en posturologie. Il présente une très haute faculté d'adaptation à un déséquilibre sus-jacent et le patient n'exprimera que rarement des symptômes à ce niveau. Il faudra donc accorder une attention toute particulière au capteur podal lors de l'examen postural.**

#### 1.2.1.1.6 L'appareil manducateur

Il ne s'agit pas d'un capteur postural à proprement parler. Cependant, les auteurs s'accordent à dire que les anomalies observées à son niveau semblent retentir régulièrement sur le système postural. **Il est composé des ATM, des arcades dentaires (maxillaire et mandibulaire), des muscles masticateurs et du nerf trijumeau.**

La mandibule en relation avec l'os hyoïde, le sternum et la clavicule est en lien direct avec les chaînes musculaires antérieures. Le maxillaire supérieur par l'intermédiaire du crâne est en lien avec les chaînes postérieures.

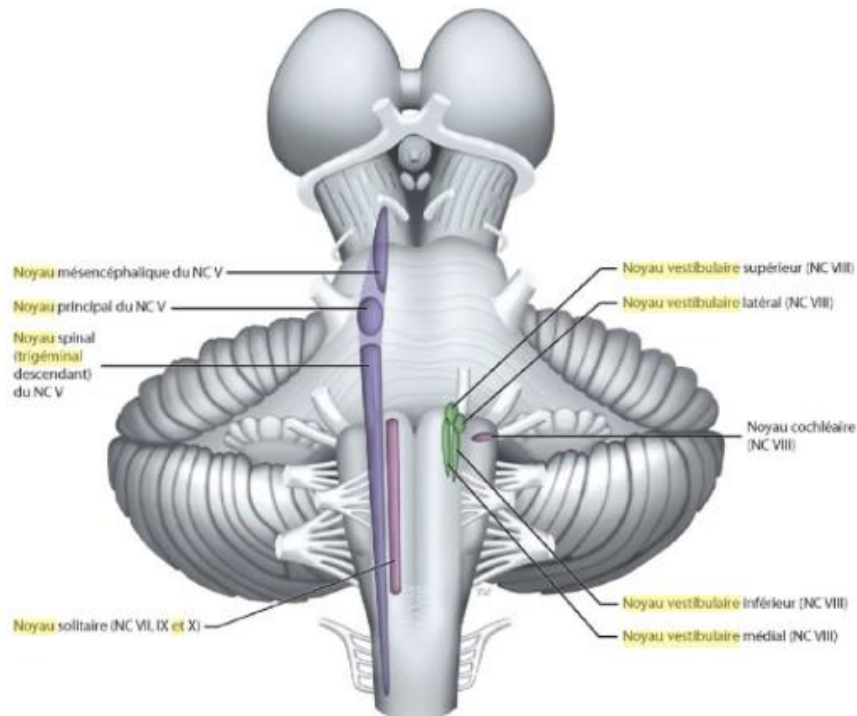
**L'appareil manducateur est donc le trait d'union entre les chaînes musculaires antérieures et postérieures.**

La proprioception du système manducateur (venant du système musculaire masticateur, du desmodonte et de l'ATM) est assurée par le **nerf trijumeau** (5<sup>ème</sup> paire des nerfs crâniens).

L'information rejoint successivement le ganglion trigéminal et le noyau sensitif du V, puis la formation réticulée qui contrôle également les muscles de la ceinture scapulaire et ceux de la posture cervicale et corporelle.

Les relations entre le noyau trigéminal et les noyaux vestibulaires ont été démontrées chez le rat par Buisseret-Delmas et Pinganaud<sup>3</sup>. La modification expérimentale des afférences trigéminales peut perturber les centres nucléaires vestibulaires.

Figure 9 : Tronc cérébral. Noyaux sensoriels des nerfs crâniens



Source : Hendelman, Atlas de neuroanatomie fonctionnelle, 2013

<sup>3</sup> Pinganaud et al., « Primary trigeminal afferents to the vestibular nuclei in the rat ».

Comme les entrées vestibulaires représentent une voie afférente importante pour la stabilisation posturale, la position de l'axe mandibulaire pourrait avoir une répercussion sur le contrôle postural. Une étude de Gangloff<sup>4</sup> confirmerait cette hypothèse puisqu'il a montré que l'anesthésie du nerf mandibulaire (tronculaire) altérait le contrôle postural.

Comme pour les autres capteurs, il faudra distinguer des dysfonctions en chaînes descendantes (les pathologies de l'appareil manducateur retentissent à distance sur la posture) et des dysfonctions en chaînes montantes (des pathologies purement musculaires et posturales retentissent sur l'appareil manducateur).

**Une perturbation du système manducateur, venant des muscles masticateurs, du ligament alvéolo-dentaire ou de l'ATM, peut induire une perturbation du contrôle postural du fait des relations entre plusieurs noyaux nerveux à l'intérieur du tronc cérébral<sup>5</sup>.**

#### 1.2.1.2 Le système central intégrateur

Le système nerveux somatique commande les mouvements et la position du corps. Il permet de percevoir par la peau diverses sensations et de découvrir par les autres organes des sens le milieu environnant. Il est constitué de neurones sensitifs et de neurones moteurs.

Ce système intègre les informations et redistribue "la stratégie posturale" (**Figure 10**). Il comprend<sup>6</sup>:

- **Les voies ascendantes de la sensibilité** : l'information circule de neurone en neurone en transitant par des relais, groupes de corps cellulaires neuronaux agrégés en noyaux. À chaque noyau relais, l'information est modifiée par la convergence vers la même synapse ou vers le même noyau de multiples afférences ;
- **Les centres intégrateurs**, situés dans le cortex cérébral. Ils reçoivent toutes ces informations qui ont déjà été filtrées et intégrées à plusieurs niveaux, en particulier lors de la dernière étape dans le thalamus ;
- **Les zones corticales de mémorisation** des schémas moteurs et posturaux ;
- **Les voies descendantes** des commandes extrapyramidales (responsable du maintien des attitudes, de la motricité involontaire et des mouvements associés) et pyramidales (responsable de la motricité volontaire) qui aboutissent au système effecteur.

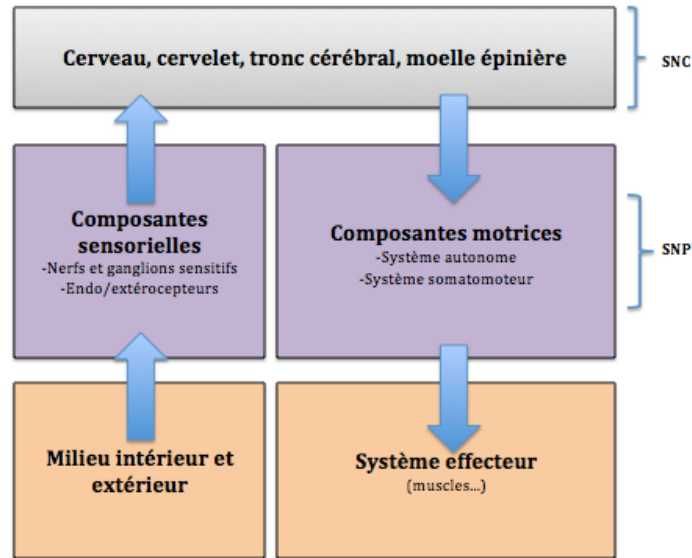
---

<sup>4</sup> Gangloff et Perrin, « Unilateral trigeminal anaesthesia modifies postural control in human subjects ».

<sup>5</sup> Gangloff, « Influence de la proprioception cranio-faciale sur le contrôle postural et la stabilisation du regard ».

<sup>6</sup> Vallier, Traité de posturologie clinique et thérapeutique.

Figure 10 : Système central intégrateur



Source : Auteur, système central intégrateur, 2016

### 1.2.1.3 Le système effecteur

Le muscle postural est **l'effecteur terminal du système**. Il est à l'origine de la motilité. Ses tensions traduisent les conclusions élaborées à partir des données intégrées par le système central intégrateur en charge de la posture. L'objectif est de maintenir le **centre de gravité dans les limites du polygone de sustentation** afin de conserver au mieux l'équilibre.

**Ce système fonctionne en boucle autoentretenu entre informations somesthésiques et réaction musculaire.**

Le Dr Roll emploie le mot de "chaînes proprioceptives" étant donné que les muscles travaillent en chaînes musculaires. Ainsi, la perturbation d'un capteur engendre une réaction en chaîne avec modification secondaire des autres capteurs.

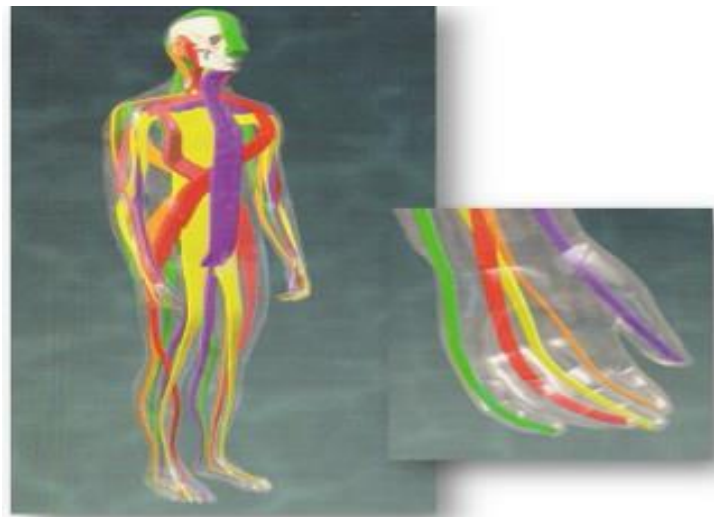
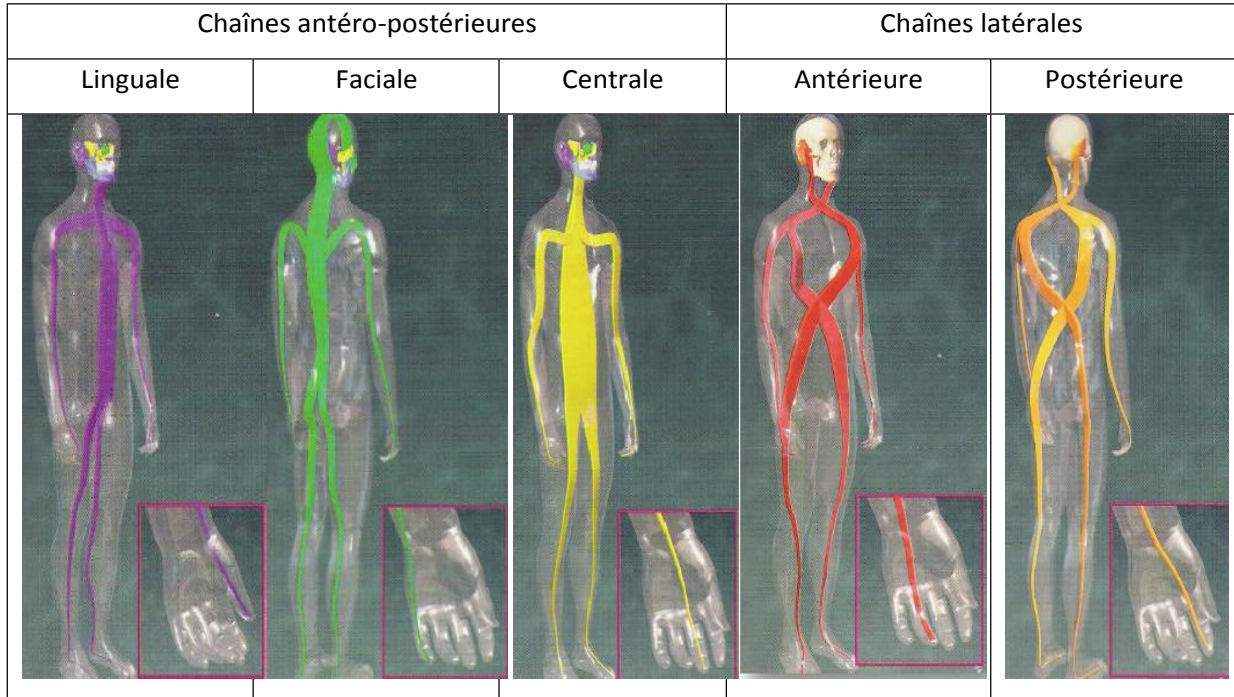
Les chaînes musculaires ont été élaborées à la suite des travaux de Piret et Beziers et ont été décrites par G. Struyf-Denys. Ces chaînes sont **musculo-aponévrotiques et ligamentaires**. Elles sont au nombre de cinq et naissent dans le crâne (**Figure 11**) :

- 3 chaînes antéro-postérieures : linguale, faciale et centrale. Elles assurent l'équilibre antéro-postérieur de l'individu ;
- 2 chaînes latérales appelées masticatrices.



Leur intérêt majeur est de relier les éléments crâniens à l'organisation musculaire. Ainsi, le déséquilibre fonctionnel d'un muscle engendre par contiguïté une réaction analogue au niveau des muscles auxquels il est relié.

Figure 11 : Les 5 chaînes posturales



Source : Clauzade, Orthoposturodentie, 2007



**La posture n'est pas une fonction circonscrite à un seul endroit du corps mais une fonction de la globalité. Dans cette globalité, chaque muscle, chaque articulation, chaque élément sensoriel, chaque organe viscéral, mais également le psychisme, le mode de vie... doit être correctement disposé. Le système postural est hautement adaptatif et fait appel à des défenses physiques. C'est le cas par exemple des ceintures pelvienne et scapulaire, des pieds, du système proprioceptif. Les torsions, rotations, inflexions des ceintures constituent une adaptation dans le but de protéger le rachis.**

**Lorsque l'on retrouve une bascule de ces ceintures, il faudra envisager d'emblée un désordre postural. Un examen précis est alors nécessaire. C'est là qu'intervient le diagnostic postural.**

### **1.3. Diagnostic clinique**

Il arrive que l'altération d'un des capteurs induise, par une cascade de phénomènes, une pathologie posturale : douleurs articulaires, céphalées, déséquilibre, douleurs musculaires... Cependant, le plus souvent, les manifestations cliniques ne se font ressentir qu'après une période où la personne arrive à compenser les anomalies de la posture, jusqu'à ce que ses capacités de compensation se retrouvent dépassées (trop de capteurs atteints, dépression, efforts intenses...). C'est à ce moment-là que le déséquilibre postural s'installe.

Le diagnostic se base sur plusieurs éléments et examens cliniques. Il est en général réalisé par un médecin posturologue, puisque seul un médecin sera capable de faire la différence entre ce qui relève exclusivement de la posture et des diagnostics différentiels (tumeurs, infections...).

Néanmoins, le diagnostic postural nécessite souvent l'intervention de différents spécialistes en fonction des capteurs incriminés dans la pathologie (podologues, dentistes, orthodontistes, orthoptiste, ORL, médecin...).

#### **1.3.1 Interrogatoire médical**

Il reprend les antécédents médicaux (ophtalmologiques, dentaires, neurologiques, psychiques, ORL...), familiaux, personnels, traumatisme, chutes, accidents. Historique de la douleur (depuis combien de temps, intensité, moment et circonstances d'apparition...). Bilans antérieurs (radios...).

### 1.3.2. Examen clinique postural

#### 1.3.2.1 Examen observationnel

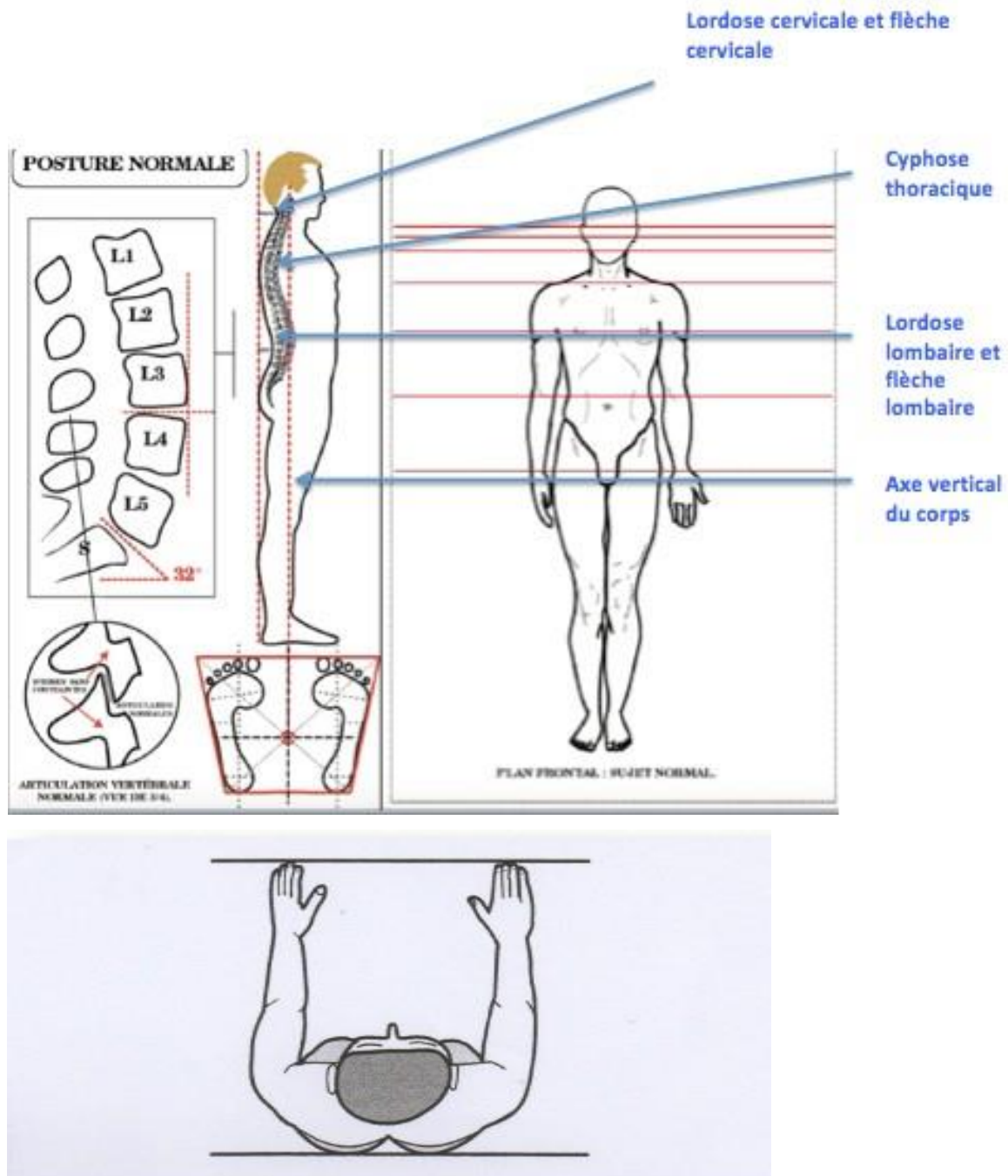
Le patient va être examiné dans les trois sens de l'espace (**Tableau 2**) :

Tableau 2 : Examen du patient dans les trois sens de l'espace

	Examen de profil	Examen de face	Examen dans le plan horizontal
Norme	<ul style="list-style-type: none"> <li>-alignement des plans scapulaires et fessiers</li> <li>-flèche cervicale (creux de la courbure du cou) = 6-7cm en moyenne</li> <li>-flèche lombaire (creux des reins) = 4cm</li> <li>-angle sacré= 32°</li> </ul>	<ul style="list-style-type: none"> <li>-horizontalité des lignes bipupillaire, bitragale, bimamelonnaire, ceinture scapulaire et pelvienne</li> <li>-chevilles symétriques</li> <li>-appuis des pieds au sol symétriques</li> <li>-rectitude de la tête</li> <li>-poignets au même niveau</li> </ul>	<ul style="list-style-type: none"> <li>-alignement des fesses et des épaules</li> </ul>
Pathologique	<ul style="list-style-type: none"> <li>-avancée ou recul du plan scapulaire</li> <li>-courbures exagérées (Augmentation des flèches cervicale, lombaire et de l'angle sacré) =&gt;souvent en rapport avec des pieds plats et déformés en valgus</li> <li>-courbures diminuées=&gt; souvent en rapport avec des pieds déformés en varus</li> </ul>	<ul style="list-style-type: none"> <li>-bascule des lignes horizontales dans le même sens ou non entre elles</li> <li>-bascule homolatérale des épaules et du bassin=&gt; généralement indique une problématique posturale haute (perturbation du capteur oculaire ou mandibulaire)</li> <li>-bascule controlatérale des épaules et du bassin=&gt; généralement indique une pathologie du capteur podal</li> </ul>	<ul style="list-style-type: none"> <li>-rotation homolatérale ou controlatérale des épaules et du bassin</li> </ul>

Source : Auteur, examen observationnel du patient, 2016

Figure 12 : Examen du patient dans les trois sens de l'espace



Source : Dr. Bricot, Peut-on définir des critères de normalité en posturologie clinique ?, 2016

### 1.3.2.2 Examen des capteurs

L'examen postural se déroule par une multitude d'examen clinique, où chaque capteur va être étudié. **On étudie l'impact d'un capteur en réalisant successivement le même examen avec ou sans**

**inhibition de ce capteur.** Si, lors d'un même examen, nous constatons une amélioration lorsqu'un capteur est inhibé, cela signifie que ce capteur participe au désordre postural. Par exemple, nous pouvons inhiber le capteur oculaire en demandant au patient de fermer les yeux, le capteur podal en allongeant le patient sur une table, le capteur mandibulaire en lui demandant de desserrer les mâchoires...

**Ces différentes conditions d'examens nous permettent de déterminer la causalité de ces différents capteurs.**

Chaque capteur devra être étudié isolément puis replacé dans le contexte général postural (capteur oculaire, podal...).

Le diagnostic nécessite de prendre en compte certains critères :

- La localisation au niveau corporel des douleurs et/ou dysfonctions :

	Capteur(s) concerné(s)
Symptomatologie basse	Tendance au dérèglement du capteur podal
Symptomatologie haute	Tendance au dérèglement des capteurs oculaires, manducateurs

- Le moment de l'apparition des symptômes et de leurs expressions:

	Capteur(s) concerné(s)
Symptomatologie de fin de nuit ou matinale	Tendance aux dysfonctions cranio-mandibulaire
Symptomatologie de fin d'après-midi/soir	Tendance aux dysfonctions du capteur oculaire
Symptomatologie indépendante des horaires	Tendance aux dysfonctions du capteur podal

Nous allons plus précisément décrire l'examen de l'appareil manducateur puisque c'est le capteur qui peut être étudié par l'orthodontiste.

#### 1.3.2.2.1 Examen du capteur manducateur

Un ensemble de signes cliniques et de tests va permettre de définir si le capteur manducateur est à l'origine du déséquilibre postural.

Plusieurs symptomatologies vont dans un premier temps guider le médecin posturologue vers une atteinte du capteur manducateur :

- Symptomatologie matinale (céphalée, cervico-dorsalgies, névralgies...),
- Souffrance aux ATMs,
- Cervico-dorsalgies asymétriques,

- Bascule hétérolatérale des ceintures scapulaire et pelvienne.

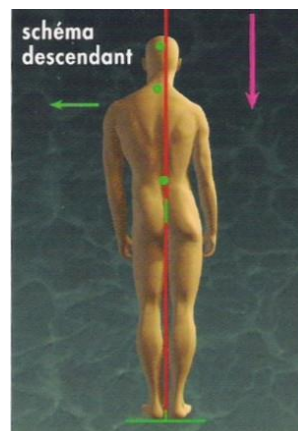
Dans un second temps, le médecin posturologue va réaliser plusieurs tests afin de confirmer (ou non) l'atteinte du capteur manducateur :

#### 1. Examen à la verticale de Barré :

Cet examen permet d'observer le patient dans le plan vertical. Le patient est placé entre deux fils à plomb (l'un antérieur, l'autre postérieur). Le sujet est debout talons joints, bras le long du corps, regard droit. Le praticien examine ensuite le patient et observe un certain nombre de repères (pli inter-fessier, épineuse de L3, épineuse de C7, vertex) sur le corps du patient par rapport au fil à plomb postérieur. Ces repères doivent normalement tous se trouver dans l'alignement du fil à plomb.

**La déviation latérale du haut du corps à la verticale de Barré (Figure 13) est un signe d'appel pathognomonique d'un déséquilibre postural des capteurs céphaliques (capteurs mandibulaires et/ou visuels).**

Figure 13 : Examen à la verticale de Barré



Source : Clauzade, Orthoposturodentie, 2007

#### 2. Examen clinique de l'occlusion et de la cinématique mandibulaire :

Kohaut<sup>7</sup> propose d'étudier l'occlusion à différents niveaux (**Figure 15**)

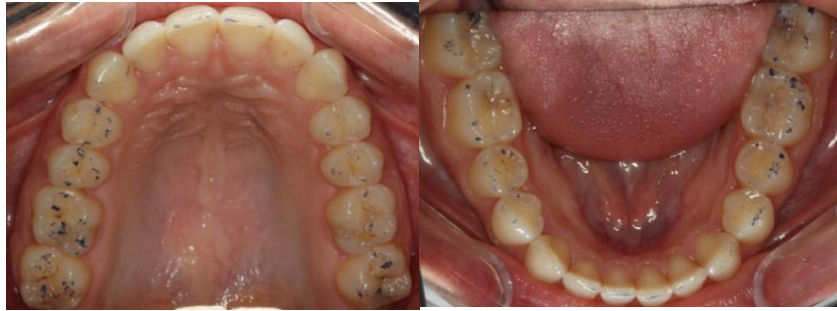- **Niveau 1** : Il s'agit d'étudier les rapports dento-dentaires en occlusion d'intercuspidie maximale (OIM) ainsi que dans une zone réduite des déplacements mandibulaires (de l'OIM au bout à bout). La position d'intercuspidie maximale est une position

---

<sup>7</sup> Kohaut, « Les dysfonctions de l'appareil manducateur ».

fondamentale puisqu'elle termine le cycle masticatoire. Elle correspond au maximum d'élévation de la mandibule et se retrouve automatiquement, à partir de la position physiologique de repos. Elle s'établit par une contraction synchrone et symétrique des muscles élévateurs. Elle assure un maximum de contacts interdentaires. Ces contacts doivent normalement être équilibrés et répartis harmonieusement sur les arcades dentaires (**Figure 14**).

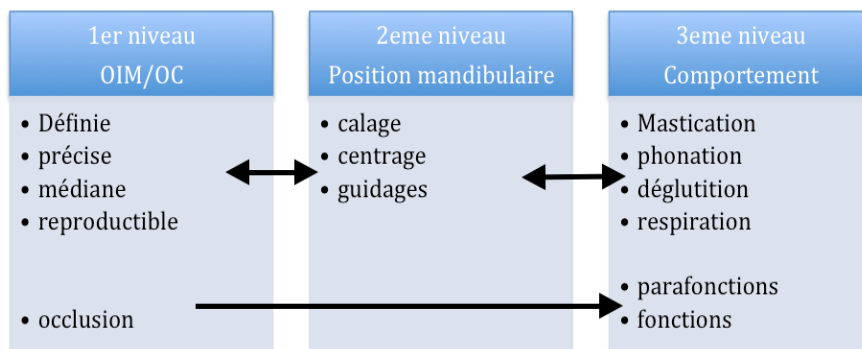
Figure 14 : Contacts occlusaux répartis harmonieusement en OIM



Source : Numérique Francophone des Sciences de la santé et du sport, occlusion et fonctions occlusales, 2016

- **Niveau 2** : La position spatiale de la mandibule imposée par cette OIM et les rapports qu'elle entretient avec le crâne. Il faudra alors prendre en compte les notions de calage, centrage et guidage. Le « plus parfait des emboîtages » entre l'arcade maxillaire et l'arcade mandibulaire tel que défini plus haut n'a aucune valeur fonctionnelle si, pour être établie et maintenue, cette OIM nécessite des activités musculaires anormales et/ou des situations articulaires délétères. En effet, la position mandibulaire **imposée** par l'OIM doit être tolérable par l'environnement musculo-articulaire.
- **Niveau 3** : Évaluation des comportements et des fonctions associées à cette occlusion et à cette position mandibulaire.

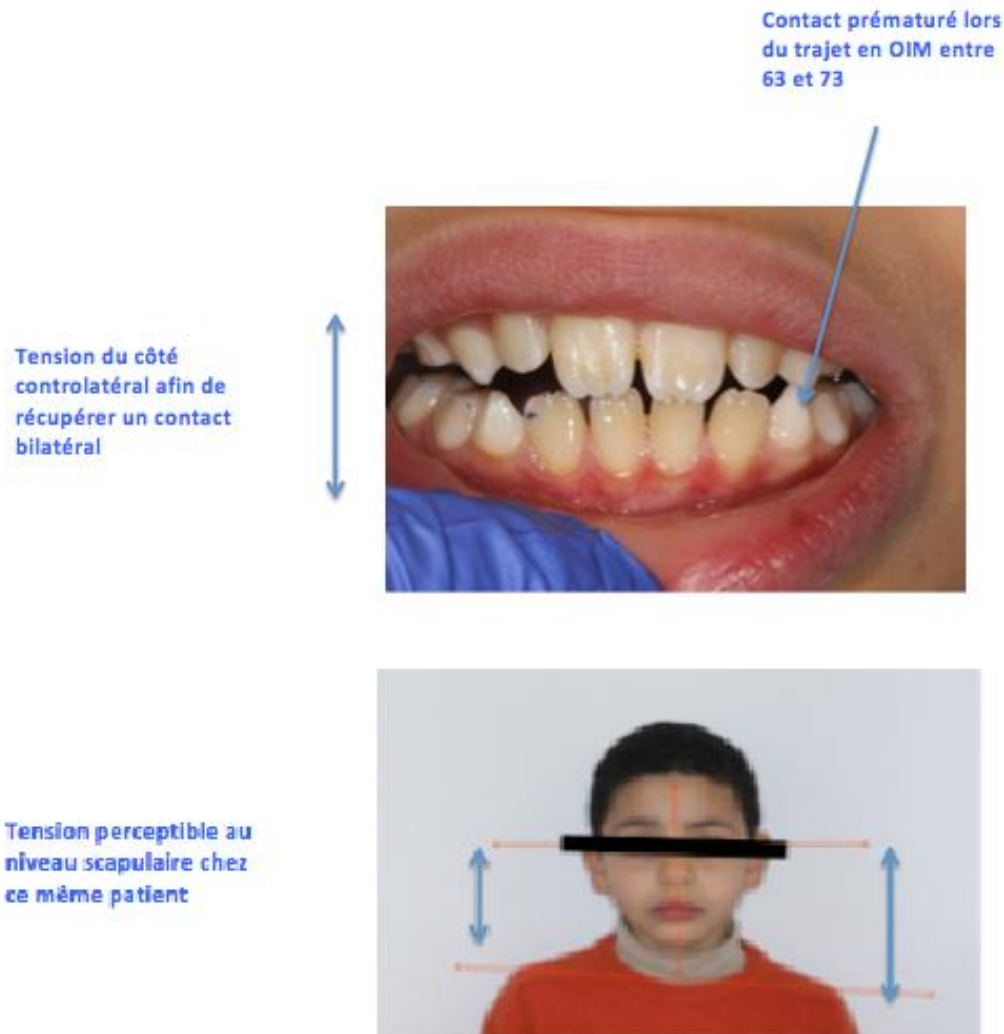
Figure 15 : Les différents niveaux d'exploration de l'occlusion



Source : Auteur d'après Kohaut, Les dysfonctions de l'appareil manducateur: incertitudes scientifiques et constatations cliniques, 2006

Lors de la fermeture de la bouche en OIM, Il arrive que le contact s'établisse d'abord d'un côté seulement sur une dent. Il s'agit d'un contact prématuré. Cette situation pathologique peut engendrer une tension (contraction musculaire supplémentaire) le long du corps, du côté opposé au contact prématuré, à cause de la recherche instinctive de contact controlatéral (l'instinct que l'on a de serrer les dents de l'autre côté pour rétablir l'équilibre) (**Figure 16**).

Figure 16 : Contact prématuré et répercussion posturale



Source : Auteur, patient suivi à Bretonneau, 2016

Concernant la cinématique mandibulaire, en situation normale, les mouvements d'ouverture-fermeture doivent se faire sans déviation, sans craquement, sans limitation et sans souffrance articulaire. Si ce n'est pas le cas, une atteinte du capteur manducateur doit sans doute être suspectée.

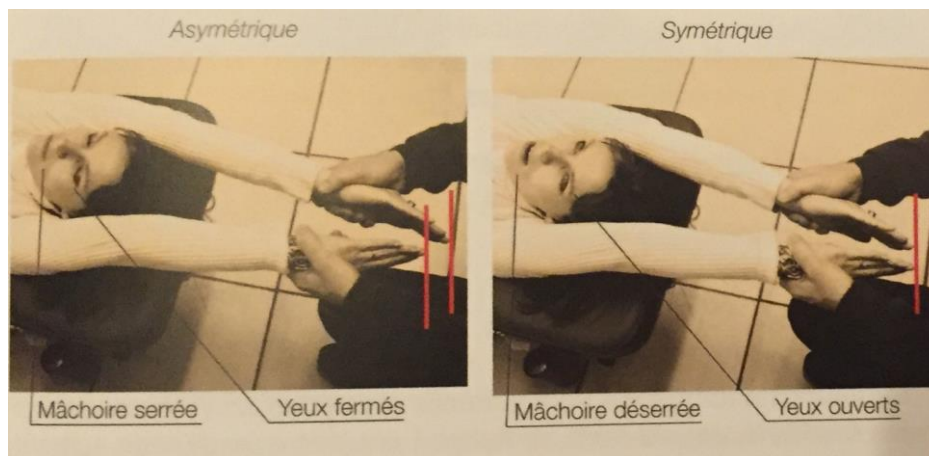- Test scapulaire :

Le patient est en décubitus dorsal (**Figure 17**), ce qui permet de shunter les capteurs podaux (les pieds n'informent plus). Le thérapeute demande au patient de serrer les dents en gardant les yeux ouverts. Le praticien amène les membres supérieurs en arrière, tout en exerçant une légère traction. Les doigts du patient sont tendus. Chez un patient sans problèmes posturaux, les mains se retrouvent à la même hauteur. Si les mains se retrouvent à des hauteurs différentes, cela indique que les capteurs mandibulaires et visuels peuvent être la cause du déséquilibre tonique (lorsque les mâchoires sont serrées et les yeux ouverts, les capteurs mandibulaires et visuels sont stimulés ; ils sont donc susceptibles d'engendrer le dysfonctionnement postural).

Lors des manœuvres suivantes, le praticien va shunter successivement les capteurs visuels par la fermeture des yeux et l'anesthésie des muscles oculo-moteurs, puis les capteurs mandibulaires par l'ouverture des mâchoires. **À chaque fois, le test sera évalué par la persistance ou non de l'asymétrie.**

La **Figure 17** montre une persistance de l'asymétrie lorsque les mâchoires sont serrées et les yeux fermés ce qui indique que l'asymétrie posturale, dans le cas de cette patiente, est sans doute d'origine occlusale (contacts prématurés, défaut de calage de la mandibule...).

Figure 17 : Déroulement du test scapulaire



Source : Vallier, Traité de Posturologie clinique et thérapeutique, 2012

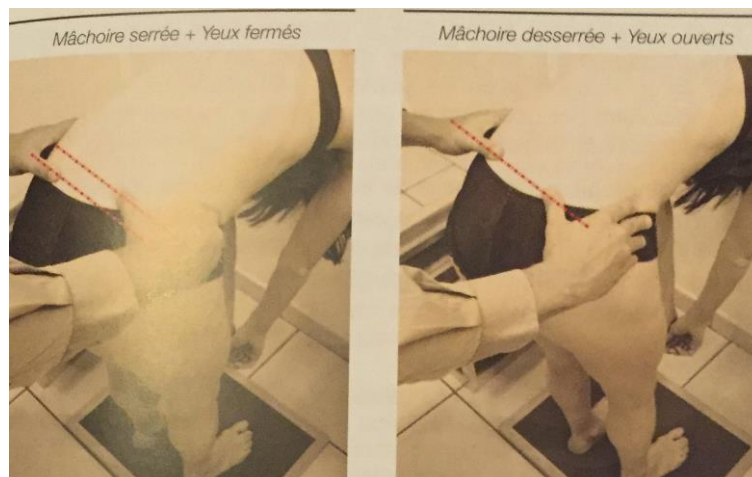- Test sur tapis mousse :

Ce test s'effectue sur un plateau recouvert de mousse afin de shunter les afférences plantaires (**Figure 18**). Le thérapeute demande au patient de serrer les dents en gardant les yeux ouverts. Le praticien place ses pouces en butée sous les épines iliaques posturo-supérieures. Il demande au patient de s'enrouler vers l'avant, la tête fléchie, les épaules relâchées, les bras ballants. Le patient enroule son rachis jusqu'au maximum de ses possibilités, les genoux étendus. Le praticien garde un



contact ferme tout au long du test et note la position de ses pouces. Chez un patient sans problèmes posturaux, les deux pouces restent au même niveau. Si un pouce monte davantage que l'autre, le test est positif. De la même manière que pour le test scapulaire, lors des manœuvres suivantes, le praticien va shunter successivement les capteurs visuels et mandibulaires afin de déterminer leur implication dans le dysfonctionnement postural du patient.

Figure 18 : Déroulement du test sur tapis mousse



Source : Vallier, Traité de Posturologie clinique et thérapeutique, 2012

**L'atteinte du capteur manducateur est donc plus souvent associée à une symptomatologie matinale, et s'accompagnera généralement :**

- d'une souffrance aux ATMs
- d'une déviation latérale du haut du corps par rapport à la verticale de Barré
- d'une bascule hétérolatérale des ceintures pelvienne et scapulaire
- d'un défaut de calage, centrage et guidage de la mandibule
- d'une persistance de l'asymétrie posturale lorsque les mâchoires sont serrées et les autres capteurs inhibés lors des différents tests décrits précédemment

### 1.3.2.3 Examen posturographique

La posturographie dans des conditions statiques vise à apprécier la qualité du **système de régulation posturale** d'un sujet en position orthostatique. Cette mesure est nécessaire afin d'évaluer les paramètres de l'équilibre et des appuis. Cet examen se fait à l'aide d'un **stabilomètre**.

Il s'agit de l'examen le plus répandu. L'intérêt de la stabiliométrie en pratique clinique est reconnu. Elle permet de comparer les résultats pour un même patient au fur et à mesure du traitement.

Il est demandé au patient de rester debout sur la plateforme le plus immobile possible sous plusieurs conditions expérimentales (par exemple yeux ouverts/fermés, serrement en OIM, serrement sur des

cotons salivaires...). La posturographie peut également se réaliser en dynamique, l'examen se fait alors en état d'équilibre sur une plate-forme instable.

Cet appareil permet de relever la position du **centre de pression des pieds** (assimilable à la projection au sol du centre de gravité). Cette position du centre de pression est ensuite relevée plusieurs fois par seconde.

Le trajet de cette projection est appelé le **statokinésigramme**. À partir des positions successives du centre de pression podale relevées au cours de l'acquisition, une mesure statistique de la surface de l'ellipse de confiance est réalisée. La longueur du statokinésigramme en fonction de la surface reflète la quantité d'énergie par individu pour contrôler son équilibre orthostatique.

Cette valeur augmente lorsque, par manipulation de l'une des entrées du système postural, nous rendons plus difficile l'objectif de tenir debout.

L'environnement visuel, la distance de fixation d'une cible, la position et sa taille, l'éclairage, l'environnement acoustique ainsi que la position des pieds peuvent influencer sur le contrôle de l'équilibre et la stabilité posturale. Ainsi, l'Association Française de Posturologie a normalisé (les "normes 85) le protocole de cet examen et le traitement des données en 1988 (GAGEY 1988) afin d'avoir des résultats comparables d'un examen à l'autre.

La posturographie est donc précieuse pour préciser entre autres les anomalies d'appui, les troubles de la proprioception, les troubles vestibulaires, les troubles cérébelleux. Les variations en fonction des conditions d'examen aident à préciser l'implication d'un capteur particulier.

**Par un interrogatoire médical, par les signes cliniques présents et par une série de tests, il est alors possible de déterminer les capteurs à l'origine du désordre postural.**

**Le médecin posturologue pourra donc déterminer si le schéma pathologique est :**

- **Lésionnel ascendant : L'atteinte du capteur podal (qui est dans ce cas causatif) engendre des contraintes qui vont se propager dans le reste du corps et entraîner un dérèglement des capteurs sus-jacents**
- **Lésionnel descendant : L'atteinte du capteur oculaire, vestibulaire ou manducateur engendre des contraintes qui vont se propager dans le reste du corps et entraîner un dérèglement des capteurs sous-jacents**
- **Lésionnel mixte : Le désordre postural est causé par l'atteinte de plusieurs capteurs**

## 2. : Lien entre posture, dysmorphose et occlusion dentaire

---

Tous les systèmes du corps sont interconnectés pour former une unité structurale. Cela signifie qu'une pathologie dans une zone pourra affecter l'ensemble du corps. En particulier, les muscles squelettiques jouent un rôle décisif dans des pathologies variées, en raison de la continuité anatomique et fonctionnelle des chaînes musculaires qui relient le tronc, la mâchoire, la colonne vertébrale, les membres et le pelvis. Ainsi, si des tensions musculaires existent dans un des maillons de la chaîne (mandibule, os hyoïde, vertèbres, pelvis, membres...), elles sont immédiatement transmises au reste du corps. Comme conséquence, le corps perd son état d'équilibre, ce qui provoque des mécanismes de compensation musculaire (par exemple des tensions musculaires dans la partie antagoniste du corps). Dans cette optique, les malocclusions dentaires peuvent être associées à un mauvais placement de la mandibule (un des maillons de la chaîne musculaire) aboutissant à une hyper contraction des muscles masticateurs pour compenser ce mésalignement de la mandibule. Ces tensions obligent le reste du corps à réagir, imposant des modifications posturales par la contraction des autres muscles de la chaîne.

**L'incidence des malocclusions chez des patients présentant des troubles orthopédiques dans la littérature se situe autour de 83-87%.**

Certains auteurs ont tenté de trouver une explication à ces interrelations. Buisseret-Delmas et al<sup>8</sup> évoquent l'existence d'une relation entre les noyaux trigéminal et vestibulaire chez le rat pour expliquer l'impact de la position mandibulaire sur le contrôle postural.

Un potentiel lien entre occlusion, posture et dysmorphose squelettique est donc sujet à débat, surtout depuis l'augmentation de l'incidence des douleurs musculaires au niveau du cou, du buste, des membres inférieur et supérieur, et des ATM chez des patients ayant des dysfonctions occlusales. L'hypothèse selon laquelle la posture du corps est influencée par les différentes positions de la mandibule peut donc être émise. Et inversement, des modifications de la posture du corps pourraient influencer la position mandibulaire.

Dans la littérature, certains auteurs concluent à une relation entre occlusion, dysmorphose et posture tandis que d'autres non. Ceci pourrait être expliqué par la " notion d'asynchronisme " mise

---

<sup>8</sup> Buisseret-Delmas et al., « Organisation of reciprocal connections between trigeminal and vestibular nuclei in the rat ».

en évidence par Baron. Il a sectionné quelques fibres des muscles oculomoteurs afin de générer une hétérophorie (déviations de l'axe de la vue constatée quand les yeux sont au repos). Ces sections ont généré une hypertonie massive et unilatérale des muscles para-vertébraux de l'animal. Cette hypertonie n'apparaissait que si et seulement si le déséquilibre oculomoteur généré par la section des fibres était inférieur à 4 degrés. Lorsque le déséquilibre était supérieur à 4 degrés, le tonus des muscles para-vertébraux n'était pas modifié. C'est ainsi qu'est né le "système postural fin" : Au-dessous d'un certain seuil, le système n'informe pas. Au-dessus d'un certain seuil, le système n'informe plus.

**Ainsi, comme le précise Vallier, les tests posturaux ne sont "positifs que dans la zone d'asynchronisme" du capteur.**





## 2.1 Malocclusions dans le sens sagittal et répercussions posturales

Les malocclusions dans le sens sagittal sont caractérisées par un décalage antéro-postérieur des bases squelettiques ou des arcades maxillaire et mandibulaire. Le critère de classement habituellement retenu (la classe d'Angle) désigne le **décalage occlusal** observé (**Tableau 3**).

Selon la définition d'Angle, les malocclusions de classe II se caractérisent par une position distale de l'arcade mandibulaire par rapport à sa position normale, l'arcade maxillaire étant prise comme référence. Suivant le surplomb, on identifie une classe II.1 (surplomb augmenté) et une classe II.2 (surplomb diminué).

Les classes III sont des anomalies caractérisées par une position trop antérieure de la base ou de l'arcade mandibulaire par rapport au maxillaire.

Tableau 3 : Malocclusions du sens sagittal

Classe II		Classe I	Classe III
Classe II.1	Classe II.2		
			

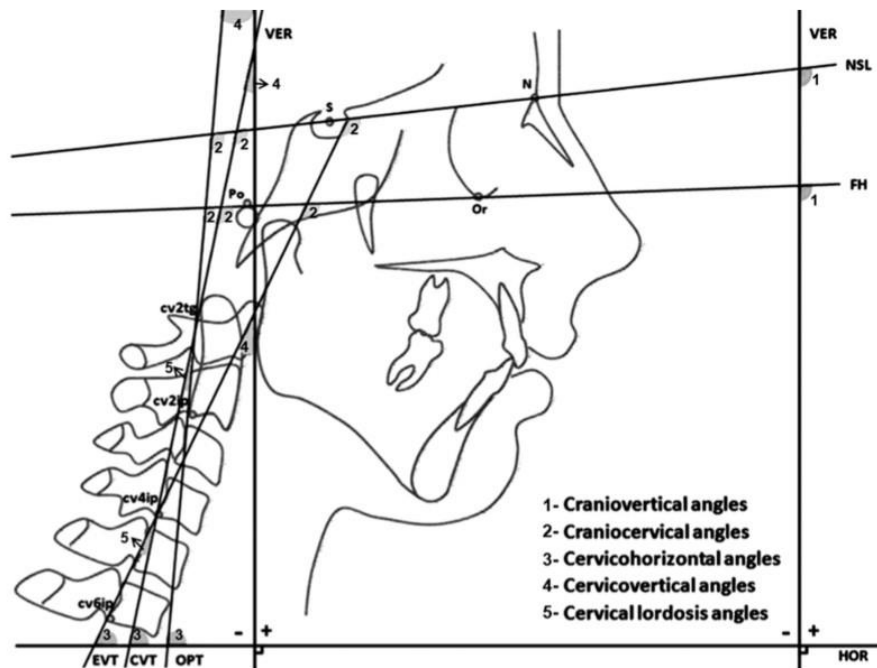
Source : Auteur, occlusion dans le sens sagittal, 2016

## 2.1.1 Répercussions au niveau de la colonne cervicale

### 2.1.1.1 Malocclusion du sens sagittal, inclinaison de la tête et orientation de la colonne cervicale

Une **corrélation positive** entre la position sagittale de la mâchoire, l'inclinaison et les courbures de la colonne vertébrale cervicale a pu être mise en évidence<sup>9,10</sup> (**Tableau 4**).

Figure 19 : Tracé céphalométrique et variables angulaires utilisées



Source : Gomes et al, Systematic review, 2014

Tableau 4 : Corrélation entre la position sagittale de la mâchoire, l'inclinaison et les courbures de la colonne vertébrale cervicale

Classe II	Classe III
<ul style="list-style-type: none"> <li>- Accroissement de la lordose cervicale</li> <li>- Extension de la tête par rapport à la colonne cervicale haute</li> <li>- Angles cranio-cervicaux et cranio-verticaux (<b>Figure 19</b>) augmentés</li> <li>- Inclinaison antérieure de la partie basse de la colonne cervicale</li> </ul>	<ul style="list-style-type: none"> <li>- Lordose cervicale réduite</li> <li>- Colonne cervicale plus droite</li> <li>- Flexion de la tête par rapport à la colonne cervicale haute</li> <li>- Inclinaison postérieure de la partie basse de la colonne cervicale (angle EVT/VER diminué)</li> </ul>

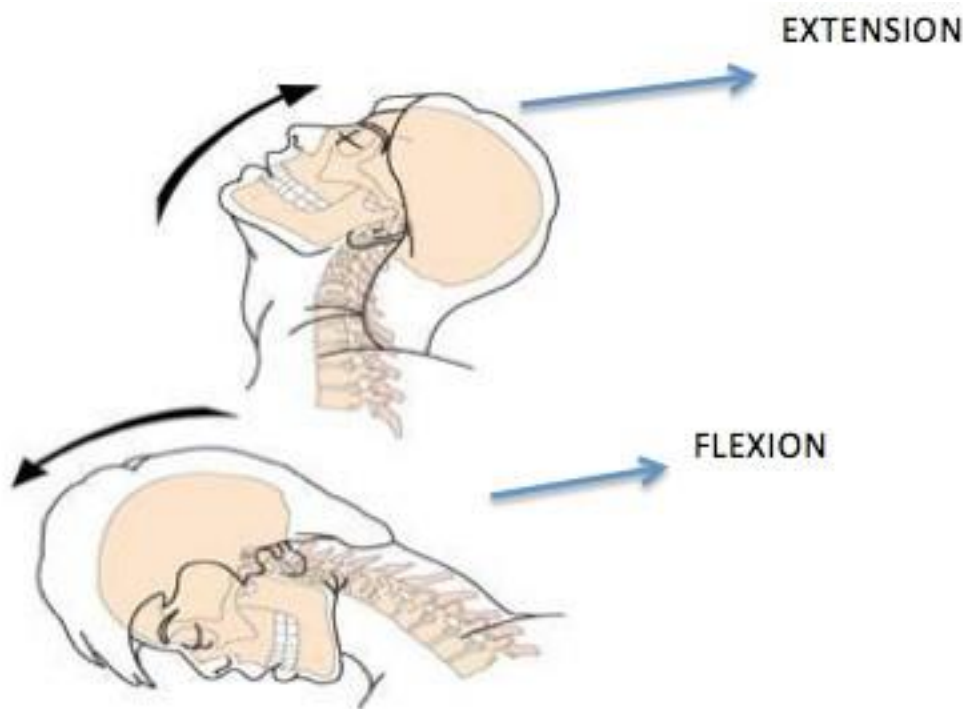
Source : Auteur, 2016

<sup>9</sup> Shaikh, Khan et Rashna, « Assessing skeletal relationships using the cervical vertebral curvature ».

<sup>10</sup> D'Attilio et al., « Evaluation of cervical posture of children in skeletal class I, II, and III ».

Pour les auteurs<sup>11</sup>, la morphologie cranio-faciale est souvent masquée par la posture de la tête et la colonne cervicale. Selon eux, la convexité faciale est masquée par l'extension de la tête par rapport à la verticale, ce qui tend à diminuer la convexité faciale en augmentant la proéminence du cou. À contrario, les patients présentant un profil facial prognathe, la protrusion mandibulaire tend à être masquée par une inclinaison de la tête en avant.

Figure 20 : Inclinaison de la colonne cervicale suivant la position de la tête en extension/ flexion



Source : Samaan et Dierick, Clinique d'ostéopathie, 2016

Un lien a été établi entre la position de la mâchoire, le maintien de la tête sur la colonne cervicale et **l'encombrement dentaire**. Ainsi, Solow and Sonnesen<sup>12</sup> ont établi un lien positif entre un encombrement dentaire maxillaire ou mandibulaire de plus de 2mm et une position plus en extension de la tête (angle cranio-cervical augmenté) par rapport à des patients ne présentant pas d'encombrement. Cependant, il faut nuancer cette constatation car l'article ne précise par la classe squelettique des patients présentant un encombrement de plus de 2mm. Or, il est admis que les patients présentant une classe II squelettique ont un angle cranio-cervical augmenté. Il serait

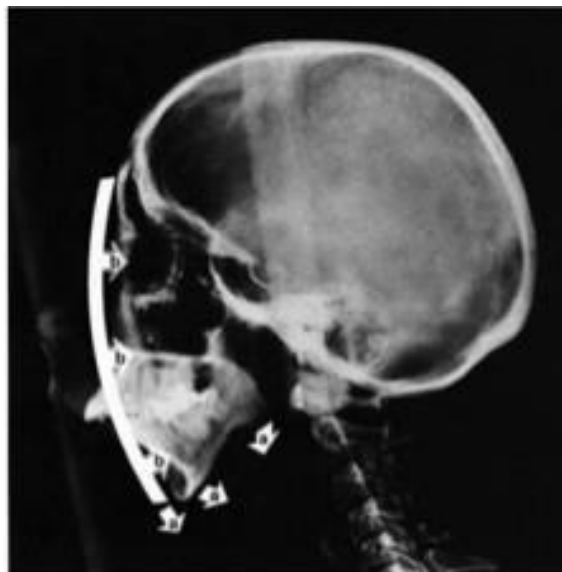<sup>11</sup>Gomes et al., « Systematic review ».

<sup>12</sup>Solow et Sonnesen, « Head posture and malocclusions ».

intéressant de savoir si les patients en classe II présentent plus d'encombrement que les patients en classe I ou III, mais ce n'est pas précisé dans cet article.

Une possible explication serait le mécanisme d'étirement des tissus (**Figure 21**). Cette position de la tête en extension aurait un effet d'étirement de la peau, des muscles et fascia de la tête et du cou (muscles sus et sous hyoïdiens, tractus aéro-digestif), ce qui freinerait la croissance en avant de la face et, en particulier, de la mandibule, aboutissant à une classe II squelettique avec un encombrement dentaire.

Figure 21 : Image illustrant l'effet d'étirement des tissus sur le développement dento-facial dû à une position trop en extension de la tête



Source : Solow and Kreiborg, soft-tissue stretching: a possible control factor in craniofacial morphogenesis, 1977

Cette constatation est en accord avec celle trouvée par Festa<sup>13</sup> qui a démontré qu'il existait une corrélation négative entre la taille de la mandibule et la lordose cervicale – Plus la mandibule est petite et plus la lordose cervicale est importante. Cette étude a été réalisée sur des femmes de 25-30 ans caucasiennes en classe II squelettique afin d'éviter les variations dues au sexe, âge, ethnie et classe d'Angle des patients.

---

<sup>13</sup> Festa et al., « Relationship between cervical lordosis and facial morphology in Caucasian women with a skeletal class II malocclusion ».

**L'extension de la tête sur la colonne cervicale, l'accentuation de la lordose cervicale et l'inclinaison en avant de la partie basse de la colonne cervicale sont en rapport avec des relations maxillo-mandibulaires de classe II, une petite mandibule et un encombrement dentaire maxillaire et/ou mandibulaire .**

**A contrario, la flexion de la tête sur la colonne cervicale, la diminution de la lordose cervicale et l'inclinaison en arrière de la partie basse de la colonne cervicale sont en rapport avec des relations maxillo-mandibulaires de classe III.**

### 2.1.1.2 Malocclusion du sens sagittal et anatomie de la colonne cervicale vertébrale

Plus que la courbure de la colonne cervicale, un lien éventuel entre **l'anatomie des vertèbres de la colonne vertébrale cervicale** et les différentes malocclusions a largement été étudié<sup>12,14,15,16,17,18,19,20,21,22</sup>.

Il existe des variations pathologiques de l'anatomie des vertèbres cervicales (fusion, occipitalisation...(Figure 22) :

- La fusion est définie comme l'union d'une unité avec une autre au niveau des facettes articulaires, l'arc neural, ou des processus transverses.
- L'occipitalisation est définie comme l'assimilation partielle ou complète de l'atlas avec l'os occipital.
- La fente partielle est définie comme un défaut de fusion de la partie postérieure de l'arc neural.
- La déhiscence est définie comme un défaut de développement d'une partie de l'unité vertébrale.

---

<sup>14</sup> Arntsen et Sonnesen, « Cervical vertebral column morphology related to craniofacial morphology and head posture in preorthodontic children with class ii malocclusion and horizontal maxillary overjet ».

<sup>15</sup> Kim, Sarauw, et Sonnesen, « Cervical vertebral column morphology and head posture in preorthodontic patients with anterior open bite ».

<sup>16</sup> Sonnesen, « Associations between the cervical vertebral column and craniofacial morphology ».

<sup>17</sup> Sonnesen et Kjaer, « Cervical vertebral body fusions in patients with skeletal deep bite ».

<sup>18</sup> Sonnesen et Kjaer, « Cervical column morphology in patients with skeletal class iii malocclusion and mandibular overjet ».

<sup>19</sup> Sonnesen, Pedersen, et Kjaer, « Cervical column morphology related to head posture, cranial base angle, and condylar malformation ».

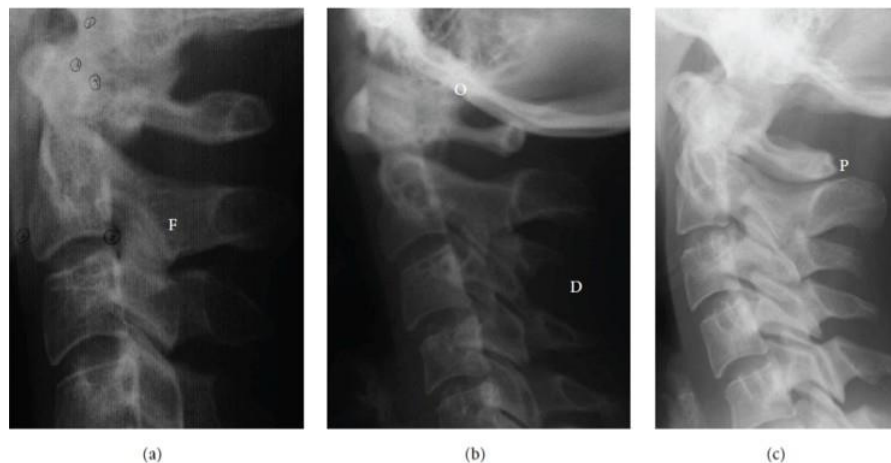
<sup>20</sup> Sonnesen et Kjaer, « Cervical column morphology in patients with skeletal open bite ».

<sup>21</sup> Faruqi, Fida, et Shaikh, « Cervical vertebral anomalies in skeletal malocclusions ».

<sup>22</sup> Meibodi et al., « Cervical vertebrae anomalies in patients with class iii skeletal malocclusion ».



Figure 22 : Radiographie objectivant une fusion (a), occipitalisation (b), fente partielle (c)



Source : Sonnesen , Associations between the cervical vertebral column and craniofacial morphology, 2010

Sonnesen L et coll ont comparé la **morphologie cranio-faciale, la morphologie des vertèbres cervicales** et la **posture de la tête** chez des enfants en classe II avec un surplomb d'origine squelettique ou dentoalvéolaire<sup>23</sup>. Ils ont ainsi pu mettre en évidence que les patients présentant une classe II squelettique (surplomb squelettique) présentaient significativement plus de malformations de la colonne cervicale vertébrale (fusion, occipitalisation) par rapport au groupe de patients avec un surplomb d'origine dentoalvéolaire.

Dans ces deux groupes, un grand décalage squelettique sagittal était significativement associé avec une fusion de C2 et C3.

De plus, ils ont montré que la rétrognathie mandibulaire, une position en extension de la tête, une inclinaison verticale des maxillaires par rapport à la base du crâne étaient significativement associées avec une **occipitalisation entre l'atlas et l'os occipital**.

Ces anomalies anatomiques de la colonne cervicale vertébrale semblent être plus fréquentes pour l'ensemble des malocclusions sévères (béance squelettique, classe II, classe III, supraclusion squelettique) comparées à une population adulte sans malocclusion (41-61% VS 14-21%). Le type d'anomalie (fusion, occipitalisation) et sa localisation (1<sup>ère</sup>, 2<sup>ème</sup>, 3<sup>ème</sup>...vertèbre) semblent être liés au type de malocclusion.

**Lorsqu'elles existent, les fusions** ont toujours eu lieu entre **C2 et C3**, sauf pour les classes III squelettiques où d'autres modifications de la colonne cervicale vertébrale ont pu être observées :

---

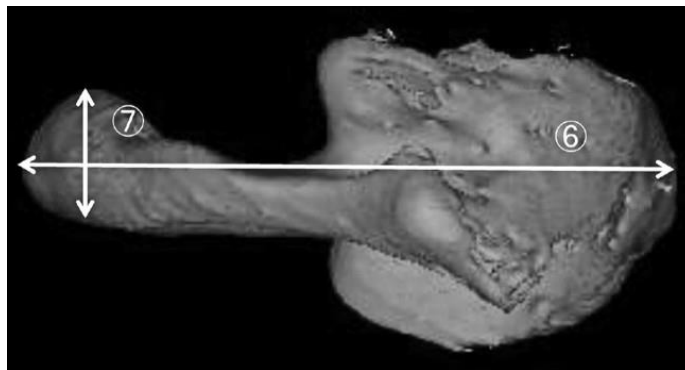
<sup>23</sup>Arntsen et Sonnesen, « Cervical vertebral column morphology related to craniofacial morphology and head posture in preorthodontic children with class ii malocclusion and horizontal maxillary overjet ».

fusion entre la 2<sup>ème</sup>, 3<sup>ème</sup> et 4<sup>ème</sup> vertèbre cervicale. Il est à noter que c'est chez les patients en classe III que nous retrouvons la plus forte prévalence de modifications de la colonne cervicale vertébrale (61,4%)<sup>24</sup>.

Les modifications de la colonne cervicale vertébrale semblent influencer également la position de la tête sur le rachis cervical. Une étude<sup>25</sup>, réalisée sur des patients présentant une occlusion et une morphologie cranio-faciale normale, a démontré que la lordose cervicale était plus prononcée et la colonne cervicale haute plus inclinée en arrière chez des patients avec fusion par rapport à des patients sans fusion.

Une corrélation a également été retrouvée entre la position sagittale de la mandibule et la taille des vertèbres<sup>26</sup> (**Figure 23**). Les patients en classe II présentent une hauteur du prolongement dorsal de l'atlas plus faible que les patients en classe III.

Figure 23 : Diamètre antéro-post de C1 (6). Taille de l'arc dorsal de l'atlas (7)



Source : Watanabe, Yamaguchi, Maki, Cervical vertebra morphology in different skeletal classes, 2010

**Une fusion de C2 et C3, une occipitalisation entre l'atlas et l'os occipital sont des anomalies vertébrales plus fréquemment rencontrées chez des patients présentant un décalage squelettique de classe II ou III. Concernant les patients en classe III, nous pouvons également retrouver une fusion entre C3 et C4.**

<sup>24</sup> Sonnesen et Kjaer, « Cervical column morphology in patients with skeletal class iii malocclusion and mandibular overjet ».

<sup>25</sup> Sonnesen, Pedersen, et Kjaer, « Cervical column morphology related to head posture, cranial base angle, and condylar malformation ».

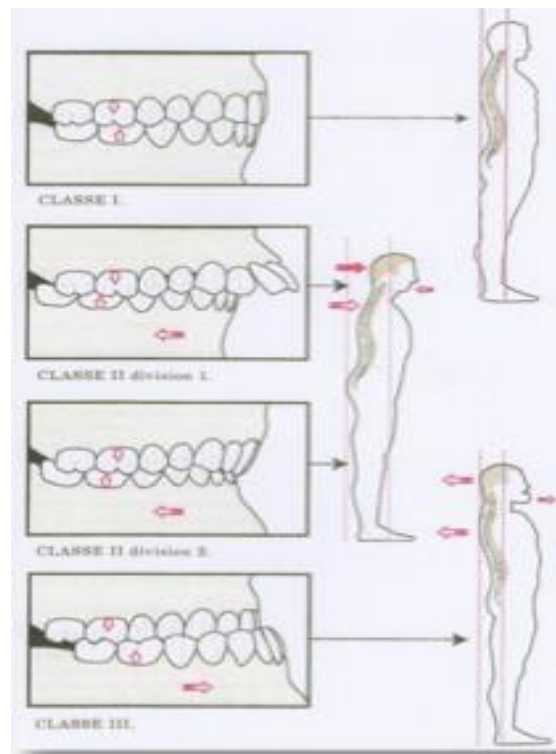
<sup>26</sup> Watanabe, Yamaguchi, et Maki, « Cervical vertebra morphology in different skeletal classes. a three-dimensional computed tomography evaluation ».

### 2.1.2 Répercussions sur l'ensemble du corps

Une corrélation entre la posture sagittale du corps et les paramètres sagittaux cranio-faciaux est décrite par de nombreux auteurs

Nobili et Adversi<sup>27</sup> ont mis en évidence une corrélation entre une **classe II** et une position **plus antérieure de la posture** et entre la **classe III** et une position **plus postérieure de la posture (Figure 24)**.

Figure 24 : Posture générale du corps en fonction des relations maxillo-mandibulaires dans le sens sagittal



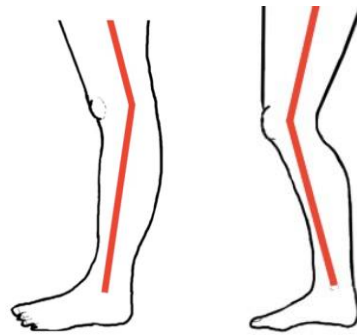
Source : Dr. Bricot, La reprogrammation posturale globale, 1996

Maryvonne Fournier décrit un appui podal postérieur chez certaines classes III dentaires et squelettiques, et un appui podal antérieur dans certaines classes II dentaires et squelettiques<sup>28</sup>. Elle ajoute ceci : "Dans 50 % des classes III, nous allons trouver en plus de cet appui postérieur un recurvatum des genoux et un effacement des courbures lombaire, dorsale et cervicale. Au contraire, dans les classes II, lorsque les patients se tiennent plus sur l'avant pied, nous allons trouver un flexum du genou et une augmentation des courbures."

<sup>27</sup> Nobili et Adversi, « Relationship between posture and occlusion ».

<sup>28</sup> Marquet et Fournier, « Propos recueillis par F. Marquet. langue et posture ».

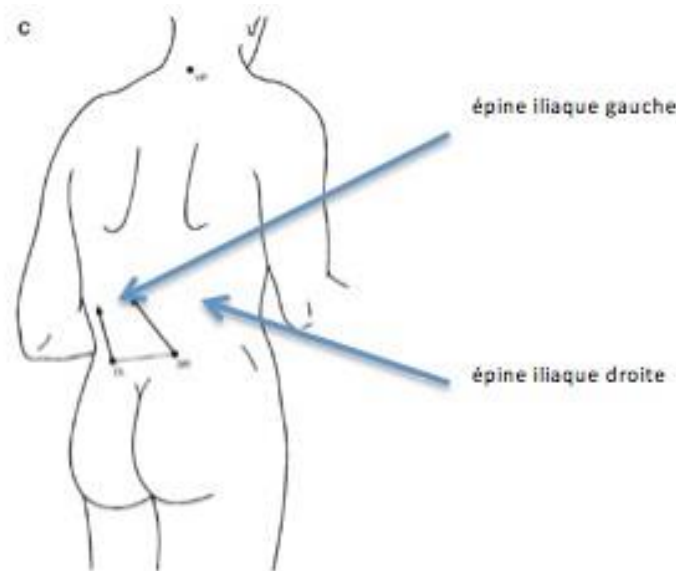
Figure 25 : Recurvatum des genoux à gauche et flexum à droite



Source : Orthoconfort-orthopédie, 2017

Lippold<sup>29</sup> en 2006 a notamment montré qu'il existe une corrélation entre les paramètres cranio-faciaux et le profil du bas du dos. Les patients avec une mandibule en position distale (classe II) et verticale présentent des paramètres dorsaux (thoracique supérieur, lordose lombaire, angle du pelvis) plus grands que la normale et inversement pour les patients ayant une mandibule mésiale et horizontale. Il a également mis en évidence une corrélation entre l'axe facial, la profondeur faciale et une torsion du pelvis<sup>30</sup>.

Figure 26 : Visualisation de la torsion du pelvis. DL : Épine iliaque gauche. DR : Épine iliaque droite



Source : Lippold and al,  
Trunk inclination, Pelvic tilt and Pelvic rotation in relation to the craniofacial Morphology in adults, 2007

<sup>29</sup> Lippold et al., « Relationship between thoracic, lordotic, and pelvic inclination and craniofacial morphology in adults ».

<sup>30</sup> Lippold et al., « Trunk inclination, pelvic tilt and pelvic rotation in relation to the craniofacial morphology in adults ».

Les patients présentant un schéma facial vertical et une mandibule en position distale présentent une légère torsion du pelvis où l'épine iliaque gauche est tournée vers l'arrière par rapport à l'épine iliaque droite. Les patients présentant un schéma facial horizontal et une mandibule en position mésiale présentent une légère torsion du pelvis où l'épine iliaque droite est tournée vers l'arrière par rapport à l'épine iliaque gauche.

Sinko K et al<sup>31</sup> ont évalué la colonne vertébrale avant et après chirurgie orthognathique (un an après). Cette étude prospective avait pour objectif d'identifier les différences (s'il y en a) entre les classes II et III au niveau de la colonne vertébrale et la posture du corps et d'identifier les effets de la chirurgie orthognathique sur les courbures de la colonne vertébrale et la posture du corps. Quelques différences ont été retrouvées entre les patients en classe II et en classe III, notamment au niveau de la position de l'apex de la cyphose thoracique (plus crâniale chez les patients en classe III) et la position de l'apex de la lordose lombaire (plus caudale chez les patients en classe II). Un an après la chirurgie, ils n'observent pas de différences significatives chez les patients en classe III et les patients asymétriques. Chez les patients en classe II, il y a eu quelques changements au niveau postural (apex de la lordose lombaire plus caudale et altération de l'inclinaison de la crête iliaque) mais sans conséquences orthopédiques.

Cette étude pose la question du temps au bout duquel la posture pourrait s'adapter à un changement de l'occlusion. De plus, dans cette étude, il n'est pas fait mention d'une éventuelle rééducation des fonctions oro-faciales après la chirurgie. Est-ce que la correction des bases osseuses à elle seule peut améliorer la posture ou faudrait-il adjoindre une rééducation des fonctions, de la musculature ?

**Une posture générale antérieure, un appui podal antérieur, un flexum du genou, une accentuation des courbures de l'ensemble colonne vertébrale, une torsion du pelvis gauche en arrière sont en rapport avec des relations maxillo-mandibulaires de classe II.**

**A contrario, une posture générale postérieure, un appui podal postérieur, un recurvatum du genou, un effacement des courbures de l'ensemble de la colonne vertébrale, une torsion du pelvis droit en arrière sont en rapport avec des relations maxillo-mandibulaires de classe III.**

À travers toutes les recherches effectuées sur le sens sagittal et ses répercussions sur l'ensemble de la posture, voici un tableau récapitulatif :

---

<sup>31</sup> Sinko et al., « Dysgnathia, orthognathic surgery and spinal posture ».

Tableau 5 : Différences posturales entre les patients en classe II et classe III

Classe II	Classe III
<ul style="list-style-type: none"> <li>- Accroissement de la lordose cervicale</li> <li>- Extension de la tête par rapport à la colonne cervicale haute</li> <li>- Angles cranio-cervicaux et cranio-verticaux (<b>Figure 19</b>) augmentés</li> <li>- Inclinaison antérieure de la partie basse de la colonne cervicale</li> <li>- Hauteur du prolongement dorsal de l'atlas diminué</li> <li>- Malformation des vertèbres cervicales augmentées</li> <li>- Position plus antérieure de la posture</li> <li>- Appui podal antérieur</li> <li>- Flexum des genoux</li> <li>- Accentuation des courbures lombaire, dorsale et cervicale</li> <li>- Torsion du pelvis</li> </ul>	<ul style="list-style-type: none"> <li>- Lordose cervicale réduite</li> <li>- Colonne cervicale plus droite</li> <li>- Flexion de la tête par rapport à la colonne cervicale haute</li> <li>- Inclinaison postérieure de la partie basse de la colonne cervicale (angle EVT/VER diminué)</li> <li>- Hauteur du prolongement dorsal de l'atlas augmenté</li> <li>- Malformation des vertèbres cervicales augmentées avec fusion possible entre C2, C3 et C4 et prévalence des malformations les plus fortes (61,4%)</li> <li>- Position plus postérieure de la posture</li> <li>- Appui podal postérieur</li> <li>- Recurvatum des genoux</li> <li>- Effacement des courbures lombaire, dorsale et cervicale</li> <li>- Torsion du pelvis</li> </ul>

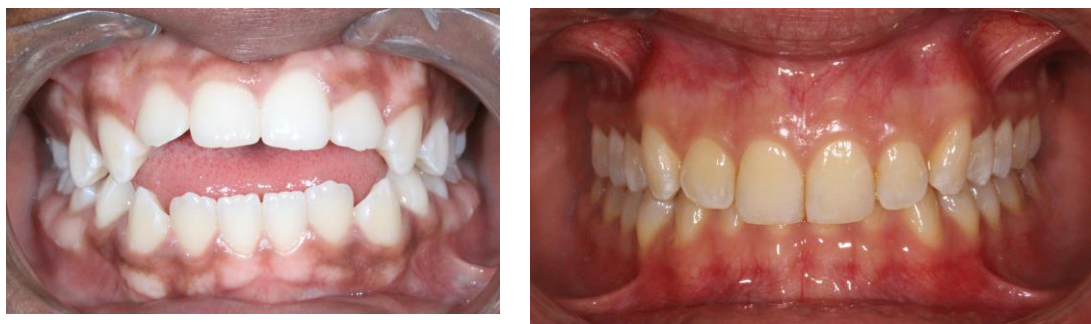Source : Auteur, 2017

## 2.2 Malocclusions dans le sens vertical et répercussions posturales

Au niveau squelettique, le sens vertical sera apprécié en évaluant l'inclinaison du plan mandibulaire par rapport à la base du crâne. Un sujet sera donc **hypodivergent** lorsque le plan mandibulaire sera **faiblement** incliné par rapport à la base du crâne. Le contraire sera observé chez les sujets hyperdivergents.

Les anomalies alvéolaires seront décrites par leurs conséquences occlusales sur la quantité de recouvrement : infraclusion (béance) et supraclusion désignant respectivement, l'insuffisance ou l'excès de recouvrement.

Figure 27: Photos de patients présentant une béance (à gauche), une supraclusion (à droite)



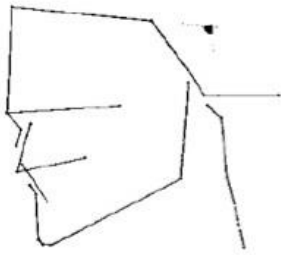
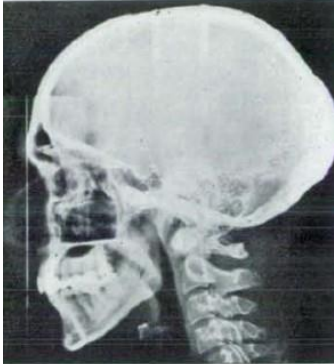
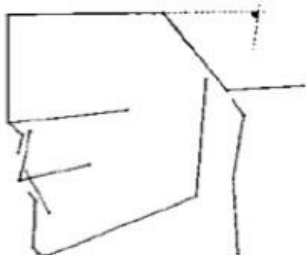

Source : Auteur, 2016

## 2.2.1 Répercussions au niveau de la colonne cervicale

### 2.2.1.1 Malocclusion du sens vertical, inclinaison de la tête et orientation de la colonne cervicale

Solow décrit deux types extrêmes de posture de la tête en **fonction du schéma facial vertical** (Tableau 6).

Tableau 6 : Posture de la tête en fonction du type facial vertical

	Type facial hyperdivergent	Type facial hypodivergent
Posture de la tête	<ul style="list-style-type: none"> <li>-<b>Extension de la tête</b> par rapport à la colonne cervicale et à la verticale</li> <li>-Inclinaison vers l'avant de la colonne cervicale</li> <li>-Tendance à une lordose cervicale réduite</li> </ul>	<ul style="list-style-type: none"> <li>-<b>Flexion de la tête</b> par rapport à la colonne cervicale et à la verticale</li> <li>-Inclinaison vers l'arrière de la colonne cervicale</li> <li>-Tendance à une lordose cervicale prononcée</li> </ul>
Morphologie cranio-faciale	<ul style="list-style-type: none"> <li>-Grande hauteur faciale antérieure</li> <li>-Petite hauteur faciale postérieure</li> <li>-Faibles dimensions cranio-faciales antéro-postérieures</li> <li>-Grande inclinaison de la mandibule par rapport à la partie antérieure de la base du crâne</li> <li>-Grand angle de la base du crâne</li> <li>-Rétrognathisme facial</li> <li>-Petit espace naso-pharyngé</li> </ul> <div style="display: flex; justify-content: space-around;"> <div style="text-align: center;"> <p>Max NSL/OP1</p>   </div> <div style="text-align: center;"> <p>Max NSL/OP1</p>   </div> </div>	<ul style="list-style-type: none"> <li>-Petite hauteur faciale antérieure</li> <li>-Grande hauteur faciale postérieure</li> <li>-Grande dimension antéro-postérieure du squelette cranio-facial</li> <li>-Faible inclinaison de la mandibule par rapport à la partie antérieure de la base du crâne</li> <li>-Espace naso-pharyngé important</li> </ul>

Source : Solow et Tallgren, Posture de la tête et morphologie cranio-faciale, 1977

Concernant la profondeur de la lordose cervicale (accentuée ou diminuée), les conclusions de Solow ne semblent pas aller dans le sens des conclusions d'autres auteurs, observées dans la littérature<sup>32</sup> et ne semblent pas être cohérentes avec les conclusions établies dans la partie précédente (**Tableau 5**). Solow associe une position en extension de la tête à une rectitude de la lordose cervicale (donc une diminution de l'angle OPT/CVT) alors que d'autres études rapportent une accentuation de la lordose cervicale (une augmentation de l'angle CVT/EVT). Cette différence semble être en rapport avec une **analyse impliquant des angles différents (Figure 19)**, l'une évaluant la partie supérieure de la colonne cervicale (OPT/CVT, angle évalué par Solow), l'autre la partie inférieure de la colonne cervicale (CVT/EVT, angle évalué dans les autres études de la littérature).

Cela montre qu'il y a une différence de comportement entre le segment supérieur-moyen et le segment inférieur de la colonne cervicale. La flexion de la partie inférieure de la colonne cervicale (à distinguer de la flexion de la tête sur la colonne cervicale) déplace la tête en avant, et l'extension de la partie inférieure déplace la tête en arrière. En réponse à ce déplacement de la partie inférieure de la colonne cervicale, la partie supérieure et médiane de la colonne cervicale va répondre par un mécanisme compensatoire afin de maintenir la tête en bonne position et l'axe visuel intact.

Autrement dit, l'augmentation de l'angle CVT/EVT (assimilable à une flexion de la partie inférieure de la colonne cervicale) va donc engendrer un mécanisme compensatoire d'extension de la tête sur la colonne cervicale et donc de diminution de l'angle OPT/CVT.

Le segment inférieur de la colonne cervicale évolue donc de manière opposée au segment supérieur, cela explique pourquoi Solow trouve une lordose cervicale diminuée et les autres auteurs de la littérature une lordose cervicale augmentée pour une même position de la tête (tête en extension).

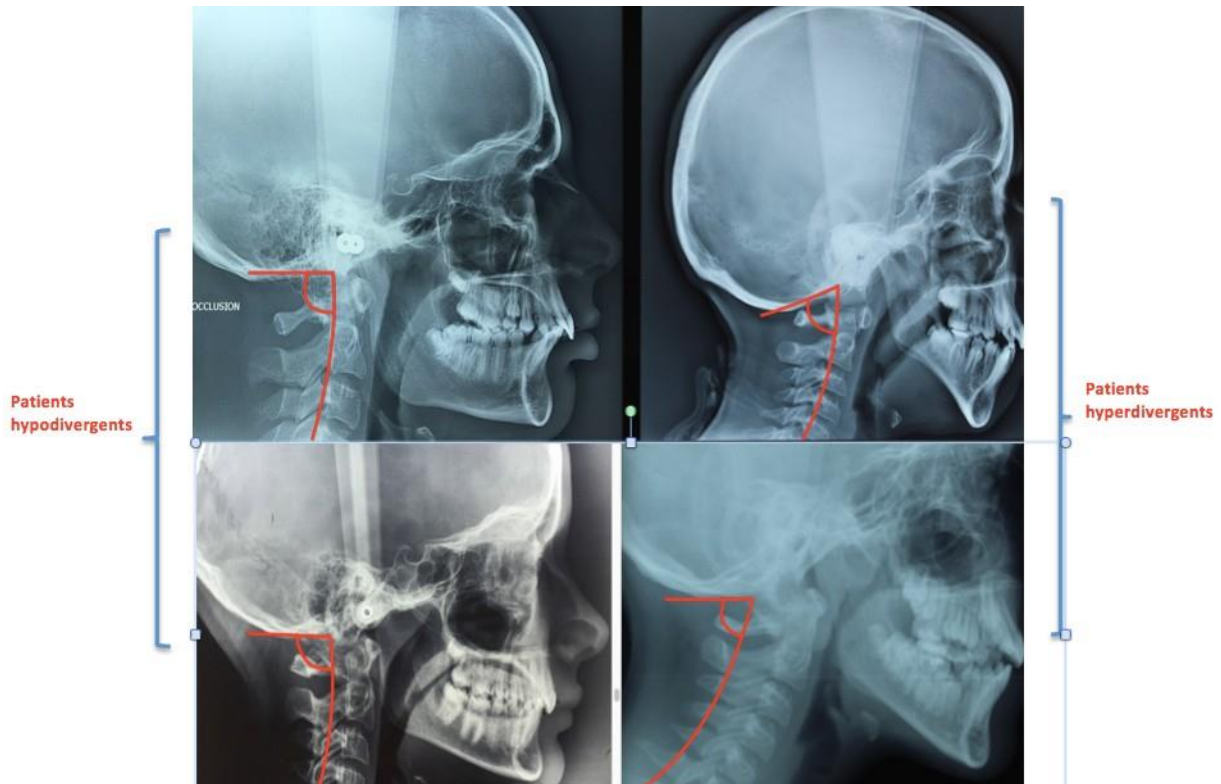
**Les conclusions de Solow ne sont donc pas contradictoires, elles se basent juste sur l'analyse d'un angle différent qui évolue en direction opposée à l'angle utilisé dans les autres études.**

---

<sup>32</sup>Gomes et al., « Systematic review ».



Figure 28 : Inclinaison de la tête et de la colonne cervicale en fonction du schéma facial chez des patients suivis à l'hôpital Bretonneau



Source : Auteur, 2016

La (**Figure 28**) objective la différence d'inclinaison de la tête sur la colonne cervicale en fonction du schéma facial.

Les patients **hypodivergents** présentent une **flexion de la tête** sur la colonne cervicale tandis que les patients **hyperdivergents** présentent une **extension de la tête** sur la colonne cervicale.

Les patients présentant une béance squelettique présentent une tête davantage en extension par rapport aux patients ayant une béance d'origine dento-alvéolaire<sup>33</sup>. Il est fort probable que l'origine de cette différence soit fonctionnelle, liée à une respiration buccale chez le patient ayant une béance squelettique.

Des patients présentant une diminution de la dimension verticale d'occlusion présentent une diminution de la lordose cervicale (courbure cervicale plus droite) par rapport à un groupe contrôle<sup>34</sup>.

Une étude réalisée chez l'édenté<sup>35</sup> a montré que la réhabilitation prothétique complète (augmentation de la dimension verticale) induisait une extension de la tête.

<sup>33</sup> Sonnesen, « Associations between the cervical vertebral column and craniofacial morphology ».

<sup>34</sup> Ando et al., « Cervical curvature variations in patients with infraocclusion ».

**Les patients hyperdivergents présentent une tête en extension et une accentuation de la lordose cervicale (si on considère l'angle CVT/EVT). A contrario, les patients hypodivergents présentent une tête davantage en flexion et une diminution de la lordose cervicale.**

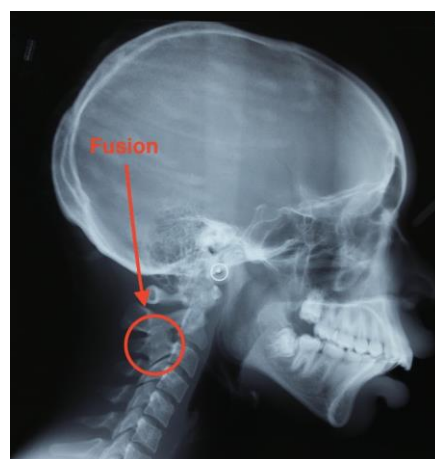
### 2.2.1.2 Malocclusion du sens vertical et anatomie de la colonne cervicale vertébrale

Chez les adultes ayant une **supraclusion squelettique (tendance hypodivergent)** seulement, un type d'anomalie a été retrouvé au niveau des vertèbres cervicales : Les fusions entre C2 et C3. Elles sont significativement plus fréquentes chez ce type de patients (41,5%) comparé au groupe contrôle (14,3%)<sup>36</sup>. Ils ont réalisé la même conclusion pour les patients présentant une béance squelettique qui présentent une fréquence de 42,1% de fusion de C2 et C3.

Un parallèle intéressant peut être effectué avec cette même étude réalisée chez le jeune patient préorthodontique avec une béance antérieure<sup>37</sup>. Ils ont comparé la fréquence des modifications de la colonne cervicale vertébrale chez des patients ayant une béance antérieure squelettique et des patients ayant une béance antérieure dento-alvéolaire. Ils n'ont pas eu de différences significatives dans la fréquence des apparitions des modifications de la colonne cervicale vertébrale dans ces deux groupes.

La **Figure 29** objective une fusion de C2 et C3 chez une patiente hyperdivergente et en classe II squelettique suivie à l'hôpital Bretonneau dans le cadre d'un traitement orthodontique.

Figure 29 : Fusion entre C2 et C3 chez une patiente de l'hôpital Bretonneau hyperdivergente et en classe II squelettique



Source : Auteur, 2016

<sup>35</sup> Khare et al., « A clinical study to examine the effect of complete denture on head posture/craniovertical angle ».

<sup>36</sup> Sonnesen et Kjaer, « Cervical column morphology in patients with skeletal open bite ».

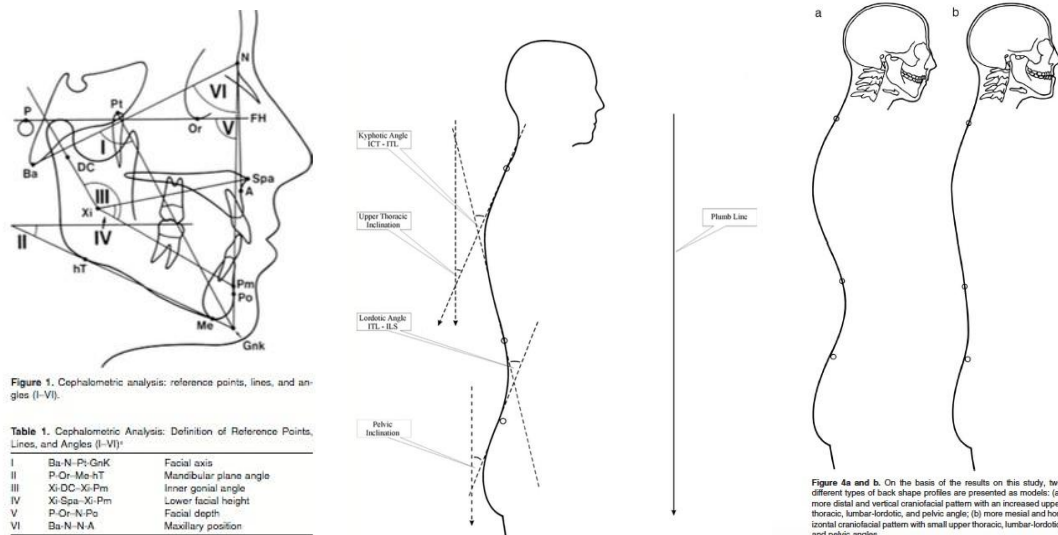
<sup>37</sup> Sonnesen et Kjaer, « Cervical vertebral body fusions in patients with skeletal deep bite ».

**Les anomalies du sens vertical (béance et supraclusion) sont en rapport avec une fréquence augmentée de fusion entre C2 et C3.**

### 2.2.2 Répercussions sur l'ensemble du corps

Une corrélation a été retrouvée entre les paramètres cranio-faciaux verticaux et les courbures de l'ensemble de la colonne vertébrale<sup>38</sup>. Les patients présentant des paramètres verticaux augmentés (axe facial, plan mandibulaire, angles goniaux plus verticaux) présentent des angles de la colonne vertébrale (inclinaison du pelvis, angle de la lordose lombaire, inclinaison supérieure du thorax) plus augmentés que les patients présentant des paramètres cranio-faciaux plus horizontaux (**Figure 30**).

Figure 30 : Relation entre les paramètres verticaux cranio-faciaux et la colonne vertébrale dans le sens sagittal



Source : Lippold and al, Relationship between thoracic, lordotic and pelvic inclination and craniofacial morphology in adults, 2006

Une augmentation symétrique ou asymétrique de la dimension verticale d'occlusion (Bloc de silicone de 4mm) provoque un changement de position de la colonne vertébrale en statique (position debout) et en dynamique (pendant la marche)<sup>39</sup>. Ils n'ont pas trouvé de corrélation entre la position du bloc de silicone (droite ou gauche) et le côté (homolatéral ou controlatéral) de la déformation de la colonne vertébrale.

<sup>38</sup> Lippold et al., « Relationship between thoracic, lordotic, and pelvic inclination and craniofacial morphology in adults ».

<sup>39</sup> Ohlendorf et al., « The effects of a temporarily manipulated dental occlusion on the position of the spine ».

Ils font l'hypothèse qu'à travers la manipulation de l'occlusion chez des sujets en bonne santé, le système nerveux central reçoit des nouvelles afférences symétriques ou asymétriques de la nouvelle position de la mandibule et répond par des efférences afin d'adapter l'activité musculaire à la nouvelle position mandibulaire. Il est donc possible de faire l'hypothèse que la manipulation de l'occlusion a un impact sur les connexions neuronales de l'ensemble des muscles du corps. **Cette constatation prend toute son importance, notamment en orthodontie où il arrive que le praticien soit obligé d'augmenter la dimension verticale d'occlusion du patient (ajout de cales occlusales, plans de surélévation...).**

Le développement vertical cranio-facial n'impacte pas seulement la courbure de la colonne vertébrale.

Il a été démontré que des patients ayant des béances ou des supraclusions sont plus susceptibles d'avoir une **démarche pathologique**. De plus, il semblerait que la dimension verticale d'occlusion aurait une relation avec le côté de l'œil dominant. Ainsi, un patient avec une supraclusion a plus souvent un œil droit prédominant. C'est l'inverse avec les patients présentant une béance<sup>40</sup>. De plus, certaines pathologies de l'œil seraient plus fréquentes chez des sujets présentant des anomalies verticales de l'occlusion (exophorie, ésoptorie).

**Les patients hyperdivergents présentent des courbures vertébrales accentuées. A contrario, les patients hypodivergents présentent des courbures vertébrales diminuées. La dimension verticale semble influencer sur l'équilibre postural statique et dynamique et le capteur oculaire.**

### 2.3 Malocclusions dans le sens transversal et répercussions posturales

Les anomalies du sens transversal sont caractérisées par un excès ou un défaut de développement transversal et peuvent concerner :

- **les bases squelettiques** : une endognathie sera caractérisée par un défaut transversal tandis qu'une exognathie sera caractérisée par un excès transversal. Ces anomalies squelettiques peuvent toucher le maxillaire ou la mandibule.
- **les zones alvéolaires** : les procès alvéolaires peuvent être trop orientés vers l'extérieur (exoalvéolie) ou vers l'intérieur (endoalvéolie).

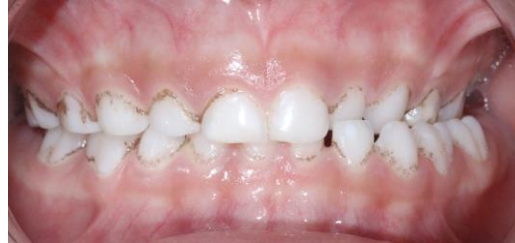Les malocclusions dans le sens transversal s'objectivent cliniquement par :

- Une occlusion latérale inversée unie ou bilatérale avec ou sans latérodéviation mandibulaire

---

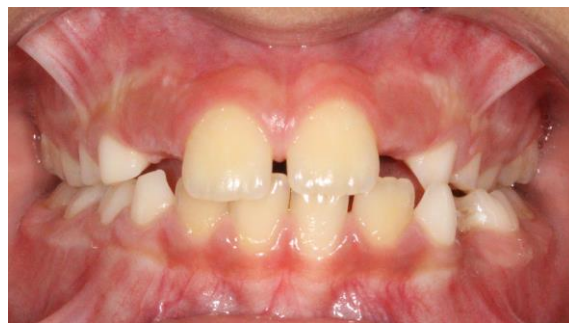<sup>40</sup> Silvestrini-Biavati et al., « Clinical association between teeth malocclusions, wrong posture and ocular convergence disorders ».

Figure 31: Patiente présentant une latérodéviatation mandibulaire à gauche. Notez la déviation du milieu mandibulaire à gauche et l'occlusion inversée postérieure à gauche



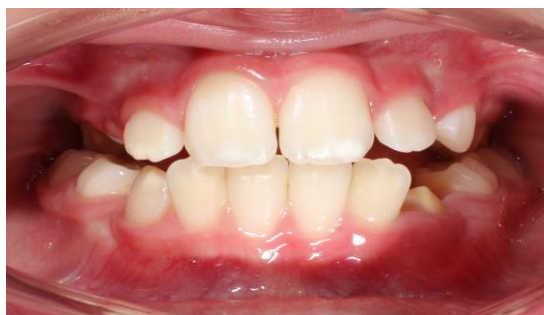Source : Auteur, 2016

Figure 32 : Patient présentant une occlusion inversée postérieure à gauche sans latérodéviatation mandibulaire



Source : Auteur, 2016

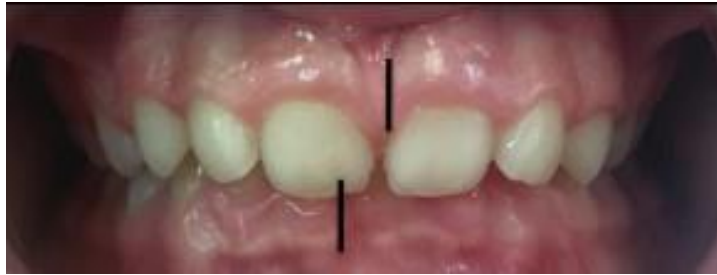Figure 33 : Patiente présentant une occlusion inversée postérieure bilatérale



Source : Auteur, 2016

- Un non alignement des points interincisifs avec ou sans perturbation de la cinétique mandibulaire

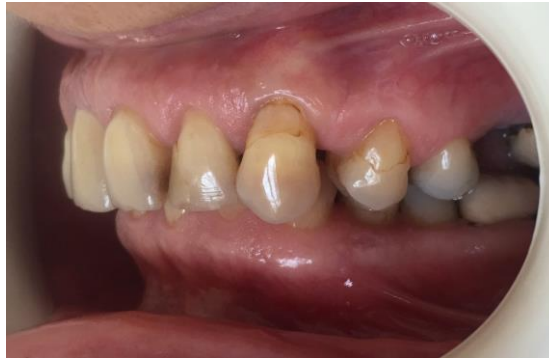Figure 34 : Patiente présentant une déviation du milieu mandibulaire à droite



Source : Auteur, 2016

- Une occlusion latérale en ciseaux

Figure 35 : Patiente présentant une exclusion complète du secteur 2



Source : Auteur, 2016

Les perturbations du sens transversal sont les premières malocclusions à être traitées en orthopédie dento-faciale. Elles ont été très étudiées, notamment dans le cadre de l'étude des pathologies posturales et de la **scoliose en particulier**.

### **2.3.1 Répercussions au niveau de la colonne cervicale**

#### 2.3.1.1 Malocclusion du sens transversal, inclinaison de la tête et orientation de la colonne cervicale

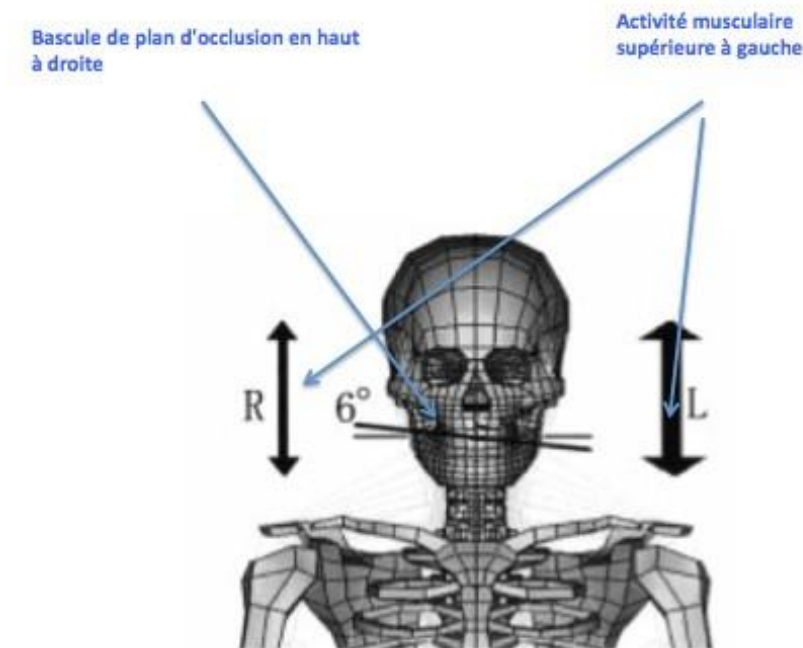
Shimazaki et al en 2003<sup>41</sup> sur un modèle 3D reproduisant le corps humain, ont trouvé une corrélation significative entre une latérodéviations mandibulaire (reproduite en 3D par une activité asymétrique droite-gauche des muscles masticateurs et une bascule du plan d'occlusion) et le déplacement

---

<sup>41</sup> Shimazaki et al., « The effect of occlusal alteration and masticatory imbalance on the cervical spine ».

transversal de la **colonne vertébrale cervicale**. La fiabilité de cette étude est directement liée à l'exactitude de leur modèle 3D (**Figure 36**). Dans leur simulation d'une latérodéviatoin à droite, ils simulent une bascule du plan d'occlusion en haut à droite ainsi qu'une asymétrie d'activité musculaire droite-gauche, le côté gauche étant plus actif que le côté droit en cas de latérodéviatoin droite.

Figure 36 : Modèle 3D d'une latérodéviatoin mandibulaire droite



Source : Auteur, d'après Shimazaki et al, The effect of occlusal alteration and masticatory imbalance on the cervical spine, 2003

Pour ces simulations, ils se sont basés sur des conclusions de certaines études réalisées dans la littérature<sup>42</sup>. Pourtant, ces conclusions, notamment sur l'asymétrie droite-gauche en cas de latérodéviatoin, ne font pas du tout consensus dans la communauté scientifique<sup>43</sup>. Les conclusions de cet article sont donc à nuancer et ne semblent pas refléter ce qu'il se passe réellement in vivo.

---

<sup>42</sup> Hidaka et al., « The relation between craniofacial asymmetry and bilateral functional balance of the masticatory muscle ».

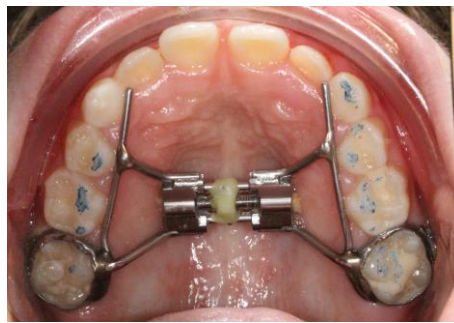
<sup>43</sup> Kecik, Kocadereli, et Saatci, « Evaluation of the treatment changes of functional posterior crossbite in the mixed dentition »; Lenguas et al., « Surface electromyographic evaluation of jaw muscles in children with unilateral crossbite and lateral shift in the early mixed dentition. sexual dimorphism »; Ingervall et Thilander, « Activity of temporal and masseter muscles in children with a lateral forced bite »; Saifuddin et al., « An electromyographic evaluation of the bilateral symmetry and nature of masticatory muscle activity in jaw deformity patients during normal daily activities »; Andrade et al., « Characteristics of masticatory muscles in children with unilateral posterior crossbite »; Martín et al., « Longitudinal evaluation of semg of masticatory muscles and kinematics of mandible changes in children treated for unilateral cross-bite ».



Dans les autres études<sup>44</sup> étudiant l'impact des malocclusions du sens transversal sur la colonne cervicale, un rapport entre occlusion inversée postérieure et déviation de la colonne cervicale a pu être mis en évidence ; cependant, aucun lien n'a pu être démontré entre le côté de l'occlusion inversée et le côté de la déviation de la colonne cervicale.

En orthodontie, lorsqu'il est diagnostiqué une insuffisance transversale du maxillaire, le traitement adéquat consiste à réaliser de l'expansion maxillaire. Plusieurs appareils existent, notamment le disjoncteur (**Figure 37**).

Figure 37 : Disjoncteur sur bagues de 16 et 26



Source : Auteur, 2016

Une étude de 2006<sup>45</sup> s'est intéressée au changement postural de la tête un an après disjonction rapide du maxillaire. Cette étude a montré qu'un certain nombre de changements significatifs au niveau des angles cranio-cervical et cranio-vertical apparaissent par rapport à un groupe contrôle sans traitement :

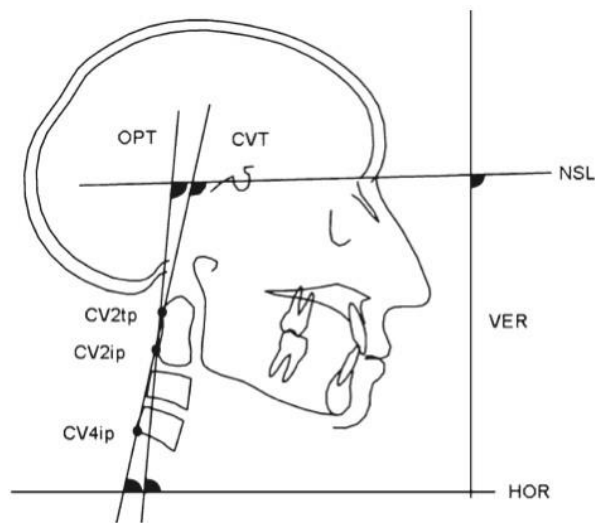
---

<sup>44</sup> Saccucci et al., « Scoliosis and dental occlusion »; D'Attilio et al., « The Influence of an Experimentally-Induced Malocclusion On Vertebral Alignment in Rats »; De la Madrid Fajardo et al., « Influence of an occlusal imbalance in the deviation and alignment of the vertebral spine in rats: a controlled trial »; Fink et al., « The functional relationship between the craniomandibular system, cervical spine, and the sacroiliac joint ».

<sup>45</sup> McGuinness et McDonald, « Changes in natural head position observed immediately and one year after rapid maxillary expansion ».



Figure 38: Lignes de références permettant d'objectiver la modification posturale de la tête et l'inclinaison de la colonne cervicale



Source : McGuinness et Mc Donald, Changes in natural head position observed immediately and one year after RME, 2006

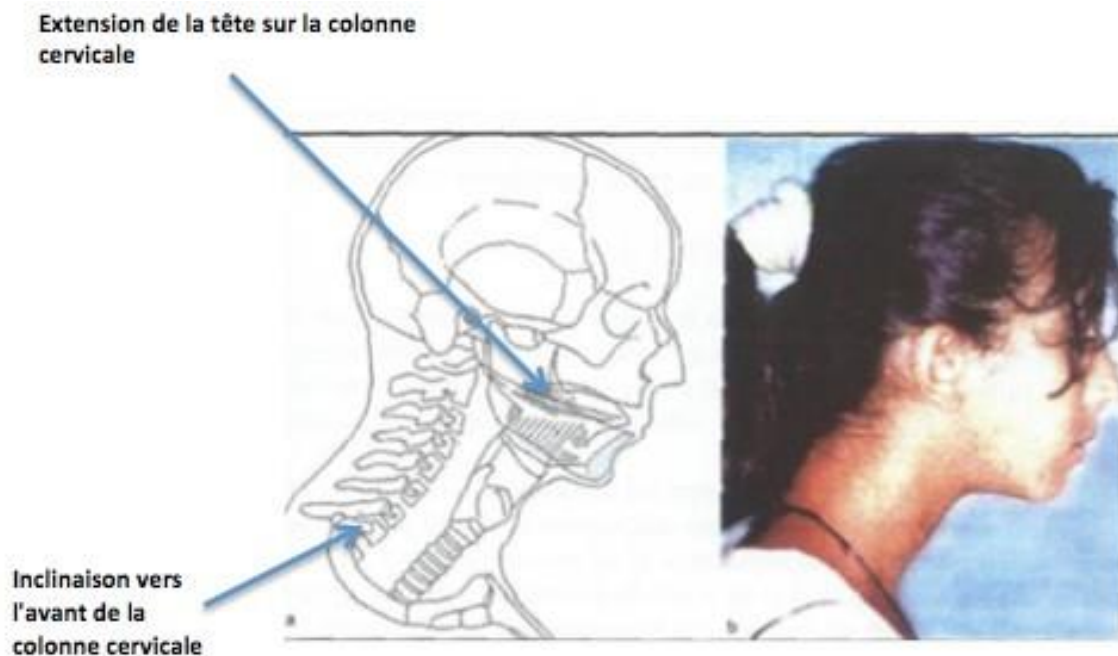
- L'angle NSL/VER (décrit l'élévation de la tête par rapport à la verticale (**Figure 38**) diminue à un an post disjonction. La diminution de cet angle (diminution de l'extension de la tête) pourrait refléter une amélioration de la respiration nasale comme un résultat de la disjonction rapide du maxillaire.
- Les angles OPT/HOR et CVT/HOR (**Figure 38**) diminuent à un an (résultat contraire à ce qui était attendu). Ceci indique une inclinaison vers l'avant de la colonne cervicale. Ils ont interprété cela de la façon suivante : l'augmentation de la perméabilité nasale entraîne une augmentation de l'air dans les voies nasales ce qui provoque peut-être une résistance temporaire des voies aéropharyngiennes (du fait de l'augmentation de l'air). Pour compenser cela, le cou s'incline en avant pour augmenter la section du pharynx.

**NB. : La première adaptation posturale mise en relation avec l'absence de respiration nasale est l'extension de la tête sur le cou. La nécessité de maintenir la bouche entrouverte lors de la ventilation entraîne une multitude d'adaptations posturales pour faciliter le passage de l'air au niveau du pharynx.**

**Ainsi, chez le respirateur buccal, la posture cranio-cervicale se modifie dans le sens d'une hyper extension de la tête sur la colonne cervicale avec position avancée de la colonne cervicale pour**

dégager le pharynx de l'obstruction basilinguale et permettre à l'air inspiré par la bouche de passer (Figure 39).

Figure 39 : Hyper extension cranio-rachidienne et inclinaison vers l'avant de la colonne cervicale lors de la ventilation buccale



Source : Auteur, d'après Gola , La rhinoplastie fonctionnelle et esthétique, 2016

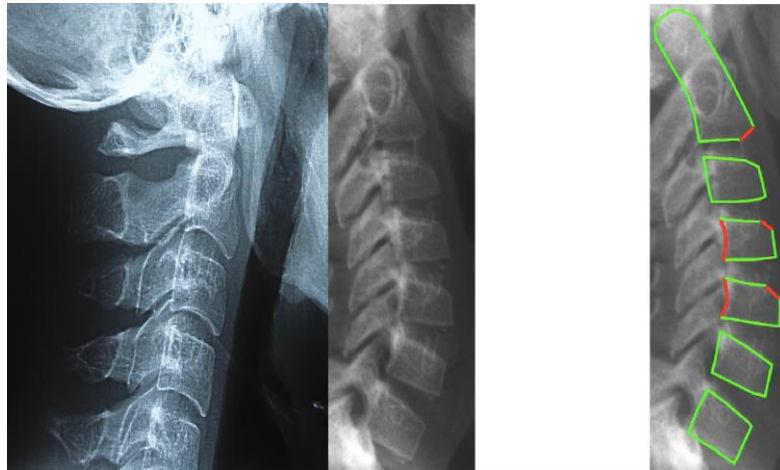**Les répercussions des anomalies transversales sur la colonne cervicale demeurent floues. Cependant, la disjonction maxillaire irait dans le sens d'une diminution de l'extension de la tête sur la colonne cervicale.**

### 2.3.1.2 Malocclusion du sens transversal et anatomie de la colonne cervicale vertébrale

Une étude pilote<sup>46</sup> a mis en évidence une fréquence plus élevée des malformations vertébrales au niveau de C4 et C5 chez des patients présentant une insuffisance transversale du maxillaire par rapport à un groupe contrôle (Figure 40).

<sup>46</sup> Di Vece et al., « Does a transverse maxillary deficit affect the cervical vertebrae? »

Figure 40 : Sur la photo de gauche, des vertèbres cervicales normales. Sur la photo de droite, exemple de défauts (en rouge) des vertèbres touchant les patients ayant une insuffisance transversale du maxillaire



Source : Auteur et Di Vece et al, Does a transverse maxillary deficit affect the cervical vertebrae?, 2010

Or, C4 et C5 correspondent au pivot du mouvement de flexion-extension de la colonne cervicale. Il est donc possible d'émettre l'hypothèse qu'une position de la tête plus en extension à cause d'une ventilation nasale (en rapport avec un maxillaire trop étroit) peut induire des défauts de formation des vertèbres supports de ce pivot de flexion-extension.

## 2.3.2 Répercussions sur l'ensemble du corps

### 2.3.2.1 Chez le rat

Des études ont d'abord été réalisées chez le rat.

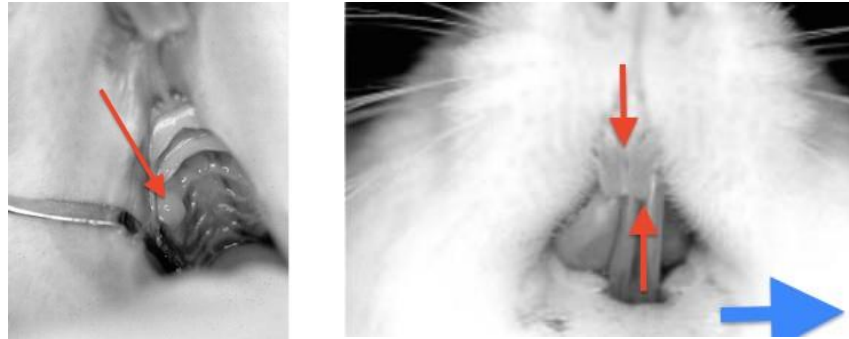D'Attilio et coll<sup>47</sup>. en 2005 ont créé une malocclusion chez des rats en ajoutant de la résine composite sur des molaires de façon à générer un inconfort obligeant les rats à déplacer leur mandibule sur le côté (cliniquement assimilable à une latérodéviations mandibulaire).

On observe une déviation à gauche du point inter-incisif mandibulaire après application de la cale occlusale sur la molaire supérieure droite (**Figure 41**).

---

<sup>47</sup> D'Attilio et al., « The Influence of an experimentally-induced malocclusion on vertebral alignment in rats ».

Figure 41: Cale composite appliquée sur la molaire supérieure droite (photo de gauche) avec pour conséquence une latérodéviatoin mandibulaire (photo de droite)

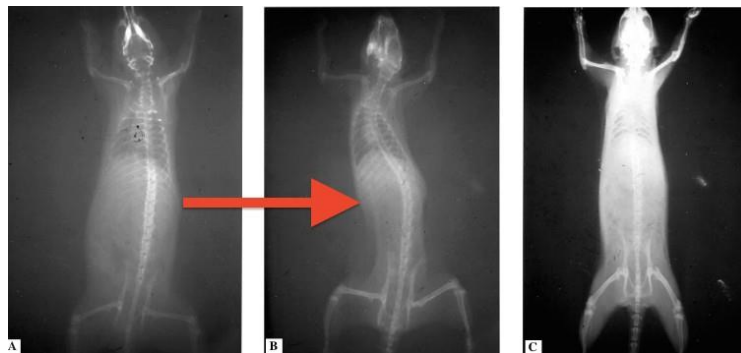


Source : Auteur d'après les photos de d'Attilio et al., The influence of an experimentally-induced malocclusion on vertebral alignment in rats, 2005

Les 30 rats de l'étude ont tous développé une scoliose importante après une semaine.

Lorsque du composite a été ajouté sur une dent du côté opposé pour équilibrer l'occlusion, 83% des animaux testés retournèrent à la normale et virent leur scoliose disparaître (**Figure 42**) .

Figure 42: A- Avant application du composite/ B- Une semaine après application du composite/ C- Une semaine après application du composite de l'autre côté pour rééquilibrer l'occlusion



Source : Auteur d'après les photos de d'Attilio et al., The influence of an experimentally-induced malocclusion on vertebral alignment in rats, 2005

En 2016, une équipe au Mexique<sup>48</sup> a réalisé la même étude mais en ajoutant un troisième groupe : Deux premiers groupes où des cales ont été mises au début de l'étude et un groupe contrôle. Une cale de rééquilibration a été ajoutée dans un des deux premiers groupes après deux semaines.

Au bout de deux semaines, les deux groupes ont vu une déviation de la colonne vertébrale apparaître. Au bout de quatre semaines après rééquilibration de l'occlusion (pour l'un des deux groupes), la colonne vertébrale est revenue à sa position originale. Pour le second groupe (pas de rééquilibration occlusale), la déviation de la colonne s'accentua.

Dans le groupe contrôle, la colonne vertébrale demeura stable.

**Chez le rat, une anomalie occlusale transversale du type latérodéviation mandibulaire engendre une scoliose. C'est l'exemple même d'une dysfonction du capteur manducateur en chaîne descendante.**

### 2.3.2.2 Chez l'homme

Beaucoup d'études<sup>30,49</sup> ont cherché à évaluer la fréquence des malocclusions chez des patients scoliotiques en comparaison à des patients non scoliotiques.

Une prévalence élevée des classes II subdivision, des déviations des milieux, des occlusions inversées unilatérales serait observée chez les patients ayant une scoliose par rapport au groupe de patients sans scoliose.

La déviation de la colonne vertébrale (du fait de la scoliose) pourrait jouer un rôle important dans le développement des asymétries dento-faciales, par la position inclinée de la tête qu'elle impose. Huggare<sup>50</sup> a examiné chez 22 patients ayant une scoliose, l'occlusion dentaire ainsi que les téléradiographies de face et de profil. 17 des 20 patients ayant une scoliose vers la droite ont une déviation compensatrice crano-cervicale du côté opposé dans le but de maintenir une position stable de la tête par rapport à la verticale. Il a remarqué que les patients scoliotiques avaient une prévalence augmentée des malocclusions latérales par rapport à des patients non scoliotiques (33% VS 10-15%).

---

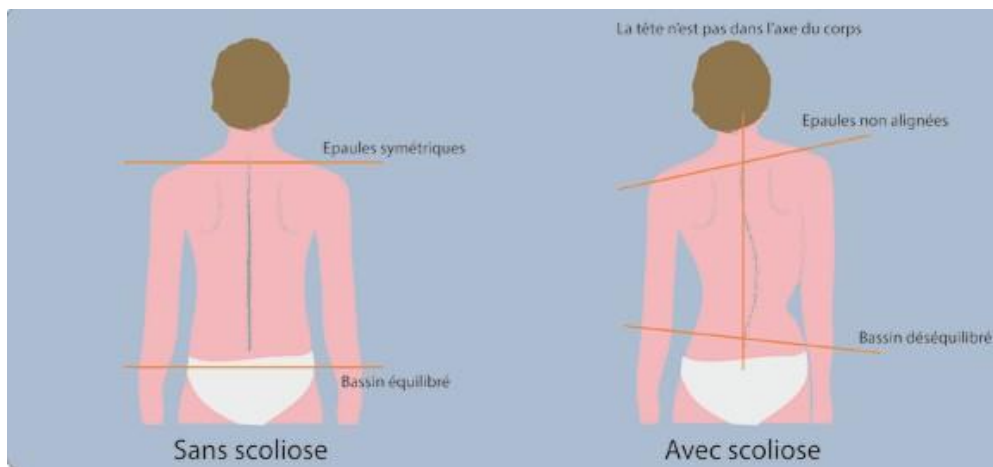
<sup>48</sup> De la Madrid Fajardo et al., « Influence of an occlusal imbalance in the deviation and alignment of the vertebral spine in rats: a controlled trial ».

<sup>49</sup> Saccucci et al., « Scoliosis and dental occlusion ».

<sup>50</sup> Huggare, Pirttiniemi, et Serlo, « Head posture and dentofacial morphology in subject treated for scoliosis ».

De la même façon, une augmentation de la prévalence des maladies orthopédiques dans le sens frontal (scoliose, déviations latérales de la colonne cervicale, bascule du bassin, des épaules....) a été observée chez des patients ayant une occlusion inversée postérieure<sup>49</sup>. Ces patients ont statistiquement plus de risques d'avoir les épaules obliques, une scoliose, un pelvis oblique et des jambes de longueur différente par rapport à des patients symétriques<sup>51</sup>.

Figure 43 : Inclinaison de la tête chez les patients présentant une scoliose



Source : PROTEOR SAS, Et comment on voit qu'on a une scoliose ?, 2016

Quelques éléments de réflexions peuvent toutefois tempérer ces conclusions puisque dans la plupart de ces articles, il n'est pas précisé si ces malocclusions transversales sont accompagnées d'un mauvais positionnement mandibulaire (c'est-à-dire une latérodéviation mandibulaire) ou non. Cette précision est importante quand on sait que 20% des inversés d'articulé postérieur ne sont pas accompagnés d'une latérodéviation. Si ces malocclusions sont accompagnées d'un mauvais positionnement mandibulaire, il paraît plus évident que cela aura une répercussion sur les insertions musculaires avec une possible réaction en chaîne sur la colonne vertébrale (notamment par l'os hyoïde). A contrario, il est légitime de se demander si un inversé d'articulé postérieur sans conséquence sur la cinétique mandibulaire peut avoir une réelle répercussion sur l'ensemble du corps.

Kibana<sup>52</sup> en 2002 et Ferrario<sup>53</sup> en 2003 ont évalué l'effet immédiat d'une interférence occlusale asymétrique sur la contraction des muscles sterno-cléido-mastoïdiens lors du serrage chez des sujets

<sup>51</sup> Korbmacher et al., « Associations between orthopaedic disturbances and unilateral crossbite in children with asymmetry of the upper cervical spine ».

<sup>52</sup> Kibana, Ishijima, et Hirai, « Occlusal support and head posture ».

<sup>53</sup> Ferrario et al., « Evidence of an influence of asymmetrical occlusal interferences on the activity of the sternocleidomastoid muscle ».

sains. Tous les sujets se sont retrouvés avec une activité asymétrique des muscles sterno-cléido-mastoïdiens droit et gauche. Une corrélation positive a été retrouvée entre l'asymétrie des SCM et l'angle d'inclinaison du cou. Ces asymétries occlusales et posturales pourraient être le fruit des asymétries musculaires.

En effet, lorsqu'un côté de la mandibule entre en contact avec le maxillaire lors de la fermeture avant l'autre côté, cela entraîne un abaissement du condyle mandibulaire d'un côté et une ascension du condyle de l'autre côté. Cette situation entraîne une rotation de l'os hyoïde et provoque une asymétrie du tonus des muscles manducateurs qui se transmet aux muscles sus et sous hyoïdiens et aux muscles cervicaux. La résultante de ces forces musculaires asymétriques provoque une modification de la position du rachis cervical et de la ceinture scapulaire et se répercute sur la ceinture pelvienne.

Cette relation entre occlusion et musculature se prolongerait dans le bas du corps puisque Valentino<sup>54</sup> a mis en évidence qu'une interposition asymétrique d'une cale aurait des répercussions sur l'activité de certains muscles de la jambe (muscle long fibulaire, muscle gastrocnémien).

Une relation ascendante a notamment été mise en évidence par Sakaguchi<sup>55</sup> qui, en 2007, a observé que l'interposition d'une semelle sous le pied droit entraînait une augmentation des forces occlusales à droite. Conclusion retrouvée en 2011 par Maeda et al<sup>56</sup>.

Michelotti, en 2007, ne trouva pas de lien significatif entre une différence de longueur des jambes et une occlusion inversée postérieure chez les adolescents<sup>57</sup>. Il est à noter que cette étude ne fait pas la distinction entre les patients présentant une occlusion inversée postérieure avec ou sans latérodéviation.

La déviation mandibulaire n'impacte pas seulement la posture statique mais aussi la posture dynamique.

Landouzy décrit 4 signes principaux **posturaux dynamiques** du déséquilibre mandibulaire transversal:

- Limitation de la flexion antérieure du tronc
- Limitation de la rotation cervicale du côté de la déviation mandibulaire au cours de l'ouverture buccale
- Perte de force du membre scapulaire du côté opposé à la déviation mandibulaire au cours de l'ouverture buccale

---

<sup>54</sup> Valentino et Melito, « Functional relationships between the muscles of mastication and the muscles of the leg. an electromyographic study ».

<sup>55</sup> Sakaguchi et al., « Examination of the relationship between mandibular position and body posture ».

<sup>56</sup> Maeda et al., « Effects of experimental leg length discrepancies on body posture and dental occlusion ».

<sup>57</sup> Michelotti et al., « Is unilateral posterior crossbite associated with leg length inequality? »

- Réduction importante de l'équilibre au cours de la translation du poids du corps sur le pied du côté opposé à la déviation mandibulaire au cours de l'ouverture buccale.

Il évoque la problématique de la réciprocité. Si la mandibule créait un déséquilibre postural modifiant la position générale du rachis et de la posture sur un sujet parfaitement équilibré, est-ce que la modification volontaire de la posture peut créer une modification de l'ouverture buccale ?

Selon lui, sur un sujet parfaitement équilibré avec une ouverture buccale rectiligne :

- La flexion latérale du rachis cervical entraîne une déviation homolatérale de la mandibule au cours de l'ouverture buccale ;
- La rotation des rachis cervicaux entraîne une déviation contralatérale de la mandibule au cours de l'ouverture buccale ;
- Le déséquilibre pelvien, créé artificiellement par la mise en place d'une talonnette d'un côté, entraîne une déviation homolatérale de la mandibule au cours de l'ouverture buccale.

**Une interrelation, à la fois ascendante et descendante, semble exister entre les pathologies posturales statiques et dynamiques dans le sens transversal (scoliose, déviations latérales de la colonne cervicale, bascule du bassin, des épaules, rotation limitée, activité asymétrique musculaire le long du corps, différence de longueur de jambe, diminution de l'équilibre posturale....) et les anomalies occlusales transversales (notamment la latérodéviation mandibulaire).**

## 2.4 Occlusion dentaire et équilibre

Le contrôle de l'équilibre est habituellement décrit comme étant basé sur des informations **visuelles**, **proprioceptives** et **vestibulaires**.

Plusieurs auteurs ont montré que la position mandibulaire influençait l'équilibre postural.

**L'équilibre dynamique postural** a été étudié sous l'effet d'une déviation expérimentale de la mandibule<sup>58,59</sup>. Ils ont montré qu'une déviation de la mandibule interférait avec l'équilibre postural sur une plateforme instable **suggérant ainsi que l'appareil manducateur affecte l'équilibre dynamique de la posture**.

L'équilibre statique est aussi affecté par un déplacement dans le sens frontal de la mandibule.

---

<sup>58</sup> Wakano et al., « Effect of experimental horizontal mandibular deviation on dynamic balance ».

<sup>59</sup> Tardieu et al., « Dental occlusion and postural control in adults ».



Bracco en 2004<sup>60</sup> a montré que le **contrôle postural en statique** était plus performant avec une mandibule dans une position **myocentrique** (qui est la position d'équilibre musculaire droite et gauche).

Pour Sakaguchi et al., c'est le déséquilibre obtenu par les muscles masticateurs (par le déplacement latéral de la mandibule) qui affecterait l'équilibre des SCM, ce qui aurait pour conséquence un changement dans les informations proprioceptives émanant de ces muscles. Ceci pourrait induire une instabilité de la posture de la tête et par une réaction **en chaîne une instabilité posturale générale**. Une **occlusion équilibrée** semble être favorable à l'équilibre musculaire tout le long du corps (Sterno-cléido-mastoïdien, erecto spinae, soleus)<sup>61,62</sup>.

En 2006, Michelotti et al.<sup>63</sup> ont publié une étude dont le but était de savoir si une occlusion inversée postérieure unilatérale influençait la stabilité posturale. Ils ont pour cela testé la stabilité posturale chez 26 patients (13 patients avec une occlusion inversée unilatérale **avec** latérodéviation et 13 patients avec une occlusion inversée unilatérale **sans** latérodéviation), en OIM et avec interposition des cotons salivaires sans serrement (afin de shunter l'occlusion).

La conclusion de cette étude est que l'équilibre postural ne semble pas être influencé par une occlusion inversée (qu'il soit accompagné ou non d'une latérodéviation).

L'interposition des cotons salivaires afin de shunter la latérodéviation mandibulaire semble être une méthode peu adéquate compte tenu du manque de rigidité des cotons, d'autant plus lorsqu'ils sont imbibés de salive. De plus, on peut attribuer ces résultats au fait que, malgré l'atteinte du capteur manducateur (par la malocclusion du sens transversal), celui-ci fonctionne au sein d'un système hautement adaptatif qui masque les répercussions posturales de la malocclusion. Cette étude n'explore pas ce qu'il se passe lorsque le patient ferme les yeux par exemple. Le capteur manducateur est moins important que le capteur visuel dans le contrôle postural. Il est probable qu'une atteinte du capteur manducateur aura davantage de répercussions sur le contrôle postural lorsque d'autres capteurs sont atteints.

C'est ce que démontre, une autre étude qui a cherché à comparer l'équilibre du corps chez des patients physiquement actifs **sous différentes occlusions** (OIM, serrement sur deux rouleaux de

---

<sup>60</sup> Bracco, Deregibus, et Piscetta, « Effects of different jaw relations on postural stability in human subjects ».

<sup>61</sup> Gangloff, Louis, et Perrin, « Dental Occlusion Modifies Gaze and Posture Stabilization in Human Subjects ».

<sup>62</sup> Bergamini et al., « Dental occlusion and body posture ».

<sup>63</sup> Michelotti et al., « Postural stability and unilateral posterior crossbite ».

cotons), **sous différents états de fatigue** (pré/post-exercice), **sous différentes conditions** (stable ou instable)<sup>64</sup>. Les principales conclusions de cette étude sont les suivantes :

- L'équilibre du corps est significativement meilleur lorsque le patient serre sur des cotons,
- L'influence de l'occlusion sur le contrôle de l'équilibre est plus forte lorsque le patient est fatigué,
- Dans des conditions instables, l'occlusion affecte le contrôle de l'équilibre à la fois en état de non fatigue et de fatigue, alors qu'en condition stable, l'occlusion n'affecte le contrôle de l'équilibre que lorsque le patient est en état de fatigue.

**Ils ont fait la conclusion que les afférences émanant de l'occlusion dentaire contribuent plus efficacement au contrôle de l'équilibre quand la quantité de perturbations extérieures augmente (surface instable ou fatigue musculaire).**

L'American Geriatrics Society a publié un article<sup>65</sup> évaluant la fréquence des chutes chez la personne âgée démente en fonction de l'occlusion. L'hypothèse vient du fait que la proprioception du système mandibulaire provient des muscles masticateurs et du LAD. L'absence d'occlusion ou une occlusion non fonctionnelle pourrait diminuer la proprioception de cette zone interférant ainsi avec la stabilité posturale.

Ils ont montré que **les patients avec une occlusion non fonctionnelle sont significativement plus sujets aux chutes** que les patients ayant une occlusion fonctionnelle composée de dents naturelles ou de prothèses ou les deux. Il apparaît donc que la réhabilitation prothétique de patients édentés (PAC) contribue positivement au contrôle postural<sup>66</sup>.

Une autre étude a évalué la performance physique (lors d'un saut vertical) chez des sujets édentés avec et sans PAC<sup>67</sup>. Ils ont pu remarquer que le temps de réaction (index de la rapidité du corps) était plus prolongé lorsque les patients perdent leur support occlusal (sans la prothèse). La force de frappe était plus faible sans la prothèse (mais non significative). Ces résultats semblent indiquer que la perte de support occlusal et l'instabilité mandibulaire qui en résulte peut causer une détérioration de la rapidité.

---

<sup>64</sup> Julià-Sánchez et al., « The influence of dental occlusion on the body balance in unstable platform increases after high intensity exercise ».

<sup>65</sup> Yoshida et al., « Functional dental occlusion may prevent falls in elderly individuals with dementia ».

<sup>66</sup> Fujinami et al., « Changes in postural control of complete denture wearers after receiving new dentures ».

<sup>67</sup> Ishijima et al., « The relationship between occlusal support and physical exercise ability ».

**Une réhabilitation prothétique à la bonne DVO et en relation centrée permettrait d'éviter la détérioration de l'activité physique.**

Gangloff et Perrin<sup>68</sup> ont réalisé une étude intéressante en regardant les effets de la tronculaire unilatérale sur le contrôle postural. Ils sont partis du postulat que la proprioception de l'appareil manducateur se fait par le nerf trijumeau.

Ils ont mis en évidence une relation significative entre **l'anesthésie tronculaire et le contrôle postural**.

Les yeux ouverts, le contrôle postural s'est dégradé significativement après anesthésie.

Les yeux fermés, le centre de pression plantaire a été déplacé controlatéralement à l'anesthésie.

Leur hypothèse est que les afférences trigéminales ont peut-être des répercussions sur la régulation fine de la posture en intervenant sur le tonus du SCM et du trapèze.

Ces mêmes chercheurs ont étudié l'impact de l'occlusion sur la stabilité du regard et de la posture. Les résultats ont démontré une relation claire entre l'occlusion dentaire et le contrôle postural. Ainsi, un meilleur contrôle postural et une amélioration des tirs (chez des tireurs pro) ont été obtenus en occlusion de relation centrée.

Certaines études ont des propos plus modérés quant à la relation entre occlusion et l'équilibre postural statique ou dynamique (mise en évidence par une stabilométrie)<sup>69,70,71</sup>.

Pour certains, l'occlusion dentaire n'altérerait le contrôle postural que sous certaines conditions (par exemple en condition dynamique et les yeux fermés). Les informations sensibles liées à l'occlusion ne prendraient effet qu'en cas d'équilibre difficile à maintenir et cela prend un effet grandissant quand les autres capteurs sensitifs sont altérés.

Une explication possible de cet effet modéré de l'occlusion sur l'équilibre postural est que des capteurs vestibulaires et visuels intacts contrebalancent les effets des défauts de l'occlusion sur le reste du corps. Tous les capteurs seraient interactifs dans le contrôle postural et fournissent des informations redondantes qui compensent partiellement leurs déficiences. De la même façon, quand plusieurs capteurs sont atteints (désordre cranio-mandibulaire et désordre vestibulaire), le maintien de la station debout semble être un véritable challenge.

---

<sup>68</sup> Gangloff et Perrin, « Unilateral trigeminal anaesthesia modifies postural control in human subjects ».

<sup>69</sup> Marini et al., « Effects of experimental occlusal interference on body posture ».

<sup>70</sup> Ringhof et al., « Effect of Jaw Clenching on Balance Recovery ».

<sup>71</sup> Monzani et al., « Combined effect of vestibular and craniomandibular disorders on postural behaviour ».

**L'occlusion (serrement volontaire des dents) et, de fait, la position mandibulaire semblent avoir un rôle majeur sur les performances sportives, l'équilibre postural statique<sup>72</sup>, dynamique<sup>73</sup>, d'autant plus lorsque les capteurs oculaires et vestibulaires sont altérés ou lorsque le patient est fatigué.**

---

<sup>72</sup> Ringhof et al., « Force-controlled biting alters postural control in bipedal and unipedal stance ».

<sup>73</sup> Alghadir, Zafar, et Iqbal, « Effect of three different jaw positions on postural stability during standing ».


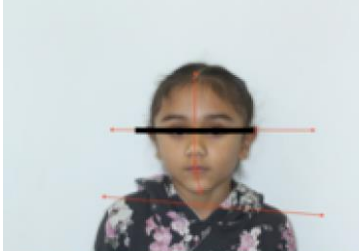





### 3. Cas cliniques

Un parallèle intéressant peut être fait avec des patients suivis en orthodontie à l'hôpital Bretonneau, pour la correction d'une latérodéviation mandibulaire (en rapport avec une endognathie maxillaire). Ces patients ont tous été traités avec un disjoncteur maxillaire.

Pour ces patients, le **Tableau 7** répertorie les photos exobuccales et endobuccales aux différentes étapes du traitement.

Le **Tableau 8** présente les photos exobuccales et endobuccales d'une patiente traitée pour une endognathie maxillaire **sans** latérodéviation mandibulaire au moyen d'un disjoncteur maxillaire.

Tableau 7 : Photos exobuccales et endobuccales de patients présentant une occlusion inversée unilatérale associée à une latérodéviation mandibulaire

	Avant la disjonction	3 mois après la fin de la disjonction	Après dépose du disjoncteur à 6 mois
Maya, 5 ans	 	 	 
Nour S, 5 ans	 	 	 



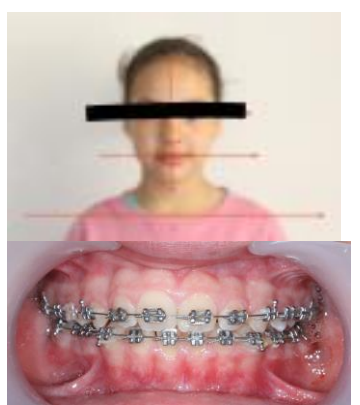



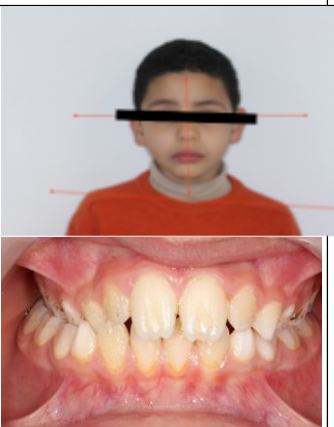





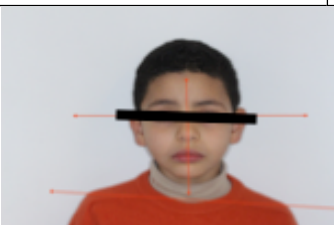


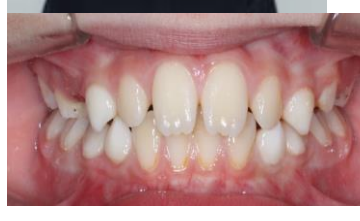
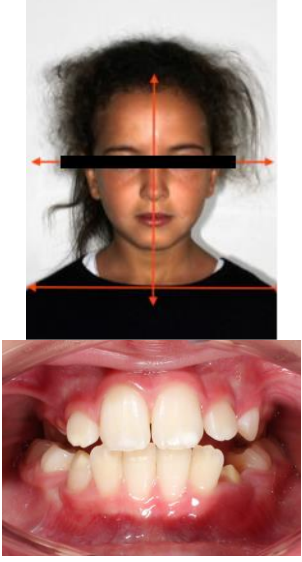
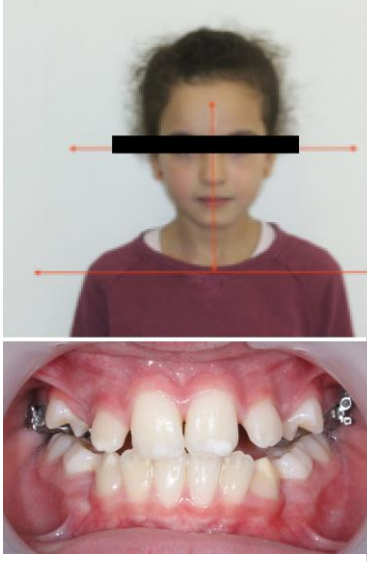

<p>Céléna, 10 ans</p>	 	 	 
<p>Nour E,</p>	 	 	 
<p>Ilyas</p>	 		 

Tableau 8 : Photos exobuccales et endobuccales au cours du traitement par disjoncteur maxillaire chez une patiente présentant une occlusion inversée bilatérale sans latérodéviation mandibulaire

	Avant la disjonction	3 mois après la fin de la disjonction	Après dépose du disjoncteur à 6 mois
Rim			

Source : Auteur, 2016

Il est intéressant de constater que les patients présentant une latérodéviation mandibulaire présentent tous une inclinaison des épaules, homo ou controlatérale au côté de la latérodéviation.

En revanche, la seule patiente qui présente une occlusion bilatérale inversée (Rim), donc sans latérodéviation, ne présente pas d'inclinaison des épaules.

À 6 mois post-disjonction, une diminution de l'inclinaison des épaules, voire une rectitude de cette ligne, est constatée chez l'ensemble des patients. Aucune différence n'est observée chez Rim à 6 mois post disjonction.

**Nous pouvons donc émettre l'hypothèse que la correction de la latérodéviation a ré harmonisé l'équilibre des muscles cervico-faciaux avec pour conséquence une normalisation posturale de la partie supérieure du corps.**

**Cela constitue une ouverture intéressante pour l'orthodontiste qui peut facilement évaluer (a minima) un déséquilibre postural de la partie supérieure du corps et adresser le patient à un médecin posturologue le cas échéant.**

## 4. Discussion

---

À travers ce travail, nous avons pu voir que l'occlusion dentaire et plus précisément la position de la mandibule dans les trois sens de l'espace impactent le reste du corps à plusieurs niveaux :

### 1. Niveau cervical :

- La posture de la tête sur la colonne cervicale est influencée par les rapports maxillo-mandibulaires dans les trois sens de l'espace (les patients en classe II, hyperdivergents, avec une insuffisance transversale maxillaire, présentent une tête en extension. Les patients en classe III et hypodivergents présentent une tête en flexion).
- L'inclinaison de la partie inférieure de la colonne cervicale est influencée par les rapports maxillo-mandibulaires dans les trois sens de l'espace (les patients en classe II et hyperdivergents présentent une inclinaison antérieure, tandis que les patients en classe III et hypodivergents présentent une inclinaison postérieure. Les patients présentant une occlusion inversée unilatérale présente une déviation latérale de la colonne cervicale).
- La lordose cervicale est influencée par les rapports maxillo-mandibulaires dans le sens sagittal et vertical (les patients en classe II et hyperdivergents présentent une lordose cervicale accentuée, tandis que les patients en classe III et hypodivergents présentent une lordose cervicale diminuée).
- L'anatomie des vertèbres cervicales est altérée par les rapports maxillo-mandibulaires dans les trois sens de l'espace (fusion C2-C3, C3-C4, occipitalisation atlas-os occipital, malformations de C4 et C5).

### 2. Sur l'ensemble du corps :

- Les courbures de la colonne vertébrale dans le sens sagittal sont influencées par les rapports maxillo-mandibulaires dans le sens sagittal et vertical (les patients en classe II et hyperdivergents présentent des courbures vertébrales accentuées tandis que les patients en classe III et hypodivergents présentent des courbures vertébrales diminuées).
- L'inclinaison de la colonne vertébrale dans le sens transversal est influencée par les rapports maxillo-mandibulaires dans le sens transversal (les patients présentant une classe II asymétrique, une déviation des milieux, une latérodéviation mandibulaire sont plus susceptibles de développer une scoliose).
- La posture générale du corps : Les patients en classe II squelettique présentent une posture plus antérieure du corps. Les patients en classe III squelettique présentent



posture plus postérieure du corps. Les patients présentant des asymétries occlusales transversales sont plus susceptibles de présenter des épaules obliques, une scoliose, un pelvis oblique et des jambes de longueur différente.

- 3. Sur l'équilibre postural :** La position mandibulaire (à travers l'OIM) a un impact sur les performances sportives, l'équilibre postural statique, dynamique, d'autant plus lorsque les capteurs oculaires et vestibulaires sont altérés ou lorsque le patient est fatigué.

Pour autant, toutes ces adaptations posturales ne semblent pas affecter le patient dans sa vie de tous les jours car la plupart compensent. Ils ne consultent qu'en cas de douleur.

En effet, le fait qu'un patient présente une lordose plus accentuée qu'un autre, ou une fusion entre deux vertèbres passe inaperçue et est le plus souvent asymptomatique.

Le système postural étant hautement adaptatif, un équilibre s'est installé, aussi anormales la posture du corps et/ou de la mâchoire soient-elles.

Nous pouvons donc nous demander quel est l'impact pour l'orthodontiste.

L'orthodontiste, par son traitement, va s'engouffrer dans un système équilibré. Son implication va être importante à plusieurs niveaux :

- 1. Lors de la première consultation :** Pendant son interrogatoire médical, le praticien devra s'enquérir d'un éventuel traitement postural (semelle orthopédique, ostéopathie, orthoptie...) afin de travailler en étroite collaboration avec les différents intervenants. Occasionnellement, un patient sera même adressé chez l'orthodontiste (par le posturologue) pour le traitement du capteur manducateur.
- 2. Pendant le traitement orthodontique :** Le but final de l'orthodontiste est en général de normaliser (au sens scientifique du terme) l'occlusion et la position mandibulaire (classe I squelettique). Cependant, si dans la communauté scientifique la classe I est considérée comme le gold standard, ça ne l'est peut-être pas pour le patient et pour l'état d'équilibre dans lequel il s'est construit. Ainsi l'orthodontiste prend le risque de normaliser une partie du corps (ici le capteur manducateur) sans pour autant normaliser le reste (courbure vertébrale...). Plusieurs questions se posent alors : **Est-ce que le traitement orthodontique peut faire "décompenser" l'état postural du patient ?** En effet, il n'est pas rare que pendant son exercice, un orthodontiste soit confronté à un patient ayant consulté un ostéopathe parce que son traitement orthodontique (élastiques inter-maxillaires par exemple) lui cause des douleurs musculaires à différents niveaux du corps.

3. **Après le traitement orthodontique** : Si l'orthodontiste arrive à avoir un résultat satisfaisant au niveau occlusal et au niveau du positionnement des mâchoires entre elles, qu'en est-il du résultat à long terme, si, au niveau postural, le patient reste dans son état initial ?

Prenons l'exemple d'un patient avec une latérodéviatation mandibulaire présentant toutes les adaptations posturales émises précédemment (activité musculaire asymétrique, bascule des plans scapulaire, pelvien...). Admettons que grâce au traitement orthodontique, nous obtenons un bon recentrage mandibulaire, est-ce que sa posture va s'adapter à sa nouvelle position mandibulaire ? Si ce n'est pas le cas, quelles sont les chances que cette malocclusion transversale récidive ?

Cette question fait l'objet d'une étude clinique que nous menons actuellement en vue de l'obtention du mémoire d'internat en orthopédie dento-faciale.

Chez des patients présentant une latérodéviatation mandibulaire, l'activité musculaire du masseter et du temporal droit et gauche a été mesurée (avec un électromyographe de surface) avant, pendant et après traitement de cette latérodéviatation mandibulaire. Le but de cette étude est de savoir si en présence d'une latérodéviatation mandibulaire, il y a une activité asymétrique des muscles masticateurs, et si c'est le cas, est-ce que cette activité se symétrise après correction de la déviatation mandibulaire ?

## Conclusion

---

Le lien qui unit l'occlusion et la posture a longtemps été un sujet controversé et des divergences demeurent encore aujourd'hui. Les études recherchent trop souvent un lien entre uniquement deux paramètres (par exemple occlusion dans le sens sagittal et répercussions posturales) alors que bien souvent les trois sens de l'espace sont reliés.

Le système postural est complexe et implique de nombreux facteurs, tous interdépendants les uns des autres, ce qui rend difficile sa compréhension.

L'appareil manducateur est un de ces facteurs. Même s'il n'est pas le capteur le plus essentiel, ses répercussions sur la posture et l'équilibre, notamment quand d'autres capteurs sont défectueux ou que l'environnement extérieur est compliqué, ne peuvent être ignorées.

L'exemple le plus frappant se retrouve chez les sportifs de haut niveau. Pour beaucoup de praticiens, les troubles de l'occlusion dentaire sont à l'origine de contre-performances chez le sportif.

Juste avant ou lors d'un effort intense, les dents se serrent en OIM. La mandibule se bloque et les chaînes musculaires s'équilibrent pour pouvoir fournir la contraction la plus efficace.

Ainsi, aujourd'hui, de nombreux sportifs portent des gouttières de repositionnement uniquement le temps de leur effort.

L'orthodontiste, en travaillant sur les bases squelettiques et notamment sur la position de la mandibule, est le premier concerné par ce phénomène. Il est donc indispensable que la prise en charge des pathologies de l'appareil manducateur s'inscrive dans une prise en charge globale afin de ne pas engendrer, aggraver une pathologie posturale. Dans leur pratique courante, bon nombre d'orthodontistes intègrent un diagnostic postural lors de l'examen clinique et radiographique en évaluant la courbure de la colonne cervicale, l'inclinaison de la tête sur la colonne cervicale ainsi que l'anatomie des vertèbres cervicales. Il pourra être à l'origine d'une prise en charge orthopédique ou, au contraire, être sollicité pour participer à cette prise en charge.

L'intervention de l'orthodontiste est cependant capitale. Tout l'enjeu se trouve dans la collaboration entre les différents spécialistes : podologue, kinésithérapeute, ophtalmologiste, chirurgien-dentiste, posturologue... Quoiqu'il en soit, une prise de conscience de l'existence de ces relations par l'orthodontiste ne peut qu'améliorer la prise en charge globale des patients.

Pour le moment seuls les ostéopathes et posturologues travaillent ce lien entre posture et occlusion.

L'orthodontie doit évoluer et participer à cet axe de recherche.

## Bibliographie

---

- Alghadir, A H., H. Zafar, et Z A. Iqbal. « Effect of three different jaw positions on postural stability during standing ». *Functional neurology* 30, n° 1 (2015): 53-57.
- Ando, E., Y. Shigeta, R. Hirabayashi, T. Ikawa, S. Hirai, S. Katsumura, et T. Ogawa. « Cervical curvature variations in patients with infraocclusion ». *Journal of oral rehabilitation* 41, n° 8 (2014): 601-7. doi:10.1111/joor.12187.
- Andrade, A.D.S., M.B.D. Gavião, G.H. Gameiro, et Moara De Rossi. « Characteristics of masticatory muscles in children with unilateral posterior crossbite ». *Brazilian oral research* 24, n° 2 (2010): 204-10.
- Arntsen, T., et L. Sonnesen. « Cervical vertebral column morphology related to craniofacial morphology and head posture in preorthodontic children with class ii malocclusion and horizontal maxillary overjet ». *American journal of orthodontics and dentofacial orthopedics* 140, n° 1 (2011): e1-7. doi:10.1016/j.ajodo.2010.10.021.
- Bergamini, M., F. Pierleoni, A. Gizdulich, et Carlo Bergamini. « Dental occlusion and body posture : a surface emg study ». *Cranio: the journal of craniomandibular practice* 26, n° 1 (2008): 25-32. doi:10.1179/crn.2008.041.
- Bracco, P., A. Deregibus, et R. Piscetta. « Effects of different jaw relations on postural stability in human subjects ». *Neuroscience letters* 356, n° 3 (2004): 228-30. doi:10.1016/j.neulet.2003.11.055.
- Buisseret-Delmas, C., C. Compoin, C. Delfini, et P. Buisseret. « Organisation of reciprocal connections between trigeminal and vestibular nuclei in the rat ». *The journal of comparative neurology* 409, n° 1 (1999): 153-68.
- D'Attilio, M., S. Caputi, E. Epifania, F. Festa, et S. Tecco. « Evaluation of cervical posture of children in skeletal class I, II, and III ». *Cranio: the journal of craniomandibular practice* 23, n° 3 (2005): 219-28. doi:10.1179/crn.2005.031.
- D'Attilio, M., M R. Filippi, B. Femminella, F. Festa, et S. Tecco. « The influence of an experimentally-induced malocclusion on vertebral alignment in rats: a controlled pilot study ». *Cranio : the journal of craniomandibular practice* 23, n° 2 (2005): 119-29. doi:10.1179/crn.2005.017.
- De la Madrid Fajardo, V., F. Morales Garfias, R. Ondarza Rovira, R. Justus Doczi, et S. Garcia-Lopez. « Influence of an occlusal imbalance in the deviation and alignment of the vertebral spine in rats: a controlled trial ». *Revista mexicana de ortodoncia* 4, n° 1 (2016): 23-29.
- Delattre A, Fenard R, et Fenart. *L'hominisation du crâne*. Paris: CNRS, 1960.
- Di Vece, L., G. Faleri, M. Picciotti, L. Guido, et R. Giorgetti. « Does a transverse maxillary deficit affect the cervical vertebrae? A pilot study ». *American journal of orthodontics and dentofacial orthopedics* 137, n° 4 (2010): 515-19. doi:10.1016/j.ajodo.2009.12.001.

- Faruqui, S., M. Fida, et A. Shaikh. « Cervical vertebral anomalies in skeletal malocclusions: a cross-sectional study on orthodontic patients at the aga khan university hospital, pakistan ». *Indian journal of dental research* 25, n° 4 (2014): 480-84. doi:10.4103/0970-9290.142542.
- Ferrario, V. F., C. Sforza, C. Dellavia, et G. M. Tartaglia. « Evidence of an influence of asymmetrical occlusal interferences on the activity of the sternocleidomastoid muscle ». *Journal of oral rehabilitation* 30, n° 1 (2003): 34-40.
- Festa, F., S. Tecco, M. Dolci, F. Ciufolo, S. Di Meo, M R. Filippi, A L. Ferritto, et M. D'Attilio. « Relationship between cervical lordosis and facial morphology in caucasian women with a skeletal class ii malocclusion: a cross-sectional study ». *Cranio : the journal of craniomandibular practice* 21, n° 2 (2003): 121-29.
- Fink, M., K. Wähling, M. Stiesch-Scholz, et H. Tschernitschek. « The functional relationship between the craniomandibular system, cervical spine, and the sacroiliac joint: a preliminary investigation ». *Cranio : the journal of craniomandibular practice* 21, n° 3 (2003): 202-8.
- Fujinami, Y., I. Hayakawa, S. Hirano, et I. Watanabe. « Changes in postural control of complete denture wearers after receiving new dentures ». *Prosthodontic research & practice* 2, n° 1 (2003): 11-19. doi:10.2186/prp.2.11.
- Gangloff, P. « Influence de la proprioception cranio-faciale sur le contrôle postural et la stabilisation du regard ». Thèse de doctorat : neuroscience, Université Henri Poincaré Nancy, 2002.
- Gangloff, P., J. P. Louis, et P. P. Perrin. « Dental Occlusion Modifies Gaze and Posture Stabilization in Human Subjects ». *Neuroscience Letters* 293, n° 3 (2000): 203-6.
- Gangloff, P., et P.-P. Perrin. « Unilateral trigeminal anaesthesia modifies postural control in human subjects ». *Neuroscience letters* 330, n° 2 (2002): 179-82.
- Gomes, L., K. Horta, J.R. Gonçalves, et A.D. Santos-Pinto. « Systematic review ». *The european journal of orthodontics* 36, n° 1 (2014): 55-66. doi:10.1093/ejo/cjt004.
- Hidaka, J., T. Morishita, S. Nakata, et A. Nakashima. « The relation between craniofacial asymmetry and bilateral functional balance of the masticatory muscle ». *Journal of the japanese orthodontic society* 55 (1996): 329-36.
- Huggare, J., P. Pirttiniemi, et W. Serlo. « Head posture and dentofacial morphology in subject treated for scoliosis ». *Proceedings of the finnish dental society* 87, n° 1 (1991): 151-58.
- Ingervall, B., et B. Thilander. « Activity of temporal and masseter muscles in children with a lateral forced bite ». *The angle orthodontist* 45, n° 4 (1975): 249-58. doi:10.1043/0003-3219(1975)045<0249:AOTAMM>2.0.CO;2.
- Ishijima, T., T. Hirai, H. Koshino, Y. Konishi, et Y. Yokoyama. « The relationship between occlusal support and physical exercise ability ». *Journal of oral rehabilitation* 25, n° 6 (1998): 468-71.
- Julià-Sánchez, S., J. Álvarez-Herms, H. Gatterer, M. Burtscher, T. Pagès, et G. Viscor. « The influence of dental occlusion on the body balance in unstable platform increases after high intensity exercise ». *Neuroscience letters* 617 (2016): 116-21. doi:10.1016/j.neulet.2016.02.003.

- Kecik, D., I. Kocadereli, et I. Saatci. « Evaluation of the treatment changes of functional posterior crossbite in the mixed dentition ». *American journal of orthodontics and dentofacial orthopedics* 131, n° 2 (2007): 202-15. doi:10.1016/j.ajodo.2005.03.030.
- Khare, A., D. B. Nandeeshwar, R Sangur, S Makkar, P Khare, R Chitumalla, et R Prasad. « A clinical study to examine the effect of complete denture on head posture/craniovertical angle ». *Journal of clinical and diagnostic research* 10, n° 4 (2016): ZC05-08. doi:10.7860/JCDR/2016/10879.7521.
- Kibana, Y., T. Ishijima, et T. Hirai. « Occlusal support and head posture ». *Journal of oral rehabilitation* 29, n° 1 (2002): 58-63.
- Kim, P., M T. Sarauw, et L. Sonnesen. « Cervical vertebral column morphology and head posture in preorthodontic patients with anterior open bite ». *American journal of orthodontics and dentofacial orthopedics* 145, n° 3 (2014): 359-66. doi:10.1016/j.ajodo.2013.11.017.
- Kohaut, J.-C. « Les dysfonctions de l'appareil manducateur : incertitudes scientifiques et constatations cliniques ». *International orthodontics* 4, n° 2 (2006): 109-21. doi:10.1016/S1761-7227(06)70232-7.
- Korbmacher, H, L. Koch, G. Eggers-Stroeder, et B. Kahl-Nieke. « Associations between orthopaedic disturbances and unilateral crossbite in children with asymmetry of the upper cervical spine ». *European journal of orthodontics* 29, n° 1 (2007): 100-104. doi:10.1093/ejo/cjl066.
- Lecaroz, P. « Système stomatognathique et système postural ». *sfmésothérapie*. Consulté le 8 novembre 2016. [http://www.unitheque.com/Livre/sauramps\\_medical/Systeme\\_stomatognathique\\_et\\_syste\\_me\\_postural-34828.html](http://www.unitheque.com/Livre/sauramps_medical/Systeme_stomatognathique_et_syste_me_postural-34828.html).
- Lenguas, L., J.A. Alarcón, F. Venancio, M. Kassem, et C. Martín. « Surface electromyographic evaluation of jaw muscles in children with unilateral crossbite and lateral shift in the early mixed dentition. sexual dimorphism ». *Medicina oral, patología oral y cirugía bucal* 17, n° 6 (2012): e1096-1102. doi:10.4317/medoral.17942.
- Lippold, C., G. Danesh, G. Hoppe, B. Drerup, et L. Hackenberg. « Trunk inclination, pelvic tilt and pelvic rotation in relation to the craniofacial morphology in adults ». *The angle orthodontist* 77, n° 1 (2007): 29-35. doi:10.2319/121205-434R.1.
- Lippold, C., G. Danesh, M. Schilgen, B. Drerup, et L. Hackenberg. « Relationship between thoracic, lordotic, and pelvic inclination and craniofacial morphology in adults ». *The angle orthodontist* 76, n° 5 (2006): 779-85. doi:10.1043/0003-3219(2006)076[0779:RBT LAP]2.0.CO;2.
- Maeda, N., K. Sakaguchi, N R. Mehta, E F. Abdallah, A G. Forgione, et A. Yokoyama. « Effects of experimental leg length discrepancies on body posture and dental occlusion ». *Cranio : the journal of craniomandibular practice* 29, n° 3 (2011): 194-203. doi:10.1179/crn.2011.028.
- Marini, I., M. R. Gatto, M. L. Bartolucci, F. Bortolotti, G. Alessandri Bonetti, et A. Michelotti. « Effects of experimental occlusal interference on body posture : an optoelectronic stereophotogrammetric analysis ». *Journal of oral rehabilitation* 40, n° 7 (2013): 509-18. doi:10.1111/joor.12064.

- Marquet, F., et M. Fournier. « Propos recueillis par f. marquet. langue et posture ». *Revue d'orthopédie dento faciale* 42, n° 4 (2008): 459-71. doi:10.1051/ODF:2008041.
- Martín, C., J.C. Palma, J.M. Alamán, J.M. Lopez-Quiñones, et Jose Antonio Alarcón. « Longitudinal evaluation of semg of masticatory muscles and kinematics of mandible changes in children treated for unilateral cross-bite ». *Journal of electromyography and kinesiology* 22, n° 4 (2012): 620-28. doi:10.1016/j.jelekin.2012.01.002.
- McGuinness, N J., et J P. McDonald. « Changes in natural head position observed immediately and one year after rapid maxillary expansion ». *The european journal of orthodontics* 28, n° 2 (2006): 126-34. doi:10.1093/ejo/cji064.
- Meibodi, S E., H. Parhiz, M. Motamedi, A. Fetrati, E M. Meibodi, et A. Meshkat. « Cervical vertebrae anomalies in patients with class III skeletal malocclusion ». *Journal of craniovertebral junction & spine* 2, n° 2 (2011): 73-76. doi:10.4103/0974-8237.100059.
- Michelotti, A., G. Buonocore, M. Farella, G. Pellegrino, C. Piergentili, S. Altobelli, et R. Martina. « Postural stability and unilateral posterior crossbite: is there a relationship? » *Neuroscience letters* 392, n° 1-2 (2006): 140-44. doi:10.1016/j.neulet.2005.09.008.
- Michelotti, A., M. Farella, G. Buonocore, G. Pellegrino, C. Piergentili, et R. Martina. « Is unilateral posterior crossbite associated with leg length inequality ? » *European journal of orthodontics* 29, n° 6 (2007): 622-26. doi:10.1093/ejo/cjm071.
- Monzani, D., G. Guidetti, L. Chiarini, et G. Setti. « Combined effect of vestibular and craniomandibular disorders on postural behaviour ». *Acta otorhinolaryngologica italica* 23, n° 1 (2003): 4-9.
- Nobili, A., et R. Adversi. « Relationship between posture and occlusion: a clinical and experimental investigation ». *Cranio : the journal of craniomandibular practice* 14, n° 4 (1996): 274-85.
- Ohlendorf, D., K. Seebach, S. Hoerzer, S. Nigg, et S. Kopp. « The effects of a temporarily manipulated dental occlusion on the position of the spine : a comparison during standing and walking ». *The spine journal* 14, n° 10 (2014): 2384-91. doi:10.1016/j.spinee.2014.01.045.
- Pinganaud, G., F. Bourcier, C. Buisseret-Delmas, et P. Buisseret. « Primary trigeminal afferents to the vestibular nuclei in the rat: existence of a collateral projection to the vestibulo-cerebellum ». *Neuroscience letters* 264, n° 1-3 (1999): 133-36.
- Ringhof, S., T. Stein, D. Hellmann, H J. Schindler, et W. Potthast. « Effect of jaw clenching on balance recovery: dynamic stability and lower extremity joint kinematics after forward loss of balance ». *Frontiers in psychology* 7 (2016): 291. doi:10.3389/fpsyg.2016.00291.
- Ringhof, S., T. Stein, W. Potthast, H.-J. Schindler, et D. Hellmann. « Force-controlled biting alters postural control in bipedal and unipedal stance ». *Journal of oral rehabilitation* 42, n° 3 (2015): 173-84. doi:10.1111/joor.12247.
- Saccucci, M., L. Tettamanti, S. Mummolo, A. Polimeni, F. Festa, et S. Tecco. « Scoliosis and dental occlusion: a review of the literature ». *Scoliosis* 6 (2011): 15. doi:10.1186/1748-7161-6-15.

- Saifuddin, M., K. Miyamoto, H. M. Ueda, N. Shikata, et K. Tanne. « An electromyographic evaluation of the bilateral symmetry and nature of masticatory muscle activity in jaw deformity patients during normal daily activities ». *Journal of oral rehabilitation* 30, n° 6 (2003): 578-86.
- Sakaguchi, K., N R. Mehta, E F. Abdallah, A G. Forgione, H. Hirayama, T. Kawasaki, et A. Yokoyama. « Examination of the relationship between mandibular position and body posture ». *Cranio : the journal of craniomandibular practice* 25, n° 4 (2007): 237-49. doi:10.1179/crn.2007.037.
- Shaikh, A., M. Khan, et H S. Rashna. « Assessing Skeletal Relationships Using the Cervical Vertebral Curvature ». *International Journal of Orthodontics* 22, n° 4 (2011): 27-31.
- Shimazaki, T., M. Motoyoshi, K. Hosoi, et S. Namura. « The effect of occlusal alteration and masticatory imbalance on the cervical spine ». *European journal of orthodontics* 25, n° 5 (2003): 457-63.
- Silvestrini-Biavati, A., M. Migliorati, E. Demarziani, S. Tecco, P. Silvestrini-Biavati, A. Polimeni, et M. Saccucci. « Clinical association between teeth malocclusions, wrong posture and ocular convergence disorders: an epidemiological investigation on primary school children ». *BMC pediatrics* 13 (2013): 12. doi:10.1186/1471-2431-13-12.
- Sinko, K., J.-G. Grohs, G. Millesi-Schobel, F. Watzinger, D. Turhani, G. Undt, et A. Baumann. « Dysgnathia, orthognathic surgery and spinal posture ». *International journal of oral and maxillofacial surgery* 35, n° 4 (2006): 312-17. doi:10.1016/j.ijom.2005.09.009.
- Solow, B., et L. Sonnesen. « Head posture and malocclusions ». *European journal of orthodontics* 20, n° 6 (1998): 685-93.
- Sonnesen, L. « Associations between the cervical vertebral column and craniofacial morphology ». *International journal of dentistry*, 2010, 295728. doi:10.1155/2010/295728.
- Sonnesen, L., et I. Kjaer. « Cervical column morphology in patients with skeletal class iii malocclusion and mandibular overjet ». *American journal of orthodontics and dentofacial orthopedics* 132, n° 4 (2007): 427.e7-12. doi:10.1016/j.ajodo.2007.01.019.
- . « Cervical column morphology in patients with skeletal open bite ». *Orthodontics & craniofacial research* 11, n° 1 (2008): 17-23. doi:10.1111/j.1601-6343.2008.00409.x.
- . « Cervical vertebral body fusions in patients with skeletal deep bite ». *European journal of orthodontics* 29, n° 5 (2007): 464-70. doi:10.1093/ejo/cjm043.
- Sonnesen, L., C E. Pedersen, et I. Kjaer. « Cervical column morphology related to head posture, cranial base angle, and condylar malformation ». *European journal of orthodontics* 29, n° 4 (2007): 398-403. doi:10.1093/ejo/cjm010.
- Tardieu, C., M. Dumitrescu, A. Giraudeau, J L. Blanc, F. Cheynet, et L. Borel. « Dental occlusion and postural control in adults ». *Neuroscience letters* 450, n° 2 (2009): 221-24. doi:10.1016/j.neulet.2008.12.005.
- Valentino, B., et F. Melito. « Functional relationships between the muscles of mastication and the muscles of the leg. an electromyographic study ». *Surgical and radiologic anatomy* 13, n° 1 (1991): 33-37.



Vallier, G. *Traité de posturologie clinique et thérapeutique*. 2e éd. Perpignan : Posturopole, 2012.

Wakano, S., T. Takeda, K. Nakajima, K. Kurokawa, et K. Ishigami. « Effect of experimental horizontal mandibular deviation on dynamic balance ». *Journal of prosthodontic research* 55, n° 4 (2011): 228-33. doi:10.1016/j.jpor.2011.03.001.

Watanabe, M., T. Yamaguchi, et K. Maki. « Cervical vertebra morphology in different skeletal classes. a three-dimensional computed tomography evaluation ». *The angle orthodontist* 80, n° 4 (2010): 531-36. doi:10.2319/100609-557.1.

Yoshida, M., H. Morikawa, Y. Kanehisa, T. Taji, K. Tsuga, et Y. Akagawa. « Functional dental occlusion may prevent falls in elderly individuals with dementia ». *Journal of the american geriatrics society* 53, n° 9 (2005): 1631-32. doi:10.1111/j.1532-5415.2005.53487\_1.x.

## Table des figures

---

Figure 1: Verticalisation du bassin humain et extension de la hanche par l'action des muscles fessiers. Antéversion du sacrum et formation de la lordose lombaire sous l'influence des muscles érecteurs du rachis. Diminution de la hauteur du bassin et du prognathisme facial.....	3
Figure 2: Représentation du sujet comme un pendule inversé.....	5
Figure 3: Polygone de sustentation et projection du centre de gravité en statique à gauche et en mouvement à droite.....	5
Figure 4: Système postural .....	6
Figure 5 : Capteur vestibulaire.....	8
Figure 6 : Projection corticale vestibulaire .....	8
Figure 7 : Empreinte du pied au sol .....	11
Figure 8 : Axe du talon normal par rapport au sol .....	11
Figure 9 : Tronc cérébral. Noyaux sensoriels des nerfs crâniens .....	14
Figure 10 : Système central intégrateur .....	16
Figure 11 : Les 5 chaînes posturales.....	17
Figure 12 : Examen du patient dans les trois sens de l'espace .....	20
Figure 13 : Examen à la verticale de Barré .....	22
Figure 14 : Contacts occlusaux répartis harmonieusement en OIM.....	23
Figure 15 : Les différents niveaux d'exploration de l'occlusion .....	23
Figure 16 : Contact prématuré et répercussion posturale .....	24
Figure 17 : Déroulement du test scapulaire .....	25
Figure 18 : Déroulement du test sur tapis mousse .....	26
Figure 19 : Tracé céphalométrique et variables angulaires utilisées.....	30
Figure 20 : Inclinaison de la colonne cervicale suivant la position de la tête en extension/ flexion .....	31
Figure 21 : Image illustrant l'effet d'étirement des tissus sur le développement dento-facial dû à une position trop en extension de la tête.....	32
Figure 22 : Radiographie objectivant une fusion (a), occipitalisation (b), fente partielle (c).....	34
Figure 23 : Diamètre antéro-post de C1 (6). Taille de l'arc dorsal de l'atlas (7).....	35
Figure 24 : Posture générale du corps en fonction des relations maxillo-mandibulaires dans le sens sagittal .....	36

Figure 25 : Recurvatum des genoux à gauche et flexum à droite.....	37
Figure 26 : Visualisation de la torsion du pelvis. DL : Épine iliaque gauche. DR : Épine iliaque droite .	37
Figure 27: Photos de patients présentant une béance (à gauche), une supraclusion (à droite).....	39
Figure 28 : Inclinaison de la tête et de la colonne cervicale en fonction du schéma facial chez des patients suivis à l'hôpital Bretonneau.....	42
Figure 29 : Fusion entre C2 et C3 chez une patiente de l'hôpital Bretonneau hyperdivergente et en classe II squelettique .....	43
Figure 30 : Relation entre les paramètres verticaux cranio-faciaux et la colonne vertébrale dans le sens sagittal.....	44
Figure 31: Patiente présentant une latérodéviat ion mandibulaire à gauche. Notez la déviation du milieu mandibulaire à gauche et l'occlusion inversée postérieure à gauche .....	46
Figure 32 : Patient présentant une occlusion inversée postérieure à gauche sans latérodéviat ion mandibulaire .....	46
Figure 33 : Patiente présentant une occlusion inversée postérieure bilatérale.....	46
Figure 34 : Patiente présentant une déviation du milieu mandibulaire à droite .....	47
Figure 35 : Patiente présentant une exocclusion complète du secteur 2.....	47
Figure 36 : Modèle 3D d'une latérodéviat ion mandibulaire droite.....	48
Figure 37 : Disjoncteur sur bagues de 16 et 26.....	49
Figure 38: Lignes de références permettant d'objectiver la modification posturale de la tête et l'inclinaison de la colonne cervicale .....	50
Figure 39 : Hyper extension cranio-rachidienne et inclinaison vers l'avant de la colonne cervicale lors de la ventilation buccale .....	51
Figure 40 : Sur la photo de gauche, des vertèbres cervicales normales. Sur la photo de droite, exemple de défauts (en rouge) des vertèbres touchant les patients ayant une insuffisance transversale du maxillaire.....	52
Figure 41: Cale composite appliquée sur la molaire supérieure droite (photo de gauche) avec pour conséquence une latérodéviat ion mandibulaire (photo de droite) .....	53
Figure 42: A- Avant application du composite/ B- Une semaine après application du composite/ C- Une semaine après application du composite de l'autre côté pour rééquilibrer l'occlusion .....	53
Figure 43 : Inclinaison de la tête chez les patients présentant une scoliose .....	55

## Table des tableaux

---

Tableau 1 : Conséquences posturales du pied varus et du pied valgus .....	12
Tableau 2 : Examen du patient dans les trois sens de l'espace .....	19
Tableau 3 : Malocclusions du sens sagittal .....	29
Tableau 4 : Corrélation entre la position sagittale de la mâchoire, l'inclinaison et les courbures de la colonne vertébrale cervicale.....	30
Tableau 5 : Différences posturales entre les patients en classe II et classe III .....	39
Tableau 6 : Posture de la tête en fonction du type facial vertical.....	40
Tableau 7 : Photos exobuccales et endobuccales de patients présentant une occlusion inversée unilatérale associée à une latérodéviat ion mandibulaire.....	62
Tableau 8 : Photos exobuccales et endobuccales au cours du traitement par disjoncteur maxillaire chez une patiente présentant une occlusion inversée bilatérale sans latérodéviat ion mandibulaire .	64

Vu, le Directeur de thèse

Vu, le Doyen de la Faculté de Chirurgie dentaire  
de l'Université Paris Descartes

Docteur Malika Benahmed

Professeur Louis Maman

Vu, le Président de l'Université Paris Descartes

Professeur Frédéric Dardel

Pour le Président et par délégation,

Le Doyen Louis Maman



# Occlusion et Posture

## Résumé :

L'objectif majeur de l'orthodontie est d'obtenir une occlusion fonctionnelle. Cette fonction occlusale est capitale dans la croissance du complexe maxillo-facial mais aussi dans la croissance et la statique générale du corps.

Le champ d'action de l'orthodontiste s'inscrit donc dans une prise en charge globale. Il doit prendre conscience que son traitement risque d'influer sur la posture et modifier le schéma corporel du patient.

Ce travail va dans un premier temps définir le système postural dans sa globalité avant d'approfondir l'examen du capteur manducateur.

Par la suite, à travers une analyse de la littérature, nous tenterons d'expliquer le lien existant entre occlusion et posture dans les trois sens de l'espace.

Et enfin nous discuterons de la place de l'orthodontiste dans la prise en charge posturale du patient avant, pendant et en fin de traitement.

## Discipline :

Orthopédie dento-faciale

## Mots clés fMesh et Rameau :

Equilibre postural-- Dissertations universitaires ; Développement maxillo-facial -- Dissertations universitaires ; Ostéopathie-- Dissertations universitaires ; Occlusion dentaire -- Thèses et écrits académiques

Université Paris Descartes  
Faculté de Chirurgie dentaire  
1, rue Maurice Arnoux  
92120 Montrouge