



HAL
open science

Les conduites à tenir concernant les canines incluses maxillaires

Laura David

► **To cite this version:**

Laura David. Les conduites à tenir concernant les canines incluses maxillaires . Chirurgie. 2017.
dumas-01502500

HAL Id: dumas-01502500

<https://dumas.ccsd.cnrs.fr/dumas-01502500>

Submitted on 5 Apr 2017

HAL is a multi-disciplinary open access archive for the deposit and dissemination of scientific research documents, whether they are published or not. The documents may come from teaching and research institutions in France or abroad, or from public or private research centers.

L'archive ouverte pluridisciplinaire **HAL**, est destinée au dépôt et à la diffusion de documents scientifiques de niveau recherche, publiés ou non, émanant des établissements d'enseignement et de recherche français ou étrangers, des laboratoires publics ou privés.



Distributed under a Creative Commons Attribution - NonCommercial - NoDerivatives 4.0
International License

Les conduites à tenir concernant les canines incluses maxillaires

THESE

Présentée et publiquement soutenue devant la
Faculté d'Odontologie de Marseille
(Doyen : Monsieur le Professeur Jacques DEJOU)

Aix Marseille Université
(Président : Monsieur le Professeur Yvon BERLAND)

Le 10 mars 2017

par

DAVID Laura
née le 02 novembre 1989
à POITIERS

Pour obtenir le Diplôme d'Etat de Docteur en Chirurgie Dentaire

EXAMINATEURS DE LA THESE :

Président	: Monsieur le Professeur	J-D. ORTHLIEB
Assesseurs	: Monsieur le Docteur	M. LE GALL
	Madame le Docteur	C. PHILIP-ALLIEZ
	<u>Madame le Docteur</u>	<u>L. LEVY</u>

Les conduites à tenir concernant les canines incluses maxillaires

THESE

Présentée et publiquement soutenue devant la
Faculté d'Odontologie de Marseille
(Doyen : Monsieur le Professeur Jacques DEJOU)

Aix Marseille Université
(Président : Monsieur le Professeur Yvon BERLAND)

Le 10 mars 2017

par

DAVID Laura
née le 02 novembre 1989
à POITIERS

Pour obtenir le Diplôme d'Etat de Docteur en Chirurgie Dentaire

EXAMINATEURS DE LA THESE :

Président	: Monsieur le Professeur	J-D. ORTHLIEB
Assesseurs	: Monsieur le Docteur	M. LE GALL
	Madame le Docteur	C. PHILIP-ALLIEZ
	<u>Madame le Docteur</u>	<u>L. LEVY</u>

FACULTÉ D'ODONTOLOGIE

UNIVERSITÉ D'AIX-MARSEILLE

DOYENS HONORAIRES	Professeur Professeur Professeur	A. SALVADORI R. SANGIUOLO [†] H. ZATTARA
DOYEN	Professeur	J. DEJOU
VICE – DOYEN CHARGÉ DES ENSEIGNEMENTS DIRECTEUR DU DÉPARTEMENT DE FORMATION INITIALE	Professeur	J.D. ORTHLIEB
VICE – DOYEN CHARGÉ DE LA RECHERCHE DIRECTEUR DU DÉPARTEMENT DE LA RECHERCHE	Professeur	C. TARDIEU
DIRECTEUR DU DÉPARTEMENT DE FORMATION CONTINUE	Professeur	V. MONNET-CORTI
CHARGÉS DE MISSION	Professeur Docteur Docteur	A. RASKIN P. SANTONI F. BUKIET
RESPONSABLE DES SERVICES ADMINISTRATIFS	Madame	C. BONNARD
PROFESSEURS ÉMÉRITES	Professeur Professeur Professeur	J. J. BONFIL F. LOUISE O. HUE

DOCTEURS HONORIS CAUSA DE L'UNIVERSITÉ D'AIX-MARSEILLE

PRÉSIDENT DE LA SECTION DE LA MÉDECINE DENTAIRE UNIVERSITÉ DE GENÈVE – SUISSE	J.N. NALLY	1972
DOYEN DE LA FACULTÉ DE CHIRURGIE DENTAIRE UNIVERSITÉ DE PITTSBURGH – PENNSYLVANIE - USA	E. FOREST [†]	1973
DOYEN DE LA FACULTÉ DE MÉDECINE UNIVERSITÉ DE GENÈVE – SUISSE	L.J. BAUME	1977
DOYEN HONORAIRE DE LA FACULTÉ DE CHIRURGIE DENTAIRE UNIVERSITÉ DE BOSTON - MASSACHUSETTS – USA	H.GOLDMAN [†]	1984
UNIVERSITÉ DE GÖTEBORG – SUÈDE	P.I. BRÅNEMARK	1997

56 ^{ème} SECTION : DEVELOPPEMENT CROISSANCE ET PREVENTION

56.1 ODONTOLOGIE PÉDIATRIQUE

Professeur	C. TARDIEU *	Assistant	I. BLANCHET
Maître de Conférences	D. BANDON	Assistant	C. KHOURY
Maître de Conférences	A. CHAFAIE	Assistant	N. RENO

56.2 ORTHOPÉDIE DENTO-FACIALE

Maître de Conférences	J. BOHAR	Assistant	M. BARBERO
Maître de Conférences	E. ERARD	Assistant	L. LEVY-DAHAN
Maître de Conférences	J. GAUBERT	Assistant	S. MARION des ROBERT
Maître de Conférences	M. LE GALL*	Assistant	C. MITLER
Maître de Conférences	C. PHILIP-ALLIEZ	Assistant	A. PATRIS-CHARRUET
		Assistant	J. SCHRAMM

56.3 PRÉVENTION - ÉPIDÉMIOLOGIE - ÉCONOMIE DE LA SANTÉ - ODONTOLOGIE LÉGALE

Professeur	B. FOTI *	Assistant	J. SCIBILIA
Maître de Conférences	D. TARDIVO		

*Responsable de la sous-section

57 ^{ème} SECTION : SCIENCES BIOLOGIQUES, MÉDECINE ET CHIRURGIE BUCCALE
--

57.1 PARODONTOLOGIE

Professeur	V. MONNET-CORTI *	Assistant	A. BOYER
		Assistant	V. MOLL
		Assistant	A. MOREAU
		Assistant	M. PIGNOLY

57.2 CHIRURGIE BUCCALE – PATHOLOGIE ET THÉRAPEUTIQUE - ANESTHÉSIOLOGIE – RÉANIMATION

Maître de Conférences	D. BELLONI	Assistant	J. GARCONNET
Maître de Conférences	J. H. CATHERINE *	Assistant	E. MASSEREAU
Maître de Conférences	P. ROCHE-POGGI	Assistant	E. QUINQUE

57.3 SCIENCES BIOLOGIQUES BIOCHIMIE, IMMUNOLOGIE, HISTOLOGIE, EMBRYOLOGIE, GÉNÉTIQUE, ANATOMO-PATHOLOGIE, BACTÉRIOLOGIE, PHARMACOLOGIE

Maître de Conférences	P. LAURENT	Assistant	C. LE FOURNIS
-----------------------	------------	-----------	---------------

65^{ÈME} SECTION : BIOLOGIE CELLULAIRE

Professeur	I. ABOUT* (Responsable de la sous-section 57.3)
------------	---

*Responsable de la sous-section

58^{ème} SECTION :
SCIENCES PHYSIQUES ET PHYSIOLOGIQUES, ENDODONTIQUES ET PROTHETIQUES

58.1 ODONTOLOGIE CONSERVATRICE, ENDODONTIE

Professeur	H. TASSERY	Assistant	B. BALLESTER
Maître de Conférences	G. ABOUDHARAM	Assistant	H. DE BELENET
Maître de Conférences	F. BUKIET	Assistant	A. FONTES
Maître de Conférences	S. KOUBI	Assistant	M. GLIKPO
Maître de Conférences	C. PIGNOLY	Assistant	S. MANSOUR
Maître de Conférences	L. POMMEL *	Assistant	L. ROLLET
Maître de Conférences	E. TERRER		
Maître de Conférences associé	M. GUIVARC'H		

58.2 PROTHÈSE PROTHÈSE CONJOINTE, PROTHÈSE ADJOINTE PARTIELLE, PROTHÈSE TOTALE, PROTHÈSE MAXILLO-FACIALE

Professeur	M. RUQUET		
Maître de Conférences	G. LABORDE	Assistant	M. DODDS
Maître de Conférences	M. LAURENT	Assistant	A. FERDANI
Maître de Conférences	B.E. PRECKEL	Assistant	C. MENSE
Maître de Conférences	P. SANTONI *	Assistant	C. NIBOYET
Maître de Conférences	G. STEPHAN	Assistant	A. REPETTO
Maître de Conférences	P. TAVITIAN	Assistant	A. SETTE
Maître de Conférences	A. TOSELLO		

58.3 SCIENCES ANATOMIQUES ET PHYSIOLOGIQUES OCCLUSODONTOLOGIE, BIOMATÉRIAUX, BIOPHYSIQUE, RADIOLOGIE

Professeur	J. DEJOU	Assistant	T. GIRAUD
Professeur	J. D. ORTHLIEB *	Assistant	M. JEANY
Professeur	A. RASKIN		
Maître de Conférences	A. GIRAUDEAU		
Maître de Conférences	B. JACQUOT		
Maître de Conférences	J. P. RÉ		

*Responsable de la sous-section

REMERCIEMENTS

À Monsieur le Professeur ORTHLIEB Jean-Daniel,

Président de thèse,

Permettez-moi de vous remercier de m'avoir fait l'honneur d'accepter la présidence de ce jury de thèse.

Votre enseignement est très enrichissant. J'espère pouvoir en bénéficier encore au cours de mon cursus.

Veillez trouver ici le témoignage de mon profond respect.

À Madame le Docteur LEVY Laura,

Directrice de thèse,

Merci de m'avoir fait l'honneur d'être ma directrice de thèse.

Je tenais tout d'abord à vous remercier pour votre gentillesse, votre soutien sans faille, votre écoute et votre attention au cours de mon parcours. Ce travail n'aurait pas été le même sans vous. La qualité de votre enseignement me permet de progresser tous les jours dans l'apprentissage de mon futur métier.

Vous demeurez pour moi un exemple tant par vos compétences professionnelles et humaines.

Je vous exprime ici ma sincère reconnaissance et ma profonde amitié.

À Monsieur le Docteur Le Gall Michel,

Jury de thèse,

Merci de m'avoir fait l'honneur d'accepter d'être membre de mon jury et de m'avoir confié ce sujet qui vous est cher.

Je suis très reconnaissante de vos conseils et de votre enseignement de qualité au quotidien tant d'un point de vue théorique que pratique. Vous êtes un clinicien hors pair.

Au-delà de l'aspect professionnel, votre gentillesse, votre écoute et votre disponibilité montre votre grandeur. Vous êtes pour moi un modèle à suivre.

Je suis ravie de poursuivre sur ce sujet avec vous.

Je vous témoigne ici ma plus grande admiration et mon estime la plus sincère.

À Madame le Docteur PHILIP-ALLIEZ Camille,

Jury de thèse,

Je tenais à vous remercier d'avoir accepté de faire partie de mon jury de thèse.

Merci de nous épauler tous les jours en clinique.

Votre gentillesse, votre écoute et votre humanité me font dire que vous êtes une grande femme.

Veillez trouver ici l'expression de mon plus grand respect.

Table des matières

Introduction	1
1. Problématique des canines incluses	3
1.1 Généralités	3
1.1.1 Les définitions.....	4
1.1.2 De la formation jusqu'à la mise en place sur l'arcade.....	5
1.2 Fréquence et étiologies	7
1.2.1 Fréquence	7
1.2.2 Etiologies et facteurs de risques	8
1.2.2.1 Causes générales	8
1.2.2.1.1 Les facteurs héréditaires et congénitaux.....	8
1.2.2.1.2 Les facteurs endocriniens, vitaminiques, nutritionnels, les irradiations et les maladies infectieuses.....	9
1.2.2.2 Causes régionales.....	9
1.2.2.2.1 La dysharmonie dento-maxillaire.....	9
1.2.2.2.2 Les étiologies secondaires.....	10
1.2.2.3 Causes locales.....	10
1.2.2.3.1 A cause du germe	10
1.2.2.3.2 Lié à l'environnement.....	11
1.2.2.3.3 Les thérapeutiques orthodontiques.....	13
2. Diagnostic	13
2.1 Diagnostic positif	14
2.1.1 Interrogatoire.....	14
2.1.2. Examen clinique exo-buccal.....	14
2.1.3 Examen clinique endo-buccal.....	14
2.1.3.1 Inspection.....	15
2.1.3.2 Palpation.....	16
2.1.4 Examen radiologique	17
2.1.4.1 Radiographies intra-buccales.....	17
2.1.4.1.1 Les rétro-alvéolaires.....	17
2.1.4.1.2 Les radiographies occlusales.....	20
2.1.4.2 Radiographies extra-buccales	21
2.1.4.2.1 La panoramique	21
2.1.4.2.2 La radiographie extra buccale avec film occlusal au niveau du pli naso-génien dite aussi la radiographie tangantielle de Deplagne.....	24
2.1.4.2.3 La téléradiographie de profil.....	25
2.1.4.2.4 Le scanora.....	26
2.1.4.2.5 La tomodensitométrie ou le scanner.....	26
2.1.5 Examen des photographies	27
2.1.6 Examen des moulages.....	28
2.2 Diagnostics différentiels	28
3. Attitudes thérapeutiques préventives	28
3.1 Extraction des canines temporaires	29
3.1.1 Maintien d'espace.....	33
3.1.2 Expansion.....	34
3.1.2.1 Expansion transversale du maxillaire.....	34
3.1.2.2 Expansion antéro-postérieur du maxillaire	36
3.2 Extraction des dents permanentes	37
3.3 Avulsion des obstacles	39
3.4 Perte du guide d'éruption	40
4. Attitudes thérapeutiques curatives	41
4.1 Abstention	41
4.2 Conservation de la canine incluse et thérapeutique facilitant son éruption spontanée	43

4.2.1	Guidage précoce	43
4.2.2	Alvéolectomie conductrice	44
4.2.3	Transplantation et translation	44
4.2.3.1	Transplantation	45
4.2.3.2	Translation.....	47
4.3	Conservation de la canine incluse et mise en place par un moyen ortho- chirurgical.....	49
4.3.1	Première phase: orthodontique pré-chirurgicale	49
4.3.2	Deuxième phase: chirurgicale	55
4.3.2.1	Canine incluse en palatin.....	56
4.3.2.1.1	Les lambeaux palatins.....	57
4.3.2.1.2	Les lambeaux vestibulaires.....	60
4.3.2.2	Canine incluse en vestibulaire.....	62
4.3.2.2.1	La gingivectomie	62
4.3.2.2.2	Le lambeau de translation apicale simple.....	63
4.3.2.2.3	Le lambeau de translation apicale et latérale.....	64
4.3.2.2.4	Le lambeau repositionné	66
4.3.2.3	Pose de mini-vis.....	68
4.3.2.4	Différents moyens d'ancrages	69
4.3.2.4.1	Les ancrages intra-coronaires.....	69
4.3.2.4.2	Les ancrages extra-coronaires.....	70
4.3.2.4.3	Les ancrages collés.....	72
4.3.3	Dernière phase: orthodontique	73
4.3.3.1	Généralités	73
4.3.3.1.1	La direction.....	73
4.3.3.1.2	Le dosage.....	74
4.3.3.1.3	La distribution.....	74
4.3.3.1.4	La durée.....	74
4.3.3.2	Différents types d'appareils	75
4.3.3.2.1	Les appareils amovibles.....	75
4.3.3.2.2	Les forces magnétiques.....	75
4.3.3.2.3	Les appareils fixes.....	76
4.3.3.3	Principes et moyens des appareils fixes	77
4.3.3.3.1	La traction via un système élastique.....	77
4.3.3.3.2	La traction sur arc principal vestibulaire.....	78
4.3.3.3.3	La traction via un arc axillaire pourra être de deux types.....	78
4.3.3.4	Mise en place d'une canine incluse en palatin via un arc auxiliaire	80
4.3.3.4.1	Le déplacement vertical.....	80
4.3.3.4.2	Le déplacement horizontal.....	81
4.4	Extraction de la canine incluse	82
4.4.1	Extraction et remplacement par un élément prothétique.....	86
4.4.2	Extraction et fermeture des espaces par l'orthodontie	87
4.4.3	Extraction et chirurgie maxillo-faciale	88
4.5	Environnement parodontal.....	88
4.5.1	Préparation parodontale avant ou lors de la désinclusion.....	88
4.5.2	Optimisation parodontale après désinclusion	90
4.5.2.1	Les greffes épithélio-gingivales	90
4.5.2.2	Les greffes conjonctives enfouies	91
4.5.2.3	Les lambeaux de translation coronaire	91
4.5.2.4	Les lambeaux de translation apicale	91
4.5.2.5	La régénération tissulaire guidée (RTG).....	92
5.	Les échecs	92
5.1	Echecs de diagnostic et de localisation	92
5.2	Echecs de traitement	93
5.2.1	Echecs de l'abstention	93
5.2.2	Echecs des méthodes de préventions.....	93
5.2.3	Echecs du protocole de collage.....	93
5.2.3.1	Echecs de l'hémostase	93

5.2.3.2 Décollement de l'attache.....	94
5.2.3.3 Causes iatrogènes.....	94
5.2.4 Echec de la traction et/ou de l'ancrage.....	94
5.2.4.1 Immobilité de la dent malgré la traction.....	94
5.2.4.2 Fracture du dispositif de traction.....	95
5.2.4.3 Ancrage inadaptée.....	95
5.2.5 Non-respect des structures environnantes par des axes ou des forces de tractions inadaptées.....	95
5.2.6 Echecs de la chirurgie.....	96
5.2.6.1 Incision et positionnement du lambeau.....	96
5.2.6.2 Non respect de la jonction émail-cément.....	97
5.2.7 Echecs du travail pluridisciplinaire.....	97
5.3 Ankylose de la dent incluse.....	97
5.4 Résorption de la canine et/ou des dents adjacentes.....	100
5.5 Echecs liés à la dent.....	102
5.5.1 Anatomie de la dent.....	102
5.5.1.1 La dilacération dentaire.....	102
5.5.1.2 Une dent angulée.....	103
5.5.1.3 L'hypercémentose apicale dentaire.....	104
5.5.2 Complications associées.....	104
5.5.2.1 Les accidents infectieux.....	104
5.5.2.2 Les accidents tumoraux.....	104
5.5.2.3 Les accidents neurologiques.....	105
5.5.3 Nécrose de la dent incluse.....	105
5.6 Echecs occlusaux.....	105
5.6.1 Les transpositions dentaires.....	105
5.6.2 Une position précise de la canine.....	108
5.7 Echecs parodontaux.....	108
5.7.1 Généralités.....	108
5.7.2 Technique "ouverte" versus technique "fermée".....	109
5.8 Echecs liés au patient.....	109
5.8.1 L'âge du patient.....	109
5.8.2 Le manque de motivation.....	110
Conclusion.....	111
Bibliographie.....	I
Lexique des tableaux et des figures.....	A1

Introduction

La canine maxillaire intéresse les cliniciens depuis des années, c'est un pilier de l'arcade dentaire. Elle joue un rôle stratégique d'un point de vue esthétique, fonctionnel et occlusal.

Selon l'association française de normalisation, une dent est dite incluse si son sac péri-coronaire est sans communication avec la cavité buccale et qu'elle ne possède pas de potentiel d'éruption.

Les inclusions des canines maxillaires permanentes sont relativement fréquentes. Les étiologies sont multiples et la symptomatologie discrète. Elles imposent un interrogatoire, un examen clinique et des examens complémentaires rigoureux afin de poser un diagnostic précis et précoce. L'inclusion confronte l'orthodontiste à une situation complexe. L'objectif de cette thèse est d'aider l'orthodontiste à positionner la canine incluse sur l'arcade en préservant son parodonte et en assurant une occlusion fonctionnelle à long terme.

Le diagnostic est primordial, de lui dépendra la mise en place d'une thérapeutique adaptée. Plusieurs traitements sont à notre disposition pour mettre en place une canine incluse. Nous détaillerons dans cette thèse les principaux. Ils se composent de deux parties, les traitements préventifs et les traitements curatifs. L'interception est incontournable de nos jours ; une prise en charge précoce en denture mixte assurera un meilleur pronostic et facilitera la suite du traitement. Les traitements curatifs pourront être purement chirurgicaux ou ortho-chirurgical. À l'heure actuelle, le traitement ortho-chirurgical est la technique préférentielle de mise en place de la canine incluse sur l'arcade. Il nécessite une collaboration pluridisciplinaire entre l'orthodontiste, le chirurgien et plus ou moins le parodontologiste afin d'obtenir un résultat stable.

Malgré les progrès de la science, nous verrons que les échecs et les conséquences d'une mauvaise anticipation ou maîtrise des procédures sont fréquents. En 2017, le traitement de la canine incluse reste un challenge pour l'orthodontiste.

1. Problématique des canines incluses :

1.1 Généralités :

La canine est un élément clé de l'arcade dentaire dont elle assure l'organisation. Elle est située entre le groupe incisif et prémolaire et joue un rôle multiple : esthétique, fonctionnel et psychologique. Cette dent impose à l'orthodontiste de négliger aucune possibilité afin d'assurer sa mise en place sur l'arcade dentaire.

(4) (72)

D'un point de vue esthétique, la canine assure de multiples fonctions : (23) (27) (50) (72) (90) (103) (109)

- Harmonie globale du visage
- Élément de personnalité (92)
- Caractéristique du sourire (92)
- Soutien des téguments de la région supra commissurale par la formation de la bosse canine (98)

D'un point de vue occlusal, la canine joue un rôle capital : (23) (50) (57) (72) (98) (103) (109)

- Pilier de l'équilibre de l'arcade
- Organisation de la forme de l'arcade (42)
- Point de repère des rapports occlusaux
- Clé des mouvements mandibulaires

La canine guide la mandibule en position centrée. Son absence aura des conséquences négatives sur les dents adjacentes (résorption), sur la dynamique mandibulaire et sur les articulations temporo-mandibulaires. Le mouvement de latéralité se caractérise du côté travaillant par une protection canine s'il s'agit de l'unique dent en contact avec l'arcade antagoniste. On parlera de fonction groupe si la canine est accompagnée des dents pluricuspidées du côté travaillant. Au cours des mouvements de propulsion, les canines vont assurer la désocclusion postérieure par un guidage antérieur de la mandibule.

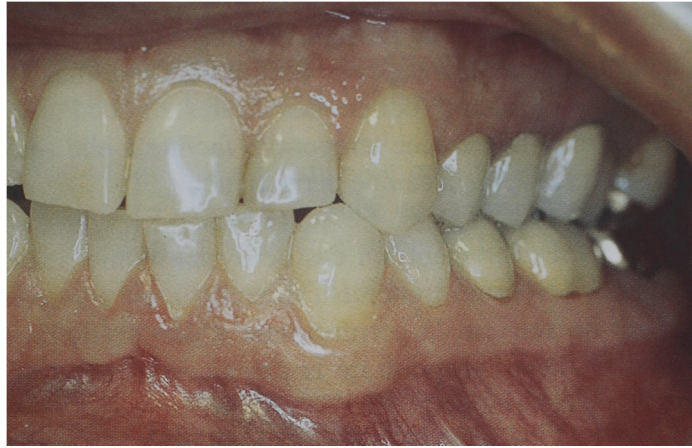

FIGURE 1 : Photographie intra-buccale montrant une fonction canine lors d'un mouvement de latéralité gauche (72)

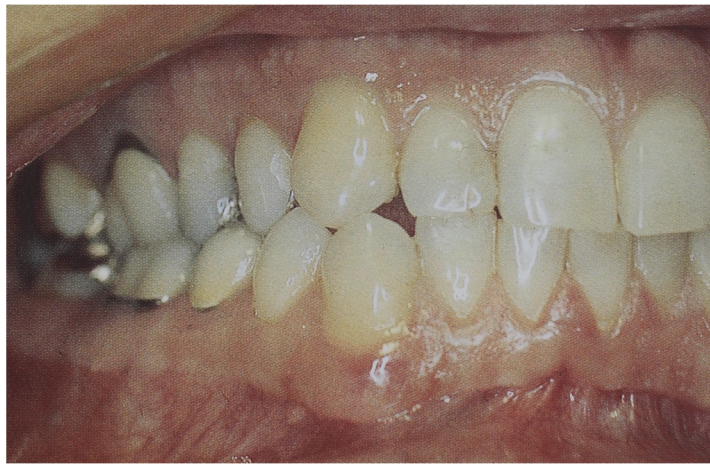

FIGURE 2 : Photographie intra-buccale montrant une de fonction groupe lors d'un mouvement de latéralité droit (72)

D'un point de vue prothétique, la canine est un pilier d'une valeur incomparable grâce à sa longueur radiculaire, son rapport couronne-racine exceptionnel et son support osseux volumineux. C'est la dent la plus résistante de l'arcade dentaire. (3) (72)

1.1.1 Les définitions : (26) (31) (42) (56)

Une dent est dite « retenue » si elle n'est pas sur arcade après sa date normale d'éruption en tenant compte de l'âge dentaire individuel. C'est un qualificatif général qui comprend l'inclusion et l'enclavement dentaire. (32) (56)

Une dent « incluse » est une dent retenue dans le maxillaire au-delà de sa date d'éruption physiologique. Elle est entourée par son sac péri-coronaire et ne

communiquent pas avec la cavité buccale. La dent est située dans sa crypte osseuse à un niveau plus ou moins profond dans les maxillaires. Sa racine et son apex ne sont pas fermés. Elle peut concerner les dents temporaires, permanentes ou surnuméraires. (22) (32) (57) (93) (103). On parlera d'inclusion « primaire » si la dent perd son potentiel éruptif même en l'absence d'obstacle physique en opposition à une inclusion « secondaire » ou l'inclusion est liée à un obstacle.

Une dent « enclavée » présente un potentiel d'éruption ce qui la différencie de la précédente. Elle est immature avec un apex non édifié ; son sac folliculaire est en communication avec la cavité buccale. La dent est enclavée suite à la présence d'obstacles anatomiques ou pathologiques qui bloquent son évolution. (32) (93) (103)

1.1.2 De la formation jusqu'à la mise en place sur l'arcade :

La canine prend naissance à la jonction entre le prémaxillaire et le maxillaire. Ces deux structures osseuses possèdent une origine embryologique différente. Le prémaxillaire provient du bourgeon nasal interne et le maxillaire de la fusion entre les bourgeons maxillaires. La fusion de ces deux structures osseuses aura des conséquences sur l'orientation du germe de la canine. (72)

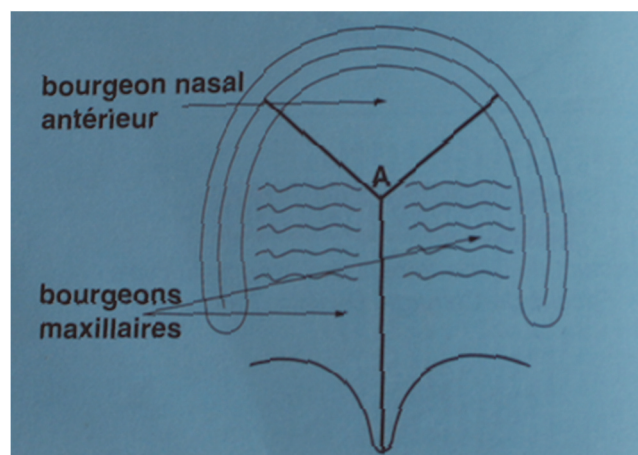


FIGURE 3 : Schéma illustrant les bourgeons embryonnaires (72)

Selon Moyers, le trajet d'éruption de la canine est long et complexe par rapport aux autres dents car sa crypte osseuse est en position haute dans le maxillaire. (9) (47) (84). Sa durée d'éruption est deux à trois fois plus longue que celle de l'incisive

centrale et de la première prémolaire. (20) Le chemin d'éruption intra-osseux de la canine est déterminé par trois critères anatomiques : (24) (39) (59) (63) (66)

- Les dimensions des fosses nasales

Dans le sens transversal, elles déterminent l'emplacement des germes de la canine et conditionnent le point de départ de leur éruption. La couronne de la canine permanente se place normalement entre la racine de la canine temporaire et la racine de l'incisive latérale permanente. Si l'espace sous nasal est large, elles migrent verticalement et la convergence de leurs racines est peu marquée. Si l'espace est réduit, les racines présentent une forte convergence. La canine glisse sur la face vestibulaire de la racine de l'incisive latérale. Le pan mésial de la canine vient s'appuyer contre la racine de l'incisive latérale et pourra entraîner une version disto-vestibulaire de la couronne de l'incisive latérale.

- L'orientation du germe :

Le chemin d'éruption est fonction de la situation et de l'orientation du germe. La dent migre verticalement. Elle suit en principe l'axe de la paroi des fosses nasales.

- La présence, la forme et la situation de l'incisive latérale permanente: (16) (18) (20)

La paroi distale de la racine de l'incisive latérale constitue le couloir d'éruption de la canine. La couronne de la canine est initialement mésiale puis elle se dirige vers le plan d'occlusion et se redresse jusqu'à venir buter contre la racine de l'incisive latérale. Les connaissances actuelles ne nous permettent pas de statuer sur l'essence du moteur primaire de l'éruption. (9) (65)

Le début de la minéralisation de la canine est identique à celui de la première molaire mandibulaire c'est-à-dire aux alentours de 5-6 mois jusqu'à 6-7 ans pour la minéralisation de la couronne. (39) (63) (66)

Pour poser un bon diagnostic, il est important de connaître l'âge dentaire. L'orthodontiste doit maîtriser ses séquences d'éruption dentaire et savoir faire la différence entre un retard d'éruption qui va toucher l'ensemble de l'arcade et une dent incluse qui concerne en général un seul organe. La période normale d'éruption de la canine s'étale entre 9-13 ans. Au-delà de cet âge, elle est considérée comme incluse, l'évolution des canines maxillaires se faisant entre 11-

12 ans et celle des canines mandibulaires entre 9-11 ans. Elle fait son éruption sur l'arcade en fin de denture mixte entre les prémolaires et les deuxièmes molaires. (20) (31) (39) (57) (72)

Dans le passé, la mise en occlusion des dents incluses était dominée par un geste chirurgical. L'objectif était d'enlever l'obstacle afin d'espérer une évolution dentaire spontanée ou de faciliter la traction mécanique par le traitement orthodontique. De nos jours, avec l'affinement des techniques diagnostiques et radiologiques, l'amélioration des connaissances en orthodontie et des dispositifs, on peut assurer la mise en place de la grande majorité des canines incluses dans un environnement parodontal adéquat. (32)

1.2 Fréquence et étiologies :

1.2.1 Fréquence : (31) (49) (50) (60) (66)

La troisième molaire mandibulaire est la dent la plus fréquemment incluse. Elle est suivie par son homologue maxillaire. Puis on retrouve les canines maxillaires, les prémolaires, les incisives, les canines mandibulaires et enfin les premières et deuxièmes molaires. (8) (22) (23) (27) (32) (42) (56) (72) (76) (93) (103) (109)

Les canines incluses maxillaires concernent 18% des inclusions soit 2% de la population générale. (22) (50) (53) L'inclusion maxillaire est vingt fois plus fréquente que l'inclusion mandibulaire. (75) Elle est dix fois plus importante chez les caucasiens que chez les chinois. Une variation au niveau du sexe est également notable avec une légère prévalence augmentée chez les femmes. (23) (27) Au niveau de la localisation, on constate que l'inclusion est plus fréquente à droite par rapport à gauche mais identique au niveau uni ou bilatéral. (8) (20) (26) (32) (39) (42) (52) (57) (75) (78) (93) (104) (109)

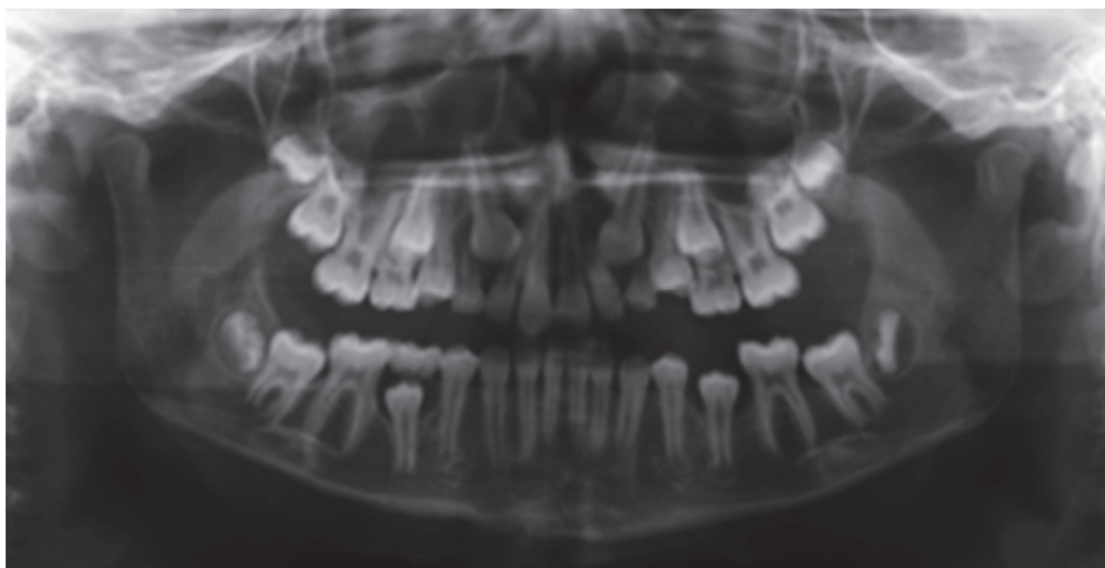


FIGURE 4 : Panoramique montrant une inclusion bilatérale des canines maxillaires (22)

Dans la dimension transversale, la canine est incluse en palatin dans la majorité des cas (50%), en vestibulaire (30%) et en intermédiaire dans 20%. (22) (23) (26) (32) (103)

Dans la dimension verticale, la situation la plus fréquente est une canine située entre l'apex et le collet de l'incisive latérale. Dans 10% des cas, elle est située en position très apicale au-dessus des apex. (8) (23) (26) (32) (109)

1.2.2 Etiologies et facteurs de risques :

L'étiopathogénie de la canine incluse est multifactorielle. (26) (39) (97) Il est difficile d'affirmer l'existence de causes dans l'inclusion de la canine ; il s'agirait d'un ensemble de facteurs qui agissent ensemble. (39) (75)

1.2.2.1 Causes générales : (26) (82)

1.2.2.1.1 Les facteurs héréditaires et congénitaux : (8) (31) (39) (68) (110)

La prédisposition familiale détermine une tendance à l'inclusion. (22) (31) (32) (42) (69) (89) (109)

Les inclusions multiples sont généralement retrouvées dans certains syndromes tels que : (22) (32) (39) (42)

- La trisomie 21
- L'hypoparathyroïdie

- Le chérubisme
- Le syndrome de Gardner
- Le syndrome de Crouzon
- Le syndrome de Rutherford
- Le syndrome de Capdepont avec excès vertical de l'étage inférieur de la face
- La maladie de Reckling Hausen (neurofibromatose)
- La dysostose cléidocrânienne
- Les fentes labio-alvéolo-palatines... (39) (59) (69) (84) (107)

1.2.2.1.2 Les facteurs endocriniens, vitaminiques, nutritionnels, les irradiations et les maladies infectieuses: (39) (42) (59) (103) (109)

La vitamine C assure la collagénèse. Elle est indispensable à l'éruption normale des dents. (22)

La vitamine A et D sont également nécessaires à l'éruption dentaire. Elles ont un rôle de ralentisseur dans la croissance. (22)

L'hypothyroïdie entraîne une perturbation de la croissance qui se traduit au niveau dentaire par un retard d'éruption. L'inverse est remarqué chez l'hyperthyroïdie. (22)

Les carences nutritionnelles auront des conséquences sur l'état général du patient en particulier au niveau osseux où elles pourront favoriser les inclusions dentaires. (22)

Les maladies infectieuses de type syphilis ou tuberculose sont souvent associées aux rétentions dentaires. (20) (59)

Les irradiations pourront également être une cause d'inclusion. (20)

1.2.2.2 Causes régionales : (26) (82)

1.2.2.2.1 La dysharmonie dento-maxillaire : (9) (31) (38) (42) (50) (61) (68) (72) (73) (84) (103)

La dysharmonie dento-maxillaire (DDM) par réduction de l'espace disponible est une cause majeure d'inclusion en vestibulaire. (8) (20) (32) À l'opposé, un excès de place traduirait une inclusion en palatin. (24) (39) (76) Selon Jacoby, cet excès d'espace trouve son étiologie soit dans une croissance basale excessive de l'os

maxillaire, soit lors de l'agénésie des dents adjacentes ou lors de l'éruption simultanée de l'incisive latérale et de la première prémolaire. (20) (69) (75) (76)

La DDM trouve ses étiologies primaires au niveau squelettique ou dentaire. La brachymaxillie est l'étiologie primaire squelettique. C'est une insuffisance de développement squelettique du prémaxillaire qui empêche l'évolution normale des dents. L'étiologie primaire dentaire est la macrodontie qui se caractérise par une augmentation de la dimension des dents. (22) (27) (32)

1.2.2.2 Les étiologies secondaires :

Dans la littérature, deux étiologies secondaires sont retrouvées. La dérive dentaire mésiale spontanée des secteurs postérieurs qui fait suite à la perte prématurée d'une ou plusieurs dents lactéales par résorption ou un acte iatrogène comme une avulsion précoce sans la mise en place d'un mainteneur d'espace. (20) (22) (27) (32) (39) (42) (53) (59) (73) (103) Puis les changements alimentaires sont évoqués. Nous consommons de plus en plus une alimentation molle qui entraîne moins d'usures dentaires proximales et verticales. Ce manque d'usure favorise les rétentions dentaires. L'usure physiologie des dents entraîne un gain de place de 10-15mm selon les auteurs ce qui leur permet d'évoluer sans trouble d'éruption. (3) (32)

1.2.2.3 Causes locales : (26) (82)

On distingue deux sous catégories. Les causes locales primaires qui sont d'origine embryonnaire et les causes secondaires qui vont affecter le germe au cours de son évolution. (42)

1.2.2.3.1 A cause du germe :

- Une malformation dentaire est une anomalie de forme ou de la taille (gigantisme) de la dent. Elle pourra être isolée au niveau de la couronne, de la racine. La dysmorphie entraîne une augmentation de la prédisposition à l'inclusion. (20) (22) (27) (32) (39) (42) (69) (73) (84)

- L'amélogénèse imparfaite est une anomalie de structure de l'émail qui touche l'ensemble de l'arcade. Elle se caractérise par de nombreuses rétentions dentaires et complique les protocoles de collage. (22) (42)
- L'ectopie dentaire est une malposition de l'organe dentaire. Elle pourra être primitive ou secondaire suite à un choc traumatique. La dent est à distance de son site d'éruption normal et la force d'éruption est alors mal dirigée ou insuffisante. (20) (22) (32) (39) (42) (50) (53) (69) (73) (84)
- L'absence d'éruption peut trouver son origine au niveau embryonnaire par l'insertion anormale du gubernaculum dentis sur le sac péri-coronaire ou sur le bulbe dentaire bloquant l'évolution dans l'interdentis. (31) La couronne et la racine se développent sans chemin d'éruption tracé dans l'interdentis. (39) (42) (59)
- La perte du guide d'éruption de la canine au niveau des dents proximales notamment l'incisive latérale suite à un retard d'édification radiculaire, à une position aberrante, à une agénésie, à une racine courte, à une largeur coronaire étroite ou à une classe II division 2 avec vestibulo-version importante vont modifier le guide d'éruption et pourront être à l'origine de l'inclusion de la canine. (8) (9) (20) (22) (27) (31) (32) (42) (50) (59) (65) (68) (69) (70) (84) (103) (109) (110) Selon Becker, les canines incluses en palatin ont des incisives latérales plus courtes de 2,12 mm par rapport à la moyenne. Il rapporte également que l'inclusion palatine est plus fréquente (x 2,4) en cas d'absence de l'incisive latérale. (9) (16) (18) (20) (39)
- La rotation progressive de la canine au cours de son éruption intra osseuse peut être source de son inclusion. En effet au cours de ce mouvement, la canine épuise son potentiel d'éruption pour réaliser la rotation. (9) (39) (53) (59) (69)
- Diverses raisons entraînent la perte du potentiel d'éruption de la dent et seront à l'origine de son inclusion. (59)

1.2.2.3.2 Lié à l'environnement :

- Les obstacles sur le chemin d'éruption sont nombreux. Dans la littérature, on retrouve: (22)
- La persistance d'une dent temporaire sur l'arcade après sa date normale d'exfoliation suite à un retard d'éruption ou une absence de rhizalyse. (39) (42) (59) (72) (103)

- La présence de dents surnuméraires, d'odontoïdes, de mésiodens peuvent être à l'origine de malpositions dentaires avec des conséquences néfastes sur l'éruption des canines. (9) (12) (27) (31) (32) (34) (38) (39) (42) (50) (53) (69) (103) (109)

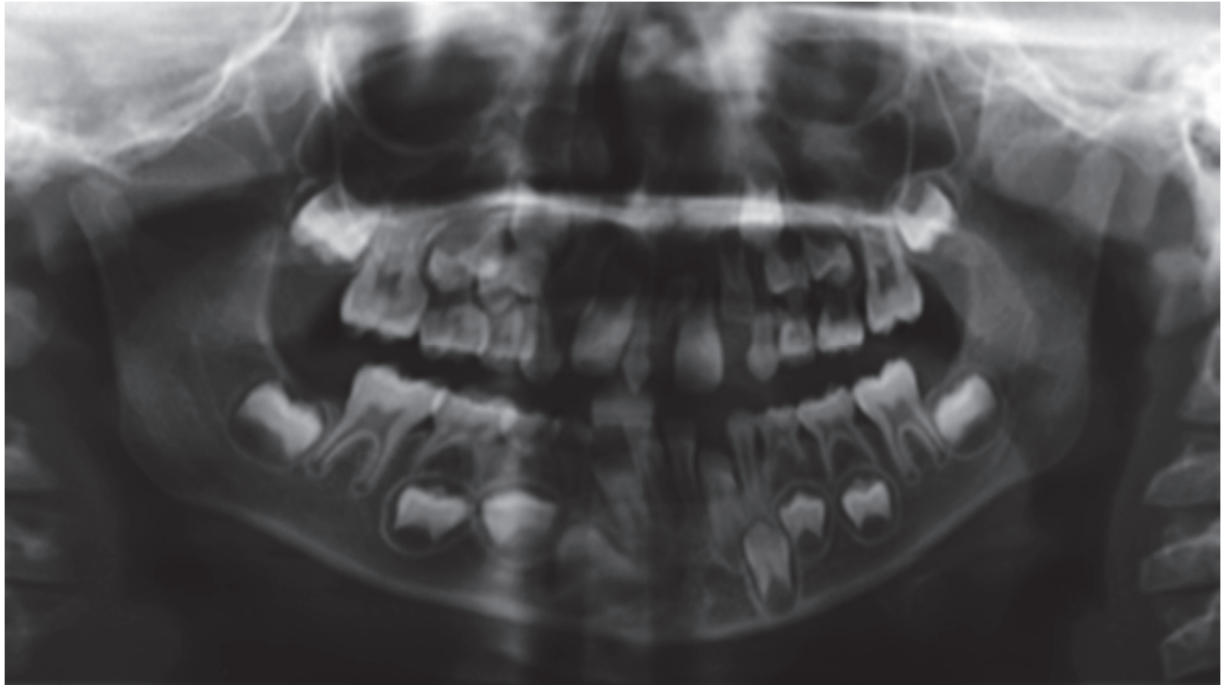


FIGURE 5 : Panoramique montrant la présence d'un mésiodens entre 11 et 21 à l'origine de l'inclusion de 13 et 23 (22)

- La présence de pathologies infectieuses comme la nécrose d'une dent adjacente susceptible de se propager au sac folliculaire du germe de la canine. (31) (39) (42) (50) (103)

- Les kystes font partie des pathologies tumorales. Ils formeront un obstacle mécanique et exerceront une force d'ingression qui s'oppose à l'évolution physiologique de la dent incluse. (20) (27) (31) (32) (39) (53) (69) (72) (84)

- Les obstacles osseux peuvent trouver leur origine de façon primaire ou secondaire suite à l'extraction précoce de la canine temporaire. Il se forme alors un cal osseux de cicatrisation qui empêche la mise en place de la dent permanente sur arcade. (31) (42) (73)

- Un excès ostéofibreux ou fibromuqueux (9) (31) (42) (69) (73) comme un frein médian hypertrophique. Il pourra être à l'origine d'un diastème antérieur important supérieur à 4mm entraînant la présence de malpositions au niveau des incisives latérales avec risque d'inclusion des canines.

→ Les traumatismes au niveau du bloc incisivo-canin maxillaire lors de l'enfance peuvent être à l'origine : (22) (39) (42) (50) (59) (73)

- D'une destruction partielle du follicule
- D'une ankylose (20) (27) (31) (32) (72) (84) (103)
- D'une modification de l'axe corono-radiculaire pouvant aller jusqu'à l'horizontalisation du germe. (34)

Ces trois conséquences entraîneront l'inclusion de la canine.

1.2.2.3.3 Les thérapeutiques orthodontiques : (32) (84)

Elles pourront prendre une part active en modifiant la direction d'éruption ou en entraînant un blocage mécanique. La littérature recense :

- La rétraction orthodontique trop précoce du bloc incisif avant l'éruption des canines. (109)
- Le tip back appliqué sur la première molaire de façon excessive. Ce dernier entraîne un mouvement distal de la couronne qui aura une incidence sur l'espace disponible sur l'arcade.
- Le port d'une force extra orale à traction postéro-antérieure permet le recul des secteurs postérieurs. Elle recrée l'espace nécessaire pour la canine. Elle aura une incidence favorable sur l'évolution de la canine.

2. Le diagnostic :

Le diagnostic doit être précoce afin de surveiller l'évolution de la canine sur l'arcade et mettre en place au moment opportun les thérapeutiques adaptées. (47) Dans la réalité, ce dernier est souvent tardif car le patient ne présente aucun signe fonctionnel pouvant l'amener à consulter. Seul le critère esthétique dû à une localisation antérieure peut pousser le patient à consulter. (22) (42)

La symptomatologie de la canine incluse est discrète chez l'enfant et le jeune adolescent. La découverte est fortuite suite à un examen radiologique de contrôle ou clinique. (23) (31) (32) (42) (66)

2.1 Diagnostic positif : (31) (42)

Le seul moyen de poser un diagnostic de certitude sur l'inclusion est l'examen radiologique. L'interrogatoire et l'examen clinique ne peuvent aboutir qu'à des hypothèses d'inclusion. (27) (48)

2.1.1 Interrogatoire : (54)

Au cours de cet entretien, le praticien recherchera : (22)

- Une prédisposition familiale aux agénésies ou inclusions (38) (42)
- Des antécédents personnels médicaux ou dentaires (42)
- Une contre-indication au traitement ortho-chirurgical (42)
- La motivation et la compréhension du patient et de sa famille vis à vis d'un traitement long et difficile (38) (42)

2.1.2 Examen exobuccal : (22) (42)

Les signes exo-buccaux d'inclusion sont discrets. Ils concernent le maintien de la lèvre supérieure.

L'absence de guide incisif ou de protection canine pourra être à l'origine d'une anomalie cinétique de la mandibule. Un examen complet des articulations temporo-mandibulaires est réalisé. Le praticien recherche un éventuel dysfonctionnement qui se traduirait par la présence de bruits (craquements, claquements et ressauts à la palpation), d'algies et/ou de troubles de la cinématique mandibulaire suite à l'absence uni ou bilatérale de la canine.

2.1.3 Examen endobuccal : (38) (42)

Vers 10 ans, il est possible de déceler par un examen clinique rigoureux la présence de signes potentiels d'inclusion. La symptomatologie est légère ; l'orthodontiste doit apporter une attention particulière aux signes prémonitoires. (9) (32)

2.1.3.1 Inspection : (26)

A l'inspection, les signes recherchés seront :

- L'âge dentaire du patient. Il est déterminé par une étude de l'ensemble de la denture et permet d'écartier un retard d'éruption. (47)
- L'absence de la dent permanente après sa date normale d'éruption (11-12 ans pour la canine permanente maxillaire et 9-10 ans pour la canine permanente mandibulaire). (20) (22) (23) (38) (42)
- L'absence d'exfoliation de la dent temporaire (10-12 ans pour la canine temporaire maxillaire et 9-12 ans pour la canine temporaire mandibulaire). (8) (20) (22) (23) (31) (32) (42) (54) (57) (98)
- Une absence de symétrie d'éruption gauche-droite par rapport au plan sagittal médian. Cette asymétrie s'accompagne d'une déviation des milieux inter-incisifs du côté de la dent incluse. (22) (38) (47) (48)
- Une agénésie ou une microdontie de l'incisive latérale doit attirer notre attention. Elle aura pour conséquence la perte du guide d'éruption de la canine et pourra être à l'origine de son inclusion. (8) (9) (23) (31) (32) (63)
- La dysharmonie dento-maxillaire (DDM) se caractérise par une disproportion entre les dimensions mésio-distales des dents et le périmètre des arcades alvéolaires. L'espace disponible sur l'arcade est insuffisant et aboutit généralement à l'inclusion de la canine car c'est la dernière dent à faire son éruption sur l'arcade maxillaire. (9) (22) (42)
- Une diminution marquée de l'espace nécessaire à l'éruption de la canine définitive peut trouver son origine dans une macrodontie ou une version des dents adjacentes (l'incisive latérale et la première prémolaire). (8) (22) (23) (31) (32) (42) (57) (58) Le sens et le déplacement des dents adjacentes indiquent la position de la dent incluse. Prenons des exemples : (39) (54)

Si la couronne de l'incisive latérale est vers le palais alors la couronne de la canine est palatine et pousse la racine de la latérale en vestibulaire.

Si la couronne de l'incisive latérale est vestibulaire alors la racine est vers le palais et la couronne de la canine se place entre la corticale externe maxillaire et la face vestibulaire de la racine de l'incisive latérale.

Si la couronne de l'incisive latérale est en distal alors la couronne de la canine bascule mésialement la racine de l'incisive latérale.

Parfois même l'incisive centrale est déplacée en vestibulo-version par la canine incluse.

Une rotation mésio-linguale de la première prémolaire est en faveur d'une inclusion palatine de la canine. (9)

- Le signe de Quintero est un signe pathognomonique de l'inclusion canine. Il se traduit par une vestibulo-position de la couronne de l'incisive latérale supérieure associé à une disto-version coronaire et une rotation mésio-vestibulaire. (9) (22) (31) (32) (38) (42) (47) (105)

- L'épaisseur et le niveau d'insertion du frein labial médian peut être à l'origine d'un diastème inter-incisif qui conduira à une diminution de l'espace disponible sur l'arcade. (9) (22) (27) (42) (57)

- Un examen complet de la dentition est recommandé afin de rechercher une parodontolyse, les indices parodontaux (gencive kératinisée, perte d'attache, mobilité, plaque) (33), des dents absentes ou des lésions carieuses qui pourraient expliquer les déplacements dentaires observés et la perte d'espace nécessaire à l'évolution de la canine. (22) (55)

2.1.3.2 Palpation : (26)

Suite à l'inspection, une palpation est nécessaire pour compléter notre examen.

- Une voussure fibromuqueuse est recherchée en cas d'inclusion. Elle est en général dure, indolore, incompressible, palatine ou vestibulaire. (8) (9) (20) (22) (27) (32) (38) (42) (48) (57) (68) (84) (103) La canine possède un trajet d'éruption favorable, si le bombé alvéolaire est au niveau de l'apex des incisives et de la crête alvéolaire. La bosse canine est palpable 12 à 18 mois avant l'éruption de la dent. Pour une inclusion vestibulaire, la voussure est située au-dessus des apex des incisives et l'absence de voussure au-dessus de la canine temporaire vers 11 ans est un indice d'évolution palatine ou ectopique de la canine définitive qui sera objectivé par l'examen radiographique. (9) (30) (47) (60)

Chez l'adulte, la désinclusion canine pourra s'accompagner de complications nerveuses (algies), infectieuses (péricoronarites) ou tumorales (kystes). (31) (39)

- L'étude de la mobilité de la dent temporaire et des dents permanentes adjacentes nous renseigne sur le degré de rhizalyse ou de résorption de ces dernières. Il est à corrélérer avec l'âge dentaire. (8) (22) (27) (31) (32) (38) (42)

2.1.4 Examen radiologique : (8) (27) (38) (42) (54) (57) (60) (69) (84) (103)

Il a pour objectif de confirmer nos suspicions diagnostiques apportées par l'interrogatoire et l'examen clinique et de protéger le praticien des contentieux médico-légaux. (23) (31) (38) (42) L'âge optimal pour une investigation radiographique est 10-13 ans en fonction du développement somatique et occlusal de l'enfant. (47) (48)

Grâce à l'examen radiologique, on pourra poser un diagnostic positif. Il est codifié et sera réalisé dans des conditions précises : asymétrie entre le côté droit et gauche, canines non palpables, troubles d'éruption ou de position de l'incisive latérale. (48) Il nous renseigne sur de nombreux points et permet de faciliter l'acte chirurgical et/ou orthodontique pour la mise en place de la canine sur l'arcade. (23) (63)

2.1.4.1 Radiographies intra-buccales :

2.1.4.1.1 Les rétro-alvéolaires: (26) (39) (48) (59)

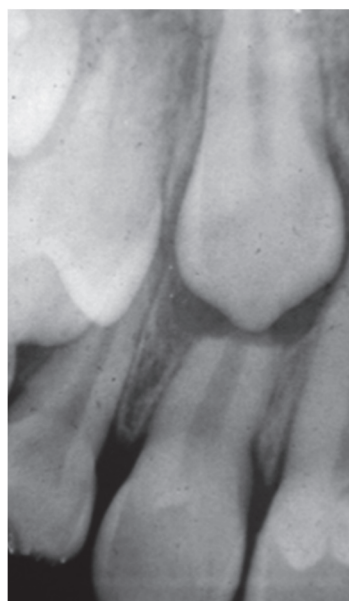


FIGURE 6 : Retro-alvéolaire montrant l'inclusion d'une canine maxillaire (22)

C'est l'examen de base en cas de suspicion d'une dent incluse. Il pourra être complété par d'autres investigations radiographiques. (22)

Les radiographies rétro-alvéolaires nous renseignent sur : (31) (42)

- La morphologie de la dent incluse : volume, dysplasie, fermeture apicale et coudure ou courbure radulaire (32)
- La morphologie du sac folliculaire (38)
- Les rapports de la canine incluse avec les structures environnantes (dents adjacentes, structures anatomiques) (32)
- L'état de l'espace desmodontal à la recherche d'une éventuelle ankylose (32) (38)
- La présence d'obstacles sur son trajet d'éruption (38)
- La localisation de la dent incluse (22)
- L'orientation de la dent en inclusion dans le sens mésio-distal et vertical. Elles ne permettent pas de la positionner dans le sens vestibulo-palatin (22)

Plusieurs méthodes sont à notre disposition :

La méthode de PORDES, EWAN ET CLARK qui consiste à réaliser trois clichés successifs avec un déplacement horizontal du générateur de rayons X (TAF).

La première rétro-alvéolaire est réalisée de façon ortho-centrée ; la deuxième est mésio-centrée et la troisième sera disto-centrée afin d'évaluer la position de la dent incluse. Si sur le deuxième cliché, la dent se déplace dans le même sens que le TAF alors la canine est en position palatine. Dans le cas contraire, elle est vestibulaire. (9) (20) (31) (32) (42) (60) (63) (68)

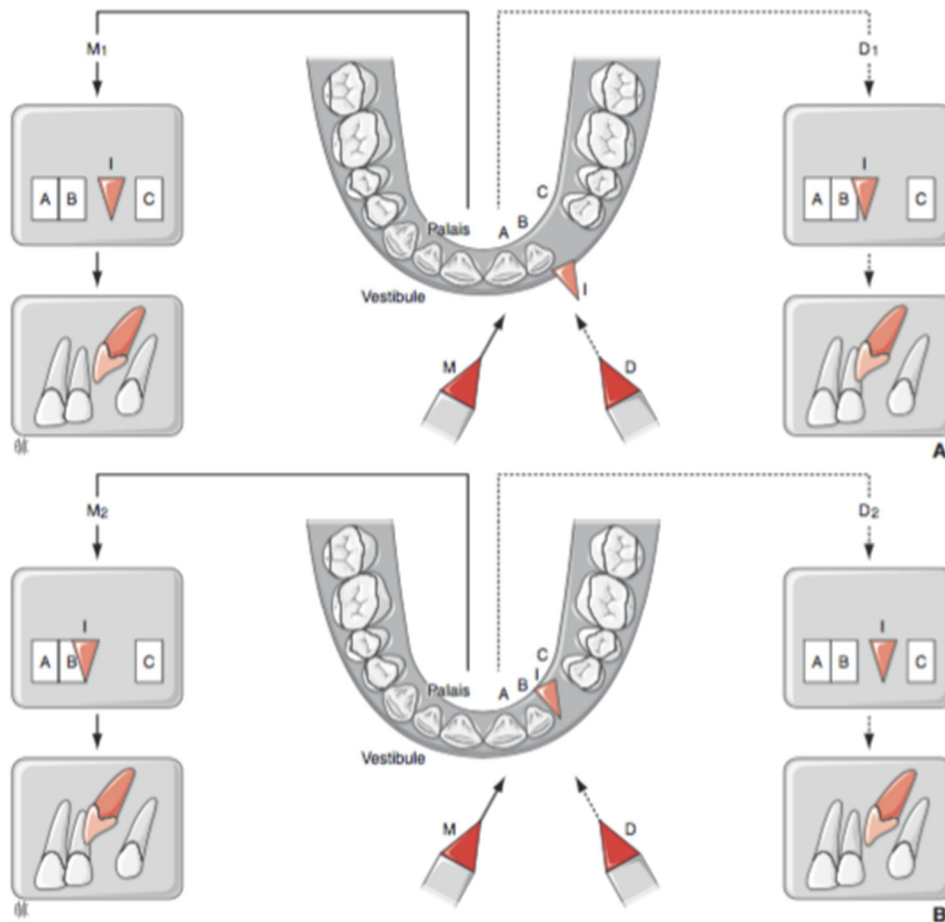


FIGURE 7 : Schéma illustrant la méthode de Pordes, Ewan et Clark (42)

M1 : Orientation mésiale du TAF par rapport à la dent repère B. I s'est dégagé de B.

D1 : Orientation distale du TAF par rapport à la dent repère B. I recouvre maintenant partiellement B et s'est déplacé mésialement à A donc dans le sens inverse du déplacement du cône de l'appareil. I est en position vestibulaire

La méthode du long cône de FITZGERALD. Il s'agit d'une téléradiographie à courte distance. Le rayon principal est perpendiculaire au plan du film et à l'axe de la dent incluse. Une augmentation de la distance foyer-film par l'utilisation du long cône rend les rayons parallèles et aura pour intérêt d'éliminer les effets d'agrandissement ou de distorsion de l'image. (42)

2.1.4.1.2 Les radiographies occlusales: (26) (60) (68)

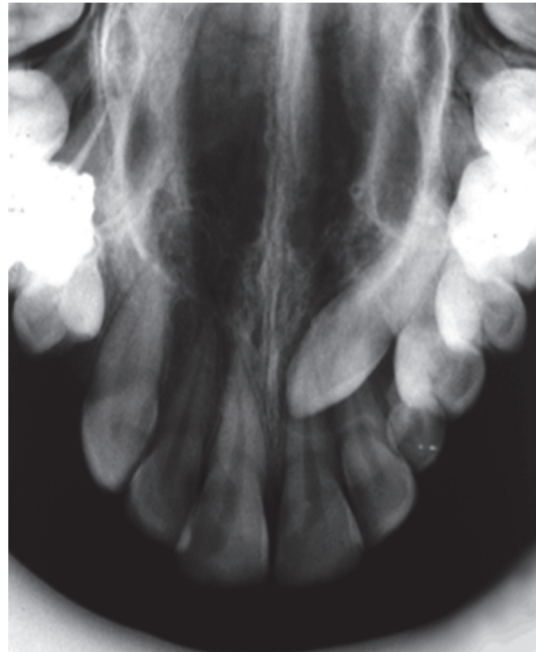


FIGURE 8 : Cliché occlusal montrant une inclusion de la 13 (22)

Les films occlusaux sont des films de grandes dimensions placés horizontalement et parallèlement au plan d'occlusion. Ils permettent de visualiser la dimension antéro-postérieure et transversale. (20) (22) (31) (42)

Il existe également plusieurs méthodes: (31)

La méthode ortho-occlusale de SIMPSON où le rayon incident est perpendiculaire au film et parallèle aux dents antérieures. Ils pénètrent la partie supérieure du crâne via l'os frontal. (109) La localisation de l'inclusion se fera dans un plan horizontal dans le sens palato-vestibulaire. (42)

La méthode de SIMPSON modifiée où le rayon incident est plus antérieur de 10-15° ce qui évite la superposition de toute la partie antérieure de la base du crâne. (42)

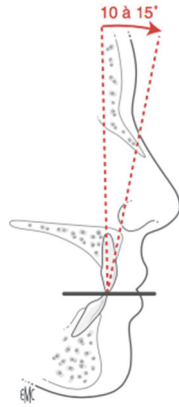


FIGURE 9 : Schéma illustrant la méthode de radiographie occlusale de SIMPSON (42)

La méthode de BELOT où le rayon principal fait un angle de 65° par rapport au film. Il pénètre au niveau de la racine du nez. L'avantage de cette méthode est une diminution des déformations dentaires sur l'image radiologique. (42)

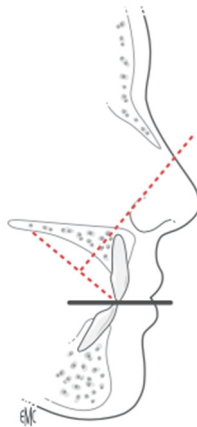


FIGURE 10 : Schéma illustrant la méthode de radiographie de BELOT (42)

2.1.4.2 Radiographies extra-buccales :

2.1.4.2.1 La panoramique: (9) (26) (39) (48) (59) (60) (68)

La panoramique ou orthopantomogramme est un examen de première intention. Elle est réalisée à la suite de l'examen clinique, face à une suspicion d'inclusion. (22) (42)

Elle a l'avantage de donner une vue d'ensemble des dents, des maxillaires et des structures osseuses environnantes et renseigne sur : (22) (32) (38) (42)

- La profondeur d'inclusion. Elle peut être évaluée par la distance entre la pointe cuspidienne et le plan d'occlusion ou en évaluant sa position verticale par rapport à l'incisive centrale. Elle permet de localiser des dents

incluses dans des zones plus profondes ou inhabituelles et oriente le praticien sur la durée du traitement. (22) (31) (34) (42) (56)

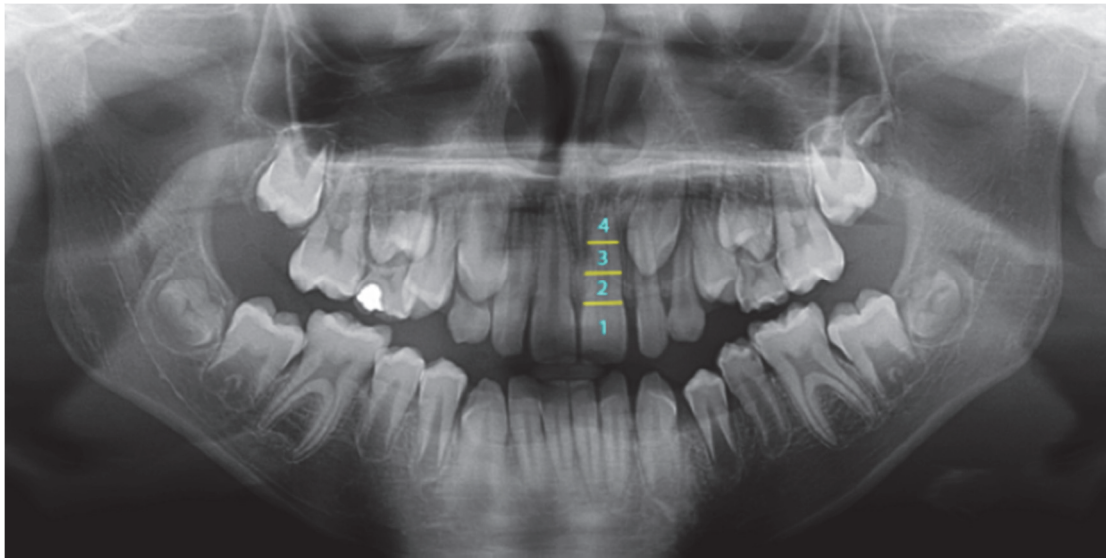


FIGURE 11 : Le panoramique montre la profondeur d'inclusion de la canine par rapport à l'incisive centrale. Division en 4 secteurs (Collection du docteur FOUQUET)

- L'axe général de la dent (+/- oblique) qui sera évalué par rapport à la ligne médiane et par rapport aux racines des incisives. (22) (32) (42)

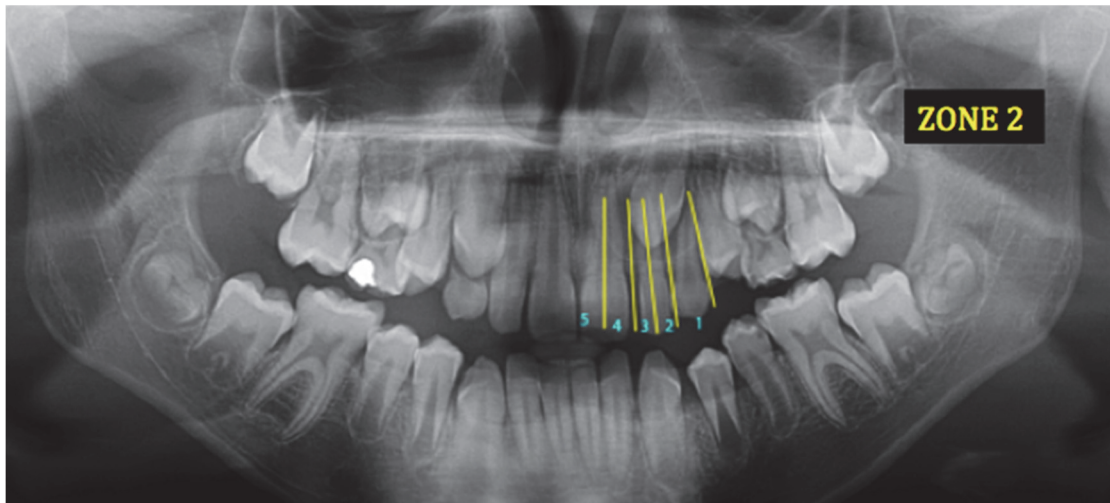


FIGURE 12 : Le panoramique montrant la situation antéro-postérieure de la canine par rapport aux incisives. Division en 5 secteurs sur le panoramique (Collection du docteur FOUQUET)

- Les rapports avec les structures adjacentes (32) (38)
- La présence éventuelle d'obstacles (dents surnuméraires ou odontoïdes) (38)
- La dimension mésio-distale de la canine incluse à titre préventif (31)

A partir d'une radiographie panoramique, un certain nombre d'observations, de mesures et de positions par rapport à des axes établis permettent d'évaluer si la canine définitive est sur le bon chemin d'éruption ou si elle présente un chemin ectopique avec risque d'inclusion :

- La migration de la canine suit en principe l'axe de la paroi des fosses nasales qui est parallèle au plan sagittal médian. Si l'angulation corono-mésiale est supérieure à 10°, la canine présente un chemin ectopique. Plus cet angle est important, plus la canine présente un trajet ectopique et plus le pronostic de mise en place spontanée de la canine est sombre. (109)

- Dès l'âge de 9 ans, la couronne de la canine permanente peut se superposer à la racine de l'incisive latérale. Plus la couronne est à une position mésiale par rapport à la face distale de l'incisive latérale et plus le pronostic est pessimiste. (30) (60) (109)

- Une augmentation de diamètre du sac péri-coronaire signe une complication au niveau de ce dernier et diminue la possibilité de mise en place spontanée de la canine définitive. Le follicule présente de base une forme sphérique mais si le chemin d'éruption de la canine est ectopique, il prend une forme asymétrique résorbant l'os alvéolaire et le desmodonte des dents adjacentes. Lorsque la canine est incluse en palatin, la taille moyenne du sac folliculaire est identique à une canine faisant son éruption de façon classique. Par contre si la canine est incluse en vestibulaire, elle présente un sac folliculaire augmenté avec un risque accru d'apparition de kyste.

- Katsnelson détermine la position palatine ou vestibulaire de la canine à partir d'une radiographie panoramique via l'angle formé entre la ligne horizontale formée par les cuspidés mésio-vestibulaires des molaires maxillaires et le grand axe de la canine définitive. Il conclut que si l'angle est inférieur à 65°, il y a de fortes chances que la canine présente une inclusion vestibulaire. (60)

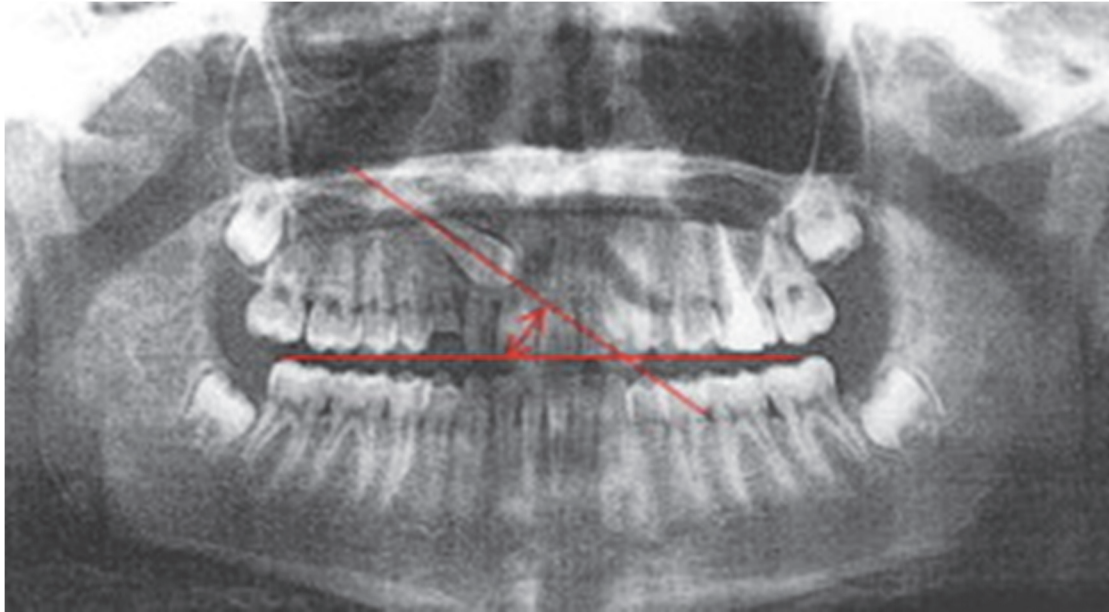

FIGURE 13 : Le panoramique détermine la position de la canine par l'angle formé entre le grand axe de la canine et la ligne horizontale rejoignant les cuspidés mésio-vestibulaires des molaires (60)

- CHAUSHU et al. ont établi que les dimensions mésio-distales de la canine et de l'incisive centrale homolatérale sur la panoramique sont des indicateurs de la position de la canine. En effet, si la taille de la canine est supérieure à 1,15 de celle de l'incisive centrale, le panoramique suggère une position palatine de la canine. (34) (60)

Cet examen présente des inconvénients. Il ne donne pas de renseignement précis sur la localisation de la dent incluse. L'image du germe peut ne pas apparaître; une confirmation avec un autre examen radiologique doit être effectuée afin de pouvoir localiser avec précision l'organe dentaire. (22) (32) (42)

2.1.4.2.2 La radiographie extra-buccale avec film occlusal au niveau du pli naso-génien dite aussi radiographie tangentielle de Deplagne: (42)

Le film est placé verticalement contre le sillon naso-génien du côté opposé à l'inclusion. Le rayon incident est perpendiculaire à l'axe du film et tangent au maxillaire. L'intérêt de cette méthode est un repérage précis des canines maxillaires situées en arrière des apex.

2.1.4.2.3 La téléradiographie de profil:

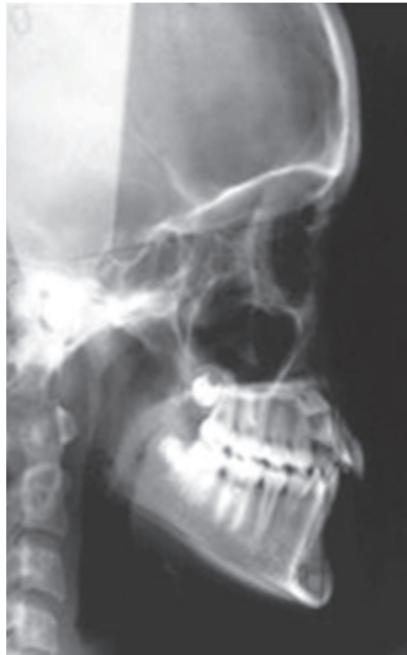

FIGURE 14 : Téléradiographie de profil permettant de visualiser l'inclusion de la 13 (22)

C'est un examen indispensable du dossier orthodontique. Il est réalisé dans le cadre d'un traitement orthodontique futur. (22) (42) (48) La téléradiographie de profil nous renseigne sur: (38) (42)

- La position spatiale de la canine dans le plan vertical et antéropostérieur (22) (32)
- Sa direction
- Sa hauteur d'inclusion
- Les dysmorphoses squelettiques et alvéolaires associées

Selon NGAN et al, la canine doit avoir sa couronne près de l'apex de la canine temporaire vers 8-9 ans et inclinée mésialement par rapport à la racine. Le grand axe de la canine doit être globalement parallèle à celui des incisives. (9)

Cependant, la superposition des structures et des dents rend la lecture complexe. (32)

2.1.4.2.4 Le scanora: (26) (42)

Il associe le principe de la radiographie à fente avec celui de la tomographie ce qui offre de nombreuses possibilités de radiographies maxillo-dentaires et faciales extra-orales. Il permet une étude topographique et de réaliser des mesures sur le film en connaissant le coefficient d'agrandissement.

2.1.4.2.5 La tomodensitométrie ou le scanner: (9) (26) (31) (48) (60) (63) (68) (75) (86)

Il fait appel aux rayons X et repose sur l'absorption différentielle du rayonnement par les diverses structures. Via des logiciels, on aura, à partir des coupes réalisées dans les trois plans de l'espace, une reconstitution tridimensionnelle à l'échelle 1/1 sans déformation ni superposition, ce qui permet une étude et des mesures directes sur les clichés afin de : (42)

- Localiser la dent incluse de façon précise dans les trois plans de l'espace (22) (56) (93) (106)
- Objectiver avec précision son anatomie et ses possibles anomalies
- Visualiser les rapports anatomiques avec les structures de voisinage telles que le sinus, les fosses nasales et les dents adjacentes (56) (93)
- Localiser un obstacle (odontome ou une dent surnuméraire) (93)
- Préciser certaines pathologies associées telles qu'un kyste péri-coronaire, une tumeur (32)
- Visualiser les conséquences sur les dents adjacentes ou sur la dent incluse (résorptions ou ankylose) (22) (49) (56) (83) (85) (93)
- Déterminer la distance inter-canine et la largeur des fosses nasales enfin de prévoir d'éventuelles dystopies
- Etablir un bilan osseux en vestibulaire et palatin (93)
- Guider le geste chirurgical (22) (76) (63) (93)
- Définir la stratégie de prise en charge optimale (2) (15)

Les inconvénients sont le coût et l'irradiation plus importante qu'un examen en 2D. (32) (93) Dans toutes les circonstances, les principes fondamentaux de justification et d'optimisation doivent être respectés. Les bénéfices potentiels du

cone beam en terme de diagnostic et de thérapeutique doivent être supérieurs aux risques liés à l'irradiation.

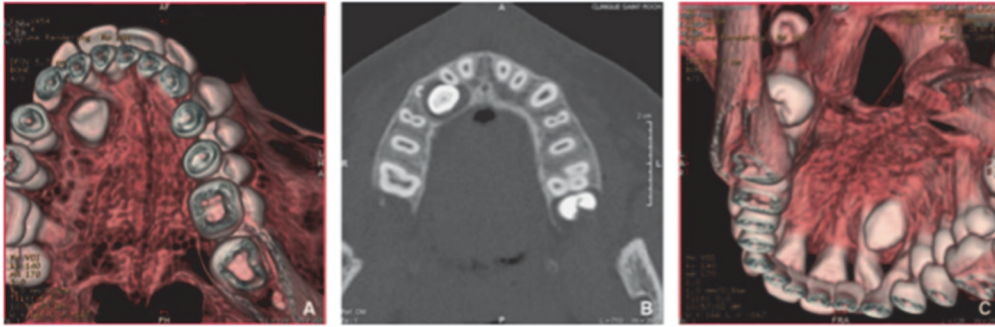


FIGURE 15 : Reconstitution 3D d'une canine incluse en palatin (42)
A-C : Images issues de la reconstitution 3D occlusale d'une canine droite incluse en palatin.
B : Coupe horizontale d'une canine incluse en palatin

2.1.5 Examen des photographies : (38)

Elles sont réalisées en inter-arcade et intra-arcade à l'état initial, au cours du traitement et en fin de traitement. Elles nous renseignent sur :

- Les anomalies initiales de l'émail en particulier les dyscolorations
- L'aspect de la gencive
- L'occlusion de convenance
- L'évolution du traitement notamment en vue occlusale

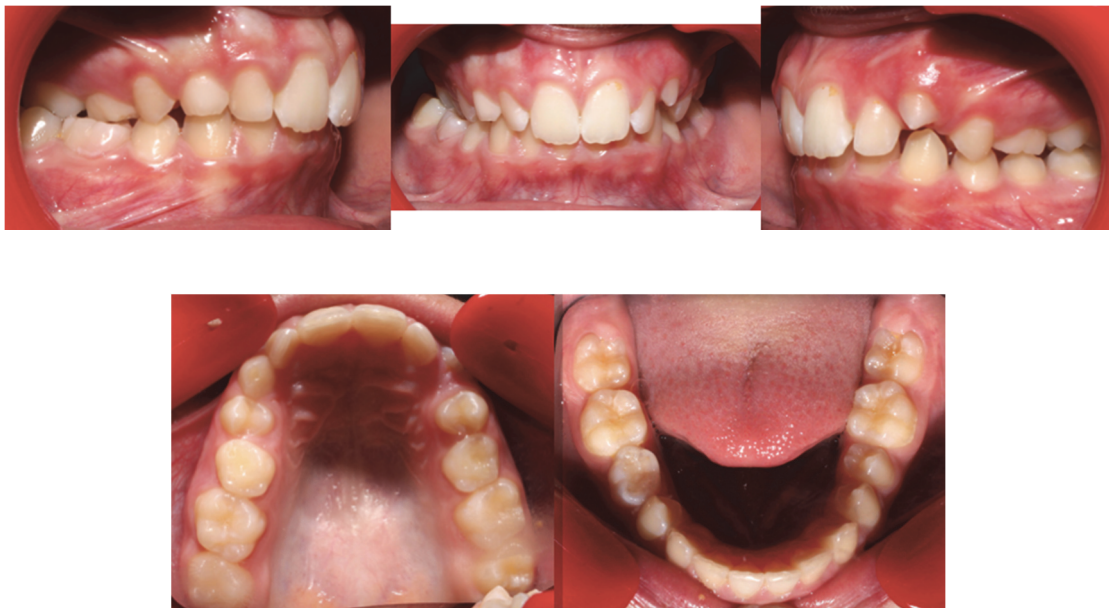

FIGURE 16 : Photographies endobuccales d'un cas présentant une inclusion de la 13
(Collection personnelle)

2.1.6 Examen des moulages : (38) (57) (59)

Ils sont réalisés à partir d'une empreinte en alginate et permettent d'obtenir des modèles en plâtre dur de qualité suffisante. Ils seront montés sur articulateur afin d'être analysés. L'étude des moulages en intra et inter arcade vont permettre de mesurer l'espace disponible sur l'arcade en tenant compte des améliorations thérapeutiques et d'évaluer la dysharmonie dento-maxillaire. Les moulages vont également permettre de prévoir la nature de l'articulé final après aménagements occlusaux de type meulages sélectifs et/ou traitement orthodontique. Associé à une étude céphalométrique, cet examen permet une connaissance précise de la dysmorphose.

2.2 Diagnostics différentiels : (42) (56)

L'inclusion peut être confondue avec plusieurs diagnostics. Le diagnostic positif fait appel à un examen clinique approfondi associé à des examens complémentaires radiologiques. Nous citerons les principaux :

- L'agénésie où la dent est absente à l'examen clinique et ne peut être observée à l'examen radiologique. (22)
- L'enclavement où la dent est invisible à l'examen clinique mais les examens radiologiques montrent une communication du sac folliculaire avec le milieu intra-buccal
- Le retard d'évolution qui concerne en général l'ensemble de l'arcade et qui est estimé par l'âge dentaire. Ce dernier est évalué via le stade radiculaire. (22)
- Une avulsion iatrogène. (22)

3. Les attitudes thérapeutiques préventives : (31) (42)

Pour pallier à cette problématique, la littérature contemporaine insiste sur l'importance de faire des campagnes de sensibilisations afin d'inciter les parents à consulter vers l'âge de 10 ans un orthodontiste pour un dépistage précoce. (22) (27)

Si le diagnostic d'inclusion est précoce, on pourra mettre en place des thérapeutiques préventives entre 10-13 ans en denture mixte afin d'éviter que

l'inclusion s'installe en denture jeune adulte. Il faut noter qu'avant l'âge de 10 ans, les trajets d'éruptions peuvent être soumis à des changements spontanés donc une simple surveillance clinique et radiologique tous les 6 mois est suffisante. Après 13 ans, l'orthodontiste devra avoir recours à un traitement curatif pour assurer la mise en place de la canine sur l'arcade. (22) (42) (100)

Nous avons vu dans cette thèse que l'inclusion peut être de causes diverses. L'orthodontiste devra être attentif aux signes d'appels cliniques et radiographiques. Une fois la cause mise en évidence, le praticien met en place une réponse thérapeutique étiologique rapide et adaptée de façon à permettre une éruption physiologique de la dent incluse sur l'arcade. (12) Le traitement d'une inclusion installée est beaucoup plus complexe encore de nos jours qu'une attitude préventive. (22) (75)

Nous passerons en revue dans ce paragraphe les différentes attitudes préventives possibles. Elles permettent d'assurer un meilleur pronostic avec des traitements moins complexes et moins chers en règle générale. (12) (76) Ils pourront concerner les bases osseuses par action au niveau du maxillaire ou se focaliser sur l'arcade dentaire en supprimant les obstacles pour créer de la place sur l'arcade. Les attitudes préventives sont capitales de nos jours au vu des conséquences que peut entraîner une inclusion et de la recrudescence des procédures judiciaires des patients envers les praticiens. (22)

3.1 Extraction de la canine temporaire : (23) (26) (64) (66) (69) (72) (76)

Le principe est simple. Il est de modifier le trajet d'éruption de la dent permanente par extraction de la canine temporaire pour obtenir le redressement spontané de la dent définitive. (5) (58) Nous savons qu'une dent en évolution se déplace toujours vers l'endroit où il y a une plus faible résistance. Cette thérapeutique peut être combinée à une thérapeutique de maintien d'espace ou d'expansion. (7) (9) (42) (46) (93)

Notre objectif est de permettre l'éruption de la dent incluse dans un environnement favorable et de diminuer le risque de résorption au niveau des dents adjacentes. (6) (84)

Dans la littérature, les conditions requises pour obtenir un succès de cette solution thérapeutiques sont les suivantes : (46) (66) (75)

- Le patient doit être âgé de 9-10 ans, car avant, un changement spontané est possible. D'après POWER et SHORT, l'avulsion de la canine temporaire vers 10 ans va permettre d'éviter l'inclusion dans 68% des cas et améliorer l'axe d'évolution dans 17% des cas complémentaires. (22) (84)

- La canine doit présenter un risque d'inclusion en position palatine ou médiane. (46)

- La place sur l'arcade doit être réalisée en amont ou aussitôt après l'extraction de la dent temporaire. (46)

- La couronne de la canine ne doit pas être trop profonde dans le sens vertical par rapport à la racine de l'incisive latérale ou centrale. Si la couronne de la canine est à moins de la mi-hauteur de la racine de l'incisive latérale, le pronostic est favorable. Si, elle est à plus de la moitié de la racine de l'incisive latérale mais à une distance inférieure à la longueur complète de la racine, le pronostic est moyen. Enfin si la couronne est située à une distance supérieure à la longueur complète de la racine, le pronostic est mauvais. (37)

- La couronne de la canine ne doit pas dépasser la racine de l'incisive latérale dans le sens horizontal. (66) (84). En effet le degré de superposition horizontale de la canine sur l'incisive latérale adjacente doit être évalué pour déterminer le pronostic. S'il n'y a pas de superposition horizontale, c'est un bon pronostic. S'il y a superposition sur plus de la moitié de la largeur de la racine alors le pronostic est médiocre. Enfin, si la superposition est complète, le pronostic est mauvais. (37)

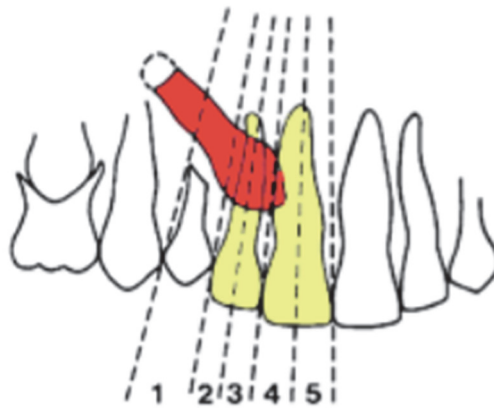


FIGURE 17 : Schéma illustrant la situation antéro-postérieure de la canine par rapport aux incisives (34)

D'après leur étude, Ericson et Kurol obtiennent un redressement à 91% de la canine après l'extraction de cette dernière, lorsque la pointe de la canine ne dépasse pas l'axe de la racine de l'incisive latérale et à 64% si la couronne a migré en mésial de l'axe de la racine de l'incisive latérale. (20)

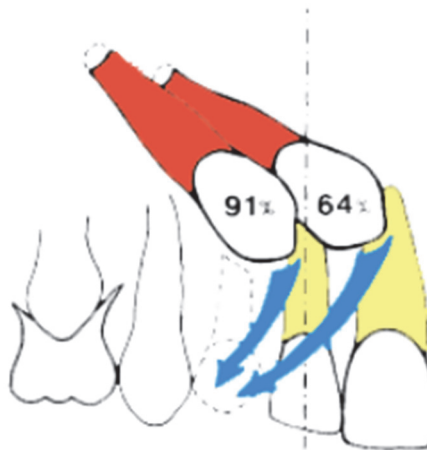


FIGURE 18 : Schéma du redressement de la canine définitive après l'extraction de la canine temporaire en fonction de la position de la canine par rapport à l'incisive latérale (34)

- L'angle alpha correspond à la mesure entre le grand axe de la canine et le plan sagittal médian. Il doit être inférieur à 10° . Plus cet angle est augmenté et plus l'orientation de la canine est défavorable pour une mise en place spontanée. Une augmentation de la valeur angulaire entraîne un déplacement de la racine de l'incisive latérale par la canine pouvant aller jusqu'à la résorption radiculaire. (37)

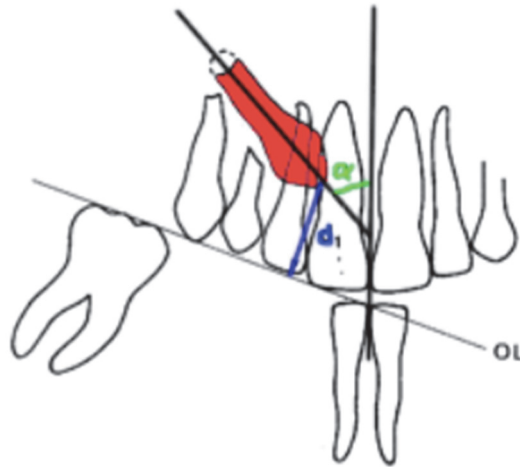


FIGURE 19 : Schéma illustrant l'angle alpha formé entre le grand axe de la canine et le plan sagittal médian (34)

L'extraction de la canine temporaire peut dans certains cas être associée à l'extraction de la première molaire temporaire pour accélérer l'évolution de la première prémolaire et libérer le lee-way permettant de faciliter l'éruption de la canine définitive. (22) (25)

Des surveillances radiologiques standardisées seront effectuées à 6 mois, 12 mois et 18 mois pour surveiller le chemin d'éruption. Le changement de trajectoire d'éruption est perceptible entre 6 et 12 mois. Si ce n'est pas le cas, un traitement alternatif devra être mis en place afin de résoudre le problème car les chances de correction spontanée sont très faibles. (23) (46) (58) Le pronostic à 18 mois est très bon si la dent ne présente pas un trajet trop ectopique. (22)

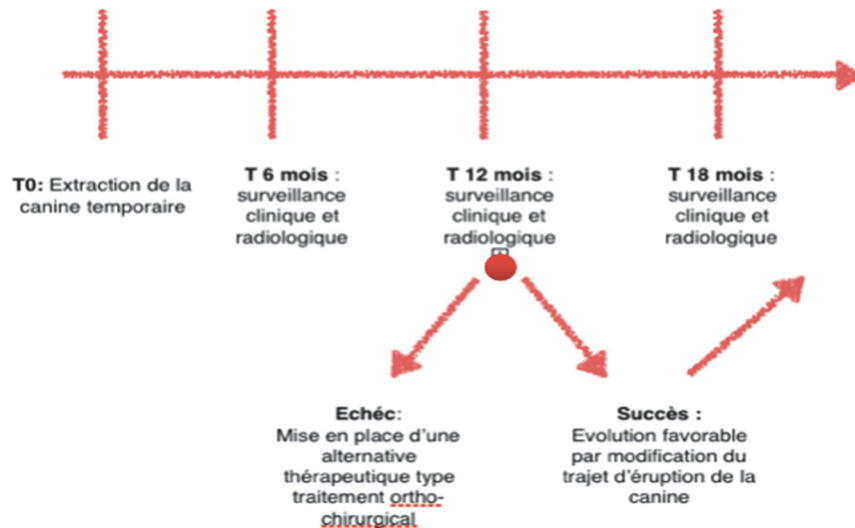


FIGURE 20 : Schéma illustrant la thérapeutique de mise en place d'une canine définitive par extraction de la canine temporaire (Collection personnelle)

Cette solution présente de nombreux avantages par rapport à un traitement curatif :

- Faible douleur au cours du traitement
- Peu de signes d'inconforts perçus par le patient
- Faible coût financier
- Maintien de l'esthétique et préparation de l'arrivée d'une canine dans un parodonte sain.

3.1.1 Maintien d'espace :

La perte prématurée de la canine temporaire avant sa date normale d'exfoliation nécessite la mise en place d'un mainteneur d'espace afin de conserver l'espace nécessaire à l'éruption de la canine définitive et de lutter contre la dérive mésiale des secteurs postérieurs. (42) (72)

Il existe plusieurs types de mainteneurs :

- Unitaires ou multiples
- Unilatéral (coiffe ou bague) ou bilatéral (arc de Nuance ou arc lingual)
- Fixe ou amovible (prothèse amovible)

Les deux méthodes : extraction de la canine temporaire et maintien d'espace sont combinés lorsque l'espace sur l'arcade est suffisant pour l'éruption spontanée de la canine définitive dans un environnement favorable avant l'âge de 13 ans. (93)

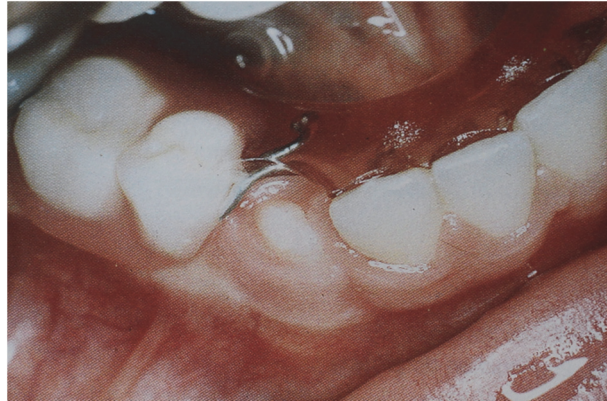


FIGURE 21 : Mainteneur d'espace de type prothèse amovible qui permet à la canine mandibulaire droite d'évoluer en normo position (72)

3.1.2 Expansion :

Il est du devoir du praticien de maintenir l'espace nécessaire à l'éruption de la canine dans de bonnes conditions. Si cet espace n'a pas pu être maintenu pour diverses raisons, il faudra le recréer en denture mixte car la canine présente toujours son potentiel d'éruption, évitant ainsi l'inclusion. L'expansion est particulièrement indiquée en cas d'inclusion vestibulaire. En effet, comme vu plus haut dans cette thèse, elle trouve son origine par un manque de place. (20) (59) (93) Pour cela, l'orthodontiste dispose de plusieurs moyens :

3.1.2.1 Expansion transversale du maxillaire : (22) (59) (66) (76)

Les contraintes mécaniques et fonctionnelles jouent un rôle sur le développement transversal de l'arcade maxillaire. La présence, le déplacement et l'alignement des follicules incisifs maxillaires assurent la croissance transversale du pré-maxillaire. La largeur des choanes et la distance inter-canine sont également en relation. Les moyens utilisés pour réaliser de l'expansion transversale vont permettre d'avoir une action sur la partie basse de l'orifice piriforme et entraîner le développement transversal des seuils narinaires facilitant la ventilation nasale. (41) (101)

Une augmentation transversale du périmètre d'arcade avant l'âge de 12 ans va permettre d'assurer :

- Un alignement incisif
- Un soutien de l'enveloppe faciale
- Un déplacement des germes des canines permanentes maxillaires prévenant leur risque d'inclusion (7) (100)
- Une incidence positive sur la distance inter-canine maxillaire si elle est réalisée avant leur émergence
- Un élargissement de la partie basse de l'orifice piriforme facilitant le développement des seuils nasaires en transversal et diminuant la résistance nasale.

Il est nécessaire d'accompagner l'expansion transversale d'une rééducation ventilatoire et linguale afin de pérenniser les résultats. (36)

Elle est réalisée via un disjoncteur au niveau de la suture palatine si on a besoin de jouer au niveau squelettique. (42)

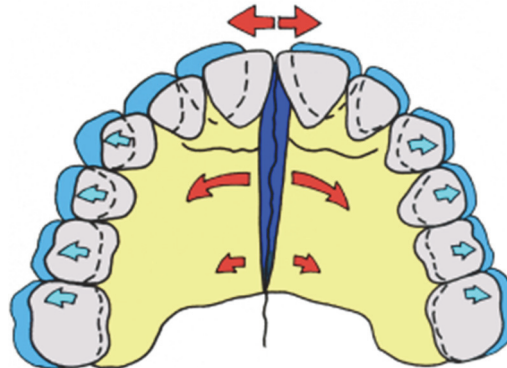


FIGURE 22 : Schéma illustrant l'action d'un disjoncteur pour une expansion transversale maxillaire (19)

Si notre action est uniquement alvéolo-dentaire, elle sera obtenue par un quadhélix ou par un arc NiTi en expansion. L'expansion transversale alvéolaire au niveau de la canine procure un gain d'espace d'un millimètre sur l'arcade. (42)

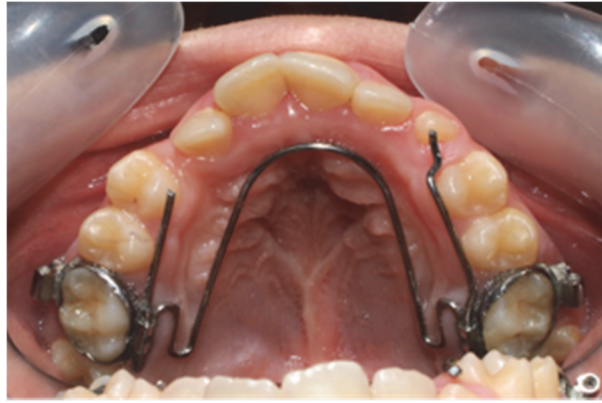

FIGURE 23 : Photographie endobuccale montrant une expansion transversale alvéolo-dentaire pour recréer l'espace nécessaire sur l'arcade pour l'éruption de la 13 (Collection personnelle)

L'objectif de cette thérapeutique est simple : augmentation de l'espace disponible dans la dimension transversale et ré harmonisation de la forme de l'arcade.

3.1.2.2 Expansion antéro-postérieure du maxillaire : (4) (59)

Pour gagner de l'espace en antéro-postérieur, plusieurs méthodes sont à la disposition de l'orthodontiste. Elles pourront également être réalisées en association avec l'extraction de la canine temporaire afin d'assurer la mise en place optimale de la canine définitive sur l'arcade. (6) (100)

- Distalisation des secteurs postérieurs via une force extra orale à traction antéro-postérieure, (7) (22) (71) un pendulum, un distal jet, un système Locatelli ou un quadhélix. Ces derniers associés à l'extraction de la canine temporaire vont diminuer encore le risque d'inclusion (6) (66) (76)
- Mésialisation du secteur antérieur par fermeture des diastèmes inter-incisifs par l'intermédiaire d'un ressort ouvert actif entre l'incisive latérale et la prémolaire, par un quadhélix de Crozat ou un masque orthopédique de type Delaire. (66)
- Distaler les secteurs postérieurs et mésialer le secteur antérieur par un pendulum.

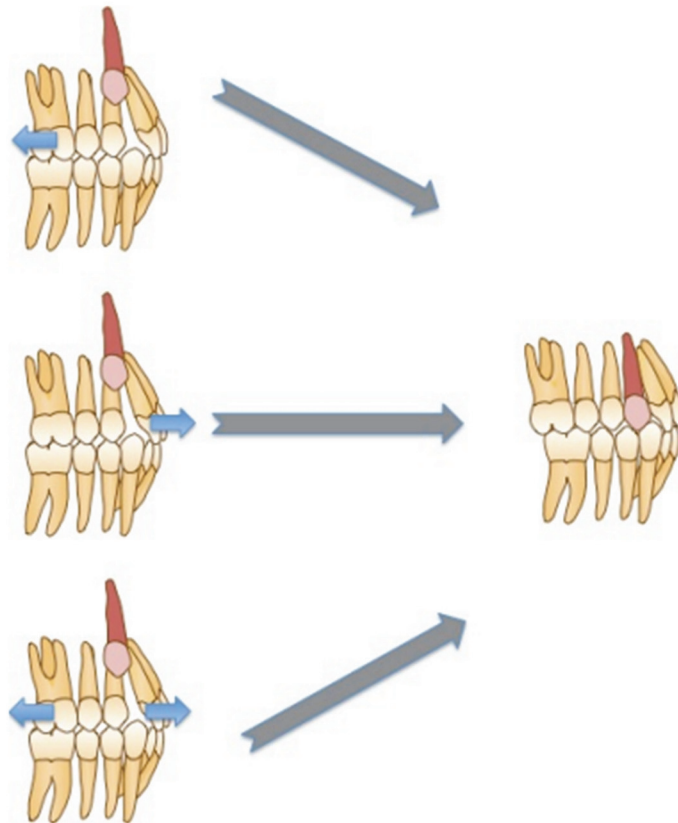


FIGURE 24 : Schéma illustrant la création de l'espace nécessaire antéro-postérieur pour l'éruption de la canine (66)

A : Distalisation des secteurs latéraux

B : Mesialisation du secteur incisif

C : Mésialisation du secteur incisif et distalisation des secteurs latéraux

3.2 Extraction des dents permanentes : (3) (4) (26) (32) (66)

En cas de dysharmonie-dento-maxillaire (DDM) sévère et en l'absence d'effets néfastes au niveau des incisives latérales, l'extraction des premières molaires temporaires puis des prémolaires est indiquée après avoir pris le soin de vérifier l'absence de complication au niveau de la dent incluse type ankylose et/ou résorption. (22) Le but est de permettre l'évolution de la canine au niveau du site de la prémolaire et de gérer dans le même temps l'espace disponible sur l'arcade. On parlera d'extractions pilotées. (9) (59) (72)

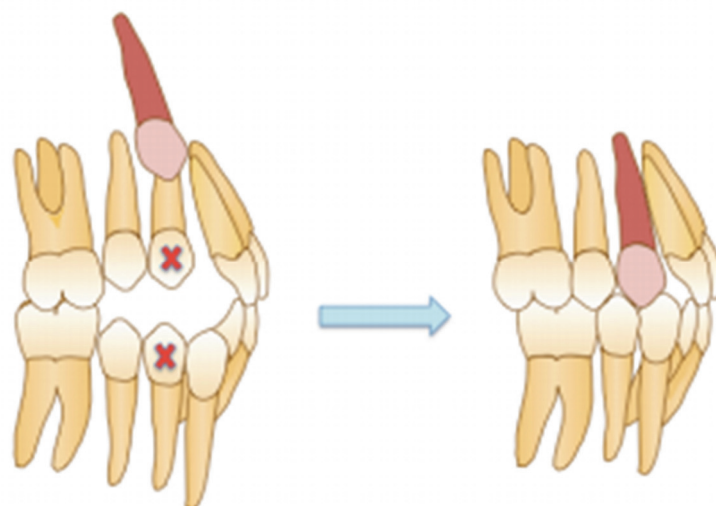


FIGURE 25 : Schéma sur l'extraction de la prémolaire pour résoudre l'encombrement et créer l'espace nécessaire à l'éruption de la canine afin de faciliter sa mise en place

Si l'incisive latérale présente des complications suite à l'inclusion de la canine ou une anomalie, il peut être indiqué d'extraire cette dernière afin de favoriser l'évolution des canines et de gérer l'espace disponible sur l'arcade. La canine se retrouve donc à la place de l'incisive latérale et on aura une mésialisation des secteurs postérieurs.

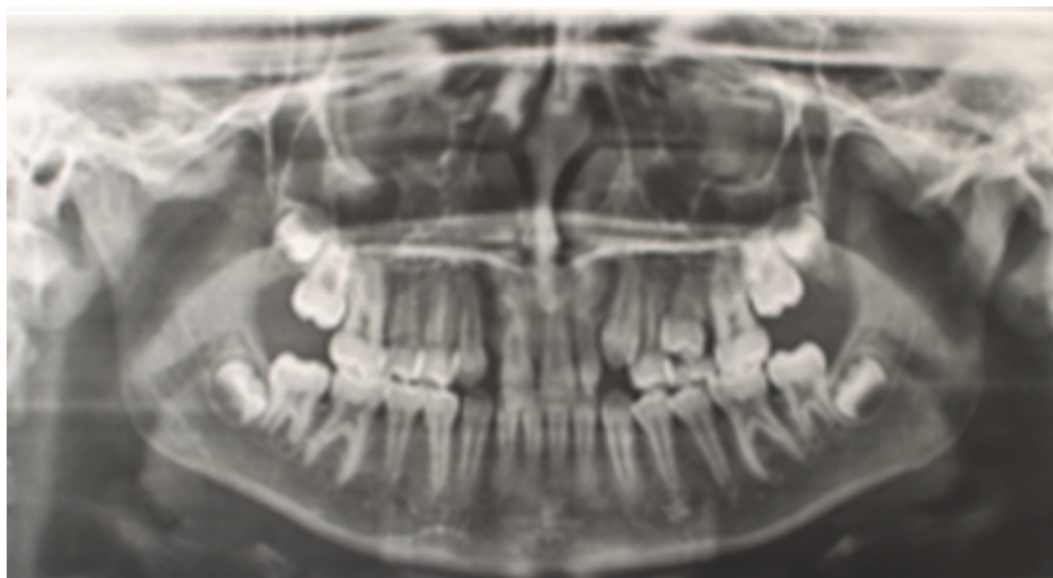


FIGURE 26 : Panoramique montrant l'avulsion de l'incisive latérale riziforme pour laisser place à la canine définitive et fermeture de l'espace par mésialisation des secteurs postérieurs (Collection personnelle)

Dans les deux cas, des aménagements esthétiques et occlusaux sont nécessaires.

3.3 Avulsion des obstacles : (9) (26) (32) (72)

La présence d'odontome, de dent surnuméraire, de dents temporaires persistantes ou de mésiodens nécessite un diagnostic et une prise en charge précoce afin de libérer le trajet d'éruption de la canine, de faciliter sa mise en place et d'éviter son inclusion. (9) (12) (22) (27) (42)

Si de façon concomitante à l'avulsion de l'obstacle, le praticien réalise une expansion maxillaire rapide, on aura une éruption spontanée de la dent définitive dans les 6-7 mois dans 82% des cas et dans 39% des cas malgré un manque de place. (93)

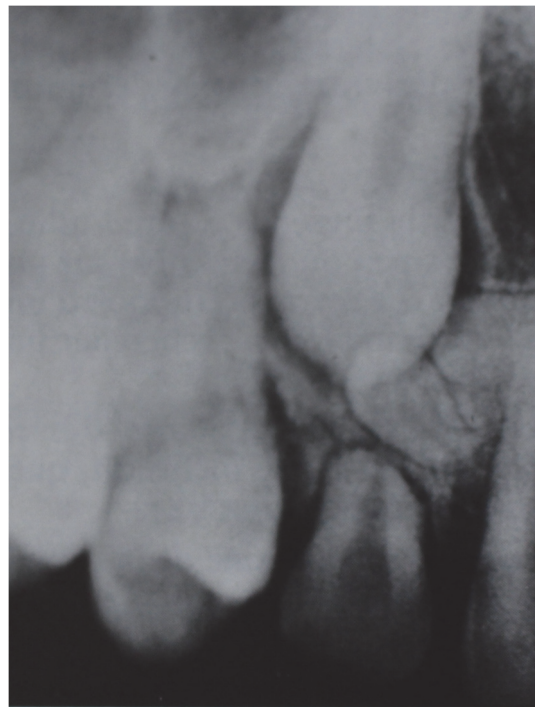

FIGURE 27 : Rétro-alvéolaire montrant l'inclusion de la 23 par la présence de dents surnuméraires multiples (9)

Un diastème inter-incisif peut avoir des causes diverses : une dent surnuméraire, un odontome, un mésiodens antérieur ou un frein labial médian hypertrophique ou fibreux. Ces causes pourront être à l'origine de malpositions des incisives latérales avec des conséquences néfastes sur l'éruption des canines. (42) (66)

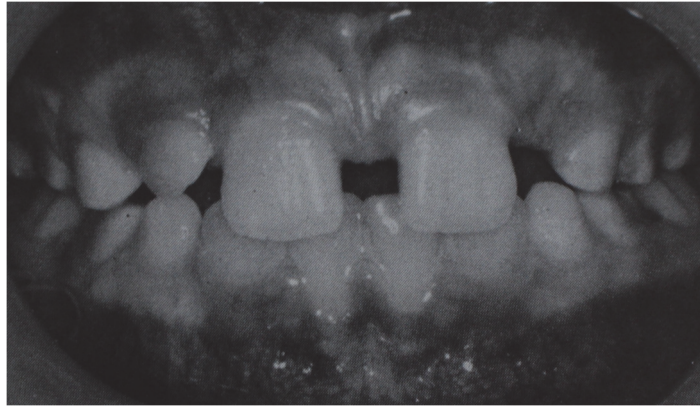


FIGURE 28 : Photographie endo-buccale mettant en évidence un diastème inter-incisif supérieur à 4mm à l'origine de l'inclusion des canines maxillaires (9)

La conduite à tenir consiste à réaliser un rapprochement des incisives par ablation chirurgicale de l'obstacle (dent surnuméraire, mesiodens ou odontome) et/ou la réalisation d'une freinectomie labiale. (42) La mise en contact des dents par la fermeture du diastème inter-incisif devra respecter la disto-version des racines des incisives latérales en rapport avec la situation du germe de la canine. Par conséquent, ce n'est que secondairement à l'apparition de la canine que la disto-version sera corrigée. (9)

3.4 Perte du guide d'éruption : (65)

Comme nous l'avons vu dans le paragraphe I.1/ Généralités, la paroi distale de l'incisive latérale sert de guide à l'éruption à la canine définitive. Selon Becker, toute anomalie (forme, agénésie ou d'éruption) au niveau de l'incisive latérale entraîne une perte du guide d'éruption de la canine et donc une inclusion palatine de la dent par un excès de place. (16) (18) (75) (110) Pour Jacoby, un retard d'éruption au niveau de l'incisive latérale est plus inquiétant que son agénésie. (9) (70)

Le diagnostic de certitude d'une agénésie ne peut être posé que par un examen radiologique. Le panoramique permet de visualiser la dent et mettre en évidence un risque de mésio-version excessive des canines filant en position palatine. (110) Cet examen est complété par des radiographies occlusales afin de vérifier la situation palatine des germes.

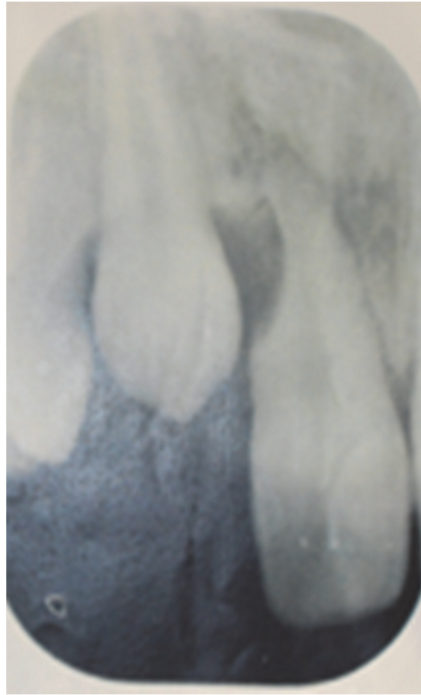


FIGURE 29 : Rétro-alvéolaire montrant la mésialisation de la canine due à l'agénésie de l'incisive latérale accompagnée d'une résorption de la partie distale de la racine de l'incisive centrale (Collection personnelle)

La conduite à tenir préconisée est l'extraction précoce en denture temporaire de la canine et de l'incisive latérale afin d'avoir une correction spontanée de la canine sauf si la couronne de la canine se trouve derrière les incisives centrales. (9)

4. Les attitudes thérapeutiques curatives :

4.1 Abstention : (22) (26) (27) (42) (50) (51) (56) (66) (72) (79)

L'abstention ne doit pas être une thérapeutique de facilité. Elle répond à des exigences bien précises. C'est une solution thérapeutique à part entière qui ne doit pas être oubliée et qui devra être au patient après information claire, loyale et précise de la situation clinique et radiologique. Les autres solutions thérapeutiques seront également proposées au patient afin d'obtenir son consentement écrit et oral.

Elle trouve ses indications dans les situations suivantes si : (58)

- Impossibilité technique de mettre sur l'arcade la canine incluse due à sa position, sa morphologie ou à une ankylose (22) (52)

- Extraction de la canine trop délabrante d'un point de vue osseux et potentiellement dangereuse au niveau des dents adjacentes (23) (42)
- Refus du patient par manque de motivation, anxiété ou problèmes financiers vis-à-vis d'un traitement long et coûteux (23) (42) (93)
- Age avancé du patient avec une absence de complications infectieuses ou tumorales. (23) (51)

Ces indications ne sont retenues que si la canine est asymptomatique, qu'elle ne présente aucune menace pour les structures adjacentes et qu'elle n'entraîne pas de gêne d'un point de vue fonctionnel et prothétique. (22) (42)

La persistance d'une canine incluse comporte de nombreux risques qu'il convient d'expliquer au patient afin qu'il puisse faire son choix en conséquence :

- Une dysfonction des articulations temporo-mandibulaire (ATM) par l'absence de protection canine
- Des risques de résorptions radiculaire au niveau des dents adjacentes (51)
- Des complications tumorales, infectieuses, nerveuses (51)
- Des problèmes parodontaux
- Une abrasion augmentée des dents adjacentes
- Une perte du potentiel éruptif spontanée de la dent qui accentue l'inclusion

Lorsque la canine temporaire est maintenue sur l'arcade, il faut informer le patient sur l'incertitude de son pronostic à long terme et sur les risques esthétiques et fonctionnels qui en découlent. En effet, si la canine temporaire présente une faible longueur radiculaire associée à un risque carieux important et/ou de rhizolyse, elle finira par se résorber ou être extraite. (20) De plus, lors des mouvements de diduction mandibulaire, elle s'abrase. Cette diminution de taille pourra être à l'origine d'une demande de la part du patient en raison de son aspect inesthétique. (93)

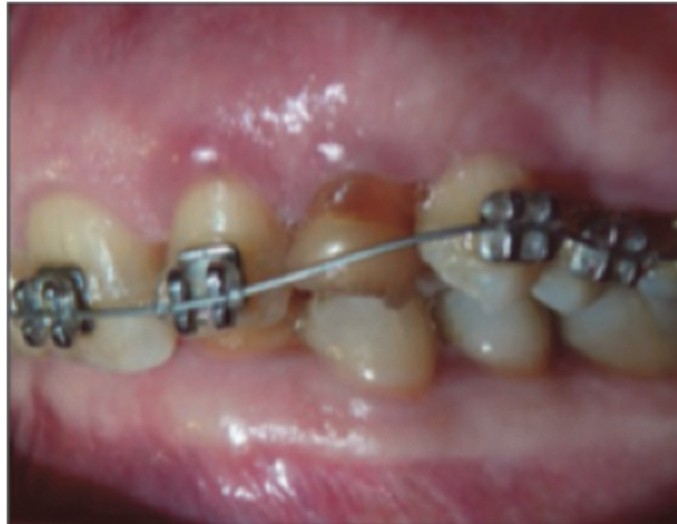

FIGURE 30 : Photographie endobuccale avec persistance de la 63. Elle présente une abrasion et dyschromie marquée (93)

Dans le cas d'une abstention, la conduite à tenir est une surveillance annuelle régulière clinique et radiologique tous les 6 mois afin d'intercepter rapidement une pathologie évolutive. (20) (22) (42) (51) (93)

Cette solution thérapeutique est rare chez l'enfant, les parents souhaitant le meilleur pour leurs enfants. (93) Par contre, elle est fréquente chez l'adulte en cas d'absence de risques et de complications. Elle sera associée à une approche prothétique après la perte de la canine lactéale. (98)

4.2 Conservation de la canine incluse et technique favorisant son éruption spontanée :

Plusieurs techniques sont à notre disposition.

4.2.1 Guidage précoce (42)

Le guidage précoce ou préventif repose sur un principe simple. C'est l'ensemble des actes qui vont permettre à une dent retenue de se mettre sur l'arcade en utilisant son propre potentiel d'éruption. Cette technique comprend l'ablation des causes de la rétention comme la présence d'un odontome, un kyste ou une dent surnuméraire ou bien la création d'un espace suffisant pour lui permettre de se mettre en position finale.

La technique est réalisée de préférence quand la racine est formée à la moitié ou aux 2/3 de sa longueur radiculaire. Une action précoce pourrait endommager la couronne et entraîner des conséquences néfastes sur le développement radiculaire. Cependant, elle est peu utilisée de nos jours car généralement le patient consulte de façon tardive en denture jeune adulte.

4.2.2. Alvéolectomie conductrice : (42)

Egalement dite alvéolectomie d'induction, cette technique consiste à créer chirurgicalement une voie d'éruption en éliminant les obstacles osseux et le tissu fibreux péri-dentaire afin de permettre l'éruption de la dent incluse. Une ouverture d'espace préalable peut être nécessaire s'il est insuffisant.

Pour avoir une égression maximale, l'alvéolectomie doit être réalisée avant l'édification du tiers apical. L'apex devra avoir une position en concordance avec l'axe d'égression souhaité.

Le protocole est le suivant : il faut réaliser un large interdentis en supprimant le pont d'os alvéolaire qui empêche l'évolution normale de la canine et les obstacles éventuels. La couronne est ensuite dénudée jusqu'au collet et son sac péri-coronaire est supprimé, c'est un critère de réussite. L'objectif est d'éviter la reformation osseuse et la fibrose cicatricielle de la muqueuse en regard du point d'éruption et de favoriser une épithélialisation des parois.

L'avantage de cette technique est de profiter du potentiel d'éruption physiologique de la dent. Mais cette méthode présente de nombreux inconvénients comme un risque de lésion des dents adjacentes, d'ankylose ou/et la résorption radiculaire de la dent incluse en cas de traumatisme du ligament alvéolo-dentaire lors de la résection osseuse.

4.2.3 Transplantation et translation : (24) (56)

Les indications de ces deux techniques sont définies et très limitées : (23) (54)

- Un espace suffisant sur l'arcade
- Un environnement osseux important

- Une occlusion dentaire stable
- Une contre-indication, une impossibilité ou un refus du traitement ortho-chirurgical avec un risque néfaste pour les structures adjacentes.

Leurs contre-indications sont communes : (54)

- La présence de lésion au niveau l'organe dentaire
- Un environnement parodontal défavorable
- Une mauvaise hygiène bucco-dentaire

Ces deux procédés sont donc de moins en moins utilisés de nos jours. Dans les deux cas, un suivi clinique et radiologique régulier sont de rigueur. Le pronostic des dents est peu favorable à long terme avec des risques d'ankylose, de nécrose et des problèmes parodontaux au niveau de la dent concernée et des dents adjacentes. (23) (53) (54)

4.2.3.1 Transplantation (59)

La transplantation se définit comme une réimplantation dans une alvéole artificiellement creusée au sein du site d'éruption physiologique de la canine. (20) (23) (42) (54) (72)

Cette solution présente des risques non négligeables comme l'ankylose ou la résorption mais aussi des avantages tels qu'un résultat quasi immédiat, une rapidité de la mise en place de la dent sur l'arcade et une mise en fonction un mois après. (42) (72)

Les indications de transplantations de canines incluses sont les suivantes :

- Une ectopie dentaire avec un risque d'altération des structures adjacentes par un traitement orthodontique (23)
- Une dysmorphose anatomique
- Un manque de motivation
- Une ankylose initiale ou après un traitement ortho-chirurgical. Les deux techniques pourront être complémentaires (55)

Les conditions initiales requises pour la réussite de ce traitement ont été données par Andreasen. Pour que la transplantation soit une réussite, il faut respecter l'espace desmodontal attaché à la surface de la racine, préserver ou recréer un espace suffisant entre l'incisive latérale et la première prémolaire, assurer une profondeur suffisante pour éviter de comprimer le paquet vasculo-nerveux, vérifier que le support osseux soit important pour pallier la résorption osseuse future et la présence d'une dent transplantée immature (50 à 75% d'édification radiculaire) avec une évolution radiculaire complète au niveau des dents adjacentes. (54) (58) (72)

Lors de l'intervention, la création de la néo-alvéole ou l'approfondissement de l'alvéole de la dent lactéale extraite doit se faire avec un délabrement osseux minimum dans un souci d'économie tissulaire. La dent ne devra pas présenter de lésion cémentaire et son ligament alvéolo-dentaire sera intact. Elle est maintenue en place par un arc orthodontique durant 2-3 mois afin de diminuer les pressions environnementales et les mouvements, ce qui favorise le maintien du ligament alvéolo-dentaire et réduit le risque d'ankylose. (23) Une antibiothérapie est conseillée pour améliorer la cicatrisation. (54)

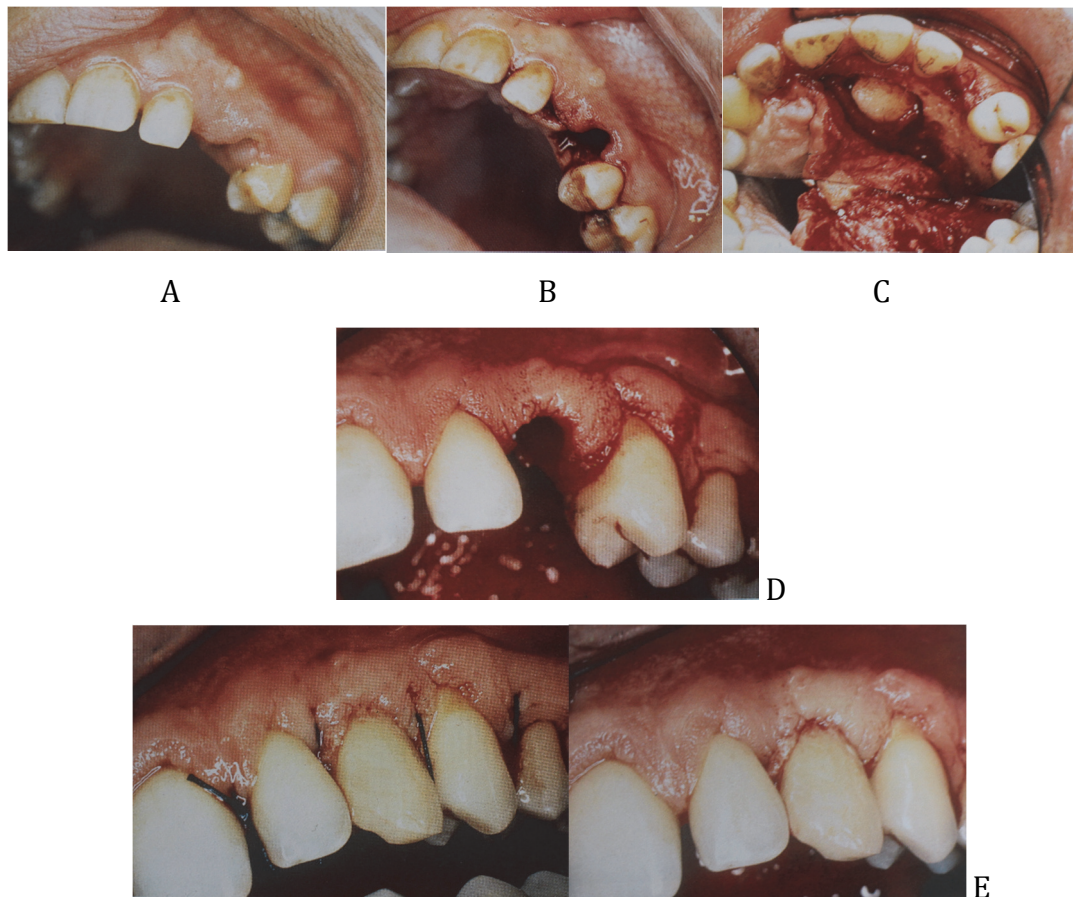


FIGURE 31 : Photographies endobuccales d'une transplantation (54)
 A : Vue vestibulaire du site de la transplantation
 B : Vue palatine du site de la transplatation avec 63 expulsée
 C : Mise en évidence de la canine incluse après décollement fibro-muqueux et dégagement osseux
 D : Création d'une néo-alvéole
 E : Mise en place du transplamt par frottement doux

4.2.3.2 Translation :

La translation consiste à modifier la position de la canine incluse par un redressement de son axe avec ou sans déplacement apical. On la nomme également ostéotomie directionnelle. (42) (54) (72)

La méthode est simple. Elle consiste à réaliser un lambeau allant de l'incisive latérale à la première molaire pour exposer la table osseuse externe jusqu'au deux tiers radiculaires puis la mobilisation au syndesmotome sera effectuée avec un déplacement minimum de l'apex afin d'éviter le risque de nécrose secondaire. (42) Dans la translation, la dent n'est pas extraite, elle est conduite manuellement ou chirurgicalement sur l'arcade jusqu'à retrouver une position correcte. Elle est préférée à la transplantation car elle réduit le temps passé en dehors de l'alvéole. (54)

Holland a donné ses critères de réussite pour une translation : (54)

- Un espace suffisant pour accueillir la dent (72)
- La dent doit avoir un apex ouvert
- La rotation ne doit pas dépasser 90°
- Absence de traumatismes occlusaux durant la phase de contention.

L'indication de translation est très limitée. La dent doit avoir une anatomie normale, un accès chirurgical simple et une position haute avec un apex relativement bien positionné car la dent n'est à aucun moment en dehors de la cavité buccale et la technique impose peu d'aménagements osseux. (42) (72)

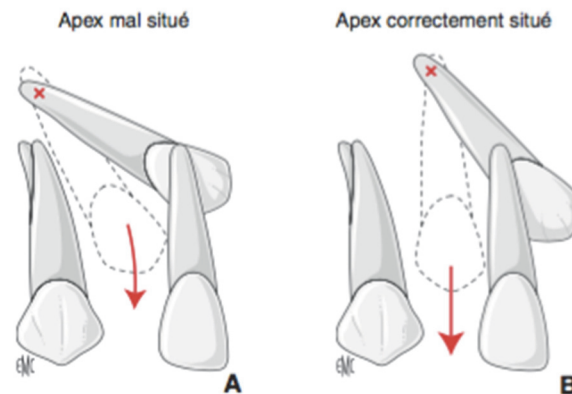


FIGURE 32 : Schéma illustrant une translation (42)
A : Apex mal situé, dent non compatible avec une translation
B : Apex ayant une position compatible avec la réalisation d'une translation

En fonction de l'état d'édification radiculaire de la dent, la thérapeutique au niveau de la dent varie. (54)

- Pour une dent immature, la revascularisation du parenchyme pulpaire est possible. On réalisera une surveillance de la dent.

Le traitement à l'hydroxyde de calcium (CaOH) sera mis en place dès l'apparition de signes inflammatoires pour assurer la formation d'une barrière apicale et la disparition de toute pathologie apicale. Le CaOH permet de diminuer le risque de résorption et d'augmenter la durée de vie des dents sur l'arcade. Une fois la butée apicale obtenue, le chirurgien-dentiste obture de façon définitive et classique la dent.

- Si la dent est mature, le traitement endodontique est indispensable car la revascularisation est impossible.

4.3 Conservation de la canine incluse et mise en place par un traitement ortho-chirurgical : (9) (23) (26) (31) (32) (42) (50) (56) (72) (105)

C'est la technique préférentielle. (22) (98) (109) Elle offre par comparaison aux autres méthodes le meilleur résultat esthétique et fonctionnel et assure la pérennité de la dent à long terme. (20) (27) (42) (57) (79) Elle présente deux contre-indications majeures : une ankylose et/ou une coudure ou courbure apicale importante au niveau de la dent incluse. (24) (72)

Son protocole est bien codifié avec un temps chirurgical, un temps orthodontique et un temps parodontal plus ou moins associé ou dissocié du temps chirurgical. (72) La durée moyenne d'un traitement ortho-chirurgical d'une canine incluse est très variable en fonction des malocclusions associées, en moyenne 2 ans et demi à 3 ans. (13) Il s'agit d'un travail d'équipe entre le chirurgien, le parodontologiste et l'orthodontiste ayant pour unique but de rendre service au patient. (20) (22) (27) (42) (57) (93) (109) Le traitement est long par comparaison à une même malocclusion sans inclusion et présente un coût élevé pour la santé publique. Ce traitement n'est pas sans risque d'échec partiel ou total. (17)

L'information sur la technique ortho-chirurgicale est indispensable avec ses avantages et ses inconvénients, les échecs potentiels ou réels, la durée et le coût du traitement afin d'obtenir et de maintenir la coopération du patient durant la totalité du traitement et permettre à ce dernier de prendre sa décision en connaissance de cause. (27) (38) (42) (57)

4.3.1 Première phase : orthodontie pré-chirurgicale :

La première phase d'un traitement ortho-chirurgical est une préparation à la chirurgie par un traitement orthodontique. Elle comprend le maintien ou la création de l'espace nécessaire, la mise en place d'un ancrage et la préparation de l'arcade par alignement et nivellement avec des arcs de sections rondes puis rectangulaires. (22) (27)

L'objectif est double et pourra s'accompagner d'une éruption spontanée : (22) (31) (57)

- Le premier consiste à maintenir ou à aménager un espace suffisant avec ou sans extraction en cas de dysharmonie dento-maxillaire associée, afin d'assurer la mise en place de la canine sur l'arcade en faisant attention de tenir éloignées les racines des dents adjacentes afin de limiter les risques d'interférences lors de la traction de la dent incluse. (17) (22) (32) (93) (109) Cet espace sera légèrement surdimensionné, environ 2 mm selon Delsol et al. (22) Il correspond au diamètre mésio-distal de la dent controlatérale si elle existe. Dans le cas contraire, la dimension de la première prémolaire est une bonne approximation. (42) (56) (57) (93)

- Le deuxième objectif est la création d'une unité d'ancrage suffisante au niveau de l'arcade afin d'assurer la traction de la canine lors de son dégagement chirurgical. Cet ancrage devra être conçu tel que la force de traction sur la canine ait le moins de répercussion possible sur les autres dents de l'arcade. (17) (22) (32) (56) (81)

Pour maintenir l'espace, l'orthodontiste aura recours via un traitement multi-attaches à : (20) (57)

- Des ligatures en huit afin d'éviter les mouvements parasites des dents adjacentes
- Un ressort passif
- Un tube creux
- Des stops à clipper sur l'arc
- Le maintien de la canine temporaire sur l'arcade.

Pour recréer l'espace, l'orthodontiste dispose de plusieurs moyens qui pourront être combinés: (20) (57) (67)

- L'extraction des prémolaires en cas de dysharmonie dento-maxillaire associée. Ce choix thérapeutique pose le problème du moment de l'extraction. (22) (93) En début de traitement, avant la traction orthodontique, le chirurgien réalise avec l'accord de l'orthodontiste l'extraction de la prémolaire. Elle libère un espace suffisant pour permettre la mise en place de la canine et faciliter le traitement. Cependant, le risque d'ankylose doit être écarté au départ sinon on a le risque de perdre deux dents. (20) (22) (96) Si l'extraction est différée après la mise en place de la

canine dans la cavité buccale, la thérapeutique est plus complexe avec une ouverture d'espace secondaire. (22)

- La fermeture d'un diastème inter-incisif par ablation des obstacles (93)
- La distalisation des secteurs latéraux par une force-extra-orale, un pendulum, un distal jet, un système Locatelli ou quadhélix dans le cas de classe II (22) (93)
- La vestibulo-version du groupe incisif par un masque orthopédique de Delaire ou un quadhélix de Crozat dans le cas de classe III (22) (93)
- L'expansion transversale par disjoncteur, quadhélix ou plaque palatine avec vérin
- Un traitement multi-attaches associé à des ressorts actifs comprimés au niveau de l'espace canin après nivellement de l'arcade. Cette thérapeutique peut être précédée d'une phase de distalisation des secteurs postérieurs, de mésialation du secteur antérieur, les deux associés ou bien d'expansion transversale maxillaire. (22) (93)

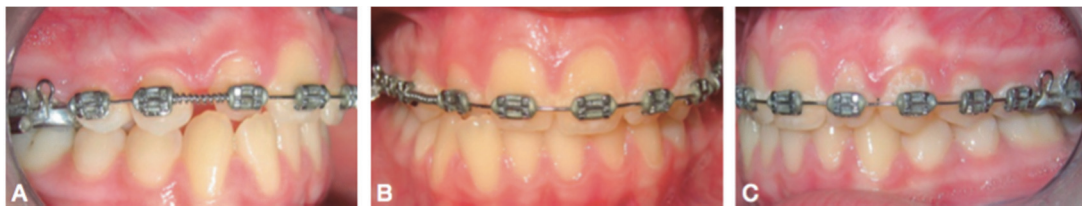

FIGURE 33 : Photographies endobuccales mettant en évidence la création d'espace par mise en place d'un ressort comprimé sur l'arc au niveau de la dent incluse après nivellement de l'arcade (22)

Création d'espace pour la mise en place sur l'arcade de la canine incluse :
<ul style="list-style-type: none"> - Persistance de la canine temporaire - Extraction de dents permanentes en cas de dysharmonie dento-maxillaire associée - Distalisation des secteurs postérieurs - Vestibulo-version du secteur antérieur - Expansion transversale - Fermeture des diastèmes par ablation des obstacles - Traitement multi-attaches actif avec ressort

FIGURE 34 : Tableau récapitulatif des moyens pour créer un espace en cas de canine incluse (Collection personnelle)

Pour éviter les effets néfastes, aucun déplacement des dents adjacentes ne devra être effectué s'il est susceptible de créer ou d'accentuer la pression de la canine sur ces dernières. Cela peut impliquer de ne pas inclure dans le dispositif

orthodontique de préparation la dent adjacente pour éviter d'accentuer les rapports entre les deux dents. (20) (22) (103) Les racines des dents adjacentes doivent être divergentes de façon à éviter tous les obstacles pendant la traction. Cette divergence radiculaire est obtenue par l'introduction sur l'arc rectangulaire d'une courbure de deuxième ordre. (57)

Comme nous l'avons dit dans le paragraphe précédent, le site receveur doit être excédentaire de 2mm. Cet excès d'espace présente deux objectifs : il permet d'éviter les dommages au niveau des dents adjacentes et de pallier une perte d'ancrage si la traction est réalisée sur un arc continu. Lors de la traction, la canine réalise souvent une rotation, ce qui augmente l'espace nécessaire.

Pour tracter une dent sur arcade, il faut un ancrage. L'ancrage doit être suffisant pour pouvoir résister à la traction et éviter les mouvements parasites comme la bascule du plan d'occlusion vers le haut, du côté de la canine incluse associée à une ingression et une version des dents adjacentes. (20) (22) (103) Il est offert par différents moyens en fonction de la situation clinique :

- L'ensemble de l'arcade solidarisée via un fil acier 17*25 avec éperons soudés en laiton 0.32 pour assurer la traction de la canine incluse lors du temps chirurgical. (22) (42) La rigidité de l'arc doit être suffisante pour résister à la déformation exercée par les forces de tractions.
- Un arc de Goshgarian soudé sur bagues molaires associé à un bras de traction pour maintenir transversalement la distance inter-molaire et permettre la traction d'une canine palatine incluse. (22) (103)

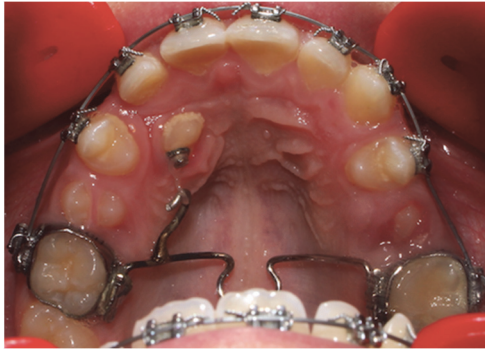


FIGURE 35 : Photographie montrant un arc de Goshgarian servant d'ancrage pour tracter une canine incluse (Collection personnelle)

- Un GoshNance associant une barre palatine et une pastille de Nance. Elle présente l'avantage d'allier un double ancrage, dentaire et muqueux.
- Un quadhélix (22)
- Un quadripode se composant de quatre bagues venant solidariser les premières prémolaires et les premières molaires entre elles. (22)
- Des implants spécifiques (42) (81) mis en place dans le but de servir d'ancrage lors d'un traitement orthodontique. Ils assurent un ancrage absolu et présentent l'avantage de ne pas se baser sur la coopération du patient. Ils sont donc fiables, temporaires. Cependant, ils présentent de nombreux points négatifs qui limitent leur utilisation : un délai d'ostéo-intégration empêchant leur mise en charge directe, une mise en place et une dépose lourde et un coût élevé. (21)
- Des mini-implants ou mini-vis. (22) (42) (81) Leurs tailles sont réduites donc faciles à mettre en place sous anesthésie locale. Leur mise en charge est immédiate et progressive afin de ne pas perdre précocement l'ancrage. Ils résistent aux forces orthodontiques avec une absence d'effets parasites sur le reste de l'arcade. Leur pose et leur dépose sont simples et sans séquelle. Ils sont en alliage de titane Ti 16V4. Ils assurent une bonne biocompatibilité tout en évitant une ostéo-intégration qui compliquerait leur dépose en fin de traitement. Leur coût est raisonnable. Il existe de nombreuses mini vis ou mini implants dont les caractéristiques principales sont déterminées par leur forme générale, leur tête, leur diamètre, leur longueur et le choix de l'alliage. (81)

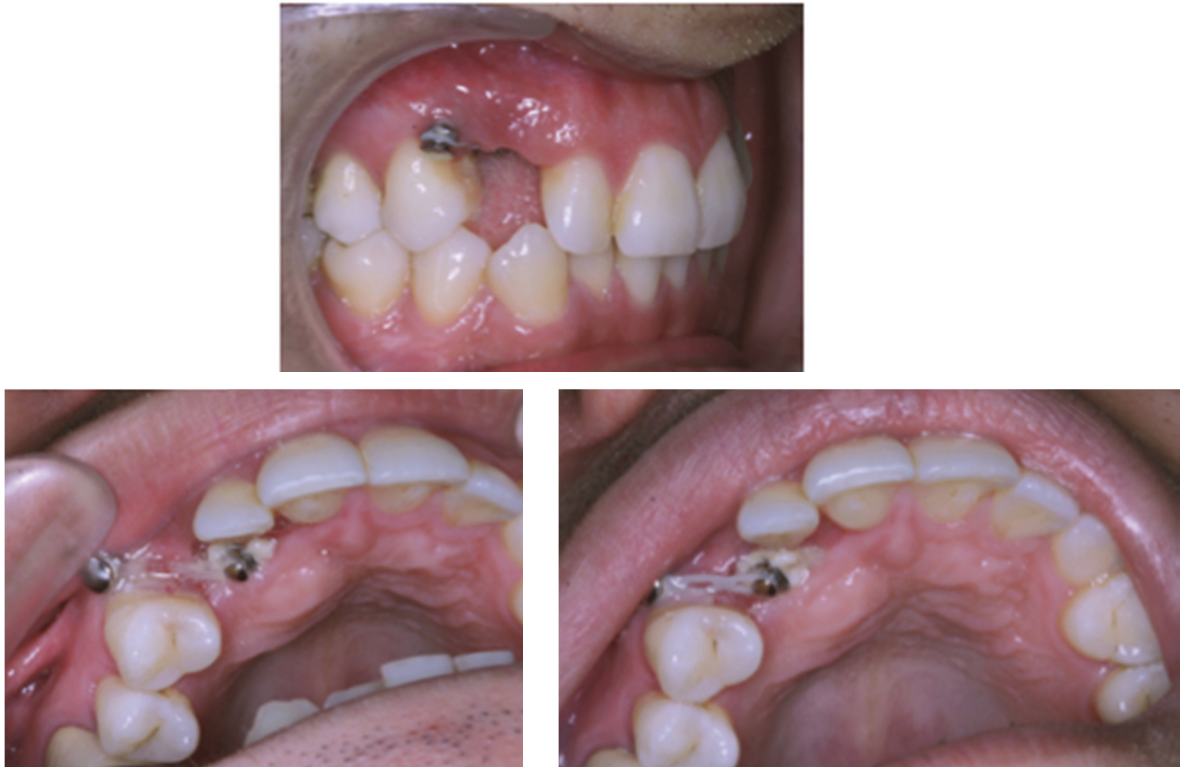

FIGURE 36 : Photographie montrant une mini-vis servant d'ancrage pour tracter une canine incluse (Collection du docteur LE GALL)

Elles sont utilisées quand le pronostic est plus sombre (âge avancé, échecs antérieurs), pour obtenir un espace suffisant pour la canine permanente en distalant les secteurs postérieurs et enfin pour raccourcir la durée du traitement. (35)

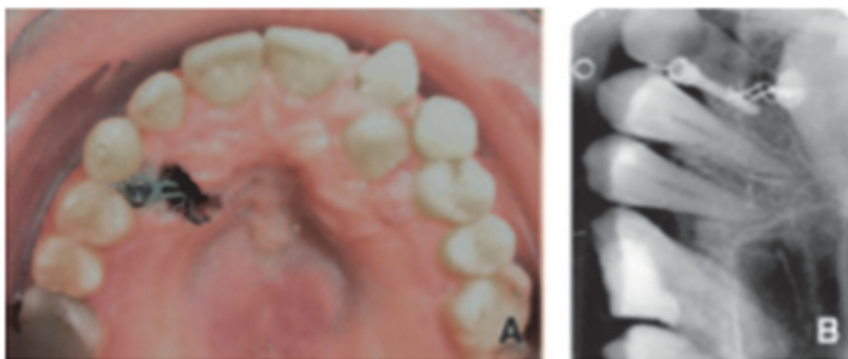


FIGURE 37 : Photo endobuccale et rétro-alvéolaire d'une traction directe sur un mini-implant (42)

- Des plaques d'ancrages squelettiques ou d'osteosynthèse pourront être utilisées aux deux arcades et dans tous les secteurs. Plus volumineuses, elles sont moins utilisées que les autres dispositifs. (42) (81)

Moyens d'ancrages pour tracter une canine incluse :
<ul style="list-style-type: none"> - Arc de Goshgarian - GoshNance - Quadhélix - Quadripode - Implants orthodontiques - Mini-vis ou mini-implant - Plaque d'ancrage

FIGURE 38 : Tableau récapitulatif des moyens d'ancrage pour la traction d'une canine incluse
(Collection personnelle)

4.3.2 Deuxième phase : chirurgicale :

Il s'agit de la désinclusion de la canine. Le traitement est initié lorsque le développement radiculaire est compris entre la moitié et les 2/3 de sa longueur car avant la dent ne peut être considérée comme incluse dans le cas où les méthodes préventives ont été insuffisantes pour lui permettre d'utiliser son potentiel d'éruption. (93) Cette étape présente deux objectifs : mise en place d'un dispositif d'ancrage pour la traction sur la couronne de la canine incluse et aménagement de l'environnement parodontal. (22) (42) (45) (84) La position de la couronne de la dent incluse conditionne la voie chirurgicale et la direction de traction mais c'est l'apex qui guide la mécanique orthodontique.

Historiquement, la désinclusion canine entraînait des problèmes muco-gingivaux majeurs dus à une négligence de l'environnement parodontal. Actuellement, la procédure est réalisée de façon à assurer l'intégration de la dent incluse dans l'environnement parodontal adapté. Le respect tissulaire est préservé. (31) (32) (67) (68)

Cette phase et la phase suivante nécessitent une hygiène bucco-dentaire optimale avec un bon contrôle de plaque pour maintenir le parodonte sain. Les études prouvent que la mise en place d'un traitement multi-attaches entraîne une augmentation de la flore pathogène. Par conséquent, il est obligatoire d'avoir un bon contrôle de plaque. Il est réalisé par le patient aidé et/ou contrôlé par le professionnel afin d'éviter l'apparition de problèmes parodontaux au cours du traitement. (38) (53)

4.3.2.1 Canine incluse en palatin : (6) (22) (68)

On distingue 3 cas de figures : (38)

- Les cas favorables pour une désinclusion palatine par un traitement ortho-chirurgical sont ceux où l'ensemble des conditions suivantes est rempli :

Le patient est motivé, il comprend les explications. La morphologie de la canine est standard, il n'y a pas d'ankylose détectable. La couronne de la canine dispose d'une place suffisante pour être repositionnée dans un environnement parodontal adéquat et la pointe de la canine incluse est à moins de 9 mm du plan occlusal en vertical. Son apex est à moins de 5 mm en palatin de la position apicale finale dans le sens vestibulo-lingual. L'axe de la dent incluse fait un angle minimum de 45° avec le plan d'occlusion et la qualité des dents d'ancrage est satisfaisante.

- Les cas intermédiaires sont caractérisés par une absence d'urgence et/ou une canine en position très haute. La surveillance est de rigueur durant 1 an. Cette abstention présente l'avantage de lever l'hypothèse de l'ankylose et favorise l'accès lors du dégagement chirurgical si la dent présente un potentiel d'éruption.

- Les cas défavorables sont ceux où une seule ou plusieurs des limites décrites ci-dessous sont présentes :

Le patient ne comprend pas l'intérêt du traitement et le refuse. La dent est ankylosée ou la forme de la canine incluse est anormale. L'espace disponible pour la canine est insuffisant de plus de 3mm. La pointe de la canine incluse est à plus de 15 mm du plan occlusal dans le sens vertical et son apex est situé à plus de 9 mm de la position apicale finale dans le sens vestibulo-lingual. L'axe de la canine est horizontal. Enfin, il n'existe pas de molaire utilisable pour l'ancrage. Dans ces conditions, le traitement ortho-chirurgical est contre-indiqué et on préconise une solution chirurgicale associée à une solution prothétique avec ou sans implant.

La voie chirurgicale palatine est codifiée et nécessite d'être respectée pour obtenir un succès. (109) En fonction du degré d'inclusion, l'excision de la fibromuqueuse palatine peut être suffisante pour exposer la couronne de la canine par réalisation d'une fenêtre d'accès mais dans la majorité des cas, un lambeau d'accès muco-périosté est nécessaire. (31) (42)

4.3.2.1.1 Les lambeaux palatins : (31) (32) (42) (57) (64) (69) (91) (103)

Ils sont indiqués pour les dents profondément incluses avec une dystopie palatine prononcée. (68)

Cet acte est souvent source d'anxiété pour le jeune patient. Une prémédication peut être indiquée.

Tout d'abord, on réalise une anesthésie au niveau du trou naso-palatin et une injection au niveau du trou palatin postérieur pour anesthésier l'hémi arcade concernée. En présence d'une double inclusion, deux injections au niveau des trous palatins postérieurs sont réalisées pour anesthésier l'ensemble de la voûte palatine. En cas de proximité avec les incisives et prémolaires, le praticien réalise en plus une para-apicale dans le vestibule.

Une fois le patient anesthésié, le chirurgien réalise une incision intra-sulculaire de Maurel suivant le collet des dents avec une étendue variable, en général de la deuxième prémolaire à l'incisive latérale. Elle passera au centre de la crête édentée. (22)

Le décollement est délicat. Il commence par les papilles, puis un lambeau d'épaisseur total est élevé à l'aide d'un décolleur mousse en respectant le pédicule vasculaire naso-palatin en cas d'inclusion unique ou en le sectionnant en cas d'inclusion double. Le décollement peut être facilité par l'infiltration de xylocaïne. (22)

La crypte osseuse est repérée puis une effraction a minima en regard de la couronne est réalisée par un décolleur, une pince gouge ou une fraise à os. (32) Au cours de ce dégagement, une attention particulière sera demandée afin de ne pas léser le ligament et le collet de la dent incluse ainsi que celui des dents adjacentes. (20) (22) (38) (53) (93) La résection devra être suffisante pour permettre l'éruption de la dent et éviter une future ré-intervention.

Une fois la dent dégagée, deux situations sont possibles : (91)

- Soit le chirurgien a été formé et travaille en collaboration étroite avec l'orthodontiste. Il réalise le collage de l'attache après avoir discuté du cas avec l'orthodontiste afin de positionner correctement l'attache en fonction de la situation clinique et de la direction de traction souhaitée. (32)
- Soit il met en place un pansement chirurgical afin que l'orthodontiste colle lui-même l'attache dans les 5-7 jours suivant l'opération. (68) Cette option permet d'assurer un collage dans de meilleures conditions sans la présence de sang et assure à l'orthodontiste une position exacte et précise de son attache. (20) (93) Mais cette option présente également quelques points négatifs : un retard dans l'application de la force, un risque de ne plus avoir un accès adéquat pour le placement de l'attache par cicatrisation des tissus muqueux, une guérison de moins bonne qualité et plus lente via le pansement chirurgical et une difficulté de brossage pour le patient qui entraîne une gencive enflammée et hémorragique.

Quelle que soit l'option choisie, l'objectif principal est d'éloigner la canine de la racine de l'incisive latérale en la tractant à distance. Pour se faire, l'attache est mise en place en vestibulaire ou à défaut en première intention sur la face distale ou palatine. (14) Le positionnement de l'attache sur la face palatine entraîne un moment. (32) Ce moment entraîne une rotation. Si l'attache est collée en palatin du côté mésial, la dent réalise une rotation antihoraire. Par contre si l'attache est collée en palatin du côté distal, la canine assure une rotation horaire. Il est préférable de coller l'attache en vestibulaire pour lutter contre ce moment. Dans le cas où ce n'est pas possible, une analyse précise devra être réalisée afin de positionner l'attache en palatin de façon à avoir une rotation contrôlée. (24)

Une fois l'attache collée, le lambeau est remplacé et suturé par des points suspendus ou séparés. (22) (73) Une fenêtre muqueuse peut être réalisée avec une lame 15 neuve pour lever l'obstacle fibreux et faciliter l'éruption de la dent sans perte d'attache, ni d'ankylose, ni de résorption pour cette dernière. L'ouverture muqueuse est légèrement surdimensionnée car le bourgeonnement conjonctif de ses berges tend à refermer rapidement la plaie. (32) On parle de technique « ouverte ». Cette fenêtre muqueuse présente l'avantage de permettre à

l'orthodontiste de modifier la position de son attache, de réaliser lui-même son collage dans la semaine suivant l'opération après la dépose du pansement chirurgical et réduira le temps de port des appareils orthodontiques. (4) Mais elle présente aussi des inconvénients : augmentation du risque d'hémorragie et de douleur post-opératoire. (77) Le choix de la réalisation d'une fenestration ou non du lambeau dépend de la position de la canine à dégager :

- Si la dent est peu profonde, elle est dégagée par un lambeau repositionné avec fenêtre muqueuse
- Si la dent est profonde, elle est dégagée par un lambeau repositionné sans fenêtre et un collage per opératoire. On parlera de technique « fermée ». Elle présente de nombreux avantages : guérison rapide, peu de saignement et de douleur post opératoire par rapport à une technique dite « ouverte », mais également des inconvénients : collage difficile dans le cas d'inclusion profonde avec risque de descellement ou de rupture de la chaînette et une traction moins précise. (15) (53)

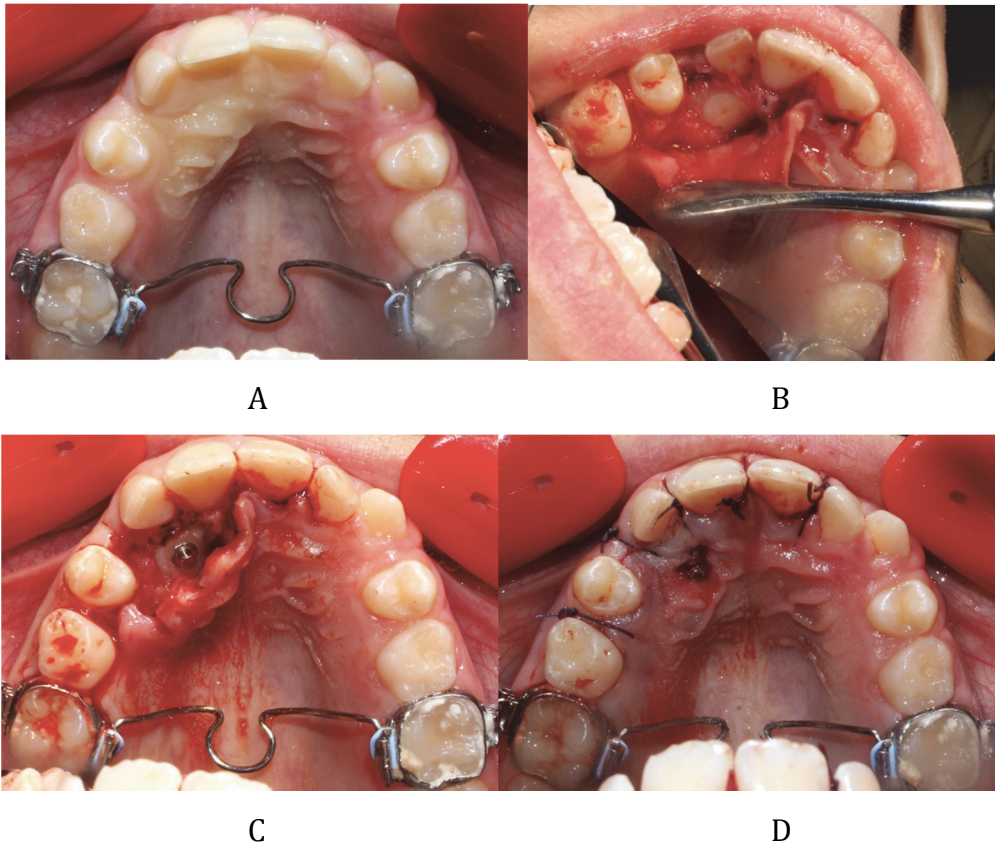


FIGURE 39 : Photographies illustrant le dégagement chirurgical d'une canine incluse en palatin (Collection personnelle)
 A : Anesthésie pré-opératoire
 B : Décollement du lambeau et dégagement osseux
 C : Mise en place et collage du bouton pour la traction
 D : Réalisation d'une fenêtre muqueuse (technique ouverte) et sutures

L'environnement kératinisé de la zone palatine est un atout pour l'intégration de la dent incluse dans son environnement. Une attention particulière sera cependant portée aux dents adjacentes lors du repositionnement du lambeau. (93)

4.3.2.1.2 Lambeaux vestibulaires : (42) (57) (64)

Ils sont préconisés quand la couronne de la canine n'est pas trop à distance de la crête alvéolaire et si le praticien souhaite avoir un accès direct à la face vestibulaire pour y coller son attache et ainsi mieux contrôler son déplacement. (68)


→ La canine est en position basse :

On réalisera un lambeau alvéolaire si la pointe cuspidienne est peu profonde. L'incision est réalisée au niveau de la crête et du sulcus des dents adjacentes, puis un décollement palatin très limité suivi d'une résection osseuse permettra de finir de dégager la couronne. La dent est ensuite tractée à l'aveugle derrière un rideau gingivo-muqueux. Ce procédé peut présenter des inconvénients notamment lors des décollements. Certains préconisent de réaliser une échancrure gingivale par incision en regard de la pointe cuspidienne pour faciliter son éruption et le recollement en cas de perte de l'attache lors de la traction. (68)

→ La canine est en position haute :

Le lambeau de translation apical est recommandé si à l'examen radiologique la couronne de la canine dépasse le grand axe de l'incisive latérale ou si la couronne est éloignée de la crête osseuse. (68)

Voie d'abord chirurgicale d'une canine incluse en palatin



Le lambeau palatin

- Il est indiqué si la dent est profondément incluse en palatin et dystopique

Les lambeaux vestibulaires

- Le lambeau vestibulaire alvéolaire est indiqué si la dent est en position incluse palatine basse
- Le lambeau vestibulaire de translation apical est indiqué si la dent est incluse en position plus haute

FIGURE 40 : Arbre récapitulatif des voies d'abord chirurgicales d'une canine incluse en palatin en fonction de sa position (Collection personnelle)

4.3.2.2 Canine incluse en vestibulaire : (22) (32) (62) (64) (68)

L'inclusion vestibulaire est moins fréquente que l'inclusion palatine. Son étiologie principale est un manque de place sur l'arcade, il est donc important que l'espace soit recréé dans un premier temps. (20) (39)

Dans ce paragraphe, nous décrivons les différentes techniques chirurgicales pour assurer la mise en place de cette dernière dans un environnement parodontal adéquat en fonction de sa position clinique : (1) (20) (31) (93)

- La gingivectomie
- Le lambeau de translation apicale simple
- Le lambeau de translation latérale et apicale
- Le lambeau repositionné

4.3.2.2.1 La gingivectomie : (26)

Elle est indiquée en présence d'une hauteur suffisante de tissu kératinisé autour de la dent à dégager. Si la quantité de tissu kératinisé est insuffisante, on aura recours à d'autres techniques type lambeaux de translations. (93)

Le protocole est très simple. Il consiste à réaliser une excision de la gencive vestibulaire pour découvrir la moitié ou le tiers de la couronne tout en préservant 3 mm de gencive marginale en apical du collet de la dent. (93)

Les lambeaux de translations sont des lambeaux d'épaisseur totale au niveau de la gencive adhérente puis d'épaisseur partielle au niveau du pédicule conjonctif. Ces lambeaux sont employés en cas de risque d'agingivite. Ils ne sont pas systématiques. Ils créent un tissu gingival kératinisé autour de la dent en éruption et permettent un collage dans de bonnes conditions. Leur résultat est très esthétique. (32) (68)

4.3.2.2.2 Le lambeau de translation apicale simple : (26) (27) (31) (42) (45) (64) (69) (93) (109)

Il s'adresse à des canines incluses en vestibulaire avec un axe proche de la normale, pas de contact avec les dents adjacentes et un fort risque d'effraction de la muqueuse alvéolaire. (32) (68)

Ce lambeau permet d'apporter de la gencive kératinisée au niveau du collet de la dent incluse en mobilisant le tissu kératinisé situé en apical de cette dent.(22) Il pourra être réalisé avec un abord vestibulaire ou palatin. L'avantage d'un abord palatin est surtout esthétique : absence de problèmes parodontaux en vestibulaire et de cicatrices gingivales.

Le protocole débute par une incision horizontale au sommet de la crête édentée d'une largeur légèrement supérieure au diamètre mésio-distal de la canine (environ 8,5 mm à 10 mm) et deux incisions verticales ou légèrement en trapèze pour délimiter la largeur du lambeau déplacé. (22) (67) (93)

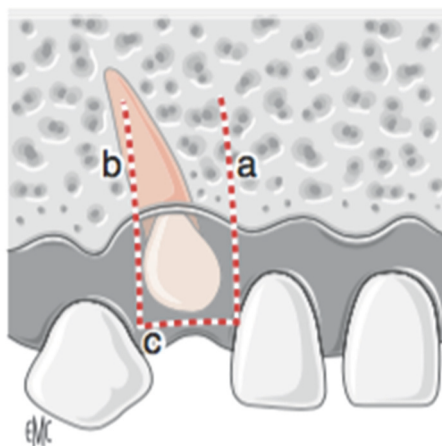


FIGURE 41 : Schéma illustrant les incisions pour un lambeau de translation apicale (42)

Le chirurgien décolle le lambeau en épaisseur totale pour dégager la couronne puis en épaisseur partielle au fond du vestibule pour assurer une certaine laxité du lambeau. (22) (67) La crypte osseuse est repérée et on réalise de la même façon qu'en palatin un dégagement coronaire. Le sac péri-coronaire est soigneusement et partiellement cureté pour mettre à nue la couronne. L'attache est collée pour assurer la traction de la dent incluse. Le lambeau de translation apicale est repositionné de façon à ce qu'il soit centré. Il recouvre la jonction amélo-

cémentaire et repose sur 2-3 mm d'émail coronaire. Des sutures latérales sont réalisées. (22) (68)

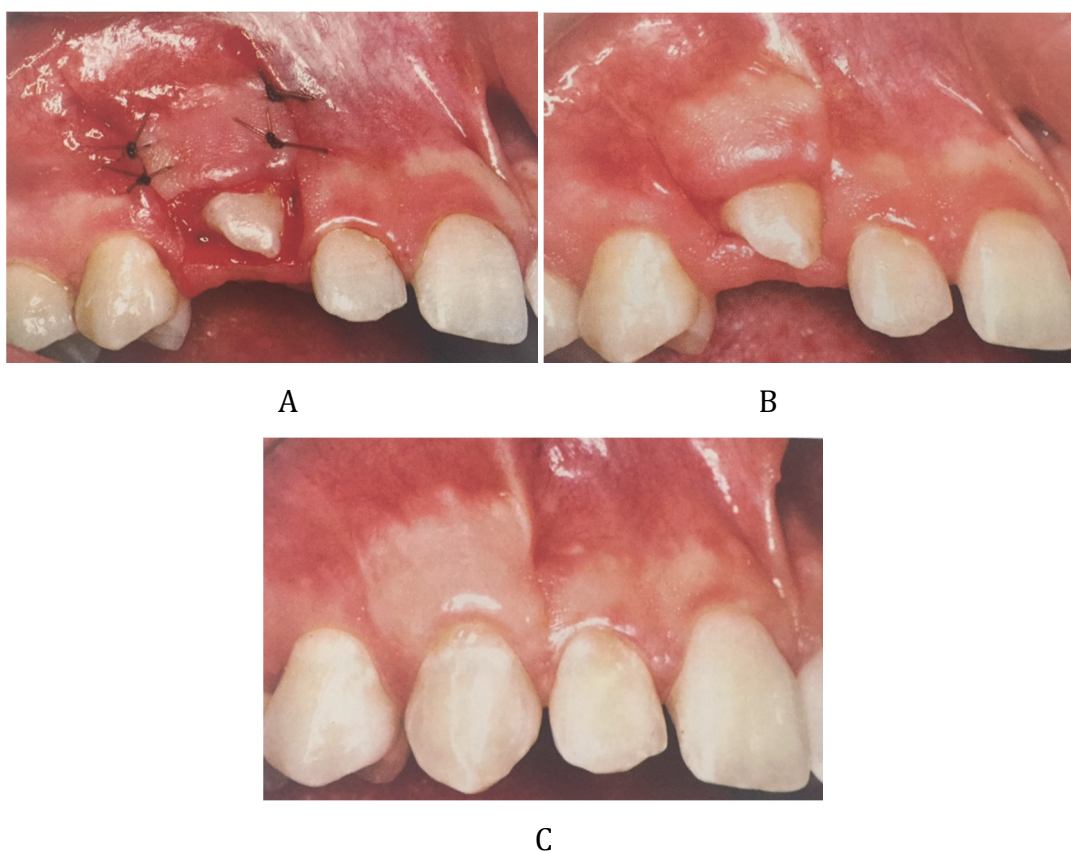


FIGURE 42 : Photographies montrant un dégagement de canine incluse en vestibulaire par lambeau de translation apicale simple (64)
A : le jour de l'opération
B : A 8 jours après l'intervention
C : A 3 ans après traitement multi-attaches pour parfaire l'alignement

4.3.2.2.3 Le lambeau de translation apicale et latérale : (22) (26) (27) (31) (42) (45) (64) (109)

Il trouve son indication lorsque la canine a un axe oblique recouvrant plus ou moins la racine de l'incisive latérale ou si son site éruptif semble éloigné du couloir éruptif normal. (32) (68) (93)

Le site donneur est la gencive vestibulaire de la canine temporaire, la crête édentée ou autour d'une dent adjacente en sachant que ces dernières doivent conserver au moins 2-3 mm de gencive kératinisée à leurs collets et qu'il faudra déplacer au moins 3 mm au niveau de la dent incluse. Cette thérapeutique impose d'avoir un site donneur en tissu kératinisé de 6 mm pour pallier les risques de déhiscence engendrant des récessions. (28)

Le protocole chirurgical est détaillé ci-dessous. (68) Le chirurgien réalisera une incision triangulaire au niveau de la muqueuse alvéolaire. Ce triangle devra être centré sur la couronne de la canine incluse. Il sera éliminé pour permettre l'accès à la couronne. Puis, le praticien poursuit par une incision au niveau de la crête édentée ou à la base des papilles adjacentes pour délimiter la partie inférieure du lambeau. Deux incisions verticales en trapèze sont réalisées pour délimiter le lambeau sur les côtés. L'une d'elle sera la prolongation jusqu'au sommet de la crête édentée du triangle préalablement réalisé. Elle délimite la partie mésiale du lambeau en arrière de l'incisive latérale. L'autre représente la partie distale et sera en avant de la première prémolaire.

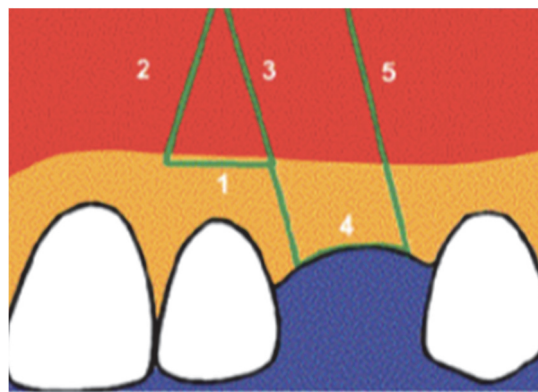


FIGURE 43 : Schéma des tracés des incisions d'un lambeau de translation apicale et latérale (26)

Le décollement du lambeau se fait en épaisseur partielle pour laisser du périoste au niveau du site donneur. Le périoste et le conjonctif assureront la protection du site donneur lors de la translation du lambeau au niveau de la face vestibulaire de la canine. L'objectif n'est pas de désinclure la couronne mais de fournir du tissu gingival pour permettre la formation d'un parodonte marginal de qualité au niveau de la canine définitive. La suite protocole est identique à celui d'une translation apicale : dégagement coronaire, nettoyage du site et protocole de collage de l'attache en vestibulaire. Le lambeau est repositionné au niveau de la face vestibulaire de la couronne de la canine incluse à la jonction amélo-cémentaire. Il est maintenu en place par des points discontinus.

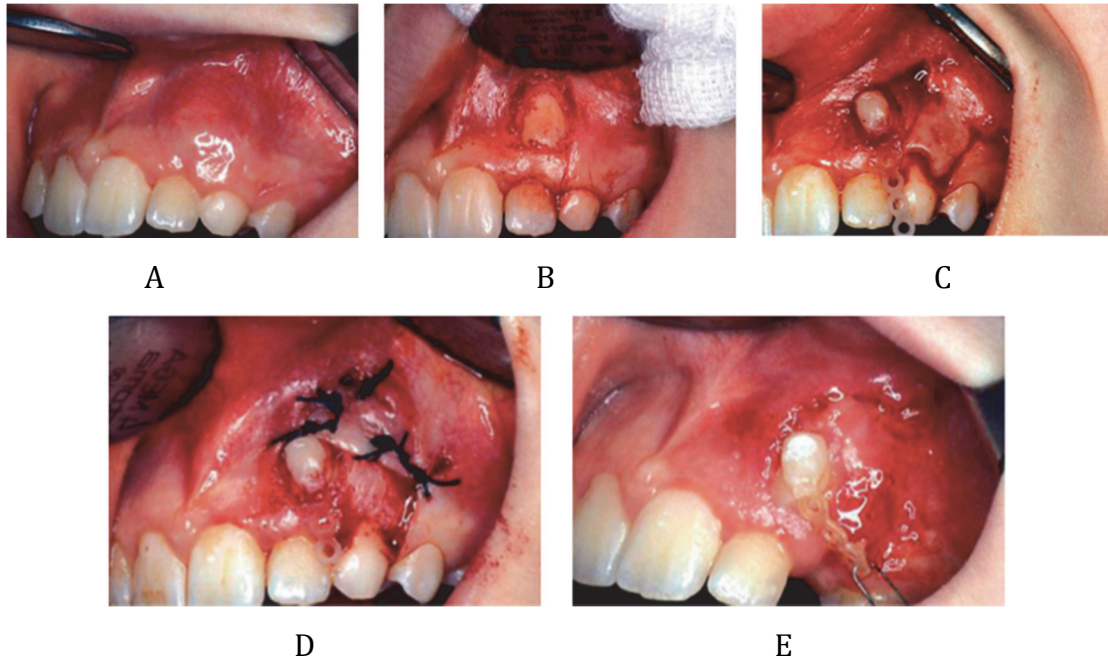


FIGURE 44 : Photographies endobuccales de la mise en place d'une canine incluse en vestibulaire par lambeau de translation apicale et latérale (22)

- A : Situation initiale avec canine incluse en vestibulaire
- B : Incisions formant un triangle pour dégager la couronne
- C : Décollement du lambeau en épaisseur partielle et collage du dispositif de traction
- D : Mise en place et suture du lambeau
- E : Cicatrisation à 8 jours

4.3.2.2.4 Le lambeau repositionné : (26) (27) (31) (42) (64) (109)

Il est indiqué pour les inclusions trans-alvéolaires ou très apicales (1/3 apical de la racine de l'incisive latérale, sous l'épine nasale) afin de permettre l'accès à la dent et la mise en place de l'ancrage pour la traction. (22) (32) (68) (93)

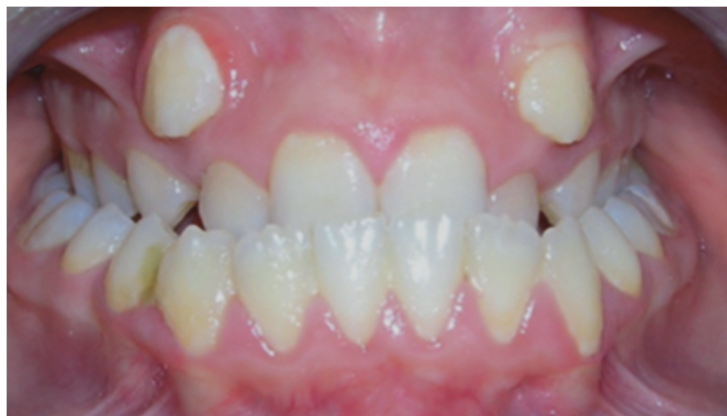

FIGURE 45 : Photographies endobuccales illustrant l'évolution spontanée en muqueuse alvéolaire des 13 et 23 (22)

Le protocole débute par une incision horizontale intra-sulculaire étendue allant de la deuxième prémolaire à l'incisive centrale. Elle se fait jusqu'au contact osseux

et sera associée à une incision verticale dite de décharge afin de réaliser un lambeau muco-périosté qui sera replacé dans sa position d'origine après collage de l'attache orthodontique.

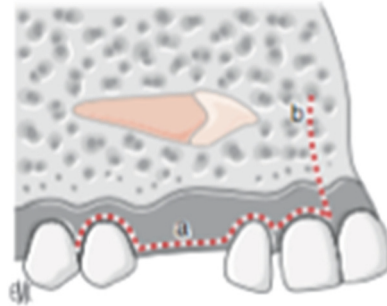


FIGURE 46 : Schéma des incisions pour un lambeau repositionné en cas de canine incluse vestibulaire (42)

Cette méthode dite fermée entraîne une traction à l'aveugle derrière un rideau muqueux. (63) (67)

Dans certaines situations cliniques, le lambeau repositionné seul peut être insuffisant. S'il s'avère insuffisant, il devra être complété par une greffe gingivale ou un lambeau de déplacement apical pour permettre la mise en place de la canine dans un environnement parodontal sain. (32) (63) (68) (69)

Les lambeaux replacés entraînent un collage difficile, une traction à l'aveugle et la nécessité de réintervenir fréquemment mais ils donnent de très bon résultats esthétiques et limitent le risque de récession post-thérapeutique. (32) (68) (93) Ils sont préconisés par de nombreux auteurs car ils recréent les conditions d'une éruption physiologique. (63) (93)

Quel que soit le type de lambeaux réalisé, un contrôle post-chirurgical vers le dixième jour par le chirurgien ou l'orthodontiste est obligatoire. (57)

Voie d'abord chirurgicale d'une canine incluse en vestibulaire

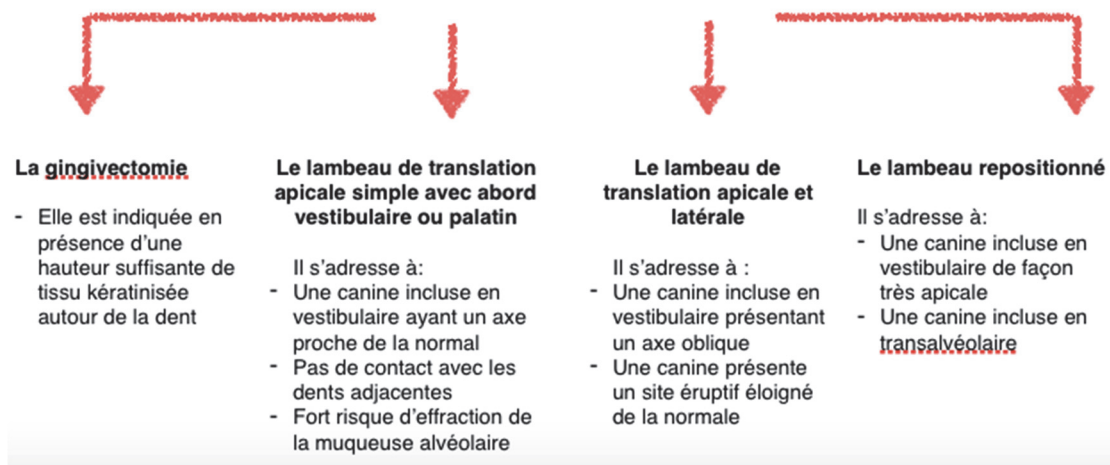


FIGURE 47 : Tableau récapitulatif des voies d'abord chirurgicales d'une canine incluse en vestibulaire en fonction de la situation clinique (Collection personnelle)

4.3.2.3 Pose de mini-vis : (22) (42)

Les mini-vis peuvent assurer un ancrage orthodontique intéressant sans effet parasite au niveau de l'arcade. Elles sont autotaraudantes ou autoforantes.

Leur positionnement dépend de la direction et du type de force. Il est nécessaire de réaliser au préalable un repérage radiologique des racines dentaires et des structures anatomiques afin de poser les mini-vis en vestibulaire ou en palatin dans les secteurs édentés ou entre les racines avec un espace minimum de 1,5 mm.

Le protocole de mise en place des mini-vis est le suivant :

Le chirurgien réalise une anesthésie locale au niveau de la région concernée. Pour les mini-vis autotaraudantes, une incision courte suivie d'un forage sera nécessaire. Pour les mini-vis autoforantes, aucune incision ni forage ne sera utile. La mise en place se fait dans la gencive attachée pour éviter les contraintes sur l'ancrage pouvant conduire à la perte précoce de la mini-vis. Il est conseillé d'anguler à 40 degrés la mini-vis dans la corticale pour augmenter la stabilité primaire de l'ancrage.

En post-opératoire, le chirurgien réalise un contrôle manuel de la stabilité primaire et une radiographie post-opératoire pour confirmer l'axe d'insertion et le respect des structures avoisinantes. La mise en charge est immédiate. La mini-vis peut être utilisée comme ancrage direct donc reliée directement à la dent incluse, ou indirect.

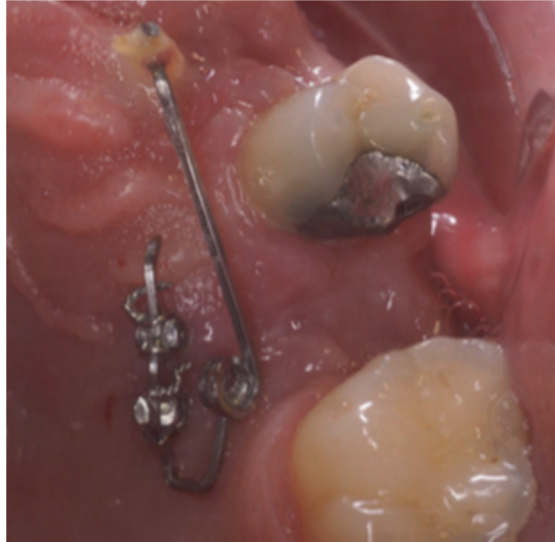


FIGURE 48 : Photographie endobuccale mettant en évidence la traction d'une canine incluse à partir d'un sectionnel placé sur deux mini-vis (22)

4.3.2.4 Différents moyens d'ancrages :

On en distingue deux types : les ancres intra-coronaires et péri-coronaires.

4.3.2.4.1 Les ancres intra-coronaires (31) (103)

Ils servent à la traction des dents incluses. Ils sont scellés ou vissés et de formes variées. Ils présentent l'inconvénient de mutiler la dent avec l'obligation de soins restaurateurs lors de la dépose ou la section et le polissage de la partie superficielle du piston ; la partie scellée restant en place. Ils ne sont plus utilisés car ils ne sont pas en accord avec les principes actuels d'économie et d'intégralité tissulaire. (22) (32) (42) (93)

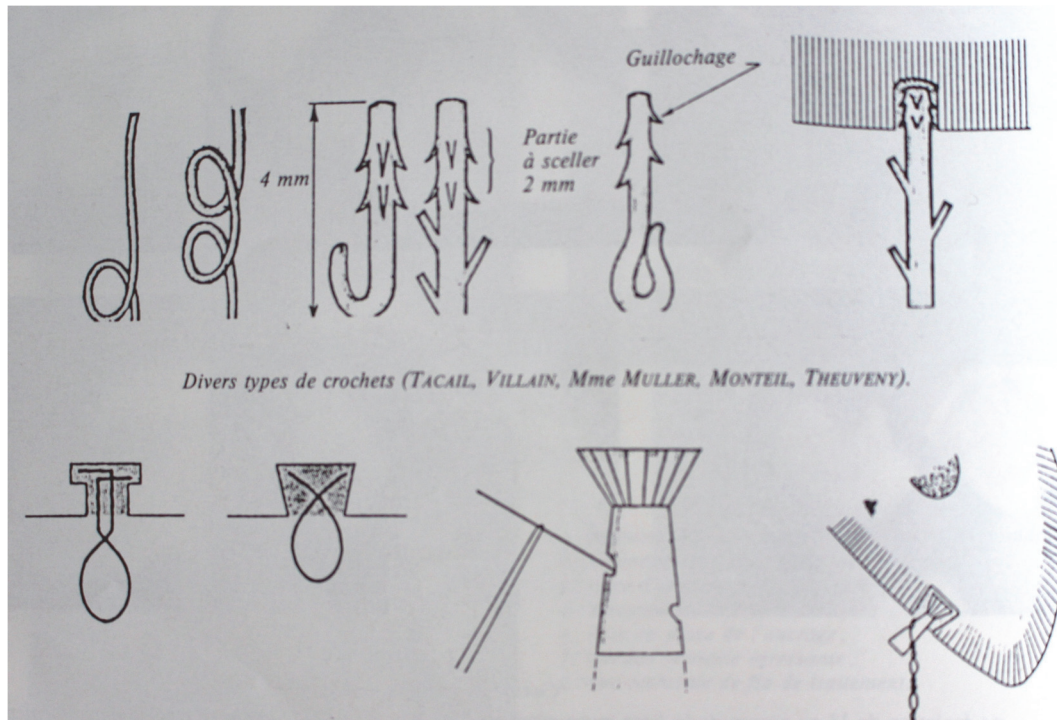


FIGURE 49 : Schéma illustrant les ancrages intra-coronaires (31)

4.3.2.4.2 Les ancrages péri-coronaires : (31) (103)

Il en existe plusieurs types. Nous les détaillerons dans ce paragraphe.

→ La ligature au collet ou la technique du lasso. Elle nécessite un dégagement coronaire important pour assurer la mise en place en simple ou double tour du lasso au niveau du collet de la dent à tracter. La ligature se prolonge par une chaînette à œillets. (32) (91) (93) Cette technique n'est plus trop utilisée car elle présente de nombreux inconvénients :

- Sur le plan mécanique, le rapprochement ou le dépassement du centre de résistance par le point d'application de la force induit une inversion de l'axe d'éruption. (32)
- Au niveau parodontal, l'élimination tissulaire importante aboutit à l'absence de formation de gencive attachée et à une parodontite expérimentale. Le lasso et le dégagement coronaire peut léser le ciment et entraîner sa disparition à l'origine d'une ankylose. (32) (42) (53) (93)
- Au niveau pulpaire, des mortifications ont été relevées.

Cette technique est proscrite de nos jours.

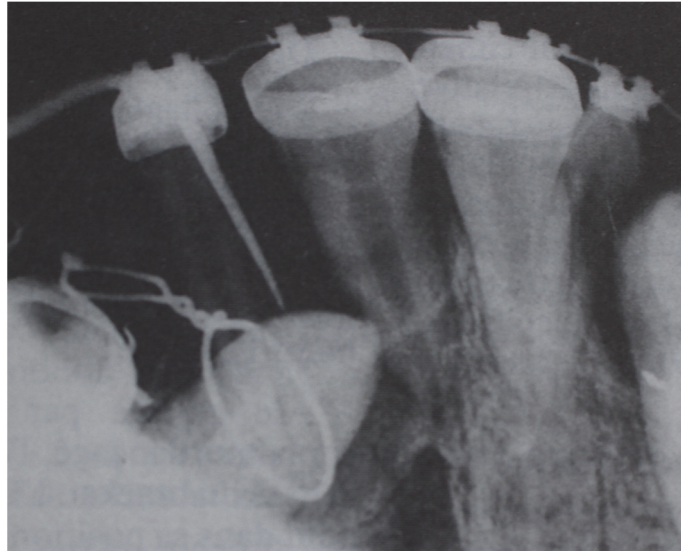


FIGURE 50 : Retro-alvéolaire d'une technique du lasso pour tracter la canine incluse (31)

→ Les coiffes ou bagues scellées nécessitent comme la technique précédente un dégagement coronaire important avec un risque de lésion du parodonte et du tissu dentaire. (32) (53) (91) (93) L'ajustage de la coiffe à la dent est fastidieux et les descellements sont fréquents. Leur mise en place est mutilante et aboutit à des conséquences environnementales importantes. Par conséquent, ils ont été remplacés par des attachements collés qui sont en accord avec les principes d'intégralité et d'économie tissulaire. (22) (32) (42)

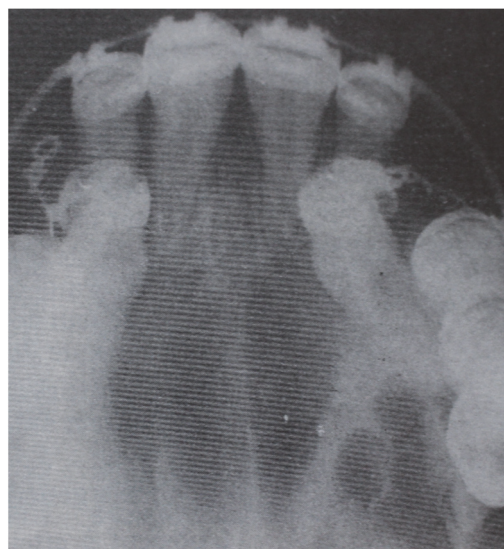

FIGURE 51 : Rétro-alvéolaire montrant la présence d'un ancrage péri-coronaire de type bagues scellées (31)

3.2.4.3 Les ancrages collés :

Actuellement, on utilise les attaches collées. (74) (91) (103) Elles présentent de nombreux avantages grâce au progrès du collage via les colles hydrophiles et CVIMAR. Les attaches collées sont en accord avec les principes tissulaires actuels. (22) Leurs dimensions réduites entraînent un dégagement a minima, sans dommage pour les dents adjacentes avec conservation du sac folliculaire. (42) (93)

L'attache collée se compose d'une base le plus souvent grillagée et d'une partie périphérique qui peut prendre diverses formes comme un œillet, un bouton, un crochet avec une boule soudé ou un anneau. (32) Elle doit être simple, solide, facile à mettre en place et non mutilante pour la dent et les tissus environnants. L'attache est peu recommandée en première intention en raison de sa taille et de son agressivité.




FIGURE 52 : A- B : Photographies illustrant les attaches collées (91)

Le collage peut être effectué dans le même temps opératoire que la chirurgie ou être différé pour que l'orthodontiste puisse effectuer lui-même son collage. (42)

Le positionnement de l'attache est déterminé par la direction de traction orthodontique. Les attaches sont collées selon le protocole habituel sur la partie coronaire accessible, de préférence la face vestibulaire pour lutter contre l'apparition d'un moment lors de la traction. Si l'attache est collée sur la face proximale, il peut être nécessaire de l'adapter à l'anatomie dentaire par un remodelage de la base. Enfin si l'attache est collée sur la face palatine en première intention, elle entraîne l'apparition d'un moment à l'origine d'une rotation. (32) (66)

Au niveau des dents pluricuspidées, le collage peut se faire sur la face occlusale en première intention pour faciliter l'évolution verticale, puis l'attache est repositionnée sur la face vestibulaire. (14) (32)

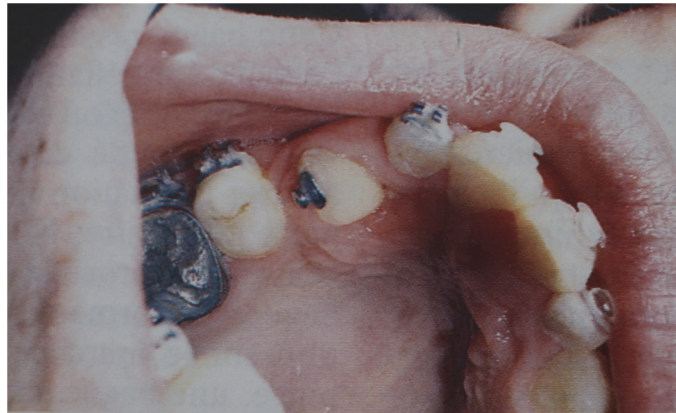


FIGURE 53 : Photographie endobuccale montrant une attache collée en disto-palatin sur la 13 en désinclusion (91)

4.3.3 Troisième phase : orthodontique :

4.3.3.1 Généralités :

L'objectif de cette dernière phase est de mettre sur l'arcade en position souhaitée la dent incluse. Pour une traction efficace, il faut respecter le principe des 4D de STONER : (103)

4.3.3.1.1 La direction :

La direction de traction doit être étudiée de façon précise. Elle s'adapte à la position spatiale de la dent incluse et à ses relations avec les dents voisines. (17) (93) Au départ, elle est verticale afin de ne pas léser les racines des dents voisines puis secondairement en direction vestibulaire et/ou distale. (22) (24) (84) (109) Au fur et à mesure de l'évolution, un contrôle régulier de la position de la canine par un examen radiologique devra être effectué pour adapter la direction de traction. Cette redirection se fait par l'intermédiaire d'éperons soudés sur l'arc. (22) (57) En général, la canine incluse en palatin est bien placée dans la ligne d'arcade. Sa mise en place sur l'arcade nécessitera alors peu ou pas de mouvement de torque. (76) Une mauvaise direction lors de la traction pourra être à l'origine d'apparition de problèmes parodontaux, d'effets néfastes sur les dents adjacentes et une augmentation de la durée de traitement. (31) (32) (93)

4.3.3.1.2 Le dosage :

Le dosage devra être suffisant pour mobiliser la dent. (22) (66) L'orthodontiste aura recours à des forces légères et continues pour mobiliser la dent sans mouvement de va et vient et assurer la pérennité du traitement. (17) (20) Une intensité moyenne de 30 à 50g semble être bonne, 30g pour un mouvement vertical de type extrusion et 50g par un déplacement vestibulaire afin d'assurer l'accompagnement parodontal au cours du déplacement dentaire. Les forces de tractions devront être efficaces et ressenties par le patient. Elles ne devront pas être surestimées pour ne pas engendrer de lésions parodontales (récessions gingivales inesthétiques associées à des déhiscences osseuses), de résorptions des dents adjacentes ou une ankylose de la dent tractée. (32) (42) (93) (109) En général après la traction initiale, une évolution spontanée est constatée qui permet la réactivation du potentiel d'éruption. (31) (32)

4.3.3.1.3 La distribution :

La distribution de la force va dépendre de la direction choisie et de l'élément moteur. Une modification du point d'application de la force et du type d'ancrage peut être nécessaire.

- Dans un premier temps et si possible, l'attache est mise en place au niveau de la pointe cuspidienne en vestibulaire pour avoir un meilleur contrôle du mouvement de la dent lors de sa désinclusion.
- Dès que la couronne est suffisamment dégagée, l'attache est changée par un bracket. L'association d'un arc rectangulaire à un bracket permet de délivrer des informations de torque et d'angulation qui vont permettre d'assurer le positionnement correct de la canine au sein de l'arcade maxillaire.

4.3.3.1.4 La durée :

La durée de la force est fonction des réactions histologiques.

- Les chaînettes, les élastiques et les ligatures élastiques délivrent des forces légères et suffisantes pour induire des déplacements mais elles sont vite

interrompues. Il est conseillé de réaliser des réactivations régulières tous les 15 jours.

- Les ressorts en Elgiloy, en bêta titane ou en nickel titane délivrent des forces légères sur une durée continue.

4.3.3.2 Différents appareillages :

Afin de mener à bien son acte, l'orthodontiste dispose de plusieurs types d'appareillages :

3.3.2.1 Les appareils amovibles (plaque de Hawley, plaque palatine) : (20) (22) (31) (32) (42) (59) (66)

Ils sont mis en place immédiatement après l'acte chirurgical. Ils aident à contenir le gonflement et l'hématome liés à l'opération. Les appareils amovibles reposent sur une donnée subjective et variable : la coopération du patient. Ils trouvent leur indication en cas de :

- Suspicion d'ankylose afin de vérifier que le mouvement de traction de la dent est possible et sans effet parasite au niveau des autres dents de l'arcade.
- Absence d'ancrage par la perte des secteurs postérieurs
- Faible correction orthodontique nécessaire avec demande esthétique importante

Cette méthode a été abandonnée au profit de dispositifs fixes car ils présentent un certains nombres d'inconvénients : correction limitée des malocclusions, des rotations et des mouvements de torque.

4.3.3.2.2 Les forces magnétiques : (31) (32) (42) (44) (66)

Elles sont utilisées dans les pays anglosaxons depuis 1987. Ce système repose sur l'action réciproque de deux aimants : l'un dit primaire et passif collé sur la dent à déplacer après son dégagement chirurgical et l'autre dit secondaire et actif situé en position intra-buccale. L'éruption est guidée par l'aimant intra-oral. Il est solidaire d'un ancrage intra-buccal, d'une plaque amovible ou d'un appareillage multi-attaches. La distance entre les deux pièces magnétiques, la force

d'attraction, l'axe et sa direction sont réglés par modification de l'aimant intra-oral.

L'avantage de cette technique est une réduction du temps de désinclusion, une mise en traction plus confortable pour le patient, un abaissement des risques infectieux et une diminution des lésions parodontales mais elles nécessitent d'être améliorées et affinées. Les inconvénients sont l'encombrement de l'aimant intra-oral et l'impossibilité d'utiliser la traction magnétique si la dent est en position trop ectopique.

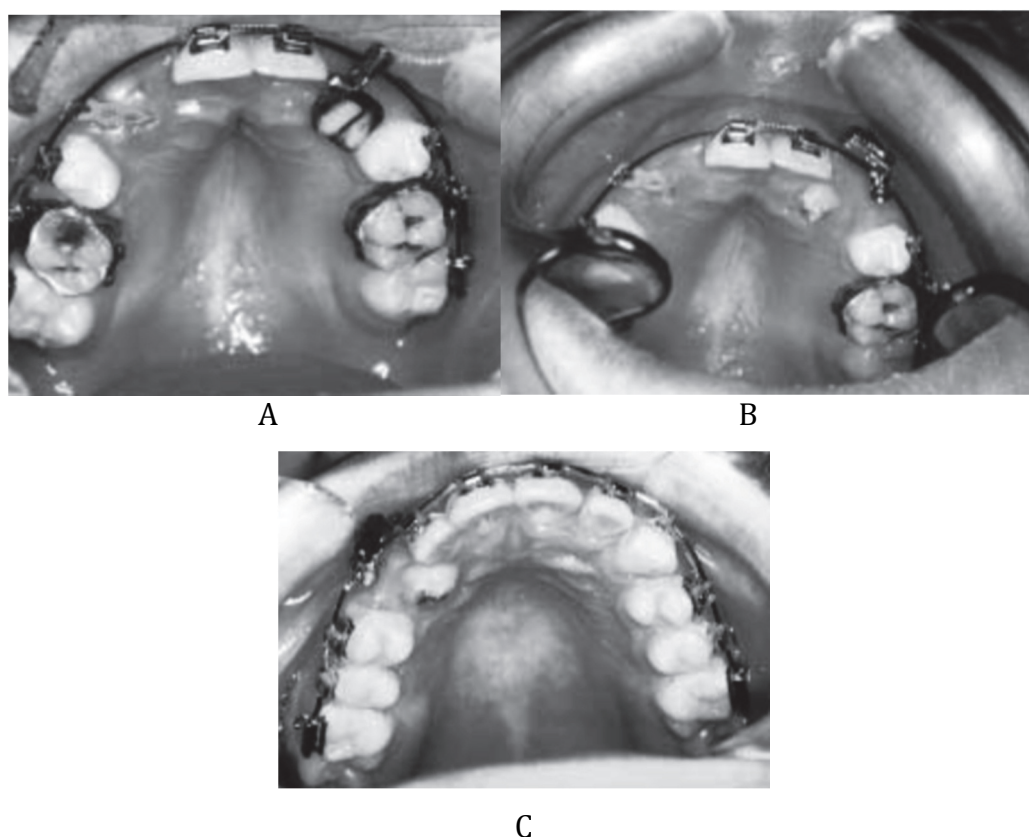


FIGURE 54 : Photographies endobuccales d'un processus de traction via des forces magnétiques à gauche et via une traction élastique à droite (44)

A : Ligature élastomérique pour tracter la 13 incluse. La 23 incluse est tractée par des forces magnétiques

B : Evolution plus rapide de la 23 par rapport à la 13

C : Aimant collé sur la face palatine de la couronne de la 13 et ayant subi une attraction vestibulaire

4.3.3.2.3 Les appareils fixes: (42)

Les traitements multi attaches partiels ou totaux assurent un meilleur contrôle pour une mise en place des dents incluses et diminuent les mouvements parasites au niveau des dents d'ancrage. (22) Ils sont associés à des moyens d'ancrage vus dans le paragraphe IV.3.1 pour augmenter la résistance. (20) Le dispositif de

traction doit être élastique. Plusieurs dispositifs pourront être utilisés seuls ou en association : (20) (22) (66)

- Les chaînettes élastomériques, les élastiques et les ligatures élastomériques. Les éléments élastiques sont à éviter en raison de leur potentiel inflammatoire et de leur risque de rupture. (31) (32)
- Les chaînettes en acier 30/100° ou en or. Elles pourront être façonnées en extemporané ou prêtes à l'emploi. Elles se terminent par un crochet, les deux chefs sont libres ou réalisent une chaînette à œillets. La longueur de la ligature et des boucles est ajustée en fonction de la migration canine. (31) (32)
- Les ressorts en Elgiloy, en bêta titane ou en nickel titane (96)
- Des sectionnelles en TMA, Elgiloy ou acier (96)
- Arc à mémoire de forme ou super-élastique

4.3.3.3 Principes et moyens des appareils fixes : (42)

Le travail de l'orthodontiste est de relier les transmetteurs de forces aux générateurs de forces dans une position idéale pour que l'éruption de la dent se fasse dans le trajet décidé au préalable par l'orthodontiste.

- Le transmetteur de force est l'intermédiaire entre le point d'ancrage sur la dent incluse et le dispositif orthodontique fixe ou amovible. Il se présente sous diverses formes : chaînettes élastiques, chaînettes acier, ressorts.
- Le générateur de force a pour objectif de délivrer une force légère et continue afin d'éviter l'apparition de lésions parodontales. (32) Il en existe plusieurs types que nous évoquerons ci-dessous.

4.3.3.3.1 La traction via un système élastique : (32) (42) (109)

Son utilisation se fait en intra ou inter-arcade au moyen d'un élastique, d'une ligature ou d'une chaînette. Ils sont utilisés dans les phases initiales. Leur utilisation est simple mais la force délivrée est très inconstante en tension. Des réactivations fréquentes tous les quinze jours sont nécessaires par renouvellement du dispositif. (38)

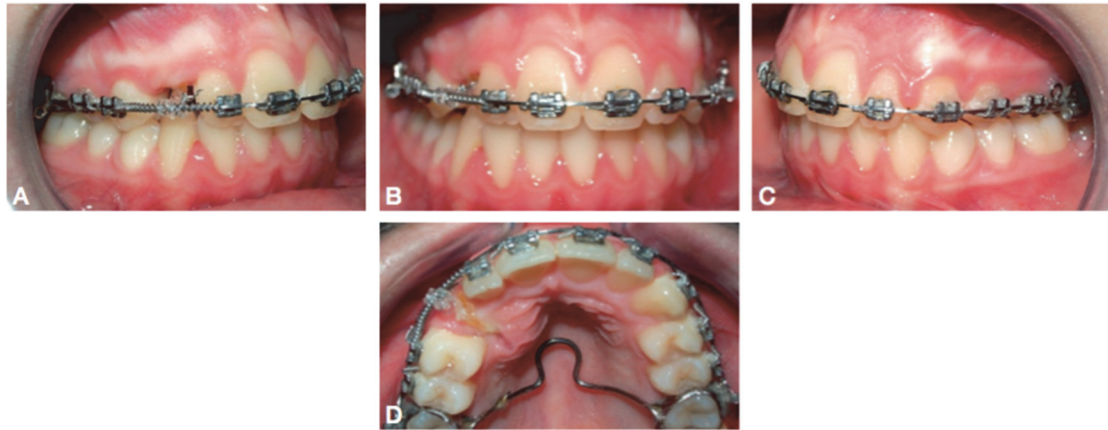


FIGURE 55 : Photographies end-buccales montrant la traction de la 13 à partir de l'arc vestibulaire via une chaînette après la création de l'espace nécessaire par un ressort mis en place sur l'arc (22)

4.3.3.3.2. La traction sur arc principal vestibulaire (31) (32) (42) (66) (109)

L'arc vestibulaire joue deux rôles : stabilisateur et délivreur de forces légères de traction. Ces actions contradictoires sont obtenues par l'adjonction de boucles de formes variées, de courbures de compensation au niveau du secteur en traction ou par l'utilisation d'un fil à mémoire de forme ou super-élastique surligaturé sur l'arc principal de stabilisation.

4.3.3.3.3 La traction via un arc auxiliaire pourra être de deux types : (31) (32) (42) (66) (84)

→ L'arc auxiliaire rigide à traction élastique est caractérisé par le Goshgarian ou GoshNance. Il est associé à une extension antérieure qui permet de faire varier l'angulation des tractions élastiques et d'obtenir des forces de vestibulo-version, d'égression ou les deux en évitant les interférences corono-radicaux.

→ L'arc auxiliaire souple à traction directe est réalisé avec :

- Un fil rond ou rectangulaire
- En vestibulaire ou en palatin
- Associé ou non à une traction élastique
- Solidarisé à distance de la zone de traction au niveau des bagues molaires.

Pour lutter contre les effets parasites, l'orthodontiste soude l'arc auxiliaire souple à traction directe à différents moyens d'ancrages (Paragraphe IV.3.1)

L'utilisation du TMA est intéressante car il associe des forces légères et continues. L'Elgiloy présente une ductilité qui lui assure une faible gêne pour le patient lors des pré-activations et une flexibilité importante.

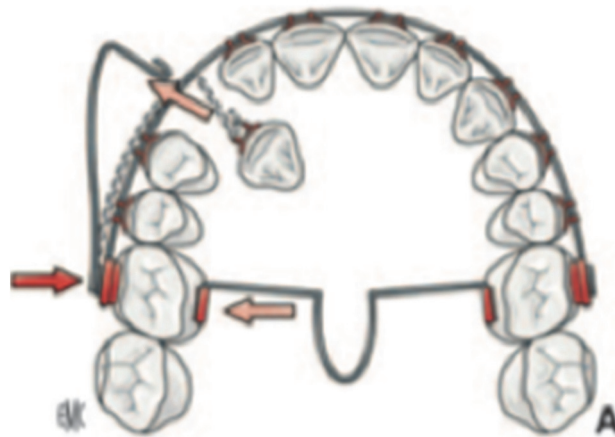


FIGURE 56 : Schéma illustrant la traction d'une canine par un auxiliaire souple à traction directe associé à un arc vestibulaire de stabilisation et à un Goshgarian (42)




Traction élastique	Traction sur arc principal	Traction sur un arc auxiliaire
		
<ul style="list-style-type: none"> - <u>Ligature élastomérique</u> - <u>Chainette élastomérique</u> - <u>Elastique</u> 	<ul style="list-style-type: none"> - Arc principal associé à des boucles ou des courbures de compensation - Fil à mémoire de forme ou super-élastique <u>surligaturé</u> sur l'arc principal 	<p>Arc auxiliaire rigide à traction élastique:</p> <ul style="list-style-type: none"> - <u>Goshgarian</u> ou GoshNance <p>Arc auxiliaire souple à traction directe:</p> <ul style="list-style-type: none"> - En TMA, <u>Elgiloy</u> ou acier

FIGURE 57 : Tableau récapitulatif des différents moyens de traction fixe (Collection personnelle)

4.3.3.4 Mise en place d'une canine incluse en palatin via un arc auxiliaire: (24) (38) (66)

Elle se déroule en deux temps. Dans un premier temps, l'orthodontiste effectue un déplacement vertical de la canine puis dans un second temps un déplacement horizontal. (93) Le dégagement d'une canine incluse par un auxiliaire présente trois avantages :

- Meilleur contrôle du mouvement de la canine par décomposition du mouvement
- Réduction des effets parasites dentaires et parodontaux au niveau des dents adjacentes en éloignant la dent incluse de ces dernières (22) (29)
- Diminution de la durée du traitement

4.3.3.4.1 Le déplacement vertical : (24)

Il vise à faire tracter la canine incluse dans le milieu buccal au niveau du palais pour l'éloigner des racines des dents adjacentes. (93) Cette étape se fait avec des sectionnels multifonctions souples insérés dans les tubes molaires soudés aux bagues des molaires maxillaires solidaires par un moyen d'ancrage. (24)

Le sectionnel est recourbé vers le bas à la sortie mésiale du tube molaire au niveau de la deuxième prémolaire pour former un bras de levier. La force directionnelle délivrée est proportionnelle au degré de courbure. Il est possible d'assurer au bras levier une orientation plus palatine pour placer la canine incluse à distance de la racine de l'incisive latérale. (13) Si l'orthodontiste souhaite adjoindre au mouvement de base, une force antéro-postérieure, il munit l'auxiliaire de boucles d'activations. (24)

Le praticien ligature le sectionnel à l'attache mise en place sur la couronne de la dent incluse dégagée préalablement au cours de la phase précédente. La ligature pourra être métallique ou élastique. L'objectif du déplacement vertical est de tracter la canine en palatin en lui faisant réaliser une rotation favorable sans risque pour les structures adjacentes et facilitant la suite du traitement. (93)

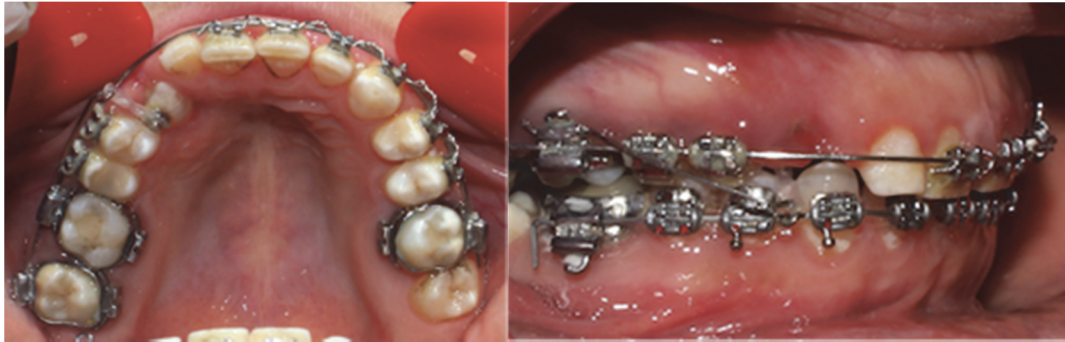

FIGURE 58 : Photographies endobuccales montrant la mise en place d'une canine incluse en palatin sur l'arcade avec une traction disto verticale via un arc auxiliaire (Collection personnelle)

La correction de l'occlusion inversée pour les canines palatines devra être réalisée avant l'égression complète de la canine. Elle est amorcée si possible au cours de la traction. L'adjonction de cale ou plaque de surélévation facilitera le déplacement dentaire. (22)

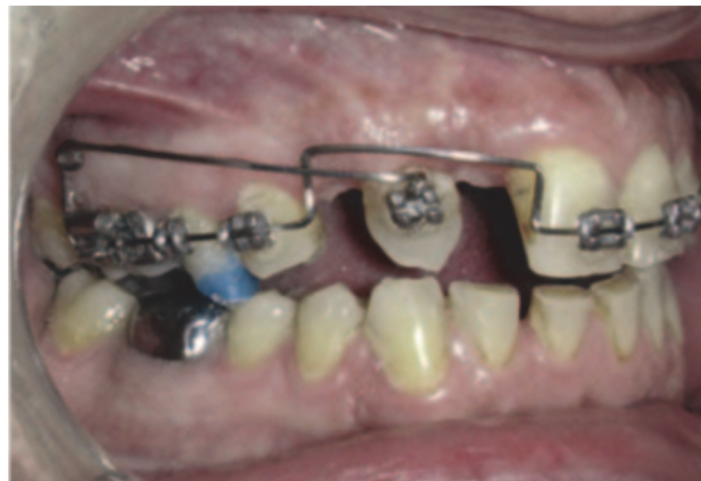

FIGURE 59 : Adjonction d'une cale de surélévation pour faciliter le passage de l'inversé d'occlusion dans le cas d'une canine incluse en palatin (42)

4.3.3.4.2 Le déplacement horizontal : (24)

La deuxième phase est un déplacement de bascule palato-vestibulaire (tipping). (93) Ce déplacement est plus long car il présente deux objectifs :

- Le premier vise à réaligner la dent en la tractant directement sur l'arc rigide par l'intermédiaire d'auxiliaires de traction (ligature élastomérique, chaînette ou ressort fermé en NiTi) si le déplacement est court ou par un sectionnel si le déplacement est important.

- Le second repose sur la correction des rotations via un œillette en première intention mis en place en vestibulo-mésial pour une rotation antihoraire et en vestibulo-distal pour une rotation horaire.

Dès que la couronne est suffisamment dégagée, le collage d'une attache est recommandé. Il permet un meilleur contrôle du déplacement dentaire grâce aux informations qu'il détient. (56) Le contrôle du torque sur la canine permet une orientation de sa face palatine compatible avec les fonctions occlusales et un positionnement correct au sein du parodonte. Le positionnement idéal de l'attache est difficile en première intention. Il pourra être modifié au cours du traitement pour atteindre l'objectif fixé. (22)

Un ressort boudin, un clip chirurgical ou un stop peuvent être placés sur l'arc vestibulaire pour assurer le déplacement mésial ou distal du point d'insertion de la ligature sur l'arc. Une fois la dent à proximité de son site final, elle est prise en charge par l'arc et traitée comme une dent dystopique. Un nivellement de l'arcade est réalisé.

Les étapes de finitions sont classiques et assure une bonne intercuspidation. En fin de traitement, la canine doit avoir une inclinaison corono-vestibulaire et une angulation corono-mésiale correcte. (57) Une phase de stabilisation de la canine dans sa position finale est indispensable pour assurer la maturation des tissus parodontaux. Elle dure 6-8 semaines. (93) Becker a constaté une incidence accrue de rotations et d'espacements post-thérapeutique du côté de l'inclusion. Pour minimiser ou empêcher cette rechute, une fibrotomie au niveau de la dent incluse tractée pourra être réalisée avant la dépose du traitement multi-attaches. (20) La contention est obligatoire. Elle est collée et fixe, et maintient la dent dans sa position en évitant les récurrences. (20) (93) (96)

4.4 Extraction de la canine incluse : (24) (26)

Comme nous l'avons vu précédemment, la canine joue un rôle primordial dans la fonction occlusale et d'un point de vue esthétique. L'extraction est préconisée par rapport à un traitement ortho-chirurgical dans des cas de figure très précis : (8) (22) (42)

- Rotation de 180° du germe (23)
- Canine en position trop ectopique pour être tractée (20) (22) (32) (51)

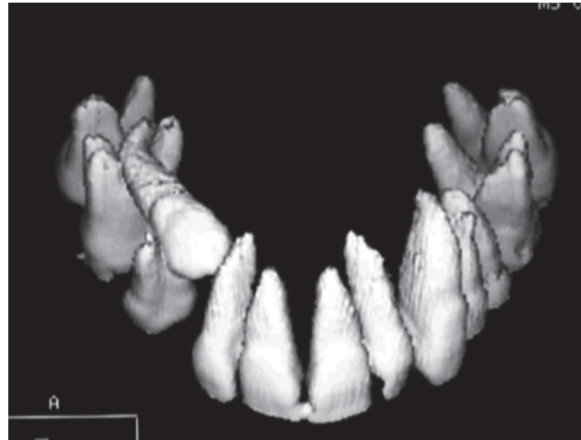


FIGURE 60 : Position ectopique de la 13 entre les racines des prémolaires et de la première molaire empêchant la mise en place d'un traitement ortho-chirurgical (22)

- Morphologie inadaptée (coudure ou courbure radiculaire) (23)
- Inclusion associée à des complications nerveuses, infectieuses, tumorales (22) (72)
- Présence d'une résorption interne ou externe compromettant le devenir de la dent incluse (20) (22)
- Présence d'une ankylose avec impossibilité de transplantation (20) (22) (23) (32)
- Danger pour les dents adjacentes (20) (58)
- Occlusion stable avec la présence d'une première prémolaire à la place de la canine. Les fonctions occlusales sont respectées par des aménagements occlusaux
- Echecs des autres alternatives thérapeutiques (23) (32) (40)
- Refus du patient par manque de motivation, problème financier ou contre-indication à un traitement ortho-chirurgical avec risques pour les structures adjacentes (résorptions radiculaires, sinusites) (8) (23) (32) (58) (79)

Une évaluation clinique et radiologique approfondie est nécessaire car il s'agit d'un acte préjudiciable d'un point de vue esthétique, fonctionnel et biologique. (20) L'extraction de la canine entraîne une perte de l'intégralité de l'os et du

parodonte par un effondrement des procès alvéolaires en épaisseur et en hauteur avec un risque pour les structures adjacentes. (22) (23) (42) (51) (53)

L'acte est codifié quelle que soit la position de la canine. Il comprend : (8) (23) (79)

- Un temps pré-opératoire avec installation du matériel, du patient et la réalisation d'une anesthésie.
- Un temps muqueux.

Pour une dent incluse en palatin, l'opérateur réalise une incision de type Gérard-Maurel pour une inclusion bilatérale et Gérard-Maurel modifié pour une inclusion unilatérale. Pour une inclusion vestibulaire haute, l'incision est aciforme à concavité supérieure et large d'au moins trois fois le diamètre mésio-distal de la dent incluse et à 2 ou 3 mm en dessous de la projection de la pointe canine ; si l'inclusion est basse, l'opérateur réalise une incision intra-sulculaire. Une fois l'incision faite, le chirurgien décolle le lambeau muco-périosté.

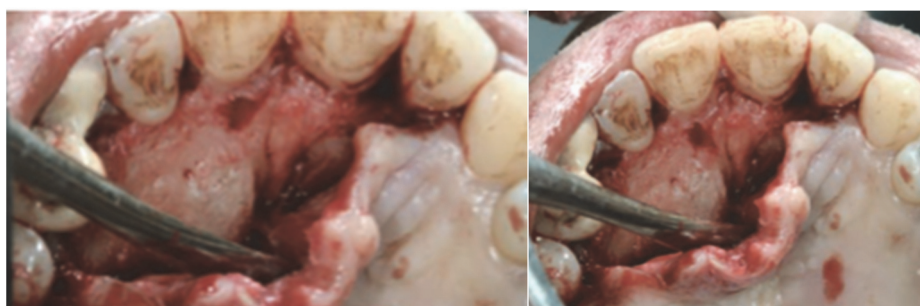

FIGURE 61 : Photographies endobuccales illustrant le temps muqueux de l'extraction d'une canine incluse (8)

- Un temps osseux.

Il s'effectuera avec une fraise boule montée sur pièce à main sous irrigation stérile afin de découvrir l'extrémité coronaire et le tiers cervical de la racine.

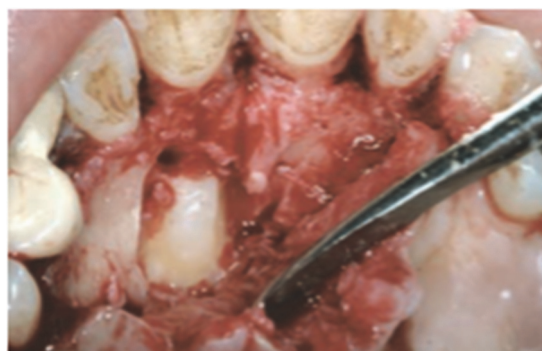

FIGURE 62 : Photographie endobuccale d'un temps osseux lors de l'extraction d'une canine incluse (8)

- Un temps dentaire.

Il comprend la mobilisation de la dent plus ou moins associée à une augmentation du dégagement osseux et/ou une séparation corono-radriculaire.

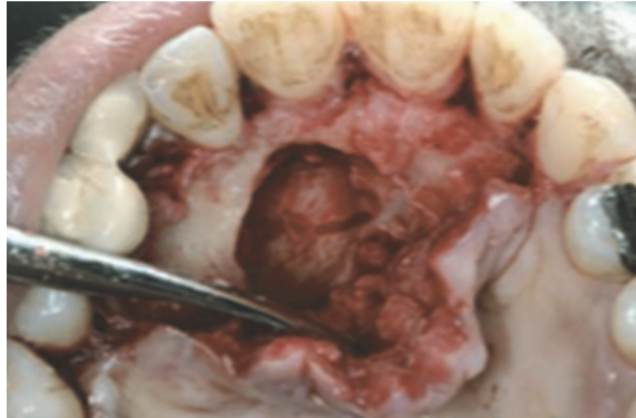

FIGURE 63 : Photographie endobuccale du temps dentaire avec extraction de la canine incluse (8)

- Un temps final.

Il se compose d'un curetage de l'alvéole pour éliminer les débris et le sac péri-coronaire afin d'éviter tout risque d'infection, de la réalisation des points de sutures et plus ou moins de la pose d'une plaque palatine pour faciliter la cicatrisation.

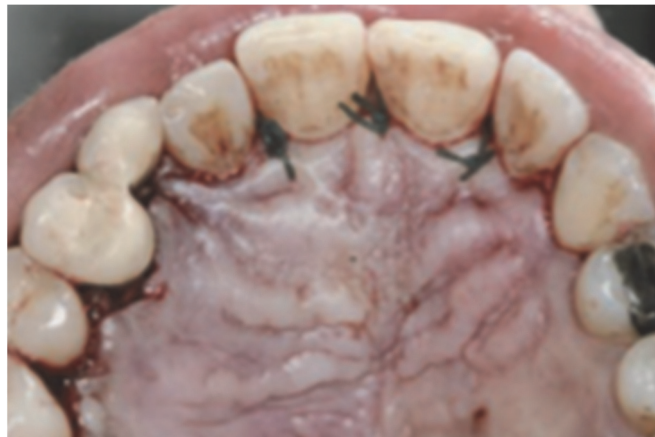

FIGURE 64 : Photographie endobuccale du temps final avec les sutures après extraction d'une canine incluse (8)

4.4.1 Extraction et remplacement par un élément prothétique : (20) (22) (42) (56) (66) (79)

Cette solution est retenue dans deux circonstances :

- Si la dent ne peut être mise sur arcade ou maintenue incluse
- Si le patient refuse un traitement orthodontique pour fermer l'espace

Cette thérapeutique comprend deux phases : une phase chirurgicale suivie d'une phase prothétique. (98) Elle nécessite une information précise, claire et loyale sur la longévité, les différents types d'éléments prothétiques, les aménagements environnementaux nécessaires et sur le coût afin que le patient puisse faire son choix en connaissance de cause et donner son consentement. (38) L'objectif de la phase prothétique est multiple : rétablir l'esthétique, les fonctions et une occlusion stable.

Ce choix thérapeutique présente des variations en fonction de l'âge :

- Chez l'enfant suite à l'extraction de la canine incluse, il faudra mettre en place dans un premier temps une restauration transitoire de type prothèse amovible, bridge collé ou élément cosmétique collé. (42) Le but est de maintenir l'espace sur l'arcade, d'attendre la fin de la croissance faciale et de la maturation osseuse, occlusale et gingivale pour réaliser secondairement une prothèse définitive fixe ou amovible associé ou non à un implant. Toute solution prothétique doit être discutée avec ses avantages et ses inconvénients. (56)
- Chez le patient adulte ayant fini sa croissance, plusieurs procédés thérapeutiques pourront être proposés au patient tels qu'une prothèse fixée, collée ou scellée sur couronnes ou onlays, une prothèse amovible ou une solution implantaire. (31) (32) (98) L'implant est la solution préférentielle car elle n'entraîne aucune mutilation des dents adjacentes, d'autant plus que l'os est souvent volumineux à ce niveau permettant l'utilisation d'implants longs. (31) (32) Ces thérapeutiques sont souvent précédées par une régénération tissulaire guidée ou de comblement osseux afin d'assurer l'intégration et la pérennité de la prothèse dans son environnement adéquat. (98)

4.4.2 Extraction et fermeture des espaces par l'orthodontie : (20) (22) (42) (56) (66)

L'avulsion de la dent incluse et son remplacement par la première prémolaire peut être une solution convenable à condition de réaliser des aménagements esthétiques et occlusaux. La thérapeutique se fait par un traitement orthodontique visant à mésialer des secteurs postérieurs. (31) Cette solution, malgré quelques imperfections, est préférable à la précédente car elle présente un meilleur pronostic biologique à long terme. (3) (32) (56)

Sur le plan cinétique, plusieurs situations sont à distinguer en cas d'inclusion unilatérale : (32)

- Du côté controlatéral à l'inclusion, il faudra réaliser l'extraction de la première prémolaire et de deux prémolaires de l'arcade antagoniste afin de permettre un retour à la classe I molaire bilatérale.
- Si on préconise uniquement l'extraction de la première prémolaire controlatérale sans extraction au niveau de l'arcade antagoniste, on aboutit à une classe II thérapeutique molaire bilatérale.
- La classe II molaire unilatérale en cas d'absence d'extraction de prémolaire est déconseillée. Cette dernière est peu stable d'un point de vue occlusal et nécessitera des aménagements occlusaux importants.

A la fin du traitement, le succès reposera sur :

- Le respect de la forme d'arcade (3)
- Une position axiale de la première prémolaire identique à celle de la canine (3)
- Une adaptation morphologique vestibulaire et palatine de la première prémolaire de façon à ce que l'absence de la canine soit dissimulée. Elle est réalisée par une coronoplastie d'addition et de soustraction : (3) (56)
- Meulage de la cuspide palatine de la première prémolaire pour lui permettre d'assurer ses fonctions lors du guidage de la mandibule (« protection canine »)
- Adjonction de matériau pour reconstituer la pointe canine
- Stripping inter-proximal pour mimer au maximum l'aspect esthétique de la canine

4.4.3 Extraction et chirurgie maxillo-faciale : (20) (80)

Moloney utilise l'ostéotomie du segment postérieur maxillaire en cas d'inclusion de la canine en palatin. Il réalise dans la même séance l'extraction de la dent incluse et l'avancement du secteur postérieur. Cette méthode pourra s'accompagner d'un traitement orthodontique ou d'un traitement prothétique de substitution.

4.5 L'environnement parodontal : (42)

La mise en place d'une canine incluse impose une collaboration étroite entre la parodontie et l'orthodontie. Pour assurer une bonne intégration et une stabilité de la dent incluse, il est nécessaire d'aménager le parodonte pour qu'il soit épais et kératinisé. (22) (67) (73)

4.5.1 Préparation parodontale avant et lors de la désinclusion : (32) (105)

La préparation du parodonte avant une désinclusion peut être nécessaire pour que ce dernier soit épais et résistant. Cette préparation permet d'assurer une intégration parodontale réussie de la dent incluse et d'éviter les ré-interventions. (22) (42)

Un certain nombre de paramètres sont à évaluer : (26) (45) (67)

- La largeur de la crête
- Le type de parodonte
- La quantité de gencive kératinisée recouvrant la face vestibulaire après désinclusion de la canine (93)
- La localisation du point d'émergence et sa position par rapport à la ligne muco-gingivale. Cette ligne est très peu variable. Elle doit être mise en évidence pour diriger l'inclusion en dessous de façon à ce que l'organe dentaire fasse son éruption physiologique dans un environnement parodontal adéquat. (109) Si l'éruption se fait au-dessus de cette ligne, la couronne émerge dans la muqueuse alvéolaire sans gencive attachée entraînant l'apparition d'une dénudation radiculaire vestibulaire évolutive. C'est une agingivite. La gencive attachée joue le rôle de bandeau

de protection. (20) Elle évite aux muscles de réaliser une traction directe sur les tissus marginaux de la dent. (42) (64) (69) (93)

Lors de l'effraction de la gencive, l'épithélium du sac folliculaire fusionne avec l'épithélium gingival pour former le parodonte superficiel. Chez l'enfant et l'adolescent, la gencive marginale recouvre partiellement la couronne. La migration de l'attache jusqu'au collet pourra prendre dix ans. Si la dent évolue en position vestibulaire, l'effraction se fait apicalement par rapport à la jonction muco-gingivale ce qui entraîne un dégagement complet et rapide de l'émail donnant l'impression d'une fausse récession. Cette fragilité parodontale pourra aboutir avec l'âge à l'apparition d'une récession. (22) (45)

Les techniques d'interception muco-gingivales sont applicables à toutes les dents susceptibles de faire leur éruption en muqueuse alvéolaire car un défaut parodontal est plus difficile à traiter qu'à prévenir. (22) L'objectif est simple : la création d'une zone fonctionnelle de tissu kératinisé au niveau de la couronne de la dent en désinclusion. Cependant le recours systématique à une intervention chirurgicale n'est pas justifié car en présence d'une direction de traction appropriée, on peut modifier et optimiser le site éruptif. (32)

Deux situations sont à distinguer : (45)

- L'émergence de la dent se fait dans une zone de gencive kératinisée ; il n'est pas nécessaire de réaliser une traction orthodontique ni même un acte chirurgical. Une surveillance est suffisante.
- La dent va perforer au niveau de la muqueuse alvéolaire et nécessitera un système de traction orthodontique pour la remettre en place. Un acte chirurgical muco-gingival est généralement recommandé.

Ces interventions sont dépourvues de suites opératoires, la cicatrisation est de bonne qualité avec un aspect esthétique satisfaisant. Dans le cas inverse, une seconde intervention réparatrice devra être mise en place. (45) Si aucun acte parodontal associé n'est nécessaire, il est fortement conseillé au praticien de réaliser des surveillances cliniques régulières du parodonte une fois par semestre

lors de la mise en place de la canine incluse. Cette surveillance est maintenue durant toute la période de son éruption afin de palier à un éventuel problème.

D'après l'évaluation clinique à long terme de Quirynen, la prise en charge ortho-chirurgicale combinée d'une dent incluse ne met pas en danger la santé parodontale de cette dernière par rapport à une dent ayant fait son éruption de façon naturelle. En effet, Quirynen révèle que les indices de plaque et de gingivites, la profondeur de poche, le saignement, la hauteur et largeur de récession, le niveau osseux et la résorption radiculaire sont identiques dans les deux cas. La seule différence notable est au niveau de la largeur gingivale. Cette dernière est supérieure de 1 mm pour les dents ayant fait leur éruption de façon naturelle. (94)

4.5.2 Optimisation parodontale après désinclusion: (32)

Nous disposons de plusieurs procédés, ils seront évoqués dans ce paragraphe. Ils ont pour objectif de corriger le manque de gencive adhérente après échec environnemental de la désinclusion. Quand la canine fait son éruption dans la muqueuse alvéolaire, elle arrive dans un environnement parodontal affaibli. Les troubles parodontaux qui en découlent sont un manque de hauteur de gencive adhérente, des fentes gingivales ou des récessions. (20) (45) (67) (69)

4.5.2.1 Les greffes épithélio-gingivales (GEC) : (42) (43) (67) (102)

L'objectif des GEC est de combler un défaut parodontal dans des zones présentant une faible hauteur de gencive attachée et peu esthétique comme le secteur antérieur mandibulaire en raison de l'aspect « effet rustine » qu'elle engendre. Les contre-indications sont identiques à tous les actes chirurgicaux.

Le prélèvement du greffon pourra être effectué à plusieurs endroits :

- Au palais entre les prémolaires et en avant de la face mésiale de la première molaire
- Dans les zones édentées maxillaire ou mandibulaire
- Au niveau de la tubérosité maxillaire avec le risque d'avoir une greffe épaisse au vu de l'importance du tissu conjonctif.

4.5.2.2 Les greffes conjonctives enfouies (42) (43)

Elles donnent un effet esthétique excellent mais le protocole de mise en place est complexe. Elles pourront être réalisées en association avec des lambeaux afin de potentialiser l'esthétique et de réduire le risque de nécrose du greffon.

4.5.2.3 Les lambeaux de translation coronaire : (42)

Ils sont indiqués pour les dénudations radiculaires de faibles étendues n'atteignant pas la ligne muco-gingivale. Pour une réussite esthétique, il faudra une hauteur de gencive kératinisée importante en apical de la récession et une épaisseur minimum de 0.8 mm. Ce procédé entraîne une réduction de la hauteur du vestibule. Le protocole opératoire est simple. Le résultat est prédictible si on respecte les indications. Ils sont préférentiellement réalisés au maxillaire en association possible avec une greffe conjonctive.

Il en existe deux types :

- Le lambeau de translation coronaire simple
- Le lambeau de translation coronaire semi lunaire

4.5.2.4 Les lambeaux de translation apicale : (42)

Ils sont indiqués pour recouvrir des dénudations radiculaires ou recréer de la gencive kératinisée au niveau d'un site déficitaire. Il est nécessaire d'avoir une quantité de gencive attachée suffisante en latéral de la récession (hauteur d'au moins 3 mm et épaisseur supérieure à 1,2 mm). Ils donnent des résultats esthétiques excellents avec un faible risque de nécrose mais le protocole opératoire est délicat.

Il en existe deux types :

- Le lambeau mixte de translation latéral qui se compose de deux parties : une partie mésiale d'épaisseur totale et une partie distale d'épaisseur partielle.
- Le lambeau bi-papillaire déplacé apicalement. Les papilles sont un site donneur. Le tissu gingival est important et épais. (95)

4.5.2.5 La régénération tissulaire guidée (RTG) :

Ce procédé repose sur l'utilisation de membranes. Le concept est simple. Il repose sur une recolonisation sélective des surfaces exposées via l'utilisation d'une membrane. Cette dernière empêche la recolonisation par les cellules épithéliales et conjonctives et on favorise le développement des cellules cémentaires et osseuses car sans ciment, le desmodonte n'est pas viable. La RTG présente des indications précises et donnera de bons résultats si elles sont respectées.

5. Les échecs :

Malgré les progrès en imagerie, en chirurgie, en collage, la mise en place des dents incluses reste complexe. Elle peut être soumise à des complications ou à des échecs. (93)

5.1 Les échecs de diagnostic et de localisation : (13) (32) (93)

Comme nous l'avons vu plus haut dans la partie II. Diagnostic, la localisation d'une dent incluse peut être suspectée par un examen clinique (inspection-palpation). Elle permet de pressentir la voie chirurgicale et la biomécanique de traction. (109) L'examen radiologique permet de confirmer une suspicion clinique et d'orienter le traitement. Une mauvaise évaluation radiologique de la position de la canine incluse entraîne deux risques pour la suite du traitement :

- Un mauvais abord chirurgical lors du dégagement coronaire
- Une mauvaise traction orthodontique

Dans les deux cas, il y a un risque de lésions parodontales et/ou dentaires néfastes et importantes dans un secteur esthétique.

Pour résoudre ce problème et éviter les complications, les praticiens auront recours à l'imagerie 3D et à des logiciels adaptés. (13) A partir de ces derniers, ils pourront réaliser un guide chirurgical qui leur permettra de transférer les informations virtuelles en informations réelles. Ces procédés vont permettre au praticien d'affiner la localisation de la dent incluse avec une chirurgie moins invasive sans risque de lésions au niveau de la dent incluse et des dents adjacentes et une meilleure anticipation des mouvements lors de la procédure de traction.

5.2 Echs de traitement: (32)

5.2.1 Echs de l'abstention:

Suite à une mauvaise indication, la canine est maintenue incluse. Elle pourra entraîner à plus ou moyen long terme l'apparition de complications au niveau :

- Des articulations temporo-mandibulaires par une absence de protection canine
- Des dents adjacentes avec des problèmes de résorptions radiculaires, problèmes parodontaux et/ou abrasion exagérée.

5.2.2 Echs des méthodes préventives : (93)

Quelle que soit la méthode préventive mise en place, elle doit être suivie par des rendez-vous périodiques chez l'orthodontiste et permettre l'évolution favorable de la canine incluse dans les 12 mois sans risques pour les structures avoisinantes. La mise en place d'un acte préventif améliore le pronostic. (109)

Passé cette période, si aucun changement clinique et radiologique n'est notable, ou pire, s'il y a une aggravation de la situation, il s'agit d'un échec du choix de la thérapeutique. L'orthodontiste devra changer rapidement sa méthode de prise en charge afin de corriger ou au moins de stabiliser la situation.

5.2.3 Echec du protocole de collage : (26)

5.2.3.1 Echs de l'hémostase : (14) (93)

Pour avoir un collage de qualité en per-opératoire, un certain nombre de règles sont à respecter :

- L'incision de décharge doit être à distance de la zone de trépanation osseuse
- L'anesthésiant doit contenir de l'adrénaline pour lutter et contrôler le saignement
- Une compression extrinsèque par des compresses stériles sèches ou imbibées de solution adrénalisée est recommandée après la désinclusion et avant le collage

- Le matériel nécessaire pour le collage est préparé en amont afin de diminuer le temps opératoire
- La mise en place d'un champ d'asepsie pour le collage avec une aspiration efficace à proximité du site à coller, des écarteurs buccaux et des cotons
- Le praticien évitera d'avoir recours au spray air-eau après notre mordantage pour le séchage de la couronne car trop souvent de l'eau est présente dans le spray air

5.2.3.2 Décollement de l'attache : (14) (27) (93)

Le décollement peut arriver en per-opératoire ou en post-opératoire. Il est plus fréquent en post-opératoire mais cela est moins préjudiciable car le bouton peut être recollé sans nouvelle intervention chirurgicale à la différence d'un décollement per-opératoire qui impose au chirurgien de lever de nouveau un lambeau et de coller une attache si la couronne n'est pas accessible par l'orthodontiste.

5.2.3.3 Causes iatrogènes : (13) (14) (93)

Il est possible d'avoir des traumatismes chimiques au niveau de la jonction émail-cément lors de la phase de collage par une fusée non contrôlée de l'acide ortho-phosphorique, de l'adhésif ou de la résine composite.

Les matériaux de collage doivent être utilisés de façon raisonnée pour ne pas entraîner de lésions à l'origine d'une ankylose ou d'une résorption radiculaire cervicale au niveau de la dent incluse.

5.2.4 Echec de la traction et/ou de l'ancrage :

5.2.4.1 Immobilité de la dent malgré la traction : (13) (32) (56) (93)

L'orthodontiste est aidé lors de la traction par l'imagerie 3D. Malgré cette aide, il est délicat pour le praticien de gérer la direction des forces appliquées sur une dent incluse d'autant plus si la couronne est masquée par un lambeau de repositionnement qui ne lui permet pas de voir la position de la couronne au fil

des séances. On parlera de traction à l'aveugle. Elle peut entraîner des erreurs de direction de traction qui seront à l'origine de conséquences (résorptions des dents adjacentes, allongement de la durée du traitement) pour la suite du traitement.

Les causes d'immobilité d'une dent lors de la traction orthodontique ont diverses origines :

- Un vecteur force mal adapté
- Un décollement de l'attache par un mauvais respect du protocole de collage
- Plus rarement une ankylose si les forces développées lors de la traction sont surestimées (supérieures à 50g).

5.2.4.2 Fracture du dispositif de traction : (93)

La fracture du dispositif reliant l'attache à l'ancrage peut également se produire de façon insolite. Si l'attache est accessible, la conduite à tenir est simple. L'orthodontiste réalise un simple changement du dispositif sans intervention si l'attache présente un accès direct. Par contre, si la dent est incluse encore en sous muqueux, une ré-intervention par le chirurgien est nécessaire.

5.2.4.3 Ancrage inadapté :

L'ancrage doit être suffisant pour tracter la dent tout en limitant les effets parasites. A l'heure actuelle, l'orthodontiste dispose de nombreux dispositifs d'ancrages. Il lui revient la décision de choisir l'ancrage le plus adapté à la situation clinique pour assurer une mécanique adaptée et un traitement efficace. Ce choix repose sur une étude approfondie du cas.

5.2.5 Non-respect des structures environnantes par des axes ou des forces de tractions inadaptées : (13) (93)

La mise en place d'une canine incluse sur l'arcade se fait en général par le chemin le plus court. Ce chemin peut nécessiter de passer par l'incisive latérale voire l'incisive centrale. Deux cas de figures sont à distinguer :

- S'il s'agit d'une simple interférence, elle sera facilement dépassée par une augmentation raisonnée de la force de traction. Pour obtenir un mouvement

vertical ou horizontal au niveau d'une canine incluse, les forces seront comprises entre 30 et 50g.

- Dans le cas où l'interférence est plus importante, la méthode précédente ne peut être utilisée car elle risquerait d'entraîner des décollements, des résorptions radiculaires au niveau des incisives ou une ankylose de la dent incluse.

Pour une dent en position palatine, afin de diminuer les complications au niveau des dents adjacentes et d'éviter les pertes d'ancrage, l'orthodontiste réalisera une traction orthodontique en deux temps. La première étape consistera à mettre à distance la canine par un déplacement vertical. Elle permet de positionner la dent incluse en position palatine et surtout distale par rapport aux racines des incisives. Une fois la canine à distance des éléments environnants, la deuxième étape consiste à réaliser un mouvement horizontal pour tracter la dent en position vestibulaire jusqu'à l'arc par un simple mouvement de bascule. Pour une canine en position vestibulaire, l'orthodontiste réalise une traction verticale afin de permettre l'émergence au niveau du sommet de la crête alvéolaire et d'éviter les déhiscences osseuses à l'origine de récessions.

5.2.6 Echec de la chirurgie : (13) (57)

La thérapeutique chirurgicale de désinclusion d'une canine nécessite une étude approfondie de la situation de la dent dans l'espace par l'intermédiaire d'examens radiologiques. L'objectif est simple : le chirurgien veut contrôler l'acte afin d'éviter au maximum les complications parodontales et dentaires.

5.2.6.1 Incision et positionnement du lambeau : (22) (93)

L'éruption de la canine incluse en muqueuse alvéolaire induit une récession gingivale. Il est du devoir de l'orthodontiste d'évaluer le point d'émergence de la couronne pour orienter le patient vers un chirurgien si cette émergence se fait au-dessus de la ligne muco-gingivale afin qu'il puisse mettre en place un aménagement du complexe muco gingival.

Le but des thérapeutiques précoces est de créer, recréer ou augmenter les conditions anatomiques afin de permettre à la canine incluse de faire son éruption dans un environnement parodontal adéquat.

5.2.6.2 Non-respect de la jonction émail-cément : (93)

La lésion du système d'attache située à la jonction émail-cément peut intervenir au cours :

- Du dégagement chirurgical,
- D'une tentative de mobilisation à l'élévateur ou syndesmotome
- Du protocole de collage par fusée d'un composant

Elle aura des conséquences dramatiques au niveau de la dent incluse telles que l'ankylose, la résorption cervicale ou la perte d'attache. La réussite du traitement et son pronostic sont assombris.

La conduite à tenir est la réalisation d'un dégagement osseux à minima avec une exposition réduite mais suffisante de la couronne afin d'éviter de léser le système d'attache parodontal. Cet acte à minima repose sur une étude préalable et approfondie de la situation de la dent incluse. Au cours du protocole de collage, la rigueur du praticien est une clé de réussite pour éviter toute fusée de matériaux.

5.2.7 Echec du travail pluridisciplinaire : (13) (93)

La réussite d'une désinclusion canine repose sur une étroite collaboration entre le chirurgien-dentiste, l'orthodontiste et le patient. En cas de manque de communication dans ce trio, l'échec est quasi certain.

5.3 Ankylose de la dent incluse: (11) (13) (22) (24) (26) (27) (93) (109)

L'ankylose se définit comme un envahissement de l'espace desmodontal par du tissu osseux. C'est une fusion anormale du cément de la dent avec l'os alvéolaire sans interruption par du tissu conjonctif. (87) Le processus est rapide et il fragilise la dent ; il est irréversible. (55) (56)

L'origine est mal connue. Elle est probablement multifactorielle mais le facteur commun à toutes les ankyloses est une lésion cémentaire qui aboutira à un envahissement secondaire par le tissu osseux. Deux processus sont évoqués :

- Soit une métaplasie osseuse pure du ciment c'est-à-dire que le ciment est transformé en tissu osseux suite à un traumatisme ou à une infection.
- Soit une résorption cémentaire qui aboutit à une lacune secondairement envahie par du tissu osseux.

L'ankylose pourra être primitive c'est-à-dire non diagnostiquée initialement ou secondaire suite à un acte chirurgical violent, à une lésion parodontale ou à une coudure de l'apex. (103) Elle s'accompagne d'un processus d'hyper-cémentose et de résorptions radiculaires qui bloquent l'évolution dentaire physiologique ou provoquée (32)

Le diagnostic d'ankylose d'une dent incluse est complexe car la dent n'est pas sur l'arcade. (87) (93) L'élément déclenchant pourra être une force de traction orthodontique inadaptée, une manœuvre chirurgicale antérieure brutale comme un coup de fraise, un coup d'élévateur ou de syndesmotome à la jonction amélo-cémentaire ou une fusée vers l'espace desmodontal des composants du collage. (13) (55) (56) (87)

Pour poser un diagnostic de certitude, le praticien aura recours à l'imagerie.

La rétro-alvéolaire est un examen de première intention. Elle permet d'objectiver la disparition du liseré radioclaire représentant le ligament. Le ciment a disparu et il est remplacé par un tissu ayant un aspect radiologique semblable au tissu osseux. Les examens 3D restent les examens préférentiels en cas d'ankylose. Ils permettent dans une grande majorité des cas de mettre en évidence avec précision la localisation et le volume de la résorption. (55) (56) (87) (93)

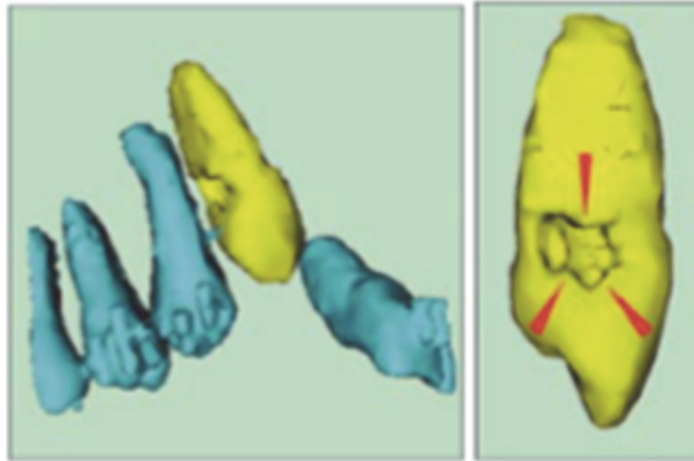


FIGURE 65 : Reconstitution 3D montrant une ankylose à partir d'un scanner (87)

L'ankylose est une cause d'échec de mise en place de la canine incluse sur l'arcade quelle que soit son étendue, que cette dernière soit diagnostiquée précocement ou après plusieurs tentatives de tractions. (22) (27) (55) (56)

La prise en charge est complexe car elle influence nos mouvements orthodontiques et peut contraindre l'orthodontiste à changer sa prise en charge. (93) La dent ankylosée se comporte comme un ancrage. Elle ne pourra pas être déplacée par notre traitement. Les forces de réactions vont s'exprimer au niveau des autres dents et vont entraîner leurs déplacements. (55) (56) (103)

Face à une ankylose, on aura quatre possibilités :

→ L'abstention et la surveillance peuvent être une thérapeutique à part entière et justifiée si : (55) (56)

- La dent est incluse de longue date
- Elle est en position très ectopique sans manifestation radiologique
- Elle ne présente pas de complications infectieuses, nerveuses, traumatiques ou tumorales
- Elle n'entraîne pas de gêne pour la réalisation d'une prothèse de remplacement

→ L'avulsion de la dent incluse peut être indiquée. Elle sera suivie d'une réhabilitation occlusale par l'orthodontie seule ou combinée à une phase prothétique ou implantaire. La perte osseuse induite par l'extraction de la canine incluse devra être prise en compte au préalable. (31) (32) (55) (56) (103)

→ La chirurgie peut assurer :

- Un redressement forcé par subluxation et mouvement pendulaire autour de l'apex lorsque la position spatiale de la canine est compatible (32)
- Une corticotomie partielle avec incisions osseuses profondes et localisées pour délimiter un bloc osseux. (31)
- Dans les deux cas, il ne faut pas d'obstacles sur le trajet et la présence d'un espace suffisant sur l'arcade pour l'accueillir.

Leurs indications sont réduites.

→ La réimplantation consiste à extraire la canine incluse ankylosée et à l'implanter dans une alvéole osseuse néoformée. Lors de l'extraction, l'opérateur retire le tissu ostéoïde néoformé sur la racine et le remplace par un ciment verre ionomère. La dent est placée dans son nouveau site en sous-occlusion et une contention fixe prenant appui sur les dents collatérales évitant toutes contraintes occlusales est maintenue durant 40 jours. Un traitement endodontique est réalisé une semaine après l'intervention pour minimiser le risque d'infection en phase initiale.

Elle est indiquée quand la résorption est faible (inférieure à 20% de son volume) et que l'intégralité de la dent est conservée pendant le prélèvement chirurgical. Cette solution est très opérateur dépendante et son pronostic est réservé à long terme. (31) (32) (55) (56) (103)

5.4 Résorption de la canine et/ou des dents adjacentes: (9) (13) (20) (22) (24) (26) (27) (47) (93) (94) (109)

L'incisive latérale est la dent la plus touchée par ce phénomène mais les incisives centrales et les premières prémolaires peuvent également être atteintes. (27) (75) (99) (108) Les résorptions peuvent avoir lieu en vestibulaire ou en palatin. (103) Elles sont localisées principalement dans le tiers médian et apical des dents adjacentes, plus rarement dans le tiers cervical. Une implication pulpaire peut être associée. (20) (48) La persistance d'un potentiel éruptif au niveau de la canine incluse est susceptible d'augmenter le risque de résorption radiculaire au niveau des dents adjacentes par une pression anormale de la couronne et du sac folliculaire de la canine sur la/les racines des dents adjacentes. (39) (49)

Le risque de résorption augmente de façon potentielle avec l'âge. Les résorptions les plus sévères sont retrouvées entre 11,5-12,8 ans pour les garçons et 10,3-12,3 ans pour les filles. Cependant, la détection pourra être effectuée dès l'âge de 10 ans. Les femmes sont plus touchées que les hommes. (9) (48) (84)

Le diagnostic d'une résorption radiculaire de l'incisive latérale par éruption ectopique de la canine est impossible cliniquement. Il doit être complété obligatoirement par un examen radiographique en cas de suspicion. La panoramique est un examen intéressant en première intention. D'après l'étude de Yan, Sun, Fields et Wang, le lien entre la position de la canine (superposition mésio-distale avec la racine de l'incisive latérale), son angulation (angle entre le grand axe de la canine et l'axe sagittal médian supérieur à 25°) et les résorptions radiculaires peut être mis en évidence à partir d'un cliché panoramique.

Mais cet examen présente des limites pour déterminer la position précise de la canine dans l'espace, ses rapports avec les structures environnantes et la localisation ainsi que le volume des résorptions possibles. (48) (75) L'examen 3D est recommandé. (13) Selon Ericson et Kurol, il permet de doubler la détection et de donner des mesures fiables en étendue et en volume des résorptions observées. Cet examen permet au praticien d'adapter sa thérapeutique (9) (39) (48) (49) (53) (75) (86)

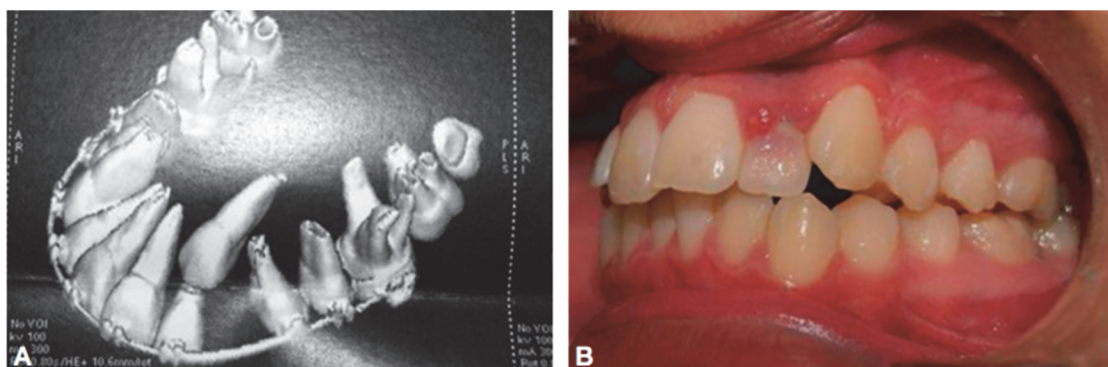


FIGURE 66 : Résorption quasi complète de l'incisive latérale par la canine incluse (22)

A/ Examen 3D

B/ Vue endobuccale avec changement de teinte au niveau de la couronne de l'incisive latérale

Les résorptions radiculaires produites par les canines incluses au niveau des dents adjacentes sont des résorptions inflammatoires progressives. Elles naissent d'un

rapport intime entre les racines des incisives et le sac folliculaire de la canine. Elles se poursuivront malgré la suppression de la cause et la mise en place de la canine sur l'arcade. (9) Lorsque l'incisive n'est pas conservable, le remplacement de la dent absente pourra être réalisé par une fermeture orthodontique ou par une solution prothétique comme dans les cas d'agénésies. (22)

D'après Ericson et Kurol, les facteurs qui augmentent le plus le risque de résorption sont : (9)

- Une position trop mésiale du germe de la couronne canine
- Un développement précoce de la canine
- Une aggravation de la mésialisation de la couronne de la canine au cours de son éruption

Au cours de la chirurgie de dégagement coronaire ou lors d'une traction orthodontique mal maîtrisée, une inflammation chronique et irréversible peut apparaître au niveau de la canine incluse. Elle conduira à une résorption interne. Les signes cliniques habituels sont tardifs et nécessitent un contrôle radiographique régulier pour agir de façon précoce et adéquate. La présence d'une résorption interne au niveau de la canine est à l'origine d'un mauvais pronostic pour le traitement ortho-chirurgical à court et moyen terme. (93)

5.5 Echecs liés à la dent :

5.5.1 Anatomie de la dent : (13) (24) (34) (109)

Un traumatisme durant la petite enfance peut entraîner l'apparition d'une dent dilacérée ou angulée. (93)

5.5.1.1 La dilacération dentaire :

Une dilacération est une séparation forcée de la dentine coronaire déjà développée et de la pulpe à partir de laquelle le développement de la dentine est encore en progression. La conduite à tenir est l'extraction. (93)

5.5.1.2 Une dent angulée :

Pour une dent angulée, le dégagement ortho-chirurgical pourra être tenté. Une chirurgie muco-gingivale en association avec la chirurgie de désinclusion est nécessaire pour assurer une traction efficace de la dent et de son environnement. Le protocole repose sur la réalisation d'un lambeau repositionné afin de pouvoir coller l'attache, associé à un lambeau déplacé pour assurer l'éruption de la dent incluse en gencive kératinisée. (67) (93)

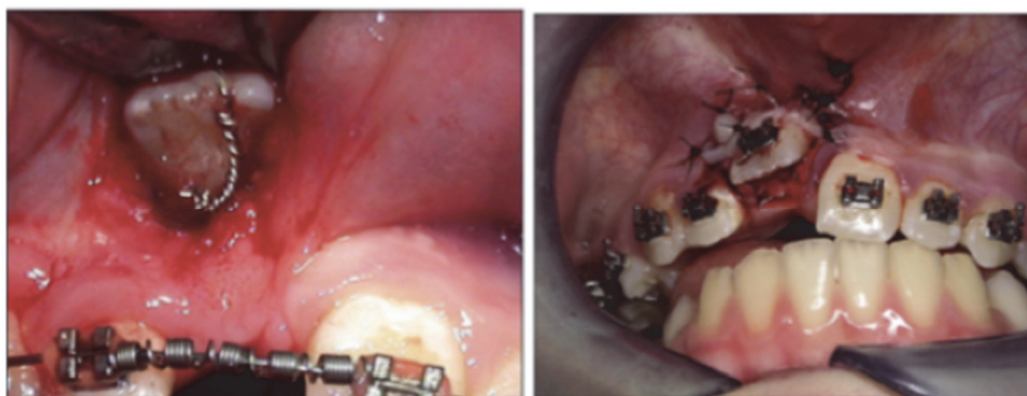


FIGURE 67 : Photographies endobuccales illustrant le dégagement d'une incisive centrale maxillaire incluse angulée en position vestibulaire associé à l'aménagement des tissus parodontaux (93)

Ce traitement n'est pas sans risque d'ankylose, de résorption ou/et de fenestration de la table osseuse due à la coudure radiculaire. Becker et al. notent près de 20% d'échecs lors de la mise en place d'une dent angulée en raison des problèmes d'ankylose et/ou de résorption. (13) (93)

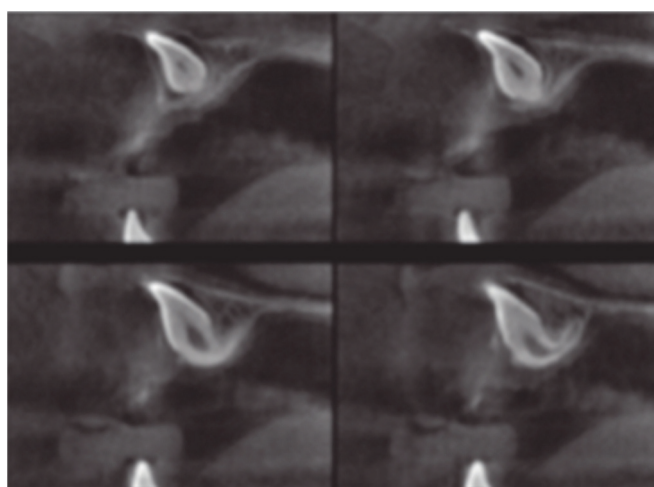


FIGURE 68 : Imagerie 3D d'une dent angulée (93)

5.5.1.3 L'hypercémentose apicale dentaire :

L'hypercémentose apicale entraîne également une modification de l'anatomie dentaire. Elle se caractérise par la présence excessive de cément cellulaire mixte et stratifié au niveau du tiers apical de la racine. Elle pourra être à l'origine d'un échec lors de la traction orthodontique. (27)

5.5.2 Complications associées : (26)

On distingue plusieurs types d'accidents associés à la dent incluse qui pourront être à l'origine d'un échec dans notre traitement.

5.5.2.1 Les accidents infectieux : (20) (32) (94)

Les causes pourront être multiples : (39)

- Une infection du sac péri-coronaire suite à la désinclusion (23)
- Une propagation de l'infection par une poche parodontale voisine
- L'extraction ou le traitement endodontique d'une dent voisine infectée (23)
- Une gangrène pulpaire de la canine temporaire ou de l'incisive latérale

L'infection du sac péri-coronaire donne lieu à une péri-coronarite suppurée qui évolue généralement de façon subaiguë donnant lieu à un abcès sous-périosté ou sous-muqueux. (23) Si la dent incluse n'est pas extraite, elle fistulise. La fistulisation devient chronique bien que discrète et sera à l'origine d'une ostéite circonscrite ou diffuse. La diffusion de la péri-coronarite peut entraîner l'apparition d'une sinusite, d'une rhinite et/ou de troubles oculaires inflammatoires par contamination bactérienne directe à l'origine d'abcès palpébraux, dacryocystites, pericystites lacrymales ou exophtalmies inflammatoires. (39)

5.5.2.2 Les accidents tumoraux : (20)

La dégénérescence du sac péri-coronaire ou corono-dentaire forme un kyste uniloculaire dont la paroi s'insère au collet de la canine incluse. (23) (75) Cette pseudo-tumeur évolue en plusieurs phases. La première phase est une phase de latence, elle est asymptomatique. Puis il y a un accroissement du volume du kyste qui va entraîner une lyse de l'os et une déformation de la table osseuse. Enfin, il y

a une phase d'extériorisation où le kyste est en contact avec la muqueuse ou la fibromuqueuse. Cette phase s'accompagne de complications infectieuses. (39)

5.5.2.3 Les accidents neurologiques : (20)

Ils sont exceptionnels. On distingue : (39)

- Les algies continues et localisées en sous-orbitaire. Elles sont en général la conséquence d'une complication infectieuse. (23) (32)
- Des troubles réflexes associés ou non à des algies.
- Des troubles sensoriels ou moteurs pouvant être accompagnés de troubles vasomoteurs, de larmoiements, de rhinorrhées, de rougeur et d'œdèmes de la joue.
- Des troubles trophiques type pelades fronto-pariétales localisées du côté de l'inclusion. Ils disparaissent après l'avulsion de la canine incluse.
- Les virus : zona et herpès
- Des troubles généraux comme des vertiges, nausées, céphalées, asthénie et dysménorrhées.

5.5.3 Nécrose de la dent incluse : (24) (27) (103)

La canine incluse peut se mortifier par lésion du pédicule vasculo-nerveux apical suite à :

- Une traction orthodontique avec force excessive
- Un dégagement chirurgical violent et avec échauffement des tissus.

Notre conduite à tenir sera la dévitalisation de la dent dès que possible.

5.6 Echecs occlusaux :

5.6.1 Les transpositions : (32)

Une transposition se définit selon l'association française de normalisation comme une dent évoluant sur l'arcade à la place d'une autre. (9) (82) On distingue les transpositions complètes où les couronnes et les racines sont transposées et les transpositions incomplètes où seulement la couronne est transposée. (43)

Les transpositions ont une étiologie multifactorielle associant la génétique et de nombreux facteurs environnementaux. Elles sont souvent associées à d'autres anomalies dentaires telles que l'agénésie et la microdontie. (43) Le diagnostic pourra être réalisé de façon précoce en denture mixte via l'imagerie. C'est un atout pour la réussite du traitement.

Suite à l'examen radiologique, on peut déterminer avec précision la position spatiale de la canine. (10) (32)

- Si la canine est dans une position palatine, une direction de traction très palatine va permettre de repositionner la canine dans son couloir d'éruption physiologique. (31)
- Si la canine est en position vestibulaire, la manœuvre est plus délicate suite à une réduction des possibilités de mouvements imposée par les dents adjacentes et l'étroitesse de la paroi osseuse. (31)

L'espace nécessaire pour l'éruption de la canine pourra être augmenté par réalisation d'un torque corono-vestibulaire au niveau des incisives latérales pour des canines à évolution mésiale et par un déplacement palatin de la première prémolaire pour des canines à évolution distale. (32) Ces mouvements ne sont pas sans risque d'apparition ou d'aggravation de lésions muqueuses, osseuses et dentaires et pourront conduire à conserver ou faciliter la transposition spontanée. Ainsi pour une canine vestibulaire à évolution distale, l'aménagement du site receveur entraîne le positionnement de la première prémolaire à la place de la canine et inversement. (32)

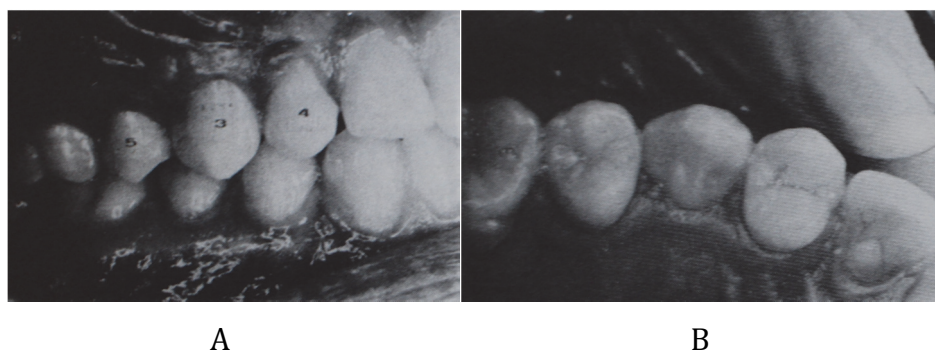


FIGURE 69 : Photographies endobuccales d'une transposition dentaire entre 13 et 14 (31)
A : Vue latérale droite
B : Vue occlusale

- Sur le plan esthétique, le résultat est plutôt satisfaisant après la réalisation d'un blanchiment car il y a une variation de la saturation de la couleur entre ces deux dents, la canine étant la dent la plus saturée de l'arcade dentaire.
- Sur le plan fonctionnel, la morphologie de ces deux dents est très différente. Il faudra réaliser des aménagements occlusaux.

La présence de la cuspide palatine de la première prémolaire à la place de la canine impose la présence d'un torque corono-lingual au niveau de cette dent et une coronoplastie de la cuspide pour éviter les interférences et permettre d'obtenir une protection canine. (31)

Pour les canines vestibulaire à évolution mésiale, la canine prend la place de l'incisive latérale et inversement. (32)

- L'incidence esthétique est très importante tant au niveau de la couleur que de la morphologie. Elle nécessite des aménagements par coronoplastie d'adjonction au niveau de l'incisive latérale pour augmenter son volume et recréer une pointe et bosse canine, ainsi qu'une coronoplastie par réduction pour la canine pour gommer ces caractéristiques. Le parodonte est affaibli par un manque de volume osseux.
- Sur le plan fonctionnel, cette solution demeure insatisfaisante malgré des réglages occlusaux sur le plan statique et cinétique. (31)

Les traitements tardifs en denture jeune adulte ne sont admissibles que s'il n'y a pas trop d'interférences entre la couronne de la canine et les racines des incisives et des prémolaires pour éviter d'avoir des lésions parodontales qui seront par la suite difficilement améliorables et/ou des résorptions radiculaires post-thérapeutiques. (10)

Le non-respect des aménagements esthétiques et fonctionnels en cas de transposition est une cause d'échec, l'inverse assurant la réussite et la pérennité du traitement.

5.6.2 : Une position précise de la canine :

La réussite d'un traitement de désinclusion canine repose sur une intégration optimale de la canine d'un point de vue occlusal et sur le respect d'un certain nombre de critères de positionnement. (76)

La canine joue un rôle majeur d'un point de vue occlusal assurant la protection canine lors des mouvements mandibulaires. Son absence ou une mauvaise position de cette dernière pourra être à l'origine d'un échec occlusal avec abrasion prématurée des dents voisines et la présence d'une dysfonction articulaire. (9) (39)

- Dans la dimension verticale, elle doit être plus occlusale que l'incisive latérale et au même niveau que l'incisive centrale.
- Dans le sens mésio-distal, l'apex de la racine de la canine doit être en distal.
- Dans la sens vestibulo-palatin, la canine doit avoir un torque positif afin d'avoir un angle inter canin de 136° et un triangle inter-coronaire de liberté fonctionnelle qui prévient le verrouillage mandibulaire, la surcharge pour la canine et son parodonte et les répercussions au niveau du système neuromusculaire et articulaire (66)

5.7 Echecs parodontaux : (9) (22) (26) (27) (32) (63) (67) (69) (103) (109)

5.7.1 : Généralités:

Lors de la mise en place de la canine incluse, les incidents environnementaux sont liés à la création ou à l'aggravation des problèmes muco-gingivaux. Le praticien doit être attentif au contexte parodontal initial. Au cours de son bilan, il réalise un examen rigoureux de la dentition et du parodonte afin d'évaluer et de prévoir les risques. Une bonne localisation de l'émergence de la dent incluse joue un rôle prépondérant dans le pronostic environnemental et oriente nos thérapeutiques chirurgicales de première intention. (93)

Le but est d'éviter à la canine de faire son éruption en muqueuse alvéolaire car elle ne possèdera pas de gencive attachée. La gencive attachée sert de protection, elle évitera l'apparition de récession et de fentes gingivales. Pour pallier à ce problème, on aura recours à la chirurgie parodontale pré-orthodontique lors du

dégagement coronaire ou à des solutions palliatives de seconde intention telles que les lambeaux ou les greffes si l'acte a été mal prévu ou non prévu. (31)

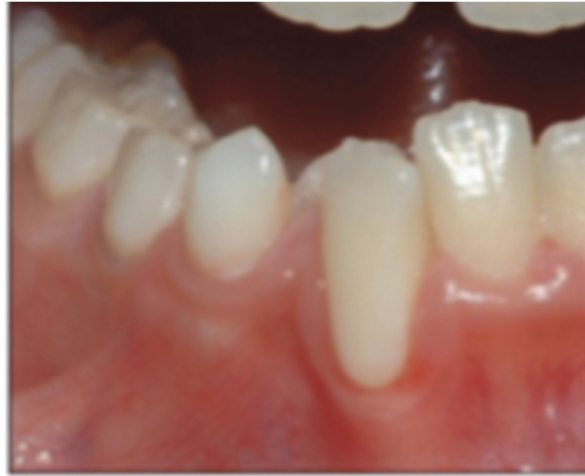

FIGURE 70 : Photographie endobuccale montrant l'éruption ectopique d'une canine mandibulaire dans un espace dépourvu de gencive kératinisée (93)

5.7.2 : Technique « ouverte » versus technique « fermée » : (88)

La technique « ouverte » présente un taux de réexposition chirurgicale plus important que la technique « fermée » liée à la surcroissance de la muqueuse palatine.

5.8 Echecs liés au patient :

5.8.1 : L'âge du patient : (13) (17) (93) (109)

Un patient de 40 ans aurait moins de chance de voir aboutir avec succès son traitement ortho-chirurgical qu'un patient jeune. L'étude de Becker montre une augmentation significative de la durée et du nombre de rendez-vous pour mettre sur arcade la canine incluse.

En effet, le risque d'ankylose augmente de façon proportionnelle avec l'âge du patient. De plus, le patient âgé aurait un risque de résorptions radiculaires des incisives latérales par les canines incluses augmenté et ce même après suppression de l'élément déclencheur. (9)

5.8.2 : Un manque de motivation : (13) (57)

Le traitement ortho-chirurgical est un traitement long et complexe qui nécessite une rigueur dans les rendez-vous, une coopération assidue et une hygiène bucco-dentaire parfaite pour aboutir à un succès.

Conclusion

En 2017, la mise en place de la canine incluse reste longue et complexe malgré la diversité et la multiplicité de la littérature sur le sujet, les évolutions en orthodontie et le développement de l'imagerie 3D.

Il est important d'informer les patients sur l'importance d'une consultation annuelle à partir de 10 ans chez un orthodontiste ou un dentiste afin de détecter des signes précoces d'inclusion et de mettre en place une thérapeutique adaptée au moment opportun.

De nos jours, l'accent est mis sur les thérapeutiques d'interception qui doivent permettre d'assurer la désinclusion dans les 12 mois suivant leur mise en place. En cas d'absence de réponse favorable, on aura recours à des thérapeutiques curatives. Elles nécessitent une prise en charge pluridisciplinaire (orthodontie, parodontologie, prothèse et chirurgie) pour être un succès à long terme. Elles pourront être chirurgicales plus ou moins associées à l'orthodontie et/ou la prothèse : avulsion de la canine incluse, transplantation, translation, alvéolectomie conductrice, ou bien ortho-chirurgicales. Cette dernière est la procédure préférentielle. Elle consiste à dégager de façon chirurgicale la couronne de la canine incluse et à la tracter sur arcade via un traitement multi-attaches.

Quelle que soit l'option thérapeutique choisie, l'orthodontiste réalise une stratégie thérapeutique individualisée via un équilibre délicat entre la conception intellectuelle théorique et la réalité clinique qui prend en compte en plus de l'inclusion, les risques, les attentes et les dispositions du patient.

Bibliographie

- **(1)** Agrawal N., Agrawal K., Rosaiah K., Chaukse A. Periodontal plastic interceptive surgery for a labially impacted maxillary canine : a case report. *J Calif Dent Assoc* 2011, 39(3) :163-6.
- **(2)** Alqerban A., Jacobs R., Fieuws S., Willems G. Comparaison of two cone beam computed tomographic systems versus panoramic imaging or localization of impacted maxillary canines and detection of root resorption. *Eur J Orthod* 2011, 33 : 93-102.
- **(3)** Altman JA., Arnold H., Spector P. Substituting maxillary first premolars for maxillary impacted canines in cases requiring the extraction of dental units as part of orthodontic correction. *Am J Orthod* 1979, 75(6) 618-29.
- **(4)** Altounian G. Mise en place de la canine maxillaire en ectopie palatine. *Orthod Fr* 1997, 68 : 291-96.
- **(5)** American Academy of pediatric dentistry. Guideline on management of the developing dentition and occlusion in pediatric dentistry. *AAPD* 2009, (13p)
- **(6)** Baccetti T., Leonardi M., Armi P. A randomized clinical study of two interceptive approaches to palatally displaced canines. *Eur J Orthod* 2008, 30(4) : 381-5.
- **(7)** Baccetti T., Mucedero M., Leonardi M., Cozza P. Interceptive treatment of palatal impaction of maxillary canines with rapid maxillary expansion : A randomized clinical trial. *Am J Orthod Dentofacial Orthop* 2009, 136(5) : 657-61.
- **(8)** Baranes M., Lavaud M., Maman L. Extraction des canines incluses. *AOS* 2008, 244 : 377-394.
- **(9)** Bassigny F. Les signes prémonitoires d'inclusion des canines supérieures : une approche préventive. *Rev Orthop Dento Faciale* 1990, 24 : 91-102.
- **(10)** Bassigny F. Les transpositions de canines permanentes et leur traitement : une approche préventive. *Rev Orthop Dento Faciale* 1990, 24 : 151-164.
- **(11)** Bassigny F. Ankylose, quand tu nous tiens ! *Rev Orthop Dento Faciale* 2007, 41(3° : 321-31.

- **(12)** Batra P., Duggal R., Kharbanda OP., Parkash H. Orthodontic treatment of impacted anterior teeth due to odontomas : a report of two cases. *J Clin Pediatr Dent* 2004, 28(4) : 289-94.
- **(13)** Becker A., Chaushu G., Chaushu S. Analysis of failure in the treatment of impacted maxillary canines. *Am J Orthod Dentofacial Orthop* 2010, 137(6) : 743-54.
- **(14)** Becker A., Shpack N., Shteyer A. Attachment bonding to impacted teeth at the time of surgical exposure. *Eur J Orthod* 1996, 18(5) : 457-63.
- **(15)** Becker A., Chaushu S. Palatally impacted canines : The case for préorthodontic uncovering and autonomous eruption. *American Journal of Orthodontics and Dentofacial Orthopedics* 2013, Vol 143, Issue 4.
- **(16)** Becker A., Zilberman Y., Tsur B. Root length of latéral incisors adjacent to palatally displaced maxillary cuspids. *Angle Orthod* 1984, 54(3) : 218-25.
- **(17)** Becker A., Chaushu S. Success rate and duration of orthodontic treatment for adult patients with palatally impacted maxillary canines. *Am J Orthod Dentofacial Orthop* 2003, 124 (5) : 509-14.
- **(18)** Becker A., Smith P., Behar R. The incidence of anomalous latéral incisors in relation to palatally displaced cuspids. *Angle Orthod* 1981, 51(1) :24-29.
- **(19)** Bell RA. A review of maxillary expansion in relation to rate of expansion and patient's age. *Am J Orthod.* 1982, 81(1) : 32-7.
- **(20)** Bishara SE. Impacted maxillary canines : a review. *Am J Orthod Dentofacial Orthop* 1992, 101(2) : 159-71.
- **(21)** Block MS., Hoffman DR. A new device for absolute Anchorage for orthodontics. *Am J Orthod Dentofacial Orthop* 1995, 107(3) : 251-8.
- **(22)** Boileau MJ. Orthodontie de l'enfant et du jeune adulte : Principes et moyens thérapeutiques. Elsevier Masson ; 2011, 1039p.
- **(23)** Boisramé-Gastrin S., Denhez F. Extractions des canines et autres dents incluses. *EMC (Elsevier SAS, Paris), Odontologie/Orthopédie dentofaciale* 2010, 28-755-Q-10
- **(24)** Bolender CJ. Pour une approche raisonnée de la mise en place des canines incluses du coté palatin. *Rev Orthop Dento Faciale* 1993, 27 : 57-67.
- **(25)** Bonetti AG., Zanarini M., Incerti Parenti S., Marini I., Gatto MR. Preventive treatment of ectopically erupting maxillary permanent canine by extraction of deciduous canines and first molars : A randomized

clinical trial. *American Journal of Orthodontics and Dentofacial Orthopedics* 2011, 193(3) : 316-23.

- **(26)** Borghetti A., Monnet-Corti V. Dégagement chirurgical des dents incluses. *Chirurgie parodontale Paris : CDP* 2000, (498p)
- **(27)** Bourzgui F., Belhaj S., Tazi H., Hamza M., Khazana MM. Gestion chirurgico-orthodontique de la rétention dentaire. *International Orthodontics* 2009, 7(3) : 257-67.
- **(28)** Boyd RL. Clinical assessment of injuries in orthodontic movement of impacted teeth. II. Surgical recommendations. *Am J Orthod* 1984, 86(5) 407-18.
- **(29)** Brusveen E., Brudvik P., Boe O., Mavragan M. Apical root resorption of incisors after orthodontic treatment of impacted maxillary canines : A radiographic study. *Am J Orthod Dentofacial Orthop* 2012, 141 : 427-35
- **(30)** Chalakkak P., Thomas AM, Chopra S. Displacement, location, and angulation of unerupted permanent maxillary canines and absence of canine bulge in children. *Am J Orthod Dentofacial Orthop* 2011, 139(3) : 345-50.
- **(31)** Chambas C. Canine maxillaire incluse et thérapeutique orthodontique. *Rev Orthop Dento Faciale* 1993, 27 : 9-28.
- **(32)** Chambas C. Désinclusion et mise en place des dents retenues. *EMC (Elsevier SAS, Paris), Odontologie/Orthopédie dentofaciale* 1997, 23-492-A-10.
- **(33)** Chappokas AR., Almas K., BDS., Schincaglia GP. The impacted maxillary canine : a proposed classification for surgical exposure. *Oral Surg Oral Med Oral Pathol Oral Radiol* 2012, 113 : 222-28.
- **(34)** Chaushu S., Becker T., Becker A. Impacted central incisors : Factors affecting prognosis and treatment duration. *Am J Orthod Dentofacial Orthop* 2015, 147(3) : 355-62.
- **(35)** Chaushu S., Chaushu G. Skeletal implant anchorage in the treatment of impacted teeth. A review of the state of the art. *Seminars in Orthodontic* 2010, 16(3) : 234-41.
- **(36)** Chauvois A., Fournier M., Girardin F. Rééducation des fonctions dans la thérapeutique orthodontique. *SID Paris*, 1991 (231p)
- **(37)** Conihan K1., Al-Awadhi EA2, Butler J1. Guidelines for the assessment of the impacted maxillary canine. *Dent Update* 2013, 40(9) : 770-2, 775-7.

- **(38)** Crinetz V. Conduite à tenir...devant une canine incluse en situation palatine. *Revue de stomatologie* 1999, 100 : 257-64.
- **(39)** De Mello G., Maniere D., Apiou G. Etiologie, diagnostic, pathologie de la canine maxillaire incluse. *Rev d'odonto stomatologie* 1994, 23(5) : 347-59.
- **(40)** De Oliveira M., Pithon M. Attempted traction of impacted and ankylosed maxillary canines. *Am J Orthod Dentofacial Orthop* 2012, 142 : 106-14.
- **(41)** Delaire J. Considérations sur l'accroissement du pré-maxillaire chez l'homme. *Rev Stomatol Chir Maxillofac.* 1974, 75 : 951-70.
- **(42)** Delsol L., Orti V., Chouvain M., Canal P. Canines et incisives maxillaires incluses : diagnostic et thérapeutique. *EMC (Elsevier SAS, Paris), Odontologie/Orthopédie dentofaciale* 2008, 28-635-G-10.
- **(43)** Delsol L., Orti V., Serre M., Canal P. Les transpositions de canines maxillaires. Aspect parodontal et thérapeutique orthodontique. *Rev Orthop Dento Faciale.* 2010, 44(2) : 157-74.
- **(44)** Dereudre B., Aimants en terres rares en synergie avec l'orthodontie fixe. Une solution « attractive » pour la mise en place des dents incluses. *Revue de stomatologie et de chirurgie Maxillo-Faciale* 2001, 102 (6) : 334-41.
- **(45)** Drogou H., Daniel A. Dégagement de la canine maxillaire en position vestibulaire. *Rev d'odonto stomatologie* 1994, 23(5) : 373-79.
- **(46)** Ericson S., Kurol J. Early treatment of palatally erupting maxillary canines by extraction of the primary canines. *Eur J Orthop* 1988, 10(4) : 283-95.
- **(47)** Ericson S., Kurol J. Longitudinal study and analysis of clinical supervision of maxillary canine eruption. *Communty Dent Oral Epidermiol.* 1986, 14(3) : 172-6.
- **(48)** Ericson S., Kurol J. Radiographic examination of ectopically erupting maxillary canines. *Am J Orthod Dentofacial Orthop* 1987, 91(6) : 483-92.
- **(49)** Ericson S., Kurol J. Resorption of incisors after ectopic éruption of maxillary canines : a CT study. *Angle Orthod* 2000, 70(6) : 415-23
- **(50)** Exbrayat P. Etude prospective de 95 cas consécutifs de désinclusion chirurgicale orthodontique de canines. *J Parodontol Implantol Orale* 2000, 19 : 7-17

- **(51)** Ferguson JW., Pitt SK. Management of unerupted maxillary canines where no orthodontic treatment is planned ; a survey of UK consultant opinion. *J Orthod* 2004, 31(1): 28-33
- **(52)** Fleury JE., Deboets D., Assad-Auclair C., Maffre N., Sultan P. The impacted canine. Review of 212 cases. *General principles of treatment. Rev Stomatol Chir Maxillofac.* 1985, 86(2) : 122-31
- **(53)** Frank CA, Long M. Periodontal concerns associated with the orthodontic treatment of impacted teeth. *Am J Orthod Dentofacial Orthop* 2002, 121(6) : 639-49.
- **(54)** Galeazzi J., Maman L., Wierzba CB. Translation et transplantation des canines incluses. Techniques chirurgicales et intérêt de l'hydroxyde de calcium. *Rev d'odonto stomatologie* 1994, 23(5) : 381-91.
- **(55)** Garcia A. Ankylose des canines incluses : etude retrospective postchirurgicale. *International Orthodontics* 2013, 11 : 422-31.
- **(56)** Garcia R. Canine maxillaire absente : du diagnostic à la thérapeutique. *Rev Orthop Dento Faciale* 2010, 44(1) : 63-82.
- **(57)** Hurez C., Recoing J. Protocole chirurgico-orthodontique de mise en place des canines retenues. *Rev Orthop Dento Faciale* 1993, 27 : 39-55.
- **(58)** Husain J., Burden D., McSherry P. Management of the palatally ectopic maxillary canine. *Royal college of Surgeons of England, Faculty of Dental Surgery, Clinical Guidelines* 2010.
- **(59)** Jacoby H. The etiology of maxillary canine impactions. *Am J Orthod* 1983, 84(2) : 125-32.
- **(60)** Katsnelson A., Flick WG., Susarla S., Tartakovsky JV., Miloro M. Use of panoramic x-ray to determine position of impacted maxillary canines. *J Oral Maxillofac Surg* 2010, 65(5) : 996-100
- **(61)** Kim Y., Hyun HK., Jang KT. Interrelationship between the position of impacted maxillary canines and the morphology of the maxilla. *Am J Orthod Dentofacial Orthop* 2012, 141 : 556-62.
- **(62)** Kokish V. Surgical and orthodontic management of impacted maxillary canines. *Am J Orthod Dentofacial Orthop* 2004, 126 : 278-83.
- **(63)** Korbendeau JM., Pajoni D. Canines maxillaires, inclusions profondes, diagnostic : choix du protocole opératoire. *J parodontol Implantol Orale* 2000, 19 : 279-89.
- **(64)** Korbendeau JM., Guyomard F. Chirurgie muco-gingivale chez l'enfant et l'adolescent. *Cdp* 1992, (129p)

- **(65)** Korbendeau JM. Incidence du développement de l'incisive latérale sur l'éruption de la canine maxillaire : cas clinique. *J Edge* 2002, 45 : 113-120.
- **(66)** Korbendau JM., Patti A. Les dents incluses : traitement orthodontique et chirurgical. *Quintessence internationale* 2013 : (141p)
- **(67)** Korbendeau JM. Prévention des lésions muco-gingivales liées au dégagement des dents incluses antérieures. *J Parodontol Implantol Oral* 1995, 14 : 115-25.
- **(68)** Lallam-laroye C., Dridi SM, Blanc A., Colombier ML. La désinclusion des canines maxillaires retenues : une chirurgie parodontale orthodontique essentielle ! *AOS* 2008, 244(244) : 345-54.
- **(69)** Lazaro P., André-Etcheverry M., Parrot M., Soubiron JM., Pourrat F. Canine maxillaire dystopique : l'abord parodontal, une réalité clinique. *Rev Orthop Dento Faciale* 1993, 27 : 71-81.
- **(70)** Leifert S., Jonas IE. Dental anomalies as a microsymptom of palatal displacement. *J Orofac Orthop* 2003, 64(2) : 108-20.
- **(71)** Leonardi M, Armi P., Franchi L., Baccetti T. Two interceptive approaches to palatally displaced canines : a prospective longitudinal study. *The Angle Orthodontist* 2004, 74(5) : 581-6.
- **(72)** Lesclous P. La canine maxillaire : rôle esthétique et fonctionnel, stratégie thérapeutique. *Rev d'odonto stomatologie* 1994, 23(5) : 339-45.
- **(73)** Levin MP., D'amico RA. Flap design in exposing unerupted teeth. *American Journal of Orthodontics* 1964, 65 (4) 419-22.
- **(74)** Loreille JP. Collage d'une attache sur une dent incluse profonde : technique simplifiée avec le guide attache J.P.L. *Rev Orthop Dento Faciale* 1993, 27 : 89-92.
- **(75)** Lui DG., Zhang WL., Zhang ZY., Wu YT., Ma XC. Localisation of impacted maxillary canines and observation of adjacent incisor resorption with cone-beam computed tomography. *Oraly Surgery, Oral médecine, Oral pathology, Oral radiology, and Endodontology* 2008, 105(1) : 91-98.
- **(76)** Maire CH. Localisation de l'apex des canines incluses palatines. *Orthod Fr* 2012, 83(2) : 165-173.
- **(77)** Mathews D., Kokich V. Palatally impacted canines : The case for preorthodontic uncovering and autonomous eruption. *American Journal of Orthodontics and Dentofacial Orthopedics* 2013, Vol 143, Issue 4.
- **(78)** McSherry PF. The ectopic maxillary canine : a review. *Br J Orthod* 1998, 25(3) : 209-2016.

- **(79)** Missika P. Extraction de la canine incluse maxillaire. *Rev d'odontostomatologie* 1994, 23(5) : 393-400.
- **(80)** Moloney F., Tideman H., Stoelinga PJ. The palatally impacted cuspid tooth : a new surgical approach to treatment. *Aust Dent J* 1985, 30(1) : 37-46.
- **(81)** Morgon L. L'ancrage chez l'adulte. *Orthod Fr* 2011, 82(1) : 95-106.
- **(82)** Moulis.E, De Thierrens C., Goldsmith MC., Torres JH. Anomalies de l'éruption. *EMC (Elsevier SAS, Paris), Pédiatrie-Maladies infectieuses*. 2003, 4-014-C-60.
- **(83)** Oberoi S., Knueppel S. Three dimensional assessment of impacted canines and root resorption using cone beam computed tomography. *Oral Surg Oral Med Oral Pathol Oral Radiol* 2012, 113 : 260-267.
- **(84)** Orton HS., Garvey MT., Pearson MH. Extrusion of the ectopic maxillary canine using a lower removable Appliance. *Am J Orthod Dentofacial Orthop* 1995, 107(4) : 354-59.
- **(85)** Pajoni D., Korbendeau JM., Le Bras C. Inclusion profonde des canines maxillaires : un danger pour les prémolaires. *Orthod Fr*. 2003, 74(1) :29-35.
- **(86)** Pajoni D., Jouan E., Hermann P. Intérêts de la reconstruction tridimensionnelle dans la localisation des canines incluses. *Rev Orthop Dentofac* 1995, 29 (4) : 473-480.
- **(87)** Paris M., Trunde F., Bossard D., Farges JC., Coudert JL. L'ankylose dentaire : diagnostic par tomodensitométrie et reconstruction tridimensionnelle. *Journal de Radiologie* 2010, 91(6) : 707-711.
- **(88)** Parkin NA., Deery C., Smith AM., Tinsley D., Sandler J., Benson PE. No difference in surgical outcomes between open and closed exposure of palatally displaced maxillary canines. *J Oral Maxillofac Surg* 2012, 70(9) : 2026-34.
- **(89)** Peck S., Peck L., Kataja M. Site-specificity of tooth agenesis in subjects with maxillary canine malpositions. *Angle Orthod* 1996, 66(6) : 473-76.
- **(90)** Philippe J. La beauté des canines. *Rev Orthop Dentofac* 1995, 29 : 481-486.
- **(91)** Philippe J. Plaidoyer pour l'exécution par l'orthodontiste des désinclusions chirurgicales. *Rev Orthop Dento Faciale* 1993, 27 : 29-36.
- **(92)** Philippe J. Pourquoi un visage plaît. *Orthod Fr* 2014, 85(1) : 127-131.

- **(93)** Pignoly M., Monnet-Corti V., Le Gall M. Echec de la mise en place de dents retenues et incluses. *Orthod Fr* 2016, 87(1) : 23-38.
- **(94)** Quirynen M., Op Heij DG., Adriansens A., Opdebeeck HM., Van Steenberghe D. Periodontal health of orthodontically extruded impacted teeth. A split-mouth, long-term clinical évaluation. *J Periodontol* 2000 : 71(11) : 1708-14.
- **(95)** Roos FE., Crosetti HW., Gargiulo A., Cohen DW. Le lambeau à double papille repositionnée : une solution possible. I. 14 années de recul. *Rev Int Parodontol Dent Rest* 1968, 6 : 47-59.
- **(96)** Saade A. Canines incluses et dispositifs auxillaires. *Rev Orthop Dento Faciale* 1993, 27 : 83-88.
- **(97)** Sajnani AK., King NM. The sequential hypothesis of impaction of maxillary canine. A hypothesis based on clinical and radiographic findings. *Journal of Cranio-Maxillo-Facial Surgery* 2012, 40 : 375-385.
- **(98)** Samama Y., Rajzbaum P. Le remplacement de la canine en prothèse : analyse et rapport de cas cliniques. *AOS* 2008, 244 : 317-344.
- **(99)** Schmidt AD., Kokich VG. Periodontal response to early uncovering, autonomous eruption, and orthodontic alignment of palatally impacted maxillary canines. *American Journal of Orthodontics and Dentofacial Orthopedic* 2007, 131 (4) : 449-55.
- **(100)** Sigler LM., Baccetti J., McNamara JA Jr. Effect of rapid maxillary expansion and transpalatal arch treatment associated with deciduous canine extraction on the eruption of palatally displaced canines : A 2 center prospective study. *American Journal of Orthodontics and Dentofacial Orthopedics* 2011, 139(3) : 235-244.
- **(101)** Talmant J., Deniaud J. Du rôle des incisives maxillaires dans le développement de la base du nez : Applications en orthopédie dento-faciale. *Orthod Fr.* 2006, 77(1) : 19-62.
- **(102)** Tenenbaum H., Tenenbaum M. A clinical study of the width of the attached gingiva in the deciduous, transitional and permanent dentitions. *J. Clin. Periodontol* 1986, 13(4) : 270-275.
- **(103)** Terestri P., Perrier d'Arc G., Attia Y., Guidicelli J. Mise en place chirurgico-orthodontique de la canine en position palatine. *Rev d'odontostomatologie* 1994, 23(5) : 361-70.
- **(104)** Thilander B., Jacobson B. Local factors in impaction of maxillary canines. *Acta. Odontol. Scand.* 1968, 26 : 145-168.

- **(105)** Thomine F., Korbendeau JM., Martineau C. Mise en place chirurgico-orthodontique des dents retenues. *Real. Clin.* 1995, 6 : 351-358.
- **(106)** Walker L., Enciso R., Mah J. Three dimensional localization of maxillary canines with cone beam computed tomography. *American Journal of Orthodontics and Dentofacial Orthopedics* 2005, 128 : 418-423.
- **(107)** Westerlund A., Sjostrom M., Bjornstrom L., DDS., Ransjo M. What factors are associated with impacted canines in cleft patients ? *J Oral Maxillofac Surg* 2014, 72 : 2109-2114.
- **(108)** Woloshyn H., Artun J., Kennedy DB., Jonndepth DR. Pulp and periodontal reactions to orthodontic alignment of palatally impacted canines. *Angle Orthod* 1994, 64 : 257-64.
- **(109)** Zerouaoui MF., Bahije L., Zaoui F., Rerhrhaye W. Mise en place orthodontico-chirurgicale des canines incluses : moyens de prévisions des échecs. *AOS* 2012, 260 : 313-325.
- **(110)** Zilberman Y., Cohen B., Becker A. Familial trends in palatal canines, anomalous latéral incisors, and related phenomena. *Eur J Orthod* 1990, 12(2) : 135-9.

Lexique des tableaux et des figures :

- **FIGURE 1** : Photographie intra-buccale montrant une fonction canine lors d'un mouvement de latéralité gauche (72)
- **FIGURE 2** Photographie intra-buccale montrant une fonction groupe lors d'un mouvement de latéralité droit (72)
- **FIGURE 3** Schéma illustrant les bourgeons embryonnaires (72)
- **FIGURE 4** Panoramique montrant une inclusion bilatérale des canines maxillaires (22)
- **FIGURE 5** Panoramique montrant la présence d'un mésiodens entre 11 et 21 à l'origine de l'inclusion de 13 et 23 (22)
- **FIGURE 6** Retro-alvéolaire montrant l'inclusion d'une canine maxillaire (22)
- **FIGURE 7** Schéma illustrant la méthode de Pordes, Ewan et Clark (42)
- **FIGURE 8** Cliché occlusal montrant une inclusion de la 13 (22)
- **FIGURE 9** Schéma illustrant la méthode de radiographie occlusale de SIMPSON (42)
- **FIGURE 10** Schéma illustrant la méthode de radiographie de BELOT (42)
- **FIGURE 11** La panoramique montre la profondeur d'inclusion de la canine par rapport à l'incisive centrale. Division en 4 secteurs (Collection du docteur FOUQUET)
- FIGURE 12** La panoramique montrant la situation antéro-postérieure de la canine par rapport aux incisives. Division en 5 secteurs sur la panoramique (Collection du docteur FOUQUET)
- FIGURE 13** La panoramique détermine la position de la canine par l'angle formé entre le grand axe de la canine et la ligne horizontale rejoignant les cuspidés mésio-vestibulaires des molaires (60)
- FIGURE 14** Téléradiographie de profil permettant de visualiser l'inclusion de la 13 (22)
- **FIGURE 15** Reconstitution 3D d'une canine incluse en palatin (42)
- **FIGURE 16** Photographies endobuccales d'un cas présentant une inclusion de la 13 (Collection personnelle)

- **FIGURE 17** Schéma illustrant la situation antéro-postérieure de la canine par rapport aux incisives (34)

- **FIGURE 18** Schéma du redressement de la canine définitive après l'extraction de la canine temporaire en fonction de la position de la canine par rapport à l'incisive latérale (34)

- **FIGURE 19** Schéma illustrant l'angle alpha formé entre le grand axe de la canine et le plan sagittal médian (34)

- **FIGURE 20** Schéma illustrant l'angle l'alpha formé entre le grand axe de la canine et le plan sagittal médian (Collection personnelle)

- **FIGURE 21** Mainteneur d'espace de type prothèse amovible qui permet à la canine mandibulaire droite d'évoluer en normo position (72)

- **FIGURE 22** Schéma illustrant l'action d'un disjoncteur pour une expansion transversale maxillaire (19)

- **FIGURE 23** Photographie endobuccale montrant une expansion transversale alvéolo-dentaire pour recréer l'espace nécessaire sur l'arcade pour l'éruption de la 13 (Collection personnelle)

- **FIGURE 24** Schéma illustrant la création de l'espace nécessaire antéro-postérieur pour l'éruption de la canine (66)

- **FIGURE 25** Schéma sur l'extraction de la prémolaire pour résoudre l'encombrement et créer l'espace nécessaire à l'éruption de la canine afin de faciliter sa mise en place

- **FIGURE 26** Panoramique montrant l'avulsion de l'incisive latérale riziforme pour laisser place à la canine définitive et fermeture de l'espace par mésialisation des secteurs postérieurs (Collection personnelle)

- **FIGURE 27** Rétro-alvéolaire montrant l'inclusion de la 23 par la présence de dents surnuméraires multiples (9)

- **FIGURE 28** Photographie endobuccale mettant en évidence un diastème inter-incisif supérieur à 4mm à l'origine de l'inclusion des canines maxillaires (9)

- **FIGURE 29** Retro-alvéolaire montrant la mésialisation de la canine due à l'agénésie de l'incisive latérale accompagnée d'une résorption de la partie distale de la racine de l'incisive centrale (Collection personnelle)

- **FIGURE 30** Photographie endobuccale avec persistance de la 63. Elle présente une abrasion et dyschromie marquée (93)

- **FIGURE 31** Photographies endobuccales d'une transplantation (54)

- **FIGURE 32** Schéma illustrant une translation (42)
- **FIGURE 33** Photographies endobuccales mettant en évidence la création d'espace par mise en place d'un ressort comprimé sur l'arc au niveau de la dent incluse après nivellement de l'arcade (22)
- **FIGURE 34** Tableau récapitulatif des moyens pour créer un espace en cas de canine incluse (Collection personnelle)
- **FIGURE 35** Photographie montrant un arc de Goshgarian servant d'ancrage pour tracter une canine incluse (Collection personnelle)
- **FIGURE 36** Photographies montrant une mini-vis servant d'ancrage pour tracter une canine incluse (Collection du docteur LEGALL)
- **FIGURE 37** Photo endobuccale et rétro-alvéolaire d'une traction directe sur un mini-implant (42)
- **FIGURE 38** Tableau récapitulatif des moyens d'ancrage pour la traction d'une canine incluse (Collection personnelle)
- **FIGURE 39** Photographies illustrant le dégagement chirurgical d'une canine incluse en palatin (Collection personnelle)
- **FIGURE 40** Arbre récapitulatif des voies d'abord chirurgicales d'une canine incluse en palatin en fonction de sa position (Collection personnelle)
- **FIGURE 41** Schéma illustrant les incisions pour un lambeau de translation apicale (42)
- **FIGURE 42** Photographie montrant un dégagement de canine incluse en vestibulaire par lambeau de translation apicale simple (64)
- **FIGURE 43** Schéma des tracés des incisions d'un lambeau de translation apicale et latérale (26)
- **FIGURE 44** Photographies endobuccales de la mise en place d'une canine incluse en vestibulaire par lambeau de translation apicale et latérale (22)
- **FIGURE 45** Photographies endobuccales illustrant l'évolution spontanée en muqueuse alvéolaire de la 13 et 23 (22)
- **FIGURE 46** Schéma des incisions pour un lambeau repositionné en cas de canine incluse vestibulaire (42)
- **FIGURE 47** Tableau récapitulatif des voies d'abord chirurgicales d'une canine incluse en vestibulaire en fonction de la situation clinique (Collection personnelle)

- **FIGURE 48** Photographies endobuccales mettant en évidence la traction d'une canine incluse à partir d'un sectionnel placé sur deux mini-vis (22)
- **FIGURE 49** Schéma illustrant les ancrages intra-coronaires (31)
- **FIGURE 50** Retro-alvéolaire d'une technique du lasso pour tracter la canine incluse (31)
- **FIGURE 51** Rétro-alvéolaire montrant la présence d'un ancrage péricoronaire de type bagues scellées (31)
- **FIGURE 52** Photographies illustrant les attaches collées actuellement retrouvées (91)
- **FIGURE 53** Photographie endobuccale montrant une attache collée en disto-palatin sur la 13 en désinclusion (91)
- **FIGURE 54** Photographies endobuccales d'un processus de traction via des forces magnétiques à gauche et via une traction élastique à droite (44)
- **FIGURE 55** Photographies endobuccales montrant la traction de la 13 à partir de l'arc vestibulaire via une chaînette après la création de l'espace nécessaire par un ressort mis en place sur l'arc (22)
- **FIGURE 56** Schéma illustrant la traction d'une canine par un auxiliaire souple à traction directe associé à un arc vestibulaire de stabilisation et à un Goshgarian (42)
- **FIGURE 57** Tableau récapitulatif des différents moyens de traction fixe (Collection personnelle)
- **FIGURE 58** Photographies endobuccales montrant la mise en place d'une canine incluse en palatin sur l'arcade avec une traction disto-verticale via un arc auxiliaire (Collection personnelle)
- **FIGURE 59** Adjonction de cale de surélévation pour faciliter le passage de l'inversé d'occlusion dans le cas d'une canine incluse en palatin (42)
- **FIGURE 60** Position ectopique de la 13 entre les racines des prémolaires et de la première molaire empêchant la mise en place d'un traitement ortho-chirurgical (22)
- **FIGURE 61** Photographies endobuccales illustrant le temps muqueux de l'extraction d'une canine incluse (8)
- **FIGURE 62** Photographie endobuccale d'un temps osseux lors de l'extraction d'une canine incluse (8)

- **FIGURE 63** Photographie endobuccale du temps dentaire avec extraction de la canine incluse (8)
- **FIGURE 64** Photographie endobuccale du temps final avec les sutures après extraction d'une canine incluse (8)
- **FIGURE 65** Reconstitution 3D montrant une ankylose à partir d'un scanner (87)
- **FIGURE 66** Résorption quasi complète de l'incisive latérale par la canine incluse (22)
- **FIGURE 67** Photographies endobuccales illustrant le dégagement d'une incisive centrale maxillaire incluse angulée en position vestibulaire associé à l'aménagement des tissus parodontaux (93)
- **FIGURE 68** Imagerie 3D d'une dent angulée (93)
- **FIGURE 69** Photographies endobuccales d'une transposition dentaire entre 13 et 14 (31)
- **FIGURE 70** Photographie endobuccale montrant l'éruption ectopique d'une canine mandibulaire dans un espace dépourvu de gencive kératinisée (93)

SERMENT MEDICAL

En présence des Maîtres de cette Faculté, de mes chers condisciples, devant l'effigie d'HIPPOCRATE.

Je promets et je jure, d'être fidèle aux lois de l'honneur et de la probité dans l'exercice de la Médecine Dentaire.

Je donnerai mes soins à l'indigent et n'exigerai jamais un salaire au-dessus de mon travail, je ne participerai à aucun partage clandestin d'honoraires.

Je ne me laisserai pas influencer par la soif du gain ou la recherche de la gloire.

Admis dans l'intérieur des maisons, mes yeux ne verront pas ce qui s'y passe, ma langue taira les secrets qui me seront confiés et mon état ne servira pas à corrompre les moeurs ni à favoriser le crime.

Je ne permettrai pas que des considérations de religion, de nation, de race, de parti ou de classe sociale viennent s'interposer entre mon devoir et mon patient.

Même sous la menace, je n'admettrai pas de faire usage de mes connaissances médicales contre les lois de l'humanité.

J'informerai mes patients des décisions envisagées, de leurs raisons et de leurs conséquences. Je ne tromperai jamais leur confiance et n'exploiterai pas le pouvoir hérité des connaissances pour forcer les consciences.

Je préserverai l'indépendance nécessaire à l'accomplissement de ma mission. Je n'entreprendrai rien qui dépasse mes compétences. Je les entretiendrai et les perfectionnerai pour assurer au mieux les services qui me seront demandés.

Respectueux et reconnaissant envers mes Maîtres, je rendrai à leurs enfants l'instruction que j'ai reçue de leur père.

Que les hommes m'accordent leur estime si je suis fidèle à mes promesses.

Que je sois déshonoré et méprisé de mes confrères si j'y manque.

DAVID Laura – Les conduites à tenir concernant les canines incluses maxillaires.

Th. : Chir. dent.: Marseille : Aix – Marseille Université : 2017

Rubrique de classement : Orthodontie Dentofaciale

Résumé :

La canine incluse est fréquemment rencontrée au cabinet d'orthodontie ; elle complique le traitement. Malgré une symptomatologie souvent discrète, le diagnostic doit être précoce. L'objectif est de permettre l'évolution de la canine sur l'arcade en mettant en place au moment opportun des thérapeutiques adaptées. Pour pallier à cette problématique, il est recommandé de consulter vers 10 ans un orthodontiste pour faire un bilan et débiter si besoin un traitement préventif en denture mixte. Si la thérapeutique préventive n'a pas été suffisante ou si la prise en charge est trop tardive, on aura recours à une approche pluridisciplinaire. En denture permanente, les méthodes pourront être exclusivement chirurgicales ou associées à la prothèse et/ou l'orthodontie. La thérapeutique ortho-chirurgicale est l'option préférentielle, elle se fait en collaboration avec la parodontie. Malgré une anticipation, un développement des nouvelles technologies et des connaissances, les échecs et les complications restent encore présents.

Mots clés :

Canine incluse

Prévention

Traitement ortho chirurgical

Traitements chirurgicaux

Echecs

DAVID Laura - Required practices regarding impacted maxillary canine

Abstract :

Impacted canine is frequently observed in an orthodontic practice and makes the treatment harder to apply. Despite a frequently discreet symptomatology, an early diagnosis should be made. Its purpose is to allow the canine to evolve on the dental arcade by using the right therapeutics at the right time. Therefore, it is recommended to consult a practitioner by the age of 10 to perform an examination and begin, if needed, a preventive treatment in the mixed dentition. If the preventive therapeutics was not effective or delayed, it will need a multidisciplinary approach. With permanent dentition, only surgery could be used or it could be associated with prosthesis and/or orthodontia. Surgery remains the preferential method and is supported by periodontics. Nevertheless, even with anticipation, technological and knowledge development, failures and complications still happen.

Key words:

Impacted canine

Prevention

Orthodontia

Surgery

Failures

Adresse de l'auteur :

6 rue Raoul Busquet

13006 Marseille