HAL
open science

Intégration muco-gingivale de la coiffe implanto-portée : intérêt du profil d'émergence

Nathaniel Levy

▶ To cite this version:

Nathaniel Levy. Intégration muco-gingivale de la coiffe implanto-portée : intérêt du profil d'émergence . Chirurgie. 2017. dumas-01502836

HAL Id: dumas-01502836
https://dumas.ccsd.cnrs.fr/dumas-01502836

Submitted on 6 Apr 2017

HAL is a multi-disciplinary open access archive for the deposit and dissemination of scientific research documents, whether they are published or not. The documents may come from teaching and research institutions in France or abroad, or from public or private research centers.

L'archive ouverte pluridisciplinaire **HAL**, est destinée au dépôt et à la diffusion de documents scientifiques de niveau recherche, publiés ou non, émanant des établissements d'enseignement et de recherche français ou étrangers, des laboratoires publics ou privés.

Distributed under a Creative Commons Attribution - NonCommercial - NoDerivatives 4.0 International License

ACADEMIE d'AIX-MARSEILLE

Intégration muco-gingivale de la coiffe implanto-portée : intérêt du profil d'émergence

THESE

Présentée et publiquement soutenue devant la

Faculté d'Odontologie de Marseille
(Doyen : Monsieur le Professeur Jacques DEJOU)

Aix Marseille Université
(Président : Monsieur le Professeur Yvon BERLAND)

Le 15 mars 2017

par

LEVY Nathaniel
né le 09 novembre 1993
à MARSEILLE

Pour obtenir le Diplôme d'Etat de Docteur en Chirurgie Dentaire

EXAMINATEURS DE LA THESE :

Président	: Madame le Professeur	V. MONNET-CORTI
Assesseurs	: Monsieur le Professeur	M. RUQUET
	Monsieur le Docteur	P. LAURENT
	Monsieur le Docteur	V. MOLL

ACADEMIE d'AIX-MARSEILLE

Intégration muco-gingivale de la coiffe implanto-portée : intérêt du profil d'émergence

THESE

Présentée et publiquement soutenue devant la

Faculté d'Odontologie de Marseille
(Doyen : Monsieur le Professeur Jacques DEJOU)

Aix Marseille Université
(Président : Monsieur le Professeur Yvon BERLAND)

Le 15 mars 2017

par

LEVY Nathaniel
né le 09 novembre 1993
à MARSEILLE

Pour obtenir le Diplôme d'Etat de Docteur en Chirurgie Dentaire

EXAMINATEURS DE LA THESE :

Président	: Madame le Professeur	V. MONNET-CORTI
Assesseurs	: Monsieur le Professeur	M. RUQUET
	Monsieur le Docteur	P. LAURENT
	Monsieur le Docteur	V. MOLL

FACULTÉ D'ODONTOLOGIE

UNIVERSITÉ D'AIX-MARSEILLE

DOYENS HONORAIRES	Professeur	A. SALVADORI
	Professeur	R. SANGIUOLO†
	Professeur	H. ZATTARA
DOYEN	Professeur	J. DEJOU
VICE – DOYEN CHARGÉ DES ENSEIGNEMENTS DIRECTEUR DU DÉPARTEMENT DE FORMATION INITIALE	Professeur	J.D. ORTHLIEB
VICE – DOYEN CHARGÉ DE LA RECHERCHE DIRECTEUR DU DÉPARTEMENT DE LA RECHERCHE	Professeur	C. TARDIEU
DIRECTEUR DU DÉPARTEMENT DE FORMATION CONTINUE	Professeur	V. MONNET-CORTI
CHARGÉS DE MISSION	Professeur	A. RASKIN
	Docteur	P. SANTONI
	Docteur	F. BUKIET
RESPONSABLE DES SERVICES ADMINISTRATIFS	Madame	C. BONNARD
PROFESSEURS ÉMÉRITES		
	Professeur	J. J. BONFIL
	Professeur	F. LOUISE
	Professeur	O. HUE

DOCTEURS HONORIS CAUSA DE L'UNIVERSITE D'AIX-MARSEILLE

PRÉSIDENT DE LA SECTION DE LA MÉDECINE DENTAIRE UNIVERSITÉ DE GENÈVE – SUISSE	J.N. NALLY	1972
DOYEN DE LA FACULTÉ DE CHIRURGIE DENTAIRE UNIVERSITÉ DE PITTSBURGH – PENNSYLVANIE - USA	E. FOREST †	1973
DOYEN DE LA FACULTÉ DE MÉDECINE UNIVERSITE DE GENÈVE – SUISSE	L.J. BAUME	1977
DOYEN HONORAIRE DE LA FACULTÉ DE CHIRURGIE DENTAIRE UNIVERSITÉ DE BOSTON - MASSACHUSSETTS – USA	H.GOLDMAN †	1984
UNIVERSITÉ DE GÖTEBORG – SUÈDE	P.I. BRÅNEMARK	1997

56ème SECTION :
DEVELOPPEMENT CROISSANCE ET PREVENTION

56.1 ODONTOLOGIE PÉDIATRIQUE

Professeur	C. TARDIEU *	Assistant	I. BLANCHET
Maître de Conférences	D. BANDON	Assistant	C. KHOURY
Maître de Conférences	A. CHAFAIE	Assistant	N. RENOU

56.2 ORTHOPÉDIE DENTO-FACIALE

Maître de Conférences	J. BOHAR	Assistant	M. BARBERO
Maître de Conférences	E. ERARD	Assistant	L. LEVY-DAHAN
Maître de Conférences	J. GAUBERT	Assistant	S. MARION des ROBERT
Maître de Conférences	M. LE GALL*	Assistant	C. MITLER
Maître de Conférences	C. PHILIP-ALLIEZ	Assistant	A. PATRIS-CHARRUET
		Assistant	J. SCHRAMM

56.3 PRÉVENTION - ÉPIDÉMIOLOGIE - ÉCONOMIE DE LA SANTÉ - ODONTOLOGIE LÉGALE

Professeur	B. FOTI *	Assistant	J. SCIBILIA
Maître de Conférences	D. TARDIVO		

*Responsable de la sous-section

57ème SECTION :
SCIENCES BIOLOGIQUES, MÉDECINE ET CHIRURGIE BUCCALE

57.1 PARODONTOLOGIE

Professeur	V. MONNET-CORTI *	Assistant	A. BOYER
		Assistant	V. MOLL
		Assistant	A. MOREAU
		Assistant	M. PIGNOLY

57.2 CHIRURGIE BUCCALE – PATHOLOGIE ET THÉRAPEUTIQUE - ANESTHÉSIOLOGIE – RÉANIMATION

Maître de Conférences	D. BELLONI	Assistant	J. GARCONNET
Maître de Conférences	J. H. CATHERINE *	Assistant	E. MASSEREAU
Maître de Conférences	P. ROCHE-POGGI	Assistant	E. QUINQUE

57.3 SCIENCES BIOLOGIQUES BIOCHIMIE, IMMUNOLOGIE, HISTOLOGIE, EMBRYOLOGIE, GÉNÉTIQUE, ANATOMO-PATHOLOGIE, BACTÉRIOLOGIE, PHARMACOLOGIE

Maître de Conférences	P. LAURENT	Assistant	C. LE FOURNIS

65EME SECTION : BIOLOGIE CELLULAIRE

Professeur I. ABOUT* (Responsable de la sous-section 57.3)

*Responsable de la sous-section

58ème SECTION :
SCIENCES PHYSIQUES ET PHYSIOLOGIQUES, ENDODONTIQUES ET PROTHETIQUES

58.1 ODONTOLOGIE CONSERVATRICE, ENDODONTIE

Professeur	H. TASSERY	Assistant	B. BALLESTER
Maître de Conférences	G. ABOUDHARAM	Assistant	H. DE BELENET
Maître de Conférences	F. BUKIET	Assistant	A. FONTES
Maître de Conférences	S. KOUBI	Assistant	M. GLIKPO
Maître de Conférences	C. PIGNOLY	Assistant	S. MANSOUR
Maître de Conférences	L. POMMEL *	Assistant	L. ROLLET
Maître de Conférences	E. TERRER		
Maître de Conférences associé	M. GUIVARC'H		

58.2 PROTHÈSE PROTHÈSE CONJOINTE, PROTHÈSE ADJOINTE PARTIELLE, PROTHÈSE TOTALE, PROTHÈSE MAXILLO-FACIALE

Professeur	M. RUQUET		
Maître de Conférences	G. LABORDE	Assistant	M. DODDS
Maître de Conférences	M. LAURENT	Assistant	A. FERDANI
Maître de Conférences	B.E. PRECKEL	Assistant	C. MENSE
Maître de Conférences	P. SANTONI *	Assistant	C. NIBOYET
Maître de Conférences	G. STEPHAN	Assistant	A. REPETTO
Maître de Conférences	P. TAVITIAN	Assistant	A. SETTE
Maître de Conférences	A. TOSELLO		

58.3 SCIENCES ANATOMIQUES ET PHYSIOLOGIQUES OCCLUSODONTOLOGIE, BIOMATÉRIAUX, BIOPHYSIQUE, RADIOLOGIE

Professeur	J. DEJOU	Assistant	T. GIRAUD
Professeur	J. D. ORTHLIEB *	Assistant	M. JEANY
Professeur	A. RASKIN		
Maître de Conférences	A. GIRAUDEAU		
Maître de Conférences	B. JACQUOT		
Maître de Conférences	J. P. RÉ		

*Responsable de la sous-section

A Madame le Professeur Virginie MONNET-CORTI,

Pour l'honneur que vous me faites de présider cette thèse.

Votre passion pour votre discipline ainsi que votre pédagogie m'ont été d'un grand soutien tout au long de mon cursus universitaire.

Veillez recevoir mes respectueux remerciements.

A Monsieur le Professeur Michel RUQUET,

Pour m'avoir fait l'honneur de siéger dans ce jury.

Merci pour vos enseignements, votre présence auprès de nous, étudiants ainsi que votre bonne humeur.

Veuillez trouver ici l'expression de mon profond respect.

A Monsieur le Docteur Patrick LAURENT,

Pour l'honneur que vous me faites d'être présent dans ce jury.

Pour tous ces vendredis après-midi passés ensemble aux urgences ou vous m'avez transmis votre savoir et votre sens clinique.

Votre gentillesse et votre disponibilité pour le moindre questionnement que j'ai pu avoir ont un sens particulier à mes yeux.

Veuillez recevoir ma sincère gratitude et mon profond respect.

A Monsieur le Docteur Vivien MOLL,

Pour m'avoir fait l'honneur d'accepter de diriger cette thèse.

Votre enseignement et votre implication m'ont profondément touché.

Merci pour l'encadrement que vous avez su me donner.

Veuillez recevoir ici mes sincères remerciements.

Table des matières

Introduction 1

I. Intégration muco-gingivale 2

I.1. Intégration esthétique 6
I.1.1.La ligne du sourire 7
I.1.2. L'alignement des collets 9
I.1.2.1. Résultat esthétique optimal et situations considérées comme inesthétiques 9
I.1.2.2. Au niveau implantaire 10
I.1.3.L'épaisseur des tissus péri-implantaires 10
I.1.4. La reconstruction des papilles inter-dentaires 11
I.1.5. Les limites cervicales de la prothèse implanto-portée 15
I.1.6. Synthèse des critères d'évaluation de l'esthétique d'une coiffe implanto-portée 15

I.2. Intégration fonctionnelle 16
I.2.1. Intérêt du tissu kératinisé 16
I.2.2. Quantité de tissu kératinisé 17
I.2.3. Intérêts fonctionnels 17
I.2.4. Récapitulatif sur la présence de tissu kératinisé 18

I.3. Intégration biologique 18
I.3.1.Différences histologiques et anatomiques du parodonte autour d'une dent ou d'un implant 18
I.3.2. Les tissus mous : interfaces muqueuse-implant et gencive-dent 20
I.3.2.1. Aspect macroscopique 20
I.3.2.2. Aspect microscopique : sillon gingival, attache épithéliale, tissu conjonctif – Histologie 21
I.3.2.2.1. L'épithélium 22
I.3.2.2.2. L'épithélium de jonction 22
I.3.2.2.3. Membrane basale épithélio-conjonctive 22
I.3.2.2.4. Le tissu conjonctif 23
I.3.2.2.5. Le desmodonte 24
I.3.2.2.6. Sillon péri-implantaire et sulcus 24
I.3.3. Liaisons cellulaires entre pilier prothétique et tissus péri-implantaires : influence des manipulations prothétiques 25
I.3.3.1. Généralités 25
I.3.3.2. One-abutment-one time 26
I.3.4. Récapitulatif des différences d'intégration biologique entre dent et implant 27

II. Influence du profil d'émergence de l'implant sur la position des tissus mous 28

II.1. Le profil d'émergence 28
II.1.1. Définition 28
II.1.2. Formes du profil d'émergence 29
II.1.2.1. « Ailes de mouette » 29
II.1.2.2. En « double déflexion » 30
II.1.3. Rôles d'un profil d'émergence physiologique 30

II.2. Positionnement sagittal de l'implant 31

II.3. Position mésio-distale de l'implant 32

II.4. Position vestibulo-linguale de l'implant 34

II.5. Position corono-apicale de l'implant 35

II.6. Influence des différentes connexions implantaires 36
II.6.1. Connectiques à plat et cône morse 36
II.6.2. « Platform-switching » 37

II.7. Utilisation de guides et simulations préopératoires 39
II.7.1. Système Nobel Guide® 39
II.7.2. L'intérêt des guides 40

III. Gestion des tissus mous par rapport au profil d'émergence 41

III.1. Transfert personnalisé 41
III.1.1. Définition 41
III.1.2. Intérêt prothétique 41
III.1.3. Intérêt pour le profil d'émergence 41
III.1.4. Technique de réalisation 41

III.2. A l'aide de provisoires consécutifs 43
III.2.1. Matériau du provisoire 44
III.2.2. Fabrication du provisoire au laboratoire – exemple d'un cas clinique 45
III.2.3. Position des points de contact 47

III.3. Aménagements muco-gingivaux 47
III.3.1. Greffe de conjonctif enfoui 47
III.3.1.1. Indications 48
III.3.1.2. Avantages 48
III.3.2. Technique de régénération des papilles 48
III.3.2.1. Description de la technique 49
III.3.2. Avantages 51

Conclusion 52

Bibliographie I

Introduction

Le concept de l'implantologie a été initialement décrit par Brånemark P.. Il s'est de plus en plus développé ces dernières décennies et s'est inséré dans la vie quotidienne du chirurgien-dentiste.

Le recul clinique ainsi que les études qui ont été faites sur les différents mécanismes de l'intégration des implants ont permis de mettre au point des protocoles cliniques se basant sur différents impératifs. Ces impératifs, qu'ils soient biologiques (avec la mise en place de l'implant dans les trois dimensions de l'espace et son intégration) ou fonctionnels (avec la mise en charge de l'implant), doivent être connus et maitrisés par les soignants afin de pouvoir offrir aux patients des soins conformes aux données acquises de la science.

Une fois que le chirurgien a mis en place l'implant et que son ostéo-intégration a été observée, il est indispensable de concevoir une coiffe supra-implantaire respectant les tissus mous environnants et s'intégrant esthétiquement, biologiquement et fonctionnellement (1).

Chacune de ces intégrations permettra d'obtenir un espace biologique conforme ainsi qu'un profil d'émergence qui conditionnera le résultat esthétique prothétique et sa pérennité à long terme.

I. INTEGRATION MUCO-GINGIVALE

L'adaptation muco-gingivale correspond à « l'intégration des tissus mous » qui décrit le processus biologique se produisant lors de la formation et la maturation de la relation structurelle entre les tissus mous (tissu conjonctif et épithélium) et la partie trans-gingivale de l'implant.

Nous ne pouvons parler d'intégration muco-gingivale sans décrire au préalable le parodonte. Turesky S., Glickman I. et al. (2), le définissent comme étant l'ensemble des tissus de soutien et de revêtement de la dent. Il est composé du desmodonte, de la gencive, du cément et de l'os alvéolaire. Ces tissus parodontaux permettent la liaison entre dent et os. La gencive libre ou inter-dentaire a un rôle de barrière et de protection du parodonte proprement dit (cément, ligament desmodontal et os alvéolaire), contre les agressions du milieu externe.

Cette intégration dépend tout d'abord du biotype parodontal du patient (1). Il est décrit comme l'épaisseur de la gencive dans la dimension vestibulo-palatine ou vestibulo-linguale.

La principale classification est celle proposée par Maynard JG. et Wilson RD. en 1980 (3).
Elle décrit quatre types de parodonte (Fig.1) :

- Type I : Il y a la dimension normale ou « idéale » de tissu kératinisé et l'épaisseur vestibulo-linguale normale ou idéale du procès alvéolaire. Cliniquement, la hauteur de tissu kératinisé est d'environ 3 à 5 mm et la palpation révèle un parodonte épais. Une dimension suffisante de gencive attachée sépare le bord gingival libre de la muqueuse alvéolaire mobile (Fig. 1A).
- Type II : Les dimensions de tissu kératinisé sont réduites et l'épaisseur vestibulo-linguale du procès alvéolaire est normale. Cliniquement, la gencive vestibulaire mesure moins de 2 mm. La palpation de l'os sous-jacent semble d'une épaisseur raisonnable (Fig. 1B).
- Type III : Le tissu kératinisé est de dimension normale ou « idéale » et l'épaisseur vestibulo-linguale du procès alvéolaire est mince. Cliniquement, la hauteur de tissu kératinisé est normale mais l'os et les racines dentaires peuvent être palpés (Fig. 1C).
- Type IV : Le tissu kératinisé est réduit (moins de 2 mm) et l'épaisseur vestibulo-linguale du procès alvéolaire est mince. Dans cette situation tissulaire, il existe un fort potentiel de récession en l'absence de contrôle de plaque et en présence de traumatisme local (Fig. 1D).

Selon Maynard JG., « le parodonte idéal, de type I pourra tout subir. Le type II pourra se maintenir. Le type III pourra tromper la vigilance du clinicien et l'orthodontiste devra faire très attention aux mouvements de vestibulo-version. Le type IV devra attirer toute notre attention et le patient devra être considéré comme un patient à risque pour des problèmes muco-gingivaux ».

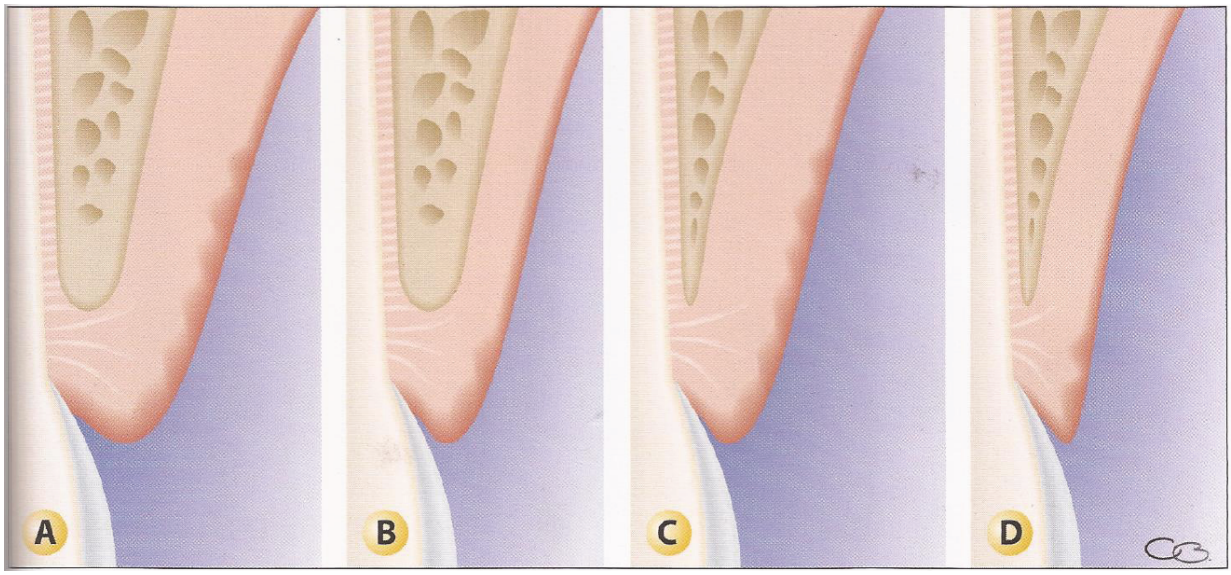

Fig.1 Représentation des différentes classes de Maynard et Wilson d'après Borghetti A. et Monnet-Corti V. (4)

Selon Benoit R. et Genon P. (5) qui ont analysé les quatre classes de Maynard et Wilson chez 400 patients, le type I est représenté par 40% de leur population, le type II par 10%, le type III par 20% et le type IV par 30%. Les parodontes de type III et de type IV qui concernent 50% de la population représentent des parodontes à risques. C'est pourquoi il est capital de prendre en compte le biotype parodontal lors d'un traitement implanto-prothétique.

Seibert J. et Lindhe J. en 1989 ont proposé les deux classifications suivantes (Fig.2) (6) :

- Le biotype gingival fin et festonné caractérisé par une gencive fine, avec des dents minces, principalement retrouvé chez les femmes, une zone étroite de tissu kératinisé avec une marge gingivale très festonnée qui suggère une architecture osseuse mince et est plus sensible à n'importe quelle inflammation ou trauma.
- Le biotype gingival plat et épais caractérisé par une gencive épaisse, essentiellement retrouvée chez des sujets masculins, avec une large zone de tissu kératinisé et une marge gingivale plate qui indique une architecture osseuse sous-jacente épaisse et est plus résistant à n'importe quelle inflammation ou traumatisme.

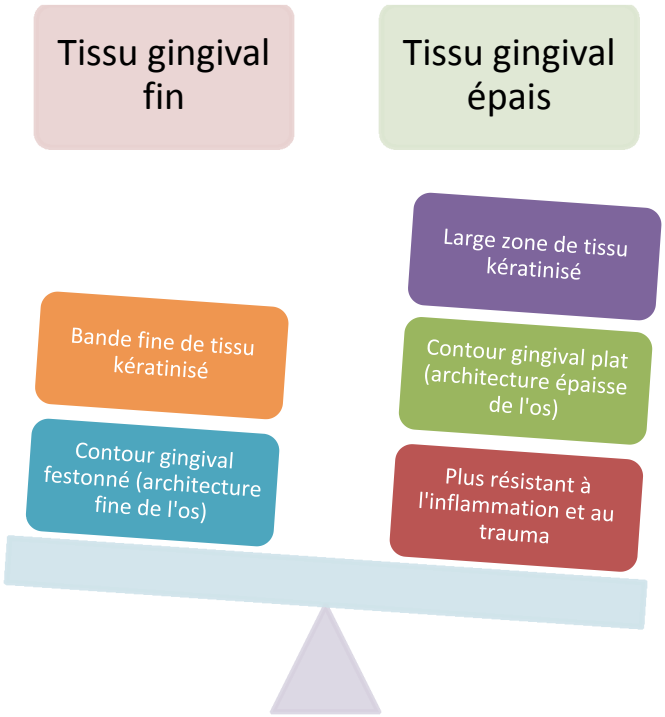

Fig.2 Différences entre biotypes parodontaux fin et épais d'après Manjunath R. (1)

Selon d'autres études (7) comme celle de De Rouck T. et al. (8), il existe une troisième catégorie de biotype parodontal, celle dans laquelle le reste des sujets ne pouvait être classé dans l'une des deux premières catégories. Ils présentent une gencive épaisse avec des dents fines, une zone étroite de tissu kératinisé et un feston gingival haut.

Les classifications des biotypes dans les situations cliniques sont plutôt subjectives car des critères précis de classification n'existent pas encore.

Il existe trois façons d'évaluer l'épaisseur du biotype gingival : visuellement, par transparence de la sonde parodontale et en le mesurant directement. Kan J. et al. (9) ont montré que l'évolution visuelle du biotype gingival n'est pas suffisante pour donner un diagnostic convenable.

L'inflammation du parodonte aboutit à la formation accrue de poches dans un biotype épais et à des récessions gingivales dans les biotypes fins. Une étude menée par Nisapakultorn K. et al. (10), a constaté que le biotype parodontal péri-implantaire a été significativement associé au niveau muqueux marginal vestibulaire. Ainsi, les patients avec un biotype fin ont une hauteur de papille réduite et ont un risque de récession péri-implantaire plus élevé.

La formation d'une récession gingivale est liée à des facteurs de prédisposition tels que les déhiscences osseuses, l'absence ou une faible hauteur et épaisseur de tissu kératinisé, les malpositions dentaires ou encore des freins et un vestibule peu profond. Ces facteurs prédisposants sont complémentaires avec divers facteurs déclencheurs.

On décrit deux catégories d'éléments étiopathogéniques en fonction de leur mode d'action : l'inflammation et le traumatisme (Fig.3). L'inflammation comprend l'action de la plaque

(gingivite, parodontite) et de tout ce qui peut modifier sa localisation (joint dento-prothétique inadapté) ou l'interaction hôte-plaque (tabac, traumatisme occlusal, etc.). Le traumatisme, quant à lui, comprend l'action directe de la brosse à dents trop dure ou employée de façon excessive, mais aussi l'automutilation, la pression du bras de crochet, le geste chirurgical malencontreux, etc.

Quelle que soit la nature de l'élément déclencheur (inflammation ou traumatisme), la formation de la récession est due à un amincissement du conjonctif et pénétration des digitations épithéliales inflammatoires soit à partir de l'épithélium sulculaire (cause inflammatoire) soit à partir de l'épithélium de la gencive marginale (cause traumatique) jusqu'à obtenir une réunion de ces deux épithéliums.

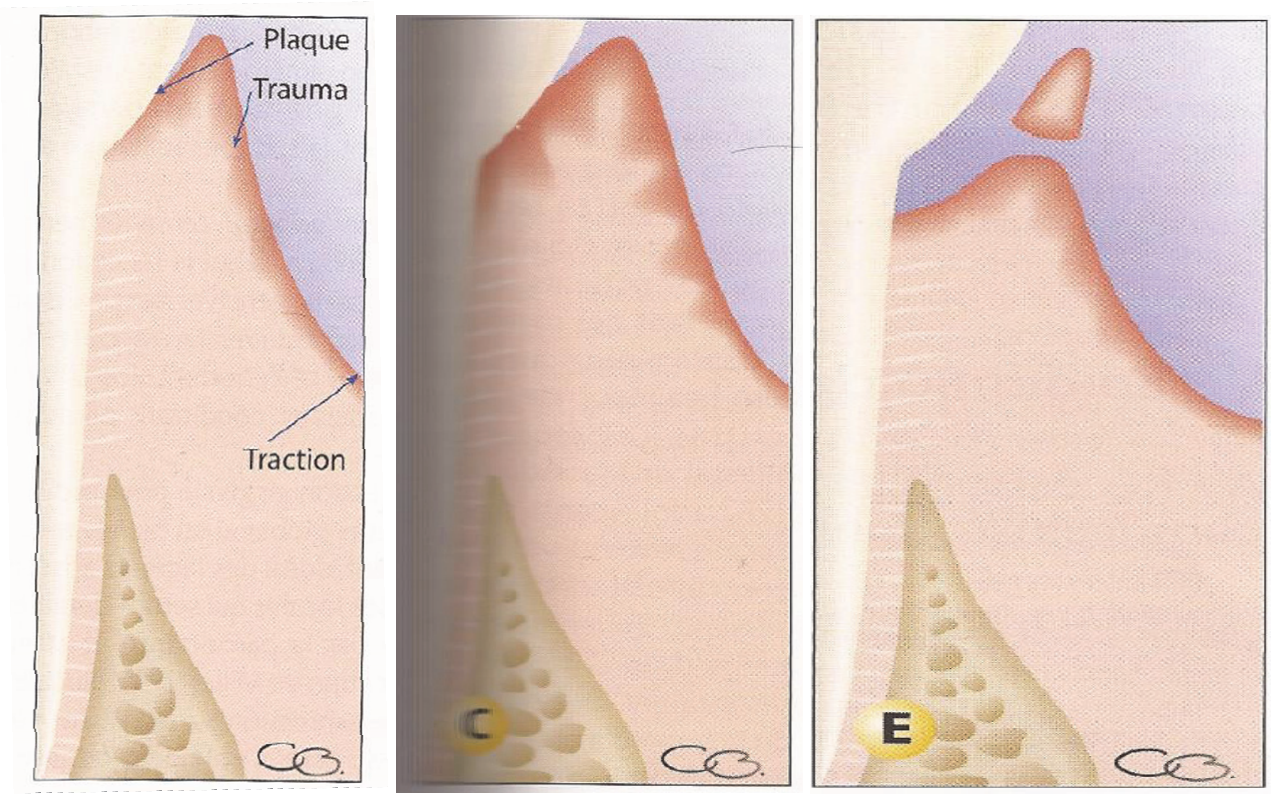

Fig. 3.a *Fig. 3.b* *Fig 3.c*

Fig.3 Formation d'une récession :

a. *Coupe verticale d'une gencive marginale fine à l'état initial.*
b. *Amincissement du conjonctif et pénétration des digitations épithéliales inflammatoires. Coupe verticale.*
c. *Jonction de l'épithélium oral et de l'épithélium de poche laissant le cément partiellement dénudé. Coupe verticale. La formation de la récession par réunion des épithéliums peut passer par une phase de fenestration.*

d'après Borghetti A. et Monnet-Corti V. (4)

Une épaisseur de gencive supérieure ou égale à 2 mm est considérée comme épaisse et une épaisseur inférieure à 1,5 mm comme fine (11).

Considérer les différents biotypes parodontaux dans l'intégration de la coiffe implanto-portée est important mais il semble aussi capital de respecter l'espace biologique autour de l'implant posé afin d'augmenter la pérennité de l'implant dans le temps.

Cochran DL. et al. (12) ont montré qu'il s'agit d'une dimension physiologiquement formée et stable qui se forme autour des implants (qu'ils soient en charge ou non) et qui se maintient dans le temps comme autour des dents.

L'espace biologique péri-implantaire a des dimensions comparables à l'espace biologique péri-dentaire. Les tissus mous sont formés physiologiquement et stables dans le temps (13).
Un contour osseux stable autour des implants est essentiel à l'entretien et à l'esthétique. Un remodelage osseux est inévitable mais le non-respect de l'espace biologique peut engendrer une perte osseuse supplémentaire. En effet, même si l'implant est placé dans de bonnes conditions mais qu'un espace biologique d'au moins 2 mm n'a pas été respecté, la crête osseuse va se diminuer d'elle même jusqu'à recréer cet espace (14).

I.1. Intégration esthétique

L'esthétique en général et en particulier au niveau dentaire subit l'influence des époques. Le principal objectif du praticien est de considérer la beauté comme l'unité dans la diversité.

Nous ne développerons pas ici le cadre esthétique facial mais nous allons étudier plus précisément les cadres labial et dentaire.

Les principaux paramètres (15) à prendre en compte dans le résultat esthétique des prothèses implanto-portées sont les suivants :

- La ligne du sourire
- L'alignement des collets
- L'épaisseur des tissus péri-implantaires
- La reconstruction des papilles inter-dentaires
- Les limites cervicales de la prothèse implanto-portée.

I.1.1. La ligne du sourire

La ligne du sourire, variable en fonction du patient, conditionne la visibilité des gencives et des dents, et donc de la jonction dento-gingivale. On observera différentes classes en fonction de la hauteur de découvrement.

Selon la classification Parodontia (16), il existe quatre types de sourires (Fig.4) :

- Sourire de classe I : Les dents sont visibles et plus de 3 mm de gencive sont visibles (Fig. 4.a)
- Sourire de classe II : Les dents sont visibles et un bandeau de gencive marginale de moins de 3 mm est visible (Fig. 4.b)
- Sourire de classe III : Les papilles inter-dentaires sont visibles mais la gencive marginale ne l'est pas (Fig. 4.c)
- Sourire de classe IV : Les papilles inter-dentaires ne sont pas visibles. Seules les dents sont visibles (Fig. 4.d)

Fig 4.a : classe I

Fig.4.b : classe II

Fig.4.c : classe III

Fig.4.d : classe IV

Fig.4 Classe I, II, III et IV d'après Liébart M-F. et al. (16)

Le sourire étant une position dynamique déterminée par la contraction des muscles et le profil des lèvres, les différentes lignes du sourire sont observables au repos, lors du sourire naturel ou lors du sourire forcé.

L'analyse du type de sourire du patient à l'étape pré-implantaire est indispensable afin de prévoir la pose implantaire dans le cadre esthétique.

Liébart M-F. et al. ont étudié la répartition dans un échantillon donné et sont aboutis au résultat (Fig.5) que :

- Lors du sourire naturel, 4.7% de la population appartient à la classe I, 8.2% à la classe II, 44.8% à la classe III et 42.4 à la classe IV
- Lors du sourire forcé, 22.2% de la population appartient à la classe I, 21.4% à la classe II, 45.5 à la classe III et 10.9% à la classe IV.

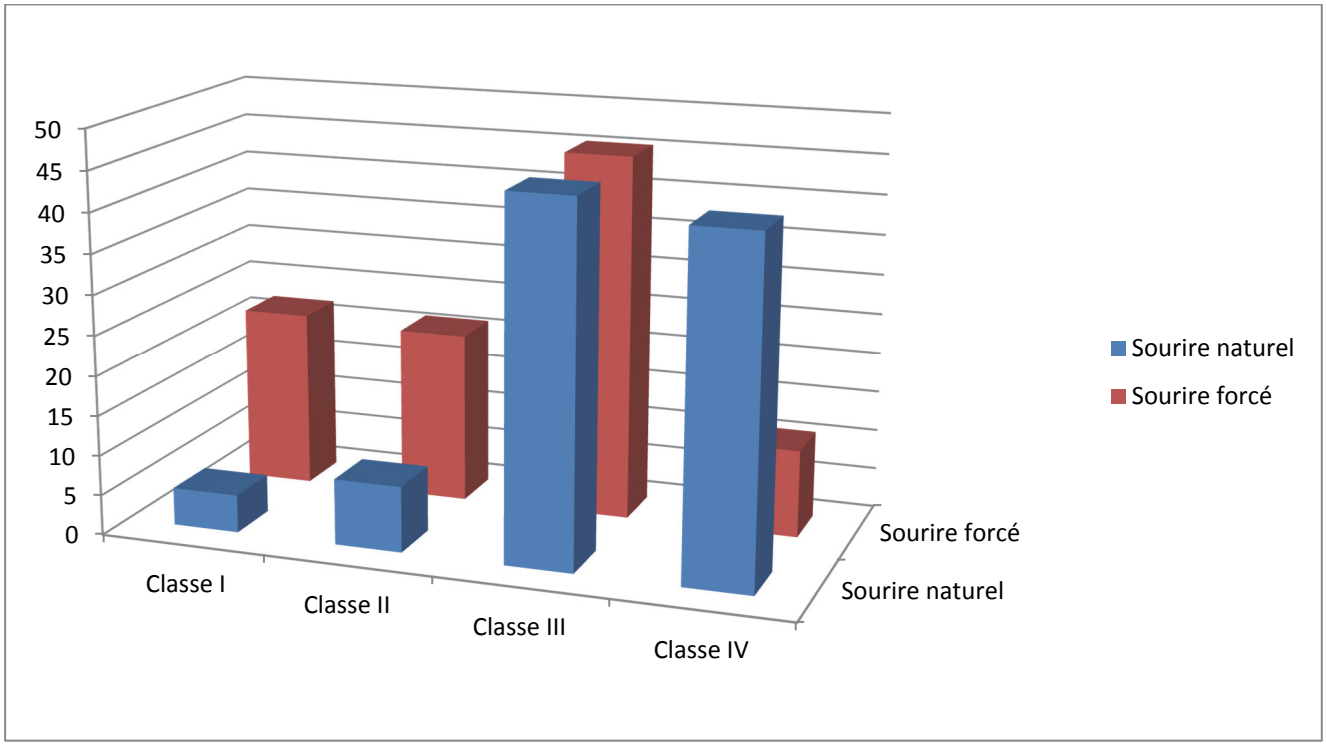

Fig.5 Représentation des différentes proportions (en pourcentage) des classes du sourire en fonction du sourire naturel et forcé

Selon Liébart M-F., pour plus de 87% de la population, il y a au minimum visibilité des papilles au sourire forcé (16). C'est pourquoi, il est impératif de travailler en ayant conscience que les soins apportés par le praticien doivent être parfaitement intégrés esthétiquement.

Quel que soit le type de sourire du patient, il faut considérer qu'il sera potentiellement « un releveur de lèvre ».

I.1.2. L'alignement des collets

Que ce soit sur prothèse dento-portée ou implanto-portée, l'alignement des collets constitue un élément majeur du résultat esthétique (17).

Pour être faite correctement, l'analyse des collets ne peut se faire que sur une photo orientée par rapport au plan axio-orbitaire, sans rotation de la tête (18).

On distingue différents alignements (ou non alignements) des collets. Certains sont considérés comme esthétiques, d'autres non.

I.1.2.1. Résultat esthétique optimal et situations considérées comme inesthétiques

L'alignement des collets permet d'obtenir un résultat esthétique convenable si certaines règles d'esthétique sont respectées (Fig.6.a à 6.d) :

- Les festons des incisives centrales sont symétriques ; ils doivent se situer soit au même niveau soit à 1 mm au-dessus des collets des incisives latérales
- Les festons gingivaux des canines sont au même niveau ou plus apicalement situés que ceux des incisives centrales
- Les festons gingivaux des incisives latérales ne sont jamais plus apicaux que ceux des canines.

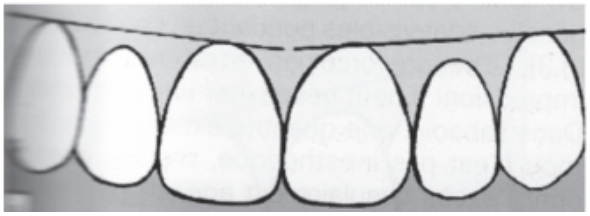

Fig.6.a

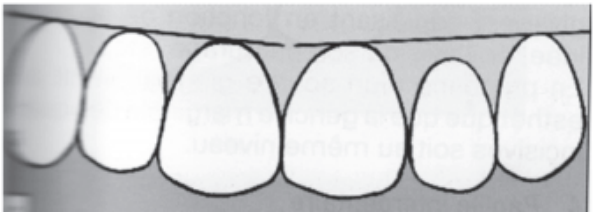

Fig.6.c

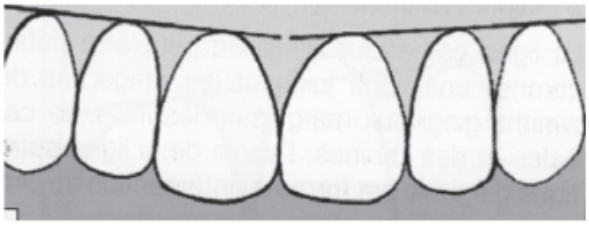

Fig.6.b

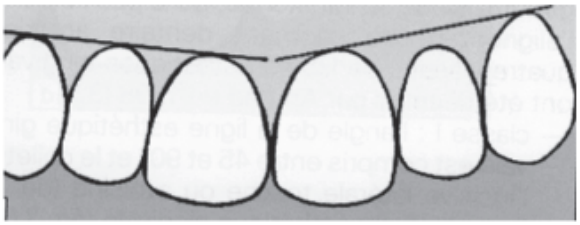

Fig.6.d

Fig.6.a à d : Différents contours gingivaux considérés comme esthétiques d'après Borghetti A. et Monnet-Corti V. (4)

Fig.6.a : Le collet des incisives latérales est coronaire à la tangente des collets de la canine et de l'incisive centrale

Fig.6.b : Le collet des incisives latérales est sur cette tangente

Fig.6.c : Le collet des incisives latérales est sur la tangente d'un côté et coronaire de l'autre

Fig.6.d : Même situation mais un côté est plus oblique que l'autre

D'autre part, certaines situations sont considérées comme inesthétiques :

- Une asymétrie des collets des incisives centrales (Fig.7.a)
- Les collets des incisives latérales en situation plus apicale par rapport à la tangente aux collets de l'incisive centrale et de la canine (Fig.7.b)

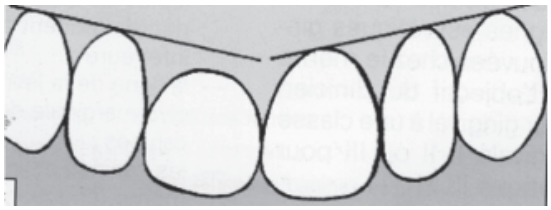

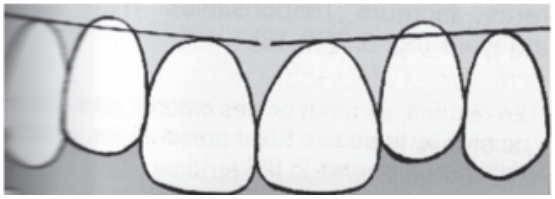

Fig.7.a *Fig.7.b*

Fig.7.a et b : Contours gingivaux considérés comme inesthétiques d'après Borghetti A. et Monnet-Corti V. (4)

I.1.2.2. Au niveau implantaire (15)

Il est essentiel de penser au futur alignement du collet de la restauration implanto-portée avec celui des dents naturelles voisines et leur intégration dans le sourire. C'est la position dans les trois dimensions de l'espace de l'implant qui détermine la forme de la restauration prothétique et notamment l'enfouissement prothétique.

L'alignement des collets n'est pas le seul point remarquable esthétiquement parlant. Il est nécessaire, dans la mesure du possible, d'obtenir une concordance morphologique du collet de la dent prothétique et des dents naturelles voisines.

Le diamètre d'émergence des implants dans la majorité des cas est compris entre 3 et 5mm, et bien souvent le diamètre cervical des dents naturelles est supérieur au diamètre d'émergence de l'implant (ex : 5 à 6 mm pour une incisive centrale). Dans le cas où on a un implant de diamètre inférieur au collet de la dent (comme c'est souvent le cas pour une incisive centrale ou le diamètre de l'implant est de 4 mm et celui du collet de la dent de 5/6 mm), il paraît difficile d'obtenir une concordance des collets sans éviter un surcontour. La prothèse sur implant présente alors un collet triangulaire disharmonieux avec celui des dents voisines, ce qui fait défaut au résultat esthétique. A l'aide d'un pilier anatomique, il sera possible de résoudre le problème de discordance des collets lié au faible diamètre d'émergence de l'implant, sans pour autant réaliser de surcontours prothétiques : **c'est le profil d'émergence.**

I.1.3. L'épaisseur des tissus péri-implantaires

L'épaisseur des tissus péri-implantaires est importante tant pour l'esthétique gingivale que pour le maintien d'une bonne santé parodontale.

L'impératif esthétique et la gestion des tissus mous peuvent conditionner le choix de la technique chirurgicale en un ou deux temps chirurgicaux.

L'épaisseur minimale des tissus mous décrite dans la littérature est de 2 mm, de même que pour l'épaisseur minimale d'os qui doit également être de 2 mm (19, 20, 21).

I.1.4. La reconstruction des papilles inter-dentaires

La papille est une structure tissulaire pyramidale de faible taille se situant dans l'espace entre deux dents adjacentes (22) qui est d'une grande fragilité car irriguée par une vascularisation terminale. De ce fait, aucune technique de reconstruction ou de régénération papillaire n'est totalement prévisible (17).

La forme de la papille est déterminée par la hauteur entre le sommet de la crête osseuse et le point de contact de la dent, le type de parodonte, l'espace inter-dentaire, la forme des dents, ainsi que la position du forage implantaire. Sa forme est en rapport avec l'espace inter-dentaire et avec la jonction émail-cément pour sa limite inférieure.

Dans la région antérieure, les dents adjacentes sont reliées par des points de contact qui donnent lieu à une papille de forme pyramidale. Dans la région postérieure, on pourrait parler de zones de contact, les papilles vestibulaires et palatines ou linguales sont séparées par le col (Fig.8) (23).

Fig.8 Col papillaire des molaires, prémolaires et des incisives
d'après Borghetti A. et Monnet-Corti V. (4)

Comme dit précédemment, la hauteur de la papille dépend notamment de la distance entre le point de contact et le sommet de la crête osseuse. Selon Tarnow DP. et al. (24), cette hauteur conditionne la présence ou non de la papille et sa hauteur. En implantologie, si cette distance est supérieure à 5 mm, la présence de la papille n'est pas prédictible (25,26).

De plus, elle varie également selon la dent concernée, en effet, les papilles des incisives sont plus hautes que celles des canines. La position des papilles est de plus en plus cervicale à mesure qu'elle concerne une dent située plus postérieurement sur l'arcade (27).

Plusieurs classifications ont été mises au point afin de permettre d'évaluer la hauteur de la papille. On en retiendra ici deux : celle de Jemt T. et celle de Nordland WP.

Jemt T. (28) a mis au point son index de classification des papilles en les mesurant à partir de la tangente au collet de deux dents adjacentes sur le versant vestibulaire. Cet index relève 5 différents niveaux de papille (Fig.9) :

- Score 0 : Pas de papille présente (Fig.9.a)
- Score 1 : Moins de la moitié de la hauteur de la papille est présente (Fig.9.b)
- Score 2 : La moitié ou plus de la hauteur papillaire est présente mais ne s'étend pas jusqu'au point de contact (Fig.9.c)
- Score 3 : La papille remplit entièrement l'espace inter-proximal (Fig.9.d)
- Score 4 : La papille est hyperplasique et couvre trop les couronnes dentaires (Fig.9.e).

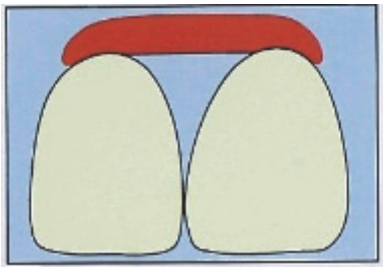

Fig.9.a : score 0

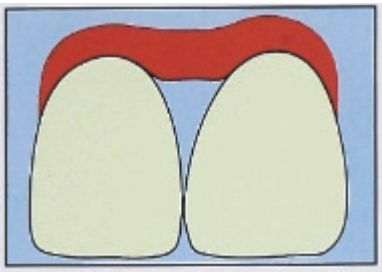

Fig.9.b : score 1

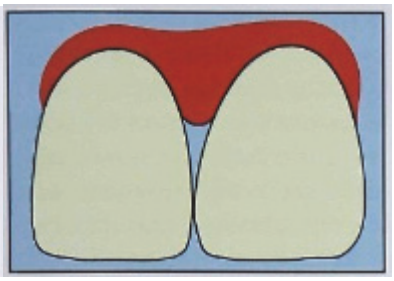

Fig.9.c : score 2

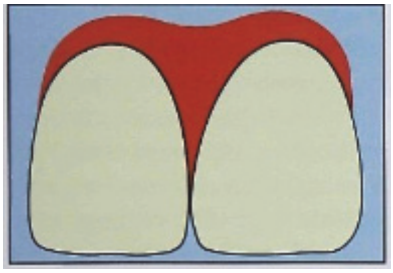

Fig.9.d : score 3

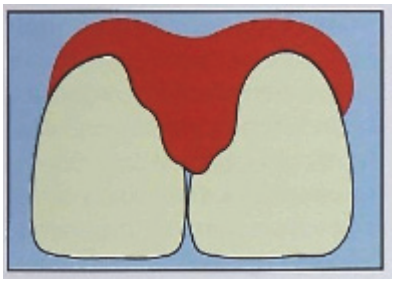

Fig.9.e : score 4

Fig.9 Classification de Jemt T. (28)

Nordland WP. et Tarnow DP. (29) ont proposé une autre classification fondée sur trois repères anatomiques : le point de contact inter-dentaire, le point le plus coronaire de jonction amélo-cémentaire en inter-proximal, et le point le plus apical de la jonction amélo-cémentaire en vestibulaire. Quatre classes ont ainsi pu être distinguées (Fig.10) :

- Normale : la papille inter-dentaire remplit l'embrasure jusqu'au point de contact
- Classe I : l'extrémité de la papille inter-dentaire se situe entre le point de contact et le point le plus coronaire de la jonction amélo-cémentaire
- Classe II : l'extrémité de la papille inter-dentaire se situe au niveau, ou apicalement au point le plus coronaire de la jonction amélo-cémentaire en inter-proximal mais coronairement au point le plus apical de la jonction amélo-cémentaire en vestibulaire
- Classe III : l'extrémité de la papille inter-dentaire se situe au niveau, ou apicalement au point le plus apical de la jonction amélo-cémentaire en vestibulaire.

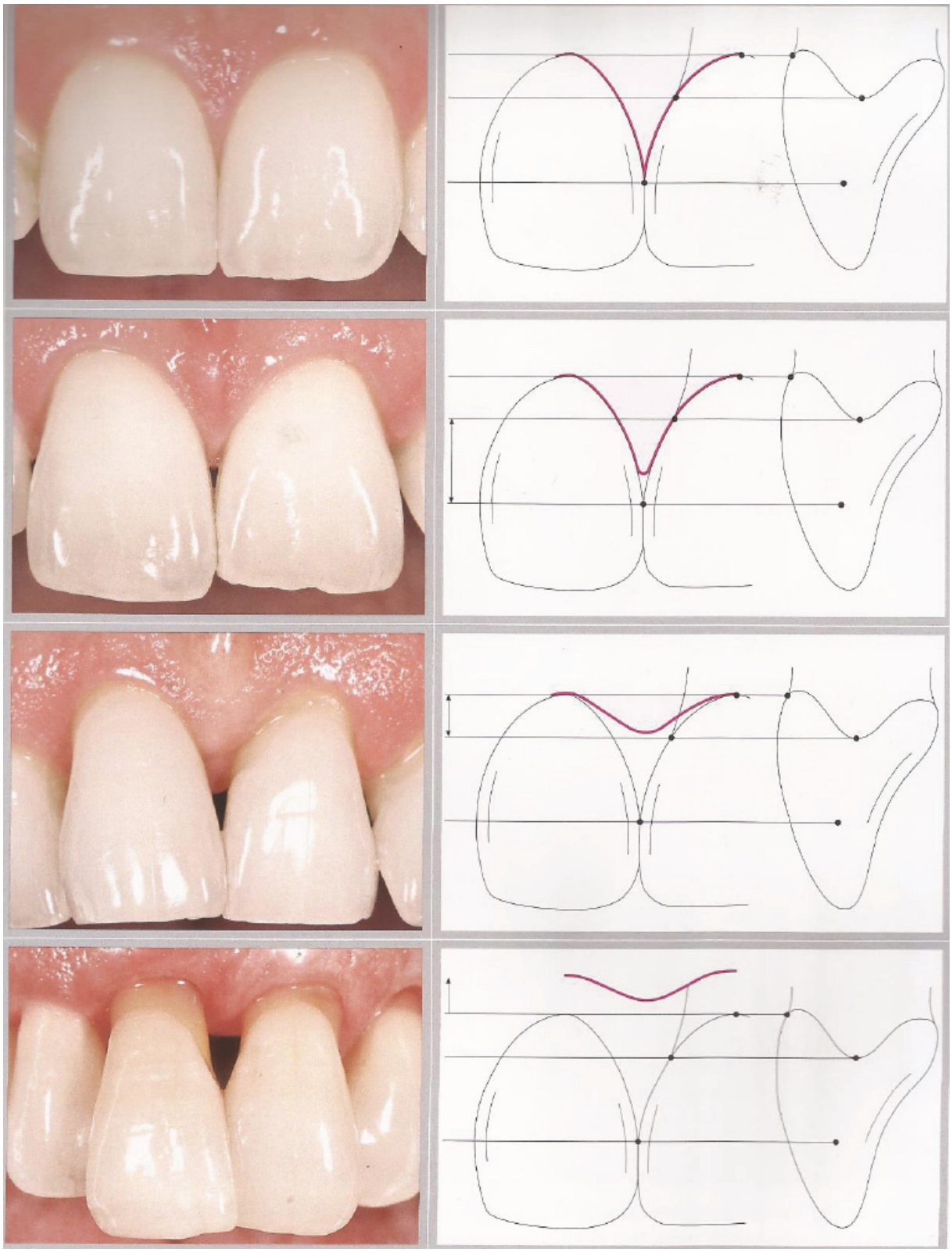

Fig.10. Photos et schémas illustrant la classification de Nordland
d'après Zuhr O. et Hürzeler M. (19),
de haut en bas : Papille normale, Classe I, Classe II, Classe III

D'un point de vue esthétique, la papille est un élément anatomique particulièrement important. En effet, son absence est marquée par un triangle noir inter-dentaire inesthétique. Cette notion dans l'esthétisme dentaire prend toute sa dimension dans le secteur incisivo-canin. Le praticien prend en compte l'âge et l'exigence du patient ainsi que le type de sourire pour évaluer l'importance du rôle esthétique de la papille.

Une papille saine et belle passe tout d'abord par un support osseux sain et en quantité ainsi que des tissus mous sains dont l'évaluation aura été faite en phase pré-chirurgicale.

L'évaluation de l'état des tissus mous qui sont conditionnés par la présence, la forme et la taille de la papille inter-dentaire est un élément indispensable dans le conditionnement esthétique de la restauration et son ensemble. Cette présence et apparence de la papille dépendent en particulier de la présence de tissus durs qui doivent être évalués pour obtenir une esthétique optimale (Fig.11).

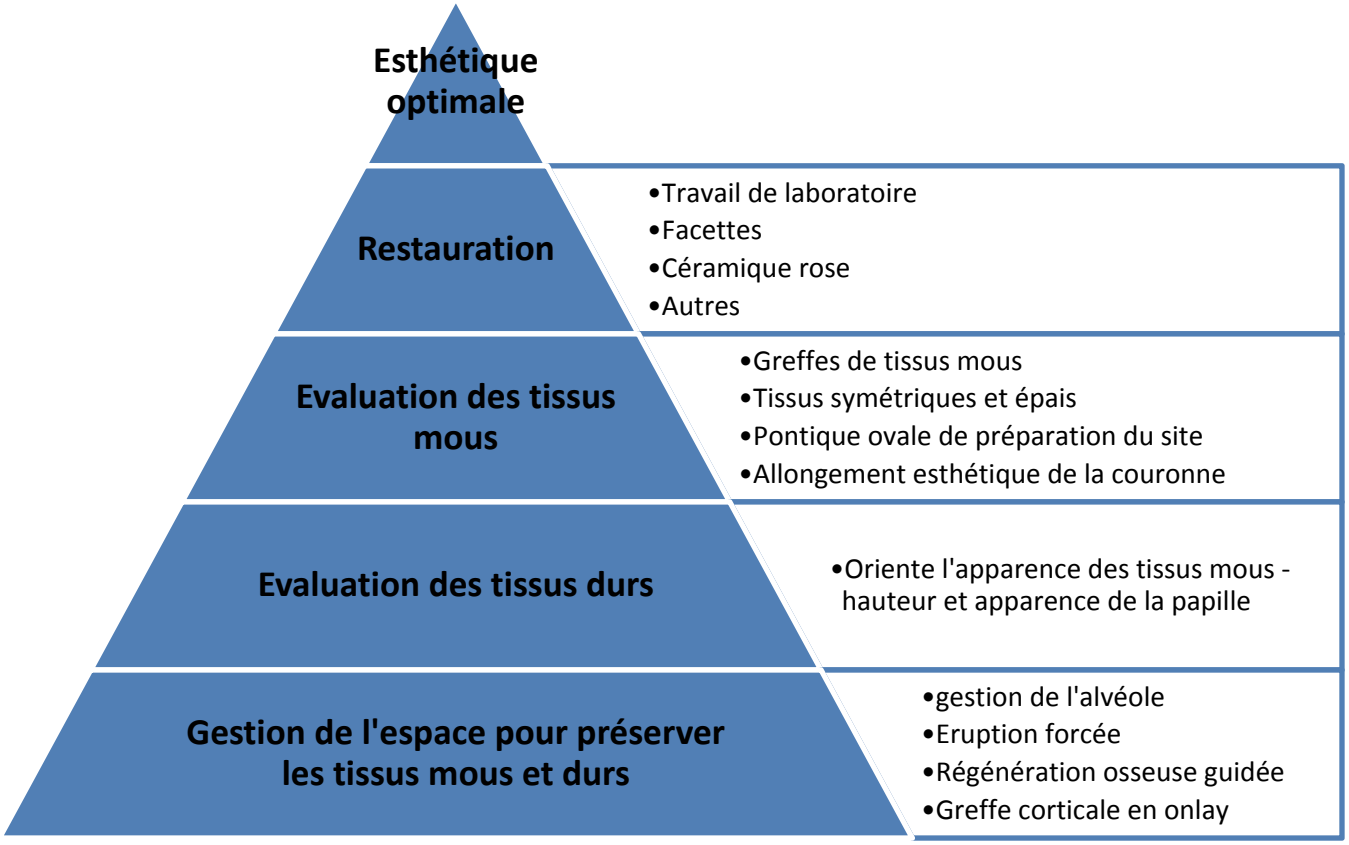

Fig.11 : Triangle esthétique utilisé comme guide de référence pour la planification de traitement des problèmes esthétiques
d'après Zetu L. et Wang H.-L. (30)

I.1.5. Les limites cervicales de la prothèse implanto-portée

L'impératif esthétique de la reconstruction conditionnera le choix de la limite (15).

Chaque fois que l'esthétique n'est pas en jeu, le choix se portera préférentiellement sur une limite supra-gingivale qui présente un grand nombre d'avantages :

- Pas de contact direct entre la prothèse implanto-portée ainsi que le joint de ciment et la gencive péri- implantaire dans le cas d'une prothèse scellée
- Contrôle direct de la précision de l'ajustage de la prothèse
- Elimination facile des excès de ciment de scellement dans le cas d'une prothèse scellée
- Hygiène plus aisée et efficace.

Si l'esthétique est en jeu, le choix se portera sur une limite juxta-gingivale, voire infra-gingivale. De cette façon, l'esthétique sera plus facilement gérable car la jonction pilier-prothèse ne sera pas visible.

D'autres études dont celle de Giannopoulou C. et al. portant sur la position intra-sulculaire des limites de la restauration ont conclu que cette position de la prothèse n'avait pas d'effet sur la santé et la stabilité des tissus péri-implantaires des patients ayant une bonne hygiène (19,31).

I.1.6. Synthèse des critères d'évaluation de l'esthétique d'une coiffe implanto-portée

Pour résumer l'esthétique, nous pouvons nous baser sur le travail de Fürhauser R. et al. (32). Selon lui, l'état des tissus mous péri-implantaires est le principal déterminant conditionnant l'esthétique. Il décrit 7 critères anatomiques permettant d'évaluer le résultat esthétique d'un traitement implantaire sur le secteur antérieur qui constituent le « pink esthetic score » (Fig.12).

Ces variables sont :

- La papille mésiale (1)
- La papille distale (2)
- L'alignement des collets (3)
- Le contour gingival (4)
- Les convexités des procès alvéolaires (5)
- La couleur des tissus mous (6)
- La texture des tissus mous (7).

Chaque critère est évalué avec une valeur allant de 0 à 2 ; 2 étant le score le plus élevé et 0 le plus faible. Les papilles sont évaluées de la façon suivante : complète, incomplète ou absence. Les autres critères sont évalués par comparaison avec la dent contro-latérale.

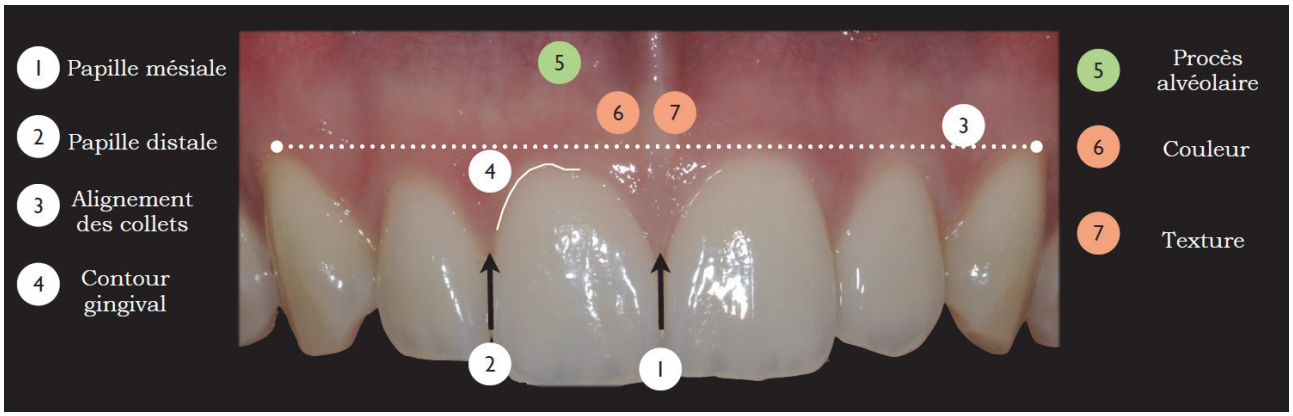

Fig.12 Vue légendée des variables du score esthétique rose d'après Fürhauser R. et al. (32), Photo du Dr Moll V.

A ces variables, certains auteurs ajoutent 3 critères relatifs à la réalisation de la prothèse elle-même : forme et teinte de la prothèse, et état de surface de la céramique qui correspondent au « white esthetic score » (17).

L'intégration esthétique est un critère déterminant pour le patient, car l'esthétique est un élément primordial dans la société contemporaine, et doit également l'être pour le praticien.

Celle-ci ne peut se faire qu'en présence d'un parodonte en bonne santé permettant d'obtenir une intégration fonctionnelle.

I.2. Intégration fonctionnelle

Pour s'intégrer parfaitement, la coiffe implanto-portée doit être entourée de tissus sains et les soutenir. L'évaluation de la santé parodontale passe notamment par l'étude de la quantité de tissu kératinisé.

I.2.1. Intérêt du tissu kératinisé

Afin d'assurer la pérennité des restaurations implanto-portées, il est nécessaire d'avoir une qualité et une quantité suffisante de tissu kératinisé.

Au niveau implantaire, la nécessité de la présence d'une certaine quantité de tissu kératinisé est controversée. Pour certains auteurs, il est nécessaire d'avoir une hauteur suffisante de tissu kératinisé autour des implants afin de limiter la survenue de récessions et de faciliter l'hygiène orale.

D'autres considèrent que l'absence de tissu kératinisé n'augmenterait pas l'indice de plaque et ne rendrait pas l'hygiène quotidienne plus difficile qui plus est pour les patients qui sont dans un programme de maintenance et qui ont reçu un bon enseignement à l'hygiène bucco-dentaire. Il en est de même pour l'inflammation. En effet, il a été remarqué qu'en présence d'une hygiène adaptée et d'un suivi régulier, l'absence de tissu kératinisé n'augmenterait pas l'indice de saignement. Mais si le contrôle bactérien quotidien venait à faiblir, une majoration de

l'inflammation sur les sites sans tissu kératinisé serait observée, ce qui augmenterait le risque de mucosite ou de péri-implantite (33,34).

Néanmoins, Newman MG. et Flemming TF. en 1988, ont observé que lorsqu'un implant émerge dans une muqueuse kératinisée attachée, la maintenance se fait plus facilement et les tissus mous péri-implantaires résistent mieux aux agressions mécaniques que lorsqu'ils émergent au sein d'une muqueuse alvéolaire non kératinisée et mobile (35). Il est donc préférable dans la mesure du possible d'avoir une certaine quantité de tissu kératinisé et au besoin de réaliser des chirurgies de remaniement muco-gingivale afin d'avoir une émergence dans le tissu kératinisé et stable. Il faut comprendre que la présence de tissu kératinisé ne modifie pas le succès de l'ostéo-intégration mais favorise son maintien dans le temps.

I.2.2. Quantité de tissu kératinisé

Il est reconnu que 2 mm de tissu kératinisé sont nécessaires pour diminuer les pertes d'os et observer une meilleure réparation des tissus mous (20).

Il est important d'avoir cette épaisseur de tissu en vestibulaire et en lingual de la zone concernée ainsi qu'une épaisseur d'os sous-jacent d'au moins 2 mm d'épaisseur également afin de maintenir correctement les tissus mous (21).

I.2.3. Intérêts fonctionnels

L'épithélium autour de l'implant qui est dans sa quasi-totalité kératinisé peut être distingué en trois parties avec différents intérêts (33) :

- Épithélium buccal péri-implantaire qui est kératinisé, comparable histologiquement à un épithélium gingival, a pour principal rôle la protection mécanique de l'implant
- Épithélium sulculaire péri-implantaire, kératinisé, a un rôle de barrière contre les affections bactériennes grâce aux couches basales de l'épithélium buccal et sulculaire associées à la lame basale et au tissu conjonctif sous-jacent
- Épithélium juxta-implantaire est divisé en trois régions : coronaire, médiane et apicale. Il a également un rôle de défense contre les agents pathogènes.

La qualité des tissus mous est primordiale afin d'assurer la pérennité de l'implant. Ces tissus constituent une barrière identique à un joint étanche, résistante face à l'inflammation. C'est pourquoi il faut souligner l'importance de l'épithélium de jonction, de la gencive attachée et de l'espace biologique. Par conséquent, si les tissus mous ne sont pas en quantité suffisante, notamment s'il y a peu de gencive attachée et une muqueuse alvéolaire non kératinisée, ils seront plus sensibles à l'inflammation. Le joint pourra alors se rompre, essentiellement en présence de plaque bactérienne, et on observera une migration apicale de l'attache épithéliale facilitée par l'absence de cément. Dans ce type de pathologie, le nombre de couches cellulaires du sillon augmente, les cellules épithéliales migrent apicalement, les cellules inflammatoires se multiplient et les liaisons entre les cellules épithéliales se distendent.

Cette relation est pérennisée par la bonne tolérance du titane et par la formation d'une couche de passivation à la surface de la fixture.

I.2.4. Récapitulatif sur la présence de tissu kératinisé

En conclusion, la présence de gencive kératinisée péri-implantaire (36) :

- Valorise l'intégration esthétique de la restauration
- Conditionne le profil d'émergence
- Joue un rôle de barrière contre l'inflammation
- Améliore le maintien tissulaire gingival
- Stabilise la gencive marginale
- Résiste aux agressions mécaniques
- Facilite le contrôle de plaque quotidien par le patient
- Rend la maintenance prophylactique aisée par le praticien
- Facilite la prise d'empreintes par le praticien
- Facilite la réalisation prothétique au laboratoire
- Masque la pièce de connexion
- Participe à l'espace de transition implant-prothèse.

I.3. Intégration biologique

Une prothèse dento- ou implanto-portée doit impérativement s'intégrer biologiquement avec le parodonte environnant afin de créer un continuum odonto-prothétique et dans notre cas précis implanto-prothétique en harmonie avec les tissus mous. C'est pourquoi nous allons maintenant étudier et comparer les différentes attaches cellulaires qui existent entre une dent et son parodonte, et entre un implant et le parodonte.

I.3.1. Différences histologiques et anatomiques du parodonte autour d'une dent ou d'un implant

Les liaisons entre dent et parodonte sont définies par le ligament parodontal. Il s'agit d'une structure composée de fibres de collagène de type I et III et d'un peu de V. Ces fibres sont organisées en faisceaux qui ont différentes directions. Il existe différents types de fibres gingivales qui relient la dent à son support parodontal : les fibres dento-gingivales, circulaires ou semi-circulaires, dento-périostées, alvéolo-gingivales, périosto-gingivales/gingivo-périostées, trans-septales, trans-gingivales, inter-circulaires, inter-gingivales, inter-papillaires (Fig.13) (33).

Pour la muqueuse péri-implantaire, on ne parle plus de muqueuse attachée comme pour la muqueuse péri-dentaire.

L'espace biologique péri-implantaire est maintenu quel que soit l'épaisseur de la muqueuse. Il est intéressant de noter que la muqueuse péri-implantaire est un tissu cicatriciel contrairement à la gencive.

Le réseau de fibres collagéniques péri-implantaires se compose de fibres de collagène juxta-implantaire (non attachées à l'implant) longitudinales parallèles à la surface de l'implant (100 à 150 microns) associées à des fibres circonférentielles (200 à 800 microns) (33).

La hauteur moyenne de muqueuse péri-implantaire est réduite par rapport à celle de la gencive tandis que l'épaisseur tissulaire est augmentée par rapport à cette dernière. Il n'y a pas de ligament parodontal mais présence d'un sulcus et d'un épithélium de jonction, le système vasculaire étant moindre autour de l'implant qu'autour d'une dent (20). La suppression de la vascularisation du ligament parodontal lors de l'extraction dentaire n'est jamais suppléée par les autres apports vasculaires.

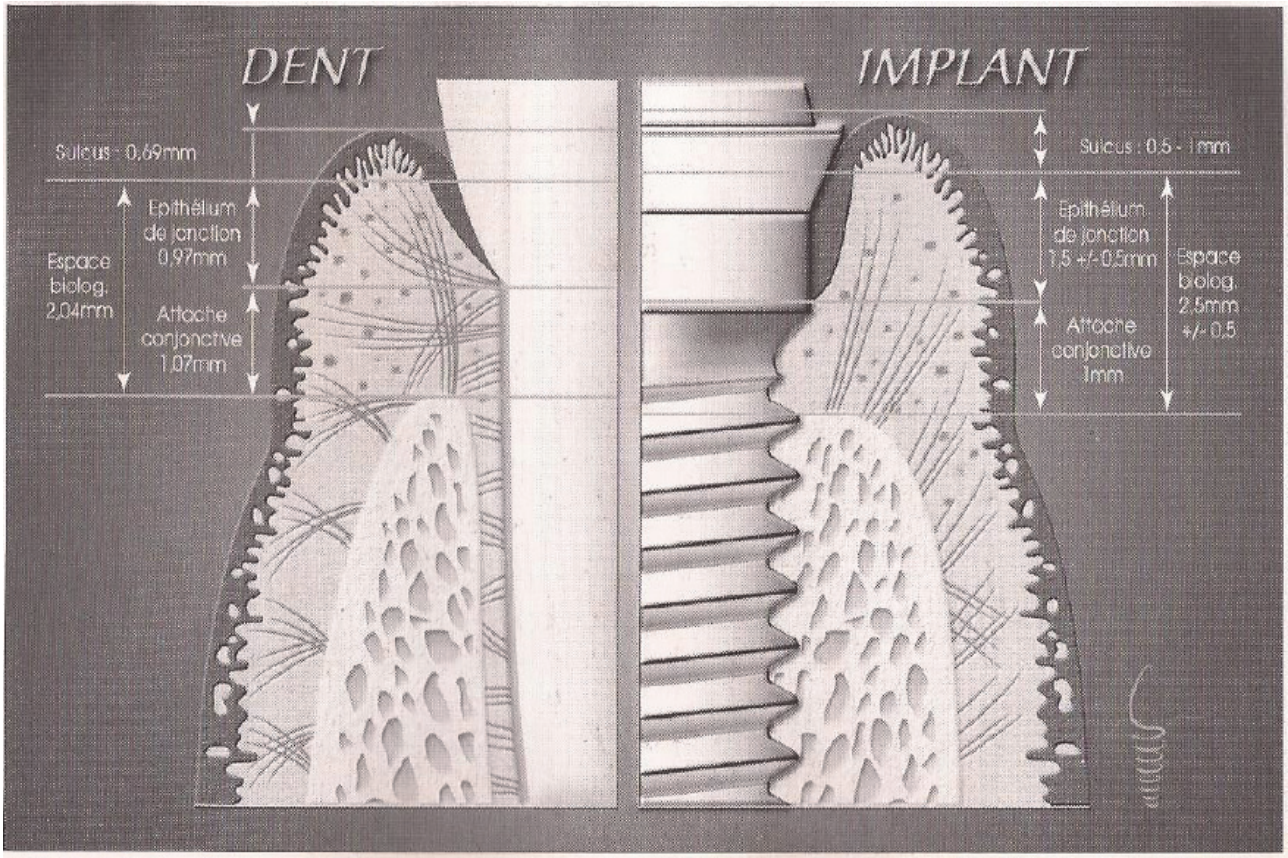

Fig.13 Espaces biologiques péri-dentaire et péri-implantaire : comparaison d'après Bennani V. et Baudoin C-A. (36)

Une bonne ostéo-intégration est associée avec une diminution de l'inflammation, et une augmentation de l'ostéogénèse et de l'angiogenèse permettant d'avoir ainsi une bonne santé parodontale (37).

I.3.2. Les tissus mous : interfaces muqueuse-implant et gencive-dent

I.3.2.1. Aspect macroscopique

Les mécanismes de protection du parodonte font intervenir différentes structures telles que l'épithélium de jonction, les complexes vasculaires, les fibres de collagène, ainsi que des réactions inflammatoires (38).

Ces différents tissus sont mis en place lors de l'édification radiculaire et à l'éruption de la dent sur l'arcade. De ce fait, ils semblent donc difficilement comparables avec ceux entourant les racines artificielles de substitution que sont les implants.

Cependant, certaines études mettent en évidence une structure tissulaire péri-implantaire se rapprochant en certains points de la structure tissulaire parodontale.

Certains travaux dont l'objectif est de suivre les caractéristiques de la barrière muqueuse avant et après implantation, révèlent essentiellement la présence, dans les deux cas, d'un épithélium buccal kératinisé, d'une attache épithéliale, et de tissu conjonctif.

Lindhe J. et al. présentent même des preuves histologiques et biologiques, issues de l'examen de vingt patients, semblant suggérer que l'interface épithélium-surface de titane pur peut être parfaitement adaptée et comparable à la surface radiculaire d'une dent naturelle (39).

Cependant, Liljenberg B. et al. mettent également en avant certaines différences non négligeables entre les tissus parodontaux et les tissus mous péri-implantaires. Ils constatent tout d'abord, au niveau des implants, la présence de nombreuses cellules inflammatoires, absentes au niveau du parodonte sain. Ensuite, ils démontrent que le tissu conjonctif péri-implantaire, comprenant certes des cellules, un réseau vasculaire et des fibres de collagène, est organisé de manière tout à fait différente de l'attache conjonctive parodontale. En effet, les implants, à la différence des dents, ne sont pas recouverts de cément, qui a pour fonction de permettre l'ancrage des fibres desmodontales. Ils n'ont donc aucun système d'attache conjonctive proprement dite. De plus, une atteinte des tissus péri-implantaires semble plus étendue qu'au niveau du parodonte péri-dentaire (38,39).

Une autre différence essentielle concerne les fibres de collagène qui semblent être non attachées et parallèles à la surface implantaire, alors qu'en denture naturelle elles sont attachées et perpendiculaires à la jonction amélo-cémentaire comme dit plus haut.

L'interface entre implants et tissus mous environnants a une importance considérable. Selon Fukuyama et al., 1986, le critère de succès implantaire est directement lié à cette interface. D'un point de vue macroscopique, elle présente certaines caractéristiques communes avec l'interface gencive-dent (Berglundh, 1998). Pourtant, l'absence d'attache conjonctive et l'orientation des fibres de collagène, parallèles à la surface implantaire, différencient ces deux interfaces de manière significative (40).

I.3.2.2. Aspect microscopique : sillon gingival, attache épithéliale, tissu conjonctif - Histologie

Les différences entre ces deux types d'interfaces existent au niveau microscopique.

Pour les mettre en évidence, (Ericsson et Thomson, 1988), étudient les relations entre gencive et fixture. Ils réalisent alors au microscope électronique des coupes à différents niveaux de l'interface titane-gencive.

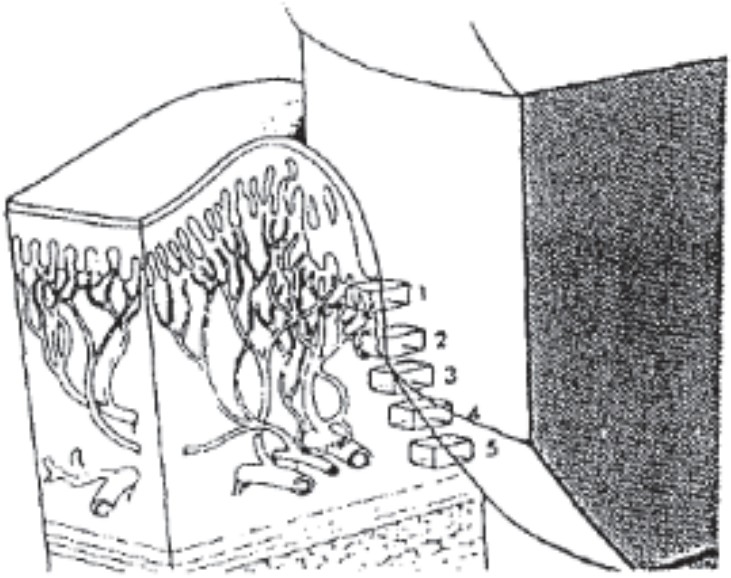

Fig.14 Schéma tridimensionnel de la relation entre la muqueuse et le pilier en titane, d'après Brånemark

La figure ci-dessus (Fig.14), illustre les cinq coupes suivantes :

Coupe n°l : l'épithélium n'est pas encore en contact avec le titane. On observe une matière filamenteuse en surface ainsi que des cellules épithéliales plus en profondeur.

Coupe n°2 : on se trouve dans une zone de jonction entre les cellules épithéliales et le tissu conjonctif sous-jacent. Au niveau de la membrane basale épithéliale, séparant les cellules épithéliales du tissu conjonctif, on constate la présence d'hémî-desmosomes. A l'interface entre le tissu conjonctif contenant du collagène et l'implant, on observe une matière filamenteuse.

Coupe n°3 : cette matière filamenteuse est à nouveau présente ainsi que des cellules épithéliales désagrégées et du collagène.

Coupe n°4 : la matière filamenteuse se situe à la surface du titane, et le sépare des fibres de collagène.

Coupe n°5 : le collagène et la matière filamenteuse sont en contact avec le pilier.

Ces biopsies de la fibromuqueuse péri-implantaire révèlent donc la présence de cellules, de collagène, et de substance fondamentale propre à tout tissu conjonctif.

Ceci met en évidence la présence d'une barrière muqueuse vis à vis de la cavité buccale.

On peut donc comparer le système d'attache des dents naturelles et le système d'attache implantaire ; on observe dans les deux cas, au niveau de la jonction épithéliale, une couche basale et des hémi-desmosomes.

Cependant, d'autres auteurs, (comme French et al., 1989), soulignent que l'attache conjonctive sur l'implant diffère de celle sur la dent.

I.3.2.2.1. L'épithélium

La gencive est composée d'un épithélium, séparé du tissu conjonctif sous-jacent par une membrane basale. L'épithélium recouvre donc le tissu conjonctif et joue ainsi un rôle protecteur.

Autour d'une dent, la couche la plus superficielle de gencive est constituée d'un épithélium de type pavimenteux, pluristratifié, avec des cellules qui évoluent des couches basales vers les couches superficielles en subissant, à différents degrés, des phénomènes de desquamation et de kératinisation. Cet épithélium se prolonge par un épithélium sulculaire, et par un épithélium de jonction (41).

Autour d'un implant on retrouve ce même type de barrière, mais l'épithélium possède des caractéristiques différentes : on note en particulier une diminution du nombre de couches cellulaires de la partie cervicale à la partie apicale, une absence de kératine, ainsi qu'une absence de digitations.

I.3.2.2.2. L'épithélium de jonction

L'épithélium de jonction réalise une attache directe entre gencive et pilier. Indispensable d'un point de vue biologique pour permettre la survie de l'implant dans son environnement, il empêche la pénétration bactérienne et chimique.

L'étude histochimique de cet épithélium de jonction montre une grande similitude avec l'attache épithéliale dentaire. Les cellules épithéliales s'attachent au matériau implantaire par le moyen d'une lame basale, d'hémi-desmosomes, et d'une couche de mucopolysaccharides ou protéoglycanes (Schroeder, 1981, Gould, 1981, Hansson, 1983). Or, ces trois structures sont celles que l'on retrouve dans l'attache épithéliale dentaire.

Toutefois, certains auteurs émettent des réserves concernant cette similitude entre attache épithéliale dentaire et implantaire. La jonction gingivo-implantaire paraît différente de la jonction dento-gingivale ; au niveau de l'implant, cet épithélium semble effectivement plus long que celui retrouvé sur une dent naturelle (42).

I.3.2.2.3. Membrane basale épithélio-conjonctive

Les observations des membranes basales du parodonte et des tissus mous péri- implantaires sont similaires, au microscope optique et au microscope électronique

Au microscope optique, on constate que la membrane basale ondule ; il s'agit de digitations conjonctives au sein de l'épithélium, appelées papilles dermiques. Les invaginations épithéliales, ou crêtes épithéliales, se situent entre deux papilles dermiques. Les digitations s'atténuent de l'épithélium sulculaire jusqu'à disparaitre au niveau de l'épithélium de jonction.

Au microscope électronique, on observe deux couches de densité différente. La première, adjacente aux cellules épithéliales de la couche germinative, est nommée lamina lucida ou rara. La seconde, collée au tissu conjonctif sous-jacent, s'appelle lamina densa. On distingue deux types de composants, intrinsèques et extrinsèques.

Cette membrane a deux rôles ; celui d'attache de l'épithélium au conjonctif, et un rôle de filtration. En cas d'inflammation elle s'épaissit et se rompt en différents lieux.

I.3.2.2.4. Le tissu conjonctif

Le tissu conjonctif semble jouer un rôle essentiel dans la détermination de l'échec ou du succès des implants. Ainsi, si le tissu conjonctif est sain, alors l'attache épithéliale l'est aussi. En revanche, si le tissu conjonctif est inflammé, il y a alors mise en péril de la jonction gingivo-dentaire en denture naturelle. Ce tissu conjonctif supra-crestal, riche en collagène, se situe donc entre l'épithélium de jonction et l'os alvéolaire, et est donc en contact direct avec le titane. Il assure innervation, vascularisation et défense des tissus mous, et est composé d'éléments cellulaires, vasculaires et d'une matrice extracellulaire (40).

M. Bert, en 1981, considère que, au niveau implantaire, le tissu conjonctif sous-jacent à l'épithélium « jonctionnel » montre une orientation des fibres de collagène très semblable à celle des fibres cémento-gingivales dentaires, assurant une fonction de renforcement de l'attache épithéliale. De même, il met en évidence des fibres circulaires laissant penser que le tissu conjonctif péri-implantaire est en tous points semblable à celui que l'on trouve autour d'une dent.

D'autres auteurs, tels que Schroeder, 1981, et Albrektsson, 1988, décrivent également des groupes de fibres en contact avec l'implant, indiquant l'existence d'une attache fonctionnelle.

Selon Albrektsson et al., « le mécanisme d'attache semble être le même que celui des fibres de Sharpey dans l'os ».

Mais on a pu prouver depuis que ces fibres ne sont en fait pas reliées à la fixture. En effet, tandis que l'interface entre le tissu conjonctif et la dent se caractérise par la présence de fibres de Sharpey insérées dans le cément de la racine, constituant un soutien pour la collerette gingivale, l'absence de cément au niveau implantaire rend impossible l'insertion de ces fibres. Donc, en cas d'inflammation des tissus mous péri-implantaires, l'attache épithéliale peut facilement migrer apicalement, provoquant une lyse osseuse et une péri-implantite.

Il est prouvé de surcroit à l'heure actuelle que ces fibres n'ont pas du tout la même orientation qu'au niveau du parodonte. Buser et al., 1992, observent ainsi la présence de fibres de collagène allant dans différentes directions. Au niveau de la couche interne, ils trouvent des fibres circulaires, puis une zone richement vascularisée. Ces fibres collageniques prennent deux directions ; soit verticales, allant du périoste de la crête alvéolaire à l'épithélium, soit horizontales et perpendiculaires à la surface de la fixture. Toutefois, plus on s'approche de la surface de l'implant, plus elles deviennent verticales. Il n'existe pas, selon Buser, de fibres perpendiculaires en contact avec l'implant.

I.3.2.2.5. Le desmodonte

Le ligament parodontal, absent au niveau implantaire, est un tissu fibreux, riche en collagène, non minéralisé, cellulaire. Il peut être considéré comme une extension du tissu conjonctif dans l'espace entre racine et os alvéolaire. Il est bien vascularisé et assure la connexion dent-os.

Les fibres de collagène du desmodonte, ou fibres de Sharpey, sont orientées perpendiculairement à la surface radiculaire et insérées dans le cément, ou entourent la dent sans liaison particulière.

Celles provenant du périoste péri-implantaire, en revanche, sont orientées parallèlement à la surface du pilier.

I.3.2.2.6. Sillon péri-implantaire et sulcus

Selon Bauman et al., 1993, le sulcus péri-implantaire, situé entre l'épithélium gingival et l'implant, est comparable à celui entourant les dents naturelles ; et ceci, tant au niveau morphologique que physiologique.

Le sulcus gingivo-implantaire est tapissé de cellules épithéliales de morphologie semblable aux cellules du sillon gingivo-dentaire ; on relève essentiellement l'absence de kératine, de digitations dans le tissu conjonctif, et une diminution du nombre de cellules du sommet vers la base. On trouve également quelques granulocytes et des cellules en cours de mutation.

Ce sillon se compose de cinq à quinze couches de cellules basales et de larges espaces intercellulaires (Listgarten, 1992). Plus apicalement, on ne décrit que deux à cinq couches directement en contact avec l'implant (Buser et al., 1992)

Rappelons qu'à la base de ce sillon, les cellules de l'épithélium de jonction s'attachent au matériau implantaire au moyen d'une lame basale, d'hémi-desmosomes et de mucopolysaccharides (42).

Quelques coupes dans le sulcus montrent des signes d'une petite inflammation, par la migration de leucocytes, de polymorphonucléaires et de lymphocytes. On note également la présence de granulocytes due à la cicatrisation, que l'on peut aussi retrouver au niveau dentaire. L'épithélium sulculaire peut se kératiniser en cas d'inflammation du tissu conjonctif sous-jacent.

Au niveau microscopique, même si on peut évoquer une certaine similitude entre épithélium de jonction parodontal et péri-implantaire, ainsi qu'entre sulcus parodontal et péri-implantaire, on relève surtout des différences de composition, d'organisation et d'attache entre gencive et racine d'un côté, et muqueuse péri-implantaire et implant de l'autre.

Ericsson et al. considèrent même que le terme de gencive n'est pas approprié au niveau péri-implantaire, et que l'on doit parler, tout comme chez l'édenté, de muqueuse. De même, en 1997, Lindhe insiste sur l'emploi du terme muqueuse péri-implantaire car « la gencive se situe autour d'une dent ; quand on extrait cette dent on parle de muqueuse de crête. Donc, lors de la mise en place d'implant, on ne peut pas parler de gencive »

Nous avons pu démontrer l'importance des tissus mous péri-implantaires, qui sont un des critères majeurs de succès en implantologie orale.

Il nous semblait donc primordial d'étudier l'interface implant-tissus mous, qui se décompose en trois parties : épithélium et attache, sillon gingival et tissu conjonctif, et de comparer cette interface à l'interface dent-gencive.
Les caractéristiques histologiques semblent identiques à celles retrouvées au niveau des dents. Cependant au niveau implantaire, l'absence de cément rend impossible l'insertion des fibres conjonctives organisées à sa surface. De plus, selon Buser et al., 1992, il n'y a pas de fibres perpendiculaires à la fixture.

I.3.3. Liaisons cellulaires entre pilier prothétique et tissus péri-implantaires : influence des manipulations prothétiques

I.3.3.1. Généralités

Comme dit précédemment, la jonction pilier/parodonte est composée d'un épithélium sulculaire libre, d'un épithélium jonctionnel et de tissu conjonctif. Ces deux derniers tissus doivent adhérer au pilier transgingival.

Les tissus gingivaux s'attachent uniquement aux matériaux biocompatibles que sont le titane, la zircone et le peek. On n'a donc pas d'adhésion cellulaire sur la céramique ou la résine contrairement aux matériaux biocompatibles.

Les piliers implantaires peuvent changer en fonction de la forme et du type mais également en fonction des matériaux utilisés. En effet, Abrahamsson I. et al. ont montré que le matériau utilisé influence la localisation et la qualité de l'attachement qui s'est produit entre la muqueuse péri-implantaire et l'implant. Les piliers en titane commercialement pur et céramique ont permis la formation d'un attachement comprenant du tissu épithélial et conjonctif. En revanche, pour les piliers en or et en porcelaine dentaire, aucune fixation appropriée n'a été observée et une résorption osseuse a été remarquée (43).

Ces différences sont probablement dues aux propriétés adhésives variables des matériaux étudiés ou des variations de leur résistance à la corrosion.

Lorsque l'on dévisse un pilier trans-gingival, on « déchire » les liaisons qui se sont créées entre le pilier et les cellules, d'où l'apparition d'un saignement. En effet, en observant un pilier de cicatrisation en titane retiré du milieu buccal au microscope, on remarque la présence de cellules à sa surface (44).
A chaque dévissage, la plaie s'ouvre à nouveau. A partir d'un certain nombre de dévissages, une migration apicale de l'épithélium sulculaire apparait, l'épithélium de jonction ainsi que le tissu conjonctif ont disparu : il n'y a plus de saignement.

Ces liaisons sont facilement détachables, ce qui entraine une tendance à la récession, dans le cas d'un parodonte fin, et à la formation de poches pour un parodonte épais puis une diminution de l'os.

Afin d'éviter la migration des tissus mous, il faut (45) :

- Une attache grâce à un matériau biocompatible
- Maintenir cette attache
- Avoir des tissus mous non mobiles c'est à dire avoir au moins 2 mm de tissu kératinisé et la création d'un manchon de tissu mou grâce au « switching-platform »
- Réduire le nombre de dévissages au maximum.

I.3.3.2. One-abutment-one time

Il a été prouvé que le fait d'éviter de changer les piliers pendant le traitement prothétique est mieux que le protocole traditionnel.

C'est pourquoi un concept permettant d'éviter les nombreux dévissages nécessaires lors de l'utilisation de piliers de cicatrisations conventionnels a été créé, il s'agit du one abutment-one time (« un pilier en un temps »). En effet, mettre un pilier définitif le jour de la pose de l'implant ou lors de la phase 2 permet d'obtenir une attache sur le pilier qui ne sera plus déchirée lors des étapes prothétiques suivantes.

Grandi T. et al., en comparant 2 groupes de patients, l'un traité par le concept du one abutment-one time et l'autre traité avec la technique classique, ont montré qu'à un an post thérapeutique on observe une perte osseuse moindre au niveau des implants traités en un temps (0.11mm) que pour ceux traités conventionnellement (0.58mm) (46,47).

Une technique pour limiter les vissages/dévissages des piliers consiste à mettre un pilier trans-gingival définitif le jour de la pose, réalisé préalablement sur mesure par le prothésiste de même que le provisoire.

Pour faire du one abutment-one time, on peut utiliser :

- Des piliers anatomiques sur mesure
- Des piliers multi-unit en postérieur pour les bridges
- Des implants tissue-level. En effet, ces derniers permettent de préserver les tissus durs et mous et ont aussi un excellent taux de survie (48).

Finne K. et al. (48), en privilégiant dès le départ un implant non enfoui en une seule partie, c'est à dire un tissue-level, ont montré que les implants dentaires devaient intégrer les trois tissus impliqués à savoir le tissu osseux, le tissu conjonctif et le tissu épithélial.

Autour d'un implant non enfoui, la dimension de la jonction muco-implantaire est semblable à celle de la jonction gingivo-dentaire autour des dents naturelles saines et a un espace biologique variant de 2,98 à 3,1 mm également similaire à la distance biologique décrite autour des dents naturelles (12,49,50).

I.3.4. Récapitulatif des différences d'intégration biologique entre dent et implant

<table>
<tr><th colspan="2"></th><th>Dent</th><th>Implant</th></tr>
<tr><td rowspan="3">ELEMENTS FONDAMENTAUX</td><td rowspan="3"></td><td colspan="2">Gencive libre avec épithélium buccal kératinisé</td></tr>
<tr><td>Ligament alvéolodentaire</td><td>Pas de ligament</td></tr>
<tr><td>Cément</td><td>Pas de cément</td></tr>
<tr><td rowspan="3">ESPACE BIOLOGIQUE</td><td>Définition</td><td colspan="2">Epithélium de jonction + conjonctif supra alvéolaire</td></tr>
<tr><td>Mesures</td><td>2,04 mm en moyenne</td><td>+ important 2,5 mm en moyenne avec un épithélium de jonction plus long</td></tr>
<tr><td>Rôles</td><td colspan="2">Mêmes rôles de protection et mêmes conséquences en cas de non-respect de cet espace biologique</td></tr>
<tr><td rowspan="3">ATTACHE EPITHELIO-CONJONCTIVE</td><td>Attache épithéliale</td><td colspan="2">Mêmes principes d'attache avec des hémidesmosomes</td></tr>
<tr><td rowspan="2">Attache conjonctive</td><td>+ de fibroblastes
- de collagène</td><td>+ de collagène
- de fibroblastes en moyenne
Zone juxta-implantaire pauvre en collagène et vaisseaux mais plus riche en fibroblastes</td></tr>
<tr><td>Fibres de collagène perpendiculaires à la surface dentaire avec ancrage cémentaire</td><td>Fibres de collagène parallèles à la surface implantaire</td></tr>
<tr><td>SONDAGE</td><td></td><td>Gencive plus résistante au sondage</td><td>Sondage + important avec saignement + fréquent</td></tr>
<tr><td rowspan="2">VASCULARISATION</td><td rowspan="2"></td><td>3 sources dont une ligamentaire</td><td>2 sources
Pas de source ligamentaire</td></tr>
<tr><td colspan="2">Même plexus sulculaire</td></tr>
<tr><td rowspan="3">REPONSE A L'AGRESSION</td><td>Plaque</td><td colspan="2">Même constitution et mêmes bactéries responsables de pathologies</td></tr>
<tr><td>Face à la formation de plaque de novo</td><td colspan="2">Identique</td></tr>
<tr><td>Face à la formation de plaque à long terme</td><td></td><td>Inflammation plus étendue avec des conséquences tissulaires + importantes</td></tr>
</table>

Tableau 1 : Récapitulatif des différences d'intégration biologique entre dent et implant d'après Armand S. (17)

II. INFLUENCE DU PROFIL D'EMERGENCE DE L'IMPLANT SUR LA POSITION DES TISSUS MOUS

II.1. Le profil d'émergence

II.1.1. Définition

Le profil d'émergence est défini par l'angle d'émergence formé par le grand axe de la dent et l'inclinaison de sa face vestibulaire au niveau cervical. Il assure dans la partie trans-gingivale la transition entre le diamètre implantaire et celui de la couronne définitive afin d'obtenir une esthétique convenable. Le profil d'émergence est formé par le col implantaire, les éléments intermédiaires et la couronne.

Au niveau dentaire, la zone d'information anatomique du profil d'émergence est la surface dentaire non préparée, située apicalement à la ligne de finition (dans le sens vertical). Elle permet au prothésiste de définir ce profil d'émergence. S'il n'est pas présent sur le modèle, cela peut conduire au non-respect, par excès ou par défaut, du profil d'émergence et générer un sur- ou sous-contour des restaurations prothétiques.

Un profil d'émergence idéal correspond au prolongement du contour anatomique de la racine en direction coronaire pour que la partie cervicale de la couronne prothétique soit confondue avec l'orientation de ce profil de référence (Fig.15).
Au niveau de la prothèse implanto-portée, le profil standardisé des implants n'est que très rarement en adéquation avec l'anatomie radiculaire d'une dent naturelle. Cette notion de profil d'émergence idéal ne peut donc s'appliquer à la prothèse implanto-portée.

Si en prothèse dento-portée, un léger sous-contour est souhaitable, en prothèse implanto-portée le changement de direction s'impose (36).

Selon Kay H. (51), pour un profil d'émergence à départ intra-sulculaire, il existe deux parties complémentaires :

- Un contour cervical intra-sulculaire (ou juxta-gingival) ayant un rôle de soutien tissulaire sans compression
- Un contour coronaire supra-gingival.

Ces deux zones dépendent de la morphologie dentaire, du biotype parodontal et du niveau de l'attache épithéliale.

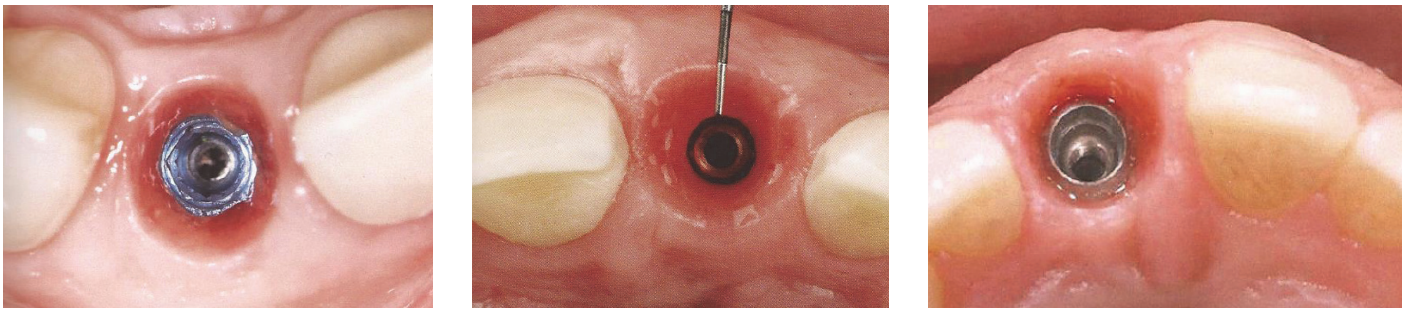

Fig.15 Photos de profils d'émergence.
A gauche, photo d'après Zuhr O. et al. (19).
Au milieu, photo de Gamborena I. et Blatz M.B. (52).
A droite, photo de Buatois H. et Pollini A. (50)

II.1.2. Formes du profil d'émergence

La littérature décrit principalement deux formes de profils d'émergence au niveau dentaire : en forme « d'ailes de mouette » et en « double déflexion ».

II.1.2.1. « Ailes de mouette »

Kay H. reprend la relation d'image en miroir qui existe entre un contour vestibulaire dentaire et des tissus parodontaux de soutien. Il aboutit au profil « en aile de mouette » décrit par Amsterdam M. et Abrams M. (Fig.16) (51,53).

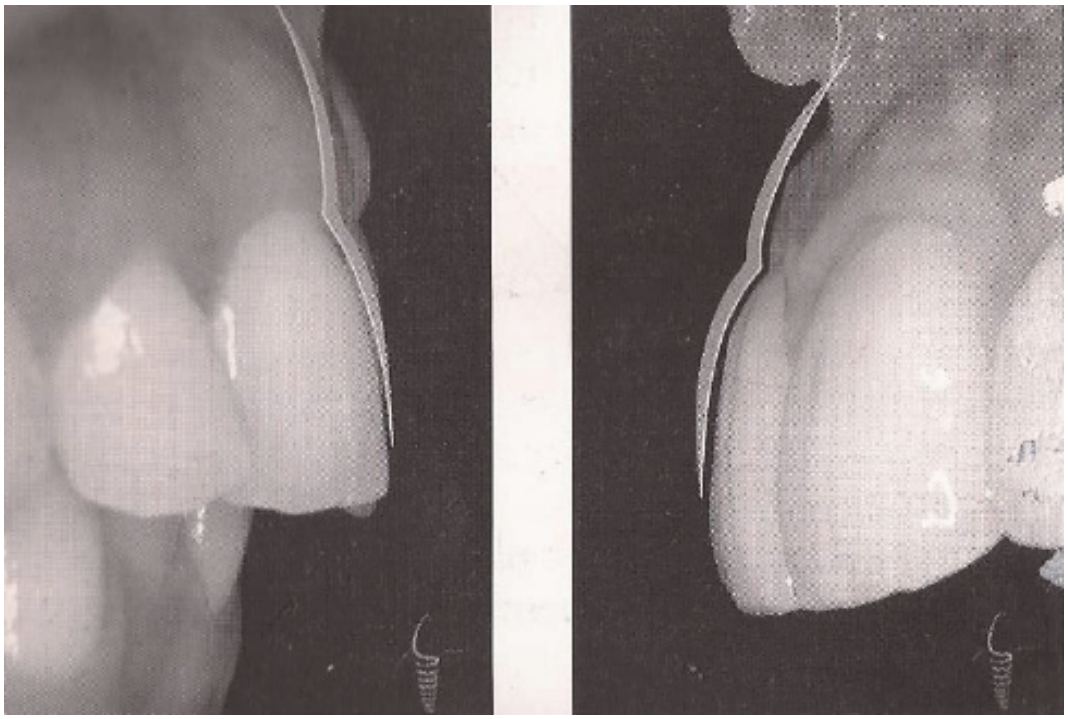

Fig.16.a *Fig.16.b*

Fig.16 Profil en « ailes de mouette » sur un parodonte sain et normal.
Fig.16.a Profil sur dents naturelles.
Fig.16.b Profil sur dents prothétiques d'après Bennani V. et Baudoin C-A (36)

II.1.2.2. En « double déflexion »

Amsterdam M. a modifié le tracé d'Abrams dans le cas d'un parodonte réduit en créant un sous contour « en double déflexion » (Fig.17) (53).

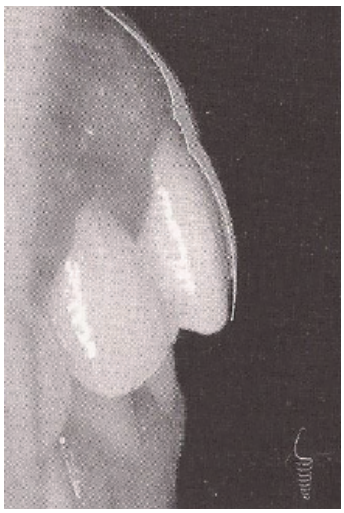

Fig.17 Profil d'émergence en « double déflexion » proposé par Amsterdam sur un parodonte réduit d'après Bennani V. et Baudoin C-A (36)

Ce nouveau tracé satisfait (36) :

- Les exigences esthétiques par un remodelage de l'anatomie corono-radiculaire, créant une illusion d'optique, destinée à diminuer la longueur clinique de la restauration
- Les exigences parodontales par la conservation d'un profil plat dans le prolongement radiculaire
- Les exigences occluso-fonctionnelles : ce tracé est favorable non seulement pour un parodonte réduit mais aussi en implantologie, car il favorise la direction des contraintes dans l'axe de l'implant.

Ces notions concernant le profil d'émergence en prothèse dento-portée justifient son évolution en prothèse implanto-portée.

II.1.3. Rôles d'un profil d'émergence physiologique

Un profil d'émergence physiologique permet de (36) :

- Soutenir les tissus environnants
- Prévenir la récession gingivale
- Pérenniser la santé gingivale
- Souligner le caractère harmonieux et esthétique de la restauration.

Le placement implantaire intègre et favorise les objectifs de l'implantologie moderne, c'est-à-dire l'alignement du profil d'émergence prothétique, la stabilité à long terme de ce résultat et répondre à tous les critères esthétiques, fonctionnels et d'hygiène (19,50). C'est pourquoi nous allons maintenant nous porter sur la position tridimensionnelle de l'implant. En effet, quel que soit le système implantaire utilisé, la position tridimensionnelle du col de l'implant et la direction de l'axe implantaire doivent être établies pour permettre à l'implant d'être l'extension apicale de la future restauration, et non l'inverse (54).

II.2. Positionnement sagittal de l'implant

L'observation de coupes obliques tomodensitométriques des secteurs antérieurs du maxillaire révèle presque systématiquement une orientation particulière des dents par rapport à la crête alvéolaire.

Kan JYK. et al. ont ainsi pu classer en 4 différents groupes les premières incisives maxillaires en fonction de la position sagittale de la racine (Fig.18) (55) :

- Classe I : La racine est placée contre la corticale vestibulaire
- Classe II : La racine est centrée au milieu de l'os sans engager ni l'os cortical vestibulaire ni le palatin au tiers apical de la racine
- Classe III : La racine est placée contre la corticale palatine
- Classe IV : Au moins deux tiers de la racine est au contact des corticales vestibulaire et palatine.

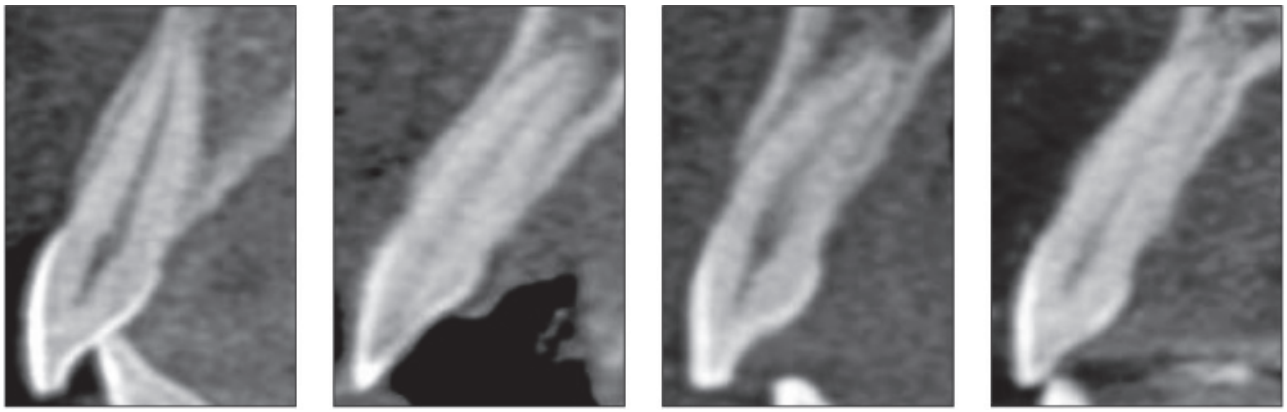

Fig.18 : de gauche à droite : classe I, II, III, IV d'après Kan JYK. et al. (55)

Cette Classification mise au point par Kan JYK. a principalement été réalisée afin d'anticiper la possibilité de faire une extraction/implantation immédiate.

Dans 81.1% des cas, les racines ne sont pas centrées sur la crête mais beaucoup plus vestibulées et le plus souvent au contact de la face interne de la corticale vestibulaire. C'est pourquoi il ne faut pas utiliser le site extractionnel comme site implantaire dans la grande majorité des situations cliniques.

Si l'on met le site implantaire plus palatin que le site extractionnel (Fig.19), l'os est dans ce cas harmonieusement réparti autour de l'implant, gage de stabilité de l'ostéo-intégration (17).

C'est pourquoi une compréhension de la pertinence clinique de la position de la racine sagittale fournira des données complémentaires pour la planification du traitement du placement immédiat de l'implant et la réalisation du provisoire dans le maxillaire antérieur. Le système de classification décrit par Kan conduit donc à une meilleure communication interdisciplinaire dans la planification du traitement de la thérapie implantaire dans le maxillaire antérieur (55).

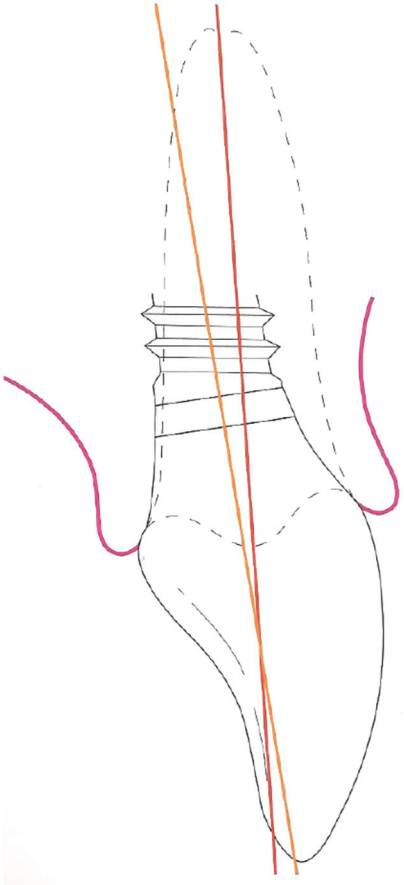

Fig.19 Schéma représentant l'axe alvéolaire en rouge et un axe d'implantation plus palatin en orange d'après Zuhr O. et al. (19)

II.3. Position mésio-distale de l'implant

La position du forage implantaire est une étape délicate qui nécessite une très grande rigueur car elle influence la forme des papilles et des embrasures. C'est pourquoi il faut respecter des distances entre les différents éléments qui sont dites « distances de sécurité ».

Dans le cas d'une restauration implantaire unitaire, il faut toujours prendre en compte la distance entre le bord proximal de l'implant et celui de la dent naturelle adjacente. Il est impératif de respecter un espace de 2 mm (d'après certains auteurs, en zone antérieure, on pourrait se contenter d'une distance de 1,5 mm) (Fig.20.a) (56).

La mise en place d'un implant trop près des dents adjacentes provoquera une perte d'os autour de la dent pendant la formation de l'espace biologique autour de l'implant. Cela provoque souvent la perte des tissus mous inter-proximaux entre la dent et l'implant. Les conséquences esthétiques sont importantes puisque l'attache osseuse restant sur la dent est la seule structure préservant les dimensions verticales des tissus mous (57,58).

Conserver cette distance permet la préservation de l'os inter-proximal et, par conséquent, assure le maintien de la papille.

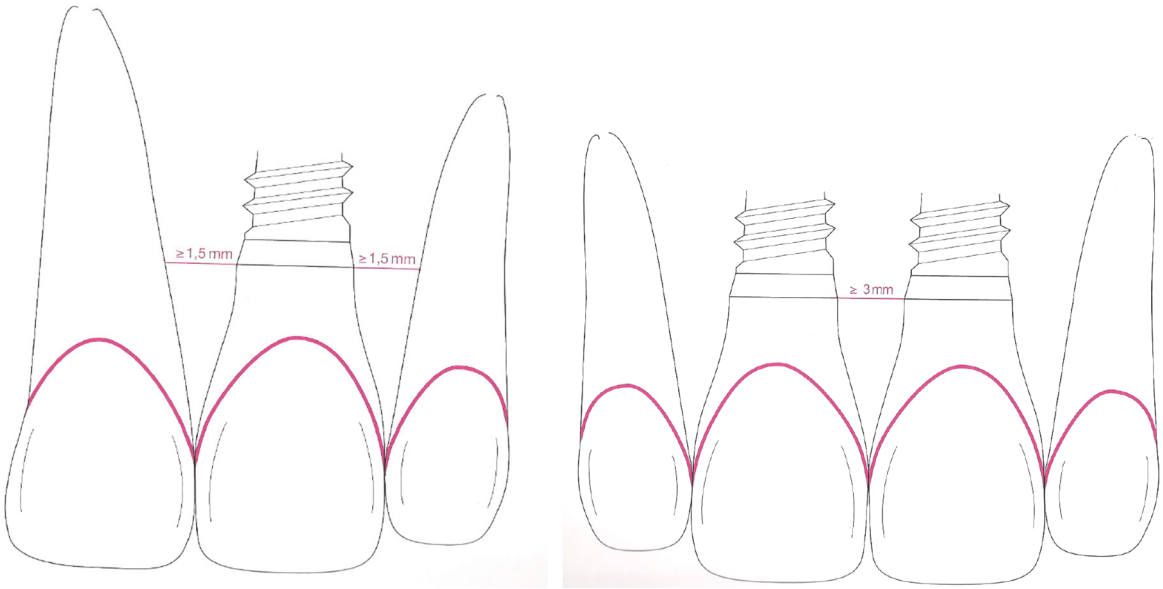

Fig.20.a *Fig.20.b*

Fig.20 Schémas illustrant les distances minimales nécessaires.

Fig.20.a Distance minimale entre un implant et une dent.

Fig.20.b Distance minimale entre 2 implants
d'après Zuhr O. et al. (19)

En revanche, dans le cas de restaurations implantaires multiples et adjacentes, une distance de 2,5 à 3 mm entre les bords proximaux de deux implants adjacents est essentielle au maintien de la hauteur de l'espace biologique nouvellement créé (Fig.20.b) (59,60).

Ceci est à mettre en rapport avec la composante horizontale de l'espace biologique péri-implantaire, qui nous est montré par les travaux menés par Tarnow (61). Il démontre, par cette étude, que la perte osseuse n'a pas seulement une composante verticale. En effet, son étude souligne une composante latérale présente lors de la connexion des piliers avec une perte osseuse horizontale de 1,34 mm de la crête mésiale à l'implant et de 1,4 mm en distal.

Il observe également une résorption osseuse plus importante en cas de non-respect de cette distance de 3 mm inter-implantaire. Les résultats obtenus sont décrits dans le tableau ci-dessous (Tab.2) :

	Distance interimplantaire <3 mm	**Distance interimplantaire >3 mm**
Résorption osseuse verticale	1,04 mm	0,45 mm

Tableau 2 : Résorption osseuse verticale en fonction de la distance inter-implantaire

Il convient de respecter impérativement cette distance car une résorption osseuse supplémentaire serait induite, ce qui augmenterait la distance crête osseuse-point de contact et donc conduirait à une diminution de la hauteur papillaire.

Le respect de cette distance inter-implantaire ne garantit pas la formation papillaire mais évite une perte osseuse supplémentaire à celle faisant suite aux extractions. On est, par conséquent, parfois contraint pour respecter cet impératif d'utiliser un implant de petit diamètre ou de réaliser un bridge implanto-porté.

II.4. Position vestibulo-linguale de l'implant

L'implant doit idéalement être parfaitement centré sous la couronne prévue et dans l'axe de la crête. Or, la formation de l'espace biologique provoque un affinement circonférentiel de l'os péri-implantaire, ce qui peut provoquer la formation de déhiscences, en particulier au niveau des sites présentant une paroi vestibulaire fine qui peuvent à leur tour engendrer des récessions des tissus mous.

L'épaisseur minimale osseuse vestibulaire préconisée autour du corps implantaire est de 1 mm. Cependant, avec une épaisseur minimale de 1.8 à 2 mm, le risque de résorption décroît de manière significative (62).

Pour éviter ces complications, une épaisseur idéale de 2 à 3 mm doit être établie en vestibulaire de l'implant, notamment dans le secteur antérieur (63).

En palatin, il existe une tolérance d'insertion d'environ 2 mm. Lorsqu'on ne respecte pas cette tolérance et qu'un implant est placé trop palatinement, le praticien est contraint de réaliser une couronne en sur-contour afin de retrouver un alignement harmonieux avec la denture adjacente. Ce qui peut réduire l'espace disponible pour la langue, affecter la phonation et rendre difficile l'établissement d'un profil d'émergence adéquat (19,64).

Une couronne en sous-contour « corrige » un positionnement trop vestibulaire de l'implant. Malheureusement de telles corrections ont des conséquences négatives sur la préservation ou la croissance papillaire. Le praticien doit trouver un compromis afin d'obtenir un résultat esthétique acceptable. Respecter les règles du positionnement tridimensionnel des implants est donc essentiel pour une gestion optimale de la papille implantaire (65).

Dans le cas où cet espace osseux est indisponible, des techniques d'augmentation osseuse sont indiquées (greffe osseuse, ROG). Les papilles ne peuvent être recréées qu'à condition que la crête osseuse ait une épaisseur d'au moins 5 à 6 mm. Comme décrit précédemment, dans la région antérieure, l'implant est placé plus palatinement, dans un axe légèrement vestibulé par rapport à l'axe des dents antérieures maxillaires (17).

En réalisant un arc de cercle passant par les bords libres des dents adjacentes (Fig.21), le col de l'implant doit être au minimum à 1 mm à l'intérieur, 2 mm étant l'idéal afin de conserver assez d'os en vestibulaire.

Selon Evans CDJ. et Chen ST., le risque de récession est trois fois plus important pour un implant placé en position vestibulaire à cette ligne de référence que pour un implant placé 1 mm du côté palatin de cette dernière (50,66).

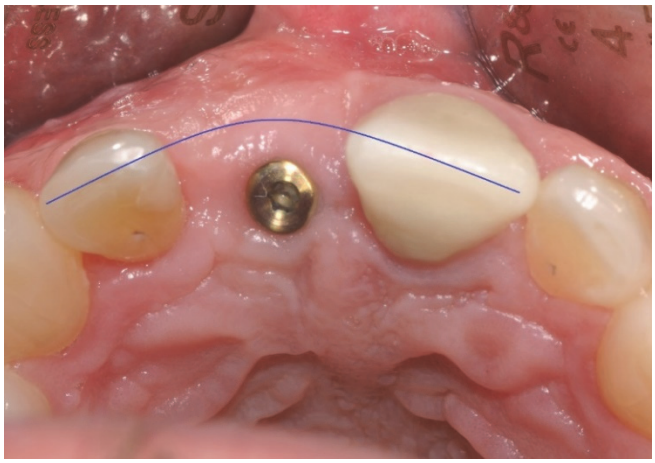
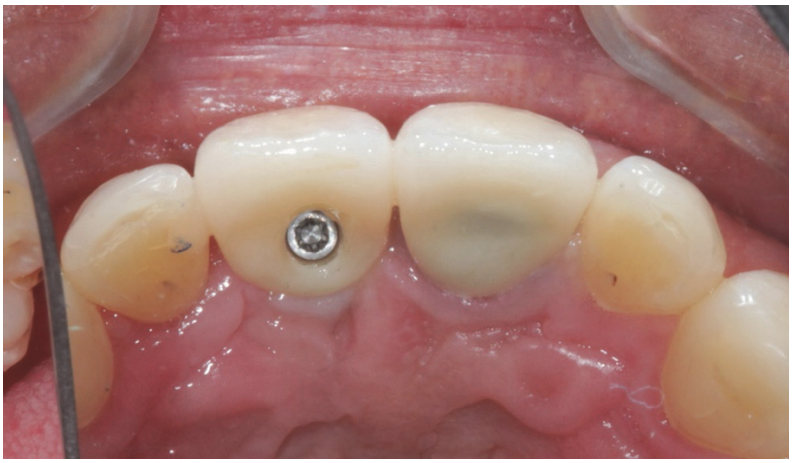

FIG.21.a (gauche) Placement de l'implant en palatin de l'arc de cercle passant par les bords libres des dents adjacentes Fig.21.b (droite) Mise en place du provisoire, photos du Dr Moll V.

II.5. Position corono-apicale de l'implant

L'enfouissement de l'implant est un autre facteur important. En effet, la mise en place trop occlusale peut entrainer des problèmes associés à l'établissement d'un profil d'émergence correct et la visibilité d'une partie des composants implantaires. Si le col de l'implant est positionné trop apicalement, la création d'un espace biologique va provoquer une perte osseuse qui peut déboucher sur la formation de déhiscences osseuses et de récessions des tissus mous vestibulaires.

La profondeur minimale requise est définie par le diamètre du col implantaire et les contours cervicaux de la dent concernée au niveau du site d'émergence des tissus mous. Une distance verticale suffisante doit exister entre le col de l'implant et le point d'émergence de la restauration à travers les tissus mous pour permettre une transition entre la section ronde et de plus petite taille du col de l'implant et les contours de la dent via un pilier implantaire.
Pour répondre à ce critère, le niveau d'enfouissement est déterminé par le collet anatomique des dents adjacentes à l'édentement. L'émergence cervicale de l'implant doit se situer entre 1 et 3 mm de la jonction émail-cément vestibulaire et 1 à 2 mm sous la gencive marginale (Fig.22).
En positionnant la limite de l'implant en position apicale par rapport à la jonction émail-cément des dents adjacentes, on obtiendra un profil d'émergence favorable et on réduit le risque de voir le pilier implantaire (19).

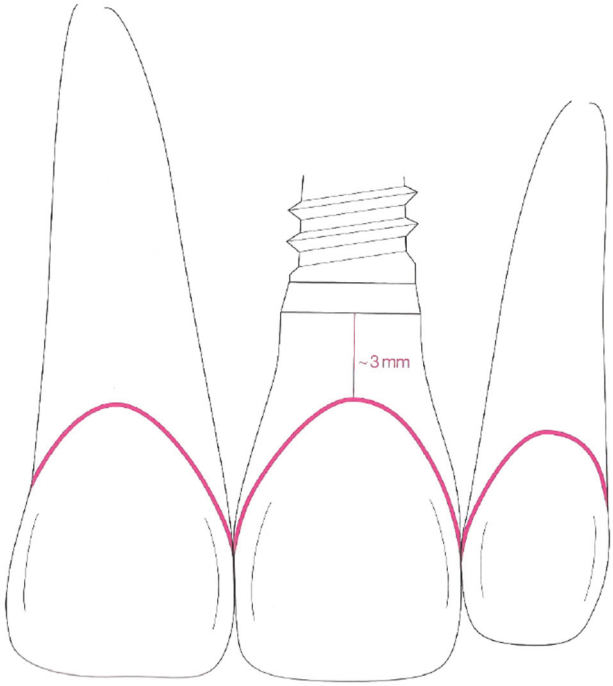

Fig.22 Schéma représentant la position idéale corono-apicale du col de l'implant d'après Zuhr O. et al. (19)

II.6. Influence des différentes connexions implantaires

II.6.1. Connectiques à plat et cône morse

Deux concepts de pilier implantaire sont décrits : les connectiques à plat (interne ou externe) et les connectiques de type cône morse.

L'hexagone externe a été la première pièce décrite historiquement par Brånemark P.. Le pilier est emboité sur l'hexagone et vissé. « L'emboitement parallèle » ne peut être totalement parallèle car afin de permettre le glissement des parois les unes contre les autres, il faut une « tolérance » engendrant un hiatus entre pilier et implant. Hiatus favorisant les micromouvements entre les pièces pouvant engendrer un risque de fracture ou de dévissage de la vis de pilier.

L'hexagone interne permet de pallier partiellement à ce problème en augmentant la surface de contact pilier-implant.

Diverses formes ont également été décrites telles que le polygone interne ou encore l'épaulement interne.

Les connectiques type cône morse sont utilisés en dentisterie car ils permettent d'obtenir :

- Une plus grande surface de contact interne donc une friction et une rétention accrues
- Un emboîtement plus facile permettant un centrage optimal
- Un hiatus moindre entre les éléments grâce à un ajustage nécessitant une moins grande tolérance.

De Paolis G. et al., en comparant deux systèmes de connexion du pilier implantaire, l'un avec une connexion hexagonale interne, l'autre combinant cône morse et hexagone interne, ont observé une meilleure adhésion des tissus mous péri-implantaires pour la connexion type cône morse (67).

II.6.2. « Platform-switching »

Le concept du « platform-switching » est issu d'une constatation fortuite : en utilisant des pièces prothétiques sous-dimensionnées par rapport au diamètre du col implantaire, on crée un étage implanto-prothétique intermédiaire à l'émergence osseuse de l'implant, et ceci semble limiter la résorption osseuse péri-implantaire physiologique. Il existe une inflammation des tissus autour de cette jonction implanto-prothétique. Le fait d'éloigner le joint implant/pilier du parodonte permet donc d'éloigner l'inflammation qu'elle provoque et ainsi améliorer la santé des tissus péri-implantaires.

Le développement du concept prothétique de « platform-switching » atteint peu à peu tous les systèmes implantaires. Désormais, plusieurs systèmes implantaires cumulent ces différentes innovations conceptuelles : on retrouve ainsi de plus en plus d'implants présentant un col évasé et micro fileté, associé à des pièces prothétiques sous-calibrées afin d'appliquer systématiquement le platform-switching (Fig.23) (68,69).

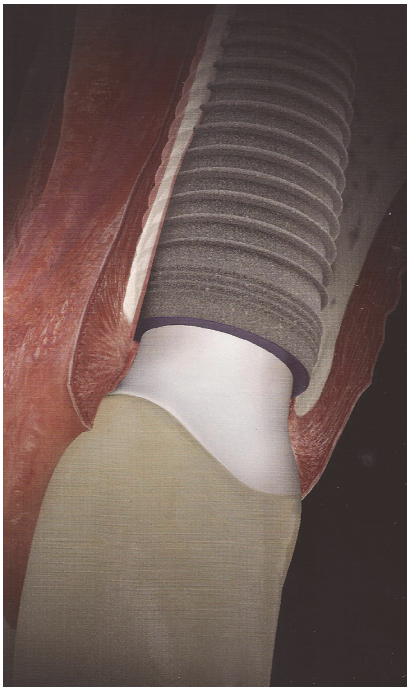

Fig.23 Représentation d'un implant et d'une prothèse placée sur un pilier de type « platform-switching » d'après Gamborena I. et Blatz MB. (52)

Selon Rompen E. et al. (70), utiliser des implants concaves, c'est à dire mettre sur l'implant un pilier ayant un diamètre moindre que celui de la tête de l'implant, permet d'obtenir un anneau gingival (« gingival ring ») tout autour du col de l'implant (Fig.24). On améliore ainsi l'étanchéité de la jonction implant/pilier.

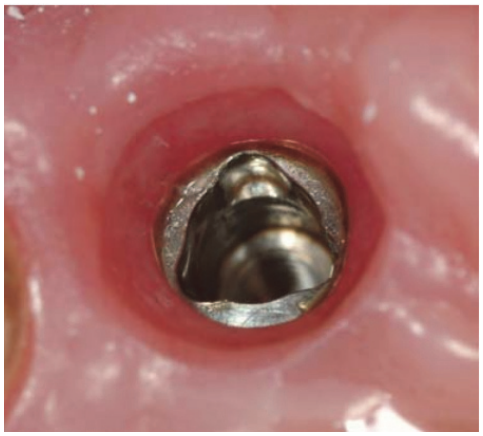

Fig.24 Anneau fibreux formé autour d'un pilier « platform-switching » après cicatrisation d'après Rompen E. et al. (70)

Cette technique permet d'obtenir au niveau esthétique des récessions de moins de 0,5 mm dans la majorité des cas et donc de prévoir de manière plus fiable l'esthétique de la future restauration implanto-prothétique.

Wang Y-C., Kan JYK. et al. (71) ont comparé la réponse osseuse marginale sur des implants avec et sans platform-switching (Fig.25). Cette étude montre que connexions implant/pilier concaves et platform-switching permettent d'obtenir une perte osseuse légèrement moindre qu'avec l'utilisation de pilier de même diamètre que le col implantaire. Ceci est conforté par l'étude de Hürzeler M. et al. (72) qui conclut que le platform-switching permet d'obtenir de manière évidente une perte osseuse moins importante qu'avec un pilier plat.

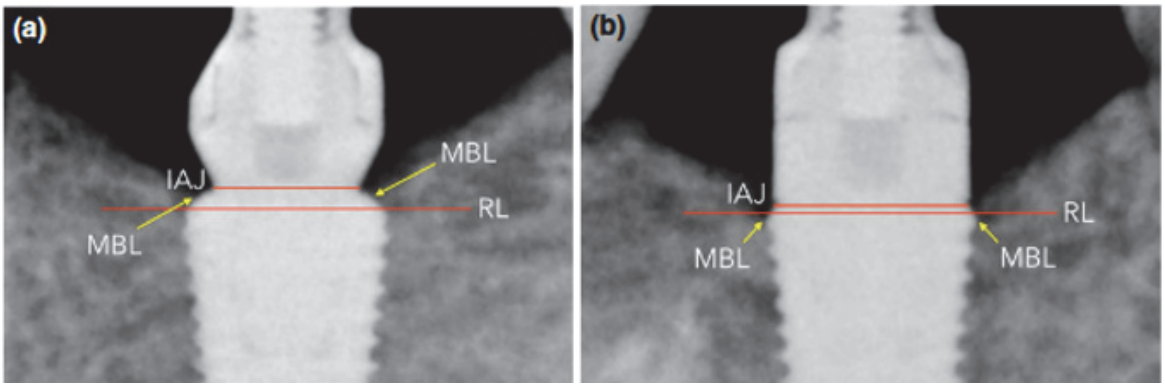

Fig.25 Ligne de référence (RL) utilisée pour déterminer le niveau d'os marginal pour le groupe « platform-switching » (a) et le groupe non « platform-switching » (b) d'après Wang Y-C. et al. (71)

La technique du « platform-switching » associée à la technique de l'extraction-implantation immédiate avec greffe de conjonctif enfouie donne aussi de très bons résultats quand l'implant est bien placé dans les 3 dimensions de l'espace et qu'une greffe osseuse a été réalisée pour combler l'alvéole (73).

En revanche, pour Esposito M. et al. (74), les différences entre connectiques externes et internes à switching-platform ne présentent pas de différences significatives sur le taux de réussite à 2 ans post opératoire.

La présence d'un hiatus entre le pilier et l'implant semble générer un espace biologique de plus grande dimension que les implants tissue-level. Cette différence est vraie pour les connectiques à profil aligné. En revanche, lorsque le diamètre de la pièce prothétique est plus étroit que le diamètre de l'implant, cette différence devient plus incertaine. Grâce au platform-switching, on obtient une résorption osseuse limitée au niveau crestal avec une très bonne stabilité dans le temps (75,76).

II.7. Utilisation de guides et simulations préopératoires

Depuis quelques années, une nouvelle technologie permet de poser les implants dentaires à l'aide d'un guide réalisé numériquement. Cette technique aide le chirurgien-dentiste à opérer en respectant strictement les structures anatomiques des maxillaires, mais lui donne également le choix de réaliser sa chirurgie sans recourir à un lambeau et de réaliser une réhabilitation prothétique dans un délai très court, voire immédiat. Quel que soit le système utilisé, cela avantage aussi bien le patient que le praticien.

Le protocole d'implantologie assistée par ordinateur (IAO) ne déroge pas à la règle commune à l'implantologie moderne, à savoir : « la prothèse pilote la chirurgie ». Il est de plus en plus intégré dans les plans de traitement en odontologie. Malgré la sécurité que cette technologie apporte au praticien et ce, avec une rigueur absolue entre toutes les étapes, elle ne l'exempte pas d'intégrer avant tout les notions fondamentales d'anatomie et de chirurgie conventionnelle.

II.7.1. Système Nobel Guide®

Le procédé Nobel Guide® a été développé en partenariat avec l'équipe du professeur Daniel van Steenberghe, de l'université catholique de Louvain.

Ce système repose sur le principe qu'une planification réalisée sur ordinateur permet une orientation des implants en fonction des données prothétiques. Une fois cette planification réalisée, un guide chirurgical destiné à une intervention trans-muqueuse est élaboré par stéréolithographie et associe les données de l'intrados prothétique à celles de la simulation (77).

L'utilisation d'un CBCT et d'un logiciel de planification implantaire améliore la précision de placement d'implant unitaire de forme conique (78).

II.7.2. L'intérêt des guides

L'utilisation de guides répond avant tout à la problématique de la gestion précise des émergences et des axes implantaires décrits précédemment. Au cours de l'examen préliminaire, plusieurs éléments décisionnels permettent de choisir la situation et l'axe des implants. Il s'agit de l'anatomie du site implantaire, mais aussi des contraintes prothétiques, qu'elles soient biomécaniques (liées à la situation et au nombre des implants) ou esthétiques. En effet, idéalement, le pilier doit se situer dans le grand axe du futur élément prothétique.

Cependant, dans les cas d'édentements antérieurs, l'élément prothétique est placé en position plus linguale par rapport à l'axe implantaire : le puits d'accès à la vis se situe donc au niveau du cingulum et est ainsi camouflé. Il faut de plus tenir compte des contraintes biomécaniques puisque les implants supportent bien les forces axiales mais mal les forces transversales ; cela signifie que le puits d'accès à la vis doit idéalement se situer au centre de la face occlusale dans le cas d'une dent cuspidée. Enfin, il faut tenir compte de la quantité de céramique qui couvrira l'armature de la prothèse, et éviter qu'elle ne soit en trop faible quantité dans certaines zones, ce qui aboutirait inéluctablement à une fracture de la céramique.

Il est possible de décrire trois émergences pour un ensemble implantaire : une émergence osseuse au niveau de l'implant, une émergence gingivale au niveau du pilier et enfin une émergence occlusale au niveau du puits d'accès à la vis.

En tenant compte des contraintes prothétiques et chirurgicales, il faudrait idéalement que l'émergence occlusale se situe au centre de la face occlusale, et que l'émergence gingivale se situe au centre de la dent prothétique. Cependant, l'émergence osseuse est dictée par le volume d'os disponible et l'axe de l'implant choisi en fonction des contraintes anatomiques. L'émergence osseuse et l'axe de l'implant sont accessibles au chirurgien, mais pas les émergences gingivales et occlusales qui ne sont accessibles qu'au praticien prothésiste lors de l'examen clinique. L'intérêt principal du guide va être de matérialiser en même temps ces trois émergences et donc de transmettre cette information aux deux acteurs (69).

III. GESTION DES TISSUS MOUS PAR RAPPORT AU PROFIL D'EMERGENCE

III.1. Transfert personnalisé

III.1.1. Définition

La technique de prise d'empreinte à l'aide d'un transfert personnalisé permet de reproduire sur le maitre modèle les tissus mous anatomiques qui ont cicatrisé autour de la restauration provisoire implanto-portée qui a été préalablement réalisée (79).

III.1.2. Intérêt prothétique

Le transfert personnalisé permet de valider le projet esthétique et fonctionnel qui a été établi initialement.

III.1.3. Intérêt pour le profil d'émergence

Cette technique d'empreinte prévient la distorsion de la forme de la gencive et permet une reproduction précise permettant de gérer au mieux l'esthétique de la restauration finale en transférant le profil d'émergence au prothésiste.

III.1.4. Technique de réalisation

La restauration provisoire doit donner à la gencive la forme désirée. Ce processus peut être réalisé à l'aide de provisoires consécutifs et prendre plusieurs semaines avant d'obtenir le résultat souhaité. Une fois la gencive dans la forme souhaitée, enlever la restauration provisoire. Un espace entre la gencive et l'implant sera évident, il s'agit de l'espace gingival péri-implantaire (Fig.26.a) (79).

Fig.26.a Espace gingival péri-implantaire après dépose de la restauration provisoire.
Fig.26.b transfert en place avec du composite fluide remplissant l'espace gingival péri-implantaire et s'étendant sur le transfert pour augmenter la rétention mécanique d'après Polack MA. (79)

Etapes cliniques :

Dans un but de rétention, utiliser une fraise en carbure de tungstène pour faire 2 ou 3 encoches sur les côtés d'un transfert d'empreinte classique. Connecter ensuite immédiatement le transfert à l'implant.

Sans délai, remplir l'espace gingival péri-implantaire avec du composite fluide jusqu'à la hauteur du tissu crestal péri-implantaire et polymériser. Ajouter plus de composite fluide pour augmenter la rétention mécanique au composite déjà en place et polymériser (Fig.26.b). Le composite va rester attaché au transfert et soutenir les tissus mous de manière adéquate.

Réaliser une empreinte avec un porte-empreinte fermé et un matériau élastomère ainsi qu'un enregistrement inter-arcade au choix.

Retirer l'empreinte et remettre en bouche immédiatement la restauration provisoire.

Connecter un analogue d'implant sur le transfert et le visser fermement. Fabriquer une fausse gencive qui servira de maitre modèle. Le modèle reproduira précisément les tissus gingivaux qui entourent l'implant (Fig.27.a).

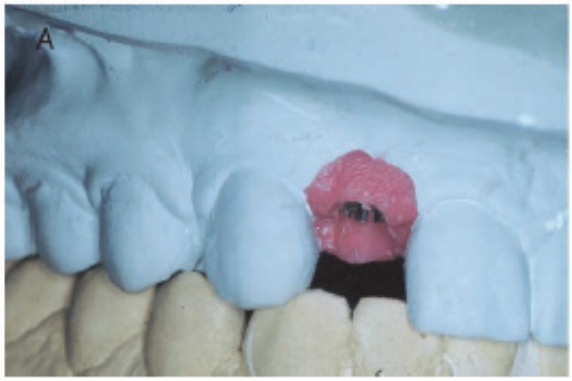

Fig.27.a Maître modèle en fausse gencive (gauche) et Fig.27.b Restauration définitive en bouche (droite) d'après Polack (79)

Monter le modèle en articulateur. Choisir le pilier et fabriquer la restauration définitive de votre choix (Fig.27.b).

Les avantages d'utiliser le composite fluide en lieu et place de la résine acrylique sont les suivants :

- Facilité de mise en place car le matériau composite se présente sous la forme de seringue
- Le composite est moins chronophage à mettre en place car il est photopolymérisable.

Une autre technique de réalisation du transfert personnalisé existe :

Il faut tout d'abord avoir réalisé un provisoire permettant d'obtenir le profil d'émergence voulu comme pour l'autre technique. Le provisoire est ensuite dévissé de l'implant et mis sur un analogue d'implant.

L'analogue est ensuite mis dans un godet contenant du silicone en l'enfouissant complètement et en enregistrant le profil d'émergence décrit par le provisoire. Le provisoire est enlevé. On obtient le profil d'émergence sur le silicone.

Puis on visse le transfert sur l'analogue, toujours en place dans le silicone, et l'on remplit l'espace gingival péri-implantaire, reproduit par le silicone, par du composite fluide.

Les étapes suivantes de prise d'empreinte sont les mêmes que pour la technique décrite précédemment.

Cette deuxième technique permet de réaliser le transfert d'empreinte en extra oral.

III.2. A l'aide de provisoires consécutifs

Lors du deuxième temps chirurgical, les implants sont découverts et des piliers de cicatrisation ou définitifs sont mis en place. À ce stade, des couronnes provisoires peuvent être réalisées afin de rétablir l'esthétique et de permettre la maturation des tissus mous péri-implantaires.

Étape incontournable de la validation esthétique et fonctionnelle des réhabilitations prothétiques fixes, ces couronnes et bridges en résine, parfois sur infrastructure métallique (80), aussi anciennes que la dentisterie moderne elle-même (81), permettent la cicatrisation idéale des tissus parodontaux et l'épanouissement de papilles inter-dentaires (82). Cette temporisation peut donc être considérée comme une étape clé de la réussite du traitement prothétique définitif.

En implantologie, l'importance thérapeutique de ces prothèses transitoires est malheureusement très souvent négligée. L'usage des bridges transitoires implanto-portés est généralement limité aux situations de mise en charge immédiate ou précoce (83–86) et le cas d'école demeure la restauration antérieure unitaire (87–89). Une prothèse transitoire est naturellement essentielle pour toute réhabilitation étendue sur implants, et cela quel que soit le protocole de mise en charge de ces implants. Cette notion de temporisation est tout à fait naturelle et logique : un traitement implantaire induit de grandes modifications au sein de la cavité orale, et l'étape de validation des implants et de la réhabilitation qu'ils supportent demeure essentielle.

La réalisation de prothèses implanto-portées unitaires n'implique pas toujours l'utilisation d'une prothèse transitoire. En réalité, ces techniques de temporisation ne trouvent réellement un intérêt que dans deux situations : dans un secteur esthétique, ou lors de la réalisation d'une mise en charge immédiate unitaire. Bien souvent, ces deux situations se superposent.

La restauration implantaire des incisives est une situation clinique aussi fréquente que délicate. Le principal problème qui y est associé est la destruction de la paroi vestibulaire au cours de la pathologie, du traitement ou lorsque la dent naturelle est finalement retirée. Cette résorption osseuse implique des disparités des niveaux d'os alvéolaires, des axes implantaires souvent inadéquats et au final des rendus esthétiques insatisfaisants.

Lorsque l'on doit traiter de telles situations cliniques, il faut réaliser bien souvent une reconstruction des volumes osseux avant implantation (à l'aide d'une greffe d'os rétro-molaire, par exemple), puis le réaménagement des tissus péri-implantaires (chirurgie muco-gingivale parfois). Un tel traitement implique un véritable remodelage de tout le secteur antérieur, et l'utilisation d'une prothèse transitoire est indispensable pour obtenir un résultat satisfaisant. La prothèse transitoire a pour rôle de comprimer certains tissus et de modeler l'espace biologique reconstitué autour de l'implant (90). Cette prothèse étant évolutive, il est possible de la modifier peu à peu pour stimuler l'épanouissement de papille inter-dentaire, améliorer la phonation, percevoir et neutraliser d'éventuelles interférences occlusales.

Qu'il s'agisse d'une implantation simple (Fig.28.a) ou d'un cas plus complexe après greffe osseuse et aménagement péri-implantaire chirurgical (Fig.28.b), la prothèse transitoire est la clé d'une réussite maîtrisée de toutes les restaurations unitaires esthétiques.

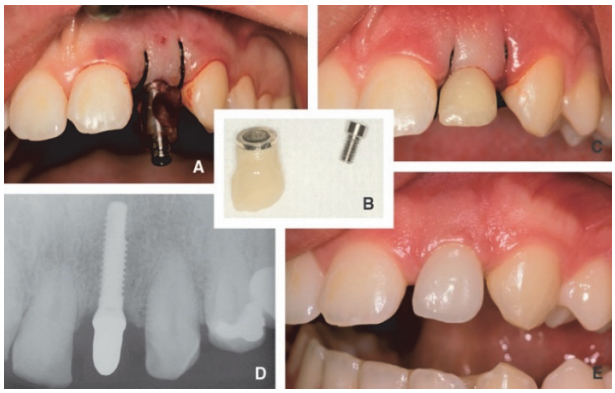

Fig.28.a

Fig.28.b

Fig.28 Cas cliniques présentant les prothèses provisoires et définitives dans un cas d'implantation simple (Fig.28.a) et dans un cas après greffe osseuse et aménagement péri-implantaire chirurgical (Fig.28.b) d'après Leclercq P. et al. (69)

III.2.1. Matériau du provisoire

Le matériau retenu pour la confection des prothèses transitoires devra se conformer à un cahier des charges très exigeant (91) :

- Reproduire fidèlement les formes établies par le wax-up
- Autoriser une première orientation sur le choix de la couleur
- Offrir un maximum de facilité de mise en œuvre et de travail, c'est-à-dire la préparation du matériau, son foulage dans l'empreinte issue des cires de diagnostic, le dégrossissage des éléments obtenus, le meulage, le polissage, mais aussi et surtout la possibilité d'apport de matériau ultérieur si on souhaite par la suite modifier la forme de ces éléments
- Etre suffisamment résistant vis-à-vis des contraintes mécaniques et à l'usure durant toute la période probatoire précédant la pose des éléments finaux
- Répondre aux impératifs biologiques et fonctionnels. Compte tenu de ces exigences, la résine s'impose comme le matériau de choix pour la confection des prothèses transitoires.

Les résines susceptibles d'être utilisées pour la réalisation de prothèses transitoires matérialisant le travail préalablement réalisé à l'aide des céroplasties prospectives peuvent être classées en deux grandes catégories : les résines autopolymérisables et les résines polymérisant sous l'effet de la chaleur ou de la lumière.

III.2.2. Fabrication du provisoire au laboratoire – exemple d'un cas clinique

La réalisation du provisoire au laboratoire, en particulier pour les secteurs antérieurs, passe tout d'abord par la réalisation d'une prise d'empreinte avec transferts des implants en place une fois les implants ostéo-intégrés. Transferts qui auront préalablement été entourés de composite photopolymérisable afin d'enregistrer et de transférer sur le modèle le profil d'émergence comme décrit précédemment (Fig.29) (92).

Fig.29 Transferts personnalisés en place

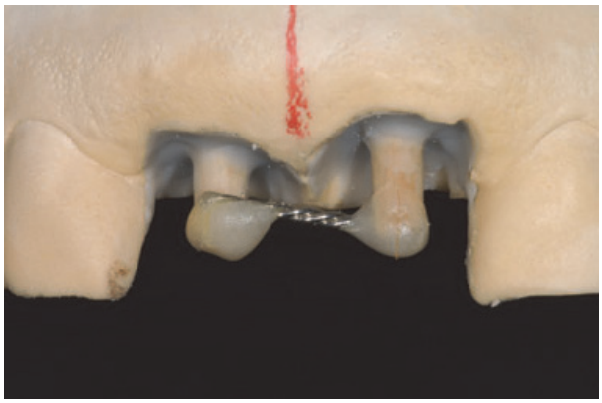

Fig.30 Armature en place sur les piliers

Une armature est ensuite fixée entre les deux piliers provisoires sur le modèle dans ce cas-là (Fig.30) puis un wax-up est réalisé par-dessus qui donneront la forme des provisoires (Fig.31).

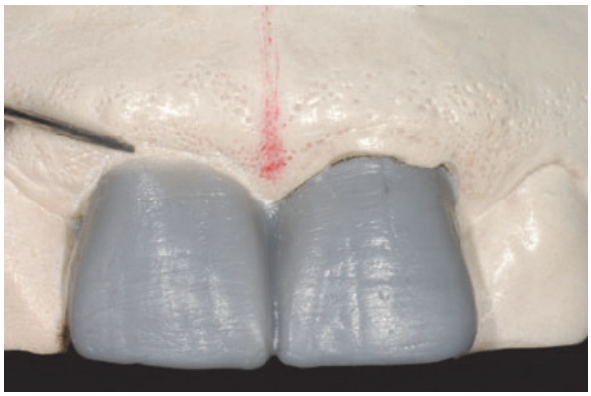

Fig.31 Wax-up sur les piliers

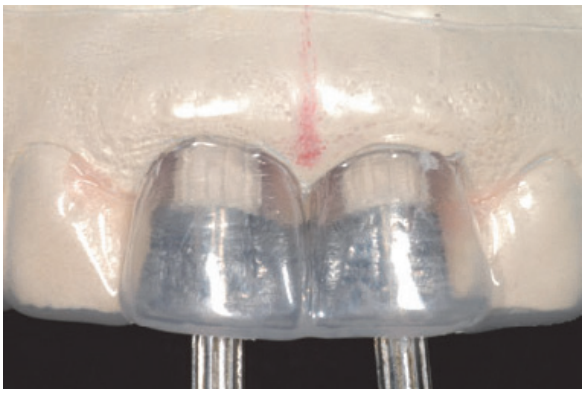

Fig.32 Tiges de coulée en place

Des matrices transparentes et des guides en silicone sont ensuite appliqués sur le wax-up qui prennent donc la forme de ces dernières. Le wax-up est ensuite enlevé.

Fig.33 Provisoires bruts de coulée *Fig.34 Couche vestibulaire enlevée*

Des tiges de 1,5 mm de diamètre sont mise en place sur les matrices en lingual pour permettre la coulée de la résine (Fig.32).

La coulée est réalisée, après quoi, les matrices sont enlevées (Fig.33).

La couche vestibulaire de résine des provisoires est enlevée sur 0,5 à 1 mm pour avoir la place d'y ajouter les différentes caractérisations (Fig.34).

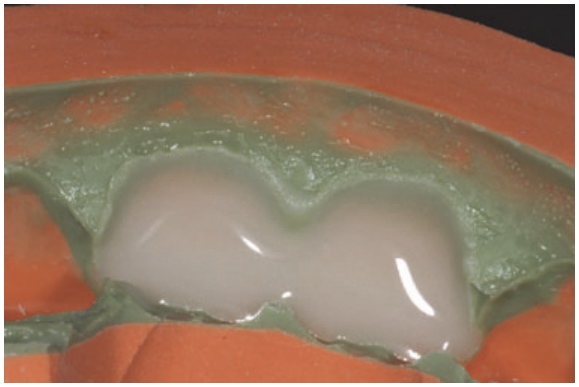

Fig.35 résine dans le moule en silicone *Fig.36 Provisoires polis*

Un mélange de résine teinte émail est ensuite appliquée dans le moule du wax up en silicone puis mise sur les provisoires afin de leur donner la forme et la teinte voulue (Fig.35).

Les excès de résine sont enlevés puis les provisoires sont polis (Fig.36).

Fig.37 Muqueuse blanchie à la mise en bouche *Fig.38 Provisoires scellés en bouche*

Lors de la mise en bouche des provisoires, si la muqueuse se met à blanchir (Fig.37), les provisoires sont retouchés jusqu'à obtenir une absence de blanchiment à l'insertion.

Lors du scellement des provisoires (Fig.38), il est préférable d'utiliser le minimum de ciment et de réaliser des évents sur les faces palatines afin d'éviter d'avoir une fusée du matériau de scellement dans le sulcus. Si du ciment est laissé dans le sulcus, on peut obtenir des conséquences dramatiques avec une perte d'os (93).

III.2.3. Position des points de contact

La position des points de contacts des provisoires et des prothèses définitives peut être déplacée plus cervicalement qu'envisagé au début du soin afin de recréer la papille proximale. Cela permet d'obtenir une forme et hauteur de la papille plus optimales mais les résultats esthétiques restent à désirer. Cela est donc à éviter dans les secteurs esthétiques (94).

III.3. Aménagements muco-gingivaux

Le but de la chirurgie plastique péri-implantaire est d'améliorer l'aspect esthétique du sourire et la fonction masticatoire.
La manipulation des tissus mous adjacents aux implants permet la guérison des tissus péri-implantaires et peut entraîner l'obtention d'une architecture des tissus mous similaire à l'anatomie gingivale saine vue autour des dents naturelles. Par conséquent, la chirurgie de la phase 2 est considérée comme critique pour l'esthétique à long terme de l'implant (95).

Il est important que la hauteur de muqueuse attachée péri-implantaire soit suffisante avant de procéder au traitement prothétique. Cela est spécialement vrai lorsque la crête est très résorbée et que le vestibule est peu profond et fin et sans tissus kératinisés. Dans ces cas-là, les mouvements des lèvres, des joues et de la langue peuvent provoquer des tractions sur la muqueuse alvéolaire ou les freins, et donc sur les tissus péri-implantaires (96).

III.3.1. Greffe de conjonctif enfoui

Cette technique a été décrite initialement pour augmenter la hauteur et l'épaisseur de gencive. Elle a ensuite été utilisée pour recouvrir les racines dénudées des dents et augmenter le volume de la crête alvéolaire (ce qui nous intéresse en particulier).

La technique de greffe de conjonctif enfoui combine un lambeau déplacé et une greffe de conjonctif (96).

Selon, Yoshino et Kan, la greffe de conjonctif enfoui réalisée immédiatement après la pose de l'implant en antérieur avec mise en place d'un provisoire est bénéfique dans le maintien de la gencive (89,97).

III.3.1.1. Indications

Les indications de la greffe de conjonctif enfoui sont les suivantes (96) :

- Augmentation de la hauteur de gencive attachée
- Approfondissement du vestibule
- Supprimer les attaches freinales et musculaires
- Obtenir une gencive attachée esthétique
- Augmenter la hauteur de gencive attachée du côté lingual à la mandibule.

La greffe de tissu conjonctif est utilisée par Zuhr O. et al. pour réaliser une augmentation papillaire horizontale entre deux implants (19).

III.3.1.2. Avantages

La greffe de conjonctif enfoui permet (96) :

- D'augmenter la hauteur de gencive attachée
- La vascularisation est assurée par le lambeau et le site receveur du greffon
- D'acquérir et d'augmenter la hauteur de gencive attachée sur plusieurs dents ou implants
- L'utilisation de la technique de Bruno (97) avec une seule incision pour le prélèvement permet une cicatrisation rapide du site donneur et d'avoir une gêne postopératoire minime
- D'obtenir des résultats harmonieux.

III.3.2. Technique de régénération des papilles

Il est difficile d'obtenir la formation d'une papille autour des implants à l'aide des techniques conventionnelles de chirurgie muco-gingivale comme la technique de prélèvement d'un punch de tissu, le lambeau de pleine épaisseur, le réajustement aux collets des lambeaux autour des implants (95).

Pour obtenir une gencive esthétique et une architecture prévisible, la papille inter-dentaire joue un rôle important. L'objectif principal du chirurgien pendant la phase 2 devrait être la création de la papille inter-dentaire préalablement à la restauration prothétique (99).

III.3.2.1. Description de la technique

Il faut tout d'abord identifier l'emplacement des vis de couverture à travers la muqueuse recouvrant les implants (100).

Fig.39 (Gauche) Exposition des implants et mise en place des piliers de cicatrisation

Fig.40 (Droite) La rotation des pédicules a rendu possible la fermeture des espaces entre les piliers d'après Palacci P. et Nowzari H. (100)

Décollement d'un lambeau de pleine épaisseur en direction vestibulaire en incisant en palatin/lingual des vis de couverture et en réalisant des décharges verticales en direction vestibulaire. Il est important de préserver le bandeau gingival des dents voisines. Retirer les vis de couverture, choisir les piliers de cicatrisation adaptés et les connecter aux implants (Fig.39).

Faire des incisions semi lunaires dans le lambeau vestibulaire jusqu'à chaque pilier. Commencer en distal de l'implant le plus mésial.

Dégager le pédicule puis le faire pivoter de 90° en direction palatine pour remplir l'espace inter-implantaire (Fig.40). Suturer les tissus sans créer de tension (Fig.41).

Fig.41 (gauche) Sutures mises place *Fig.42 (droite) Photo post-opératoire*

d'après Palacci P. et Nowzari H. (100)

Fig.43 Restauration définitive d'après Palacci P. et Nowzari H. (100)

On remarque l'amélioration de la morphologie de la crête alvéolaire ainsi que la recréation des papilles (Fig.42 et 43).

Le schéma ci-dessous illustre en vue occlusale la technique que l'on vient de décrire (Fig.44 à 46).

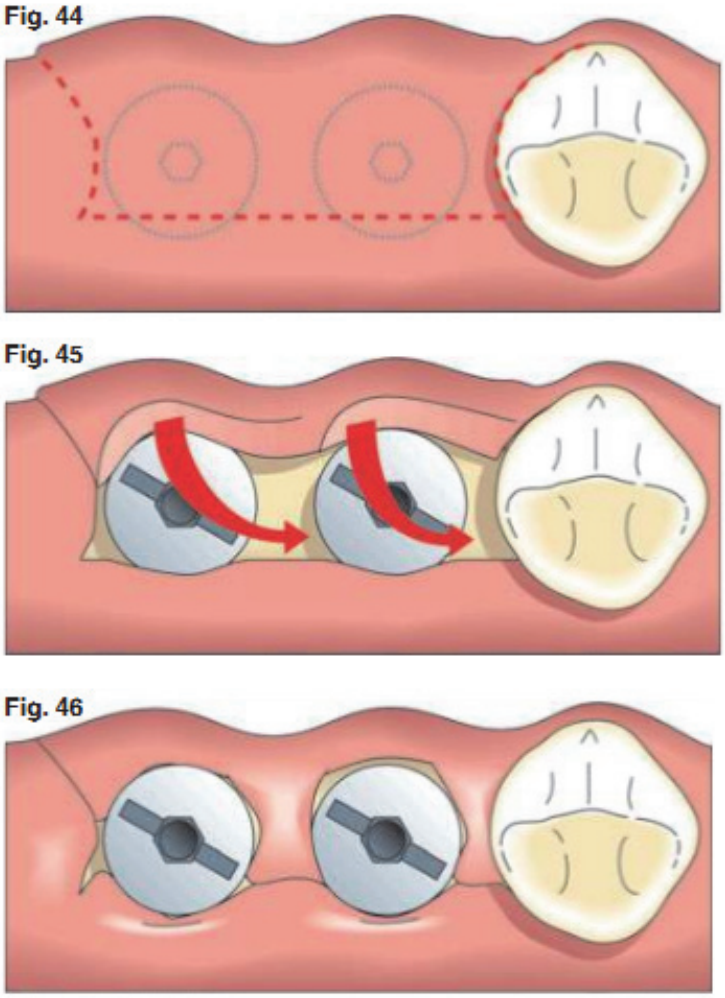

Fig.44 à 46 Illustration de la technique en vue occlusale

d'après Palacci P. et Nowzari H. (100)

III.3.2. Avantages

Les conséquences cliniques de l'augmentation de gencive attachée autour des implants sont les suivantes :

- Empêcher la propagation de l'inflammation
- Empêcher la récession du tissu marginal
- Permet d'avoir une gencive serrée autour des implants
- Permet aux patients de maintenir une bonne hygiène bucco-dentaire.

Il est impératif que le chirurgien connaisse l'importance de la papille et de la muqueuse attachée autour de l'implant.

D'autres techniques de régénération des papilles ont été décrites en fonction du nombre d'implants.

Conclusion

Nous avons démontré au travers de cette thèse l'importance capitale de la réalisation d'un profil d'émergence répondant à des critères stricts permettant d'assurer un bon nettoyage ainsi que la pérennité de la prothèse supra-implantaire et de son implant.

Le chirurgien-dentiste doit prendre le profil d'émergence de la dent naturelle saine comme référence et le reproduire dans la limite du possible pour les prothèses qu'elles soient dento- ou implanto-portées.

Nous avons développé ici la prothèse sur implant mais celle-ci ne peut être réalisée dans de bonnes conditions que si l'implant ou les implants ont été posés en respectant les données acquises de la science qui n'ont cessé d'évoluer concernant l'implantologie ces 50 dernières années.

Il est important de comprendre que la bonne réalisation de la prothèse et de son profil d'émergence ne peut se faire que si une coordination et une bonne coopération entre les différents acteurs que sont le chirurgien implantologiste, le dentiste réalisant la prothèse et le prothésiste existe.

Bibliographie

1. Manjunath RGS, Rana A, Sarkar A. Gingival Biotype Assessment in a Healthy Periodontium: Transgingival Probing Method. J Clin Diagn Res JCDR. 2015;9(5):66-69.
2. Turesky S, Glickman I, Litwvin T. A Histochemical Evaluation of Normal and Inflamaed Human Gingivae. J Dent Res. 1951;30(6):792-8.
3. Maynard J, Wilson R. Diagnosis and management of mucogingival problems in children. Dent Clin North Am. 1980;24:683-703.
4. Borghetti A, Monnet-Corti V, Azzi R. Chirurgie plastique parodontale. Rueil-Malmaison (Hauts-de-Seine): Éd. CdP. 2008.
5. Benoit R, Genon P. Indications de thérapeutiques muco-gingivales chez l'enfant et l'adolescent. Rev Odonto Stomatol. 1985;3:173-196.
6. Seibert J, Lindhe J. Esthetics and periodontal therapy. J Clin Periodontol. 1989;32(7):828-830.
7. Becker W, Ochsenbein C, Tibbetts L, Becker BE. Alveolar bone anatomic profiles as measured from dry skulls. Clinical ramifications. J Clin Periodontol. 1997;24(10):727-31.
8. De Rouck T, Eghbali R, Collys K, De Bruyn H, Cosyn J. The gingival biotype revisited: transparency of the periodontal probe through the gingival margin as a method to discriminate thin from thick gingiva. J Clin Periodontol. 2009;36(5):428-33.
9. Kan JYK, Morimoto T, Rungcharassaeng K, Roe P, Smith DH. Gingival Biotype Assessment in the Esthetic Zone: Visual Versus Direct Measurement. Int J Periodontics Restorative Dent. 2010;30(3):237-43.
10. Nisapakultorn K, Suphanantachat S, Silkosessak O, Rattanamongkolgul S. Factors affecting soft tissue level around anterior maxillary single-tooth implants. Clin Oral Implants Res. 2010;21(6):662-70.
11. Claffey N, Shanley D. Relationship of gingival thickness and bleeding to loss of probing attachment in shallow sites following nonsurgical periodontal therapy. J Clin Periodontol. 1986;13(7):654-7.
12. Cochran DL, Hermann JS, Schenk RK, Higginbottom FL, Buser D. Biologic width around titanium implants. A histometric analysis of the implanto-gingival junction around unloaded and loaded nonsubmerged implants in the canine mandible. J Periodontol. 1997;68(2):186-98.
13. Bakaeen L, Quinlan P, Schoolfield J, Lang NP, Cochran DL. The biologic width around titanium implants: histometric analysis of the implantogingival junction around immediately and early loaded implants. Int J Periodontics Restorative Dent. 2009;29(3):297-305.

14. Sarment DP, Meraw SJ. Biological space adaptation to implant dimensions. Int J Oral Maxillofac Implants. 2008;23(1):99-104.

15. Benhamou A, Partouche S, Allouche L. Sillon péri-implantaire et impératifs de la prothèse sur implant. 2000.

16. Liébart M-F, Fouque-Deruelle C, Santini A, Dillier F-L, Monnet-Corti V, Glise J-M, et al. Smile Line and Periodontium Visibility. Perio. 2004;1(1):17-25.

17. Armand S. La restauration unitaire antérieure en implantologie. Paris; Berlin; Chicago: Quintessence international; 2008.

18. Charruel S, Perez C, Foti B, Camps J, Monnet-Corti V. Gingival contour assessment: clinical parameters useful for esthetic diagnosis and treatment. J Periodontol. 2008;79(5):795-801.

19. Zuhr O, Hürzeler M, Dada K, Parienté L. Chirurgie plastique et esthétique en parodontie et implantologie une approche microchirurgicale. Paris; Berlin; Chicago: Quintessence international; 2013.

20. Termeie DA, Cochran DL. Periodontal review: Q&A a study guide. Hanover Park, IL, Etats-Unis d'Amérique, Allemagne, France: Quintessence Pub; 2013.

21. Pranskunas M, Poskevicius L, Juodzbalys G, Kubilius R, Jimbo R. Influence of Peri-Implant Soft Tissue Condition and Plaque Accumulation on Peri-Implantitis: a Systematic Review. J Oral Maxillofac Res. 2016;7(3).

22. Blatz MB, Hürzeler MB, Strub JR. Reconstruction of the lost interproximal papilla--presentation of surgical and nonsurgical approaches. Int J Periodontics Restorative Dent. 1999;19(4):395-406.

23. Prato GPP, Rotundo R, Cortellini P, Tinti C, Azzi R. Interdental papilla management: a review and classification of the therapeutic approaches. Int J Periodontics Restorative Dent. 2004;24(3):246-55.

24. Tarnow DP, Magner AW, Fletcher P. The effect of the distance from the contact point to the crest of bone on the presence or absence of the interproximal dental papilla. J Periodontol. 1992;63(12):995-6.

25. Romeo E, Lops D, Rossi A, Storelli S, Rozza R, Chiapasco M. Surgical and prosthetic management of interproximal region with single-implant restorations: 1-year prospective study. J Periodontol. 2008;79(6):1048-55.

26. Choquet V, Hermans M, Adriaenssens P, Daelemans P, Tarnow DP, Malevez C. Clinical and radiographic evaluation of the papilla level adjacent to single-tooth dental implants. A retrospective study in the maxillary anterior region. J Periodontol. 2001;72(10):1364-71.

27. Studer S, Zellweger U, Schärer P. The aesthetic guidelines of the mucogingival complex for fixed prosthodontics. Pract Periodontics Aesthetic Dent PPAD. 1996;8(4):333-341; quiz 342.

28. Jemt T. Regeneration of gingival papillae after single-implant treatment. Int J Periodontics Restorative Dent. 1997;17(4):326-33.

29. Nordland WP, Tarnow DP. A classification system for loss of papillary height. J Periodontol. 1998;69(10):1124-6.

30. Zetu L, Wang H-L. Management of inter-dental/inter-implant papilla. J Clin Periodontol. 2005;32(7):831-9.

31. Giannopoulou C, Bernard J-P, Buser D, Carrel A, Belser UC. Effect of intracrevicular restoration margins on peri-implant health: clinical, biochemical, and microbiologic findings around esthetic implants up to 9 years. Int J Oral Maxillofac Implants. 2003;18(2):173-81.

32. Fürhauser R, Florescu D, Benesch T, Haas R, Mailath G, Watzek G. Evaluation of soft tissue around single-tooth implant crowns: the pink esthetic score. Clin Oral Implants Res. 2005;16(6):639-44.

33. Frémont M, Sanz M. Parodontologie & dentisterie implantaire. Bouchard P, éditeur. Paris, France: Lavoisier Médecine Sciences, DL 2014; 2014.

34. Frémont M, Tulasne J-F. Parodontologie & dentisterie implantaire. Bouchard P, éditeur. Paris, France: Lavoisier Médecine Sciences, DL 2015; 2015.

35. Newman MG, Flemmig TF. Periodontal considerations of implants and implant associated microbiota. J Dent Educ. 1988;52(12):737-44.

36. Bennani V, Baudoin C-A. Esthétique et profil d'émergence en implantologie. S.l.: Editions CdP; 2000.

37. Salvi GE, Bosshardt DD, Lang NP, Abrahamsson I, Berglundh T, Lindhe J, et al. Temporal sequence of hard and soft tissue healing around titanium dental implants. Periodontol 2000. 2015;68(1):135-52.

38. Marinello CP. Biologie et pathologie des tissus mous péri-implantaires : aspects fondamentaux - JPIO n° 1 du 01/02/1998 - Revues - EditionsCdP.fr.

39. Lindhe J, Berglundh T, Ericsson I, Liljenberg B, Marinello C. Experimental breakdown of peri-implant and periodontal tissues. A study in the beagle dog. Clin Oral Implants Res. 1992;3(1):9-16.

40. Lindhe J, Berglundh T. The interface between the mucosa and the implant. Periodontol 2000. 1998;17(1):47-54.

41. Ramfjord SP, Ash MM, Lévy S. Parodontologie et parodontie: aspects théoriques et pratiques. Paris, France: Masson; 1993.

42. Bert M, Missika P. Les Implants ostéo-intégrables. Cdp édit, Paris, 1992

43. Abrahamsson I, Berglundh T, Glantz PO, Lindhe J. The mucosal attachment at different abutments. An experimental study in dogs. J Clin Periodontol. 1998;25(9):721-7.

44. Abrahamsson I, Berglundh T, Glantz P-O, Lindhe J. The mucosal attachment at different abutments. J Clin Periodontol. 1998;25(9):721-7.

45. Rompen E. The impact of the type and configuration of abutments and their (repeated) removal on the attachment level and marginal bone. Eur J Oral Implantol. 2012;5 Suppl:S83-90.

46. Grandi T, Guazzi P, Samarani R, Maghaireh H, Grandi G. One abutment-one time versus a provisional abutment in immediately loaded post-extractive single implants: a 1-year follow-up of a multicentre randomised controlled trial. Eur J Oral Implantol. 2014;7(2):141-9.

47. Beuer F, Groesser J, Schweiger J, Hey J, Güth J-F, Stimmelmayr M. The Digital One-Abutment/One-Time Concept. A Clinical Report. J Prosthodont Off J Am Coll. Prosthodont. 2015.

48. Finne K, Rompen E, Toljanic J. Prospective multicenter study of marginal bone level and soft tissue health of a one-piece implant after two years. J Prosthet Dent. 2007;97(6 Suppl):S79-85.

49. Hermann JS, Buser D, Schenk RK, Cochran DL. Crestal bone changes around titanium implants. A histometric evaluation of unloaded non-submerged and submerged implants in the canine mandible. J Periodontol. 2000;71(9):1412-24.

50. Buatois H, Pollini A. L'implantologie supracrestale. Charenton-le-Pont: Quintessence international; 2016.

51. Kay H. Critères de modelage des couronnes prothétiques en fonction d'un environnement parodontal modifié. Rev Int Parodont Dent Restaur. 1985;(3):43-63.

52. Gamborena I, Blatz MB. Evolution: contemporary protocols for anterior single-tooth implants. Chicago, Etats-Unis d'Amérique: Quintessence Publishing Co, Inc; 2015.

53. Amsterdam M, Abrams M. Periodontal prothesis. 1968;

54. Belser UC, Bernard JP, Buser D. Implant-supported restorations in the anterior region: prosthetic considerations. Pract Periodontics Aesthetic Dent PPAD. 1996;8(9):875-883; quiz 884.

55. Kan JYK, Roe P, Rungcharassaeng K, Patel RD, Waki T, Lozada JL, et al. Classification of sagittal root position in relation to the anterior maxillary osseous housing for immediate implant placement: a cone beam computed tomography study. Int J Oral Maxillofac Implants. 2011;26(4):873-6.

56. Flanagan D. An incision design to promote a gingival base for the creation of interdental implant papillae. J Oral Implantol. 2002;28(1):25-8.

57. Esposito M, Ekestubbe A, Gröndahl K. Radiological evaluation of marginal bone loss at tooth surfaces facing single Brånemark implants. Clin Oral Implants Res. 1993;4(3):151-7.

58. Thilander B, Odman J, Jemt T. Single implants in the upper incisor region and their relationship to the adjacent teeth. An 8-year follow-up study. Clin Oral Implants Res. 1999;10(5):346-55.

59. Elian N, Jalbout ZN, Cho S-C, Froum S, Tarnow DP. Realities and limitations in the management of the interdental papilla between implants: three case reports. Pract Proced Aesthetic Dent PPAD. 2003;15(10):737-744; quiz 746.

60. Smukler H, Castellucci F, Capri D. The role of the implant housing in obtaining aesthetics: generation of peri-implant gingivae and papillae--Part 1. Pract Proced Aesthetic Dent PPAD. 2003;15(2):141-149; quiz 150.

61. Tarnow DP, Cho SC, Wallace SS. The effect of inter-implant distance on the height of inter-implant bone crest. J Periodontol. 2000;71(4):546-9.

62. Spray JR, Black CG, Morris HF, Ochi S. The influence of bone thickness on facial marginal bone response: stage 1 placement through stage 2 uncovering. Ann Periodontol. 2000;5(1):119-28.

63. Grunder U, Gracis S, Capelli M. Influence of the 3-D bone-to-implant relationship on esthetics. Int J Periodontics Restorative Dent. 2005;25(2):113-9.

64. Buser D, Martin W, Belser UC. Optimizing esthetics for implant restorations in the anterior maxilla: anatomic and surgical considerations. Int J Oral Maxillofac Implants. 2004;19 Suppl:43-61.

65. Degorge T, Hanish O, Wolfgang D et coll. Concepts cliniques en esthétique et prothèse implantaire. Paris : SNPMD, 2005.

66. Evans CDJ, Chen ST. Esthetic outcomes of immediate implant placements. Clin Oral Implants Res. 2008;19(1):73-80.

67. De Paolis G, Quaranta A, Zappia S, Vozza I, Quaranta M. Clinical and microbiological evaluation of internal-hex versus combined morse-taper/internal-hex implant systems : a case report. Dent Cadmos.

68. Lazzara RJ, Porter SS. Platform Switching: A New Concept in Implant Dentistry for Controlling Postrestorative Crestal Bone Levels. Int J Periodontics Restorative Dent. 2006;26(1):8-17.

69. Leclercq P, Dohan SL, Dohan DM. Implantologie axiale : procédures chirurgicales et stratégies prothétiques. EMC (Elsevier Masson SAS, Paris), Odontologie, 23-330-A-16, 2008, Médecine buccale, 28-820-G-10, 2008.

70. Rompen E, Raepsaet N, Domken O, Touati B, Van Dooren E. Soft tissue stability at the facial aspect of gingivally converging abutments in the esthetic zone: a pilot clinical study. J Prosthet Dent. 2007;97(6 Suppl):S119-125.

71. Wang Y-C, Kan JYK, Rungcharassaeng K, Roe P, Lozada JL. Marginal bone response of implants with platform switching and non-platform switching abutments in posterior healed sites: a 1-year prospective study. Clin Oral Implants Res. 2015;26(2):220-7.

72. Hürzeler M, Fickl S, Zuhr O, Wachtel HC. Peri-implant bone level around implants with platform-switched abutments: preliminary data from a prospective study. J Oral Maxillofac Surg Off J Am Assoc Oral Maxillofac Surg. 2007;65(7 Suppl 1):33-‑ 9.

73. Chung S, Rungcharassaeng K, Kan JYK, Roe P, Lozada JL. Immediate single tooth replacement with subepithelial connective tissue graft using platform switching implants: a case series. J Oral Implantol. 2011;37(5):559-69.

74. Esposito M, Maghaireh H, Pistilli R, Grusovin MG, Lee ST, Gualini F, et al. Dental implants with internal versus external connections: 1-year post-loading results from a pragmatic multicenter randomised controlled trial. Eur J Oral Implantol. 2015;8(4):331-44.

75. Atieh MA, Ibrahim HM, Atieh AH. Platform switching for marginal bone preservation around dental implants: a systematic review and meta-analysis. J Periodontol. 2010;81(10):1350-66.

76. Cochran DL, Mau LP, Higginbottom FL, Wilson TG, Bosshardt DD, Schoolfield J, et al. Soft and hard tissue histologic dimensions around dental implants in the canine restored with smaller-diameter abutments: a paradigm shift in peri-implant biology. Int J Oral Maxillofac Implants. 2013;28(2):494-502.

77. B. Ella a, E. Moreau b, E. Bayle c, T. Fortin d, P. Rouas a, L. Hauret a, S. Ardouin b, J.-F. Lasserre. Chirurgie numérique guidée en implantologie orale. Une alternative pour les écueils anatomiques et chirurgicaux. EMC Odontologie, 28-820-N-10, 2013

78. Edelmann AR, Hosseini B, Byrd WC, Preisser JS, Tyndall DA, Nguyen T, et al. Exploring Effectiveness of Computer-Aided Planning in Implant Positioning for a Single Immediate Implant Placement. J Oral Implantol. 2016;42(3):233-9.

79. Polack MA. Simple method of fabricating an impression coping to reproduce peri-implant gingiva on the master cast. J Prosthet Dent. 2002;88(2):221-3.

80. Smith G. Fabrication of temporary stainless steel-resin crowns or bridges. Gen Dent. 1976 1975;24(4):41-2.

81. Krug RS. Temporary resin crowns and bridges. Dent Clin North Am. 1975;19(2):313-20.

82. Gough M. A review of temporary crowns and bridges. Dent Update. 1994;21(5):203-7.

83. Jaffin RA, Kumar A, Berman CL. Immediate loading of implants in partially and fully edentulous jaws: a series of 27 case reports. J Periodontol. 2000;71(5):833-8.

84. Jaffin RA, Kumar A, Berman CL. Immediate Loading of Dental Implants in the Completely Edentulous Maxilla: A Clinical Report. Int J Oral Maxillofac Implants. 2004;19(5):721-30.

85. Kosinski TE, Skowronski R. Immediate implant loading: a case report. J Oral Implantol. 2002;28(2):87-91.

86. Petitbois R, Scortecci G. The transitional bridge during early implant loading : history, design, protocol, perspectives. Rev Stomatol Chir Maxillofac. 2006;107:455-459.

87. Chaushu G, Chaushu S, Tzohar A, Dayan D. Immediate Loading of Single-tooth Implants: Immediate Versus Non-immediate Implantation. A Clinical Report. Int J Oral Maxillofac Implants. 2001;16(2):267-72.

88. Ericsson I, Nilson H, Lindh T, Nilner K, Randow K. Immediate functional loading of Brånemark single tooth implants. Clin Oral Implants Res. 2000;11(1):26-33.

89. Kan JY, Rungcharassaeng K. Immediate placement and provisionalization of maxillary anterior single implants: a surgical and prosthodontic rationale. Pract Periodontics Aesthetic Dent PPAD. 2000;12(9):817‑824; quiz 826.

90. Rompen E, Touati B, Van Dooren E. Factors influencing marginal tissue remodeling around implants. Pract Proced Aesthetic Dent PPAD. 2003;15(10):754‑7, 759, 761.

91. Collin A. Etude comparative des différentes méthodes de réalisation des prothèses provisoires fixées – Description de la technique multicouche réalisée au laboratoire. Chirurgie dentaire Nancy; 2001.

92. Shor A, Schuler R, Goto Y. Indirect implant-supported fixed provisional restoration in the esthetic zone: fabrication technique and treatment workflow. J Esthet Restor Dent Off Publ Am Acad Esthet Dent Al. 2008;20(2):82-95-97.

93. Piñeyro A, Tucker LM. One abutment-one time: the negative effect of uncontrolled abutment margin depths and excess cement--a case report. Compend Contin Educ Dent Jamesburg NJ 1995. 2013;34(9):680-4.

94. Mankoo T. Maintenance of Interdental Papillae in the Esthetic Zone Using Multiple Immediate Adjacent Implants to Restore Failing Teeth -- a Report of Ten Cases at 2 to 7 Years Follow-up. Eur J Esthet Dent. 2008;3(4):304-22.

95. Balaji VR, Lambodharan R, Lavanya V. Peri-implant soft tissue management: A case report (2 years follow-up) (Patrick Palacci technique revisited). J Pharm Bioallied Sci. 2015;7(Suppl 2):S819-822.

96. Sato N. Atlas clinique de chirurgie parodontale. Paris, France; 2002.

97. Bruno JF. Connective tissue graft technique assuring wide root coverage. Int J Periodontics Restorative Dent. 1994;14(2):126-37.

98. Yoshino S, Kan JYK, Rungcharassaeng K, Roe P, Lozada JL. Effects of connective tissue grafting on the facial gingival level following single immediate implant placement and provisionalization in the esthetic zone: a 1-year randomized controlled prospective study. Int J Oral Maxillofac Implants. 2014;29(2):432-40.

99. Lambodharan R, Balaji VR. Interdental papilla regeneration around implants: A novel window technique (2 years follow-up). J Pharm Bioallied Sci. 2015;7(Suppl 2):S815-818.

100. Palacci P, Nowzari H. Soft tissue enhancement around dental implants. Periodontol 2000. 2008;47(1):113-32.

SERMENT MEDICAL

En présence des Maîtres de cette Faculté, de mes chers condisciples, devant l'effigie d'HIPPOCRATE.

Je promets et je jure, d'être fidèle aux lois de l'honneur et de la probité dans l'exercice de la Médecine Dentaire.

Je donnerai mes soins à l'indigent et n'exigerai jamais un salaire au-dessus de mon travail, je ne participerai à aucun partage clandestin d'honoraires.

Je ne me laisserai pas influencer par la soif du gain ou la recherche de la gloire.

Admis dans l'intérieur des maisons, mes yeux ne verront pas ce qui s'y passe, ma langue taira les secrets qui me seront confiés et mon état ne servira pas à corrompre les moeurs ni à favoriser le crime.

Je ne permettrai pas que des considérations de religion, de nation, de race, de parti ou de classe sociale viennent s'interposer entre mon devoir et mon patient.

Même sous la menace, je n'admettrai pas de faire usage de mes connaissances médicales contre les lois de l'humanité.

J'informerai mes patients des décisions envisagées, de leurs raisons et de leurs conséquences. Je ne tromperai jamais leur confiance et n'exploiterai pas le pouvoir hérité des connaissances pour forcer les consciences.

Je préserverai l'indépendance nécessaire à l'accomplissement de ma mission. Je n'entreprendrai rien qui dépasse mes compétences. Je les entretiendrai et les perfectionnerai pour assurer au mieux les services qui me seront demandés.

Respectueux et reconnaissant envers mes Maîtres, je rendrai à leurs enfants l'instruction que j'ai reçue de leur père.

Que les hommes m'accordent leur estime si je suis fidèle à mes promesses.

Que je sois déshonoré et méprisé de mes confrères si j'y manque.

LEVY Nathaniel – Intégration muco-gingivale de la coiffe implanto-portée : intérêt du profil d'émergence.

Th. : Chir. dent. : Marseille : Aix-Marseille Université : 2017

Rubrique de classement : Parodontologie

Résumé :
Cette thèse développe l'intérêt du profil d'émergence d'une coiffe implanto-portée en parodontologie.
La pose de la prothèse sur implant requiert des compétences que le praticien doit non seulement posséder sur le plan prothétique mais aussi sur le plan parodontal notamment pour permettre une bonne intégration muco-gingivale du complexe implant/prothèse. En effet, l'intégration muco-gingivale de la coiffe implanto-portée est indispensable pour le maintien dans le temps de l'implant, de la prothèse et du parodonte environnant. Le profil d'émergence permet d'assurer cette intégration biologique, esthétique et fonctionnelle.

Mots clés :
Profil d'émergence
Implant
Espace biologique
Prothèse implanto-portée

LEVY Nathaniel – Muco-gingival integration of the implant-supported crown : interest of the emergence profile.

Abstract :
This thesis develops the interest of the profile of emergence of a crown implanto-scope in periodontics.
Installing an implant prosthesis requires skills the practicioner must not only possess prosthetically but also in periodontology, in particurlarly to obtain a good muco-gingival integration of implant/prosthesis complex. Indeed, the muco-gingival integration of the implant-supported crown is essential for the maintenance of the implant, the prosthesis and the surrounding periodontium over time. The emergence profile allows this biological, esthetic and functional integration.

MeSH :
Emergence profile
Dental implants
Biological width
Dental prosthesis, Implant-Supported

Adresse de l'auteur :
2 Rue Girardin
13007 MARSEILLE