



**HAL**  
open science

# Le prélèvement osseux palatin retro-incisif: étude de faisabilité

Thomas Belloir

► **To cite this version:**

Thomas Belloir. Le prélèvement osseux palatin retro-incisif: étude de faisabilité. Médecine humaine et pathologie. 2017. dumas-01503933

**HAL Id: dumas-01503933**

**<https://dumas.ccsd.cnrs.fr/dumas-01503933>**

Submitted on 7 Apr 2017

**HAL** is a multi-disciplinary open access archive for the deposit and dissemination of scientific research documents, whether they are published or not. The documents may come from teaching and research institutions in France or abroad, or from public or private research centers.

L'archive ouverte pluridisciplinaire **HAL**, est destinée au dépôt et à la diffusion de documents scientifiques de niveau recherche, publiés ou non, émanant des établissements d'enseignement et de recherche français ou étrangers, des laboratoires publics ou privés.

# LE PRELEVEMENT OSSEUX PALATIN RETRO-INCISIF : ETUDE DE FAISABILITE.

Année 2017

Thèse n°42-57-17-10

## THÈSE

Présentée et publiquement soutenue devant  
la Faculté de Chirurgie Dentaire de Nice  
Le jeudi 09/03/2017 Par

**Monsieur Thomas BELLOIR**

Né le 27/06/1991 à CANNES  
Pour obtenir le grade de :

**DOCTEUR EN CHIRURGIE DENTAIRE  
(Diplôme d'État)**

---

Examineurs :

Madame le Professeur  
Monsieur le Docteur  
Monsieur le Docteur  
Monsieur le Docteur  
Monsieur le Docteur

Laurence LUPI  
Yves ALLARD  
Patrice COCHAIS  
Adrien PAUL  
Jérôme MARTIN

Présidente du jury  
Assesseur  
Assesseur  
Directeur de thèse  
Membre invité

---



## CORPS ENSEIGNANT

### 56<sup>ème</sup> section : DEVELOPPEMENT, CROISSANCE ET PREVENTION

#### **Sous-section 01 : ODONTOLOGIE PEDIATRIQUE**

Professeur des Universités : Mme MULLER-BOLLA Michèle  
Maître de Conférences des Universités : Mme JOSEPH Clara  
Assistant Hospitalier Universitaire : Mme PIERRE Audrey

#### **Sous-section 02 : ORTHOPEDIE DENTO-FACIALE**

Professeur des Universités : Mme MANIERE-EZVAN Armelle  
Assistante Associée-Praticien Associé : Mme OUEISS Arlette  
Assistant Hospitalier Universitaire : M. BUSSON Floriant

#### **Sous-section 03 : PREVENTION, EPIDEMIOLOGIE, ECONOMIE DE LA SANTE, ODONTOLOGIE LEGALE**

Professeur des Universités : Mme LUPI-PEGURIER Laurence  
Assistant Hospitalier Universitaire : Mme SOSTHE Anne Laure  
Assistant Hospitalier Universitaire : Mme BORSA Leslie

### 57<sup>ème</sup> section : SCIENCES BIOLOGIQUES, MEDECINE ET CHIRURGIE BUCCALE

#### **Sous-section 01 : PARODONTOLOGIE**

Maître de Conférences des Universités : M. CHARBIT Yves  
Maître de Conférences des Universités : Mme VINCENT-BUGNAS Séverine  
Assistant Hospitalier Universitaire : M. BORIE Gwenaël  
Assistant Hospitalier Universitaire : M. RATHELOT Benjamin

#### **Sous-section 02 : CHIRURGIE BUCCALE, PATHOLOGIE ET THERAPEUTIQUE, ANESTHESIE ET REANIMATION**

Professeur des Universités Associées : Mme MERIGO Elisabetta  
Maître de Conférences des Universités : M. COCHAIS Patrice  
Maître de Conférences des Universités : M. SAVOLDELLI Charles  
Assistant Hospitalier Universitaire : M. PAUL Adrien

#### **Sous-section 03 : SCIENCES BIOLOGIQUES**

Professeur des Universités : Mme PRECHEUR-SABLAYROLLES Isabelle  
Maître de Conférences des Universités : Mme RAYBAUD Hélène  
Maître de Conférences des Universités : Mme VOHA Christine

### 58<sup>ème</sup> section : SCIENCES PHYSIQUES ET PHYSIOLOGIQUES ENDODONTIQUES ET PROTHETIQUES

#### **Sous-section 01 : ODONTOLOGIE CONSERVATRICE, ENDODONTIE**

Professeur des Universités : Mme BERTRAND Marie-France  
Professeur des Universités : M. MEDIONI Etienne  
Professeur Emérite : M. ROCCA Jean-Paul  
Maître de Conférences des Universités : Mme BRULAT-BOUCHARD Nathalie  
Maître de Conférences Associé des Universités : M. CEINOS Romain  
Assistant Hospitalier Universitaire : M. MORKOWSKI-GEMMI Thomas  
Assistant Hospitalier Universitaire : Mme DUVERNEUIL Laura  
Assistant Hospitalier Universitaire : M. GANDJIZADEH GHOUCHANI Mir-Payam

#### **Sous-section 02 : PROTHESES**

Professeur des Universités : Mme LASSAUZAY Claire  
Maître de Conférences des Universités : M. ALLARD Yves  
Maître de Conférences des Universités : M. LAPLANCHE Olivier  
Maître de Conférences des Universités : Mme POUYSSEGUR-ROUGIER Valérie  
Assistant Hospitalier Universitaire : Mme CERETTI Léonor  
Assistant Hospitalier Universitaire : M. OUDIN GENDREL Antoine  
Assistant Hospitalier Universitaire : M. SABOT Jean-Guy  
Assistant Hospitalier Universitaire : M. SAMMUT Arnaud

#### **Sous-section 03 : SCIENCES ANATOMIQUES ET PHYSIOLOGIQUES**

Professeur des Universités : M. BOLLA Marc  
Professeur des Universités : M. MAHLER Patrick  
Maître de Conférences des Universités : Mme EHRMANN Elodie  
Maître de Conférences des Universités : M. LEFORESTIER Eric  
Assistant Hospitalier Universitaire : Mme AZAN Cindy

## **Remerciements**

### **A Madame le Professeur Laurence LUPI**

**Docteur en Chirurgie Dentaire  
Docteur de l'Université de Nice Sophia-Antipolis  
Professeur des Universités, Praticien Hospitalier  
Responsable de la section : Prévention, Epidémiologie, Economie de la santé, odontologie légale**

Je vous remercie de m'avoir fait l'honneur d'accepter de présider ce jury de thèse.  
Votre gentillesse, bonne humeur et votre disponibilité ont été une aide précieuse durant toute la durée de mes études.

Par ce travail je tiens à vous exprimer toute ma gratitude et reconnaissance ainsi que mon plus profond respect.

### **A Monsieur le Docteur Yves ALLARD**

**Docteur en Chirurgie Dentaire  
Docteur de l'Université Claude Bernard – Lyon 1  
Maître de Conférences des Universités, Praticien Hospitalier**

Je vous remercie d'avoir accepté de siéger dans ce jury de thèse.

Votre présence, vos conseils ainsi que votre aide durant mes années universitaires et cliniques ont été précieux. Votre expérience dans le domaine de la prothèse, qui est indissociable de toute reconstruction prothétique supra implantaire, a été extrêmement formatrice pour moi. Par ce travail j'espère rendre honneur à l'enseignement que j'ai reçu de vous au cours de ces années.

### **A Monsieur le Docteur Patrice COCHAIS**

**Docteur en Chirurgie Dentaire  
Docteur en Sciences Odontologiques  
Maitre de Conférences des Universités, Praticien Hospitalier**

C'est un plaisir et un honneur de vous compter parmi les membres de ce jury.

Votre gentillesse, vos compétences en chirurgie orale et votre bienveillance ont été d'une grande aide durant ma formation.

Par ce travail j'espère apporter de nouvelles possibilités dans le domaine de la chirurgie orale qui comme tous les domaines de notre art, est en perpétuelle évolution. J'espère que ce travail sera digne de vos attentes et apportera de nouvelles possibilités dans le domaine de la reconstruction pré et per-implantaire en chirurgie orale.

**A Monsieur le Docteur Adrien PAUL**

**Docteur en Chirurgie Dentaire  
Docteur de l'Université de Nice Sophia-Antipolis  
Assistant Hospitalier Universitaire**

Je vous remercie d'avoir bien voulu être mon directeur de thèse.

Je ne vous remercierai jamais assez pour tout ce que vous m'avez appris dans le domaine de chirurgie dentaire. Les blocs le mercredi en votre compagnie ont été extrêmement formateurs. Votre gentillesse et votre disponibilité pendant la durée de mes études ont vraiment été un moteur pendant mes années de cliniques.

J'espère que ce travail aura été digne de vos attentes et permettra le développement de cette technique porteuse de nouvelles possibilités dans le domaine de la chirurgie orale.

**A Monsieur le Docteur Jérôme Martin**

**Docteur en Chirurgie Dentaire  
Docteur de l'Université de Nice Sophia-Antipolis**

Je vous remercie infiniment de siéger parmi les membres de ce jury.

Votre gentillesse disponibilité et votre amitié ont été très précieuses durant ces années.

Vous m'avez permis de découvrir ce métier lors de mon choix de devenir Docteur en Chirurgie Dentaire, les stages réalisés au sein de votre cabinet, la disponibilité dont vous avez fait preuve ainsi que l'amour que vous portez à votre métier ont été une grande source d'inspiration pour moi et pour cela je ne vous remercierai jamais assez.

# Table des matières

I.	Introduction .....	6
II.	Bases anatomiques.....	8
A.	Anatomie du maxillaire .....	8
B.	Vascularisation et innervation .....	9
C.	Structures anatomiques avoisinantes .....	9
1.	Foramen rétro incisif .....	9
2.	Fosses nasales .....	11
3.	Sinus maxillaires .....	11
4.	Artère palatine antérieure.....	12
5.	Structures dentaires .....	13
III.	Techniques actuelles et intérêt de la question .....	14
A.	Techniques actuelles de prélèvement autogène .....	14
1.	Prélèvement symphysaire .....	14
2.	Prélèvement ramique.....	15
3.	Prélèvement rétro-tubérositaire .....	16
B.	Intérêt d'un site de prélèvement alternatif .....	17
IV.	Revue de la littérature concernant le prélèvement osseux palatin rétro-incisif (BELLOIR, PAUL). 18	
A.	Introduction.....	18
B.	Matériel et méthode .....	18
C.	Résultats.....	18
1.	Méthode d'étude radiographique utilisée.....	19
2.	Méthode de prélèvement utilisée .....	21
3.	Dimensions du bloc osseux obtenu .....	27
D.	Discussion.....	27
E.	Conclusion .....	29
V.	Etude radiographique de faisabilité [DELEBARRE, BELLOIR, PAUL] .....	30
A.	Introduction.....	30
B.	Matériel et méthode .....	30
C.	Résultats.....	32
D.	Discussion.....	33
E.	Conclusion .....	34

VI.	Etude cadavérique de faisabilité .....	35
A.	Introduction.....	35
B.	Matériel et méthode .....	35
C.	Résultats.....	38
D.	Discussion.....	39
E.	Conclusion .....	40
VII.	Discussion et conclusion.....	40
VIII.	Bibliographie .....	42



## I. Introduction

Le besoin de réaliser des greffes osseuses pré-implantaires vient du fait que nos patients vivent de plus en plus longtemps grâce à de meilleures conditions de vie et aux avancées de la médecine. Cependant, les structures dentaires ne possédant pas de capacité de régénération, on note alors une diminution du nombre de dents qui s'accompagne généralement d'une diminution de l'os support. Avec l'allongement de la durée de vie de nos patients, ceux-ci présentent de plus en plus de défauts osseux oraux (McKENNA).

La résorption osseuse est particulièrement importante dans le secteur incisivo canin du fait d'une corticale de faible épaisseur. D'après Diès (DIES, 1997) la part de la résorption osseuse la plus importante intervient dans les 3 mois suivant la perte osseuse.

Pour pallier à ce problème d'édentement, différentes techniques prothétiques existent :

- prothèses amovibles,
- prothèses dento-portées,
- prothèses implanto-portées.

Dans le cas des prothèses dentaires implanto-portées la nécessité d'avoir un volume osseux suffisant pour permettre la pose de l'implant est une condition nécessaire à la réussite du projet implantaire et prothétique.

Pour pallier au problème de volume osseux dans le cas où celui-ci est diminué, des techniques chirurgicales d'augmentation du volume existent.

Au niveau des sites présentant un défaut osseux, les greffes osseuses d'apposition représentent un apport de matériau. Celui-ci pourra être réalisé par différents moyens, soit via des blocs osseux transvissés et/ou à l'aide de particules d'os ou de substituts osseux qui seront recouverts ou non par une membrane : c'est la régénération osseuse guidée (MAUJEAN & TRUILLOU, 2004).

Pour cela différentes techniques de greffes osseuses existent (CHIARELLO, et al., 2013):

- les greffes osseuses autogènes : le patient est à la fois le donneur et le receveur,
- les greffes osseuses allogéniques : le greffon provient d'un donneur de la même espèce,
- les xénogreffes : le greffon donneur provient d'une autre espèce,
- les matériaux de substitution alloplastiques.

Le gold standard de ces différentes techniques reste les greffes autogènes malgré différents inconvénients (CHIARELLO, et al., 2013) :

- présence de plusieurs sites opératoires,
- résorption plus importante du greffon,
- suites post-opératoires.

Cette supériorité du greffon autogène vient du fait qu'il est à la fois ostéo-conducteur (l'os constitue une matrice sur laquelle les cellules apportées par la revascularisation vont se déposer), ostéo-inducteur (induit une néoformation de tissu osseux dans un environnement tissulaire qui n'était pas destiné à former de l'os) (DAVARPANA & SZMUKLER-MONCLER, 2012) et ostéogénique (KHOURY, 2011).

La transposition d'un bloc osseux autogène est la transposition d'une pièce osseuse d'un site donneur à un site receveur du même organisme (KHOURY, 2011). Des matériaux de substitution existent dans le cas de greffes autogènes en bloc mais elles sont moins performantes (McALLISTER, 2007).

Pour pallier à ces problèmes nous nous intéresserons à diminuer les sites chirurgicaux notamment au maxillaire antérieur, c'est pourquoi l'intérêt d'un prélèvement osseux rétro-incisif se pose dans le cas des greffes osseuses maxillaires antérieures. On aurait alors la présence d'un seul site opératoire, ce qui permettrait de diminuer le temps opératoire, les suites post-opératoires et favoriserait ainsi la réussite de la greffe.



## B. Vascularisation et innervation

La suture palatine médiane marque la zone de fusion des 2 parties du maxillaire à la fin de la croissance. En arrière des deux incisives centrales on trouve le foramen palatin antérieur (foramen rétro-incisif) par lequel passent l'artère palatine antérieure et le nerf naso-palatin (branche du V2).

En regard de la deuxième molaire maxillaire on note la présence du foramen grand palatin, zone d'émergence de l'artère palatine postérieure (branche de l'artère maxillaire elle-même branche terminale de l'artère carotide externe) et du nerf grand palatin (branche du V2).

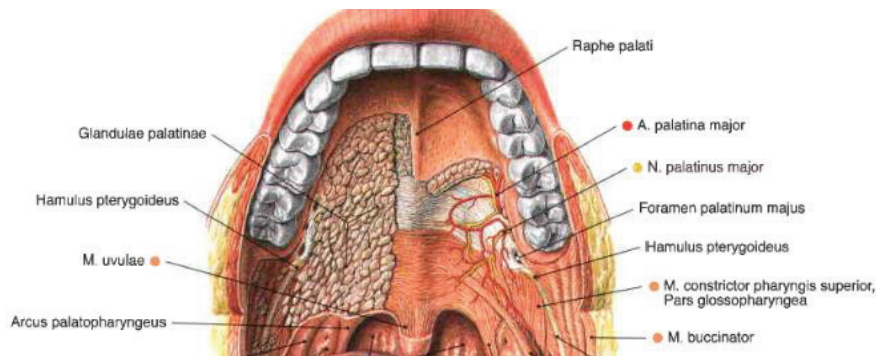


Figure 3 : Vascularisation et innervation du palais

*Sobotta 14ème édition 2006*

## C. Structures anatomiques avoisinantes

### 1. Foramen rétro incisif

Le foramen rétro-incisif se situe entre les deux incisives centrales maxillaires au niveau de la suture palatine. Il contient un paquet vasculo-nerveux comprenant le nerf naso-palatin (branche du V2) et l'artère palatine antérieure, issue de l'artère naso-palatine.

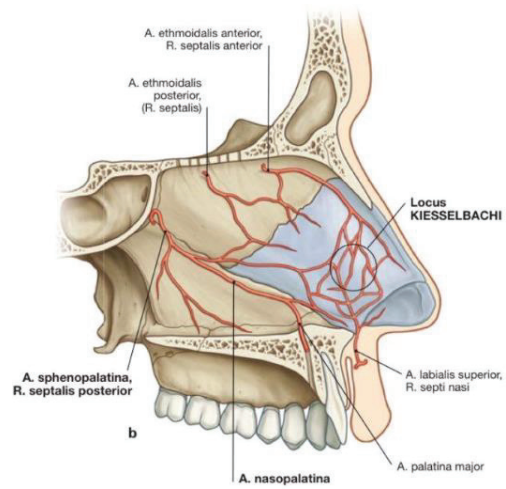


Figure 4 : Vascularisation des fosses nasales et du foramen retro-incisif

*Sobotta 14ème édition 2006*

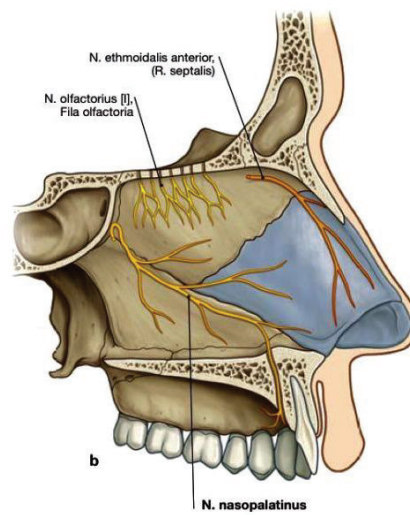


Figure 5 : Innervation des fosses nasales et foramen retro-incisif

*Sobotta 14ème édition 2006*

## 2. Fosses nasales

Elles se situent directement au-dessus du site de prélèvement, elles sont tapissées par un épithélium pseudostratifié de type respiratoire.

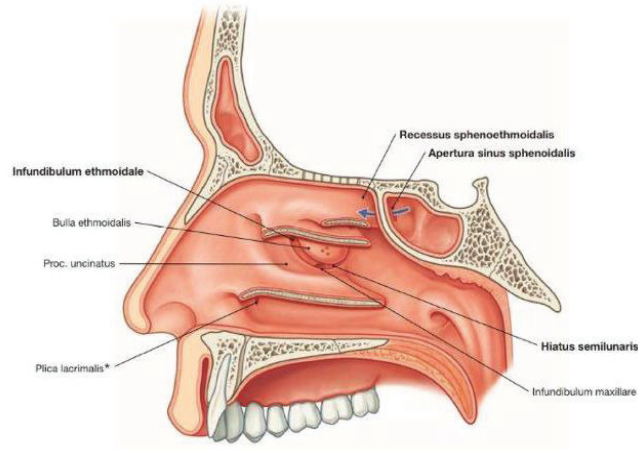


Figure 6 : Coupe sagittale des fosses nasales

*Sobotta 14ème édition 2006*

## 3. Sinus maxillaires

Ils constituent la limite postérieure et supérieure de notre zone de prélèvement. Ils sont tapissés par la membrane de Schneider.

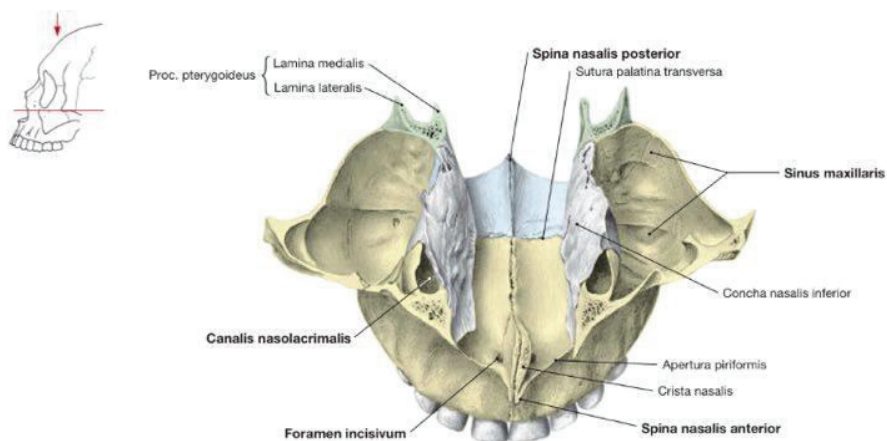
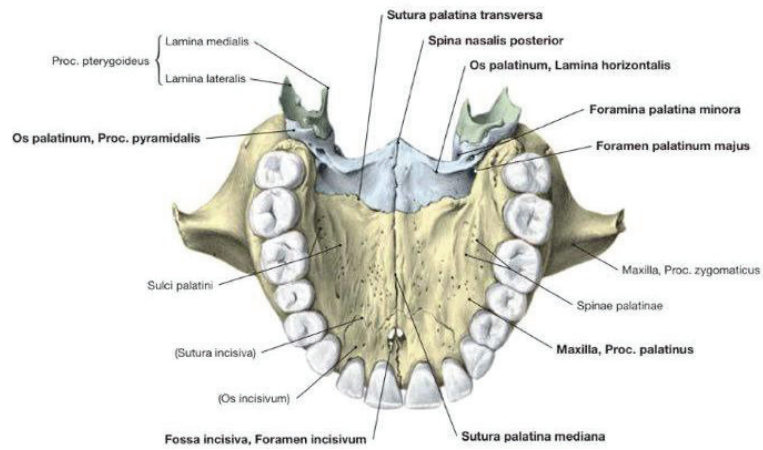


Figure 7 : Coupe transversale des sinus maxillaires

*Sobotta 14ème édition 2006*

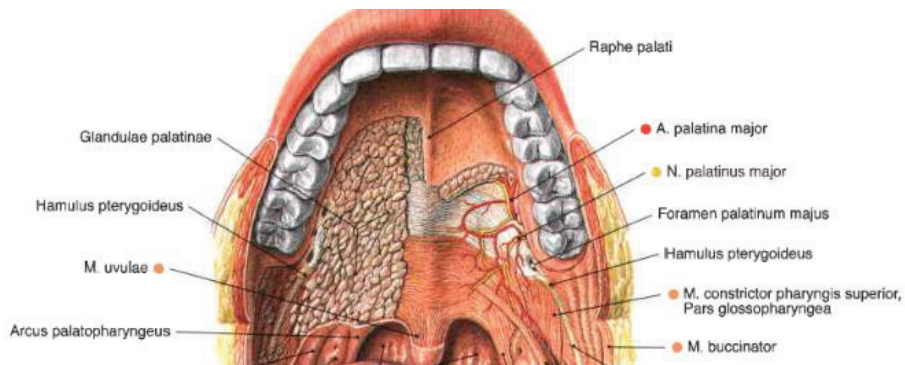


**Figure 8 : Vue transversale du palais dur**

*Sobotta 14ème édition 2006*

#### **4. Artère palatine antérieure**

C'est une collatérale de l'artère maxillaire, elle-même issue de l'artère carotide externe. Elle vascularise le palais postérieur en sortant par le foramen palatin postérieur qui se situe généralement en regard de la deuxième molaire maxillaire et environ à 7 mm de celle-ci au niveau du palais



**Figure 9 : Vascularisation et innervation du palais**

*Sobotta 14ème édition 2006*



## 5. Structures dentaires

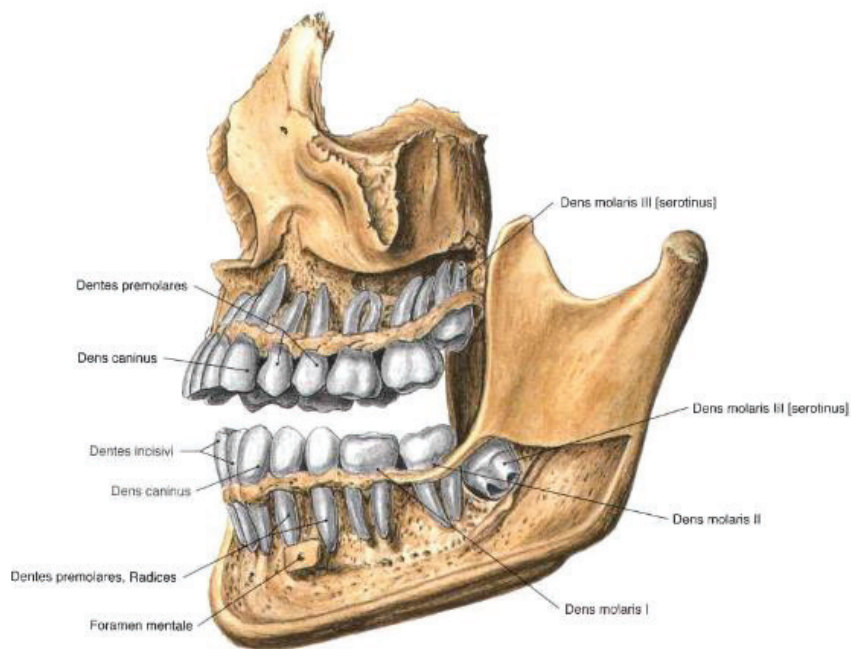


Figure 10 : Coupe sagittale représentant les structures dentaires d'un homme de 20 ans

*Sobotta 14ème édition 2006*

Les racines dentaires ainsi que les apex de celles-ci sont situés dans la partie alvéolaire de l'os. C'est par l'apex de ces racines qu'arrive un paquet vasculo-nerveux qui va permettre à la dent d'avoir sa vitalité et sensibilité.

La dent est entourée d'un ligament appelé ligament alvéolodentaire ou desmodonte qui va conférer à la dent une certaine mobilité et lui permettre d'absorber ainsi les chocs lors de la mastication.



### III. Techniques actuelles et intérêt de la question

#### A. Techniques actuelles de prélèvement autogène

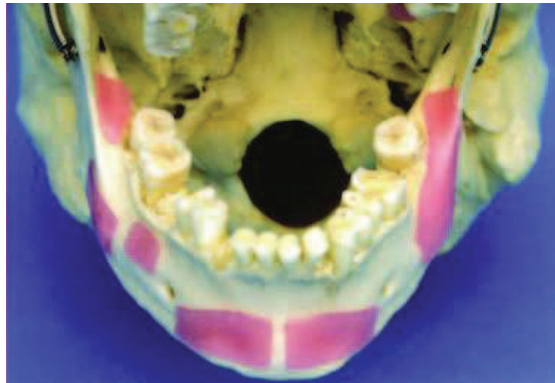

Figure 11 : Principaux sites de prélèvement à la mandibule

*Bone Augmentation in Oral Implantology, Khoury F, Quintessence Publishing, 2007*

#### 1. Prélèvement symphysaire

Le prélèvement au niveau de la symphyse mentonnière est le prélèvement d'un bloc osseux se situant entre les deux forams mentonniers. Les avantages et inconvénients de ce type de prélèvement sont définis dans « Le manuel de chirurgie orale » (PERRIN, 2012).

Les avantages sont :

- présence combinée d'os cortical et spongieux,
- volume osseux important,
- accès facile avec localisation des forams mentonniers.

Les inconvénients et limites sont :

- le prélèvement impossible pour certains patients du fait d'une symphyse mentonnière trop diminuée,
- que le volume osseux prélevé ne se reconstitue pas,
- la douleur et œdème post opératoire,
- le risque de rupture des sutures (lié à l'œdème),
- le risque de non-respect du pédicule incisivo-canin,
- les risques de troubles neurosensoriels de la gencive vestibulaire,
- le risque de paresthésie et de nécrose des incisives mandibulaires,

On observe donc que la balance avantages-inconvénients de ce type de prélèvement est plutôt défavorable avec un grand nombre d'inconvénients.

Une étude a été menée par MONTAZEM (MONTAZEM, VALAURI, ST-HILAIRE, & BUCHBINDER, 2000) sur 16 cadavres afin d'étudier les dimensions maximales des blocs osseux symphysaires et ceci, sans altérer le nerf mentonnier et ses prolongements, ni les racines des dents antérieures ainsi que le profil osseux du patient. Les dimensions moyennes obtenues lors de cette étude étaient de 21mm x 9,9mm x 6,9mm avec une dimension minimale de 21mm x 6,5mm x 6mm et le bloc le plus large 25mm x 13mm x 9mm. Le volume moyen en ml a été mesuré selon deux techniques et était de V1 = 4,84ml et V2 = 4,71ml.

## **2. Prélèvement ramique**

Cette technique consiste à prélever un bloc osseux dans la région ramique. Au niveau de cette zone il est important de bien localiser en pré-opératoire le canal du nerf alvéolaire inférieur.

Les avantages et inconvénients de ce type de prélèvement sont (PERRIN, 2012) :

Les avantages sont :

- l'accès similaire à celui utilisé dans la chirurgie des dents de sagesse,
- le volume osseux prélevé intéressant surtout si prélèvement bilatéral,
- la douleur mandibulaire modérée.

Les inconvénients et limites sont :

- la proximité du canal mandibulaire,
- un os très corticalisé, donc une moins bonne vascularisation du greffon,
- le risque d'œdème jugal, de trismus et d'hématome.

Selon une étude de GUNGORMUS et YAVUZ (GUNGORMUS & YAVUZ, 2002) menée sur un échantillon de 16 crânes, le volume osseux moyen disponible était de 2,36ml.

Ce type de prélèvement reste cependant le plus utilisé dans le cas des greffes autogènes intra-buccales. Cependant il présente les inconvénients d'avoir des suites opératoires importantes ainsi que la présence d'un deuxième site opératoire si la greffe doit être faite au maxillaire.

### 3. Prélèvement rétro-tubérositaire

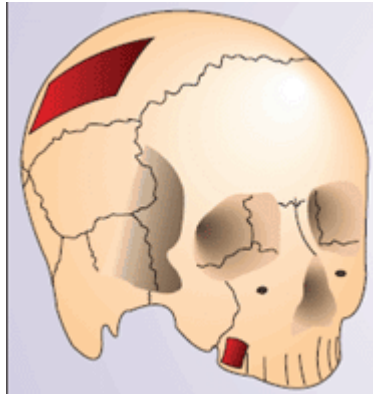


Figure 12 : Prélèvement rétro-tubérositaire

(DAVARPANA & SZMUKLER-MONCLER, 2012)

Il s'effectue en arrière de la dernière molaire maxillaire au niveau de la tubérosité. Les avantages et inconvénients de ce type de prélèvement sont les suivants :

Les avantages sont :

- le peu de complications au niveau de ce site,
- des suites opératoires quasi inexistantes.

Les inconvénients sont :

- la faible quantité d'os prélevé, mais on pourra faire un prélèvement bilatéral pour palier à ce problème,
- sa résorption importante du fait que l'os est principalement spongieux,
- le risque d'hématome et de surinfection post-opératoire,
- le risque de faire une intrusion dans le sinus,
- le risque de faire une effraction de la boule de Bichat.

## **B. Intérêt d'un site de prélèvement alternatif**

La question d'un site de prélèvement alternatif se pose quand on observe le nombre d'inconvénients pour les 3 principaux sites de prélèvement d'os autogène au niveau buccal (PERRIN, 2012).

Le site de prélèvement mentonnier fournit une quantité d'os importante, est facile d'accès mais peut entraîner des modifications esthétiques de la face ainsi que des lésions du nerf alvéolaire inférieur entraînant des paresthésies homolatérales à la lésion du pédicule nerveux.

Le site de prélèvement ramique fournit une quantité d'os moins importante qu'un prélèvement mentonnier mais ce volume prélevé peut être augmenté en le faisant bilatéralement. Cela entraînera une augmentation du temps opératoire, des risques et des suites post opératoires.

La question d'un site de prélèvement d'os autogène alternatif au niveau de la sphère buccale se pose. Les exostoses tels que les tori linguaux peuvent être utilisées dans certains cas mais leur présence et leur volume est inconstant.

La zone du palais paraît être une bonne zone alternative, il faut donc étudier la quantité d'os disponible, les risques anatomiques liés à cette zone de prélèvement ainsi que la faisabilité clinique de ce prélèvement.

## **IV. Revue de la littérature concernant le prélèvement osseux palatin rétro-incisif (BELLOIR, PAUL).**

### **A. Introduction**

Il apparaît intéressant d'effectuer une revue de la littérature afin d'évaluer s'il est possible de mettre au point une technique alternative pour ce type de prélèvement, ainsi que les conditions nécessaires à sa réalisation.

Nous nous sommes donc attachés à chercher des articles en rapport avec ce sujet, que ce soit dans l'étude radiographique du palais antérieur comme potentiel site donneur d'os autogène, ou bien dans la méthode utilisée pour effectuer les prélèvements : trépan ou piezochirurgie.

### **B. Matériel et méthode**

Pour effectuer cette revue de la littérature nous avons utilisé la base de données Pubmed (<http://www.ncbi.nlm.nih.gov/pubmed>). Nous nous sommes principalement intéressés aux articles publiés à partir de 2000. Les mots clés utilisés ont été Palatal bone block, Palatal bone dimensions, Palatal core graft et palatal bone graft.

### **C. Résultats**

Une revue systématique de la littérature a été effectuée et les articles inclus dans cette revue de la littérature sont les suivants :

- Anterior Maxilla Augmentation Using Palatal Bone Block With Platelet-Rich Fibrin : A Controlled Trial (MOUSSA, EL-DAHAB, & EL NAHASS, 2016),
- Palatal Bone Dimensions on Cone Beam Computed Tomography. Implications For The Palate as Autogenous Donor Site : An Observational Study (EL NAHASS & NAIEM, 2016),
- The Palatal Bone Block Graft for Onlay Grafting Combined with Maxillary Implant Placement : A case Series (GLUCKMAN, DU TOIT, & SALAMA, 2016),
- Palatal Core Graft Alveolar Reconstruction : A New Donor Site (HERNANDEZ-ALFARO, PAGES, GARCIA, CORCHERO, & ARRANZ, 2005).

Mots clés	Articles en relation	Articles pertinents à la lecture du titre	Articles conservés après lecture du résumé	Articles conservés après lecture
Palatal bone block	134	3	3	3
Palatal bone dimensions	559	1	1	1
Palatal bone graft	1689	1	1	1
Palatal core graft	6	1	1	1

Table 1 : tableau récapitulatif des articles inclus dans la revue de la littérature.

On note que deux articles ressortent dans deux recherches différentes ce qui donne un total de quatre articles lors de la recherche sur Pubmed. Après lecture des articles et de leurs sources trois articles supplémentaires ont pu être mis en évidence.

### **1. Méthode d'étude radiographique utilisée**

Pour cette partie, il est intéressant de comparer les méthodes utilisées pour l'étude du volume osseux donneur potentiel. Les limites anatomiques fixées, les critères d'inclusion et d'exclusion ainsi que les résultats obtenus et de les comparer.

Une première étude radiographique a été réalisée (EL NAHASS & NAIEM, 2016).

Cet article est une étude radiographique qui analyse les résultats de Cone Beam Computed Tomography (CBCT) chez 76 patients (42 femmes et 34 hommes) avec un âge moyen de 42,3 ans. Les analyses radiographiques portaient sur :

- la profondeur et la hauteur de la voute palatine ainsi que la localisation et le diamètre du foramen incisif,
- les dimensions potentielles du bloc et la corrélation avec les dimensions de l'arcade dentaire,
- les dimensions potentielles de la greffe et les variations en fonction du sexe.

Les critères d'exclusion de cette étude étaient entre autres la présence ou des antécédents de maladie parodontale, une perte osseuse en secteur antérieur maxillaire ou avec récession gingivale, des diastèmes ou des encombrements importants.

Les mesures radiographiques de cet article ont porté sur la hauteur et la largeur du palais, le diamètre du foramen incisif, la moyenne maximale du diamètre d'ostéotomie et la longueur maximale de l'ostéotomie.

L'échantillon était composé de 76 patients, 42 femmes et 34 hommes avec une moyenne d'âge de 42,3 ans (allant de 24 à 56 ans) les valeurs moyennes obtenues sont les suivantes :

- la largeur du palais (PW) était peu profonde dans 32 cas (42,1%), moyenne dans 12 cas (15,8%) et profonde dans 32 cas (42,1%). La largeur moyenne du palais était de  $35,2\text{mm} \pm 3,4\text{mm}$ ,
- la hauteur du palais (PH) avait une valeur moyenne de  $15,2\text{mm} \pm 2,9\text{mm}$ ,
- le diamètre du foramen incisif était de  $3,1\text{mm} \pm 1,3\text{mm}$ ,
- la moyenne maximale du diamètre d'ostéotomie était de  $7,8\text{mm} \pm 1,5\text{mm}$ , représentant le diamètre maximum du bloc pouvant être prélevé,
- la longueur maximale de l'ostéotomie pouvant être réalisée, représentant ainsi la longueur maximale du greffon pouvant être prélevé est définie par les limites anatomiques de la zone de prélèvement. Cette valeur variait selon la zone de mesure :
  - dans la région incisive centrale :  $5,9\text{mm} \pm 2,0\text{mm}$ ,
  - dans la région incisive latérale :  $5,2\text{mm} \pm 2,1\text{mm}$ ,
  - dans la région canine :  $4,7\text{mm} \pm 1,7\text{mm}$ ,
  - dans la région 1<sup>ère</sup> prémolaire :  $4,1\text{mm} \pm 1,7\text{mm}$ .

Le test de corrélation de Pearson a été utilisé pour montrer s'il existait une relation significative entre les dimensions de l'arcade et la taille du greffon. D'après les résultats de cette étude, il existe une relation directe entre la largeur du palais et le diamètre de greffe possible. Il existe aussi une relation directe entre le diamètre de greffe et la hauteur du palais dans la région de l'incisive centrale. Aucune autre relation n'a été trouvée entre les autres dimensions étudiées et le diamètre possible du greffon.

Un autre article traitant de du volume osseux du maxillaire antérieur comme potentiel site donneur. Pour cela, 20 CBCT ont été analysés (BERNADES-MAYORDOMO, GUIJARRO-MARTINEZ, & HERNADEZ-ALFARO, 2013).

Une marge de sécurité de 2mm a été observée par rapport au foramen rétro-incisif, au plancher des fosses nasales et aux racines des dents adjacentes. Les sujets de l'étude étaient 14 hommes et 6 femmes âgés en moyenne de 39,4 ans  $\pm$  11.5 ans.

Les critères d'inclusion étaient :

- que la croissance soit terminée, donc un âge minimum de 20ans,
- que les CBCT comportent la totalité du maxillaire,
- la présence des premières prémolaires maxillaires.

Les critères d'exclusion étaient :

- des malformations liées au développement du maxillaire,
- la présence de tumeurs ou de kystes au maxillaire,
- des atteintes parodontosiques sévères des premières prémolaires maxillaires,
- la présence de dents impactées dans la zone d'étude.

Les résultats de cette étude ont donné une valeur moyenne de prélèvement possible de 2,41cm<sup>3</sup>  $\pm$ 0,785cm<sup>3</sup>.

## 2. Méthode de prélèvement utilisée

Nous nous sommes ensuite intéressés à la technique de prélèvement de ce greffon.

En 2005, un premier article traitait des prélèvements sur cadavre (HASSANI, KHOJASTEH, & SHAMSABAD, 2005).

Cet article a fait la comparaison entre le volume prélevé chez des cadavres dentés et édentés. Pour cela 21 cadavres ont été utilisés 9 édentés et 12 dentés. Le prélèvement a été effectué de manière mono corticale à 2mm de la crête et parallèle à l'axe dans le cas de patients dentés et à 3mm du foramen incisif. Une fraise boule et une fraise fissure ont été utilisées.

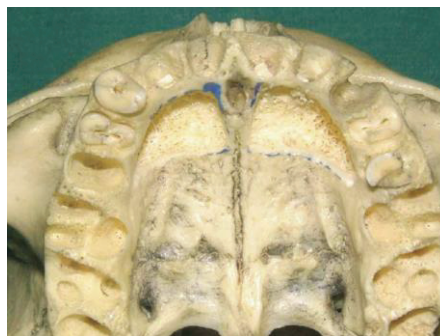

Figure 13 : Ostéotomie au niveau du palais dur à l'aide d'une fraise boule  
(HASSANI, KHOJASTEH, & SHAMSABAD, 2005)



Un second article publié en 2010 dans l'International Journal of Oral & Maxillofacial Implants en 2010 (RODRIGUEZ-RECIO, RODRIGUEZ-RECIO, & JUNQUERA, 2010). Dans cet article, 2 patients ont été traités à l'aide d'un bloc autogène prélevé en site palatin

- une femme de 24 ans avec un antécédent d'avulsion de l'incisive centrale maxillaire gauche à l'âge de 14 ans suite à un traumatisme,
- un homme de 57 ans suite à un édentement plural.

Après étude radiologique, dans le cas du premier patient, le prélèvement a été effectué sous anesthésie locale après décollement de pleine épaisseur. Une fraise trépan de 8mm de diamètre a été utilisée dans ce cas avec une profondeur de 4mm.

Dans le cas du second patient, un trépan de 4mm de diamètre a été utilisé pour un prélèvement de 9mm de profondeur.

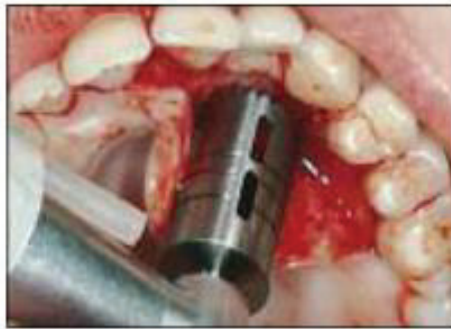

Figure 14 : Prélèvement du greffon grâce à un trépan

(RODRIGUEZ-RECIO, RODRIGUEZ-RECIO, & JUNQUERA, 2010)

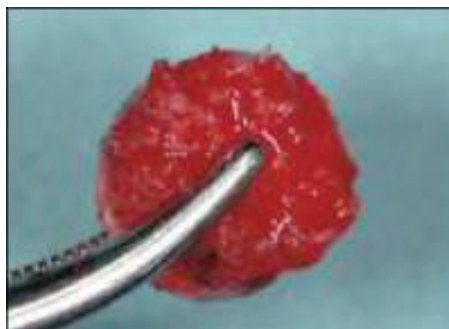

Figure 15 : Greffon individualisé

(RODRIGUEZ-RECIO, RODRIGUEZ-RECIO, & JUNQUERA, 2010)

Après étude de ces deux articles il apparait donc 2 techniques réalisables pour ce prélèvement :

- un prélèvement avec une fraise fissure ou un piezotome pour effectuer un prélèvement dont la forme sera guidée par la zone à greffer ultérieurement,
- un prélèvement à l'aide d'un trépan qui donnera un bloc circulaire qui devra être retaillé par la suite pour s'ajuster le mieux possible à la zone greffée, ou qui pourra être utilisé pour la technique Bone Ring.

Quel que soit l'article étudié, ils s'accordent tous sur la facilité du prélèvement. Une fois l'étude radiographique menée avec sélection des distances de sécurité quant aux zones anatomiques à risque (généralement 4mm), le prélèvement apparait relativement aisé selon les auteurs.

Un article publié dans l'International Journal of Oral and Maxillofacial Implant (MOUSSA, EL-DAHAB, & EL NAHASS, 2016) expose lui aussi une technique de prélèvement par trépan. Dans cette étude, il y avait deux groupes de 7 patients :

- un groupe témoin où le bloc osseux n'est pas recouvert par du PRF une fois fixé,
- un groupe test où du PRF est utilisé pour recouvrir le bloc osseux une fois celui-ci fixé.

La technique de prélèvement ne diffère pas de la précédente. Le décollement est réalisé en pleine épaisseur au palais, puis le prélèvement du bloc osseux grâce à un trépan. Le bloc osseux est ensuite retaillé pour adoucir les angles puis fixé grâce à des vis Microscrew (W Lorenzo Medical company). Le diamètre des fraises trépan était compris entre 5,5mm et 10mm. Les volumes de PRF utilisés dans le groupe test étaient de 10 ou 20 centimètre cubes.

Dans cette étude, il y a eu un cas d'échec à 4 mois dans le groupe contrôle.

Un article publié dans l'International Journal of Periodontics Restorative Dentistry (GLUCKMAN, DU TOIT, & SALAMA, 2016) expose une méthode de prélèvement par piezochirurgie. Il s'agissait ici de combler une fenestration osseuse vestibulaire post-extractionnelle ou lors de la mise en place d'un implant dans le secteur antérieur. Cette étude portait sur 5 patients et un suivi sur 6 ans des résultats a été réalisé.

Le trait de prélèvement a été réalisé perpendiculairement à la corticale. La profondeur de pénétration a été déterminée grâce au CBCT pré-opératoire afin d'éviter d'endommager les structures dentaires et zones à risque avoisinantes.

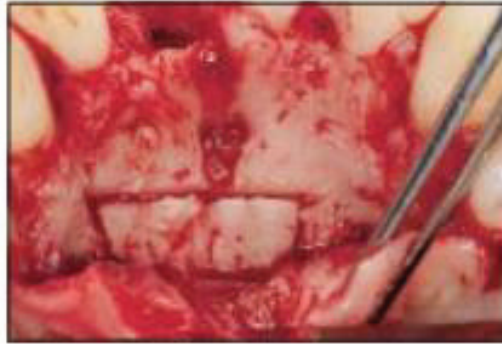


Figure 16 : Traits de prélèvement réalisés au piezotome et perpendiculaires à la corticale

(GLUCKMAN, DU TOIT, & SALAMA, 2016)

Les greffons prélevés étaient de forme carrée ou rectangulaire. Le bloc a été individualisé grâce à un ciseau à os puis transféré sur un champ stérile afin d'être coupé en deux dans le sens de son épaisseur afin d'obtenir deux blocs identiques.

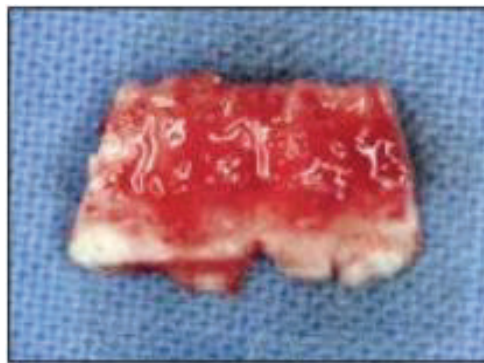


Figure 17 : Bloc osseux individualisé

(GLUCKMAN, DU TOIT, & SALAMA, 2016)

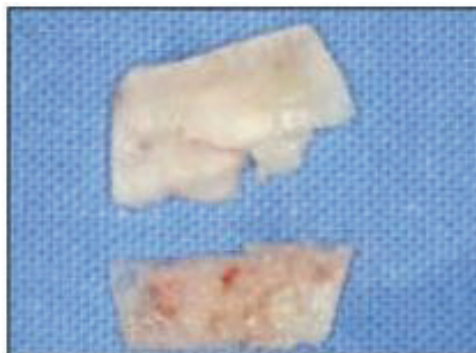


Figure 18 : Bloc osseux coupé en deux dans son épaisseur

(GLUCKMAN, DU TOIT, & SALAMA, 2016)

Une fois cela réalisé, le bloc a été stocké dans une solution saline mélangée avec le sang du patient. Le site opératoire a ensuite été refermé.

L'implant a ensuite été positionné grâce à un guide chirurgical, puis les greffons ont été retaillés hors bouche afin d'avoir des bords lisses et une épaisseur de 1 à 2mm grâce à un Bonescraper (Safescraper, Osteogenics) permettant ainsi de récupérer des particules osseuses qui seront positionnées au niveau de la déhiscence de l'implant. Les greffons sont ensuite positionnés et vissés sur le site receveur grâce à des Microscrews (Helmut Zepf). Aucune membrane n'a été utilisée et le lambeau de pleine épaisseur a ensuite été repositionné sur le site.

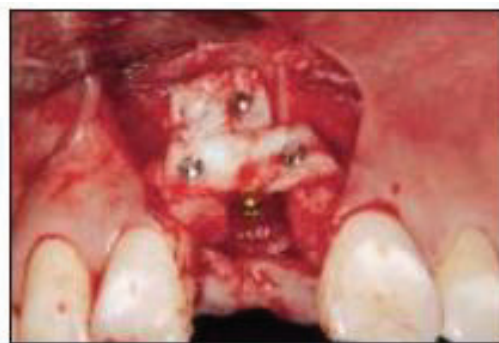

Figure 19 : Blocs osseux fixés recouvrant l'implant au niveau de la déhiscence

(GLUCKMAN, DU TOIT, & SALAMA, 2016)

Cette étude montre qu'après cicatrisation on a une bonne intégration esthétique. En effet dans 4 cas sur 5 l'esthétique des tissus est comparable à celui des dents voisines. De plus, lors du suivi radiographique on observe une stabilité du greffon à 1 an et à 6 ans dans tous les cas.

Un dernier article traitant de la reconstruction alvéolaire dans le secteur esthétique antérieur traite du prélèvement par trépan (HERNANDEZ-ALFARO, PAGES, GARCIA, CORCHERO, & ARRANZ, 2005). L'étude a porté sur 17 patients (10 femmes et 7 hommes) sur une période de 1 an. Ici l'intérêt du trépan vient du fait qu'il s'agit de combler des défauts alvéolaires post-extractionnels ou lors de la mise en place d'un implant.

Ici la technique de fixation diffère du fait que la carotte osseuse prélevée grâce au trépan est directement mise en place dans l'alvéole puis impactée à l'aide d'un ostéotome.

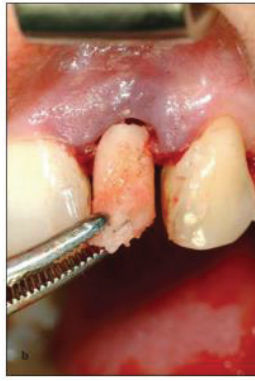

Figure 20 : Carotte obtenue lors du prélèvement

(HERNANDEZ-ALFARO, PAGES, GARCIA, CORCHERO, & ARRANZ, 2005)

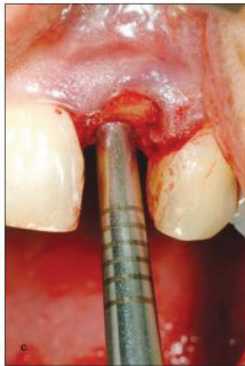

Figure 21 : Greffon impacté grâce à un ostéotome

(HERNANDEZ-ALFARO, PAGES, GARCIA, CORCHERO, & ARRANZ, 2005)

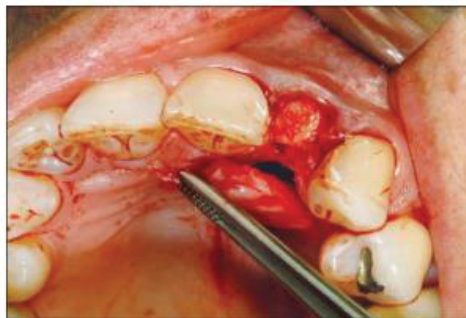


Figure 22 : Adaptation du greffon sur son site receveur

(HERNANDEZ-ALFARO, PAGES, GARCIA, CORCHERO, & ARRANZ, 2005)

Puis, soit l'implant est mis en place immédiatement (5 cas) et recouvert par un lambeau pédiculé, soit le site est recouvert grâce à un lambeau pédiculé.

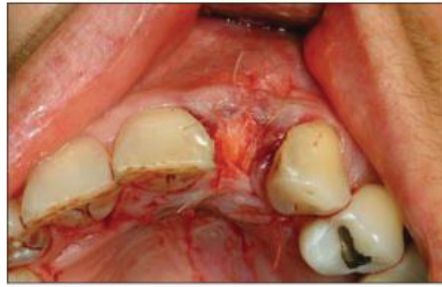


Figure 23 : Greffon recouvert par un lambeau pédiculé et suturé

(HERNANDEZ-ALFARO, PAGES, GARCIA, CORCHERO, & ARRANZ, 2005)

### **3. Dimensions du bloc osseux obtenu**

Dans l'étude d'Ali Hassani, le volume osseux obtenu chez un patient denté dans la région du maxillaire antérieur est de 2,03mL et de 2,40mL chez un patient édenté.

Dans l'étude radiographique d'El NAHASS la longueur maximale de l'ostéotomie pouvant être réalisée, représentant ainsi la longueur maximale du greffon pouvant être prélevé est définie par les limites anatomiques de la zone de prélèvement. Cette valeur variait selon la zone de mesure :

- dans la région incisive centrale : 5,9mm  $\pm$  2,0mm,
- dans la région incisive latérale : 5,2mm  $\pm$  2,1mm,
- dans la région canine : 4,7mm  $\pm$  1,7mm,
- dans la région 1<sup>ère</sup> prémolaire : 4,1mm  $\pm$  1,7mm.

Dans l'étude de HERNANDEZ-ALFARO, les dimensions moyennes des greffons étaient de 12.5mm (allant de 9 à 14mm) et 7.3mm d'épaisseur (allant de 5 à 9mm).

Dans l'étude de BERNADES-MAYORDOMO, le volume osseux moyen disponible était de 2,41cm<sup>3</sup>  $\pm$  0,785cm<sup>3</sup>.

## **D. Discussion**

On observe que, dans la littérature actuelle, il existe assez peu d'articles traitant du prélèvement osseux maxillaire rétro-incisif. Parmi les articles traitant du prélèvement du greffon, bien qu'ils soient relativement proches dans l'analyse radiographique utilisée, tous n'ont pas le même protocole pour

prélever le greffon (trépan, piezochirurgie, fraise boule ou fraise fissure). Il serait intéressant d'étudier les avantages et inconvénients de chaque type de prélèvement afin de voir lequel semble le moins traumatique et avec le moins de risques.

Il serait intéressant, en combinant les données et les résultats de ces différents articles d'essayer de mettre au point un protocole radiographique et opératoire présentant la meilleure balance bénéfice/risque.

En comparant les différentes techniques de prélèvement, on observe que celles-ci ne diffèrent pas par rapport aux techniques habituelles de prélèvement osseux employées actuellement. La piezochirurgie semble cependant présenter divers avantages par rapport aux autres techniques de prélèvement (RAHNAMA, CZUPKALLO, CZAJKOWSKI, GRASZA, & WALLNER, 2013):

- une coupe plus précise et plus sûre,
- peu de saignement lors du prélèvement,
- une coupe plus sélective et moins invasive,
- une diminution de la douleur post opératoire,
- une diminution du risque de lésion des tissus mous,
- ainsi qu'une régénération et guérison du site donneur plus rapide.

Cependant l'inconvénient majeur de cette technique est l'allongement du temps opératoire.

Quand on compare le volume d'os disponible en ml donnée par l'étude d'Ali HASSANI à celle d'un prélèvement mentonnier donnée par l'étude de MONTAZEM, on observe que le volume sur un prélèvement symphysaire est d'environ 2,5 fois plus important (2,03ml et 2,40ml contre 4,84ml et 4,71ml).

Les volumes osseux disponibles avec ce type de prélèvement sont bien supérieurs à ceux des flacons d'os particuliers, qu'ils soient allogéniques ou xénogéniques. Avec des flacons allant de 0,25mL (quantité pour combler une alvéole) à 2mL (quantité pour un sinus lift) le volume osseux disponible par un prélèvement osseux palatin est suffisant pour permettre de répondre aux nécessités de ces interventions.

On se posera aussi la question d'utiliser cette technique dans les augmentations verticales de type Bone Ring. Ce prélèvement consiste en une augmentation verticale d'un défaut osseux par un système de carotte osseuse prélevée au niveau de la symphyse mentonnière avec un greffon corticalisé et spongieux.

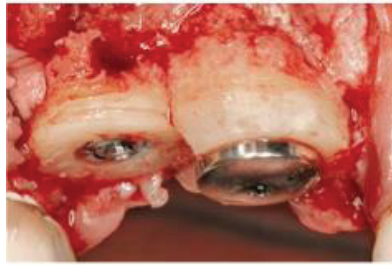


Figure 24 : Implants posés selon la technique Bone Ring Technique

*Plaquette commerciale Bone Ring Technique de DentsplyImplants. Photo : Dr. Orcan Yüksel, Frankfurt/Main, DE and Dr. Bernhard Giesenhagen, Melsungen/DE*

En ce qui concerne la qualité d'os prélevé, aucun article ne parle du rapport os cortical/os spongieux. Il serait intéressant d'avoir ce rapport du fait qu'un os trop cortical présente une moins bonne vascularisation et donc augmente le risque d'échec de la greffe.

La question des marges de sécurité à respecter lors de ce type de prélèvement, aucun consensus n'a pu être mis en évidence à la lecture des articles. Cela serait intéressant de définir ces marges de sécurité vis-à-vis des structures avoisinantes lors de ce type de prélèvement.

## **E. Conclusion**

Il apparait que la technique de prélèvement osseux palatin rétro-incisif est envisageable dans le cas de reconstruction osseuse de petite à moyenne étendue. Les différentes techniques trouvées dans la revue de la littérature montrent deux possibilités pour le positionnement du greffon :

- soit le bloc prélevé est fixé grâce à un système de mini-vis d'ostéosynthèse,
- soit le greffon prélevé grâce à un trépan est placé directement dans l'alvéole où il existe un défaut.

Les articles qui ont étudié le suivi post-opératoire, montrent que les patients ne ressentent pas de gêne au niveau du site donneur et que la douleur est relativement faible. Sur les études in vivo, on observe un très faible taux d'échec.

Ce type de greffe autogène apparait donc possible, réalisable et viable dans le temps comme le montre la revue de la littérature.



Cette technique relativement récente paraît apporter plusieurs avancées dans les possibilités des greffes osseuses autogènes, un consensus quant à l'analyse radiographique, aux marges de sécurité à adopter ainsi que de la technique de prélèvement permettrait l'essor de cette technique et son développement pour pallier aux différents inconvénients des techniques actuelles.

## **V. Etude radiographique de faisabilité [DELEBARRE, BELLOIR, PAUL]**

### **A. Introduction**

Une analyse radiologique a eu lieu au sein du Service de Chirurgie Orale du CHU de Nice afin de quantifier l'os disponible au niveau du site palatin rétro-incisif. Des dossiers de patients ayant réalisé un conebeam au sein du service ont été sélectionnés afin de réaliser cette étude.

### **B. Matériel et méthode**

Cent dossiers de patients dont le CBCT a été réalisé au centre de soins ont été sélectionnés.

Les conebeam ont été réalisés grâce au système ProMax 3D Mid de Planmeca ProMax, les coupes obtenues traitées grâce au logiciel Planmeca Romexis 3.8.2.R.

Les critères d'inclusion de cette étude étaient:

- l'absence de canine incluse au maxillaire,
- des patients âgés de 20 à 60 ans inclus,
- la présence de PM1 et PM2.

L'étude du volume a été faite entre la foramen rétro-incisif et la seconde prémolaire maxillaire.

Dans un premier temps ont été définis les points de repères pour le calcul du volume et les limites de sécurité par rapport aux structures anatomiques voisines, qui étaient de 4mm par rapport aux racines dentaires et de 2mm par rapport au plancher des sinus et des fosses nasales.

L'étude du volume a été réalisée entre la ligne tangente au foramen rétro incisif en avant et la ligne joignant les deux PM2 en arrière.

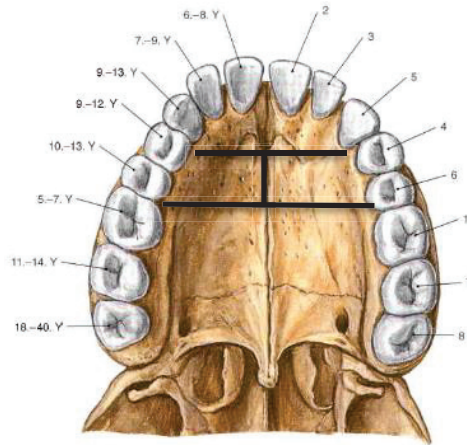


Figure 25 : Tracé des lignes d'étude du volume

Sobotta 14<sup>ème</sup> édition 2006

Les données ont ensuite été recueillies dans un tableau afin d'obtenir des valeurs moyennes sur les volumes de prélèvement possibles.

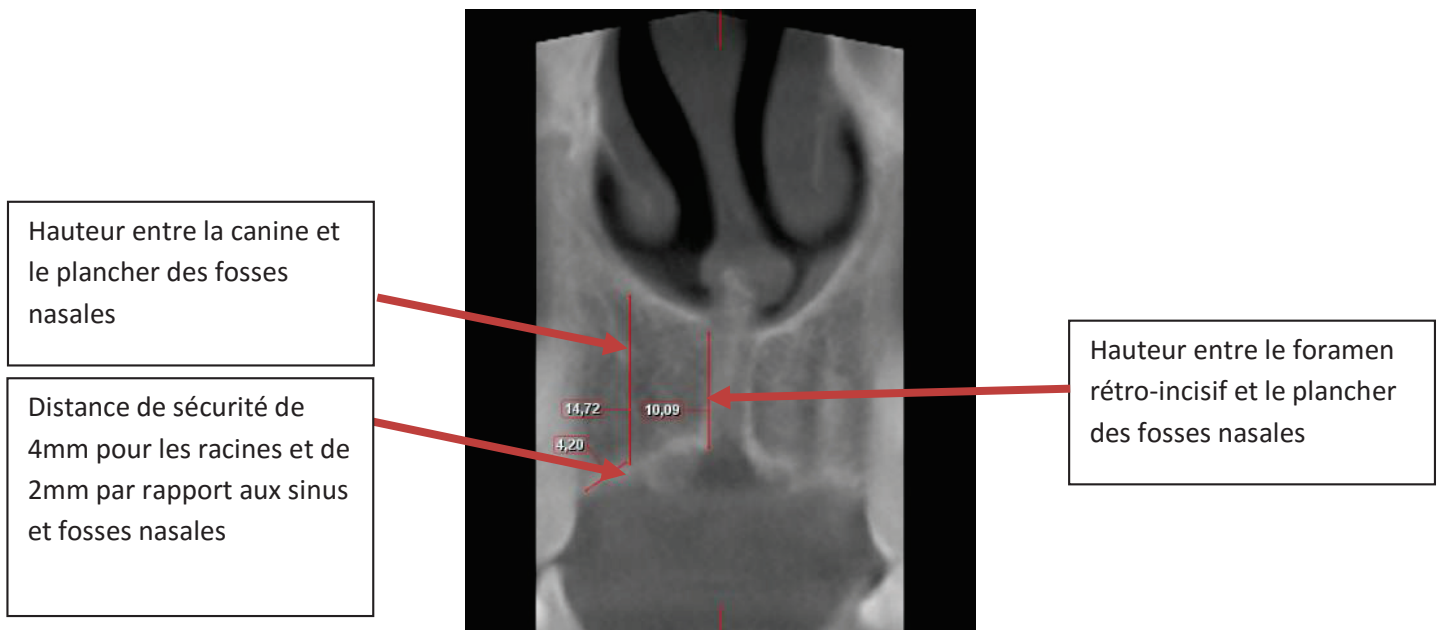


Figure 26 : Mesure linéaire en secteur canine

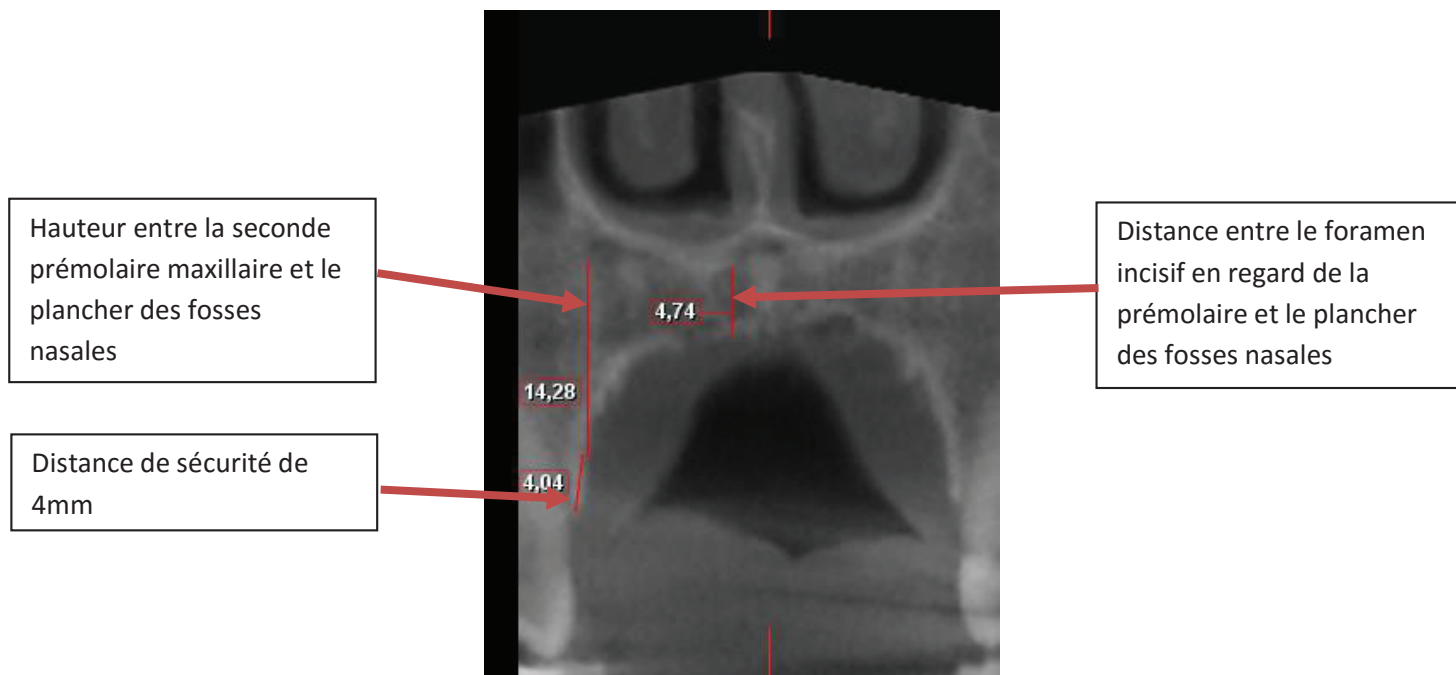


Figure 27 : Mesure linéaire en secteur PM

### C. Résultats

Après recueil des mesures chez les 100 sujets de cette étude, sont apparues les valeurs moyennes suivantes :

- hauteur moyenne en secteur canine : 14,55 mm  $\pm$  2,79
- Hauteur moyenne en secteur prémolaire : 10,86mm  $\pm$  2,13
- Longueur moyenne du greffon : 15,61mm  $\pm$  1,48

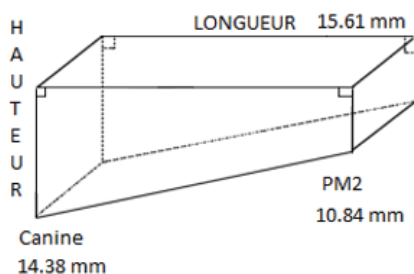


Figure 28 : Représentation du volume de prélèvement

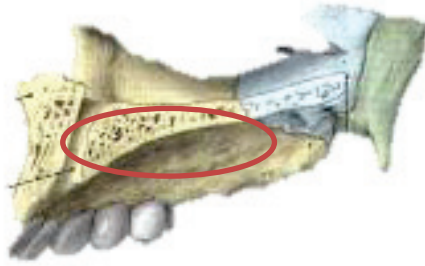


Figure 29 : Représentation du site de prélèvement

## **D. Discussion**

Grace à cette étude radiologique il apparait donc bien possible d'effectuer ce type de prélèvement dans le cas de reconstruction pré-implantaire ou péri-implantaire dans le cas d'implants unitaires. Le volume prélevé étant suffisant pour restaurer des défauts osseux de faible étendue.

Certains facteurs comme le port d'un appareil dentaire par le passé, des antécédents de chirurgie dans ces zones (dégagement de canine incluse, chirurgie endodontique) peuvent avoir modifié les valeurs initiales du volume osseux chez ces patients. La présence d'antécédents de traumatismes, d'implants ou d'extractions dans cette zone peut aussi modifier les valeurs obtenues lors des études radiographiques.

L'âge et le sexe des participants sont aussi soumis à discussion quant à la représentativité de la population générale. Ces valeurs obtenues sont donc à confronter avec d'autres études sur le volume osseux obtenu lors d'études radiologiques.

Il sera aussi intéressant d'étudier s'il existe une différence de volume dans cette zone entre une crête édentée et une crête osseuse dentée.

La possibilité de reconstruction d'une crête osseuse par technique de boxage à l'aide de ce type de prélèvement pourra aussi être envisagée afin de reconstruire une crête osseuse en hauteur et en épaisseur. On s'intéressera aussi aux marges de sécurité sélectionnées dans notre étude, les marges sélectionnées par défaut étaient de 4mm par rapport aux racines dentaires et de 2mm par rapport au plancher des fosses nasales et des sinus. En fonction des différentes formes de palais et de la quantité d'os résiduel, ces valeurs seront à adapter au cas par cas en fonction de l'étude radiologique effectuée au préalable de toute chirurgie.

La profondeur du palais pourrait aussi avoir un impact sur le volume et les dimensions du bloc osseux. Selon l'étude de EL NAHASS dans la région de l'incisive centrale plus le palais est profond plus le diamètre de greffe sera important. Il serait intéressant d'étudier l'impact de la forme du palais sur le rapport entre os cortical et os spongieux lors du prélèvement.

La préservation du foramen rétro-incisif se pose aussi ainsi que l'impact de son volume dans les dimensions du bloc obtenu. De plus, la question de sa préservation peut être soulevée.

Enfin les traitements orthodontiques, notamment ceux consistant en l'avulsion des premières ou secondes prémolaires maxillaires ont-ils un impact sur la quantité d'os disponible du fait de la diminution de la longueur d'arcade.

La question de recréer une crête osseuse par technique de boxage via ce prélèvement est aussi intéressante, cela dépendant de l'épaisseur d'os cortical du greffon qui doit être suffisante pour pouvoir permettre sa séparation en deux parties dans son épaisseur afin de créer les deux murs nécessaires à cette technique.

## **E. Conclusion**

Cette étude avait pour but d'étudier le volume osseux disponible au niveau du maxillaire supérieur dans une zone allant de la ligne tangente au foramen rétro incisif en avant et la ligne joignant les deux PM2 en arrière.

Pour cela 100 dossiers de patients âgés de 20 à 60 ans et ayant réalisé un CBCT au centre de soins dentaires de l'hôpital St Roch du CHU de Nice ont été étudiés.

Les résultats de cette étude ont montré que l'on pouvait prélever un bloc osseux palatin avec des dimensions moyennes de 15,61 x 14,55 x 10,86 mm.

Cette étude montre ainsi que le volume osseux disponible est relativement important et suffisant pour combler un défaut unitaire. De plus l'écart type relativement faible indique une répartition relativement proche autour de la valeur moyenne et donc une reproductibilité des valeurs.

Enfin, le prélèvement pouvant être effectué de manière bilatérale, on pourra ainsi doubler la valeur nos résultats pour obtenir un volume de prélèvement osseux plus important.

## **VI. Etude cadavérique de faisabilité**

### **A. Introduction**

Le prélèvement osseux palatin retro incisif se définit comme le prélèvement d'un greffon osseux autogène dans une zone allant de la face mésiale de l'incisive centrale à la face distale de la deuxième prémolaire maxillaire.

L'intérêt de cette technique est de palier aux inconvénients des techniques actuelles de prélèvement d'os autogène (PERRIN, 2012). En effet dans le cas de nécessité d'un apport d'os autogène au maxillaire antérieur, il est actuellement nécessaire d'avoir un deuxième site chirurgical au niveau mandibulaire la plupart du temps ou au niveau du menton. Ce deuxième site opératoire augmente donc la durée de l'intervention et les suites post-opératoires pour le patient.

Le but de cette étude cadavérique est d'analyser la faisabilité et la facilité de ce prélèvement osseux palatin ainsi que le protocole opératoire et la durée relative de celui-ci.

### **B. Matériel et méthode**

Nous avons réalisé une étude cadavérique au Laboratoire d'Anatomie de la Faculté de Médecine de Nice sur un sujet féminin âgée d'environ 70 ans présentant une formule dentaire incomplète (absence de 26). Le sujet était installé en décubitus dorsal, la tête en légère extension.

Nous avons utilisé un Piezotome (Acteon – Satelec, Mérignac, France) muni du kit d'inserts « Bone Surgery : BL » (Acteon – Satelec, Mérignac, France). L'irrigation était réalisée avec du sérum Physiologique (NaCl 0,9%) et nous avons utilisé une aspiration portative. Des instruments de chirurgie orale classiques ont aussi été utilisés.

Pour cela une incision sulculaire a été effectuée le long du collet des dents puis un décollement de pleine épaisseur du palais, le lambeau allant de la face distale de la 14 à la face distale de la 24.

Ensuite, un prélèvement osseux palatin unilatéral a été réalisé, la zone de prélèvement allant de la face distale de l'incisive centrale maxillaire gauche (21) à la face distale de la première prémolaire maxillaire gauche (24).

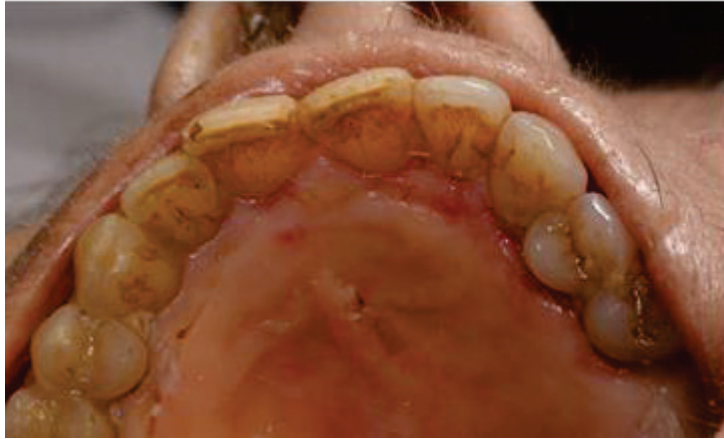

Figure 30 : Photographie du palais du sujet

Chirurgie : Dr PAUL Adrien, Photographies : BELLOIR Thomas.

Remerciements : Laboratoire d'Anatomie de la Faculté de Médecine de NICE, Mr MAES Benjamin, le Dr BORIE Gwenaël.

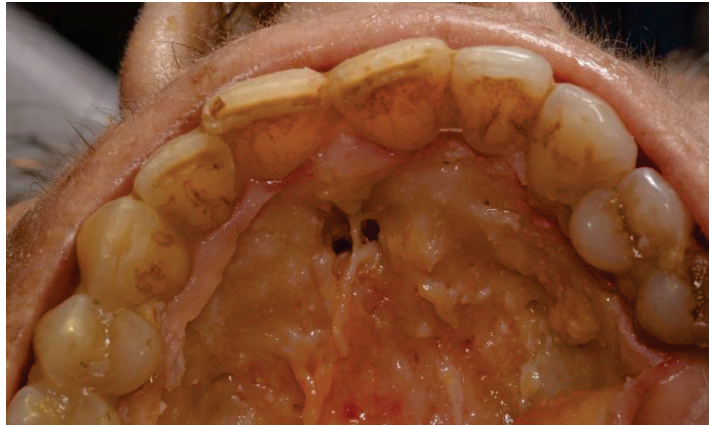

Figure 31 : Décollement en pleine épaisseur et exposition du foramen palatin antérieur

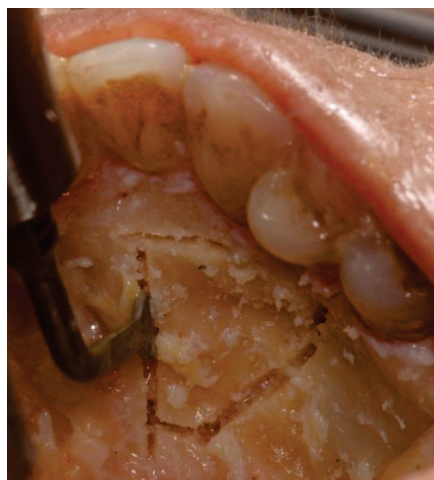

Figure 32 : Ostéotomie au piezotome

Le greffon a été prélevé en réalisant une ostéotomie grâce à un instrument de piezochirurgie (Piezotome® et kit d'inserts Bone Surgery), la base du trapèze allant de la face distale de la 21 à la face mésiale de 24.

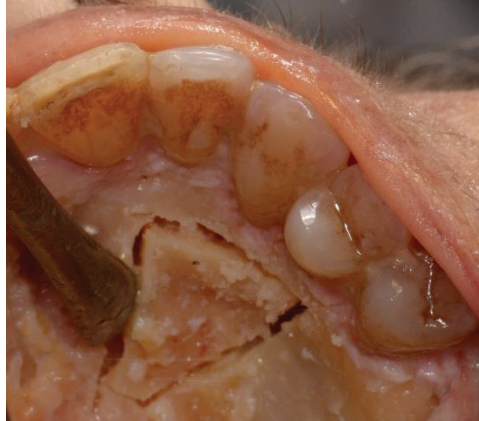

Figure 33 : Le greffon est désolidarisé grâce à un décolleur puis individualisé

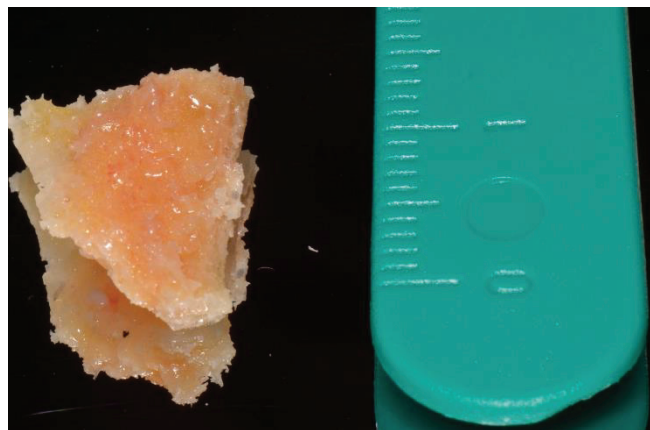


Figure 34 : Greffon osseux palatin

Le greffon prélevé fait environ 12mm au niveau de sa base, 15mm de longueur, 3mm au niveau de sa petite base pour une épaisseur de 3mm.



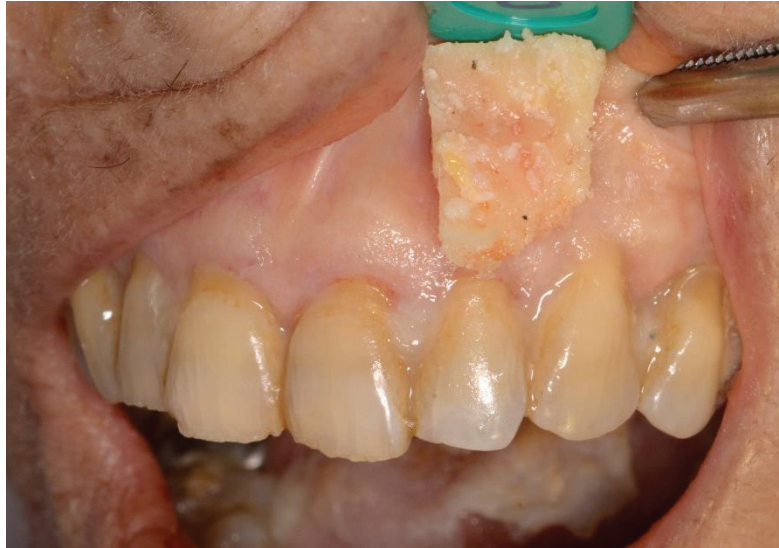

Figure 35 : Greffon positionné en secteur antérieur

Une fois légèrement retravaillé, on positionne le greffon en place au niveau de la dent 22 et on observe que ce type de greffon peut venir recouvrir facilement un défaut osseux d'une à deux dents.

### **C. Résultats**

On obtient donc un greffon capable de combler un défaut osseux de taille étendue jusqu'à 15mm de longueur, 3mm au niveau de sa petite base et de 3mm d'épaisseur. Ce greffon est monocorticalisé avec présence d'os spongieux.

Il apparait d'une taille suffisante pour recouvrir un défaut osseux antérieur dans le cas d'un implant unitaire.

Le temps opératoire sur cadavre a été d'environ 15 minutes par un praticien expérimenté. Certains facteurs tels que l'anesthésie, la douleur du patient ainsi que la facilité d'accès au site de prélèvement sont variables, ce qui influencent le temps opératoire et qui n'ont donc pu être évalués ici.

## D. Discussion

De prime abord, les avantages de prélever dans cette zone palatine semblent être les suivants :

- la zone de prélèvement est facilement accessible,
- la quantité d'os disponible semble suffisante pour traiter un défaut osseux au niveau d'un implant unitaire ou de deux implants (cf. étude radiologique).

Les inconvénients de cette technique pourraient cependant être :

- la proximité de zones anatomiques : sinus maxillaires et fosses nasales,
- la présence des racines au maxillaire.

La question qui se pose est la facilité de ce type de prélèvement. Il apparaît qu'il est relativement aisé si l'étude radiologique préopératoire et 3D a été correctement effectuée.

L'inconvénient de ce type de greffon réside dans le décollement important dans la région palatine qui est très adhérente au plan osseux. Il existe donc un risque de déchirement ou de perforation de la muqueuse palatine. Mais une fois le décollement effectué, l'accès au greffon et le marquage des limites de zone du prélèvement sont aisés.

Le décollement se faisant en pleine épaisseur sur la moitié du palais, des suites opératoires liées à un œdème et à l'inflammation post opératoire peuvent apparaître du fait que cette zone présente une bonne vascularisation par la présence de l'artère palatine postérieure. La limite de ce type de prélèvement pourra se situer dans l'étendue du décollement. Pour pallier à cet éventuel problème, des incisions plus petites et en volet pourraient apparaître comme une solution. Des études de cas cliniques seraient à envisager pour vérifier la faisabilité de ce type de lambeau d'accès.

Ce type de prélèvement semble donc être une bonne alternative aux prélèvements osseux ramiques ou mentonniers dans le cas de prélèvement d'os autogène pour des greffes de petites à moyennes étendues au niveau du maxillaire antérieur.

Cependant, on se trouvera rapidement limité dans le cas où de grands volumes d'os autogènes sont nécessaires. La facilité d'accès au site, et le rapport bénéfice/risque sont favorables à ce type de prélèvement. De plus nous nous sommes cantonnés ici à un prélèvement unilatéral. Il y a aussi la possibilité d'effectuer un prélèvement bilatéral pour augmenter le volume d'os autogène disponible.

Il faudra bien délimiter des distances de sécurité quant aux structures anatomiques voisines que sont les racines dentaires, le foramen palatin antérieur, le plancher des fosses nasales et le plancher des sinus maxillaires.

Le problème de délabrement tissulaire se pose et le comblement de la zone donneuse permettrait de régénérer plus facilement le volume rendant possible un nouveau prélèvement plus tard dans de bonnes conditions.

## **E. Conclusion**

Ce type de prélèvement apparaît faisable, avec un temps opératoire relativement faible, un volume osseux suffisant dans le cas d'une reconstruction unitaire (cf étude radiologique), avec un accès aisé. Cependant ce type de prélèvement ne s'adresse pas aux reconstructions de grande étendue ou de volume important.

Certains avantages ressortent dans cette étude par rapport aux techniques actuelles de prélèvement dans le cadre d'une reconstruction unitaire maxillaire antérieure, le principal avantage étant la présence d'un seul site opératoire, permettant de diminuer la durée de l'intervention et donc les suites post opératoires.

De plus l'os autogène, reste le « gold standard » du fait de son pouvoir ostéo-inducteur (SCHMIDMAIER, et al., 2006), ostéo-conducteur et ostéogénique (KHAN, et al., 2005).

## **VII. Discussion et conclusion**

Dans ce travail, après avoir analysé la littérature actuelle concernant le prélèvement osseux palatin rétro-incisif, nous avons réalisé deux études originales :

- une étude radiographique de faisabilité,
- une étude cadavérique de faisabilité.

Ainsi, le prélèvement osseux palatin apparaît comme une alternative envisageable aux prélèvements ramiques ou mentonniers dans le traitement de zones de faible étendue dans le cas de reconstructions implantaires unitaires au maxillaire antérieur.

Ce type de prélèvement semble aisé, rapide et avec peu de suites opératoires par rapport aux autres types de prélèvements intra buccaux actuels. De plus, on effectue une greffe avec un os autogène qui est le gold standard dans ce type de chirurgie ainsi qu'un os à la fois cortical et spongieux.

Une fois les limites anatomiques de celui-ci définies (racines des dents adjacents, foramen retro-incisif, fosses nasales et sinus maxillaires), cette technique offre la possibilité d'avoir un seul site opératoire dans le cas d'une greffe osseuse per ou pré-implantaire au maxillaire.

La littérature actuelle montre qu'il existe plusieurs techniques de prélèvement possible (trépan, fraise boule, piezochirurgie) ainsi que l'absence de consensus quant à l'analyse radiographique pré-opératoire.

Dans les articles étudiés, la quantité d'os obtenue est suffisante pour le cas d'implants unitaires sans nécessité d'adjonction d'un biomatériau supplémentaire, ce qui est concordant avec les résultats de notre étude cadavérique. De plus sur les études réalisées chez des patients, on note un taux d'échec bas.

On peut donc en conclure que la technique de prélèvement osseux palatin est une technique envisageable et présentant de nombreux avantages. Elle permettrait de diminuer le nombre de sites opératoires et par conséquent le temps opératoire ainsi que le risque de complications et de suites opératoires pour le patient.

Cependant, cette technique relativement récente reste peu employée, avec une faible littérature et sans consensus quant à la technique de prélèvement, aux indications et contre-indications, aux limites à respecter quant aux zones anatomiques ainsi que sur le recul clinique.

Une étude de plus grande ampleur mettant en confrontation le succès à court terme et à long terme de ce type de greffe ainsi que le ressenti des patients en per et post-opératoire avec cette technique serait intéressant afin de valider cette technique et de permettre son développement.

## VIII. Bibliographie

- BERNADES-MAYORDOMO, R., GUIJARRO-MARTINEZ, R., & HERNADEZ-ALFARO, F. (2013). Volumetric CBCT analysis of the palatine process of the anterior maxilla : a potential source of bone graft. *The International Journal of Oral & Maxillofacial Surgery*(42), 406-410.
- CHIARELLO, E., CADOSSO, M., TEDESCO, G., CAPRA, P., CALAMELLI, C., SHEHU, A., & GIANNINI, S. (2013). Autograft, allograft and bone substitutes in reconstructive orthopedic surgery. 25 *supl 1*, 101-103. doi:DOI 10.1007/s40520-013-0088-8
- DAVARPANA, & SZMUKLER-MONCLER. (2012). *Manuel d'Implantologie clinique*. JPIO.
- DIES. (1997). Régénération osseuse guidée par membrane PTFE-e : intérêt d'une greffe autogène et d'un biomatériau. *Journal de Parodontologie et d'Implantologie Orale*, pp. 15-30.
- EL NAHASS, & NAIEM. (2016). Palatal bone dimensions on cone beam computed tomography. Implications for the palate as autogenous donor site : an observational study. *International Journal of Oral & Maxillofacial Surgery*. doi:10.1016/j.ijom.2015.09.006
- GLUCKMAN, H., DU TOIT, J., & SALAMA, M. (2016). The palatal bone block graft for onlay grafting combined with maxillary implant placement : a case series. *International Journal of Periodontics Restorative Dentistry*, 36(4), pp. 517-523. doi:10.11607/prd.2403
- GUNGORMUS, M., & YAVUZ, S. (2002, novembre). The Ascending Ramus of the Mandible as a Donor Site in Maxillofacial Bone Grafting. *Journal of Oral and Maxillofacial Surgery*, 60, 1316-1318.
- HASSANI, A., KHOJASTEH, A., & SHAMSABAD, A. (2005, aout). The anterior palate as a donor site in maxillofacial bone grafting : a quantitative anatomic study. *Journal of Oral and Maxillofacial Surgery*, 63, pp. 1196-1200.
- HERNANDEZ-ALFARO, F., PAGES, C., GARCIA, E., CORCHERO, G., & ARRANZ, C. (2005). Palatal core graft for alveolar reconstruction : a new donor site. *The International Journal Of Oral And Maxillofacial Implants*, 20(5), pp. 777-783.
- KHAN, CAMMISA, SANDHU, DIWAN, GIRARDI, & LANE. (2005). The biology of bone grafting. *The Journal Of The American Academy Of Orthopaedic Surgeons*, 13(1), pp. 77-86.
- KHOURY, F. (2011). *Greffe osseuse en implantologie*. (KELLER.P, Trad.) Quintessence International.
- MAUJEAN, E., & TRUILLOU, X. (2004, septembre). Traitement implantaire du maxillaire postérieur : revue de la littérature. *Revue d'Odonto-Stomatologie*, pp. 201-227.
- McALLISTER. (2007, mars). Bone augmentation technique. *Journal of periodontology*. doi:10.1902/jop.2007.060048
- McKENNA, G. (s.d.). Age-related Oral Changes. *Dental Update*, 37, pp. 519-523.

- MONTAZEM, A., VALAURI, D., ST-HILAIRE, H., & BUCHBINDER, D. (2000, Décembre). The Mandibular Symphysis as a Donor Site in Maxillofacial Bone Grafting : A Quantitative Anatomic Study. *Journal Of Oral And Maxillofacial Surgery*, 58, pp. 1368-1371. doi:10.1053/joms.2000.18268
- MOUSSA, M., EL-DAHAB, O., & EL NAHASS, H. (2016). Anterior Maxilla Augmentation Using Palatal Bone Block with Platelet-Rich Fibrin : A Controlled Trial. *International Journal Of Oral And Maxillofacial Implant*, 31, 708-715. doi:10.11607/jomi.3926
- PERRIN, D. (2012). *Manuel de chirurgie orale*. CDP.
- RAHNAMA, CZUPKALLO, CZAJKOWSKI, GRASZA, & WALLNER. (2013, Décembre). The use of piezosurgery as an alternative method of minimally invasive surgery in the authors' experience. *Videosurgery and other miniinvasive techniques*, pp. 321-326. doi:10.5114/wiitm.2011.35144
- RODRIGUEZ-RECIO, O., RODRIGUEZ-RECIO, C., & JUNQUERA, L. (2010, janvier-fevrier). Computed tomography and computer-aided design for locating available palatal bone for grafting: two case reports. *The International Journal of Oral & Maxillofacial Implants*, 25, pp. 197-200.
- SCHMIDMAIER, HERRMANN, GREEN, WEBER, SCHARFENBERGER, HAAS, & WILDEMANN. (2006). Quantitative assessment of growth factors in reaming aspirate, iliac crest, and platelet preparation. *Bone*, 39(5), 1156-1163.

## DEDICACES

A mes parents, qui ont toujours été là pour moi, m'ont soutenus dans les moments difficiles et m'ont encouragés, sans vous rien de cela n'aurait été possible. Par l'aboutissement de ce travail j'espère vous rendre fier et je ne vous remercierai jamais assez pour tout cela.

A ma sœur Alexane, qui malgré la distance a toujours été là dans les moments importants, je te souhaite toute la réussite possible dans ton avenir.

A mes grands-parents qui m'ont énormément donné et que je porte avec moi dans mon cœur.

Au Docteur René LEROY, merci pour votre enseignement, vos conseils et votre humour qui ont été très importants pour moi durant ces années.

A Morgan ami indéfectible, je te souhaite de passer ton ECN avec brio. Durant toute ces années notre amitié a été très précieuse pour moi, à ces innombrables soirées, vacances et week-ends avec toi, ne change pas, reste le même !

A Stéphane binôme depuis presque sept ans, ton amitié, ces moments de rigolade et de travail, ces voyages et week-ends au ski qui ont été un vrai bonheur pendant ces années. Starfoto le meilleur photographe !

A Steve avec qui j'ai passé des moments exceptionnels pendant ces années, un ami qui a toujours été là, ne change surtout pas !

A Julie promis j'essayerai de sourire sur les photos ! Merci pour ces années passées en ta présence !

A Nicolas pour les soirées pizzas, les sorties moto et les vols en avion. Pour toutes ces soirées à regarder des chefs d'œuvre du 7<sup>ème</sup> art en récitant toutes les répliques cultes.

A Franck le tank ! Ton amitié, ta sagesse et tes conseils pour cela je ne te remercierai jamais assez, j'ai toujours pu compter sur toi et tu as été là pour me soutenir pendant toutes ces années !

A Michael pour m'avoir fait découvrir la chasse sous-marine, aux sorties en mer et aux soirées avec toi.

A David, Aïmen, Aymeric, Benjamin et toute l'équipe du foot en salle.

A Fabien et Stan les deux piliers du bloc !

Aux membres du BDE STARF !

A tous mes camarades de promotion pour ces années avec vous.

Aux internes et anciens internes du service Odontologie, merci pour votre aide au cours de ces années.

A toute l'équipe administrative du service d'odontologie de l'hôpital St Roch, aux aides-soignantes, ainsi qu'à tout le personnel du service hospitalier du service odontologie, merci pour ces années en votre compagnie.

## *Serment d'Hippocrate*

*En présence des Maîtres de cette Faculté, de mes chers condisciples, devant l'effigie d'Hippocrate,*

*Je promets et je jure, au nom de l'Être Suprême, d'être fidèle aux lois de l'Honneur et de la probité dans l'exercice de La Médecine Dentaire.*

*Je donnerai mes soins gratuits à l'indigent et n'exigerai jamais un salaire au-dessus de mon travail, je ne participerai à aucun partage clandestin d'honoraires.*

*Admis dans l'intérieur des maisons, mes yeux ne verront pas ce qui se passe, ma langue taira les secrets qui me seront confiés et mon état ne servira pas à corrompre les mœurs ni à favoriser le crime.*

*Je ne permettrai pas que des considérations de religion, de nation, de race, de parti ou de classe sociale viennent s'interposer entre mon Devoir et mon patient.*

*Je garderai le respect absolu de la vie humaine dès sa conception.*

*Même sous la menace, je n'admettrai pas de faire usage de mes connaissances médicales contre les lois de l'Humanité.*

*Respectueux et reconnaissant envers les Maîtres, je rendrai à leurs enfants l'instruction que j'ai reçue de leurs pères.*

*Que les hommes m'accordent leur estime si je suis fidèle à mes promesses,*

*Que je sois couvert d'opprobre et méprisé de mes confrères si j'y manque.*





## Approbation – Improbation

Les opinions émises par les dissertations présentées, doivent être considérées comme propres à leurs auteurs, sans aucune approbation ou improbation de la Faculté de Chirurgie dentaire (1).

Lu et approuvé,

Vu,  
Nice, le

Le Président du jury,

Le Doyen de la Faculté de  
Chirurgie Dentaire de l'UNS

Professeur

Professeur Armelle MANIERE

(1) Les exemplaires destinés à la bibliothèque doivent être obligatoirement signés par le Doyen et par le Président du Jury.

**Thomas BELLOIR**

# LE PRELEVEMENT OSSEUX PALATIN RETRO-INCISIF : ETUDE DE FAISABILITE.

**Thèse** : Chirurgie Dentaire, Nice, 2017, n°42-57-17-10

**Directeur de thèse** : **PAUL Adrien**

**Mots-clés** : revue de la littérature, étude cadavérique, étude radiologique, prélèvement palatin rétro-incisif, greffe osseuse

## **Résumé:**

Dans cette thèse nous nous sommes attachés à étudier la faisabilité d'un nouveau type de prélèvement osseux endo-buccal afin de pallier aux inconvénients des techniques actuelles dans le cadre des défauts osseux au maxillaire antérieur.

Pour cela, nous avons effectué une revue de la littérature afin d'explorer les différentes méthodes d'analyse radiologique, les techniques de prélèvement de ce greffon et les apports de cette méthode par rapport aux techniques actuelles.

Nous avons ensuite réalisé au sein du département de Chirurgie Orale du pôle Odontologie du CHU de Nice une étude radiologique de faisabilité.

Une étude cadavérique a ensuite été menée afin de vérifier la faisabilité de ce type de prélèvement.

Il apparait que ce type de prélèvement présente de nombreux avantages dans le cadre de greffes per ou pré-implantaires au maxillaire antérieur, permettant un gain de temps en diminuant les sites opératoires et une meilleure balance bénéfice risque pour le patient.