



**HAL**  
open science

# Évaluation TDM de l'anneau aortique avant TAVI : variabilité des mesures et facteurs influençant le sizing valvulaire

Sophie Le Couteulx

► **To cite this version:**

Sophie Le Couteulx. Évaluation TDM de l'anneau aortique avant TAVI : variabilité des mesures et facteurs influençant le sizing valvulaire. Médecine humaine et pathologie. 2016. dumas-01513064

**HAL Id: dumas-01513064**

**<https://dumas.ccsd.cnrs.fr/dumas-01513064>**

Submitted on 12 Jul 2017

**HAL** is a multi-disciplinary open access archive for the deposit and dissemination of scientific research documents, whether they are published or not. The documents may come from teaching and research institutions in France or abroad, or from public or private research centers.

L'archive ouverte pluridisciplinaire **HAL**, est destinée au dépôt et à la diffusion de documents scientifiques de niveau recherche, publiés ou non, émanant des établissements d'enseignement et de recherche français ou étrangers, des laboratoires publics ou privés.

FACULTÉ MIXTE DE MÉDECINE ET DE PHARMACIE DE ROUEN

ANNÉE 2016

# THÈSE POUR LE DOCTORAT EN MÉDECINE

(Diplôme d'État)

Par

Sophie LE COUTEULX

Née le 26 avril 1987 à Rouen

*Présentée et soutenue publiquement le 16 septembre 2016*

Évaluation TDM de l'anneau aortique avant TAVI :  
Variabilité des mesures et facteurs influençant  
le sizing valvulaire

Président du Jury : Monsieur le Professeur Jean-Nicolas DACHER

Directeur de Thèse : Monsieur le Docteur Jérôme CAUDRON

Membres du Jury : Monsieur le Professeur Éric DURAND

Monsieur le Professeur Emmanuel GÉRARDIN

**ANNÉE UNIVERSITAIRE 2015 - 2016**  
**U.F.R. DE MÉDECINE ET DE PHARMACIE DE ROUEN**

-----

DOYEN :

**Professeur Pierre FRÉGER**

ASSESEURS :

**Professeur Michel GUERBET**

**Professeur Benoit VEBER**

**Professeur Pascal JOLY**

**Professeur Stéphane MARRET**

## I - MÉDECINE

### PROFESSEURS DES UNIVERSITÉS – PRATICIENS HOSPITALIERS

Mr Frédéric <b>ANSELME</b>	HCN	Cardiologie
Mme Isabelle <b>AUQUIT AUCKBUR</b>	HCN	Chirurgie plastique
Mr Bruno <b>BACHY</b> ( <i>surnombre jusque 01/11/15</i> )	HCN	Chirurgie pédiatrique
Mr Fabrice <b>BAUER</b>	HCN	Cardiologie
Mme Soumeya <b>BEKRI</b>	HCN	Biochimie et biologie moléculaire
Mr Jacques <b>BENICHOU</b>	HCN	Bio statistiques et informatique médicale
Mr Jean-Paul <b>BESSOU</b>	HCN	Chirurgie thoracique et cardio-vasculaire
Mme Françoise <b>BEURET-BLANQUART</b> ( <i>surnombre</i> )	HCN	Commission E.P.P. D.P.C. Pôle Qualité
Mr Guy <b>BONMARCHAND</b> ( <i>surnombre</i> )	HCN	Réanimation médicale
Mr Olivier <b>BOYER</b>	UFR	Immunologie
Mr François <b>CARON</b>	HCN	Maladies infectieuses et tropicales
Mr Philippe <b>CHASSAGNE</b>	HCN	Médecine interne (gériatrie)
Mr Vincent <b>COMPERE</b>	HCN	Anesthésiologie et réanimation chirurgicale
Mr Antoine <b>CUVELIER</b>	HB	Pneumologie
Mr Pierre <b>CZERNICHOW</b>	HCH	Epidémiologie, économie de la santé
Mr Jean-Nicolas <b>DACHER</b>	HCN	Radiologie et imagerie médicale
Mr Stéfan <b>DARMONI</b>	HCN	Informatique médicale et techniques de communication
Mr Pierre <b>DECHELOTTE</b>	HCN	Nutrition
Mme Danièle <b>DEHESDIN</b> ( <i>surnombre</i> )	HCN	Oto-rhino-laryngologie
Mr Frédéric <b>DI FIORE</b>	CB	Cancérologie
Mr Fabien <b>DOGUET</b>	HCN	Chirurgie Cardio Vasculaire
Mr Jean <b>DOUCET</b>	SJ	Thérapeutique - Médecine interne et gériatrie
Mr Bernard <b>DUBRAY</b>	CB	Radiothérapie
Mr Philippe <b>DUCROTTE</b>	HCN	Hépto-gastro-entérologie
Mr Frank <b>DUJARDIN</b>	HCN	Chirurgie orthopédique - Traumatologique

Mr Fabrice <b>DUPARC</b>	HCN	Anatomie - Chirurgie orthopédique et traumatologique
Mr Éric <b>DURAND</b>	HCN	Cardiologie
Mr Bertrand <b>DUREUIL</b>	HCN	Anesthésiologie et réanimation chirurgicale
Mme Hélène <b>ELTCHANINOFF</b>	HCN	Cardiologie
Mr Thierry <b>FREBOURG</b>	UFR	Génétique
Mr Pierre <b>FREGER</b>	HCN	Anatomie - Neurochirurgie
Mr Jean François <b>GEHANNO</b>	HCN	Médecine et santé au travail
Mr Emmanuel <b>GERARDIN</b>	HCN	Imagerie médicale
Mme Priscille <b>GERARDIN</b>	HCN	Pédopsychiatrie
Mr Michel <b>GODIN</b> ( <i>surnombre</i> )	HB	Néphrologie
M. Guillaume <b>GOURCEROL</b>	HCN	Physiologie
Mr Philippe <b>GRISE</b> ( <i>surnombre</i> )	HCN	Urologie
Mr Dominique <b>GUERROT</b>	HCN	Néphrologie
Mr Olivier <b>GUILLIN</b>	HCN	Psychiatrie Adultes
Mr Didier <b>HANNEQUIN</b>	HCN	Neurologie
Mr Fabrice <b>JARDIN</b>	CB	Hématologie
Mr Luc-Marie <b>JOLY</b>	HCN	Médecine d'urgence
Mr Pascal <b>JOLY</b>	HCN	Dermato - Vénérologie
Mme Annie <b>LAQUERRIERE</b>	HCN	Anatomie et cytologie pathologiques
Mr Vincent <b>LAUDENBACH</b>	HCN	Anesthésie et réanimation chirurgicale
Mr Joël <b>LECHEVALLIER</b>	HCN	Chirurgie infantile
Mr Hervé <b>LEFEBVRE</b>	HB	Endocrinologie et maladies métaboliques
Mr Thierry <b>LEQUERRE</b>	HB	Rhumatologie
Mr Éric <b>LEREBOURS</b>	HCN	Nutrition
Mme Anne-Marie <b>LEROI</b>	HCN	Physiologie
Mr Hervé <b>LEVESQUE</b>	HB	Médecine interne
Mme Agnès <b>LIARD-ZMUDA</b>	HCN	Chirurgie Infantile
Mr Pierre Yves <b>LITZLER</b>	HCN	Chirurgie cardiaque
Mr Bertrand <b>MACE</b>	HCN	Histologie, embryologie, cytogénétique
M. David <b>MALTETE</b>	HCN	Neurologie
Mr Christophe <b>MARGUET</b>	HCN	Pédiatrie
Mme Isabelle <b>MARIE</b>	HB	Médecine interne

Mr Jean-Paul <b>MARIE</b>	HCN	Oto-rhino-laryngologie
Mr Loïc <b>MARPEAU</b>	HCN	Gynécologie - Obstétrique
Mr Stéphane <b>MARRET</b>	HCN	Pédiatrie
Mme Véronique <b>MERLE</b>	HCN	Épidémiologie
Mr Pierre <b>MICHEL</b>	HCN	Hépatogastro-entérologie
Mr Jean-François <b>MUIR</b>	HB	Pneumologie
Mr Marc <b>MURAINÉ</b>	HCN	Ophthalmologie
Mr Philippe <b>MUSETTE</b>	HCN	Dermatologie - Vénérologie
Mr Christophe <b>PEILLON</b>	HCN	Chirurgie générale
Mr Christian <b>PFISTER</b>	HCN	Urologie
Mr Jean-Christophe <b>PLANTIER</b>	HCN	Bactériologie - Virologie
Mr Didier <b>PLISSONNIER</b>	HCN	Chirurgie vasculaire
Mr Gaëtan <b>PREVOST</b>	HCN	Endocrinologie
Mr Bernard <b>PROUST</b>	HCN	Médecine légale
Mme Nathalie <b>RIVES</b>	HCN	Biologie du développement et de la reproduction
Mr Jean-Christophe <b>RICHARD</b> ( <i>détachement</i> )	HCN	Réanimation médicale – Médecine d'urgence
Mr Vincent <b>RICHARD</b>	UFR	Pharmacologie
Mr Horace <b>ROMAN</b>	HCN	Gynécologie - Obstétrique
Mr Jean-Christophe <b>SABOURIN</b>	HCN	Anatomie - Pathologie
Mr Guillaume <b>SAVOYE</b>	HCN	Hépatogastrologie
Mme Céline <b>SAVOYE-COLLET</b>	HCN	Imagerie médicale
Mme Pascale <b>SCHNEIDER</b>	HCN	Pédiatrie
Mr Michel <b>SCOTTE</b>	HCN	Chirurgie digestive
Mme Fabienne <b>TAMION</b>	HCN	Réanimation médicale
Mr Luc <b>THIBERVILLE</b>	HCN	Pneumologie
Mr Christian <b>THUILLEZ</b>	HB	Pharmacologie
Mr Hervé <b>TILLY</b>	CB	Hématologie et transfusion
Mr Olivier <b>TROST</b>	HCN	Chirurgie Maxillo Faciale
Mr Jean-Jacques <b>TUECH</b>	HCN	Chirurgie digestive
Mr Jean-Pierre <b>VANNIER</b>	HCN	Pédiatrie génétique
Mr Benoît <b>VEBER</b>	HCN	Anesthésiologie - Réanimation chirurgicale
Mr Pierre <b>VERA</b>	CB	Biophysique et traitement de l'image

Mr Éric <b>VERIN</b>	CRMPR	Médecine physique et de réadaptation
Mr Éric <b>VERSPYCK</b>	HCN	Gynécologie obstétrique
Mr Olivier <b>VITTECOQ</b>	HB	Rhumatologie
Mr Jacques <b>WEBER</b>	HCN	Physiologie

### **MAÎTRES DE CONFÉRENCES DES UNIVERSITÉS – PRATICIENS HOSPITALIERS**

Mme Noëlle <b>BARBIER-FREBOURG</b>	HCN	Bactériologie – Virologie
Mr Jeremy <b>BELLIEN</b>	HCN	Pharmacologie
Mme Carole <b>BRASSE LAGNEL</b>	HCN	Biochimie
Mme Valérie <b>BRIDOUX HUYBRECHTS</b>	HCN	Chirurgie Digestive
Mr Gérard <b>BUCHONNET</b>	HCN	Hématologie
Mme Mireille <b>CASTANET</b>	HCN	Pédiatrie
Mme Nathalie <b>CHASTAN</b>	HCN	Physiologie
Mme Sophie <b>CLAEYSSENS</b>	HCN	Biochimie et biologie moléculaire
Mr Moïse <b>COEFFIER</b>	HCN	Nutrition
Mr Stéphane <b>DERREY</b>	HCN	Neurochirurgie
Mr Manuel <b>ETIENNE</b>	HCN	Maladies infectieuses et tropicales
Mr Serge <b>JACQUOT</b>	UFR	Immunologie
Mr Joël <b>LADNER</b>	HCN	Epidémiologie, économie de la santé
Mr Jean-Baptiste <b>LATOUCHE</b>	UFR	Biologie cellulaire
Mr Thomas <b>MOUREZ</b>	HCN	Bactériologie
Mme Muriel <b>QUILLARD</b>	HCN	Biochimie et biologie moléculaire
Mr Mathieu <b>SALAUN</b>	HCN	Pneumologie
Mme Pascale <b>SAUGIER-VEBER</b>	HCN	Génétique
Mme Anne-Claire <b>TOBENAS-DUJARDIN</b>	HCN	Anatomie

### **PROFESSEUR AGRÉGÉ OU CERTIFIÉ**

Mme Dominique <b>LANIEZ</b>	UFR	Anglais
Mr Thierry <b>WABLE</b>	UFR	Communication

## II - PHARMACIE

### PROFESSEURS

Mr Thierry <b>BESSON</b>	Chimie Thérapeutique
Mr Jean-Jacques <b>BONNET</b>	Pharmacologie
Mr Roland <b>CAPRON</b> (PU-PH)	Biophysique
Mr Jean <b>COSTENTIN</b> (Professeur émérite)	Pharmacologie
Mme Isabelle <b>DUBUS</b>	Biochimie
Mr Loïc <b>FAVENNEC</b> (PU-PH)	Parasitologie
Mr Jean Pierre <b>GOULLE</b>	Toxicologie
Mr Michel <b>GUERBET</b>	Toxicologie
Mme Isabelle <b>LEROUX - NICOLLET</b>	Physiologie
Mme Christelle <b>MONTEIL</b>	Toxicologie
Mme Martine <b>PESTEL-CARON</b> (PU-PH)	Microbiologie
Mme Elisabeth <b>SEGUIN</b>	Pharmacognosie
Mr Rémi <b>VARIN</b> (PU-PH)	Pharmacie clinique
Mr Jean-Marie <b>VAUGEUIS</b>	Pharmacologie
Mr Philippe <b>VERITE</b>	Chimie analytique

### MAÎTRES DE CONFÉRENCES

Mme Cécile <b>BARBOT</b>	Chimie Générale et Minérale
Mme Dominique <b>BOUCHER</b>	Pharmacologie
Mr Frédéric <b>BOUNOURE</b>	Pharmacie Galénique
Mr Abdeslam <b>CHAGRAOUI</b>	Physiologie
Mme Marie Catherine <b>CONCE-CHEMTOB</b> la santé	Législation pharmaceutique et économie de
Mme Elizabeth <b>CHOSSON</b>	Botanique
Mme Cécile <b>CORBIERE</b>	Biochimie
Mr Éric <b>DITTMAR</b>	Biophysique



Mme Nathalie <b>DOURMAP</b>	Pharmacologie
Mme Isabelle <b>DUBUC</b>	Pharmacologie
Mr Abdelhakim <b>ELOMRI</b>	Pharmacognosie
Mr François <b>ESTOUR</b>	Chimie Organique
Mr Gilles <b>GARGALA</b> (MCU-PH)	Parasitologie
Mme Najla <b>GHARBI</b>	Chimie analytique
Mme Marie-Laure <b>GROULT</b>	Botanique
Mr Hervé <b>HUE</b>	Biophysique et mathématiques
Mme Laetitia <b>LE GOFF</b>	Parasitologie - Immunologie
Mme Hong <b>LU</b>	Biologie
Mme Sabine <b>MENAGER</b>	Chimie organique
Mr Mohamed <b>SKIBA</b>	Pharmacie galénique
Mme Malika <b>SKIBA</b>	Pharmacie galénique
Mme Christine <b>THARASSE</b>	Chimie thérapeutique
Mr Frédéric <b>ZIEGLER</b>	Biochimie

### **PROFESSEURS ASSOCIÉS**

Mme Cécile <b>GUERARD-DETUNCQ</b>	Pharmacie officinale
Mr Jean-François <b>HOUIVET</b>	Pharmacie officinale

### **PROFESSEUR CERTIFIÉ**

Mme Mathilde <b>GUERIN</b>	Anglais
----------------------------	---------

### **ASSISTANT HOSPITALO-UNIVERSITAIRE**

Mr Jérémie <b>MARTINET</b>	Immunologie
----------------------------	-------------

### **ATTACHÉS TEMPORAIRES D'ENSEIGNEMENT ET DE RECHERCHE**

Mr Romy <b>RAZAKANDRAINIBE</b>	Parasitologie
Mr François <b>HALLOUARD</b>	Galénique
Mme Caroline <b>LAUGEL</b>	Chimie organique
Mr Souleymane <b>ABDOUL-AZIZ</b>	Biochimie
Mme Maïté <b>NIEPCERON</b>	Microbiologie

## LISTE DES RESPONSABLES DES DISCIPLINES PHARMACEUTIQUES

Mme Cécile <b>BARBOT</b>	Chimie Générale et minérale
Mr Thierry <b>BESSON</b>	Chimie thérapeutique
Mr Roland <b>CAPRON</b>	Biophysique
Mr Jean <b>CHASTANG</b>	Mathématiques
Mme Marie-Catherine <b>CONCE-CHEMTOB</b>	Législation et économie de la santé
Mme Elisabeth <b>CHOSSON</b>	Botanique
Mr Jean-Jacques <b>BONNET</b>	Pharmacodynamie
Mme Isabelle <b>DUBUS</b>	Biochimie
Mr Loïc <b>FAVENNEC</b>	Parasitologie
Mr Michel <b>GUERBET</b>	Toxicologie
Mr François <b>ESTOUR</b>	Chimie organique
Mme Isabelle <b>LEROUX-NICOLLET</b>	Physiologie
Mme Martine <b>PESTEL-CARON</b>	Microbiologie
Mme Elisabeth <b>SEGUIN</b>	Pharmacognosie
Mr Mohamed <b>SKIBA</b>	Pharmacie galénique
Mr Philippe <b>VERITE</b>	Chimie analytique

### III – MÉDECINE GÉNÉRALE

#### PROFESSEUR DES UNIVERSITÉS-MÉDECIN GÉNÉRALISTE

Mr Jean-Loup **HERMIL**

UFR Médecine générale

#### PROFESSEURS ASSOCIÉS À MI-TEMPS

Mr Emmanuel **LEFEBVRE**

UFR Médecine générale

Mr Philippe **NGUYEN THANH**

UFR Médecine générale

#### MAÎTRES DE CONFÉRENCES ASSOCIÉS À MI-TEMPS

Mr Pascal **BOULET**

UFR Médecine générale

Mme Elisabeth **MAUVIARD**

UFR Médecine générale

Mme Lucille **PELLERIN**

UFR Médecine générale

Mme Yveline **SEVRIN**

UFR Médecine générale

Mme Marie Thérèse **THUEUX**

UFR Médecine générale

## ENSEIGNANTS MONO-APPARTENANTS

### PROFESSEURS

Mr Serguei <b>FETISSOV</b> (med)	Physiologie (ADEN)
Mr Paul <b>MULDER</b> (phar)	Sciences du Médicament
Mme Su <b>RUAN</b> (med)	Génie Informatique

### MAÎTRES DE CONFÉRENCES

Mr Sahil <b>ADRIOUCH</b> (med)	Biochimie et biologie moléculaire (Unité Inserm 905)
Mme Gaëlle <b>BOUGEARD-DENOYELLE</b> (med)	Biochimie et biologie moléculaire (UMR 1079)
Mme Carine <b>CLEREN</b> (phar)	Neurosciences (Néovasc)
Mme Pascaline <b>GAILDRAT</b> (phar)	Génétique moléculaire humaine (UMR 1079)
Mr Nicolas <b>GUEROUT</b> (phar)	Chirurgie Expérimentale
Mr Antoine <b>OUVRARD-PASCAUD</b> (med)	Physiologie (Unité Inserm 1076)
Mr Frédéric <b>PASQUET</b>	Sciences du langage, orthophonie
Mme Isabelle <b>TOURNIER</b> (phar)	Biochimie (UMR 1079)

### CHEF DES SERVICES ADMINISTRATIFS : Mme Véronique **DELAFONTAINE**

*HCN - Hôpital Charles Nicolle*

*HB - Hôpital de BOIS GUILLAUME*

*CB - Centre Henri Becquerel*

*CHS - Centre Hospitalier Spécialisé du Rouvray*

*CRMPR - Centre Régional de Médecine Physique et de Réadaptation*    *SJ - Saint Julien Rouen*

Par délibération en date du 3 mars 1967, la faculté a arrêté que les opinions émises dans les dissertations qui lui seront présentées doivent être considérées comme propres à leurs auteurs et qu'elle n'entend leur donner aucune approbation ni improbation.

# Remerciements

---

**Au président du jury :**

**À Monsieur le Professeur Jean-Nicolas DACHER,**

Vous me faites l'honneur de présider ce jury et je vous en remercie.

Apprendre à vos côtés a été une réelle chance et un vrai plaisir. Vos talents de pédagogie et d'expert en imagerie cardiaque ne sont plus à démontrer. Merci pour vos riches enseignements, mais aussi pour votre accessibilité, humanité et humilité.

**Aux membres du jury :**

**À Monsieur le Docteur Jérôme CAUDRON,**

Je te suis très reconnaissante d'avoir accepté de diriger ce travail de thèse. Merci pour ton esprit scientifique aiguisé et tes remarques toujours pertinentes et très constructives. La rigueur de ton travail est un modèle.

**À Monsieur le Professeur Emmanuel GÉRARDIN,**

Je vous remercie de m'avoir transmis votre amour de la neuro-radiologie. J'ai énormément appris à vos côtés, grâce notamment à votre précieux encadrement au cours du stage. Merci pour vos encouragements motivants durant ces années d'internat, et pour votre soutien dans mon projet de spécialisation en neuro-radiologie. Je me réjouis de rejoindre votre équipe en novembre.

**À Monsieur le Professeur Éric DURAND,**

Merci de me faire l'honneur de juger ce travail. Je vous remercie d'apporter à mon travail votre expertise dans le domaine de la recherche scientifique et du cathétérisme cardiaque, en particulier du TAVI.

**Aux radiologues du service :**

- **À Madame le Professeur Céline SAVOYE COLLET**, merci pour votre enseignement prodigué toujours avec autant de gentillesse, votre disponibilité et votre efficacité à dicter les comptes-rendus d'une seule traite !
- **Aux docteurs Sofiane BEJAR, Clément DE VECCHI, Benjamin DUBOURG, Édith KONING, Valentin LEFEBVRE, Martha LEMPICKI, Jean-Pierre LESTRAT, Valérie MACAIGNE, Cécile MARTIN, Paul MICHELIN, Éléonore TOLLARD, Pierre-Hugues VIVIER**, merci pour tout ce que vous m'avez appris, votre disponibilité et de m'avoir fait autant aimer la radiologie !

**À tous les manipulateurs et manipulatrices radio du service**, merci de nous épauler si bien dans notre internat. Pour toutes les fois où l'on vous dit « fais comme d'habitude » et que vous savez parfaitement quoi faire !

**Aux secrétaires**, merci pour votre gentillesse et vos sourires au quotidien ! Merci d'avoir supporté mes looongs comptes-rendus !

**Aux PACS'men (Michael, Sébastien et Christophe)**, merci de m'avoir sauvée tant de fois des rouages du PACS que j'ai parfois du mal à maîtriser ! Michael, merci pour ton aide précieuse et ta patience dans l'élaboration du compte-rendu type TAVI !

**À mes co-internes :**

- **À ma promotion :**

**Dorothee**, merci d'être autant enthousiaste pour tout, si spontanée (« quooooi ??! ») et aussi bon public à mes blagues ! Tu as réussi plusieurs prouesses : me convertir au sport, me faire aimer les fins bijoux dorés, et enfin me faire comprendre la répartition des micronodules pulmonaires ! Ta rigueur, ta détermination et ta capacité à te perfectionner m'impressionnent, tu as été un moteur pour moi ! Vous allez beaucoup nous manquer, **Guillaume** et toi, mais ce n'est que pour mieux vous retrouver, dans de belles chambres d'hôtes en Islande par exemple ;)

**Raph**, pour ta bonne humeur constante et ton expertise en neuro-radio-pédiatrie,

**Armonie**, pour ton franc-parler si propre à toi !

**Grégoire**, pour ta spontanéité et ton « brushing » toujours impeccable !

**Adnan**, pour ta « zen attitude » et ta gentillesse,

**Michael**, pour ton humour et tes talents en ORL !

**Kevin**, pour ton calme et ta sérénité à toute épreuve,

**Malek**, pour ta gentillesse et toutes ces « malekeries » qui nous ont bien amusés pendant l'internat !

- **Aux plus jeunes,**

**Julien H** (pour ta gentillesse sans limites et tes chaussettes si stylées !), **Agathe** (pour ton sourire et ta bonne humeur constante, même si tes lunettes sont une copie ratée des miennes !), **Pauline** (pour ta douceur et ta fiabilité), **Perrine** (pour ta gentillesse et ta spontanéité), **Julien LM** (pour ton ardeur au travail et ton humour...extrême !), **Guillaume** (pour ton énergie débordante et tes talents inégalables d'imitateur !), **Lucas** (pour ta sympathie et ton calme), **Hélène** (pour ta bonne humeur et ta « cool attitude »), **Philippe** (pour tes prouesses en BMX et tes centaines de « Hum-Hum » à la journée !), **Mikael V** (pour ta sensibilité et ta gentillesse), **Mickael L** (pour ta rigueur et ton intégrité), **Claire** (pour ta douceur et ta ténacité), et tous les autres que je connais moins !



- **À mes co-internes et surtout amis devenus chefs :**

**Cécile**, merci pour toutes nos conversations interminables, ton écoute précieuse, ton amitié fidèle. J'ai l'impression d'avoir trouvé en toi mon double (à quelques différences près de cheveux et de cm !). Je me réjouis de pouvoir bientôt travailler avec toi, à Elbeuf et en neuro-radiologie !

**Lolo**, merci pour ton calme, ta sérénité, ta gentillesse et ton humilité que j'admire ! Tu es un ami fidèle et précieux sur qui je sais pouvoir compter.

**Adrien**, merci pour ta gentillesse et ton flot infini de paroles ! Ta capacité à tout piger en une seconde et à pouvoir l'expliquer si simplement m'impressionnera toujours !

**Amel**, merci pour ta bienveillance et tes belles valeurs humaines. Vivement le prochain spa entre balinaises !

**Claire**, merci pour ton humour ravageur et ton énergie intarissable !

**Florence**, merci pour ta bonne humeur contagieuse et ton énergie toute en décontraction !

**À toute l'équipe d'imagerie de Bois-Guillaume (Dr Louvel, Dr Janvresse, Dr Henry, les jeunes chefs Adrien et Florence, les manipulateurs et secrétaires),**

J'ai commencé mon internat avec vous, je le finis avec vous. Merci pour votre gentillesse et bienveillance débordantes. Avec vous, j'ai l'impression d'être en famille.

**À toute l'équipe d'imagerie d'Elbeuf (Dr Dupré, Dr Blah, Dr Toukko, Dr Leriche, Dr Adolphe, Dr Manet, les manipulateurs et secrétaires),**

Ce n'est pas un secret : j'ai adoré mon stage chez vous ! Merci de m'accueillir en novembre dans votre équipe, j'ai hâte de vous retrouver !

**À l'ensemble du service d'anapath du CHU,**

Grâce à vous, j'ai compris la joie de découvrir des trophozoïtes de Giardia au microscope. Merci pour votre accueil chaleureux et votre gentillesse ! Merci à Lucie, Marie-Charlotte et Gwendoline, sans qui le semestre n'aurait pas été le même, du Ruzzle au 94 secondes en passant par les blind tests, draw something et fruit ninja !

## **À mes amis :**

**Flore**, merci pour ton soutien indéfectible et ton amitié sans faille depuis dix ans, si chère à mes yeux ! Ta spontanéité, ton franc-parler et ton naturel sont irremplaçables, et c'est bien pour ça qu'on t'aime ! Tu es une amie précieuse comme on en compte peu.

**Amandine**, ta générosité et ta gentillesse infinies sont pour moi des modèles. Merci pour ta bonne humeur et ton sens de l'humour que tu ne quittes jamais, sans oublier ta grande modestie (« non mais j'ai fait tout simple hein »... devant une bisque de homard à la truffe).

**Maximilien**, toi qui as l'art de manier si bien l'humour à froid !

**Caroline V**, merci pour ton enthousiasme et ta joie de vivre, sans oublier bien sûr tes blagounettes à la pelle dont toi seule as le secret ! Merci d'être une amie fidèle, c'est pas pour rien que je suis partie faire le Vietnam avec toi !

**Jojo et Nico**, merci pour tous ces innombrables et « rocambolesques » souvenirs ensemble ! Ça fait chaud au cœur de voir que, lorsqu'on se retrouve, c'est comme si l'on s'était quittés la veille. Je regrette de ne pas vous voir plus souvent, vous êtes des amis précieux.

**Aude**, mon « amie de longue date ». Que de chemin parcouru depuis la 6<sup>ème</sup>, je suis fière de ce que tu es devenue. Merci d'avoir toujours été présente, malgré la distance !

**Julie**, merci pour ta gentillesse, ton amitié et toutes ces « guittounettes » incroyables qu'on ne saurait inventer si tu n'existais pas !

**Caroline E**, merci pour ta jovialité et ton art irremplaçable de l'autodérision, même jusque chez Gilles ! Je suis ravie de partir en vacances avec toi !

**Yolande**, merci pour ta douce folie et ces fous rires partagés (« mais c'est l'œuvre d'un fou... Amazing ! ») ! Même si la distance nous sépare, je pense toujours bien à toi.

**Alice**, la « reine des chounets toons », ta bonne humeur me manque ! J'espère qu'on finira enfin par se revoir, depuis le temps !

**A l'équipe de cardio, Guillaume, Grégoire et Mélina**, je suis ravie de vous avoir connus (ou redécouverts). Vivement le prochain week-end ensemble ! Merci Guillaume pour ton aide précieuse dans mon travail. Merci « Professeur Annulus » pour ton importante contribution à ma thèse et pour ton expertise en échographie. Merci Mélina pour tes danses endiablées !

## **A ma famille :**

**Mes parents**, merci pour votre amour infini. Vous avez su m'inculquer les valeurs de la vie et me donner toutes les chances pour réussir. Vous êtes de merveilleux parents.

**Mon frère Guillaume**, je suis si fière de toi. Tu as toujours su être là pour me soutenir et m'encourager. Merci.

**Ma belle-sœur Aurélie**, merci pour ton naturel et ta spontanéité. Je suis très heureuse que tu fasses partie de notre famille.

**Mon neveu Alexis**, notre « petit bonhomme » chéri, tu as l'art de me faire fondre. Merci pour tout le bonheur que tu m'apportes.

**Mamie « ville »**, merci pour ta générosité, ta bienveillance et ton amour. Ta fraîcheur, ton immense culture et ton dynamisme m'impressionneront toujours !

**Papy « ville »**, j'espère que tu es fier de ta petite-fille là où tu es.

**Papy et mamie « bleu »**, merci pour votre amour, votre authenticité et votre générosité ! Mamie, ton humour décalé fera toujours rire ta « chounette ». Papy, merci de m'avoir initiée avec autant de patience aux rudiments de la conduite, non sans peine !

**Tata Marie-Hélène**, merci pour ta gentillesse et ta générosité. Je me souviendrai toujours des tonnes de bonbons que tu nous offrais petits !

**Mes oncles et tantes, Daniel, Isabelle, Xavier, Sophie**, merci pour votre amour et votre soutien.

**Mes cousins, Martin, Rose, Lucie, Apolline et Albane**, merci pour tous ces bons moments partagés ensemble.

## **À ma belle-famille :**

**Nicole, Marc, Alexandra, Olivier, Thomas, Guillaume, Louise, Catherine, Rémy, Anne et Hélène**, merci de m'avoir accueillie dans votre famille avec tant de gentillesse, bienveillance et amour.

**À Rodolphe**, merci pour ton amour au quotidien. Pour ces délires partagés compris de nous seuls, pour ton soutien dans mes moments de « chochonite », pour ta patience à écouter mes monologues, pour ta tendresse et pour tout le reste, merci. Tu es aussi mon confident, mon meilleur ami, mon allié. Merci pour le bonheur que je vis à tes côtés.

# Table des matières

---

Liste des abréviations.....	2
Introduction .....	3
1. Rétrécissement valvulaire aortique .....	3
1.1. Physiopathologie.....	3
1.2. Épidémiologie.....	3
2. TAVI .....	5
2.1. Place du TAVI.....	5
2.2. Valves percutanées aortiques .....	6
2.3. Technique TAVI .....	8
3. Anatomie du complexe valvulaire aortique.....	11
4. Modifications dynamiques de la valve aortique .....	16
4.1. Changements dynamiques de l’anneau aortique au cours du cycle cardiaque.....	16
4.2. Implications dans les mesures de l’anneau aortique à la TDM.....	17
5. Sizing valvulaire avant TAVI.....	18
5.1. Rôle du sizing valvulaire avant TAVI.....	18
5.2. Oversizing de la prothèse valvulaire et tables de concordance de taille.....	20
5.3. Diamètre effectif de l’anneau aortique.....	22
5.4. Mesures TDM de l’anneau aortique versus mesures échographiques.....	24
5.5. Approche multiparamétrique du choix de la taille de prothèse.....	27
5.6. Mesures de l’anneau aortique par modalité TDM .....	31
5.6.1. Technique d’acquisition TDM.....	31
Préparation du patient.....	32
Paramètres de résolution spatiale, kVp et mA .....	32
Synchronisation cardiaque.....	32
Injection de produit de contraste iodé .....	34
5.6.2. Techniques de reconstructions et de post-traitement sur l’anneau aortique.....	34
Notre étude.....	38
Bibliographie de l’introduction .....	65

# Liste des abréviations

---

AVC	Accident Vasculaire Cérébral
BMI	Body Mass Index
CI	Confidence Interval
Darea	Diamètre dérivé de la surface
Dcirc	Diamètre dérivé du périmètre
Dmean	Diamètre moyen dérivé des petit et grand diamètres
EACTS	European Association for Cardio-Thoracic Surgery
ECG	Électrocardiogramme
EST	European Society of Cardiology
ETO	Échographie Trans-Œsophagienne
ETT	Échographie Trans-Thoracique
ICC	Intraclass Correlation Coefficient
IMC	Indice de Masse Corporelle
keV	kiloélectron-volt
kVp	kilovolt peak
mA	milliampère
MDCT	Multidetector Computed Tomography
OG	Oreillette Gauche
PARTNER	Placement of Aortic Transcatheter Valves
RA	Rétrécissement valvulaire Aortique
SCCT	Society of Cardiovascular Computed Tomography
SNR	Signal to Noise Ratio
SVAo	Surface Valvulaire Aortique
TAVI	Transcatheter Aortic Valve Implantation
TDM	Tomodensitométrie
UH	Unité Hounsfield
VD	Ventricule Droit
VG	Ventricule Gauche

# Introduction

---

## 1. Rétrécissement valvulaire aortique

### 1.1. Physiopathologie

Le rétrécissement valvulaire aortique (RA) correspond à une gêne à l'éjection systolique du ventricule gauche par un obstacle situé sur la valve aortique. Il résulte d'une réduction de l'ouverture de l'orifice valvulaire en systole, secondaire à des modifications anatomiques et fonctionnelles, le plus souvent acquises.

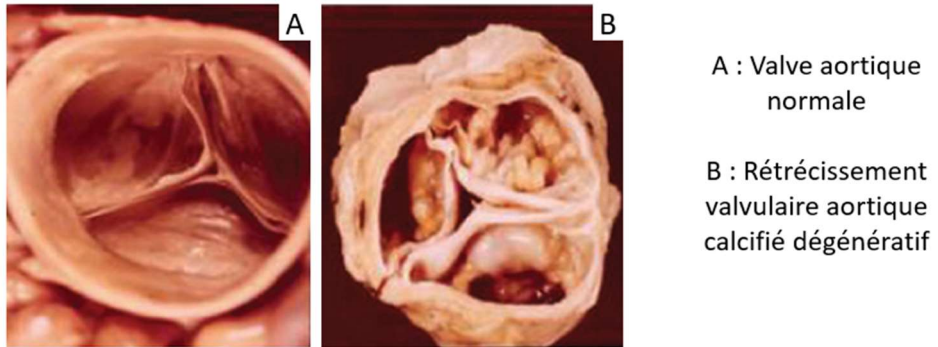
La surface normale de l'orifice aortique chez l'adulte est de 3 à 4 cm<sup>2</sup>. Un RA est considéré serré donc significatif lorsque la surface valvulaire aortique (SVAo) est inférieure à 1 cm<sup>2</sup> ou 0,6 cm<sup>2</sup>/m<sup>2</sup> [1].

Le RA est une maladie chronique et progressive, dont l'histoire naturelle s'articule en deux phases [2, 3]. La première phase est asymptomatique, pendant laquelle le myocarde tente de s'adapter à l'obstruction ventriculaire gauche, essentiellement en s'hypertrophiant. La seconde phase est marquée par l'apparition de signes fonctionnels à l'effort, à savoir la dyspnée, l'angor et la syncope. L'angor résulte non pas d'une obstruction coronarienne mais d'une inadéquation entre des besoins augmentés en oxygène du myocarde et des apports restant stables. L'apparition de symptômes marque un tournant évolutif dans l'histoire de la maladie, avec une augmentation du risque de mort subite. Ainsi, en l'absence de remplacement valvulaire aortique, la médiane de survie est d'environ 5 ans en cas d'angor, 3 ans en cas de syncope, et 2 ans en cas de dyspnée [4].

### 1.2. Épidémiologie

Le RA est la pathologie valvulaire acquise la plus fréquente. L'origine dégénérative (ou « maladie de Mönckeberg ») est de loin la forme la plus communément rencontrée dans les pays industriels, se caractérisant par des calcifications généralement abondantes sur la valve aortique, pouvant s'étendre vers l'anneau mitral et le septum inter-ventriculaire, réduisant la mobilité des feuillets valvulaires (cf. **Figure 1**) [5]. Dans les pays développés, cette étiologie a supplanté la cause rhumatismale, et ce grâce à la prévention systématique du rhumatisme articulaire aigu dans les infections streptococciques [6].

**Figure 1 - Vues macroscopiques : valve aortique native normale versus valve aortique rétrécie d'origine dégénérative, d'après Lawrie GM et al (2012) [7].**



La prévalence du RA augmente ainsi avec l'âge : 0,2% entre 50 et 59 ans, 2,8% après 75 ans et 9,8% après 80 ans [8]. En raison d'une population vieillissante dans les pays développés, son incidence continue à augmenter [9].

## 2. TAVI

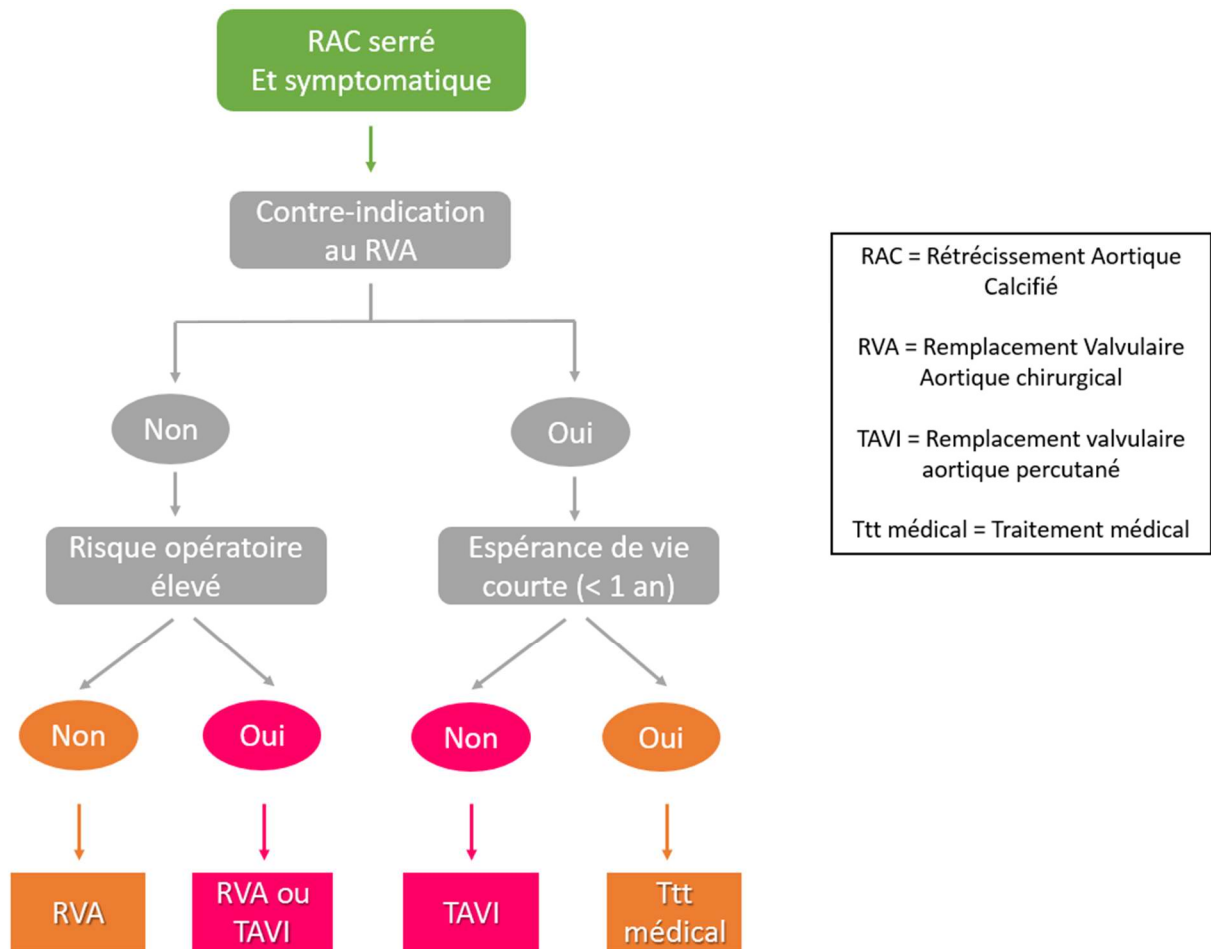
### 2.1. Place du TAVI

Le remplacement valvulaire aortique est le seul traitement curateur du RA serré. La technique de référence est habituellement chirurgicale, lourde puisque nécessitant anesthésie générale, circulation extra-corporelle et clampage aortique. Or, comme nous l'avons vu précédemment, le RA se déclare le plus souvent chez des patients âgés, dont les multiples comorbidités, l'âge avancé, et la dysfonction ventriculaire gauche contre-indiquent jusqu'à un tiers des cas la chirurgie valvulaire classique [10, 11].

L'implantation d'une valve aortique par voie percutanée (TAVI) a révolutionné la prise en charge de ces patients récusés à la chirurgie [12]. La technique est née dans le service de Cardiologie du CHU de Rouen, dont la première implantation humaine a été effectuée avec succès par le Pr Cribier [13, 14] en 2002. Depuis, cette technique a connu un important essor à travers le monde, avec plus de 200 000 patients traités. Selon les recommandations des sociétés savantes, le TAVI représente depuis 2012 le traitement de référence pour les patients inopérables (niveau de recommandation I), et est une alternative pour les patients à haut risque chirurgical (niveau de recommandation IIa) (cf. **Figure 2**) [15-17]. Ces indications font suite aux résultats de l'étude prospective multicentrique randomisée PARTNER I [18]. Ainsi, dans la cohorte des 358 patients inopérables, le TAVI a réduit pour près de 50% la mortalité à un an du suivi comparativement au traitement médical classique. De plus, chez les 699 patients à haut risque chirurgical, le TAVI a démontré sa non-infériorité par rapport au remplacement valvulaire chirurgical en terme de mortalité à un an [19]. Les résultats des études les plus récentes tendent à élargir l'indication du TAVI à des patients présentant un risque chirurgical plus faible [20, 21]. L'étude randomisée PARTNER 2 incluant 2032 patients et publiée en avril 2016 confirme cette tendance, en démontrant la non-infériorité du TAVI à la chirurgie de remplacement valvulaire chez les patients dits à risque intermédiaire [22]. De plus, les résultats de l'étude suggèrent une supériorité en termes de décès et d'AVC du TAVI par voie trans-fémorale par rapport au traitement chirurgical. Il est ainsi probable que le TAVI devienne dans les années à venir la thérapeutique dominante pour le RA.



**Figure 2 - Algorithme de prise en charge du RA serré et symptomatique, d'après les recommandations ESC/EACTS (2012) [17].**



## 2.2. Valves percutanées aortiques

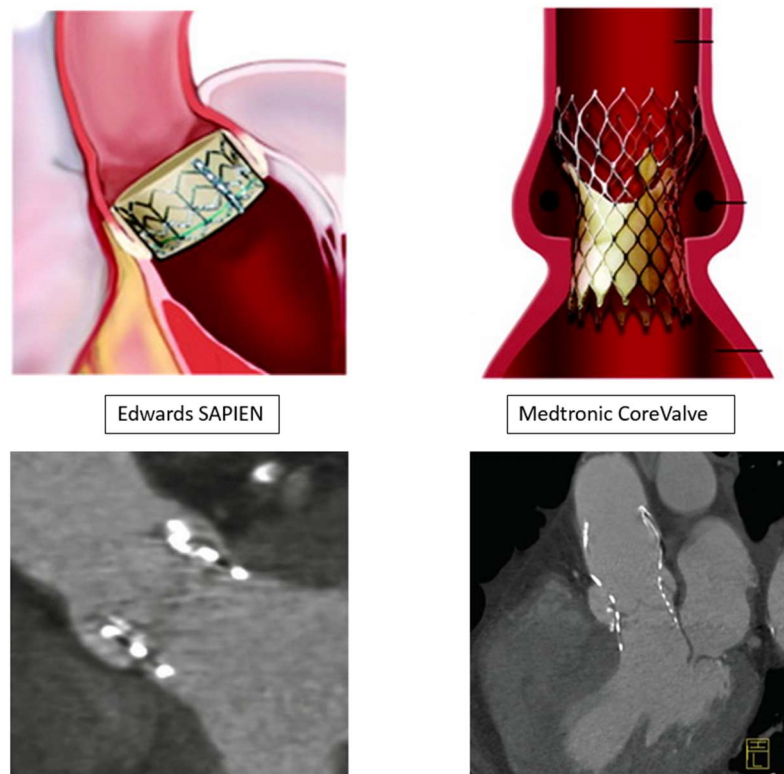
Deux modèles de valves sont actuellement disponibles, la valve Edwards SAPIEN (Edwards Lifesciences) et la valve Medtronic CoreValve (Medtronic, Minneapolis, MN, USA). Toutes deux sont des bioprothèses qui s'ancrent sur l'anneau aortique sans nécessité de suture, déplaçant en dehors les feuillets valvulaires natifs.

La valve Edwards SAPIEN nécessite un gonflage par ballon pour se déployer. Elle se compose d'un stent radio-opaque en alliage cobalt-chrome, de résistance radiale élevée, de hauteur limitée afin de respecter en haut les ostia coronariens, en bas la fonction de la valve mitrale et les faisceaux de conduction électrique du cœur (cf. **Figure 3**). Au sein de ce stent est fixée la valve aortique biologique constituée de tissu péricardique bovin. Une « jupe » externe cousue sur la partie inférieure du stent

a été ajoutée pour la troisième génération de valves, la valve Sapien 3, destinée à limiter la régurgitation para-valvulaire aortique en agissant tel un « joint » [23, 24].

La valve Medtronic CoreValve se distingue de la valve Edwards SAPIEN par sa capacité à s'auto-expandre (cf. **Figure 3**). Elle présente un cadre métallique en nitinol bien plus étendu en hauteur, sur trois niveaux. Le tiers inférieur du cadre est ancré sur l'anneau aortique et la voie d'éjection du ventricule gauche, exerçant une importante force radiale sur l'anneau aortique natif. Une « jupe » de péricarde le borde, permettant de réduire le risque de régurgitation paravalvulaire aortique. Le tiers moyen du cadre siège au sein des sinus de Valsalva, dont le calibre plus étroit a pour but d'éviter l'occlusion des ostia coronariens, tout en maintenant grâce à sa force radiale élevée les feuillets valvulaires natifs en dehors. Le tiers supérieur du cadre s'évase dans l'aorte ascendante où il exerce quant à lui une faible force radiale, sa fonction étant d'orienter la prothèse dans la direction de la racine aortique. Bien que la prothèse soit ancrée dans l'anneau aortique, la position de la valve prothétique est supra-annulaire, là où les contraintes mécaniques sur le cadre métallique sont plus faibles [25].

**Figure 3 - Schémas représentant les valves Edwards SAPIEN et Medtronic CoreValve en place dans la racine aortique, d'après Piazza et al. (2008) [26], corrélées aux reconstructions obliques coronales TDM post TAVI, d'après Plank et al. (2014) [27].**



Les tailles de valves disponibles à l'heure actuelle sont de 20, 23, 26 et 29 mm pour la valve Edwards SAPIEN et de 23, 26, 29 et 31 mm pour la valve Medtronic CoreValve [28].

Dans la suite de notre exposé, nous traiterons de procédures TAVI ayant, ou ayant eu, recours à la valve Edwards SAPIEN, qui constitue le type de valve majoritairement implanté dans le service de cardiologie du CHU de Rouen.

### 2.3. Technique TAVI

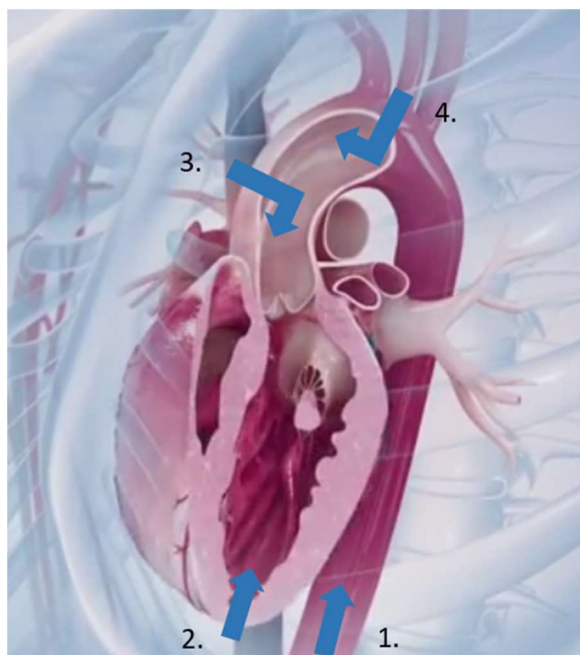
Selon les recommandations des sociétés savantes, le TAVI doit être réalisé par une équipe cardiaque multidisciplinaire incluant cardiologues interventionnels et chirurgiens cardiaques, la « heart team », dans un centre habilité où un bloc de chirurgie cardiaque est disponible sur place (niveau de recommandation I) [15]. Les contre-indications à la procédure sont exposées dans le **Tableau 1**.

**Tableau 1 - Contre-indications à la procédure TAVI, d'après les recommandations ESC/EACTS (2012) [17].**

Contre-indications absolues
Absence de « heart team » et de bloc de chirurgie cardiaque sur le site
Justification du TAVI comme alternative du remplacement valvulaire chirurgical non validée par une « heart team »
<i>Cliniques</i>
Espérance de vie estimée < 1 an
Faible probabilité d'amélioration de la qualité de vie par le TAVI du fait des multiples comorbidités du patient
Association à d'autres valvulopathies sévères et symptomatiques, pouvant uniquement être traitées par chirurgie
<i>Anatomiques</i>
Taille d'anneau aortique incompatible (<18 mm, >29 mm)
Thrombus dans le ventricule gauche
Endocardite active
Risque élevé d'obstruction coronarienne (calcifications valvulaires asymétriques, implantation basse des coronaires, sinus de Valsalva étroits)
Plaques avec thrombi mobiles à risque embolique dans l'aorte ascendante ou la crosse aortique
Pour l'approche transfémorale / sous-clavière : accès vasculaire impossible (calibres des vaisseaux, tortuosités, calcifications)
Contre-indications relatives
Valve bicuspidie ou non calcifiée
Coronaropathie non traitée requérant une revascularisation
Instabilité hémodynamique
Fraction d'Ejection du Ventricule Gauche < 20%
Pour l'approche transapicale : maladie pulmonaire sévère, apex du ventricule gauche non accessible

La voie d'abord privilégiée est la voie artérielle fémorale, puisque la moins invasive, utilisée dans près de 80 % des implantations. En cas de diamètres, tortuosités et/ou calcifications contre-indiquant l'accès vasculaire fémoral, d'autres voies d'abord sont disponibles, avec, par ordre de fréquence, la voie trans-apicale, la voie trans-aortique, la voie sous-clavière et carotidienne (cf. **Figure 4**).

**Figure 4 - Les différentes voies d'abord possibles d'un TAVI.**



1. Trans-fémorale
2. Trans-apicale
3. Trans-aortique
4. Sous-clavière et carotidienne

Le TAVI par voie fémorale peut être réalisé soit sous anesthésie locale, soit sous anesthésie générale. L'anesthésie locale a fait la preuve de sa faisabilité et de sa sécurité par le service de cardiologie de Rouen, avec une constante augmentation du nombre de procédures réalisées sous anesthésie locale en France [29, 30].

Une angiographie sus-sigmoïdienne est réalisée en début de TAVI, afin notamment de sélectionner la meilleure vue où les trois cuspidés sont alignées dans le même plan. L'incidence optimale est le plus souvent guidée par les reconstructions TDM et est essentielle au contrôle du bon positionnement de la prothèse aortique.

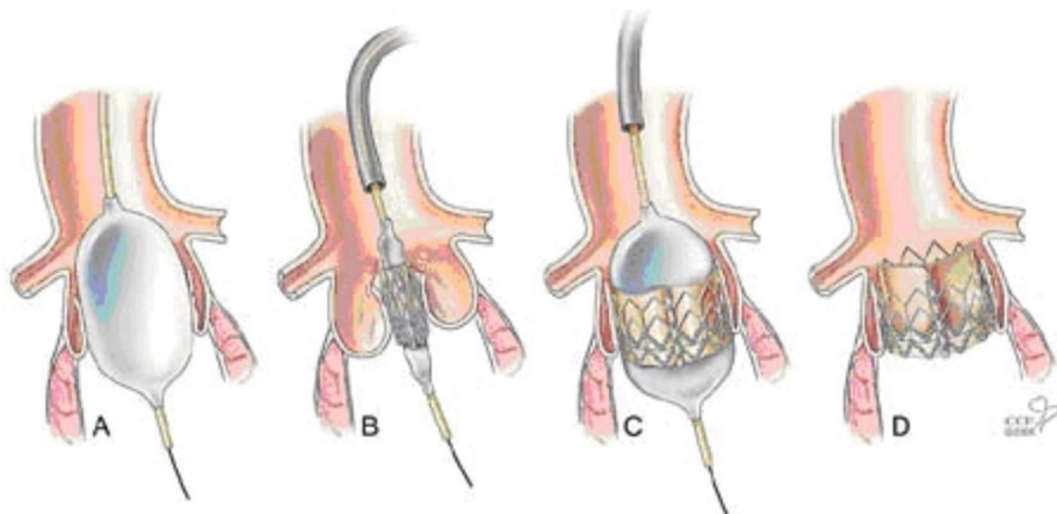
Dans un premier temps, une pré-dilatation aortique au ballon, encore appelée valvuloplastie, peut être effectuée avant mise en place de la prothèse (cf. **Figure 5**). Dans ce cas, une aortographie sus aortique peut permettre d'évaluer la taille de l'anneau (« balloon sizing »), mais également le risque d'obstruction coronarienne par déplacement des calcifications valvulaires. Néanmoins, la volonté d'une simplification de la procédure TAVI tend à supprimer cette étape de valvuloplastie. Cette approche plus minimaliste permettrait de réduire le temps de procédure, le volume d'agent de contraste administré [31] et les risques inhérents liés à la valvuloplastie (à savoir notamment

insuffisance aortique sévère, troubles conductifs, fragilisation de l'anneau aortique ou embols cérébraux) [32-34].

Dans un second temps, la prothèse sertie sur cathéter est avancée par voie artérielle rétrograde jusqu'à franchissement de la valve native. La prothèse est positionnée de façon à ce que les calcifications valvulaires servant de repères se situent en regard de la moitié supérieure de la prothèse. Ce positionnement est une étape cruciale et doit être effectué de façon minutieuse sous contrôle fluoroscopique.

Une fois le positionnement optimal obtenu, la prothèse est déployée par gonflage du ballon sous stimulation ventriculaire rapide. Une angiographie sus-sigmoïdienne est systématiquement réalisée, permettant de contrôler la position de la prothèse, la perméabilité des artères coronaires et de dépister et quantifier une éventuelle régurgitation para-valvulaire résiduelle, cette dernière étant évaluée dans certains centres par échographie par voie trans-oesophagienne [35].

**Figure 5 - Procédure TAVI, d'après Novaro et al. (2014) [36].**



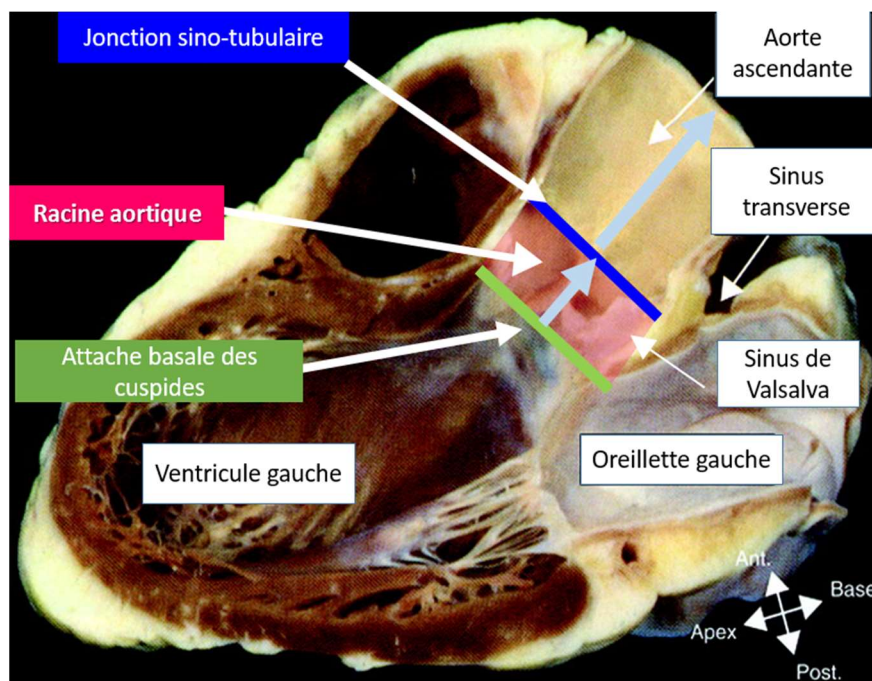
- A: Pré-dilatation valvulaire aortique par gonflage d'un ballon
- B: Positionnement de la prothèse sur la valve native
- C: Déploiement de la prothèse par gonflage du ballon
- D: Prothèse ancrée au sein de la valve native, avec ballon dégonflé

### 3. Anatomie du complexe valvulaire aortique

La connaissance de l'anatomie valvulaire aortique est fondamentale pour mieux appréhender ses mesures à la TDM.

La valve aortique est l'une des quatre valves cardiaques. Elle assure l'étanchéité de l'orifice aortique pendant la diastole et se situe entre l'orifice de la valve mitrale en arrière et à gauche et le septum inter-ventriculaire à droite. Elle est composée de trois feuillets dits valvules, sigmoïdes ou encore cuspidés. Ces cuspidés délimitent en dedans des renflements de la paroi aortique, les sinus de Valsalva, dont la fonction suggérée serait d'amortir le jet systolique [37]. La valve aortique s'intègre dans une structure anatomique appelée racine aortique, correspondant à la voie d'éjection du ventricule gauche et formant ainsi la jonction entre le ventricule gauche et l'aorte ascendante (cf. **Figure 6**). La racine aortique s'étend de l'attache basale des cuspidés dans le ventricule gauche jusqu'à leur attache distale à hauteur de la jonction sino-tubulaire [38].

**Figure 6 - Section du cœur répliquant une vue échographique long axe parasternale, localisant la racine aortique, d'après Piazza et al. (2008) [26].**

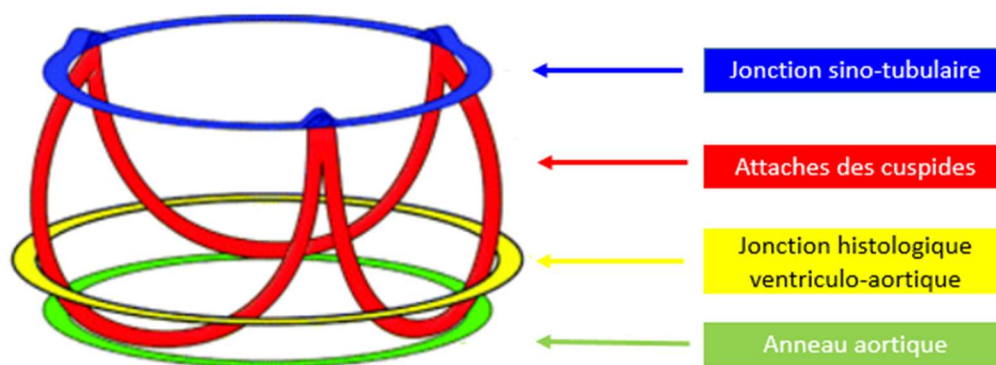


Il est à noter que la jonction histologique ventriculo-aortique ne correspond pas à l'attache basale des cuspidés mais se situe au-dessus au sein de la racine aortique, définie par l'anneau où les structures de soutien ventriculaires cèdent leur place aux composants fibro-élastiques des sinus de Valsalva.



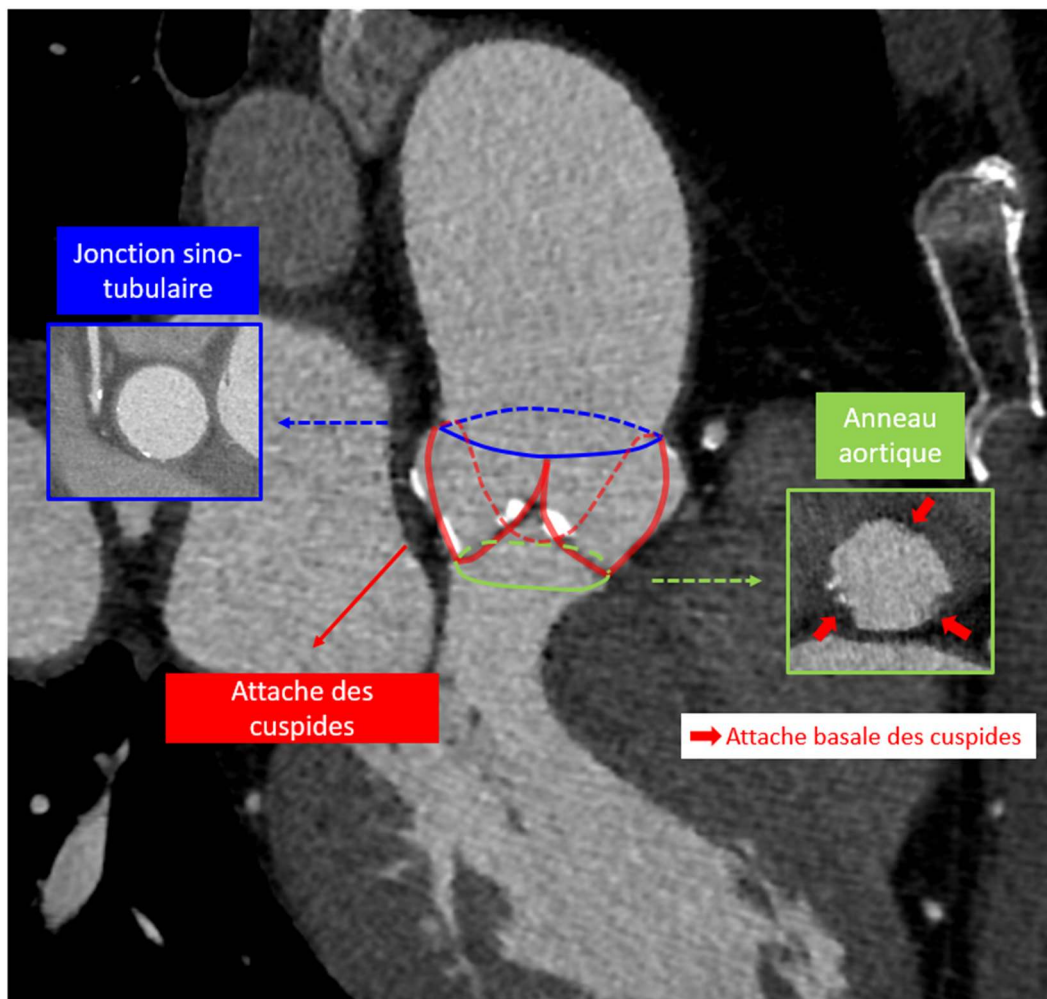
La racine aortique ainsi définie peut être assimilée à un cylindre contenant trois anneaux circulaires, avec de bas en haut : l'anneau reliant les trois attaches basales des cuspidés, la jonction histologique ventriculo-aortique et la jonction sino-tubulaire. Les cuspidés s'attachent sur toute la hauteur de la racine aortique selon un trajet semi-lunaire, se rejoignant aux sommets au niveau des commissures. Piazza et al. [26] compare ainsi la racine aortique visualisée en tridimensionnel à une « couronne trifoliée » (cf. **Figure 7**). La base de la couronne correspond à l'anneau aortique proprement dit, anneau virtuel passant par l'attache basale des cuspidés au sein du ventricule gauche, tandis que le sommet de la couronne est un véritable anneau, la jonction sino-tubulaire, délimitant la racine aortique de l'aorte ascendante.

**Figure 7 - Modèle tridimensionnel de la racine aortique en « couronne trifoliée », d'après Piazza et al. (2008) [26].**



Il est possible d'identifier cet agencement en « couronne trifoliée » sur une modalité TDM en reconstructions multiplanaires (cf. **Figure 8**).

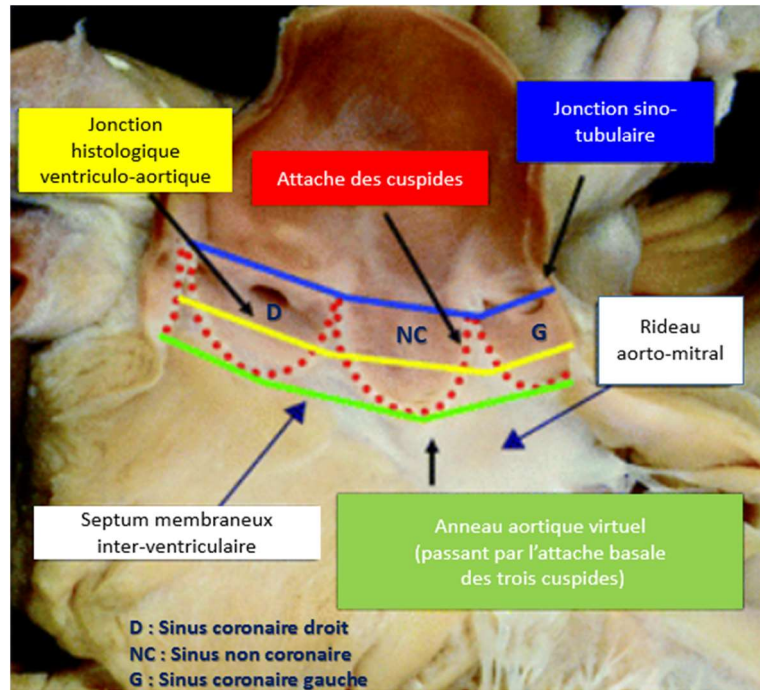
**Figure 8 - Reconstruction multiplanaire en TDM sagittale oblique de la racine aortique.**



Cette disposition est bien comprise lorsque la racine aortique est ouverte et déployée, en enlevant les feuillets valvulaires (cf. **Figure 9**). L'insertion des cuspides délimite entre chacune d'elles des triangles inter-valvulaires sous-commissuraux, constituant des extensions triangulaires fibreuses de la voie d'éjection du ventricule gauche jusqu'à la jonction sino-tubulaire.



**Figure 9 - Vue de la racine aortique ouverte, dont les cuspides ont été retirées, d'après Piazza et al. (2008) [26].**



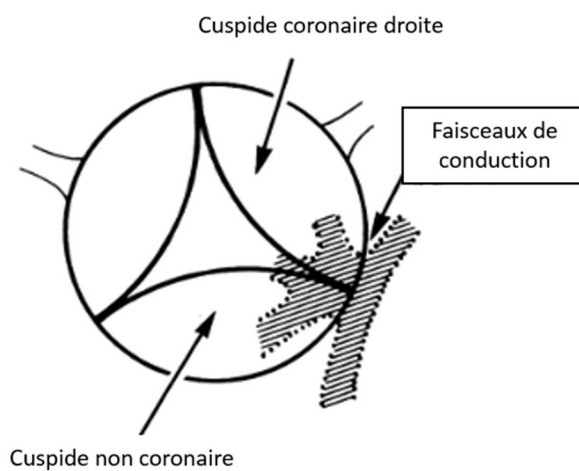
Les deux sinus valvulaires les plus antérieurs donnent naissance aux artères coronaires habituellement juste en-dessous de la jonction sino-tubulaire [39, 40], leur attribuant le nom de sinus coronaires droit et gauche, le troisième sinus est appelé sinus non-c coronaire puisque ne donnant pas naissance à une artère coronaire. Le triangle inter-valvulaire situé entre les sinus non-c coronaire et coronaire gauche est en continuité fibreuse avec le feuillet antérieur de la valve mitrale, tandis que le triangle situé entre les sinus non coronaire et coronaire droit est en continuité avec la partie membraneuse du septum inter-ventriculaire.

Les mesures de la racine aortique chez le cœur humain fixe ont révélé un diamètre de l'anneau aortique excédant généralement celui de la jonction sino-tubulaire avec un ratio estimé à 1.34 ; la racine aortique pouvant ainsi être comparée à un cône tronqué plutôt qu'à un cylindre [37].

La racine aortique est en relation étroite avec le système de conduction électrique du cœur. Le nœud auriculo-ventriculaire se situe au sein de l'oreillette droite dans le triangle de Koch adjacent au septum membraneux inter-ventriculaire [41]. Il se poursuit par le faisceau atrio-ventriculaire ou faisceau de His qui pénètre dans le septum membraneux et se sépare en branches droite et gauche. La branche gauche traverse immédiatement le septum membraneux ; il est noté un rapport intime entre sa portion

proximale et le triangle inter-valvulaire adjacent au septum membraneux (triangle sus-décrit entre les sinus non coronaire et coronaire droit) (cf. **Figure 10**) [42].

**Figure 10 - Rapport intime entre le tissu de conduction ventriculaire et la valve aortique comme vu par le chirurgien en aortotomie, d'après Anderson et al. (1983) [42].**



Ces considérations anatomiques permettent de comprendre le risque potentiel de troubles de conduction induit par l'implantation d'une prothèse aortique si celle-ci est positionnée trop basse [43].

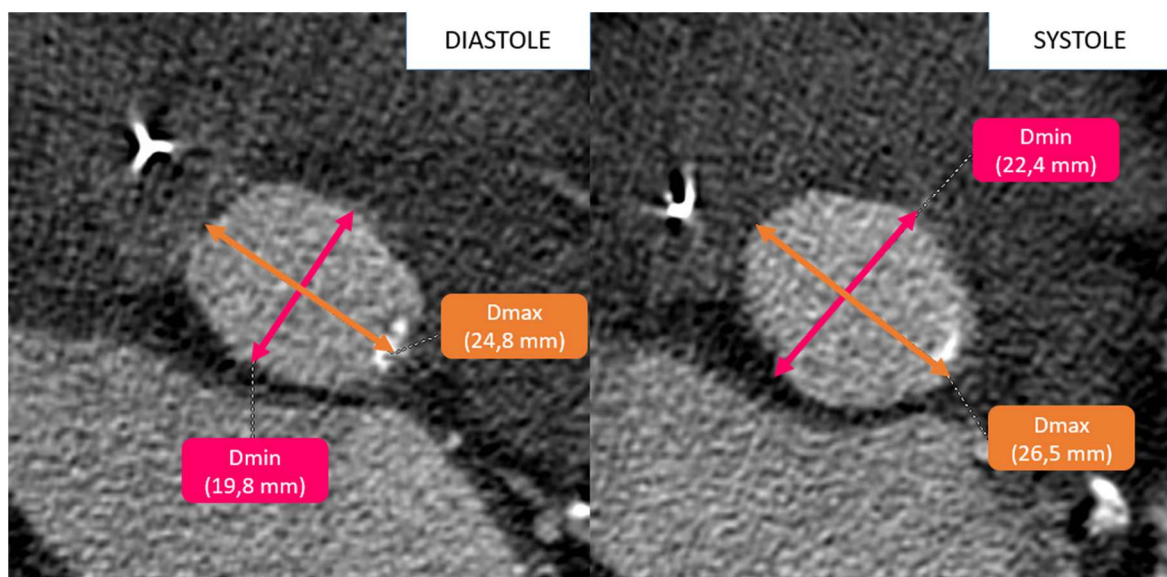
## 4. Modifications dynamiques de la valve aortique

### 4.1. Changements dynamiques de l'anneau aortique au cours du cycle cardiaque

La racine aortique est une structure dynamique dont les paramètres géométriques varient au cours du cycle cardiaque. Il est admis que la forme de l'anneau aortique se modifie en systole en raison de l'augmentation de la pression et de sa compliance.

Ainsi, d'une part, l'anneau aortique présente des dimensions plus larges en systole qu'en diastole [44-46], et, d'autre part, l'anneau aortique, ovalaire en diastole avec un petit diamètre antéro-postérieur, tend à devenir plus arrondi en systole, avec une augmentation plus marquée proportionnellement de son petit diamètre (cf. **Figure 11**) [47, 48].

**Figure 11 - Variations des petit et grand diamètres de l'anneau aortique entre la diastole et la systole. L'anneau aortique devient moins elliptique en systole, avec variation plus importante du petit diamètre comparativement au grand diamètre.**



L'étude multicentrique de Murphy [49], publiée en 2016, réalisée chez 507 patients présentant un rétrécissement aortique, retrouvait ainsi une augmentation de la surface de l'anneau aortique en systole de  $36.1 \pm 19.6 \text{ mm}^2$  ( $p > 0.0001$ ), soit 8.3%. Le périmètre augmentait également de façon significative mais moindre, de  $2.55 \pm 1.60 \text{ mm}$  ( $P < 0.001$ ) soit 3.4%, en rapport avec un anneau devenant moins excentrique en systole, compensant partiellement l'augmentation des dimensions de l'anneau [47] – le périmètre d'un rond étant inférieur à celui d'un ovale à surface égale.

Il était noté une variation plus faible des dimensions de l'anneau pour les valves aortiques les plus calcifiées et donc moins compliantes.

Il en résultait un changement de recommandation de taille de prothèse entre diastole et systole chez 247 patients sur 507 lorsque la taille était déduite de la surface, soit pour 48.7% des sujets, et chez 204 patients lorsque déduite du périmètre, soit pour 47.3% des sujets.

#### 4.2. Implications dans les mesures de l'anneau aortique à la TDM

Ces données suggèrent un risque de sous-estimation de la taille de la prothèse si l'anneau aortique est mesuré en diastole, et donc un risque accru de régurgitation para-valvulaire après la procédure TAVI comme nous le développerons plus loin. La phase systolique apparaît ainsi comme étant le temps recommandé pour déterminer les mesures de l'anneau et s'approcher au mieux de ses mensurations maximales [45].

Les dimensions les plus larges de l'anneau aortique étaient constatées chez Blanke [47] autour de 20% du cycle cardiaque R-R, et entre 10 et 20% dans l'étude de Jurencak [45], 2015. Néanmoins, en raison, d'une part, de tables de concordance de taille de valve établies sur la base de reconstruction systolique et non sur la base de l'ouverture maximale de la valve, et d'autre part, d'artefacts de mouvements moindres autour de 30-35% de R-R, il apparaît plus judicieux de mesurer l'anneau entre 25-35% du cycle R-R, lorsque la qualité d'image est supérieure, permettant ainsi une meilleure robustesse des mesures, tout en évitant la sous-estimation des mesures de l'anneau en diastole [49].

## 5. Sizing valvulaire avant TAVI

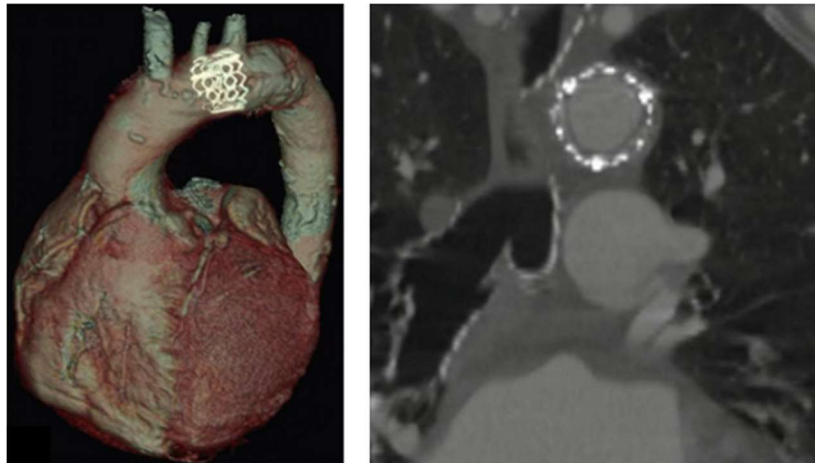### 5.1. Rôle du sizing valvulaire avant TAVI

Contrairement au remplacement valvulaire chirurgical, la visualisation directe de la valve aortique et de son anneau manque pendant la procédure TAVI. Il est donc nécessaire d'évaluer avant la procédure la taille de l'anneau aortique par imagerie, afin d'en déduire la taille de valve préconisée. Il convient d'une part de s'assurer que la taille de l'anneau correspond à une taille de valve disponible sur le marché (pas de prothèse valvulaire disponible lorsque l'anneau aortique présente un diamètre inférieur à 18 mm ou supérieur à 29 mm) ; d'autre part, la taille de l'anneau aortique doit être déterminée le plus exactement possible afin d'éviter les complications liées aux erreurs de tailles de prothèses.

En effet, la sous-estimation de la taille de l'anneau expose au risque de régurgitation para-valvulaire, complication la plus fréquemment rencontrée après la procédure TAVI. Celle-ci reste le plus souvent de degré faible, sans signification clinique. En revanche, lorsque celle-ci est de degré modéré à sévère, concernant 7.4 % des sujets selon une méta-analyse de 2012 [50] et 14 % des sujets selon les résultats à 5 ans de l'étude PARTNER [51], elle s'associe à un taux de survie significativement diminué [52, 53]. Néanmoins, il n'existe actuellement pas de méthode standardisée permettant de graduer objectivement la régurgitation para valvulaire après TAVI.

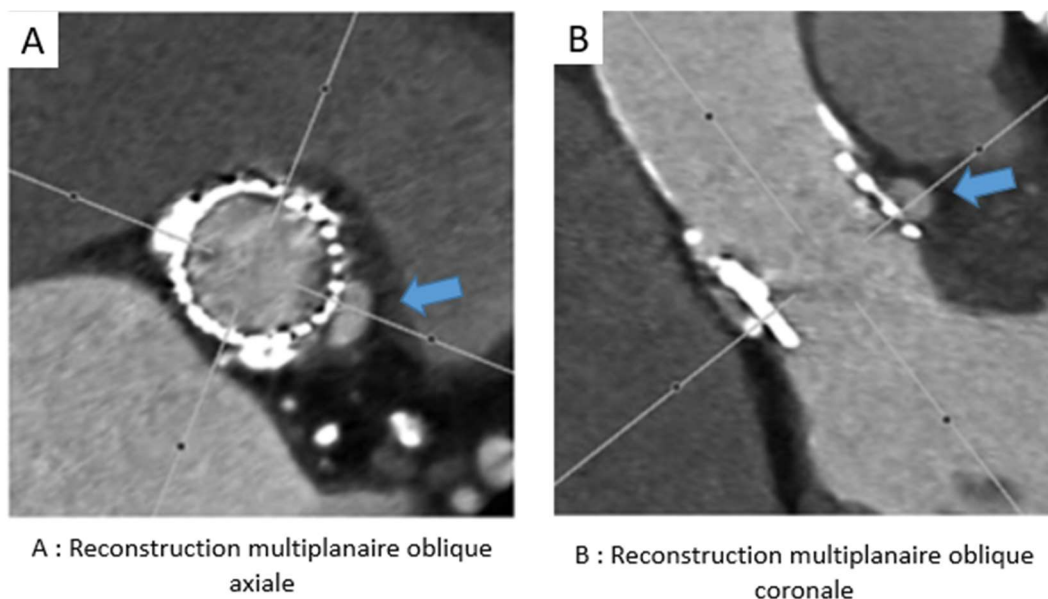
Le choix d'une prothèse trop petite expose également au risque, sérieux mais rare, de migration de prothèse, au sein de l'aorte thoracique (cf. **Figure 12**), ou plus rarement au sein du ventricule gauche [54, 55].


**Figure 12 - Embolisation d'une valve prothétique Edwards SAPIEN dans la crosse aortique, d'après Plank et al. (2014) [27].**



A l'inverse, si la taille de prothèse choisie est trop grande, la complication la plus redoutée est celle de rupture aortique (cf. **Figure 13**), pouvant être fatale lorsqu'elle est non contenue [56, 57]. Ainsi, Blanke et al. [58] a relevé dans une étude de 2012 un oversizing de la taille de prothèse comparativement à l'anneau aortique natif significativement plus élevé chez les patients ayant présenté une rupture aortique contenue ( $24.6\% \pm 5.4\%$  versus  $9.1\% \pm 6.6\%$  ;  $p < 0.001$ ).

**Figure 13 - Rupture aortique contenue. Contrôle TDM post-TAVI avec oversizing de la prothèse valvulaire estimé à 15.6% comparativement à l'anneau aortique natif, d'après Blanke et al. (2012) [58].**



 Image d'addition correspondant à la rupture aortique contenue, en rapport intime avec le sinus coronaire gauche

Une prothèse surdimensionnée entraîne également un risque plus important de troubles conductifs, compte-tenu du rapport intime entre l'anneau aortique et les faisceaux de conduction comme explicité précédemment, pouvant nécessiter l'implantation d'un pacemaker. Selon une méta-analyse de 2012, le taux d'implantation de pacemaker permanent après la procédure TAVI était de 13.9% [50]. Il est admis que la valve Medtronic CoreValve expose plus aux risques conductifs que la valve Edwards SAPIEN du fait d'une hauteur de prothèse plus importante, s'étendant plus bas à la voie d'éjection du ventricule gauche. Ainsi, dans l'étude de Godin et al. [59] du service de cardiologie de Rouen de 2010, seuls 4% des patients avaient requis l'implantation d'un pacemaker après la pose d'une valve Edwards SAPIEN, en accord avec les données de la méta-analyse de 2012, contre 20 à 30% des patients après pose de la valve Medtronic CoreValve [50].

De façon analogue, en raison de la proximité anatomique précédemment décrite entre l'anneau aortique et les ostia des artères coronaires d'une part, et entre l'anneau aortique et le feuillet antérieur de la valve mitrale d'autre part, un surdimensionnement de la prothèse aortique est susceptible d'induire respectivement une occlusion coronarienne par obstruction des ostia et un dysfonctionnement de la valve mitrale [60].

## 5.2. Oversizing de la prothèse valvulaire et tables de concordance de taille

La prothèse valvulaire se fixe à la valve native en s'ancrant à l'anneau aortique. En l'absence de suture chirurgicale possible dans la procédure TAVI, l'ancrage, bien que facilité par la présence de calcifications valvulaires natives, nécessite un surdimensionnement relatif de la prothèse par rapport à l'anneau natif, appelé « oversizing ». Cet oversizing est également essentiel pour réduire la régurgitation para-valvulaire [61]. Néanmoins, celui-ci ne doit pas être trop important pour éviter le risque parfois fatal de rupture aortique [58].

Il a ainsi été établi des tables de concordance de valves, permettant de planifier la taille de prothèse recommandée en fonction de la taille de l'anneau aortique natif, en tenant compte des tailles de valves disponibles sur le marché et de la nécessité d'oversizing relatif. Dans le centre de radiologie du CHU de Rouen, la table de concordance utilisée pour les valves Edwards SAPIEN XT est la table de Vancouver en accord avec les recommandations actuelles, qui repose sur la mesure de la surface de l'anneau aortique (cf. **Tableau 2**) [27].

**Tableau 2 - Table de concordance de Vancouver pour la valve Edwards SAPIEN XT, d'après Plank et al. (2014) [27].**

Annular Area (mm <sup>2</sup> )	20mm THV (%)	23 mm THV (%)	26 mm THV (%)	29 mm THV (%)
230	NR			
240	NR (30.9)			
250	25.7			
260	20.8			
270	18.4			
280	12.2			
290	8.3			
300	4.7			
310	1.3	NR		
320	NR (-1.9%)	29.8		
330		25.9		
340		22.2		
350		18.7		
360		15.4		
370		12.3		
380		9.3		
390		6.5		
400		3.9	NR	
410		1.3	NR (29.5)	
420		NR (-1.1)	28.4	
430			23.5	
440			20.7	
450			18.0	
460			15.4	
470			13.0	
480			10.6	
490			8.4	
500			6.2	
510			4.1	NR
520			2.1	NR (27.0)
530			0.2	24.6
540				22.3
550				20.1
560				17.9
570				15.9
580				13.9
590				12.0
600				10.1
610				8.3
620				6.5
630				4.8
640				3.2
650				1.6
660				0.1
670				NR

THV : Transcatheter Heart Valve, NR : Not Recommended,  
% : Pourcentage d'oversizing de la prothèse valvulaire par rapport à l'anneau aortique natif



L'objectif idéal d'oversizing fixé par cette table est compris entre 10 et 15 %, avec des valeurs limites à 1 et 20 % - le pourcentage d'oversizing étant calculé [62] comme suit :

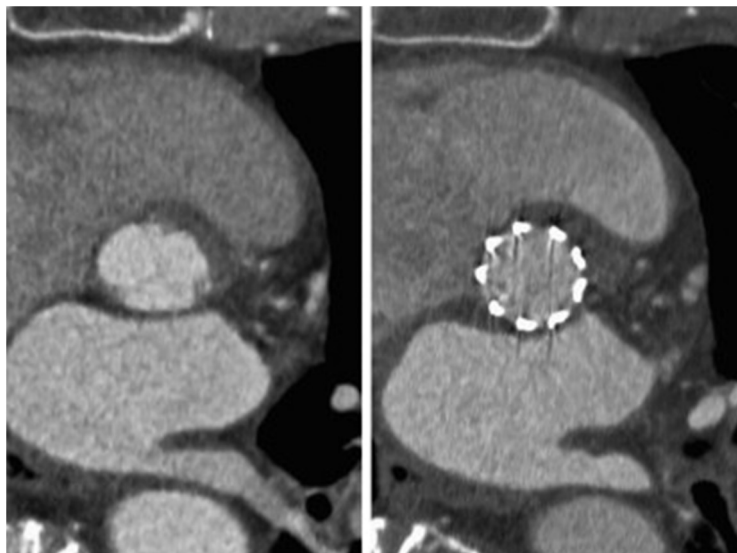
$$100 \times \frac{\text{aire de la prothèse} - \text{aire de l'anneau aortique natif}}{\text{aire de l'anneau aortique natif}}$$

Néanmoins, certaines tailles d'anneau aortique, surlignées en gris dans le tableau, ne correspondent pas à une taille de prothèse dont l'oversizing répond aux objectifs. Par exemple, pour un anneau aortique de 320 mm<sup>2</sup>, soit présentant un diamètre effectif de 20,2 mm, une prothèse de 20 mm correspond à un undersizing de 1,9% tandis qu'une prothèse de 23 mm correspond à un oversizing de 29.8%. Ainsi, ces tailles d'anneau aortique nécessiteraient des prothèses de tailles intermédiaires pour respecter les objectifs d'oversizing. En l'absence de prothèse intermédiaire disponible actuellement, l'approche recommandée par la table de Vancouver est de choisir pour les zones grisées la taille de valve supérieure, et de sous-gonfler le ballon lors de la procédure, pour éviter les complications liées au surdimensionnement de la prothèse. Néanmoins, cette stratégie n'est pas consensuelle devant le risque potentiel de mauvais déploiement de la prothèse.

### 5.3. Diamètre effectif de l'anneau aortique

La prothèse valvulaire, par sa géométrie circulaire, remodèle l'anneau aortique natif, initialement ovalaire, en une morphologie plus arrondie (cf. **Figure 14**) [63].

**Figure 14 - Reconstructions TDM axiales obliques de l'anneau aortique avant et après implantation d'une valve Edwards SAPIEN, illustrant les modifications géométriques de l'anneau aortique, passant d'une morphologie ovalaire à ronde, d'après Achenbach et al. (2012) [28].**

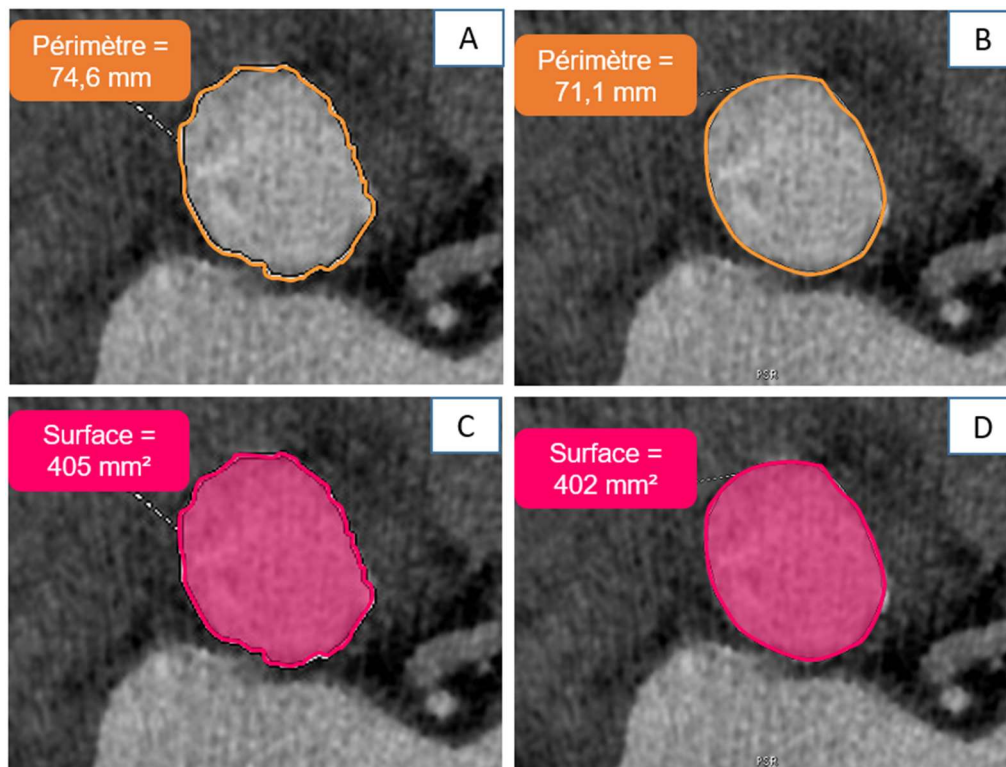


Les tables de concordance de prothèses mettent ainsi en corrélation des dimensions d'ellipse, l'anneau aortique natif, avec des dimensions de cercle, la prothèse valvulaire. Pour faciliter cette conversion géométrique, la notion de « diamètre effectif » a été introduite. Partant du principe que l'anneau aortique devient circulaire après l'implantation TAVI tout en conservant le même diamètre moyen, la même surface et le même périmètre, le diamètre effectif représente le diamètre du cercle parfait déduit des petit et grand diamètres ( $D_{mean}$ ), de la surface ( $D_{area}$ ) et du périmètre ( $D_{circ}$ ) de l'anneau aortique natif [64, 65], selon les formules suivantes :

$$D_{mean} = \frac{D_{max} + D_{min}}{2}; D_{area} = 2 \sqrt{Aire/\pi}; D_{circ} = \frac{Périmètre}{\pi}$$

Pour un même cercle idéal, ces diamètres effectifs, déduits du diamètre moyen, de la surface ou du périmètre sont identiques. En revanche, plus l'anneau aortique devient excentré, plus les diamètres effectifs diffèrent les uns des autres. Dans l'étude de Von Aspern et al. [65] de 2015, bien qu'il existât une corrélation forte entre  $D_{circ}$  et  $D_{area}$ , il a été démontré un  $D_{area}$  significativement plus petit que le  $D_{circ}$ , avec une différence moyenne de  $0.72 \pm 0.3$  mm ( $p < 0.001$ ) et de  $0.81 \pm 0.4$  mm ( $p < 0.001$ ), respectivement en systole et diastole. Par ailleurs, comme explicité précédemment, il a été noté des variations moins importantes du  $D_{circ}$  que du  $D_{area}$  au cours du cycle cardiaque. Cette notion évoque une meilleure robustesse des mesures par le  $D_{circ}$ , puisque moins influencé par les modifications dynamiques de l'anneau aortique [48]. Néanmoins, il est suggéré une moins bonne reproductibilité inter-observateur des mesures de l'anneau aortique par le  $D_{circ}$  que par le  $D_{area}$  et  $D_{mean}$  [28]. En effet, le périmètre tracé manuellement souffre d'irrégularités, qui, si elles ne sont pas corrigées par un algorithme de lissage sur console de reconstruction, sont susceptibles d'entraîner une surestimation du périmètre (cf. **Figure 15**). Ces irrégularités sont observées de façon superposable dans le tracé de la surface mais auront en revanche moins d'influence sur le calcul du  $D_{area}$ .

**Figure 15 - Mesures du périmètre et de la surface de l'anneau aortique selon un tracé irrégulier ou lisse. Seul le périmètre est affecté significativement par l'irrégularité du tracé, entraînant une surestimation de la taille de prothèse.**



Diamètres effectifs de l'anneau aortique déduits des mesures et tailles de prothèses Edwards SAPIEN XT recommandées selon la table de Vancouver :

- A : Diamètre effectif : 23,8 mm ; Prothèse recommandée de 26 mm
- B : Diamètre effectif : 22,6 mm ; Prothèse recommandée de 23 mm
- C : Diamètre effectif : 22,7 mm ; Prothèse recommandée de 23 mm
- D : Diamètre effectif : 22,6 mm ; Prothèse recommandée de 23 mm

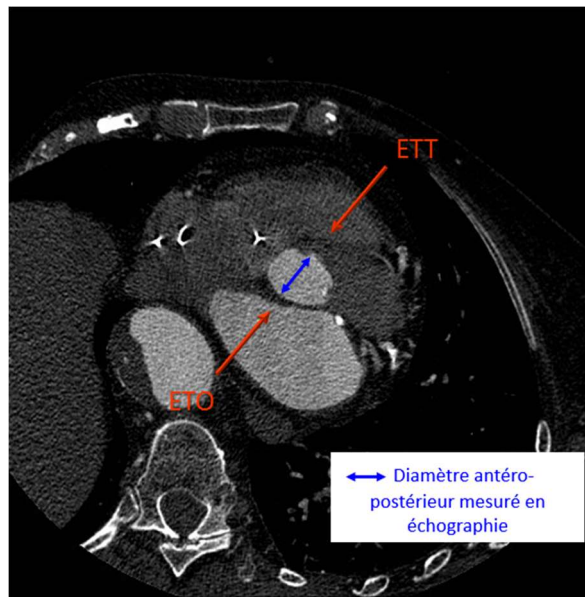
A l'heure actuelle, il n'existe pas de consensus sur le diamètre effectif le plus fiable pour apprécier les dimensions de l'anneau aortique. En pratique, les trois diamètres effectifs sont recueillis, avec une attention particulière portée sur le diamètre effectif sur lequel repose la table de concordance de prothèse valvulaire, à savoir dans notre centre le Darea.

#### 5.4. Mesures TDM de l'anneau aortique versus mesures échographiques

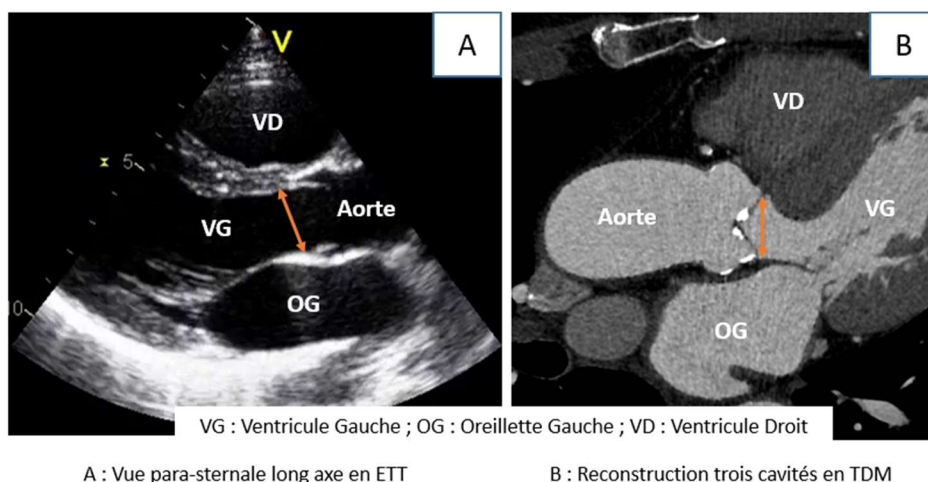
Historiquement, les mesures de l'anneau aortique avant TAVI étaient réalisées en échographie, par voie trans-thoracique (ETT) et/ou trans-oesophagienne (ETO). Par cette modalité d'examen, l'anneau aortique est mesuré en 2D, sur une vue para-sternale long axe en ETT, ou sur une vue long axe mi-oesophage 120° en ETO - ces vues pouvant être rapprochées à la reconstruction sagittale oblique trois cavités réalisée en TDM (cf. **Figures 16 et 17**). Le diamètre ainsi obtenu par échographie est le diamètre antéro-postérieur de l'anneau. Or, l'anneau aortique, comme explicité précédemment, est

ovalaire, dont le diamètre antéro-postérieur mesuré en échographie correspond habituellement au plus petit diamètre [47, 66]. Il est ainsi admis que l'échographie sous-estime la taille réelle de l'anneau aortique [28].

**Figure 16 - Projection de la mesure échographique de l'anneau aortique en ETT et ETO sur une reconstruction TDM dans le plan axial oblique de l'anneau aortique. L'anneau aortique, ovale, est ainsi mesuré dans son plus petit diamètre antéro-postérieur.**



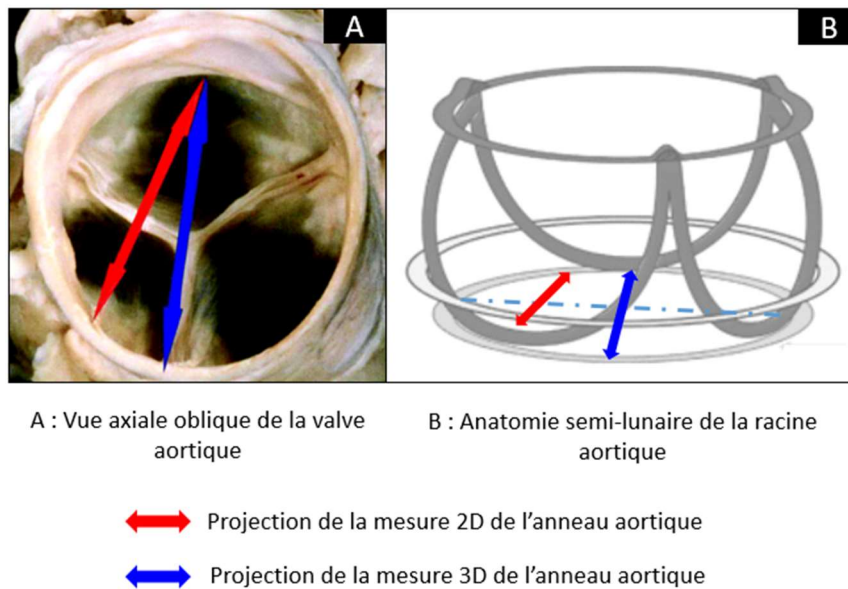
**Figure 17 - Corrélation entre la mesure de l'anneau aortique en ETT et en reconstruction sagittale oblique trois cavités en TDM, passant par l'insertion des cuspidés coronaire droite et non coronaire.**



De plus, la mesure échographique de l'anneau aortique, prenant habituellement comme repères les attaches basales des cuspidés coronaire droit et non coronaire, ne passe pas par le centre de l'anneau mais par une oblique du fait de la conformation tricuspide de l'anneau, ceci participant

également à une sous-estimation des mesures de l'anneau aortique en échographie 2D (cf. **Figure 18**) [26, 67].

**Figure 18 - Discordances entre les mesures 2D et 3D de l'anneau aortique. La mesure 2D de l'anneau aortique reliant l'attache basale des cuspidés droite et non coronaire sous-estime le diamètre réel de l'anneau, puisque coupe tangentielle l'anneau aortique sans passer par son centre.**



A l'inverse, la TDM, par sa modalité 3D, offre la possibilité de reconstructions multiplanaires dans le plan axial oblique de l'anneau aortique et permet ainsi d'apprécier ses mensurations réelles. L'étude de Gurvitch [68] notait ainsi en 2011 une différence moyenne de 1.5 mm entre le diamètre dérivé de la surface mesurée en TDM et le diamètre mesuré en ETO, avec un anneau aortique plus grand en TDM qu'en échographie. De façon analogue, l'étude de Mylotte [69] de 2014 suggérait un taux de plus de 50% de prothèses Medtronic CoreValve sous-dimensionnées lorsque déterminées à partir des mesures réalisées en ETO, en prenant en référence les mesures en TDM. La détermination de la taille de la prothèse par mesures TDM permettrait de limiter de façon significative la régurgitation para-valvulaire post-TAVI [70, 71]. Ainsi, une étude prospective randomisée réalisée en 2013 sur 266 patients constatait une régurgitation para-valvulaire post-TAVI présente chez 12,8% des patients lorsque la taille de prothèse était guidée par les mesures en ETO contre 5,3% lorsque la taille de prothèse était guidée par les mesures en TDM ( $p=0,03$ ) [72].

Devant ces considérations, la TDM est devenue la méthode de référence de mesure de l'anneau aortique. Son rôle majeur avant TAVI n'est dorénavant plus débattu, permettant de façon

concomitante l'analyse de la racine aortique, dont la mesure précise de l'anneau aortique constitue l'étape cruciale, mais également l'évaluation de l'accessibilité vasculaire par voie fémorale [27, 28].

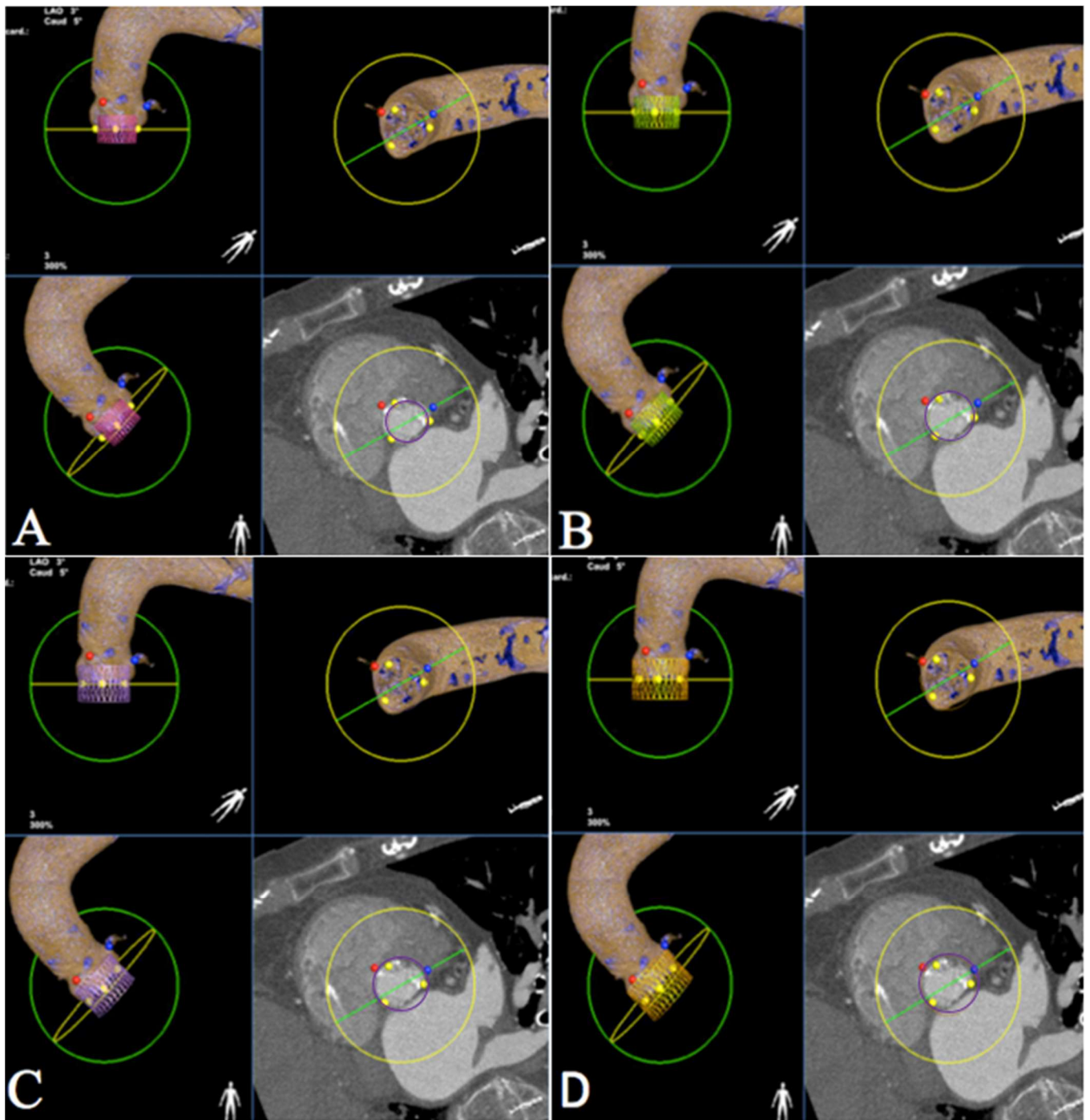
### 5.5. Approche multiparamétrique du choix de la taille de prothèse

En pratique courante, la détermination de la taille de prothèse résulte d'une combinaison de plusieurs paramètres.

Le scanner constitue la pierre angulaire du choix de la taille de prothèse avant TAVI. Dans notre centre, les mesures manuelles sont confrontées au logiciel HeartNavigator mis au point par Philips. Celui-ci matérialise en 3D la racine aortique de façon semi-automatique sur les images du scanner (cf. **Figure 19**). Le cardiologue peut ainsi choisir la taille de prothèse la plus adaptée de manière intuitive. Une étude récente rétrospective réalisée dans notre centre a observé une concordance modérée entre la taille de prothèse guidée par le logiciel et celle déterminée par les mesures manuelles du scanner, sans toutefois de différence significative sur le taux de complications per et post-procédurales [73]. A la lumière de ces résultats et en l'absence d'étude randomisée, le logiciel semi-automatique constitue une aide dans le choix de la taille de prothèse mais ne peut se substituer à l'heure actuelle aux mesures manuelles qui restent le gold standard.



Figure 19 - Exemple d'utilisation du logiciel HeartNavigator (Courtoisie de M. Dupré).



Modélisation de l'anneau aortique et de l'aorte ascendante par le logiciel HeartNavigator avec essai de valves Edwards Sapien XT de 20mm (A), de 23mm (B), de 26 mm (C), et de 29mm (D). Les points jaunes indiquent les trois cuspides de la valve aortique, les points rouges et bleus indiquent les ostia des coronaires droite et gauche. Le cercle jaune représente le plan de l'anneau aortique et le cercle vert est perpendiculaire à ce plan. Le cercle violet est la représentation fictive de la valve prothétique. D'après ces modélisations, une valve de 23mm semble indiquée.

Le « balloon sizing » (à savoir l'aortographie sus-aortique réalisée au cours de la pré-dilatation au ballon) peut aider le cardiologue interventionnel dans son choix final de taille de prothèse.

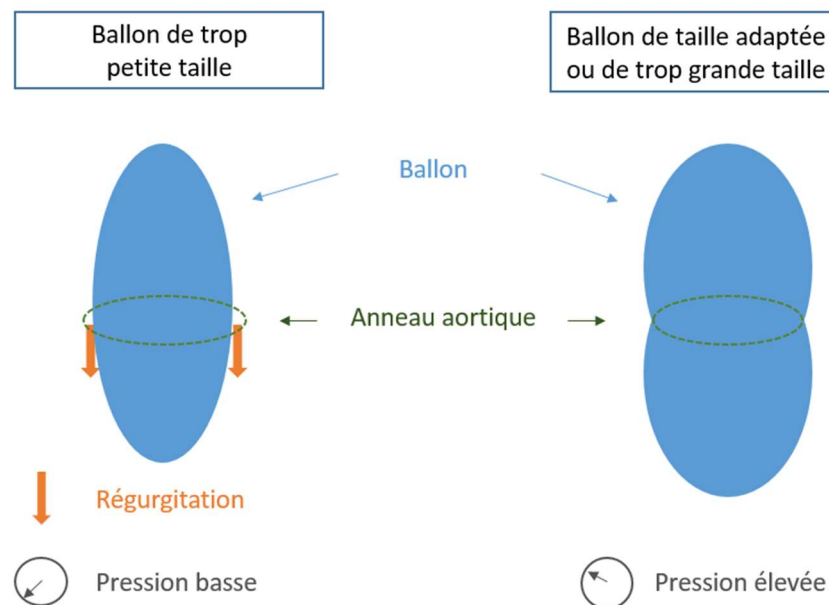
En pratique, le ballon est gonflé à la taille nominale de la prothèse choisie.

L'angiographie sus-aortique permet, par l'évaluation de la morphologie du ballon gonflé et par la recherche d'une éventuelle régurgitation, de conforter le bon choix de la taille de prothèse, et le cas échéant, de sélectionner une taille plus grande de prothèse (cf. **Figure 20**) [74-76].

De plus, certains centres effectuent un enregistrement de la pression au sein du ballon gonflé, permettant de contrôler indirectement la taille de l'anneau aortique (cf. **Figure 20**) [77] :

- Si la pression reste faible, c'est que l'anneau aortique n'exerce aucune contrainte sur le ballon, qui est donc plus étroit que l'anneau aortique. Il faut choisir une prothèse plus grande.
- Si la pression s'élève, c'est que l'anneau aortique exerce une contrainte sur le ballon, qui est donc au moins de la taille de l'anneau aortique. La taille de prothèse est a priori la bonne.

**Figure 20 - Choix de la taille de prothèse valvulaire par « balloon sizing » : angiographie sus-aortique et enregistrement des pressions.**



Néanmoins, le recours préalable à la valvuloplastie a significativement diminué ces dernières années, s'inscrivant dans un souhait de simplification de la procédure [21]. L'opérateur peut donc de moins en moins avoir recours au « balloon sizing » pour le choix de la taille de prothèse. Cette



évolution récente des pratiques amplifie le rôle primordial de la TDM pour déterminer la taille de valve.

Enfin, l'opérateur doit tenir compte de l'importance et de la localisation des calcifications valvulaires. En effet, en cas de volumineuses calcifications, notamment si elles sont asymétriques, et/ou étendues à la chambre de chasse, il existe un risque majoré de rupture de l'anneau aortique, pouvant motiver le choix d'une prothèse valvulaire plus petite, mais il existe également un risque accru de régurgitation para-valvulaire, en raison du mauvais déploiement et de la mauvaise apposition de la prothèse à la surface irrégulière de l'anneau aortique [78-80].

## 5.6. Mesures de l'anneau aortique par modalité TDM

### 5.6.1. Technique d'acquisition TDM

La TDM est donc un examen indispensable avant TAVI, devant inclure l'analyse du ventricule gauche et de l'aorte thoracique, mais aussi de l'aorte abdominale jusqu'aux axes ilio-fémoraux. Un large volume doit ainsi être exploré. Pour répondre à cette exigence, l'acquisition TDM s'articule en pratique courante en deux étapes : acquisition dans un premier temps du massif cardiaque et de l'aorte thoracique, incluant la racine aortique, suivie d'une acquisition de l'aorte abdominale et des axes ilio-fémoraux. La technique employée dans notre centre est résumée dans le **Tableau 3**.

**Tableau 3 - Technique d'acquisition TDM dans notre centre avant TAVI, en accord avec les recommandations actuelles.**

Technique	Commentaires	
	Cœur et aorte thoracique	Axes vasculaires aorto-iliaques
Champ de vue	Incluant le cœur et l'aorte thoracique ± pontage coronarien si présent	Du diaphragme jusqu'aux petits trochanters fémoraux
Double énergie	Non	Oui
Résolution spatiale	Elevée - Collimation 0,6 mm	Elevée - Collimation 0,6 mm
kV	IMC < 25 kg/m <sup>2</sup> : 100 kVp IMC ≥ 25 kg/m <sup>2</sup> : 120 kVp	Switch du voltage entre 80 et 140 kVp
mA	Modulation des mA (max : 25-75% du cycle R-R) mA adaptés à la corpulence du patient, classiquement 600 mA max	IMC < 25 kg/m <sup>2</sup> : 375 mA IMC ≥ 25 kg/m <sup>2</sup> : 630 mA
Synchronisation cardiaque	Oui : rétrospective	Non
Produit de contraste iodé	Produit à forte concentration : 350 mg d'iode/mL	Produit à forte concentration : 350 mg d'iode/mL
Protocole d'injection du produit de contraste	Triphasique (60 mL de produit de contraste pulsé par du sérum physiologique avec injection intermédiaire d'iode dilué à 60%) Injecteur automatique au débit de 3-4 mL/sec	Biphasique (30 mL de produit de contraste pulsé par du sérum physiologique) Injecteur automatique au débit de 3 mL/sec
Déclenchement de l'acquisition	Contrôle fluoroscopique à la bifurcation de l'artère pulmonaire Déclenchement lorsque la densité dans l'aorte thoracique ascendante excède 100 UH	Contrôle fluoroscopique sur la première coupe de l'aorte abdominale Déclenchement lorsque la densité dans l'aorte abdominale excède 100 UH
Reconstructions	- Diastole : 1 phase (75% du cycle R-R), incluant tout le champ d'acquisition - Systole : 5 phases (25-45% du cycle R-R tous les 5%), limitées à la racine aortique	Reconstructions monochromatiques à 70 keV

### Préparation du patient

Le premier temps indispensable à l'examen est la préparation du patient. Le médecin et le manipulateur doivent s'assurer avant tout de l'absence de contre-indication à la réalisation de l'angioTDM, notamment de l'absence d'allergie au produit de contraste iodé, et recueillir un dosage récent de la créatininémie. Il est recommandé au patient de ne pas consommer d'excitant avant l'examen (café, tabac). Le patient est installé en décubitus dorsal sur la table d'examen. Une voie veineuse périphérique de bon calibre (cathéter 18 Gauges si possible) est posée au pli du coude. Des électrodes d'ECG sont appliquées sur le torse du patient, préalablement nettoyé et séché. Le tracé ECG doit présenter une onde R suffisamment ample pour être détectée et permettre la synchronisation cardiaque. Les images sont acquises en apnée, avec nécessité d'exercer le patient au préalable.

### Paramètres de résolution spatiale, kVp et mA

Une résolution spatiale élevée est requise, notamment pour l'évaluation de la racine aortique et des axes ilio-fémoraux. Le protocole d'acquisition dépend du centre d'imagerie, mais doit permettre une épaisseur de reconstruction de 1.0 mm voire moins selon les recommandations [27].

D'après la SCCT (Society of Cardiovascular Computed Tomography), une tension de 100 kVp est recommandée pour les patients pesant  $\leq 90$  kg ou avec un IMC (Index de Masse Corporelle)  $\leq 30$  kg/m<sup>2</sup>, une tension de 120 kVp pour les patients pesant  $> 90$  kg et dont l'IMC est  $> 30$  kg/m<sup>2</sup>, une tension plus élevée pouvant être employée pour les patients souffrant d'obésité sévère [81]. Néanmoins, la tension appliquée au tube dépend étroitement du scanner disponible et de la collimation souhaitée. Dans notre centre, une tension de 120 kVp est volontiers choisie.

Afin de limiter la dose d'irradiation, les mA sont modulés en fonction du cycle cardiaque, avec des valeurs maximales entre 25 et 75 % du cycle R-R.

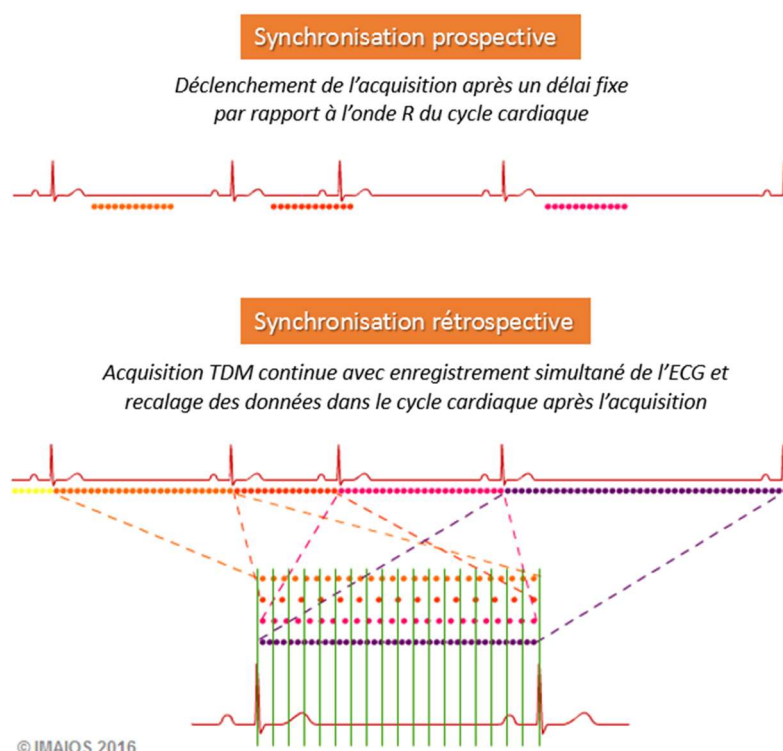
### Synchronisation cardiaque

Le cœur étant en perpétuel mouvement, la première acquisition centrée sur la racine aortique nécessite une synchronisation ou « gating » cardiaque pour s'affranchir des artefacts cinétiques. Ceci permet de reconstruire les images à un temps donné du cycle cardiaque. La synchronisation cardiaque repose sur l'ECG et existe en deux modes : un mode prospectif, dont l'acquisition est déclenchée de façon séquentielle par rapport au cycle cardiaque de l'ECG, et un mode rétrospectif, dont l'acquisition est continue, avec images recalées a posteriori avec le cycle cardiaque (cf.

**Figure 21).** Le mode rétrospectif est privilégié dans la TDM avant TAVI. En effet, les patients éligibles au TAVI présentent volontiers un rythme cardiaque rapide et irrégulier compte tenu de leur âge et de leurs comorbidités, pour lequel le mode prospectif est souvent mis en difficultés. Ce point est d'autant plus vrai que les bêta-bloquants, aidant habituellement à régulariser et ralentir le rythme cardiaque en scanner cardiaque, sont difficilement employables chez ces patients. De plus et surtout, le mode rétrospectif, en couvrant l'ensemble du cycle cardiaque, permet des reconstructions en phase systolique, qui est, comme nous l'avons vu précédemment, la phase la mieux adaptée pour mesurer l'anneau aortique dans ses plus grandes dimensions. Enfin, l'irradiation, plus élevée dans la synchronisation rétrospective, pose une problématique moins importante chez ces patients âgés comparativement aux sujets jeunes.

Tandis qu'une synchronisation cardiaque est obligatoirement requise pour la racine aortique, celle-ci n'est pas nécessaire pour la deuxième acquisition centrée sur l'aorte abdominale et les axes ilio-fémoraux [28].

**Figure 21 - Modes prospectif et rétrospectif en synchronisation cardiaque, d'après IMAIOS®.**



### Injection de produit de contraste iodé

L'injection de produit de contraste iodé est essentielle pour assurer un bon contraste à la TDM, que ce soit pour l'analyse de la racine aortique ou pour l'évaluation de l'accessibilité vasculaire. Compte-tenu de l'âge avancé des patients éligibles au TAVI, leur fonction rénale est fréquemment altérée, nécessitant de limiter au maximum la dose administrée de produit de contraste iodé [82]. Dans cette optique, une des méthodes employées est d'injecter le produit de contraste à des débits plus faibles qu'en pratique courante, qui est classiquement en corotDM de 5mL/sec voire plus [83]. Ainsi, dans notre centre et en accord avec les recommandations actuelles, 60 mL de produit de contraste iodé sont injectés pour la première acquisition cardiaque à un débit de 3-4 mL/sec [27]. Les avancées technologiques d'imagerie spectrale TDM en double énergie permettent également d'économiser la dose de produit de contraste administrée, classiquement de moitié [84]. Dans notre centre, l'imagerie spectrale est employée en pratique courante pour la deuxième acquisition centrée sur les axes ilio-fémoraux, avec un volume injecté actuellement réduit à 30 mL, au lieu des 60 mL administrés habituellement en technique standard [85].

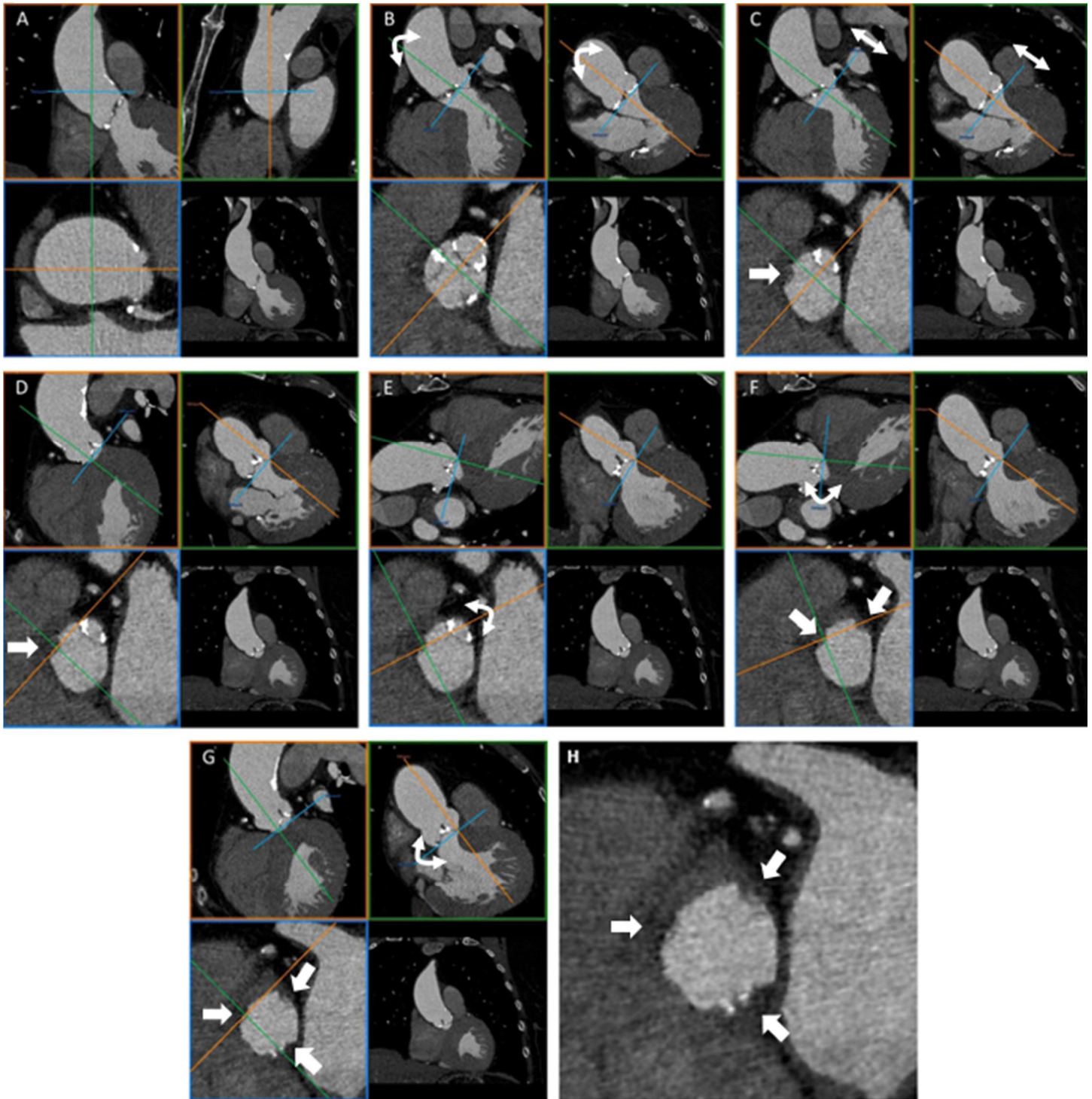
#### *5.6.2. Techniques de reconstructions et de post-traitement sur l'anneau aortique*

La TDM avant TAVI fournit de nombreuses données, dont la mesure de l'anneau aortique constitue l'un de ses points fondamentaux, permettant la planification de la taille de prothèse valvulaire comme nous l'avons vu précédemment.

Pour ce faire, des reconstructions en systole sont nécessaires pour obtenir les mensurations maximales de l'anneau aortique. Elles sont effectuées de 25 à 45% du cycle cardiaque R-R, tous les 5%, permettant au radiologue de déterminer avec précision la phase systolique où la valve aortique est la plus ouverte, mais aussi où la qualité d'image est la plus optimale.

Lorsque la phase systolique est choisie, le radiologue doit se positionner exactement dans le plan de l'anneau aortique pour effectuer ses mesures. L'anneau aortique ne se situe pas dans un plan axial strict, mais dans un plan axial oblique, dont l'attache basale de la cuspide coronaire droite est le plus souvent inférieure à celles des cuspidés coronaire gauche et non coronaire [28]. Il est donc crucial d'obtenir en reconstructions multiplanaires le plan axial oblique correspondant exactement au plan de l'anneau aortique. L'équipe de Blanke et al. [86] a établi une méthode standardisée et reproductible permettant de reconstruire en TDM le plan de l'anneau aortique le plus rigoureusement possible, méthode qualifiée de « step-by-step » et explicitée dans la **Figure 22** :

Figure 22 - Méthode standardisée « step-by-step » pour obtenir le plan de l'anneau aortique en TDM.



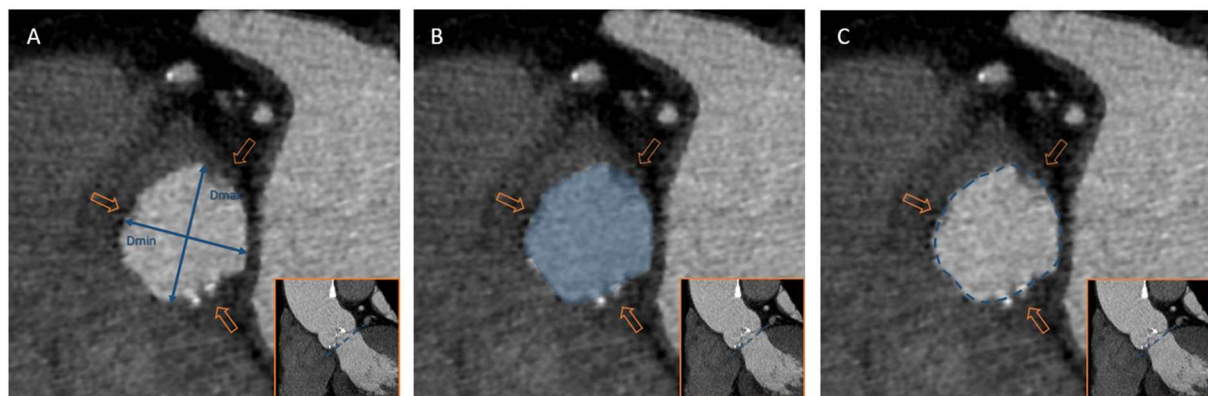


### Légende Fig. 22 :

L'anneau aortique est formé par les points d'insertion les plus bas des cuspidés de la valve aortique, appelés également attaches basales. Cette approche standardisée « step-by-step » est basée sur le principe TDM de reconstructions multiplanaires dans lesquelles les plans de référence sont verrouillés avec des angles de 90°(A). Le plan de référence axial oblique (ligne bleue) est placé approximativement dans le plan de l'anneau aortique (B). Ce plan de référence axial oblique (ligne bleue) est déplacé de haut en bas pour identifier la première attache basale de cuspidé (C). Le point de référence est placé exactement sur cette attache basale de cuspidé, pour ne plus jamais être déplacé (D). La deuxième cuspidé est repérée dans la vue axiale oblique (encadré bleu). La ligne de référence sagittale oblique (ligne orange) est tournée de façon à passer par cette deuxième cuspidé (E). Dans la vue sagittale oblique (encadré orange), la ligne de référence axiale oblique (ligne bleue) est tournée pour passer exactement par l'attache basale de la deuxième cuspidé. Ainsi, la ligne axiale oblique (ligne bleue) rejoint les attaches basales des deux cuspidés (F). Ces étapes doivent être répétées pour la troisième cuspidé, de façon à ce que le plan axial oblique obtenu soit exactement aligné avec les attaches basales des trois cuspidés (flèches blanches) (G) (H). Il est important de vérifier la bonne orientation du plan axial oblique en s'assurant que les cuspidés « disparaissent » en même temps lorsque l'on fait défiler ce plan de haut en bas.

Une fois le plan de l'anneau aortique obtenu, le radiologue peut effectuer les mesures de l'anneau aortique, à savoir son petit et grand diamètre, sa surface et son périmètre (cf. **Figure 23**). Le grand diamètre est défini comme le plus grand diamètre de l'anneau aortique et le petit diamètre comme le diamètre perpendiculaire au grand diamètre. À partir de ces mesures sont calculés les diamètres effectifs comme explicité précédemment, et est planifiée la taille de prothèse valvulaire.

**Figure 23 - Mesures de l'anneau aortique devant être recueillies à la TDM : petit et grand diamètres, surface et périmètre.**



A : Petit et grand diamètres de l'anneau aortique

B : Surface de l'anneau aortique

C : Périmètre de l'anneau aortique

⇒ Attaches basales des cuspidés

La planification de la taille de prothèse repose donc essentiellement sur ces mesures effectuées manuellement à la TDM, requérant une certaine robustesse afin de limiter le risque de complications per et post-procédurales en lien avec une erreur de sizing.

A l'heure actuelle et à notre connaissance, seules trois études ont évalué la reproductibilité intra et/ou inter-observateur des mesures à la TDM [68, 87, 88]. Le **Tableau 4** récapitule les principales caractéristiques de ces trois études récemment publiées.

Fait important, aucune étude ne s'est encore intéressée à l'influence de l'expérience des opérateurs sur la variabilité de ces mesures, mesures pourtant complexes à réaliser.

**Tableau 4 - Principales caractéristiques méthodologiques et principaux résultats des études de variabilité du sizing de l'anneau aortique en TDM avant TAVI [68, 87, 88].**

		Gurvitch et al (2011) [68]	Schuhbaeck et al (2014) [87]	Schmidkonz et al (2014) [88]	
<b>METHODE</b>	Nombre de patients inclus	50 patients	64 patients	100 patients	
	Observateurs	3 observateurs Expérience non précisée	2 observateurs : - Un observateur de plus de 10 ans d'expérience en imagerie cardiaque - Un observateur de 3 ans d'expérience en imagerie cardiaque	3 observateurs : Expérience d'au moins 2 ans en imagerie cardiaque	
	Phase du cycle cardiaque étudiée	Systole (phase correspondant à l'ouverture valvulaire maximale)	Diastole (70-75% R-R)	Diastole (60% R-R)	
	Méthode step-by-step employée	Non	Oui	Oui	
<b>RESULTATS</b>	Variabilité intra-observateur	Dmean	Obs 1 : ICC = 0.94 Obs 2 : ICC = 0.94 Obs 3 : ICC = 0.99	ICC = 0.93	Non étudiée
		Darea	Obs 1 : ICC = 0.93 Obs 2 : ICC = 0.93 Obs 3 : ICC = 0.99	ICC = 0.93	Non étudiée
		Dcirc	Non étudiée	ICC = 0.94	Non étudiée
	Variabilité inter-observateur	Dmean	ICC = 0.80	ICC = 0.92	Obs 1 versus 2 : r = 0.94 Obs 1 versus 3 : r = 0.95 Obs 2 versus 3 : r = 0.96
		Darea	ICC = 0.87	ICC = 0.93	Obs 1 versus 2 : r = 0.95 Obs 1 versus 3 : r = 0.97 Obs 2 versus 3 : r = 0.97
		Dcirc	Non étudiée	ICC = 0.91	Obs 1 versus 2 : r = 0.92 Obs 1 versus 3 : r = 0.97 Obs 2 versus 3 : r = 0.97
		Nombre de prothèses de tailles concordantes si déduites de l'aire	Non étudiée	51/64 patients	Obs 1 versus 2 : 89/100 patients Obs 1 versus 3 : 91/100 patients Obs 2 versus 3 : 92/100 patients

*ICC : Intraclass Correlation Coefficient ; r : Pearson's Correlation Coefficient*

Nous avons donc réalisé cette étude portant sur la variabilité intra et inter-observateur des mesures en TDM de l'anneau aortique avant TAVI. Nous avons également étudié les facteurs influençant leur variabilité, à savoir l'expérience de l'observateur, la qualité de l'examen et le degré de calcifications valvulaires.



## Notre étude

---

“Aortic Annulus Sizing with Multidetector Computed Tomography  
prior to Transcatheter Aortic Valve Implantation:  
Variability and Factors of Variability”

## **Abstract**

### **Objectives**

To evaluate intra- and inter-observer variability of aortic annulus sizing with Multidetector Computed Tomography (MDCT) and to analyze the effect of observer's experience, aortic valve calcifications and image quality on variability.

### **Methods**

MDCT data sets of 52 patients were retrospectively evaluated. The following aortic annulus characteristics were measured in a standardized approach by three independent observers in diastole and systole: maximum and minimum diameters, area and circumference. Subsequently recommended valve prosthesis size was specified. Observers had different level of experience in cardiac MDCT. Calcifications volume of the aortic valve and signal to noise ratio were also evaluated.

### **Results**

Intra- and inter-observer reproducibility was excellent for all aortic annulus dimensions, with an intraclass correlation coefficient (ICC) calculated respectively from 0.84 to 0.98 and from 0.82 to 0.97. Agreement for prosthesis size selection was excellent between the two most experienced observers ( $k=0.82$ ) whereas it was lower with the inexperienced observer ( $k=0.67$ ). Aortic valve calcifications did not influence intra-observer reproducibility. Image quality influenced reproducibility only for the inexperienced observer.

### **Conclusions**

Intra- and inter-observer variability for aortic annulus sizing by MDCT is low. Nevertheless, inexperienced observer showed lower reliability and greater variability for low quality exams, suggesting a learning curve.

**Keywords:** Transcatheter aortic valve implantation; Multidetector Computed Tomography; aortic annulus; variability.

## Introduction

Aortic valve stenosis is a common disease with increasing prevalence, especially in elderly patients. For a long time, surgical aortic valve replacement has been the only standard of curative treatment. However, up to one third of patients are declined for surgery due to multiple comorbidities [1, 2]. In 2002 Cribier et al. performed successfully the first percutaneous transcatheter aortic valve implantation (TAVI) [3]. Since that first implantation, TAVI has become the treatment of choice in patients with contraindications for surgery or high surgical risk [4-6], with a probable extension of the indication to “lower” risk patients [7-9].

As opposed to surgical valve replacement, sizing aortic valve under direct visualization is not possible during TAVI procedure. Accurate evaluation of the aortic root is critical before the procedure and strongly depends on multimodality imaging [10]. Valve undersizing may lead first of all to paravalvular aortic regurgitation, which is more frequent and associated with negative clinical outcome [5, 11, 12], but also to valve embolization. On contrary, valve oversizing exposes to obstruction of coronary ostia, atrioventricular block or to aortic annular rupture [12, 13].

Aortic annulus is defined by the virtual ring formed by joining basal attachments of aortic valvar leaflets [14]. Many studies demonstrated the oval and not circular shape of the annulus [15, 16]. Echocardiography, whether transthoracic or transesophageal, is a 2-dimensional technique, that measures the shorter diameter of the annulus and may underestimate the true annular dimensions [17-19]. Multidetector computed tomography (MDCT) allows a three dimensional assessment of the aortic annulus and thus improves the accuracy of aortic annulus sizing [20-22]. However manual reconstructions are complex and few data are available regarding intra- and inter-observer variability of this technique. Furthermore the variability associated with observer’s training degree has never been evaluated.

In the present study we evaluated intra- and inter-observer variability of aortic annulus sizing with MDCT, the effect of observer’s experience, aortic valve calcifications and image quality on variability.

## **Materials and methods**

### **Patients**

This is a single center retrospective study. Fifty-two patients with severe aortic valve stenosis were explored with MDCT prior to TAVI procedure and included in the study. Patients with bicuspid aortic valve stenosis, or who undergone “valve in valve” procedure were excluded. All these patients received a balloon-expandable Edwards Sapien XT (Edwards Lifesciences) prosthesis for a retrograde transfemoral approach.

### **MDCT images acquisition**

MDCT examinations were performed on a 64-slice Discovery 750 High Definition scanner (General Electric Healthcare, Milwaukee, WI, USA) with the same acquisition protocol according to new recommendations by the Society of Cardiovascular Computed Tomography (SCCT) [10]. Tube potential voltage was selected depending on the Body Mass Index (BMI) of the patient: 100 kVp tube voltage for patients with a BMI less than 25 kg.m<sup>-2</sup> and 120 kVp with a BMI up to 25 kg.m<sup>-2</sup>. Sixty mL of contrast agent were injected at a flow rate of 4 mL/s with a timing bolus tracking pulsed by 20 mL of saline serum at the same flow rate. Imaging was performed in deep inspiration in a cranio-caudal direction that contains the heart and the aortic arch using a retrospectively ECG-gated spiral acquisition mode. Images were reconstructed with 0.6 mm slice thickness firstly at a diastolic phase (75% R-R) and secondly between 25 to 45 % of the cardiac cycle every 5% allowing systolic annular assessment. Electrocardiography-gated dose mA modulation was used.

### **Measuring aortic annulus**

All data were transferred on a workstation (Advantage WorkStation 4.6, General Electric), then processed with dedicated software (CardiQ X-Pres, General Electric). Data analysis were performed by three observers. The first observer had 7 years' experience in cardiac MDCT and especially TAVI-planning studies. The second had 6 months' and the third had no experience. All observers underwent a consensus reading of 10 previous cases to ensure a standardized approach. Determination of the aortic annulus plane was performed by a step-by-step approach as reported by

Achenbach et al [23]: it includes identifying the first cusp insertion point in double-oblique multiplanar reconstructions then to align with the second and finally the third cusp insertion point which provides the exactly aligned plane with the hinges of the valvar leaflets. Once this plane was obtained, several measurements were achieved to determinate the aortic annulus dimensions (Fig. 1):

- *Mean diameter ( $D_{mean}$ )*

The maximum ( $D_{max}$ ) and minimum ( $D_{min}$ ) diameters of the aortic annulus were measured, with  $D_{min}$  defined by perpendicular diameter to  $D_{max}$ . The mean diameter was obtained by the average of both.

- *Area-derived diameter ( $D_{area}$ )*

The aortic annulus area was manually traced and the area-derived diameter was calculated using the following formula:

$$D_{area} = 2 \sqrt{Area/\pi}$$

- *Circumference-derived diameter ( $D_{circ}$ )*

The circumference was also manually traced and the circumference-derived diameter was calculated using the following formula:

$$D_{circ} = \frac{Circumference}{\pi}$$

Subsequently recommended valve prosthesis size was specified according to the Vancouver CT sizing guidelines with an optimal goal of modest annulus area oversizing (recommended transcatheter valve area/MDCT annular area= 10% to 15% with upper and lower limits of 1 to 20%) [24]. From this guideline based on area, we deduced a concordance table based on the derived diameter: A 20-mm valve was suggested for derived aortic annulus diameters of 18-20 mm, a 23-mm valve for greater than 20 to 23 mm, a 26-mm valve for greater than 23 mm to 26 mm, a 29-mm valve for greater than 26 mm to 29 mm, and the valve was not recommended when the diameter was below than 18 mm or exceeded 29 mm.

All measurements were performed in diastole and systole with systolic phase determined independently by each observer with maximal aortic valve leaflet opening and optimal image quality. All measurements were repeated after a 2-week interval and executed in blinded fashion by the three independent readers to define intra and inter-observer variability.

### **Aortic valve calcifications**

To analyze objectively the aortic valve calcifications, we measured the calcifications volume of the aortic valve using commercially available software (Volume Viewer 11.3 ext. 8, General Electric). For it, we cut down the images to keep only the aortic valve. Then the calcifications were selected by applying a threshold of density, to deduct from that its volume.

### **Image quality**

Image quality was objectively defined by the signal to noise ratio (SNR) measured in a Region of Interest (ROI) of 10 mm<sup>2</sup> in ascendant aorta.

### **Statistical analysis**

Continuous variables are given as mean and standard deviation ( $\pm$  SD) and qualitative variables as number and percentage.

The intra- and inter-observer agreement between the measurements methods was evaluated with a Bland-Altman-Plot. Intraclass correlation coefficients (ICC) were calculated to compare aortic annulus dimensions, with 95% confidence intervals (CI). As the second measurements of each observer were performed to evaluate intra-observer reliability, we used only the first measurements to evaluate inter-observer reproducibility. This choice reflects the clinical practice since only one measurement is usually performed.

Weighted Cohen's kappa coefficients (k values) with 95% confidence intervals was used for the assessment of the inter- and intra-observer agreement on recommended valve prosthesis size.

Two image quality's degrees were defined from either side of the SNR's median: low and high quality image. Similarly, two calcifications' degrees were defined from either side of the calcifications volume's median: low and high calcifications. Intraclass correlation coefficient was used to evaluate intra-observer agreement in each group.

Data analyses were conducted with MedCalc for Windows, version 11.3.2.0 (MedCalc Software, Mariakerke, Belgium).

## Results

### Patients' baseline characteristics

The patients' mean age was  $83 \pm 7$  years (range 64-93 years) and 30 were women (58%). Mean BMI of all patients was  $27 \pm 6$  kg/m<sup>2</sup>.

### Aortic annulus dimensions

Intra- and inter-observer variability results are reported in Tables 1 and 2.

#### Intra-observer variability

Bland-Altman analysis revealed a mean difference between the two measurements in systolic phase for observer 1 of  $0.1 \pm 1.4$  mm for the mean diameter, of  $0.2 \pm 1.4$  mm for the area-derived diameter and of  $0.1 \pm 1.4$  mm for the circumference-derived diameter. They were respectively  $0.1 \pm 1.8$  mm,  $0.1 \pm 1.2$  mm,  $0.1 \pm 1.6$  mm for observer 2 and  $0.4 \pm 2.4$  mm,  $0.5 \pm 2.3$  mm,  $0.8 \pm 2.5$  mm for observer 3 (Fig. 1).

Intra-observer agreement was excellent for all aortic annulus dimensions, with an ICC calculated from 0.84 to 0.98 (Table 1). The measurements of observer 3 showed lower reliability than of observer 1 and observer 2.

#### Inter-observer variability

Mean differences between observer 1 and observer 2 in systolic phase were  $0.1 \pm 1.4$  mm for the mean diameter,  $0.2 \pm 1.5$  mm for the area-derived diameter and  $0.2 \pm 1.5$  mm for the circumference-derived diameter. They were respectively  $0.1 \pm 2.4$  mm,  $0.5 \pm 2.7$  mm,  $0.4 \pm 2.7$  mm between observer 1 and observer 3 and  $0.0 \pm 2.4$  mm,  $0.3 \pm 2.6$  mm,  $0.2 \pm 2.5$  mm between observer 2 and observer 3 (Fig. 2).

Inter-observer reliability for all aortic annulus dimensions was excellent with an ICC calculated from 0.82 to 0.97 (Table 2). The variability was lower between observer 1 and observer 2 than between observer 1 and observer 3 or between observer 2 and observer 3.

## **Recommended prosthesis size**

### Intra-observer variability

If prosthesis size selection was based on the area-derived diameter in systolic phase, agreement was correct in 43 cases of 52 cases for observer 1 (83%), 46 cases of 52 cases for observer 2 (88%) and 35 cases of 52 cases for observer 3 (67%), resulting in close correlation only for observers 1 and 2 ( $k= 0.83$  for observer 1 and  $0.89$  for observer 2, versus  $0.67$  for observer 3) (Table 3). One subject for observer 3 had a prosthesis size change of two categories, others had a prosthesis change of only one category. Agreement regarding prosthesis size selection was quite similar for the mean diameter of the aortic annulus (46 of 52 cases for observer 1, 42 of 52 cases for observer 2 and 38 of 52 cases for observer 3) and for the circumference-derived diameter (45 of 52 cases for observer 1, 44 of 52 cases for observer 2 and 34 of 52 cases for observer 3).

### Inter-observer variability

With regards to the area-derived diameter in systolic phase, prosthesis size selection was the same in 42 of 52 cases between observer 1 and 2 (81%), in 36 of 52 cases between observer 1 and observer 3 (69%), and in 35 of 52 cases between observer 2 and observer 3 (67%) (Table 4). Two and one subjects had a prosthesis change of two categories respectively between observer 1 and observer 3 and between observer 2 and observer 3 (Table 5). Only close correlation was reached between observer 1 and observer 2, whether if the prosthesis sizing was based on the mean diameter ( $k= 0.84$ ), on the area-derived diameter ( $k= 0.82$ ) or on the circumference-derived diameter ( $k= 0.84$ ) (Table 4).

## **Influence of the aortic valve calcifications**

The aortic valve calcifications did not significantly influence intra-observer reproducibility, whether for observer 1 (ICC 0.95, 95% CI 0.89-0.98 for low calcifications versus ICC 0.99, 95% CI 0.97-0.99 for high calcifications), observer 2 (ICC 0.98, 95% CI 0.93-0.99 for low calcifications versus ICC 0.98, 95% IC 0.96-0.99 for high calcifications) and observer 3 (ICC 0.88, 95% CI 0.75-0.94 for low calcifications versus ICC 0.86, 95% CI 0.56-0.95 for high calcifications).



### **Influence of the image quality**

The image quality did not significantly influence intra-observer reproducibility for observer 1 (ICC 0.98, 95% CI 0.95-0.99 for low image quality versus ICC 0.97, 95% CI 0.94-0.99 for high image quality), and for observer 2 (ICC 0.98, 95% CI 0.95-0.99 for low image quality versus ICC 0.98, 95% IC 0.95-0.99 for high image quality). However, for observer 3, best agreement was reached when image quality was high (ICC 0.92, 95% CI 0.81-0.97 versus ICC 0.84, 95% CI 0.66-0.93 for low image quality).

### **Systolic versus diastolic measurements**

Bland-Altman analysis demonstrated a mean difference between systolic and diastolic aortic annulus area-derived diameter of  $0.8 \pm 1.5$  mm for observer 1,  $0.6 \pm 1.3$  mm for observer 2 and  $0.6 \pm 2.5$  mm for observer 3. These differences would result in a recommended size prosthesis change in 13 cases for observer 1 (25%), 16 cases for observer 2 (31%) and 18 cases of 52 cases for observer 3 (35%). From these results, 13 subjects for observers 1, 2 and 3 (25%) were reclassified between diastole and systole to a larger prosthesis size by a single category. Two subjects shifted two categories to the larger size for observer 3 (1.9%), namely from a 20mm-valve to a 26mm-valve and from a 26mm-valve to a not recommended valve beyond 29 mm.

## Discussion

Accurate preoperative measurement of the aortic annulus is crucial in order to select the most appropriate prosthesis size for the success of TAVI. Whereas echocardiography provides mostly the shorter diameter of the aortic annulus on sagittal view, MDCT, a three-dimensional imaging modality, allows the best analysis of the noncircular aortic annulus.

It is known that the annulus loses its oval shape after implantation of prosthesis to become more circular [25]. However the mean diameter, area and circumference remain constant. This is why the derived diameters must be preferred to the minimal and maximal diameters to determinate the prosthesis size.

In our study, we demonstrated an excellent intra- and inter-observer agreement for all the three aortic annulus sizing methods (mean diameter, area-derived diameter and circumference derived diameter), whether in systolic or diastolic phase. These results are in agreement with former publications. Schuhbaeck et al. [26] as well as Schmidkonz et al. [27] reported a strong inter-observer correlation with respectively a calculated ICC and correlation coefficient greater than 0.90, as in our study. A previous study by Gurvitch et al [17] found a good inter-reader reliability for the mean diameter (ICC: 0.80) and the area-derived diameter (ICC: 0.87) using double oblique transverse reconstruction whereas the inter-observer agreement was lower for sagittal oblique (ICC: 0.54), coronal oblique (ICC: 0.78) and 3-chamber view (ICC: 0.70) measurements, highlighting the lower reliability of single-plane dimensions. Furthermore, these authors, who did not use the “step by step” method to determinate the aortic annulus unlike the above-cited studies or ours, obtained a slightly lower reproducibility, emphasizing the advantage of this standardized approach.

Our results were not influenced by the degree of aortic valve calcifications, as reported by Schuhbaeck et al. [26].

Even though we obtained an excellent reliability in the aortic annulus measurements, we found a change recommended prosthesis size in 12-33% of cases in intra-observer analysis and in 19-33% of cases in inter-observer analysis, with regards to the area-derived diameter in systolic phase. This finding had already been raised by Schuhbaeck et al. [26] with change prosthesis size in 20-25% of cases according to the same parameters. This can be explained by the use of strict cut-off thresholds which results in a change of prosthesis size sometimes due to a minimum difference diameter of 0.1

mm. When annular dimensions are “borderline”, the strategy to choose the larger prosthesis size and to deliberate underfill the transcatheter heart valve balloon is possible, in order to modulate the prosthesis size and avoid procedural complications due to excessive oversizing [28, 29]. Thus it can be expected to have less clinical impact owing to the different prosthesis size for measurements near the threshold values thanks to this underexpansion. Nevertheless this strategy concerns a small number of carefully selected patients due to the potential risk of prosthesis misdeployment.

Despite the good intra- and inter-observer agreement, we noted a better reliability for observers with at least 6 months experience in TAVI-planning MDCT studies than the inexperienced observer. Although it may be assumed that the standardized approach by “step-by-step” method makes less complex and more reproducible the aortic annulus measurements, this suggests a learning curve for six months. Moreover, we observed a lower reliability in inexperienced observer when the image quality was lower, which emphasizes this need of learning, in patients with difficult apnea and in whom beta-blocker are often contraindicated. To our knowledge, our study is the first one which evaluated the effect of experience and image quality on intra- and inter-observer reproducibility.

Finally, annular dimensions were larger during systole than diastole, which was not surprising given former publications [15, 30, 31]. These data indicate that aortic annulus sizing must be preferentially performed in systole to avoid valve undersizing and its procedural complications.

The choice of prosthesis size does not depend exclusively on MDCT measurements but is achieved in a multidisciplinary process, especially when measurements are between two prosthesis sizes. Thereby the prosthesis size can also be determined integrating data from semiautomated and automated computational algorithms [32, 33]. Finally the balloon sizing (i.e. angiography during balloon aortic valvuloplasty) during the procedure helps to confirm the appropriate prosthesis size depending on the appearance of the balloon and on aortic regurgitation [34, 35]. Nevertheless, there is a recent tendency to simplify the procedure and not to resort to valvuloplasty [36, 37]. In these conditions, prosthesis sizing cannot rely on balloon sizing, which emphasizes the crucial and growing role of MDCT prior to TAVI to choose the correct prosthesis size.

## **Limitations**

There were some limitations to our study. Firstly, a limited number of patients were included. However our study involved 52 patients, which is comparable with previous studies [17, 26]. Secondly, we compared measurements of three observers each with a different level of experience. This certainly contributed to increase inter-observer variability. A study including 6 observers spread in 3 pairs with the same level of experience would have been more accurate to assess the reproducibility according observer's experience. Thirdly, the prosthesis sizing guideline differs between studies depending on the degree of oversizing that is expected, the possibility of transcatheter balloon underfilling and the local availability of prosthesis. Thus one would expect a different agreement of prosthesis size if another sizing guideline had been used. Nevertheless we use the Vancouver sizing guideline in our clinical practice, that is quite similar to the other used guidelines [17, 26, 27].

## **Conclusion**

There is low intra- and inter-observer variability for aortic annulus sizing by MDCT. Nevertheless inexperienced observer showed lower reliability, suggesting a learning curve despite the stepwise and standardized approach. The variability is not much relying on quality image, except for inexperienced observer, and not relying on aortic valve calcifications, whatever the level of experience.

## References

1. Bach DS, Siao D, Girard SE, Duvernoy C, McCallister BD, Gualano SK (2009) Evaluation of patients with severe symptomatic aortic stenosis who do not undergo aortic valve replacement: the potential role of subjectively overestimated operative risk. *Circ Cardiovasc Qual Outcomes* 2:533–539
2. Iung B, Cachier A, Baron G et al (2005) Decision-making in elderly patients with severe aortic stenosis: why are so many denied surgery? *Eur Heart J*. 26:2714–2720
3. Cribier A, Eltchaninoff H, Bash A et al (2002) Percutaneous transcatheter implantation of an aortic valve prosthesis for calcific aortic stenosis: first human case description. *Circulation* 106:3006–3008
4. Vahanian A, Alfieri O, Andreotti F et al (2012) Guidelines on the management of valvular heart disease: the Joint Task Force on the Management of Valvular Heart Disease of the European Society of Cardiology (ESC) and the European Association for Cardio-Thoracic Surgery (EACTS). *Eur Heart J* 33:2451-2496
5. Mack MJ, Leon MB, Smith CR et al (2015) 5-year outcomes of transcatheter aortic valve replacement or surgical aortic valve replacement for high surgical risk patients with aortic stenosis (PARTNER 1): a randomised controlled trial. *Lancet* 385:2477–2484
6. Kapadia SR, Leon MB, Makkar RR et al (2015) 5-year outcomes of transcatheter aortic valve replacement compared with standard treatment for patients with inoperable aortic stenosis (PARTNER 1): a randomised controlled trial. *Lancet* 385: 2485-2491
7. Cribier A, Durand E, Eltchaninoff H (2014) Patient selection for TAVI in 2014: is it justified to treat low- or intermediate-risk patients? The cardiologist's view. *EuroIntervention* 10 Suppl U:U16-21
8. Leon MB, Smith CR, Mack MJ, Makkar RR, Svensson LG, Kodali SK et al (2016) Transcatheter or Surgical Aortic-Valve Replacement in Intermediate-Risk Patients. *N Engl J Med* 374:1609–1620

9. Thourani VH, Kodali S, Makkar RR et al (2016) Transcatheter aortic valve replacement versus surgical valve replacement in intermediate-risk patients: a propensity score analysis. *Lancet* 387: 2218-2225
10. Achenbach S, Delgado V, Hausleiter J, Schoenhagen P, Min JK, Leipsic JA (2012) SCCT expert consensus document on computed tomography imaging before transcatheter aortic valve implantation (TAVI)/transcatheter aortic valve replacement (TAVR). *J Cardiovasc Comput Tomogr* 6:366–380
11. Tamburino C, Capodanno D, Ramondo A, Petronio AS, Etori F, Santoro G et al (2011) Incidence and predictors of early and late mortality after transcatheter aortic valve implantation in 663 patients with severe aortic stenosis. *Circulation* 123:299–308
12. Masson J-B, Kovac J, Schuler G et al (2009) Transcatheter aortic valve implantation: review of the nature, management, and avoidance of procedural complications. *J Am Coll Cardiovasc Interv* 2:811–820
13. Blanke P, Reinöhl J, Schlensak C et al (2012) Prosthesis oversizing in balloon-expandable transcatheter aortic valve implantation is associated with contained rupture of the aortic root. *Circ Cardiovasc Interv* 5:540–548
14. Piazza N, de Jaegere P, Schultz C, Becker AE, Serruys PW, Anderson RH (2008) Anatomy of the aortic valvar complex and its implications for transcatheter implantation of the aortic valve. *Circ Cardiovasc Interv* 1:74–81
15. Blanke P, Russe M, Leipsic J et al (2012) Conformational pulsatile changes of the aortic annulus: impact on prosthesis sizing by computed tomography for transcatheter aortic valve replacement. *J Am Coll Cardiovasc Interv* 5:984–994
16. Masri A, Schoenhagen P, Svensson L et al (2014) Dynamic characterization of aortic annulus geometry and morphology with multimodality imaging: predictive value for aortic regurgitation after transcatheter aortic valve replacement. *J Thorac Cardiovasc Surg* 147:1847–1854

17. Gurvitch R, Webb JG, Yuan R et al (2011) Aortic annulus diameter determination by multidetector computed tomography: reproducibility, applicability, and implications for transcatheter aortic valve implantation. *J Am Coll Cardiol Cardiovasc Interv* 4:1235–1245
18. De Vecchi C, Caudron J, Dubourg B et al (2014) Effect of the ellipsoid shape of the left ventricular outflow tract on the echocardiographic assessment of aortic valve area in aortic stenosis. *J Cardiovasc Comput Tomogr* 8:52–57
19. Altiok E, Koos R, Schröder J et al (2011) Comparison of two-dimensional and three-dimensional imaging techniques for measurement of aortic annulus diameters before transcatheter aortic valve implantation. *Heart Br Card Soc* 97:1578–1584
20. Jilaihawi H, Kashif M, Fontana G et al (2012) Cross-sectional computed tomographic assessment improves accuracy of aortic annular sizing for transcatheter aortic valve replacement and reduces the incidence of paravalvular aortic regurgitation. *J Am Coll Cardiol* 59:1275–1286
21. Kempfert J, Van Linden A, Lehmkuhl L et al (2012) Aortic annulus sizing: echocardiographic versus computed tomography derived measurements in comparison with direct surgical sizing. *Eur J Cardiothorac Surg* 42:627–633
22. Yano M, Nakamura K, Nagahama H, Matsuyama M, Nishimura M, Onitsuka T (2012) Aortic annulus diameter measurement: what is the best modality? *Ann Thorac Cardiovasc Surg* 18:115–120
23. Achenbach S, Schuhbäck A, Min JK, Leipsic J (2013) Determination of the aortic annulus plane in CT imaging—a step-by-step approach. *J Am Coll Cardiovasc Imaging* 6:275–278
24. Dewey M (2014) Cardiac CT. In: Plank F, Dacher JN, Feuchtner G, Leipsic J (eds) *Transcatheter Aortic Valve Interventions*. Springer, Berlin Heidelberg, pp259-281
25. Blanke P, Siepe M, Reinöhl J et al (2010) Assessment of aortic annulus dimensions for Edwards SAPIEN Transapical Heart Valve implantation by computed tomography: calculating average diameter using a virtual ring method. *Eur J Cardiothorac Surg* 38:750–758



26. Schuhbaeck A, Achenbach S, Pflederer T et al (2014) Reproducibility of aortic annulus measurements by computed tomography. *Eur Radiol* 24:1878–1888
27. Schmidkonz C, Marwan M, Klinghammer L et al (2014) Interobserver variability of CT angiography for evaluation of aortic annulus dimensions prior to transcatheter aortic valve implantation (TAVI). *Eur J Radiol* 83:1672–1678
28. Barbanti M, Leipsic J, Binder R et al (2014) Underexpansion and ad hoc post-dilation in selected patients undergoing balloon-expandable transcatheter aortic valve replacement. *J Am Coll Cardiol* 63:976–981
29. Tan JS, Leipsic J, Perlman G et al (2015) A Strategy of Underexpansion and Ad Hoc Post-Dilation of Balloon-Expandable Transcatheter Aortic Valves in Patients at Risk of Annular Injury: Favorable Mid-Term Outcomes. *J Am Coll Cardiovasc Interv* 8:1727–1732
30. Murphy DT, Blanke P, Alaamri S et al (2015) Dynamism of the aortic annulus: Effect of diastolic versus systolic CT annular measurements on device selection in transcatheter aortic valve replacement (TAVR). *J Cardiovasc Comput Tomogr* 10:37-43
31. Jurencak T, Turek J, Kietselaer BLJH et al (2015) MDCT evaluation of aortic root and aortic valve prior to TAVI. What is the optimal imaging time point in the cardiac cycle? *Eur Radiol* 25:1975–1983
32. Blanke P, Spira EM, Ionasec R et al (2014) Semiautomated quantification of aortic annulus dimensions on cardiac CT for TAVR. *J Am Coll Cardiovasc Imaging* 7:320–322
33. Lou J, Obuchowski NA, Krishnaswamy A et al (2014) Manual, semiautomated, and fully automated measurement of the aortic annulus for planning of transcatheter aortic valve replacement (TAVR/TAVI): Analysis of interchangeability. *J Cardiovasc Comput Tomogr* 9:42-49
34. Babaliaros VC, Junagadhwalla Z, Lerakis S et al (2010) Use of balloon aortic valvuloplasty to size the aortic annulus before implantation of a balloon-expandable transcatheter heart valve. *J Am Coll Cardiovasc Interv* 3:114–118

35. Condado JF, Lerakis S, Stewart J et al (2016) Balloon Versus Computed Tomography Sizing of the Aortic Annulus for Transcatheter Aortic Valve Replacement and the Impact of Left Ventricular Outflow Tract Calcification and Morphology on Sizing. *J Invasive Cardiol* 28:295-304
36. Mendiz OA, Fraguas H, Lev GA, Valdivieso LR, Favaloro RR (2013) Transcatheter aortic valve implantation without balloon predilation: a single-center pilot experience. *Catheter Cardiovasc Interv* 82:292–297
37. Avinée G, Durand E, Elhatimi S et al (2016) Trends over the past 4 years in populations characteristics, 30-day outcomes and 1-year survival in patients treated with transcatheter aortic valve implantation. *Arch Cardiovasc Dis* 109:457-464

## Tables

**Table 1.** Intra-observer agreement in assessment of aortic annulus dimensions between the two measurements.

	Observer 1		Observer 2		Observer 3	
	Diastole	Systole	Diastole	Systole	Diastole	Systole
<b>Dmean</b>						
Mean (mm)	23.32	24.20	23.45	24.23	23.80	24.45
Mean difference (mm)	-0.04	-0.12	-0.04	0.10	-0.40	-0.40
DS (mm)	1.10	1.35	1.55	1.80	2.20	2.40
ICC	0.98	0.97	0.96	0.94	0.90	0.88
95% CI	0.96-0.99	0.94-0.98	0.93-0.98	0.90-0.97	0.82-0.95	0.80-0.93
<b>Darea</b>						
Mean (mm)	23.42	24.26	23.66	23.80	24.25	24.78
Mean difference (mm)	-0.15	-0.21	0.12	0.11	-0.50	-0.50
DS (mm)	1.17	1.40	1.08	1.18	2.40	2.30
ICC	0.98	0.96	0.98	0.98	0.88	0.84
95% CI	0.96-0.99	0.93-0.98	0.96-0.99	0.96-0.99	0.78-0.93	0.68-0.92
<b>Dcirc</b>						
Mean (mm)	23.82	24.57	24.16	24.72	24.76	25.31
Mean difference (mm)	-0.02	-0.07	0.10	0.07	-0.60	-0.80
DS (mm)	1.26	1.40	1.48	1.58	2.50	2.50
ICC	0.97	0.97	0.96	0.96	0.87	0.86
95% CI	0.95-0.98	0.94-0.98	0.94-0.98	0.93-0.98	0.74-0.93	0.67-0.93

**Note.** Dmean= Mean Diameter; Darea= Area-derived Diameter; Dcirc= Circumference-derived Diameter; DS= Deviation Standard; ICC= Intraclass Correlation Coefficient; CI= Confidence Interval 95%

**Table 2.** Inter-observer agreement in assessment of aortic annulus dimensions between the three observers.

	Obs1 versus Obs2		Obs1 versus Obs3		Obs 2 versus Obs 3	
	Diastole	Systole	Diastole	Systole	Diastole	Systole
<b>Dmean</b>						
Mean (mm)	23.37	24.20	23.45	24.19	23.51	24.25
Mean difference (mm)	-0.10	-0.12	-0.30	-0.10	-0.20	0.00
DS (mm)	1.90	1.38	2.70	2.40	2.40	2.40
ICC	0.94	0.97	0.86	0.89	0.90	0.90
95% CI	0.89-0.96	0.94-0.98	0.77-0.92	0.82-0.94	0.83-0.94	0.83-0.94
<b>Darea</b>						
Mean (mm)	23.53	24.25	23.53	24.30	23.86	24.39
Mean difference (mm)	-0.40	-0.19	-0.70	-0.50	-0.30	-0.30
DS (mm)	1.60	1.48	2.60	2.70	2.10	2.60
ICC	0.94	0.96	0.85	0.87	0.91	0.89
95% CI	0.89-0.97	0.93-0.98	0.71-0.92	0.79-0.92	0.85-0.95	0.81-0.93
<b>Dcirc</b>						
Mean (mm)	24.01	24.65	24.14	24.73	24.33	24.84
Mean difference (mm)	-0.40	-0.22	-0.60	-0.40	-0.30	-0.20
DS (mm)	2.00	1.51	3.00	2.70	2.40	2.50
ICC	0.92	0.96	0.82	0.86	0.89	0.88
95% CI	0.86-0.96	0.93-0.96	0.68-0.90	0.77-0.92	0.82-0.94	0.81-0.93

**Note.** Obs1= Observer 1; Obs2= Observer 2; Obs3= Observer 3; Dmean= Mean Diameter; Darea= Area-derived Diameter; Dcirc= Circumference-derived Diameter; DS= Deviation Standard; ICC= Intraclass Correlation Coefficient; CI= Confidence Interval

**Table 3.** Intra-observer agreement of prosthesis size recommendation based on the aortic annulus measurements in systolic phase.

	<b>Observer 1</b>	<b>Observer 2</b>	<b>Observer 3</b>
<b>Dmean</b>			
20 mm	2 (3.8%)	3 (5.8%)	1 (1.9%)
23 mm	10 (19.2%)	10 (19.2%)	8 (15.4%)
26 mm	20 (38.4%)	18 (34.6%)	20 (38.4%)
29 mm	12 (23.1%)	9 (17.3%)	7 (13.4%)
Not recommended	2 (3.8%)	2 (3.8%)	2 (3.8%)
Kappa value k (95% CI)	0.88 (0.79-0.97)	0.82 (0.71-0.92)	0.73 (0.60-0.85)
<b>Darea</b>			
20 mm	1 (1.9%)	4 (7.7%)	0 (0.0%)
23 mm	12 (23.1%)	12 (23.1%)	10 (19.2%)
26 mm	17 (32.7%)	18 (34.6%)	14 (26.9%)
29 mm	11 (23.1%)	10 (19.2%)	8 (15.4%)
Not recommended	2 (3.8%)	2 (3.8%)	3 (5.8%)
Kappa value k (95% CI)	0.83 (0.72-0.93)	0.89 (0.81-0.98)	0.67 (0.53-0.80)
<b>Dcirc</b>			
20 mm	1 (1.9%)	2 (3.8%)	0 (0.0%)
23 mm	11 (21.1%)	6 (11.5%)	6 (11.5%)
26 mm	20 (38.5%)	23 (44.2%)	15 (28.8%)
29 mm	11 (21.2%)	11 (21.2%)	9 (17.3%)
Not recommended	2 (3.8%)	2 (3.8%)	4 (7.7%)
Kappa value k (95% CI)	0.86 (0.75-0.96)	0.84 (0.74-0.94)	0.64 (0.49-0.78)

**Note.** Dmean= Mean Diameter; Darea= Area-derived Diameter; Dcirc= Circumference-derived Diameter; CI= Confidence Interval

**Table 4.** Inter-observer agreement of prosthesis size recommendation based on the aortic annulus measurements in systolic phase.

	<b>Obs1 Versus Obs2</b>	<b>Obs1 Versus Obs3</b>	<b>Obs 2 Versus Obs3</b>
<b>Dmean</b>			
20 mm	2 (3.8%)	2 (3.8%)	2 (3.8%)
23 mm	10 (19.2%)	9 (17.3%)	7 (13.4%)
26 mm	18 (34.6%)	19 (36.5%)	18 (34.6%)
29 mm	11 (21.2%)	8 (55.8%)	8 (15.4%)
Not recommended	2 (3.8%)	1 (1.9%)	1 (19.2%)
Kappa value k (95% CI)	0.84 (0.74-0.93)	0.75 (0.62-0.87)	0.70 (0.57-0.82)
<b>Darea</b>			
20 mm	2 (3.8%)	1 (1.9%)	1 (1.9%)
23 mm	10 (19.2%)	10 (19.2%)	9 (17.3%)
26 mm	16 (30.8%)	15 (28.8%)	16 (30.8%)
29 mm	12 (23.1%)	8 (15.4%)	7 (13.4%)
Not recommended	2 (3.8%)	2 (3.8%)	2 (3.8%)
Kappa value k (95% CI)	0.82 (0.71-0.92)	0.67 (0.53-0.82)	0.67 (0.53-0.80)
<b>Dcirc</b>			
20 mm	1 (1.9%)	1 (1.9%)	1 (1.9%)
23 mm	9 (17.3%)	10 (19.2%)	7 (13.4%)
26 mm	20 (38.5%)	18 (34.6%)	17 (32.7%)
29 mm	12 (23.1%)	10 (19.2%)	9 (17.3%)
Not recommended	2 (3.8%)	2 (3.8%)	2 (3.8%)
Kappa value k (95% CI)	0.84 (0.74-0.94)	0.77 (0.64-0.90)	0.69 (0.55-0.82)

**Note.** Obs1= Observer 1; Obs2= Observer 2; Obs3= Observer 3; Dmean= Mean Diameter; Darea= Area-derived Diameter; Dcirc= Circumference-derived Diameter; CI= Confidence Interval

**Table 5.** Inter-observer agreement in recommended prosthesis size when deduced from area-derived diameter in systolic phase.

		Observer 1					N (%)
		20	23	26	29	NR	
Observer 2	20	2	2	0	0	0	4 (7.7%)
	23	1	10	1	0	0	12 (23.1%)
	26	0	4	16	1	0	21 (40.4%)
	29	0	0	1	12	0	13 (25.0%)
	NR	0	0	0	0	2	2 (3.8%)
N (%)		3 (5.8%)	16 (30.8%)	18 (34.6%)	13 (25.0%)	2 (3.8%)	52 (100.0%)

		Observer 1					N (%)
		20	23	26	29	NR	
Observer 3	20	1	0	0	0	0	1 (1.9%)
	23	2	10	2	0	0	14 (26.9%)
	26	0	5	15	3	0	23 (44.2%)
	29	0	1	0	8	0	9 (17.3%)
	NR	0	0	1	2	2	5 (9.6%)
N (%)		3 (5.8%)	16 (30.8%)	18 (34.6%)	13 (25.0%)	2 (3.8%)	52 (100.0%)

		Observer 2					N (%)
		20	23	26	29	NR	
Observer 3	20	1	0	0	0	0	1 (1.9%)
	23	3	9	2	0	0	14 (26.9%)
	26	0	3	16	4	0	23 (44.2%)
	29	0	0	2	7	0	9 (17.3%)
	NR	0	0	1	2	2	5 (9.6%)
N (%)		4 (7.7%)	12 (23.1%)	21 (40.4%)	13 (25.0%)	2 (3.8%)	52 (100.0%)

## Figures Legends

**Figure 1:** Measurements of the aortic annulus. Determination of the maximum and minimum diameters, used to calculate mean diameter (A). Determination of the area, used to calculate area-derived diameter (B). Determination of the circumference, used to calculate circumference-derived diameter (C).

**Figure 2:** Bland Altman plots: intra-observer variability of the mean diameter (Dmean), area-derived diameter (Darea) and circumference-derived diameter (Dcirc) in systolic phase (x axis= average of the two measurements of the observer, expressed in mm; y axis= differences between the two measurements of the observer expressed in mm).

**Figure 3:** Bland Altman plots: inter-observer variability of the mean diameter (Dmean), area-derived diameter (Darea) and circumference-derived diameter (Dcirc) in systolic phase (x axis= average of the first measurements of the two observers expressed in mm; y axis= differences between the first measurements of the observers expressed in mm). Obs1= Observer 1; Obs2= Observer 2; Obs3= Observer 3.



**Figure 1**

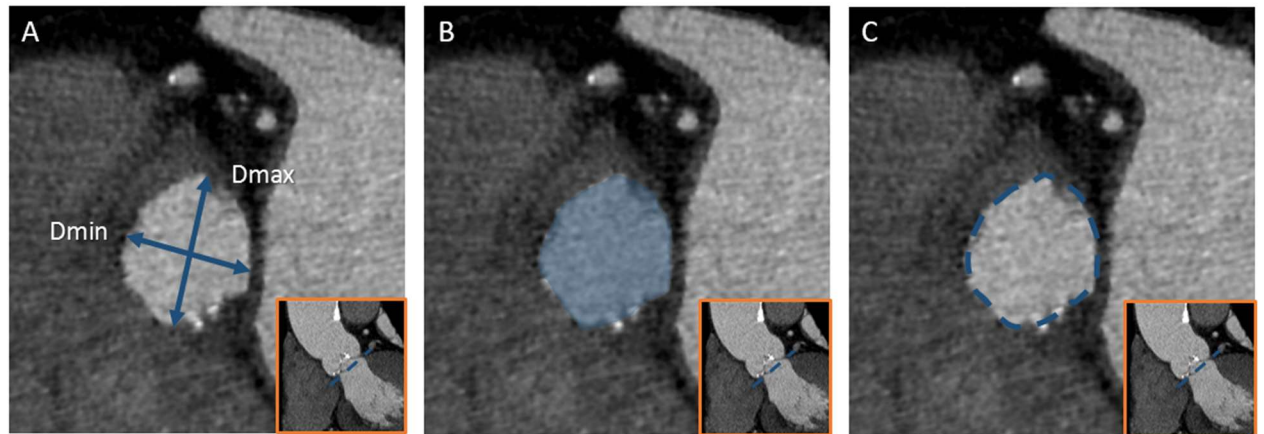


Figure 2

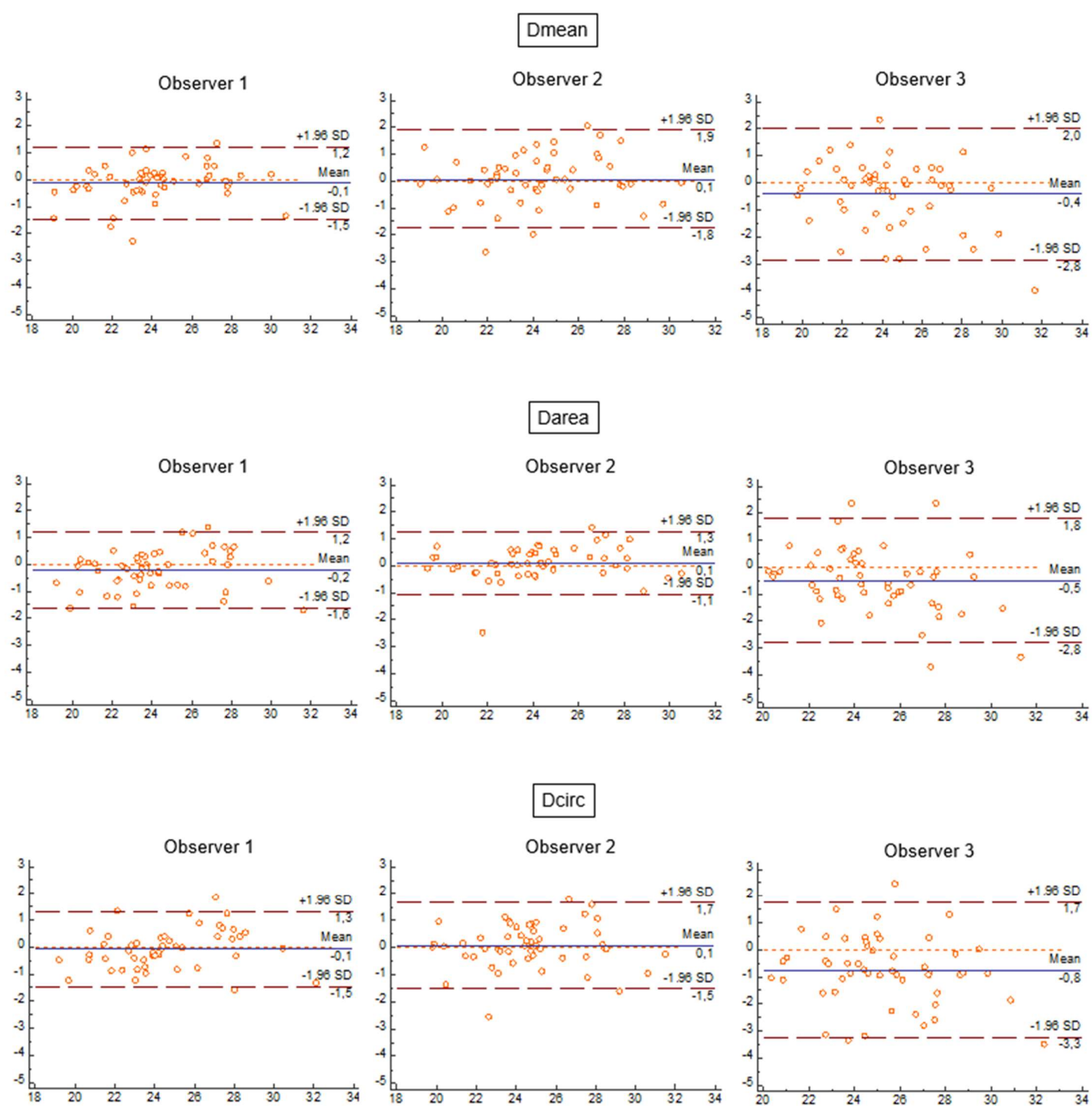
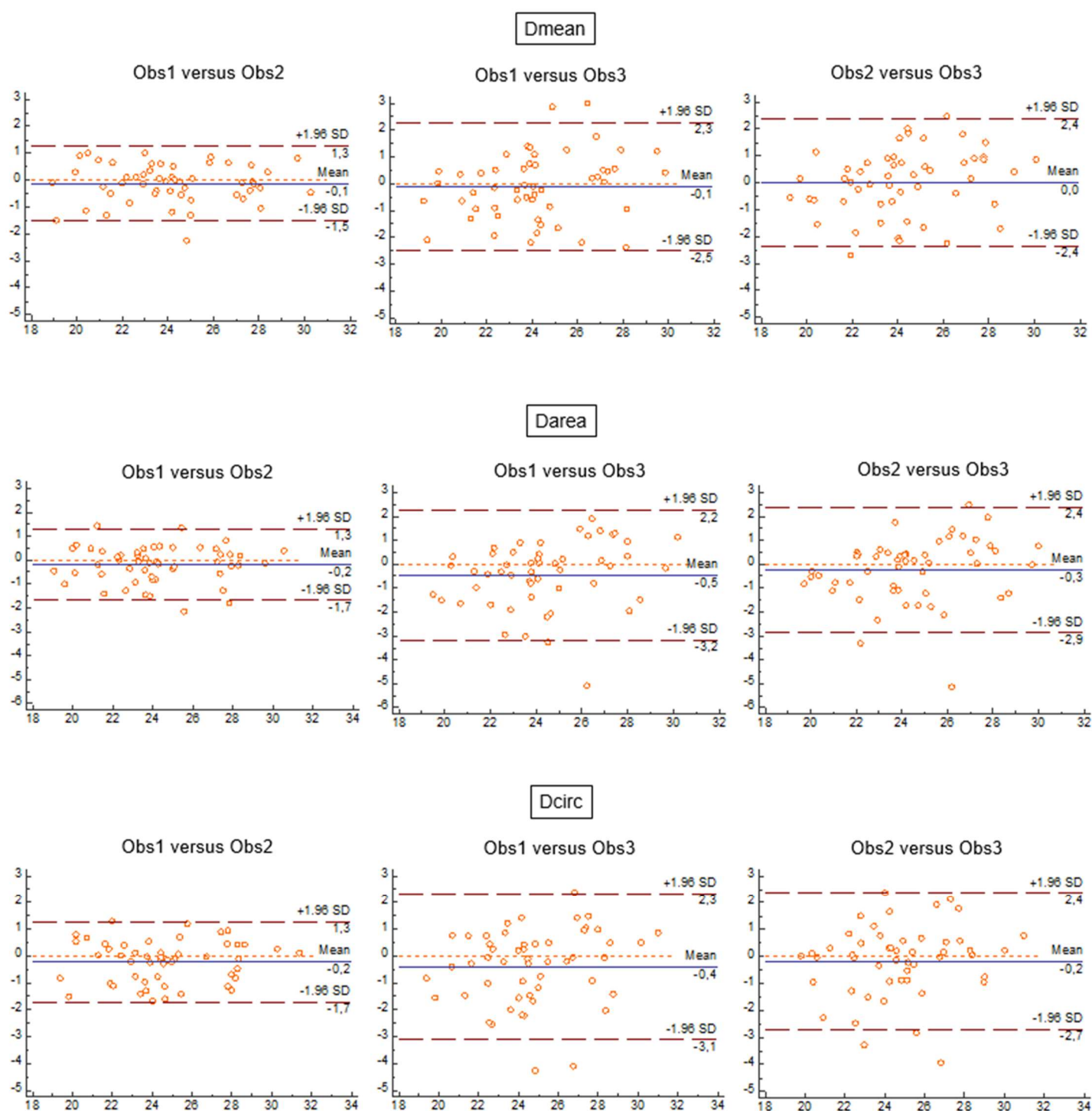


Figure 3



# Bibliographie de l'introduction

---

1. Baumgartner H, Hung J, Bermejo J, et al (2009) Echocardiographic assessment of valve stenosis: EAE/ASE recommendations for clinical practice. *J Am Soc Echocardiogr Off Publ Am Soc Echocardiogr* 22:1-23-102
2. Chizner MA, Pearle DL, deLeon AC (1980) The natural history of aortic stenosis in adults. *Am Heart J* 99:419-424
3. Ross J, Braunwald E (1968) Aortic stenosis. *Circulation* 38:61-67
4. Carabello BA (2002) Clinical practice. Aortic stenosis. *N Engl J Med* 346:677-682
5. Pawade TA, Newby DE, Dweck MR (2015) Calcification in Aortic Stenosis: The Skeleton Key. *J Am Coll Cardiol* 66:561-577
6. Soler-Soler J, Galve E (2000) Worldwide perspective of valve disease. *Heart Br Card Soc* 83:721-725
7. Lawrie GM (2012) Role of transcatheter aortic valve implantation (TAVI) versus conventional aortic valve replacement in the treatment of aortic valve disease. *Methodist DeBakey Cardiovasc J* 8:4-8
8. Otto CM, Prendergast B (2014) Aortic-valve stenosis--from patients at risk to severe valve obstruction. *N Engl J Med* 371:744-756
9. Nkomo VT, Gardin JM, Skelton TN, Gottdiener JS, Scott CG, Enriquez-Sarano M (2006) Burden of valvular heart diseases: a population-based study. *Lancet Lond Engl* 368:1005-1011
10. Bach DS, Siao D, Girard SE, Duvernoy C, McCallister BD, Gualano SK (2009) Evaluation of patients with severe symptomatic aortic stenosis who do not undergo aortic valve replacement: the potential role of subjectively overestimated operative risk. *Circ Cardiovasc Qual Outcomes* 2:533-539
11. Iung B, Cachier A, Baron G, et al (2005) Decision-making in elderly patients with severe aortic stenosis: why are so many denied surgery? *Eur Heart J* 26:2714-2720
12. Leon MB, Smith CR, Mack M, et al (2010) Transcatheter aortic-valve implantation for aortic stenosis in patients who cannot undergo surgery. *N Engl J Med* 363:1597-1607
13. Cribier A, Eltchaninoff H, Bash A, et al (2002) Percutaneous transcatheter implantation of an aortic valve prosthesis for calcific aortic stenosis: first human case description. *Circulation* 106:3006-3008
14. Cribier A, Eltchaninoff H, Tron C, et al (2006) Treatment of calcific aortic stenosis with the percutaneous heart valve: mid-term follow-up from the initial feasibility studies: the French experience. *J Am Coll Cardiol* 47:1214-1223
15. Vahanian A, Alfieri O, Andreotti F, et al (2012) Guidelines on the management of valvular heart disease: the Joint Task Force on the Management of Valvular Heart Disease of the European Society of Cardiology (ESC) and the European Association for Cardio-Thoracic Surgery (EACTS). *Eur Heart J* 33:2451-2496

16. Gilard M, Eltchaninoff H, Iung B, et al (2012) Registry of transcatheter aortic-valve implantation in high-risk patients. *N Engl J Med* 366:1705-1715
17. Holmes DR, Mack MJ, Kaul S, et al (2012) 2012 ACCF/AATS/SCAI/STS expert consensus document on transcatheter aortic valve replacement: developed in collaboration with the American Heart Association, American Society of Echocardiography, European Association for Cardio-Thoracic Surgery, Heart Failure Society of America, Mended Hearts, Society of Cardiovascular Anesthesiologists, Society of Cardiovascular Computed Tomography, and Society for Cardiovascular Magnetic Resonance. *J Thorac Cardiovasc Surg* 144:29-84
18. Lefevre T, Kappetein AP, Wolner E, et al (2011) One year follow-up of the multi-centre European PARTNER transcatheter heart valve study. *Eur Heart J* 32:148-157
19. Smith CR, Leon MB, Mack MJ, et al (2011) Transcatheter versus surgical aortic-valve replacement in high-risk patients. *N Engl J Med* 364:2187-2198
20. Cribier A, Durand E, Eltchaninoff H (2014) Patient selection for TAVI in 2014: is it justified to treat low- or intermediate-risk patients? The cardiologist's view. *EuroIntervention J Eur Collab Work Group Interv Cardiol Eur Soc Cardiol* 10:16-21
21. Avinée G, Durand E, Elhatimi S, et al (2016) Trends over the past 4 years in population characteristics, 30-day outcomes and 1-year survival in patients treated with transcatheter aortic valve implantation. *Arch Cardiovasc Dis* 109:457-464
22. Leon MB, Smith CR, Mack MJ, et al (2016) Transcatheter or Surgical Aortic-Valve Replacement in Intermediate-Risk Patients. *N Engl J Med* 374:1609-1620
23. Tailles de Valve Cardiaque Transcathéter SAPIEN XT. Available via <http://www.edwards.com/fr/Products/TranscatheterValves/Pages/sapienxtsizes.aspx>
24. Edwards SAPIEN 3 Transcatheter Heart Valve. Available via <http://www.edwards.com/eu/products/transcathetervalves/Pages/sapien3.aspx>
25. CoreValve TAVR Platform - Transcatheter Aortic Valve Replacement. Available via <http://www.corevalve.com/us/product/index.htm>
26. Piazza N, de Jaegere P, Schultz C, Becker AE, Serruys PW, Anderson RH (2008) Anatomy of the aortic valvar complex and its implications for transcatheter implantation of the aortic valve. *Circ Cardiovasc Interv* 1:74-81
27. Dewey M (2014) Cardiac CT. In: Plank F, Dacher JN, Feuchtner G, Leipsic J (eds) *Transcatheter Aortic Valve Interventions*. Springer, Berlin Heidelberg, pp259-281
28. Achenbach S, Delgado V, Hausleiter J, Schoenhagen P, Min JK, Leipsic JA (2012) SCCT expert consensus document on computed tomography imaging before transcatheter aortic valve implantation (TAVI)/transcatheter aortic valve replacement (TAVR). *J Cardiovasc Comput Tomogr* 6:366-380
29. Durand E, Borz B, Godin M, et al (2012) Transfemoral aortic valve replacement with the Edwards SAPIEN and Edwards SAPIEN XT prosthesis using exclusively local anesthesia and fluoroscopic guidance: feasibility and 30-day outcomes. *J Am Coll Cardiovasc Interv* 5:461-467
30. Dall'Ara G, Eltchaninoff H, Moat N, et al (2014) Local and general anaesthesia do not influence outcome of transfemoral aortic valve implantation. *Int J Cardiol* 177:448-454

31. Bijuklic K, Haselbach T, Witt J, et al (2015) Increased Risk of Cerebral Embolization After Implantation of a Balloon-Expandable Aortic Valve Without Prior Balloon Valvuloplasty. *J Am Coll Cardiovasc Interv* 8:1608-1613
32. Bramlage P, Strauch J, Schröfel H (2014) Balloon expandable transcatheter aortic valve implantation with or without pre-dilation of the aortic valve - rationale and design of a multicenter registry (EASE-IT). *BMC Cardiovasc Disord* 14:160
33. Mendiz OA, Fraguas H, Lev GA, Valdivieso LR, Favalaro RR (2013) Transcatheter aortic valve implantation without balloon predilation: a single-center pilot experience. *Catheter Cardiovasc Interv Off J Soc Card Angiogr Interv* 82:292-297
34. Ben-Dor I, Pichard AD, Satler LF, et al (2010) Complications and outcome of balloon aortic valvuloplasty in high-risk or inoperable patients. *J Am Coll Cardiovasc Interv* 3:1150-1156
35. Zamorano JL, Badano LP, Bruce C, et al (2011) EAE/ASE recommendations for the use of echocardiography in new transcatheter interventions for valvular heart disease. *Eur Heart J* 32:2189-2214
36. Aortic Valve Disease. Available via <http://www.clevelandclinicmeded.com/medicalpubs/diseasemanagement/cardiology/aortic-valve-disease/>
37. Reid K (1970) The anatomy of the sinus of Valsalva. *Thorax* 25:79-85
38. Anderson RH (2007) The surgical anatomy of the aortic root. *Multimed Man Cardiothorac Surg* 2007
39. Turner K, Navaratnam V (1996) The positions of coronary arterial ostia. *Clin Anat N Y N* 9:376-380
40. Muriago M, Sheppard MN, Ho SY, Anderson RH (1997) Location of the coronary arterial orifices in the normal heart. *Clin Anat N Y N* 10:297-302
41. Anderson RH, Ho SY (2003) The morphology of the cardiac conduction system. *Novartis Found Symp* 250:276-279.
42. Anderson RH, Ho SY, Becker AE (1983) The surgical anatomy of the conduction tissues. *Thorax* 38:408-420
43. Piazza N, Onuma Y, Jesserun E, et al (2008) Early and persistent intraventricular conduction abnormalities and requirements for pacemaking after percutaneous replacement of the aortic valve. *J Am Coll Cardiovasc Interv* 1:310-316
44. Lehmkuhl L, Foldyna B, Von Aspern K, et al (2013) Inter-individual variance and cardiac cycle dependency of aortic root dimensions and shape as assessed by ECG-gated multi-slice computed tomography in patients with severe aortic stenosis prior to transcatheter aortic valve implantation: is it crucial for correct sizing? *Int J Cardiovasc Imaging* 29:693-703
45. Jurencak T, Turek J, Kietselaer BLJH, et al (2015) MDCT evaluation of aortic root and aortic valve prior to TAVI. What is the optimal imaging time point in the cardiac cycle? *Eur Radiol* 25:1975-1983

46. Bertaso AG, Wong DTL, Liew GYH, et al (2012) Aortic annulus dimension assessment by computed tomography for transcatheter aortic valve implantation: differences between systole and diastole. *Int J Cardiovasc Imaging* 28:2091-2098
47. Blanke P, Russe M, Leipsic J et al (2012) Conformational pulsatile changes of the aortic annulus: impact on prosthesis sizing by computed tomography for transcatheter aortic valve replacement. *J Am Coll Cardiovasc Interv* 5:984-994
48. Hamdan A, Guetta V, Konen E et al (2012) Deformation dynamics and mechanical properties of the aortic annulus by 4-dimensional computed tomography: insights into the functional anatomy of the aortic valve complex and implications for transcatheter aortic valve therapy. *J Am Coll Cardiol* 59:119-127
49. Murphy DT, Blanke P, Alaamri S, et al (2016) Dynamism of the aortic annulus: Effect of diastolic versus systolic CT annular measurements on device selection in transcatheter aortic valve replacement (TAVR). *J Cardiovasc Comput Tomogr* 10:37-43
50. Génèreux P, Head SJ, Van Mieghem NM et al (2012) Clinical outcomes after transcatheter aortic valve replacement using valve academic research consortium definitions: a weighted meta-analysis of 3,519 patients from 16 studies. *J Am Coll Cardiol* 59:2317-2326
51. Mack MJ, Leon MB, Smith CR et al (2015) 5-year outcomes of transcatheter aortic valve replacement or surgical aortic valve replacement for high surgical risk patients with aortic stenosis (PARTNER 1): a randomised controlled trial. *Lancet Lond Engl* 385:2477-2484
52. Sinning J-M, Hammerstingl C, Vasa-Nicotera M, et al (2012) Aortic regurgitation index defines severity of peri-prosthetic regurgitation and predicts outcome in patients after transcatheter aortic valve implantation. *J Am Coll Cardiol* 59:1134-1141
53. Abdel-Wahab M, Comberg T, Büttner HJ et al (2014) Aortic regurgitation after transcatheter aortic valve implantation with balloon- and self-expandable prostheses: a pooled analysis from a 2-center experience. *J Am Coll Cardiovasc Interv* 7:284-292
54. Kapadia SR, Svensson LG, Roselli E et al (2014) Single center TAVR experience with a focus on the prevention and management of catastrophic complications. *Catheter Cardiovasc Interv Off J Soc Card Angiogr Interv* 84:834-842
55. Ayhan H, Durmaz T, Keleş T, Kasapkara HA, Erdoğan KE, Bozkurt E (2015) A rare complication with Edwards Sapien: aortic valve embolization in TAVI 23:102-104
56. Bouabdallaoui N, Macron L, Durand E (2013) An uncommon complication following transcatheter aortic valve implantation: contained aortic annulus rupture. *Int J Cardiol* 169:1-2
57. Dahdouh Z, Roule V, Lognoné T, Sabatier R, Grollier G (2014) Aortic annulus rupture during transcatheter aortic valve implantation (TAVI): one ounce of prevention is worth one pound of cure. *Heart Lung Circ* 23:127-129
58. Blanke P, Reinöhl J, Schlensak C et al (2012) Prosthesis oversizing in balloon-expandable transcatheter aortic valve implantation is associated with contained rupture of the aortic root. *Circ Cardiovasc Interv* 5:540-548
59. Godin M, Eltchaninoff H, Furuta A et al (2010) Frequency of conduction disturbances after transcatheter implantation of an Edwards Sapien aortic valve prosthesis. *Am J Cardiol* 106:707-712

60. Masson J-B, Kovac J, Schuler G et al (2009) Transcatheter aortic valve implantation: review of the nature, management, and avoidance of procedural complications. *J Am Coll Cardiovasc Interv* 2:811-820
61. Blanke P, Willson AB, Webb JG et al (2014) Oversizing in transcatheter aortic valve replacement, a commonly used term but a poorly understood one: dependency on definition and geometrical measurements. *J Cardiovasc Comput Tomogr* 8:67-76
62. Maleki H, Shahriari S, Labrosse M, Rodés-Cabau J, Pibarot P, Kadem L (2015) Effect of Aortic Annulus Size and Prosthesis Oversizing on the Hemodynamics and Leaflet Bending Stress of Transcatheter Valves: An In Vitro Study. *Can J Cardiol* 31:1041-1046
63. Willson AB, Webb JG, Gurvitch R et al (2012) Structural integrity of balloon-expandable stents after transcatheter aortic valve replacement: assessment by multidetector computed tomography. *J Am Coll Cardiovasc Interv* 5:525-532
64. Blanke P, Siepe M, Reinöhl J et al (2010) Assessment of aortic annulus dimensions for Edwards SAPIEN Transapical Heart Valve implantation by computed tomography: calculating average diameter using a virtual ring method. *Eur J Cardio-Thorac Surg Off J Eur Assoc Cardio-Thorac Surg* 38:750-758
65. Von Aspern K, Foldyna B, Eitz CD et al (2015) Effective diameter of the aortic annulus prior to transcatheter aortic valve implantation: influence of area-based versus perimeter-based calculation. *Int J Cardiovasc Imaging* 31:163-169
66. De Vecchi C, Caudron J, Dubourg B et al (2014) Effect of the ellipsoid shape of the left ventricular outflow tract on the echocardiographic assessment of aortic valve area in aortic stenosis. *J Cardiovasc Comput Tomogr* 8:52-57
67. Wang H, Hanna JM, Ganapathi A et al (2015) Comparison of aortic annulus size by transesophageal echocardiography and computed tomography angiography with direct surgical measurement. *Am J Cardiol* 115:1568-1573
68. Gurvitch R, Webb JG, Yuan R et al (2011) Aortic annulus diameter determination by multidetector computed tomography: reproducibility, applicability, and implications for transcatheter aortic valve implantation. *J Am Coll Cardiovasc Interv* 4:1235-1245
69. Mylotte D, Dorfmeister M, Elhmidi Y et al (2014) Erroneous measurement of the aortic annular diameter using 2-dimensional echocardiography resulting in inappropriate CoreValve size selection: a retrospective comparison with multislice computed tomography. *J Am Coll Cardiovasc Interv* 7:652-661
70. Jilaihawi H, Kashif M, Fontana G et al (2012) Cross-sectional computed tomographic assessment improves accuracy of aortic annular sizing for transcatheter aortic valve replacement and reduces the incidence of paravalvular aortic regurgitation. *J Am Coll Cardiol* 59:1275-1286
71. Pontone G, Andreini D, Bartorelli AL et al (2012) Aortic annulus area assessment by multidetector computed tomography for predicting paravalvular regurgitation in patients undergoing balloon-expandable transcatheter aortic valve implantation: a comparison with transthoracic and transesophageal echocardiography. *Am Heart J* 164:576-584



72. Binder RK, Webb JG, Willson AB et al (2013) The impact of integration of a multidetector computed tomography annulus area sizing algorithm on outcomes of transcatheter aortic valve replacement: a prospective, multicenter, controlled trial. *J Am Coll Cardiol* 62:431-438
73. Dupré M, Durand E (2015) Intérêt du logiciel HeartNavigator pour sélectionner le diamètre d'une bioprothèse aortique avant son implantation par voie percutanée : Etude rétrospective comparative par rapport au scanner. Mémoire DES Cardiologie et Maladies Vasculaires
74. Babaliaros VC, Liff D, Chen EP et al (2008) Can balloon aortic valvuloplasty help determine appropriate transcatheter aortic valve size? *J Am Coll Cardiovasc Interv* 1:580-586
75. Patsalis PC, Al-Rashid F, Neumann T et al (2013) Preparatory balloon aortic valvuloplasty during transcatheter aortic valve implantation for improved valve sizing. *J Am Coll Cardiovasc Interv* 6:965-971
76. Condado JF, Lerakis S, Stewart J et al (2016) Balloon Versus Computed Tomography Sizing of the Aortic Annulus for Transcatheter Aortic Valve Replacement and the Impact of Left Ventricular Outflow Tract Calcification and Morphology on Sizing. *J Invasive Cardiol* 28:295-304
77. Babaliaros VC, Junagadhwalla Z, Lerakis S et al (2010) Use of Balloon Aortic Valvuloplasty to Size the Aortic Annulus Before Implantation of a Balloon-Expandable Transcatheter Heart Valve. *J Am Coll Cardiovasc Interv* 3:114-118
78. Stähli BE, Nguyen-Kim TDL, Gebhard C et al (2015) Prosthesis-Specific Predictors of Paravalvular Regurgitation after Transcatheter Aortic Valve Replacement: Impact of Calcification and Sizing on Balloon-Expandable versus Self-Expandable Transcatheter Heart Valves. *J Heart Valve Dis* 24:10-21
79. Delgado V, Ng ACT, Van de Veire NR et al (2010) Transcatheter aortic valve implantation: role of multi-detector row computed tomography to evaluate prosthesis positioning and deployment in relation to valve function. *Eur Heart J* 31:1114-1123
80. John D, Buellesfeld L, Yuecel S et al (2010) Correlation of Device landing zone calcification and acute procedural success in patients undergoing transcatheter aortic valve implantations with the self-expanding CoreValve prosthesis. *J Am Coll Cardiovasc Interv* 3:233-243
81. Halliburton SS, Abbara S, Chen MY et al (2011) SCCT guidelines on radiation dose and dose-optimization strategies in cardiovascular CT. *J Cardiovasc Comput Tomogr* 5:198-224
82. Thomsen HS (2007) European Society of Urogenital Radiology guidelines on contrast media application. *Curr Opin Urol* 17:70-76
83. Abbara S, Arbab-Zadeh A, Callister TQ et al (2009) SCCT guidelines for performance of coronary computed tomographic angiography: a report of the Society of Cardiovascular Computed Tomography Guidelines Committee. *J Cardiovasc Comput Tomogr* 3:190-204
84. Yuan R, Shuman WP, Earls JP et al (2012) Reduced iodine load at CT pulmonary angiography with dual-energy monochromatic imaging: comparison with standard CT pulmonary angiography--a prospective randomized trial. *Radiology* 262:290-297
85. Dubourg B, Caudron J, Lestrat J-P et al (2014) Single-source dual-energy CT angiography with reduced iodine load in patients referred for aortoiliac evaluation before transcatheter

aortic valve implantation: impact on image quality and radiation dose. *Eur Radiol* 24:2659-2668

86. Achenbach S, Schuhbäck A, Min JK, Leipsic J (2013) Determination of the aortic annulus plane in CT imaging-a step-by-step approach. *J Am Coll Cardiovasc Imaging* 6:275-278
87. Schuhbaeck A, Achenbach S, Pflederer T et al (2014) Reproducibility of aortic annulus measurements by computed tomography. *Eur Radiol* 24:1878-1888
88. Schmidkonz C, Marwan M, Klinghammer L et al (2014) Interobserver variability of CT angiography for evaluation of aortic annulus dimensions prior to transcatheter aortic valve implantation (TAVI). *Eur J Radiol* 83:1672-1678

# Résumé

---

## Objectif

L'évaluation par tomодensitométrie (TDM) des mesures de l'anneau aortique avant implantation d'une valve aortique par voie percutanée (TAVI) est cruciale. Nos objectifs étaient d'analyser la variabilité intra et inter-observateur du sizing de l'anneau aortique en TDM et d'évaluer l'influence de l'expérience de l'observateur, du degré de calcifications de la valve aortique et de la qualité d'image sur la reproductibilité.

## Méthodes

Les données TDM de 52 patients ont été évaluées rétrospectivement. Les caractéristiques suivantes de l'anneau aortique ont été mesurées dans une approche standardisée par trois observateurs indépendants en diastole et systole : petit et grand diamètres, surface et périmètre. De ces dimensions en était déduite la taille de valve prothétique recommandée. Les trois observateurs avaient chacun un niveau d'expérience différent en imagerie cardiaque. Le volume de calcifications de la valve aortique et le rapport signal sur bruit étaient également évalués.

## Résultats

La reproductibilité intra et inter-observateur était excellente pour toutes les dimensions recueillies de l'anneau aortique, avec un coefficient de corrélation intra-classe (ICC) calculé respectivement entre 0.84 et 0.98 et entre 0.82 et 0.97. L'accord pour la sélection de taille de prothèse était excellent entre les deux observateurs les plus expérimentés ( $k=0.82$ ) tandis qu'il était plus faible avec l'observateur non expérimenté ( $k=0.67$ ). Le degré de calcifications de la valve aortique n'influçait pas la reproductibilité intra-observateur. La qualité d'image influçait la reproductibilité seulement pour l'observateur inexpérimenté.

## Conclusion

La variabilité intra et inter-observateur pour le sizing de l'anneau aortique en TDM est faible. Néanmoins, l'observateur inexpérimenté a montré une plus faible robustesse de ses mesures, et ce de façon plus marquée pour les examens de moins bonne qualité, suggérant une courbe d'apprentissage.

**Mots clés** : TAVI, tomодensitométrie, anneau aortique, reproductibilité.