



HAL
open science

La prise en charge précoce de la dysplasie ectodermique anhidrotique : prothèses amovibles conventionnelles versus prothèses implanto-portées

Wing Hang Michael Tsang

► To cite this version:

Wing Hang Michael Tsang. La prise en charge précoce de la dysplasie ectodermique anhidrotique : prothèses amovibles conventionnelles versus prothèses implanto-portées. Sciences du Vivant [q-bio]. 2017. dumas-01516808

HAL Id: dumas-01516808

<https://dumas.ccsd.cnrs.fr/dumas-01516808>

Submitted on 2 May 2017

HAL is a multi-disciplinary open access archive for the deposit and dissemination of scientific research documents, whether they are published or not. The documents may come from teaching and research institutions in France or abroad, or from public or private research centers.

L'archive ouverte pluridisciplinaire **HAL**, est destinée au dépôt et à la diffusion de documents scientifiques de niveau recherche, publiés ou non, émanant des établissements d'enseignement et de recherche français ou étrangers, des laboratoires publics ou privés.



Distributed under a Creative Commons Attribution - NonCommercial - NoDerivatives 4.0 International License



UNIVERSITÉ
**PARIS
DESCARTES**

MEMBRE DE

USPC
Université Sorbonne
Paris Cité

AVERTISSEMENT

Cette thèse d'exercice est le fruit d'un travail approuvé par le jury de soutenance et réalisé dans le but d'obtenir le diplôme d'État de docteur en chirurgie dentaire. Ce document est mis à disposition de l'ensemble de la communauté universitaire élargie.

Il est soumis à la propriété intellectuelle de l'auteur. Ceci implique une obligation de citation et de référencement lors de l'utilisation de ce document.

D'autre part, toute contrefaçon, plagiat, reproduction illicite encourt toute poursuite pénale.

Code de la Propriété Intellectuelle. Articles L 122.4

Code de la Propriété Intellectuelle. Articles L 335.2 - L 335.10



UNIVERSITÉ
**PARIS
DESCARTES**

MEMBRE DE

USPC
Université Sorbonne
Paris Cité

UNIVERSITÉ PARIS DESCARTES

FACULTÉ DE CHIRURGIE DENTAIRE

Année 2017

N° 018

THÈSE

POUR LE DIPLÔME D'ÉTAT DE DOCTEUR EN CHIRURGIE DENTAIRE

Présentée et soutenue publiquement le : 07 mars 2017

Par

Wing Hang Michael TSANG

**La prise en charge précoce de la dysplasie ectodermique
anhidrotique : prothèses amovibles conventionnelles versus
prothèses implanto-portées**

Dirigée par Mme le Docteur Aminata Seydi

JURY

Mme le Professeur Sibylle Vital

Mme le Docteur Elisabeth Dursun

Mme le Docteur Claudine Wulfman

Mme le Docteur Aminata Seydi

Mme le Docteur Aurélia Wasong

Président

Assesseur

Assesseur

Assesseur

Invité

Tableau des enseignants de la Faculté

DÉPARTEMENTS	DISCIPLINES	PROFESSEURS DES UNIVERSITÉS	MAÎTRES DE CONFÉRENCES
1	ODONTOLOGIE PÉDIATRIQUE	Mme VITAL Mme DAVIT-BEAL	M. COURSON Mme DURSUN Mme VANDERZWALM Mme JEGAT
	ORTHOPÉDIE DENTO-FACIALE		Mme BENAHMED M. DUNGLAS Mme KAMOUN-GOLDRAT Mme LE NORCY
	SANTÉ COMMUNAUTAIRE ET POPULATIONS SINGULIÈRES	Mme FOLLIGUET M. PIERRISNARD	M. NEBOT
2	PARODONTOLOGIE	Mme COLOMBIER	M. BIOSSE DUPLAN Mme DRIDI Mme GOSSET M. GUEZ
	MÉDECINE ET CHIRURGIE BUCCALES	M. MAMAN	Mme EJEIL M. GAULTIER M. HADIDA M. NGUYEN Mme RADOI
3	ODONTOLOGIE CONSERVATRICE ENDODONTIE	Mme CHEMLA M. LASFARGUES	Mme BESNAULT M. BONTE Mme BOUKPESSI M. DECUP Mme GAUCHER
	PROTHÈSE	M. POSTAIRE	M. CHEYLAN M. DAAS M. DOT M. EID Mme FOUILLOUX-PATEY Mme GORIN M. RENAULT M. RIGNON-BRET M. TIRLET M. TRAMBA Mme WULFMANN
4	PRÉVENTION-ÉPIDÉMIOLOGIE ÉCONOMIE DE LA SANTÉ ET ODONTOLOGIE LÉGALE		Mme GERMA M. PIRNAY M. TAVERNIER
	SCIENCES BIOLOGIQUES	Mme CHAUSSAIN M. GOGLY Mme POLIARD M. ROCHEFORT Mme SEGUIER	M. ARRETO Mme BARDET Mme CHARDIN M. LE MAY M. FERRE (MCU associé) Mme CHERIFI (MCU associée)
	SCIENCES ANATOMIQUES PHYSIOLOGIQUES ET OCCLUSODONTIQUE		M. ATTAL Mme BENBELAID Mme BENOIT M. BOUTER M. CHARRIER M. CHERRUAU M. FLEITER Mme FRON M. SALMON Mme TILOTTA

Janvier 2017

À Madame le Professeur Sibylle VITAL

Docteur en Chirurgie Dentaire

Ancien Interne des Hôpitaux

Docteur de l'Université Paris Descartes

Habilitée à diriger des Recherches

Professeur des Universités, Faculté de Chirurgie dentaire Paris Descartes

Praticien Hospitalier, Assistance Publique-Hôpitaux de Paris

Vice-Doyen de la Faculté de Chirurgie dentaire Paris Descartes

*Pour m'avoir fait l'honneur d'accepter de présider mon jury de thèse
Et de m'avoir offert l'opportunité de partir à l'étranger dans le cadre d'ERASMUS
Tenant à vous témoigner de mon respect,
et de mon admiration la plus sincère.*

À Madame le Docteur Elisabeth DURSUN

Docteur en Chirurgie Dentaire

Ancien Interne des Hôpitaux

Docteur de l'Université Paris Nord

Maître de Conférences des Universités, Faculté de Chirurgie dentaire Paris Descartes

Praticien Hospitalier, Assistance Publique-Hôpitaux de Paris

*Pour vos conseils avisés et votre grande disponibilité,
Pour votre investissement dans la vie des étudiants de la faculté,
Et également pour votre implication dans ma préparation de thèse,
Veuillez trouver ici le témoignage de ma gratitude
Et de mon profond respect*

À Madame le Docteur Claudine WULFMAN

Docteur en Chirurgie Dentaire

Ancien Interne des Hôpitaux

Docteur de l'Université Paris Nord

Maître de Conférences des Universités, Faculté de Chirurgie dentaire Paris Descartes

Praticien Hospitalier, Assistance Publique-Hôpitaux de Paris

Pour avoir accepté d'assurer de participer à mon jury de thèse,

Veillez trouver ici toute ma reconnaissance

Et mes remerciements les plus sincères.

À Madame le Docteur Aminata SEYDI

Docteur en Chirurgie Dentaire

Assistant Hospitalo-Universitaire, Faculté de Chirurgie dentaire Paris Descartes

De m'avoir fait l'honneur d'accepter d'assurer la direction de ma thèse,

Pour l'aide précieuse que vous m'avez apporté au cours de ce travail :

Votre œil avisé et vos conseils qui ont nourri ma réflexion,

Veillez trouver ici toute ma reconnaissance

Et mes remerciements les plus sincères.

À Madame le Docteur Aurélia WASONG

Docteur en Chirurgie Dentaire

Ancien Assistant Hospitalo-Universitaire, Faculté de Chirurgie dentaire Paris Descartes

*Pour me faire l'honneur de participer à mon jury de thèse,
Pour votre grande disponibilité et votre patience dans mes années de formation hospitalière,
Veuillez trouver ici le témoignage de ma gratitude.*

A mes **parents**,

Merci pour votre amour inconditionnel,

Merci de m'avoir offert l'opportunité de réaliser mes rêves,

Merci, merci et je vous aime.

A ma **sœur**,

Merci pour ton amour et ton soutien moral dans les moments de doute,

Merci d'être à mon écoute,

Merci pour avoir fait naître mes deux perles d'amour (mes neveux),

Je t'aime fort.

A mes neveux, **Hailey, Logan et Feifei** mes petites perles d'amour,

Vous me rendez heureux au quotidien avec votre joie de vivre communicative.

A ma **famille (Liliane, Raymond, mes cousins et les autres)**,

Merci à chacun d'entre vous pour ce que vous m'avez apporté depuis 27 ans.

A mon binôme **Flo**,

Merci d'avoir vécu des moments difficiles à l'hosto avec moi,

Ton soutien moral et tes nombreux coups de main,

Merci pour ton humour noir, <3

A **Solène**, ma binôme d'attaché, tu as été ma lumière et mon phare dans cette épreuve difficile de la thèse. Sans toi, nous ne serions pas les premiers thésés dans la team.

A **Océ et Babo**, merci pour toutes les soirées qu'on a passées ensemble, on a tellement ri !

A **Sarou, Alice et Max**, merci pour le magnifique voyage à Villefranche ! A refaire !

A **Barbara et Blanche**, merci pour ces fous rires et toutes ces pauses ensemble !

Aux autres de la team à **Créteil (OB, Yaël, Gaon, Simon, Fanny, Maureen, Lisa, Pierre, et d'autres promos)** et **Emeline** et mes copains de ma série (**Daniel, Yousra, Mathilde, CA, Tanguy, Alice et etc.**), merci d'avoir été là avec moi pendant ces longues années d'étude !

A **Sonia**, copine de cœur, ni la distance ni les années n'affectent notre amitié. J'ai hâte de refaire un super voyage avec toi comme on avait fait en Thaïlande et à Taiwan !

A **Guillaume**, merci pour avoir relu plusieurs fois mon travail !

A **Florian** et **Julien**, pour avoir passé des moments incroyables ensemble sous l'effet de l'alcool et encore plein de bonheur passé together.

A toute ma bande de yeux bridés (**Quan, Lucy, YiZhou, YuanYuan, YingZhou, QiaoQiao, YiChen, WangXu et les autres**), merci de m'avoir fait rire et boire quasiment tous les weekend, et accessoirement votre soutien ! :P

A mes Swedishs (**Nono, Jojo, Rico, Nico, Cam, Mathou, Maud, Ju et mes classmates en Suède**) que j'ai rencontrés à Umeå pendant mon ERASMUS, vous m'avez rendu mon séjour inoubliable dans ce pays de grand froid ! Je n'oublierai jamais ces aurores boréales !

A tous mes **amis** et tous mes **profs**... dont la liste ne saurait être exhaustive. Merci pour votre soutien indéfectible, votre présence et votre joie de vivre.

Table des matières

Introduction	4
1. Dysplasies ectodermiques	5
1.1. Définition	5
1.2. Classifications.....	6
1.3. Aspects génétiques	8
1.4. Signes cliniques	11
1.4.1. Faciès.....	11
1.4.2 Triade symptomatique classique	13
1.4.2.1 Hypohidrose	13
1.4.2.2 Hypotrichose	14
1.4.2.3 Hypodontie.....	15
1.4.3 Manifestations bucco-dentaires	15
1.4.3.1 Dans le sens vertical.....	17
1.4.3.2 Dans le sens sagittal / antéro-postérieur.....	17
1.4.3.3 Dans le sens frontal.....	17
1.4.3.4 Autres manifestations dentaires.....	18
1.5 Incidences des manifestations dentaires et cranio-faciales dans la dysplasie ectodermique .	
1.6 Autres complications	19
1.6.2 Complications oculaires	19
1.6.3 Complications dermatologiques	20

1.6.4	Complications intellectuelles	20
1.6.5	Complications psychologiques	20
1.6.6	Complications impliquant le pronostic vital	21
1.6.6.1	Hyperthermie	21
1.6.6.2	Infections respiratoires	21
1.7	Diagnostics différentiels.....	22
2.	Rôles de la réhabilitation prothétique	24
2.1.	Rétablissement des fonctions	24
2.1.1.	Mastication	24
2.1.2.	Phonation.....	24
2.2.	Autres rôles de la prothèse	25
2.2.1.	Favoriser une croissance maxillo-faciale normale	25
2.2.2.	Maintenir la dimension verticale	26
2.2.3.	Maintenir l'espace intra-arcade.....	27
2.2.4.	Aspect psychologique	28
3.	Les traitements de la dysplasie ectodermique anhidrotique : revue de littérature.....	29
3.1.	Recherche des articles	29
3.2.	Critères d'inclusion et d'exclusion	30
3.3.	Sélection des articles.....	31
3.4.	Analyse des articles.....	37
3.4.1.	Prothèses amovibles conventionnelles.....	38
3.4.1.1.	Avantages.....	38

3.4.1.2.	Inconvénients.....	41
3.4.1.3.	Orientation vers une solution implantaire.....	45
3.4.2.	Prothèse implanto-portée	47
3.4.2.1.	Avantages.....	47
3.4.2.2.	Inconvénients.....	49
3.5.	Comparaison.....	54
3.6.	Discussion.....	56
	Conclusion.....	67
	Bibliographie	69
	Table des Figures.....	75

Introduction

La dysplasie ectodermique anhidrotique est une maladie rare, elle touche environ 1/100 000 naissances.

Sa prise en charge dans notre domaine de compétences est loin d'être aussi bien établie que celles d'affections plus courantes telles que les lésions carieuses dentaires.

En raison de sa rareté, la plupart des patients atteints sont adressés aux services hospitaliers spécialisés ou chez les pédodontistes.

En général, la prise en charge bucco-dentaire de la dysplasie ectodermique consiste en la réalisation de prothèses amovibles conventionnelles afin d'accompagner la croissance de l'enfant.

Ces dernières années, la méthode implantaire a été introduite comme un nouveau traitement de la dysplasie ectodermique : de ce fait, de nombreux cas cliniques ont été réalisés sur ce sujet.

Cependant, l'ensemble des chirurgiens-dentistes n'est jamais arrivé à un consensus concernant la prise en charge de cette maladie génétique.

Les enfants atteints de la dysplasie ectodermique présentent des agénésies multiples, cette situation nous empêche de réaliser une solution fixe (bridge conventionnel et bridge collé).

Partant de ce constat, nous avons souhaité comparer les avantages et les inconvénients de ces deux types de réhabilitations prothétiques chez le jeune enfant.

Cela nous permettra de répondre à la question suivante : le traitement implantaire est-il destiné à remplacer le traitement amovible conventionnel en première intention chez un enfant de moins de 12 ans atteint de la dysplasie ectodermique avec agénésies multiples ?

1. Dysplasies ectodermiques

Afin de mieux répondre à notre problématique, nous allons présenter cette maladie génétique en détail.

1.1. Définition

La dysplasie ectodermique est une gènodermatose caractérisée sur le plan clinique par une oligodontie (absence d'au moins six dents permanentes), des anomalies morphologies dentaires, une dysmorphie cranio-faciale et une hypoplasie osseuse alvéolaire, associée à d'autres anomalies des dérivés ectodermiques.¹

Les dysplasies ectodermiques comprennent un large groupe de pathologies qui entraînent une anomalie de développement des organes dérivés de l'ectoderme.

Il s'agit donc d'une maladie génétique récessive liée à la mutation d'un gène porté par le chromosome X. Par conséquent, les hommes sont plus touchés que les femmes.

Cette maladie génétique peut entraîner une oligodontie, voire une anodontie. L'absence de dent peut être généralisée ou localisée.²

Quelques définitions s'imposent : selon le nombre de dents absentes de façon congénitale, on différenciera :

¹ Hermes et al., « Prenatal therapy in developmental disorders ».

² Naulin-Ifi, *Odontologie pédiatrique clinique*.

- Hypodontie : 1 – 5 dents absentes
- Oligodontie : 6 dents absentes ou plus
- Anodontie : absence totale de dents

Actuellement, environ 200 formes de dysplasies ectodermiques distinctes génétiquement et cliniquement ont été recensées. La forme la plus fréquente de ces dysplasies ectodermiques est la dysplasie ectodermique anhidrotique (environ 1/100000 naissances), autrement appelée syndrome de Christ-Siemens-Touraine.^{3 4 5} Il existe néanmoins d'autres formes de dysplasies ectodermiques, comme le syndrome de Clouston, le syndrome de Witkop et le syndrome d'Ellis Van Creveld.⁶

La dysplasie ectodermique se trouve dans tous les groupes ethniques à travers le monde. Le mode de transmission de cette maladie est récessif, lié au chromosome X. Cette maladie touche les deux dentitions.⁷ Les agénésies dentaires nécessitent une réhabilitation prothétique précoce pour diverses raisons, comme la croissance cranio-faciale, l'esthétique et la fonction.

1.2. Classifications

Les dysplasies ectodermiques sont le plus souvent impliquées dans les syndromes polymalformatifs complexes.⁸

³ Paulus et Martin, « Hypodontie d'une dysplasie ectodermique ».

⁴ Bergendal et al., « Signs and symptoms from ectodermal organs in young Swedish individuals with oligodontia ».

⁵ Itin et Fistarol, « Ectodermal dysplasias ».

⁶ Hall, *Pediatric orofacial medicine and pathology*.

⁷ Artis et al., « Conséquences dentaires et maxillo-faciales de la dysplasie ectodermique anhidrotique ».

⁸ Priolo et Laganà, « Ectodermal dysplasias ».

Les premières classifications des dysplasies ectodermiques ont été basées uniquement sur les manifestations cliniques en fonction des dérivés ectodermiques atteints, la figure 1, puis ont évolué en classifications clinico-moléculaires, la figure 2, avec l'apport de la biologie moléculaire et de la connaissance des voies de signalisation moléculaire.

Figure 1 : Classification phénotypique des dysplasies ectodermiques selon les dérivés cutanés atteints

d'après Solomon et Keuer

Groupe 1	Anomalies des : – cheveux, – dents, – ongles, – glandes sudorales.	– dysplasie ectodermique anhidrotique (Christ Siemens Touraine) – syndrome de Rapp Hodgkin – EEC syndrome – AEC syndrome – syndrome de Basan – syndrome tricho-oculo-dento-vertébral – hypomélanose de Ito
Groupe 2	Anomalies des : – cheveux, – dents, – ongles	– syndrome de Clouston – syndrome d'Ellis Van Creveld – syndrome tricho-dento-osseux
Groupe 3	Anomalie des : – cheveux, – ongles, – glandes sudorales.	– syndrome de Freire-Maia
Groupe 4	Anomalies des : – cheveux, – dents.	– syndrome orofacial – syndrome de Sensenbrenner – syndrome trichodental
Groupe 5	Anomalies des : – cheveux, – ongles.	– Chands syndrome – onychotrichodysplasie
Groupe 6	Anomalies des cheveux	– syndrome de Dubowitz – syndrome de Moynahan

Source : Plottova-Puech et Cambazard, « Dysplasies ectodermiques hypohidrotiques », 2002

Figure 2 : Classification clinico-moléculaire des dysplasies ectodermiques d'après Priolo et coll.

<p>Groupe 1 : altérations interactions épithélio-mésenchymateuses Voie TNF-TNRF-NF-kappaB</p>	<ul style="list-style-type: none"> - Implications ectodermiques - Immunodéficience (ID), anomalies du SNC - Implications squelettiques - Implications endocriniennes 	<ul style="list-style-type: none"> - DEX, DEH autosomiques, DE hydrotique, syndrome amélo-onycho-hypohidrotique - <i>Incontinentia Pigmenti</i>, DE-ID, DE-ID-ostéopétrose-lymphoedème, onycho-tricho dysplasie-neutropénie, syndrome amélo-cérébro-hypohidrotique, ataxie cérébelleuse et DE - EEC, AEC, syndrome de Rapp-Hodgkin. Dysplasie chondro-ectodermique, syndrome de Sensenbrenner (dysplasie crânio-ectodermique), Syndrome TDO - Syndrome ANOTHER, syndrome de Fryns-Soekerman (DE-fente labio-palatine)
<p>Groupe 2 : anomalies du cytosquelette et stabilité cellulaire Connexines, protéines NAP, PDZ</p>	<ul style="list-style-type: none"> - Hyperkératose-kératodermie (mutations des connexines) - Anomalies cornéennes, surdité - Fentes labio-palatines - Dégénérescence rétinienne 	<ul style="list-style-type: none"> - Syndrome de Clouston, DE-fragilité cutanée - Surdité-onychodystrophie, Syndrome de Rieger - DE type Margarita - Syndrome de Bork, oculo-tricho-dysplasie

Source : Clauss et al., « Phénotypes et thérapeutiques implanto-prothétiques précoces de la dysplasie ectodermique hypohidrotique liée à l'X (DEX) », 2009

Une classification simple et aisée reste difficile à définir, puisque la dysplasie ectodermique est une affection qui constitue un vaste groupe hétérogène de maladies rares touchant plusieurs aspects : l'aspect clinique, le mode de transmission génétique et les voies moléculaires impliquées.

1.3. Aspects génétiques

Des gènes défectueux sont responsables de la dysplasie ectodermique anhidrotique.

Ces gènes sont dits défectueux car ils ont subi des modifications, autrement appelées mutations. Une mutation génétique est une altération permanente d'une séquence d'ADN qui caractérise un gène.

Cette séquence peut varier d'un individu à l'autre.

Une mutation génétique peut survenir de deux différentes façons⁹ :

1. Mutations héréditaires : Un gène muté a été transmis de parent à enfant et ce gène muté est présent dans toutes les cellules de l'enfant.
2. Mutations acquises/somatiques : Une séquence génétique d'une cellule ou d'un groupe de cellules a été modifiée, souvent lié à l'exposition à certains facteurs environnementaux.

Bien que tous les modes de transmission aient été rapportés, la transmission liée au chromosome X domine.

La dysplasie ectodermique anhidrotique liée à l'X, anciennement appelée le syndrome de Christ-Siemens-Touraine, est la dysplasie ectodermique anhidrotique la plus fréquente, touchant 1 enfant sur 100 000 naissances.

La transmission est le plus souvent liée au chromosome X, elle peut être autosomique dominante ou récessive.¹⁰

Il s'agit donc d'une mutation génétique héréditaire. Ces gènes sont transmis par l'un ou les deux des parents. Celui qui possède ces gènes est un porteur de cette mutation.¹¹

Comme le génome d'un homme est composé d'un seul chromosome X, une mutation sur celui-ci entraîne une forme complète et sévère de la dysplasie ectodermique anhidrotique liée à l'X.

⁹ US National Library of Medicine, « Gene mutation ».

¹⁰ Amichia et al., « Dysplasie ectodermique: proposition de prise en charge prothétique. A propos d'un cas. »

¹¹ Artis et al., « Conséquences dentaires et maxillo-faciales de la dysplasie ectodermique anhidrotique ».

Les femmes hétérozygotes (porteuses de cette mutation sur un seul de leurs chromosomes X) en ont une forme atténuée, avec une affection plus légère de cette maladie, voire pas du tout.

Cela s'explique par la théorie suivante : chez les femmes, un seul des deux chromosomes X est nécessaire pour assurer la liaison bio-chimique du chromosome. L'autre chromosome X est inactivé (sous la forme du corpuscule de Barr) et se situe à la périphérie du noyau de chaque cellule.

Cette inactivation a lieu au hasard, très tôt dans la vie embryonnaire, après la différenciation sexuelle, et serait à l'origine des expressions variables du gène concerné.¹²

Dans le cas qui nous intéresse, une inactivation du gène muté entraîne un développement plus faible de la maladie.

Selon Kere et al. (1996)¹³, la dysplasie ectodermique anhidrotique liée à l'X est en rapport avec la mutation d'un gène codant pour une nouvelle protéine transmembranaire, probablement impliquée dans les signaux épithélio-mésenchymateux. Ce gène se retrouve dans la région Xq12 – Xq13.1 dans le chromosome X. Une altération de cette voie de signalisation moléculaire mène à une dyshistogénèse ectodermique et des troubles de l'organisation cellulaire, d'où les malformations phénotypiques.¹⁴

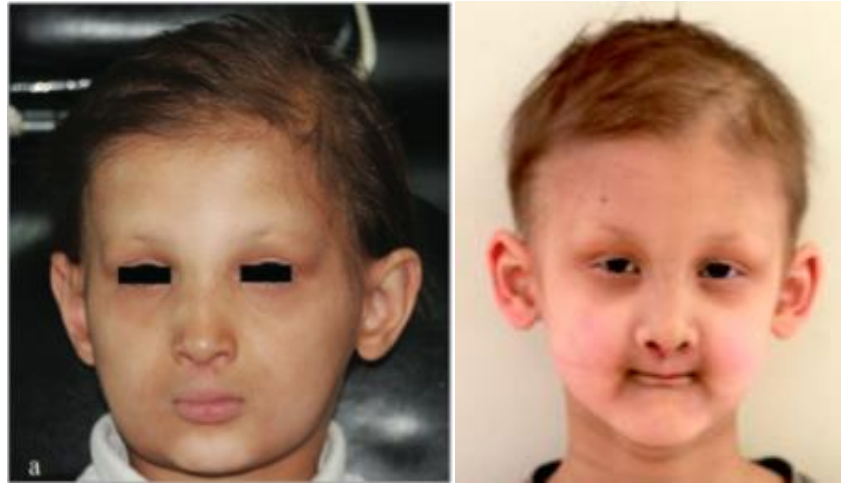Dans la figure ci-dessous, nous pouvons remarquer que la maladie présente chez les filles une forme plus atténuée que celui chez les garçons.

¹² Ibid.

¹³ Kere et al., « X-linked anhidrotic (hypohidrotic) ectodermal dysplasia is caused by mutation in a novel transmembrane protein ».

¹⁴ Clauss et al., « Phénotypes et thérapeutiques implanto-prothétiques précoces de la dysplasie ectodermique hypohidrotique liée à l'X (DEX) ».

Figure 3 : Photos d'une fille (à gauche) et d'un garçon (à droite) atteints de la dysplasie ectodermique anhidrotique



Source : A gauche : Aydinbelge et al., « Implants in children with hypohidrotic ectodermal dysplasia : an alternative approach to esthetic management: case report and review of the literature », 2013

A droite : Moussaïd Ben Ali « La dysplasie ectodermique hypohidrotique liée à l'X : à propos d'un cas clinique », 2015

1.4. Signes cliniques

1.4.1. Faciès

Le phénotype, que nous allons détailler par la suite, permet d'établir un diagnostic positif de la dysplasie ectodermique.

Le développement du tiers supérieur du visage est accentué par une chevelure fine et rare. Le front est haut et bombé, et les bosses frontales sont marquées.¹⁵

Le tiers moyen est plus aplati par rapport au tiers supérieur du visage.

Les yeux sont souvent très écartés et éloignés, ils paraissent enfoncés dans les orbites.

Les paupières sont bistrées, parsemées de fines ridules.

¹⁵ De La Dure-Molla et Garrec, « Patients dysmorphiques ».

Les fentes palpébrales peuvent présenter une obliquité mongoloïde.

Le nez est ensellé, avec une base aplatie et des ailes épaisses et charnues.

Les oreilles sont grandes, décollées et parfois pointues, et basses.¹⁶

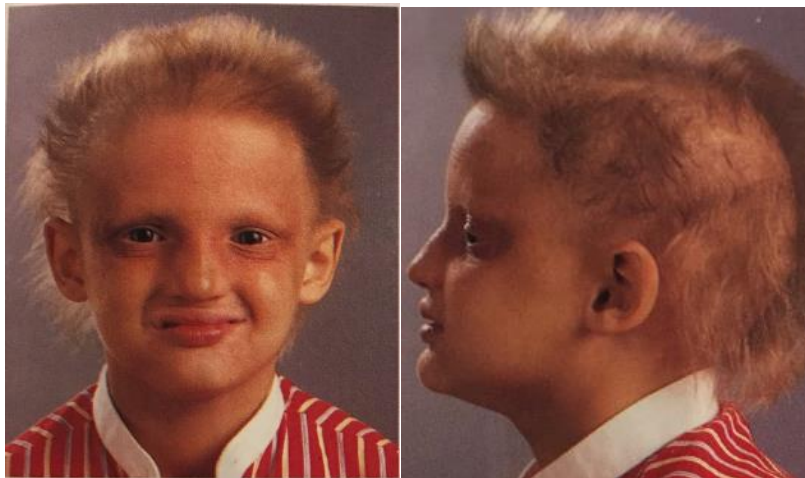Le tiers inférieur du visage est plus petit par rapport au tiers supérieur, le sillon labio-mentonnier est très accentué avec un menton en galoche.

Les lèvres sont épaisses, éversées et sèches, avec une limite cutanéomuqueuse peu nette.¹⁷

La dimension diminuée du tiers inférieur est à l'origine des agénésies multiples.

Comme dit dans la partie précédente, chez les jeunes filles, les manifestations cliniques sont moins marquées. Cela amène à un retard de diagnostic.

Figure 4 : Caractéristiques faciales d'un garçon atteint de dysplasie ectodermique anhidrotique

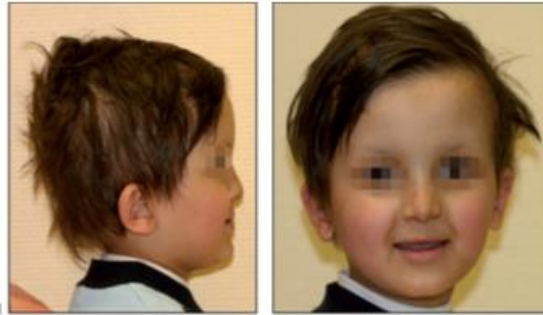

Source : Hall, « Pediatric orofacial medicine and pathology », 1994

Figure 5 : Photos de face et de profils d'un patient atteint de la dysplasie ectodermique

¹⁶ Artis et al., « Conséquences dentaires et maxillo-faciales de la dysplasie ectodermique anhidrotique ».

¹⁷ Ibid.



Source : De la Dure-Molla et Garrec « Patients dysmorphiques : une relecture des signes cliniques mineurs vers un diagnostic », 2013

1.4.2 Triade symptomatique classique

L'expression clinique de la dysplasie ectodermique anhidrotique est caractérisée par la triade symptomatique classique : hypohidrose, hypotrichose et hypodontie.

Nous présentons dans cette partie les définitions et les aspects physiologiques de ces affections.

1.4.2.1 Hypohidrose

L'**hypohidrose** est une diminution de la sécrétion sudorale liée à la diminution de glandes sébacées.

On la distingue de l'**anhidrose** : l'abolition de la sécrétion sudorale liée à l'absence de glandes sébacées.

Dans ces deux cas, la peau est sèche, douce, satinée au toucher, d'une couleur ambrée particulière.

Les paumes sont hyperkeratosiques.¹⁸

Des lésions eczématiformes sont souvent rencontrées sur les téguments, en particulier dans les zones de friction, ainsi qu'une perlèche bilatérale due à la diminution de la dimension verticale de l'occlusion.

La sudation est réduite, voire absente, ce qui est responsable de troubles de la thermolyse, d'une intolérance à la chaleur et aux efforts physiques.

¹⁸ De La Dure-Molla et Garrec, « Patients dysmorphiques ».

L'élévation de la température centrale peut conduire à un état de mal convulsif avec séquelles neurologiques ou au décès par coup de chaleur.

Les complications respiratoires sont par ailleurs favorisées par l'absence de glandes à mucus sur la totalité de l'arbre respiratoire.¹⁹

1.4.2.2 Hypotrichose

L'**hypotrichose** correspond à l'arrêt de développement des poils, localisé ou s'étendant à toutes les régions pileuses.

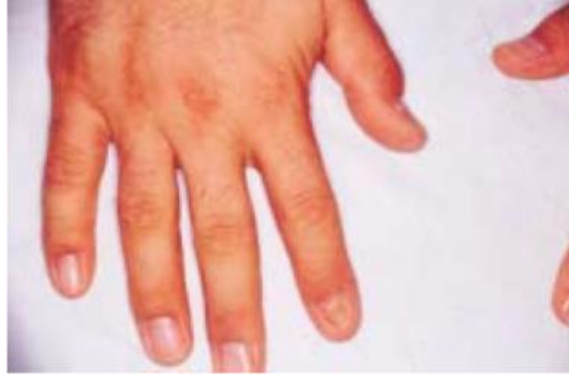Les chevelures, moins foncées que la normale, sont clairsemées, presque inexistantes sur le vertex et sur la nuque où les cheveux sont cassés courts. Au toucher, ils sont fins, secs et rêches. Les cils et les sourcils présentent les mêmes anomalies et l'absence de poils peut être totale ou partielle et n'atteindre que la queue des sourcils. Les ongles présentent fréquemment diverses modifications : onychogryphose (hypertrophie de l'épaisseur des ongles), pachyonychie (hypertrophie des ongles caractérisée par une augmentation de taille d'épaisseur, accompagnée par un épaissement de la peau de la plante des pieds) et koïlonychie (altération des ongles par relèvement de leurs bords latéraux).

Les ongles des mains et des pieds sont bombés, à incurvation longitudinale, réalisant un ongle croche en bec d'oiseau.²⁰

Figure 6 : Onychodysplasie du pouce et de l'index chez un sujet atteint

¹⁹ Ibid.

²⁰ Artis et al., « Conséquences dentaires et maxillo-faciales de la dysplasie ectodermique anhidrotique ».



Source : Plottova-Puech et Cambazard, « Dysplasies ectodermiques hypohidrotiques », 2002

1.4.2.3 Hypodontie

Comme dit dans une partie précédente, l'**hypodontie** se traduit par l'absence d'une ou de quelques dents.

Lorsque six dents ou plus sont absente, nous parlons d'**oligodontie**. Dans le cas où toutes les dents d'une même denture sont absentes, il s'agit d'une **anodontie**.

Ces cas-là sont regroupés sous le nom d'anomalie du nombre, qui sera développée dans la partie suivante.

1.4.3 Manifestations bucco-dentaires

L'anomalie du nombre concerne les deux dentitions, la dentition temporaire et la dentition permanente.²¹ En moyenne pour la denture temporaire 3,5 dents sont absentes au maxillaire et 5,3 dents sont absentes à la mandibule. En moyenne pour la denture permanente 5,4 dents sont absentes au maxillaire et 5,8 dents sont absentes à la mandibule. Néanmoins, les nombres d'effectif

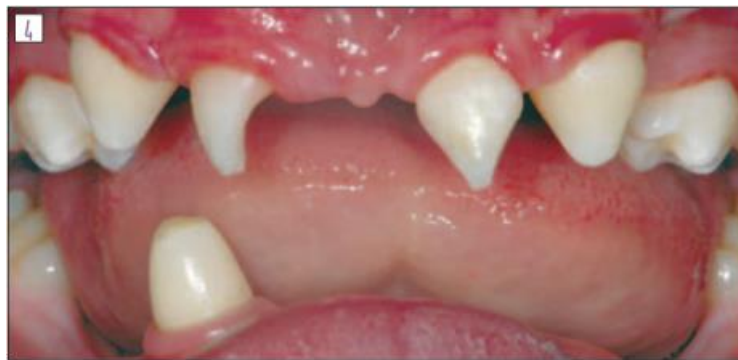²¹ De La Dure-Molla et Garrec, « Patients dysmorphiques ».

en denture permanente ne sont pas constants chez la plupart des sujets.^{22 23} L'atteinte est plus sévère à la mandibule qu'au maxillaire.

Les dents présentent dans la plupart des cas une dysmorphose dentaire qui est caractérisée par un aspect atypique.

Les incisives et les canines sont conoïdes et les molaires ont des cuspidés pointues.²⁴ Au niveau des zones édentées, l'os alvéolaire ne se développe pas ou est absent.^{25 26} D'où la nécessité d'appareiller l'enfant.

Figure 7 : Incisives et canines conoïdes chez un sujet atteint âgé de 8 ans



Source : Clauss et al., « Phénotypes et thérapeutiques implanto-prothétiques précoces de la dysplasie ectodermique hypohidrotique liée à l'X (DEX) », 2009

Figure 8 : Radiographie panoramique et photo intra-buccale d'un patient atteint de la dysplasie ectodermique

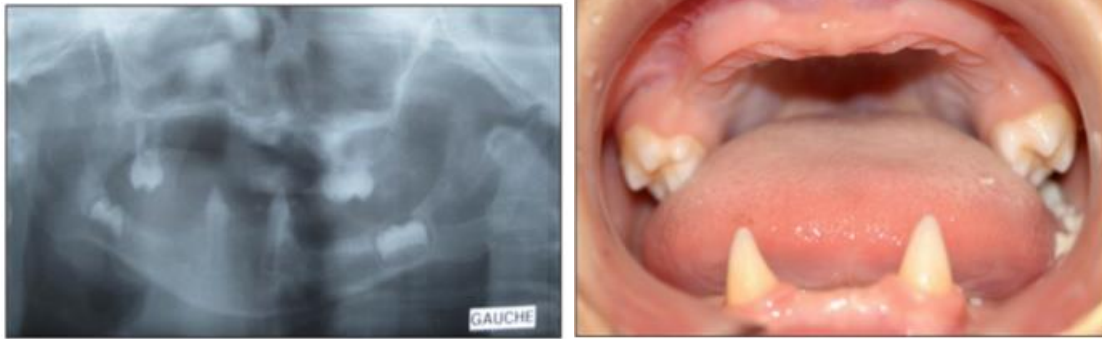²² Barbería et al., « Multiple agenesis and anhidrotic ectodermal dysplasia ».

²³ Clauss et al., « Phénotypes et thérapeutiques implanto-prothétiques précoces de la dysplasie ectodermique hypohidrotique liée à l'X (DEX) ».

²⁴ De La Dure-Molla et Garrec, « Patients dysmorphiques ».

²⁵ Artis et al., « Conséquences dentaires et maxillo-faciales de la dysplasie ectodermique anhidrotique ».

²⁶ De La Dure-Molla et Garrec, « Patients dysmorphiques ».



Source : De la Dure-Molla et Garrec « Patients dysmorphiques : une relecture des signes cliniques mineurs vers un diagnostic », 2013

1.4.3.1 Dans le sens vertical

Nous observons une diminution de la dimension verticale d'occlusion chez ces sujets. Ceci est dû au désordre de la physiologie des muscles masticateurs et à l'altération du faciès.^{27 28}

1.4.3.2 Dans le sens sagittal / antéro-postérieur

Puisque plusieurs dents sont absentes, il n'existe pas d'occlusion intermaxillaire en raison du manque de calage dentaire.

Par conséquent, nous remarquons un proglissement mandibulaire (une anomalie fonctionnelle se traduisant par un articulé inversé antérieur et des rapports dentaires latéraux de classe III en raison d'une position avancée de la mandibule) chez ces sujets.²⁹

1.4.3.3 Dans le sens frontal

²⁷ Artis et al., « Conséquences dentaires et maxillo-faciales de la dysplasie ectodermique anhidrotique ».

²⁸ De La Dure-Molla et Garrec, « Patients dysmorphiques ».

²⁹ Ibid.

Comme précédemment, nous observons un manque de calage dentaire. Celui-ci dans le sens frontal entraîne souvent une latérodéviation (déviation des médianes incisives en occlusion d'intercuspidation maximale).³⁰

1.4.3.4 Autres manifestations dentaires

Nous retrouvons aussi, parmi les autres manifestations dentaires décrites dans la littérature, un taurodontisme (malformation des molaires dont la chambre présente un allongement), des résorptions radiculaires externes, un retard d'éruption des dents temporaires, une persistance des canines et des molaires temporaires liée à un défaut de rhizalyse et des fusions radiculaires.^{31 32}

1.5 Incidences des manifestations dentaires et cranio-faciales dans la dysplasie ectodermique

Une alimentation peu diversifiée semi-liquide ou liquide est souvent nécessaire en raison de l'affaiblissement de l'organe dentaire.

Ces aliments ne stimulent pas l'action des muscles masticateurs et ne favorise pas la croissance oro-faciale.

De ce fait, nous observons donc une mauvaise réalisation des fonctions orales : mastication, déglutition, phonation et respiration.

Nous percevons également une hypertrophie et un étalement de la langue, accompagnés d'une interposition des joues et des lèvres.

Il s'agit d'une réaction de l'appareil bucco-dentaire face à une insuffisance d'efficacité masticatoire.³³

³⁰ Artis et al., « Conséquences dentaires et maxillo-faciales de la dysplasie ectodermique anhidrotique ».

³¹ Yavuz et al., « Ectodermal dysplasia ».

³² Clauss et al., « Phénotypes et thérapeutiques implanto-prothétiques précoces de la dysplasie ectodermique hypohidrotique liée à l'X (DEX) ».

³³ Nandini, « Prosthodontic management of a patient with ectodermal dysplasia ».

Ceci entraîne aussi un retard de développement staturo-pondéral. Ces sujets sont donc plus maigres et plus petits que des sujets non atteints de même âge. ³⁴

Une absence de glandes séro-muqueuses est aussi perçue chez les sujets atteints. Ceci est responsable d'une hyposialie ou d'une asialie qui a pour conséquence une sécheresse buccale. Cette sécheresse buccale peut provoquer une dysphagie et une agueusie, ainsi qu'une susceptibilité accrue aux caries et aux gingivites. ³⁵ À cause de l'altération de la déglutition et le manque de flux salivaire, le bol alimentaire devient très volumineux et peut être à l'origine de fausses routes. ³⁶

Avec une fréquence variable, nous observons aussi une aplasie des glandes salivaires, une macroglossie, une division palatine et une absence du frein de la langue. ³⁷ Une déglutition primaire à l'origine d'une mauvaise posture linguale est favorisée car il n'existe ni calage antérieur ni calage postérieur. Cela favorise également le développement d'une endognathie maxillaire et d'une prognathie mandibulaire ³⁸ qui se traduit par des relations squelettiques sagittales de classe III, une proéminence frontale et une réduction des hauteurs faciales caractéristiques. ³⁹

1.6 Autres complications

1.6.2 Complications oculaires

Une sécheresse oculaire est souvent remarquée, liée à l'hypoplasie ou à l'absence des glandes lacrymales qui sont responsable de la sécrétion des larmes. ⁴⁰

³⁴ Artis et al., « Conséquences dentaires et maxillo-faciales de la dysplasie ectodermique anhidrotique ».

³⁵ Ibid.

³⁶ Nordgarden et al., « Salivary gland involvement in hypohidrotic ectodermal dysplasia ».

³⁷ Artis et al., « Conséquences dentaires et maxillo-faciales de la dysplasie ectodermique anhidrotique ».

³⁸ Bergendal et al., « Signs and symptoms from ectodermal organs in young Swedish individuals with oligodontia ».

³⁹ Clauss et al., « Phénotypes et thérapeutiques implanto-prothétiques précoces de la dysplasie ectodermique hypohidrotique liée à l'X (DEX) ».

⁴⁰ De La Dure-Molla et Garrec, « Patients dysmorphiques ».

Cette sécheresse oculaire peut mener à une conjonctivite chronique qui peut ensuite évoluer vers une kératite. Une photophobie peut se développer, causée par la fragilisation de la cornée eu lieu avec cette sécheresse oculaire.

Dans les études de Dietz et al., l'équipe a montré une corrélation entre les symptômes oculaires et le nombre de glandes sébacées sur la face palmaire de la main chez les sujets atteints de la dysplasie ectodermique anhidrotique.⁴¹

1.6.3 Complications dermatologiques

Un eczéma est souvent rencontré chez les sujets atteints.⁴² Avec l'âge, l'eczéma devient de moins de moins sévère. D'après l'étude de Clarke, 71% des garçons atteints ont développé un eczéma à l'âge de 3 – 6 ans.⁴³

1.6.4 Complications intellectuelles

Il n'existe pas de lien direct entre la maladie dysplasie ectodermique et la capacité intellectuelle d'une personne atteinte. Néanmoins, certains sujets ont subi un retard de leur développement intellectuel en raison de l'hyperthermie induite par la maladie.⁴⁴ Ils peuvent être perçus, à tort, comme ayant un retard intellectuel à cause des troubles de la phonation, de l'audition et de leur apparence physique.

1.6.5 Complications psychologiques

⁴¹ Dietz et al., « Early respiratory and ocular involvement in X-linked hypohidrotic ectodermal dysplasia ».

⁴² De La Dure-Molla et Garrec, « Patients dysmorphiques ».

⁴³ Clarke et al., « Clinical aspects of X-linked hypohidrotic ectodermal dysplasia. »

⁴⁴ Tanner, « Psychological aspects of hypohidrotic ectodermal dysplasia ».

Les enfants atteints de dysplasie ectodermique se font souvent exclure par leurs camarades de classe à cause de leurs apparences. Ils sont souvent les cibles de moqueries et critiques des autres.

De plus, en raison du manque de glandes sébacées, ces sujets sont souvent moins en forme que les autres enfants. ⁴⁵

1.6.6 Complications impliquant le pronostic vital

1.6.6.1 Hyperthermie

Des accès hyperthermiques liés au défaut de sudation sont à l'origine de la réduction du nombre de glandes sébacées corporelles.

D'après une étude de Blüschke en 2010, le nombre de mortalité durant la première année liée à l'excès hyperthermique a été diminué de 20% en 1980 à 2,1% en 2010. ⁴⁶ Cette augmentation de taux de survie est fortement associée à l'amélioration de l'hygiène de vie des sujets atteints, la prise de conscience de risque de mortalité (le diagnostic précoce et la meilleure prise en charge thérapeutique) et la gestion de thermorégulation.

1.6.6.2 Infections respiratoires

⁴⁵ Hummel et Guddack, « Psychosocial stress and adaptive functioning in children and adolescents suffering from hypohidrotic ectodermal dysplasia ».

⁴⁶ Blüschke, Nüsken, et Schneider, « Prevalence and prevention of severe complications of hypohidrotic ectodermal dysplasia in infancy ».

Les infections respiratoires chez les enfants atteints sont fréquentes et récidivantes.⁴⁷ Ces infections sont de type broncho-pneumopathies, otites, rhinites chroniques. Ces maladies sont dues principalement à une diminution du nombre des glandes séro-muqueuses au niveau de la voie respiratoire (le pharynx, le larynx, la trachée et les bronches). Une sécheresse des muqueuses de la bouche liée à l'hyposialie et du nez avec présence de croûtes nasales adhérentes fait également partie de ces atteintes oto-rhino-laryngologiques.⁴⁸

Il a été aussi observé que la prévalence de l'asthme est corrélée à la dysplasie ectodermique.⁴⁹ En effet, cela aggrave le risque d'infections respiratoires.

1.7 Diagnostics différentiels

La dysplasie ectodermique anhidrotique définie par sa triade symptomatique et par un faciès particulier est facilement distinguée des autres dysplasies ectodermiques chez lesquelles au moins un des caractères est absent.⁵⁰

Figure 9 : Diagnostics différentiels de dysplasie ectodermique anhidrotique selon

MOREAU⁵¹ et FRANCIS⁵²

Catégories

Syndromes

⁴⁷ De La Dure-Molla et Garrec, « Patients dysmorphiques ».

⁴⁸ Clarke et al., « Clinical aspects of X-linked hypohidrotic ectodermal dysplasia. »

⁴⁹ Yavuz et al., « Ectodermal dysplasia ».

⁵⁰ Moreau et Terrisse, « Un cas de dysplasie ectodermique anhidrotique chez trois frères. Problèmes odontologiques. »

⁵¹ Ibid.

⁵² Francis, « Ectodermal dysplasias ».

Dysplasies ectodermiques	<ul style="list-style-type: none"> - Dysplasie ectodermique de Marshall, avec absence d'anomalie dentaire - Dysplasie ectodermique hidrotique - Dysplasie ectodermique anhidrotique avec hypothyroïdie qui présente une hypohidrose et une hypotrichose, mais les dents sont normales, les ongles dystrophiques et la peau tachetée brune
Anhidrose simple congénitale et familiale	<ul style="list-style-type: none"> - Anhidrose simple congénitale et familiale qui ne présente pas d'anomalie dentaire
Troubles de kératinisation congénitale	<ul style="list-style-type: none"> - Syndrome de Rothmund-Thomson, avec absence d'angle, poikilodermie et cataracte - Dyskératose congénitale avec hyperpigmentation cutanée - Desquamation collodionnée ou lamelleuse du nouveau-né
Autres syndromes complexes	<ul style="list-style-type: none"> - Syndrome « dents et ongles » de Fried avec hypotrichose, hypodontie et lèvres épaisses éversées mais sudation normale - Syndrome de Basan avec hypotrichose, hypodontie et hypohidrose, mais sévère dystrophie des ongles et absence congénitale de dermatoglyphes - Pachyonychie congénitale avec dents à la naissance - Syndrome de Wiktop avec hypohidrose, onycholyse et hypoplasie de l'émail - Progéria - Syndrome Hallerman, Streff-Francois

Source : Auteur

2. Rôles de la réhabilitation prothétique

Dans le cas de dysplasie ectodermique, les prothèses sont très utiles car elles favorisent la conservation des fonctions, la stimulation de la croissance cranio-faciale et le maintien des dimensions.

2.1. Rétablissement des fonctions

2.1.1. Mastication

Les aliments contenus dans la cavité buccale sont écrasés par les dents, c'est la mastication. Il s'agit donc de la toute première étape de l'alimentation et de la nutrition. La mastication nous aide à mieux digérer les aliments, cette phase est essentielle. L'absence de dents oblige l'enfant à avoir une alimentation liquide ou semi-liquide et peut entraîner des perturbations de la croissance staturo-pondérale ainsi que des troubles de la digestion.⁵³

Le retard de croissance peut être prévenu par un appareillage précoce des enfants atteints de la dysplasie ectodermique.

2.1.2. Phonation

La phonation se trouve également perturbée : les enfants atteints de la dysplasie ectodermique expriment souvent un retard de langage.⁵⁴

⁵³ Bonin et al., « Traitement implantaire précoce d'un enfant atteint d'une dysplasie ectodermique anhidrotique ».

⁵⁴ Ibid.

Dans sa période d'apprentissage du langage, l'enfant est désavantagé.

En effet la prononciation de phonèmes comme le son « s » dépend des rapports entre les incisives centrales maxillaires, des incisives mandibulaires et de la langue qui s'interpose entre les deux arcades.

Une privation ou une malformation de celles-ci produira chez l'enfant une difficulté à reproduire ce son, retardant son apprentissage du langage qui se fait par mimétisme.

Une compensation dentaire avant la période d'apprentissage du langage permet de développer une élocution correcte et une phonation convenable dès un jeune âge.⁵⁵ En l'absence d'appareillage précoce de l'enfant, une rééducation orthophonique sera ultérieurement nécessaire pour assurer un bon développement du langage.⁵⁶

2.2. Autres rôles de la prothèse

2.2.1. Favoriser une croissance maxillo-faciale normale

Les prothèses dentaires chez les enfants rétablissent des fonctions oro-faciales qui favorisent le développement des bases squelettiques maxillo-faciales.⁵⁷

Ce développement est en partie provoqué par la stimulation de la musculature péri-orale.⁵⁸

Cependant, il ne faut pas oublier de prendre en compte la croissance progressive du système oro-facial. Une consultation de contrôle doit être fixée tous les 3 mois pour vérifier l'occlusion et la stabilité

⁵⁵ Clarke et al., « Clinical aspects of X-linked hypohidrotic ectodermal dysplasia. »

⁵⁶ Plottova-Puech et Cambazard, « Dysplasies ectodermiques hypohidrotiques ».

⁵⁷ Paulus et Martin, « Hypodontie d'une dysplasie ectodermique ».

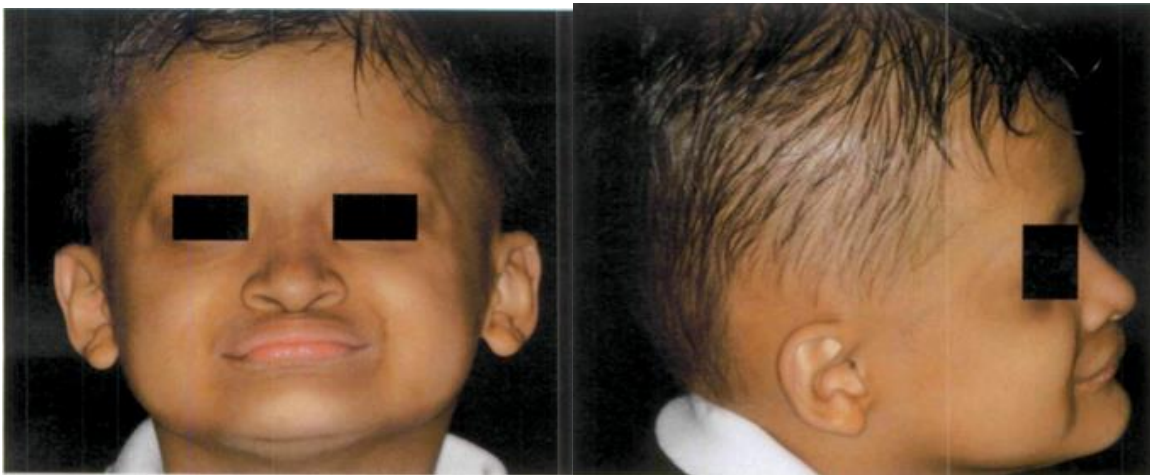⁵⁸ Siepmann et al., « Aspects psychologiques et médico- dentaires relatifs aux traitements prothétiques chez les enfants. Prothèses dentaires pour enfants – 1re partie ».

des prothèses. Les travaux prothétiques peuvent être modifiés ou renouvelés lors de visites de contrôle.⁵⁹

2.2.2. Maintenir la dimension verticale

Lors de la croissance osseuse, une absence d'appareillage peut entraîner une antéro-rotation de la mandibule et une perte de la dimension verticale d'occlusion (DVO), suivi par une diminution de la hauteur du tiers inférieur du visage.⁶⁰ Afin de prévenir ces risques, il est nécessaire d'appareiller l'enfant de manière très précoce.

Figure 10 : Vue frontale et vue de profil pré-prothétiques



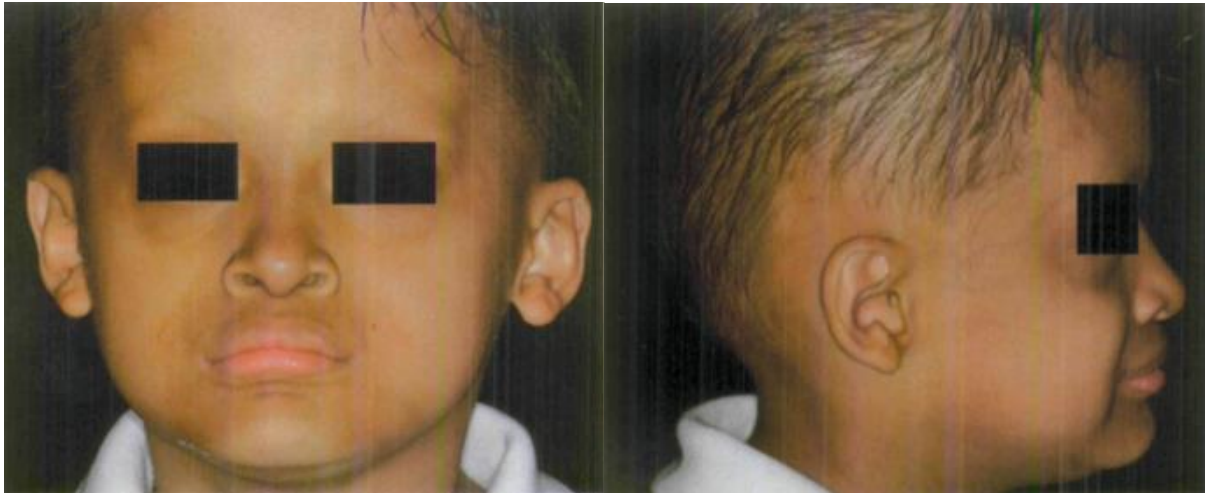Source : Bidra et al., « Complete Denture Prosthodontics in Children with Ectodermal Dysplasia »,

2010

⁵⁹ Tarjan, Gabris, et Rozsa, « Early prosthetic treatment of patients with ectodermal dysplasia ».

⁶⁰ Ibid.

Figure 11 : Vue frontale et vue de profil post-prothétiques



Source : Bidra et al., « Complete Denture Prosthodontics in Children with Ectodermal Dysplasia »,
2010

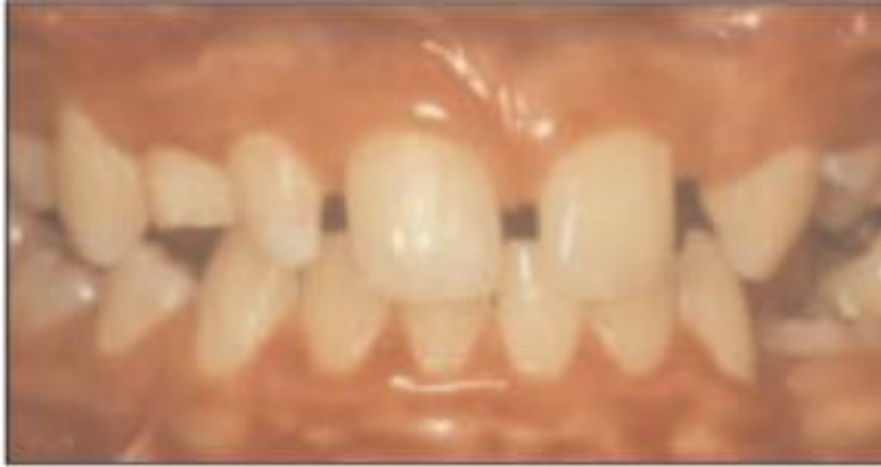2.2.3. Maintenir l'espace intra-arcade

La pose d'une prothèse amovible, d'une prothèse fixe ou d'un mainteneur d'espace permet de prévenir une perte d'espace.

En effet, des migrations ou versions dentaires, par exemple la version des dents adjacentes ou la mésialisation des canines peuvent être évités.⁶¹

Figure 12 : Hypodontie associée à des migrations dentaires mandibulaires, notamment des prémolaires et des molaires mandibulaires

⁶¹ Siepmann et al., « Aspects psychologiques et médico-dentaires relatifs aux traitements prothétiques chez les enfants. Prothèses dentaires pour enfants – 1re partie ».



Source : Nunn et al., « The Interdisciplinary Management of Hypodontia », 2003

2.2.4. Aspect psychologique

Le rétablissement de l'esthétique de l'enfant est assuré par le port des prothèses. Cela permet de prévenir les complications psychologiques abordées dans la partie 1.6.4.⁶²

⁶² Hummel et Guddack, « Psychosocial stress and adaptive functioning in children and adolescents suffering from hypohidrotic ectodermal dysplasia ».

3. Les traitements de la dysplasie ectodermique anhidrotique : revue de littérature

Comme vu au cours de ce travail, le traitement de la dysplasie ectodermique consiste classiquement en une réalisation de prothèse amovible conventionnelle ou une réalisation de prothèse implanto-portée.

Nous allons synthétiser les avantages et les inconvénients de chaque technique pour pouvoir les comparer, et ensuite répondre à la question évoquée dans l'introduction.

3.1. Recherche des articles

Notre problématique vise à comparer les traitements amovibles et les traitements implanto-retenus dans le cas de dysplasies ectodermiques chez les jeunes enfants. Pour cela, nous nous sommes efforcés de réaliser une revue de littérature dans le but de faire une comparaison de deux traitements. L'objectif étant de cerner de manière exhaustive toutes les études concernant ces deux types de traitements chez les jeunes patients, évaluant les avantages et les inconvénients de chaque technique.

Notre recherche s'appuie essentiellement sur les études et les articles de la base de données scientifiques PubMed. Pour son exécution, nous avons défini une équation de recherche bibliographique à l'aide de mots clés.

Les mots clés :

- Dysplasie ectodermique ou anodontie
- Prothèse amovible ou prothèse complète ou implants dentaires
- Enfants ou adolescents

Après traduction, la recherche bibliographique étant en anglais, notre équation de recherche est :

("Anodontia"[Mesh] OR "Ectodermal Dysplasia"[Mesh]) AND ("Denture, Partial"[Mesh] OR "Denture, Complete"[Mesh] OR "Dental Implants"[Mesh]) AND ("Child"[Mesh] OR "Adolescent"[Mesh])

Avec cette équation de recherche, nous avons obtenu 123 résultats, dont 1 essai clinique, 12 revues de littérature et 110 cas cliniques.

3.2. Critères d'inclusion et d'exclusion

Les critères d'inclusion :

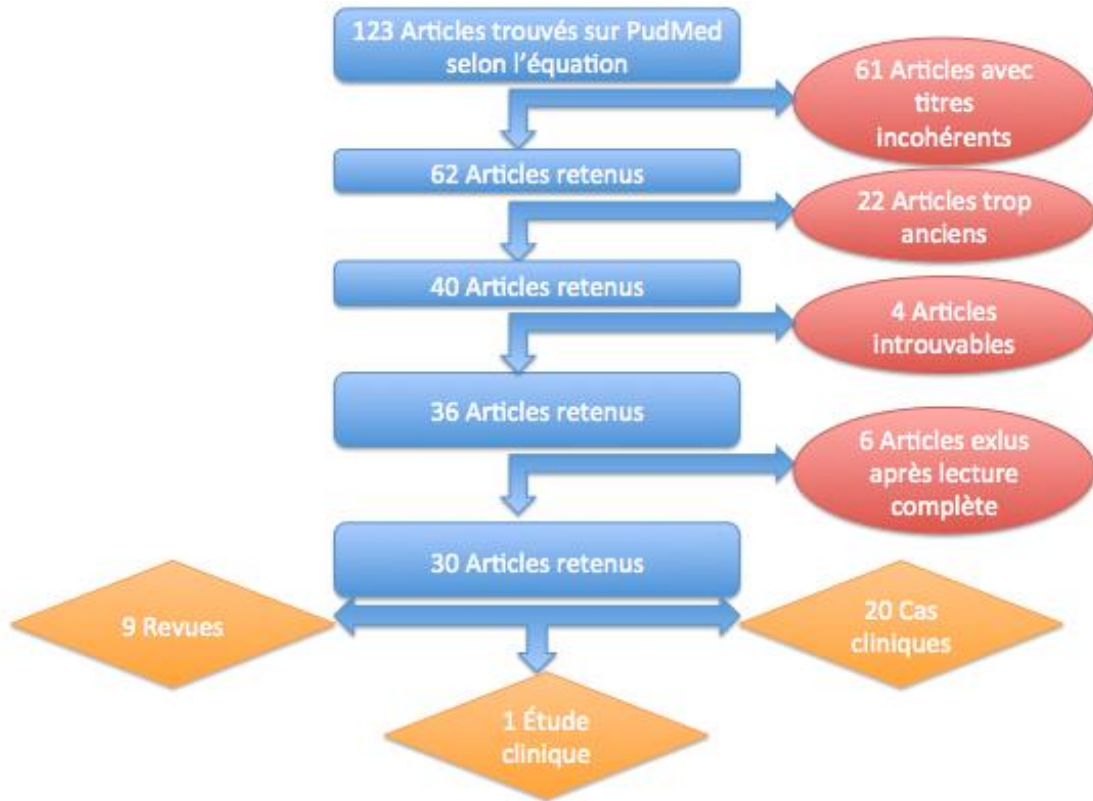
- L'écrit a dû concerner les dysplasies ectodermiques et leurs thérapeutiques (que ce soit solution amovible ou solution implantaire)
- L'âge des sujets au début du traitement devait être inférieur à 12 ans
- Seules les publications en langue française et anglaise ont été retenues
- Seules les publications à partir de 1990 ont été retenues car les solutions implantaires existaient avant mais n'étaient pas répandues

Les critères d'exclusion :

- Les publications n'apportant pas d'information pertinente ou sans relation avec notre question
- Les publications rédigées dans une langue autre qu'anglaise ou française
- Les écrits dont les sujets ont plus de 18 ans

3.3. Sélection des articles

Figure 13 : La sélection des articles



Source : Auteur

Figure 14 : Les articles sélectionnés pour la revue comparative

Auteur, année	Pays	Type de publication	Nombre de sujets	Age de sujets au début du traitement	Intérêt, résultats
Bergendal et coll., 2015 ⁶³	Suède	Cas clinique	1	3 ans	Prothèse implanto-portée, succès sur 30 ans
Filius et coll., 2014 ⁶⁴	Pays-Bas	Cas clinique	4	6 à 13 ans	Prothèse implanto-portée, succès pour les quatre patients
Huang et coll., 2014 ⁶⁵	Etats-Unis	Cas clinique	1	10 ans	Prothèse implanto-portée, succès sur 20 ans
Fraiz et coll., 2014 ⁶⁶	Brésil	Cas clinique	1	3 ans	Prothèse amovible conventionnelle, succès
Aydinbelge et coll., 2013 ⁶⁷	Turquie	Revue de littérature avec cas clinique	1	7 ans	Prothèse implanto-portée, succès
Klineberg et coll., 2013 ⁶⁸	Australie	Revue de littérature	-	-	Prothèse implanto-portée

⁶³ Bergendal et al., « Dental implant therapy for a child with x-linked hypohidrotic ectodermal dysplasia--three decades of managed care ».

⁶⁴ Filius et al., « Implant-retained overdentures for young children with severe oligodontia ».

⁶⁵ Huang et Driscoll, « From childhood to adulthood ».

⁶⁶ Fraiz et al., « Hypohidrotic ectodermal dysplasia ».

⁶⁷ Aydinbelge et al., « Implants in children with hypohidrotic ectodermal dysplasia ».

⁶⁸ Klineberg et al., « Rehabilitation of children with ectodermal dysplasia. Part 1 ».

Paulus et coll., 2013 ⁶⁹	France	Cas clinique	1	6 ans	Prothèse implanto-portée, succès
Bhalla et coll., 2013 ⁷⁰	Inde	Cas clinique	1	5 ans	Prothèse amovible conventionnelle, succès
Singer et coll., 2012 ⁷¹	Australie	Cas clinique	1	11 ans	Prothèse implanto-portée, succès sur 20 ans
Montanari et coll., 2012 ⁷²	Italie	Cas clinique	20	3 à 7 ans	Prothèse amovible conventionnelle, succès
Manuja et coll., 2011 ⁷³	Inde	Cas clinique	1	9 ans	Prothèse amovible conventionnelle, succès
Gupta et coll., 2011 ⁷⁴	Inde	Cas clinique	1	4 ans	Prothèse amovible conventionnelle, succès

⁶⁹ Paulus et Martin, « Hypodontie d'une dysplasie ectodermique ».

⁷⁰ Bhalla et al., « Effect of complete dentures on craniofacial growth of an ectodermal dysplasia patient ».

⁷¹ Singer et al., « Long-term follow-up of implant treatment for oligodontia in an actively growing individual ».

⁷² Montanari et al., « Oral rehabilitation of children with ectodermal dysplasia ».

⁷³ Manuja et al., « Management of a case of ectodermal dysplasia ».

⁷⁴ Gupta et Tyagi, « Prosthodontic management of anhidrotic ectodermal dysplasia ».

Derbanne et coll., 2010 ⁷⁵	France	Cas clinique	1	2 ans	Prothèse amovible conventionnelle, succès sur 3 ans
Bidra et coll., 2010 ⁷⁶	Etats-Unis	Revue de littérature	-	-	Prothèse amovible conventionnelle
Khazaie et coll., 2010 ⁷⁷	Etats-Unis	Cas clinique	1	6 ans	Prothèse amovible conventionnelle, succès sur 5 ans
Yap et coll., 2009 ⁷⁸	Australie	Revue de littérature	-	-	Prothèse implanto-portée
Bergendal et coll., 2008 ⁷⁹	Suède	Revue de littérature avec cas cliniques	5	5 à 12 ans	Prothèse implanto-portée, 9 sur 14 implants perdus
Stanford et coll., 2008 ⁸⁰	Etats-Unis	Revue de littérature	-	-	Prothèse implanto-portée
Bal et coll., 2008 ⁸¹	Turquie	Cas clinique	1	6 ans	Prothèse amovible conventionnelle, succès

⁷⁵ Derbanne et al., « Case report ».

⁷⁶ Bidra, Martin, et Feldman, « Complete denture prosthodontics in children with ectodermal dysplasia ».

⁷⁷ Khazaie et al., « Five-year follow-up treatment of an ectodermal dysplasia patient with maxillary anterior composites and mandibular denture ».

⁷⁸ Yap et Klineberg, « Dental implants in patients with ectodermal dysplasia and tooth agenesis ».

⁷⁹ Bergendal, Ekman, et Nilsson, « Implant failure in young children with ectodermal dysplasia ».

⁸⁰ Stanford et al., « Perceptions of outcomes of implant therapy in patients with ectodermal dysplasia syndromes ».

⁸¹ Bal, Bal, et Tüfekçioğlu, « Treatment considerations for a patient with hypohidrotic ectodermal dysplasia ».

Kramer et coll., 2007 ⁸²	Allemagne	Revue de littérature avec cas clinique	1	8 ans	Prothèse implanto-portée, succès
Vieira et coll., 2007 ⁸³	Brésil	Cas clinique	1	6 ans	Prothèse amovible conventionnelle, succès
Tarjan et coll., 2005 ⁸⁴	Hongrie	Cas clinique	2	2 à 3 ans	Prothèse amovible conventionnelle, succès
Imirzalioglu et coll., 2002 ⁸⁵	Turquie	Cas clinique	3	8 à 17 ans	Prothèse implanto-portée, succès
Suprabha, 2002 ⁸⁶	Inde	Cas clinique	1	7 ans	Prothèse amovible conventionnelle, succès
Pannu et Singh, 2002 ⁸⁷	Inde	Cas clinique	1	7 ans	Prothèse amovible conventionnelle, succès

⁸² Kramer, Baethge, et Tschernitschek, « Implants in children with ectodermal dysplasia ».

⁸³ Vieira et al., « Prosthodontic treatment of hypohidrotic ectodermal dysplasia with complete anodontia ».

⁸⁴ Tarjan, Gabris, et Rozsa, « Early prosthetic treatment of patients with ectodermal dysplasia ».

⁸⁵ Imirzalioglu, Uckan, et Haydar, « Surgical and prosthodontic treatment alternatives for children and adolescents with ectodermal dysplasia ».

⁸⁶ Suprabha, « Hereditary ectodermal dysplasia ».

⁸⁷ Pannu et Singh, « Ectodermal dysplasia with total anodontia ».

Guckes et coll., 2002 ⁸⁸	Etats-Unis	Etude clinique	51	Divisé en 3 groupes (moins de 11ans, entre 11 et 18 ans et plus de 18 ans)	Prothèse implanto-portée, 91% de taux de succès pour les implants mandibulaires et 71% au maxillaire
Bergendal, 2001 ⁸⁹	Suède	Cas clinique	1	6 ans	Prothèse implanto-portée, succès sur 20 ans
Bonin et coll., 2001 ⁹⁰	France	Cas clinique	1	30 mois	Prothèse implanto-portée, succès sur 3 ans
Itthagarum et coll., 1997 ⁹¹	Hong Kong	Revue de littérature avec cas clinique	1	3 ans	Prothèse amovible conventionnelle, succès
Pigno et coll., 1996 ⁹²	Etats-Unis	Revue de littérature	-	-	Prothèse amovible conventionnelle, succès

Source : Auteur

⁸⁸ Guckes et al., « Prospective clinical trial of dental implants in persons with ectodermal dysplasia ».

⁸⁹ Bergendal, « Prosthetic habilitation of a young patient with hypohidrotic ectodermal dysplasia and oligodontia ».

⁹⁰ Bonin et al., « Traitement implantaire précoce d'un enfant atteint d'une dysplasie ectodermique anhidrotique ».

⁹¹ Itthagarun et King, « Ectodermal dysplasia ».

⁹² Pigno et al., « Prosthodontic management of ectodermal dysplasia ».

3.4. Analyse des articles

Parmi les 30 articles qui nous ont intéressé, certains se concentrent sur les prothèses amovibles et d'autres sur les prothèses sur implants.

Nous avons synthétisé les avantages et les inconvénients de ces deux types de prothèses et ils seront présentés ci-dessous.

Il y a 15 articles qui s'intéressent aux techniques implantaires et 15 articles à la solution prothétique amovible conventionnelle.

L'analyse des articles nous apprend qu'il s'agit essentiellement de cas cliniques rapportés. De ce fait, les échantillons étudiés sont peu nombreux, c'est pourquoi leur valeur scientifique est faible.

C'est tout de même un sujet qui intéresse de nombreux auteurs à travers le monde puisque l'on en dénombre :

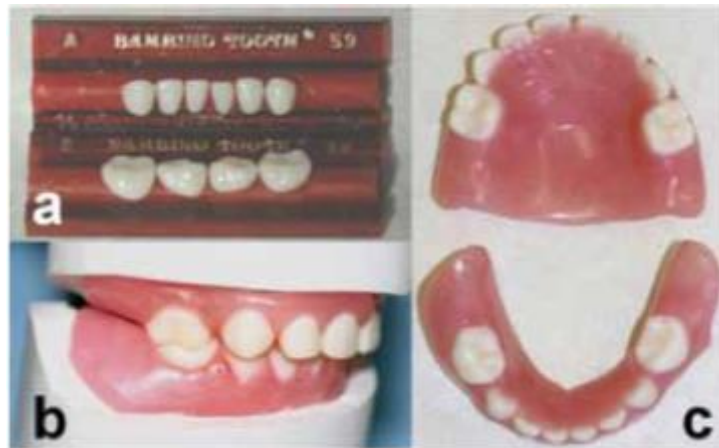- 13 en Europe (dont 3 en France, 3 en Suède, 3 en Turquie, 1 au Pays-Bas, 1 en Hongrie, 1 en Allemagne et 1 en Italie)
- 8 en Amérique (6 aux Etats-Unis et 2 au Brésil)
- 9 en Asie et en Océanie (5 en Inde, 3 en Australie et 1 à Hong Kong)

Les années de publication des articles sélectionnés comprennent des dates allant de 1996 à 2015.

C'est un sujet très actuel qui mérite qu'on s'y intéresse et qu'on s'y attarde.

3.4.1. Prothèses amovibles conventionnelles

Figure 15 : La réalisation de prothèses amovibles complètes bimaxillaires



Source : Derbanne et al., « Case report : Early prosthetic treatment in children with ectodermal dysplasia », 2010

3.4.1.1. Avantages

La réalisation de prothèses adjuvées est un traitement réversible qui rétablit l'esthétique et les fonctions sans compromettre les dentitions des enfants.⁹³ Ceci est une solution simple et peu coûteuse par rapport aux autres solutions prothétiques.⁹⁴ Elle permet d'apporter les avantages sur les plans esthétique, fonctionnel et psychologique aux enfants.^{95 96 97 98 99 100}.

⁹³ Khazaie et al., « Five-year follow-up treatment of an ectodermal dysplasia patient with maxillary anterior composites and mandibular denture ».

⁹⁴ Bidra, Martin, et Feldman, « Complete denture prosthodontics in children with ectodermal dysplasia ».

⁹⁵ Ibid.

⁹⁶ Itthagarun et King, « Ectodermal dysplasia ».

⁹⁷ Manuja et al., « Management of a case of ectodermal dysplasia ».

⁹⁸ Bal, Bal, et Tüfekçioğlu, « Treatment considerations for a patient with hypohidrotic ectodermal dysplasia ».

⁹⁹ Suprabha, « Hereditary ectodermal dysplasia ».

¹⁰⁰ Pannu et Singh, « Ectodermal dysplasia with total anodontia ».

Grâce à sa réversibilité, la prothèse amovible peut être faite et refaite pour améliorer sa rétention et son esthétique. La prothèse amovible conventionnelle reste par conséquent la solution la plus répandue pour la réhabilitation prothétique chez les enfants atteints de dysplasie ectodermique.

La prothèse amovible apporte des bénéfices au niveau du développement général et de la croissance globale de l'enfant.^{101 102} Avec le port des prothèses amovibles, plusieurs enfants ont montré une amélioration au niveau diététique car ils peuvent consommer plus et mieux qu'avant traitement.¹⁰³

La prothèse amovible permet aux enfants d'avoir une croissance maxillo-faciale harmonieuse. Elle stimule par ailleurs : la croissance des maxillaires, la croissance verticale de l'étage inférieur du visage et une bonne relation entre les deux maxillaires.^{104 105} Cela corrige les anomalies de croissance et l'esthétique de l'enfant.¹⁰⁶ Dans les études menées par Bondarets et al,¹⁰⁷ un lien a été établi entre le manque de croissance verticale et une rotation antérieure et supérieure de la mandibule.

Le manque de croissance verticale est la cause principale d'une croissance anormale des condyles des articulations temporo-mandibulaires qui provoque la rotation antérieure et supérieure de la mandibule.¹⁰⁸ Dans le cas présenté dans l'étude menée par Bhalla et al,¹⁰⁹ l'analyse céphalométrique a montré qu'une dimension verticale correcte est établie grâce au port de prothèses amovibles, qui diminuent par la même occasion le développement d'une classe III d'Angle en améliorant la relation entre les deux maxillaires.

¹⁰¹ Bhalla et al., « Effect of complete dentures on craniofacial growth of an ectodermal dysplasia patient ».

¹⁰² Derbanne et al., « Case report ».

¹⁰³ Montanari et al., « Oral rehabilitation of children with ectodermal dysplasia ».

¹⁰⁴ Fraiz et al., « Hypohidrotic ectodermal dysplasia ».

¹⁰⁵ Tarjan, Gabris, et Rozsa, « Early prosthetic treatment of patients with ectodermal dysplasia ».

¹⁰⁶ Itthagaran et King, « Ectodermal dysplasia ».

¹⁰⁷ Bondarets, Jones, et McDonald, « Analysis of facial growth in subjects with syndromic ectodermal dysplasia ».

¹⁰⁸ Fraiz et al., « Hypohidrotic ectodermal dysplasia ».

¹⁰⁹ Bhalla et al., « Effect of complete dentures on craniofacial growth of an ectodermal dysplasia patient ».

Dans le cas où la prothèse amovible était la solution prothétique retenue pour des enfants atteints de la dysplasie ectodermique, aucune chirurgie n'a été nécessaire.¹¹⁰

L'os alvéolaire peut être préservé par le port des prothèses amovibles partielles ou complètes,^{111 112}
¹¹³ cela est bénéfique pour la pose des implants lorsque l'enfant a terminé sa croissance.

La présence des prothèses dentaires est indispensable pour l'apprentissage du langage de l'enfant,¹¹⁴
¹¹⁵ surtout sur le plan phonétique. La solution amovible peut être aussi une solution intermédiaire de la prothèse implanto-portée, une étape prothétique avant la pose d'implants dentaires.^{116 117}

Le port de prothèses dentaires amovibles permet une croissance physiologique de la langue. En cas d'absence, la langue a tendance de s'atrophier dans le sens latéral entre les deux arcades,¹¹⁸ pour la même raison, les appareils dentaires amovibles évitent la déglutition primaire de l'enfant.¹¹⁹

¹¹⁰ Itthagarun et King, « Ectodermal dysplasia ».

¹¹¹ Pigno et al., « Prosthodontic management of ectodermal dysplasia ».

¹¹² Fraiz et al., « Hypohidrotic ectodermal dysplasia ».

¹¹³ Gupta et Tyagi, « Prosthodontic management of anhidrotic ectodermal dysplasia ».

¹¹⁴ Bhalla et al., « Effect of complete dentures on craniofacial growth of an ectodermal dysplasia patient ».

¹¹⁵ Derbanne et al., « Case report ».

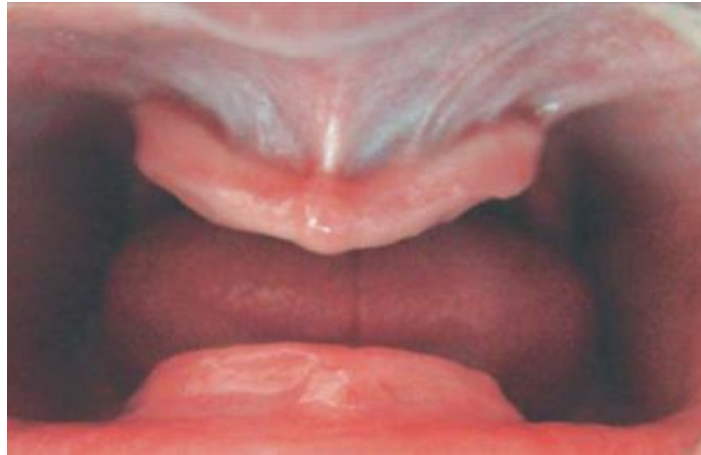¹¹⁶ Gupta et Tyagi, « Prosthodontic management of anhidrotic ectodermal dysplasia ».

¹¹⁷ Khazaie et al., « Five-year follow-up treatment of an ectodermal dysplasia patient with maxillary anterior composites and mandibular denture ».

¹¹⁸ Vieira et al., « Prosthodontic treatment of hypohidrotic ectodermal dysplasia with complete anodontia ».

¹¹⁹ Derbanne et al., « Case report ».

Figure 16 : La croissance latérale de la langue en absence de dents ou de compensation dentaire



Source : Vieira et al., « Prosthodontic Treatment of Hypohidrotic Ectodermal Dysplasia with Complete Anodontia », 2007

Il est aussi possible d'incorporer des vérins dans la prothèse amovible dans le cas où le jeune patient présente une endognathie maxillaire et/ou une endognathie mandibulaire afin de stimuler la croissance des mâchoires concernées.¹²⁰

3.4.1.2. Inconvénients

Les empreintes nécessaires à la conception des prothèses peuvent être compliquées à réaliser à cause du manque de coopération de l'enfant lors du traitement, de la limitation d'ouverture buccale et des réflexes nauséux dus au système immature de déglutition.^{121 122 123}

De l'imprécision de l'empreinte peut résulter une inadaptation des prothèses.

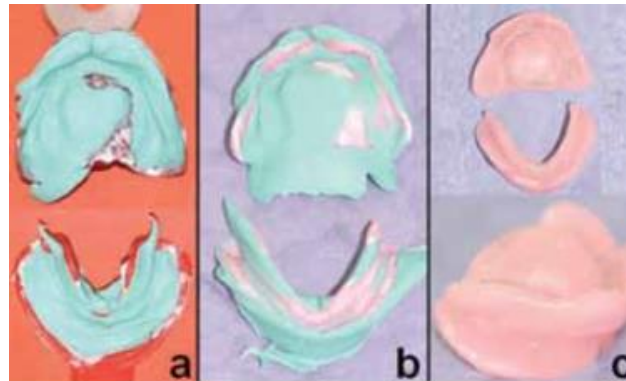
¹²⁰ Bonin et al., « Traitement implantaire précoce d'un enfant atteint d'une dysplasie ectodermique anhidrotique ».

¹²¹ Bidra, Martin, et Feldman, « Complete denture prosthodontics in children with ectodermal dysplasia ».

¹²² Itthagarun et King, « Ectodermal dysplasia ».

¹²³ Tarjan, Gabris, et Rozsa, « Early prosthetic treatment of patients with ectodermal dysplasia ».

Figure 17 : L'alginate est utilisé au lieu du polysulfure car le temps de prise est plus rapide et le goût est moins désagréable



Source : Derbanne et al., « Case report : Early prosthetic treatment in children with ectodermal dysplasia », 2010

L'espace libre, autrement appelé « dead space » en anglais, situé entre les tissus muqueux et la prothèse peut provoquer la formation d'un épulis ou d'une hyperplasie inflammatoire.¹²⁴

L'enregistrement de la relation intermaxillaire doit être fait précisément sans la moindre erreur pour que les prothèses soient bien adaptées.¹²⁵

Dans le cas de prothèses amovibles partielles, l'hygiène de l'enfant doit être rigoureuse¹²⁶ car l'évolution de la maladie carieuse sur des dents temporaires est très rapide. La détérioration de dents temporaires peut donc se produire en très peu de temps.^{127 128}

¹²⁴ Bidra, Martin, et Feldman, « Complete denture prosthodontics in children with ectodermal dysplasia ».

¹²⁵ Ibid.

¹²⁶ Bal, Bal, et Tüfekçioğlu, « Treatment considerations for a patient with hypohidrotic ectodermal dysplasia ».

¹²⁷ Bidra, Martin, et Feldman, « Complete denture prosthodontics in children with ectodermal dysplasia ».

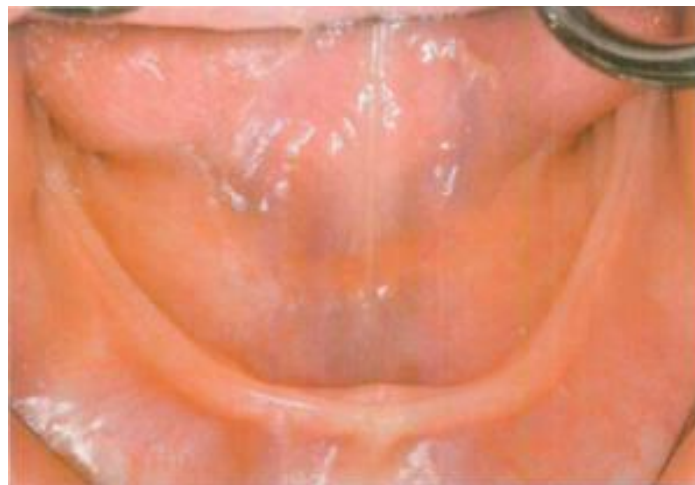¹²⁸ Khazaie et al., « Five-year follow-up treatment of an ectodermal dysplasia patient with maxillary anterior composites and mandibular denture ».

La faible épaisseur de la prothèse amovible provoque fréquemment des fractures de celle-ci. Cette finesse est liée à la petite dimension de la cavité buccale de l'enfant ainsi que la finesse de l'arcade mandibulaire édentée chez l'enfant. ¹²⁹

La présence de la salive joue un rôle important dans la rétention de la prothèse. Or la muqueuse orale de l'enfant est souvent sèche (directement lié à la dysplasie ectodermique) et le procès alvéolaire est souvent fin et résorbé.

Il est donc difficile d'obtenir une bonne rétention et une bonne stabilité. ^{130 131 132} L'apparition d'une candidose orale contribue aussi au rejet des appareils amovibles. ¹³³

Figure 18 : Photo montrant que l'arcade mandibulaire édentée est étroite et fine



Source : Bidra et al., « Complete Denture Prosthodontics in Children with Ectodermal Dysplasia »,

2010

¹²⁹ Bidra, Martin, et Feldman, « Complete denture prosthodontics in children with ectodermal dysplasia ».

¹³⁰ Fraiz et al., « Hypohidrotic ectodermal dysplasia ».

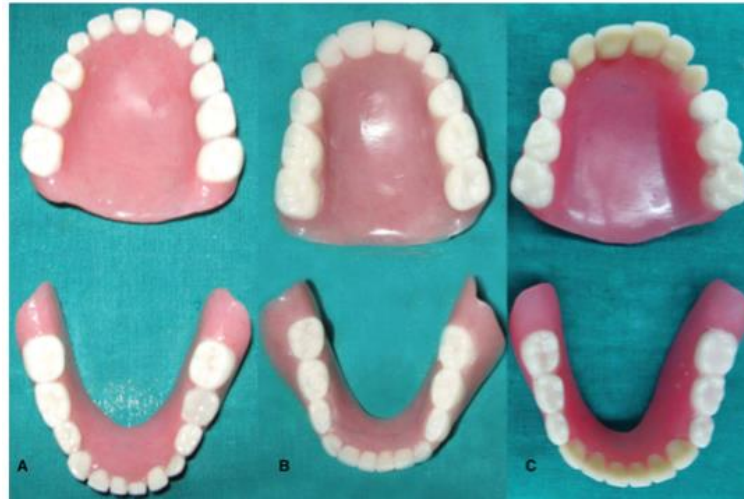¹³¹ Manuja et al., « Management of a case of ectodermal dysplasia ».

¹³² Vieira et al., « Prosthodontic treatment of hypohidrotic ectodermal dysplasia with complete anodontia ».

¹³³ Paulus et Martin, « Hypodontie d'une dysplasie ectodermique ».

Des visites et contrôles réguliers sont nécessaires.^{134 135} Les prothèses amovibles ont besoin d'être rebasées tous les deux à quatre ans et refaites tous les quatre à six ans.¹³⁶ Pendant chaque visite de contrôle, le dentiste a souvent besoin de régler l'occlusion de la prothèse pour être en harmonie avec la croissance des maxillaires.^{137 138}

Figure 19 : Visites régulières de l'enfant chez le dentiste : de gauche à droite, 5 ans, 8 ans et 10 ans (BHALLA)



Source : Bhalla et al., « Effect of complete dentures on craniofacial growth of an ectodermal dysplasia patient », 2013

A cause de son amovibilité, l'enfant peut avoir des difficultés au niveau de la prononciation et de l'élocution, ainsi que des difficultés au niveau de mastication. La prothèse étant par définition

¹³⁴ Manuja et al., « Management of a case of ectodermal dysplasia ».

¹³⁵ Gupta et Tyagi, « Prosthodontic management of anhidrotic ectodermal dysplasia ».

¹³⁶ Bidra, Martin, et Feldman, « Complete denture prosthodontics in children with ectodermal dysplasia ».

¹³⁷ Pigno et al., « Prosthodontic management of ectodermal dysplasia ».

¹³⁸ Khazaie et al., « Five-year follow-up treatment of an ectodermal dysplasia patient with maxillary anterior composites and mandibular denture ».

amovible, une perte de celle-ci est possible durant l'utilisation.^{139 140} Pour la même raison, l'enfant peut aussi ne pas porter son appareil à cause de l'inconfort qu'il peut engendrer.

Figure 20 : Tableau récapitulatif des avantages et inconvénients de prothèses amovibles conventionnelles

Prothèses amovibles conventionnelles	
Avantages	Inconvénients
<ul style="list-style-type: none"> - Traitement réversible (possibilité d'utilisation en solution intermédiaire) - Diététique, esthétique, psychologique, stomato-gnathique, fonctionnel - Peu coûteuse - Aucune chirurgie nécessaire - Préservation d'os alvéolaire - Peut incorporer les vérins dans certaines indications 	<ul style="list-style-type: none"> - Etape d'empreinte difficile pour enfants - Présence d'espace libre entre les tissus mous et la prothèse, ce qui peut provoquer des épulis - Hygiène rigoureuse nécessaire - Fracture possible - Rétention médiocre dans certains cas - Visites et contrôles fréquents, rebasages et réglages inévitables - Perte et non-port de l'appareil

Source : Auteur

3.4.1.3. Orientation vers une solution implantaire

Actuellement, la prothèse amovible conventionnelle est une solution de première intention. En cas d'échec de cette dernière, nous nous orientons vers une solution implantaire.

Les causes d'échecs de la prothèse amovible conventionnelle sont résumées ci-dessous :

¹³⁹ Pigno et al., « Prosthodontic management of ectodermal dysplasia ».

¹⁴⁰ Manuja et al., « Management of a case of ectodermal dysplasia ».

- Manque de rétention de la prothèse amovible malgré rebasages et reconfections à répétitions^{141 142}
- Manque de rétention lié à l'insuffisance salivaire¹⁴³ : le film salivaire permet d'augmenter la rétention de la prothèse, il agit comme un agent de remplissage entre l'intrados et la surface muqueuse¹⁴⁴
- Manque de rétention lié à la forme de lame de la crête osseuse
- Instabilité de la prothèse provoquée par des sollicitations déstabilisatrices de la musculature jugale et labiale, ainsi que la langue¹⁴⁵
- Processus inflammatoires (épulis) en cas de l'inadaptation prothétique¹⁴⁶ : la prolifération du tissu muqueux présent dans l'espace libre entre la prothèse et la muqueuse
- Infection fongique (candidose) liée à l'instabilité de la prothèse amovible¹⁴⁷ et au manque d'hygiène

¹⁴¹ Paulus et Martin, « Hypodontie d'une dysplasie ectodermique ».

¹⁴² HAS et Saint-Pierre, « Traitement des agénésies dentaires multiples liées aux dysplasies ectodermiques ou à d'autres maladies rares, chez l'enfant atteint d'oligodontie, avec pose de 2 implants (voire 4 maximum) uniquement dans la région antérieure mandibulaire, au-delà de 6 ans, et ce jusqu'à la fin de la croissance, après échec ou intolérance de la prothèse conventionnelle ».

¹⁴³ Paulus et Martin, « Hypodontie d'une dysplasie ectodermique ».

¹⁴⁴ Vieira et al., « Prosthodontic treatment of hypohidrotic ectodermal dysplasia with complete anodontia ».

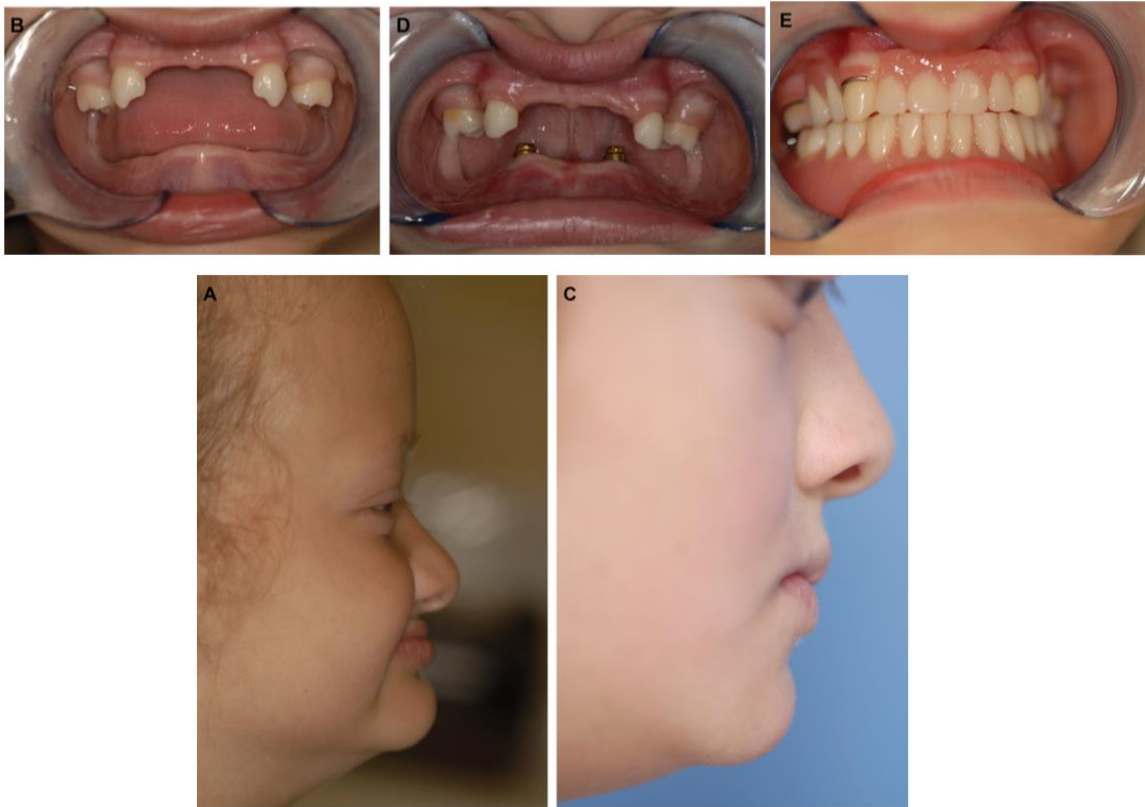
¹⁴⁵ Rignon-Bret, *Attachements et prothèses complètes supra-radicaux et supra-implantaires*.

¹⁴⁶ Paulus et Martin, « Hypodontie d'une dysplasie ectodermique ».

¹⁴⁷ Singer et al., « Long-term follow-up of implant treatment for oligodontia in an actively growing individual ».

3.4.2. Prothèse implanto-portée

Figure 21 : La réalisation de prothèse implanto-portée mandibulaire ; (A) et (B) Etat initial avant l'appareillage ; (D) Avec les implants en place ; (C) et (E) Situation finale avec prothèses dentaires en place



Source : Filius et al., « Implant-Retained Overdentures for Young Children with Severe Oligodontia »,

2014

3.4.2.1. Avantages

Similaire aux prothèses amovibles conventionnelles, les prothèses implanto-portées améliorent la relation intermaxillaire dans le sens sagittal et dans le sens vertical en renforçant la croissance osseuse des maxillaires.^{148 149}

¹⁴⁸ Aydinbelge et al., « Implants in children with hypohidrotic ectodermal dysplasia ».

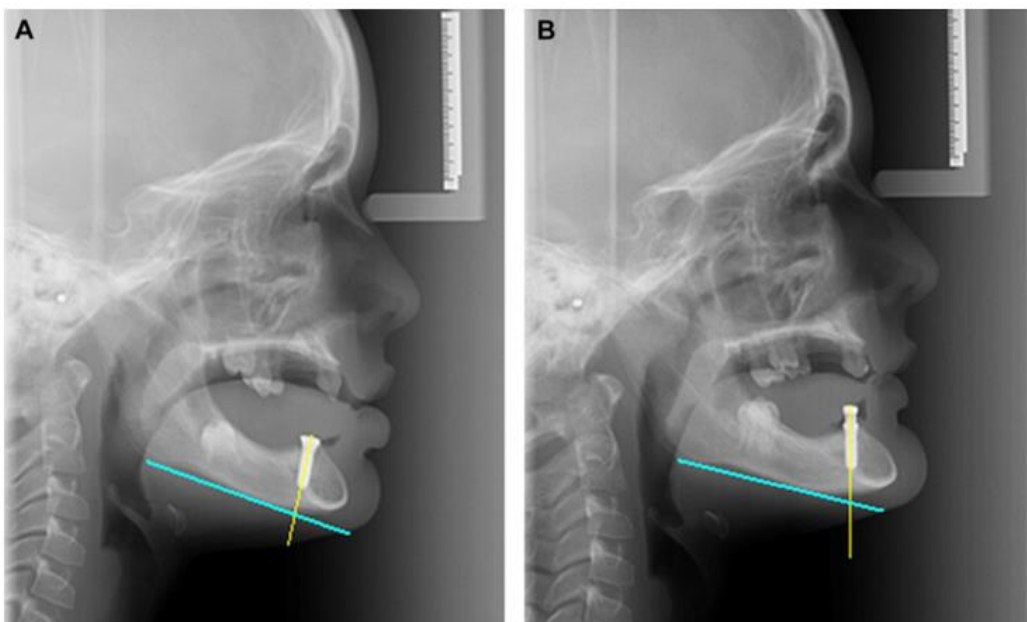
¹⁴⁹ Paulus et Martin, « Hypodontie d'une dysplasie ectodermique ».

Cela apporte des avantages sur les plans diététique, esthétique, psychologique, stomato-gnathique et fonctionnel¹⁵⁰¹⁵¹, qui ont été précédemment développés dans la partie 3.5.1.1.

Globalement, l'utilisation de prothèses implanto-portée a permis d'augmenter la qualité de vie des sujets atteints.¹⁵²

La pose des implants dentaires altère l'angulation mandibulaire chez le sujet. Comme illustré dans la figure ci-dessous, l'angulation mandibulaire diminue de 70 ° à 68,5° et la mandibule s'allonge. Cela prouve que la compensation dentaire stimule la croissance mandibulaire.¹⁵³

Figure 22 : Radiographie céphalométrique latérale : A → 3 semaines après la pose des implants et B → 2 ans après la pose des implants



Source : Filius et al., « Implant-Retained Overdentures for Young Children with Severe Oligodontia »,

2014

¹⁵⁰ Aydinbelge et al., « Implants in children with hypohidrotic ectodermal dysplasia ».

¹⁵¹ Bonin et al., « Traitement implantaire précoce d'un enfant atteint d'une dysplasie ectodermique anhidrotique ».

¹⁵² Yap et Klineberg, « Dental implants in patients with ectodermal dysplasia and tooth agenesis ».

¹⁵³ Filius et al., « Implant-retained overdentures for young children with severe oligodontia ».

Chez les enfants atteints de la dysplasie ectodermique, la hauteur de l'os alvéolaire est faible. Par ailleurs, il n'est pas sollicité, et risque donc de se détériorer. En posant des implants dentaires, nous prévenons cette perte de matière osseuse. ¹⁵⁴

Pour la même raison, la rétention de prothèses amovibles conventionnelles n'est pas toujours assurée, alors que la pose des implants endo-osseux optimise la rétention des prothèses dentaires. ¹⁵⁵

Dans la revue réalisée par l'équipe de Yap, ¹⁵⁶ il a été démontré que les implants peuvent rester fonctionnels jusqu'à 11,8 ans après reconstitution prothétique. Cependant, ce résultat est à pondérer par le peu d'échantillons et d'articles disponibles dans cette revue et une courte durée de suivi.

3.4.2.2. Inconvénients

Un implant dentaire se comporte comme une dent ankylosée, ^{157 158} il n'accompagne pas la croissance osseuse de l'individu.

Avec la croissance, ils se retrouvent donc progressivement en infra-occlusion par rapport à l'occlusion idéale. ^{159 160 161}

¹⁵⁴ Klineberg et al., « Rehabilitation of children with ectodermal dysplasia. Part 1 ».

¹⁵⁵ Kramer, Baethge, et Tschernitschek, « Implants in children with ectodermal dysplasia ».

¹⁵⁶ Yap et Klineberg, « Dental implants in patients with ectodermal dysplasia and tooth agenesis ».

¹⁵⁷ Kramer, Baethge, et Tschernitschek, « Implants in children with ectodermal dysplasia ».

¹⁵⁸ Bonin et al., « Traitement implantaire précoce d'un enfant atteint d'une dysplasie ectodermique anhidrotique ».

¹⁵⁹ Klineberg et al., « Rehabilitation of children with ectodermal dysplasia. Part 1 ».

¹⁶⁰ Yap et Klineberg, « Dental implants in patients with ectodermal dysplasia and tooth agenesis ».

¹⁶¹ Imirzalioglu, Uckan, et Haydar, « Surgical and prosthodontic treatment alternatives for children and adolescents with ectodermal dysplasia ».

A la mandibule, les implants ont tendance à migrer en direction linguale ; au maxillaire, ils ont tendance à migrer en direction palatine, ce qui peut engendrer une croissance anormale du maxillaire. La présence d'implants peut modifier la position d'éruption de germes dentaires naturels. ¹⁶²

A ce jour, aucune étude clinique n'a été réalisée sur la pose des implants postérieurs mandibulaires chez les enfants. En effet, la croissance du corps de la mandibule induit une grande instabilité de ces implants postérieurs. ¹⁶³

Cela implique qu'une réhabilitation fixe mandibulaire sur implants est, à ce jour, à éviter. ¹⁶⁴

Aydinbelge décrit dans son article que l'hygiène bucco-dentaire n'est jamais satisfaisante chez les enfants de moins de sept ans. ¹⁶⁵ Par conséquent, ils sont plus susceptibles de développer les maladies péri-implantaires qui peuvent résulter en la perte d'implants. ¹⁶⁶ L'hygiène bucco-dentaire doit donc être rigoureusement et systématiquement renforcée chez les jeunes patients porteurs d'implants. Des visites de contrôle régulières sont également inévitables. ^{167 168}

¹⁶² Klineberg et al., « Rehabilitation of children with ectodermal dysplasia. Part 1 ».

¹⁶³ Kramer, Baethge, et Tschernitschek, « Implants in children with ectodermal dysplasia ».

¹⁶⁴ Huang et Driscoll, « From childhood to adulthood ».

¹⁶⁵ Aydinbelge et al., « Implants in children with hypohidrotic ectodermal dysplasia ».

¹⁶⁶ Stanford et al., « Perceptions of outcomes of implant therapy in patients with ectodermal dysplasia syndromes ».

¹⁶⁷ Bergendal, Ekman, et Nilsson, « Implant failure in young children with ectodermal dysplasia ».

¹⁶⁸ Bergendal et al., « Dental implant therapy for a child with x-linked hypohidrotic ectodermal dysplasia-- three decades of managed care ».

La pose des implants est un traitement assez lourd pour les enfants, une gestion interdisciplinaire est nécessaire.¹⁶⁹ L'anesthésie générale est obligatoire pour la pose des implants, engendrant des risques inhérents aux actes chirurgicaux.¹⁷⁰

Dans certains cas, des procédures comme l'augmentation osseuse sont nécessaires pour assurer la stabilité des implants.¹⁷¹ C'est pourquoi le coût du traitement est plus élevé par rapport au traitement conventionnel.

Dans la revue réalisée par l'équipe de Yap,¹⁷² le risque d'échec d'implants était 2,5 fois plus élevé chez les patients de moins de 18 ans.

La perte des implants n'est pas impossible. La petite dimension de la mandibule oblige les chirurgiens à poser des implants de petite taille ; et la qualité de l'os présent joue un rôle important dans la décision de la pose.¹⁷³ La fracture des implants dentaires chez l'enfant est aussi observée dans certains cas car la largeur des implants utilisés est souvent restreinte.¹⁷⁴

Habituellement, les implants utilisés chez les enfants atteints de la dysplasie ectodermique ont un diamètre de 3,25mm ou 3,75mm et une longueur de 10mm ou 13mm, par Branemark.¹⁷⁵

169 Yap et Klineberg, « Dental implants in patients with ectodermal dysplasia and tooth agenesis ».

170 Paulus et Martin, « Hypodontie d'une dysplasie ectodermique ».

171 Bergendal, « Prosthetic habilitation of a young patient with hypohidrotic ectodermal dysplasia and oligodontia ».

172 Yap et Klineberg, « Dental implants in patients with ectodermal dysplasia and tooth agenesis ».

173 Bergendal, Ekman, et Nilsson, « Implant failure in young children with ectodermal dysplasia ».

174 Stanford et al., « Perceptions of outcomes of implant therapy in patients with ectodermal dysplasia syndromes ».

175 Haute autorité de santé et Saint-Pierre, « Traitement des agénésies dentaires multiples liées aux dysplasies ectodermiques ou à d'autres maladies rares, chez l'enfant atteint d'oligodontie, avec pose de 2 implants (voire 4 maximum) uniquement dans la région antérieure mandibulaire, au-delà de 6 ans, et ce jusqu'à la fin de la croissance, après échec ou intolérance de la prothèse conventionnelle ».

Par ailleurs, comme pour les prothèses amovibles conventionnelles, nous pouvons observer dans certains cas la perte de l'implant et le non-port des appareils.

L'étude clinique menée par l'équipe de Guckes¹⁷⁶ cherche à déterminer le taux d'échec d'implants dentaires chez les sujets de groupes d'âge différents.

Figure 23 : Survie des implants par âges

Age (yrs)	No. of implants placed	No. of failed implants	6-month survival rate (%)	12-month survival rate (%)	18-month survival rate (%)	24-month survival rate (%)	P value*
<11	46	6	89	89	85	85	0.448
11-18	122	16	91	88	87	87	
>18	96	5	95	95	95	95	

*Obtained from repeated-measures Cox regression. Hazard ratio for ≤ 18 vs >18 = 2.5 (95% CI = 0.58, 10.84).

Source : Guckes et al., « Prospective clinical trial of dental implants in persons with ectodermal dysplasia », 2002

Dans la figure 23, nous remarquons que le taux de survie des implants est maintenu à 95% pour les patients de plus de 18 ans, alors que le taux de survie chute au cours du temps pour les moins de 18 ans. Donc, le taux d'échec est plus important chez les sujets jeunes.^{177 178}

Figure 24 : Survie des implants par localisation

Location	No. of implants placed	No. of failed implants	6-month survival rate (%)	12-month survival rate (%)	18-month survival rate (%)	24-month survival rate (%)	P value*
Mandible	243	22	92	92	91	91	0.064
Maxilla	21	5	86	71	71	71	

*Obtained from repeated-measures Cox regression. Hazard ratio for maxilla vs. mandible = 2.8 (95% CI = 0.94, 8.20).

¹⁷⁶ Guckes et al., « Prospective clinical trial of dental implants in persons with ectodermal dysplasia ».

¹⁷⁷ Ibid.

¹⁷⁸ Bergendal, Ekman, et Nilsson, « Implant failure in young children with ectodermal dysplasia ».

Source : Guckes et al., « Prospective clinical trial of dental implants in persons with ectodermal dysplasia », 2002

Dans la figure 24, le taux de survie des implants mandibulaires est plus élevé que celui des implants maxillaires.¹⁷⁹

Par ailleurs les prothèses amovibles ont, au maxillaire, une rétention comparable au traitement implantaire. En considérant ces deux points, la pose d'implants au maxillaire chez les enfants n'est pas recommandée.

Figure 25 : Tableau récapitulatif des avantages et inconvénients de prothèses implanto-portées

Prothèses implanto-portées	
Avantages	Inconvénients
<ul style="list-style-type: none">- Diététique, esthétique, psychologique, stomato-gnathique, fonctionnel- Préservation de l'os alvéolaire- Bonne rétention	<ul style="list-style-type: none">- Traitement irréversible- Se comporte comme une dent ankylosée, n'accompagne pas la croissance des maxillaires, donc se trouve en infra-occlusion- Migration des implants- Perturbation des germes dentaires en cas de présence- Aucune donnée accessible sur les implants mandibulaires postérieurs- Présence de maladies péri-implantaires en cas d'hygiène insuffisante- Étape chirurgicale nécessaire, y compris l'anesthésie générale- Coût élevé- Risque d'échec plus élevé chez les enfants par rapport aux adultes

¹⁷⁹ Guckes et al., « Prospective clinical trial of dental implants in persons with ectodermal dysplasia ».

- Perte d'implants possible (fracture, ostéo-désintégration)
- Perte et non-port de l'appareil

Source : Auteur

3.5. Comparaison

Sans aucun doute, les deux types de réhabilitations apportent beaucoup de bénéfices aux enfants atteints de la dysplasie ectodermique, notamment sur le plan fonctionnel, esthétique et psychologique.

Ces deux types de traitements nécessitent tous la mise en place de nombreux contrôles pour être efficaces.

Nous pouvons néanmoins noter qu'il est possible de prévenir des complications en rappelant aux enfants les conseils de base de l'hygiène bucco-dentaire et en renforçant l'adéquation de la prothèse à leurs développements.

Les prothèses implanto-portées sont des prothèses amovibles dont la rétention est améliorée via les implants dentaires. De ce fait, tout comme les prothèses amovibles, elles peuvent être enlevées et être perdues.

Grâce à leur réversibilité et au fait qu'elles soient peu coûteuses, les prothèses amovibles conventionnelles restent à ce jour le traitement le plus utilisé.

Au contraire, la solution implantaire, étant une solution irréversible, permet d'assurer une meilleure rétention par rapport aux prothèses amovibles conventionnelles et préserve au maximum les os présents dans la cavité buccale de l'enfant.

Cela n'est cependant valable que pour le secteur antérieur mandibulaire, les défauts d'une pose dans le secteur maxillaire ayant été exposés précédemment.

De plus, aucune étude de cas n'a été réalisée sur les implants dans le secteur postérieur à la mandibule car cela semble très risqué vis-à-vis de la croissance mandibulaire.

Enfin, même les implants antérieurs mandibulaires ne présentent pas un taux de 100% de réussite dans leur intégration.

Les prothèses amovibles conventionnelles présentent davantage d'instabilité face aux prothèses implanto-portée. Cette instabilité peut provoquer des épulis inflammatoires, ainsi que des infections fongiques, comme la candidose.

Globalement, comme dit précédemment, la solution implantaire est une prothèse amovible avec rétention améliorée par des implants. Par conséquent, dans la solution implantaire, nous avons à gérer simultanément les difficultés des deux types de prothèses.

Les étapes chirurgicales de la réhabilitation implantaire comprennent des risques non-négligeables, et ceux-ci peuvent être impressionnantes pour un jeune enfant et provoquer chez lui un état de stress important.

Figure 26 : Comparaison des deux types de prothèses selon les critères

Critères	Prothèses amovibles conventionnelles	Prothèses implanto-portées
Diététique, esthétique, psychologique, stomato-gnathique, fonctionnel	Oui	Oui
Fréquence de contrôles et demande d'hygiène	Elevée	Elevée
Préservation d'os alvéolaire	Oui	Oui
Réversibilité	Réversible	Irréversible
Aspect financier	Peu coûteuse	Coût élevé
Rétention	Moins élevée	Améliorée par des implants
Localisation d'utilisation chez l'enfant	Maxillaire et mandibulaire	Limitée au secteur mandibulaire antérieur

Difficulté liée à l'utilisation des
implants

Non

Oui

Source : Auteur

3.6. Discussion

Après l'étude des articles, nous avons synthétisé les avantages et les inconvénients de chaque technique, et réalisé une comparaison de ces deux dernières.

La technique amovible est une solution qui coûte moins chère, qui est moins lourde, mais sa rétention est moins importante que pour la technique implantaire.

Si cette dernière assure une meilleure rétention, elle présente plus de risques (liés aux implants : fracture des implants, désostéointégration, perte des implants, ou risques vitaux). Cependant, ces risques peuvent être diminués si l'étude préliminaire est parfaitement réalisée et les visites de contrôle sont respectées.

Il existe de nombreux cas cliniques sur les traitements implanto-portés, mais la littérature ne semble cependant pas trouver de réels avantages aux traitements implantaires par rapport aux traitements amovibles conventionnels à part d'être plus rétentifs.

Il est aussi compréhensible que le nombre d'articles soit faible : dans la donnée des sciences actuelle, il est impossible de moduler la croissance osseuse in vitro.

Après avoir lu et analysé tous ces articles, nous pouvons avancer qu'il n'existe, actuellement, pas de consensus sur la prise en charge de cette maladie génétique à travers le monde chez l'enfant de moins de 12 ans.

Il existe différents degrés d'atteinte de cette maladie génétique, le traitement peut donc être différent en fonction de son développement. Pour nous, chaque décision doit être patient-dépendant, nous choisissons la meilleure solution pour nos jeunes patients.

De notre point de vue, chaque cas doit être examiné avec un bilan pré-implantaire afin d'étudier la possibilité de poser les implants dentaires, ainsi qu'avec le rapport bénéfice-risque de chaque patient. La décision est donc portée sur les critères suivants, et ne devrait pas être généralisée.

Figure 27 : Critères de décision pour un traitement implantaire chez un jeune enfant

Critères de décision

État de santé générale

Qualité de crête osseuse et d'os alvéolaire

Hauteur de crête osseuse et quantité d'os alvéolaire

Hygiène

Coopération du patient

Possibilité de suivi

Source : Auteur

Pendant l'examen de chaque patient, nous devons évaluer son rapport bénéfice-risque. Nous devons prendre en compte son état de santé générale (contre-indication de chirurgie implantaire si le patient présente un risque élevé d'endocardite infectieuse), sa qualité et sa quantité de crête osseuse alvéolaire (hauteur et densité d'os présent après examen radiographique : radiographie panoramique et examen cone-beam), de son hygiène bucco-dentaire car une mauvaise hygiène peut provoquer la perte éventuelle des implants, et de la coopération et de la motivation du patient dans le traitement et son suivi.

Après l'étude de chaque patient, nous pourrions donc décider du déroulement du traitement, que ce soit un traitement amovible ou un traitement implantaire. Ceci nous aiderait aussi dans la décision de la position des implants, du diamètre des implants (par exemple, 3,3mm ou 3,75mm) et de la longueur des implants (par exemple, 10mm ou 13mm).

En France, selon la recommandation de HAS (Haute Autorité de Santé),¹⁸⁰ la pose de deux à quatre implants dentaires dans la région antérieure mandibulaire peut être indiquée chez les enfants atteints de la dysplasie ectodermique seulement suite à un échec ou une intolérance de la prothèse conventionnelle. Donc, la solution implantaire reste aujourd'hui la seconde intention après la solution amovible.

D'ailleurs à la fin de la croissance, la CPAM (Caisse primaire d'Assurance Maladie) prend en charge la pose de maximum d'un 10 implants maxillaires et mandibulaires souvent précédée par des chirurgies d'aménagement pré-implantaire.

Pendant la croissance, l'implant se comporte comme une dent ankylosée, elle n'accompagne pas d'évolution des autres tissus.

L'implant se retrouve donc en infra-occlusion. Nous devons réadapter la prothèse à chaque visite de contrôle.

Par contre, l'implant permet de préserver l'os, dans sa hauteur et sa largeur.

A la fin de la croissance, à l'âge de 14 - 15 ans chez les filles et à l'âge de 17 - 18 ans chez les garçons,¹⁸¹ nous pouvons réévaluer notre traitement.

¹⁸⁰ Ibid.

¹⁸¹ Ibid.

Nous pouvons ajouter simplement deux implants dans le secteur antérieur mandibulaire afin d'augmenter la rétention de la prothèse et la solidité face à plus de sollicitations mécaniques.¹⁸²

Nous pouvons aussi orienter vers une solution fixe, un bridge supra-implantaire avec deux ou quatre implants supplémentaires à la mandibule.¹⁸³

D'un autre côté, l'utilisation de la prothèse amovible conventionnelle n'empêche pas l'évolution du traitement vers une technologie implantaire à l'âge d'adulte. Dans ce cas-là, la prothèse amovible peut être vue comme une solution intermédiaire mise en place pendant la croissance de l'enfant.

A son âge d'adulte, la solution implantaire se fait comme des autres cas implantaires. Le déroulement du traitement est similaire à celui d'un traitement ordinaire.

Il existe néanmoins des articles dans la littérature sur la réhabilitation implantaire conjointe totale chez l'enfant. Cette technique semble présenter de nombreuses difficultés vis-à-vis de la croissance osseuse de l'enfant.

Il n'y a cependant pas assez de données pour pouvoir comparer cette solution avec les prothèses amovibles conventionnelles et les prothèses implanto-retenues.

L'orthodontie dento-faciale peut aussi faire partie du traitement dans la dysplasie ectodermique. Le traitement orthodontique redresse les dents restantes et aménage un espace suffisant et correct pour la réhabilitation prothétique.¹⁸⁴

¹⁸² Bergendal et al., « Dental implant therapy for a child with x-linked hypohidrotic ectodermal dysplasia--three decades of managed care ».

¹⁸³ Fotso et al., « Dysplasie ectodermique anhidrotique : réhabilitation ».

¹⁸⁴ Ibid.

Notre analyse réalisée a été plus complexe de par le peu de ressources documentaires à disposition et le cas échéant, de leurs valeurs scientifiques insuffisantes.

En effet, la plupart des articles inclus dans notre comparaison sont des cas cliniques (66% des articles choisis), qui n'ont qu'une valeur scientifique limitée.

Bien conscient de cette lacune, nous avons eu à cœur de mettre plus que jamais en perspective ces différents points de vue.

Ce travail, toute raison gardée, aura donc le mérite d'offrir une approche plus globale et plus exhaustive que les articles déjà existants.

Conclusion

Comme cité dans les parties précédentes, les prothèses amovibles conventionnelles sont à choisir en première intention, et les prothèses implanto-portées sont à considérer seulement en cas d'échec du premier.

Les deux traitements ont des avantages et des défauts propres, et par conséquent une marge d'amélioration, au vu des avancées régulières de la science, nous suggérons de renouveler cette étude régulièrement.

La dysplasie ectodermique anhidrotique est une pathologie rare caractérisée par la triade symptomatique : hypohidrose, hypotrichose et hypodontie/anodontie. Le chirurgien-dentiste, et le pédodontiste, en particulier, ont un rôle important dans le diagnostic des patients atteints.

Ce sont eux qui définissent la prise en charge bucco-dentaire des patients, ainsi que le choix de la méthode de réhabilitation prothétique. Les anomalies bucco-dentaires et cranio-faciales présentes nécessitent une prise en charge la plus précoce possible afin de minimiser les troubles fonctionnels et psychologiques.

Les avancées technologiques permettront peut-être dans un proche avenir d'améliorer les solutions existantes. En ce qui concerne la solution amovible, nous pouvons espérer un biomatériau qui comble l'espace entre la prothèse amovible et la muqueuse afin de prévenir des épulis inflammatoire ou une empreinte digitale qui pourrait un jour enregistrer les données des muqueuses pour fabriquer une prothèse sans passer les étapes d'empreinte à l'alginat. Et en ce qui concerne la solution implantaire, nous pouvons espérer un implant qui accompagne la croissance osseuse de l'enfant.

Il existe déjà certaines études en cours afin d'améliorer le traitement concernant la dysplasie ectodermique.

Hermes et coll. étudient la possibilité d'une administration postnatale, voire anténatale, autrement dit une injection intra-amniotique, d'une protéine recombinante qui comporte le domaine de fixation au récepteur EDAR de l'EDA-A1. Ce dernier est responsable de la manifestation phénotypique de cette maladie. Une phase de développement préclinique sur modèles murins ou canins a permis d'apporter la preuve du concept. Ils vont ensuite passer à des essais de tolérance sur l'Homme et initier des essais cliniques chez les nouveau-nés atteints de cette maladie génétique.^{185 186}

¹⁸⁵ Hermes et al., « Prenatal therapy in developmental disorders ».

¹⁸⁶ Huttner, « Future developments in XLHED treatment approaches ».

Bibliographie

- Amichia, Y. C. A., A. Bamba, L. Le Guéhennec, P. Bourdeaut, et B. Giumelli. « Dysplasie ectodermique: proposition de prise en charge prothétique. A propos d'un cas. » *Actualités odonto-stomatologiques*, n° 250 (2010): 175-86.
- Artis, J.-P., M. Artis, S. Cassang, G. Rochon, C. Bousses De Fourcaud, et O. Boisard. « Conséquences dentaires et maxillo-faciales de la dysplasie ectodermique anhidrotique ». *Actualités odonto-stomatologiques*, n° 180 (1992): 773-90.
- Aydinbelge, M., H. O. Gumus, A. E. Sekerci, U. Demetoğlu, et O. A. Etoz. « Implants in children with hypohidrotic ectodermal dysplasia : an alternative approach to esthetic management: case report and review of the literature ». *Pediatric dentistry* 35, n° 5 (2013): 441-46.
- Bal, C., B. T. Bal, et D. Tüfekçioğlu. « Treatment considerations for a patient with hypohidrotic ectodermal dysplasia: a case report ». *The journal of contemporary dental practice* 9, n° 3 (2008): 128-34.
- Barbería, E., D. Saavedra, M. Arenas, et M. Maroto. « Multiple agenesis and anhidrotic ectodermal dysplasia: a comparative longitudinal study of dental similarities and genetic differences in two groups of children ». *European journal of paediatric dentistry* 7, n° 3 (2006): 113-21.
- Bergendal, B. « Prosthetic habilitation of a young patient with hypohidrotic ectodermal dysplasia and oligodontia: a case report of 20 years of treatment ». *The international journal of prosthodontics* 14, n° 5 (2001): 471-79.
- Bergendal, B., K. Bjerklin, T. Bergendal, et G. Koch. « Dental implant therapy for a child with x-linked hypohidrotic ectodermal dysplasia--three decades of managed care ». *The international journal of prosthodontics* 28, n° 4 (2015): 348-56.
- Bergendal, B., A. Ekman, et P. Nilsson. « Implant failure in young children with ectodermal dysplasia: a retrospective evaluation of use and outcome of dental implant treatment in children in Sweden ». *The international journal of oral & maxillofacial implants* 23, n° 3 (2008): 520-24.
- Bergendal, B., J. Norderyd, M. Bagesund, et A. Holst. « Signs and symptoms from ectodermal organs in young Swedish individuals with oligodontia ». *International journal of paediatric dentistry* 16, n° 5 (2006): 320-26. doi:10.1111/j.1365-263X.2006.00741.x.

- Bhalla, G., K. K. Agrawal, P. Chand, K. Singh, B. P. Singh, P. Goel, et H. A. Alvi. « Effect of complete dentures on craniofacial growth of an ectodermal dysplasia patient: a clinical report ». *Journal of prosthodontics* 22, n° 6 (2013): 495-500. doi:10.1111/jopr.12026.
- Bidra, A. S., J. W. Martin, et E. Feldman. « Complete denture prosthodontics in children with ectodermal dysplasia: review of principles and techniques ». *Compendium of continuing education in dentistry* 31, n° 6 (2010): 426-33.
- Blüschke, G., K.-D. Nüsken, et H. Schneider. « Prevalence and prevention of severe complications of hypohidrotic ectodermal dysplasia in infancy ». *Early human development* 86, n° 7 (2010): 397-99. doi:10.1016/j.earlhumdev.2010.04.008.
- Bondarets, N., R. M. Jones, et F. McDonald. « Analysis of facial growth in subjects with syndromic ectodermal dysplasia: a longitudinal analysis ». *Orthodontics & craniofacial research* 5, n° 2 (2002): 71-84.
- Bonin, B., A. Saffarzadeh, A. Picard, P. Levy, G. Romieux, et D. Goga. « Traitement implantaire précoce d'un enfant atteint d'une dysplasie ectodermique anhidrotique ». *Revue de stomatologie et de chirurgie maxillo-faciale* 102, n° 6 (2001): 313-18.
- Clarke, A., D. I. Phillips, R. Brown, et P. S. Harper. « Clinical aspects of X-linked hypohidrotic ectodermal dysplasia. ». *Archives of disease in childhood* 62, n° 10 (1987): 989. doi:10.1136/adc.62.10.989.
- Clauss, F., M. Schmittbuhl, E. Waltmann, F. Obry, et M.-C. Manière. « Phénotypes et thérapeutiques implanto-prothétiques précoces de la dysplasie ectodermique hypohidrotique liée à l'X (DEX) ». *Revue francophone d'odontologie pédiatrique* 4, n° 3 (2009): 116-30.
- De La Dure-Molla, M., et P. Garrec. « Patients dysmorphiques : une relecture des signes cliniques mineurs vers un diagnostic ». *Revue d'orthopédie dento-faciale* 47, n° 4 (2013): 355-71. doi:10.1051/odf/2013403.
- Derbanne, M. A., M. C. Sitbon, M. M. Landru, et A. Naveau. « Case report: early prosthetic treatment in children with ectodermal dysplasia ». *European archives of paediatric dentistry* 11, n° 6 (2010): 301-5.
- Dietz, J., T. Kaercher, A.-T. Schneider, T. Zimmermann, K. Huttner, R. Johnson, et H. Schneider. « Early respiratory and ocular involvement in X-linked hypohidrotic ectodermal dysplasia ». *European journal of pediatrics* 172, n° 8 (2013): 1023-31. doi:10.1007/s00431-013-1985-8.

- Filius, M. A. P., A. Vissink, G. M. Raghoobar, et A. Visser. « Implant-retained overdentures for young children with severe oligodontia: a series of four cases ». *Journal of oral and maxillofacial surgery* 72, n° 9 (2014): 1684-90. doi:10.1016/j.joms.2014.04.034.
- Fotso, J., M. Hugentobler, S. Kiliaridis, et M. Richter. « Dysplasie ectodermique anhidrotique : réhabilitation ». *Revue de stomatologie et de chirurgie maxillo-faciale* 110, n° 1 (2009): 50-54. doi:10.1016/j.stomax.2008.10.005.
- Fraiz, F. C., R. C. Gugisch, B. L. Cavalcante-Leão, et L. M. Macedo. « Hypohidrotic ectodermal dysplasia: a clinical case with a longitudinal approach ». *The journal of contemporary dental practice* 15, n° 6 (2014): 788-91.
- Francis, J. S. « Ectodermal dysplasias ». In *Textbook of pediatric dermatology*, par J. Harper, A. P. Oranje, et N. S. Prose, 1163-71. Londres: Blackwell Sciences, 2000.
- Guckes, A. D., M. S. Scurria, T. S. King, G. R. McCarthy, et J. S. Brahim. « Prospective clinical trial of dental implants in persons with ectodermal dysplasia ». *The journal of prosthetic dentistry* 88, n° 1 (2002): 21-25.
- Gupta, S., et P. Tyagi. « Prosthodontic management of anhidrotic ectodermal dysplasia ». *Indian journal of dental research* 22, n° 2 (2011): 348-51. doi:10.4103/0970-9290.84291.
- Hall, R. K. *Pediatric orofacial medicine and pathology*. Londres: Chapman & Hall Medical, 1994.
- Haute autorité de santé, et F. Saint-Pierre. « Traitement des agénésies dentaires multiples liées aux dysplasies ectodermiques ou à d'autres maladies rares, chez l'enfant atteint d'oligodontie, avec pose de 2 implants (voire 4 maximum) uniquement dans la région antérieure mandibulaire, au-delà de 6 ans, et ce jusqu'à la fin de la croissance, après échec ou intolérance de la prothèse conventionnelle », 2006. http://www.has-sante.fr/portail/upload/docs/application/pdf/agenesie_apres_ceap_num_corrige_1.pdf.
- Hermes, K., P. Schneider, P. Krieg, A. Dang, K. Huttner, et H. Schneider. « Prenatal therapy in developmental disorders: drug targeting via intra-amniotic injection to treat X-linked hypohidrotic ectodermal dysplasia ». *The journal of investigative dermatology* 134, n° 12 (2014): 2985-87. doi:10.1038/jid.2014.264.
- Huang, P. Y., et C. F. Driscoll. « From childhood to adulthood: oral rehabilitation of a patient with ectodermal dysplasia ». *The journal of prosthetic dentistry* 112, n° 3 (2014): 439-43. doi:10.1016/j.prosdent.2014.04.012.

- Hummel, P., et S. Guddack. « Psychosocial stress and adaptive functioning in children and adolescents suffering from hypohidrotic ectodermal dysplasia ». *Pediatric dermatology* 14, n° 3 (1997): 180-85. doi:10.1111/j.1525-1470.1997.tb00233.x.
- Huttner, K. « Future developments in XLHED treatment approaches ». *American journal of medical genetics. Part A* 164A, n° 10 (2014): 2433-36. doi:10.1002/ajmg.a.36499.
- Imirzalioglu, P., S. Uckan, et S. G. Haydar. « Surgical and prosthodontic treatment alternatives for children and adolescents with ectodermal dysplasia: a clinical report ». *The journal of prosthetic dentistry* 88, n° 6 (2002): 569-72. doi:10.1067/mpr.2002.130146.
- Itin, P. H., et S. K. Fistarol. « Ectodermal dysplasias ». *American journal of medical genetics. Part C, seminars in medical genetics* 131C, n° 1 (2004): 45-51.
- Itthagarun, A., et N. M. King. « Ectodermal dysplasia: a review and case report ». *Quintessence international* 28, n° 9 (1997): 595-602.
- Kere, J., A. K. Srivastava, O. Montonen, J. Zonana, N. Thomas, B. Ferguson, F. Munoz, et al. « X-linked anhidrotic (hypohidrotic) ectodermal dysplasia is caused by mutation in a novel transmembrane protein ». *Nature genetics* 13, n° 4 (1996): 409-16. doi:10.1038/ng0895-409.
- Khazaie, R., E. M. Berroeta, C. Borrero, A. Torbati, et W. Chee. « Five-year follow-up treatment of an ectodermal dysplasia patient with maxillary anterior composites and mandibular denture: a clinical report ». *Journal of prosthodontics* 19, n° 4 (2010): 294-98. doi:10.1111/j.1532-849X.2010.00579.x.
- Klineberg, I., A. Cameron, T. Whittle, J. Hobkirk, B. Bergendal, M.-C. Maniere, N. King, et al. « Rehabilitation of children with ectodermal dysplasia. Part 1: an international Delphi study ». *The international journal of oral & maxillofacial implants* 28, n° 4 (2013): 1090-1100.
- Kramer, F.-J., C. Baethge, et H. Tschernitschek. « Implants in children with ectodermal dysplasia: a case report and literature review ». *Clinical oral implants research* 18, n° 1 (2007): 140-46. doi:10.1111/j.1600-0501.2006.01180.x.
- Manuja, N., S. Passi, I. K. Pandit, et N. Singh. « Management of a case of ectodermal dysplasia: a multidisciplinary approach ». *Journal of dentistry for children* 78, n° 2 (2011): 107-10.
- Montanari, M., M. Callea, F. Battelli, et G. Piana. « Oral rehabilitation of children with ectodermal dysplasia ». *BMJ case reports* 2012 (2012). doi:10.1136/bcr.01.2012.5652.

- Moreau, J.-L., et J.-P. Terrisse. « Un cas de dysplasie ectodermique anhidrotique chez trois frères. Problèmes odontologiques. » *Actualités odonto-stomatologiques*, n° 143 (1983): 469-76.
- Nandini, Y. « Prosthodontic management of a patient with ectodermal dysplasia ». *Journal of the college of physicians and surgeons - Pakistan* 23, n° 12 (2013): 899-901.
doi:12.2013/JCPSP.899901.
- Naulin-Ifi, C. *Odontologie pédiatrique clinique*. Reuil-Malmaison: Éd. CdP, 2011.
- Nordgarden, H., S. Johannessen, K. Storhaug, et J. I. Jensen. « Salivary gland involvement in hypohidrotic ectodermal dysplasia ». *Oral diseases* 4, n° 2 (1998): 152-54.
doi:10.1111/j.1601-0825.1998.tb00270.x.
- Pannu, K., et B. D. Singh. « Ectodermal dysplasia with total anodontia: rehabilitation of a seven year old child ». *Journal of the indian society of pedodontics and preventive dentistry* 20, n° 3 (2002): 114-17.
- Paulus, C., et P. Martin. « Hypodontie d'une dysplasie ectodermique : traitement par implantologie très précoce ». *Revue de stomatologie, de chirurgie maxillo-faciale et de chirurgie orale* 114, n° 2 (2013): 106-9. doi:10.1016/j.revsto.2013.01.009.
- Pigno, M. A., R. B. Blackman, R. J. Cronin, et E. Cavazos. « Prosthodontic management of ectodermal dysplasia: a review of the literature ». *The journal of prosthetic dentistry* 76, n° 5 (1996): 541-45.
- Plottova-Puech, I., et F. Cambazard. « Dysplasies ectodermiques hypohidrotiques ». *Annales de dermatologie et de vénéréologie* 129, n° 11 (2002): 1276-85.
- Priolo, M., et C. Laganà. « Ectodermal dysplasias: a new clinical-genetic classification ». *Journal of medical genetics* 38, n° 9 (2001): 579-85.
- Rignon-Bret, C. *Attachements et prothèses complètes supra-radicaux et supra-implantaires*. Reuil-Malmaison: Éd. Cdp, 2008.
- Siepmann, S., A. I. Holst, S. Holst, et G. Heydecke. « Aspects psychologiques et médico-dentaires relatifs aux traitements prothétiques chez les enfants. Prothèses dentaires pour enfants – 1re partie ». *Revue mensuelle suisse d'odonto-stomatologie* 118, n° 11 (2008): 1055-64.
- Singer, S. L., P. J. Henry, G. Liddelov, et I. Rosenberg. « Long-term follow-up of implant treatment for oligodontia in an actively growing individual: a clinical report ». *The journal of prosthetic dentistry* 108, n° 5 (2012): 279-85. doi:10.1016/S0022-3913(12)60176-0.

- Stanford, C. K., A. Guckes, M. Fete, S. Srun, et M. K. Richter. « Perceptions of outcomes of implant therapy in patients with ectodermal dysplasia syndromes ». *The international journal of prosthodontics* 21, n° 3 (2008): 195-200.
- Suprabha, B. S. « Hereditary ectodermal dysplasia: a case report ». *Journal of the indian society of pedodontics and preventive dentistry* 20, n° 1 (2002): 37-40.
- Tanner, B. A. « Psychological aspects of hypohidrotic ectodermal dysplasia ». *Birth defects original article series* 24, n° 2 (1988): 263-75.
- Tarjan, I., K. Gabris, et N. Rozsa. « Early prosthetic treatment of patients with ectodermal dysplasia: a clinical report ». *The journal of prosthetic dentistry* 93, n° 5 (2005): 419-24.
doi:10.1016/j.prosdent.2005.01.012.
- US National Library of Medicine. « Gene mutation ». *Genetics home reference*, 2016.
<http://ghr.nlm.nih.gov/handbook/mutationsanddisorders/genemutation>.
- Vieira, K. A., M. S. Teixeira, C. G. Guirado, et M. B. D. Gavião. « Prosthodontic treatment of hypohidrotic ectodermal dysplasia with complete anodontia: case report ». *Quintessence international* 38, n° 1 (2007): 75-80.
- Yap, A. K. W., et I. Klineberg. « Dental implants in patients with ectodermal dysplasia and tooth agenesis: a critical review of the literature ». *The international journal of prosthodontics* 22, n° 3 (2009): 268-76.
- Yavuz, I., Z. Baskan, R. Ulku, T. C. Dulgergil, O. Dari, A. Ece, Y. Yavuz, et K. O. Dari. « Ectodermal dysplasia: retrospective study of fifteen cases ». *Archives of medical research* 37, n° 3 (2006): 403-9. doi:10.1016/j.arcmed.2005.06.016.

Table des Figures

Figure 1 : Classification phénotypique des dysplasies ectodermiques selon les dérivés cutanés atteints d'après Solomon et Keuer	7
Figure 2 : Classification clinico-moléculaire des dysplasies ectodermiques d'après Priolo et coll	8
Figure 3 : Photos d'une fille (à gauche) et d'un garçon (à droite) atteints de la dysplasie ectodermique anhidrotique.....	11
Figure 4 : Caractéristiques faciales d'un garçon atteint de dysplasie ectodermique anhidrotique	12
Figure 5 : Photos de face et de profils d'un patient atteint de la dysplasie ectodermique.....	12
Figure 6 : Onychodysplasie du pouce et de l'index chez un sujet atteint	14
Figure 7 : Incisives et canines conoïdes chez un sujet atteint âgé de 8 ans	16
Figure 8 : Radiographie panoramique et photo intra-buccale d'un patient atteint de la dysplasie ectodermique	16
Figure 9 : Diagnostics différentiels de dysplasie ectodermique anhidrotique selon MOREAU et FRANCIS	22
Figure 10 : Vue frontale et vue de profil pré-prothétiques.....	26
Figure 11 : Vue frontale et vue de profil post-prothétiques	27
Figure 12 : Hypodontie associée à des migrations dentaires mandibulaires, notamment des prémolaires et des molaires mandibulaires	27
Figure 13 : La sélection des articles	31
Figure 14 : Les articles sélectionnés pour la revue comparative	32
Figure 15 : La réalisation de prothèses amovibles complètes bimaxillaires.....	38
Figure 16 : La croissance latérale de la langue en absence de dents ou de compensation dentaire.....	41
Figure 17 : L'alginat est utilisé au lieu du polysulfure car le temps de prise est plus rapide et le goût est moins désagréable.....	42
Figure 18 : Photo montrant que l'arcade mandibulaire édentée est étroite et fine.....	43

Figure 19 : Visites régulières de l'enfant chez le dentiste : de gauche à droite, 5 ans, 8 ans et 10 ans (BHALLA)	44
.....	
Figure 20 : Tableau récapitulatif des avantages et inconvénients de prothèses amovibles conventionnelles	45
Figure 21 : La réalisation de prothèse implanto-portée mandibulaire ; (A) et (B) Etat initial avant l'appareillage ; (D) Avec les implants en place ; (C) et (E) Situation finale avec prothèses dentaires en place	47
.....	
Figure 22 : Radiographie céphalométrique latérale : A → 3 semaines après la pose des implants et B → 2 ans après la pose des implants	48
.....	
Figure 23 : Survie des implants par âges	52
Figure 24 : Survie des implants par localisation	52
Figure 25 : Tableau récapitulatif des avantages et inconvénients de prothèses implanto-portées	53
Figure 26 : Comparaison des deux types de prothèses selon les critères	55
Figure 27 : Critères de décision pour un traitement implantaire chez un jeune enfant	63

Vu, le Directeur de thèse

Vu, le Doyen de la Faculté de Chirurgie Dentaire de
l'Université Paris Descartes,

Vu, le Président de l'Université Paris Descartes,
Professeur Frédéric DARDEL.
Pour le Président et par délégation,

Le Doyen Louis MAMAN

La prise en charge précoce de la dysplasie ectodermique anhidrotique : prothèses amovibles conventionnelles versus prothèses implanto-portées

Résumé :

La dysplasie ectodermique comprend un large groupe de pathologies qui entraînent une anomalie de développement des organes dérivés de l'ectoderme. La dysplasie ectodermique s'agit d'une affection héréditaire, génétique, rare, caractérisée par l'hypohydrose, hypotrichose et l'hypodontie voire l'anodontie. Les agénésies dentaires nécessitent une réhabilitation prothétique précoce pour de diverses raisons, y compris, la croissance cranio-faciale, l'esthétique et la fonction. Le rôle de prothèses dentaires est donc primordial au niveau du développement physique et psychique de l'enfant. Actuellement, il existe deux modes de prise en charge prothétique précoce pour des enfants atteints de dysplasie ectodermique, la prothèse amovible conventionnelle et la prothèse implanto-portée.

Nous allons nous intéresser aux avantages et inconvénients de ces 2 types de prothèses. En comparant les avantages et les inconvénients, dans le cas où un enfant des agénésies multiples, serait-il plus judicieux de poser les implants chez un jeune patient ou de réaliser une prothèse amovible conventionnelle ?

Discipline :

Odontologie pédiatrique

Mots clés fMesh et Rameau :

Dysplasie ectodermique – thérapie -- Dissertations universitaires ; Prothèse dentaire partielle amovible -- Dissertations universitaires ; Prothèse dentaire implanto-portée -- Dissertations universitaires ; Pédodontie -- Thèses et écrits académiques

Université Paris Descartes
Faculté de Chirurgie dentaire
1, rue Maurice Arnoux
92120 Montrouge