



HAL
open science

Intérêt de l'acide hyaluronique en parodontologie : revue systématique de la littérature

Claire Albert

► **To cite this version:**

Claire Albert. Intérêt de l'acide hyaluronique en parodontologie : revue systématique de la littérature. Chirurgie. 2017. dumas-01522163

HAL Id: dumas-01522163

<https://dumas.ccsd.cnrs.fr/dumas-01522163>

Submitted on 21 Aug 2017

HAL is a multi-disciplinary open access archive for the deposit and dissemination of scientific research documents, whether they are published or not. The documents may come from teaching and research institutions in France or abroad, or from public or private research centers.

L'archive ouverte pluridisciplinaire **HAL**, est destinée au dépôt et à la diffusion de documents scientifiques de niveau recherche, publiés ou non, émanant des établissements d'enseignement et de recherche français ou étrangers, des laboratoires publics ou privés.

Université de Bordeaux
Collège des Sciences de la Santé
UFR des Sciences Odontologiques

Année 2017

N°39

Thèse pour l'obtention du
DIPLOME d'ETAT de DOCTEUR EN CHIRURGIE DENTAIRE

Présentée et soutenue publiquement

Par Claire Marie, ALBERT

Née le 19 Juillet 1991 à Paris

Le Mardi 2 Mai 2017

**Evaluation des effets de l'acide hyaluronique sur les
pathologies parodontales : revue systématique**

Directeur de Thèse :

Docteur Cyril SEDARAT

Membres du Jury

Président Mme V. DUPUIS

Professeur des Universités

Directeur Mr C. SEDARAT

Maître de Conférences des Universités

Rapporteur Mr Y. LAUVERJAT

Maître de Conférences des Universités

Assesseur Mme C. BADET

Maître de Conférences des Universités

UNIVERSITE DE BORDEAUX

MAJ 01/02/2017

Président M. TUNON DE LARA Manuel
Directeur de Collège des Sciences de la Santé M. PELLEGRIN Jean-Luc

COLLEGE DES SCIENCES DE LA SANTE UNITE DE FORMATION ET DE RECHERCHE DES SCIENCES ODONTOLOGIQUES

Directrice Mme BERTRAND Caroline 58-02
Directrice Adjointe – Chargée de la Formation initiale Mme ORIEZ-PONS Dominique 58-01
Directeur Adjoint – Chargé de la Recherche M. FRICAIN Jean-Christophe 57-02
Directeur Adjoint – Chargé des Relations Internationales M. LASSERRE Jean-François 58-02

ENSEIGNANTS DE L'UFR

PROFESSEURS DES UNIVERSITES

Mme Caroline	BERTRAND	Prothèse dentaire	58-02
Mme Marie-José	BOILEAU	Orthopédie dento-faciale	56-02
Mme Véronique	DUPUIS	Prothèse dentaire	58-02
M. Bruno	ELLA NGUEMA	Sciences anatomiques et physiologiques - Biomatériaux	58-03
M. Jean-Christophe	FRICAIN	Chirurgie buccale – Pathologie et thérapeutique	57-02

MAITRES DE CONFERENCES DES UNIVERSITES

Mme Elise	ARRIVÉ	Prévention épidémiologie – Economie de la santé – Odontologie légale	56-03
Mme Cécile	BADET	Sciences biologiques	57-03
M. Etienne	BARDINET	Orthopédie dento-faciale	56-02
M. Michel	BARTALA	Prothèse dentaire	58-02
M. Cédric	BAZERT	Orthopédie dento-faciale	56-02
M. Christophe	BOU	Prévention épidémiologie – Economie de la santé – Odontologie légale	56-03
Mme Sylvie	BRUNET	Chirurgie buccale – Pathologie et thérapeutique	57-02
M. Sylvain	CATROS	Chirurgie buccale – Pathologie et thérapeutique	57-02
M. Stéphane	CHAPENOIRE	Sciences anatomiques et physiologiques	58-03
M. Jacques	COLAT PARROS	Sciences anatomiques et physiologiques	58-03
M. Jean-Christophe	COUTANT	Sciences anatomiques et physiologiques	58-03
M. François	DARQUE	Orthopédie dento-faciale	56-02
M. François	DE BRONDEAU	Orthopédie dento-faciale	56-02
M. Yves	DELBOS	Odontologie pédiatrique	56-01
M. Raphael	DEVILLARD	Odontologie conservatrice- Endodontie	58-01
M. Emmanuel	D'INCAU	Prothèse dentaire	58-02
M. Dominique	GILLET	Odontologie conservatrice – Endodontie	58-01
M. Jean-François	LASSERRE	Prothèse dentaire	58-02
M. Yves	LAUVERJAT	Parodontologie	57-01
Mme Odile	LAVIOLE	Prothèse dentaire	58-02
M. Jean-Marie	MARTEAU	Chirurgie buccale – Pathologie et thérapeutique	57-02
Mme Javotte	NANCY	Odontologie pédiatrique	56-01
M. Adrien	NAVEAU	Prothèse dentaire	58-02
Mme Dominique	ORIEZ	Odontologie conservatrice – Endodontie	58-01
M. Jean-François	PELI	Odontologie conservatrice – Endodontie	58-01

M.	Philippe	POISSON	Prévention épidémiologie – Economie de la santé – Odontologie légale	56-03
M.	Patrick	ROUAS	Odontologie pédiatrique	56-01
M.	Johan	SAMOT	Sciences biologiques	57-03
Mme	Maud	SAMPEUR	Orthopédie dento-faciale	56-02
M.	Cyril	SEDARAT	Parodontologie	57-01
Mme	Noélie	THEBAUD	Sciences biologiques	57-03
M.	Eric	VACHEY	Odontologie conservatrice – Endodontie	58-01

ASSISTANTS

Mme	Audrey	AUSSEL	Sciences anatomiques et physiologiques	58-03
M.	Wallid	BOUJEMAA AZZI	Odontologie conservatrice – Endodontie	58-01
Melle	Camille	BOULÉ-MONTPEZAT	Odontologie pédiatrique	56-01
Melle	Anaïs	CAVARÉ	Orthopédie dento-faciale	56-02
M.	Hubert	CHAUVEAU	Odontologie conservatrice – Endodontie	58-01
M.	Mathieu	CONTREPOIS	Prothèse dentaire	58-02
M.	Jean-Baptiste	CULOT	Sciences anatomiques et physiologiques	58-03
Mme	Clarisse	DE OLIVEIRA	Orthopédie dento-faciale	56-02
M.	Cédric	FALLA	Prévention épidémiologie – Economie de la santé – Odontologie légale	56-03
Mme	Mathilde	FENELON	Chirurgie buccale – Pathologie et thérapeutique	57-02
Mme	Elsa	GAROT	Odontologie pédiatrique	56-01
Mme	Agathe	GREMARE	Sciences biologiques	57-03
Mme	Olivia	KEROUREDAN	Odontologie conservatrice – Endodontie	58-01
M.	Adrien	LASTRADE	Prothèse dentaire	58-02
M.	Alexandre	MARILLAS	Odontologie conservatrice – Endodontie	58-01
M.	Emmanuel	MASSON-REGNAULT	Chirurgie buccale – Pathologie et thérapeutique	57-02
Mme	Marie	MÉDIO	Orthopédie dento-faciale	56-02
Mme	Meriem	MESFIOUI	Parodontologie	57-01
Mme	Darrène	NGUYEN	Sciences biologiques	57-03
M.	Ali	NOUREDDINE	Prothèse dentaire	58-02
Mme	Chloé	PELOURDE	Orthopédie dento-faciale	56-02
M.	Antoine	PEPELUT	Parodontologie	57-01
Mme	Charlotte	RAGUENEAU	Prothèse dentaire	58-02
Mme	Noëlla	RAJONSON	Prévention épidémiologie – Economie de la santé – Odontologie légale	56-03
M.	Clément	RIVES	Odontologie conservatrice – Endodontie	58-01
M.	Thibaut	ROULLAND	Prothèse dentaire	58-02
M.	François	ROUZÉ L'ALZIT	Prothèse dentaire	58-02
Mme	Audrey	SAY LIANG FAT	Prévention épidémiologie – Economie de la santé – Odontologie légale	56-03

REMERCIEMENTS

À notre juge et président de thèse,

Madame le Professeur Véronique DUPUIS

Je vous remercie pour l'extrême honneur que vous m'avez fait en acceptant de présider ce jury.

Votre enseignement clinique et théorique aura guidé mon cursus, et je vous en suis très reconnaissante.

Veillez trouver par la réalisation de ce travail l'expression de mon sincère respect et de ma profonde reconnaissance.

À notre juge et directeur de thèse,

Monsieur le Docteur Cyril SEDARAT,

Je vous remercie très sincèrement pour votre soutien, votre disponibilité et l'ensemble de vos conseils qui m'ont permis d'arriver à l'aboutissement de ce travail. Je suis extrêmement honorée que vous ayez accepté de superviser ma thèse.

Pour l'ensemble de votre enseignement pendant toutes ces années, veuillez trouver, par cette réalisation, l'expression de ma sincère reconnaissance.

À notre juge et rapporteur de thèse,

Monsieur le Docteur Yves LAUVERJAT,

Je tiens à vous remercier d'avoir accepté d'être le rapporteur de cette thèse. Veuillez trouver dans ce travail le témoignage de mes plus vifs remerciements.

À notre juge et assesseur de thèse,

Madame le Docteur Cécile BADET

Je vous remercie très sincèrement d'avoir accepté de siéger à mon jury. Puissiez-vous trouver ici l'expression de mes sentiments les plus respectueux et de ma profonde reconnaissance.

A mes parents,

Comment ne pas vous situer au premier plan de ce travail, au premier plan de ma vie, et au premier plan de ce que je suis ? Pour tout ce que vous avez fait pour moi, pour m'avoir transmis votre joie de vivre et la force d'avancer, je vous remercie. Merci de m'avoir offert la meilleure famille du monde. Je vous aime.

A mes sœurs,

Les piliers de ma vie, que personne ne pourra remplacer, je vous aime plus que tout. Merci pour tout ce que vous faites et avez si bien su faire pour moi. Merci aux beaux-frères géniaux que vous avez ramenés dans l'équipe. Merci pour le filleul exceptionnel que vous m'avez offert, et pour Crevette que j'aime déjà.

A Clèm,

Petite cousine, petite sœur, ma moitié comme on s'amuse à dire. Et c'est bientôt gravé à tout jamais ! Merci d'être ce que tu es : tellement de choses, en si peu de mots... Je t'aime.

A ma Nannie,

Merci d'avoir été à la fois une deuxième maman et une troisième grand-mère. Merci pour tout l'amour que tu m'as donnée, personne n'aurait pu le faire aussi bien. Je suis là où j'en suis grâce à toi. Je t'aime (encore plus que tes soupettes), et je veillerai chaque jour à te le prouver.

A ma Maguy,

Je sais que toutes les autres seront jalouses, et c'est notre petit secret, mais je suis fière d'être ta petite fille préférée. Je te remercie pour la magnifique famille que tu nous as offerte, et l'amour que tu as su nous donner. Tu es un modèle pour nous tous.

A mes grands-parents,

Je vous remercie de m'avoir soutenue pendant toutes ces années, et de m'avoir permis de faire mes premiers pas en tant que dentiste. Merci pour le soin que vous mettez à chacun de nos passages, c'est un bonheur à chaque fois de venir vous voir, et j'aimerais venir davantage. Vous êtes des grands-parents géniaux.

A tous mes copains,

Vous vous reconnaîtrez j'en suis certaine ! Vous êtes les rayons de soleil de ma vie ! Merci à tous de me faire rire, et de rire de mes bêtises ! Et merci aussi à tous de me guider, je ne serais jamais ce que je suis sans vous. Vous êtes un des plus beaux cadeaux que la vie ait mis sur ma route, et vous n'êtes pas prêts d'en sortir.

Ma deuxième famille, je vous aime pour toujours et comme dirait un superbe poète, je préfère rêver que le puzzle de notre histoire sera plastifié et accroché contre un mur, plutôt que défait et remis dans sa boîte. Notre puzzle restera différent, il est solide. Vous êtes ma plus grande fierté !

Les copains dentistes (et mes trois géniales copines : Maudie, Ninie et Rozie); qu'est-ce que j'ai pu rire avec vous, même de l'autre côté de l'Atlantique, au milieu de la forêt Amazonienne pour certains. Merci d'avoir fait irruption dans ma vie et de l'avoir sublimée, vous en occupez maintenant une grande place !

Marg, merci d'avoir été là du début à la fin de mes études (et même avant.. !). Je te tiendrai la main jusqu'à la dernière minute du concours, puis de ta thèse, et la boucle sera bouclée. Et à nous la belle vie ! Mais toujours tout prêt l'une de l'autre !

Table des matières

INDEX DES ABREVIATIONS	9
I. INTRODUCTION	10
I-1. L'acide hyaluronique	10
I-2. Apport de l'acide hyaluronique en odontologie.....	13
II. MATERIEL ET METHODE	15
II-1. Méthodologie de recherche	15
II-2. Critères d'inclusion et d'exclusion	15
II-3. Autorisation et formation	15
II-4. Sélection d' articles	16
III. APPORT DE L'ACIDE HYALURONIQUE DANS LE TRAITEMENT DES GINGIVITES	19
IV. APPORT DE L'ACIDE HYALURONIQUE DANS LE TRAITEMENT DES PARODONTITES	24
IV-1. Détartrage et surfaçage non chirurgical	24
IV-1.1. Indice de plaque	26
IV-1.2. Indice gingival.....	26
IV-1.3. Niveau d'attache clinique.....	27
IV-1.4. Saignement au sondage	28
IV-1.5. Profondeur des poches	29
IV-1.6. Résultats microbiens et biochimiques	30
IV-2. Traitement chirurgical.....	33
IV-3. Régénération tissulaire guidée	35
IV-4. Chirurgie mucco-gingivale	39
IV-4.1. Traitement des récessions gingivales	39
IV-4.2. Papilles inter-dentaires	42
V. DISCUSSION	48
VI. CONCLUSION	54
BIBLIOGRAPHIE.....	55

INDEX DES ABREVIATIONS

AH : acide hyaluronique

AINS : Anti-Inflammatoire non stéroïdien

API : Approximal Plaque Index => indice de plaque proximale

BdB : Bain de bouche

BOP : Bleeding On Probing => saignement au sondage

CHX : Chlorhexidine

CAL : Clinical Attachment Level

Dét : Détartrage

DMF-T : Decayed, Missed, Filled Teeth => dents cariées, manquantes ou obturées

DNS : Différence Non Significative

DS : Différence Significative

DSR : Détartrage Surfaçage Radiculaire

GAG : Glycosaminoglycane

GBI : Gingival Bleeding Index => Indice de Saignement Gingival

GI : Gingival index => indice gingival (Loe et Silness)

HAS : Hyaluronic Acid Synthetase

IG : Indice Gingival

PBI : Papilla Bleeding Index => indice de saignement papillaire

PI (IP) : Plaque index => indice de plaque (Turesky)

PPD : Probing Pocket Depth => Profondeur de poche au sondage

ROG : Régénération Osseuse Guidée

RTG : Régénération Tissulaire Guidée

SBI : Sulcus Bleeding Index => indice de saignement sulculaire

SFFR : Sulcus Fluid Flow Rate

SRP : Scaling and Root Planing => détartrage

US : ultra-sons

I. INTRODUCTION

Les maladies parodontales ou parodontopathies peuvent être définies comme des maladies inflammatoires d'origines infectieuse et multifactorielle. Elles sont caractérisées par des symptômes et signes cliniques qui peuvent inclure une inflammation visible ou non, des saignements gingivaux spontanés ou provoqués d'importance variable, la formation de poches en rapport avec des pertes d'attache et d'os alvéolaire, une mobilité dentaire et peuvent conduire à des pertes de dents. (1) D'après la nouvelle classification d'Armitage de 1999, les maladies parodontales peuvent être classées en deux principales catégories : les pathologies de la gencive, dites gingivites, et les parodontites. (2)

Les traitements classiques proposés ont pour but d'éliminer par détartrage et/ou surfaçage radiculaire, le facteur étiologique primaire soit la plaque bactérienne. (3) Pour Mombelli et al. (4), il ne serait pas raisonnable de considérer que ces traitements peuvent à eux seuls éliminer toutes les bactéries liées aux maladies parodontales. Une chimiothérapie complémentaire peut être utilisée sous forme locale ou systémique afin d'obtenir une réduction qualitative et quantitative de la masse bactérienne. (5)6 De nouvelles thérapeutiques ont vu le jour et se rajoutent aux divers moyens dont dispose le parodontiste. Parmi celles-ci l'acide hyaluronique semble être une méthode non invasive dans le traitement de l'inflammation liée aux gingivites, et de la perte d'attache liée aux parodontites. (7)

I-1. L'acide hyaluronique

L'acide hyaluronique a été découvert et nommé par Karl Meyer et John Palmer en 1934 à l'université de Columbia de New York, dans le département d'ophtalmologie. Ils isolent ce nouveau polysaccharide de l'humeur vitrée d'un œil de bœuf et observent qu'il contient un acide uronique « non sulfaté » lié à un hexosamine. Ils l'appellent « acide hyaluronique » parce qu'isolé comme un acide et « hyal » qui veut dire « vitreux » en grec. L'acide hyaluronique est aussi appelé « hyaluronane » avec la nouvelle nomenclature des polysaccharides dans les années 80. (8) L'acide hyaluronique est présent dans tous les tissus des vertébrés. Des quantités importantes sont retrouvées dans le cordon ombilical, le liquide synovial, l'humeur vitrée de l'œil... (8)

La formule brute de l'acide hyaluronique est : $C_{14}H_{21}NO_{11}$. L'acide hyaluronique fait partie des glycosaminoglycanes (GAG) (eux-mêmes faisant partie des polysaccharides). Les glycosaminoglycanes sont de longues chaînes composées d'unités disaccharidiques répétitives. Un des deux résidus est un glucide aminé (N-acétylglucosamine ou N-acétylgalactosamine), et le second est un acide uronique (glucuronique ou iduronique). (15) L'acide hyaluronique contient un acide D-glucuronique (acide uronique) et le N-acétyl-glucosamine (hexosamine) ; Ces deux molécules sont liées entre elles par une liaison glycosidique (1-3). Et ces molécules dissaccharidiques ainsi formées sont

reliées les unes aux autres par des liaisons (1-4).

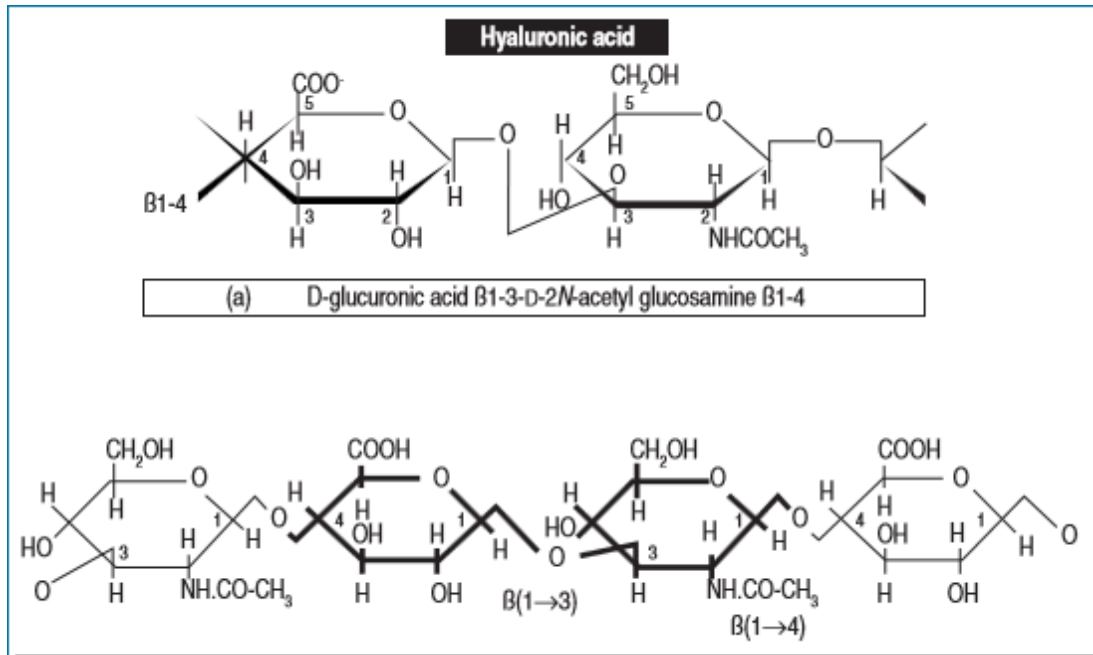


Figure 1 : Structure de l'acide hyaluronique (9)

Il peut atteindre une très grande taille : son poids moléculaire avoisine les 8 à 10 millions de daltons pour une longueur moléculaire de 2,5 à 25 m. Il existe aussi physiologiquement des fragments plus courts de 100 000 à 1 000 000 de daltons. (9)

L'acide hyaluronique joue un rôle structurel essentiel dans la plasticité des tissus au niveau des espaces extracellulaires. Il va se lier à de nombreux autres composants et sert aussi de support à d'autres GAG pour former des protéoglycanes chargés négativement, ce qui leur permet d'attirer des molécules comme l'eau, ou des facteurs de croissance. (9,10) Ces agrégats peuvent atteindre 4m de long et 500 à 600nm de diamètre. L'agrégat peut occuper un volume 30 à 50 fois supérieur à celui correspondant à son volume sec. Ces propriétés hygroscopiques sont essentielles au niveau de la peau où l'acide hyaluronique assure l'hydratation du derme et de l'épiderme. Ces propriétés rejoignent les propriétés de viscoélasticité et d'hydrophilie de l'acide hyaluronique. 1g d'acide hyaluronique peut attirer et retenir 6L d'eau. La viscoélasticité lui permet de jouer le rôle d'amortisseur au niveau des articulations et de régulateur de tension de la peau. (11) De plus, il possède une viscosité élevée qui s'accroît avec sa concentration et la longueur de ses chaînes, lui permettant de se dilater en solution et d'agir comme un matériau de comblement déformable, puisqu'il peut occuper un volume 30 à 50 fois plus important que le volume sec correspondant. (15) L'acide hyaluronique intervient aussi dans le processus inflammatoire, mais différemment en fonction de sa taille. S'il est de haut poids moléculaire, il a un rôle anti-inflammatoire. Si au contraire il est de petite taille (oligomère), il va avoir un rôle pro-inflammatoire. (12) Sous la forme de petits fragments, l'acide hyaluronique va se comporter comme un

médiateur du déclenchement d'une réponse inflammatoire en cas de traumatisme ou de phénomène inflammatoire. (13) Contrairement aux oligomères de faible poids moléculaire, les macromolécules sont anti-inflammatoires et immunosuppressives. (12,13) L'acide hyaluronique intervient aussi dans l'angiogenèse, en agissant sur les cellules endothéliales. L'angiogenèse joue un rôle fondamental au cours de la croissance, de la réparation et de la régénération des tissus endommagés chez l'adulte. (14)

L'acide hyaluronique peut être obtenu de manière synthétique de deux manières : soit par extraction de tissus qui en contiennent beaucoup, tels que les crêtes de coq, soit par biotechnologie par fermentation bactérienne. (15)

La fermentation bactérienne permet d'avoir un rendement important : au bout de 25h de culture, on obtient entre 6 et 6,5L d'acide hyaluronique. (16)

Actuellement l'acide hyaluronique utilisé dans le domaine médical est présent sous forme d'hydrogel. Ils se définissent strictement comme un réseau de polymères et d'eau. Ils sont capables de former une sorte de gel avec un énorme pouvoir absorbant. Les hydrogels peuvent être classés de différentes façons, en fonction de leur configuration, en fonction de leur apparence... (17)

En ce qui concerne les applications en parodontologie, elles se présentent sous différentes formes, comme le montre le tableau suivant :

Product	Content	Molecular weight	Origin of Hyaluronan (HY)	Company
Aminogam [®]	<i>Gel</i> sodium hyaluronate	NA	NA	Errekaipa Eurotrapiaci (Spa, Italy)
Gengigel [®]	<i>Gel</i> 0.2% <i>Gel</i> 0.8% sodium hyaluronate	High (1-1.8 × 10 ⁶ Da)	<i>S. equi</i>	Ricerfarma (Milan, Italy)
Healon GV [®]	<i>Gel</i> 14 mg/ml sodium hyaluronate	High	Rooster's comb	Pharmacia & Upjohn (Uppsala, Sweden)
High MW-hyaluronic acid	<i>Carrier</i>	High (2 × 10 ⁶ Da)	<i>S. equi</i>	DENKA Co., Ltd. (Tokyo, Japan)
HYAFF [®]	<i>Gel</i> ester of hyaluronic acid with benzyl alcohol	Low (5-7.3 × 10 ⁵ Da)	<i>S. equi</i>	Anika Therapeutics (Bedford, USA)
Hyaloss Matrix (based on HYAFF [®])	<i>Fibres</i> ester of hyaluronic acid with benzyl alcohol	Low (5-7.3 × 10 ⁵ Da)	<i>S. equi</i>	Meta G.C.M. (Reggio Emilia, Italy)

BDNF, brain derived neurotrophic factor; MW, molecular weight; NA, not available; *S. equi*, *Streptococcus equi*.

Figure 2 : Tableau montrant les produits utilisés à base d'acide hyaluronique, dans les thérapies parodontales chirurgicales et non chirurgicales (18)

GENGIGEL®
(Acide hyaluronique)

Rétablit la santé des gencives et apaise les tissus buccaux enflammés et traumatisés

GENGIGEL® est un (dispositif médical) produit médical contenant de l'acide hyaluronique de haut poids moléculaire (sous forme de hyaluronate de sodium), obtenu par un procédé biotechnologique garantissant un haut niveau de pureté. Sa formulation est spécialement conçue pour ressembler à l'acide hyaluronique physiologique présent dans la muqueuse gingivale normale.

Figure 3 : Extrait de la notice du Gengigel®

Le Gengigel est d'après sa notice, « un dispositif médical contenant de l'acide hyaluronique de haut poids moléculaire ». Le Gengigel s'utilise aussi bien en sous et en supra gingival. Un autre produit est actuellement utilisé par les praticiens pour traiter les pertes de papilles interdentaires : le Periosyal® Shape. C'est un gel d'acide hyaluronique réticulé, injecté dans la gencive. Il permet la restauration des papilles en maintenant l'architecture des tissus grâce au comblement de volumes significatifs de l'espace extracellulaire. (19)

I-2. Apport de l'acide hyaluronique en odontologie

Dès 1942, Balazs, scientifique hongrois, dépose le premier brevet pour une utilisation médicale de l'acide hyaluronique. (20) La première préparation créée par Balasz était la NIF-NaHA (non-inflammatory fraction of sodium hyaluronate), commercialisée sous le nom de Healon®. Il imagine alors plusieurs applications médicales étant donné les nombreuses localisations de l'acide hyaluronique dans le corps humain. L'application chez l'homme débute dans les années 1980. (21) Les principales applications se font en ophtalmologie (viscochirurgie de l'oeil), en rhumatologie (injection intra-articulaire dans l'ostéoarthrite), dans le domaine esthétique (comblement des rides), et en pharmacologie (administration de médicaments). (22)

En ce qui concerne l'utilisation en ophtalmologie, c'est Balazs en 2008 qui en décrit l'évolution. L'acide hyaluronique sert à lutter contre la sécheresse oculaire, et sert aussi depuis le début des années 80 en micro chirurgie oculaire. (23) La viscosité de l'acide hyaluronique permet de laisser les organes à leur place, ça prévient les déplacements pouvant compromettre la chirurgie et la cicatrisation. (22) Il est utilisé dans les opérations de la cataracte, des strabismes, et dans les transplantations de la cornée. Aussi il est utilisé dans les détachements de la rétine et dans les glaucomes. (23)

En ce qui concerne la rhumatologie, l'acide hyaluronique va être injecté afin de remplacer le fluide synovial. C'est la « viscosupplémentation ». (24) Les premiers essais cliniques ont été réalisés sur

des chevaux de course qui souffraient d'ostéoarthrite. Et c'est au début des années 70 que les essais ont été réalisés sur des humains. Ce sont les propriétés rhéologique et analgésique de l'acide hyaluronique qui lui permettent de remplacer le liquide synovial dans les articulations. (36) Dans un article de 2016, Kaux réalise une étude bibliographique concernant l'utilisation de l'acide hyaluronique dans les tendinopathies. (25) Il en ressort des points encourageants : l'acide hyaluronique permet au tendon de glisser, il évite les adhésions, il crée une meilleure organisation architecturale du tendon et limite les inflammations. Cependant il faut encore des études contrôlées et randomisées pour tirer de réelles conclusions.

En dermatologie esthétique, l'acide hyaluronique s'avère être moins irritant et plus toléré. (22) Tran et al. en 2014 montrent l'efficacité de l'acide hyaluronique pour le comblement des rides. (26)

L'acide hyaluronique sert aussi au diagnostic de certaines pathologies. En effet la variation de sa concentration au niveau de certains organes peut aider au diagnostic, notamment des cancers. (27–29) L'acide hyaluronique présente des propriétés anti-inflammatoire, anti-œdémateuse, pro-angiogénique, aidant la cicatrisation. Il a montré son efficacité dans de nombreux domaines.

Dans une thèse soutenue en 2013, le Dr Elise Choukroun évoque les effets de l'acide hyaluronique sur : les pathologies touchant l'articulation temporo-mandibulaire : arthrose et luxation discale ; les aphtes ; les lichens ; les effets secondaires des cancers ; la cicatrisation des muqueuses et de l'os ; l'implantologie ; et sur les réhabilitations esthétiques péri-orales. (30)

L'injection d'acide hyaluronique au niveau des articulations temporo-mandibulaires a été évaluée dans les dysfonctions de l'articulation temporo-mandibulaire d'origine articulaire.

En conclusion, l'acide hyaluronique semble diminuer l'inflammation chez des patients présentant une pathologie au niveau de l'articulation temporo-mandibulaire.(30)

Il semble que l'acide hyaluronique ait un effet positif sur la guérison des aphtes, en jouant un rôle de barrière, en diminuant la douleur et en améliorant la cicatrisation de la muqueuse. (31). En revanche, Nolan et al. en 2009 ont démontré qu'il n'y avait pas de différence significative de taille de lésions entre les patients traités à l'acide hyaluronique et ceux traités par un placebo (32).

L'effet de l'acide hyaluronique en maintenance implantaire a été évalué avec des effets

Nous voyons ainsi que l'intérêt thérapeutique de l'acide hyaluronique en odontologie fait l'objet de réelles controverses. En outre, il n'existe pas de revue systématique évaluant les bénéfices thérapeutiques de l'acide hyaluronique en parodontologie.

L'objectif de ce travail est d'évaluer l'intérêt thérapeutique de l'acide hyaluronique dans le traitement des pathologies parodontales à travers une revue systématique.

II. MATERIEL ET METHODE

II-1.-Méthodologie de recherche

Nous avons réalisé une recherche bibliographique électronique sur les bases de données Pubmed, Cochrane, GoogleScholar et ScienceDirect. L'option « recherche avancée » a été sélectionnée, et les mots clés suivant ont été utilisés : « hyaluronic acid », « periodontitis », « periodontium », « periodontal diseases », « gingivitis », « interdental papilla ». Ces mots clés ont été combinés entre eux dans les différentes bases de données.

Cette étape de recherche nous a permis de retenir des articles de différents types :

- Méta-analyses,
- Revues de la littérature,
- Etudes cliniques humaines,
- Etudes cliniques animales,
- Etudes in vitro,
- Etudes rétrospectives,
- Etudes prospectives.

Notre recherche a été complétée par des articles et travaux récents : « L'injection d'un gel d'acide hyaluronique pour repulper les papilles interdentaires ? (33) et les thèses des Drs Marion Simon et de Elise Choukroun.(30,34)

II-2. Critères d'inclusion et d'exclusion

Nous avons sélectionné les articles datant d'après 1980. Ont aussi été exclus tous les articles concernant :

- L'utilisation de l'acide hyaluronique dans les chirurgies de sinus lift,
- L'utilisation de l'acide hyaluronique dans les chirurgies implantaires,
- Le lien entre l'acide hyaluronique et l'ingénierie tissulaire.

II-3. Autorisation et formation

L'accès aux articles ainsi que la formation au logiciel Zotero nous ont été permis grâce à l'Université de Bordeaux 2.

II-4. Sélection d' articles

Les bases de données nous ont permis de recenser

- Sur PubMed :
 - 43 articles avec les mots clés « hyaluronic acid » et « periodontitis »
 - 27 articles avec les mots clés « hyaluronic acid » et « gingivitis »
 - 79 articles avec les mots clés « hyaluronic acid » et « interdental papilla »
 - 101 articles avec les mots clés « hyaluronic acid » et « periodontal diseases »
- Sur Google Scholar :
 - 5070 articles avec les mots clés « hyaluronic acid » et « periodontitis »
 - 14400 articles avec les mots clés « hyaluronic acid » et « gingivitis »
 - 309 articles avec les mots clés « hyaluronic acid » et « interdental papilla »
 - 17800 articles avec les mots clés « hyaluronic acid » et « periodontal diseases »
- Sur Cochrane :
 - 8 articles avec les mots clés « hyaluronic acid » et « periodontitis »
 - 10 articles avec les mots clés « hyaluronic acid » et « gingivitis »
 - 0 article avec les mots clés « hyaluronic acid » et « interdental papilla »
 - 2 articles avec les mots clés « hyaluronic acid » et « periodontal diseases »
- Sur ScienceDirect
 - 268 articles avec les mots clés « hyaluronic acid » et « periodontitis »
 - 168 articles avec les mots clés « hyaluronic acid » et « gingivitis »
 - 27 article avec les mots clés « hyaluronic acid » et « interdental papilla »
 - 746 articles avec les mots clés « hyaluronic acid » et « periodontal diseases »

Le nombre trop important d'articles proposés par Google Scholar nous a empêché de les intégrer dans notre recherche décrite par l'arbre diagnostique. Mais nous nous en sommes servis dans notre étude.

Après une sélection d'après nos critères d'inclusion et d'exclusion, nous avons finalement retenu :

- 6 études traitant des effets de l'acide hyaluronique sur l'inflammation gingivale, situées entre 2003 et 2014,
- 10 études traitant des effets de l'acide hyaluronique sur les parodontites après un détartrage, situées entre 2002 et 2015,
- 1 étude traitant des effets de l'acide hyaluronique sur les parodontites après de la chirurgie parodontale, datant de 2012,

- 2 études traitant des effets de l'acide hyaluronique sur les parodontites après traitement par chirurgie mucco-gingivale, datant de 2003 et 2014
- 5 études traitant des effets de l'acide hyaluronique sur les parodontites après régénération tissulaire guidée, situées entre 2001 et 2015,
- 3 études traitant des effets de l'acide hyaluronique sur les parodontites après régénération tissulaire guidée, situées entre 2011 et 2012.
- 4 Etudes traitant des effets de l'acide hyaluronique sur les défauts des papilles interdentaires, situées entre 2010 et 2016.

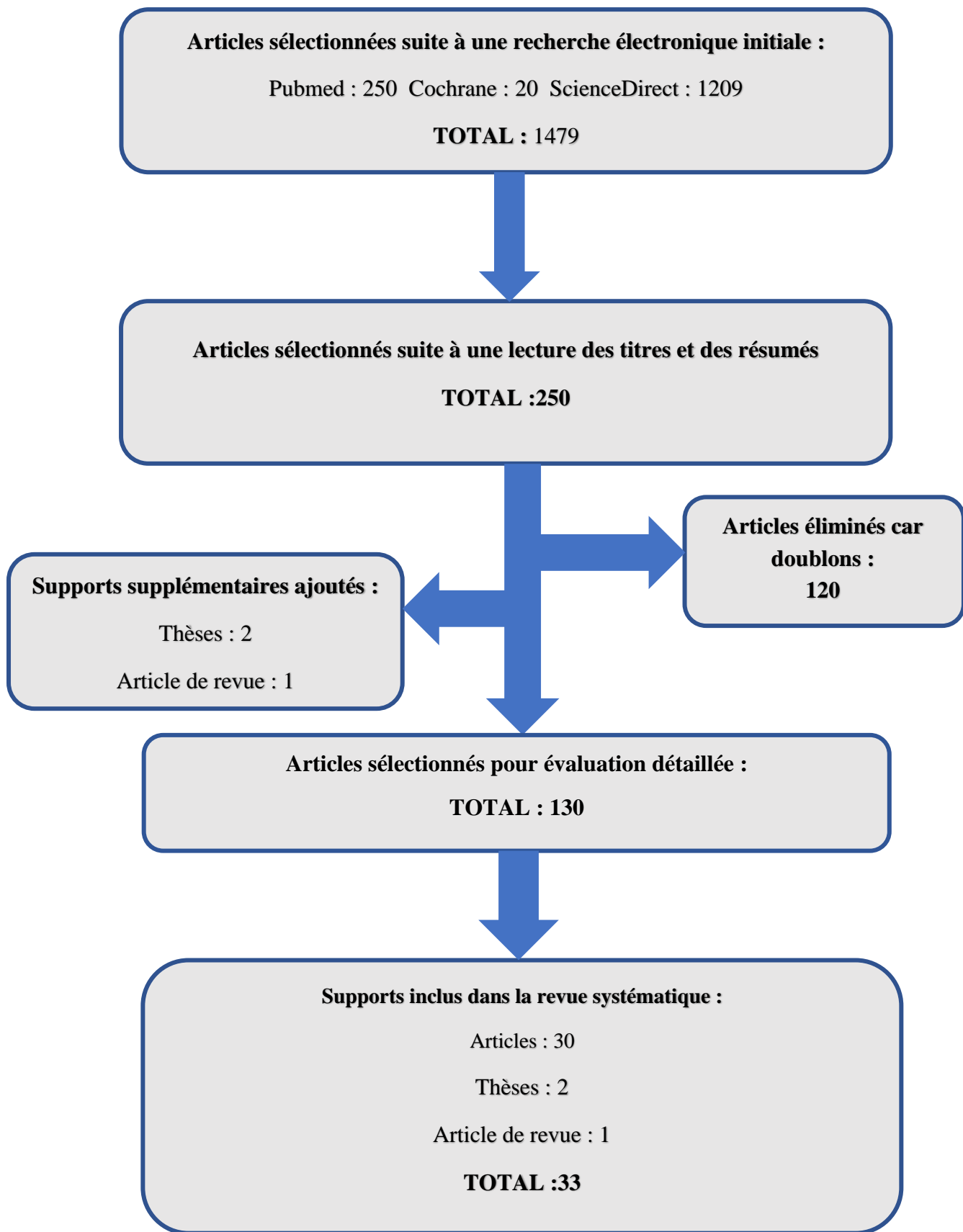


Figure 4 : Arbre de sélection des articles pour la revue systématique

III. APPORT DE L'ACIDE HYALURONIQUE DANS LE TRAITEMENT DES GINGIVITES

Articles	Objectif de l'étude	Méthode	Résultats: Différences Significatives	Résultats: Différences non significatives
<p>Titre: <i>Treatment of Gingivitis with Hyaluronan.</i></p> <p>Auteur: Jentsch et al.(35)</p> <p>Année: 2003</p> <p>Type d'étude: Etude clinique randomisée et contrôlée en double aveugle.</p>	<p>Evaluer l'effet d'un gel d'acide hyaluronique (AH) dans le traitement des gingivites induites par la plaque.</p>	<p>Produit: AH en gel</p> <p>Groupes: AH Placebo</p> <p>Nombre de patients: 50</p> <p>Durée de l'étude: 21 jours</p> <p>Protocole: 2 fois par jour</p> <p>Lecture des résultats: à 3 semaines</p>	<p>Indice de plaque (IP): T: 99->3,4 C:100->75</p> <p>Papilla Bleeding Index (PBI): T: 1,52->0,068 (à J21) C: 1,30->0,94</p> <p>Analyse microbienne: dans la diminution des lyzosymes</p>	
<p>Titre:<i>The Clinical Application of Hyaluronic Acid in Gingivitis Therapy.</i></p> <p>Auteur: Pistorius et al.(36)</p> <p>Année: 2005</p> <p>Type d'étude: Etude clinique randomisée et contrôlée</p>	<p>Tester l'efficacité d'une application locale d'AH pour traiter les gingivites.</p>	<p>Produit: Gengigel® spray</p> <p>Groupes: AH Placebo</p> <p>Nombre de patients: 60</p> <p>Durée de l'étude: 1 semaine</p> <p>Protocole: 5 fois par jour</p> <p>Lecture des résultats: à 1 semaine</p>	<p>Sulcus Bleeding Index (SBI): diminution de 32,2% entre le début et la fin de l'étude P<0,0001</p> <p>PBI: P<0,0001</p> <p>Analyse microbienne: diminution débit du fluide gingival</p>	<p>IP: P=0,011</p>
<p>Titre: <i>Hyaluronan-Containing Mouthwash as an Adjunctive Plaque-Control Agent.</i></p> <p>Auteur: Rodrigues et al.(37)</p> <p>Année: 2010</p> <p>Type d'étude: Etude clinique contrôlée et randomisée en simple aveugle Etude réalisée in vivo et in vitro</p>	<p>Evaluer l'efficacité d'un bain de bouche (BdB) à 0,025% d'AH, en comparaison avec un BdB à 0,2% de chlorhexidine (CHX) et un BdB à base d'eau, et d'évaluer aussi son efficacité antibactérienne</p>	<p>Produit: BdB 0,025% AH et 0,2% CHX</p> <p>Groupes: AH CHX Placebo (eau)</p> <p>Nombre de patients: 45</p> <p>Durée de l'étude: 4 jours</p> <p>Protocole: 2 fois par jour</p> <p>Lecture des résultats: à 4 jours</p>	<p>Analyse microbienne: dans la diminution de la croissance de Aa et Pi</p>	<p>IP: entre CHX et AH (P=0,69)</p> <p>SBI: P=0,372</p>
<p>Titre: <i>Efficacy of hyaluronic acid in the treatment of chronic gingivitis in children.</i></p> <p>Auteur: Igic et al.(38)</p> <p>Année: 2011</p> <p>Type d'étude: Etude clinique randomisée et contrôlée.</p>	<p>Evaluer l'efficacité de l'AH dans le traitement des gingivites chroniques chez les enfants.</p>	<p>Produit: AH</p> <p>Groupes: G1 : gingivite+détartrage (dét) G2 : gingivite+ deta+ AH G3 : gencive bonne santé</p> <p>Nombre de patients: 130</p>	<p>IP: G1 : 1,94->0 G2 : 1,68->0 G3 : 0,17</p> <p>SBI: G1 : 2,02->0,32 G2:1,74->0,16</p>	
<p>Titre: <i>Evaluation of Hyaluronan Gel (Gengigel®) as a Topical Applicant in the Treatment of Gingivitis.</i></p> <p>Auteur: Sapna et al.(39)</p> <p>Année: 2011</p> <p>Type d'étude: Etude clinique randomisée contrôlée en simple aveugle</p>	<p>Evaluer cliniquement et histopathologiquement l'effet anti-inflammatoire d'un gel à 0,2% d'AH seul et avec un détartrage mécanique, sur les gingivites</p>	<p>Produit: Gengigel (applications locale et intrasulculaire)</p> <p>Groupes: C: dét T1:dét+AH gel topique T2:AH gel topique T3:Ah gel topique+AH gel intrasulculaire (sous gingival)</p> <p>Nombre de patients: 28 Nombre de quadrants: 112</p> <p>Durée de l'étude: 3 semaines</p> <p>Protocole: 2 fois par jour après le brossage les patients appliquent le gel. L'application intrasulculaire (jusqu'au bout de la gencive libre) se fait avec une seringue de 2mL par le praticien de l'étude.</p> <p>Lecture des résultats: à 3 semaines</p>	<p>IP, Indice Gingival (IG), Gingival Bleeding Index (GBI): entre T2 et les trois autres groupes (P<0,01)</p> <p>Ordre des améliorations de ces paramètres cliniques: T1-C-T3-T2</p> <p>GI:T1<C<T3<T2</p> <p>Analyse microbienne: dans la diminution de l'infiltrat inflammatoire: T1=50% C=44% T3=33,34% T2=16,67</p> <p>dans la diminution de la prolifération cellulaire de l'épithélium gingival: T1=33% T3=22% T2=19%</p>	
<p>Titre: <i>An Evaluation of 0.2% Hyaluronic Acid Gel (Gengigel®) in the Treatment of Gingivitis: A Clinical & Microbiological Study</i></p> <p>Auteur: Sahayata et al.(40)</p> <p>Année: 2014</p> <p>Type d'étude: Etude clinique longitudinale, randomisée, contrôlée par un placebo</p>	<p>Evaluer l'efficacité clinique et microscopique de l'acide hyaluronique sur les gingivites.</p>	<p>Produit: Gengigel 0,2%</p> <p>Groupes: T:détartrage+AH C:Détartrage+ placebo C':Détartrage</p> <p>Nombre de patients: 105</p> <p>Durée de l'étude: 4 semaines</p> <p>Protocole: 2 fois par jour chez eux les patients appliquent 1ml de gel d'AH</p> <p>Lecture des résultats: à 4 semaines</p>	<p>PBI: Différence entre le début et à la 4ème semaine: T:53% C:19% C':33%</p> <p>IG: T:1,51->0,85 C:1,52->1,27 C':1,54->1,13</p>	<p>IP Analyse microbienne</p>

Tableau 1 : Résumé des études sur l'utilisation de l'acide hyaluronique dans le traitement des gingivites

Des études ont été menées afin de constater ou non l'efficacité de l'acide hyaluronique sur les gingivites. Les 6 études référencées ici ont des dates comprises entre 2003 et 2014. Elles sont réalisées sur un nombre de patients compris entre 28 et 130, et durent entre quatre jours et quatre semaines.

Pour ces différentes études, l'acide hyaluronique est sous forme de gel, de spray, ou en bain de bouche. Sous forme de gel il a une application supra ou sous-gingivale.

En 2003, Jentsch et al. (35) évaluent l'effet d'1ml d'un gel d'acide hyaluronique à 0,2% sur les gingivites induites par la plaque. C'est une étude randomisée en double aveugle qui implique 50 patients, pendant 21 jours. Les patients sont répartis en deux groupes : un groupe applique deux fois par jour un gel d'acide hyaluronique et l'autre applique deux fois par jour un placebo. Le traitement est réalisé avec une hygiène buccale irréprochable en parallèle. Il étudie les variables cliniques suivantes : l'indice de saignement papillaire (PBI) ; l'indice de plaque de Turesky ; et l'indice de plaque proximal (API). Il a recourt aussi à des prélèvements de fluide gingival afin d'étudier l'activité des peroxydases et des lysozymes. Dans les deux groupes les variables ont été améliorées. Dès le jour 4, il y a une amélioration significative de l'indice de plaque proximale et de l'indice de plaque de Turesky dans le groupe test, par rapport au groupe contrôle, avec $P=0,011$ et $P=0,018$ respectivement. Il y a aussi une différence significative en ce qui concerne l'amélioration de l'indice de saignement papillaire, au septième jour $P=0,001$. Les activités des lysozymes et des peroxydases des deux sites où est récolté le fluide gingival, sont analysées séparément. Il n'y a pas de différence significative dans l'activité des peroxydases entre les deux groupes. En revanche, au jour 7, dans l'un des deux sites il y a une différence significative dans l'activité des lysozymes ($P=0,015$) et au jour 21, $P=0,039$. Jentsch et al. concluent que l'application d'un gel d'acide hyaluronique à 0.2% peut avoir un effet bénéfique sur les gingivites induites par la plaque grâce aux propriétés anti-inflammatoires et anti-œdémateuses de l'acide hyaluronique.

En 2005, Pistorius et al. (36) impliquent dans leur étude 60 patients. 40 d'entre eux vont utiliser 5 fois par jour un spray d'acide hyaluronique à 0.2% (Gengigel®, 50 mL) pendant une semaine. Le groupe contrôle, constitué de 20 patients, utilise un placebo. Dans les deux groupes les patients ne doivent pas changer leurs habitudes d'hygiène buccale. Ils étudient les paramètres cliniques suivants: Decayed, Missed, Filled Teeth (DMF-T) qui correspond aux dents cariées, manquantes, ou obturées ; l'indice proximal de plaque ; l'indice de saignement sulculaire ; l'indice de saignement papillaire ; et ils analysent le fluide gingival. Dans le groupe test on note une nette diminution de l'indice de saignement sulculaire (à T1: $72,9 \pm 19,5\%$ et à T2 (troisième jour) : $50,3 \pm 21,3\%$) ; et à T3 : $40,7 \pm 23\%$). De même que l'indice de saignement papillaire est passé de 1,6 à T1 à 0,7 à T3 dans le groupe test. Dans le groupe contrôle cette valeur reste en moyenne à 1.3. Il y a une différence

significative entre les résultats des deux groupes. Le débit du fluide gingival passe de 16.3 à T1, à 11.8 à T2 et 7.9 à T3 ($P < 0.0001$) dans le groupe test. Dans le groupe contrôle, la valeur du débit du fluide ne change pas significativement. On a une différence significative dans la diminution du débit du fluide gingival entre le groupe test et le groupe contrôle. Cette étude montre que l'utilisation d'un spray d'acide hyaluronique à 0.2% peut avoir un effet bénéfique sur les gingivites (avec une diminution du saignement et une diminution du débit du fluide gingival). Elle ne montre pas de différence significative quant à l'indice de plaque, et il faudrait d'autres études cliniques pour voir les effets à plus long terme.

En 2010, Rodrigues et al. (37) comparent un bain de bouche contenant 0,025% d'acide hyaluronique à un autre contenant 0,2% de chlorhexidine, ainsi qu'à un dernier contenant de l'eau. Cette étude se déroule en deux étapes. Il y a d'abord une étape d'évaluation microbiologique : ils ont mis en culture *Porphyromonas gingivalis*, *Agregabacter actinomycetemcomitans* et *Prevotella intermedia*, et ont inséré dans chaque tube contenant chacune des trois espèces distinctivement, les bains de bouche. La deuxième étape de l'étude est clinique et implique 45 volontaires. C'est une étude en simple aveugle, randomisée et contrôlée. Elle dure 4 jours et les volontaires doivent se rincer la bouche pendant une minute deux fois par jour (une fois le matin et une fois le soir, après avoir mangé). Dans l'étude in vitro, ils remarquent que le bain de bouche à la chlorhexidine a de meilleurs résultats que l'acide hyaluronique. L'acide hyaluronique a un effet sur la croissance de *Agregabacter actinomycetemcomitans* et *Prevotella intermedia* après 1, 2 et 5 minutes d'exposition, mais pas sur la croissance de *Porphyromonas gingivalis*. Dans l'étude in vivo, le plus haut indice de plaque concerne le bain de bouche à base d'eau (0.797), le plus bas concerne celui à base de chlorhexidine (0,354), et l'indice de plaque du bain de bouche à base d'acide hyaluronique s'élève à 0,405. Il y a une différence significative entre les indices de plaque des groupes test (acide hyaluronique) et contrôle négatif (eau), avec $P=0.045$. Il n'y a pas de différence significative entre les indices de plaque des deux groupes tests (acide hyaluronique, et eau), avec $P=0.69$. En ce qui concerne l'indice de saignement sulculaire, on ne note pas de différence significative entre les différents groupes, $P=0,372$. Rodrigues et al. rejoignent la conclusion de Jentsch et al. (35) en montrant que l'acide hyaluronique a un effet positif sur l'indice de plaque en le diminuant. La conclusion de l'étude de Pistorius et al. (36) en ce qui concerne l'indice de saignement n'est pas confirmée. Ca peut être lié au fait que les volontaires ne présentaient pas de saignement et que l'étude ne s'est déroulée que sur quatre jours. Rodrigues présente aussi la chlorhexidine comme l'agent de choix en matière de contrôle de plaque, mais considérant les effets secondaires, l'acide hyaluronique reste une excellente alternative.

En 2011, Sapna et al. (39) s'appuient sur 28 patients et divisent chaque bouche en quatre quadrants,

sur lesquels ils font consécutivement : un détartrage ; un détartrage et une application locale d'un gel d'acide hyaluronique à 0,2%; seulement une application locale d'un gel d'acide hyaluronique à 0,2%; et enfin une application locale et une application intrasulculaire d'un gel d'acide hyaluronique. Cette étude dure trois semaines. Les paramètres cliniques étudiés sont : l'indice de plaque, l'indice gingival, la profondeur de sondage, l'indice de saignement gingival. Il y a une amélioration significative dans tous les groupes et pour toutes les variables. Le maximum de réduction pour tous les paramètres cliniques concerne le détartrage couplé à l'application locale de gel d'acide hyaluronique, puis le détartrage seul, puis les applications topique et intrasulculaire et en dernier l'application topique seule. Comparé à l'application seule du gel, les trois autres groupes montrent une différence significative ($P < 0.01$). En revanche il n'y a pas de différence significative entre le détartrage et les applications combinées topique et intrasulculaire. ($P > 0,05$). Il y a un plus fort taux de réduction de l'inflammation gingivale grâce au détartrage que grâce à une application locale seule. Le plus haut taux de réduction de l'inflammation gingivale est dans la combinaison d'un détartrage avec une application locale de gel d'acide hyaluronique (50%) ; suivie par le détartrage seul (44%), les deux applications (topiques et intrasulculaires) (33.34%) ; et enfin l'application topique seule (16.67%). L'indice de plaque ne présente pas de différence significative entre un détartrage et la combinaison du détartrage et de l'application locale d'acide hyaluronique.

Les propriétés anti-inflammatoire et bactériostatique de l'acide hyaluronique peuvent être utilisées en application locale dans les cas de gingivites induites par la plaque et en complément d'un détartrage.

Igic et al. en 2011 (38), étudient l'efficacité de l'acide hyaluronique chez des enfants atteints de gingivite chronique. Cette étude implique 130 enfants avec seulement des dents définitives. Ces 130 enfants sont répartis en trois groupes. Dans le groupe 1, les 50 enfants sont atteints de gingivite chronique et on leur attribue seulement un traitement basique (détartrage, motivation à l'hygiène); dans le groupe 2, les 50 patients aussi atteints de gingivite chronique, on leur attribue un traitement basique et on applique de l'acide hyaluronique; le groupe 3 est constitué de 30 enfants qui ont une gencive saine. L'indice de saignement passe de 2,02 à 0,32 dans le groupe 1 et de 1,74 à 0,16 dans le groupe 2. Cette étude prouve qu'une application d'acide hyaluronique dans le cas de gingivite chronique améliore les résultats d'un traitement basique seul, notamment en diminuant d'avantage l'indice de saignement. Cette observation rejoint celle de Sapna et al. (39)

En 2014, Sahayata et al. (40) réalisent une étude randomisée et contrôlée. Ils impliquent 105 patients atteints de gingivite chronique induite par la plaque, séparés en 3 groupes. Le premier groupe est le groupe contrôle négatif qui reçoit juste un détartrage, le second est le groupe contrôle

placebo, qui reçoit un détartrage et un gel placebo, et le dernier est le groupe test, qui reçoit un détartrage et un gel d'acide hyaluronique à 0.2% (Gengigel®). L'étude dure 28 jours. Les patients doivent appliquer 1 ml de gel deux fois par jour et avoir une hygiène buccale en parallèle. Les paramètres cliniques étudiés sont l'indice de plaque, l'indice de saignement papillaire et l'indice gingival. Une amélioration de toutes les variables est observée quelles que soient les modalités de traitement ($P < 0,05$). Il y a une différence significative dans le groupe test par rapport aux autres groupes pour l'indice gingival et l'indice de saignement papillaire. L'indice gingival diffère de 27% entre le début et la 4^{ème} semaine dans le groupe qui reçoit juste le détartrage ; et de 44% dans le groupe qui reçoit le détartrage et le gel d'acide hyaluronique. L'indice de saignement papillaire diffère de 33% dans le premier groupe, et de 53% dans le 2^{ème}. Mais la réduction d'indice de plaque n'est pas significative. Cette étude soutient la conclusion de Iqbal et al. (38) et de Sapna et al. (39), et montre que le détartrage est certes efficace dans le traitement des gingivites induites par la plaque, mais que l'application d'acide hyaluronique va augmenter cette efficacité en diminuant le saignement et l'inflammation gingivale.

En conclusion

-l'application d'acide hyaluronique potentialise l'effet du détartrage (Iqbal et al. (38), Sahayata et al. (40), Sapna et al. (39))

-l'application d'acide hyaluronique diminue les saignements papillaires et/ou sulculaires chez les patients atteints de gingivite ; (Jentsch et al. (35), Pistorius et al. (36), Sahayata et al. (40))

-l'application d'acide hyaluronique diminue l'inflammation gingivale (Sapna et al. (39), Sahayata et al. (40))

-en revanche l'application d'acide hyaluronique n'apporte pas systématiquement une diminution de l'indice de plaque (Pistorius et al. (36) ; Sahayata et al. (40)),

On peut aussi noter qu'aucun effet secondaire n'a été présenté dans ces différentes études, contrairement à la chlorhexidine qui en présente.

Pour toutes ces raisons, l'acide hyaluronique semble tout à fait conseillé dans les cas de gingivites induites par la plaque, et semble potentialiser l'effet du détartrage. Il faudrait davantage d'études cliniques pour voir les effets à plus long terme de l'acide hyaluronique, et pour définir plus précisément la forme galénique (gel, spray) et la posologie, idéales.

IV. APPORT DE L'ACIDE HYALURONIQUE DANS LE TRAITEMENT DES PARODONTITES

IV-1. Détartrage et surfaçage non chirurgical

Articles	Objectif	Méthode	Résultats: différences significatives	Résultats: différences non significatives
<p>Titre: <i>Antiproliferative effect of topical hyaluronic acid gel. Study in gingival biopsies of patients with periodontal disease.</i></p> <p>Auteur: Méssa et al.(41)</p> <p>Année: 2002</p> <p>Type d'étude: Etude clinique randomisée et contrôlée en double aveugle</p>	<p>Déterminer l'effet d'un gel d'acide hyaluronique de haut poids moléculaire, sur la prolifération cellulaire, l'inflammation, et sur les paramètres cliniques des parodontites.</p>	<p>Nombre de patients: 21</p> <p>Produit utilisé: T: gel d'AH C: placebo</p> <p>Groupes: T: gel d'AH C: placebo</p> <p>Durée d'application: 1 mois</p> <p>Protocole: 2 fois par jour après brossage</p> <p>Lecture des résultats: à 6 mois</p>	<p>Probing Pocket Depth (PPD): Au début et à la fin de l'étude: C: 2,84->3,05 mm T: 2,71->2,71 mm</p> <p>Analyse microbienne: dans Ki67: (par mm²) T: 276 Ki67 positif C: 514 Ki67 positifs P<0,003</p> <p>dans l'infiltrat inflammatoire 30 jours après le traitement, qualifié d'"intense": T:14,2% C:38,1%</p>	
<p>Titre: <i>Clinical and microbiological effects of topical subgingival application of hyaluronic acid gel adjunctive to scaling and root planing in the treatment of chronic periodontitis.</i></p> <p>Auteur: Xu et al.(42)</p> <p>Année: 2004</p> <p>Type d'étude: Etude clinique randomisée et contrôlée</p>	<p>Evaluer l'effet de l'application de 0,2mL d'un gel à 0,8% d'acide hyaluronique après un détartrage sur des parodontites chroniques.</p>	<p>Nombre de patients: 20</p> <p>Produit utilisé: Gengigel@0,2%</p> <p>Groupes: T: SRP+AH gel sous gingival C:SRP</p> <p>Durée d'application: 42 jours</p> <p>Protocole: 1 application par semaine, donc 7 fois</p> <p>Lecture des résultats: à 3 mois</p>	<p>Analyse microbienne: Diminution plus rapide du Sulcus Fluid Flow Rate (SFFR) dans le groupe T</p>	<p>CAL</p> <p>Bleeding On Probing (BOP)</p> <p>PPD</p>
<p>Titre: <i>Local delivery of hyaluronan as an adjunct to scaling and root planing in the treatment of chronic periodontitis.</i></p> <p>Auteur: Johannsen et al.(43)</p> <p>Année: 2009</p> <p>Type d'étude: Etude clinique randomisée et contrôlée</p>	<p>Evaluer les effets de l'application d'un gel d'acide hyaluronique dans le traitement de parodontites chroniques.</p>	<p>Nombre de patients: 12</p> <p>Produit utilisé: Gengigel@0,8%</p> <p>Groupes: T: SRP+AH sous gingival C:SRP</p> <p>Durée d'application: 1 semaine</p> <p>Protocole: SRP manuel à J0 Application de 0,2mL de gel d'AH à 0,8% en sous gingival une semaine après SRP par le praticien 2 applications</p> <p>Lecture des résultats: à 3 mois</p>	<p>BOP: T:74,5->2,2 C:58->25</p> <p>PPD: T:4,2->3,2 C:4,2->3,4</p>	<p>IP</p> <p>CAL</p>
<p>Titre: <i>Evaluation of the efficacy of an hyaluronic acid-based biogel on periodontal clinical parameters. A randomized-controlled clinical pilot study.</i></p> <p>Auteur: Piloni et al.(44)</p> <p>Année: 2011</p> <p>Type d'étude: Etude clinique randomisée et contrôlée</p>	<p>Evaluer les potentiels effets positifs, d'une application d'acide hyaluronique sous une forme estérifiée, dans le traitement des parodontites chroniques modérées.</p>	<p>Nombre de patients: 19</p> <p>Produit utilisé: Hyaff</p> <p>Groupes: T: SRP+AH sous gingival C:SRP</p> <p>Durée d'application: 3 semaines</p> <p>Protocole: 1 séance de SRP Application par le patient de gel d'AH avec une brosse souple, 2 à 3mins/jour après brossage</p> <p>Lecture des résultats: à 21 jours</p>	<p>IG: Diminution de 96,5% dans le groupe test entre le début et à J21 Diminution de 79,0% dans le groupe contrôle entre le début et à J21</p> <p>BOP: T:36,6->2,9 C:31,1->7,1 Diminution de 92,7% dans le groupe test entre le début et à J21 Diminution de 75,8% dans le groupe contrôle entre le début et à J21</p> <p>PPD: T:3,3->2,5 C:3,3->3</p>	<p>IP</p> <p>CAL</p>
<p>Titre: <i>Effectiveness of adjunctive subgingival administration of amino acids and sodium hyaluronate gel on clinical and immunological parameters in the treatment of chronic periodontitis.</i></p> <p>Auteur: Bevilacqua et al.(45)</p> <p>Année: 2012</p> <p>Type d'étude: Etude clinique randomisée et contrôlée par un placebo</p>	<p>Comparer les résultats cliniques et biochimiques après un détartrage aux US, par rapport à un détartrage aux US combiné à une application d'un gel contenant de l'acide hyaluronique.</p>	<p>Nombre de patients: 11 22 quadrants tests 22 quadrants placebo</p> <p>Produit utilisé: Aminogam</p> <p>Groupes: T: Srp+ AH C:SRP+placebo</p> <p>Durée d'application: 45 jours</p> <p>Protocole: 5 fois</p> <p>Lecture des résultats: à 3 mois</p>	<p>BOP: T:72,7->4,5 C:72,7->18,2</p> <p>PPD: T:6,14->4,64 C:6,36->5,36</p>	<p>IP</p> <p>CAL:</p> <p>Analyse microbienne: DNS pour dosage de la calprotectine et de la myeloperoxydase DNS pour le volume de fluide gingival</p>

Articles	Objectif	Méthode	Résultats: différences significatives	Résultats: différences non significatives
<p>Titre: <i>Effect of hyaluronan on periodontitis: A clinical and histological study.</i></p> <p>Auteur: Gontiya et al.(46)</p> <p>Année: 2012</p> <p>Type d'étude: Etude clinique randomisée et contrôlée</p>	<p>Evaluer les effets cliniques et histologiques d'une application locale d'un gel à 0,2% d'acide hyaluronique (Gengigel®) combiné à un détartrage dans les parodontites chroniques.</p>	<p>Nombre de patients: 26 60 sites tests 60 sites contrôles</p> <p>Produit utilisé: Gengigel®0,2%</p> <p>Groupes: T: dét+AH gel sous gingival C: dét</p> <p>Durée d'application: 21 jours</p> <p>Protocole: 4 fois : dét full mouth US et manuel 1 ml en sous gingival de gel d'AH à 0,2% avec une seringue 1 fois par semaine pendant un mois par le praticien</p> <p>Lecture des résultats: à 3 mois</p>	<p>IG: Observée à la 6^{ème} et 12^{ème} semaine Différence entre le début et la 12^{ème} semaine: C: 41,24% T: 56,14%</p> <p>BOP: Différence entre le début et la 12^{ème} semaine T:100->2 C:100->21</p>	<p>PPD</p> <p>Analyse microbienne</p>
<p>Titre: <i>Comparative analysis of hyaluronan gel and xanthan-based chlorhexidine gel, as adjunct to scaling and root planing with scaling and root planing alone in the treatment of chronic periodontitis: A preliminary study.</i></p> <p>Auteur: Chauhan et al.(47)</p> <p>Année: 2013</p> <p>Type d'étude: Etude clinique contrôlée et randomisée</p>	<p>Evaluer les effets d'un gel d'acide hyaluronique et d'un gel de chlorhexidine combinés à un détartrage dans le traitement des parodontites chroniques.</p>	<p>Nombre de patients: 60</p> <p>Produit utilisé: Gengigel®+gel CHX à 1,5%</p> <p>Groupes: C: dét T:dét+AH T':dét+CHX</p> <p>Durée d'application: 1 jour</p> <p>Protocole: 1 application</p> <p>Lecture des résultats: à 3 mois</p>	<p>Clinical Attachment Level (CAL): entre T et C: P=0,002 (entre le début et à 3 mois)</p> <p>PPD: entre T et C: P<0,001 (entre le début et à 3 mois)</p>	<p>IP</p> <p>IG</p>
<p>Titre: <i>Hyaluronic Acid as an adjunct after scaling and root planing: a prospective randomized clinical trial</i></p> <p>Auteur: Eick et al.(48)</p> <p>Année: 2013</p> <p>Type d'étude: Etude clinique contrôlée et randomisée prospective</p>	<p>Déterminer l'effet sur les variables cliniques, bactérien, et sur la réponse immunitaire, de l'application d'un gel contenant de l'acide hyaluronique sur la cicatrisation précoce, après un détartrage, dans les cas de parodontites chroniques.</p>	<p>Nombre de patients: 34</p> <p>Produit utilisé: Gengigel®0,8% Gengigel® 0,2%</p> <p>Groupes: T: dét+AH C:dét</p> <p>Durée d'application: 0,8% ->1jour 0,2% ->14 jours</p> <p>Protocole: 0,8% 1 fois en sous gingival 0,2 28 fois en supra gingival</p> <p>Lecture des résultats: à 6 mois</p>	<p>PPD: à 3 mois: P=0,014 à 6 mois: P=0,046 dans le nombre de sites avec PPD≥5mm: à 3 mois: P=0,021 à 6 mois: P=0,045</p> <p>Annalyse microbienne: 6 mois après le détartrage: <i>Campylobacter rectus</i> P = 0.028 <i>Prevotella intermedia</i> et <i>Porphyromonas gingivalis</i> ont diminué dans C</p>	<p>IP</p> <p>CAL</p> <p>BOP</p>
<p>Titre: <i>Hyaluronic Acid as an adjunct to scaling and root planing in chronic periodontitis. A randomized clinical trial.</i></p> <p>Auteur: Rajan et al.(49)</p> <p>Année: 2014</p> <p>Type d'étude: Etude clinique randomisée et contrôlée</p>	<p>Evaluer l'effet d'une application locale d'un gel d'acide hyaluronique combiné à un détartrage dans le traitement des parodontites chroniques.</p>	<p>Nombre de patients: 34</p> <p>Produit utilisé: Gengigel®0,2%</p> <p>Groupes: T:dét+ immédiatement AH +AH 1 semaine après C:dét</p> <p>Durée d'application: 3 mois</p> <p>Protocole: 1 séance de dét Application immédiatement après le dét, puis une semaine après, d'un gel d'AH</p> <p>Lecture des résultats: à 3 mois</p>	<p>CAL: Entre le début et J21: T:10,18->6,91 C:9,12->7,48</p> <p>BOP: Entre le début et J21: T:1,00->0,06 C:1,00->0,48</p>	<p>PPD</p>
<p>Titre: <i>Local delivery of hyaluronan 0.8% as an adjunct to scaling and root planing in the treatment of chronic periodontitis: A clinical and microbiological study.</i></p> <p>Auteur: Polepalle et al.(50)</p> <p>Année: 2015</p> <p>Type d'étude: Etude clinique randomisée et contrôlée</p>	<p>Evaluer les effets cliniques et microbiologiques d'une application locale d'un gel d'acide hyaluronique combiné à un détartrage dans le traitement des parodontites chroniques, modérés et généralisés.</p>	<p>Nombre de patients: 18 72 dents</p> <p>Produit utilisé: Gengigel®0,8%</p> <p>Groupes: T: dét+AH gel sous gingival C:dét</p> <p>Durée d'application: 90 jours</p> <p>Protocole: 2 fois 0,2mL de gel d'AH à 0,8%</p> <p>Lecture des résultats: à 3 mois</p>	<p>IP: Au début puis à trois mois: T:2,05->0,40 C:2,15->1,90</p> <p>CAL: Au début puis à trois mois: T:5,4->2,68 C:5,41->4,71</p> <p>BOP: Au début puis à trois mois: T:1,00->0,22 C:1,00->0,8</p> <p>PPD: Au début puis à trois mois: T:4,99->2,45 C:5,21->4,49</p> <p>Analyse microbienne: Dans CFU/ml (charge bactérienne): Au début puis à trois mois: T:5,21*10⁶ ->2,10*10⁵ C:5,12*10⁶ ->3,55*10⁵</p>	

Tableau 4: Résumé des études sur l'utilisation de l'acide hyaluronique après détartrage et surfaçage non-chirurgical

IV-1.1. Indice de plaque

En 2015, Polepalle et al. (50) réalisent une étude afin de voir les effets cliniques et microbiologiques d'une application locale et sous-gingivale de 0,2mL d'un gel d'acide hyaluronique à 0,8%, dans le traitement de parodontites chroniques modérées et généralisées. 72 dents de 18 patients (11 hommes et 7 femmes) ont été inclus dans l'étude. Les patients sont âgés de 30 à 60 ans, ils ne sont pas sous antibiotique et n'ont pas suivi de traitement de prévention parodontale dans les 6 derniers mois. Ils ont au moins 20 dents présentes et présentent au moins 5 sites proximaux avec une profondeur de sondage au moins égale à 5mm. Enfin, les patients avec une maladie systémique ont été exclus de l'étude.

Des échantillons de plaque ont été collectés grâce à des pointes de papier. Des paires de canines ou de prémolaires ont été sélectionnées, et certaines ont reçu le traitement par l'acide hyaluronique (tests), et d'autres n'en ont pas reçu (contrôles). L'administration sous-gingivale s'est faite après le détartrage et une semaine après. Au début l'indice de plaque était de 2.05 ± 0.32 dans le groupe test, et de 2.15 ± 0.23 dans le groupe contrôle. Il est passé à 0.40 ± 0.11 dans le groupe test et à 1.90 ± 0.25 dans le groupe contrôle. Il y a une différence significative dans la diminution de l'indice de plaque avec $P < 0.001$.

IV-1.2. Indice gingival

Pilloni et al. (44) réalisent une étude clinique randomisée et contrôlée, en 2012, qui concerne 19 patients (10 hommes et 9 femmes) atteints de parodontite chronique modérée. Ils ont entre 20 et 75 ans. Les patients doivent : être en bonne santé, avoir dans au moins deux quadrants des poches parodontales d'au maximum 4 mm, ne pas fumer.

Au niveau des sites tests sélectionnés, ils réalisent un détartrage puis une application d'un gel d'acide hyaluronique en massant la gencive pendant 2 à 3 minutes avec une brosse à dent souple. Sur les sites controlatéraux (sites contrôles), ils réalisent juste les mesures d'hygiène et de contrôle de plaque. Ceci est réalisé tous les jours pendant trois semaines par le patient qui a été averti par avance du protocole. L'indice gingival passe de 20,0 à 0,7 dans les sites tests, contre 21,1 à 4,4 dans les sites contrôles. Il y a une diminution de l'indice de 96,5% au niveau des sites tests, contre 79% au niveau des sites contrôles. La différence est significative et $P < 0,01$.

Gontiya et al. réalisent une étude en 2012 (46). Leur étude implique 26 patients, et 60 sites tests et 60 sites contrôles. Le but de leur étude est de voir les effets cliniques et histologiques de l'application locale d'un gel d'acide hyaluronique à 0,2% suite à un détartrage. Les patients présentent des poches d'au moins 5mm de profondeur, ils ont entre 25 et 55 ans, et sont en bonne

santé. Les patients qui ont pris des antibiotiques ou des anti-inflammatoires pendant la durée de l'étude sont exclus de l'étude. Les sites tests reçoivent 1mL d'un gel d'acide hyaluronique à 0,2% (Gengigel®) en sous-gingival au début et à la fin de la 1ère, de la 2ème, et de la 3ème semaine. Les paramètres cliniques tels que l'indice gingival, l'indice de saignement, la profondeur des poches et le niveau d'attache sont mesurés au début et à la 4ème, 6ème et 12ème semaines. L'indice gingival était de $2,02 \pm 0,07$ au début au niveau des sites contrôles, et de $2,04 \pm 0,09$ au niveau des sites tests. A la 4ème semaine la différence n'est pas significative. A la 6ème semaine, l'indice gingival est de $1,21 \pm 0,26$ au niveau des sites contrôles, et de $0,93 \pm 0,23$. Cet indice présente une différence significative entre les sites tests et les sites contrôles à partir de la 6ème semaine, ($P < 0,01$).

IV-1.3. Niveau d'attache clinique

En 2013, Chauhan et al. (47) testent l'efficacité de l'acide hyaluronique et de la chlorhexidine combinés à un DSR dans le traitement des parodontites chroniques. Ils impliquent 60 patients âgés de 30 à 65 ans, atteints d'une parodontite chronique généralisée modérée à sévère. Ils ont au moins 20 dents dont au moins 8 avec des profondeurs de poches comprises entre 4 et 8mm. Ils ne doivent pas avoir pris d'antibiotique et de traitement parodontal dans les 6 derniers mois. Les dents avec des infections péri-apicales et les dents avec des restaurations importantes ne sont pas incluses dans l'étude. Les patients sont divisés en trois groupes : le groupe contrôle (groupe 1) ne reçoit qu'un DSR, le groupe 2 reçoit en plus une application sous-gingivale d'acide hyaluronique en gel sur au moins 8 dents avec des poches de 4 à 8mm, et le groupe 3 reçoit en plus une application sous-gingivale de gel de chlorhexidine sur au moins 8 dents avec des poches de 4 à 8mm. Entre le groupe 1 et le groupe 2 il y a une différence significative dans le gain du niveau d'attache clinique, $P = 0.002$.

Dans l'étude de Polepalle (50) on retrouve un gain du niveau d'attache clinique. Au début le niveau d'attache clinique était de 5.4 ± 0.71 mm dans le groupe test, et de 5.41 ± 0.65 mm dans le groupe contrôle. Il est passé à 2.68 ± 0.57 mm dans le groupe test, alors que dans le groupe contrôle, il est passé à 4.71 ± 0.64 mm. Il y a une différence significative dans la diminution du niveau d'attache clinique avec $P < 0.001$.

Rajan et al. réalisent une étude (49) sur 33 patients (15 hommes et 18 femmes) atteints de parodontite chronique modérée à sévère, et qui ont au moins 20 dents dont 5 ont des poches d'une profondeur d'au moins 5mm. Chaque patient reçoit un DSR dans un des quadrants, qui est le quadrant contrôle, et en controlatéral ils reçoivent un DSR et une application d'un gel à 0,2% d'acide hyaluronique. Au niveau des sites tests, le parodontiste ré-applique lui-même une semaine

plus tard du gel d'acide hyaluronique. Au début le niveau d'attache clinique était de 10.18 ± 2.08 mm, dans le groupe test, à trois mois il passe à 6.91 ± 1.16 mm. Dans le groupe contrôle, il passe de 9.12 ± 1.67 mm à 7.48 ± 1.51 mm. Il y a une amélioration significativement meilleure du niveau d'attache clinique dans le groupe test, avec $P < 0.001$.

IV-1.4. Saignement au sondage

En 2012, Bevilacqua et al. (45) réalisent une étude pour voir les résultats cliniques et biochimiques de cicatrisation après détartrage aux ultrasons, en comparaison à un détartrage aux ultrasons associé à une application sous-gingivale de 0,5 mL d'un gel d'acide hyaluronique à 1,33% (Aminogam®). Cette étude concerne 11 patients (7 hommes et 4 femmes), en bonne santé, âgés de 40 à 70 ans, avec un minimum de 18 dents, et avec au moins deux sites par quadrant avec une poche d'au moins 5 mm. Ils ne doivent pas fumer, ils ne doivent pas avoir pris d'antibiotiques dans les 6 mois avant l'étude, les femmes ne doivent pas être enceintes ou allaiter. Ces 11 patients présentent 4 poches d'au moins 5 mm. Le groupe test est représenté par les sites traités par un détartrage surfaçage radiculaire (DSR) associé à une application de gel ; et le groupe contrôle est représenté par les sites seulement traités par un DSR. Il ne note pas de différence significative en ce qui concerne l'indice de plaque et le niveau d'attache clinique. En revanche une différence significative est notée pour le saignement au sondage. Dans le groupe test, on passe de 72.7% à 4.5% à la réévaluation au 90^{ème} jour ; dans le groupe contrôle, on passe de 72.7% à 18.2%.

Cela est retrouvé chez Gontiya et al. (46) : l'indice de saignement diminue de 98,21% au niveau des sites tests, et de 79,12% au niveau des sites contrôles, entre le début et la 12^{ème} semaine. Cette différence est statistiquement significative.

Dans l'étude de Polepalle et al. (50) aussi, les résultats révèlent qu'il y a une différence significative de réduction du saignement au sondage dans le groupe test, par rapport au groupe contrôle ($P < 0,001$). La valeur initiale dans le groupe test et dans le groupe contrôle était de 1,00 ; au bout de 12 semaines elle est de $0,25 \pm 0,07$ dans le groupe test, et de $0,92 \pm 0,09$ dans le groupe contrôle.

Johannsen et al. en 2009 (43), évaluent l'effet d'une application locale de gel d'acide hyaluronique associée à un DSR dans le traitement des parodontites chroniques. Ils impliquent 12 patients (7 hommes et 5 femmes) entre 42 et 63 ans, avec au moins 20 dents et au moins 5 sites proximaux avec des poches de plus de 5 mm. Les patients ne doivent pas avoir pris d'antibiotique dans les 6 derniers mois, et ne doivent pas avoir eu de traitement parodontal. Tous les sites subissent un DSR et sur les sites tests, on applique en plus 0,2 mL de gel d'acide hyaluronique à 0,8%. Le gel est réappliqué une semaine après le premier traitement. On ne donne pas d'instruction d'hygiène, les patients doivent continuer leur routine d'hygiène bucco-dentaire. Les paramètres cliniques récoltés sont : l'indice de plaque, le saignement au sondage, le niveau d'attache clinique et la profondeur de

poche. On lit les résultats trois mois après le début de l'étude. Le saignement au sondage passe de 74.5% à 22% à la 12^{ème} semaine dans le groupe test. Dans le groupe contrôle, il passe de 58% à 25%. La différence est statistiquement significative, avec $P < 0.001$.

Pour Pilloni et al. (44) le saignement au sondage a diminué de 92,7% au niveau des sites tests, contre 75,8% au niveau des sites contrôles. Cette différence est statistiquement significative.

Dans l'étude de Rajan et al. (49), le saignement au sondage diminue aussi de manière significative davantage dans le groupe test que dans le groupe contrôle entre le début et le jour 21. Dans le groupe test on passe de 10,18mm à 6,91mm. Et dans le groupe contrôle on passe de 9.12mm à 7.48mm.

Dans 6 des 10 études, il y a une amélioration significative plus importante du saignement au sondage, dans les groupes où l'on a associé une application d'acide hyaluronique à un détartrage.

IV-1.5. Profondeur des poches

Dans l'étude de Chauhan et al. (47), en moyenne la profondeur de poche change de 1.60 ± 0.27 dans le groupe 1 (groupe contrôle), et de 2.50 ± 0.42 dans le groupe 2 (groupe test). Il y a donc une différence significative dans l'amélioration de la profondeur de poche entre le groupe contrôle et le groupe test, avec $P < 0.001$.

Eick et al. en 2013 (48) évaluent l'effet d'un gel à 0,8% d'acide hyaluronique sur les bactéries sous-gingivales et la réponse immunitaire, après un DSR. Cette étude concerne 34 patients, 17 font partie du groupe test et 17 du groupe contrôle. Les patients doivent avoir au moins 20 dents, et au moins 5 sites avec des poches d'au moins 5mm. Ils sont tous atteints de parodontite chronique modérée ou sévère. Ils ne doivent pas avoir pris d'antibiotique dans les six derniers mois, et ne doivent pas avoir eu de traitement parodontal dans l'année précédente. Au groupe contrôle on ne fait qu'un DSR. Au groupe test, en plus du DSR, on applique deux gels d'acide hyaluronique, un à 0,8% et l'autre à 0,2%, pendant deux semaines. On évalue la profondeur de sondage et le niveau d'attache clinique à 3 mois puis à 6 mois. On prélève aussi du fluide gingival et de la plaque sous-gingivale, pour réaliser des analyses biochimiques et microbiologiques. Dans le groupe test, le nombre de poches d'au moins 5mm a davantage diminué que dans le groupe contrôle. La profondeur de poche a diminué de 1,08 à trois mois, et de 1,07 à six mois dans le groupe test. Dans le groupe contrôle, elle a diminué de 0,74 à trois mois et 0,82 à six mois. A 3 mois, $P = 0,014$, et à 6 mois, $P = 0,046$. Il y a une différence significative entre les deux groupes dans l'amélioration de la profondeur de poche.

Mésa et al. en 2002 (41), réalisent une étude en double aveugle sur 21 patients. Le but de cette étude est de déterminer l'effet de l'acide hyaluronique sur l'inflammation gingivale et d'autres paramètres cliniques parodontaux. Ils divisent les bouches : sur un quadrant ils appliquent un gel

d'acide hyaluronique, et sur le controlatéral, ils appliquent un placebo. Les patients doivent appliquer le gel deux fois par jour après le brossage. L'étude dure un mois. . Dans le groupe contrôle on passe de 2.84 ± 0.94 mm au début à 3.05 ± 0.94 mm à la fin de l'étude. Les valeurs du groupe test ne changent pas (2.71 ± 0.85 mm à 2.71 ± 0.82 mm). L'acide hyaluronique a stabilisé la profondeur de sondage.

Bevilacqua et al. (45) obtiennent que la profondeur de poche est de 6,14 au début, et passe à 5,18 au 45ème jour, et à 4,64 au 90ème jour dans le groupe test. Dans le groupe contrôle, elle passe de 6,36 à 5,82 au 45ème jour et à 5,36 au 90ème jour. A partir du 45ème jour, la différence est statistiquement significative avec $P < 0,03$ et au 90ème jour $P < 0,02$.

Dans l'étude de Polepalle et al. (50) la profondeur de poche est de 99 ± 0.34 dans le groupe test au début, et de 5.21 ± 0.54 dans le groupe contrôle. Après trois mois la profondeur de poche passe à 2.45 ± 0.31 dans le groupe test et à 4.49 ± 0.47 dans le groupe contrôle, $P < 0,001$. Il y a une différence significative dans la diminution de la profondeur de poche.

Cette observation se retrouve chez Johannsen et al. (43), la diminution de profondeur de poche est de $1,0 \pm 0,3$ mm dans le groupe test, contre $0,8 \pm 0,2$ mm dans le groupe contrôle. Il y a une différence statistiquement significative, avec $P < 0,05$.

Enfin dans l'étude de Pilloni et al. (44), au début la profondeur de poche est de $3,3 \pm 0,6$ mm dans les sites tests et dans les sites contrôles ; à la fin du traitement elle passe à 2,5 mm dans les sites tests, et 3,0 mm dans les sites contrôles. La différence est significative, avec $P < 0,01$.

Sur les 10 études recensées dans notre revue systématique, 7 présentent une différence statistiquement significative dans l'amélioration de la profondeur de poche, en faveur d'un détartrage combiné à une application d'acide hyaluronique

IV-1.6. Résultats microbiens et biochimiques

Dans l'étude de Eick et al. (48), 6 mois après le DSR, le nombre de *A. actinomycetemcomitans* ($P = 0,027$) et de *C. rectus* ($P = 0,008$) est plus haut dans le groupe contrôle que dans le groupe test. Il y a une stabilisation des faibles taux de la flore microbienne parodontopathogène, voire une diminution, grâce à l'acide hyaluronique.

Mésa et al. (41) réalisent ensuite des biopsies pour évaluer la prolifération cellulaire, et d'autre part pour analyser l'infiltrat inflammatoire. Les lésions parodontales impliquent des infiltrations de cellules (monocytes/macrophages, lymphocytes), qui sont à proximité immédiate des fibroblastes avec lesquels elles interagissent directement. (51) Ils évaluent cela par des techniques immunohistochimiques, en étudiant l'expression de l'antigène Ki-67, marqueur de prolifération. Cet antigène est présent au niveau du noyau des cellules prolifératives. Plus le groupe de cellules est positif à

l'anticorps Ki-67, plus il y a de cellules prolifératives. (51,52)

Ils constatent une nette diminution de la prolifération cellulaire dans le groupe qui a appliqué l'acide hyaluronique, avec un nombre de cellules Ki-67 positives de 276 par mm² dans le groupe test, contre 514 pour le groupe contrôle. Il y a une diminution de la prolifération des fibroblastes et des lymphocytes des cellules épithéliales dans le groupe traité. Le gradient de l'infiltrat inflammatoire a été établi en prenant 10 échantillons de lamina propria (tissu conjonctif lâche situé sous l'épithélium), agrandis 400 fois. En fonction du nombre de cellules inflammatoires présentes dans ces échantillons, l'infiltrat est soit léger, soit modéré, soit intense. 30 jours après le traitement, le groupe contrôle présente 38.1% d'infiltrat inflammatoire intense, contre 14.2% dans le groupe test. Il y a une différence significative dans l'importance de l'infiltrat inflammatoire intense présent entre les deux groupes.

En 2004, Xu et al. (42) évaluent l'effet de l'application de 0,2mL d'un gel à 0,8% d'acide hyaluronique après un détartrage en s'appuyant sur 20 patients. Dans cette étude les éléments cliniques testés sont : le débit du fluide gingival, l'indice de saignement au sondage, la profondeur de sondage, le niveau d'attachement clinique. D'autre part, ils testent aussi la plaque présente sous la gencive pour déterminer la présence de certaines espèces bactériennes. Sur le groupe test on réalise un détartrage et une application d'un gel d'acide hyaluronique en sous-gingival, et sur le groupe contrôle on réalise un détartrage seul. Cette étude ne révèle pas de différence significative entre les deux groupes. Dans les deux groupes, il y a une réduction de l'indice de saignement, de la profondeur de poche et du niveau d'attache clinique. Il y a seulement une réduction du débit du fluide gingival plus importante dans le groupe test. Des analyses microbiologiques sont réalisées par prélèvements d'échantillons de plaque sous-gingivale au début, et à 6 et 12 mois. Il n'y a pas de différence significative entre les sites test et contrôle : *Actinobacillus actinomycetemcomitans* : P=0,68, *Tannerella forsythensis* : P=0,60, *Prevotella intermedia* : P=0,99, *Porphyromonas gingivalis* : P=0,34, *Treponema denticola* : P=0,65. La différence en ce qui concerne le débit du fluide gingival pourrait être due à la capacité de l'acide hyaluronique de permettre la régénération tissulaire ou à ses effets anti-inflammatoires et anti-œdémateux. Il n'y a pas d'effet antimicrobien sur les bactéries analysées dans cette étude, alors qu'il a été prouvé un effet bactériostatique sur les *Actinobacillus actinomycetemcomitans* et les *Porphyromonas gingivalis* in vitro, dans l'étude de Piranazar et al. (53)

Dans l'étude de Polepalle et al. (50), la charge bactérienne est révélée par le nombre de CFU /ml (Unités Formant Colonie). Elle passe de $5,21 \cdot 10^4$ CFU/ml à $2,10 \cdot 10^4$ CFU/ml dans le groupe test (entre le début et le 3^{ème} mois) et de $5,12 \cdot 10^4$ CFU/ml à $3,55 \cdot 10^4$ CFU/ml dans le groupe contrôle. Il y a une différence significative dans la quantité de charge bactérienne entre les deux groupes.

L'acide hyaluronique d'après cette étude, permettrait, combiné à un détartrage, de réduire la charge bactérienne.

En conclusion, en ce qui concerne les parodontites, plusieurs études ont montré que l'application d'acide hyaluronique suite à un détartrage n'avait non seulement aucun effet secondaire, mais que cela pouvait même améliorer certains paramètres cliniques dans les cas de parodontites chroniques. Les limites de cette conclusion sont liées à la diversité des observations retenues. Notons par exemple que Gontiya (46) ne trouve pas de différence significative en ce qui concerne la profondeur de poche, de même que Pilloni (44) ; en revanche, Johannsen (43) et Bevilacqua (45) démontrent qu'une application d'acide hyaluronique suite à un détartrage diminue significativement la profondeur de poche. Cette diversité de résultats peut être liée à différents facteurs. D'une part, chacune des études n'implique pas le même nombre de personnes, et d'autre part les protocoles ne sont pas les mêmes. Il semblerait intéressant de réaliser une étude permettant de définir un protocole précis, indiquant la concentration d'acide hyaluronique ainsi que la fréquence d'application, afin d'intégrer naturellement l'acide hyaluronique suite à un détartrage dans le traitement des parodontites chroniques modérées à sévères.

IV-2. Traitement chirurgical

Article	Objectif	Méthode	Différences significatives	Différences non significatives
<p>Titre: <i>Local Application of Hyaluronan Gel in Conjunction with Periodontal Surgery: A Randomized Controlled Trial</i></p> <p>Auteur: Fawzy et al.(54)</p> <p>Année: 2012</p> <p>Type d'étude: Etude clinique randomisée et contrôlée par un placebo en double aveugle</p>	<p>Evaluer l'effet de l'AH après une chirurgie parodontale</p>	<p>Nombre de patients: 14</p> <p>Type de parodontite: parodontite chronique 4 défauts osseux interproximaux ≥ 3mm PPD: >5mm</p> <p>Protocole: 1)Phase d'assainissement initiale 2)Lambeau de Windman modifié 3)contact direct du tissu conjonctif de :0,5ml d'un gel d'AH à 0,8% (test) OU un gel placebo (contrôle)</p> <p>Durée de l'étude: 6 mois</p>	<p>DS pour CAL : 86% des sites tests ont un gain de CAL ≥ 3mm pour 50% de sites contrôles</p> <p>DS de la récession gingivale</p>	<p>PPD</p> <p>BOP</p> <p>IP</p>

Tableau 3 : Résumé des études sur l'utilisation de l'acide hyaluronique après débridement chirurgical

Dans le traitement des parodontites, si en réévaluant à la suite du détartrage, le résultat n'est pas satisfaisant, le praticien va réaliser un débridement chirurgical. Il va lever un lambeau afin d'avoir un accès direct aux lésions avec une vision des zones à traiter. Dans cette étape aussi l'acide hyaluronique peut être utile.

Fawzy en 2012 (54) réalise une étude randomisée et contrôlée en double aveugle, pour voir l'efficacité de l'acide hyaluronique suite à une chirurgie parodontale.

14 patients sont inclus qui ont au moins 20 dents, dont 4 sites interproximaux avec des défauts osseux d'au moins 4mm radiologiquement et des profondeurs de sondage d'au moins 5mm. Il réalise un détartrage et surfaçage sur tous les patients puis 8 semaines plus tard, des couples de molaires ou prémolaires sont choisis et des lambeaux de Widman modifiés y sont réalisés. Certains lambeaux sont recouverts de l'acide hyaluronique (groupe test) et d'autres d'un gel placebo (groupe contrôle). Les racines et les défauts osseux sont débridés à l'aide de curettes de Gracey, puis au niveau des sites tests on applique 0,5ml d'un gel à 0,8% d'acide hyaluronique, et au niveau des sites contrôles on applique un gel placebo, à la fin on suture. Des mesures d'hygiène précises sont données.

On note une différence significative entre les deux groupes ($P < 0,05$) en ce qui concerne le gain de niveau d'attache et la réduction des récessions gingivales. Le niveau d'attache passe de 5,5 mm au début, à 3,5 mm puis 3 mm à 3 et 6 mois respectivement, dans le groupe contrôle. Dans le groupe test, il passe de 5,5 mm au début, à 3 et 2 mm, à 3 et 6 mois respectivement. Il y a une différence significative dans la réduction du niveau d'attache entre le groupe test et le groupe contrôle.

Cette étude est la première à rapporter un gain de niveau d'attache suite à l'application d'un gel d'acide hyaluronique. Xu (42) et Johannsen (43) entre autres, n'avaient pas prouvé de différence significative.

IV-3. Régénération tissulaire guidée

Articles	Objectif	Méthode	Résultats
<p>Titre: Esterified Hyaluronic Acid and Autologous Bone in the Surgical Correction of the Infra-Bone Defects</p> <p>Auteur: Ballini et al.(55)</p> <p>Année: 2009</p> <p>Type d'étude: Etude clinique randomisée et contrôlée</p>	Observer le potentiel de l'AH en tant que coadjuvant de greffes pour traiter des défauts osseux, sans membrane.	<p>Nombre de patient: 9</p> <p>Caractéristiques de la parodontite: défaut osseux \geq 3mm, en moyenne 8,3mm</p> <p>Protocole: 1) lambeau de pleine épaisseur, débridement manuel et mécanique aux US 2) application de 0,5 cc d'os autologue et matrice Hyaloss</p> <p>Durée de l'étude: 24 mois</p>	<p>Diminution de la profondeur de sondage</p> <p>Amélioration du niveau d'attache de 2,6 mm</p> <p>A la radio : comblement osseux satisfaisant</p> <p>Discussion: La matrice d'AH facilite l'insertion d'os au niveau du site ET l'AH présent apporte un environnement très bénéfique</p>
<p>Titre: Treatment of infrabony periodontal defects with esterified hyaluronic acid.</p> <p>Auteur: Bogarde et al.(56)</p> <p>Année: 2009</p> <p>Type d'étude: Etude clinique randomisée et contrôlée</p>	Evaluer l'efficacité clinique de l'AH pour traiter les défauts parodontaux profonds	<p>Nombre de patients: 16 et 19 défauts osseux</p> <p>Caractéristiques de la parodontite: PDS\geq6mm</p> <p>Protocole: 1) Incision sulculaire et incision distale de décharge Lambeau de pleine épaisseur Débridement 2) matrice Hyaloss au niveau du défaut</p>	<p>PDS : diminution 9,8-4mm CAL : +3,8mm A la radio : formation osseuse</p> <p>Discussion: résultats bénéfiques en terme de gain d'attache clinique, de diminution de profondeur des poches et de formation osseuse avec l'AH en RTG par rapport à un seul lambeau d'accès et un débridement</p>
<p>Titre: Apatite-Coated Hyaluronan for Bone Regeneration.</p> <p>Auteur: Tanaka et al.(57)</p> <p>Année: 2011</p> <p>Type d'étude: Etude clinique sur des animaux</p>	Evaluer l'effet d'un polymère d'AH recouvert d'apatite, sur la régénération osseuse pendant la cicatrisation d'un défaut osseux d'un crâne de rat.	<p>Nombre de patients: 36 rats</p> <p>Groupes: G1: ACH (Apatite Coated Hyaluronan) G2: AS (Atelocollagen Sponge) G3: Rien</p> <p>Défauts osseux: 6mm de diamètre</p>	<p>Quantité d'os formé: G1: 1,49mm² G2: 0,99mm² G3: 0,73mm²</p> <p>Conclusion: l'AH est capable de stimuler la formation osseuse <i>in vitro</i> et <i>in vivo</i> test.</p>
<p>Titre: Association of hyaluronic acid with a collagen scaffold may improve bone healing in critical-size bone defects.</p> <p>Auteur: De Brito et al.(58)</p> <p>Année: 2012</p> <p>Type d'étude: Etude clinique sur des animaux</p>	Evaluer l'effet d'un gel d'AH à 1% combiné à une éponge de collagène résorbable dans la cicatrisation d'un défaut osseux d'un crâne de rat.	<p>Nombre de patients: 32 rats</p> <p>Groupes: G1: AH G2: AH+ACS G3: contrôle G4: ACS</p> <p>Défauts osseux: 5mm de diamètre</p>	<p>Quantité d'os formé: G1: 0,50\pm0,02mm G2: 0,96\pm0,14mm G3 : 0,54\pm0,02mm G4 : 0,56\pm0,05mm</p> <p>Différence significative entre G3 et G2: P=0,0043 Différence significative entre G4 et G2: P=0,0173</p> <p>Conclusion: Le traitement peut améliorer la cicatrisation osseuse, mais ça ne permet pas la fermeture complète du défaut osseux et la cicatrisation est majoritairement caractérisée par du tissu fibreux.</p>
<p>Titre: Mixture of hyaluronic acid, chondroitin 6 sulphate and dermatan sulphate used to completely regenerate bone in rat critical size defect model.</p> <p>Auteur: Zanchetta et al.(59)</p> <p>Année: 2012</p> <p>Type d'étude: Etude clinique sur des animaux</p>	Tester la capacité de l'AH à régénérer la totalité de l'os des défauts osseux de crâne de rat	<p>Nombre de patients: 20</p> <p>Groupes: T: défauts osseux remplis avec une mixture d'AH, DE chondroïtine 6 sulfate, et de dermatan sulfate mixée avec une solution à 2,5% NaCl C: défauts osseux non remplis</p> <p>Défauts osseux: 5mm de diamètre</p>	<p>Quantité d'os formé: T: 90,1%\pm4,5 C: 98%\pm0,5</p> <p>Conclusion: La cicatrisation au niveau des sites contrôlés semble meilleure qu'au niveau des sites tests. Le mélange contenant de l'acide hyaluronique aide à la cicatrisation osseuse mais l'organisation tissulaire et l'aspect macroscopique sont meilleurs dans le groupe contrôle par rapport au groupe test.</p>
<p>Titre: Treatment of infrabony periodontal defects using a resorbable biopolymer of hyaluronic acid: a randomized clinical trial.</p> <p>Auteur: Briguglio et al.(60)</p> <p>Année: 2013</p> <p>Type d'étude: Etude clinique randomisée et contrôlée</p>	Evaluer l'effet de l'acide hyaluronique dans le traitement d'un défaut osseux sur une période de 24 mois	<p>Nombre de patients: 40 (20 C et 20 T)</p> <p>Caractéristiques de la parodontite: PDS: \geq7mm CAL: \geq7mm Défaut interproximal: \geq5mm</p> <p>Protocole: T: DSR+ matrice Hyaloss C: DSR+ lambeau d'accès</p> <p>Durée de l'étude: 24 mois</p>	<p>Différence significative: Diminution de PDS: T: 1,6\pm1,2mm C: 0,8\pm0,5mm Amélioration de CAL: T: 1,9\pm1,8mm C: 1,1\pm0,7mm</p> <p>A la radio : formation osseuse</p> <p>Discussion: résultats bénéfiques en terme de gain d'attache clinique, de diminution de profondeur des poches et de formation osseuse avec l'AH en RTG par rapport à un seul lambeau d'accès et un débridement</p>
<p>Titre: A roentgenographic assessment of regenerative efficacy of bioactive Gengigel® in conjunction with amnion membrane in grade II furcation defect.</p> <p>Auteur: Kalra et al.(61)</p> <p>Année: 2015</p> <p>Type d'étude: Etude clinique portant sur un cas</p>	Evaluer radiologiquement la capacité du Gengigel® combiné à une membrane de régénération tissulaire guidée, chez un patient avec une furcation de grade 2.	<p>Nombre de patient: 1</p> <p>Caractéristiques de la parodontite: furcation verticale de 3mm à la radio</p> <p>Protocole: Phase 1 : assainissement initial + règles d'hygiène Phase 2 : ouverture, curetage à la curette de Gracey et mise en place de Gengigel à 0,2% puis recouvert par une membrane amniotique</p> <p>Durée de l'étude: 6 mois</p>	<p>Furcation: 3mm->0,5mm</p> <p>Discussion: Effet positif de l'AH sur la régénération osseuse</p>
<p>Titre: The effect of hyaluronan on bone and soft tissue and immune response in wound healing.</p> <p>Auteur: Engström et al.(62)</p> <p>Année: 2015</p> <p>Type d'étude: Etude clinique randomisée et contrôlée</p>	Evaluer l'effet anti-inflammatoire et l'effet sur la régénération osseuse de l'AH sur un groupe chirurgical et un non chirurgical	<p>Nombre de patients: 15 Groupe chirurgical: 6 Groupe non-chirurgical: 9</p> <p>Caractéristiques de la parodontite: Parodontite chronique Profondeur de sondage: \geq6mm Défaut interproximal: (M ou D) \geq3mm</p> <p>Protocole: 1) lambeau de pleine épaisseur, débridement manuel. 2) sur les sites tests : matrice-AH Sur les sites contrôlés: matrice</p> <p>Durée de l'étude: 12 mois</p>	<p>Pas de différence significative sur les paramètres cliniques</p> <p>Augmentation de 0,5mm au niveau des sites tests pour une perte de 0,4mm pour les sites contrôlés</p> <p>Discussion: Environnement hydrique qui donnerait l'opportunité aux ostéoblastes de produire une matrice nécessaire à la cicatrisation</p>

Tableau 4 : Résumé des études sur l'utilisation de l'acide hyaluronique associé aux RTG

Engström et al en 2011, (62) évaluent l'effet anti-inflammatoire et l'effet sur la régénération osseuse de l'acide hyaluronique. C'est une étude randomisée et contrôlée réalisée sur 15 patients (6 dans le groupe chirurgical et 9 dans le non-chirurgical). Dans le groupe chirurgical une membrane est utilisée sur les sites tests et les sites contrôlés, et l'acide hyaluronique est placé dans les poches intra-osseuses des sites tests. Dans le groupe non-chirurgical, les poches parodontales ont été nettoyées et de l'acide hyaluronique a été administré trois fois avec un intervalle de 1 semaine dans les sites tests.

Pour le groupe chirurgical, un gain de hauteur d'os est constaté dans le groupe test traité avec de l'acide hyaluronique (0,5 mm) et elle a diminué de 0,4mm dans le groupe contrôle, après

12 mois. Pour le traitement non-chirurgical, la hauteur d'os a diminué de 0,25 mm dans le groupe test et de 0,75 mm dans le groupe contrôle après 12 mois.

On constate que l'acide hyaluronique mis en place au niveau des sites tests, crée un environnement hydrique qui va favoriser la production par les ostéoblastes, d'une matrice améliorant la cicatrisation osseuse.

Ce résultat rejoint celui de Ballini et al. (55), qui réalisent une série de cas, pour évoquer l'effet ostéoinducteur de l'acide hyaluronique. Ils réalisent cette étude sur 9 patients qui présentent des défauts parodontaux. Ils lèvent un lambeau de pleine épaisseur et après curetage ils placent un mélange de Hyaloss® (matrice sous forme de fibres d'acide hyaluronique qui a des propriétés gélifiantes au contact du sang) et d'os autologue. Il n'y a pas de présence de membrane dans cette étude. Des radios rétroalvéolaires sont réalisées et on voit qu'il y a formation d'os. On retrouve dans la discussion, l'effet positif de l'acide hyaluronique sur les ostéoblastes, en créant un environnement qui favorise la fabrication d'une matrice qui va améliorer le comblement osseux.

En 2009 Bogaerde et al. (56) réalisent une étude sur 16 patients et 19 défauts osseux avec des profondeurs de sondage d'au moins 6mm. Ils réalisent des lambeaux de pleine épaisseur et comblent les défauts osseux avec de l'acide hyaluronique sous forme de fibres après débridement du défaut.

Les résultats sont observés un an après le traitement. Ils observent une diminution des profondeurs de sondage de 5,8mm en moyenne (allant de 4 à 9,8mm de gain), le gain d'attache clinique est évalué à 3,8mm et à l'examen radiographique on observe une néoformation d'os. Ils estiment obtenir un résultat bénéfique et prévisible en termes de gain d'attache clinique, de diminution de profondeur des poches et de formation osseuse que l'on peut attendre lorsqu'on utilise l'acide hyaluronique en RTG par rapport à un seul lambeau d'accès et/ou un débridement seul. Notons d'autre part que les défauts sélectionnés présentent différentes morphologies, et des récessions sont présentes suite au traitement. Ces récessions sont plus importantes, quand les défauts n'ont plus qu'une paroi. D'autre part les meilleurs résultats sont obtenus sur des défauts à deux ou trois parois restantes.

Ces résultats sont retrouvés dans l'étude de Briguglio et al. (60) réalisée en 2013. Ils réalisent cette étude sur 40 patients : 20 constituent le groupe contrôle et 20 constituent le groupe test. Les défauts parodontaux présentent des profondeurs de sondage d'au moins 7mm. Dans le groupe test ils placent une matrice de Hyaloss (décrite dans l'étude de Ballini et al. (55)) au niveau des défauts, et dans le groupe contrôle ils lèvent seulement un lambeau.

En ce qui concerne la profondeur de sondage, dans le groupe test on passe d'une profondeur moyenne de sondage de 8,6mm à 7mm, dans le groupe contrôle on passe de 8mm à 7,2mm. Cette différence n'est pas significative. Dans le groupe test on gagne 1,9mm de niveau d'attache clinique contre 1,1mm dans le groupe contrôle. Et enfin radiologiquement, on peut observer une formation osseuse. La conclusion rejoint donc celle vue précédemment, tirée par Bogaerde et al. (56) : l'adjonction d'acide hyaluronique offre de meilleurs résultats en termes de gain d'attache clinique, de diminution de profondeur de sondage et de formation osseuse, comparée à un lambeau et/ou un débridement. Ici aussi il faudrait ajouter une analyse histologique afin de compléter ces résultats et de voir la qualité d'os régénéré.

En 2015 Kalra et al. (61) réalisent une étude sur une patiente. Ils utilisent un gel d'acide hyaluronique en complément d'une membrane amniotique au niveau d'une furcation de grade 2 (profondeur de sondage d'environ 3mm). Ils placent le gel et la membrane après avoir réalisé un débridement de lésion.

Au bout de 6 mois, la profondeur de sondage est de 0,5mm. Kalra constate donc un réel effet positif de l'acide hyaluronique sur la régénération osseuse.

C'est ce que Araujo et al. (63) étudient en 2007. Dans cette étude ils comparent un gel d'acide hyaluronique à un gel de chlorhexidine sur les sites péri-implantaires en phase de cicatrisation. Les patients sont édentés complets et ils ont quatre implants immédiats. Ils sont répartis en deux groupes : un groupe applique chaque jour un gel à base de chlorhexidine à 0,2%, et l'autre groupe applique chaque jour un gel à base d'acide hyaluronique à 0,2%. Les résultats montrent que les deux molécules peuvent être efficaces. L'idéal semble être d'utiliser l'acide hyaluronique les deux premiers mois (en phase de cicatrisation), puis d'utiliser la chlorhexidine entre le deuxième et le sixième mois (en phase de maintenance). Cette constatation se retrouve chez Schulz et al. qui réalisent en 2014 (64) une étude qui compare le recouvrement des implants par une matrice extracellulaire artificielle constituée de collagène et d'acide hyaluronique, avec des implants sans recouvrement. Cette étude est réalisée sur des mâchoires de porcs. Après quatre semaines de cicatrisation, les implants recouverts par la matrice contenant de l'acide hyaluronique présentent la plus importante formation osseuse péri-implantaire. Après huit semaines de cicatrisation, une diminution de formation d'os péri-implantaire est notée. Finalement, la matrice contenant de l'acide hyaluronique augmente la formation d'os péri-implantaire, par rapport à un implant seul, dans les premiers temps de la cicatrisation (les deux premiers mois). Ceci rejoint la conclusion précédente de Araujo et al. (63) Quelques mois après cette étude, Korn et al. (65) comparent deux moyens de recouvrir

les implants pendant la phase de cicatrisation, à un implant sans recouvrement. Dans l'une des matrices extracellulaires artificielles il y a de la chondroïtine, et dans l'autre il y a de l'acide hyaluronique. Cette étude est réalisée sur des mâchoires de porcs nains. Les résultats sont observés à 4 semaines, puis à 8 semaines. Ici aussi ce qui nous intéresse est la cicatrisation débutante. Après 8 semaines, la formation osseuse est plus lente au niveau des sites contrôles (c'est à dire au niveau des implants non recouverts). Mais il n'y a pas de différence significative entre les deux matrices extracellulaires artificielles.

En 2011 Tanaka et al. (57) utilisent un polymère d'acide hyaluronique qu'ils recouvrent d'apatite. Ils montrent par cette expérience que l'acide hyaluronique a des propriétés de surface meilleures qu'une éponge de collagène pour la prolifération des ostéoblastes et qu'il est capable in vitro d'induire la différenciation des cellules ostéoblastiques et la formation osseuse pendant la cicatrisation in vivo.

Zanchetta et al. en 2012 (59), réalisent une expérience avec deux groupes d'animaux. Ils utilisent pour cela des rats. Un trou de 5mm est fait dans l'os pariétal de chaque rat. Dans l'os pariétal droit ils placent un mélange contenant de l'acide hyaluronique et dans le gauche ils ne mettent rien (groupe contrôle). Ils concluent que le mélange contenant de l'acide hyaluronique aide à la cicatrisation osseuse mais que l'organisation tissulaire et l'aspect macroscopique sont meilleurs dans le groupe contrôle par rapport au groupe test.

Ces deux constats ne sont pas en accord avec celui fait par de Brito Bezerra et al. en 2012 (58). Ils réalisent une étude afin d'évaluer l'effet d'un gel à 1% d'acide hyaluronique combiné à une éponge de collagène dans la cicatrisation de défauts osseux critiques, sur le rat. D'après Schmitz et al. (66), les défauts critiques sont définis par leur taille, qui est telle que ces défauts ne peuvent pas être réparés pendant la vie de l'animal. 32 rats adultes sont utilisés dans l'étude de de Brito Bezerra. Deux trous importants de 5mm de diamètre sont créés et ils administrent différents traitements : le gel seul, le gel sur l'éponge, l'éponge seule, un site est laissé sans apport de matériau (groupe contrôle).

Les résultats montrent que l'association de l'acide hyaluronique et de l'éponge de collagène présente un meilleur comblement osseux ($0,96 \pm 0,14$ mm) que le groupe contrôle ($0,5 \pm 0,02$ mm) et que le groupe traité avec l'éponge seule ($0,56 \pm 0,5$ mm) ($P=0,0043$ et $0,0173$ respectivement). Le traitement avec le gel à 1% d'acide hyaluronique seul ($0,7 \pm 0,14$ mm) ne montre pas de différence significative en comparaison aux autres traitements. Finalement

cette expérience prouve qu'un gel d'acide hyaluronique associé à une éponge de collagène peut améliorer la nouvelle formation osseuse dans les défauts osseux critiques.

En conclusion, toutes ces études nous permettent de penser que l'acide hyaluronique en complément des RTG améliore les résultats en termes de profondeur de sondage, gain d'attache clinique et formation osseuse. Cependant, il serait nécessaire de réaliser des analyses histologiques complémentaires à ces études, afin de confirmer ces résultats et de voir la qualité réelle de l'os néoformé.

IV-4. Chirurgie mucco-gingivale

IV-4.1. Traitement des récessions gingivales

Articles	Méthode	Résultats	Limites
<p>Titre: <i>An Autologous Cell Hyaluronic Acid Graft Technique for Gingival Augmentation: A Case Series.</i></p> <p>Auteur: Prato et al.(67)</p> <p>Année: 2003</p> <p>Type d'étude: Etude cliniques randomisée et contrôlée</p>	<p>Nombre de patients: 6</p> <p>Nombre de sites analysés: 7</p> <p>Durée de l'étude: 3 mois</p> <p>Protocole: 4 étapes: 1-Biopsie gingivale 2-Culture cellulaire en laboratoire 3-Procédure chirurgicale 4-Maintenance et suivi</p>	<p>Trois mois après, le site apparaît épithélialisé et il y a eu une augmentation tissulaire. Les résultats esthétiques sont bons. La moyenne de gain de gencive est de 2mm.</p>	<p>Technique coûteuse Risques de transmission de maladie Manque d'études cliniques</p>
<p>Titre: <i>Efficacy of Hyaluronic Acid (Hyaluronan) in Root Coverage Procedures as an Adjunct to Coronally Advanced Flap in Millers Class I Recession: A Clinical Study.</i></p> <p>Auteur: Kumar et al.(68)</p> <p>Année: 2014</p> <p>Type d'étude: Etude cliniques randomisée et contrôlée.</p> <p>Objectif: évaluer si un gel d'acide hyaluronique serait bénéfique en adjonction à un lambeau avancé coronairement, dans les cas de recouvrement radiculaire.</p>	<p>Nombre de patients: 10</p> <p>Nombre de sites analysés: 20</p> <p>Durée de l'étude: 6 mois</p> <p>Protocole: Le groupe témoin reçoit de l'acide hyaluronique (un gel à 0,2% Gengigel®) suite à un lambeau levé coronairement, et le groupe contrôle reçoit le lambeau seul.</p>	<p>Profondeur de poche: DNS</p> <p>Niveau d'attache clinique: DNS</p> <p>Profondeur des récessions: DNS</p>	<p>Résultats uniquement cliniques, manque de résultats histologiques Pas de preuves suffisantes</p>

Tableau 5 : Résumé des études sur l'utilisation de l'acide hyaluronique dans le traitement des récessions gingivales

En 2003, Prato et al. (67) réalisent une série de cas, sur sept sites de six patients (2 hommes et 4 femmes) âgés de 24 à 38 ans, qui nécessitaient une augmentation de la gencive. L'expérience comporte quatre étapes.

1-Biopsie gingivale

Un échantillon de gencive est prélevé (2mm x 1mm x 1mm) et placé dans un milieu nutritionnel contenant du sérum de fœtus de veau et des antibiotiques.

2-Culture cellulaire en laboratoire

Les fibroblastes sont obtenus grâce à une digestion enzymatique. Les cellules sont ensuite mises en culture sur la matrice d'acide hyaluronique dans le milieu nutritionnel jusqu'à obtention d'une taille assez importante.

3-Procédure chirurgicale

8 jours après l'ensemencement des fibroblastes, on prélève un greffon (2 cm x 4 cm x 0,1 cm), que l'on applique sur le site receveur qui est préparé, puis on suture avec des points simples.

4-Maintenance et suivi

Aucune douleur n'a été notée. Durant les deux premières semaines le brossage est arrêté pour ne pas détériorer les fibroblastes. Un tissu de granulation s'est mis en place durant ces quinze premiers jours montrant un signe de néo-vascularisation. Après 30 la membrane d'acide hyaluronique s'est complètement résorbée et a laissé place à un tissu néo-formé.

Trois mois après, le site apparaît épithélialisé et il y a eu une augmentation tissulaire. Au bout de trois mois un nouveau tissu kératinisé est obtenu et les résultats esthétiques sont bons. La moyenne de gain de gencive est de 2mm.

Cette technique reprend le principe de l'ingénierie tissulaire, qui est utilisé notamment en dermatologie et qui consiste en une production de derme en grande quantité, en peu de temps et à partir d'un petit échantillon.

Elle a beaucoup d'avantages, elle n'est pas douloureuse en post opératoire notamment, et il y a une augmentation tissulaire importante ainsi que de très bons résultats esthétiques. Cependant cette technique est très coûteuse et comme elle est réalisée dans un milieu de culture qui contient des substances animales, il y a un risque de transmission de maladies.

Kumar et al. en 2014, réalisent une étude (68), pour voir si un gel d'acide hyaluronique serait bénéfique en adjonction à un lambeau avancé coronairement, dans les cas de recouvrement radiculaire.

Cette étude implique 10 patients et 20 sites de récession de classe 1 de Miller (récession qui ne s'étend pas jusqu'à la jonction mucco-gingivale, et sans perte de tissu parodontal (os ou tissus mou) dans l'espace interdentaire, et dont 100% du recouvrement de la racine peut être réalisé (69). Ces 10 patients sont suivis pendant 6 mois. Le groupe témoin reçoit de l'acide

hyaluronique (un gel à 0,2% Gengigel®) suite à un lambeau levé coronairement, et le groupe contrôle reçoit le lambeau seul. A la base on repère les paramètres cliniques suivants : profondeur de récession, profondeur de sondage et niveau d'attachement clinique.

Après 24 semaines, on a une diminution statistiquement significative en ce qui concerne la profondeur de sondage et la profondeur de la récession, et une amélioration aussi significative du niveau d'attache clinique, dans les deux groupes. Cependant il n'y a pas de différence statistiquement significative entre les deux groupes, bien que les résultats soient meilleurs dans le groupe test par rapport au groupe contrôle (au bout de 24 semaines 40% des sites tests présentent 100% de recouvrement radiculaire, contre 20% au niveau des sites contrôles ; et en globalité, dans le groupe test on a 68,3% de recouvrement, contre 61,6% dans le groupe contrôle)

Kumar conclut que l'acide hyaluronique peut être utilisé en complément d'un lambeau levé coronairement dans certains cas compromis ou lorsqu'un résultat plus stable est souhaité.

Il est difficile à ce jour de tirer des conclusions quant à l'efficacité de l'acide hyaluronique dans les chirurgies mucco-gingivales, bien que les résultats de ces deux études semblent meilleurs avec l'utilisation de l'acide hyaluronique.

IV-4.2. Traitement des défauts de papilles inter-dentaires

Articles	Objectif	Méthode	Résultats
<p>Titre: <i>Minimally invasive treatment for papillae deficiencies in the esthetic zone.</i></p> <p>Auteur: Becker et al.(70)</p> <p>Année: 2010</p> <p>Type d'étude: Essai pilote</p>	<p>Evaluer l'efficacité d'un gel d'AH disponible dans le commerce, dans le traitement des petits défauts de papille inter-dentaire</p>	<p>Nombre de patients: 11 Nombre de sites traités: 14</p> <p>Protocole: 1) anesthésie locale 2) <0,2ml de gel est injecté à 2-3mm en apical du sommet de la papille Les patients sont vus toutes les trois semaines et l'injection est répétée jusqu'à trois fois</p> <p>Durée du suivi: 6 à 25 mois</p>	<p>Pour deux sites adjacents à des implants et un site adjacent à un implant: 100% Pour 7 sites: entre 94 et 97% Pour 3 sites: entre 76 et 88% Pour un site adjacent à un implant: 57%</p> <p>Conclusion: efficacité de l'AH dans les petits défauts de papilles entre des dents et des implants.</p> <p>Limites: pas de comparaison avec un groupe placebo ou sans AH Douleurs postop</p>
<p>Titre: <i>Interdental papilla loss: treatment by hyaluronic acid gel injection: a case series.</i></p> <p>Auteur: Awartani et Tatakis(71)</p> <p>Année: sept 2016</p> <p>Type d'étude: étude clinique prospective</p>	<p>Examiner les résultats d'une reconstruction d'une perte de papille interdentaire dans le secteur antérieur, avec utilisation d'un gel d'AH</p>	<p>Nombre de patients: 9 patients Nombre de sites: 17</p> <p>Protocole: 1) anesthésie locale 2) 0,2ml de gel d'acide hyaluronique sont injectés à 2-3mm du sommet de la papille L'injection est répétée deux fois (à 21 jours d'intervalle à chaque fois).</p> <p>Durée du suivi: 4 ou 6 mois</p>	<p>La zone du triangle noir a diminué de: 62% entre le début et le 4ème mois 41% entre le début et le 6ème mois</p> <p>Discussion: meilleure amélioration au 4ème mois</p> <p>Limites: pas de comparaison avec un groupe placebo ou sans AH Douleurs postop</p>
<p>Titre: <i>Clinical Application of Hyaluronic Acid Gel for Reconstruction of Interdental Papilla at the Esthetic zone.</i></p> <p>Auteur: Mansouri et al.(72)</p> <p>Date: juillet 2013</p> <p>Type d'étude: étude clinique</p>	<p>Evaluer l'application clinique d'un gel d'AH pour les reconstructions des papilles interdentaires dans les secteurs esthétiques.</p>	<p>Nombre de patients: 11 Nombre de sites: 21</p> <p>Protocole: 1) anesthésie locale 2) <0,2ml de gel est injecté au niveau des papilles</p> <p>Suivis à 3 semaines, 3 mois, et 6 mois</p>	<p>A 3 mois: 10% des sujets montrent une amélioration de 50% A 6 mois: 43% des sujets montrent une amélioration de plus de 50%.</p> <p>Discussion: meilleure amélioration à 6 mois qu'à 3 mois</p> <p>Limites: pas de comparaison avec un groupe placebo ou sans AH Douleurs postop</p>
<p>Titre: <i>L'injection d'un gel d'acide hyaluronique pour repulper les papilles interdentaires ?</i></p> <p>Auteur: Virginie Monnet-Corti et al.(73)</p> <p>Date: septembre 2016</p> <p>Type d'étude: étude clinique portant sur 3 cas</p>	<p>Evaluer une nouvelle réticulation de gel d'AH pour repulper les papilles interdentaires sans effets secondaires.</p>	<p>Nombre de cas: 3</p> <p>Produit utilisé: gel d'AH: Periosyal® Shape</p> <p>Technique: à l'aide d'une seringue électronique par une technique multipoints.</p>	<p>1er cas: après 3 injections à 1 mois d'intervalle: 75% entre 13 et 12 70% entre 12 et 11</p> <p>2ème cas: après 3 injections à 1 mois d'intervalle: 85% entre 11 et 21</p> <p>3ème cas: après 1 injection, contrôle à 8 jours, disparition du triangle noir entre 31 et 41</p> <p>Conclusion: L'injection, par une technique multipoints, de Periosyal® Shape permet de repulper la papille.</p> <p>Limites: résultats à long terme? fréquence? nombre d'injections?</p>

Tableau 6 : Résumé des études sur l'utilisation de l'acide hyaluronique dans le traitement des défauts de papille interdentaire

Les papilles gingivales, extensions de la gencive libre marginale sous le point de contact, occupent une place prépondérante dans l'esthétique gingivale du sourire et nécessitent parfois une reconstruction esthétique, puisque la gencive marginale et les papilles sont souvent visibles au cours du sourire. (74) À l'état sain, elle occupe la quasi-intégralité de l'espace interproximal, ou embrasure interdentaire, qui est délimité apicalement par la crête osseuse alvéolaire, coronairement par le point de contact, et latéralement par les faces proximales de deux dents adjacentes. La papille interdentaire n'est pas seulement une barrière de protection des structures parodontales, mais elle joue aussi un rôle important sur le plan esthétique. (75)

La perte du volume de la papille interdentaire se traduit par l'apparition de triangles noirs, libérant plus ou moins l'embrasure interdentaire. (75) L'ampleur des défauts papillaires varie en fonction de leur étiologie. (76) Une classification des défauts des papilles interdentaires a été réalisée en 1998 par Nordland et Tarnow (77). Ils utilisent trois points de référence : le point de contact interdentaire CP (Contact Point), le sommet de la papille PT (Papilla Tip), et le sommet de la crête osseuse BC (Bone Crest).

Selon Tarnow la présence de papille est prédictible et dépend de la distance entre le point de contact interdentaire et le sommet de la crête osseuse. Les papilles sont présentes dans 100% des cas lorsque la distance BC-CP est de 4-5mm, elles sont présentes dans 56% des cas lorsque la distance est de 6mm, et dans 27% des cas lorsque la distance est de 7mm. L'augmentation de la distance BC-CP de 1mm, augmente le risque de récession papillaire d'environ 3 fois.

La reconstruction des papilles interdentaires est un réel challenge pour les praticiens. Il existe différentes méthodes pour parer ce problème, qui sont chirurgical ou non chirurgical.

Dans les techniques non chirurgicales, on a la mise en place de composite, chips, facettes, stripping et l'orthodontie. (33)

En ce qui concerne les techniques chirurgicales, on a des greffes de tissus mous et/ou de tissu dur. Ces techniques n'ont pas montré que des résultats satisfaisants et il n'existe pas de technique chirurgicale de choix.

Des solutions biologiques ont été au cœur du débat ces dernières années, avec l'utilisation de fibroblastes autologues et d'acide hyaluronique. (63)

Mac Guire et al. en 2007 (78), réalisent une étude randomisée en double aveugle sur 20 patients. Les patients doivent être en bonne santé, ne doivent pas fumer et ont entre 18 et 70 ans. Ils cherchent à évaluer l'effet de l'injection de fibroblastes autologues sur des récessions de papilles interdentaires. Pour cela ils sélectionnent deux papilles de chaque patient, et une reçoit des cellules et l'autre reçoit le placebo. Ils réalisent une première injection une semaine après les premières procédures, puis une seconde à 7 jours et enfin une troisième à 14 jours.

Les résultats sont observés à 4 mois. L'analyse des résultats ne montre pas d'efficacité aux mois 3 et 4. En revanche elle montre une efficacité significative au deuxième mois ($P=0,0067$). Le groupe test a donc de meilleurs résultats au début de la cicatrisation, par rapport au groupe contrôle. Mais ces résultats ne se retrouvent pas au troisième et quatrième

mois. L'injection de fibroblastes autologues présentait un intérêt dans les reconstructions des papilles interdentaires, cependant ce résultat ne semble pas durer à long terme.

C'est Becker et al. en 2010 (70) qui réalisent la première expérience non invasive pour tester l'acide hyaluronique dans les petites récessions de papilles. Ils prennent 11 patients, 7 femmes et 4 hommes, âgés de 55,8 ans en moyenne. 14 sites traités (4 dents et 10 implants) sont inclus dans l'étude. Les patients ont au moins une récession papillaire dans la zone esthétique. Après une anesthésie locale, moins de 0,2ml de gel est injecté à 2-3mm en apical du sommet de la papille concernée. Les patients sont vus toutes les trois semaines et l'injection est répétée jusqu'à trois fois. Les patients sont suivis dans les 6 à 25 mois suivants l'application initiale de gel.

Deux sites adjacents à des implants et un site adjacent à un implant ont une amélioration de 100% entre les intervalles des traitements (le pourcentage correspond au changement entre l'évaluation initiale et l'évaluation finale). 7 sites ont entre 94 et 97% d'amélioration, 3 sites ont entre 76 et 88%, et un site adjacent à un implant a une amélioration de 57%. 8 sites ont nécessité deux injections, et six en ont nécessité 3 injections.

Cette étude montre que l'acide hyaluronique a une réelle efficacité dans les reconstitutions des papilles interdentaires.

En 2016, Awartani et Tatakis, réalisent une série de cas. (71) Le but de cette étude est d'évaluer l'effet d'un gel d'acide hyaluronique sur une perte de papille interdentaire. 10 patients en bonne santé sont inclus, avec au moins une récession de papille interdentaire en antérieur de classe 1 ou 2 de Tarnow et Nordland (77). Après une anesthésie locale, 0,2ml de gel d'acide hyaluronique sont injectés à la base de la papille. L'injection est répétée deux fois, à 21 jours de la première injection, puis à 21 jours de la deuxième injection. Les patients sont suivis tous les mois. 17 sites ont été traités sur 9 femmes qui ont terminé l'étude.

Les zones de manque de papilles interdentaires sont de $1.2 \pm 1.8 \text{mm}^2$ au début, de $0.6 \pm 0.9 \text{mm}^2$ au 4ème mois, et de $0.7 \pm 0.7 \text{mm}^2$ au 6ème mois. La différence entre les mesures du début et en postopératoire est statistiquement significative ($P < 0,0001$). La différence entre le 4ème et le 6ème mois n'est pas significative ($P > 0,12$). La zone du triangle noir a diminué de 62% entre le début et le 4ème mois, et de 41% entre le début et le 6ème mois. Les résultats sont meilleurs au 4ème mois qu'au 6ème mois : en effet au 4ème mois, 13 sites ont au moins 50% de réduction de la zone de perte de papille, contre 8 sites à 6 mois. Il faut aussi noter que 5 patients sur les 9, décrivent la phase postopératoire douloureuse, et la pire partie du protocole. 66% d'entre eux pourraient refaire l'expérience.

Cette étude citait celle de Mansouri et al. de 2013 (79), qui concerne 11 patients (3 hommes et 8 femmes) et 21 sites concernés par des récessions de papilles interdentaires. Après une anesthésie locale, moins de 0,2ml d'un gel d'acide hyaluronique a été injecté à 2-3mm en apical du bord coronaire de la papille. Les patients sont revus tous les mois. Il peut y avoir au maximum trois injections si nécessaire.

A 3 mois environ 10% des sujets montrent une amélioration de 50%, et à 6 mois 43% des sujets montrent une amélioration de plus de 50%. Cette étude montre que des résultats sont satisfaisants davantage à 6 mois qu'à 3 mois. Le taux de reconstruction dans la région antérieure au maxillaire est significatif (au 6ème mois comparé au début) ($P < 0,05$).

Il y a une différence de résultat entre les deux dernières études présentées : en effet, dans celle de Mansouri (79), les résultats sont meilleurs au 6ème mois par rapport au 3ème, tandis que dans celle de Awartani et Tatakis (71), les résultats sont meilleurs au 4ème mois par rapport au 6ème. Cela pourrait être expliqué par la différence entre les protocoles et les gels utilisés dans les deux études. D'autres limites de ces différentes études sont liées aux méthodes d'analyse en 2 dimensions (2D) qui ne permettent pas d'évaluer l'amélioration volumétrique des défauts des papilles. De plus, le nombre de patients traités dans les trois études est très faible. Malgré une amélioration esthétique importante, l'un des problèmes des procédures de traitement est la douleur postopératoire ressentie par les patients. (33)

Par ces trois études on peut conclure que l'application d'un gel d'acide hyaluronique dans les cas de défaut de papille interdentaire, a un effet bénéfique.

En septembre 2016 un article a été publié dans « L'Information Dentaire », et rédigé par Virginie Monnet-Corti, Patrick Missika, Philippe Monsenego et Patrice Delobel. (33) Cet article est en deux parties. Dans un premier temps les auteurs présentent l'acide hyaluronique, ses propriétés et décrivent les études déjà établies sur le sujet ; et dans un deuxième temps les auteurs présentent trois cas cliniques. Dans ces trois cas cliniques, ils utilisent Periosyal® Shape. C'est un gel conçu par les laboratoires Teoxane (Genève, Suisse), qui est spécifique au traitement des pertes de papilles interdentaires. Ce gel contient une concentration élevée d'acide hyaluronique (25mg/mL). Dans ces cas cliniques, les auteurs injectent le gel avec une seringue électronique par une technique multipoints.

Le premier cas concerne une patiente de 47 ans, adressée par son dentiste traitant pour de la « régénération osseuse ». Elle présente une parodontite agressive généralisée associée à des récessions gingivales de classe III de Miller. Cette maladie parodontale est aggravée par un traumatisme occlusal, la consommation de tabac et un brossage traumatique. Tout un traitement parodontal avec une maintenance en suivant sont mis en place. Lors d'une visite

trois ans après la thérapeutique de régénération parodontale, les résultats sont satisfaisants (profondeurs de sondage toutes inférieures à 4mm), mais la patiente se plaint de l'aspect inesthétique des « trous noirs ». Les auteurs proposent à la patiente de repulper ses papilles interdentaires.

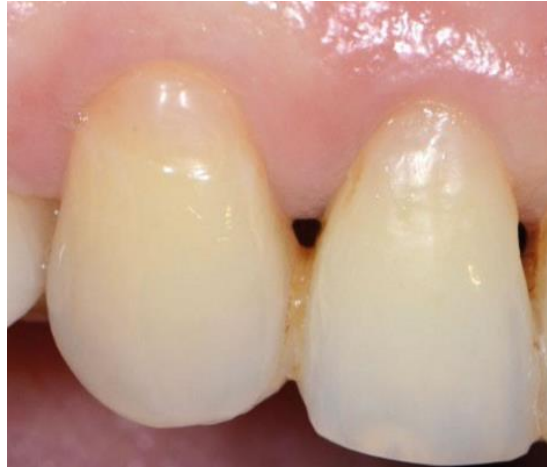

Image : Etat initial cas 1 (73)

Après trois injections de Periosyal® Shape à un mois d'intervalle, la réduction du triangle noir entre les dents 13 et 12 est d'environ 75%; la réduction du triangle noir entre 12 et 11 est d'environ 70%. La papille interincisive centrale présente un sillon concave à sa base, c'est la zone la plus critique d'un point de vue esthétique. La contention n'est plus nécessaire, mais la patiente, bruxomane, préfère la conserver. Un mois après la première injection la papille s'est épaissie, "repulpée", le petit sillon à la base de la papille s'est estompé. Deux mois après la première injection, la réduction du triangle noir est d'environ 50%. La base de la papille est devenue convexe.

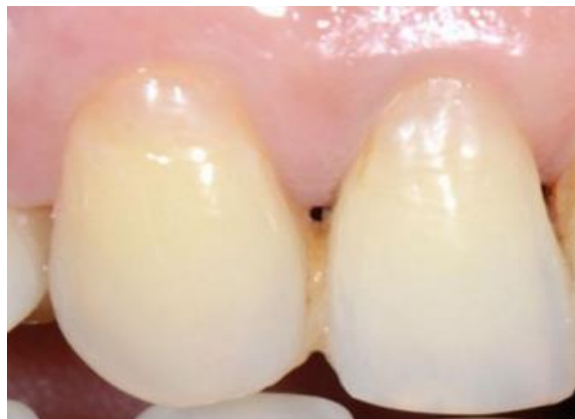

Image : Résultat final cas 1 (73)

Le deuxième cas concerne une patiente âgée de 57 ans, présentant une parodontite chronique

de l'adulte, qui se plaint d'un trou noir entre ses incisives centrales. Après trois injections de Periosyal® Shape à un mois d'intervalle, la réduction du triangle noir entre 11 et 21 est d'environ 85 %. La papille entre les incisives centrales paraît plus convexe et plus volumineuse, ce qui est très apprécié par la patiente, car il s'agit de la zone la plus critique d'un point de vue esthétique.

Le contrôle clinique à un an montre une stabilité du résultat obtenu.

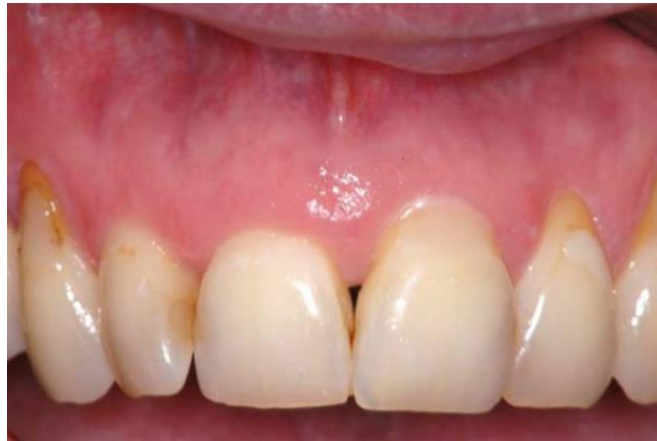

Image : Etat initial cas 2 (73)

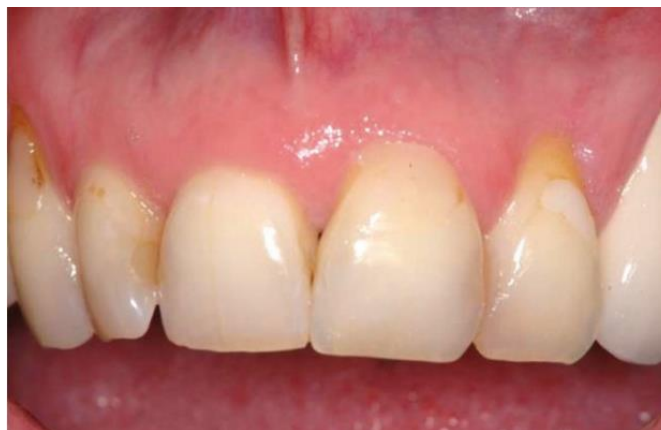

Image : Résultat final cas 2 (73)

Le troisième cas concerne une patiente de 55 ans, qui consulte pour une absence de papille entre les incisives centrales inférieures. Elle ne présente pas de problème parodontal. Après une seule séance d'injections multipoints de Periosyal® Shape, un contrôle à 8 jours objective la disparition quasi complète du triangle noir entre 31 et 41 avec une papille passée de concave à convexe. La papille entre 31 et 32 est également repulpée. Il est enfin possible de noter un épaissement du parodonte marginal, avec un aspect en peau d'orange.

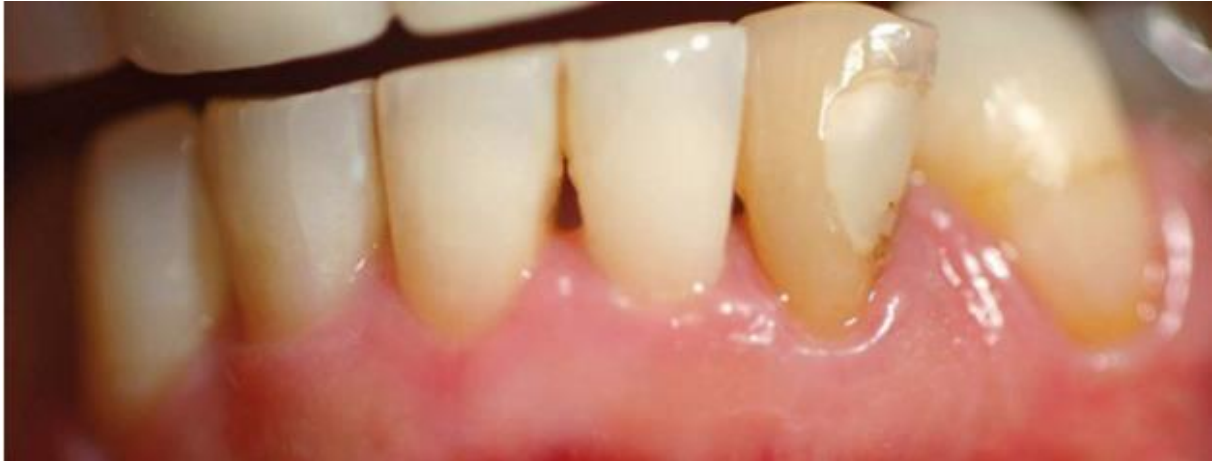

Image :Etat initial cas 3 (73)

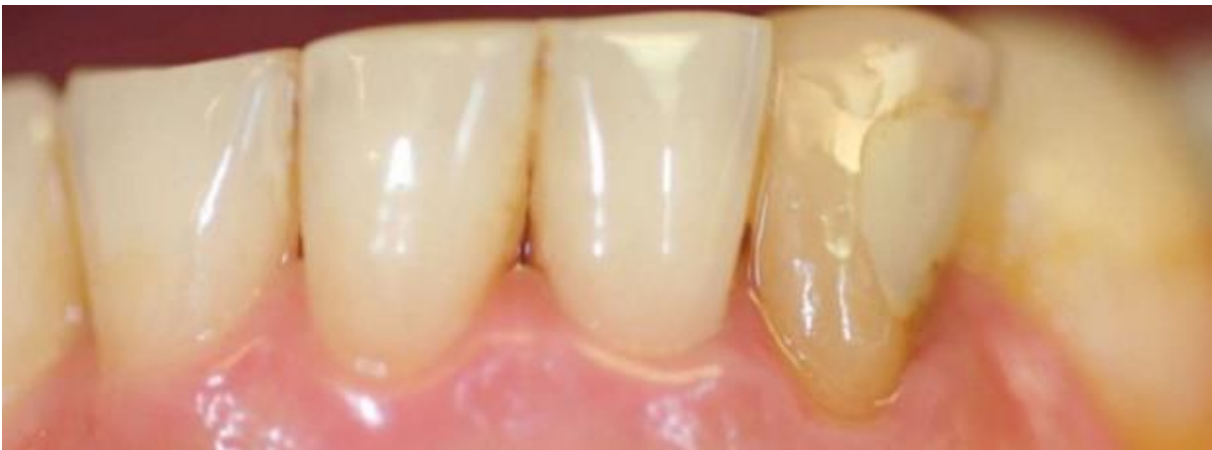

Image : Résultat final cas 3 (73)

En conclusion, nous pouvons dire que l'utilisation d'acide hyaluronique pour reconstruire les papilles inter-dentaires, semble être bénéfique.

V. DISCUSSION

L'acide hyaluronique est un polysaccharide présent dans tous les tissus des vertébrés, constituant principal de la matrice extra-cellulaire. (8) Il présente différentes propriétés, telles que l'hygroscopie, la viscoélasticité, l'hydrophilie, des propriétés anti-inflammatoires, anti-œdémateuse, et joue un rôle important dans l'angiogénèse. (11) L'acide hyaluronique grâce à ses propriétés, est utilisé dans un grand nombre de domaines. En médecine en ophtalmologie, en rhumatologie, en pharmacologie et en chirurgie esthétique pour le comblement des rides. (22)(26) Au niveau de la sphère buccale, l'acide hyaluronique est utilisé dans les pathologies touchant l'articulation temporo-mandibulaire : arthrose et luxation discale ; les aphtes ; les lichens ; les effets secondaires des cancers ; la cicatrisation des muqueuses et de l'os ;

l'implantologie ; sur les réhabilitations esthétiques péri-orales ; et les maladies parodontales. Ces applications sont décrites par Elise Choukroun dans sa thèse.

En juin 2016, Causale et al. (80) réalisent une revue systématique portant sur les perspectives en dentisterie de l'acide hyaluronique. Cette étude ne concerne pas uniquement les pathologies parodontales. Elise Choukroun a soutenu sa thèse en 2013 sur les intérêts et les perspectives de l'acide hyaluronique au niveau de la sphère buccale.(30) Cette thèse n'est pas une revue de la littérature. Marion Simon a réalisé une thèse sur les apports de l'acide hyaluronique au niveau de la sphère buccale en 2015, mais ce n'est pas non plus une revue de la littérature scientifique. (34)

Il n'y a actuellement aucune revue de la littérature scientifique sur les effets de l'acide hyaluronique dans le traitement des pathologies parodontales.

Notre travail a été réalisé en commençant par une recherche électronique grâce aux logiciels : PubMed, Google Scholar, Cochrane et ScienceDirect. De cette recherche nous avons retenu 31 études. Nous jugeons que nos sources sont fiables, car provenant de sources scientifiques incontestables extraits d'articles parus dans des journaux reconnus présentant à impact factor important, et reconnues dans le domaine médical.

Nous avons mis en évidence à travers nos résultats que l'acide hyaluronique ne présente pas d'effet secondaire notable.

Dans le traitement des gingivites, l'application d'acide hyaluronique potentialise l'effet du détartrage (38–40). Ces études cliniques ont montré de meilleurs résultats suite à un détartrage combiné à une application d'acide hyaluronique, que suite à un détartrage seul. L'application d'acide hyaluronique diminue les saignements papillaires et/ou sulculaires chez les patients atteints de gingivite. (35,36,40) Ces saignements constituent une des caractéristiques cliniques de la gingivite. L'application d'acide hyaluronique diminue aussi l'inflammation gingivale liée aux gingivites. (39,40) Des études nous ont montré que l'application d'acide hyaluronique n'apporte pas systématiquement une diminution de l'indice de plaque. (36,40)

L'acide hyaluronique apporte un bénéfice dans le traitement de la gingivite.

Cependant les meilleurs résultats sont obtenus en associant l'acide hyaluronique à un détartrage. Une application seule d'acide hyaluronique ne montre pas d'effet bénéfique. Cela est prouvé par Sapna et al. (39) dans le traitement des parodontites. Ils montrent qu'entre un détartrage, un détartrage et une application d'acide hyaluronique, une application locale

associée à une application sulculaire, et une application locale seule, les moins bons résultats sont obtenus avec une application locale seule. D'autre part les améliorations des paramètres cliniques diffèrent entre les différentes études. Il n'y a que 3 études sur les 6 étudiées qui montrent une diminution du saignement papillaire, de même que seules 2 études sur 6 montrent une diminution de l'inflammation gingivale.

Cette diversité de résultats peut être due aux différentes formes d'utilisation de l'acide hyaluronique (gel, spray), aux différentes applications (intra-sulculaire, gingivale), et aux différentes posologies. Il faudrait d'avantage d'études cliniques pour permettre de déterminer précisément sous quelle forme, à quel endroit, et selon quelle posologie, l'acide hyaluronique présente le maximum de bénéfices dans le traitement des gingivites.

En ce qui concerne les parodontites, plusieurs études ont montré que l'application d'acide hyaluronique suite à un DSR pouvait améliorer certains paramètres cliniques dans les cas de parodontites chroniques.

L'indice de plaque a été amélioré avec une application d'acide hyaluronique dans une étude sur les 6 qui l'ont analysé. Cela n'est pas suffisant pour conclure que l'indice de plaque est amélioré grâce à une application d'acide hyaluronique combinée à un détartrage, dans le traitement des parodontites chroniques.

L'indice gingival a été analysé dans 3 des 10 études sélectionnées. Sur ces trois études, deux trouvent une amélioration de l'indice gingival grâce à une application d'acide hyaluronique combinée à un détartrage, dans le traitement des parodontites chroniques. L'acide hyaluronique semble donc améliorer l'indice gingival, dans le traitement des parodontites chroniques.

Un autre paramètre clinique a été analysé : le niveau d'attache clinique. Ce paramètre est amélioré de manière statistiquement significative dans 3 des 9 études qui l'ont analysé. D'après ces trois études le niveau d'attache clinique dans les parodontites est amélioré grâce à une application d'acide hyaluronique combinée à un détartrage. Nous pouvons noter que dans les 6 autres études le niveau d'attache clinique est amélioré par l'application d'acide hyaluronique, mais pas de façon statistiquement significative.

Le saignement au sondage est amélioré grâce à l'acide hyaluronique dans 6 études. (43–46,49,50) La différence est non significative dans seulement une des études qui ont analysé ce paramètre. Le saignement au sondage apparaît pouvant être amélioré grâce à une application

d'acide hyaluronique combinée à un détartrage, dans le traitement des parodontites chroniques.

Dans 7 études, la profondeur de poche est nettement améliorée grâce à l'application d'acide hyaluronique. ((41,43–45,47,48,50) La profondeur de poche (liée à la perte d'attache), est un des paramètres cliniques fondamentaux des parodontites. Bien qu'il n'y ait pas de consensus quant à la posologie précise d'une application d'acide hyaluronique pour diminuer la profondeur de poche, la profondeur de poche est améliorée grâce à l'acide hyaluronique dans le cas de parodontites chroniques.

Des analyses microbiennes et histologiques ont été réalisées dans les différentes études. La charge bactérienne (représentée par les CFU/ml) est diminuée grâce à l'application d'acide hyaluronique. (50) D'autre part il y a une diminution de l'infiltrat inflammatoire au niveau des gencives grâce à l'acide hyaluronique ainsi qu'une diminution de la concentration des cellules de l'inflammation. (41)

Les limites de ces observations sont liées à la diversité des observations retenues. Notons par exemple que Gontiya (46) ne trouve pas de différence significative en ce qui concerne la profondeur de poche, de même que Pilloni (44) ; en revanche, Johannsen (43) et Bevilacqua (45) démontrent qu'une application d'acide hyaluronique suite à un DSR diminue significativement la profondeur de poche.

Cette diversité de résultats peut être liée à différents facteurs. Chacune des études n'implique pas le même nombre de personnes, d'autre part les protocoles ne sont pas les mêmes.

Il semblerait intéressant de même que dans le cas de gingivites, de réaliser des études cliniques contrôlées et randomisées permettant de définir un protocole précis, indiquant la concentration d'acide hyaluronique ainsi que la fréquence d'application, afin d'intégrer naturellement l'acide hyaluronique suite à un DSR dans le traitement des parodontites chroniques modérées à sévères.

Nous n'avons retenu qu'une seule étude clinique portant sur l'effet de l'acide hyaluronique suite à un débridement chirurgical. (54) Cette étude, bien qu'étant insuffisante à elle seule pour conclure scientifiquement quelque chose, montre une différence significative grâce à l'application d'acide hyaluronique, en ce qui concerne le niveau d'attache et les récessions. Il serait nécessaire d'ajouter à cette étude, un ensemble d'autres études cliniques, pour

confirmer cela. Et peut-être associer aux lambeaux réalisés dans le cadre des surfaçages radiculaires, une application d'acide hyaluronique.

Pour la régénération osseuse guidée, trois études présentent des résultats tout à fait différents. Dans deux d'entre elles les résultats sont satisfaisants, ((57,58), mais De Brito et al. dans leur étude montrent qu'en associant une éponge de collagène à de l'acide hyaluronique on n'arrive pas à une fermeture complète du défaut osseux. Enfin, Zanchetta et al. (59) obtiennent des résultats en faveur du groupe contrôle (sans acide hyaluronique). Ils en viennent à conclure que l'organisation tissulaire et l'aspect macroscopique sont meilleurs dans le groupe contrôle que dans le groupe traité avec de l'acide hyaluronique.

Bien que l'acide hyaluronique peut faire ses preuves en régénération osseuse guidée, les résultats diffèrent trop entre les études sélectionnées. Il faut d'autres études cliniques pour confirmer que l'acide hyaluronique joue un rôle majeur dans ce traitement.

En régénération tissulaire guidée, nous avons retenu davantage d'études. 5 études apportent des résultats très encourageants quant à l'efficacité de l'acide hyaluronique sur ce type de technique. Des résultats bénéfiques en terme de gain d'attache clinique, de diminution de profondeur des poches et de formation osseuse sont obtenus, en comparaison à un lambeau et un débridement seuls. Cependant, dans ces 5 études, il y a une implication de 19 patients au maximum. Il faudrait des études cliniques portant sur une plus large population.

En ce qui concerne les chirurgies mucco-gingivales pour traiter les parodontites, nous disposons de deux études à ce jour. (67,68) Prato et al. montrent une bonne épithélialisation de la gencive grâce à l'application de l'acide hyaluronique, tandis que Kumar et al. ne présentent pas de différence significative dans les paramètres cliniques. L'étude de Prato et al. est très coûteuse et il y a un risque de transmission de maladie, donc ça reste compliqué à l'heure actuelle de s'en servir comme modèle. D'autre part nous ne pouvons pas grâce à ces deux seules études conclure que l'acide hyaluronique potentialise les effets des chirurgies mucco-gingivales dans le traitement des parodontites. Il faudrait d'autres études cliniques pour confirmer la conclusion de Prato et al.

Notre analyse de l'effet de l'injection d'acide hyaluronique au niveau des papilles interdentaires, s'est appuyée sur un article très récent, publié par la revue « Information dentaire ». (73) Nous avons retenu 3 autres articles. Les résultats obtenus dans ces 4 articles sont très satisfaisants. Dans trois de ces études, (70–72) des effets secondaires ont été mentionnés par les patients. Ils se sont plaints de douleurs et d'inconfort. C'est dans le but

d'éviter ses effets secondaires que l'étude de trois cas par le Docteur Virginie Monnet-Corti, a été réalisée. Un gel très concentré en acide hyaluronique Periosyal® Shape est testé. Les résultats de cette étude sont très positifs. Dans un des trois cas, le triangle noir disparaît à la première injection.(73)

Ce gel serait un excellent traitement contre les papilles interdentaires. Davantage d'études cliniques pour préciser le nombre d'injection, la fréquence, serait nécessaire. D'autre part cette étude est très récente et nous n'avons pas encore suffisamment de visibilité à long terme sur les résultats.

Toutes ces études sont récentes, un des biais les plus importants de notre revue systématique est le manque de recul. D'autre part le nombre de patients impliqués est souvent trop faible. La forme galénique, la posologie, et la durée varient de façon trop importante entre les études, ce qui confère une hétérogénéité des résultats.

Finalement toutes ces études permettent de dire que l'acide hyaluronique semble être efficace dans les pathologies parodontales, pour traiter l'inflammation, la perte d'attache et les défauts papillaires. Des études cliniques expérimentales supplémentaires sont nécessaires afin de déterminer une utilisation précise de l'acide hyaluronique en fonction des typologies des pathologies.

VI. CONCLUSION

L'acide hyaluronique a fait ses preuves en médecine, depuis sa première utilisation par Balazs en 1942. (20) L'évolution des maladies parodontales est liée à la compliance du patient. L'acide hyaluronique présenté sous forme de gel (type Hyalugel®), est très facile d'utilisation par la patient. Depuis le début des années 2000 son effet dans le traitement des maladies parodontales est étudié.

Différentes études rapportent que l'acide hyaluronique est efficace en complément d'un détartrage ou d'un surfaçage, et qu'il peut aussi être utilisé dans les chirurgies parodontales. D'autre part les études ont montré que l'acide hyaluronique ne présentait pas d'effet secondaire. L'acide hyaluronique a plus récemment fait ses preuves dans la reconstruction des défauts de papilles interdentaires.

Des essais cliniques supplémentaires seraient nécessaires pour déterminer une posologie, une forme galénique et une voie d'administration précises de l'acide hyaluronique dans le traitement des pathologies parodontales. L'utilisation au quotidien par le patient, et au fauteuil par le praticien, d'un nouveau matériau, prend du temps. Nous manquons de recul et d'études cliniques pour associer de manière systématique et précise l'acide hyaluronique dans le traitement des maladies parodontales.

BIBLIOGRAPHIE

1. Parodontopathies_rap.pdf [Internet]. [cited 2017 Feb 21]. Available from: http://www.has-sante.fr/portail/upload/docs/application/pdf/Parodontopathies_rap.pdf
2. Armitage GC. Development of a classification system for periodontal diseases and conditions. *Ann Periodontol*. 1999 Dec;4(1):1–6.
3. Preshaw PM, Seymour RA, Heasman PA. Current concepts in periodontal pathogenesis. *Dent Update*. 2004 Dec;31(10):570–2, 574–8.
4. Mombelli A. Antimicrobial advances in treating periodontal diseases. *Front Oral Biol*. 2012;15:133–48.
5. Houle MA, Grenier D. Maladies parodontales : connaissances actuelles. /data/revues/0399077x/v0033i07/03002038/ [Internet]. [cited 2017 Feb 14]; Available from: <http://www.em-consulte.com/en/article/16554>
6. Guidelines for periodontal therapy. The American Academy of Periodontology. *J Periodontol*. 1998 Mar;69(3):405–8.
7. Sukumar S, Drízhai I. Hyaluronic acid and periodontitis. *Acta Medica (Hradec Kralove)*. 2007;50(4):225–8.
8. Romagnoli M, Belmontesi M. Hyaluronic acid-based fillers: theory and practice. *Clin Dermatol*. 2008 Apr;26(2):123–59.
9. Gall Y. [Hyaluronic acid: structure, metabolism and implication in cicatrisation]. *Ann Dermatol Venereol*. 2010 Apr;137 Suppl 1:S30-39.
10. Dicker KT, Gurski LA, Pradhan-Bhatt S, Witt RL, Farach-Carson MC, Jia X. Hyaluronan: a simple polysaccharide with diverse biological functions. *Acta Biomater*. 2014 Apr;10(4):1558–70.
11. Laurent TC, Fraser JR. Hyaluronan. *FASEB J Off Publ Fed Am Soc Exp Biol*. 1992 Apr;6(7):2397–404.
12. Berbis P. Acide hyaluronique et pathologie inflammatoire, auto-immune et cardiovasculaire. /data/revues/01519638/v137sS1/S0151963810700089/ [Internet]. 2010 Apr 29 [cited 2017 Jan 12]; Available from: <http://www.em-consulte.com/en/article/250426>
13. Dereure O. Acide hyaluronique et immunité. /data/revues/01519638/v137sS1/S0151963810700065/ [Internet]. 2010 Apr 29 [cited 2017 Jan 12]; Available from: <http://www.em-consulte.com/en/article/250423>
14. Lataillade J-J, Albanese P, Uzan G. Implication de l'acide hyaluronique dans l'angiogenèse normale et pathologique, application à l'ingénierie cellulaire. /data/revues/01519638/v137sS1/S0151963810700041/ [Internet]. 2010 Apr 29 [cited 2017 Jan 12]; Available from: <http://www.em-consulte.com/en/article/250421>

15. Romagnoli M, Belmontesi M. Hyaluronic acid-based fillers: theory and practice. *Clin Dermatol*. 2008 Apr;26(2):123–59.
16. POMAREDE N. Acide hyaluronique. *Datarevues0151963801351-C235* [Internet]. 2008 Apr 14 [cited 2017 Jan 12]; Available from: <http://www.em-consulte.com/en/article/139878>
17. Ahmed EM. Hydrogel: Preparation, characterization, and applications: A review. *J Adv Res*. 2015 Mar;6(2):105–21.
18. Bertl K, Bruckmann C, Isberg P-E, Klinge B, Gotfredsen K, Stavropoulos A. Hyaluronan in non-surgical and surgical periodontal therapy: a systematic review. *J Clin Periodontol*. 2015 Mar;42(3):236–46.
19. Gengigel® Gel. [cited 2017 Feb 27]; Available from: http://www.qualiphar.be/wp-content/uploads/Gengigel_gel_fr-pl.pdf
20. Balazs EA, Denlinger JL. Clinical uses of hyaluronan. *Ciba Found Symp*. 1989;143:265-275; discussion 275-280, 281–5.
21. Chaduteau P. Acide hyaluronique chez le sportif : ébauche d'un guide de bonne conduite. /data/revues/0762915X/v29i4/S0762915X12000915/ [Internet]. 2012 Aug 12 [cited 2017 Jan 16]; Available from: <http://www.em-consulte.com/en/article/773969>
22. Robert L. Hyaluronan, a truly “youthful” polysaccharide. Its medical applications. *Pathol Biol (Paris)*. 2015 Feb;63(1):32–4.
23. Balazs EA. Hyaluronan as an ophthalmic viscoelastic device. *Curr Pharm Biotechnol*. 2008 Aug;9(4):236–8.
24. Balazs EA. Viscosupplementation for treatment of osteoarthritis: from initial discovery to current status and results. *Surg Technol Int*. 2004;12:278–89.
25. Kaux J-F, Samson A, Crielaard J-M. Hyaluronic acid and tendon lesions. *Muscles Ligaments Tendons J*. 2016 Feb 13;5(4):264–9.
26. Tran C, Carraux P, Micheels P, Kaya G, Salomon D. In vivo bio-integration of three hyaluronic acid fillers in human skin: a histological study. *Dermatol Basel Switz*. 2014;228(1):47–54.
27. Wu M, Cao M, He Y, Liu Y, Yang C, Du Y, et al. A novel role of low molecular weight hyaluronan in breast cancer metastasis. *FASEB J Off Publ Fed Am Soc Exp Biol*. 2015 Apr;29(4):1290–8.
28. Kramer MW, Escudero DO, Lokeshwar SD, Golshani R, Ekwenna OO, Acosta K, et al. Association of hyaluronic acid family members (HAS1, HAS2, and HYAL-1) with bladder cancer diagnosis and prognosis. *Cancer*. 2011 Mar 15;117(6):1197–209.
29. Neuman MG, Cohen LB, Nanau RM. Hyaluronic acid as a non-invasive biomarker of liver fibrosis. *Clin Biochem*. 2016 Feb;49(3):302–15.

30. Choukroun E. Thèse Elise CHOUKROUN [Internet]. [cited 2017 Feb 27]. Available from:
https://www.google.fr/url?sa=t&rct=j&q=&esrc=s&source=web&cd=2&cad=rja&uact=8&ved=0ahUKEwi_rf6xiLDSAhVklMAKHxaeA28QFggjMAE&url=http%3A%2F%2Farchive.bu.univ-nantes.fr%2Fpollux%2Ffichiers%2Fdownload%2F5f737ff3-6977-47a0-9d64-9108323072eb&usq=AFQjCNEIHxUpL3o_LW5kqXospvOb-8_59A&sig2=iEOPAQdHAs3OAmehi-Nl2w
31. Nolan A, Baillie C, Badminton J, Rudralingham M, Seymour RA. The efficacy of topical hyaluronic acid in the management of recurrent aphthous ulceration. *J Oral Pathol Med Off Publ Int Assoc Oral Pathol Am Acad Oral Pathol*. 2006 Sep;35(8):461–5.
32. Nolan A, Badminton J, Maguire J, Seymour RA. The efficacy of topical hyaluronic acid in the management of oral lichen planus. *J Oral Pathol Med Off Publ Int Assoc Oral Pathol Am Acad Oral Pathol*. 2009 Mar;38(3):299–303.
33. L'injection d'un gel d'acide hyaluronique pour repulper les papilles interdentaires ? [Internet]. *Information Dentaire*. [cited 2016 Dec 28]. Available from:
http://_65430983298_1_1364266800.id.elteg.net/011025-23461-L-injection-d-un-gel-d-acide-hyaluronique-pour-repulper-les-papilles-interdentaires.html_2
34. Simon M. Thèse: Apports de l'acide hyaluronique en thérapeutique parodontale. 2015 décembre [cited 2017 Feb 27]; Available from: <http://thesesante.ups-tlse.fr/1069/1/2015TOU33075.pdf>
35. Jentsch H, Pomowski R, Kundt G, Göcke R. Treatment of gingivitis with hyaluronan. *J Clin Periodontol*. 2003 Feb;30(2):159–64.
36. Pistorius A, Martin M, Willershausen B, Rockmann P. The clinical application of hyaluronic acid in gingivitis therapy. *Quintessence Int Berl Ger* 1985. 2005 Aug;36(7–8):531–8.
37. Rodrigues SV, Acharya AB, Bhadbhade S, Thakur SL. Hyaluronan-containing mouthwash as an adjunctive plaque-control agent. *Oral Health Prev Dent*. 2010;8(4):389–94.
38. Igić M, Mihailović D, Kesić L, Apostolović M, Kostadinović L, Janjić OT, et al. [Efficacy of hyaluronic acid in the treatment of chronic gingivitis in children]. *Vojnosanit Pregl*. 2011 Dec;68(12):1021–5.
39. Sapna N, Vandana KL. Evaluation of hyaluronan gel (Gengigel®) as a topical applicant in the treatment of gingivitis. *J Investig Clin Dent*. 2011 Aug;2(3):162–70.
40. Sahayata VN, Bhavsar NV, Brahmabhatt NA. An evaluation of 0.2% hyaluronic acid gel (Gengigel®) in the treatment of gingivitis: a clinical & microbiological study. *Oral Health Dent Manag*. 2014 Sep;13(3):779–85.
41. Mesa FL, Aneiros J, Cabrera A, Bravo M, Caballero T, Revelles F, et al. Antiproliferative effect of topic hyaluronic acid gel. Study in gingival biopsies of patients with periodontal disease. *Histol Histopathol*. 2002;17(3):747–53.

42. Xu Y, Höfling K, Fimmers R, Frentzen M, Jervøe-Storm PM. Clinical and microbiological effects of topical subgingival application of hyaluronic acid gel adjunctive to scaling and root planing in the treatment of chronic periodontitis. *J Periodontol.* 2004 Aug;75(8):1114–8.
43. Johannsen A, Tellefsen M, Wikesjö U, Johannsen G. Local delivery of hyaluronan as an adjunct to scaling and root planing in the treatment of chronic periodontitis. *J Periodontol.* 2009 Sep;80(9):1493–7.
44. Pilloni A, Annibali S, Dominici F, Di Paolo C, Papa M, Cassini MA, et al. Evaluation of the efficacy of an hyaluronic acid-based biogel on periodontal clinical parameters. A randomized-controlled clinical pilot study. *Ann Stomatol (Roma).* 2012 Jan 27;2(3–4):3–9.
45. Bevilacqua L, Eriani J, Serroni I, Liani G, Borelli V, Castronovo G, et al. Effectiveness of adjunctive subgingival administration of amino acids and sodium hyaluronate gel on clinical and immunological parameters in the treatment of chronic periodontitis. *Ann Stomatol (Roma).* 2012 Aug 9;3(2):75–81.
46. Gontiya G, Galgali SR. Effect of hyaluronan on periodontitis: A clinical and histological study. *J Indian Soc Periodontol.* 2012;16(2):184–92.
47. Chauhan AS, Bains VK, Gupta V, Singh GP, Patil SS. Comparative analysis of hyaluronan gel and xanthan-based chlorhexidine gel, as adjunct to scaling and root planing with scaling and root planing alone in the treatment of chronic periodontitis: A preliminary study. *Contemp Clin Dent.* 2013;4(1):54–61.
48. Eick S, Renuis A, Heinicke M, Pfister W, Stratul S-I, Jentsch H. Hyaluronic Acid as an adjunct after scaling and root planing: a prospective randomized clinical trial. *J Periodontol.* 2013 Jul;84(7):941–9.
49. Rajan P, Baramappa R, Rao NM, Pavaluri AK, P I, Rahaman SMU. Hyaluronic Acid as an adjunct to scaling and root planing in chronic periodontitis. A randomized clinical trial. *J Clin Diagn Res JCDR.* 2014 Dec;8(12):ZC11-14.
50. Polepalle T, Srinivas M, Swamy N, Aluru S, Chakrapani S, Chowdary BA. Local delivery of hyaluronan 0.8% as an adjunct to scaling and root planing in the treatment of chronic periodontitis: A clinical and microbiological study. *J Indian Soc Periodontol.* 2015;19(1):37–42.
51. Cuylen S, Blaukopf C, Politi AZ, Müller-Reichert T, Neumann B, Poser I, et al. Ki-67 acts as a biological surfactant to disperse mitotic chromosomes. *Nature.* 2016 14;535(7611):308–12.
52. Scholzen T, Gerdes J. The Ki-67 protein: from the known and the unknown. *J Cell Physiol.* 2000 Mar;182(3):311–22.
53. Pirnazar P, Wolinsky L, Nachnani S, Haake S, Pilloni A, Bernard GW. Bacteriostatic effects of hyaluronic acid. *J Periodontol.* 1999 Apr;70(4):370–4.

54. Fawzy El-Sayed KM, Dahaba MA, Aboul-Ela S, Darhous MS. Local application of hyaluronan gel in conjunction with periodontal surgery: a randomized controlled trial. *Clin Oral Investig*. 2012 Aug;16(4):1229–36.
55. BALLINI A, CANTORE S, CAPODIFERRO S, GRASSI FR. Esterified Hyaluronic Acid and Autologous Bone in the Surgical Correction of the Infra-Bone Defects. *Int J Med Sci*. 2009 Feb 26;6(2):65–71.
56. Vanden Bogaerde L. Treatment of infrabony periodontal defects with esterified hyaluronic acid: clinical report of 19 consecutive lesions. *Int J Periodontics Restorative Dent*. 2009 Jun;29(3):315–23.
57. Tanaka K, Goto T, Miyazaki T, Morita Y, Kobayashi S, Takahashi T. Apatite-coated hyaluronan for bone regeneration. *J Dent Res*. 2011 Jul;90(7):906–11.
58. de Brito Bezerra B, Mendes Brazão MA, de Campos MLG, Casati MZ, Sallum EA, Sallum AW. Association of hyaluronic acid with a collagen scaffold may improve bone healing in critical-size bone defects. *Clin Oral Implants Res*. 2012 Aug;23(8):938–42.
59. Zanchetta P, Lagarde N, Uguen A, Marcorelles P. Mixture of hyaluronic acid, chondroitin 6 sulphate and dermatan sulphate used to completely regenerate bone in rat critical size defect model. *J Cranio-Maxillo-fac Surg Off Publ Eur Assoc Cranio-Maxillo-fac Surg*. 2012 Dec;40(8):783–7.
60. Briguglio F, Briguglio E, Briguglio R, Cafiero C, Isola G. Treatment of infrabony periodontal defects using a resorbable biopolymer of hyaluronic acid: a randomized clinical trial. *Quintessence Int Berl Ger* 1985. 2013 Mar;44(3):231–40.
61. Kalra SH, Monga C, Kalra KH, Kalra SH. A roentgenographic assessment of regenerative efficacy of bioactive Gengigel® in conjunction with amnion membrane in grade II furcation defect. *Contemp Clin Dent*. 2015;6(2):277–80.
62. Engström PE, Shi XQ, Tronje G, Larsson A, Welander U, Frithiof L, et al. The effect of hyaluronan on bone and soft tissue and immune response in wound healing. *J Periodontol*. 2001 Sep;72(9):1192–200.
63. de Araújo Nobre M, Cintra N, Maló P. Peri-implant maintenance of immediate function implants: a pilot study comparing hyaluronic acid and chlorhexidine. *Int J Dent Hyg*. 2007 May;5(2):87–94.
64. Schulz MC, Korn P, Stadlinger B, Range U, Möller S, Becher J, et al. Coating with artificial matrices from collagen and sulfated hyaluronan influences the osseointegration of dental implants. *J Mater Sci Mater Med*. 2014 Jan;25(1):247–58.
65. Korn P, Schulz MC, Hintze V, Range U, Mai R, Eckelt U, et al. Chondroitin sulfate and sulfated hyaluronan-containing collagen coatings of titanium implants influence peri-implant bone formation in a minipig model. *J Biomed Mater Res A*. 2014 Jul;102(7):2334–44.
66. Schmitz JP, Hollinger JO. The critical size defect as an experimental model for craniomandibulofacial nonunions. *Clin Orthop*. 1986 Apr;(205):299–308.

67. Prato GPP, Rotundo R, Magnani C, Soranzo C, Muzzi L, Cairo F. An autologous cell hyaluronic acid graft technique for gingival augmentation: a case series. *J Periodontol.* 2003 Feb;74(2):262–7.
68. Kumar R, Srinivas M, Pai J, Suragimath G, Prasad K, Polepalle T. Efficacy of hyaluronic acid (hyaluronan) in root coverage procedures as an adjunct to coronally advanced flap in Millers Class I recession: A clinical study. *J Indian Soc Periodontol.* 2014;18(6):746–50.
69. Miller PD. A classification of marginal tissue recession. *Int J Periodontics Restorative Dent.* 1985;5(2):8–13.
70. Becker W, Gabitov I, Stepanov M, Kois J, Smidt A, Becker BE. Minimally invasive treatment for papillae deficiencies in the esthetic zone: a pilot study. *Clin Implant Dent Relat Res.* 2010 Mar;12(1):1–8.
71. Awartani FA, Tatakis DN. Interdental papilla loss: treatment by hyaluronic acid gel injection: a case series. *Clin Oral Investig.* 2016 Sep;20(7):1775–80.
72. Mansouri S. Clinical Application of Hyaluronic Acid Gel for Reconstruction of Interdental Papilla at the Esthetic zone. *J Islam Dent Assoc IRAN [Internet].* 2013 juillet [cited 2016 Dec 28];25(2). Available from: <http://jida.ir/article-1-1463-en.pdf>
73. Monnet-Corti V. L'injection d'un gel d'acide hyaluronique pour repulper les papilles interdentaires ? *Inf Dent [Internet].* 2016 Sep 14 [cited 2016 Dec 28]; Available from: http://tmujdent.co.in/pdf/vol1issue3/11%20TMU_JD_34.pdf
74. L'injection d'un gel d'acide hyaluronique pour repulper les papilles interdentaires ? [Internet]. [cited 2017 Feb 16]. Available from: <http://www.information-dentaire.fr/011025-23461-L-injection-d-un-gel-d-acide-hyaluronique-pour-repulper-les-papilles-interdentaires.html>
75. 11 TMU_JD_34.pdf [Internet]. [cited 2016 Dec 28]. Available from: http://tmujdent.co.in/pdf/vol1issue3/11%20TMU_JD_34.pdf
76. Zetu L, Wang H-L. Management of inter-dental/inter-implant papilla. *J Clin Periodontol.* 2005 Jul;32(7):831–9.
77. Nordland WP, Tarnow DP. A classification system for loss of papillary height. *J Periodontol.* 1998 Oct;69(10):1124–6.
78. McGuire MK, Scheyer ET. A randomized, double-blind, placebo-controlled study to determine the safety and efficacy of cultured and expanded autologous fibroblast injections for the treatment of interdental papillary insufficiency associated with the papilla priming procedure. *J Periodontol.* 2007 Jan;78(1):4–17.
79. article-1-1463-en.pdf [Internet]. [cited 2016 Dec 28]. Available from: <http://jida.ir/article-1-1463-en.pdf>
80. Casale M, Moffa A, Vella P, Sabatino L, Capuano F, Salvinelli B, et al. Hyaluronic acid: Perspectives in dentistry. A systematic review. *Int J Immunopathol Pharmacol.* 2016 Jun 8;0394632016652906.

Vu, Le Président du Jury,

Date, Signature :

Vu, la Directrice de l'UFR des Sciences Odontologiques,

Date, Signature :

Vu, le Président de l'Université de Bordeaux,

Date, Signature :

Collège des Sciences de la Santé

UFR des Sciences Odontologiques

Serment

En présence de mes Maîtres et de mes condisciples, je promets et je jure d'être fidèle aux lois de l'honneur et de la probité dans l'exercice de l'art dentaire.

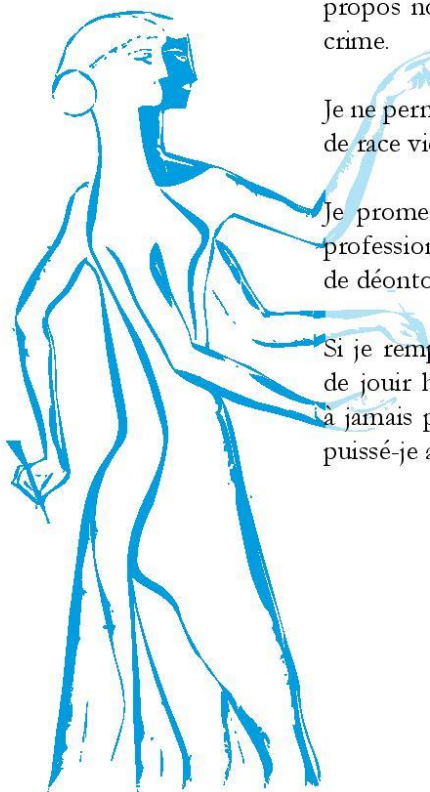
Je donnerai mes soins gratuits à l'indigent et n'exigerai jamais un honoraire au-dessus de mon travail. Ma langue taira les secrets qui me seront confiés. Admis à l'intérieur des maisons, mes yeux ne verront pas ce qui s'y passe.

Mes connaissances et mon état ne serviront ni à diffuser des propos non avérés, ni à corrompre les mœurs, ni à favoriser le crime.

Je ne permettrai pas que des conditions de croyance, de nation et de race viennent s'interposer entre mon devoir et mon patient.

Je promets et je jure de conformer strictement ma conduite professionnelle aux principes et aux règles prescrites par le code de déontologie.

Si je remplis ce serment sans l'enfreindre, qu'il me soit donné de jouir heureusement de la vie et de ma profession, honorée à jamais parmi les hommes. Si je le viole et que je me parjure, puissé-je avoir un sort contraire.



Claire Albert

Thèse pour l'obtention du DIPLOME d'ETAT de DOCTEUR en CHIRURGIE DENTAIRE 2017 n°

Discipline :

Parodontologie

**INTERET DE L'ACIDE HYALURONIQUE EN
PARODONTOLOGIE: REVUE SYSTEMATIQUE DE LA
LITTERATURE**

Résumé

Les maladies parodontales sont traitées en première intention par traitement mécanique associé à une prescription médicamenteuse anti-infectieuse. Récemment, l'acide hyaluronique a été prescrit dans le traitement de l'inflammation gingivale et des poches parodontales, en régénération tissulaire osseuse et parodontale, et en chirurgie muco-gingivale dans le traitement des récessions gingivales et les atteintes de papilles inter-dentaires. La revue systématique de la littérature menée nous a permis de montrer l'intérêt thérapeutique de l'acide hyaluronique en parodontologie sous réserve d'études complémentaires pour en affirmer avec certitude son efficacité.

Mots clés

Acide hyaluronique-Parodontologie-Maladies parodontales-Gingivite-Parodontite-Papilles inter-dentaires

**INTEREST OF HYALURONIC ACID IN
PERIODONTOLOGY : SYSTEMATIC REVIEW OF THE
LITTERATURE**

Summary

Periodontal diseases are treated first by mechanical treatment associated with an anti-infectious prescription. Recently, hyaluronic acid has been used in the treatment of gingival inflammation and periodontal pockets, bone and periodontal tissue regeneration, and gum surgery in the treatment of gingival recessions and inter-dental papilla defects. The systematic review of the literature led us show the therapeutic interest of hyaluronic acid in Periodontology subject to further studies to confirm its efficacy.

Key words

Hyaluronic acid-Periodontology-Periodontal diseases-Gingivitis-Periodontitis-Interdental papillae

Université de Bordeaux – Collège des Sciences de la Santé

UFR des Sciences Odontologiques

16-20 Cours de la Marne

33082 BORDEAUX CEDEX