



HAL
open science

La prothèse totale de coude Latitude : étude prospective de 36 cas au CHU de Rouen depuis 2009

Marie-Caroline Merlet

► To cite this version:

Marie-Caroline Merlet. La prothèse totale de coude Latitude : étude prospective de 36 cas au CHU de Rouen depuis 2009 . Médecine humaine et pathologie. 2017. dumas-01523931

HAL Id: dumas-01523931

<https://dumas.ccsd.cnrs.fr/dumas-01523931>

Submitted on 17 May 2017

HAL is a multi-disciplinary open access archive for the deposit and dissemination of scientific research documents, whether they are published or not. The documents may come from teaching and research institutions in France or abroad, or from public or private research centers.

L'archive ouverte pluridisciplinaire **HAL**, est destinée au dépôt et à la diffusion de documents scientifiques de niveau recherche, publiés ou non, émanant des établissements d'enseignement et de recherche français ou étrangers, des laboratoires publics ou privés.

FACULTE MIXTE DE MEDECINE ET DE PHARMACIE DE ROUEN

ANNEE 2017

**THESE POUR LE
DOCTORAT EN MEDECINE**

(Diplôme d'Etat)

Par

MERLET Marie Caroline

Née le 2 Février 1988 à Paris

PRESENTEE ET SOUTENUE PUBLIQUEMENT LE 24 AVRIL 2017

**La prothèse totale de coude Latitude : étude prospective de 36 cas au
CHU de Rouen depuis 2009**

PRESIDENT DU JURY

Professeur Franck Dujardin

DIRECTEUR DE THESE

Professeur Fabrice Duparc

MEMBRES DU JURY

Professeur Joël Lechevallier

Docteur Xavier Roussignol

ANNEE UNIVERSITAIRE 2016 - 2017
U.F.R. DE MEDECINE ET DE-PHARMACIE DE ROUEN

DOYEN : **Professeur Pierre FREGER**

ASSESEURS : **Professeur Michel GUERBET**

Professeur Benoit VEBER

Professeur Pascal JOLY

Professeur Stéphane MARRET

I - MEDECINE

PROFESSEURS DES UNIVERSITES – PRATICIENS HOSPITALIERS

Mr Frédéric ANSELME	HCN	Cardiologie
Mme Isabelle AUQUIT AUCKBUR	HCN	Chirurgie plastique
Mr Fabrice BAUER	HCN	Cardiologie
Mme Soumeya BEKRI	HCN	Biochimie et biologie moléculaire
Mr Ygal BENHAMOU	HCN	Médecine interne
Mr Jacques BENICHO	HCN	Bio statistiques et informatique médicale
Mme Bouchra LAMIA	Havre	Pneumologie
Mr Olivier BOYER	UFR	Immunologie
Mr François CARON	HCN	Maladies infectieuses et tropicales
Mr Philippe CHASSAGNE (<i>détachement</i>)	HCN	Médecine interne (gériatrie) – Détachement
Mr Vincent COMPERE	HCN	Anesthésiologie et réanimation chirurgicale
Mr Jean-Nicolas CORNU	HCN	Urologie
Mr Antoine CUVELIER	HB	Pneumologie
Mr Pierre CZERNICHO (<i>surnombre</i>)	HCH	Epidémiologie, économie de la santé

Mr Jean-Nicolas DACHER	HCN	Radiologie et imagerie médicale
Mr Stéfán DARMONI	HCN	Informatique médicale et techniques de communication
Mr Pierre DECHELOTTE	HCN	Nutrition
Mr Stéphane DERREY	HCN	Neurochirurgie
Mr Frédéric DI FIORE	CB	Cancérologie
Mr Fabien DOGUET	HCN	Chirurgie Cardio Vasculaire
Mr Jean DOUCET	SJ	Thérapeutique - Médecine interne et gériatrie
Mr Bernard DUBRAY	CB	Radiothérapie
Mr Philippe DUCROTTE	HCN	Hépto-gastro-entérologie
Mr Frank DUJARDIN	HCN	Chirurgie orthopédique - Traumatologique
Mr Fabrice DUPARC	HCN	Anatomie - Chirurgie orthopédique et traumatologique
Mr Eric DURAND	HCN	Cardiologie
Mr Bertrand DUREUIL	HCN	Anesthésiologie et réanimation chirurgicale
Mme Hélène ELTCHANINOFF	HCN	Cardiologie
Mr Thierry FREBOURG	UFR	Génétique
Mr Pierre FREGER	HCN	Anatomie - Neurochirurgie
Mr Jean François GEHANNO	HCN	Médecine et santé au travail
Mr Emmanuel GERARDIN	HCN	Imagerie médicale
Mme Priscille GERARDIN	HCN	Pédopsychiatrie
Mr Michel GODIN (<i>surnombre</i>)	HB	Néphrologie
M. Guillaume GOURCEROL	HCN	Physiologie
Mr Dominique GUERROT	HCN	Néphrologie
Mr Olivier GUILLIN	HCN	Psychiatrie Adultes
Mr Didier HANNEQUIN	HCN	Neurologie
Mr Fabrice JARDIN	CB	Hématologie
Mr Luc-Marie JOLY	HCN	Médecine d'urgence
Mr Pascal JOLY	HCN	Dermato - Vénérologie
Mme Annie LAQUERRIERE	HCN	Anatomie et cytologie pathologiques
Mr Vincent LAUDENBACH	HCN	Anesthésie et réanimation chirurgicale
Mr Joël LECHEVALLIER	HCN	Chirurgie infantile
Mr Hervé LEFEBVRE	HB	Endocrinologie et maladies métaboliques
Mr Thierry LEQUERRE	HB	Rhumatologie

Mme Anne-Marie LEROI	HCN	Physiologie
Mr Hervé LEVESQUE	HB	Médecine interne
Mme Agnès LIARD-ZMUDA	HCN	Chirurgie Infantile
Mr Pierre Yves LITZLER	HCN	Chirurgie cardiaque
Mr Bertrand MACE	HCN	Histologie, embryologie, cytogénétique
M. David MALTETE	HCN	Neurologie
Mr Christophe MARGUET	HCN	Pédiatrie
Mme Isabelle MARIE	HB	Médecine interne
Mr Jean-Paul MARIE	HCN	Oto-rhino-laryngologie
Mr Loïc MARPEAU	HCN	Gynécologie - Obstétrique
Mr Stéphane MARRET	HCN	Pédiatrie
Mme Véronique MERLE	HCN	Epidémiologie
Mr Pierre MICHEL	HCN	Hépto-gastro-entérologie
M. Benoit MISSET	HCN	Réanimation Médicale
Mr Jean-François MUIR (<i>surnombre</i>)	HB	Pneumologie
Mr Marc MURAINÉ	HCN	Ophtalmologie
Mr Philippe MUSETTE	HCN	Dermatologie - Vénérologie
Mr Christophe PEILLON	HCN	Chirurgie générale
Mr Christian PFISTER	HCN	Urologie
Mr Jean-Christophe PLANTIER	HCN	Bactériologie - Virologie
Mr Didier PLISSONNIER	HCN	Chirurgie vasculaire
Mr Gaëtan PREVOST	HCN	Endocrinologie
Mr Bernard PROUST	HCN	Médecine légale
Mr Jean-Christophe RICHARD (<i>détachement</i>)	HCN	Réanimation médicale - Médecine d'urgence
Mr Vincent RICHARD	UFR	Pharmacologie
Mme Nathalie RIVES	HCN	Biologie du développement et de la reproduction
Mr Horace ROMAN	HCN	Gynécologie - Obstétrique
Mr Jean-Christophe SABOURIN	HCN	Anatomie - Pathologie
Mr Guillaume SAVOYE	HCN	Hépto-gastrologie
Mme Céline SAVOYE-COLLET	HCN	Imagerie médicale
Mme Pascale SCHNEIDER	HCN	Pédiatrie
Mr Michel SCOTTE	HCN	Chirurgie digestive

Mme Fabienne TAMION	HCN	Thérapeutique
Mr Luc THIBERVILLE	HCN	Pneumologie
Mr Christian THUILLEZ (<i>surnombre</i>)	HB	Pharmacologie
Mr Hervé TILLY	CB	Hématologie et transfusion
M. Gilles TOURNEL	HCN	Médecine Légale
Mr Olivier TROST	HCN	Chirurgie Maxillo-Faciale
Mr Jean-Jacques TUECH	HCN	Chirurgie digestive
Mr Jean-Pierre VANNIER (<i>surnombre</i>)	HCN	Pédiatrie génétique
Mr Benoît VEBER	HCN	Anesthésiologie - Réanimation chirurgicale
Mr Pierre VERA	CB	Biophysique et traitement de l'image
Mr Eric VERIN	HB	Service Santé Réadaptation
Mr Eric VERSPYCK	HCN	Gynécologie obstétrique
Mr Olivier VITTECOQ	HB	Rhumatologie
Mr Jacques WEBER	HCN	Physiologie

MAITRES DE CONFERENCES DES UNIVERSITES – PRATICIENS HOSPITALIERS

Mme Noëlle BARBIER-FREBOURG	HCN	Bactériologie – Virologie
Mme Carole BRASSE LAGNEL	HCN	Biochimie
Mme Valérie BRIDOUX HUYBRECHTS	HCN	Chirurgie Vasculaire
Mr Gérard BUCHONNET	HCN	Hématologie
Mme Mireille CASTANET	HCN	Pédiatrie
Mme Nathalie CHASTAN	HCN	Neurophysiologie
Mme Sophie CLAEYSSENS	HCN	Biochimie et biologie moléculaire
Mr Moïse COEFFIER	HCN	Nutrition
Mr Manuel ETIENNE	HCN	Maladies infectieuses et tropicales
Mr Serge JACQUOT	UFR	Immunologie
Mr Joël LADNER	HCN	Epidémiologie, économie de la santé
Mr Jean-Baptiste LATOUCHE	UFR	Biologie cellulaire
Mr Thomas MOUREZ	HCN	Virologie
Mme Muriel QUILLARD	HCN	Biochimie et biologie moléculaire

Mme Laëtitia ROLLIN	HCN	Médecine du Travail
Mr Mathieu SALAUN	HCN	Pneumologie
Mme Pascale SAUGIER-VEBER	HCN	Génétique
Mme Anne-Claire TOBENAS-DUJARDIN	HCN	Anatomie
Mr David WALLON	HCN	Neurologie

PROFESSEURS AGREGES OU CERTIFIES

Mme Dominique LANIEZ	UFR	Anglais – retraite 01/10/2016
Mr Thierry WABLE	UFR	Communication

II - PHARMACIE

PROFESSEURS

Mr Thierry BESSON	Chimie Thérapeutique
Mr Jean-Jacques BONNET	Pharmacologie
Mr Roland CAPRON (PU-PH)	Biophysique
Mr Jean COSTENTIN (Professeur émérite)	Pharmacologie
Mme Isabelle DUBUS	Biochimie
Mr Loïc FAVENNEC (PU-PH)	Parasitologie
Mr Jean Pierre GOULLE (Professeur émérite)	Toxicologie
Mr Michel GUERBET	Toxicologie
Mme Isabelle LEROUX - NICOLLET	Physiologie
Mme Christelle MONTEIL	Toxicologie
Mme Martine PESTEL-CARON (PU-PH)	Microbiologie
Mme Elisabeth SEGUIN	Pharmacognosie
Mr Rémi VARIN (PU-PH)	Pharmacie clinique
Mr Jean-Marie VAUGEOIS	Pharmacologie

Mr Philippe **VERITE**

Chimie analytique

MAITRES DE CONFERENCES

Mme Cécile **BARBOT**

Chimie Générale et Minérale

Mr Jérémy **BELLIEN** (MCU-PH)

Pharmacologie

Mr Frédéric **BOUNOURE**

Pharmacie Galénique

Mr Abdeslam **CHAGRAOUI**

Physiologie

Mme Camille **CHARBONNIER (LE CLEZIO)**

Statistiques

Mme Elizabeth **CHOSSON**

Botanique

Mme Marie Catherine **CONCE-CHEMTOB**
santé

Législation pharmaceutique et économie de la

Mme Cécile **CORBIERE**

Biochimie

Mr Eric **DITTMAR**

Biophysique

Mme Nathalie **DOURMAP**

Pharmacologie

Mme Isabelle **DUBUC**

Pharmacologie

Mme Dominique **DUTERTE-BOUCHER**

Pharmacologie

Mr Abdelhakim **ELOMRI**

Pharmacognosie

Mr François **ESTOUR**

Chimie Organique

Mr Gilles **GARGALA** (MCU-PH)

Parasitologie

Mme Nejla EL **GHARBI-HAMZA**

Chimie analytique

Mme Marie-Laure **GROULT**

Botanique

Mr Hervé **HUE**

Biophysique et mathématiques

Mme Laetitia **LE GOFF**

Parasitologie – Immunologie

Mme Hong **LU**

Biologie

Mme Marine **MALLETER**

Toxicologie

Mme Sabine **MENAGER**

Chimie organique

Mme Tiphaine **ROGEZ-FLORENT**

Chimie analytique

Mr Mohamed **SKIBA**

Pharmacie galénique

Mme Malika **SKIBA**

Pharmacie galénique

Mme Christine **THARASSE**

Chimie thérapeutique

Mr Frédéric **ZIEGLER**

Biochimie

PROFESSEURS ASSOCIES

Mme Cécile **GUERARD-DETUNCQ**

Pharmacie officinale

Mr Jean-François **HOUIVET**

Pharmacie officinale

PROFESSEUR CERTIFIE

Mme Mathilde **GUERIN**

Anglais

ASSISTANT HOSPITALO-UNIVERSITAIRE

Mme Sandrine **DAHYOT**

Bactériologie

ATTACHES TEMPORAIRES D'ENSEIGNEMENT ET DE RECHERCHE

Mr Souleymane **ABDOUL-AZIZE**

Biochimie

Mme Hanane **GASMI**

Galénique

Mme Caroline **LAUGEL**

Chimie organique

Mr Romy **RAZAKANDRAINIBE**

Parasitologie

<p>LISTE DES RESPONSABLES DES DISCIPLINES PHARMACEUTIQUES</p>
--

Mme Cécile **BARBOT**

Chimie Générale et minérale

Mr Thierry **BESSON**

Chimie thérapeutique

Mr Roland **CAPRON**

Biophysique

Mme Marie-Catherine **CONCE-CHEMTOB**

Législation et économie de la santé

Mme Elisabeth CHOSSON	Botanique
Mr Jean-Jacques BONNET	Pharmacodynamie
Mme Isabelle DUBUS	Biochimie
Mr Loïc FAVENNEC	Parasitologie
Mr Michel GUERBET	Toxicologie
Mr François ESTOUR	Chimie organique
Mme Isabelle LEROUX-NICOLLET	Physiologie
Mme Martine PESTEL-CARON	Microbiologie
Mme Elisabeth SEGUIN	Pharmacognosie
Mr Mohamed SKIBA	Pharmacie galénique
Mr Rémi VARIN	Pharmacie clinique
Mr Philippe VERITE	Chimie analytique

III – MEDECINE GENERALE

PROFESSEUR

Mr Jean-Loup **HERMIL** UFR Médecine générale

PROFESSEURS ASSOCIES A MI-TEMPS

Mr Emmanuel **LEFEBVRE** UFR Médecine Générale

Mme Elisabeth **MAUVIARD** UFR Médecine générale

Mr Philippe **NGUYEN THANH** UFR Médecine générale

MAITRE DE CONFERENCES ASSOCIE A MI-TEMPS

Mr Pascal **BOULET** UFR Médecine générale

Mr Emmanuel HAZARD	UFR Médecine Générale
Mme Lucile PELLERIN	UFR Médecine générale
Mme Yveline SEVRIN	UFR Médecine générale
Mme Marie Thérèse THUEUX	UFR Médecine générale

ENSEIGNANTS MONO-APPARTENANTS

PROFESSEURS

Mr Serguei FETISSOV (med)	Physiologie (ADEN)
Mr Paul MULDER (phar)	Sciences du Médicament
Mme Su RUAN (med)	Génie Informatique

MAITRES DE CONFERENCES

Mr Sahil ADRIOUCH (med) 905)	Biochimie et biologie moléculaire (Unité Inserm 905)
Mme Gaëlle BOUGEARD-DENOYELLE (med)	Biochimie et biologie moléculaire (UMR 1079)
Mme Carine CLEREN (med)	Neurosciences (Néovasc)
M. Sylvain FRAINEAU (phar)	Physiologie (Inserm U 1096)
Mme Pascaline GAILDRAT (med)	Génétique moléculaire humaine (UMR 1079)
Mr Nicolas GUEROUT (med)	Chirurgie Expérimentale
Mme Rachel LETELLIER (med)	Physiologie
Mme Christine RONDANINO (med)	Physiologie de la reproduction
Mr Antoine OUVRARD-PASCAUD (med)	Physiologie (Unité Inserm 1076)
Mr Frédéric PASQUET	Sciences du langage, orthophonie
Mme Isabelle TOURNIER (med)	Biochimie (UMR 1079)

CHEF DES SERVICES ADMINISTRATIFS : Mme Véronique DELAFONTAINE

HCN - Hôpital Charles Nicolle

HB - Hôpital de BOIS GUILLAUME

CB - Centre Henri Becquerel

CHS - Centre Hospitalier Spécialisé du Rouvray

CRMPR - Centre Régional de Médecine Physique et de Réadaptation

SJ – Saint Julien Rouen

Par délibération en date du 3 mars 1967, la faculté a arrêté que les opinions émises dans les dissertations qui lui seront présentées doivent être considérées comme propres à leurs auteurs et qu'elle n'entend leur donner aucune approbation ni improbation.

L'auteur déclare n'avoir aucun conflit d'intérêt quelconque pour aucun fabricant ou industriel décrit dans ce travail.

Remerciements :

Au président du jury le Professeur Dujardin,

Vos connaissances et votre dextérité sont à prendre en exemple pour chaque chirurgien. Je vous remercie de m'avoir acceptée dans votre équipe, j'ai trouvé à Rouen un très bel équilibre entre mon épanouissement personnel et professionnel. Je vous remercie de me faire l'honneur de présider ce jury. J'espère que les années à venir seront tout aussi enrichissantes.

A mon directeur de thèse le Professeur Duparc,

Je vous remercie pour la confiance que vous m'accordez depuis le début de mon internat. Travailler avec vous fut pour moi une chance. J'ai beaucoup progressé grâce à la qualité de votre enseignement. J'espère que vous trouverez dans cet écrit l'expression de ma considération à votre égard. Je vous remercie également pour la belle opportunité que vous m'avez offerte, je représenterai avec fierté le service de chirurgie orthopédique de Rouen aux Etats Unis.

Au Professeur Lechevallier,

Je vous remercie de me faire l'honneur de juger ce travail. L'apprentissage de la chirurgie infantile à vos côtés a été très enrichissant pour mon parcours. J'ai beaucoup appris de votre rigueur, et de l'attention que vous portez à vos patients. Veuillez trouver ici le témoignage de ma reconnaissance et de mon profond respect.

Au Docteur Roussinol,

Vous me faites l'honneur de juger mon travail et je vous en remercie. Avec vous, chirurgie rime avec efficacité, rentabilité et bonne humeur. Votre disponibilité, et votre aide au bloc opératoire sont très appréciées et reconnues par tous les internes. Vous avez toujours été de très bon conseil à mon égard, et je vous en remercie.

A ma famille. A mes grands parents, à mes parents et mes trois sœurs sans qui je ne serai pas là aujourd'hui. Je ne vous remercierai jamais assez de m'avoir tant aimée, gâtée, et soutenue. Merci d'avoir cru en moi depuis mon plus jeune âge, d'avoir été patients, et d'avoir toujours été aussi présents.

A Thomas, merci de partager ma vie et de la rendre plus belle chaque jour. Merci pour ton soutien infailible, merci de ne jamais avoir baissé les bras malgré la distance et les aléas inhérents à ma vie d'interne. J'attends avec impatience le jour où nous serons enfin réunis.

A ma belle famille, qui m'a tout de suite acceptée comme une des leurs. J'apprécie beaucoup chaque moment partagé avec vous tous.

A mes amies les plus anciennes et les plus fidèles, Emmanuelle, Claire, Sophie, Apolline, Olivia, Albane, Antoinette, Astrid, Ludivine, Ségolène, Marguerite, et Léa. Nous nous sommes fait le devoir de ne pas nous perdre de vue malgré la distance et les études, je crois que nous avons réussi, malgré les aléas des études de médecine vous avez toujours répondu présentes. J'espère que cela durera de longues années encore.

A mes amis de la faculté de médecine Bichat Lariboisière, Flora, Morgy, Emilie, Matthieu, Koré, Léa, Mathilde. Plusieurs années après je suis presque la dernière à soutenir cette thèse. J'espère que toutes nos compétences réunies nous permettront de mieux soigner le monde de demain !

A mes collègues de Rouen, PH, chefs de cliniques, co-internes, qui m'ont remarquablement bien accueillie dans l'équipe rouennaise et qui m'ont tout appris ou presque. Matthieu, Antoine, Mourad, Manu, Louis, Benjamin, Thomas, Simon, Elodie, Nicolas, Hussein, Laure, Said, Sébastien, Senioris, Damien, Remi, Cedric, Camille, Charles, Phanou, Sigonney, Jordane, Hadrien, Houssam, Pauline, Justine, Guitou, Jean Ederm et Michael.

A Virginie, toujours présente et rassurante, merci pour tes précieux conseils, qui me permettent d'avancer en me posant moins de questions.

Aux jeunes qui nous ont rejoint et qui verront qu'avec moi le planning c'était soft !: Martin, Matthieu, Donatien, Lisa, Pierre, Gaetan, Emeric et Alexis.

A tous les autres copains du CHU même si nos spécialités s'accrochent parfois un peu : les plasticiens Alice, Iad, Déborah, Anne Carole et les autres... et les anesthésistes : Lauranne...

Aux copains qui ont partagé mes gardes pendant le semestre de chirurgie pédiatrique (désolée...) Isa Lucie Alex Alice et Max

A tous ceux qui font le service de chirurgie orthopédique de Rouen, le personnel infirmier des unités, du bloc, de la consultation, les secrétaires et cadres de santé. Votre équipe est vraiment bienveillante et accueillante.

A toute l'équipe de chirurgie orthopédique du CHI d'Elbeuf, j'ai vraiment beaucoup appris dans votre service et garde un très bon souvenir de l'ambiance du bloc. Je repasserai vous voir avec plaisir.

A l'équipe de chirurgie viscérale et vasculaire d'Elbeuf, où j'ai passé un semestre très agréable bien que ce ne soit pas ma spécialité j'ai beaucoup appris à votre contact.

PLAN :

INTRODUCTION :

I- GENERALITES SUR LES PROTHESES TOTALES DE COUDE :

- 1. HISTOIRE DE LA PROTHESE TOTALE DE COUDE :**
- 2. ANATOMIE DU COUDE :**
- 3. BIOMECANIQUE DU COUDE :**
- 4. INDICATIONS DES PROTHESES TOTALES DE COUDE :**
- 5. BILAN PRE-OPERATOIRE ET PLANIFICATION :**
- 6. VOIES D'ABORD CHIRURGICALES :**

II- LA PROTHESE TOTALE DE COUDE LATITUDE (TORNIER-WRIGHT) :

- 1- PARTICULARITES DE LA PROTHESE :**
- 2- TECHNIQUE OPERATOIRE :**

III- ETUDE DE COHORTE PROSPECTIVE, RESULTATS DES PROTHESES TOTALES DE COUDE LATITUDE DEPUIS 2009 AU CHU DE ROUEN :

- 1- MATERIEL ET METHODES :**
- 2- RESULTATS :**
- 3- DISCUSSION :**

CONCLUSION

Glossaire :

PTC : Prothèse Totale de Coude

MEPS : Mayo Elbow Performance Score

SOO : Société d'Orthopédie de l'Ouest

AO : Association pour l'ostéosynthèse

SOFCOT : Société Française de Chirurgie Orthopédique et Traumatologique

PR : polyarthrite rhumatoïde

AINS : anti-inflammatoire non stéroïdien

EVA : échelle visuelle analogique

INTRODUCTION :

Les premières prothèses totales de coude (PTC) ont vu le jour dans les années 1940. Depuis, différents modèles ont été développés avec l'objectif d'obtenir un implant le plus anatomique et le plus stable possible, permettant une répartition optimale des contraintes appliquées aux implants, afin de minimiser les risques de descellement, principale complication des premiers implants développés. Les progrès dans la conception des implants ont permis d'élargir les indications : aujourd'hui, la prothèse totale de coude est une solution thérapeutique fiable et reconnue pour les arthroses ou la polyarthrite rhumatoïde, bien que cette dernière indication soit en diminution constante depuis l'avènement des traitements par immunothérapie, mais aussi pour les fractures de la palette humérale et les séquelles de traumatologie. Les fractures de l'humérus distal représentent 5% des fractures ostéoporotiques du sujet âgé. L'incidence de ces fractures est en augmentation constante et pourrait être multipliée par trois en 2030.

L'expérience de notre service en arthroplastie du coude concerne principalement les prothèses à charnière. Initialement, notre choix s'orientait vers deux prothèses semi-contraintes : la GSB III si les piliers huméraux étaient conservés et la Coonrad-Morrey s'ils ne l'étaient pas. Puis, avec l'évolution du design des implants, nous nous sommes tournés vers un implant optimisant la neutralisation des contraintes rotatoires appliquées au scellement huméral par les mouvements de prosupination. La prothèse Latitude (Tornier-Wright) paraît répondre à ce problème grâce à l'association de son aileron antérieur et de ses deux ailerons latéraux distaux anti-rotatoires.

L'objectif de cette étude est d'évaluer les résultats cliniques, fonctionnels et radiologiques de la prothèse totale de coude Latitude en chirurgie de première

intention, toute étiologie confondue, dans notre centre depuis 2009. Ces résultats et l'analyse des complications ont été comparés aux résultats d'autres prothèses semi-contraintes dans la littérature, la prothèse Latitude n'ayant pas encore été beaucoup étudiée.

I- GENERALITES SUR LES PROTHESES TOTALES DE COUDE :

1- HISTOIRE ET CLASSIFICATION DES PROTHESES TOTALES DE COUDE :

➤ Historique :

Les prémices de l'arthroplastie de coude remontent au XVIIIème siècle. En effet, les pathologies infectieuses telles que la tuberculose ont amené les chirurgiens de l'époque à tester de nouveaux gestes de sauvetage au niveau du coude. Ainsi, les résections articulaires simples, ou associées à des interpositions tissulaires, ont donné dans certains cas des résultats fonctionnels acceptables, laissant penser que l'interposition de matériel inerte permettait de diminuer les douleurs, voire de récupérer certains degrés de mobilité et de force. *L'essai sur l'emploi de la résection des os dans le traitement de plusieurs articulations affectées de caries* décrit les travaux de Moreau et Park (1) sur les résections sous-périostées articulaires du coude sous garrot. Elles ont été réalisées par un double abord centré sur les épicondyles avec résection de l'humérus distal, de l'olécrâne et de la tête radiale. Les résultats étaient peu satisfaisants, en effet: le triceps étant sectionné, seule une extension gravitaire et due au relâchement des fléchisseurs était obtenue. Dans la quasi-totalité des cas, une grande instabilité du coude était observée. Ollier a ensuite proposé dans son *Traité des résections*,

des opérations conservatrices qu'on peut pratiquer sur le système osseux (2) et Résection des grandes articulations (3), un abord moins invasif, préservant les muscles y compris le triceps par la voie postéro-latérale. Il proposait des résections sous-périostées jouant sur le remodelage osseux chez l'enfant, et deux nouvelles indications : la résection post-traumatique dans les fractures comminutives, et sur ankylose. En 1897, Defontaine (4) a publié ses travaux sur l'ostéotomie trochléiforme pour les cures d'ankyloses osseuses. Son but était de proposer une résection osseuse économe pour reconstruire une articulation normale. Cette intervention était d'autant plus efficace chez les jeunes, dont le périoste bénéficiait encore de ses capacités régénératrices. Il innove en post-opératoire un nouvel outil de rééducation : une orthèse s'apparentant au système de fixateur externe sans broche trans-osseuse. L'ensemble de ces travaux ont permis d'arriver aux conclusions suivantes : les arthroplasties remodelantes anatomiques et économes donnaient de bons résultats à deux conditions : si la stabilité ligamentaire était préservée, et si la mobilisation post-opératoire était intense et précoce. Willis et Campbell (5) en 1924 étendent les indications d'arthroplastie remodelante économe aux coudes rhumatoïdes. Appliquant ces principes, une des premières séries de Dee (6) en 1969 montre de bons résultats, évitant le recours trop rapide à l'arthrodèse, en particulier dans les cas de séquelles post-traumatiques.

Les premiers essais d'implantation d'une prothèse totale de coude remontent en 1942 avec Swanson (7), qui posa une prothèse à charnière métal-métal, puis une autre en acryl-métal. En 1947, Mellen et Phallen (8) utilisèrent l'acrylique comme composant pour l'implant huméral. Il s'agissait, pour la plupart, de cas isolés, et il a fallu attendre le début des années 70 pour évaluer les premiers résultats en série, notamment des prothèses métal-métal à charnière totalement contrainte, n'autorisant qu'un degré de liberté en flexion-extension. Ces dernières, en raison d'un fort taux de descellement des composants

huméraux, ont été délaissées au profit des prothèses contraintes à charnière métal-polyéthylène, puis semi-contraintes à charnière métal-polyéthylène, innovantes, car elles offraient quelques degrés de latéralité en valgus-varus. En 1974, Ewald (9) propose un premier modèle de prothèse à glissement non contrainte. Celle-ci est composée d'un implant de resurfaçage huméral métallique cimenté, s'articulant avec un implant ulnaire en polyéthylène, tous deux extrêmement dépendants, en terme de stabilité, de l'intégrité du système capsulo-ligamentaire et musculaire. Ces prothèses ont ensuite évolué vers d'autres modèles de prothèses à glissement, ayant pour principale caractéristique une trochlée pleine.

➤ Classification : (10) (11)

Les prothèses totales de coude sont le plus souvent classées en trois grands groupes selon le type de contrainte de leur système articulaire : contraint, semi-contraint ou non-contraint.

Les prothèses à charnières contraintes, développées au début des années 70, ont été complètement abandonnées en raison d'un fort taux de descellement des composants huméraux.

Les prothèses semi-contraintes possèdent pour la plupart une charnière lâche huméro-ulnaire en métal-polyéthylène. Les premières générations n'autorisaient que les mouvements de flexion-extension et quelques degrés de valgus-varus. Les deuxièmes générations ont permis d'ajouter une composante rotatoire au sein de la prothèse, pouvant aller jusqu'à 8°, et permettant de diminuer les contraintes au niveau des tiges d'ancrage centromédullaire

humérale et ulnaire. Dans un souci de stabilité, les concepteurs ont proposé d'ajouter deux ailerons latéraux huméraux à appui condylien ventral et distal (GSB III), ou un aileron antérieur (Coonrad-Morrey), reposant par l'intermédiaire d'un greffon osseux sur la corticale antérieure de l'humérus, et évitant un déplacement postérieur ou une rotation axiale de l'implant huméral. Trois sous-groupes se différencient par leur degré de liberté : les PTC à deux degrés de liberté (flexion-extension et valgus-varus : Pritchard Mark 2 et Baksi), à trois degrés de liberté et ailerons (GSB III, Coonrad-Morrey), et les PTC à trois degrés de liberté sans ailerons (Triaxiale-Osteonics).

Les prothèses à glissement, non ou peu contraintes, se divisent en quatre groupes selon leur morphologie, leur type d'ancrage et l'association ou non d'un implant radial. Elles n'ont aucune stabilité intrinsèque, et leur stabilité dépend directement de l'intégrité des structures capsulo-ligamentaires, de la qualité du stock osseux et de la stabilité dynamique musculaire. Elles permettent trois degrés de liberté.

Le premier groupe correspond aux prothèses de resurfaçage à ancrage condylien pur et à implant ulnaire variable (Liverpool). Elles ont laissé place aux prothèses de 2^e génération avec ancrage huméral par tige centro-médullaire et pièce ulnaire avec un métal-back. Elles autorisaient un valgus pouvant aller de 5° à 20° afin de rééquilibrer l'appareil capsulo-ligamentaire (Kudo, capitello-condylar d'Ewald).

Le troisième groupe correspond aux prothèses à trochlée pleine à ancrage épiphysio-métaphysaire ou centro-médullaire (Souter-Strathclyde, Guepar). Dans le cas des prothèses Guepar, les implants ont une forme anatomique stricte, ils sont latéralisés et permettent une fixation optimale.

Enfin, le quatrième groupe correspond aux prothèses avec implant de tête radiale (Pritchard, Guepar 2). Son rôle est controversé car il permet d'augmenter

la stabilité de la prothèse, mais augmente les contraintes sur l'implant huméral, responsables d'un taux de descellement plus important.

Enfin, il existe des prothèses dites mixtes ou convertibles, permettant de passer d'une forme sans charnière à une forme semi-contrainte. C'est le cas de la prothèse Latitude (Tornier-Wright), qui présente par ailleurs trois ailerons de stabilisation : deux latéraux et un antérieur.

Le choix du type de prothèse sera basé sur l'intégrité du système capsulo-ligamentaire, la qualité du stock osseux, l'âge et la demande du patient et ce, quelle que soit l'étiologie. Les prothèses semi-contraintes sont réservées aux grandes destructions osseuses et capsulo-ligamentaires. Les prothèses non-contraintes sont réservées aux patients jeunes, avec des structures capsulo-ligamentaires préservées et chez lesquels la résection osseuse sera économe en prévision d'une éventuelle chirurgie de révision.

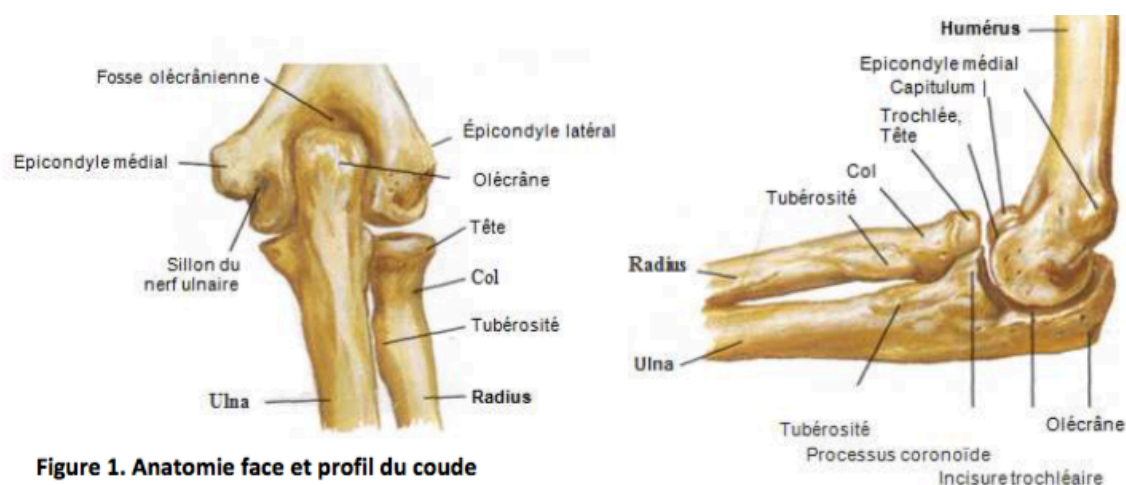Tableau 1: Classification des PTC

Linked	Unlinked	Linkable
Coonrad-Morrey Discovery GSB III Norway Pritchard Mark II Pritchard-Walker	Capitellocondylar iBP Kudo Norway Pritchard II (ERS) Sorbie Souter-Strathclyde	Acclaim Latitude

2- ANATOMIE DU COUDE : (12) (13) (14)

➤ Ostéologie:

Articulation charnière du membre supérieur, le coude est un complexe articulaire formé des trois articulations : huméro-ulnaire, huméro-radiale et radio-ulnaire proximale, avec une membrane synoviale commune.



- Humérus distal :

La partie distale de l'humérus, autrement appelée palette humérale, est composée de deux surfaces articulaires: la trochlée et le capitulum, qui s'articulent avec les deux os de l'avant-bras.

La trochlée humérale a une forme de poulie pleine à grand axe oblique en bas, en dedans et très légèrement en arrière. Sa joue médiale est plus large, et descend plus bas que sa joue latérale. Ses deux joues sont séparées par une gorge dont la forme est peu marquée, et légèrement spiroïde. La trochlée est surmontée à la face antérieure de la palette humérale par la fosse coronoïdienne,

et par la fosse olécraniennne en arrière. Elle s'articule avec l'incisure trochléaire de l'ulna.

Le capitulum a la forme d'un segment de sphère à la face antéro-inférieure de la partie latérale de l'extrémité distale de l'humérus. Il est aplati transversalement et regarde en bas et en avant. Il est recouvert de cartilage hyalin, et s'articule avec la fossette articulaire (fovea) de la tête radiale.

De part et d'autre de la trochlée et du capitulum, et légèrement au-dessus, on distingue deux processus : l'épicondyle médial et l'épicondyle latéral sur la face antérieure desquels s'insèrent respectivement : d'une part, le ligament collatéral médial et les muscles épicondyliens médiaux (fléchisseurs et pronateurs) et d'autre part, le ligament collatéral latéral et les muscles épicondyliens latéraux (extenseurs et supinateurs).

De face, la palette humérale s'évase en deux colonnes asymétriques. L'axe de la diaphyse humérale passe par le centre de la trochlée. L'axe capitulo-trochléen, qui correspond à l'axe de flexion-extension du coude, est oblique en haut et en dehors d'environ 6° par rapport à l'axe épicondylo-épitrochléen.

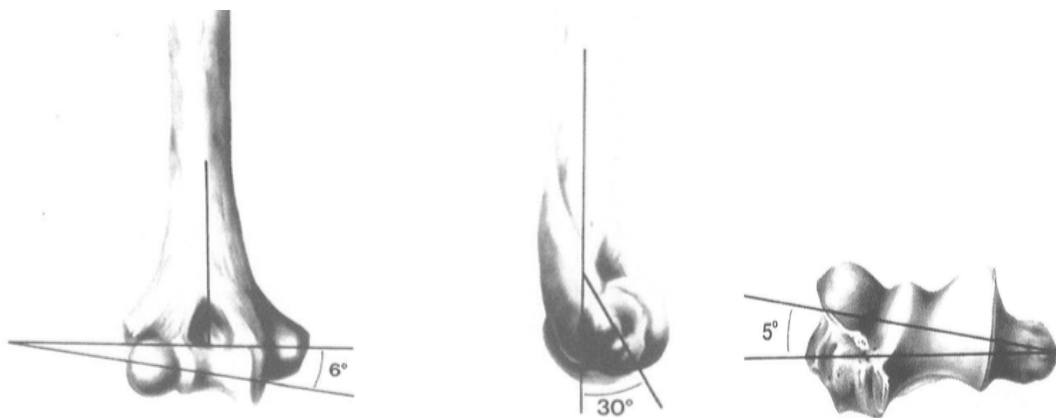


Figure 2. Orientation angulaire de la partie distale de l'humérus dans le plan frontal, sagittal et axial

De profil, la colonne médiale s'incurve de 15° vers l'avant. La colonne latérale, plus large que la médiale, s'incurve de 5° vers l'avant, puis plus

franchement jusqu'au capitulum, où son bord antérieur est nettement convexe. Par rapport à la diaphyse humérale, la palette humérale est déjetée de 30° vers l'avant. L'axe capitulo-trochléen se projette en avant de l'axe diaphysaire huméral, et s'aligne sur la corticale antérieure de l'humérus.

- Ulna proximal :

A la jonction du tiers moyen et proximal, la diaphyse ulnaire, de forme prismatique, s'élargit en une extrémité massive constituée de deux apophyses : l'olécrâne et la coronoïde. Elles forment la surface articulaire ulnaire proximale aussi appelée incisure trochléaire.

L'incisure trochléaire est déjetée en arrière d'environ 30° , et réalise un angle d'environ 4° en valgus par rapport à l'axe diaphysaire ulnaire. Cet angle, souvent plus marqué chez la femme, peut varier de 10° à 15° selon les individus. L'orientation vers l'arrière de 30° correspond aux 30° de déjection vers l'avant de la palette humérale, assurant une parfaite congruence articulaire, ainsi qu'une bonne stabilité en extension.




Figure 3. Orientation angulaire de la partie proximale de l'ulna dans le plan frontal et sagittal

Le processus coronoïde, de forme pyramidale, est situé à la partie antérieure et proximale de l'ulna. Il participe avec l'olécrâne à la formation de l'incisure trochléaire, via son versant articulaire supéro-latéral, qui s'immobilise en flexion dans la fosse coronoïde de l'humérus distal. Par ailleurs, il s'articule avec la tête radiale au niveau de l'incisure radiale, qui correspond à une surface articulaire concave dans le sens antéro-postérieur au niveau de sa face latérale. Cette congruence anatomique des structures osseuses permet une stabilité statique intrinsèque importante.

- Radius proximal :

La tête radiale est de forme ovoïde, elle est recouverte de cartilage, et son grand axe est oblique. Elle fait un angle de 10° avec l'axe diaphysaire radial, et s'articule avec le capitulum de l'humérus, mais également avec l'incisure radiale de l'ulna et la face profonde du ligament annulaire. Sa surface circulaire supérieure concave, appelée fovea, est composée de deux parties : la cupule et le biseau radial. La tête radiale est supportée par le col radial, sur la face antéro-médiale duquel, se trouve la tubérosité radiale. Celle-ci correspond à la zone d'insertion du tendon du biceps brachial.

➤ Arthrologie :

Il n'y a qu'une capsule articulaire pour les trois articulations : elle s'étend de l'épicondyle médial, aux bords de l'olécrâne, au processus coronoïde et à la fosse radiale de l'humérus. En avant, ses fibres se mélangent avec les fibres des ligaments collatéraux et annulaire. La capsule englobe les fosses coronoïde et

radiale en avant, et assure la stabilité statique du coude en extension. De même, elle enveloppe en arrière la fosse olécranienne et confère une stabilité statique au coude en flexion.

L'articulation huméro-ulnaire est une ginglyme. La congruence osseuse entre la trochlée humérale et l'incisure trochléaire ulnaire assure une stabilité à la fois latérale et rotatoire.

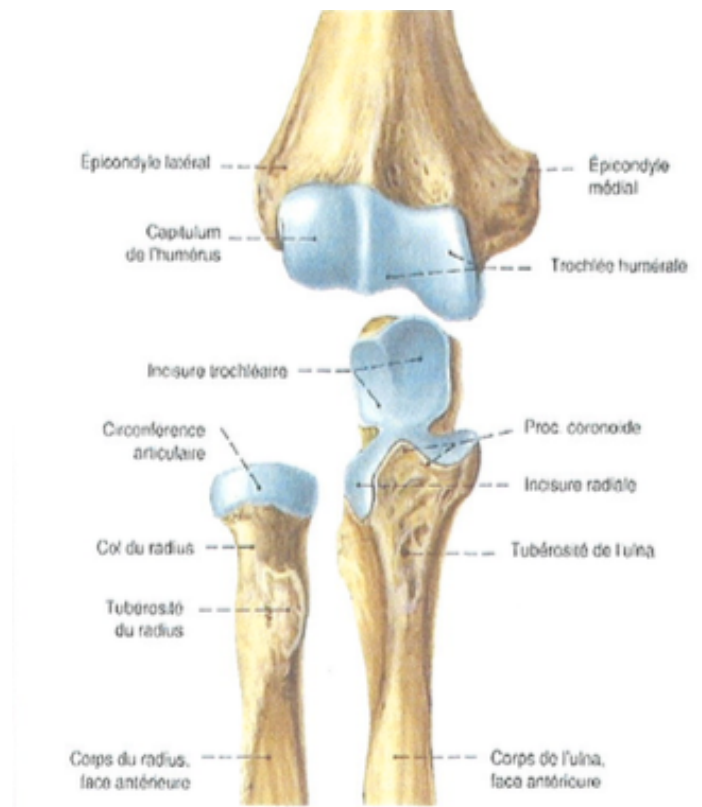


Figure 4. Articulation du coude de face

L'articulation huméro-radiale est une condylienne simple avec deux axes de travail, et deux degrés de liberté articulaire. Le capitulum s'articule avec la cupule radiale, et le biseau radial s'articule avec la surface conoïde humérale en flexion. La tête radiale présente son plus grand diamètre en pronation, et s'écarte pour laisser le passage à la tubérosité bicipitale.

L'articulation radio-ulnaire proximale est de type trochoïde. Elle ne permet que les mouvements de rotations de la tête radiale dans l'incisure radiale. Le centrage de la tête radiale dans l'incisure est assuré par le ligament annulaire.

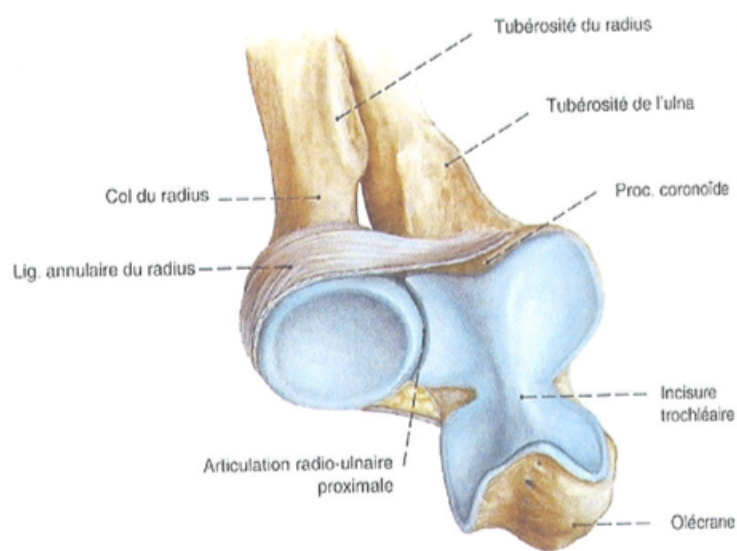


Figure 5. Articulation radio-ulnaire proximale

➤ Appareil stabilisateur :

La stabilité articulaire du coude dépend de facteurs à la fois statiques et dynamiques. Les facteurs statiques sont représentés par les structures ostéo-articulaires et capsulo-ligamentaires, les facteurs dynamiques correspondent à l'ensemble des muscles péri articulaires.

- Appareil stabilisateur ostéo-articulaire :

La congruence anatomique huméro-ulnaire est maximale en varus, à 90° de flexion et assure 75 à 85% de la stabilité. L'importance de l'olécrâne a été

testée par résections de taille croissante de la surface articulaire par Morrey (15). Ainsi, la stabilité rotatoire et latérale diminue de façon proportionnelle à la taille de la résection olécraniennne.

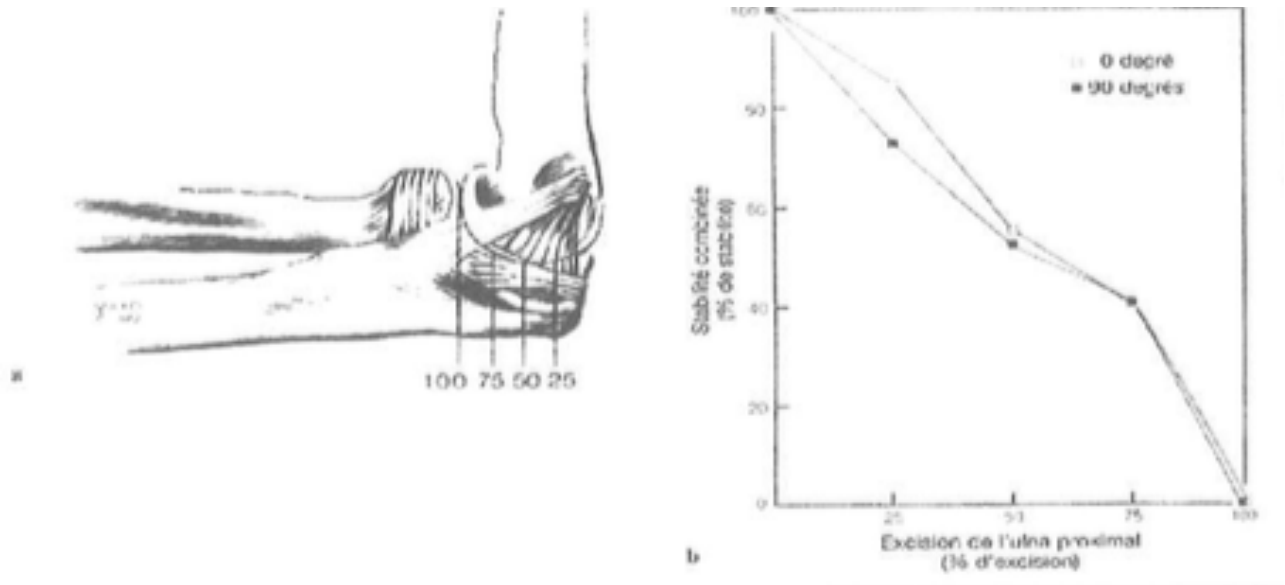


Figure 6. Excision de 25, 50, 75 et 100% de l'olécrâne. La stabilité huméro-ulnaire rotatoire et latérale diminue proportionnellement avec l'importance de la résection olécrânienne (15)

La tête radiale a un rôle très controversé concernant son implication dans la stabilité en valgus du coude. En réalité, son rôle dépend de la position de l'articulation en flexion extension, du type et de l'importance des contraintes articulaires appliquées, ainsi que de l'intégrité des structures ligamentaires, notamment du ligament collatéral médial. La tête radiale intervient dans la résistance aux forces de compression lorsque le coude est fléchi à 90° ou plus.

- Stabilité statique ligamentaire:
 - Ligament Collatéral Médial :

Le ligament collatéral médial correspond à un épaissement de la membrane fibreuse de la capsule articulaire. Il est le principal frein au valgus ulnaire. Le nombre de faisceaux le composant diffère entre les auteurs français et anglo-saxons. Selon Testut et Latarjet (16), il est composé de quatre faisceaux : antérieur, moyen, postérieur et arciforme coronoïdo-olécranien (ou ancien ligament de Cooper). Le faisceau antérieur est considéré comme le plus faible des quatre. Selon Morrey et An (17), il est composé de seulement trois faisceaux : antérieur, postérieur, et transverse. Ils considèrent que le faisceau antérieur de Testut et Latarjet est inclus dans la capsule. Le faisceau antérieur décrit par Morrey est considéré comme le plus résistant et le plus important en stabilité en valgus et dans le plan antéro postérieur.

Son faisceau fonctionnel s'insère à la moitié antérieure de la face inférieure de l'épicondyle médial, légèrement en arrière par rapport à l'axe capitulo-trochléen. Il mesure en moyenne 2,7 cm de long, pour 4,7 cm de large à sa partie moyenne, et se termine à la face médiale du processus coronoïde. Sa tension n'est pas isométrique lors de la flexion-extension. Sa moitié antérieure est plus tendue en extension que sa moitié postérieure, qui est, elle-même, plus tendue que la moitié antérieure en flexion.

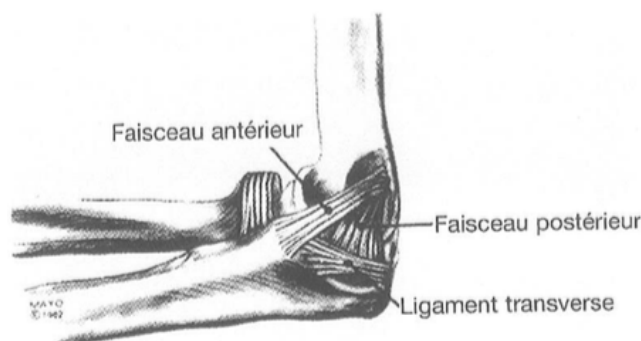


Figure 7. Représentation du ligament collatéral médial selon Morrey

- Ligament Collatéral Latéral :

Le ligament collatéral latéral participe à la stabilité en varus et postéro-latérale. Il fait également l'objet de différentes classifications dans la littérature française ou anglo-saxonne. Selon Testut et Latarjet (16), il est composé de trois faisceaux antérieur, moyen et postérieur. Selon Morrey et An (17), il est composé de trois faisceaux : un ligament collatéral radial, un ligament collatéral latéral ulnaire, et un ligament accessoire postérieur. Le faisceau fonctionnellement le plus important est le faisceau collatéral latéral ulnaire ou moyen. Il s'insère sur l'épicondyle latéral en regard de la projection de l'axe capitulo-trochléen, ce qui lui permet d'être parfaitement isométrique dans les mouvements de flexion-extension. Il mesure en moyenne 4,5 cm de long, et se termine à la face postérieure de l'incisure radiale de l'ulna et sur son bord latéral. Il participe à la stabilité latérale huméro ulnaire.

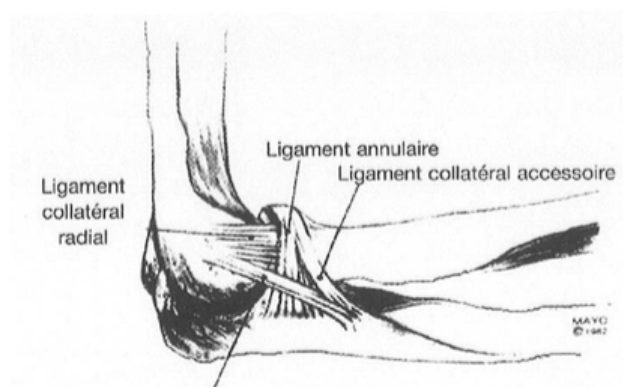


Figure 8. Représentation du ligament collatéral latéral selon Morrey

- Ligament annulaire du radius :

La face externe de l'articulation est renforcée en regard de la tête radiale par le ligament annulaire du radius. Une partie de ses fibres est commune à la

capsule articulaire et au complexe ligamentaire latéral. Sa face interne, recouverte de cartilage, permet à la tête radiale de tourner dans l'incisure radiale, et de pivoter en regard du capitulum dans les mouvements de prosupination de l'avant-bras. Il a un rôle de centrage sur la tête radiale, puisqu'il n'existe aucune structure ligamentaire huméro-radiale. Il n'a qu'un faible rôle dans la stabilité antéro postérieure, et retient la fuite en arrière de la tête radiale en extension.

Le ligament carré, tendu entre le bord inférieur de l'incisure radiale de l'ulna et le bord médial du radius, limite via ses fibres antérieures ou postérieures les mouvements de supination et de pronation.

- Stabilité dynamique :

Concernant les facteurs de stabilité dynamique de l'articulation du coude, il s'agit de l'ensemble des muscles péri-articulaires moteurs de la flexion (brachial antérieur, biceps brachial, et brachioradial), et de l'extension (triceps et anconé). Par ordre décroissant d'action en flexion, le brachial antérieur s'insère sur le processus coronoïde, le biceps brachial s'insère sur la tubérosité radiale et joue aussi un rôle dans la supination, le brachio-radial s'insère sur le tiers inférieur de l'humérus. Leur efficacité est maximale à 90° de flexion. Lors de la flexion contre résistance, ils sont aidés par le muscle rond pronateur. Pour l'extension, le triceps s'insère sur l'olécrâne et son efficacité est maximale à 20-30° de flexion. Les muscles épicondyliens médiaux et latéraux assurent également la stabilité dynamique et engendrent des contraintes en varus et valgus.

Les analyses des rapports proches entre les structures ligamentaires du coude et les muscles épicondyliens médiaux et latéraux ont montré différents points de repère : selon Davidson, le faisceau moyen du ligament collatéral

médial se projette immédiatement sous le fléchisseur ulnaire du carpe, tandis que Gschwend a montré que le faisceau moyen du ligament collatéral radial moyen se projette sous le muscle extenseur radial du carpe.

➤ Vascularisation :

Morrey et Yamaguchi (18) ont décrit à partir d'une étude cadavérique une vascularisation extra-osseuse et une vascularisation intra-osseuse, s'organisant autour de trois arcades : médiale, latérale et postérieure.

L'arcade médiale se compose de la réunion des artères collatérales ulnaires supérieure et inférieure et de l'artère récurrente ulnaire postérieure.

L'arcade latérale est formée par la réunion de l'artère collatérale radiale, de l'artère radiale récurrente et de l'artère interosseuse récurrente.

L'arcade postérieure est formée par la réunion de branches issues de l'arcade médiale et latérale avec l'artère collatérale moyenne.

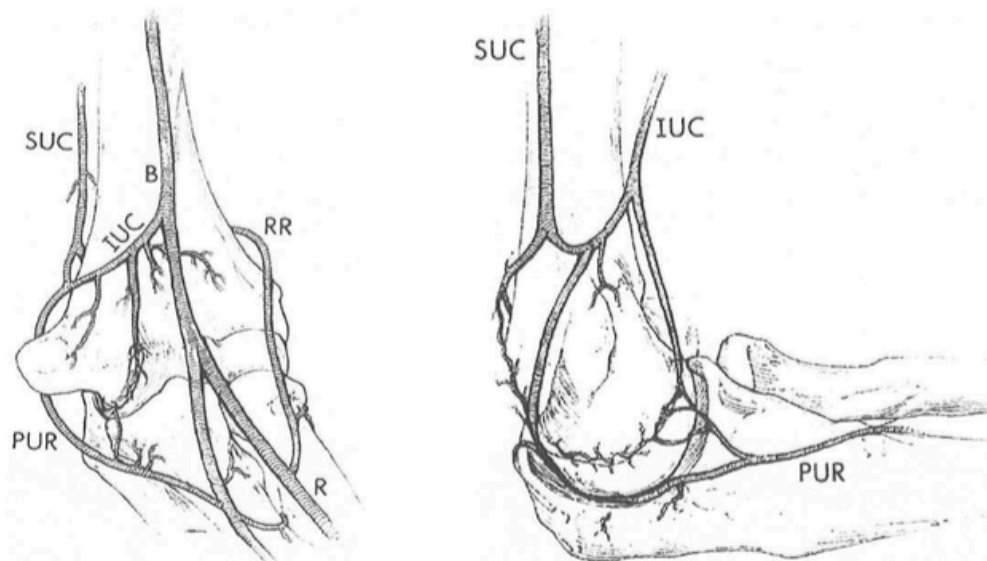


Figure 9. Représentation de l'arcade vasculaire médiale du coude

SUC : artère collatérale ulnaire supérieure, IUC : artère collatérale ulnaire inférieure, PUR : artère récurrente ulnaire postérieure

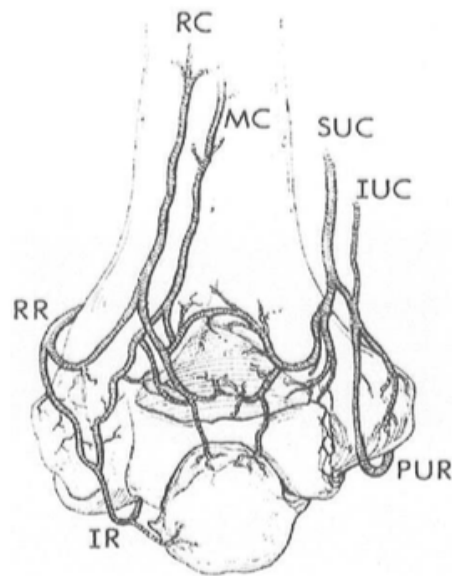


Figure 10. Représentation de l'arcade vasculaire postérieure du coude

MC : artère collatérale moyenne, IR : artère récurrente interosseuse, RR : artère récurrente radiale, RC : artère récurrente collatérale radiale

Tableau 2. Distribution du réseau vasculaire extra-osseux selon Morrey

ARTERES	ORIGINE	TERRITOIRE
a. collatérale radiale	a. brachiale profonde	- partie latérale de la trochlée - capitulum - épicondyle latéral
a. collatérale moyenne	a. brachiale profonde	- capitulum - olécrâne (partie médiale)
a. collatérale ulnaire supérieure	a. brachiale	- fosse olécrânienne - trochlée (partie médiale)
a. collatérale ulnaire inférieure	a. brachiale	- épicondyle médial - fosse coronoïdienne - trochlée (partie médiale)
a. récurrente radiale	a. radiale	- tête radiale - capitulum
a. récurrente interosseuse	a. ulnaire	- olécrâne (partie latérale) - capitulum - col radial
a. récurrente ulnaire postérieure	a. ulnaire	- olécrâne (partie médiale) - trochlée (partie médiale)

La vascularisation intra-osseuse présente certaines particularités. Le capitulum est vascularisé par des branches de l'arcade latérale pénétrant l'os à la face postérieure de l'épicondyle latéral. Ces branches vascularisent la portion latérale de la trochlée. Sur le versant médial de la trochlée, la vascularisation spongieuse provient de l'arcade médiale. La vascularisation de la trochlée étant assurée par ses deux versants latéraux, la portion moyenne de la trochlée reste une zone faiblement vascularisée. Au niveau de la tête radiale, seule une artère interosseuse, provenant de l'artère radiale récurrente, la vascularise alors que la vascularisation est dense au niveau du col radial. Comparée à la partie distale de l'humérus et à l'extrémité proximale du radius, l'extrémité supérieure de l'ulna apparaît très bien vascularisée.

➤ Innervation:

Les éléments nerveux sont très nombreux autour du coude. Le nerf musculo-cutané est responsable de la flexion du coude, mais aussi de la supination. Sa branche terminale assure la sensibilité de la face latérale de l'avant-bras. Le nerf radial est le nerf de l'extension du coude et de la sensibilité de la face postérieure de l'avant-bras. Le nerf cutané médial assure la sensibilité de la face médiale de l'avant-bras. Les nerfs radial et ulnaire peuvent être atteints lors de traumatisme au niveau du coude, mais le retentissement de leur atteinte sera principalement observé au niveau de la main et du poignet.

➤ Espaces à connaître :

Le coude est situé entre le bras, caractérisé par la présence de deux masses musculaires le biceps brachial en avant et le triceps brachial en arrière, et la partie proximale de l'avant-bras circonscrite par deux masses musculaires : latérale (brachioradial, long extenseur radial du carpe et tendon commun des épicondyliens latéraux (court extenseur radial du carpe, extenseur commun des doigts, extenseur propre du 5^{ème} doigt, extenseur ulnaire du carpe, anconé et supinateurs) et médiale (épicondyliens médiaux : rond pronateur, fléchisseur radial du carpe, long palmaire, fléchisseur ulnaire du carpe, fléchisseur superficiel des doigts). Entre ces masses musculaires, cheminent les différents éléments vasculo-nerveux du coude.

Le sillon bicipital médial contient le nerf médian, l'artère brachiale, et les deux veines brachiales.

Le sillon bicipital latéral contient le nerf radial, le nerf cutané latéral de l'avant-bras, la branche terminale du nerf musculo-cutané, l'artère collatérale radiale et l'artère radiale récurrente.

Le sillon para-tricipital latéral contient la branche antérieure de l'artère collatérale radiale, l'artère collatérale moyenne, et l'artère interosseuse récurrente.

Le sillon para-tricipital médial contient le nerf ulnaire, les artères collatérales ulnaires supérieures et inférieures et l'artère récurrente ulnaire.

L'obstacle musculaire le plus facile à contourner pour accéder à l'articulation du coude est très certainement le triceps, c'est pourquoi les voies postérieures sont largement représentées et notamment en chirurgie prothétique du coude.

3- BIOMECANIQUE DU COUDE : (19) (20)

Le coude est une articulation complexe reliant l'épaule et la main pour orienter le membre supérieur dans l'espace. Elle est sollicitée dans les mouvements de flexion-extension (0° - 160° main-thorax, main-bouche, main-face), prosupination (75° - 0° - 85°), mais aussi en valgus-varus (5° de laxité entre 10° et 20° de flexion) et en rotation axiale pour l'ulna principalement (3° - 5° en dedans de l'ulna en flexion, 3° - 5° en dehors de l'ulna en extension). Cependant, pour effectuer la plupart des activités quotidiennes, un secteur de mobilité plus restreint suffit : 30° - 130° en flexion extension et 50° - 0° - 50° en prosupination. La flexion-extension fait intervenir les articulations huméro-ulnaire et huméro-radiale selon un mouvement de glissement, sauf dans les degrés extrêmes où le mouvement devient à roulement. La prosupination fait intervenir l'articulation huméro-radiale et la radio-ulnaire proximale.

Bien qu'anatomiquement non portante, l'articulation du coude subit des contraintes assez élevées pouvant aller de 2.5 à 6 fois le poids du corps, voire 10 à 20 fois le poids tenu dans la main. Son axe de rotation est constant et correspond à l'axe condylo-trochléen. Cet axe, de profil, se projette en avant de l'humérus et se trouve sur la même ligne que la corticale antérieure de l'humérus. L'axe de rotation de l'avant-bras passe par le centre de la tête radiale et du capitulum jusqu'à la base du processus styloïde ulnaire.

La stabilité du coude fait intervenir des facteurs intrinsèques qui correspondent à l'ensemble des structures articulaires et capsulo-ligamentaires, et des facteurs extrinsèques représentés par l'ensemble des muscles péri-articulaires. Les contraintes appliquées à l'articulation dépendent de plusieurs facteurs, les contraintes extrinsèques appliquées à l'avant-bras et les contraintes

intrinsèques représentées par la contraction musculaire. Différents types de forces peuvent être transmis à l'articulation : les contraintes axiales en compression-distraktion, les contraintes en torsion ou en flexion, et les contraintes en cisaillement. Leur application sur l'articulation dépend aussi d'autres éléments, tels que: l'angle de flexion du coude, la force résultante de la contraction musculaire péri-articulaire, la taille des bras de levier au niveau desquels vont s'appliquer les forces, et la charge supportée. Les contraintes axiales et en compression-distraktion sont les principales forces appliquées à l'articulation huméro-ulnaire, leur intensité maximale est atteinte entre 0 et 30° et 120° et 145° de flexion. Leur orientation est globalement postérieure et dépend du degré de flexion du coude, elles agissent en distraktion dans les degrés de flexion maximum du coude. Elles représentent environ 1 million de cycles par an. A ces contraintes s'ajoutent des contraintes dans le plan frontal assurées par les muscles bi-articulaires, elles sont dans la plupart des situations valgissantes. Les contraintes en compression passent donc à 60% dans l'articulation huméro-radiale et à 40% dans l'huméro-ulnaire.

Lorsque le coude n'est plus dans le plan vertical, dans la majorité des activités du quotidien, les contraintes en torsion dépendent des degrés d'abduction, d'antépulsion et de rotation de l'humérus et du mouvement de prosupination. Ainsi, si les contraintes axiales sont intenses en extension, 60% des forces sont transmises au niveau de la tête radiale. En cas de contraintes minimales, 70% des contraintes sont transmises par la membrane interosseuse jusqu'à l'articulation huméro-ulnaire. Lors d'un mouvement de flexion-extension, l'articulation capitulo-radiale reçoit entre la moitié et les deux tiers des forces de compression transmises à l'articulation huméro-ulnaire. Ces contraintes sont maximales entre 0 et 30° de flexion, et dans les mouvements de pronation où elles mettent en tension la membrane interosseuse qui pousse la tête radiale contre le capitulum.

➤ Application aux PTC:

Le cahier des charges d'une prothèse totale de coude a donc dû reprendre l'ensemble de ces contraintes anatomiques et biomécaniques.

Le premier objectif étant de reproduire l'anatomie et la physiologie articulaire du coude, la prothèse doit reproduire le valgus physiologique de l'articulation huméro-ulnaire. Ainsi, des modifications ne concernant en général que l'implant ulnaire ont vu le jour : modification du dessin de l'implant plus anatomique, et angulation des tiges centromédullaires. Aujourd'hui, les implants autorisent généralement quelques degrés de liberté en valgus et en varus, voire parfois en rotation.

Le second objectif est de reproduire l'axe de rotation du coude afin de retrouver un arc fonctionnel de mobilité satisfaisant. Un positionnement optimal de l'implant est nécessaire pour diminuer au maximum le risque de descellement, principale complication des prothèses de coude. Cela dépend à la fois du choix de l'implant mis en place et de son dessin, mais aussi de la qualité de la pose chirurgicale. L'arc fonctionnel de mobilité nécessaire à la reproduction des gestes du quotidien (l'objectif principal étant de pouvoir mettre la main à la bouche) est d'environ 100° - 110° .

Troisièmement, le positionnement de l'axe de rotation doit permettre une stabilité optimale de l'implant, et de diminuer au maximum les contraintes au niveau de l'interface os-implant. Dans le cas des prothèses peu ou non contraintes, cela repose sur un bon équilibrage musculo-ligamentaire péri-articulaire. Les complexes ligamentaires étant sectionnés au niveau de leur insertion humérale pour une meilleure exposition articulaire, il est important de les suturer solidement par des points trans-osseux en fin d'intervention, en particulier pour les prothèses peu ou non contraintes. Dans le cas des prothèses semi-contraintes, cette étape n'est pas nécessaire, d'autant plus que dans la

plupart des cas ces éléments capsulo-ligamentaires sont déjà détruits en pré-opératoire. Le choix d'une voie d'abord par décollement en continuité de l'appareil extenseur contribue aussi à la stabilité articulaire des implants. Dans le cas contraire, la fermeture du tendon tricipital et le protocole post-opératoire de protection de cette suture sont alors primordiaux.

Devant l'importance du nombre de complications par descellement des premiers implants, plusieurs études ont mis en avant que les contraintes axiales exercées en flexion prenaient une direction antéropostérieure. Ces dernières, associées à des contraintes rotatoires, entraînaient une bascule antérieure de la tige de l'implant, qui entraînait en conflit avec la corticale antérieure de l'humérus. Pour y remédier, un aileron antérieur venant s'appuyer par l'intermédiaire d'un greffon osseux sur la corticale antérieure humérale distale, ainsi que l'ajout d'ailerons latéraux anti-rotatoires s'appuyant à la face antéro-inférieure de l'humérus ont été rajoutés au dessin des nouveaux implants. C'est le cas dans la prothèse Latitude (Tornier-Wright).

4- INDICATIONS DES PROTHESES TOTALES DE COUDE :

➤ Fractures :

Les fractures de la palette humérale sont souvent complexes et comminutives. Elles représentent 2% de l'ensemble des fractures. Chez l'adulte, elles peuvent être traitées en deux groupes : un groupe *fracture chez les sujets jeunes*, souvent liée à un traumatisme à haute énergie, et un groupe *fracture du sujet âgé*, souvent liée à une chute de sa hauteur avec traumatisme direct du coude ou indirect sur la paume de la main.

L'objectif de la prise en charge est de retrouver un coude indolore, mobile, stable et fonctionnel le plus rapidement possible. Deux options chirurgicales existent :

- L'ostéosynthèse, qui implique une réduction anatomique, et une synthèse stable permettant une rééducation précoce. Cette indication est principalement retenue chez des patients jeunes, et a montré de bons résultats à long terme (21).

- Le remplacement prothétique est indiqué pour les fractures ostéoporotiques ou sur articulation rhumatismale des patients de plus de 65 ans. Depuis la série de Cobb et Morrey en 1997, cette prise en charge apparaît comme une alternative fiable avec de bons résultats (22).

En effet, pour les fractures ostéoporotiques, les traitements fonctionnel et par ostéosynthèse ont montré leurs limites (23), avec des résultats décevants tant en terme de douleur, que de mobilité et, ou de fonctionnalité. En 2005, le taux de pseudarthrose sur ostéosynthèse dans cette situation a été évalué entre 2% et 10% par Beredjiklian (24), et expliqué dans la plupart des cas par une faillite du matériel. En 2007, Proust et al. (25) ont montré que sur 36 fractures de type C de l'AO ayant eu une ostéosynthèse, seulement 58% présentaient un résultat satisfaisant. Le taux de complication était de 56% dont les deux tiers étaient des pseudarthroses ou des défaillances de matériel. L'étude de la SOO en 2007 (26) a confirmé les meilleurs résultats de la PTC sur l'ostéosynthèse dans cette indication avec des taux de complication respectifs de 14% et 26%. En 2008, l'étude de Mansat et al. (27) comparait deux groupes de patients, l'un ayant été traité par ostéosynthèse, l'autre par PTC avec des âges moyens respectifs de 72 et 81 ans. Les patients traités par PTC avaient une meilleure mobilité (107° versus 95° d'arc de flexion-extension), et un meilleur score fonctionnel (Mayo Elbow Performance Score) (86 versus 73/100) au dernier recul. Le taux de

complication au dernier recul était moindre dans le groupe PTC (12% versus 27%).

Tableau 3. Résultats de la littérature (28)

Résultats des prothèses totales de coude en traumatologie.

Auteurs	n	Âge	Fract selon AO	Recul	MEPS	Arc de mobilité	Compl.	Revis.
Cobb et al., (1997) [4]	21	72	-	3,5A	95	25/130	5 (24%)	1 (5%)
Kamineni et al., (2004) [18]	49	69	6A/5B/38C	7A	93	24/131	14 (29%)	10 (23%)
Ray et al., (2000) [19]	7	81	-	2A	5 exc/2 satisf	20/130	1 (14%)	0
Gambirasio et al., (2001) [20]	10	84	2B/8C	18m	94	23/125	0	0
Garcia et al., (2002) [21]	16	73	2A/2B/11C	3A	93	24/125	2 (12%)	0
Lee et al., (2006) [22]	7	73	4A/1B/2C	2A	94	41/130	1 (14%)	0
Prasad et al. (2008) [23]	15	78	2A/4B/9C	55m	85	27/120	2 (13%)	0
Mansat et al., (2003) ^a	18	79	-	15m	81	27/126	4 (22%)	1 (5%)
SOFOT (2004) [24]	18	76	1A/1B/29C	17m	82,5	-	5 (16%)	3 (10%)
SOO (2007) [25]	31	80	2A/1B/31C	2A	84	27/124	5 (14%)	2 (5%)
SOFOT (2012) [26]	87	79	9A/8B/70C	3A	86	29/125	20 (23%)	8 (9%)

MEPS: score de la Mayo Clinic; Compl.: complication; Rev.: revision.

L'examen clinique est toujours limité en traumatologie. L'interrogatoire nécessite une évaluation de la demande fonctionnelle du patient, et l'examen physique devra se limiter à la recherche de complications cutanées, nerveuses ou vasculaires.

Un bilan radiographique, voire tomodensitométrique, doit être réalisé. Différentes classifications ont été décrites en fonction du type, du niveau et du degré de comminution de la fracture, mais aucune ne fait la synthèse des critères anatomiques, pronostiques et thérapeutiques. La classification de Riseborough et Radin (AAOS, 1969) décrit ces fractures en 4 groupes : non déplacée, séparation, déplacement en rotation et articulaire comminutive. Lecestre (SOFOT, 1979) décrit différents groupes de fractures : les fractures supracondyliennes, les fractures parcellaires extra-articulaires, les sus et intercondyliennes, les fractures parcellaires articulaires, les fractures uni-condyliennes et les fractures articulaires pures. La classification la plus retenue dans la littérature est celle de

Müller et Allgöwer (AO, 1979). Elle sépare les fractures en trois groupes : les fractures extra-articulaires, les fractures unicondyliennes, et les fractures sus et intercondyliennes.

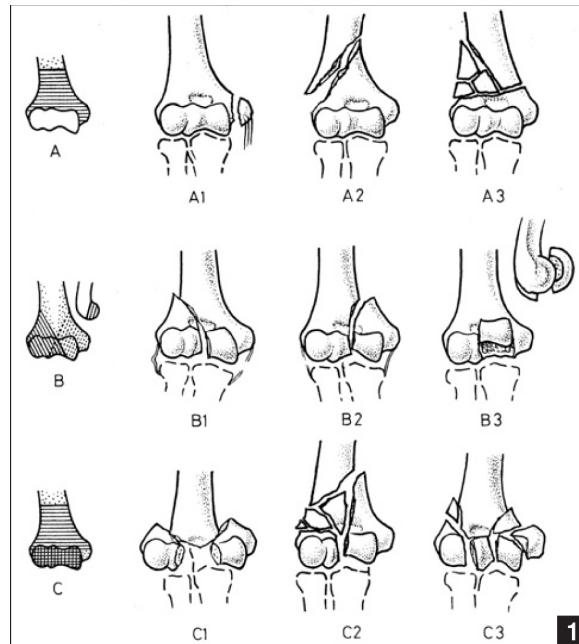
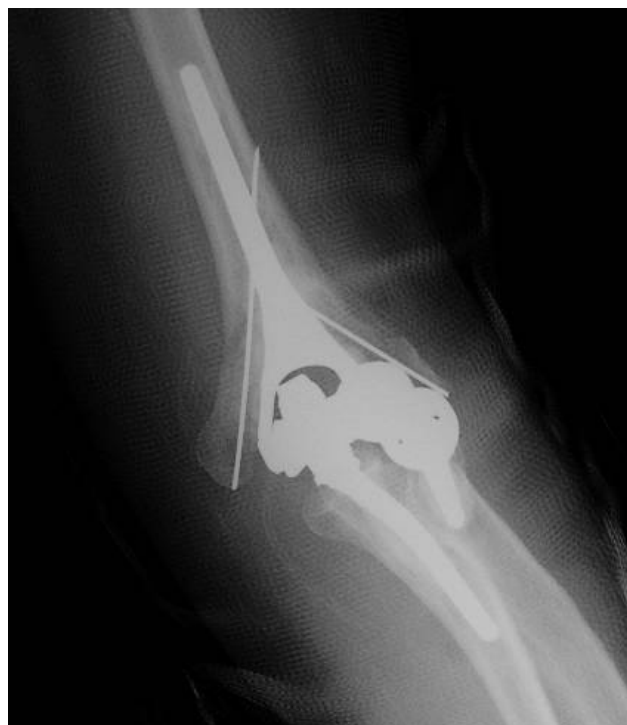
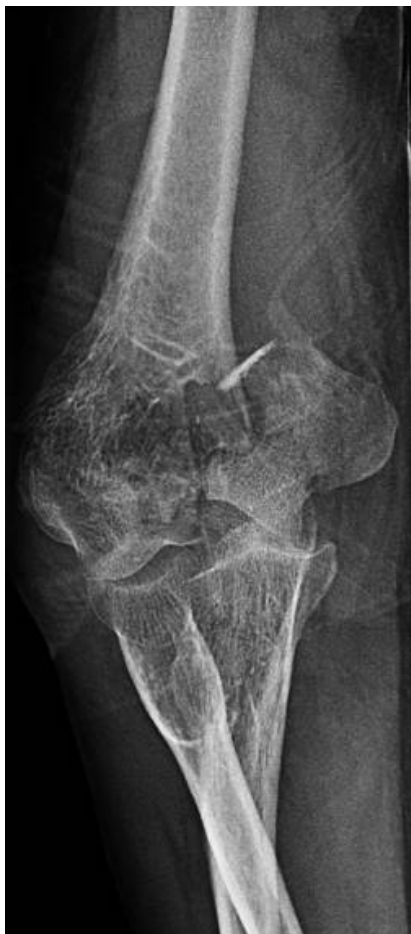
Figure 11. Classification de Müller et Allgöwer

De nombreuses études ont prouvé l'efficacité du remplacement prothétique. Kamineni et al. (29) ont montré sur 49 fractures traitées par PTC avec un recul moyen de 7 ans d'excellents résultats. Les coudes avaient retrouvés des mobilités satisfaisantes avec un arc de mobilité moyen en flexion-extension de 24°-131°, le MEPS moyen était de 93/100, et le taux de complication était de 29%. Cinq prothèses ont nécessité une reprise chirurgicale. Ces résultats ont été confirmés par d'autres études : en 2007, l'étude multicentrique de la SOO (26) sur 36 patients d'âge moyen 80 ans et avec un recul de 2 ans retrouvait un MEPS moyen à 84/100 et un taux de complication de 14%. En 2010, Amjid et al. (30) ont présenté une série de 26 patients, d'âge moyen 72 ans, au recul moyen de 5 ans. Les résultats étaient satisfaisants et comparables, avec un arc de mobilité moyen en flexion-extension de 27-125°, un MEPS moyen de 92/100, et seulement un patient présentant des signes de

descellement. En 2013, Mansat et al. (31) sur une série de 87 patients d'âge moyen 79 ans, et au recul moyen de 3 ans, l'arc moyen de flexion-extension était de 29-125,5°, le MEPS moyen était de 86/100 et le taux de complication était de 23% dont 8% étaient neurologiques et 2% des descellements. Ce groupe comparé à un groupe traité par ostéosynthèse présentait un taux de complication plus faible (4,3% versus 19,5% pour les ostéosynthèses). En 2016, Prasad et al. (32) sur une série de 19 patients d'âge moyen 72 ans, avec un recul de plus de 10ans, trois patients avaient eu une chirurgie de reprise, six présentaient des signes de descellement, dont deux seulement étaient symptomatiques et se sont vu proposer une chirurgie de reprise soit 10,5% de taux de reprise après 10 ans.



Images 1. Radiographies pré et post-opératoires : pose de PTC en traumatologie (synthèse des piliers huméraux par broches)

➤ Séquelles de fractures :

Les séquelles traumatiques au niveau du coude constituent la deuxième indication en terme de fréquence derrière la PR. Le pronostic de ces lésions est directement lié à l'importance de l'atteinte des surfaces articulaires. Il peut s'agir de fractures de l'enfant au niveau des noyaux d'ossification étant passées inaperçues, que les patients ont tolérées un certain temps avant que cela ne s'aggrave, de pseudarthroses de l'humérus distal, d'arthrose secondaire, ou d'instabilité chronique post-luxation. Les motifs de plainte principaux portent sur la douleur (mécanique le plus souvent, inflammatoire s'il s'agit d'arthrose secondaire) et la raideur. Le terrain est différent, il peut s'agir de patients multi-opérés, à l'architecture osseuse modifiée, plus ou moins associée à une perte de substance osseuse.

La compréhension des déformations articulaires peut être complétée par un bilan scannographique, permettant de préciser l'orientation des déformations des surfaces articulaires, les désaxations et l'importance de la perte de substance osseuse. En cas d'atteinte articulaire modérée, (<50% de la surface articulaire) des solutions conservatrices peuvent être proposées surtout chez les patients jeunes (traitement médical, débridement arthroscopique ou à ciel ouvert). En cas d'atteinte plus avancée, les deux derniers recours chirurgicaux sont l'arthroplastie avec interposition tissulaire réservée aux patients jeunes, ou la PTC pour les patients plus âgés.

Le symposium de la SOFCOT en 2004 (33) a montré, sur 18 patients d'âge moyen 54 ans, ayant eu une PTC pour arthrose post-traumatique ou instabilité chronique, de bons résultats à 2ans avec une amélioration clinique significative pour tous les paramètres, un MEPS moyen à 75,3/100, mais 50%

de complications dont 28% de reprises, soulignant que cette indication restait réservée aux sujets plus âgés et moins actifs. Pour l'arthrose post-traumatique, Amirfeyz et al. (34) ont montré 64% d'excellents et bons résultats sur une série de 16 patients. Ces résultats étaient inférieurs à ceux de la même prothèse posée chez les patients atteints de polyarthrite rhumatoïde (PR). Schöni et al. (35) ont montré un taux de survie à 10 ans de 80%, significativement moins important que celui des prothèses implantées pour PR. Un antécédent de chirurgie antérieure du coude multipliait le risque de reprise de la PTC par 2,8. Pour les pseudarthroses de l'humérus distal, Ramsey et al. (36) avaient obtenu 84% de résultats satisfaisants sur une série de 19 patients, revus entre 2 et 12 ans. Pogliacomì et al. (37) ont montré 90% de bons et excellents résultats sur une série de 20 patients à 3 ans de recul avec un taux de complication de 30%.

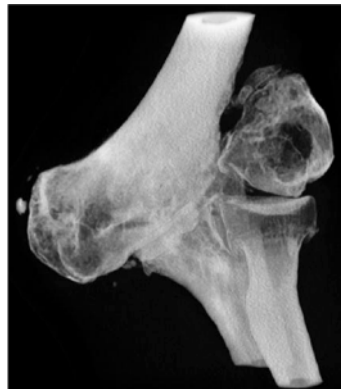

Image 2. Radiographie d'un coude de face avec séquelles de fracture non prise en charge dans l'enfance évoluant depuis 60ans

➤ Arthrose primaire:

L'arthrose est une maladie chronique et dégénérative. Sa prévalence est mal évaluée, car la corrélation clinico-radiographique n'est pas toujours évidente. L'arthrose primaire de coude est rare, elle touche principalement les

hommes de plus de 50 ans. L'arthrose résulte de phénomènes mécaniques et biologiques déstabilisant l'équilibre articulaire du cartilage. Les lésions initiales consistent en un amincissement du cartilage, qui se complique de fissures et de géodes, aboutissant à une exposition de l'os sous-chondral. La recherche d'ostéophytes menaçant le nerf ulnaire doit systématiquement être effectuée. Lors des poussées d'arthrose, l'inflammation de la synoviale donne un tableau de coude oedématié, chaud et douloureux, avec des amplitudes articulaires limitées.

Le plus souvent, le bilan radiographique standard suffit à l'évaluation pré-opératoire. Bröberg et Morrey (38) ont proposé une classification radiologique des atteintes arthrosiques du coude.

Grade 0 Normal

Grade I pincement articulaire minime, discrète ostéophytose

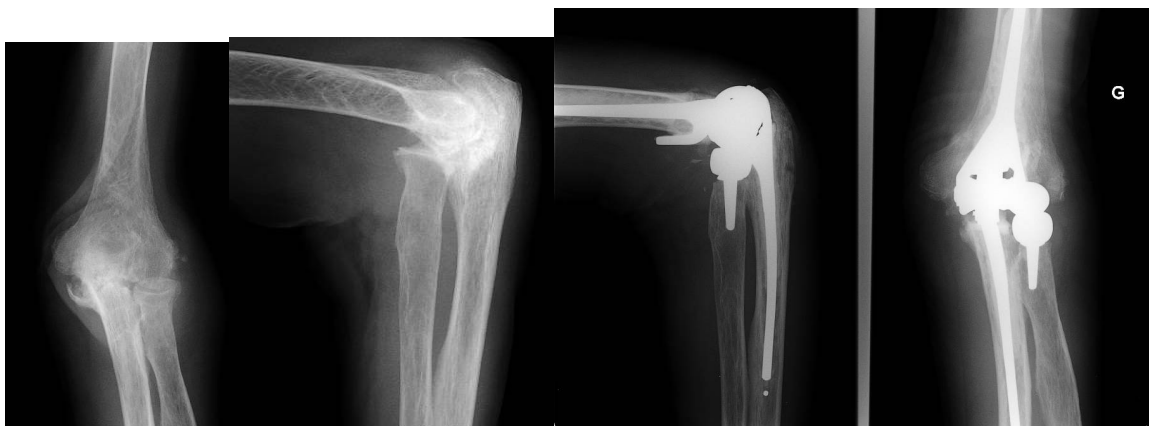Grade II pincement articulaire modéré, ostéophytose modérée

Grade III pincement articulaire majeur et grosse destruction articulaire

Le traitement de l'arthrose de coude doit avant tout être symptomatique : repos, traitement antalgique et anti-inflammatoire, suppression des activités en force, infiltrations. Un premier traitement chirurgical associant synovectomie, ostéophyctomie et capsulectomie peut être envisagé chez les patients jeunes, si les symptômes persistent et que les radiographies montrent une atteinte articulaire modérée. Sinon, le recours à l'arthroplastie de coude après 65 ans obtient de bons résultats sur le traitement de l'arthrose primaire avancée.

Cheung et al. (39) en 2008 ont montré que chez le patient jeune le traitement de l'arthrose devait être conservateur le plus longtemps possible. Ils proposent un traitement médical, voire un débridement arthroscopique ou à ciel

ouvert et un recours à l'arthroplastie le plus tard possible compte tenu des limitations fonctionnelles qu'elle implique en post-opératoire. Sears et al. (40) en 2012 proposent la même escalade thérapeutique laissant une place à l'arthroplastie d'interposition avant le remplacement prothétique. Vincent et al. (41) montrent de faibles résultats de façon générale sur le traitement de l'arthrose primaire de coude, y compris pour les PTC, très efficaces sur la douleur mais moins sur les amplitudes articulaires, et impliquant une limitation du port de charge stricte, peu applicable à des patients jeunes. Werthel et al. (42) en 2015 sur une série de 21 patients opérés d'une PTC pour arthrose primitive et d'âge moyen 67,6 ans ont montré une très nette amélioration de la douleur, mais peu de gain au niveau du flessum. Le MEPS moyen à 8 ans de recul était de 77,3/100, dont 46% de MEPS moyen ou mauvais. 18% des complications majeures avaient nécessité une reprise.



Images 3. Radiographies pré et post-opératoires PTC pour arthrose

➤ LA POLYARTHRITE RHUMATOÏDE :

La polyarthrite rhumatoïde est le plus fréquent des rhumatismes inflammatoires chroniques. C'est une affection polyfactorielle relevant des facteurs environnementaux, génétiques, immunologiques, psychologiques et

endocriniens. Son incidence est d'environ 0,8% en Europe et en Amérique du Nord. Cette maladie peut toucher toutes les articulations de façon symétrique et bilatérale. Elle touche quatre fois plus les femmes que les hommes, entre 40 et 60 ans. C'est une maladie hétérogène, ayant en plus de son atteinte articulaire, des manifestations extra-articulaires, dont le degré d'atteinte est extrêmement variable d'un sujet à l'autre. Le coude est bien moins souvent atteint que la main, le poignet ou le pied. Cependant, à un stade avancé de la maladie (10-15 ans), l'atteinte du coude peut être retrouvée chez 40% des patients, dont un tiers reste peu ou non symptomatique. La maladie rhumatoïde évolue par poussées, ses lésions correspondent au développement d'une synovite proliférative, progressant vers une destruction cartilagineuse avec pincement diffus de l'interligne articulaire, entraînant lui-même une détente des ligaments collatéraux. La disparition de l'interligne articulaire, plus ou moins associée à une destruction osseuse, survient au stade ultime de la maladie. Au niveau du coude plus spécifiquement, Hashizume et al. (43) ont décrit quatre types évolutifs: arthrosique, ankylosant, érosif et mutilant.

L'examen clinique du coude rhumatoïde est dominé par la douleur et la perte de mobilité quel que soit le stade de la maladie. Le rythme des douleurs est caractéristique d'un rhumatisme inflammatoire: nocturnes, insomniantes, maximales au réveil avec dérouillage matinal. Une atteinte localisée du compartiment latéral entraîne des douleurs profondes latérales irradiant au bras et à l'avant-bras, alors qu'une atteinte articulaire diffuse est responsable de douleurs péri-articulaires diffuses. Le premier stade de la maladie correspond à une synovite: le coude est chaud, douloureux, tuméfié, avec une limitation douloureuse des amplitudes articulaires prédominant en extension (La position antalgique du coude étant en flexion). Le bombement du récessus sous-condylien latéral, du compartiment postéro-latéral entre la tête radiale, l'épicondyle latéral et l'olécrâne ou de la bourse pré-olécranienne témoignent

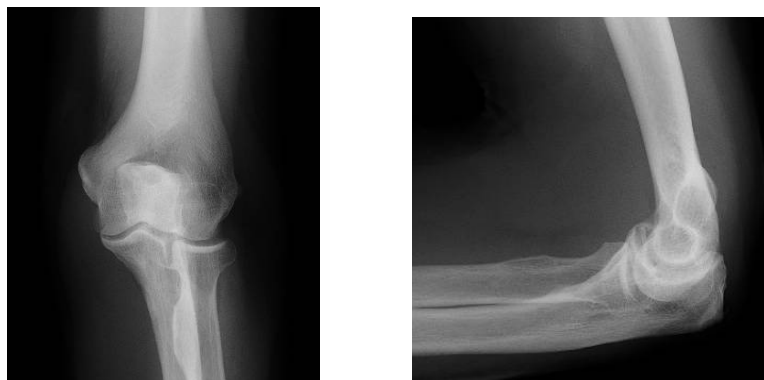d'une synovite abondante. Les remaniements articulaires et osseux pouvant entraîner une altération des parties molles et notamment des structures ligamentaires, on retrouve jusqu'à 25% de cas d'instabilité de coude. Avec l'évolution de la maladie, les lésions ligamentaires et ostéo-cartilagineuses aboutissent à une perte de congruence, et des déformations irréversibles. L'extension de la synovite articulaire, la présence d'ostéophytes ou l'instabilité du coude doivent faire rechercher des signes de neuropathie périphérique par compression notamment sur le nerf ulnaire et l'interosseux postérieur. L'examen de l'état cutané recherchera la présence d'ulcérations ou de nodules rhumatoïdes qui conditionneront le choix de la voie d'abord. Le choix du traitement sera réalisé en fonction de l'âge, de la demande fonctionnelle du patient et du retentissement socio-professionnel de la maladie.

Le bilan radiographique de face et de profil du coude est souvent suffisant pour évaluer l'atteinte articulaire. Il permet d'évaluer la qualité de la trame osseuse, l'existence d'ostéophytes pouvant menacer le nerf ulnaire, et les déformations dans les plans frontal et sagittal, reflets directs de l'importance de la destruction osseuse. Les signes radiologiques caractéristiques de la PR comportent un épaissement des parties molles, une augmentation non spécifique de la transparence radiologique épiphysaire, une ostéoporose « en bandes », des érosions péri-articulaires, des géodes intra-osseuses, et enfin, le pincement de l'interligne articulaire traduisant la destruction cartilagineuse. Différentes classifications radiologiques ont été établies pour décrire les atteintes articulaires dans la PR. Steinbrocker (44) a décrit la première classification radiologique et proposait 4 stades. La classification de Larsen (45) a ensuite été développée et décrit 6 stades.

- grade 0 : pas de lésion articulaire
- grade 1 : lésions minimales, œdème des parties molles, déminéralisation, léger pincement articulaire
- grade 2 : lésions avérées, érosions marginales, pincement articulaire mineur
- grade 3 : lésions destructrices moyennes, érosions, pincement modéré
- grade 4 : lésions destructrices sévères, érosions, pincement articulaire majeur, déformation
- grade 5 : lésions mutilantes, disparition des surfaces articulaires, déformation osseuse importante

Allieu a proposé une classification en trois stades reposant sur l'importance de la perte de substance ostéoarticulaire en traitant séparément l'atteinte humérale distale et l'atteinte ulnaire. Morrey et Adams ont décrit 4 stades dans la classification de la Mayo Clinic (46) :

- stade I : synovite sans lésion osseuse autre qu'une ostéoporose
- stade II : synovite, ostéoporose, et pincement diffus de l'interligne articulaire avec conservation de l'architecture osseuse
- stade III : altération de l'architecture osseuse avec amincissement de l'olécrâne, et/ou résorption de la trochlée et du capitulum
- stade IV : destruction articulaire complète, et/ou fracture spontanée



Images 4. Radiographies de face et de profil d'un coude rhumatoïde

Le traitement conservateur a sa place en première intention et doit permettre de différer la chirurgie au plus tard possible. Il comprend un traitement antalgique adapté pouvant inclure AINS et corticoïdes à court ou long terme. Ce traitement peut être complété par un traitement de fond par méthotrexate, léflunomide, sulfalazine ou anti-paludéens de synthèse, dont les effets indésirables restent le principal inconvénient. Grâce aux progrès de l'immunothérapie, d'autres traitements ont vu le jour comme les anti-TNF alpha (infliximab, l'adalimumab) et ont permis un meilleur contrôle de la maladie à plus long terme. L'ensemble de ces traitements peut être suppléé par des ponctions articulaires évacuatrices, et/ou des infiltrations intra-articulaires de corticoïdes. L'utilisation d'orthèses dès le début de la maladie joue à la fois un rôle antalgique et de prévention des déformations. La rééducation, démarrée elle aussi le plus précocement possible, doit être douce, indolore, et entretenir les amplitudes articulaires fonctionnelles. Elle vise aussi à prévenir ou à corriger une raideur ou d'éventuelles déformations articulaires.

Le traitement chirurgical n'intervient qu'en deuxième ligne, après un traitement médical bien conduit. Si le patient est jeune et le traitement médical insuffisant, une synovectomie « d'attente » peut être réalisée dans un premier temps, à condition que les ligaments collatéraux soient intacts, la qualité osseuse satisfaisante (Larsen I ou II), et l'arc de mobilité en flexion extension d'au moins 90°. L'objectif étant de réduire la quantité de synoviale pathologique et d'augmenter l'efficacité du traitement médical, cette synovectomie peut être réalisée à ciel ouvert ou sous arthroscopie, il n'y a pas de différence à moyens et longs termes entre les deux techniques. Cette synovectomie à ciel ouvert peut être associée à une résection de la tête radiale, au risque d'aggraver la déformation en valgus du coude, pour les sujets jeunes, Larsen III ou IV. L'arthroplastie avec interposition est une autre alternative chirurgicale en attendant la prothèse chez les patients jeunes. Elle consiste en une synovectomie

articulaire, plus ou moins associée à une résection osseuse économe, et à une interposition de tissus entre les deux surfaces articulaires. Son but est de préserver l'architecture articulaire et d'assurer une stabilité suffisante avec un coude mobile et indolore. Le tissu interposé peut être biologique ou synthétique.

La prothèse totale de coude est donc le traitement de choix dans les stades avancés (Larsen III et IV) de polyarthrite rhumatoïde chez les patients de plus de 60-65 ans. L'expérience de la Mayo Clinic (47) sur 78 PTC posées pour polyarthrite rhumatoïde à 10-15 ans de recul a montré des résultats satisfaisants et pérennes. La douleur était absente ou minime au dernier recul, l'arc de mobilité moyen était de 28°-131° et l'arc de prosupination de 68°-0-62°. Le taux de survie global était de 92,4%, avec un résultat bon ou excellent dans 86% des cas selon le MEPS. Les résultats des PTC dans la PR lors du symposium de la SOFCOT en 2004 (33) sur cinq types d'implants différents étaient très satisfaisants sur le plan de la douleur, de la mobilité, de la stabilité et de la fonctionnalité. En 2010, Prasad et al. (48) ont comparé deux types d'implants pour la PR les résultats étaient les mêmes dans les deux groupes à 5 ans de recul, les mobilités moyennes en flexion-extension étaient de 30°-130°, le MEPS d'environ 80/100. La prothèse de Coonrad-Morrey avait un meilleur taux de survie à 5ans que la Souter-Strathclyde. En 2014, l'étude de Pham et al. (49) a revu 54 PTC indiquées dans des PR au recul moyen de 7 ans, tous les coudes étaient indolores ou très faiblement douloureux, l'arc de mobilité moyen était de 23°-135° en flexion-extension, et le MEPS moyen de 91/100. Au recul maximal le taux de survie était de 97%.

Enfin si l'arthroplastie de coude ne peut pas être envisagée, d'autres solutions plus radicales et de dernier recours existent : l'arthrodèse, qui permet l'indolence et la stabilité au prix d'une perte totale de mobilité non compensée

par l'épaule, et la résection articulaire, qui agit sur la douleur mais ne pallie pas à l'instabilité ni à la récupération fonctionnelle.

➤ **ARTHROSE SECONDAIRE : hémophilie, polyarthrite juvénile, rhumatisme psoriasique**

D'autres indications beaucoup plus rares existent également.

L'hémophilie est un état hémorragique lié au déficit plus ou moins complet d'un des facteurs de coagulation : VIII pour l'hémophilie A et IX pour la B. L'hémophilie B est quatre fois moins fréquente que la A, mais lui ressemble en tout point. Le déficit est congénital, récessif et lié à l'X. L'incidence chez les hommes, qui sont majoritairement touchés, est de 1/10 000. Il existe plus rarement une hémophilie acquise, liée à l'apparition d'un auto-anticorps inhibiteur au cours de pathologies néoplasiques ou auto-immunes. Les manifestations cliniques de l'hémophilie sont toutes liées au saignement quelle que soit sa localisation. La fréquence et la sévérité de ces saignements sont corrélées au taux de facteur déficitaire. Le traitement consiste à corriger le déficit de facteur, par des injections intraveineuses lentes de facteurs, le plus précocement possible lors de chaque épisode de saignement.

Les manifestations articulaires intéressent par ordre de fréquence croissante : les genoux, les coudes, les chevilles, les hanches et les épaules. Les arthropathies hémophiliques évoluent par poussées. Les épisodes d'hémarthrose se caractérisent par des douleurs très vives, précédées de picotements ou d'une gêne au mouvement d'apparition spontanée ou après un traumatisme minime. L'articulation est tuméfiée, rouge, chaude, en fessum antalgique. L'atteinte hémorragique de l'articulation la prédispose à d'autres

épisodes d'hémarthroses, et ce d'autant plus fréquemment que le premier épisode aura eu lieu jeune. La récurrence des épisodes d'hémarthroses au niveau du coude va développer une synovite chronique hyperplasique, et à un stade plus avancé, une destruction du cartilage associée à un remaniement osseux, mais aussi capsulo-ligamentaire. L'évolution est souvent plus précoce, et l'atteinte ostéo-articulaire plus sévère que dans les autres indications. L'examen clinique reste le même que dans les autres indications, et évaluera la déformation, les mobilités, la demande fonctionnelle, l'état cutané, le statut neurologique.

Sur le bilan radiologique, le score de Petterson reconnu par la Fédération Mondiale de l'Hémophilie permet de quantifier l'atteinte radiologique des articulations. Au niveau du coude, les modifications radiologiques évoluent en plusieurs phases : l'hypertrophie ostéoporotique, notamment de la tête radiale, le pincement articulaire avec des microgéodes sous-chondrales, des ostéophytes et enfin une réaction périostée métaphysaire. La cavité sigmoïde s'élargit progressivement donnant l'impression que l'humérus s'enfonce dans l'incisure trochléaire, et aux stades les plus avancés on observe une déformation du coude en valgus avec subluxation externe des os de l'avant-bras.

Tableau 4. Score de Petterson

ASPECT RADIOLOGIQUE	APPRECIATION	POINTS ATTRIBUÉS
1. Ostéoporose	absence	0
	présence	1
2. Hypertrophie épiphysaire	absence	0
	présence	1
3. Irrégularité des surfaces articulaires (microgéodes)	absence	0
	légère	1
	importante	2
4. Pincement de l'interligne	absence	0
	< 50 %	1
	> 50 %	2
5. Géodes sous-chondrales	absence	0
	1 géode	1
	> 1 géode	2
6. Destruction des surfaces articulaires	absence	0
	présence	1
7. Modifications des rapports des surfaces articulaires	absence	0
	légère	1
	importante	2
8. Déformation de l'articulation avec angulation et/ou desaxation osseuse	absence	0
	présence	1
	importante	2
TOTAL		13

Le traitement permet d'agir de façon préventive et curative. Un bilan d'hémostase et une prise en charge pluri-disciplinaire sont nécessaires tout au long de la prise en charge chirurgicale de ces patients. L'administration de facteurs anti-hémophiliques doit assurer en permanence un taux de facteur supérieur à 2% pour avoir une action préventive et diminuer la fréquence des hémarthroses. Les injections intra-articulaires de corticoïdes diminuent la douleur et l'hypertrophie synoviale. Les synoviorthèses sous couvert de perfusions de facteurs anti-hémophiliques constituent le traitement de choix des hémarthroses itératives et de la synovite hémophilique. Elles utilisent la rifampicine, l'yttrium 90 ou le phosphore 32. Les synovectomies chirurgicales sous couvert de facteurs anti-hémophiliques, indications réservées aux atteintes cartilagineuses de moins de 50%, permettent un nettoyage articulaire plus ou moins associé à une résection de la tête radiale dans les cas d'arthropathies chroniques avec limitation de la prosupination. Suivies d'un traitement prophylactique d'un mois, la fréquence des hémarthroses est réduite de 80%. La

chirurgie prothétique reste indiquée dans les atteintes sévères articulaires, avec de bons résultats malgré les risques hémorragiques, et infectieux.

Vochteloo et al. (50) ont étudié les résultats de 8 PTC posées chez des patients hémophiles. L'âge moyen était de 47 ans (plus jeune que dans les autres indications) et le recul de 10 ans. L'arthroplastie donnait de bons résultats sur la douleur (EVA 8→0), les mobilités (arc de flexion-extension 70°→100°) et le score de MEPS (95/100). Trois implants avaient été repris, un pour infection profonde et deux pour descellement aseptique. Ces trois patients à 7 ans de recul n'étaient pas douloureux, avaient augmenté leur arc de mobilité en flexion-extension de 60° à 95° et avaient un MEPS moyen de 85/100.

Le rhumatisme psoriasique est une spondylarthropathie définie par l'association de psoriasis et d'arthrites. Sa prévalence dans la population est de 0,1% à 0,2%, il touche de façon identique les hommes et les femmes, entre 30 et 50 ans. La synovite psoriasique ressemble à la synovite rhumatoïde bien qu'elle soit moins fréquemment destructrice. Dans 30% des cas, la destruction articulaire est due à un double mécanisme synovial et enthésique. A la phase séquellaire, la synovite est remplacée par de la fibrose. Les atteintes périphériques sur les membres et notamment au niveau du coude se manifestent par un tableau d'oligoarthrite asymétrique. Le bilan radiologique retrouve les signes habituels d'érosion, de pincement et de luxation articulaire. Le diagnostic repose sur un faisceau d'arguments cliniques, radiologiques et biologiques. On retiendra le score le plus récent de Caspar en 2005, dont le principal défaut est d'accorder un peu trop d'importance au psoriasis, ni suffisant ni nécessaire au diagnostic.

Tableau 5. Critères de Caspar, 2005

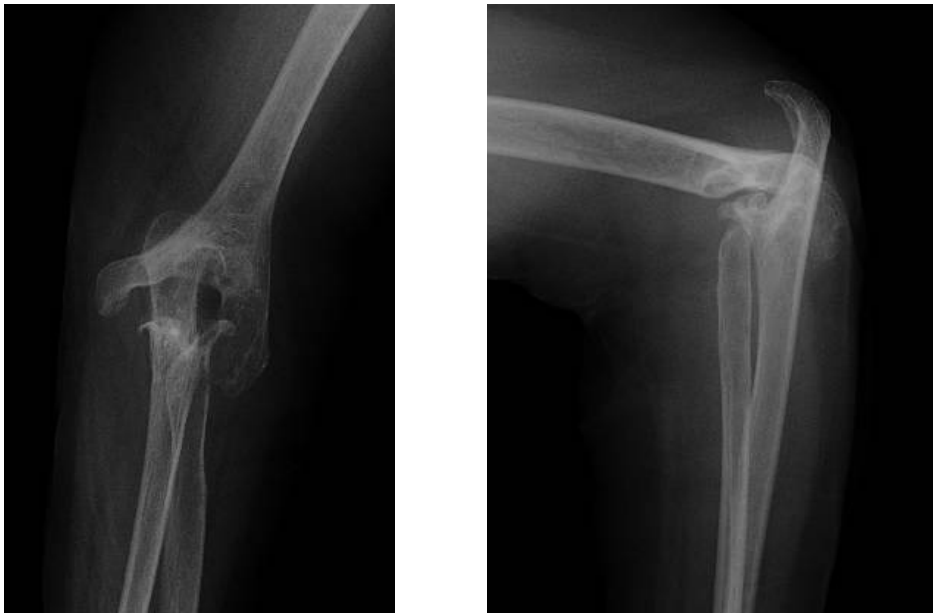Rhumatisme inflammatoire (articulaire, rachidien, enthésique)
Seuil = 3 points ; sensibilité 91 %, spécificité 99 %

Critères	Points
1 – Psoriasis (un des items)	
actuel	2
antécédent personnel	1
antécédent familial	1
2 – Onychose psoriasique	1
3 – Absence de facteurs rhumatoïdes	1
4 – Dactylite (un des items)	
actuelle	1
antécédent	1
5 – Image d’ossification juxta-articulaire à la main ou au pied (en dehors de l’arthrose)	1

Le traitement symptomatique commence par un traitement antalgique adapté, incluant des AINS plus ou moins associés à des injections intra-articulaires de corticoïdes. Un traitement de fond peut être instauré dans les 30% de formes destructrices, comprenant en première intention methotrexate, léflunomide, ou sulfalazine, puis en deuxième intention des anti-TNF alpha. La mise en place d’orthèses à visée antalgique ou de correction des déformations, la synovectomie, et les synoviorthèses ont exactement la même place dans la prise en charge du rhumatisme psoriasique que dans celle de la PR. La chirurgie prothétique intervient en dernier recours lorsque la douleur n’est plus contrôlée et les mobilités plus satisfaisantes.

La polyarthrite juvénile est une maladie inflammatoire chronique entraînant des rhumatismes et se déclarant le plus souvent avant l’âge de 16 ans. Sa prévalence est extrêmement difficile à évaluer compte tenu des difficultés diagnostiques. L’atteinte articulaire est souvent bilatérale et symétrique, accompagnée de synovite et d’un épanchement articulaire, d’un enraidissement voire de rétractions musculo-tendineuses. Les signes radiologiques sont toujours évolutifs : hypertrophie des tissus mous, déminéralisation loco-régionale,

atteinte dégénérative cartilagineuse, voire ostéopénie secondaire. L'évolution se fait généralement par poussées successives. Les traitements reposent sur un premier traitement anti-inflammatoire bien conduit à base d'AINS et de corticoïdes, au cours des poussées, plus ou moins associé à un traitement de fond comme le méthotrexate et des biothérapies type anti-TNF alpha. Kinésithérapie et physiothérapie font partie intégrante de la prise en charge tout au long de la maladie afin d'entretenir les mobilités articulaires et la trophicité musculaire. Des injections de corticoïdes intra-articulaires à doses adaptées pour la population pédiatrique peuvent être envisagées. Les synovectomies n'ont que très rarement leur place, et la chirurgie prothétique interviendra en fin de croissance, voire plusieurs années après, lorsque la gêne fonctionnelle deviendra trop importante.



Images 5. Radiographies de coude de face et de profil chez une patiente de 53ans avec une polyarthrite juvénile

Une étude de Ibrahim et al. (51) sur 21 cas de PTC, posées pour polyarthrite juvénile chez 14 patients d'âge moyen 39,5 ans et au recul moyen de 11,7 ans, a montré de bons résultats à long terme comparables pour les

prothèses semi-contraintes et les prothèses à glissement. Le taux de survie à 10 ans était de 70% dans les deux groupes. Le taux de descellement aseptique était plus élevé dans le groupe des prothèses non contraintes, mais ceux-ci étaient dans la majorité des cas asymptomatiques.

5- BILAN PRÉ-OPÉRATOIRE ET PLANIFICATION :

Le bilan pré-opératoire avant arthroplastie du coude a plusieurs objectifs:

- Evaluer l'importance de la limitation fonctionnelle, et les attentes du patient à ce niveau.
- Mesurer la raideur, symptôme le plus fréquemment retrouvé après la douleur, et évaluer ses composantes articulaires et extra-articulaires, afin d'anticiper d'éventuelles difficultés techniques per-opératoires.
- Evaluer la stabilité du coude et, par extension, l'intégrité et la qualité du système ligamentaire.
- Dépister les lésions neuro-vasculaires, ligamentaires ou musculaires associées.
- Evaluer le retentissement socio-professionnel des lésions.

➤ L'examen clinique :

Il est systématique, mais en traumatologie, il est plus difficile à réaliser. Il commence par un interrogatoire complet : âge, antécédents, côté dominant, profession, symptômes motivant la consultation, durée d'évolution des symptômes, caractéristiques de la douleur et traitement, gêne fonctionnelle, recours à d'autres traitements.

L'examen physique est toujours bilatéral et comparatif. Il commence par l'inspection qui recherche : une déformation, une raideur en extension, une synovite entraînant un bombement du récessus sous condylien latéral, une bursite olécranienne, des troubles trophiques (nodules de PR, ulcérations cutanées, atrophie cutanée résultant d'infiltrations, cicatrices anciennes).

La palpation recherche les reliefs osseux (piliers huméraux, olécrâne, tête radiale), des signes de synovite (postéro-latérale le plus souvent), des kystes synoviaux ou des signes d'instabilité du nerf ulnaire.

L'examen de la mobilité est apprécié par un goniomètre en flexion-extension. La perte d'extension est habituellement précoce et témoigne d'une pathologie intra-articulaire. Premier secteur de mobilité à être atteint, le flessum est assez bien toléré jusqu'à 45°. La perte de flexion est moins fréquente et gênante, sauf lorsque le poignet est également touché, comme cela peut être le cas dans les polyarthrites rhumatoïdes. La prosupination n'est normale que si les articulations radio-ulnaires proximales et distales ainsi que la membrane interosseuse sont préservées. Si les mobilités du poignet sont normales et la radio-ulnaire proximale atteinte, alors la résection simple de la tête radiale ou son remplacement prothétique sont indiqués. La trophicité et la force musculaire sont elles aussi appréciées, souvent en comparaison avec le côté controlatéral. Une paralysie du membre supérieur ou une main non fonctionnelle ne seront pas en faveur d'une chirurgie prothétique.

L'instabilité clinique du coude ne constitue pas en soi une indication prothétique, cependant, elle oriente le choix du chirurgien vers une prothèse semi-contrainte. La stabilité est évaluée dans le plan frontal et sagittal. Une instabilité antéro-postérieure traduit le plus souvent une atteinte destructive osseuse importante, associée à une rupture du ligament collatéral médial. On

parle d'instabilité latérale lorsque le varus et ou le valgus dépassent une amplitude de 5°.

L'examen neurologique est essentiel lors de l'examen pré-opératoire. En effet, le nerf ulnaire passant juste en arrière de l'épicondyle médial, il peut être irrité ou lésé par une prolifération synoviale importante, par des ostéophytes saillants, par un fragment osseux ou par souffrance vasculaire. Son atteinte est le plus souvent sensitive, avec des paresthésies du bord ulnaire de la main et des 4^{ème} et 5^{ème} doigts. Il existe un risque de lésion per-opératoire, notamment lors des manœuvres de valgus pour placer l'implant huméral. C'est pour cette raison que le repérage et la neurolyse du nerf ulnaire per-opératoires sont indispensables, et qu'un examen neurologique post-opératoire doit être réalisé. En cas d'atteinte pré-opératoire, le chirurgien pourra choisir d'effectuer en complément une transposition antérieure du nerf ulnaire. Dans certains cas, une atteinte du nerf interosseux postérieur peut être observée et entraîne une perte de l'extension des doigts.

Enfin, l'examen physique doit pouvoir écarter toute suspicion d'infection ostéo-articulaire au niveau du coude, contre-indication formelle à l'implantation prothétique, ou sinon orienter les examens complémentaires à réaliser.

Le bilan fonctionnel est réalisé à l'aide de score comme le DASH qui évalue de façon générale la gêne au niveau du membre supérieur, le score MEPS (Mayo Clinic Elbow Performance) qui précise l'atteinte fonctionnelle au niveau du coude, ou encore le score SF-36 qui évalue la qualité de vie du patient.

Function	Point
Pain	45
Daily functional activities	25
Motion	20
Stability	10
<ul style="list-style-type: none"> • ≥ 90 Excellent • 75~89 Good • 60~74 Fair • <60 Poor 	

Tableau 6. Score MEPS (Mayo Elbow Performance Score)

➤ Les examens complémentaires :

Le bilan para-clinique comprend des radiographies standards du coude de face (en extension maximale), et de profil (en flexion à 90°), idéalement à 100% pour permettre la réalisation de calques pré-opératoires, permettant de déterminer la taille des implants à poser. Les radiographies permettront d'évaluer l'axe huméro-ulnaire, l'alignement de l'axe du radius et du capitulum, l'état des piliers huméraux, la présence d'ostéophytes ou corps étrangers intra-articulaires à réséquer. En cas de fractures articulaires complexes, un scanner peut compléter ce bilan afin d'évaluer plus précisément l'atteinte osseuse, et notamment l'intégrité des piliers huméraux latéraux. Enfin, en cas de destruction osseuse importante, des radiographies du coude controlatéral de face et de profil peuvent être demandées pour réaliser une planification optimale. En cas de doute sur une atteinte du nerf ulnaire, un électromyogramme peut être demandé.

Au total, les examens clinique et para-cliniques doivent permettre au chirurgien de :

- Valider l'indication d'une PTC après avoir écarté les contre-indications majeures (sepsis, paralysie du membre supérieur).

- Choisir sa voie d'abord et les éventuels gestes à réaliser au niveau du nerf ulnaire.

- Choisir le type de prothèse, semi-contraint ou non (en fonction de la stabilité pré-opératoire), et la taille des implants à poser.

6- VOIES D'ABORD CHIRURGICALES :

La face antérieure de l'articulation du coude est recouverte de parties molles. Son abord est difficile, elle est bordée par les sillons bicipitaux interne et externe, qui contiennent respectivement le nerf médian et l'artère humérale en interne et le nerf radial en externe. Sa face postérieure étant plus superficielle, elle est plus facilement abordable. L'obstacle musculaire le plus facile à contourner pour accéder à l'articulation du coude est très certainement le triceps, c'est pourquoi les voies postérieures sont largement représentées et notamment en chirurgie prothétique du coude.

Les voies d'abord postérieures du coude se distinguent en trois groupes :

- les voies décollant le triceps en continuité : voies avec décollement sous-périosté de l'olécrâne.
- les voies interrompant l'appareil extenseur : par ténotomie haute ou basse du triceps, ou par ostéotomie olécranienne.
- les voies contournant le triceps : les voies paratricipitales.

➤ Incision cutanée des voies d'abord postérieures :

L'incision cutanée est rectiligne, postérieure, médiane et longitudinale sur environ 15 cm. Elle passe en dehors de l'épicondyle médial, très légèrement en

dehors de l'olécrâne. En hauteur, elle est plus ou moins centrée sur le sommet de l'olécrâne. En distal, elle longe la crête ulnaire. Cette incision respecte plusieurs règles :

- Elle est longitudinale et centrée sur les reliefs osseux pour pouvoir être reprise et ou étendue.

- Elle peut profiter des sillons intermusculaires.

- Elle doit limiter les décollements cutanés et toujours laisser les masses fascio-musculaires en continuité.

- En cas de cicatrice préexistante, il faut soit la reprendre, soit respecter une distance minimale de 5 cm avec la nouvelle incision.

➤ Nerf ulnaire :

Il doit systématiquement être repéré jusqu'à son entrée sous le fléchisseur ulnaire du carpe. Selon les cas, il peut être neurolysé jusqu'à cette arcade, qui peut être ouverte, voire être transposé dans le tissu cutané en avant de l'épicondyle médial. Il doit être visualisé tout au long de l'intervention et particulièrement lors de la libération des parties molles, de la synovectomie huméro-ulnaire, et de l'ablation d'éventuels ostéophytes médiaux sur le processus coronoïde.

➤ Abord du triceps :

- Désinsertion sous-périostée de l'appareil extenseur :

Elle peut être réalisée de médial en latéral, selon la voie de Bryan Morrey ou *extensile Mayo approach*. Le relèvement de l'appareil extenseur consiste à

isoler le bord médial du triceps, et à désinsérer l'anconé de l'humérus. Le triceps et l'anconé sont laissés en continuité, et le périoste est soulevé en continuité avec le fascia de l'avant-bras. L'insertion distale du triceps est détachée de l'olécrâne avec ou sans décortication associée. L'hémostase des rameaux de l'artère récurrente interosseuse doit être réalisée. Pour une exposition complète, une section des ligaments collatéraux est nécessaire. Tout l'appareil extenseur du coude est récliné de dedans en dehors jusqu'à être complètement luxé latéralement, permettant un accès articulaire direct. Les ligaments collatéraux doivent être suturés, si la prothèse choisie n'est pas semi-contrainte. La fermeture de l'appareil extenseur doit être réalisée par des sutures transosseuses en 8 et l'anconé doit être réinséré sur l'épicondyle latéral.

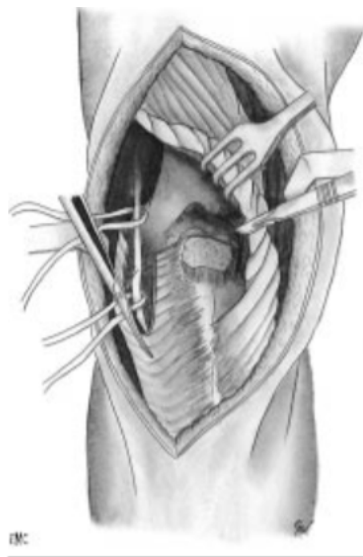


Figure 12. Décollement sous-périosté de l'appareil extenseur de dedans en dehors.

La voie de Kocher modifiée consiste à réaliser la désinsertion de latéral en médial. Le bord latéral du triceps est isolé du septum intermusculaire latéral et l'anconé est désinséré au niveau de l'humérus. Le triceps et l'anconé sont laissés en continuité. A la partie supérieure de l'incision, le nerf radial et l'artère profonde du bras doivent être respectés. A la fin du décollement sur le versant médial de l'olécrâne, le nerf ulnaire ne doit pas être lésé. Le ligament collatéral

latéral doit être sectionné pour une meilleure exposition, et donc suturé en fin d'intervention si la prothèse posée n'est pas semi-contrainte. Le triceps est réinséré par des points transosseux au sommet de l'olécrâne en fin d'intervention.

- Division longitudinale de l'appareil extenseur :

Cette voie est connue pour sa facilité de réalisation et sa bonne exposition articulaire même en cas de chirurgie de reprise. L'incision est médiane, longitudinale, transtricipitale jusqu'au sommet de l'olécrâne. En dedans, le fléchisseur ulnaire du carpe est décollé en sous périosté. En dehors, l'anconé et l'extenseur ulnaire du carpe recouverts de fascia antébrachial sont décollés. Le triceps est décollé de la face postérieure de l'humérus et du sommet de l'olécrâne. La voie de Gschwend associe au décolllement distal du triceps une décortication de l'olécrâne en continuité avec le tendon tricipital. La fermeture consiste à réinsérer les deux lambeaux musculo-aponévrotiques sur l'olécrâne par des points transosseux et à fermer le tendon tricipital par des points tendineux.

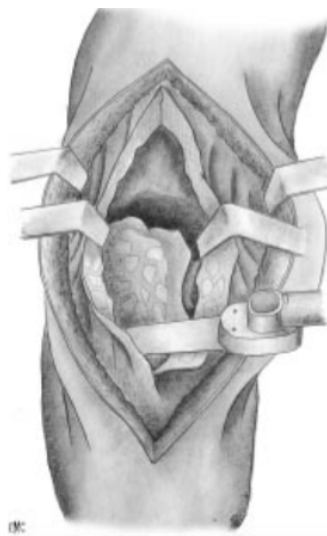


Figure 13. Division longitudinale de l'appareil extenseur

Cette voie peut être étendue vers le haut après repérage du nerf radial, et vers le bas le long de la crête ulnaire. L'abord de la tête radiale peut être réalisé en désinsérant le ligament annulaire du lambeau latéral.

- Ténatomie du triceps:

Cette voie, dite en V inversé ou de Campbell Van Gorder, consiste en une incision en V inversé sur l'aponévrose tricépitale. En profondeur, le triceps est discisé dans le sens des fibres pour exposer la face postérieure de l'humérus. Le triceps est libéré à la pointe du V et récliné sur l'olécrâne. Les fibres de Sharpey sont laissées en continuité avec le fascia antébrachial. La capsule postérieure est incisée en H pour exposer la trochlée humérale et la portion intra articulaire de l'olécrâne. Le V doit être suffisamment large pour ne pas fragiliser le triceps. Cette voie offre la possibilité de réaliser une plastie d'allongement du triceps en VY en cas de rétraction. A la fermeture, les deux lambeaux musculaires médial et latéral sont réinsérés et s'appuient sur les fibres de Sharpey à la face profonde de l'insertion olécranienne du tendon.

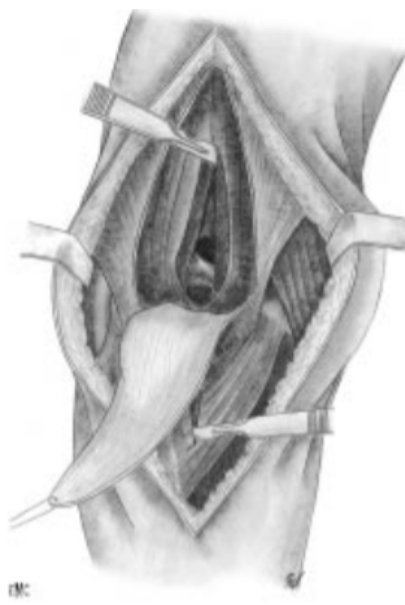


Figure 14. Ténatomie en V inversé

Joshi et al. (52) ont proposé une ténotomie transversale du triceps. La libération s'intéresse aux deux faces de l'olécrâne et de l'ulna proximal en sous périosté. La pointe du V est remplacée par une section transversale du triceps 3cm au-dessus du sommet de l'olécrâne. Le fascia antébrachial est incisé à 2mm de son insertion sur la crête de l'ulna et l'olécrâne, afin de préserver un pont de fascia pour la fermeture. Le fléchisseur ulnaire du carpe est désinséré en dedans, l'anconé et l'extenseur ulnaire du carpe en dehors, libérant les versants médial et latéral du tendon tricipital, qui après section transversale, est récliné en distal. La fermeture comprend une suture du tendon tricipital et la réinsertion des lambeaux fascio-musculaires sur le pont de fascia préservé sur la crête ulnaire et sur l'olécrâne.

- Abord paratricipital médial et latéral :

Cette voie est plutôt recommandée en traumatologie, dans le cadre de la mise en place d'une prothèse semi-contrainte. Les deux bords du triceps sont isolés des septums intermusculaires médial et latéral. Le ligament collatéral médial et le fléchisseur ulnaire du carpe sont désinsérés en sous périosté sur leur versant ulnaire. Les épicondyliens médiaux peuvent être en partie désinsérés sur leur versant huméral si cela est nécessaire. En latéral, le décollement s'effectue entre l'anconé et l'extenseur ulnaire du carpe, le ligament collatéral latéral est désinséré avec les épicondyliens latéraux de l'épicondyle latéral. La voie d'abord médial sert à la préparation de l'ulna, la latérale à la préparation de l'humérus. Les épicondyliens sont réinsérés par des points transosseux en fin d'intervention.

- Abord transolécranien :

Cette voie n'est pas indiquée dans la chirurgie prothétique car elle nécessite une ostéotomie de l'olécrâne, dont la synthèse, souvent fragile et précaire, n'est pas compatible avec les objectifs de rééducation rapide dans les suites d'une prothèse totale de coude.

→ QUE DIT LA LITTÉRATURE ?

Biomechanical properties of triceps brachii tendon after in vitro simulation of different posterior surgical approaches

Mounir Guerroudj, MD,^a Jean-Charles de Longueville, Eng,^a Marcel Rooze, MD, PhD,^{a,b} Maurice Hinsenkamp, MD, PhD,^a Véronique Feipel, PhD,^b and Frédéric Schuind, MD, PhD,^a *Brussels, Belgium*

(J Shoulder Elbow Surg 2007;16:849–853.)

L'objectif de cette étude était de comparer les propriétés mécaniques du tendon tricipital in vitro après réalisation et fermeture des trois voies d'abord les plus utilisées en chirurgie prothétique (V inversé, Bryan Morrey et Gschwend). C'était une étude cadavérique, chaque coude était comparé au coude controlatéral, dit sain. Les résultats étaient comparés après test par un système d'élongation à vitesse constante.

Lors du test de résistance maximale en tension, la capacité d'élongation était diminuée dans 73% des cas sur les tendons opérés par rapport aux sains, sans différence particulière entre les voies d'abord, et ce de façon significative.

La force nécessaire pour obtenir une rupture tendineuse était plus importante pour les coudes opérés par voie de Bryan Morrey, que pour les deux autres voies. Le risque de faiblesse tendineuse serait moindre par voie de Bryan Morrey.

Le mode de déchirure était sensiblement le même, quelle que soit la voie choisie : déchirure progressive par étirement à partir de la suture proximale. Les mécanismes de déchirure après voie de Gschwend étaient plus variables.

The triceps-preserving approach for semiconstrained total elbow arthroplasty

Peter M. Prokopis, MD,^a and Andrew J. Weiland, MD,^b Peabody, MA, and New York, NY
J Shoulder and Elbow Surg 2008 ;17 :454-458

Cette étude propose une nouvelle voie d'abord pour l'implantation prothétique, qui n'interrompt pas le triceps. L'installation est en décubitus en dorsal avec un coussin sous la scapula, le coude sur le thorax. Il n'y a qu'une cicatrice, postérieure légèrement décalée en dedans du sommet de l'olécrâne. Elle permet la dissection du nerf ulnaire en interne, qui sera en fin d'intervention transposé dans le tissu sous cutané antérieur, et une incision jusqu'à l'aponévrose tricipitale. Le fléchisseur ulnaire du carpe est décollé en sous périosté du versant médial de l'ulna jusqu'à dégager le bord médial de l'articulation huméro-ulnaire. Par dissection intra-articulaire, et mouvement de pronation tout l'humérus distal est dégagé. Le triceps est décollé de l'humérus distal en sous périosté, sans désinsertion olécranienne. Le décollement et l'exposition huméro-radiale se font toujours par la fenêtre médiale grâce au décollement sous périosté pour préserver les parties molles latérales du coude. La préparation de l'ulna doit prendre en compte le maintien de l'insertion du triceps sur l'olécrâne. Pour retrouver l'axe de flexion-extension du coude, une broche est mise en place et nécessite la réalisation d'une arthrotomie minime de 2 cm en externe.

Newcastle approach to the elbow, a cadaveric study.

Amirfeyz R1, Clark D, Quick T, Blewitt N.

Arch Orthop Trauma Surg. 2011 Jun; 131(6):747-51.

Cette étude avait pour but de comparer l'étendue de la surface humérale exposée en fonction des voies d'abord de coude utilisées: désinsertion sous-périostée du triceps, division longitudinale, ostéotomie olécraniennne et voie de Newcastle. Par ordre décroissant, la voie d'abord permettant la meilleure exposition était celle de Newcastle, l'ostéotomie olécraniennne, la désinsertion sous-périostée, la division longitudinale. Les différences étaient toutes significatives.

Total elbow arthroplasty: outcomes after triceps-detaching and triceps-sparing approaches



Robert P. Dachs, MBChB (UCT), FCS(SA) Orth, Mmed (Orth) UCT^{a,*},
Mark A. Fleming, MBChB (WITS), FCS(SA) Orth^a, David A. Chivers, MBChB (WITS)^a,
Henri R. Carrara, MPH^b, Jean-Pierre Du Plessis, MBChB (UCT), FCS(SA) Orth^a,
Basil C. Vrettos, MBChB (UCT), FCS(SA) Orth, FRCS (Eng), Mmed (Orth) UCT^a,
Stephen J. Roche, MBChB (UCT), FCS(SA) Orth, LMCC(Canada)^a

J Shoulder Elbow Surg (2015) 24, 339-347

Dans cette série, 83 PTC ont été réalisées entre 2003 et 2012. Deux groupes ont été comparés selon la voie d'abord : d'une part, les PTC opérées avec une voie d'abord désinsérant le triceps sur l'ulna (46), d'autre part, les PTC opérées par une voie d'abord n'interrompant pas la continuité de l'appareil extenseur (37). Le gain d'amplitude en flexion à la 6^{ème} semaine était statistiquement plus élevé dans les abords par décollement simple sans désinsertion, ceci étant en partie expliqué par le protocole d'immobilisation et de rééducation retardée des PTC ayant eu une voie d'abord avec désinsertion

tricipitale distale. Il y avait statistiquement plus de complications dans le groupe avec abord et désinsertion olécranienne : rupture tricipitale, descellement, raideur. Des ruptures tricipitales (15,2%) ne sont survenues que dans le groupe avec désinsertion tricipitale, et ce, de façon précoce, moins de 6 mois après la chirurgie. Cet article recommande la voie d'abord par décollement sans désinsertion pour les PTC de première intention, comme pour les chirurgies de reprise.

Total elbow arthroplasty: a systematic review of the literature in the English language until the end of 2003.

Little CP, Graham AJ, Carr AJ.

J Bone Joint Surg Br. 2005 Apr;87(4):437-44.

La fonction du triceps n'était évaluée que dans 41% des études dans cette revue de la littérature. Sur un taux de complication général de 33%, 3% concernaient l'insuffisance du triceps. Les voies relevant l'appareil extenseur en continuité avaient un taux de 2,8% d'insuffisance du triceps, alors que les voies avec désinsertion olécranienne du triceps étaient compliquées d'insuffisance ou rupture tricipitale dans 11% des cas.

Complications of total elbow replacement: A systematic review

Ilya Voloshin, MD^{a,*}, David W. Schippert, MD^a, Sanjeev Kakar, MD, MRCS, MBA^b, Elizabeth Krall Kaye, PhD, MPH^c, Bernard F. Morrey, MD^b

J Shoulder Elbow Surg (2011) 20, 158-168

Dans cette revue de la littérature, 47 études utilisaient comme voie d'abord : le V inversé, la désinsertion sous-périostée ou la division longitudinale. Sur un taux de complication de 24,3%, 2,4% étaient des complications liées au triceps. Une faiblesse du triceps était rapportée dans

1,2+/-3,3% pour l'abord avec désinsertion sous-périostée, 1,8+/-2,6% pour la division longitudinale et 1,2+/-2,3% avec le V inversé. Il n'y avait pas de différence significative mise en évidence entre les différentes voies d'abord.

A new posterior triceps approach for total elbow arthroplasty in patients with osteoarthritis secondary to fracture: preliminary clinical experience.

Celli A.

J Shoulder Elbow Surg. 2016 Aug; 25(8) : e223-31

Cette étude montre les résultats préliminaires d'une nouvelle voie d'abord par décollement d'un lambeau latéral d'anconé et de triceps, notamment pour les prothèses dans les cas de séquelles post-traumatiques. Cette voie préserve l'insertion olécranienne du triceps et la portion médiale du tendon tricipital. Au recul moyen de 33 mois, les résultats apparaissaient satisfaisants aussi bien sur la douleur, la mobilité, et l'absence d'insuffisance et de rupture tricipitale. Ces résultats préliminaires laissent penser que la préservation de la portion médiale du tendon tricipital permet une rééducation plus précoce et efficace, et que l'exposition est satisfaisante y compris pour les fractures intra articulaires.

AU TOTAL : Les voies soulevant l'appareil extenseur en continuité apparaissent moins traumatiques et moins pourvoyeuses de complications, mais plus techniques pour obtenir une exposition articulaire satisfaisante. Les voies interrompant la continuité de l'appareil extenseur sont très satisfaisantes, mais fragilisent le triceps et nécessitent une protection de la suture tricipitale ce qui diffère de quelques semaines la rééducation.

II- LA PROTHÈSE DE COUDE LATITUDE :

1- PARTICULARITÉS DE LA PROTHESE :

La prothèse totale de coude Latitude se compose de quatre implants modulaires et latéralisés. Ils sont tous en alliage chrome-cobalt, plus ou moins polyéthylène.

La tige humérale existe en différents diamètres et en trois longueurs, pour une implantation cimentée. Elle présente deux ailerons médial et latéral anti-rotatoires, un aileron cortical antérieur. La taille de la bobine humérale, à son extrémité, sera déterminée par les calques pré-opératoires et par un essai de bobine sur l'incisure trochléaire.



La tige ulnaire existe en trois longueurs différentes, de différents diamètres. Son design a été optimisé au niveau de l'épaisseur du polyéthylène pour permettre une distribution optimale des contraintes articulaires.



La cupule radiale flottante existe en deux tailles avec une tige courte, et permet un débattement angulaire de la cupule d'environ 10°.



2- TECHNIQUE OPÉRATOIRE :

➤ Options anesthésiques :

L'anesthésie peut être générale ou locorégionale. En raison de la durée de l'intervention et de l'éventuelle installation en décubitus latéral, plutôt inconfortable, l'anesthésie générale est le plus souvent préférée.

➤ Installation du patient :

Selon la préférence du chirurgien, le patient peut être installé en décubitus dorsal (études américaines et japonaises) avec un coussin ou un sac de sable sous la scapula, le bras en adduction reposant sur le thorax, ou en décubitus latéral sur le côté opposé, l'épaule en flexion à 90°, le bras reposant sur un appui plat ou à concavité supérieure, l'avant-bras pendant verticalement le coude à angle droit. L'important est de ne pas être gêné durant l'intervention, et de pouvoir mobiliser le coude dans toutes les directions.

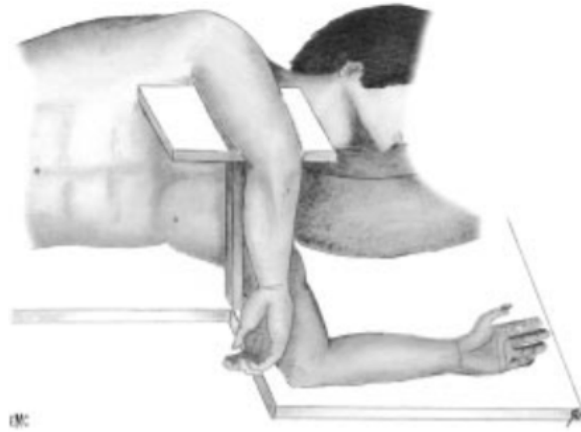


Figure 15. Installation en décubitus latéral

Dans cette série, le décubitus latéral a été choisi pour toutes les interventions. Un garrot pneumatique à la racine du membre est fortement recommandé, il doit être placé le plus haut possible, gonflé entre 250 et 300 mmHg, et ne pas être maintenu plus de 1h30-2h. Dans cette étude, un garrot a systématiquement été utilisé en l'absence de contre-indications. D'autres installations ont aussi été décrites: le décubitus ventral qui n'a d'intérêt que si la position nécessite un geste simultané comme une prise de crête iliaque postérieure, ou le semi-décubitus latéral plaçant le tronc à 45° d'inclinaison, le bras croisé devant le thorax.

➤ Voie d'abord :

La voie d'abord utilisée dans cette série a été systématiquement la voie de Gschwend. Ses principales étapes étaient :

- L'incision cutanée rectiligne médiane postérieure sur 15 cm environ.
- Le décollement de pleine épaisseur de chaque côté de l'incision jusqu'au plan tendineux.

- Le repérage du nerf ulnaire au bord médial du vaste médial jusqu'à son entrée sous l'arcade du fléchisseur ulnaire du carpe, plus ou moins associé à une neurolyse ou une transposition antérieure.

- L'incision médiane transtricipitale avec le décollement de la face profonde du triceps de la face postérieure de l'humérus, puis la désinsertion distale au niveau de l'olécrâne, à l'ostéotome pour garder une lamelle osseuse solidaire de l'extrémité distale du tendon.

Ensuite, les ligaments collatéraux étaient sectionnés au niveau de leurs insertions épicondyliennes. Le coude était luxé par manœuvres externes. Une synovectomie large était réalisée, la capsule articulaire était libérée à la rugine à la face antérieure de l'humérus. La pointe de l'olécrâne et les ostéophytes, notamment médiaux (risque de conflit avec le nerf ulnaire) et antérieurs (risque de conflit en flexion) étaient réséqués, tout comme les éventuels fragments intra-articulaires en cas de fractures. L'hématome péri-fracturaire était drainé et lavé.

➤ Préparation humérale :

Après avoir écarté le radius et l'ulna, la partie moyenne de la trochlée était réséquée pour identifier l'entrée du canal médullaire huméral. La première coupe était réalisée à la scie entre les crêtes trochléaires postéro-médiale et latérale, puis dans le plan coronal au centre de la fosse. La quasi-totalité de la trochlée était retirée afin de pouvoir introduire la râpe humérale. Le canal médullaire était ouvert à la fraise, au sommet de la fossette olécranienne. L'alésage huméral était réalisé tout en gardant comme repère principal l'alignement de l'axe de flexion-extension du coude et celui de la râpe. La taille était choisie en fonction de la taille de l'implant déterminée en pré-opératoire.

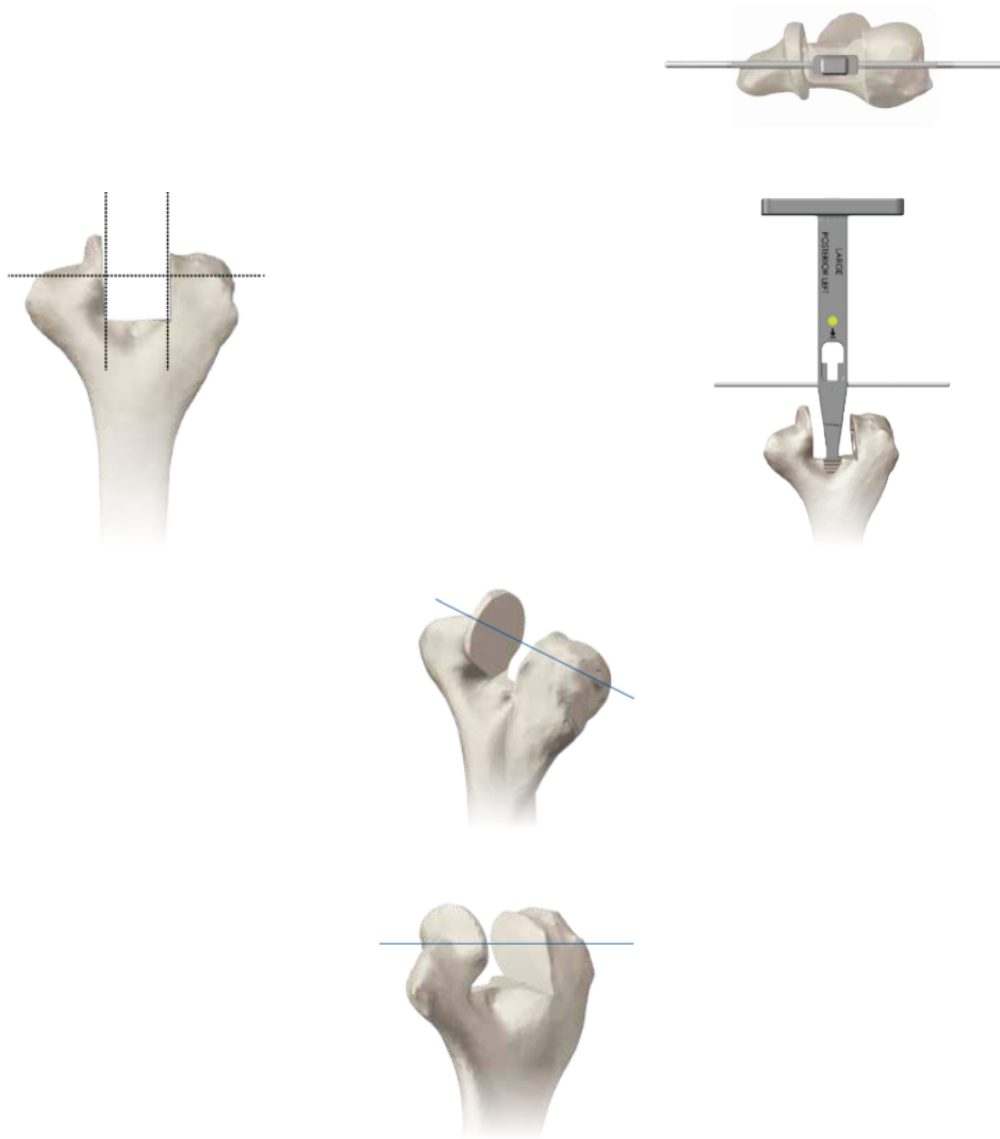


Figure 16. Axe de flexion-extension du coude aligné avec l'axe de la râpe

Attention : Les parties latérales et médiales des colonnes supracondyliennes doivent être identifiées et visualisées tout au long de la procédure, pour assurer un alignement correct et une bonne orientation et s'assurer de l'absence de fracture.

Il y a différentes façons de vérifier le bon positionnement de l'implant :

- Aligner la ligne de flexion-extension de la face postérieure de la râpe avec la partie antéro-inférieure de l'épicondyle médial.

- Sur la coupe interne de la trochlée (quasi circulaire), le centre du cercle doit correspondre à l'axe de flexion-extension.

-Sur la surface de coupe interne du capitulum quasi-circulaire, le centre du cercle doit correspondre à l'axe de flexion-extension.

à noter : Choix de taille de râpe des implants : Les râpes sont latéralisées et prévoient un cimentage d'environ 1 mm d'épaisseur péri-prothétique.

➤ Coupe trochléaire :

La râpe humérale était laissée en place, un adaptateur était fixé dessus pour fixer le guide de coupe trochléenne. La position du guide était fixée par deux pins après méchage de 3 mm. L'extension de coupe distale sur le guide de coupe trochléenne était placée au-dessus du capitulum pour déterminer l'orientation medio-latérale et rotationnelle.

Attention : Il faut aligner correctement l'axe de flexion-extension et ne pas être trop proximal, car le risque de fracture de la colonne médiale (très fine) est très important. Si celle-ci apparaît très fine et fragile, voire pré-fracturaire, il faut choisir un implant plus petit ou, un positionnement plus latéral de la râpe.

A la scie, les bords extérieurs et inférieurs du guide de coupe trochléaire étaient coupés, sans en entailler les coins, car il existe un risque de fractures per-opératoire et secondaire. Les coupes distales et antérieures du capitulum étaient réalisées selon le guide de coupe.




Figure 17. Guide de coupe trochléaire.

Attention : En l'absence de repères huméraux distaux comme dans le cas des fractures :

- Si la partie proximale de la fosse olécranienne est présente, elle sert de repère pour l'emplacement de la partie proximale de l'entretoise du composant huméral.

- On considère qu'une rotation interne d'environ 15° par rapport à la surface postérieure plane de l'humérus permet un alignement rotationnel correct.

Concernant l'alésage huméral à gousset: il fallait, pour préparer l'humérus aux ailettes du composant, utiliser la râpe à gousset de taille adaptée. Son extrémité était alignée dans le canal, après avoir vérifié la bonne orientation rotationnelle et le bon côté. Puis, la râpe était introduite au marteau jusqu'à aligner les axes de flexion-extension naturels et prothétiques.

➤ Implant huméral d'essai :

La taille, le côté, la longueur de tige et la bonne taille de bobine étaient vérifiés et assemblés de médial en latéral par une vis. L'implant d'essai était impacté, en reposant sur le capitulum, et en alignant la vis d'assemblage sur le bord antéro-inférieur de l'épicondyle médial.

➤ Préparation de l'ulna :

Le remplacement prothétique de la tête radiale était décidé lors de la planification pré-opératoire : si l'alignement capitulo-radial anatomique pouvait être restauré à l'identique, la tête radiale était remplacée. Sinon, la tête radiale était laissée en place, ou excisée sans être remplacée.

Les gabarits pour ulna étaient utilisés: il fallait choisir la taille et le bon côté, et placer la bobine de calibrage dans la grande cavité sigmoïde de l'ulna. Le capitulum devant s'articuler avec le centre de la tête radiale, le bas du gabarit devait reposer sur la partie plane de l'olécrâne pour être stable et obtenir une coupe précise. En cas de résection simple, ou de remplacement prothétique de la tête radiale, le guide de coupe spécifique était ajouté. La coupe était réalisée à la scie cloche. Après ouverture du canal médullaire ulnaire, à la base du processus coronoïde, l'alésage ulnaire était réalisé à l'aide de râpes de taille croissante, la râpe devant toujours être parallèle à la surface plane postérieure de l'ulna proximal. L'implant ulnaire d'essai était impacté.



Figure 18. Préparation de l'incisure trochléaire

➤ Préparation du radius :

Il n'existe qu'une seule râpe pour préparer le radius. L'implant d'essai de tête radiale était ensuite mis en place.



Figure 19. Coupe de la tête radiale

➤ Essais et réduction :

Après réduction première des implants d'essais, le triceps était repositionné en position anatomique, permettant une évaluation des amplitudes articulaires, de la stabilité et de l'axe de rotation de la prothèse. Les implants d'essai devaient toujours reposer sur l'os et ne pas créer de conflits avec les parties molles, ni devant entre la coronoïde et l'aileron antérieur en flexion, ni en arrière entre le processus olécranien et le composant huméral en extension.

Tous les implants d'essai étaient retirés, les canaux médullaires étaient lavés et séchés. Les implants définitifs étaient montés sur table, la tige et la bobine humérale ainsi que la tige et la tête radiale d'essai. Des obturateurs de ciment étaient placés dans les canaux médullaires, puis le ciment osseux aux antibiotiques était injecté. Les implants définitifs étaient mis en place en prenant garde à toujours mettre les implants ulnaire et radial dans le même temps pour vérifier la hauteur. L'excédent de ciment était retiré, la réduction sur implants définitifs était effectuée. A ce moment précis, l'implant d'essai de tête radiale était changé pour le définitif.

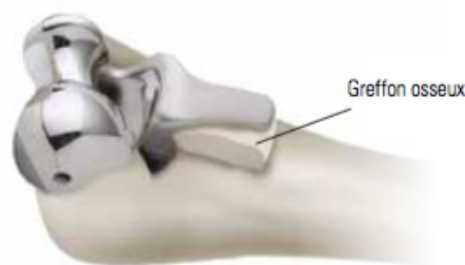


Figure 20. Mise en place d'un greffon osseux entre la corticale humérale antérieure et l'aileron de stabilisation antérieur

Attention : Ne pas oublier le greffon d'os spongieux entre la face antérieure de l'humérus et l'aileron antérieur de la prothèse, fixé par impaction avec l'implant définitif.

➤ Fermeture :

Après dégonflage du garrot, réalisation d'une hémostase soignée et mise en place du capuchon ulnaire sur la tige ulnaire pour placer les implants en position semi-contrainte.



Figure 21. Mise en place du capuchon ulnaire

Un geste sur le nerf ulnaire, comme une transposition antérieure, pouvait être réalisé si le risque de conflit avec la prothèse était important. Les plans étaient suturés plan par plan en commençant par une suture transosseuse du triceps, après méchage transverse, voire oblique de l'ulna. Si besoin (dans les cas de positionnement non-contraint) les prothèses Latitude permettent une réparation des ligaments collatéraux. Un drain non-aspiratif initialement puis aspiratif à J2 était mis en place avant la fermeture cutanée.

➤ Consignes post-opératoires recommandées par le laboratoire : prothèse totale de coude mixte Latitude:

Les consignes post opératoires ont été établies par le laboratoire : elles consistent en une immobilisation en extension complète pour les prothèses contraintes pendant 48-72H, suivie d'une rééducation libre.

Dans cette étude, une immobilisation par attelle plâtrée postérieure à 60° en flexion pendant 3 semaines a été préférée pour protéger la réinsertion transosseuse tricipitale. La flexion active inférieure à F 90° et la prosupination active sans limite sont autorisées immédiatement. L'extension passive gravitaire ou aidée est préconisée pendant 6 semaines pour protéger la suture tricipitale.

Les exercices de force sont proscrits à vie, le poids porté par le membre du côté de la prothèse étant limité à 500 mg les trois premiers mois, puis à 2.5 kg par la suite.

III- ETUDE DE COHORTE PROSPECTIVE : RÉSULTATS DES PROTHÈSES TOTALES DE COUDE LATITUDE DEPUIS 2009 AU CHU DE ROUEN :

1. MATERIEL ET METHODE :

➤ Population :

Il s'agit d'un travail prospectif de cohorte, monocentrique, étudiant les résultats de la prothèse totale de coude Latitude (Wright-Tornier) dans un seul service de chirurgie orthopédique sur une période de 7ans. Les critères

d'inclusion comprenaient tous les patients de ce service ayant été opérés pour une arthroplastie totale de coude, modèle Latitude (Wright-Tornier), depuis janvier 2009, en première intention, quelle qu'en soit l'indication, et ayant été revus avec un recul d'au moins 1 mois et demi. Les critères d'exclusion concernaient sur les reprises de prothèses totales de coude, et les patients non venus à la première consultation de contrôle.

De janvier 2009 à novembre 2016, 36 prothèses totales de coude Latitude ont été posées dans ce service, sur 33 patients (3 cas de prothèses bilatérales). Les indications de prothèses totales de coude étaient par ordre décroissant : les fractures récentes de la palette humérale, les séquelles de traumatisme, la polyarthrite rhumatoïde, l'arthrose primaire, ou les arthropathies secondaires (hémophilie, polyarthrite juvénile, rhumatisme psoriasique).

En pré-opératoire, au-delà des caractéristiques épidémiologiques, les critères étudiés sur le plan clinique étaient: l'étiologie, la durée d'évolution des symptômes pour les pathologies chroniques, les mobilités en flexion-extension et prosupination mesurées par un goniomètre, la présence ou non d'une souffrance du nerf ulnaire.

Sur le plan fonctionnel, le score Mayo Elbow Performance Score (MEPS) était utilisé. Il inclut quatre paramètres: la douleur, les mobilités, la stabilité du coude, et l'habileté à effectuer cinq activités du quotidien (se laver, se coiffer, s'habiller, se chausser, se nourrir).

Tous les patients avaient un bilan radiographique minimum comprenant des clichés du coude de face et de profil. Dans certains cas, notamment en traumatologie, un scanner était prescrit pour compléter le bilan lésionnel. Les paramètres suivants étaient relevés sur les radiographies: l'alignement pré-opératoire pour la planification, la présence ou non des piliers huméraux interne

et externe continus, la taille des implants d'après les calques fournis par le fabricant, l'importance de l'orientation vers l'avant de l'épiphyse humérale distale pour le choix de l'implant, et les zones de perte de substance osseuse susceptibles de nécessiter une greffe.

➤ Technique chirurgicale :

Les patients ont tous été opérés sous anesthésie générale en décubitus latéral controlatéral au côté opéré, le bras reposant sur un appui bras avec le coude fléchi à 90°. Un garrot était placé à la racine du membre supérieur. La voie d'abord était celle de Gschwend pour tous les patients, le nerf ulnaire était au moins repéré, voire neurolysé, plus ou moins et en règle transposé dans le tissu sous cutané antérieur. Toutes les prothèses étaient planifiées grâce à la réalisation de calques pré-opératoires sur des radiographies à 100%. En cas de grosse déformation, les calques pouvaient être réalisés sur des radiographies à 100% du coude controlatéral.

La constatation per-opératoire de l'état des piliers huméraux, et la survenue d'évènements indésirables per-opératoires tels que la fracture de ces derniers étaient relevées. Leur prise en charge pouvait consister à les laisser en place et les cimenter dans le même temps que l'implant, à faire une suture trans-osseuse ou un laçage, ou à les réséquer puis les greffer.

Les implants étaient tous scellés par un ciment aux antibiotiques, et mis en position semi-contrainte pour éviter tout problème de stabilité.

Les patients étaient tous immobilisés par une attelle postérieure brachioantébrachiale à 60° de flexion pendant 3 semaines post-opératoires pour protéger la cicatrisation tricipitale et cutanée. Pendant cette période, une extension gravitaire passive jusqu'à extension complète, une flexion active jusqu'à 90° et une prosupination libre étaient autorisées. Au-delà de la 3^e semaine post-opératoire, en l'absence de problème de cicatrisation cutanée, l'attelle était définitivement retirée et la rééducation pouvait être passive et active dans tous les secteurs sans limitation d'amplitude.

➤ Méthodes d'évaluation :

Les patients étaient revus en consultation par leur chirurgien à 6 semaines, 1 an puis tous les 2 ans. Sur le plan clinique, la cicatrisation était évaluée, les amplitudes articulaires étaient mesurées au goniomètre en flexion-extension et prosupination, une souffrance du nerf ulnaire ou un déficit de l'appareil extenseur étaient recherchés.

Sur le plan fonctionnel, le Mayo Clinic Elbow Performance Score (MEPS) était calculé et comparé en pré et post-opératoire aux différents reculs. Ce score de la Mayo Clinic permettait d'évaluer de façon objective, subjective et fonctionnelle les résultats. Il totalise 100 points répartis en quatre sections : la douleur (45 points), la mobilité (20 points), la stabilité (10 points) et les activités quotidiennes (25 points). Les résultats étaient dits excellents pour un score MEPS entre 90 et 100 points, bons entre 75 et 89 points, moyens entre 60 et 74 points et mauvais si inférieurs à 60 points.

Tableau 7. Mayo Elbow Performance Score détaillé

Function	Points	Definition	Points
Pain	45	None	45
		Mild	30
		Moderate	15
		Severe	0
Motion	20	Arc > 100°	20
		Arc 50-100°	15
		Arc < 50°	5
Stability	10	Stable	10
		Moderate instability	5
		Gross instability	0
Function	25	Comb hair	5
		Feed	5
		Hygiene	5
		Wear shirt	5
		Wear shoes	5

Total score = 100, Excellent result = >90, Good result = 75-89, Fair = 60-74, Poor result = <60

D'un point de vue radiographique, les critères évalués étaient les suivants : consolidation des piliers et scellement des implants, présence ou non d'ossifications, ou de liserés péri-prothétiques, descellement et déplacement secondaire des implants, ballonnisation voire rupture corticale humérale.

➤ Etude statistique :

L'étude statistique a été réalisée à partir du logiciel R 3.3.1. L'objectif principal était d'estimer la fréquence des complications à 6 semaines, 1 an, 3 ans et 5 ans. Les objectifs secondaires concernaient l'évaluation de la stabilité dans le temps des mobilités articulaires et du score fonctionnel MEPS.

Les intervalles de confiance des pourcentages estimés ont été calculés selon la méthode de Clopper-Pearson.

Une variante du test des signes a été utilisée pour comparer les résultats fonctionnels aux différents reculs, en se basant sur la méthode de Clopper-Pearson pour estimer la côte d'augmentation conditionnelle au changement.

Chaque complication était assez rare, à l'exception de la présence d'ossifications péri-prothétiques. Un lien entre l'indication de la PTC et la présence d'ossifications péri-prothétiques a pu être recherché par un test exact de Fisher.

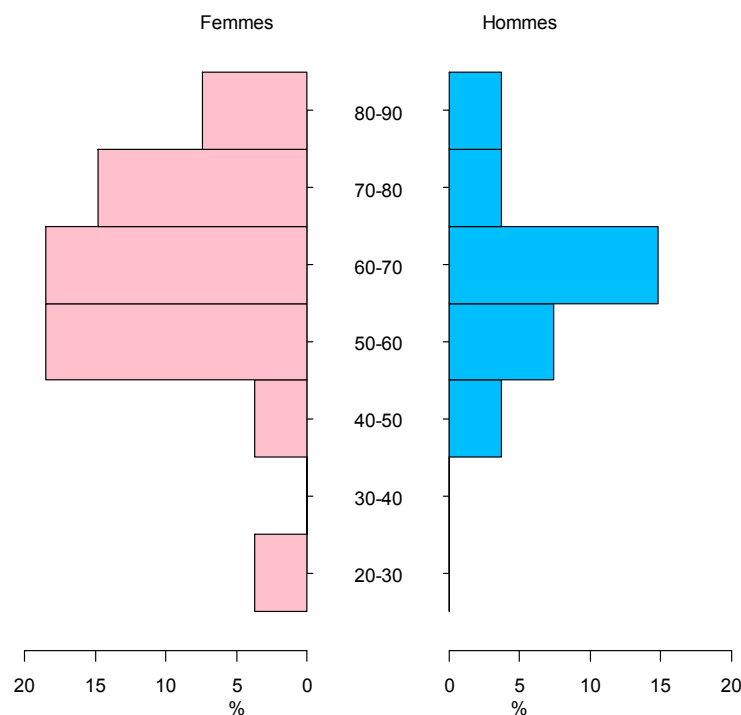
En raison du faible effectif de patients et du faible recul, les taux de complication à 1 an étaient les plus pertinents. Ces taux de complication à 1 an ont été estimés sous l'hypothèse d'une loi binomiale. Les sujets perdus de vue ou exclus vivant (n'ayant pas encore 1 an de recul) à 1 an ont été exclus de cette analyse. Pour une complication donnée, le taux de complication à 1 an était défini comme le nombre de sujets, parmi ceux dont le statut était connu à 1 an, ayant présenté la complication à au moins une visite entre 0 et 1 an.

Pour l'étude des complications, il a été choisi de garder tous ceux qui pouvaient l'être à 1 an, et, pour l'analyse des 3 ans, de se restreindre au sous-groupe présent à 3 ans. Afin d'obtenir des résultats interprétables, il a été choisi de juste décrire l'apparition de nouvelles complications entre 1 an et 3 ans sur le sous-groupe qui était présent à 3 ans. Les données étaient inexploitable à 5 ans en raison du très faible effectif avec ce recul.

2. RESULTATS :

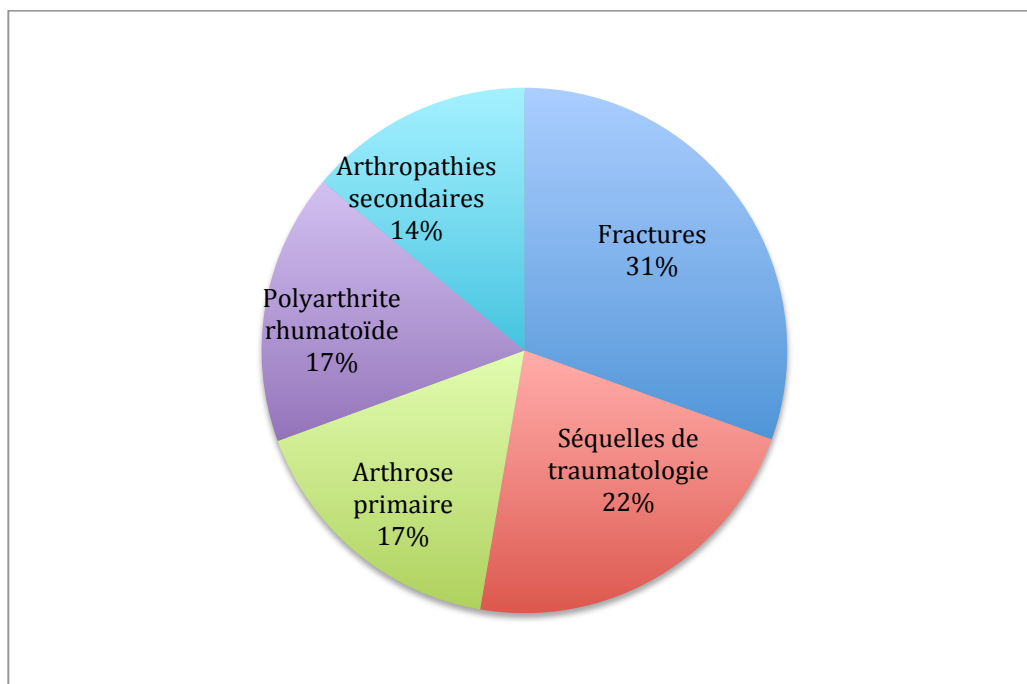
➤ Population :

Sur les 7 ans, 36 prothèses ont été suivies, dont 69,6% de femmes (23) et 30,4% d'hommes (10) avec un sex ratio de 2,3/1. Il y avait trois cas de prothèses bilatérales. Dans 53,1% des cas, l'intervention concernait le coté dominant. L'âge moyen était de 65,1 ans (20-81).



Graphique 1. Pyramide des âges au moment de l'intervention

Les indications de prothèses totales de coude étaient dans 30,5% des cas des fractures de la palette humérale (11), dans 22,2% des séquelles de traumatisme (8), dans 16,7% des coudes rhumatoïdes (6), 16,7% (6) étaient des coudes atteints d'arthrose primaire, et 13,9% (5) d'arthropathie secondaire (hémophilie, polyarthrite juvénile, ou rhumatisme psoriasique).



Graphique 2. Répartition des indications

En pré-opératoire, la durée d'évolution moyenne des symptômes était de 8,1 ans (0- 60 ans). Les mobilités moyennes en extension-flexion et l'arc de prosupination étaient de 44,6°-114,2° et 125,4°, les amplitudes des patients pris en charge pour fracture récente n'ayant pas pu être évaluées, elles n'ont pas été incluses dans ces moyennes. L'atteinte du nerf ulnaire était absente dans 80,6% des cas (29), 13,9% des patients (5) avaient des paresthésies et 5,5% un déficit sensitivomoteur complet (2).

Sur le plan fonctionnel, le score Mayo Elbow Performance Score (MEPS) était en moyenne de 51,6/100 soit 100% de mauvais résultats (25). Là encore, les scores de patients venus pour fractures n'ayant pas pu être calculés, ils n'ont pas été comptabilisés dans ces moyennes. Les résultats moyens pour chaque paramètre étaient de 15/45 pour la douleur, 9,6/20 pour les mobilités, 9,6/10 pour la stabilité du coude, et 13,6/25 pour les activités du quotidien.

Tous les patients avaient un bilan radiographique minimum comprenant des clichés du coude de face et de profil. Dans certains cas, notamment en traumatologie, un scanner était prescrit pour compléter le bilan lésionnel. L'alignement pré opératoire montrait un coude aligné dans 58,3% des cas (14), un coude en valgus dans 33,3% (8) et en varus dans 8,4% (2). Les piliers huméraux internes et externes étaient fracturés dans respectivement 22,9% et 37,1% des cas.

➤ Technique chirurgicale :

Les patients ont tous été opérés sous anesthésie générale en décubitus latéral avec une voie d'abord de Gschwend.

Concernant le nerf ulnaire, dans 19,4% des cas (7) aucun geste n'a été réalisé du fait d'une chirurgie antérieure de neurolyse et transposition. Il a été neurolysé dans 16,7% des cas (6), et transposé dans le tissu sous cutané antérieur dans 63,9% des cas (23).

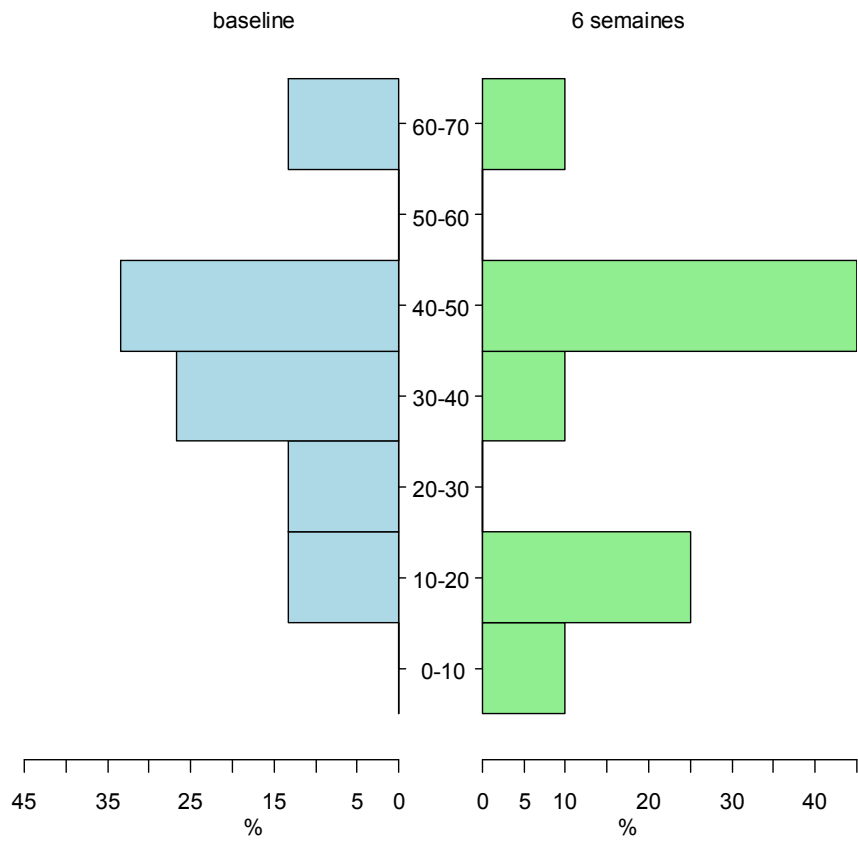
La constatation per-opératoire de l'état des piliers huméraux était corrélée à la planification radiologique pré-opératoire dans 100% des cas. En pré-opératoire, 27,8% des patients (10) présentaient des fractures de l'un ou des deux piliers huméraux. En per opératoire, la fracture de ces derniers est survenue dans 19,4% des cas (7). De façon générale (fracture pré ou per-opératoire) la prise en charge des fractures de piliers a consisté à les laisser en place et les cimenter dans le même temps que l'implant dans 23,5% des cas (4), à faire une suture trans-osseuse ou un laçage dans 52,9% (9), à les réséquer dans 11,8% (2) et une résection et greffe dans 11,8% (2).

Une prothèse de tête radiale a été mise en place dans 77,8% des cas (28). Tous les implants étaient scellés par un ciment aux antibiotiques, et mis en position semi-contrainte. Les patients étaient tous immobilisés par une attelle pendant trois semaines post-opératoires au cours desquelles ils ont pu débiter leur rééducation.

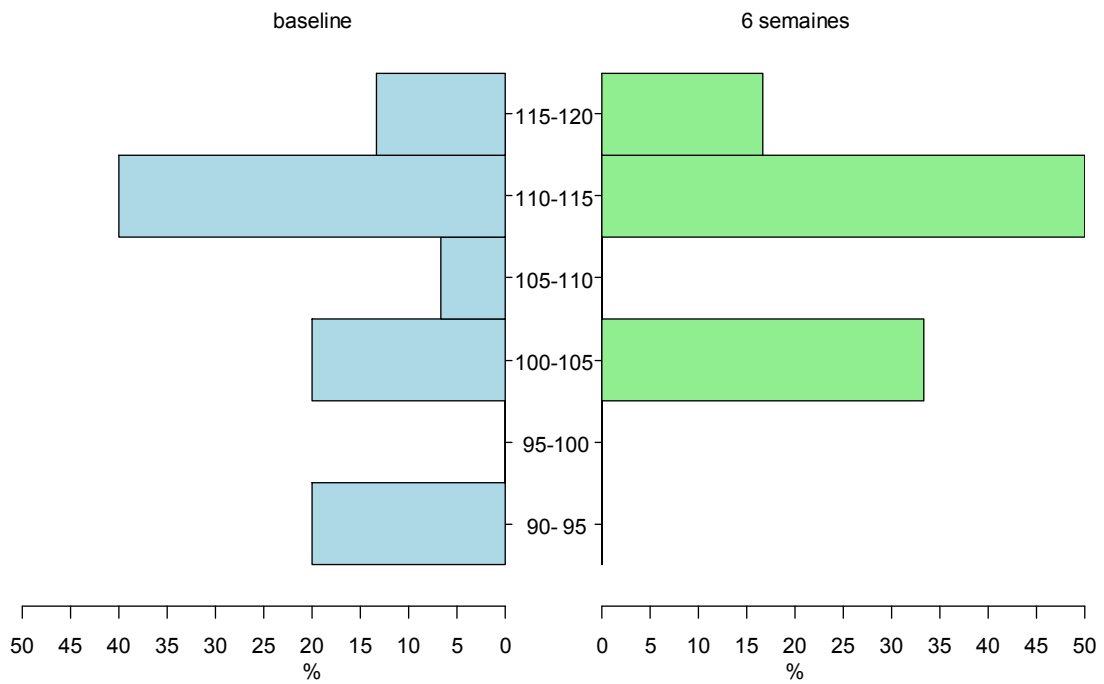
➤ Evaluation :

Le recul moyen de consultation était de 27,1 mois (1,5- 60).

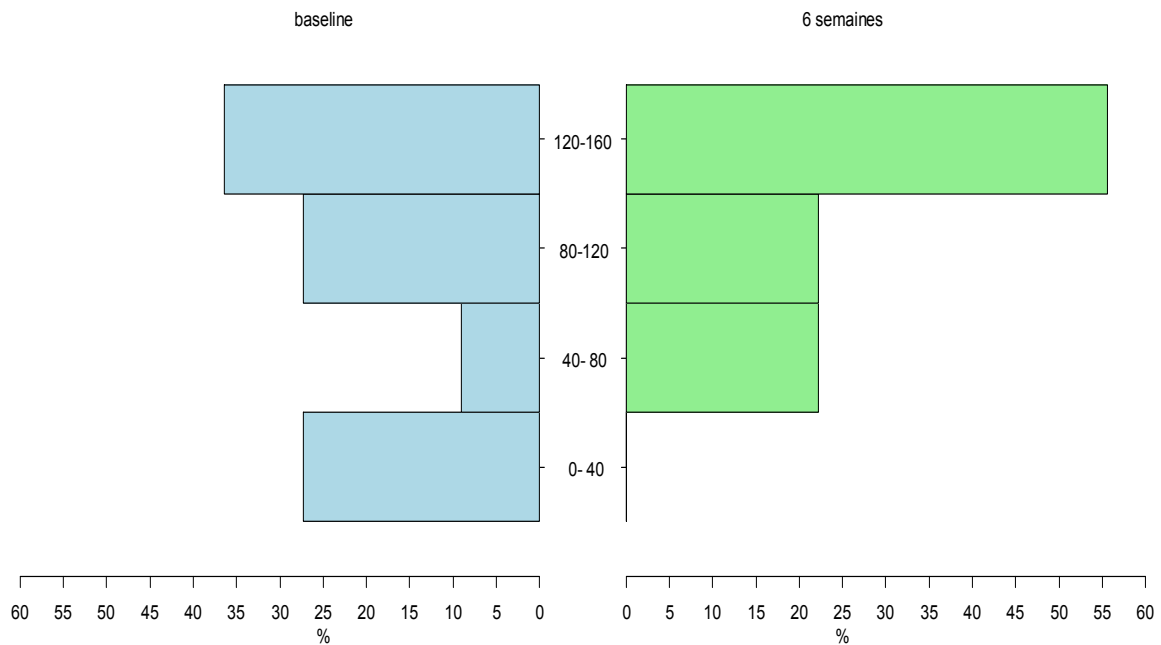
Sur le plan clinique, la cicatrisation était acquise à la consultation de la 3^{ème} semaine dans 100% des cas, aucun des patients n'a présenté de problème de cicatrisation cutanée. Au dernier recul, les amplitudes articulaires étaient en moyenne de 18,7-120,7° en flexion extension et 166,2° d'arc de prosupination, soit un gain moyen de 25,9° en extension, 6,5° en flexion.



Graphique 3. Histogrammes juxtaposés des déficits d'extensions à baseline et à 6 semaines



Graphique 4. Histogrammes juxtaposés des angles de flexion à baseline et à 6 semaines



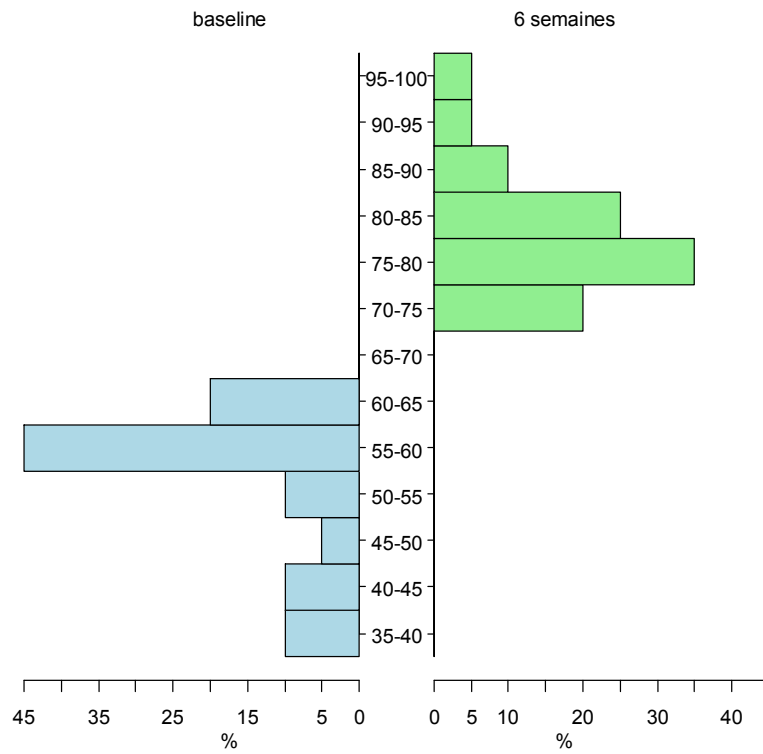
Graphique 5. Histogrammes juxtaposés des arcs de pronosupination à baseline et à 6 semaines

Au contrôle des 6 semaines, des signes de souffrance du nerf ulnaire étaient présents dans 16,7% des cas (6) à type de paresthésies et 2,7% des cas (1) en déficit complet. Ils correspondaient aux patients ayant une atteinte pré-opératoire dans 42,8% des cas (3 des 7 patients ayant une atteinte pré-opératoire) et montraient une amélioration des signes pré-opératoires (sans pour autant revenir à la normale) dans 85,7% des cas. Chez 5,6% des patients (2/36) des signes d'atteinte partielle et temporaire avec récupération spontanée entre le contrôle à 6 semaines et à un an, ont été remarqués. 5,6% des patients (2/36) ont présenté des paresthésies tardives après un an de recul, ces paresthésies étaient liées à la répétition de mouvements ou à la palpation de la cicatrice.

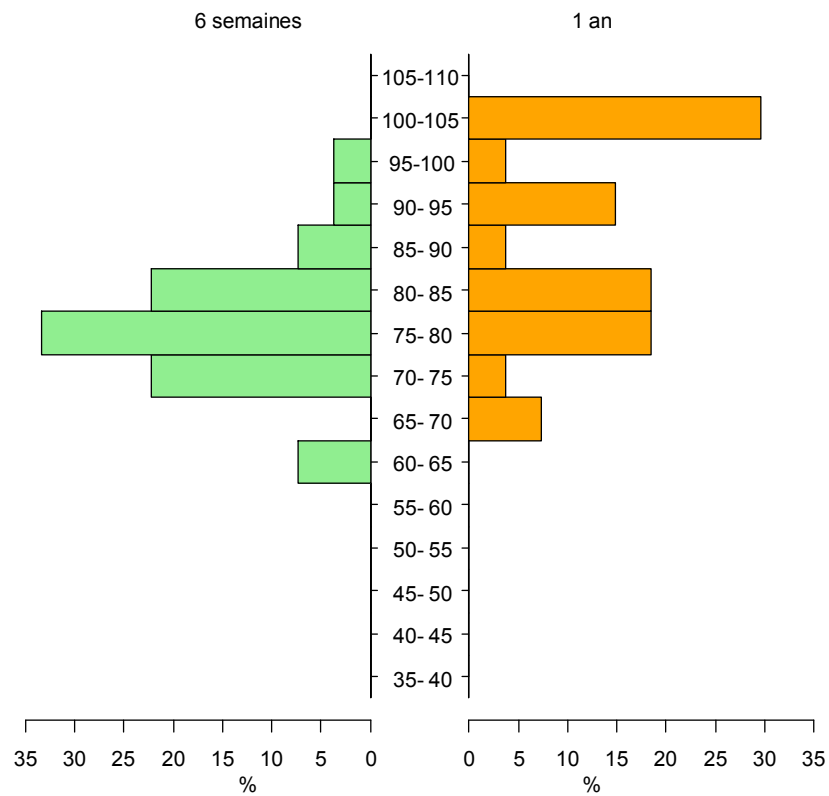
	Déficit extension	Flexion	Arc PS	MEPS	Douleur (Élevé = moins de douleur)
Baseline	45,8 ± 24,3	108,8 ± 11,1	123 ± 54,9	51,5 ± 8,1	15 ± 0
6 semaines	32,5 ± 17,9	117,8 ± 8,3	146 ± 40,3	78 ± 6,8	31,5 ± 4,6
1 an	23,5 ± 21,9	123,8 ± 8,4	156,8 ± 42,1	87 ± 12,5	36,8 ± 10,3
3 ans (résultats non comparables aux autres)	21,1 ± 18	125,7 ± 9,4	165,4 ± 30	88,6 ± 10,3	37,5 ± 7,8

Tableau 8. Moyennes et écarts types des différents scores à différents temps. Les résultats de 3 ans sont à interpréter avec précaution car ils sont calculés sur des effectifs différents (n=14)

Sur le plan fonctionnel, au dernier recul, le Mayo Clinic Elbow Performance Score (MEPS) moyen était de 87,5/100 avec 47,2% d'excellents résultats (17), 50% de bons (18) et 2,8% de moyens (1). Le score moyen de douleur moyen était de 36,7/45, les mobilités de 17,6/20, la stabilité de 10/10 (toutes les prothèses étaient semi-contraintes) et les activités quotidiennes de 23,1/25.



Graphique 6. Histogrammes juxtaposés des MEPS à baseline et à 6 semaines



Graphique 7. Histogrammes juxtaposés des MEPS à 6 semaines et à 1 an

D'un point de vue radiographique, au dernier recul les implants étaient bien scellés et non déplacés dans 69,4% des cas, et les piliers consolidés dans 100% des cas. Trois patients (8,3%) ont consolidé plus d'un an après la chirurgie. Dans les 30,6% de cas avec descellement ou déplacement secondaire (11/36), 18,2% (2/11) étaient des liserés péri-prothétiques asymptomatiques, 27,3% des cas (3/11) étaient des liserés péri-prothétiques associés à un déplacement secondaire, 45,4% (5/11) avaient un déplacement secondaire des implants avec ballonnisation de la corticale et 9,1% (1/11) associaient un déplacement secondaire de l'implant à une rupture de la corticale en regard. 63,6% (7/11) de ces complications relevées sur les radiographies concernaient l'implant de tête radiale. Un cas d'ostéome huméral a été observé en post-traumatique et n'a pas été traité compte-tenu de la faible gêne et du risque de récurrence.

Image 6. Ballonnisation autour des implants ulnaire et radial

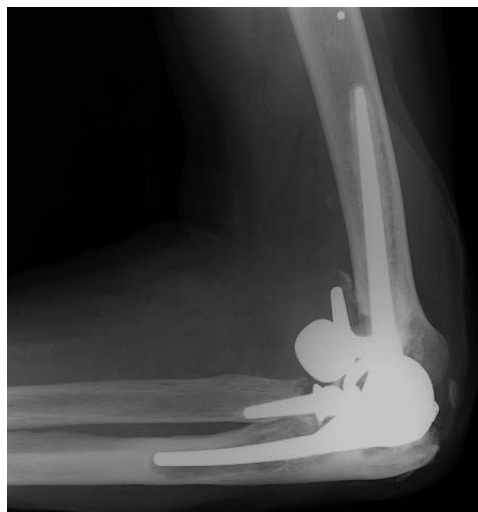
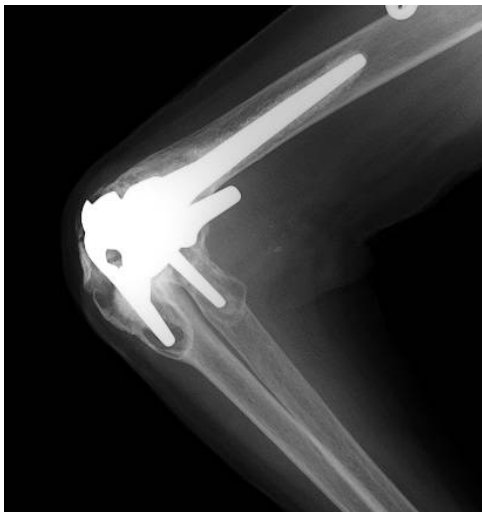
Image 7. Désassemblage de tête radiale

Pour estimer la fréquence des complications radiologiques, et les comparer entre la visite des 6 semaines et des 1 ans, seuls 27 sujets ont été retenus. Les trois patients opérés de façon bilatérale ayant des observations dépendantes, la deuxième intervention n'a pas été prise en compte. Six patients n'avaient pas été

vus à 1 an, deux dont le recul était insuffisant et quatre vrais perdus de vue. Restaient alors 27 sujets analysables à 6 semaines et 1 an de manière cohérente.

Tableau 9 : Complications à 6 semaines et à 1 an sur les 27 sujets analysables. Les complications survenues à 6 semaines étaient aussi comptabilisées à 1 an

Complications	Nombre	Proportion
Liseré, déplacement, ballonisation ou rupture corticale à 6 semaines	5 / 27	18,5 % (IC95 : 6,3 %; 38,1 %)
Ossifications à 6 semaines	16 / 27	59,3 % (IC95 : 38,8 %; 77,6 %)
Défaut consolidation à 6 semaines	3 / 27	11,1 % (IC95 : 2,4 %; 29,2 %)
Liseré, ballonisation, déplacement ou rupture corticale à 1 an	6 / 27	22,2 % (IC95 : 8,6 %; 42,3 %)
Ossifications à 1 an	16 / 27	59,3 % (IC95 : 38,8 %; 77,6 %)
Défaut consolidation à 1 an	3 / 27	11,1 % (IC95 : 2,4 %; 29,2 %)

Nature	Nombre
Liseré	1 / 6
Déplacement secondaire	2 / 6
Ballonisation	2 / 6
Rupture corticale	1 / 6

Tableau 10 : Nature des complications à type de déplacement, à 1 an. Si la complication avait été notée à 6 semaines et à 1 an, la forme la plus grave était retenue.

À 3 ans, il y avait 10 sujets de moins qu'à 1 an. Six qui avaient un recul de moins de 36 mois et quatre qui pouvaient être considérés comme perdus de vue. On ne pouvait raisonnablement exclure ces 10 sujets de l'analyse des 1,5 semaines et 1 an. Il a été choisi de garder tous ceux qui pouvaient l'être à 1 an, et, pour l'analyse des 3 ans, de se restreindre au sous-groupe présent à 3 ans. Afin d'obtenir des résultats interprétables, il a été choisi de juste décrire l'apparition de nouvelles complications entre 1 an et 3 ans sur le sous-groupe qui était présent à 3 ans.

Sur ces 17 sujets, 10 avaient déjà une ossification à 1 an et 1/7 (IC95 : 3,6 pour mille ; 58%) a développé une ossification entre 1 an et 3 ans. Quatre avaient déjà une des anomalies sur les radiographies à 1 an, et 3/13 (IC95 : 5% ; 54%) en ont développé entre 1 et 3 ans. Plus précisément, il y avait un nouveau liseré, une nouvelle ballonnisation et un nouveau déplacement secondaire. Sur ces 17 sujets, aucun n'avait de défaut de consolidation à 1 an. Les intervalles de confiance sont tellement larges qu'on ne peut rien conclure.

Seules les données de six patients étaient connues au recul de 5 ans. Sur les 21 autres présents à 1 an, 18 ne présentaient pas le recul suffisant et 3 étaient de vrais perdus de vue. Ces données étaient inexploitablement statistiquement.

L'analyse des facteurs de risque de complications a montré que les effectifs étaient insuffisants pour toutes les complications sauf pour l'apparition d'ossifications péri-prothétiques à 1 an. Les ossifications péri-prothétiques semblaient plus fréquentes dans les cas de fractures et séquelles de traumatologie que dans les cas de PR.

	Pas d'ossification à 1 an		Ossifications à 1 an		P†
Arthrose (Ire ou Iire)	4 / 8	50 % (IC95: 15,7-84,3%)	4 / 8	50 % (IC95: 15,7-84,3 %)	0,0027
Fracture	2 / 7	28,6 % (IC95: 3,7- 71%)	5 / 7	71,4 % (IC95 : 29- 96,3 %)	
PR	5 / 5	100 % (IC95: 47,8-100 %)	0 / 5	0 % (IC95 : 0-52,2 %)	
Sequelles Trauma	0 / 7	0 % (IC95 : 0 %; 41 %)	7 / 7	100 % (IC95 : 59 -100 %)	

Tableau 11 : Ossifications à 1 an selon l'étiologie.

† test exact de Fisher

Les autres complications post-opératoires ayant été recensées étaient décrites qualitativement. Elles consistaient en trois cas d'hygroma à la consultation des un an, ayant nécessité dans les trois cas un drainage chirurgical, deux cas de raideur avec gêne fonctionnelle importante, résolus par mobilisation sous anesthésie générale, et une reprise chirurgicale pour ablation de l'implant radial qui était descellé et désassemblé.

3. DISCUSSION :

➤ Population :

La population de notre étude est comparable avec les autres études de la littérature sur les PTC. L'âge moyen de 65 ans et la prédominance de l'atteinte féminine étaient à l'image des séries de la littérature. L'âge pouvait varier de 47

à 79 ans (31). Les séries dans lesquelles la moyenne d'âge était plus jeune concernaient les PTC sur hémophilie et polyarthrite juvénile, qui correspondent aux patients les plus jeunes de notre série. Les séries les plus âgées concernaient principalement la traumatologie, et dans notre étude cette indication concernait dans deux tiers des cas des patients de plus de 75 ans. Les indications de polyarthrite rhumatoïde et séquelles de traumatologie étaient situées entre 60 et 70 ans.

La répartition des indications est représentative de leur fréquence dans la population, et dans les autres centres, exception faite de l'hémophilie pour laquelle notre hôpital est un centre de référence. Lovy et al. (53) sur une série nationale de 189 PTC observaient 34% d'indications pour fractures, 24% pour arthrose, et 23% pour PR. Schneeberger et al. (54), sur une série monocentrique, observaient 80% de cas de fractures et séquelles post-traumatiques, et 18% d'arthrites inflammatoires.

Le bilan pré-opératoire incluant facteurs épidémiologiques, examen clinique des mobilités et du statut neurologique ulnaire, fonctionnel (MEPS) et radiographique était le même dans toutes les séries.

➤ Technique chirurgicale :

Concernant la voie d'abord utilisée, elle n'est que rarement précisée dans les études de résultats de PTC à moyen ou long terme. Dans notre étude, le choix de la voie d'abord de Gshwend protégée par une attelle postérieure pendant trois semaines post-opératoires n'a pas amené de complications à type d'insuffisance ou de rupture tricipitale ni de complications cutanées cicatricielles.

La survenue de fractures per-opératoires des piliers huméraux et leur prise en charge sont peu recensées dans la littérature, la plupart des études étant rétrospectives et s'intéressant aux résultats. Voloshin et al. (55) dans une revue de la littérature, en recensent 3%. Il ne semblait pas y avoir d'indication plus pourvoyeuse de fracture per-opératoire. Cette fracture concernait dans 100% des cas le pilier médial, anatomiquement plus fin et fragile que le pilier externe. Cela n'a engendré aucune complication à long terme et ce, quelle que soit la prise en charge de la fracture.

La prothèse totale de coude Latitude est une prothèse stabilisée à l'aide d'un aileron cortical antérieur et de deux ailerons latéraux. Elle a la particularité d'être mixte et de pouvoir être posée en position non-contrainte ou semi-contrainte grâce à l'ajout d'un capuchon ulnaire vissé.

L'intérêt de l'aileron cortical antérieur est de mieux répartir les contraintes appliquées à l'humérus afin de diminuer les risques de descellement. Quenneville et al. (56) ont essayé de quantifier les contraintes qui s'appliquaient sur l'humérus avec trois interpositions de matériel différents entre la corticale et l'aileron : sans rien comme un implant sans aileron, avec un greffon osseux, ou avec un bloc de ciment. Il n'y avait aucune différence selon le matériel interposé avec l'aileron sur la répartition des contraintes, et ces résultats étaient stables quelles que soient les forces appliquées. Dans notre étude, un greffon osseux, souvent prélevé lors de la coupe trochléenne, a été mis en place, les radiographies de contrôle montraient une bonne prise du greffon, et parfois des calcifications péri-prothétiques dans cette zone sans retentissement fonctionnel observé.

Une étude de Wagener et al. (57) a testé la stabilité de cette prothèse en position non-contrainte. Les objectifs étaient d'évaluer in vitro la laxité en

valgus et varus et les effets du remplacement ou non de la tête radiale. Sur 14 membres supérieurs, 5 situations de valgus-varus étaient testées : sur coude natif, sur coude natif après voie d'abord et fermeture sans implantation prothétique, sur coude avec implants huméral et ulnaire et préservation de la tête radiale, sur coude avec implants huméral et ulnaire et résection de la tête radiale, et sur coude avec remplacement prothétique total. Les résultats ont montré une très légère augmentation de la laxité en valgus-varus au cours de la flexion sur les coudes avec remplacement prothétique total, par rapport aux coudes natifs et ayant eu seulement la voie d'abord. La PTC ne rétablissait donc pas ad integrum la stabilité initiale. Sur les coudes ayant des structures ligamentaires intactes, la prothèse de coude Latitude en position non-contrainte offrait une stabilité satisfaisante. Le remplacement de la tête radiale ne jouait qu'un faible rôle dans la stabilité dans cette situation. Dans notre étude, nous avons fait le choix de nous affranchir des problèmes d'instabilité post-opératoire en mettant tous les implants en position semi-contrainte. En effet, les trois principales indications d'arthroplastie dans notre étude : les fractures, les séquelles de traumatologie et la polyarthrite rhumatoïde, sont très souvent associées à des lésions ligamentaires. Prendre le risque de poser la prothèse en position non-contrainte aurait compromis les résultats sur la stabilité de la prothèse.

De Vos et al. (58) ont réalisé une étude cadavérique sur la stabilité en valgus-varus du coude sur des PTC Latitude en position non-contrainte et semi-contrainte en fonction du traitement de la tête radiale (préservée, réséquée ou remplacée). La stabilité de la prothèse était meilleure en valgus pour les prothèses en position semi-contrainte, ne laissant qu'un faible rôle de stabilité à la tête radiale. La position non-contrainte était contre-indiquée en l'absence de tête radiale native de bonne qualité, ou d'instabilité de celle-ci. Dans notre étude, la tête radiale a été préservée dans quelques cas de traumatologie lorsqu'elle était de bonne qualité. Une prothèse de tête radiale a été mise en

place dans 77,8% des cas, lorsqu'elle était parfaitement alignée avec le capitulum lors de l'essai. Dans le cas contraire, une simple résection de la tête radiale était réalisée. Aucun problème d'instabilité n'a été relevé dans les suites grâce à la position semi-contrainte de la prothèse.

➤ Evaluation :

Le recul moyen de consultation était de 27,1 mois, ce qui nous permet d'avoir une bonne estimation des résultats à court terme et des complications précoces. A un an, il manquait les données de quatre patients : deux vrais perdus de vue et deux patients dont le recul était encore insuffisant. A trois ans, il y avait six vrais perdus de vue, et seulement six patients avaient un recul de 5ans.

Au dernier recul, les amplitudes articulaires étaient en moyenne de 18,7°-120,7° en flexion extension et 166,2° d'arc de prosupination, soit un gain moyen de 25,9° en extension, 6,5° en flexion. Ces résultats sont aussi satisfaisants que ceux obtenus par d'autres types de PTC semi-contraintes. L'étude de Pham et al. (49) sur 54 cas de PTC Coonrad-Morrey dans la polyarthrite rhumatoïde à 7 ans montrait au dernier recul une extension moyenne de 23° et une flexion à 135°. Mansat et al. (59) sur une série de 15 Coonrad-Morrey pour polyarthrite rhumatoïde et arthrose post-traumatique à 10 ans de recul observaient un arc moyen de 39° à 130°. Schneeberger et al. (60) sur une série de 14 GSB III posées pour polyarthrite rhumatoïde et arthrose post-traumatique observaient à 6 ans de recul un arc de 19°-140°. Plaschke et al. (61) sur 87 PTC semi-contraintes à 10 ans de recul, observaient un arc de flexion extension de 116°. Dans l'étude prospective de Hastings II et al. (62) sur 99 PTC Discovery à 4 ans de recul, l'arc de flexion extension était de 121°.

Le MEPS est le seul score d'évaluation fonctionnelle commun à toutes les études sur les prothèses totales de coude. Un MEPS moyen de 87,5/100 avec 97,5% d'excellents et bons résultats au dernier recul correspond à une amélioration significative des patients sur le plan des douleurs, de la mobilité et de la réalisation des activités du quotidien. L'étude de Pham et al. (49) sur 54 cas de PTC Coonrad-Morrey dans la polyarthrite rhumatoïde à 7 ans, montrait au dernier recul un MEPS moyen de 91/100. Mansat et al. (59) sur une série de 15 Coonrad-Morrey pour polyarthrite rhumatoïde et arthrose post-traumatique à 10 ans de recul, observaient un MEPS moyen de 82/100. Schneeberger et al. (60) sur une série de 14GSB III posées pour polyarthrite rhumatoïde et arthrose post-traumatique, observaient à 6 ans de recul seulement 50% d'excellents et bons résultats. Plaschke et al. (62) sur 87 PTC semi-contraintes à 10 ans de recul, observaient un MEPS 89/100.

Wagener et al. (63) ont étudié les premiers résultats de la Latitude à moyen terme. Leur étude consistait en une série rétrospective de 69 PTC, d'âge moyen 60 ans, au recul moyen de 43 mois. Les indications des PTC étaient des polyarthrites rhumatoïdes, des arthroses primaires, et des séquelles post-traumatiques. Les résultats étaient satisfaisants, avec une amélioration significative de la douleur, des mobilités et des scores fonctionnels dans 100% des cas à 6 mois sauf en supination. Tous les coudes instables en pré-opératoire avaient bénéficié d'une prothèse semi-contrainte, sans pour autant améliorer significativement la stabilité en post-opératoire. En revanche une ostéotomie de l'épicondyle médial était associée à une meilleure stabilité en post-opératoire et ce, de façon significative. De façon générale, meilleurs étaient les scores pré-opératoires, meilleurs étaient les résultats à 6 mois post-opératoires. Cette série et la nôtre sont comparables sur les caractéristiques épidémiologiques, et les résultats cliniques et fonctionnels. Les résultats de notre série incluent en plus les résultats de la Latitude en traumatologie.

➤ Complications :

Quel que soit le type de PTC, la faiblesse de cette intervention reste le taux de complication. Dans la revue de la littérature de Voloshin et al. (55) les taux de complication en fonction de l'indication étaient : pour les arthrites inflammatoires 24,3%, pour les séquelles de traumatologie 37,5% et pour les fractures 21,5%.

- Infection :

Aucune infection post-opératoire n'a été recensée dans notre série. L'étude de la littérature observe en général des taux d'infection très faibles. Voloshin et al. (55) dans une revue de la littérature ont retrouvé une incidence d'environ 3,3%. Toutlemonde et al. sur 100 PTC semi-contraintes, retrouvaient un taux d'infection de 4%. Streubel et al. (64) ont proposé un nouveau traitement des infections péri-prothétiques. L'étude des germes impliqués dans les 23 infections traitées étaient, par ordre décroissant : un staphylocoque coagulase négative, un staphylocoque doré ou un corynebacterium.

- Nerf ulnaire :

Concernant le nerf ulnaire, Dachs et al. avaient revu rétrospectivement la prise en charge du nerf ulnaire lors de 82 PTC et avaient noté la présence de symptômes post-opératoires. Une neurolyse simple avait été réalisée dans la majorité des cas, et l'indication de transposition n'était posée qu'en cas de tension anormale sur le nerf après implantation prothétique. 5% des patients avec neurolyse simple présentaient une neurapraxie post-opératoire, dont la moitié avait dû être reprise pour transposition. La moitié des patients ayant une flexion de coude inférieure à 100° en pré-opératoire avait présenté des symptômes sur le nerf ulnaire en post-opératoire et un avait dû être repris pour

transposition. Spinner et al. (66) avaient étudié cliniquement et par électrophysiologie l'atteinte du nerf ulnaire en pré et post-opératoire chez les patients atteints de polyarthrite rhumatoïde. 40% des patients avaient une atteinte ulnaire pré-opératoire, et cela ne les prédisposait pas à une aggravation ultérieure. Les examens cliniques et électrophysiologiques pré et post-opératoires étaient corrélés dans 90% des cas. Pour éviter les reprises, nous avons fait le choix de transposer le nerf dès que cela était possible. Dans notre étude, l'atteinte du nerf ulnaire pré-opératoire ne concernait aucun patient atteint de PR mais plutôt les patients atteints d'arthrose et de séquelles de traumatisme. Dans la moitié des cas, cette atteinte avait récupéré en post-opératoire. A chaque fois, le patient avait bénéficié d'une neurolyse avec transposition.

- Insuffisance tricipitale :

Concernant la voie d'abord utilisée, elle n'est que rarement précisée dans les études de résultats de PTC à moyen ou long terme. Dans notre étude, le choix de la voie d'abord de Gshwend protégée par une attelle postérieure pendant trois semaines post-opératoires n'a pas amené de complications à type d'insuffisance ou de rupture tricipitale. Cependant, Dachs et al. (67) avaient montré un taux de complication plus important lorsque la voie d'abord détachait ou traversait le tendon tricipital (32,6% dont la moitié de ruptures), comparée aux voies le réclinant (8,1%) sur une série de 83 PTC de première intention. Prokopis et al. (68) ont décrit une nouvelle voie de décollement du triceps par son versant médial, mais relèvent que dans la littérature les complications tricipitales (faiblesse ou rupture) existent aussi pour les voies d'abord sans désinsertion tricipitale. Toulemonde et al. (69) avaient montré sur une série de 100 PTC, dont la voie d'abord principale était celle de Bryan Morrey, 7% d'insuffisance tricipitale.

- Complications vues à la radiographie :

D'un point de vue radiographique, au dernier recul il y avait 30,6% de cas présentant des complications. Les complications recensées étaient la présence d'un liseré péri-prothétique, d'un déplacement secondaire, d'une ballonnisation voire d'une rupture de la corticale autour de la tige. La présence d'ossifications péri-prothétiques ne correspondait pas à une complication puisqu'elles n'avaient pas de retentissement fonctionnel. Les revues de la littérature notent pour Little et al. (70) 14% de liserés asymptomatiques, 9% de descellement et 13% de reprise et pour Voloshin et al. (55) 5,2% de descellements dont 13,7% étaient symptomatiques. En comparaison avec d'autres prothèses semi-contraintes, Mansat et al. (59) avaient montré 50% de complications radiologiques dont la plupart étaient des liserés asymptomatiques n'ayant pas nécessité de reprise. Schneeberger et al. (60) observaient 29% de descellement ayant nécessité une reprise sur la GSB III. Hastings II et al. (62) sur la Discovery, observaient 2,2% de liserés asymptomatiques n'ayant pas nécessité de reprise. Ces résultats sur prothèses semi-contraintes étaient comparables aux nôtres.

63,6% (7/11) des complications relevées sur les radiographies concernaient l'implant de tête radiale. Wagener et al. (63) dans leur série montraient quatre liserés huméraux, trois ulnaires et deux radiaux, aucun descellement et aucune calcification péri-prothétique. Dans 13 cas, la tête radiale s'était désassemblée de la tige sans avoir nécessairement de retentissement clinique. Quatre patients n'étaient pas satisfaits à la visite du sixième mois, trois le sont devenus après, et un l'est resté car la tête radiale désassemblée avait nécessité une reprise. Sur le plan radiographique, nous avons retrouvé la même faiblesse que dans cette série au niveau de l'implant radial (liseré, désassemblage). La seule reprise chirurgicale de notre série concernait un désassemblage de la tête radiale post-traumatique.

CONCLUSION :

La prothèse Latitude a permis d'obtenir d'excellents résultats à court et moyen terme sur l'ensemble des indications des prothèses totales de coude en première intention. Ces résultats consistaient en une amélioration significative des douleurs, des mobilités et des activités de patients, comparables aux autres types de PTC semi-contraintes. Le protocole de protection de la cicatrisation cutanée et tricipitale semble satisfaisant puisqu'aucune complication infectieuse ni tricipitale n'a été recensée. En revanche, notre série retrouve un taux de complication radiologique sensiblement identique aux autres séries et soulève deux limites de la prothèse: la faiblesse de l'implant radial et le devenir des liserés péri-prothétiques asymptomatiques.

Notre étude s'est concentrée sur la PTC Latitude en première intention, mais elle a également été étudiée comme prothèse de reprise. De Vos et al. (71) sur une période de quatre ans, avaient revus 18 reprises par PTC Latitude sur une série de patients d'âge moyen 53 ans. Les résultats ne montraient pas d'amélioration significative sur les mobilités, mais une nette amélioration sur la douleur, la stabilité et les scores fonctionnels. Il y avait eu sept cas de fractures des piliers per-opératoire (38%). Huit cas de liserés non évolutifs avaient été observés sur les radiographies de contrôle. Les résultats de la Latitude comme implant de reprise étaient meilleurs que ceux de la Coonrad Morrey dans la même indication.

Cette prothèse semble donc avoir toute sa place tant en première intention qu'en chirurgie de reprise, mais nécessite une réelle réflexion quant à l'implant radial.

BIBLIOGRAPHIE :

1. Moreau. Essai sur l'emploi de la résection des os dans le traitement de plusieurs articulations affectées de carie. Paris : Crouillebois ; 1816. p. 30-57
2. Ollier L. Traité des résections et des opérations conservatrices qu'on peut pratiquer sur le système osseux. Paris : 1885 ; Masson
3. Ollier L. Résections des grandes articulations. Paris : 1895 ; Masson
4. Defontaine L. Ostéotomie trochléiforme. *Rev chir* 1887 ; 7 : 716-26
5. Campbell W. Mobilization of joints with bony ankylosis. An analysis of 110 cases. *JAMA* 1924 ; 83 : 976-81
6. Dee R. Elbow arthroplasty. *Proc R Soc Med* 1969 ; 62 : 1031-5
7. Swanson A.B. Surgery of arthritis. In Wadsworth TG, editor. *The elbow* Edinburgh : Churchill Livingstone, 1982 : 303-345
8. Mellen R, Phalen G. Arthroplasty of the elbow by replacement of the distal portion of the humerus with an acrylic prosthesis. *J Bone Joint Surg* 1947 ; 29 : 3453
9. Ewald F.C. Total elbow replacement. *Orthop Clin North Am* 1975 ; 6 : 685-697
10. G. Meyer Zu Reckendorf. Les prothèses totales de coude. Classification. Revue et analyse de la littérature. *L'arthroplastie du coude*. GEEC 1996. Sauramps médical 1996 : 9-33
11. G. Meyer Zu Reckendorf, Y. Allieu. Classification des prothèses totales de coude. *Prothèses de coude*. Cahier d'enseignement de la SOFCOT 77. Elsevier 2001 : 9-16
12. Herzberg G., Rollier J.C., Richard A. Anatomie du coude : application aux prothèses de coude. *Prothèses de coude*. Cahiers d'enseignement de la SOFCOT 77. Elsevier 2001 : 9-16

13. Duparc F. Stabilité du coude et articulation condyloradiaie. *Prothèses de coude*. Cahier d'enseignement de la SOFCOT 77. Elsevier 2001 : 30-37
14. Drake RL, Vogl AW, Mitchell A, Duparc F, Duparc J. Gray's Anatomie pour les étudiants. Elsevier 2015
15. Morrey BF. The elbow and its disorders. Philadelphia : WB Saunders Co ; 1993
16. Testut L, Latarjet A. Traité d'Anatomie humaine. 9^e éd. Paris : Doin ; 1948
17. Morrey BF, An KN. Functional anatomy of the ligaments of the elbow. *Clin Orthop* 1985 ; 201 : 890
18. Yamaguchi MD, Fred A, Sweet MD et al. The extraosseous and intraosseous arterial anatomy of the adult elbow. *J bone and Joint Surg Am*, 1997 ; 79 : 1653-1662
19. Mansat P, Bonnel F, Canovas F, Captier G. Biomécanique du coude : application aux prothèses de coude. *Prothèses de coude*. Cahier d'enseignement de la SOFCOT 77. Elsevier 2001 : 17-29
20. P, Morrey BF. Biomécanique du coude. *L'arthroplastie du coude*. GEEC 1996. Sauramps médical 1996 : 35- 52
21. Mansat P, Fabre T, Clavert P, Coulet B, Duparc F. Les fractures complexes de l'extrémité distale de l'humérus sous l'égide du CFCOT. E-learning SOFCOT 28/09/2013
22. Cobb TK, Morrey BF. Total elbow arthroplasty as primary treatment for distal humeral fractures in elderly patients. *J Bone Joint Surg Am* 1997 ; 79 : 826-32
23. Lecestre P, Aubanial JM, Clarisse PR. Severe fractures of the lower end of the humerus in adults (author's translation). *Rev Chir Orthop* 1980 : 66 (Suppl. 2) : 20-50
24. Beredjiklian PK, Hotchkiss RN, Athanasian EA, et al. Recalcitrant nonunion of the distal humerus : treatment with free vascularized bone grafting. *Clin Orthop* 2005 ; 435 : 134-9

25. Proust J, Oksman A, Charissoux JL, et al. Intra-articular fracture of the distal humerus : outcome after osteosynthesis in patients over 60. *Rev Chir Orthop* 2007 ; 93 : 798-806

26. Charissoux JL, Mabit C, Fourastier J, et al. Comminuted intra-articular fractures of the distal humerus in elderly patients. *Rev Chir Orthop* 2008 ; 94S : S36-62

27. Mansat P, Bonneville N, Rongièrès M, et al. Comparison of ORIF vs TEA for the treatment of distal humeral fracture AO-type C in patients of 65 years or older. In : 21st Congress of the European society for surgery of the shoulder and elbow. Bruges : Société européenne de chirurgie de l'épaule et du coude ; 2008

28. Mansat P, Bonneville N, Rongièrès M, Bonneville P. The role of total elbow arthroplasty in traumatology. *Orthopaedics & Traumatology : Surgery & Research*, vol 100, Issue 6, p S293-S298

29. Kamineni S, Morrey BF. Distal humeral fractures treated with non custom total elbow replacement. *J Bone Joint Surg Am* 2004 ; 86 : 940-7

30. Ali A, Shahane S, Stanley D. Total elbow arthroplasty for distal humeral fractures : indications, surgical approach, technical tips, and outcome. *J Shoulder Elbow Surg* 2010 ; 19 : 53-58

31. Mansat P, Nouaille Degorce H, Bonneville N, Demezou H, Fabre T. Total elbow arthroplasty for acute distal humeral fractures in patients over 65 years old – Results of a multicenter study in 87 patients. *Orthopaedics & Traumatology : Surgery & Research*, vol 99, Issue 7, p 779-784

32. Prasad N, Ali A, Stanley D. Total elbow arthroplasty for non-rheumatoid patients with a fracture of the distal humerus. *Bone Joint J* 2016 ; 98-B : 381-6

33. Augerau B, Mansat P. Les prothèses totales de coude (Total elbow arthroplasties) *Rev Chir Orthop* 2005 ; 91(Suppl. 5) : 2S31-2S96

34. Amirfeyz R, Blewitt N. Mid-term outcome of GSB-III total elbow arthroplasty in patients with rheumatoid arthritis and patients with post-traumatic arthritis. *Arch Orthop Trauma Surg* 2009 ; 129 : 1505-1510

35. Schöni M, Drerup S, Angst F, Kyburz D, Simmen B, Goldhahn. Long-term survival of GSB-III elbow prostheses and risk factors for revisions. *Arch Orthop Trauma Surg* 2013 ; 133 : 1415-1424
36. Ramsey M, Adams RA, Morrey BF. Instability of the elbow treated with semi-constrained total elbow arthroplasty. *J Bone Joint Surg Am* 1999 ; 81 : 38-47
37. Pogliacomi F, Aliani D, Cavaciocchi M, Corradi M, Ceccarelli F, Rotini R. Total elbow arthroplasty in distal humeral nonunion : clinical and radiographic evaluation after a minimum follow-up of three years. *J Shoulder Elbow Surg* 2015 ; 24 : 1998-2007
38. Bröberg MA, Morrey BF. Results of delayed excision of the radial head after fracture. *J Bone Joint Surg* 1986 ; 68A : 669-74
39. Cheung EV, Adams R, Morrey BF. Primary osteoarthritis of the elbow : current treatment options. *J Am Acad Orthop Surg* 2008 Feb ; 16(2) : 77-87
40. Sears BW, Puskas GJ, Morrey ME, Sanchez-Sotelo J, Morrey BF. Posttraumatic elbow arthritis in the young adult : evaluation and management. *J Am Acad Orthop Surg* 2012 Nov ; 20(11) : 704-14
41. Vincent JI, Vandervoort AA , Macdermid JC. *Arthritis* 2013 ; 2013 : 487615
42. Wherthel JD, Schoch B , Morrey B, Sanchez-Sotelo J, Morrey M. *Rev Chir Orthop* 2015 ; 101 (Issue 7 Suppl) : S156-S157
43. Hashizume K, Nishida K, Fujiwara K, Kadota Y, Nakahara R, Ezawa K et al. Radiographic measurements in the evaluation and classification of elbow joint destruction in patients with rheumatoid arthritis. *Clin Rheumatol* 2010 ; 29 : 637-643
44. Steinbrocker O, Traeger GH, Batterman RC. Therapeutic criteria in rheumatoid arthritis. *J Amer Med Ass* 1949 ; 140 : 659
45. Larsen A, Dale K, Eek M. Radiographic evaluation of rheumatoid arthritis and related conditions by standard reference films. *Acta Radiol Diagn* 1977 ; 1 : 481-91

46. Morrey BF, Adams RA. Semiconstrained arthroplasty for the treatment of rheumatoid arthritis of the elbow. *J Bone Joint Surg* 1992 ; 74A : 479-90
47. Gill DRJ, Morrey BF : The Coonrad-Morrey total elbow arthroplasty in patients who have rheumatoid arthritis. A 10 to 15 year follow-ip study. *J Bone Joint Surg Am* 1998; 80 : 1327-1335
48. Prasad N, Dent C. Outcome of total elbow replacement for rheumatoid arthritis : single surgeon's series with Souter-Strathclyde and Coonrad-Morrey prosthesis. *J Shoulder Elbow Surg* 2010 ; 19 : 376-383
49. Pham TT, Delclaux S, Huguet S, Wargny M, Rongières M, Mansat P. Etude de survie de la prothèse totale de coude de Coonrad-Morrey dans la polyarthrite rhumatoïde : à propos de 54 cas revus au recul moyen de 7 ans et maximum de 16 ans. *Chir de la Main*, Vol 33, Issue 6, Dec 2014, p 427
50. Vochteloo AJ, Roche SJ, Dachs RP, Vrettos BC. Total elbow arthroplasty in bleeding disorders : an additional series of 8 cases. *J Shoulder Elbow Surg* 2015 ; 24 : 773-778
51. Ibrahim EF, Rashid A, Thomas M. Linked semiconstrained and unlinked total elbow replacement in juvenile idiopathic arthritis : a case comparison series with mean 11.7-year follow-up. *J Shoulder Elbow Surg* 2017 ; 26 : 305-313
52. Joshi RP, YAnni O, Gallanaugh SC. A modified posterior approach for the elbow for total elbow replacement. *J Shoulder Elbow Surg* 1999 ; 62 : 277-285
53. Lovy AJ, Keswani A, Dowdell J, Koehler S, Kim J, Hausman MR. Outcomes, complications, utilization trends, and risk factors for primary and revision total elbow replacement. *J Shoulder Elbow Surg* 2016 ; 25 : 1020-1026
54. Schneeberger AG, Meyer DC, Yian EH, Coonrad-Morrey total elbow replacement for primary and revision surgery : A 2- to 7.5-year follow-up study. *J Shoulder Elbow Surg* 2007 ; 16 : S47-S54
55. Voloshin I, Schippert DW, Kakar S, Krall Kaye E, Morrey BF. Complications of total elbow replacement : A systematic review. *J Shoulder Elbow Surg* 2011 ; 20 : 158-168

56. Quenneville CE, Austman RL, King GJW, Johnson JA, Dunning CE. Role of an anterior flange on cortical strains through the distal humerus after total elbow arthroplasty with a Latitude implant. *The Journal of Hand Surgery* 2008 ; 33 : 927-931
57. Wagener ML, De Vos MJ, Hendricks JCM, Eygendaal D, Verdonschot N. Stability of the unlinked Latitude total elbow prosthesis : A biomechanical in vitro analysis. *Clinical biomechanics*, 2013 ; 28 : 502-508
58. De Vos MJ, Wagener ML, Hendricks JC, Eygendaal D, Verdonschot N. Linking of total elbow prosthesi during surgery ; a biomechanical analysis. *J Shoulder Elbow Surg* 2013 SEP ; 22(9) : 1236-41
59. Mansat P, Bonneville N, Rongières M, Mansat M, Bonneville P, French Society for Shoulder and Elbow SOFEC. Results with a minimum of 10 years follow-up of the Coonrad-Morrey total elbow arthroplasty. *Orthop Traumatol Surg Res* 2013 Oct ; 99(6 Suppl) : S337-43
60. Schneeberger AG, Hertel R, Gerber C. Total elbow replacement with the GSB III prosthesis. *J Shoulder Elbow Surg* 2000 ; 9 : 135-139
61. Plaschke HC, Thillemann TM, Brorson S, Olsen BS. Outcome after total elbow arthroplasty : a retrospective study of 167 procedures performed from 1981 to 2008. *J Shoulder Surg* 2015 ; 24 : 1982-1990
62. Hastings II H, Lee DH, Pietrzak WS. A prospective multicenter clinical study of the Discovery elbow. *J Shoulder Elbow Surg* 2014 ; 23, e95-e107
63. Wagener ML, De Vos MJ, Hannink G, van der Pluijm M, Verdonschot N, Eygendaal D. Mid-term clinical results of a modern convertible total elbow arthroplasty. *Bone Joint J* 2015 ; 97-B : 681-8
64. Streubel PN, Simone JP, Morrey BF, Sanchez-Sotelo J, Morrey ME. Infection in total elbow arthroplasty with stable components. *Bone Joint J* 2016 ; 98-B : 976-83
65. Dachs RP, Vrettos BC, Chivers DA, Du Plessis JP, Roche SJ. Outcomes after ulnar nerve in situ release during total elbow arthroplasty. *The J Hand Surg Am.* 2015 ; 40(9) : 1832-1837

66. Spinner RJ, Morgenlander JC, Nunley JA. Ulnar nerve function following total elbow arthroplasty : A prospective study comparing preoperative and postoperative clinical and electrophysiologic evaluation in patients with rheumatoid arthritis. *J Hand Surg* 2000 ; 25A : 360-364
67. Dachs RP, Fleming MA, Chivers DA, Carrara HR, Du Plessis JP, Vrettos BC, Roche SJ. Total elbow arthroplasty : outcomes after triceps-detaching and triceps-sparing approaches. *J Shoulder Elbow Surg* 2015 ; 24 : 339-347
68. Prokopoulos PM, Weiland AJ. The triceps-preserving approach for semiconstrained total elbow arthroplasty. *J Shoulder Elbow Surg* 2008 ; 17 : 454-458
69. Toulemonde J, Ancelin D, Azoulay V, Bonneville N, Rongièrès M, Mansat P. Complications and revisions after semi-constrained total elbow arthroplasty : a mono-centre analysis of one hundred cases. *International Orthopaedics* 2016 ; 40 : 73-80
70. Little CP, Graham AJ, Carr AJ. Total elbow arthroplasty : a systematic review of the literature in the english language until the end of 2003. *J Bone Joint Surg (Br)* 2005 ; 87-B : 437-44
71. De Vos MJ, Wagener ML, Hannink G, van der Pluijm M, Verdonschot N, Eygendaal D. Short-term clinical results of revision elbow arthroplasty using the Latitude total elbow arthroplasty. *Bone Joint J* 2016 ; 98-B : 1086-92

Résumé :

Introduction :

Après avoir utilisé les prothèses totales de coude semi-contraintes, Coonrad-Morrey ou GSB III, nous avons choisi d'utiliser la prothèse totale de coude Latitude (Tornier-Wright). Nous rapportons ici les résultats d'une étude monocentrique prospective.

Matériel et Méthode :

36 prothèses totales de coude ont été posées entre 2009 et 2016. Il s'agissait de 10 hommes et 23 femmes, d'âge moyen 65,1 ans (20-81). Les indications étaient par ordre décroissant des fractures de la palette humérale (11), des séquelles de traumatisme (8), une arthrose primaire (6), une polyarthrite rhumatoïde (6), et des arthropathies secondaires (5). Toutes les prothèses ont été posées en position semi-contrainte. La tête radiale a été remplacée dans 28 cas. Les patients étaient revus pour examen clinique et radiographique à 6 semaines, 1 an, 3 ans et 5 ans. Le recul moyen était de 27,1 mois.

Résultats :

Tous les patients étaient améliorés sur le plan de la douleur. Les amplitudes articulaires moyennes étaient de 18,7°- 120,7° en extension-flexion, et l'arc moyen de prosupination était de 166,2°. Les résultats fonctionnels étaient bons ou excellents dans 97,2% des cas (MEPS moyen : 87,5/100). Les complications per-opératoires ont consisté dans 7 cas en une fracture des piliers huméraux. Au dernier recul, des liserés péri-prothétiques ont été observés dans deux cas. Trois patients ont présentés un descellement asymptomatique, cinq une ballonnisation corticale et un une rupture de corticale. Trois hygromas, deux cas de raideur, et un ostéome huméral post-traumatique ont été recensés. La seule reprise chirurgicale concernait un patient chez lequel la tête radiale s'était désassemblée à la suite d'une chute.

Discussion :

Les résultats de notre expérience avec cette nouvelle prothèse sont encourageants et comparables aux résultats des autres implants semi-contraints dans la littérature. Le taux de complication n'était pas plus élevé, mais laisse à penser qu'il existe une faiblesse au niveau de l'implant radial.

