



**HAL**  
open science

# Caractérisation des céphalées dans les malformations d'Arnold-Chiari de type 1

Lou Grangeon

► **To cite this version:**

Lou Grangeon. Caractérisation des céphalées dans les malformations d'Arnold-Chiari de type 1. Médecine humaine et pathologie. 2017. dumas-01524409

**HAL Id: dumas-01524409**

**<https://dumas.ccsd.cnrs.fr/dumas-01524409>**

Submitted on 18 May 2017

**HAL** is a multi-disciplinary open access archive for the deposit and dissemination of scientific research documents, whether they are published or not. The documents may come from teaching and research institutions in France or abroad, or from public or private research centers.

L'archive ouverte pluridisciplinaire **HAL**, est destinée au dépôt et à la diffusion de documents scientifiques de niveau recherche, publiés ou non, émanant des établissements d'enseignement et de recherche français ou étrangers, des laboratoires publics ou privés.

**FACULTÉ MIXTE DE MEDECINE ET DE PHARMACIE DE ROUEN**

**ANNÉE : 2017**

**THÈSE POUR**  
**LE DOCTORAT EN MEDECINE**

(Diplôme d'état)

PAR

**Lou GRANGEON**

NÉE LE 03 FEVRIER 1987 À PARIS

PRESENTÉE ET SOUTENUE PUBLIQUEMENT LE 14 AVRIL 2017

**CARACTÉRISATION DES CÉPHALÉES DANS LES MALFORMATIONS  
D'ARNOLD-CHIARI DE TYPE 1**

PRÉSIDENT DU JURY : Professeur David MALTETE

DIRECTRICE DE THÈSE : Docteur Evelyne GUEGAN-MASSARDIER

MEMBRES DU JURY : Professeur Stéphane DERREY

Professeur Emmanuel GERARDIN

**ANNEE UNIVERSITAIRE 2016 - 2017**  
**U.F.R. DE MEDECINE ET DE-PHARMACIE DE ROUEN**

-----

DOYEN : **Professeur Pierre FREGER**

ASSESEURS : **Professeur Michel GUERBET**  
**Professeur Benoit VEBER**  
**Professeur Pascal JOLY**  
**Professeur Stéphane MARRET**

<b>I - MEDECINE</b>
---------------------

**PROFESSEURS DES UNIVERSITES – PRATICIENS HOSPITALIERS**

Mr Frédéric <b>ANSELME</b>	HCN	Cardiologie
Mme Isabelle <b>AUQUIT AUCKBUR</b>	HCN	Chirurgie plastique
Mr Fabrice <b>BAUER</b>	HCN	Cardiologie
Mme Soumeya <b>BEKRI</b>	HCN	Biochimie et biologie moléculaire
Mr Ygal <b>BENHAMOU</b>	HCN	Médecine interne
Mr Jacques <b>BENICHOU</b>	HCN	Bio statistiques et informatique médicale
Mme Bouchra <b>LAMIA</b>	Havre	Pneumologie
Mr Olivier <b>BOYER</b>	UFR	Immunologie
Mr François <b>CARON</b>	HCN	Maladies infectieuses et tropicales
Mr Philippe <b>CHASSAGNE</b> ( <i>détachement</i> )	HCN	Médecine interne (gériatrie) – Détachement
Mr Vincent <b>COMPERE</b>	HCN	Anesthésiologie et réanimation chirurgicale
Mr Jean-Nicolas <b>CORNU</b>	HCN	Urologie
Mr Antoine <b>CUVELIER</b>	HB	Pneumologie
Mr Pierre <b>CZERNICHOW</b> ( <i>surnombre</i> )	HCH	Epidémiologie, économie de la santé
Mr Jean-Nicolas <b>DACHER</b>	HCN	Radiologie et imagerie médicale
Mr Stéfan <b>DARMONI</b>	HCN	Informatique médicale et techniques de communication
Mr Pierre <b>DECHELOTTE</b>	HCN	Nutrition

Mr Stéphane <b>DERREY</b>	HCN	Neurochirurgie
Mr Frédéric <b>DI FIORE</b>	CB	Cancérologie
Mr Fabien <b>DOGUET</b>	HCN	Chirurgie Cardio Vasculaire
Mr Jean <b>DOUCET</b>	SJ	Thérapeutique - Médecine interne et gériatrie
Mr Bernard <b>DUBRAY</b>	CB	Radiothérapie
Mr Philippe <b>DUCROTTE</b>	HCN	Hépto-gastro-entérologie
Mr Frank <b>DUJARDIN</b>	HCN	Chirurgie orthopédique - Traumatologique
Mr Fabrice <b>DUPARC</b>	HCN	Anatomie - Chirurgie orthopédique et traumatologique
Mr Eric <b>DURAND</b>	HCN	Cardiologie
Mr Bertrand <b>DUREUIL</b>	HCN	Anesthésiologie et réanimation chirurgicale
Mme Hélène <b>ELTCHANINOFF</b>	HCN	Cardiologie
Mr Thierry <b>FREBOURG</b>	UFR	Génétique
Mr Pierre <b>FREGER</b>	HCN	Anatomie - Neurochirurgie
Mr Jean François <b>GEHANNO</b>	HCN	Médecine et santé au travail
Mr Emmanuel <b>GERARDIN</b>	HCN	Imagerie médicale
Mme Priscille <b>GERARDIN</b>	HCN	Pédopsychiatrie
Mr Michel <b>GODIN</b> ( <i>surnombre</i> )	HB	Néphrologie
M. Guillaume <b>GOURCEROL</b>	HCN	Physiologie
Mr Dominique <b>GUERROT</b>	HCN	Néphrologie
Mr Olivier <b>GUILLIN</b>	HCN	Psychiatrie Adultes
Mr Didier <b>HANNEQUIN</b>	HCN	Neurologie
Mr Fabrice <b>JARDIN</b>	CB	Hématologie
Mr Luc-Marie <b>JOLY</b>	HCN	Médecine d'urgence
Mr Pascal <b>JOLY</b>	HCN	Dermato - Vénérologie
Mme Annie <b>LAQUERRIERE</b>	HCN	Anatomie et cytologie pathologiques
Mr Vincent <b>LAUDENBACH</b>	HCN	Anesthésie et réanimation chirurgicale
Mr Joël <b>LECHEVALLIER</b>	HCN	Chirurgie infantile
Mr Hervé <b>LEFEBVRE</b>	HB	Endocrinologie et maladies métaboliques
Mr Thierry <b>LEQUERRE</b>	HB	Rhumatologie
Mme Anne-Marie <b>LEROI</b>	HCN	Physiologie
Mr Hervé <b>LEVESQUE</b>	HB	Médecine interne
Mme Agnès <b>LIARD-ZMUDA</b>	HCN	Chirurgie Infantile
Mr Pierre Yves <b>LITZLER</b>	HCN	Chirurgie cardiaque
Mr Bertrand <b>MACE</b>	HCN	Histologie, embryologie, cytogénétique
M. David <b>MALTETE</b>	HCN	Neurologie

Mr Christophe <b>MARGUET</b>	HCN	Pédiatrie
Mme Isabelle <b>MARIE</b>	HB	Médecine interne
Mr Jean-Paul <b>MARIE</b>	HCN	Oto-rhino-laryngologie
Mr Loïc <b>MARPEAU</b>	HCN	Gynécologie - Obstétrique
Mr Stéphane <b>MARRET</b>	HCN	Pédiatrie
Mme Véronique <b>MERLE</b>	HCN	Epidémiologie
Mr Pierre <b>MICHEL</b>	HCN	Hépatogastro-entérologie
M. Benoit <b>MISSET</b>	HCN	Réanimation Médicale
Mr Jean-François <b>MUIR</b> ( <i>surnombre</i> )	HB	Pneumologie
Mr Marc <b>MURAINÉ</b>	HCN	Ophthalmologie
Mr Philippe <b>MUSETTE</b>	HCN	Dermatologie - Vénérologie
Mr Christophe <b>PEILLON</b>	HCN	Chirurgie générale
Mr Christian <b>PFISTER</b>	HCN	Urologie
Mr Jean-Christophe <b>PLANTIER</b>	HCN	Bactériologie - Virologie
Mr Didier <b>PLISSONNIER</b>	HCN	Chirurgie vasculaire
Mr Gaëtan <b>PREVOST</b>	HCN	Endocrinologie
Mr Bernard <b>PROUST</b>	HCN	Médecine légale
Mr Jean-Christophe <b>RICHARD</b> ( <i>détachement</i> )	HCN	Réanimation médicale - Médecine d'urgence
Mr Vincent <b>RICHARD</b>	UFR	Pharmacologie
Mme Nathalie <b>RIVES</b>	HCN	Biologie du développement et de la reproduction
Mr Horace <b>ROMAN</b>	HCN	Gynécologie - Obstétrique
Mr Jean-Christophe <b>SABOURIN</b>	HCN	Anatomie - Pathologie
Mr Guillaume <b>SAVOYE</b>	HCN	Hépatogastrologie
Mme Céline <b>SAVOYE-COLLET</b>	HCN	Imagerie médicale
Mme Pascale <b>SCHNEIDER</b>	HCN	Pédiatrie
Mr Michel <b>SCOTTE</b>	HCN	Chirurgie digestive
Mme Fabienne <b>TAMION</b>	HCN	Thérapeutique
Mr Luc <b>THIBERVILLE</b>	HCN	Pneumologie
Mr Christian <b>THUILLEZ</b> ( <i>surnombre</i> )	HB	Pharmacologie
Mr Hervé <b>TILLY</b>	CB	Hématologie et transfusion
M. Gilles <b>TOURNEL</b>	HCN	Médecine Légale
Mr Olivier <b>TROST</b>	HCN	Chirurgie Maxillo-Faciale
Mr Jean-Jacques <b>TUECH</b>	HCN	Chirurgie digestive
Mr Jean-Pierre <b>VANNIER</b> ( <i>surnombre</i> )	HCN	Pédiatrie génétique
Mr Benoît <b>VEBER</b>	HCN	Anesthésiologie - Réanimation chirurgicale
Mr Pierre <b>VERA</b>	CB	Biophysique et traitement de l'image

Mr Eric <b>VERIN</b>	HB	Service Santé Réadaptation
Mr Eric <b>VERSPYCK</b>	HCN	Gynécologie obstétrique
Mr Olivier <b>VITTECOQ</b>	HB	Rhumatologie
Mr Jacques <b>WEBER</b>	HCN	Physiologie

#### **MAITRES DE CONFERENCES DES UNIVERSITES – PRATICIENS HOSPITALIERS**

Mme Noëlle <b>BARBIER-FREBOURG</b>	HCN	Bactériologie – Virologie
Mme Carole <b>BRASSE LAGNEL</b>	HCN	Biochimie
Mme Valérie <b>BRIDOUX HUYBRECHTS</b>	HCN	Chirurgie Vasculaire
Mr Gérard <b>BUCHONNET</b>	HCN	Hématologie
Mme Mireille <b>CASTANET</b>	HCN	Pédiatrie
Mme Nathalie <b>CHASTAN</b>	HCN	Neurophysiologie
Mme Sophie <b>CLAEYSSENS</b>	HCN	Biochimie et biologie moléculaire
Mr Moïse <b>COEFFIER</b>	HCN	Nutrition
Mr Manuel <b>ETIENNE</b>	HCN	Maladies infectieuses et tropicales
Mr Serge <b>JACQUOT</b>	UFR	Immunologie
Mr Joël <b>LADNER</b>	HCN	Epidémiologie, économie de la santé
Mr Jean-Baptiste <b>LATOUCHE</b>	UFR	Biologie cellulaire
Mr Thomas <b>MOUREZ</b>	HCN	Virologie
Mme Muriel <b>QUILLARD</b>	HCN	Biochimie et biologie moléculaire
Mme Laëtitia <b>ROLLIN</b>	HCN	Médecine du Travail
Mr Mathieu <b>SALAUN</b>	HCN	Pneumologie
Mme Pascale <b>SAUGIER-VEBER</b>	HCN	Génétique
Mme Anne-Claire <b>TOBENAS-DUJARDIN</b>	HCN	Anatomie
Mr David <b>WALLON</b>	HCN	Neurologie

#### **PROFESSEUR AGREGE OU CERTIFIE**

Mme Dominique <b>LANIEZ</b>	UFR	Anglais – retraite 01/10/2016
Mr Thierry <b>WABLE</b>	UFR	Communication

## II - PHARMACIE

### PROFESSEURS

Mr Thierry <b>BESSON</b>	Chimie Thérapeutique
Mr Jean-Jacques <b>BONNET</b>	Pharmacologie
Mr Roland <b>CAPRON</b> (PU-PH)	Biophysique
Mr Jean <b>COSTENTIN</b> (Professeur émérite)	Pharmacologie
Mme Isabelle <b>DUBUS</b>	Biochimie
Mr Loïc <b>FAVENNEC</b> (PU-PH)	Parasitologie
Mr Jean Pierre <b>GOULLE</b> (Professeur émérite)	Toxicologie
Mr Michel <b>GUERBET</b>	Toxicologie
Mme Isabelle <b>LEROUX - NICOLLET</b>	Physiologie
Mme Christelle <b>MONTEIL</b>	Toxicologie
Mme Martine <b>PESTEL-CARON</b> (PU-PH)	Microbiologie
Mme Elisabeth <b>SEGUIN</b>	Pharmacognosie
Mr Rémi <b>VARIN</b> (PU-PH)	Pharmacie clinique
Mr Jean-Marie <b>VAUGEOIS</b>	Pharmacologie
Mr Philippe <b>VERITE</b>	Chimie analytique

### MAITRES DE CONFERENCES

Mme Cécile <b>BARBOT</b>	Chimie Générale et Minérale
Mr Jérémy <b>BELLIEN</b> (MCU-PH)	Pharmacologie
Mr Frédéric <b>BOUNOURE</b>	Pharmacie Galénique
Mr Abdeslam <b>CHAGRAOUI</b>	Physiologie
Mme Camille <b>CHARBONNIER (LE CLEZIO)</b>	Statistiques
Mme Elizabeth <b>CHOSSON</b>	Botanique
Mme Marie Catherine <b>CONCE-CHEMTOB</b>	Législation pharmaceutique et économie de la santé
Mme Cécile <b>CORBIERE</b>	Biochimie
Mr Eric <b>DITTMAR</b>	Biophysique
Mme Nathalie <b>DOURMAP</b>	Pharmacologie

Mme Isabelle <b>DUBUC</b>	Pharmacologie
Mme Dominique <b>DUTERTE- BOUCHER</b>	Pharmacologie
Mr Abdelhakim <b>ELOMRI</b>	Pharmacognosie
Mr François <b>ESTOUR</b>	Chimie Organique
Mr Gilles <b>GARGALA</b> (MCU-PH)	Parasitologie
Mme Nejla EL <b>GHARBI-HAMZA</b>	Chimie analytique
Mme Marie-Laure <b>GROULT</b>	Botanique
Mr Hervé <b>HUE</b>	Biophysique et mathématiques
Mme Laetitia <b>LE GOFF</b>	Parasitologie – Immunologie
Mme Hong <b>LU</b>	Biologie
Mme Marine <b>MALLETER</b>	Toxicologie
Mme Sabine <b>MENAGER</b>	Chimie organique
Mme Tiphaine <b>ROGEZ-FLORENT</b>	Chimie analytique
Mr Mohamed <b>SKIBA</b>	Pharmacie galénique
Mme Malika <b>SKIBA</b>	Pharmacie galénique
Mme Christine <b>THARASSE</b>	Chimie thérapeutique
Mr Frédéric <b>ZIEGLER</b>	Biochimie

#### **PROFESSEURS ASSOCIES**

Mme Cécile <b>GUERARD-DETUNCQ</b>	Pharmacie officinale
Mr Jean-François <b>HOUIVET</b>	Pharmacie officinale

#### **PROFESSEUR CERTIFIE**

Mme Mathilde <b>GUERIN</b>	Anglais
----------------------------	---------

#### **ASSISTANT HOSPITALO-UNIVERSITAIRE**

Mme Sandrine <b>DAHYOT</b>	Bactériologie
----------------------------	---------------

#### **ATTACHES TEMPORAIRES D'ENSEIGNEMENT ET DE RECHERCHE**

Mr Souleymane <b>ABDOUL-AZIZE</b>	Biochimie
Mme Hanane <b>GASMI</b>	Galénique
Mme Caroline <b>LAUGEL</b>	Chimie organique
Mr Romy <b>RAZAKANDRAINIBE</b>	Parasitologie



## LISTE DES RESPONSABLES DES DISCIPLINES PHARMACEUTIQUES

Mme Cécile <b>BARBOT</b>	Chimie Générale et minérale
Mr Thierry <b>BESSON</b>	Chimie thérapeutique
Mr Roland <b>CAPRON</b>	Biophysique
Mme Marie-Catherine <b>CONCE-CHEMTOB</b>	Législation et économie de la santé
Mme Elisabeth <b>CHOSSON</b>	Botanique
Mr Jean-Jacques <b>BONNET</b>	Pharmacodynamie
Mme Isabelle <b>DUBUS</b>	Biochimie
Mr Loïc <b>FAVENNEC</b>	Parasitologie
Mr Michel <b>GUERBET</b>	Toxicologie
Mr François <b>ESTOUR</b>	Chimie organique
Mme Isabelle <b>LEROUX-NICOLLET</b>	Physiologie
Mme Martine <b>PESTEL-CARON</b>	Microbiologie
Mme Elisabeth <b>SEGUIN</b>	Pharmacognosie
Mr Mohamed <b>SKIBA</b>	Pharmacie galénique
Mr Rémi <b>VARIN</b>	Pharmacie clinique
Mr Philippe <b>VERITE</b>	Chimie analytique

### III – MEDECINE GENERALE

#### PROFESSEUR

Mr Jean-Loup **HERMIL** UFR Médecine générale

#### PROFESSEURS ASSOCIES A MI-TEMPS

Mr Emmanuel **LEFEBVRE** UFR Médecine Générale

Mme Elisabeth **MAUVIARD** UFR Médecine générale

Mr Philippe **NGUYEN THANH** UFR Médecine générale

#### MAITRE DE CONFERENCES ASSOCIE A MI-TEMPS

Mr Pascal **BOULET** UFR Médecine générale

Mr Emmanuel **HAZARD** UFR Médecine Générale

Mme Lucile **PELLERIN** UFR Médecine générale

Mme Yveline **SEVRIN** UFR Médecine générale

Mme Marie Thérèse **THUEUX** UFR Médecine générale

## ENSEIGNANTS MONO-APPARTENANTS

### PROFESSEURS

Mr Serguei <b>FETISSOV</b> (med)	Physiologie (ADEN)
Mr Paul <b>MULDER</b> (phar)	Sciences du Médicament
Mme Su <b>RUAN</b> (med)	Génie Informatique

### MAITRES DE CONFERENCES

Mr Sahil <b>ADRIOUCH</b> (med)	Biochimie et biologie moléculaire (Unité Inserm 905)
Mme Gaëlle <b>BOUGEARD-DENOYELLE</b> (med)	Biochimie et biologie moléculaire (UMR 1079)
Mme Carine <b>CLEREN</b> (med)	Neurosciences (Néovasc)
M. Sylvain <b>FRAINEAU</b> (phar)	Physiologie (Inserm U 1096)
Mme Pascaline <b>GAILDRAT</b> (med)	Génétique moléculaire humaine (UMR 1079)
Mr Nicolas <b>GUEROUT</b> (med)	Chirurgie Expérimentale
Mme Rachel <b>LETELLIER</b> (med)	Physiologie
Mme Christine <b>RONDANINO</b> (med)	Physiologie de la reproduction
Mr Antoine <b>OUVRARD-PASCAUD</b> (med)	Physiologie (Unité Inserm 1076)
Mr Frédéric <b>PASQUET</b>	Sciences du langage, orthophonie
Mme Isabelle <b>TOURNIER</b> (med)	Biochimie (UMR 1079)

### **CHEF DES SERVICES ADMINISTRATIFS : Mme Véronique DELAFONTAINE**

*HCN - Hôpital Charles Nicolle*

*HB - Hôpital de BOIS GUILLAUME*

*CB - Centre Henri Becquerel*

*CHS - Centre Hospitalier Spécialisé du Rouvray*

*CRMPR - Centre Régional de Médecine Physique et de Réadaptation*

*SJ – Saint Julien Rouen*

Par délibération en date du 3 mars 1967, la faculté a arrêté que les opinions émises dans les dissertations qui lui seront présentées doivent être considérées comme propres à leurs auteurs et qu'elle n'entend leur donner aucune approbation ni improbation.

## LE SERMENT D'HIPPOCRATE

Au moment d'être admis(e) à exercer la médecine, je promets et je jure d'être fidèle aux lois de l'honneur et de la probité.

Mon premier souci sera de rétablir, de préserver ou de promouvoir la santé dans tous ses éléments, physiques et mentaux, individuels et sociaux.

Je respecterai toutes les personnes, leur autonomie et leur volonté, sans aucune discrimination selon leur état ou leurs convictions. J'interviendrai pour les protéger si elles sont affaiblies, vulnérables ou menacées dans leur intégrité ou leur dignité. Même sous la contrainte, je ne ferai pas usage de mes connaissances contre les lois de l'humanité.

J'informerai les patients des décisions envisagées, de leurs raisons et de leurs conséquences.

Je ne tromperai jamais leur confiance et n'exploiterai pas le pouvoir hérité des circonstances pour forcer les consciences.

Je donnerai mes soins à l'indigent et à quiconque me les demandera. Je ne me laisserai pas influencer par la soif du gain ou la recherche de la gloire.

Admis(e) dans l'intimité des personnes, je tairai les secrets qui me seront confiés. Reçu(e) à l'intérieur des maisons, je respecterai les secrets des foyers et ma conduite ne servira pas à corrompre les mœurs.

Je ferai tout pour soulager les souffrances. Je ne prolongerai pas abusivement les agonies. Je ne provoquerai jamais la mort délibérément.

Je préserverai l'indépendance nécessaire à l'accomplissement de ma mission. Je n'entreprendrai rien qui dépasse mes compétences. Je les entretiendrai et les perfectionnerai pour assurer au mieux les services qui me seront demandés.

J'apporterai mon aide à mes confrères ainsi qu'à leurs familles dans l'adversité. Que les hommes et mes confrères m'accordent leur estime si je suis fidèle à mes promesses ; que je sois déshonoré(e) et méprisé(e) si j'y manque.

*"La connaissance, au fond, ne fait pas partie de la nature humaine. C'est la lutte, le combat, et par conséquent le risque et le hasard qui vont donner lieu à la connaissance".*

*Michel Foucault*

## **REMERCIEMENTS**

### **AUX MEMBRES DU JURY**

#### **Monsieur le professeur David MALTETE**

Vous me faites l'honneur de présider cette thèse. Je vous remercie de votre accueil dans votre service et votre confiance tout au long de mon internat. Vous avez toujours été un soutien attentif pour moi. Recevez l'expression de mon profond respect.

#### **Madame le docteur Evelyne GUEGAN-MASSARDIER**

Pour avoir accepté de diriger cette thèse mais également pour ton soutien et ton amitié depuis mes plus jeunes années d'internat. Tu m'as beaucoup transmis et fais découvrir cette discipline fascinante des céphalées. Reçois mes remerciements les plus sincères.

#### **Monsieur le professeur Stéphane DERREY**

Pour avoir accepté de juger ce travail de thèse. J'ai beaucoup appris à ton contact que ce soit lors de mes quelques mois en neurochirurgie ou lors de nos échanges au travers de dossiers communs de céphalées.

#### **Monsieur le professeur Emmanuel GERARDIN**

Pour avoir accepté de juger ce travail de thèse. Nos échanges tout au long de mon internat ont toujours été enrichissants. Nous partageons la volonté du travail entre nos deux services.

## **A MA FAMILLE**

### **A Vianney**

Qui rend chaque heure de ma vie meilleure  
A tout ce que l'on a déjà construit et ce qui est à venir

### **A ma mère**

A qui je dois tout, sans laquelle je ne serais pas là. Tu es un soutien sans faille, de tout instant, et depuis toujours.  
Puissé-je un jour être un aussi bon parent.

### **A mon père**

Un papa aimant, qui m'a offert mon premier stéthoscope. Tu m'as aidé à me construire et me guide toujours, où que tu sois, dans chacune de mes décisions.

### **A Danielle**

Marraine la bonne fée. Aucun lien de sang nous unit, mais un lien bien fort, celui de la famille de cœur. Merci à toi pour tous tes conseils et pour tous ces moments partagés depuis ma petite enfance.

### **A mes frères Ivan et Dimitri**

Je m'estime toujours très chanceuse de vous avoir. Une fratrie forte, où l'on se retrouve toujours autour du rire, d'Europa Park, des spätzles, des musiques allemandes de Noël et de la guerre d'eau d'Ouessant !

### **A la (belle) famille Gilard : Catherine et Franck, Timothée, Clémentine et Violette**

Merci pour votre accueil chaleureux dans votre famille et ces sympathiques repas passés ensemble.



## **A MES AMIS**

### **A Madame Laura**

Une amitié qui est pour beaucoup dans ce que je suis aujourd'hui. J'utilise à nouveau les mots de La Fontaine: « Chacun se dit ami ; mais fou qui s'y repose : Rien n'est plus commun que ce nom, rien n'est plus rare que la chose ». C'est ce que je pense profondément et ça n'est pas prêt de changer ; j'ai un bon feeling ☺

### **A Roxane**

Ma plus vieille amie. Une rue commune, la rue de Milan, depuis nos tendres années...Des parcours communs sur ces 30 ans... J'espère que ces chemins se croiseront encore pour longtemps... mais j'en suis sûre ! Tu es une maman merveilleuse pour la petite boulette au miel Rafaella, qui est de plus en plus ravissante !

### **A Melina, Audrey et Léo (et aussi Alban, Guillaume et Anne)**

Mes amis de toujours. Depuis les samedis soir lycéens au formidable d'eau aux week-ends plus récents, de jeune couple installés. Nous avons partagés la mer avec les coups de soleil d'Audrey, la montagne avec mon inondation, le camping et les auberges de jeunesse. Des années que vous êtes là dans les bons moments et que vous avez rendu plus doux les mauvais. Félicitations pour le petit Youri, le dernier arrivé dans la bande (anciennement le groupe des 8..mais qui s'agrandit !)

### **Aux colos : Le Vicouille, Dodo et Stalix (même si je sais que tu n'aimes pas ça)**

Les amis, pourquoi vous êtes partis ? On était bien dans notre rue d'Alsace-Lorraine, à Rouen non ? Vous me manquez à Rouen. Alors, au cagibi, aux tomates avocat mozza et au Holly Cow !

### **A Rebecca... ma bec**

Si loin au fin fond de l'Argentine mais pourtant si près du cœur ! On revient te voir dès que les finances seront refaites !

### **À mes acolytes de lycée Pauline et Guillaume**

Au Rival, à Condorcet, à l'Italie... à Riad aussi ! Notre trio est parfait, on ne change rien !

### **A Hadi (et Aurélien)**

De très chouettes moments... pourtant passés dans les pires moments de sous colle de la D4 ! Mais nous avons réussi ! Vivement le prochain voyage ensemble, le post-Istanbul !

### **A Stéphanie et toute l'équipe d'INSERM U1161**

Stéphanie, ne plus chanter du Michel Legrand manque beaucoup dans mon quotidien... A tous mes Sanger, mes PCR de l'année dernière. Un mot particulier pour Françoise et Gwen. Il faut le dire, on s'est bien marré au 4<sup>ème</sup> étage de Lariboisière !

### **Au Dany**

Mon collègue et ami. Merci pour ta bonne humeur ! Un jour, toi aussi, tu feras le poisson

### **A MES AMIS ET COLLEGUES DE NEUROLOGIE**

**Avant tout merci pour les déjeuners de 12h30 de l'internat !!**

#### **A David Wallon**

Tu es un peu comme un mentor pour moi. C'est grâce à toi que j'ai écrit (péniblement) mon premier article ! Je suis très heureuse et fière que tu sois mon futur directeur de thèse de science.

#### **A Romain Lefaucheur**

Merci pour ton aide permanente et tout ce que tu m'as appris. J'ai été très heureuse de partager des moments de travail mais aussi de conversation à refaire le monde ce semestre.

#### **Aux drôles de dame de la neurologie vasculaire Aude et Ozlem :**

Mon premier semestre...mes premières gardes...Merci pour votre accueil. Je vous dois beaucoup dans ma formation. En revanche, je n'ai toujours pas appris à synthétiser mes transmissions de lendemain de garde désolé !

**A la bande : Bertrand (BB), Audrey, Floriane, Damien, Patrick, Lucie, Gulden et Aline**

Pour votre bonne humeur et ses moments sympas passés ensemble ! Je suis très heureuse de rester avec vous l'année prochaine !

**A Bruno et Mathilde :** Je suis très heureuse d'avoir partagé ces moments en réanimation au Havre... les concerts de zouk aussi !

**A Isabelle :**

Avec qui nous partageons l'angoisse de la thèse aujourd'hui mais également les petits fours du buffet et le champagne ! Très belle envolée pour les prochains mois autour du monde !

**Aux co-internes : Benjamin (futur co-chef), Julie, Jasmine.. et tous les autres...**

**A toute l'équipe de neurologie avec qui j'ai eu le plaisir de travailler :** Christelle, les filles d'HDJ (Virginie et Virginie, Anna, Noel, Gaëlle..) mais aussi les filles d'UNP (Bérénice, Michelle, Sandrine, Claire..) et les garçons Antoine, Fabien et Erwan ! J'en oublie sûrement !

**A MON DEUXIÈME SERVICE: LA NEUROCHIRURGIE**

**A François-Xavier , Pierre et Alexis :** J'ai survécu à un semestre complet avec vous !

**Au Dr Langlois**

Je suis ravie de pouvoir travailler avec toi. Ta rigueur et ton expertise forcent le respect

**A Sophie, Anne-Claire et Damien**

**... et je n'oublie pas mes aides précieuses pour cette thèse :**

**A Nicolas Magne, ami et collègue de travail :**

Depuis les trajets de voiture pour Evreux en écoutant les Stones aux heures passées (et cafés) devant la console pour analyser ces IRM !! A de futurs projets communs !

**A Laurent :**

On forme une belle équipe Rouen – Amiens ! Un grand merci pour les statistiques que je n'aurai pas pu faire seule ! Vive le G4.

# TABLE DES MATIERES

<b>ABREVIATIONS</b> .....	<b>21</b>
<b>INTRODUCTION</b> :.....	<b>22</b>
EPIDEMIOLOGIE :.....	22
HISTORIQUE :.....	23
DEFINITION ANATOMIQUE : .....	24
CLASSIFICATION : .....	25
PHYSIOPATHOLOGIE : .....	26
PRÉSENTATION CLINIQUE:.....	28
CÉPHALÉES : .....	29
DIAGNOSTIC POSITIF À L'IMAGERIE CÉRÉBRALE ET CERVICALE : .....	33
PRISE EN CHARGE MÉDICALE ET TRAITEMENT CONSERVATEUR : .....	36
PRISE EN CHARGE CHIRURGICALE : .....	36
CHIARI SEVERITY INDEX : A PREOPERATIVE GRADING SYTEM FOR CM1 .....	39
PROBLEMATIQUE : .....	41
<b>OBJECTIFS</b> .....	<b>42</b>
<b>PATIENTS ET MÉTHODES</b> .....	<b>43</b>
POPULATION.....	43
DONNÉES RECUEILLIES.....	45
<i>EVALUATION INITIALE</i> .....	45
<i>EVALUATION DES CARACTÉRISTIQUES DES CÉPHALÉES</i> : .....	46
<i>ANALYSE DE L'IMAGERIE CÉRÉBRALE ET MÉDULLAIRE</i> : .....	47
<i>PRISE EN CHARGE CHIRURGICALE</i> .....	49
<i>ÉVALUATION POST-OPÉRATOIRE</i> .....	50
ANALYSE STATISTIQUE .....	52
<b>RÉSULTATS</b> :.....	<b>54</b>
CARACTÉRISTIQUES CLINIQUES ET RADIOLOGIQUES DE NOTRE COHORTE : .....	54
FACTEURS PRÉDICTIFS DE BONNE ÉVOLUTION POST-OPÉRATOIRE DES CÉPHALÉES :.....	56
CLASSIFICATION DES CÉPHALÉES SELON L'IHS : .....	60
EVALUATION DE LA QUALITÉ DE VIE ET DE LA REPRISE DU TRAVAIL:.....	63
VALIDATION DU CHIARI SEVERITY INDEX DANS NOTRE COHORTE:.....	64
<b>DISCUSSION:</b> .....	<b>65</b>
FACTEURS PRÉDICTIFS DE REGRESSION DES CÉPHALÉES EN POST-OPÉRATOIRE .....	65
CLASSIFICATION DES CÉPHALÉES SELON L'IHS : .....	67
CORRÉLATION CLINICO-RADIOLOGIQUE.....	70
PRISE EN CHARGE CHIRURGICALE.....	73
LES CÉPHALÉES ET MALFORMATION DE CHIARI : PHYSIOPATHOLOGIE .....	74
LIMITES DE NOTRE ETUDE.....	77
<b>CONCLUSION ET PERSPECTIVES</b> .....	<b>79</b>
<b>BIBLIOGRAPHIE</b> : .....	<b>80</b>

## **ABREVIATIONS**

CHU : centre hospitalo-universitaire

TDM : tomodensitométrie

IRM : imagerie par résonance magnétique

LCS : liquide cérébro-spinal

V 4 : 4e ventricule

CM1 : Malformation de Chiari de type 1

IHS : International Headache Society

ICHD III : International Classification of Headache Disorders - third edition

CSI : Chiary Severity Index

CCOS : Chicago Chiari Outcome Scale

PAG : Substance grise périaqueducale

## **INTRODUCTION :**

Une malformation d'Arnold Chiari (CM) est une affection fréquente, congénitale dans la grande majorité des cas, qui correspond à une position basse des amygdales dans le foramen magnum avec des modifications incluant l'arachnoïde et la dure-mère voisine aboutissant à une exclusion de la grande citerne et à l'obstruction du trou de Magendie. Cette malformation se manifeste principalement par des céphalées et peut justifier d'un geste chirurgical de décompression de fosse postérieure.

L'évolution naturelle de cette malformation est méconnue et peut être marquée par une majoration de l'ectopie amygdalienne avec apparition d'une syringomyélie, c'est-à-dire l'élargissement du canal épendymaire. Parfois le facteur déclenchant de l'aggravation est un traumatisme crânien.

Le diagnostic est le plus souvent fait devant un tableau clinique riche, incluant d'une part des symptômes liés à cette syringomyélie mais avant tout des céphalées, qui peuvent être très polymorphes.

## **EPIDEMIOLOGIE :**

La prévalence est estimée de 0,5 à 0,9% chez l'adulte et 1% de la population pédiatrique.

[1][2]. Il s'agit uniquement d'une estimation dans la mesure où de très nombreux cas sont asymptomatiques.

Après analyse de 12000 IRM cérébrales, Elster et Chen ont identifiés 68 cas de malformation de Chiari (CM) , soit 0,55% de leur cohorte [3]. Après relecture de 22591 IRM, Meadows et al ont eux retrouvés 175 patients avec CM asymptomatique, soit une prévalence de 0,77% [4].

Selon l'*American association of neurological surgeons*, 10000 chirurgies par an seraient

réalisées aux Etats-Unis. Par ailleurs, la plupart des études rapportent une prédominance féminine avec un sex ratio allant jusqu'à 3/1 [3] [5].

Une syringomyélie est associée à une malformation de Chiari dans 30 à 70% des cas selon les études.

## **HISTORIQUE :**

La description princeps de cette malformation a été faite par Hans Chiari, anatomo-pathologiste autrichien, en 1891 dans son manuscrit « À propos des modifications du cervelet résultant d'hydrocéphalie cérébrale ». Chiari y décrit l'élongation des amygdales et de la partie médiane du lobe inférieur du cervelet accompagnant le bulbe rachidien aplati dans le canal cervical supérieur [6]. Le cervelet semblait normal dans la plupart des cas, avec parfois une légère élongation du quatrième ventricule. En 1896, il identifia les malformations de type I et II (associé à une dysraphie spinale) [7].

L'apport de Julius Arnold est plus tardive : En 1894, il publia un rapport descriptif d'un enfant avec une malformation de type II associée à une myélodysplasie. Son travail a ainsi souligné la part de dysraphie spinale, en minimisant le rôle de la descente des amygdales.

Il semble alors approprié de distinguer les malformations de Chiari des malformations dite d'Arnold- Chiari, faisant référence aux malformations de type II, associée à une dysraphie spinale. Ce sont les études ultérieures, notamment avec l'apport de l'imagerie, qui décriront l'impression basilaire, la platybasie et le volume réduit de la fosse postérieure associés à ces malformations.



## DEFINITION ANATOMIQUE :

Les rapports normaux de la fosse postérieure et de la charnière cervico-occipitale sont codifiés par des lignes virtuelles. Pour parler de malformation de Chiari, la ptose des amygdales cérébelleuses doit être de plus de 5mm sous la ligne de MacRae, définie anatomiquement par une ligne passant par le bord inférieur du clivus et le bord occipital (figure 1) [8]. Cette ligne caractérise la limite du foramen magnum, jonction entre l'encéphale et le canal rachidien. On parle d'ectopie des tonsilles lorsque la ptose est de 3 à 5 mm. Celle-ci peut être considérée comme pathologique si elle est associée à d'autres signes typiques du Chiari.

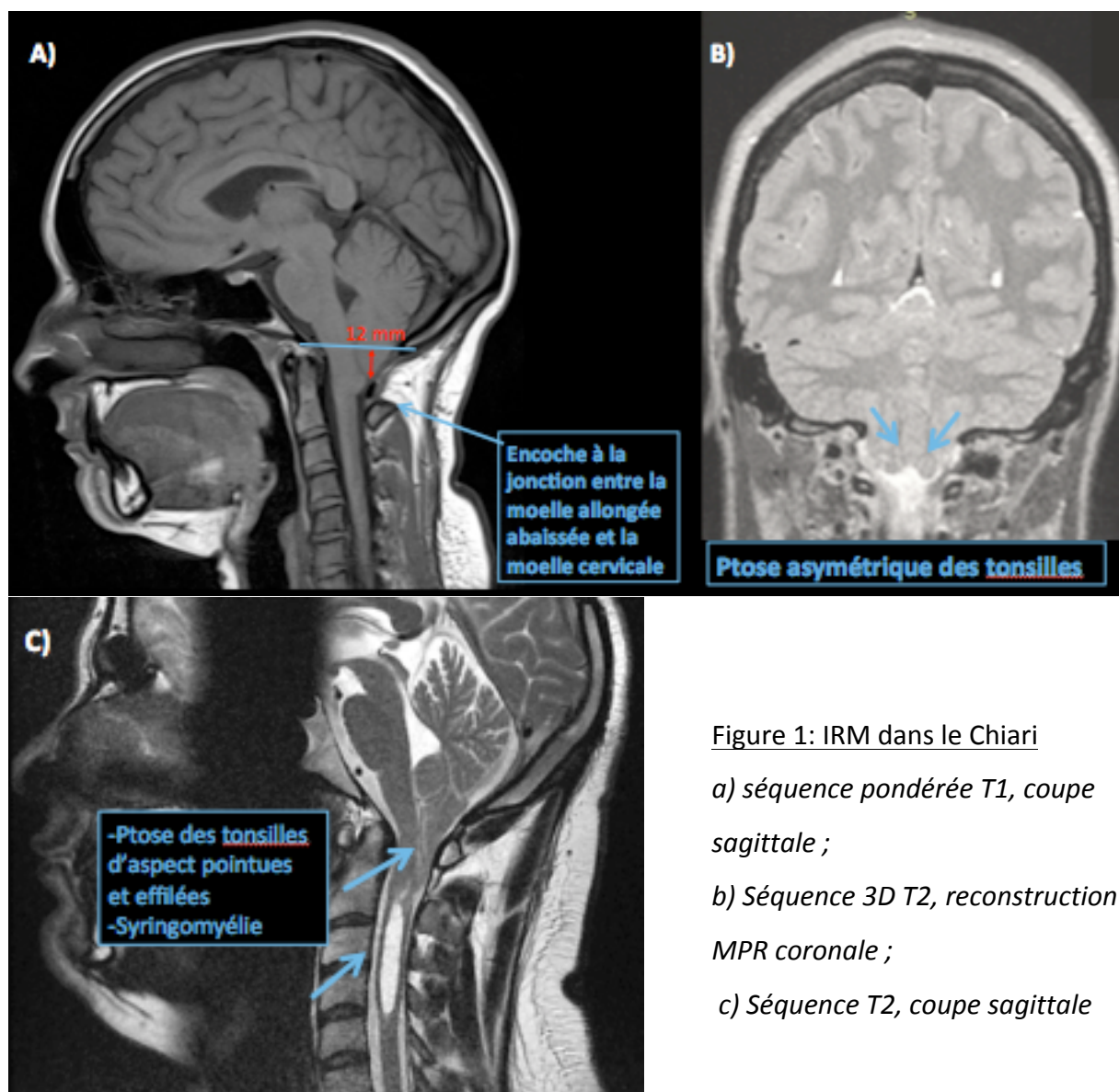


Figure 1: IRM dans le Chiari  
a) séquence pondérée T1, coupe sagittale ;  
b) Séquence 3D T2, reconstruction MPR coronale ;  
c) Séquence T2, coupe sagittale

L'apparence « effilée » des tonsilles et l'aspect « encombré » de l'espace sous-arachnoïdien au niveau de la jonction craniale-cervicale est importante également [9].

Une syringomyélie désigne une cavitation tubulaire de la moelle épinière avec extension latérale liée à l'accumulation de liquide d'origines diverses suivant le processus pathologique en cause. Une syringo-hydromyélie fait référence à un canal central dilaté uniquement.

### **CLASSIFICATION :**

- CM de type I (CM1) correspond à une élongation des amygdales et de la partie médiane des lobes inférieurs du cervelet, isolée ou associée à une syringomyélie. Cette élongation peut être asymétrique ou unilatérale. Le type 1 est le plus fréquent.

- CM de type II est caractérisé par une ptose des tonsilles et du vermis cérébelleux associée à une descente de la protubérance et de la moelle allongée dans le canal cervical, à travers le foramen magnum élargi (Tableau 1). Elle est toujours associée à un myéloméningocèle.

L'étiopathogénie est alors bien différente du type 1: Il s'agit d'une séquelle liée à un dysraphisme spinal survenant à la 4<sup>ème</sup> semaine de gestation.

	<b>CM type I</b>	<b>CM type II</b>
<b>Cervelet</b>	Ectopie des amygdales	Ectopie du vermis et amygdales
<b>V4</b>	En place	Abaissé
<b>Bulbe</b>	Normal	Etiré, bas situé

Tableau 1 : Différences entre le CM type 1 et CM type 2

- CM de type III correspond à une hernie du cervelet au travers du plan du foramen magnum dans un méningo-encéphalocèle occipital. Il est exceptionnel et le plus souvent létal. [10]

- CM de type IV : Hypoplasie du cervelet associé à une ectopie bulbaire.

Les CM de type III ou IV ne sont plus rencontrés de nos jours grâce à l'amélioration du diagnostic anténatal (Figure 2).

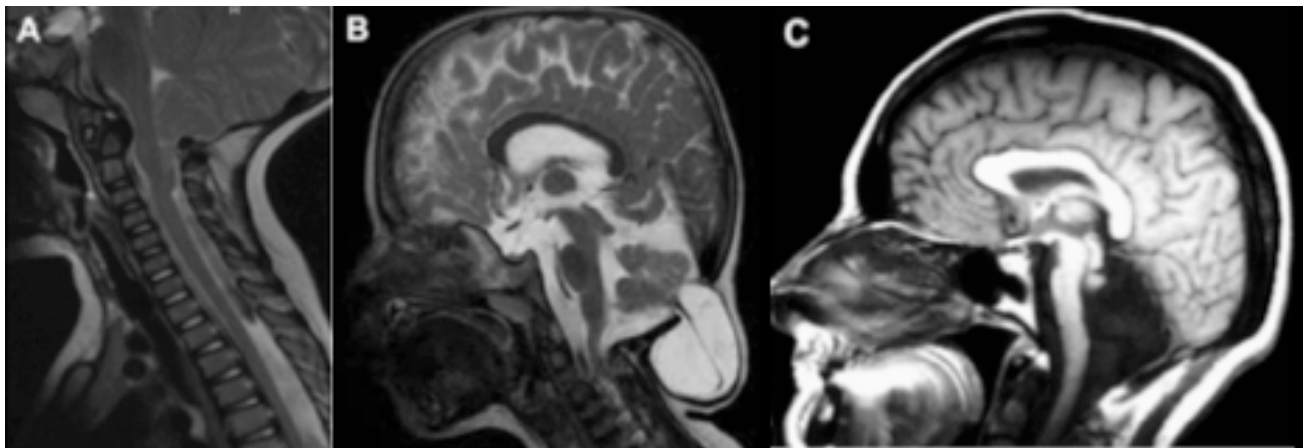


Figure 2 : Classification des malformations de Chiari

*D'après Hadley et al, The Chiari malformations, JNNP 2002 et images du Dr Paresh Desai :*

*a) IRM Coupe sagittale T2 : CM type II avec descente du vermis et de la moelle allongée*

*b) IRM Coupe sagittale T2 : CM type III avec encephalocèle occipital*

*c) IRM Coupe sagittale T1 : CM type IV avec hypoplasie du cervelet*

### **PHYSIOPATHOLOGIE :**

Historiquement, Chiari avançait l'hypothèse que la malformation était secondaire à une hydrocéphalie congénitale et a noté ultérieurement que la sévérité de l'hydrocéphalie n'était pas corrélée au degré d'extension des tonsilles. Le postulat d'un retard de croissance de la fosse postérieure, entraînant une augmentation de pression, et donc une descente du cervelet, est alors avancé.

Plusieurs théories ont ensuite été établies pour expliquer la genèse de la malformation et les anomalies médullaires associées. Je présenterai ici les 2 principales.

#### 1/Théorie de l'arrêt du développement (Daniel et Strich 1958)

L'arrêt du développement osseux de la base du crâne est à l'origine d'une fosse postérieure trop petite pour faire face au développement du cervelet qui ne continuera sa croissance qu'à travers le trou occipital. Cette anomalie du mésoderme peut survenir pendant avant ou après la fermeture du tube neural. La principale critique de cette théorie repose sur l'existence de malformations de charnière observées à la 16<sup>ème</sup> semaine de vie intra-utérine, avant le début de croissance du cervelet. [11] [12][13]

#### 2/Théorie hydrodynamique (Gardner ,1958)

D'après Gardner, il s'agit d'un défaut d'évacuation liquidienne du tube neural pendant la période embryonnaire ou des espaces sous-arachnoïdiens pendant la période fœtale. Le point clé de cette théorie est la date d'ouverture du trou de Magendie. La membrane qui ferme le toit du rhombencéphale (aera membranacea) va progressivement s'amincir sous l'effet d'une pression exercée par l'accumulation de substance protéiforme dans le tube neural (via les plexus choroïdes) et va s'ouvrir pour donner le trou de Magendie. L'hypothèse est qu'une accumulation de liquide trop rapide ou bien un écoulement trop faible provoque une distension du tube neural jusqu'à un point de rupture [14].

Une CM1 serait la résultante d'un déséquilibre entre la pression pulsatile des plexus choroïdes du V4 par rapport à ceux des ventricules latéraux. Il existerait une diminution de pulsatilité générée par les plexus choroïdes en fosse postérieure.

Par « effet marteau », les pulsations systoliques des plexus choroïdes vont entraîner des vagues de pulsation de LCS sur les structures environnantes, en particulier la tente du

cervelet. S'il y a hypopulsatilité des plexus choroïdes, l'effet marteau du V4 est trop faible, il se produit un abaissement de la tente du cervelet et la création d'une petite fosse postérieure.

Deux phénomènes peuvent alors conduire à une gêne à l'écoulement du LCS : le développement du cervelet dans une fosse post réduite et l'imperforation du trou de Magendie.

Une petite taille de V4 va rendre la tension pariétale insuffisante au niveau du toit pour perforer le trou de Magendie. Cette gêne à l'écoulement du LCS peut provoquer une hydrocéphalie en amont, une hydromyélie en aval.

Plusieurs critiques de cette théorie ont été faites au cours des années, notamment l'observation d'une CM1 survenant avant le développement des plexus choroïdes du V4 et donc avant la production de LCS au niveau de la fosse postérieure.

### **PRÉSENTATION CLINIQUE:**

L'ensemble des symptômes peut être lié soit à la compression directe de la moelle épinière ou du tronc soit lié aux perturbations du flux du LCS (hydrocéphalie, syringomyélie..)

On peut schématiquement distinguer 3 sous-groupes, en dehors des céphalées :

- Atteinte des nerfs crâniens (nystagmus, dysphagie, apnée centrale)
- Compression du tronc : Troubles du rythme, syncope
- Signes médullaires (syndrome pyramidal, incontinence urinaire, douleurs, syndrome syringomyélique)

Ils apparaissent le plus fréquemment entre la 2 et 3<sup>ème</sup> décennie, dans la majorité des cas spontanément. Une proportion de 24% se déclencherait à la suite d'un traumatisme léger. Il

Il y a souvent un important délai entre le diagnostic et le début des symptômes. De plus, les tableaux cliniques et leur sévérité changent beaucoup selon l'âge [15]. Il a été observé que la descente des tonsilles diminuait avec le temps et donc avec l'âge du patient [16].

Les principaux symptômes sont :

- 1) Céphalées ou nuchalgies : il s'agit de la plainte principale des patients
- 2) Vertiges et symptômes vestibulaires
- 3) Douleur en cape (épaules), liée à la cavité syringomyélique (anesthésie thermique « suspendue » en cape)
- 4) Douleurs des membres non radiculaires, faiblesse, paresthésies
- 5) Malaise « vagal » par compression du noyau du X ou troubles de déglutition et de la phonation par compression du noyau du XI
- 6) Scoliose
- 7) Troubles du sommeil avec apnées centrales

Toutefois, une découverte fortuite est également fréquente: Selon la revue rétrospective de [4], incluant 175 patients, 25% des patients seraient asymptomatiques et 31% dans la série de Elster et Chen [3].

### **CÉPHALÉES :**

Il s'agit du symptôme principal de la CM1 qui peut même constituer la plainte unique du patient [9].

Dans la série de Elster et Chen, 87% des patients souffraient de céphalées et dans celle de Nohria et Oakes, seulement 30% des patients étaient libres de toute céphalée [3][17].

Les céphalées sont classiquement postérieures, situées en occipital ou au niveau de la nuque haute, exacerbées par la toux, manœuvre de Valsalva, changements de position ou extension cervicale. Dans une série prospective de 364 patients, 296 (80%) patients présentaient des céphalées occipitales constrictives, en étai, qui irradiaient vers le vertex [9].

Les critères diagnostiques établis par l'International Headache Society sont les suivants [18] :

- A. Céphalée remplissant le critère C
- B. Malformation de Chiari de type 1 (CM1) démontrée
- C. Preuve du lien de causalité apportée par au moins 2 des critères suivants :
  - a. Céphalée développée en lien temporel avec la CM1 et/ou céphalée résolutive dans les 3 mois après traitement du CM1
  - b. Céphalée ayant au moins une parmi les 3 caractéristiques suivantes :
    - i. Précipitée par la toux ou autre manœuvre Valsalva-like
    - ii. Localisation occipitale ou sous-occipitale
    - iii. Durée <5 minutes
  - c. Association à d'autres symptômes de dysfonction cérébelleux ou du tronc cérébral et /ou de la moelle épinière.
- D. Ne correspondant pas mieux à un autre diagnostic de l'ICHD-3

Les patients avec une hypotension spontanée du LCS peuvent présenter une descente des amygdales cérébelleuses secondaire et un aspect de CM1 sur l'IRM. Ils peuvent également se plaindre de céphalées impulsives à la toux. C'est pourquoi une

hypotension spontanée du LCS doit toujours être recherchée en cas de découverte de CM1.

La physiopathologie propre des céphalées dans la CM1 reste obscure.

Le mécanisme de la céphalée induite par la toux implique une dissociation transitoire entre la pression intracrânienne et la pression au niveau spinal produisant alors une traction sur les tonsilles et méninges et donc une douleur [19]. D'autres auteurs évoquent comme mécanisme de la douleur la turbulence et des fluctuations importantes de la circulation veineuse dans le CM1, compte tenu des troubles de circulation du LCS, qui se majorent lors de la toux [9].

Néanmoins, les céphalées présentées par les patients peuvent être extrêmement polymorphes et l'ensemble du pattern des céphalées des CM1 n'est pas bien établi dans la littérature.

Pascual a évalué 50 patients CM1 [20]. Parmi eux, 52% souffrait de céphalées dont 14 (28%) présentaient les céphalées dites typiques du CM1 mais 5 autres correspondaient à des migraines, 6 à des céphalées de tension et une céphalée trigéminée. Dans cette étude, il y avait corrélation entre aggravation de la céphalée et degré de ptose mais pas de corrélation avec la dysplasie de l'os occipital.

Une autre étude plus récente, qui avait pour but de mieux caractériser les céphalées des CM1 au sein d'une population pédiatrique, confirmait que la céphalée dite typique du CM1 est la plus fréquente [21]. Des céphalées primaires étaient présentes pour 42% de leurs patients dont la moitié étaient des migraines sans aura. Le degré de ptose était dans cette étude corrélé positivement à la courte durée de la crise, à la localisation occipitale et au déclenchement à l'effort uniquement.



Une dernière étude ne retrouvait que 3 céphalées typiques du CM1 chez 49 patients pédiatriques alors que la céphalée était le symptôme principal. Le degré de ptose n'était alors pas corrélé avec la sévérité des céphalées [22].

La sévérité de la céphalée n'est pas donc toujours corrélée à la sévérité du CM1 [23] [4]. Certains cas de céphalées très sévères peuvent ainsi présenter une ptose minime sur l'imagerie et d'autres cas asymptomatiques peuvent correspondre en réalité à une extension majeure des tonsilles [22].

Concernant spécifiquement les céphalées primaires, peu d'arguments sont retenus pour établir un lien entre les céphalées primaires épisodiques et les CM1. En effet, les cas rapportés dans la littérature sont rares et il n'y a pas d'augmentation de prévalence de ces céphalées chez les patients CM1 comparativement à la population générale.

Une exception peut être faite : Il s'agit des cas de migraine basilaire, entité rare, qui sont exceptionnellement dues à une malformation CM1 [24].

Si la coexistence de céphalées primaires épisodiques et d'une CM1 semble être fortuite, la question se pose pour les céphalées chroniques en revanche. Stovner décrit parmi 34 patients CM1, la prévalence de 8 céphalées continues sans le caractère déclenchant de la toux ou de la manœuvre de Valsalva [25]. Cette prévalence est bien plus importante que dans la population générale (environ 3 %) [26] [27].

De même, Kaplan et al ont retrouvés une forte prévalence de migraineux chroniques parmi les patients CM1 (11%) avec par ailleurs un âge de début bien plus précoce et un nombre de jour de crise par mois bien plus élevé que chez les migraineux chroniques contrôles (sans CM1) [28].

Peu d'études ont analysés précisément les céphalées des patients CM1 en les classant selon les critères de l'IHS.

La littérature sur l'ensemble des céphalées présentées par les patients CM1, et l'imputabilité de cette malformation dans la survenue de ces céphalées reste pauvre. Pourrait on établir un pattern plus large de céphalées liées au CM1 ou doit on considérer toute céphalée ne remplissant les critères de « céphalée attribuée au Chiari » de l'IHS comme non liée et indépendante du CM1?

### **DIAGNOSTIC POSITIF À L'IMAGERIE CÉRÉBRALE ET CERVICALE :**

Le diagnostic de malformation de Chiari est un diagnostic iconographique reposant sur la ptose des tonsilles cérébelleuses dépassant d'au moins 5mm le plan du foramen magnum. Dans le cas des CM1, on retrouve également une absence de la citerne cérébello-médullaire et un V4 en place. Cette constatation est faite par un examen tomodensitométrie ou en imagerie par résonance magnétique (IRM).

La meilleure modalité pour définir quantitativement la descente des tonsilles cérébelleuses est l'IRM du fait d'un meilleur contraste entre les espaces liquidiens et les structures tissulaires. Le diagnostic de malformation de Chiari est donc établi au mieux par des séquences d'IRM morphologiques conventionnelles, en particulier sur les coupes sagittales passant par la charnière cranio-cervicale.

Au-delà du diagnostic positif, l'analyse de l'IRM encéphalique permet d'étudier les répercussions de la descente des amygdales sur les espaces sous-arachnoïdiens, sur la filière ventriculaire, sur les structures nerveuses (tronc, moelle épinière). Une malformation de Chiari est associée à une hydrocéphalie dans 7% des cas, une syringomyélie dans 30 à 70% des cas et une syringobulbie dans 6% des cas (qui sera alors toujours associée à une syringomyélie).

L'IRM et le scanner permettent l'analyse morphologique de la fosse postérieure (figure 3) et permettent de ne pas méconnaître une malformation osseuse de la charnière crânio-cervicale dans le cadre du bilan pré chirurgical. Les analyses morphométriques de fosse postérieure sont basées sur l'étude de longueur du supraocciput, la longueur du clivus, la pente de la tente du cervelet (Figure 3). On retrouve par cette analyse une diminution de la longueur du clivus et du supraocciput, une augmentation de la pente de la tente du cervelet [13]. Ces constatations morphométriques sont plutôt en faveur d'une étiopathogénie reposant sur la théorie d'arrêt de développement osseux, avec arrêt du développement des somites occipitaux. Des études volumétriques permettent de déterminer que dans les malformations de Chiari, le volume total de la fosse postérieure est diminué [9][29]. Cette diminution de volume se fait au dépend des compartiments liquidiens (LCS). Aucune différence sur le volume du parenchyme n'a été retrouvée.

En raison de cette anomalie anatomique, les patients atteints de CM1 qui présentent des dimensions plus petites de la fosse postérieure se sont avérés être symptomatiques plus tôt [30]. Cependant leur réponse à la chirurgie, comparativement aux patients CM1 avec fosse postérieure plus grande, n'a pas été clairement établie.

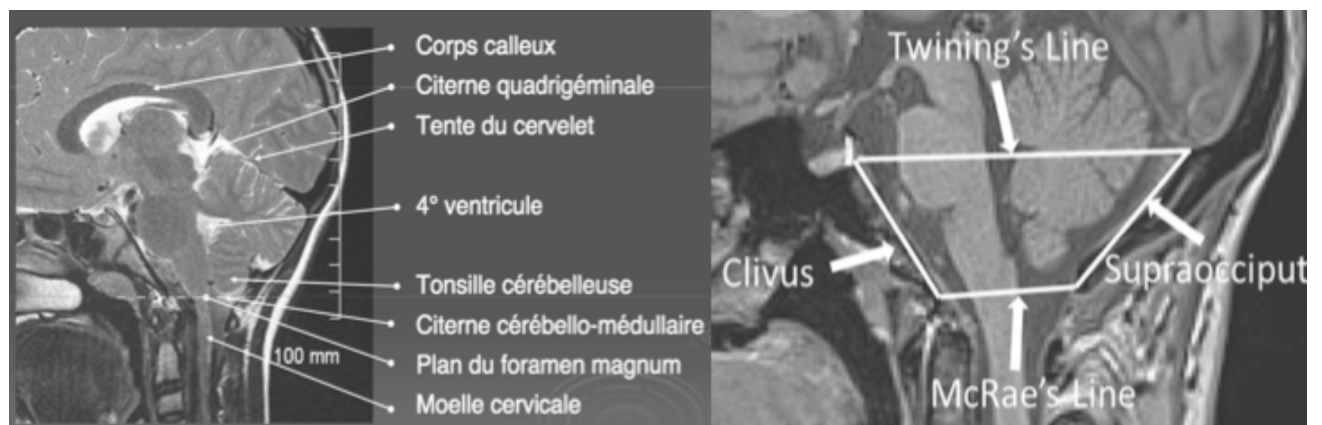

Figure 3 : Repères anatomiques de la fosse postérieure

*Images tirées d'Alperin et al, 2014 [31]*

- *Longueur du clivus : distance depuis la partie haute du tubercule sellaire au basion*
- *Longueur du supraocciput : distance depuis la protubérance occipitale interne jusqu'à l'opisthion*
- *Ligne de Twining : Ligne de jonction mesurée du tubercule sellaire à la protubérance occipitale interne*

Des avancées récentes en IRM avec les séquences en tenseur de diffusion et les séquences de flux du LCS ont permis de compléter les données statiques par des séquences dynamiques [30] [32]. L'évaluation quantitative de la restriction de diffusion est un marqueur de l'intégrité microstructurale neuronale. Une restriction de diffusion plus importante au niveau de la partie antérieure du tronc cérébral, a été retrouvée chez les patients CM1 et régresse en postopératoire [32]. Cette restriction en diffusion serait directement liée à la compression du parenchyme adjacent. Les séquences de flux (2D ciné en contraste de phase), quant à elles, permettent de clarifier les dynamiques du LCS dans les CM1 en quantifiant les flux liquidiens sous-arachnoïdiens cisternaux, périmédullaires au cours du cycle cardiaque. Le plus souvent, un flux craniocaudal descendant est contemporain de la systole et un flux ascendant caudocranial est observé pendant la diastole. Des études utilisant cette technique ont montré que l'obstruction du foramen magnum et le flux anormal du LCS, surtout au niveau C2-C3, entraînaient une altération de l'écoulement systolique et diastolique à travers la jonction crania-cervicale, ce qui peut être corrélé à la présence de syringomyélie. Par ailleurs, il a été montré que le flux de LCS augmentait dans l'espace sous-arachnoïdien antéro-latéral et diminuait dans l'espace sous-arachnoïdien postéro-latéral [30], [33]. A l'heure actuelle, des protocoles de recherche sont menés pour évaluer à partir de ces séquences des facteurs prédictifs de bonne évolution

postopératoire mais elles ne sont pas utilisées en pratique courante et aucun protocole standardisé n'est disponible actuellement.

### **PRISE EN CHARGE MÉDICALE ET TRAITEMENT CONSERVATEUR :**

La prise en charge médicale, initialement ou lorsque l'indication chirurgicale n'est pas retenue, peut être mise en œuvre avec la pharmacothérapie et la physiothérapie principalement. La céphalée étant le symptôme le plus fréquent de CM1, les patients sont traités selon le phénotype de leur céphalée : triptans pour les céphalées migraineuses et indométhacine pour les céphalées à la toux [34].

### **PRISE EN CHARGE CHIRURGICALE :**

Le traitement curatif de la CM1 est neurochirurgical uniquement. Le but est de restaurer des flux de LCS normaux en décomprimant la fosse postérieure pour créer plus d'espace afin de stabiliser ou diminuer les signes neurologiques et prévenir l'apparition d'un syrinx.

Les différentes étapes chirurgicales comportent :

- Une craniectomie occipitale et ouverture du foramen magnum
- Une éventuelle résection des arcs postérieurs de C1
- Le plus souvent, une ouverture durale avec respect ou non de l'arachnoïde (ce qui diminue le risque de fuite de LCS) et plastie d'élargissement durale
- Possible cautérisation et résection des tonsilles cérébelleuses en cas de décompression semblant insuffisante pour rétablir la bonne circulation du LCS (controversée)

On distingue principalement 2 approches :

- Une approche intradurale (ID), la plus fréquente avec réalisation d'une plastie de dure mère. L'ouverture de la dure-mère permet une visualisation directe de l'écoulement du LCS, ce qui permet de détecter les obstructions et de traiter, par exemple, par résection ou coagulation des amygdales cérébelleuses.

- Une approche extradurale (ED), dans laquelle la dure-mère n'est pas ouverte, pour éviter les complications liées au LCS, comme la pseudoméningocèle post-opératoire ou la méningite chimique.

Dans la littérature, il n'a pas été démontré de nette supériorité de la duroplastie en terme d'amélioration postopératoire, de complications ou de reprise chirurgicale comparée à la décompression osseuse seule [35] [36] .

Le recours à la duroplastie est très majoritaire dans la communauté neurochirurgicale dans plus de 90% des chirurgies de l'adulte et de l'enfant [37].

Il a également été décrit une lacération durale pour favoriser la circulation du LCS.

Enfin, certaines équipes pratiquent une ouverture "à la demande" extra ou intradurale voire stenting du V4 en fonction de la circulation per opératoire du LCS selon les données échographiques. Cette attitude est critiquée par certains car une intervention réalisée sous anesthésie générale ne saurait refléter les conditions physiologiques (tension artérielle basse) de circulation du LCS.

Dans tous les cas, les objectifs de la chirurgie sont, d'une part la régression des symptômes sur le plan clinique et, d'autre part, la réapparition de la citerne cérébello-médullaire ou disparition ou régression de la syringomyélie sur le plan radiologique (Figure 4).

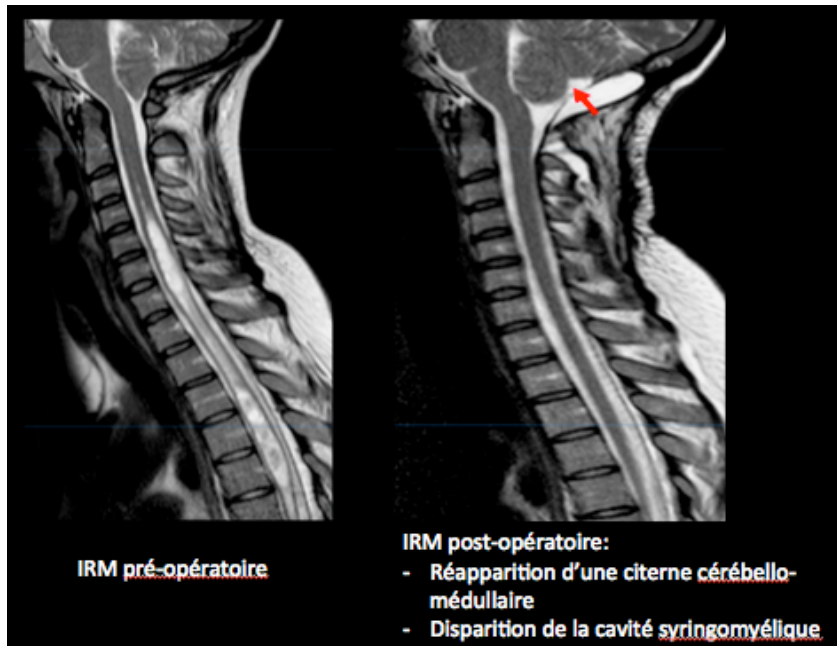


Figure 4 : Imagerie post-opératoire

Il n'y a à l'heure actuelle pas de critères établis pour poser l'indication opératoire :

L'indication chirurgicale doit tenir compte d'une analyse clinique et radiologique complète, la difficulté étant de s'assurer de l'imputabilité de cette malformation dans les manifestations cliniques.

En pratique, les CM1 asymptomatiques ne sont pas opérées, en dehors de la présence d'une importante syringomyélie avec fort potentiel évolutif. En effet, seulement 8% des neurochirurgiens recommanderaient la chirurgie en l'absence de symptômes [38].

En revanche, le seuil à partir duquel un neurochirurgien estime la CM1 de « suffisamment symptomatique » n'est pas consensuel.

En ce qui concerne les céphalées par exemple, seulement 46% des neurochirurgiens seraient prêts à opérer un patient présentant une céphalée occipitale isolée, en absence de syringomyélie [38].

Une amélioration postopératoire globale est constatée dans près de 81% des cas, avec une meilleure évolution dans les populations pédiatriques [37].

Des symptômes minimes persistants plusieurs années après traitement sont retrouvés dans 35 à 45% des cas [39] [40].

Après chirurgie, les céphalées typiques de CM1 semblent s'améliorer de manière plus fréquente (82%) comparativement aux céphalées primaires (44%) [41].

Par conséquent, des outils de pronostic normalisés sont nécessaires pour stratifier la sévérité de la maladie préopératoire et la probabilité d'amélioration postopératoire de la qualité de vie. À ce jour, plusieurs études ont tenté d'identifier les facteurs prédictifs de bonne évolution des patients CM1. Toutefois, ces enquêtes ont utilisé des résultats hétérogènes et des mesures fondées sur l'impression globale de l'équipe médicale.

### **CHIARI SEVERITY INDEX : A PREOPERATIVE GRADING SYSTEM FOR CM1**

Pour améliorer le conseil préopératoire, les cliniciens et les chercheurs de l'Université de Washington ont mis au point un système de classement préopératoire connu sous le nom de Chiari Severity Index (CSI), qui a par la suite été validé par une autre équipe indépendante [42][43].

Une séquestration séquentielle a été utilisée pour développer un système de classement de données clinique et radiographique, regroupées ensuite en un seul index qui comprend les caractéristiques des céphalées, la présence ou l'absence de myélopathie et la présence ou l'absence et la taille du syrinx (Tableau 2).

Ce score va de 1 à 3 avec un score plus élevé indiquant une maladie plus sévère et un résultat en post-opératoire moins satisfaisant.

En effet, les degrés d'amélioration vont de 83% pour les grades 1 à 45% pour les grades 3.

Dans cette étude, les mesures de qualité de vie (QV) ont été utilisées comme critère de



jugement principal. Celui-ci découlait d'une enquête en deux questions auprès des patients au sujet de l'amélioration de la santé générale et de la satisfaction après la chirurgie CM1. En effet, il n'existait alors pas d'outil validé pour évaluer les résultats opératoires du CM1 et leur impact sur la qualité de vie. Désormais, une échelle a été validée par plusieurs équipes : Il s'agit du Chicago Chiari Outcome Scale [44].

Grade radiologique	Grade Clinique		
	1 Céphalée typique ou mal localisée	2 Fronto-temporale ou absence de céphalée	3 Symptômes myélopathiques
A Syrinx <6mm ou absent	CSI 1	CSI 2	
B Syrinx ≥ 6mm		CSI 3	

Tableau 2 : Définition du Chiari Severity Index (CSI)

(Figure adaptée de Greenberg et al)

Gradé de 1 à 3, selon les caractéristiques des céphalées, présence éventuelle de symptômes myélopathiques et taille de la syringomyélie.

## **PROBLEMATIQUE :**

Les céphalées sont la plainte principale des patients présentant une malformation d'Arnold-Chiari. En l'absence de recommandations établies pour poser l'indication chirurgicale, le neurochirurgien s'appuie donc principalement sur cette plainte céphalalgique. Or, elle est très souvent polymorphe et mal caractérisée.

La morbi-mortalité du geste de décompression de la fosse postérieure n'étant pas nulle, des critères préopératoires prédictifs d'une évolution favorable de ces céphalées semblent nécessaires. Ceux-ci, qu'ils soient cliniques ou radiologiques, pourraient alors guider le clinicien dans son indication chirurgicale.

Par ailleurs, les données de la littérature sur le pattern exhaustif des céphalées, et notamment sur celles ne remplissant pas les critères de l'IHS de « céphalée attribuée au Chiari » restent pauvres. Peu d'études les ont précisément analysé et classé selon les critères de l'IHS.

Dans la population générale, les céphalées dites primaires telles que la migraine ou la céphalée de tension ont une prévalence importante [45] [46].

L'enjeu difficile pour le neurochirurgien est de distinguer les céphalées liées au Chiari (qui s'amélioreront donc a priori après chirurgie) de celles qui coexistent de manière fortuite et indépendante avec le CM1.

Un travail spécifique sur les céphalées présentées par les patients mais ne remplissant pas les critères « attribuables au Chiari » de l'IHS semblerait intéressant.

## OBJECTIFS

L'objectif principal de notre étude était d'évaluer les facteurs cliniques prédictifs d'une régression des céphalées après intervention chirurgicale chez les patients présentant une malformation de Chiari de type 1.

Les objectifs secondaires étaient :

- De classer selon les critères de l'IHS les céphalées présentées par les patients et de comparer ces différents groupes
- De comparer les caractéristiques radiologiques entre les patients évoluant favorablement et ceux pour lesquels persistaient les symptômes
- D'évaluer la qualité de vie à distance de la chirurgie, en utilisant le Chicago Chiari Outcome Scale
- Enfin, de mesurer le Chiari Severity Index, score de prédiction d'évolution favorable post-opératoire, sur notre cohorte

## **PATIENTS ET MÉTHODES**

Nous avons mené une étude descriptive, rétrospective, mono-centrique, menée dans le service de neurochirurgie et réanimation neurochirurgicale du CHU de Rouen.

Elle concerne les patients adressés de 2011 à 2016 pour chirurgie d'une malformation de Chiari de type 1.

Cette étude a obtenu au préalable l'accord du comité d'éthique local de recherche non interventionnelle (CERNI).

### **POPULATION**

L'analyse de la base du programme de médicalisation des systèmes d'information (PMSI) du CHU de Rouen a permis l'extraction des données des patients admis pour prise en charge chirurgicale entre le 01/01/2011 et le 31/06/2016 avec le codage CCAM « malformation d'Arnold-Chiari ».

Les patients admis dans le service de pédiatrie (c'est-à-dire de moins de 16ans) et les patients présentant une malformation d'Arnold-Chiari non opérée n'étaient pas inclus dans cette recherche.

Pour vérification du diagnostic de CM1, les critères diagnostiques énumérés au paragraphe 7.7 du ICHD-III ont été appliqués:

- Descente caudale  $\geq 5$  mm des amygdales cérébelleuses; mesurée sur une coupe sagittale d'IRM pondérée T1
- Ou descente caudale  $\geq 3$  mm des amygdales cérébelleuses plus au moins 1 indicateur de l'encombrement de l'espace sous-arachnoïdien dans la région de la jonction craniale-cervicale tels que l'élongation du V4, l'aspect pointue des tonsilles ou le « kinking » (entortillement) médullaire.

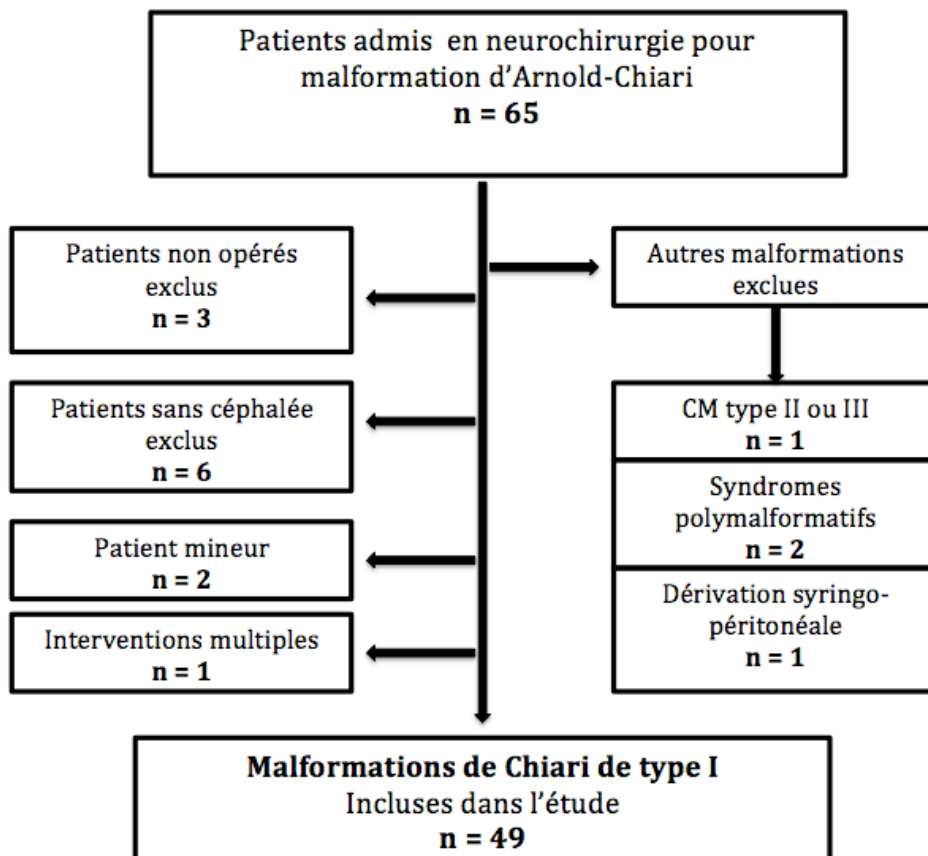
Parmi les 65 patients extraits du PMSI, 49 répondaient à ces critères (Figure 5).

Les patients présentant des malformations majeures (malformation de Chiari de type II ou III) ou syndromiques (dans le cadre de maladie génétique) ou encore les patients présentant une hernie des tonsilles secondaire (hypertension intracrânienne, lésion cervicale autre ou un traumatisme crânien sévère par exemple) ont été exclus.

Une patiente a également été exclue, ayant bénéficié d'une seconde intervention chirurgicale à 1 an, ne permettant pas l'interprétation des céphalées en post-opératoire.

Les patients ne présentant pas de céphalée en préopératoire ou bien des céphalées due à une autre cause (lésion parenchymateuse ou cervicale) ont été exclus.

Figure 5 : Diagramme d'inclusion



## **DONNÉES RECUEILLIES**

### **EVALUATION INITIALE**

Les caractéristiques épidémiologiques : âge au diagnostic, délai entre diagnostic et chirurgie, sex-ratio, index de masse corporelle, scoliose, syringomyélie sont présentées dans le tableau 3.

Les symptômes liés au Chiari (en dehors des céphalées) ont été recueillis et regroupés ainsi : Vertiges, symptômes myélopathiques, fatigabilité, trouble de l'équilibre ou ataxie d'origine vestibulaire ou cérébelleuse, symptômes bulbaires (troubles de déglutition, apnées du sommeil).

Les symptômes myélopathiques étaient définis par la présence de déficit sensitif, dysesthésies majeures ou douleurs du tronc ou des membres, déficit moteur ou syndrome pyramidal. Les paresthésies isolées n'étaient pas incluses dans ce groupe car elles sont fréquemment pauvrement caractérisées et très souvent rapportées par les patients en absence de toute lésion médullaire.

Tableau 3 : Caractéristiques épidémiologiques

<b>Nombre de patients</b>	<b>N = 49</b>
<b>Sexe</b>	
Masculin	12
Féminin	37
Sex ratio (F / M)	3.1
<b>Âge au diagnostic (années)</b>	37.3 [18-60]
<b>Délai diagnostic - chirurgie (mois)</b>	7.8 [2-48]
<b>Index de Masse Corporelle</b>	27.0 [16-38]
<b>Présence d'une syringomyélie</b>	22 (44%)
<b>Présence d'une scoliose</b>	1 (2%)

## EVALUATION DES CARACTÉRISTIQUES DES CÉPHALÉES :

Un questionnaire téléphonique standardisé a été mené lorsque les données du dossier médical étaient insuffisantes. Ce questionnaire retraçait l'histoire des céphalées avant et après intervention :

Localisation de la céphalée, caractère pulsatile ou constrictif, évolution par crises (et leur durée) ou continue, facteurs déclenchants, durée d'évolution avant la chirurgie, nombre de jours de crise par mois, signes végétatifs ou photo-phonophobie associés.

Les patients devaient avoir un recul minimum de 6 mois depuis la chirurgie pour être inclus dans notre étude.

Les données du dossier médical ainsi que le questionnaire ont été recueillis par le même neurologue. Les appels ont eu lieu avant toute analyse d'imagerie.

Les céphalées ont ensuite été classées selon les nouveaux critères de l'IHS (ICHD III)[18].

Aucun patient n'était en abus médicamenteux lors de l'évaluation post-opératoire. Un abus médicamenteux était caractérisé par la prise pendant plus de 15 jours par mois pendant plus de 3 mois d'antalgiques non opioïdes (paracétamol, aspirine, anti-inflammatoires non stéroïdiens) ou plus de 10 jours par mois d'opioïdes, d'ergotés, de triptans ou d'antalgiques associant plusieurs principes actifs [18].

En revanche, aucune donnée sur l'abus médicamenteux en préopératoire n'a pu être considérée. En effet, ceci nécessite un recueil détaillé de chaque prise médicamenteuse, non suffisamment fiable dans le cadre d'une étude rétrospective.

## ANALYSE DE L'IMAGERIE CÉRÉBRALE ET MÉDULLAIRE :

Tous les patients bénéficiaient d'une évaluation morphologique préopératoire par IRM cérébrale et/ou médullaire. Seulement 27 IRM étaient disponibles pour notre étude. En effet, la plupart des IRM a été réalisée dans des centres d'imagerie extérieurs au CHU. Les analyses de ces IRM ont été faites par un neuroradiologue, en aveugle de la classification des céphalées selon l'IHS et de l'évolution clinique post-opératoire.

Tous les examens IRM ont été analysés sur une console Advantage Windows 4.6 (GE Healthcare).

Les données recueillies sur les IRM préopératoires étaient :

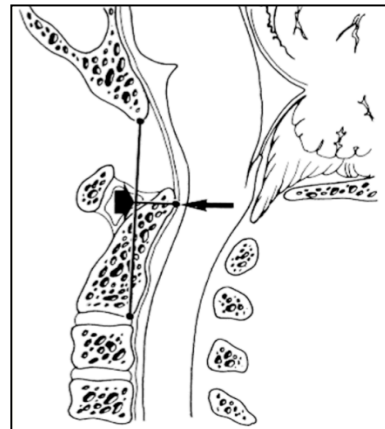
1/ Données quantitatives :

- Le degré de ptose des tonsilles : Définie par la distance perpendiculaire de la pointe de l'amygdale cérébelleuse à la ligne de MacRae
- En cas de syringomyélie : Hauteur et largeur antéropostérieure maximale de la cavité syringomyélique. Le syrinx était défini comme une cavitation de la moelle épinière contiguë mesurant au moins 3 mm au maximum sur l'IRM pondérée en T2. Les patients présentant une imagerie médullaire incomplète mais sans syrinx visualisé sur l'imagerie cervicale haute ou cérébrale ont été désignés comme n'ayant pas de syrinx.
- La position de l'obex (point le plus caudal du V4) par rapport au foramen magnum
- Les principales dimensions de la fosse postérieure dans le plan sagittal : longueur du clivus et du supra occiput et la longueur de la ligne de Twining (tels que définis dans la figure 3).



- Présence d'une platybasie : Aplatissement de la base du crâne se traduisant par une ouverture de l'angle basal de Welcher  $> 140^\circ$ , formé par l'étage antérieur de la base du crâne et le clivus.
- Angle clivus-rachis cervical, dont les valeurs normales sont comprises entre  $130^\circ$  et  $150^\circ$ .
- Présence d'une compression ventrale du tronc, évaluée par la mesure de pB-C2 [47]. Une ligne est tracée du basion à la limite inféro-postérieure de C-2 (ligne B-C2). pB-C2 est alors mesurée comme la distance perpendiculaire passant par la pointe de l'odontoïde entre B-C2 (flèche épaisse) et la dure-mère cervicale antérieure (petite flèche).

*Grabb PA, Mapstone TB, Oakes WJ, Neurosurgery 44: 520-528, 1999.: Compression ventrale du tronc cérébral chez les patients pédiatriques et jeunes adultes atteints de malformations de Chiari I.*



2/ Données qualitatives :

- L'aspect morphologique des tonsilles a été gradé de 1 (aspect normal) à 3 (significativement effilée).
- Présence d'une impression basilaire définie par une invagination de la charnière cranio-cervicale qui fait procidence au niveau de la base du crâne, résultant de l'hypoplasie du clivus.
- Angulation anormale de la jonction bulbo-médullaire (« kinking » de la medulla)

Des mesures de volume de fosse postérieure ont été calculées par segmentation manuelle lorsque des séquences volumiques T1-3D étaient disponibles. Les limites de la fosse postérieure ont été tracées manuellement dans les 3 plans par un seul investigateur neuroradiologue afin d'éviter toute variabilité inter-observateur. La fosse postérieure était anatomiquement délimitée par le ténon du cervelet, l'occipital, le clivus et le foramen magnum (figure 6). Le volume de la région segmentée a alors été calculé automatiquement par le logiciel ADW (General Electrics) [48].

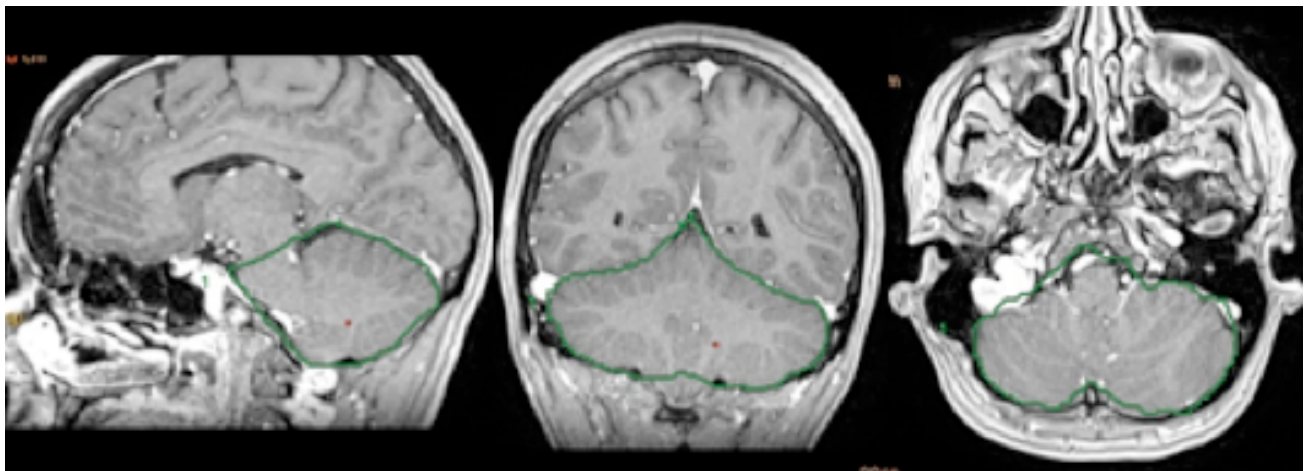


Figure 6 : Mesure du volume de fosse postérieure (séquence 3D T1 gadolinium)

L'ensemble de l'étage encéphalique a été examiné afin de ne pas méconnaître des signes d'hypotension idiopathique du LCS ou d'hypertension intracrânienne.

### **PRISE EN CHARGE CHIRURGICALE**

En ce qui concerne le geste chirurgical, les éléments suivants ont été relevés :

- Ouverture ou non de C1
- Ouverture ou non de la dure-mère
- Ouverture ou non de l'arachnoïde

- Résection ou cautérisation des amygdales cérébelleuses
- Réalisation ou non d'une plastie de dure-mère d'agrandissement

La nécessité ou non de prescription de morphine les jours suivants l'intervention a été notée. Chaque complication post-opératoire, survenant dans les 3 mois post-opératoires, incluant par exemple une méningite, une infection de cicatrice ou collection sous cutanée de LCS symptomatique, a été relevée.

## ÉVALUATION POST-OPÉRATOIRE

Tous les patients bénéficiaient en post-opératoire :

- D'une évaluation clinique lors d'au moins une consultation de suivi auprès du neurochirurgien référent, le plus souvent entre 3 et 6 mois. La grande majorité des patients ont été revus également à un an de leur chirurgie.
- D'une évaluation morphologique par IRM cérébrale et médullaire, réalisée entre 3 mois et 6 mois pour s'assurer de la régression de la cavité syringomyélique (si présente) et de la bonne libération de la charnière cervico-occipitale.

### 1/ Définition de l'amélioration des symptômes :

Nous avons défini une amélioration post-opératoire des céphalées comme la régression complète de la céphalée ou bien la diminution de plus de 50% de la fréquence des crises.

Ce seuil de 50% est le même que celui utilisé pour toute évaluation de traitement de fond de céphalée dans les études cliniques et permet l'exclusion des résultats intermédiaires, peu fiables en rétrospectif.

Concernant les autres symptômes liés au CM1 présentés par les patients en préopératoire, leur évolution après chirurgie a été définie de façon plus globale et regroupée en 3 catégories : « Amélioration/ Stabilisation/ Aggravation »

## 2/ Evaluation du devenir et de la qualité de vie :

Cette évaluation a été faite grâce au score spécifique du Chicago Chiari Outcome Scale (CCOS), définie récemment, mais qui est la seule échelle validée et adaptée aux CM1 (tableau 4).

En effet, en réponse à certaines lacunes décrites dans les études antérieures, le CCOS a été élaboré en prenant en compte les symptômes neurologiques spécifiques ou les séquelles de la chirurgie CM1 [49] [50] [44]. Il a été validé ensuite en externe. Cet instrument de mesure évalue quantitativement 4 catégories (Symptômes douloureux, symptômes non douloureux, la réadaptation aux activités quotidiennes et les complications post-opératoires). Ces 4 catégories sont gradées de 1 à 4, pour un score maximal de 16 au total.

Tableau 4 : Chicago Chiari Outcome Scale , tiré de Yarbrough et al [44]

Characteristic	Score			
	1	2	3	4
Pain	Worse	Unchanged and refractory to medication	Improved or controlled with medication	Resolved
Nonpain	Worse	Unchanged or improved but impaired	Improved and unimpaired	Resolved
Functionality	Unable to attend	Moderate impairment (<50% attendance)	Mild impairment (>50% attendance)	Fully functional
Complication	Persistent complication, poorly controlled	Persistent complication, well controlled	Transient complication	Uncomplicated course

### 3/ Mesure du Chiari Severity Index (CSI) et comparaison avec la cohorte de la Washington

#### University :

L'ensemble de ces données a permis de calculer pour chacun des patients le Chiari Severity Index. Pour valider ce score, nous avons comparé le grade CSI et l'évolution clinique entre notre cohorte et celle de l'université de Washington (centre dans lequel a été menée l'étude permettant de mettre au point ce score CSI) [42].

L'évolution clinique favorable était définie dans cette étude par une réponse très favorable lors d'une enquête en deux questions auprès des patients au sujet de l'amélioration de la santé générale et de la satisfaction avec le résultat global après la chirurgie (le Chicago Chiari Outcome Scale n'ayant pas encore été développé).

L'évolution clinique favorable de nos patients était définie par un CCOS strictement supérieur à 12.

### **ANALYSE STATISTIQUE**

Les résultats sont présentés sous la forme de moyenne +/- déviation standard et médiane [IQR] pour les variables quantitatives. Les variables qualitatives sont exprimées sous forme d'effectifs (pourcentage).

Une analyse comparative a été réalisée sur les patients répondeurs versus non répondeurs en utilisant le test paramétrique t de Student et le test non paramétrique de Mann-Whitney (selon la distribution de la variable, évalué par le test de Shapiro-Wilks) pour les variables quantitatives.

Le test du Chi-2 était utilisé pour les variables qualitatives.

Afin de déterminer de potentiels facteurs prédictifs de bonne évolution postopératoire, une analyse univariée puis multivariée par régression logistique a été réalisée. Cette régression

logistique a été faite par sélection factorielle en ajustant sur l'âge, le sexe et la durée d'évolution de la céphalée, avec comme facteurs soumis à l'analyse ceux qui étaient significativement associés à la guérison en analyse univariée.

Concernant la comparaison des différents types de céphalées, trois groupes ont été comparés : Céphalées « attribuées au Chiari », céphalées primaires épisodiques et céphalées primaires chroniques. Une analyse de variance (ANOVA) a été utilisée pour les variables quantitatives selon l'hypothèse H0 qui postule qu'il n'y a pas de différence entre les moyennes des différents groupes. En cas de résultat significatif de ce test, un test Post Hoc [Tukey Honestly Significant Difference (HSD)] a été réalisé afin de pouvoir identifier parmi les 3 groupes quel était le groupe qui différait. Concernant les variables qualitatives, un test du Chi2 d'homogénéité a été utilisé. En cas de significativité de ce dernier, un test de Chi2 d'indépendance a été effectué afin de comparer les groupes deux à deux.

Aucune méthode d'imputabilité n'a été utilisée en cas de données manquantes. Les résultats étaient considérés comme significatifs pour un  $p$  bilatéral inférieur à 0,05. Les analyses ont été effectuées à l'aide du logiciel Rstudio ([http:// www.r-project.org/](http://www.r-project.org/)).

## RÉSULTATS :

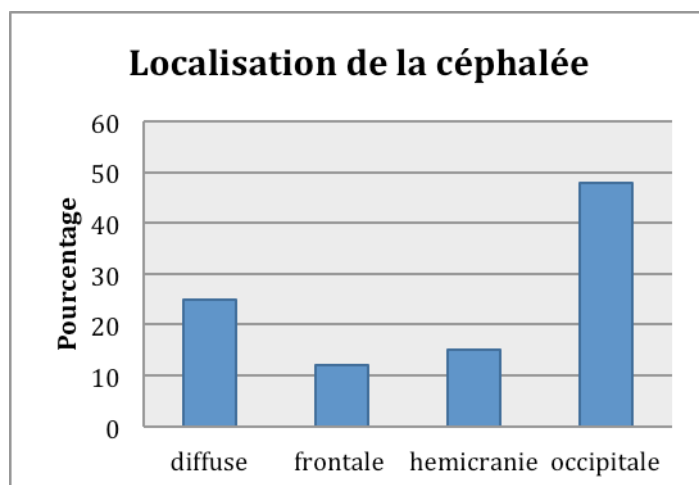
### CARACTÉRISTIQUES CLINIQUES ET RADIOLOGIQUES DE NOTRE COHORTE :

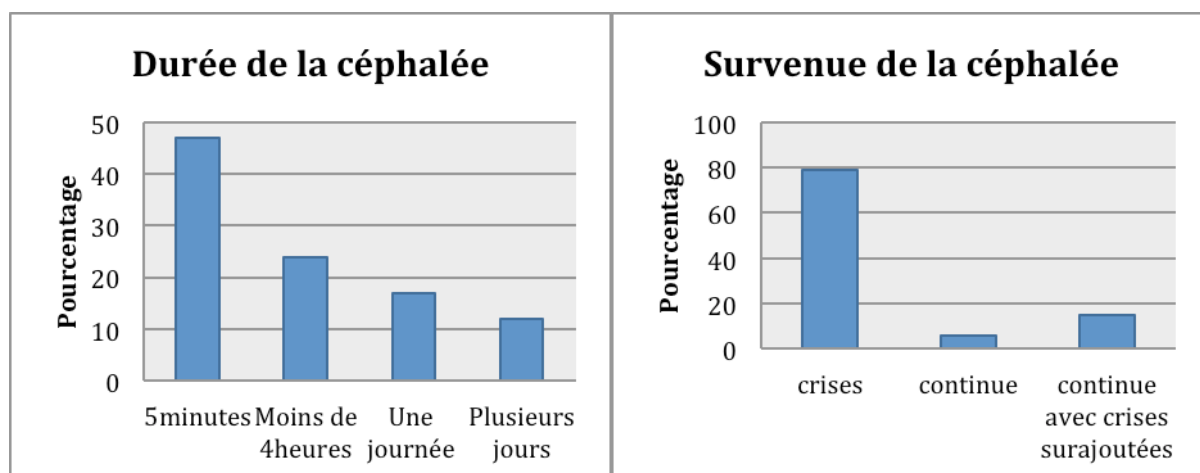
Les données de 49 patients CM1 sont présentées dans le tableau 5 et ont été recueillies en moyenne 2.7 ans après leur intervention [min 0,5- max 5].

La céphalée était la plainte principale pour 37 patients (75.5%). Neuf patients se plaignaient principalement de symptômes myélopathiques (18.3%), trois patients se plaignaient de vertiges au premier plan (6.2%).

Les céphalées étaient associées à d'autres plaintes chez 41 patients et isolées pour 8, soit 16.3%. Le délai moyen d'apparition des céphalées avant la chirurgie était de 3.4 années [0.5- 10]. Les caractéristiques globales (localisation, caractère constrictif ou pulsatile, durée de la crise) de l'ensemble de la cohorte sont présentées dans les figures 7,8 et 9.

Figures 7, 8 et 9 : Caractéristiques des céphalées





Parmi les 22 patients présentant une syringomyélie, 13% souffraient de douleur myélopathique, déficit sensitif ou moteur, ou encore ataxie liée à cette cavité.

Au total, 28 patients se sont améliorés en post-opératoire sur le plan des céphalées, soit 57.1 % de notre cohorte, dont 20 avec une régression complète des céphalées.

Parmi les 21 patients dont la fréquence des crises s'est améliorée de moins de 50%, 6 (28.5%) ont néanmoins observé une diminution de l'intensité de leurs crises. Notons également que 8 de ces 21 patients ont bénéficié d'au moins une consultation spécialisée céphalée en post-opératoire.

Sur le plan des autres symptômes, 75.6 % (31 / 41 patients) ont régressés.

Sur le plan chirurgical, les techniques utilisées sont présentées dans le tableau 5.

Quatre patients n'ont pas bénéficié d'une laminectomie de C1. Une ouverture de dure mère a été réalisée pour tous, une ouverture de l'arachnoïde pour 30 patients. Au total, 24 plasties de dure-mère ont été faites : Les 2 techniques chirurgicales ont été utilisées de manière équivalente.

Quatre patients ont présenté des complications post-opératoires : Il s'agissait d'une méningite bactérienne, d'une infection de cicatrice, un méningocèle justifiant un geste



supplémentaire et un hématome du cervelet, ne nécessitant pas d'évacuation chirurgicale.

L'évolution a ensuite été favorable pour ces 4 patients.

L'imagerie IRM était disponible pour 27 patients (Tableau 6).

Le degré de ptose moyen était de 13.1 mm [6.6- 26.4]. Concernant la forme des amygdales cérébelleuses, 4 ont été considérées comme normales, 14 comme « moyennement pointues » et 8 comme « significativement effilées ».

Nous n'avons retrouvé aucune platybasie. Une impression basilaire était associée au CM1 chez 2 patients.

Nous avons pu mesurer un volume de fosse postérieure pour 8 patients. La moyenne de ce volume était de 161.1 cc [122- 192]. Des artéfacts de flux péri-mésencéphalique sur la séquence pondérée T2 étaient visualisés chez tous les patients, indiquant une circulation (du moins partielle) du LCS.

## **FACTEURS PRÉDICTIFS DE BONNE ÉVOLUTION POST-OPÉRATOIRE DES**

### **CÉPHALÉES :**

Nous avons réalisé une analyse univariée pour identifier les facteurs prédictifs cliniques et radiologiques associés à une amélioration post-opératoire des céphalées. Ces analyses sont présentées dans les tableaux ci-dessous :

Tableau 5. Caractéristiques cliniques et prise en charge chirurgicale des patients répondeurs versus non répondeurs au traitement chirurgical :

	Totalité de la cohorte (n= 49)	Répondeurs (n=28)	Non répondeurs (n=21)	p value
<b>Données démographiques</b>				
Age au diagnostic	37.4 ± 11.4, 34 [29-46]	37.7 ± 10.8	37.0 ± 12.2	0.84
Délai apparition céphalée / chirurgie	3.4 ± 3.9, 2 [0.75-5.0]	2.8 ± 3.1	4.1 ± 4.6	0.24
Sexe masculin	12 (20.4)	10 (35.7)	2 (9.5)	0.07
Indice de masse corporelle	27.2 ± 5.8, 26 [23.5-30.0]	26.8 ± 5.0	27.8 ± 7.4	0.65
Tabac	14 (28.6)	8 (28.6)	6 (28.5)	1
Hypertension artérielle	7 (14.3)	6 (21.5)	1 (4.7)	0.18
<b>Caractéristiques des céphalées</b>				
Siège occipital	23 (47.9)	17 (61.5)	6 (28.6)	<b>0.03</b>
Durée < 5 minutes	20 (47.6)	17 (73.9)	3 (15)	<b>0.001</b>
Caractère constrictif	23 (50.0)	15 (62.5)	8 (36.4)	0.14
Intrication de différents types de céphalées	7 (15.2)	5 (20.8)	2 (9.1)	0.49
Intensité de crise sévère	25 (54.4)	17 (73.9)	8 (38.1)	<b>0.037</b>
Nombre de jour de crise par mois	17.8 ± 10.9, 16 [9.8-30.0]	20.7 ± 10.4	14.2 ± 10.7	<b>0.04</b>
Déclenchement à l'effort	23 (46.8)	19 (70.0)	4 (19.1)	<b>0.001</b>
<b>Signes associés</b>				
Phono-photophobie	18 (40.9)	7 (30.4)	11 (52.4)	0.24
Signes végétatifs	3 (6.8)	1 (4.3)	2 (9.52)	0.93
Vertiges	22 (44.9)	15 (55.6)	7 (31.8)	0.17
Symptômes myélopathiques	20 (40.8)	9 (33.3)	11 (50.0)	0.37
Fatigabilité	7 (14.3)	5 (18.5)	2 (9.1)	0.60
Ataxie cérébelleuse	3 (6.1)	1 (3.7)	2 (9.1)	0.85
Troubles de déglutition	5 (18.5)	5 (17.8)	0 (0)	0.06
<b>Prise en charge chirurgicale</b>				
Ouverture durale	49 (100)	28 (100)	21 (100)	-
Ouverture arachnoïdienne	30 (61.2)	19 (67.9)	11 (52.3)	0.57
Plastie dure mère	24 (49.0)	13 (46.4)	11 (52.3)	0.68
Laminectomie de C1	44 (89.8)	25 (89.3)	19 (90.4)	0.98
Utilisation de morphine les jours suivants	27 (55.1)	15 (53.6)	12 (57.1)	0.83
Complication chirurgicale	5 (10.2)	4 (14.3)	1 (4.7)	0.48

\*les valeurs quantitatives sont exprimées en : moyenne ± sd, médiane [IQR].

\*\*les valeurs qualitatives sont exprimées en : n (%).

Sur le plan clinique, les patients répondeurs présentaient avant la chirurgie des crises douloureuses significativement plus courtes ( $p = 0.001$ ), plus intenses ( $p = 0.037$ ) et plus fréquentes ( $p = 0.04$ ) que les patients non répondeurs. L'effort (incluant la toux et/ou manœuvre de Valsalva et/ou mouvements de tête) comme facteur déclenchant ( $p = 0.001$ ) ainsi que la localisation occipitale ( $p = 0.03$ ) étaient significativement associés à une amélioration des céphalées en postopératoire.

Les signes associés à la crise céphalalgique et le type d'approche chirurgicale n'étaient pas significativement associés à une évolution favorable.

Sur le plan radiologique, la seule différence statistiquement significative était une ligne pB-C2 plus longue dans le groupe répondeurs ( $p = 0.05$ ). Aucune des autres mesures linéaires de la fosse postérieure ou encore les dimensions de la cavité syringomyélique ne différaient entre les 2 groupes. Notons qu'un volume de fosse postérieure plus petit n'était pas statistiquement associé à une amélioration des céphalées après chirurgie (tableau 6).

Quinze imageries postopératoires, réalisées entre 3 et 6 mois après chirurgie, étaient disponibles. Une libération satisfaisante de la charnière cervico-occipitale était retrouvée chez tous les patients avec réapparition d'une citerne cérébello-médullaire chez 13 d'entre eux.

Tableau 6. Caractéristiques radiologiques des patients répondeurs versus non répondeurs au traitement chirurgical :

	Totalité de la cohorte (n= 49)	Répondeurs (n=28)	Non répondeurs (n=21)	P value
Degré ptose (mm)	13.1 ± 5.0, 11.6 [9.5-15.5]	13.3 ± 5.5, 11.3 [9.00-17.25]	12.84 ± 4.45, 11.7 [11.4-13.6]	0.82
Syringomyélie	22 (44.9)	13 (48.1)	9 (40.9)	0.83
Hauteur syringomyélie (mm)	80.7 ± 110.1, 14 [0-105]	70.23±104.17, 14 [0.0-98.5]	96.3 ± 122.48, 31 [0.0-194.5]	0.57
Largeur syringomyélie (mm)	4.04 ± 4.6, 1.5 [0.0-9.0]	3.78 ± 4.76, 1.5 [0.0-7.3]	4.43 ± 4.68, 4 [0.0-9.0]	0.74
Angle clivus-rachis cervical (°)	144.7 ± 12.6, 147.7 [141.4-152.9]	142.69 ± 14.12, 147 [138.9-152.3]	147.51 ± 10.13, 150 [144.5-153]	0.35
Angle basal (°)	119.8 ± 7.5, 121.2 [116.3-124.1]	118.65 ± 8.14, 119 [114.5-123.8]	121.59 ± 6.17, 124 [118-125]	0.36
Position de l'obex (mm)	16.8 ± 4.6, 17 [13-20]	16.24 ± 3.99, 17 [12.9-19.7]	17.51 ± 5.53, 18 [14.5-21.5]	0.50
pB_C2 (mm)	7.9 ± 1.7, 7.5 [6.9-9.2]	8.47 ± 1.67, 8.1 [7.25-9.90]	7.21 ± 1.39, 7.3 [6.0-7.7]	<b>0.05</b>
Odontoïde rétroversée	9 (34.6)	7 (46.7)	2 (18.2)	0.28
Volume fosse postérieure (cm3)	161.1 ± 25.9, 162.5 [144.0-184.0]	158.5 ± 27.09, 162.5 [149.8-171.3]	163.75 ± 28.43, 165.5 [144.0-185.3]	0.79
Mesure Clivus	41.1 ± 4.3, 42 [38.2-45.0]	42.05 ± 4.11, 43 [38.3-45.7]	39.76 ± 4.35, 40 [36.2-42.0]	0.20
Mesure ligne de Twining	84.0 ± 4.8, 83.7 [80.525-86.25]	84.95 ± 4.19, 85.8 [81.95-86.45]	82.59 ± 5.39, 83 [78.4-85.8]	0.22
Mesure ligne de MacRae	35.5 ± 3.9, 36 [33.95-38.37]	35.53 ± 4.45, 37.7 [33.95-38.45]	35.5 ± 3.06, 36 [34.2-36.3]	0.98
Mesure Supra-Occiput	39.5 ± 5.7, 39.4 [36.85-41.15]	39.15 ± 3.65, 39.1 [37.25-41.35]	39.94 ± 7.84, 39.7 [35.0-41.0]	0.74

\*les valeurs quantitatives sont exprimées en : moyenne ± sd, médiane [IQR].

\*\*les valeurs qualitatives sont exprimées en : n (%).

Une analyse multivariée a ensuite été réalisée par régression logistique, en prenant en compte uniquement les facteurs significatifs selon l'analyse univariée (Tableau 7). Le facteur le plus pertinent était une durée de crise inférieure à 5 minutes avec un Odd Ratio de près de 15. Les 4 autres facteurs prédictifs d'une régression des céphalées en postopératoire

étaient une intensité de crise sévère, une localisation occipitale des douleurs, un grand nombre de jours de crise mensuel et le déclenchement à l'effort.

Tableau 7. Identification des facteurs prédictifs d'évolution favorable des céphalées, selon l'analyse de régression logistique :

Prédicteurs d'évolution favorable	OR	IC 95%	p value*
<b>Déclenchement à l'effort</b>	9.10	2.28 - 45.23	0.003
<b>Crise sévère</b>	3.76	1.01 - 15.80	0.05
<b>Durée &lt; 5 minutes</b>	14.95	3.26 - 93.12	0.001
<b>Siège occipital</b>	3.81	1.02 - 15.76	0.05
<b>Nombre de jours /mois</b>	1.06	1.01 - 1.14	0.04

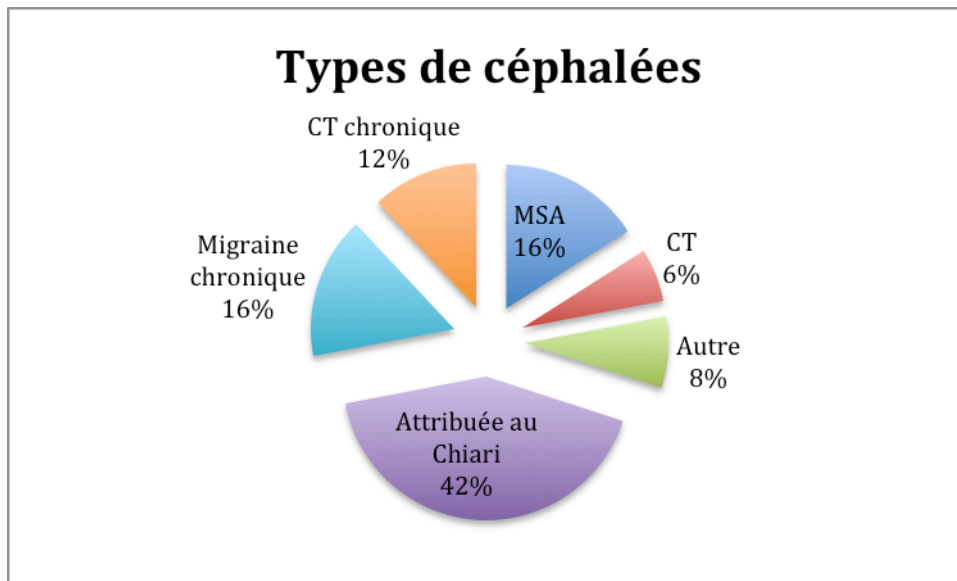
\* Ajustée sur l'âge, le sexe et la durée d'évolution

### **CLASSIFICATION DES CÉPHALÉES SELON L'IHS :**

Après analyse des caractéristiques des céphalées, nous avons pu les classer selon les critères de l'ICHD III. Au total, 21 patients (42.8%) présentaient des céphalées classées en préopératoire comme « attribuées à la malformation de Chiari ».

Vingt neuf patients présentaient des céphalées remplissant d'autres critères de l'IHS. Il s'agissait de 8 cas de migraines sans aura épisodiques, 3 céphalées de tension épisodiques, 3 céphalées trigémino-autonomiques dont une hemicrania continua, 8 migraines chroniques et 6 céphalées de tension chroniques (Figure 10).

Figure 10 :



*CT : Céphalée de tension ; MSA : Migraine sans aura*

A noter que 5 patients présentaient des céphalées primaires chroniques et une céphalée à la toux surajoutée : Il y avait intrication de 2 types de céphalées. Ils ont été classés comme céphalées primaires chroniques du fait du caractère très nettement prépondérant de la céphalée primaire chronique dans leur quotidien.

Du point de vue de l'amélioration des céphalées, la totalité des céphalées « attribuées au Chiari » ont régressées complètement sauf pour un patient, qui n'a vu aucune amélioration. Cette amélioration était statistiquement plus importante pour ce groupe de céphalées, comparativement aux 2 autres (test du Chi2 d'homogénéité,  $p < 0.001$ ).

Concernant le groupe des céphalées primaires épisodiques ( $n= 13$ ), 2 patients se sont améliorés à plus de 50%, soit 15.3% d'entre eux : Il s'agissait d'un patient souffrant de céphalée trigémino-autonomique et d'un migraineux épisodique.

Le taux d'amélioration dans le groupe des céphalées chroniques était de 46.6% (7 patients sur 15). Parmi ceux ne s'améliorant pas de plus de 50%, seulement 2 patients ont vu un discret changement, avec diminution de la fréquence des crises de 30 à 40%, les autres n'ont vu aucune modification de la fréquence de leurs crises.

Sur ces 15 patients présentant des céphalées primaires chroniques, une grande majorité (9 patients) avaient des antécédents de céphalées épisodiques (Migraine sans aura ou céphalée de tension épisodique) dans l'enfance ou adolescence mais qu'ils distinguaient très clairement de leur céphalées présentes avant l'intervention.

Une comparaison entre les 3 groupes Céphalées attribuées au Chiari / Céphalées primaires épisodiques / Céphalées primaires chroniques a ainsi été faite et n'a pas mis en évidence de différence significative d'âge ( $p=0.858$ ), d'IMC ( $p=0.41$ ), de prévalence de vertiges ( $p=0.70$ ), de fatigabilité ( $p=0.57$ ), de syringomyélie ( $p=0.22$ ) ni de symptômes myélopathiques ( $p=0.07$ ).

Sans différence significative, nous retenons une tendance ( $p = 0.06$ ) en faveur d'une durée d'évolution des céphalées avant chirurgie plus courte dans le groupe « Céphalées attribuées au Chiari » comparativement aux céphalées primaires.

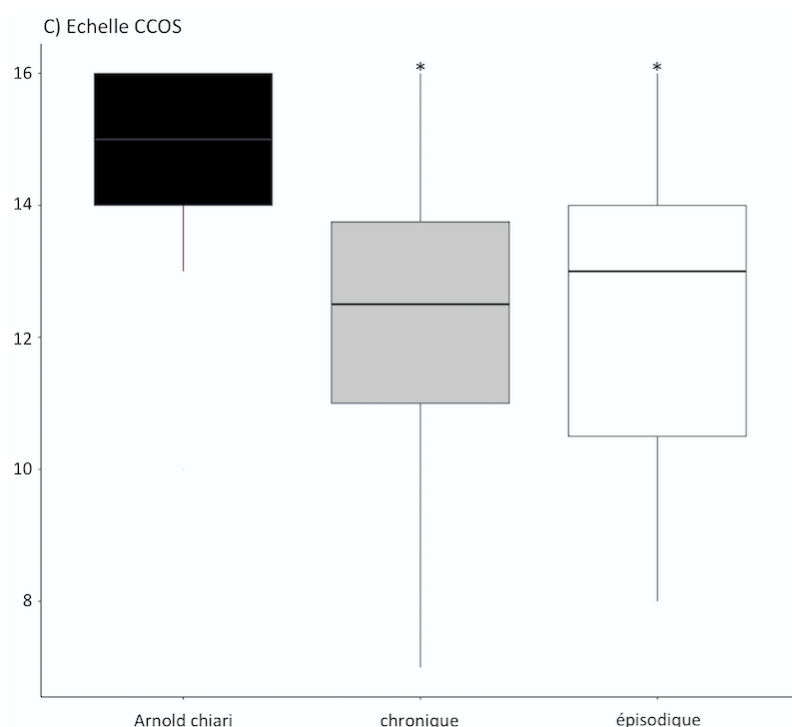
En ce qui concerne les données d'imagerie, il n'y avait pas de différence entre les 3 groupes, ni sur le degré de ptose ( $p=0.24$ ), la position de l'obex ( $p=0.61$ ), l'angle basal ( $p=0.31$ ), le pB-C2 ( $p=0.71$ ) ou le reste des mesures linéaires Clivus, ligne de Twining, de MacRae, supra-occiput ( $p = 0.76, 0.21, 0.32, 0.67$  respectivement), ou encore le volume de fosse postérieure ( $p=0.22$ ) ou le ratio 2 ( $p=0.46$ ).

## EVALUATION DE LA QUALITÉ DE VIE ET DE LA REPRISE DU TRAVAIL:

Le CCOS a été calculé pour chaque patient : La moyenne globale était de 14 [7-16].

En comparant entre les 3 groupes de céphalées différentes, il y avait une nette supériorité du CCOS dans le groupe « Céphalées attribuées au Chiari » par analyse de variance (ANOVA) et test post-hoc ( $p = 0.01$ ) (Figure 11).

Figure 11 : Comparaison du CCOS selon le type de céphalée :



La majorité de nos patients a repris le travail à temps complet (23/49), 6 à temps partiel. Il y en avait cependant 12 qui n'avaient pas repris le travail et 4 étaient, soit à la retraite, soit en recherche d'emploi. Cette information de reprise de travail n'était pas disponible pour 5 patients.



## **VALIDATION DU CHIARI SEVERITY INDEX DANS NOTRE COHORTE:**

Le CSI a pu être calculé pour 38 patients de notre cohorte. En effet, la mesure de la largeur de la syringomyélie était nécessaire pour calculer ce score et l'imagerie n'était pas toujours disponible, rendant le calcul de ce score non faisable pour 12 patients.

Ce calcul s'est basé sur l'amélioration globale de chaque patient, définie plus tôt comme un CCOS >12.

Au total, 23 étaient classés grade 1, 8 en grade 2 et 7 en grade 3. La proportion d'amélioration était positivement corrélée au grade CSI.

Nous n'avons pas retrouvé de différence statistiquement significative par test de Chi-2 avec les résultats retrouvés sur la cohorte de Washington University (Greenberg et al) : Les 2 centres retrouvent donc des taux stables d'amélioration clinique selon le grade CSI.

Tableau 8 : Comparaison du CSI et de l'évolution postopératoire entre notre cohorte et celle de Washington University (WU).

	CSI	N, amélioration	N, total	Rouen, % d'amélioration	WU, % d'amélioration	Chi 2	p
Total (n= 38)						0.16	0.92
	1	19	23	82.6	83		
	2	5	8	62.5	69		
	3	3	7	42.8	45		

## **DISCUSSION:**

### **FACTEURS PRÉDICTIFS DE RÉGRESSION DES CÉPHALÉES EN POST-OPÉRATOIRE**

L'objectif de notre travail était de rechercher les facteurs prédictifs de régression des céphalées en post-opératoire chez les patients présentant une malformation de Chiari de type 1. Le type de céphalée était défini selon les critères de l'IHS. Quarante-neuf patients ont été inclus.

Une amélioration des céphalées, indépendamment de leur type, a été observée chez 28 de nos patients (57%). Ce pourcentage est moins important que l'amélioration observée par d'autres auteurs, entre 70% et 80% selon les études [37][40][39] [51] . Notre population n'est cependant pas comparable car nous avons inclus tous les types de céphalées alors que la plupart des études n'ont inclus que les patients présentant des céphalées considérées comme typiques du CM1 uniquement. Les critères de l'IHS sont rarement utilisés [41] [21]. Concernant les autres symptômes (incluant les vertiges et les symptômes myélopathiques principalement), une amélioration a été notée chez 76% des patients, ce qui est concordant avec les données de la littérature.

Les caractéristiques des céphalées significativement associées à une amélioration post-opératoire en analyse multi-variée étaient la courte durée de la crise, une intensité de crise sévère, une localisation occipitale des douleurs, un grand nombre de jours de crises par mois et le déclenchement à l'effort. Les deux critères les plus pertinents étaient la durée de crise inférieure à 5 minutes avec un Odd Ratio de 15 et le déclenchement à la toux avec un Odd Ratio de 9.

Ces caractéristiques font partie des critères diagnostiques des céphalées attribuées au Chiari dans la classification IHS. La régression de ce type de céphalée au décours de la

chirurgie est en faveur de l'imputabilité de la malformation de Chiari dans leur développement. Elle confirme la pertinence des critères IHS pour leur identification.

Dans notre travail, vingt des 21 patients (95,2%) présentant des céphalées répondant strictement aux critères IHS « attribuée à la malformation de Chiari », se sont améliorés en postopératoire. Une étude incluant 57 patients utilise la classification IHS et se rapproche de notre travail. Elle a démontré une nette amélioration des céphalées attribuées au CM1 (82%) après chirurgie comparativement aux autres types de céphalées (44%) [41]. A notre connaissance, notre travail est le premier à étudier les caractéristiques des céphalées prédictives de leur régression après chirurgie d'une CM1. McGirt a recherché les facteurs prédictifs de persistance ou récurrence des symptômes après intervention sur une série de 256 patients [52]. Ces facteurs étaient la présence de céphalées frontales et de l'existence de vertiges en préopératoire [52]. Les céphalées n'y étaient pas caractérisées de façon précise ni classées selon l'IHS.

Dans notre étude, la durée d'ancienneté des céphalées en pré opératoire n'était pas prédictive de l'évolution clinique. Pour McGirt, en revanche, chaque année supplémentaire d'évolution de la céphalée était indépendamment associée à une majoration de 15% du risque de persistance des symptômes après chirurgie [52]. Cette série étant uniquement pédiatrique, avec une ancienneté de céphalées moyenne de 12mois et maximale de 17mois, ces résultats ont été obtenus par régression logistique avec extrapolation sur les années futures. Ceci est peu comparable avec notre série où l'ancienneté maximale était de 10 ans. Vanaclocha a également identifié une longue durée d'évolution des symptômes comme facteur prédictif péjoratif [53]. Ces études ne faisaient pas de distinction entre les différents types de céphalées et la prise en compte dans notre travail des migraines, dont certaines étaient anciennes peut fausser cette évaluation. En effet, les céphalées attribuées au Chiari

évoluaient depuis moins longtemps que les céphalées primaires ( $p=0.06$ ). Or, ce sont les céphalées qui s'améliorent le plus. L'absence de significativité peut s'expliquer par le manque de puissance de notre étude. Nous avançons l'hypothèse que le type de la céphalée est un facteur prédictif d'amélioration plus significatif que la durée d'évolution de la céphalée en tant que telle. En pratique, les céphalées attribuées au Chiari se verront probablement porter une indication chirurgicale plus rapide.

### **CLASSIFICATION DES CÉPHALÉES SELON L'IHS :**

L'IHCD III est la classification officielle des céphalées, établie par l'IHS [18]. Elle comporte trois chapitres : céphalées primaires, sans lésion organique sous-jacente, céphalées secondaires, en rapport avec une pathologie sous-jacente et enfin les névralgies de la face et du crâne.

Les céphalées étaient la plainte principale de 75% de nos patients. Elles correspondaient à un ou plusieurs diagnostics selon cette classification. Nous les avons classées en 3 groupes: céphalées attribuées au Chiari, céphalées primaires épisodiques et céphalées primaires chroniques.

Vingt et un patients (42.8%) remplissaient les critères de céphalées attribuées au Chiari. Ces dernières sont considérées comme directement liées à la malformation de Chiari. Dans notre étude, ces céphalées ont régressé dans 95% des cas. Cette amélioration était statistiquement plus importante, comparativement aux 2 autres ( $p = 0.001$ ). Les céphalées primaires épisodiques régresaient dans 15.3 % des cas et les céphalées chroniques dans 46.6% des cas.

Les patients avec céphalées attribuées au Chiari avaient une meilleure qualité de vie en

postopératoire que les autres. Cette étude est la troisième à utiliser le COSS comme évaluation spécifique des patients porteurs de malformation de Chiari, mesurée à partir des données sur les symptômes douloureux, non douloureux et sur leur retentissement dans la vie quotidienne des patients. La qualité de vie des patients porteurs de Chiari est directement corrélée à la régression de leurs céphalées en post-opératoire.

Vingt huit de nos patients (57.2%) présentaient d'autres types de céphalées ne répondant pas aux critères de celles attribuées au Chiari. Ces céphalées ont été regroupées en céphalées primaires épisodiques et céphalées primaires chroniques. On définit la chronicité d'une céphalée par sa présence plus de 15 jours de crise par mois depuis plus de 3mois.

Huit patients souffraient de migraines épisodiques (16%) et 3 (6%) de céphalée de tension épisodique. Ces prévalences sont similaires à celles de la population générale pour la migraine épisodique (12%) et inférieures pour la céphalée de tension épisodique (30% environ) [54] [55] [26]. Quelques cas isolés de céphalées épisodiques chez des patients porteurs d'une malformation de Chiari sont rapportés dans la littérature. Seuls 15.3% des céphalées primaires épisodiques régresaient après chirurgie dans notre série. Ce faible pourcentage ne fait pas évoquer de lien de causalité entre la malformation de Chiari et les céphalées épisodiques.

Concernant notre troisième et dernier groupe de céphalée, nous avons retrouvé 8 migraineux chroniques (16%), 6 patients avec céphalée de tension chronique (12%) et un patient avec hemicrania continua. Nous avons identifiés initialement 55 patients CM1 opérés dont 49 se plaignaient de céphalées. La proportion de patients souffrant de migraine chronique sur l'ensemble des patients opérés était de 8/55, soit plus de 14%, et celle de la céphalée de tension chronique de 11%. Ces chiffres dépassent de loin la prévalence de la

population générale qui est de 3% environ, ce qui pourrait nous faire discuter le lien entre céphalée primaire chronique et CM1 [56] [57][58] [27].

Bien que notre cohorte se caractérise par une forte prévalence féminine, celle des migraineux chroniques ne semble pas être liée au sex-ratio. En effet, bien que la migraine épisodique soit à très nette prévalence féminine, les femmes ne sont pas à plus grand risque de développer une migraine chronique et n'ont pas une fréquence plus élevée de crises que les hommes [59] [60]. Cette forte prévalence de migraineux chroniques, dont 2 étaient des hommes, ne semble pas être liée à notre cohorte féminine.

L'analyse de la consommation d'antalgiques en préopératoire n'a pas été possible du fait du caractère rétrospectif de notre travail. Nous n'avons donc pas pu identifier les patients en abus médicamenteux. Cet abus est une des composantes des céphalées chroniques quotidiennes (plus de 15jours par mois pendant plus de 3mois) et peut provoquer le passage à la chronicité chez les patients souffrant de migraines ou céphalées de tension épisodiques. Des céphalées en rapport avec une malformation de Chiari pourraient conduire à une prise excessive d'antalgiques, favorisant alors le passage d'une céphalée épisodique à la chronicité. Nous ne disposons pas de suffisamment d'éléments pour étayer cette hypothèse. Aucun de nos patients souffrant de céphalées chroniques dont les céphalées ont persisté en postopératoire n'était en abus médicamenteux au décours de la chirurgie.

Sept patients céphalalgiques chroniques sur quinze (46.6 %) se sont améliorés en postopératoire. L'imputabilité du CM1 dans la genèse de ces céphalées est donc envisageable, d'autant plus que ce type de céphalée est fréquemment réfractaire aux traitements [61]. L'amélioration postopératoire des céphalées primaires chroniques est moins fréquente que celle des céphalées attribuées au Chiari. La malformation de Chiari

pourrait être un facteur de dégradation des céphalées chroniques qui s'autonomiseraient rapidement et évolueraient pour leur propre compte. D'importantes comorbidités psychologiques existent chez les patients en situation de céphalées chroniques, avec plus de symptômes dépressifs que chez les céphalalgiques épisodiques (odd ratio de 2) [62] [63]. Ces comorbidités sont peu explorées et participent probablement au fait que ces céphalées chroniques régressent moins après intervention que les céphalées attribuées au Chiari.

## **CORRÉLATION CLINICO-RADIOLOGIQUE**

Aucun facteur prédictif iconographique n'a été mis en évidence dans notre étude.

Seule la longueur de la ligne pB-C2 était statistiquement plus grande dans le groupe des patients répondeurs en analyse univariée. Cette ligne représente la compression ventrale du tronc cérébral par les structures osseuses antérieures. Une seule étude a mis en évidence un allongement de cette ligne en post-opératoire. Les auteurs interprètent cette donnée comme résultante de la libération postérieure de la dure mère ventrale, lui permettant de se détendre en arrière [47]. Cette étude a été menée auprès d'un petit groupe de patients pédiatriques et nous pouvons faire une interprétation inverse de nos résultats: Les patients s'améliorant en postopératoire présenteraient initialement une plus grande longueur pB-C2, un des marqueurs de la compression de la fosse postérieure et bénéficieraient plus d'un geste chirurgical de décompression.

Au total, plus d'une dizaine de mesures linéaires de fosse postérieure habituellement analysées dans les études sur les CM1 ont été prises en compte. Le degré de ptose des tonsilles dans notre série n'était ni discriminatif d'une bonne évolution postopératoire ni discriminatif d'un type particulier de céphalée.

Dans une étude cherchant à corrélérer le type de céphalée avec le degré de ptose, 80% des patients céphalalgiques présentant une ptose supérieure à 10 mm, souffraient de céphalées à la toux et de courte durée. En revanche, les céphalées primaires selon l'IHS étaient majoritaires chez les patients avec une ptose moindre, entre 5 et 10mm [21]. D'après cette étude, les céphalées attribuées à la malformation de Chiari seraient directement corrélées au degré de ptose mais pas les céphalées primaires de l'IHS. Nous n'avons pas retrouvé de différence significative sur le degré de ptose entre les 3 groupes de céphalées dans notre série. Compte tenu du faible nombre d'imageries analysées au sein de chaque groupe, il est probable qu'il s'agisse d'un manque de puissance. Une autre explication pourrait être que le facteur déterminant de ces douleurs typiques de Chiari, impulsives à la toux, soit plutôt le déplacement des tonsilles durant la toux qui viendraient obstruer la circulation du LCS à un instant précis que la ptose à l'état basal [64]. Pujol a suggéré que ce n'était pas la taille des amygdales cérébelleuses, mais plutôt l'amplitude de la pulsation amygdalienne et la sévérité de la réduction de l'espace arachnoïdien qui déterminaient la présence de céphalées à la toux chez les patients [65]. Six patients avec céphalées typiques avaient un plus grand indice de mouvement des amygdales comparé à huit patients sans céphalée à la toux sur les études dynamiques du flux de LCS [65]. Une étude a retrouvé qu'en ajustant sur le degré de ptose, les céphalées frontales ou diffuses étaient associées de façon indépendante à une non-obstruction du flux CSF, tandis que les céphalées occipitales, elles, étaient associées à un flux de LCS réduit, indépendamment de l'emplacement des amygdales [66]. Ceci pourrait expliquer ainsi l'existence de céphalées importantes que peuvent présenter les patients avec pourtant une ectopie amygdalienne minimale.



En ce qui concerne le volume de fosse postérieure, nous n'avons pu le mesurer que pour 8 patients. Nous n'avons pas effectué d'approximation ni extrapolation de volume à partir de mesures linéaires, c'est-à-dire en l'absence de séquence 3D. En effet, il a été montré que les mesures linéaires de la fosse postérieure n'étaient pas des prédicteurs fiables du volume de la fosse postérieure [67] [48]. De plus, l'âge, le sexe et l'IMC ont des effets statistiquement significatifs sur les mesures intracrâniennes qui doivent rendre prudente notre comparaison de volume de fosse postérieure entre les répondeurs et non répondeurs [67].

Néanmoins, de la même façon que les mesures linéaires ne sont pas corrélées au volume de fosse postérieure, ce volume n'est lui-même pas corrélé aux perturbations de flux du LCS et aux mouvements des tonsilles [31]. Les mesures les plus pertinentes pour comparer les CM1 de la population générale semblent être le caractère « plein » de la fosse postérieure et le mouvement des tonsilles, et non le volume de fosse postérieure en soi [31]. Le point clé émergeant de la littérature est la faible compliance des espaces sous-arachnoïdiens dans les CM1 [64] [68].

Ces anomalies peuvent précéder la symptomatologie clinique. Il a été suggéré que des changements pathologiques à partir de la dynamique anormale du flux du LCS se produiraient avec le temps [69]. Ceci pourrait contribuer à expliquer pourquoi la malformation d'Arnold-Chiari ne se manifeste qu'à partir de l'âge adulte la plupart du temps. Ces modifications pathologiques entraînant une mauvaise compliance peuvent manquer à l'IRM conventionnelle : elles comprennent les cicatrices arachnoïdiennes, les adhérences des amygdales, la formation de membranes inflammatoires ou fibreuses et l'occlusion membranaire du quatrième ventricule. Les études identifiant des facteurs iconographiques prédictifs de bonne évolution postopératoire sont rares. Les anomalies sus-citées ont été

significativement associées à une réduction de la récurrence des symptômes postopératoires dans l'étude de McGirt et al [66].

Kalb et al et Amer et al. ont tous deux signalé que la présence d'une syrinx était un facteur prédictif négatif de l'amélioration postopératoire. Cependant, ils prennent en compte l'ensemble des symptômes présentés par les patients. Dans notre étude, la présence d'une cavité syringomyélique prise isolément, n'était pas corrélée avec une amélioration des céphalées [70].

Enfin, nous n'avons retrouvé aucune différence significative sur l'analyse de l'imagerie entre les 3 groupes de céphalées, ce qui est concordant avec les données de la littérature [71].

## **PRISE EN CHARGE CHIRURGICALE**

Aucun facteur prédictif dans la prise en charge chirurgicale n'a pu être mis en évidence. Ceci souligne que l'évolution de la céphalée dépend principalement de sa sémiologie et par extension de son mécanisme sous-jacent. Nous retrouvons cependant dans la littérature une étude récente avec une série de même effectif que la nôtre qui rapporte une meilleure amélioration des céphalées en cas de plastie de dure mère [41].

Compte tenu de l'enjeu majeur d'une chirurgie de décompression de fosse postérieure, de nombreuses équipes ont travaillé pour mieux guider ces indications chirurgicales. C'est l'équipe de l'université de Washington qui définit le Chiari Severity Index en 2015 [42]. Cet index inclut d'une part une donnée iconographique qui est la largeur du syrinx et une donnée clinique pure sur la céphalée. Dans notre étude, le taux d'amélioration était effectivement positivement corrélé au grade CSI préopératoire du patient. Nous retrouvons

par ailleurs les mêmes proportions d'amélioration en fonction du grade CSI que la cohorte de Washington. Ce score semble donc parfaitement reproductible. Une critique qui pourrait être faite est la prise en compte uniquement de la localisation de la céphalée et non de sa classification IHS, qui inclut beaucoup d'autres caractéristiques. Au vu de l'évolution postopératoire très différente dans notre étude selon le type de céphalées présentées, il serait peut-être pertinent d'inclure les critères des céphalées attribuées au Chiari selon classification IHS dans ce score.

## **LES CÉPHALÉES ET MALFORMATION DE CHIARI : PHYSIOPATHOLOGIE**

Les céphalées attribuées au Chiari sont considérées comme directement liées à la malformation de Chiari et régressent ici dans 95% des cas.

La physiopathologie avancée initialement pour ces céphalées impulsives à la toux liée au CM1 impliquait une dissociation transitoire entre la pression intracrânienne très haute et la pression au niveau spinal très basse [19]. Néanmoins, les études ultérieures n'ont pas réussi à démontrer de différence significative entre la pression intracrânienne et la pression intraspinale chez les patients atteints de Chiari I durant la toux [72]. La dissociation de la pression crânio-spinale est alors une explication peu probable comme unique cause de céphalées associée à la toux. Parce que la malformation de Chiari I provoque un espace sous-arachnoïdien spinal partiellement clos par les amygdales cérébelleuses et peu compliant, d'autres auteurs ont fait l'hypothèse que l'augmentation soudaine de la pression dans les veines épidurales spinales pendant la toux (transmise par l'élévation de la pression intrathoracique) produisait une obstruction de la circulation du LCS au niveau du foramen magnum, engendrant une élévation de la pression intracrânienne. Par cette hyperpression, il

Il y a une distension de la dure mère pendant la toux, qui cause directement la céphalée [73]. Les patients souffrant de céphalées associées à la toux présenteraient donc un degré plus élevé d'obstruction de l'espace sous-arachnoïdien au niveau du foramen magnum que les autres, entraînant une élévation des pressions intrathécales au cours de la toux. Ce serait la valeur absolue de la pression intrathécale et non la dissociation avec la pression intracrânienne qui serait responsable de la douleur durant la toux. Les études utilisant des mesures de compliance intracrânienne retrouvent un index bien plus bas chez les patients présentant des céphalées considérées comme typiques du Chiari que les autres céphalées [71]. Compte tenu de ce mécanisme, nous comprenons l'amélioration quasi systématique de ce type de céphalée après décompression de la fosse postérieure et donc l'obtention d'une meilleure compliance intracrânienne.

Les autres céphalées possiblement liées au CM1 retrouvées dans notre étude sont les céphalées primaires chroniques. En effet, 16% de nos patients se plaignaient de migraine chronique et 12% de céphalée de tension chronique.

Avec la précision actuelle de l'imagerie du système nerveux central, une CM1 peut être une découverte accidentelle lorsque l'IRM est réalisée pour d'autres raisons. Tous les patients ne sont pas symptomatiques d'une CM1 et l'incidence réelle de cette malformation demeure inconnue. La migraine est un trouble neurologique commun, sans anomalie structurelle connue. Bien que la CM1 et la migraine soient des pathologies différentes, un lien de causalité peut être discuté. Ce lien a été évoqué à plusieurs reprises dans la littérature avec une prévalence plus importante des migraineux chroniques chez les patients CM1 [25] [28]. Cette population de CM1 développait des migraines chroniques à un plus jeune âge et avec plus de jours de crise par mois que les migraineux chroniques de la population générale [28].

La physiopathologie des migraines chroniques est en rapport avec un dysfonctionnement des centres du tronc cérébral impliqués dans la douleur, comme la substance grise périaqueducale (PAG) ou le noyau raphé médian. Ces centres modulent les messages nociceptifs trigémino-cervicaux. Des dépôts de fer dans la PAG ont été retrouvés en IRM chez les sujets souffrant de migraines chroniques [56]. La PAG est une composante essentielle de la modulation des voies inhibitrices descendantes et reçoit des données directement du noyau trigéminal. Il a été suggéré dans un sous-groupe de patients que la sensibilisation centrale répétée, ou alternativement l'activation répétitive au niveau du PAG, était associée à une activité métabolique élevée, à une hyperoxie et à un fort renouvellement du fer. Ainsi cette présence de fer nous indiquerait une atteinte neuronale permanente au niveau du PAG ou proche de celui-ci, avec une mauvaise modulation de la douleur [56]. Il existe une relation mécanique, par l'intermédiaire de ponts de tissu conjonctif, entre la dure-mère occipitale et la première vertèbre cervicale. Ces éléments sont innervés par les nerfs cervicaux supérieurs et des altérations de leur intégrité structurale déclenchent une activation nociceptive.

Dans le CM1, des anomalies structurelles du canal cervical supérieur comme la ptose des amygdales, une déformation mineure de la moelle et la fibrose de l'arachnoïde autour du tronc cérébral peuvent inclure l'étirement des nerfs crâniens ou la compression directe des noyaux du tronc cérébral et la distorsion vasculaire dans les territoires irrigués par les vertébrales [24]. Il a été suggéré, chez les patients présentant une CM1, une stimulation répétée des centres du tronc cérébral impliqués dans la douleur par dissociation du gradient de pression cranio-spinale et hernie des amygdales. Ceci engendrant une sensibilisation des voies nociceptives cervicales supérieures [74]. Migraine chronique et malformation de Chiari

partagent un dysfonctionnement commun des voies nociceptives. Ces données pourraient amener à considérer un lien de causalité entre CM1 et évolution vers la migraine chronique.

Enfin, un ralentissement du drainage veineux au niveau jugulaire a été décrit chez les patients CM1 présentant des céphalées non typiques de Chiari [71]. Ce ralentissement a également été constaté chez les patients migraineux de la population générale [75].

En ce qui concerne les céphalées de tension chroniques, le mécanisme de la douleur est attribué à une sensibilisation centrale [58].

Des études récentes utilisant la morphométrie IRM basée sur le voxel ont trouvé une densité réduite de matière grise chez les patients atteints de céphalée de tension chronique au niveau de la substance grise périaqueducale. Une corrélation positive entre la durée de la céphalée et l'atrophie dans cette zone spécifique a également été notée [76][77].

Wu et collaborateurs ont observé que les céphalées chez les patients CM1 survenaient lorsque les cicatrices arachnoïdiennes et les adhérences s'accumulaient au sein du forum magnum. Ces adhérences arachnoïdiennes augmenteraient la compression des centres impliqués dans la douleur [22]. Des céphalées de tension chroniques, via ces modifications cicatricielles, pourraient survenir chez les patients présentant une CM1.

## **LIMITES DE NOTRE ETUDE**

Le caractère rétrospectif de notre étude est une limite certaine pour la fiabilité du recueil de données. Il induit un biais de mémoire, notamment pour les caractéristiques des céphalées préopératoires.

Néanmoins, plusieurs mesures ont été prises afin de limiter ce biais: Nous avons inclus les patients maximum 5ans après leur intervention. Certaines données nous semblaient trop peu fiables, comme la prise médicamenteuse avant la chirurgie n'ont pas été recueillies.

La concordance entre les questionnaires téléphoniques des patients et les éléments du dossier médical a été vérifiée. Enfin, des critères précis sur la définition de l'amélioration et l'utilisation des critères de l'IHS renforcent la fiabilité de ces données.

Les étapes de cette étude ont été menées de façon à limiter d'autant plus ce biais d'interprétation des données : L'analyse des IRM a été réalisée en aveugle sur la classification des céphalées présentées par le patient et sur son évolution postopératoire.

Une limite supplémentaire est l'hétérogénéité des imageries analysées. A titre d'exemple, ne comportant pas toutes de séquence 3D, seulement 8 mesures de volume de fosse postérieure ont pu être faites.

## CONCLUSION ET PERSPECTIVES

Notre étude confirme la pertinence des critères IHS pour l'identification des céphalées attribuées au Chiari. Leur régression en postopératoire dans 95% des cas prouve l'imputabilité du CM1 dans le développement de ces céphalées. L'utilisation systématique d'un questionnaire intégrant ces critères IHS en préopératoire semble justifié.

Ce travail suggère également un lien entre la malformation de Chiari et les migraines et céphalées de tension chroniques. Ces céphalées s'amélioraient dans 46.6 % des cas après décompression de la fosse postérieure. Une étude prospective est nécessaire pour confirmer ce lien prenant en compte les facteurs psychologiques associés et l'existence d'un abus médicamenteux.

Pour analyser la signification d'une découverte d'une CM1 chez un patient migraineux chronique, un autre travail serait d'étudier sur une grande cohorte quelle est la prévalence des CM1 chez les migraineux chroniques.



## BIBLIOGRAPHIE :

- [1] Aitken LA, Lindan CE, Sidney S, Gupta N, Barkovich AJ, Sorel M, et al. Chiari type I malformation in a pediatric population. *Pediatr Neurol* 2009;40:449–54. doi:10.1016/j.pediatrneurol.2009.01.003.
- [2] Speer MC, Enterline DS, Mehlretter L, Hammock P, Joseph J, Dickerson M, et al. Review Article: Chiari Type I Malformation with or Without Syringomyelia: Prevalence and Genetics. *J Genet Couns* 2003;12:297–311. doi:10.1023/A:1023948921381.
- [3] Elster AD, Chen MY. Chiari I malformations: clinical and radiologic reappraisal. *Radiology* 1992;183:347–53. doi:10.1148/radiology.183.2.1561334.
- [4] Meadows J, Kraut M, Guarnieri M, Haroun RI, Carson BS. Asymptomatic Chiari Type I malformations identified on magnetic resonance imaging. *J Neurosurg* 2000;92:920–6. doi:10.3171/jns.2000.92.6.0920.
- [5] Levy WJ, Mason L, Hahn JF. Chiari malformation presenting in adults: a surgical experience in 127 cases. *Neurosurgery* 1983;12:377–90.
- [6] Taylor FR, Larkins MV. Headache and Chiari I malformation: clinical presentation, diagnosis, and controversies in management. *Curr Pain Headache Rep* 2002;6:331–337.
- [7] Crimmins DW, Palmer JD. Snapshot view of emergency neurosurgical head injury care in Great Britain and Ireland. *J Neurol Neurosurg Psychiatry* 2000;68:8–13.
- [8] Aboulez AO, Sartor K, Geyer CA, Gado MH. Position of cerebellar tonsils in the normal population and in patients with Chiari malformation: a quantitative approach with MR imaging. *J Comput Assist Tomogr* 1985;9:1033–6.
- [9] Milhorat TH, Chou MW, Trinidad EM, Kula RW, Mandell M, Wolpert C, et al. Chiari I malformation redefined: clinical and radiographic findings for 364 symptomatic patients. *Neurosurgery* 1999;44:1005–17.
- [10] Barkovich AJ, Wippold FJ, Sherman JL, Citrin CM. Significance of cerebellar tonsillar position on MR. *AJNR Am J Neuroradiol* 1986;7:795–9.
- [11] Parker F, Aghakhani N, Attal N, Wolf S. Malformations de la charnière cranio cervicale et syringomyélie. EMC. Elsevier Masson SAS, Paris) *Neurologie*; 2006.
- [12] DANIEL PM, STRICH SJ. Some observations on the congenital deformity of the central nervous system known as the Arnold-Chiari malformation. *J Neuropathol Exp Neurol* 1958;17:255–66.
- [13] Nishikawa M, Sakamoto H, Hakuba A, Nakanishi N, Inoue Y. Pathogenesis of Chiari malformation: a morphometric study of the posterior cranial fossa. *J Neurosurg* 1997;86:40–7. doi:10.3171/jns.1997.86.1.0040.
- [14] GARDNER WJ. Anatomic features common to the Arnold-Chiari and the Dandy-Walker malformations suggest a common origin. *Cleve Clin Q* 1959;26:206–22.
- [15] Massimi L, Novegno F, di Rocco C. Chiari type I malformation in children. *Adv Tech Stand Neurosurg* 2011:143–211. doi:10.1007/978-3-7091-0673-0\_6.
- [16] Mikulis DJ, Diaz O, Egglin TK, Sanchez R. Variance of the position of the cerebellar tonsils with age: preliminary report. *Radiology* 1992;183:725–8. doi:10.1148/radiology.183.3.1584927.
- [17] Nohria V, Oakes WJ. Chiari headaches. *Neurology* 1993;43:1272.
- [18] The International Classification of Headache Disorders, 3rd edition (beta version). *Cephalalgia Int J Headache* 2013;33:629–808. doi:10.1177/0333102413485658.
- [19] Williams B. Cough headache due to craniospinal pressure dissociation. *Arch*

Neurol 1980;37:226–30.

[20] Pascual J, Oterino A, Berciano J. Headache in type I Chiari malformation. *Neurology* 1992;42:1519–21.

[21] Toldo I, Tangari M, Mardari R, Perissinotto E, Sartori S, Gatta M, et al. Headache in Children With Chiari I Malformation. *Headache J Head Face Pain* 2014;54:899–908. doi:10.1111/head.12341.

[22] Wu YW, Chin CT, Chan KM, Barkovich AJ, Ferriero DM. Pediatric Chiari I malformations: do clinical and radiologic features correlate? *Neurology* 1999;53:1271–6.

[23] McVige JW, Leonardo J. Neuroimaging and the Clinical Manifestations of Chiari Malformation Type I (CM1). *Curr Pain Headache Rep* 2015;19. doi:10.1007/s11916-015-0491-2.

[24] Khurana RK. Headache spectrum in Arnold-Chiari malformation. *Headache* 1991;31:151–5.

[25] Stovner LJ. Headache associated with the Chiari type I malformation. *Headache* 1993;33:175–81.

[26] Castillo J, Muñoz P, Guitera V, Pascual J. Epidemiology of chronic daily headache in the general population. *Headache J Head Face Pain* 1999;39:190–196.

[27] Scher AI, Stewart WF, Liberman J, Lipton RB. Prevalence of frequent headache in a population sample. *Headache* 1998;38:497–506. doi:10.1046/j.1526-4610.1998.3807497.x.

[28] Kaplan Y, Oksuz E. Chronic migraine associated with the Chiari type 1 malformation. *Clin Neurol Neurosurg* 2008;110:818–22. doi:10.1016/j.clineuro.2008.05.016.

[29] Badie B, Mendoza D, Batzdorf U. Posterior fossa volume and response to suboccipital decompression in patients with Chiari I malformation. *Neurosurgery* 1995;37:214–8.

[30] McVige JW, Leonardo J. Imaging of Chiari Type I Malformation and Syringohydromyelia. *Neurol Clin* 2014;32:95–126. doi:10.1016/j.ncl.2013.07.002.

[31] Alperin N, Loftus JR, Olliu CJ, Bagci AM, Lee SH, Ertl-Wagner B, et al. Magnetic Resonance Imaging Measures of Posterior Cranial Fossa Morphology and Cerebrospinal Fluid Physiology in Chiari Malformation Type I: *Neurosurgery* 2014;75:515–22. doi:10.1227/NEU.0000000000000507.

[32] Krishna V, Sammartino F, Yee P, Mikulis D, Walker M, Elias G, et al. Diffusion tensor imaging assessment of microstructural brainstem integrity in Chiari malformation Type I. *J Neurosurg* 2016;125:1112–9. doi:10.3171/2015.9.JNS151196.

[33] Bhadelia RA, Wolpert SM. CSF flow dynamics in Chiari I malformation. *AJNR Am J Neuroradiol* 2000;21:1564.

[34] Strahle J, Muraszko KM, Kapurch J, Bapuraj JR, Garton HJL, Maher CO. Natural history of Chiari malformation Type I following decision for conservative treatment. *J Neurosurg Pediatr* 2011;8:214–21. doi:10.3171/2011.5.PEDS1122.

[35] Litvack ZN, Lindsay RA, Selden NR. Dura splitting decompression for Chiari I malformation in pediatric patients: clinical outcomes, healthcare costs, and resource utilization. *Neurosurgery* 2013;72:922-8-929. doi:10.1227/NEU.0b013e31828ca1ed.

[36] Williams LE, Vannemreddy PS, Watson KS, Slavin KV. The need in dural graft suturing in Chiari I malformation decompression: A prospective, single-blind, randomized trial comparing sutured and sutureless duraplasty materials. *Surg Neurol Int* 2013;4:26. doi:10.4103/2152-7806.107904.

[37] Arnautovic A, Splavski B, Boop FA, Arnautovic KI. Pediatric and adult Chiari

- malformation Type I surgical series 1965–2013: a review of demographics, operative treatment, and outcomes. *J Neurosurg Pediatr* 2015;15:161–77. doi:10.3171/2014.10.PEDS14295.
- [38] Schijman E, Steinbok P. International survey on the management of Chiari I malformation and syringomyelia. *Childs Nerv Syst* 2004;20:341–8. doi:10.1007/s00381-003-0882-2.
- [39] Dyste GN, Menezes AH, VanGilder JC. Symptomatic Chiari malformations. An analysis of presentation, management, and long-term outcome. *J Neurosurg* 1989;71:159–68. doi:10.3171/jns.1989.71.2.0159.
- [40] Paul KS, Lye RH, Strang FA, Dutton J. Arnold-Chiari malformation. Review of 71 cases. *J Neurosurg* 1983;58:183–7. doi:10.3171/jns.1983.58.2.0183.
- [41] Raza-Knight S, Mankad K, Prabhakar P, Thompson D. Headache outcomes in children undergoing foramen magnum decompression for Chiari I malformation. *Arch Dis Child* 2017;102:238–43. doi:10.1136/archdischild-2016-310662.
- [42] Greenberg JK, Yarbrough CK, Radmanesh A, Godzik J, Yu M, Jeffe DB, et al. The Chiari Severity Index: A Preoperative Grading System for Chiari Malformation Type 1. *Neurosurgery* 2015;76:279–85. doi:10.1227/NEU.0000000000000608.
- [43] Pisapia JM., Merkow MB, Brewington D, Henn RE, Sutton LN, Storm PB, et al. External validity of the chiari severity index and outcomes among pediatric chiari I patients treated with intra- or extra-Dural decompression. *Childs Nerv Syst* 2016. doi:10.1007/s00381-016-3300-2.
- [44] Yarbrough CK, Greenberg JK, Smyth MD, Leonard JR, Park TS, Limbrick Jr DD. External validation of the Chicago Chiari Outcome Scale: Clinical article. *J Neurosurg Pediatr* 2014;13:679–684.
- [45] Rasmussen BK, Jensen R, Schroll M, Olesen J. Epidemiology of headache in a general population--a prevalence study. *J Clin Epidemiol* 1991;44:1147–57.
- [46] Mannix LK. Epidemiology and impact of primary headache disorders. *Med Clin North Am* 2001;85:887–95.
- [47] Bonney PA, Maurer AJ, Cheema AA, Duong Q, Glenn CA, Safavi-Abbasi S, et al. Clinical significance of changes in pB–C2 distance in patients with Chiari Type I malformations following posterior fossa decompression: a single-institution experience. *J Neurosurg Pediatr* 2016;17:336–42. doi:10.3171/2015.7.PEDS15261.
- [48] Bagci AM, Lee SH, Nagornaya N, Green BA, Alperin N. Automated Posterior Cranial Fossa Volumetry by MRI: Applications to Chiari Malformation Type I. *Am J Neuroradiol* 2013;34:1758–63. doi:10.3174/ajnr.A3435.
- [49] Aliaga L, Hekman KE, Yassari R, Straus D, Luther G, Chen J, et al. A novel scoring system for assessing Chiari malformation type I treatment outcomes. *Neurosurgery* 2012;70:656-64-665. doi:10.1227/NEU.0b013e31823200a6.
- [50] Godil SS, Parker SL, Zuckerman SL, Mendenhall SK, McGirt MJ. Accurately measuring outcomes after surgery for adult Chiari I malformation: determining the most valid and responsive instruments. *Neurosurgery* 2013;72:820–827; discussion 827. doi:10.1227/NEU.0b013e3182897341.
- [51] Chavez A, Roguski M, Killeen A, Heilman C, Hwang S. Comparison of operative and non-operative outcomes based on surgical selection criteria for patients with Chiari I malformations. *J Clin Neurosci* 2014;21:2201–6. doi:10.1016/j.jocn.2014.06.009.
- [52] McGirt MJ, Attenello FJ, Atiba A, Garces-Ambrossi G, Dato G, Weingart JD, et al. Symptom recurrence after suboccipital decompression for pediatric Chiari I malformation: analysis of 256 consecutive cases. *Childs Nerv Syst ChNS Off J Int Soc Pediatr Neurosurg* 2008;24:1333–9. doi:10.1007/s00381-008-0651-3.

- [53] Vanaclocha V, Saiz-Sapena N, Garcia-Casasola MC. Surgical technique for cranio-cervical decompression in syringomyelia associated with Chiari type I malformation. *Acta Neurochir (Wien)* 1997;139:529-39-540.
- [54] Henry P, Michel P, Brochet B, Dartigues JF, Tison S, Salamon R. A nationwide survey of migraine in France: prevalence and clinical features in adults. GRIM. *Cephalalgia Int J Headache* 1992;12:229-237; discussion 186. doi:10.1046/j.1468-2982.1992.1204229.x.
- [55] Schwartz BS, Stewart WF, Simon D, Lipton RB. Epidemiology of tension-type headache. *JAMA* 1998;279:381-3.
- [56] Bigal ME, Lipton RB, Holland PR, Goadsby PJ. Obesity, migraine, and chronic migraine Possible mechanisms of interaction. *Neurology* 2007;68:1851-1861.
- [57] May A, Schulte LH. Chronic migraine: risk factors, mechanisms and treatment. *Nat Rev Neurol* 2016;12:455-64. doi:10.1038/nrneurol.2016.93.
- [58] Yu S, Han X. Update of Chronic Tension-Type Headache. *Curr Pain Headache Rep* 2015;19. doi:10.1007/s11916-014-0469-5.
- [59] Munakata J, Hazard E, Serrano D, Klingman D, Rupnow MFT, Tierce J, et al. Economic burden of transformed migraine: results from the American Migraine Prevalence and Prevention (AMPP) Study. *Headache* 2009;49:498-508. doi:10.1111/j.1526-4610.2009.01369.x.
- [60] Vetvik KG, MacGregor EA. Sex differences in the epidemiology, clinical features, and pathophysiology of migraine. *Lancet Neurol* 2017;16:76-87. doi:10.1016/S1474-4422(16)30293-9.
- [61] Garza I, Schwedt TJ. Diagnosis and management of chronic daily headache. *Semin Neurol* 2010;30:154-66. doi:10.1055/s-0030-1249224.
- [62] Seng EK, Buse DC, Klepper JE, J Mayson S, Grinberg AS, Grosberg BM, et al. Psychological Factors Associated With Chronic Migraine and Severe Migraine-Related Disability: An Observational Study in a Tertiary Headache Center. *Headache* 2017. doi:10.1111/head.13021.
- [63] Wachholtz A, Malone C, Bhowmick A. The Chronic Migraineur and Health Services: National Survey Results. *J Pain Manag Med* 2015;1.
- [64] Hofmann E, Warmuth-Metz M, Bendszus M, Solymosi L. Phase-contrast MR imaging of the cervical CSF and spinal cord: volumetric motion analysis in patients with Chiari I malformation. *AJNR Am J Neuroradiol* 2000;21:151-8.
- [65] Pujol J, Roig C, Capdevila A, Pou A, Marti-Vilalta JL, Kulisevsky J, et al. Motion of the cerebellar tonsils in Chiari type I malformation studied by cine phase-contrast MRI. *Neurology* 1995;45:1746-53.
- [66] McGirt MJ, Nimjee SM, Floyd J, Bulsara KR, George TM. Correlation of Cerebrospinal Fluid Flow Dynamics and Headache in Chiari I Malformation: *Neurosurgery* 2005;56:716-21. doi:10.1227/01.NEU.0000156203.20659.14.
- [67] Roller LA, Bruce BB, Saindane AM. Demographic Confounders in Volumetric MRI Analysis: Is the Posterior Fossa Really Small in the Adult Chiari 1 Malformation? *Am J Roentgenol* 2015;204:835-41. doi:10.2214/AJR.14.13384.
- [68] Alperin N, Sivaramakrishnan A, Lichtor T. Magnetic resonance imaging—based measurements of cerebrospinal fluid and blood flow as indicators of intracranial compliance in patients with Chiari malformation. *J Neurosurg* 2005;103:46-52.
- [69] Armonda RA, Citrin CM, Foley KT, Ellenbogen RG. Quantitative cine-mode magnetic resonance imaging of Chiari I malformations: an analysis of cerebrospinal fluid dynamics. *Neurosurgery* 1994;35:214-23-224.
- [70] Kalb S, Perez-Orribo L, Mahan M, Theodore N, Nakaji P, Bristol RE. Evaluation of

- operative procedures for symptomatic outcome after decompression surgery for Chiari type I malformation. *J Clin Neurosci* 2012;19:1268–72. doi:10.1016/j.jocn.2012.01.025.
- [71] Alperin N, Loftus JR, Oliu CJ, Bagci AM, Lee SH, Ertl-Wagner B, et al. Imaging-Based Features of Headaches in Chiari Malformation Type I: *Neurosurgery* 2015;77:96–103. doi:10.1227/NEU.0000000000000740.
- [72] Heiss JD, Patronas N, DeVroom HL, Shawker T, Ennis R, Kammerer W, et al. Elucidating the pathophysiology of syringomyelia. *J Neurosurg* 1999;91:553–62. doi:10.3171/jns.1999.91.4.0553.
- [73] Sansur CA, Heiss JD, DeVroom HL, Eskioglu E, Ennis R, Oldfield EH. Pathophysiology of headache associated with cough in patients with Chiari I malformation. *J Neurosurg* 2003;98:453–8. doi:10.3171/jns.2003.98.3.0453.
- [74] Kesler R, Mendizabal JE. Headache in Chiari malformation: a distinct clinical entity? *J Am Osteopath Assoc* 1999;99:153–6.
- [75] Koerte IK, Schankin CJ, Immler S, Lee S, Laubender RP, Grosse C, et al. Altered cerebrovenous drainage in patients with migraine as assessed by phase-contrast magnetic resonance imaging. *Invest Radiol* 2011;46:434–40. doi:10.1097/RLI.0b013e318210ecf5.
- [76] Chen Y. Advances in the pathophysiology of tension-type headache: from stress to central sensitization. *Curr Pain Headache Rep* 2009;13:484–94.
- [77] Schmidt-Wilcke T, Leinisch E, Straube A, Kampfe N, Draganski B, Diener HC, et al. Gray matter decrease in patients with chronic tension type headache. *Neurology* 2005;65:1483–6. doi:10.1212/01.wnl.0000183067.94400.80.

## **RESUME :**

**INTRODUCTION :** Une malformation d'Arnold Chiari de type 1 (CM1) est une affection fréquente, le plus souvent congénitale. Il s'agit d'une ptose de plus de 5mm des amygdales cérébelleuses dans le foramen magnum. La prise en charge est chirurgicale par décompression de la fosse postérieure. La céphalée est la plainte principale des patients et est classiquement occipitale et exacerbée par la toux et/ou manœuvres de Valsalva. L'IHS a établi des critères de céphalée « attribuée au Chiari ». Néanmoins, les céphalées des patients présentant un CM1 sont souvent polymorphes. L'imputabilité du CM1 dans les céphalées moins typiques est difficile à établir. En l'absence de recommandations pour poser l'indication chirurgicale, des outils pronostics sont nécessaires pour stratifier la probabilité d'amélioration postopératoire. Récemment, un score pronostic prédictif, le Chiari Severity Index (CSI), a été mis au point, gradué de 1 à 3.

**OBJECTIFS :** L'objectif principal de ce travail rétrospectif était d'évaluer les facteurs cliniques et radiologiques prédictifs d'amélioration postopératoire des céphalées des patients CM1. Les objectifs secondaires étaient de classer les céphalées selon les critères de l'IHS, de comparer les différents groupes, de mesurer le CSI sur notre cohorte et enfin d'évaluer la qualité de vie en postopératoire.

**PATIENTS ET MÉTHODES :** 49 patients consécutifs, présentant un CM1 et céphalalgiques avant chirurgie, ont été inclus au CHU de Rouen entre le 01/01/2011 et le 31/06/2016. Des questionnaires téléphoniques standardisés sur les caractéristiques avant et après chirurgie des céphalées, ont été menés. Une analyse des IRM pré et postopératoires a été réalisé en aveugle par un neuroradiologue. Une bonne évolution est définie par une amélioration de plus de 50% de la fréquence des crises de céphalée.

**RÉSULTATS :** Les facteurs prédictifs de régression des céphalées en postopératoire, en analyse multivariée, étaient le déclenchement des céphalées à la toux ( $p=0.003$ ), la sévérité de la crise ( $p=0.05$ ), la localisation occipitale ( $p=0.05$ ) et le grand nombre de jours de crise par mois ( $p=0.04$ ). Le facteur le plus pertinent était une courte durée de crise ( $p=0.001$ , Odd Ratio = 15). Ces facteurs font partie des critères de l'IHS des céphalées attribuées au Chiari. Aucun facteur prédictif radiologique n'a été mis en évidence. Vingt et un patients (42.8%) ont été classés « Céphalées attribuées au Chiari » selon l'IHS et s'amélioraient significativement plus que les autres types ( $p<0.001$ ). Elles régresaient dans 95% des cas. Ce groupe avait une qualité de vie en postopératoire significativement meilleure ( $p=0.01$ ). Nous avons 16% de migraines épisodiques et 6% de céphalées de tension épisodiques. Ces céphalées ne s'amélioraient que dans 15% des cas. En revanche, nous avons, comparativement à la population générale, une forte prévalence de céphalées primaires chroniques (16% de migraines et 12% de céphalées de tension). De plus, 46% d'entre elles s'amélioraient après chirurgie. La proportion d'amélioration était inversement corrélée au CSI.

**CONCLUSION :** Notre étude confirme la pertinence des critères IHS pour l'identification des céphalées attribuées au Chiari. Leur régression en postopératoire dans 95% des cas prouve l'imputabilité du CM1 dans le développement de ces céphalées. Nous proposons l'utilisation systématique d'un questionnaire intégrant ces critères IHS en préopératoire. Ce travail suggère un lien entre le CM1 et les céphalées primaires chroniques. Elles s'amélioraient dans 46.6 % des cas après intervention. Une étude prospective est nécessaire pour confirmer ce lien.

## **MOTS-CLES**

Malformation d'Arnold-Chiari ; Céphalée attribuée au Chiari, Migraine chronique, Céphalée de tension chronique, IHS.