



**HAL**  
open science

## Neuroblastome : intérêt et valeur pronostique de la scintigraphie 123I-MIBG post-opératoire

Matthieu Breton

► **To cite this version:**

Matthieu Breton. Neuroblastome : intérêt et valeur pronostique de la scintigraphie 123I-MIBG post-opératoire. Médecine humaine et pathologie. 2016. dumas-01524437

**HAL Id: dumas-01524437**

**<https://dumas.ccsd.cnrs.fr/dumas-01524437v1>**

Submitted on 18 May 2017

**HAL** is a multi-disciplinary open access archive for the deposit and dissemination of scientific research documents, whether they are published or not. The documents may come from teaching and research institutions in France or abroad, or from public or private research centers.

L'archive ouverte pluridisciplinaire **HAL**, est destinée au dépôt et à la diffusion de documents scientifiques de niveau recherche, publiés ou non, émanant des établissements d'enseignement et de recherche français ou étrangers, des laboratoires publics ou privés.

# AVERTISSEMENT

Cette thèse d'exercice est le fruit d'un travail approuvé par le jury de soutenance et réalisé dans le but d'obtenir le diplôme d'Etat de docteur en médecine. Ce document est mis à disposition de l'ensemble de la communauté universitaire élargie.

Il est soumis à la propriété intellectuelle de l'auteur. Ceci implique une obligation de citation et de référencement lors de l'utilisation de ce document.

D'autre part, toute contrefaçon, plagiat, reproduction illicite encourt toute poursuite pénale.

*Code de la Propriété Intellectuelle. Articles L 122.4*

*Code de la Propriété Intellectuelle. Articles L 335.2-L 335.10*

UNIVERSITÉ PARIS DESCARTES  
Faculté de Médecine PARIS DESCARTES

Année 2016

N° 148

THÈSE  
POUR LE DIPLÔME D'ÉTAT  
DE  
DOCTEUR EN MÉDECINE

Neuroblastome : intérêt et valeur pronostique de  
la scintigraphie <sup>123</sup>I-MIBG post-opératoire

Présentée et soutenue publiquement  
le 3 octobre 2016

Par

**Matthieu BRETON**

Né le 13 janvier 1987 à Suresnes (92)

Dirigée par Mme Le Docteur Myriam Wartski, PH

Jury :

M. Le Professeur Pierre Weinmann, PU-PH ..... Président

Mme Le Professeur Elisabeth Dion, PU-PH

M. Le Professeur Sabine Sarnacki, PU-PH

Mme Le Docteur Gudrun Schleiermacher, Pédiatre

Mme Le Docteur Claire Vaylet, MCU-PH



Except where otherwise noted, this work is licensed under  
<http://creativecommons.org/licenses/by-nc-nd/3.0/>

## Remerciements

---

A Monsieur le Professeur Weinmann d'avoir accepté de présider le jury de ma thèse et de m'accueillir comme assistant hospitalo-universitaire dans son service. Merci pour votre confiance.

A Madame le Docteur Wartski de m'avoir enseigné la Médecine Nucléaire à l'institut Curie, de m'avoir encadré, soutenu et encouragé à chaque étape de mon internat mais surtout pour la rédaction de ma thèse et de mon mémoire de DES. Merci pour ta bienveillance constante, ton amitié et ta vision de la profession qui m'ont chaque jour fait prendre conscience que j'avais choisi la bonne voie et qu'il existait des gens avec qui travailler n'était plus une obligation mais juste un plaisir, une passion, une vocation.

A Madame le Professeur Elisabeth Dion d'avoir accepté de faire partie des membres du jury. Merci de m'avoir accueilli dans votre service pour mon premier semestre d'internat dont je garde un souvenir très agréable et des connaissances qui me seront utiles tout au long de ma carrière.

A Madame le Professeur Sabine Sarnacki d'avoir accepté de faire partie des membres du jury. Merci de votre intérêt pour le sujet.

A Madame le Docteur Gudrun Schleiermacher d'avoir accepté de faire partie des membres du jury. Merci pour votre participation à la mise en place de l'étude, pour votre aide dans le recueil des données cliniques et vos précieux conseils apportés pour la rédaction de certains chapitres.

A Madame le Docteur Claire Vaylet d'avoir accepté de faire partie des membres du jury. Merci pour votre enseignement de la Médecine Nucléaire Pédiatrique et pour vos précieux conseils apportés pour la rédaction de ma thèse et de mon mémoire de DES. J'aurai aimé avoir plus de temps dans mon internat pour venir apprendre à vos côtés.

Au Docteur Mathieu Gauthier qui m'a beaucoup aidé à comprendre et présenter les statistiques de l'étude. Merci pour tes conseils et ta relecture bienveillante de mon manuscrit.

A Tessa pour sa relecture attentive et ses conseils « déco ».

Aux Docteurs et pour certains amis qui m'ont beaucoup transmis lors de mon internat, Marie-Odile Habert, Malika Checkroun, Nadia Ghazar, Mehmet, Betty, Lamia, Sophie, Audrey, Hind, Benoit, Sofiane, Elsa.

A Frédérique Archambeau, qui m'a appris les bases de la Médecine Nucléaire et qui nous manque.



A mes co-externes de toujours, Helena et Marie avec qui nous avons beaucoup ri, pleuré, travaillé, appris. Merci pour ce soutien que nous nous sommes mutuellement apporté.

A Victoria qui m'a tant soutenu durant ma seconde D4 après mon pneumothorax et sans qui je ne serais sûrement pas Médecin Nucléaire aujourd'hui.

A mes co-internes de Tenon sans qui ce semestre aurait été beaucoup moins agréable et plus particulièrement à Myriame qui m'a accompagné durant deux semestres et qui a supporté un nombre incalculable de mes tergiversations. Merci d'avoir toujours su me remettre dans le droit chemin.

A Yolla qui m'a tout appris lors de mon stage clinique en oncologie à l'Institut Curie et à qui j'ai promis d'améliorer la qualité de vie des FFI quand je serai ministre de la santé.

A tous mes amis de longue date qui comptent énormément pour moi : Sophie, Benoit, Marine, Sylvain, Victor, Thibault, Reynald, Jeanne, Louise, Claire, Lola, Camille, Nicolas, Salomé, Thibaut, Zina, Amélie.

A Isabelle et Sébastien, ils sauront pourquoi.

A Elodie sans qui rien n'aurait été possible. Merci pour ton soutien de tous les jours durant ces études longues que j'ai voulu abandonner mille fois et pour les milles fois où tu m'as relevé. Merci aussi pour ta gestion extra-médicale hors-pair de mes deux pneumothorax et pour tout le reste.

A mes grand parents qui m'ont énormément soutenu durant toutes ces années.

A Mamone que j'aime plus que tout au monde. Je suis tellement heureux que tu sois toujours là pour me voir devenir docteur.

A Christophe pour tout ce que tu m'apportes au quotidien et tout ce que tu représentes.

*« La vraie sagesse est de ne pas sembler sage »*

***Prométhée Enchaîné ; Eschyle (date inconnue)***

# Table des matières

---

<b>Table des matières</b> .....	<b>1</b>
<b>Table des tableaux</b> .....	<b>3</b>
<b>Table des figures</b> .....	<b>4</b>
<b>Abréviations</b> .....	<b>5</b>
<b>Introduction</b> .....	<b>6</b>
 <b>Partie I : Neuroblastome, pathologie, traitement et imagerie</b>	
<b>Chapitre 1 : Le neuroblastome</b> .....	<b>7</b>
1.1. Présentation.....	7
1.2. Histologie.....	7
1.3. Stadification et critères pronostiques .....	8
1.3.1. <i>Le stade d'extension tumoral</i> .....	8
1.3.2. <i>L'âge</i> .....	11
1.3.3. <i>La génétique tumorale</i> .....	11
1.3.4. <i>Le pronostic</i> .....	12
<b>Chapitre 2 : Le traitement du neuroblastome</b> .....	<b>14</b>
2.1. Généralités .....	14
2.2. La chirurgie .....	15
2.2.1. <i>Les techniques chirurgicales</i> .....	15
2.2.2. <i>Le recours à la chirurgie selon le risque</i> .....	16
2.2.3. <i>Le caractère complet de la chirurgie</i> .....	16
<b>Chapitre 3 : L'imagerie du neuroblastome</b> .....	<b>17</b>
3.1. L'imagerie morphologique.....	17
3.2. La Médecine Nucléaire - la scintigraphie MIBG.....	18
3.2.1. <i>La MIBG</i> .....	18
3.2.2. <i>La biodistribution normale de la MIBG</i> .....	21
3.2.3. <i>Blocage de la thyroïde</i> .....	21
3.2.4. <i>Activité injectée</i> .....	21
3.2.5. <i>La dosimétrie</i> .....	22
3.2.6. <i>Technique d'injection</i> .....	23
3.2.7. <i>Acquisition des images</i> .....	23
3.2.8. <i>Sédation</i> .....	24
3.2.9. <i>Les interactions médicamenteuses</i> .....	24
3.2.10. <i>L'apport de la TEMP/TDM</i> .....	27
3.2.11. <i>Les scores d'interprétation et leur valeur pronostique</i> .....	30
3.2.12. <i>La quantification</i> .....	32
3.2.13. <i>Les indications</i> .....	33
3.2.13.1. <i>Caractérisation d'une masse</i> .....	33
3.2.13.2. <i>Le bilan d'extension initial</i> .....	33
3.2.13.3. <i>L'évaluation de la réponse au traitement, la surveillance, la détection de</i> <i>récidive</i> .....	34
3.2.13.4. <i>Les résidus post-chirurgicaux</i> .....	39

## **Partie II : Interêt et valeur pronostique de la scintigraphie 123I-MIBG TEMP/TDM post-opératoire dans le neuroblastome**

<b>Chapitre 1 : Introduction et objectifs .....</b>	<b>40</b>
<b>Chapitre 2 : Matériel et méthode .....</b>	<b>42</b>
2.1. Patients et suivi .....	42
2.2. La chirurgie .....	43
2.3. L'imagerie .....	43
2.3.1. <i>Acquisition des images</i> .....	43
2.3.1.1 <i>La scintigraphie 123I-MIBG : acquisitions planaires et TEMP/TDM</i> .....	43
2.3.1.2 <i>L'imagerie morphologique</i> .....	44
2.3.2. <i>Analyse des images</i> .....	44
2.3.2.1. <i>La scintigraphie 123I-MIBG : acquisitions planaires et TEMP/TDM</i> .....	44
2.3.2.2. <i>L'imagerie morphologique</i> .....	45
2.4. Analyse statistique .....	45
<b>Chapitre 3 : Résultats .....</b>	<b>47</b>
3.1. Caractéristiques des patients et des tumeurs .....	47
3.2. Traitement et suivi .....	49
3.2.1. <i>Traitement</i> .....	49
3.2.2. <i>Suivi</i> .....	49
3.3. Imagerie post-opératoire .....	49
3.3.1. <i>Procédure</i> .....	49
3.3.2. <i>Résultats</i> .....	51
3.3.3. <i>Dosimétrie</i> .....	54
3.4. Evolution des patients .....	54
3.4.1. <i>Acquisitions planaires négatives</i> .....	54
3.4.2. <i>Imagerie positive</i> .....	54
3.4.3. <i>Imagerie négative</i> .....	54
3.4.4. <i>Combinaison de l'imagerie morphologique et de la scintigraphie 123I-MIBG</i> .....	55
3.5. Survie sans progression post-opératoire et facteurs pronostiques .....	57
3.5.1. <i>Analyse de Kaplan-Meier</i> .....	57
3.5.2. <i>Analyse univariée</i> .....	59
3.5.3. <i>Analyse multivariée</i> .....	59
<b>Chapitre 4 : Discussion.....</b>	<b>60</b>
<b>Chapitre 5 : Conclusion .....</b>	<b>65</b>
<b>Références .....</b>	<b>66</b>
<b>Annexe 1 : Article à paraître dans la revue Médecine Nucléaire .....</b>	<b>71</b>

## Table des tableaux

---

<b>Tableau 1 : Stadification INSS</b>	<b>p. 9</b>
<b>Tableau 2 : Stadification INRGSS</b>	<b>p. 9</b>
<b>Tableau 3 : Critères IDRFs</b>	<b>p. 10</b>
<b>Tableau 4 : Classification INRG</b>	<b>p. 13</b>
<b>Tableau 5: Dosimétrie de la <sup>123</sup>I-MIBG selon l'âge par unité d'activité administrée</b>	<b>p. 22</b>
<b>Tableau 6 : Dosimétrie de la <sup>131</sup>I-MIBG selon l'âge par unité d'activité administrée</b>	<b>p. 22</b>
<b>Tableau 7 : Médicaments interagissant avec la MIBG</b>	<b>p. 25</b>
<b>Tableau 8 : Caractéristiques des patients et des tumeurs</b>	<b>p. 48</b>
<b>Tableau 9 : Traitement, suivi et imagerie post-opératoire des patients</b>	<b>p. 50</b>
<b>Tableau 10 : Répartition et évolution des patients lors du suivi selon les résultats de la chirurgie, et de l'imagerie</b>	<b>p. 55</b>
<b>Tableau 11 : Caractéristiques des patients et des tumeurs, traitements et évolution des patients selon les résultats de la scintigraphie <sup>123</sup>I-MIBG et de l'imagerie morphologique</b>	<b>p. 56</b>
<b>Tableau 12 : Valeur pronostique des paramètres testés</b>	<b>p. 59</b>

## Table des figures

---

<b>Fig.1.</b> Molécule de MIBG, analogue de la NE, hormone et neurotransmetteur	<b>p. 18</b>
<b>Fig.2.</b> Schéma du transport de la NE et de la MIBG dans les cellules adrénomédullaires ou les neurones adrénérgiques sains	<b>p. 20</b>
<b>Fig.3.</b> Schéma du transport de la MIBG dans les cellules neuroblastiques	<b>p. 20</b>
<b>Fig.4.</b> Intérêt de la TEMP/TDM - Scintigraphie à la $^{123}\text{I}$ -MIBG chez un enfant de 2 ans présentant un neuroblastome Stade 4	<b>p. 28</b>
<b>Fig.5.</b> Intérêt de la TEMP/TDM - Neuroblastome surrénalien gauche chez un nourrisson de 5 mois. Scintigraphie à la $^{123}\text{I}$ -MIBG	<b>p. 29</b>
<b>Fig.6.</b> Score de Curie modifié et score de SIOPEN (International Society of Pediatric Oncology Europe Neuroblastoma Group)	<b>p. 31</b>
<b>Fig.7.</b> Evaluation thérapeutique - Scintigraphie $^{123}\text{I}$ -MIBG au diagnostic et après chimiothérapie d'indiction chez un enfant de 17 mois présentant un neuroblastome à point de départ surrénalien gauche stade 4	<b>p. 35</b>
<b>Fig.8.</b> Récidive locale et ostéomédullaire ne captant pas la $^{123}\text{I}$ -MIBG chez un enfant de 6 ayant un neuroblastome rétro-péritonéal stade M	<b>p. 36</b>
<b>Fig.9.</b> Répartition des patients selon les résultats des examens post-opératoire	<b>p. 52</b>
<b>Fig.10.</b> Tissu résiduel post-opératoire ne captant pas la $^{123}\text{I}$ -MIBG chez un enfant de 3 ans traité chirurgicalement d'un neuroblastome surrénalien droit	<b>p. 53</b>
<b>Fig.11.</b> Courbe de survie survie sans progression post-opératoire (en semaine) des patients selon le résultat de la scintigraphie $^{123}\text{I}$ -MIBG post-opératoire	<b>p. 58</b>
<b>Fig.12.</b> Courbe de survie sans progression post-opératoire (en semaine) des patients selon le résultat de l'imagerie morphologique post-opératoire	<b>p. 58</b>
<b>Fig. 13.</b> Neuroblastome surrénalien gauche ne captant pas la $^{123}\text{I}$ -MIBG mais avide du $^{18}\text{F}$ FDG chez Enfant de 6 ans	<b>p. 64</b>

## Abréviations

---

**AMM** : Autorisation de Mise sur le Marché  
**ASIR** : Adaptive Statistical Iterative Reconstruction algorithm  
**AUC** : Air Under the Courb  
**DOPA** : dihydroxyphenylalanine  
**EANM** : European Association of Nuclear Medicine  
**<sup>18</sup>F** : Fluor 18  
**FDG** : Fluorodésoxyglucose  
**GN** : Ganglioneurome  
**GNB** : Ganglioneuroblastome  
**HR** : Hazard Ratio  
**<sup>123</sup>I** : Iode 123  
**<sup>131</sup>I** : Iode 131  
**IC** : Intervalle de confiance  
**IDRFs** : Image Defined Risk Factors  
**INPC** : International Neuroblastoma Pathology Classification  
**INRG** : International Neuroblastic Risk Group  
**INRGSS** : International Neuroblastic Risk Group Staging System  
**INSS** : International Neuroblastoma Staging System  
**IRM** : Imagerie par Résonance Magnétique  
**MBq** : MégaBecquerel  
**MEOPA** : Mélange Equimolaire Oxygène Protoxyde d'Azote  
**MIBG** : MetaIodoBenzylGuanidine  
**MKI** : Mito-Karyorrhexis Index  
**mSv** : milliSievert  
**NB** : Neuroblastome  
**NE** : Norpépinéphrine  
**NET** : NorEpinephrine Transporter  
**NSE** : NeuroSpecific Enolase  
**PFS** : Progression Free Survival  
**SIOPEN** : International Society of Pediatric Oncology Europe Neuroblastoma  
**SLCRR** : Surgical site to Liver Count Rate Ratio  
**SMCRR** : Surgical site to Mediastin Count Rate Ration  
**TDM** : TomoDensitoMétrie  
**TEMP** : Tomographie par Emission MonoPhotonique  
**TLCRR** : Tumor to Liver Count Rate Ration  
**VMAT** : Vesicular MonoAmine Transporter

## **Introduction**

---

La Médecine Nucléaire a une place de choix pour le diagnostic, le bilan d'extension, le pronostic et le suivi du neuroblastome chez l'enfant. La scintigraphie à la MIBG (metaiodobenzylguanidine) reste l'examen clé dans cette pathologie et a montré son intérêt dans de nombreuses études pour la caractérisation, le bilan d'extension, l'évaluation de la réponse aux chimiothérapies, à la radiothérapie externe ou interne vectorisée. En revanche aucune étude n'a actuellement évalué l'intérêt, la valeur pronostique et l'impact sur la survie de la scintigraphie MIBG réalisée en post opératoire et la signification du tissu résiduel captant la MIBG.

## Chapitre 1 : Le neuroblastome

---

### 1.1. Présentation

Le neuroblastome est le cancer extra-crânien le plus fréquemment rencontré chez le nourrisson et le jeune enfant et représente approximativement 7 % des tumeurs de l'enfant [1], soit environ 130 à 150 nouveaux cas par an, en France. Le pic d'âge de survenu se situe entre 15 et 18 mois. La tumeur, issue du système nerveux sympathique est la plus agressive des tumeurs neuroblastiques. Cette famille de tumeurs qui comprend également le ganglioneuroblastome et le ganglioneurome, se développe le plus souvent à partir de la zone médullaire de la surrénale et plus rarement à partir des chaînes spinales parasympathiques. Les principales localisations du neuroblastome sont donc rétropéritonéales et thoraciques. Néanmoins, la tumeur se développe parfois à partir du système nerveux sympathique au niveau du pelvis ou de la région cervicale. Les métastases des neuroblastomes sont principalement : ganglionnaires locorégionales, osseuses ou médullaires et dans de rares cas hépatiques. Le neuroblastome est un cancer particulier par sa très grande hétérogénéité clinique, génétique et histologique. Il en découle une grande hétérogénéité pronostique d'où la nécessité d'établir une stadification précise pour orienter les décisions thérapeutiques en réunion de concertation pluridisciplinaire. Cette stadification repose sur l'âge, les données de l'imagerie morphologique et fonctionnelle, les données histologiques et génétiques.

### 1.2. Histologie

L'analyse détaillée du tissu tumoral a été standardisée dans la classification de l'International Neuroblastoma Pathology Classification (INPC) dite de Shimada, qui prend en compte la quantité respective de stroma schwannien, de cellules neuroblastiques et le caractère plus ou moins différencié des cellules neuroblastiques [2]. Elle identifie trois grades de différenciation neuroblastique (indifférencié, peu différencié, et différencié) et trois classes de MKI (index mito-karyorrhexis) : faible, intermédiaire et élevé. Le grade de différenciation et le MKI ont tous deux une signification pronostique en fonction de l'âge. Les groupes au pronostic



favorable ou défavorable sont basés sur une combinaison qui prend en compte l'âge, le grade de différenciation et l'index MKI [2].

### **1.3. Stadification et critères pronostiques**

#### ***1.3.1. Le stade d'extension tumoral***

Pour le bilan d'extension initial, deux stadifications basées sur l'imagerie sont utilisées actuellement : l'INSS (International Neuroblastoma Staging System) [3, 4], développée en 1988 et modifiée en 1993, et l'INRGSS (International Neuroblastoma Risk Group Staging System), la plus récente [5] (Tableaux 1 et 2). La moitié des neuroblastomes surviennent sous forme métastatique chez des enfants de plus d'un an avec un pronostic à long terme très mauvais alors que dans les stades 1 ou 2 selon l'INSS, la survie à long terme dépasse 80 %, quel que soit l'âge. Chez le nourrisson, certaines tumeurs localisées ou métastatiques (stade 4s selon l'INSS ou MS selon l'INRGSS), peuvent régresser spontanément ou après une chimiothérapie peu agressive. Les métastases à distance, définissant le diagnostic de neuroblastome stade 4 selon l'INSS ou stade M selon l'INRGSS, sont dans l'immense majorité des cas des métastases osseuses ou médullaires. La stadification INSS n'est pas adaptée à l'évaluation pré-opératoire. Il a été établi une nouvelle stadification INRGSS qui a pour vocation de mieux classer les enfants présentant un neuroblastome en prenant en compte notamment les rapports entre la tumeur et les organes vitaux de voisinage grâce aux critères IDRF (Image Defined Risk Factors) (Tableau 3). Ces critères permettent de définir précisément le risque opératoire [6].

<b>Stade 1</b>	Tumeur localisée. exérèse complète et/ou reliquat microscopique Ganglion ipsilatéral négatif (les ganglions adhérents à la tumeur primitive peuvent être positifs)
<b>Stade 2A</b>	Tumeur localisée. exérèse incomplète Ganglion ipsilatéral négatif
<b>Stade 2B</b>	Tumeur localisée et/ou exérèse complète mais présence d'un ganglion ipsilatéral positif Ganglion(s) controlatéral(aux) augmenté(s) de volume mais négative(s) microscopiquement
<b>Stade 3</b>	Tumeur unilatérale franchissant la ligne médiane et/ou ganglion locorégional positif ou tumeur unilatérale localisée avec ganglion controlatéral positif
<b>Stade 4</b>	Toute tumeur primitive avec dissémination à distance (ganglion distant. moelle. os. foie. peau. et/ou autres organes – sauf 4S)
<b>Stade 4S</b>	Tumeur primitive localisée (telle que définie pour les stades 1. 2A ou 2B) avec dissémination (peau. foie et/ou envahissement médullaire < 10%) Age < 1 an

**Tableau 1 : Stadification INSS (International Neuroblastoma Staging System).**

<b>L1</b>	Tumeur localisée qui n'envahit aucune structure vitale (comme défini par les critères IDRFs) et confinée à un seul compartiment du corps.
<b>L2</b>	Tumeur avec envahissement loco-régional et présence d'au moins un des critères IDRFs
<b>M</b>	Maladie métastatique (sauf tumeur de stade MS)
<b>MS</b>	Maladie métastatique chez un enfant âgé de moins de 18 mois et dont les sites métastatiques sont limités à la peau au foie et/ou à la moelle osseuse.

**Tableau 2 : Stadification INRGSS (International Neuroblastoma Risk Group Staging System). IDRFs (Image Defined Risk Factors).**

## Descriptions of IDRFs

Anatomic Region	Description
Multiple body compartments	Ipsilateral tumor extension within two body compartments (ie, neck and chest, chest and abdomen, or abdomen and pelvis)
Neck	Tumor encasing carotid artery, vertebral artery, and/or internal jugular vein Tumor extending to skull base Tumor compressing trachea
Cervicothoracic junction	Tumor encasing brachial plexus roots Tumor encasing subclavian vessels, vertebral artery, and/or carotid artery Tumor compressing trachea
Thorax	Tumor encasing aorta and/or major branches Tumor compressing trachea and/or principal bronchi Lower mediastinal tumor infiltrating costovertebral junction between T9 and T12 vertebral levels
Thoracoabdominal junction	Tumor encasing aorta and/or vena cava
Abdomen and pelvis	Tumor infiltrating porta hepatis and/or hepatoduodenal ligament Tumor encasing branches of superior mesenteric artery at mesenteric root Tumor encasing origin of celiac axis and/or origin of superior mesenteric artery Tumor invading one or both renal pedicles Tumor encasing aorta and/or vena cava Tumor encasing iliac vessels Pelvic tumor crossing sciatic notch
Intraspinal tumor extension	Intraspinal tumor extension (whatever the location) provided that more than one-third of spinal canal in axial plane is invaded, the perimedullary leptomenigeal spaces are not visible, or the spinal cord signal intensity is abnormal
Infiltration of adjacent organs and structures	Pericardium, diaphragm, kidney, liver, duodenopancreatic block, and mesentery

**Tableau 3** : Critères IDRFs [6].

### ***1.3.2. L'âge***

L'âge au moment du diagnostic de neuroblastome est un facteur pronostique déterminant. Les enfants les plus jeunes sont définis comme de meilleurs pronostic, la valeur seuil choisie par la commission INRG entre bon et mauvais pronostic étant de 18 mois (547 jours) [5].

### ***1.3.3. La génétique tumorale***

#### *Amplification de l'oncogène MYCN*

MYCN est un proto-oncogène localisé sur le bras court du chromosome 2, qui, dans le neuroblastome, peut être amplifié jusqu'à plusieurs centaines de copies du gène par cellule [7]. L'amplification de l'oncogène MYCN dans la tumeur est le facteur génétique pronostique majeur, indépendant du stade clinique, de l'âge et des autres facteurs biologiques, avec un impact négatif sur le pronostic quel que soit le stade de la maladie [1]. La prévalence de son amplification est d'environ 10% chez les enfants présentant un neuroblastome et prédit une plus mauvaise survie globale malgré les traitements agressifs proposés [8].

#### *Anomalies des chromosomes tumoraux*

La recherche d'anomalies des chromosomes tumoraux permet de classer le niveau d'agressivité de la tumeur. Il peut s'agir d'anomalies numériques (d'un chromosome entier) ou segmentaires (excès ou défaut d'une partie d'un chromosome). Les tumeurs de bon pronostic présentent des altérations touchant des chromosomes entiers alors que les tumeurs agressives se caractérisent par des gains ou des pertes de parties de chromosomes. Une perte partielle du bras court du chromosome 1 ou du bras long du chromosome 11, ou dans une moindre mesure du bras long du chromosome 1, est retrouvée dans des neuroblastomes très agressifs de pronostic plus sévère. Par exemple, la délétion du chromosome 11q est le facteur génétique de pronostic défavorable à prendre en considération si l'amplification de MYCN est absente chez des patients L2 ou MS selon la classification INRGSS (International Neuroblastoma Risk Group Staging System) [5]. Elle est fréquente avec une prévalence de 34% chez des patients présentant un neuroblastome [9].

#### ***1.3.4. Le pronostic***

L'évolution à long terme d'un neuroblastome peut être estimée grâce à trois critères principaux : le stade d'extension tumorale (local et métastatique), l'âge de l'enfant au moment du diagnostic, et la génétique tumorale représentée essentiellement par le statut de l'oncogène MYCN.

La stadification de l'INRG (International Neuroblastic Risk Group) classe les tumeurs neuroblastiques en 4 groupes de risques : très faible, faible, intermédiaire et haut (Tableau 4). Elle permet d'établir le schéma thérapeutique en fonction du pronostic [5].

### Classification INRG : Evaluation du risque pr th rapeutique

INRGSS	Age	Type histologique	Grade de diff�renciation	MYCN	Aberration de 11q	Plordie	Groupe de risque pr�-th�rapeutique
L1 / L2		GN mature GNB mixte					Tr�s faible risque
L1		Tout type sauf GN mature GNB mixte	NA	A	Non		Tr�s faible risque
					Oui		Haut risque
L2	< 18 mois	Tout type sauf GN mature GNB mixte	NA		Non		Faible risque
					Oui		Risque interm�diaire
					Non		Faible risque
	≥ 18 mois	GNB nodulaire ou Neuroblastome	NA	A	Peu diff�renci� Indiff�renci�		Risque interm�diaire
							Haut risque
							Haut risque
M	< 18 mois		NA	A	Hyperplordie		Faible risque
					Diploirdie		Risque interm�diaire
	≥ 18 mois			A			Haut risque
							Haut risque
MS	< 18 mois		NA	A	Non		Tr�s faible risque
					Oui		Haut risque
							Haut risque
							Haut risque

**Tableau 4 :** Classification pr th rapeutique du risque selon l'INRG. Ganglioneurome (GN) ; ganglioneuroblastome (GNB) ; amplifi  (A) ; non amplifi  (NA) ; diploirdie (Index ADN 1.0) ; hyperplordie (Index ADN 1.0 et incluant les tumeurs triploides et t traploides) ; tr s faible risque (EFS   5 ans sup rieure   85 %) ; faible risque (EFS   5 ans entre 75 et 85 %) ; risque interm diaire (EFS   5 ans entre 50 et 75 %) ; haut risque (EFS   5 ans inf rieure   50 %) ; EFS   5 ans (survie sans progression post-op ratoire   5 ans).

## Chapitre 2 : Le traitement du neuroblastome

---

### 2.1. Généralités

La stratégie thérapeutique est établie en fonction du groupe de risque auquel appartient l'enfant selon la classification INRG [5, 10].

Pour les neuroblastomes localisés avec tumeur opérable d'emblée classée de faible risque selon l'INRG, une chirurgie seule est le plus souvent suffisante ; pour les tumeurs non opérables d'emblée, une chimiothérapie néoadjuvante est nécessaire. Une étude du groupe SIOPEX (International Society of Pediatric Oncology Europe Neuroblastoma) a montré qu'une chirurgie seule était suffisante pour la prise en charge des patients porteurs d'une tumeur localisée sans amplification du gène MYCN [11]. Dans les formes métastatiques chez les enfants d'âge supérieur à un an et/ou en cas d'amplification de l'oncogène MYCN sont indiqués : une chimiothérapie d'induction, une chimiothérapie haute dose suivie d'une réinjection de cellules souches hématopoïétiques autologues, une chirurgie, une radiothérapie locale et un traitement d'entretien comportant une immunothérapie et de l'acide rétinoïque. En 2005, l'analyse du suivi de 905 enfants atteints de neuroblastome localisé traités chirurgicalement dans 10 pays européens entre janvier 1995 et octobre 1999 a permis d'établir des recommandations pour la prise en charge thérapeutique du neuroblastome [12].

Certaines altérations génétiques tumorales peuvent conférer une résistance au traitement et favoriser la récurrence. L'altération du gène ALK qui a été établie comme étant un événement fondateur du développement de certains neuroblastomes, pourrait favoriser les récurrences [13, 14]. Des études cliniques de phase I ou II sont actuellement en cours pour évaluer l'efficacité des thérapies ciblées inhibant ALK, tel le crizotinib [15].

La radiothérapie interne vectorisée utilisant la  $^{131}\text{I}$ -MIBG peut être proposée chez des patients présentant un neuroblastome de stade avancé et réfractaire aux traitements usuels. Notamment, dans le cadre de l'étude de phase II MITOP-0607 dans laquelle le traitement par  $^{131}\text{I}$ -MIBG à dose myélosuppressive en deux injections de 9.3 et 11GBq était associé au Topotecan® pour traiter des neuroblastomes métastatiques réfractaires ou en rechute ; et prochainement dans le cadre de l'étude de phase II Veritas qui aura pour objectif de démontrer les bénéfices de la  $^{131}\text{I}$ -MIBG sur la survie des patients porteur d'un neuroblastome métastatique réfractaire en comparant deux stratégies d'intensification du traitement soit par

du Thiotépa® haute dose soit par un traitement par <sup>131</sup>I-MIBG en association avec du Topotécan®.

## **2.2. La chirurgie**

### ***2.2.1. Les techniques chirurgicales***

Le choix de la technique chirurgicale dépend de la localisation de la tumeur primitive. La majorité des tumeurs neuroblastiques sont retrouvées dans le haut abdomen, développées au dépens des glandes surrénales ou des ganglions sympathiques. Dans cette situation l'approche thoraco-abdominale est préférée. La voie d'abord, et notamment son côté, sont choisis selon les vaisseaux et les organes infiltrés par la tumeur. La plupart des tumeurs neuroblastiques thoraciques et médiastinales sont réséquées par thoracotomie [16]. La chirurgie des tumeurs cervico-thoraciques et thoraciques hautes est cependant plus compliquée et leur résection complète rendue plus difficile en raison d'un engainement fréquent des structures nerveuses et vasculaires de voisinage. Deux techniques sont employées pour ces localisations : la thoracotomie bilatérale antérieure ou bien la voie d'abord combinée, supra-claviculaire et thoracique antérieure [16]. Ces deux techniques donnent d'excellents résultats avec un taux élevé de résections macroscopiquement complètes [17]. Certaines tumeurs non métastatiques localement peu invasives, sans extension ganglionnaire locorégionale et classées de risque faible ou intermédiaire peuvent être réséquées en utilisant des techniques chirurgicales dites « mini-invasives ». Plusieurs études ont montré l'intérêt de la laparoscopie pour réduire le risque et les complications post-opératoires sans augmenter les risques de rechute ou de récurrence locale pour l'exérèse de neuroblastomes surrénaux localement peu avancés [18-20]. Enfin la thoracoscopie apparaît également comme une alternative moins invasive pour traiter certaines tumeurs neuroblastiques localement peu avancées avec un taux de rechute ou de récurrence nul ou équivalent à ceux des enfants traités par chirurgie classique [20-22]. Ces techniques micro-invasives réduisent les co-morbidités et séquelles post-opératoires mais également les durées d'hospitalisation des enfants [16].



### ***2.2.2. Le recours à la chirurgie selon le risque***

La chirurgie d'exérèse de la tumeur primitive a une place dans la prise en charge thérapeutique pour une grande partie des patients. Elle n'est à priori pas indiquée, selon les protocoles du groupe SIOPEN, pour certains patients atteints d'un neuroblastome de faible risque ou de très faible risque (tumeur surrenalienne de < 5 cm en période néonatale ; neuroblastome de stade INRG L2 ou Ms de bas risque avec profil génomique favorable). Dans les autres situations une chirurgie d'exérèse est proposée pour la majorité des patients. L'impact pronostique d'une exérèse macroscopiquement complète versus incomplète n'est pas clairement définie. Pour les NB de bas risque ou de risque intermédiaires (L2 opéré) un résidu macroscopique n'est pas associé à un risque de rechute ultérieure [11]. Dans les neuroblastomes de haut risque, le rôle pronostique d'un résidu macroscopique reste à déterminer.

### ***2.2.3. Le caractère complet de la chirurgie***

La possibilité de réaliser une exérèse macroscopiquement complète de la tumeur primitive est clairement dépendante de son extension aux organes de voisinage. L'introduction des critères IDRF de la stadification INRGSS permet de classer les neuroblastomes non métastatiques en fonction du risque opératoire et de l'existence (stade L2) ou non (stade L1) d'un envahissement des structures vitales de voisinage (organes, structures nerveuses ou vasculaires) (Tableau 4). La présence de critères IDRFs ne contre-indique pas systématiquement la chirurgie mais influe sur son succès et le caractère complet ou non de la résection. Dans une étude chez 60 patients atteints d'un neuroblastome abdominal, 122 critères IDRFs ont été retrouvés chez 39 patients. Une résection macroscopiquement complète a été effectuée pour 100% des tumeurs ne présentant aucun critère IDRF. En revanche, une résection macroscopiquement complète a été possible chez seulement 26 % des enfants présentant une tumeur avec au moins un critère IDRF [23]. La chimiothérapie néoadjuvante permet dans de rares cas de supprimer ou diminuer les facteurs IDRFs initialement présents et ainsi augmenter les chances de résection complète de la tumeur primitive [24]. D'autre part, la présence de critères IDRF et leur nature augmentent considérablement la difficulté pour effectuer une chirurgie macroscopiquement complète et bien entendu les risques de complications post-opératoires pour y parvenir [16].

## Chapitre 3 : L'imagerie du neuroblastome

---

L'imagerie morphologique et la médecine nucléaire sont complémentaires pour le bilan d'extension initial, l'évaluation thérapeutique et le suivi des enfants atteints d'un neuroblastome.

### 3.1. L'imagerie morphologique

Au diagnostic, l'enjeu de l'imagerie morphologique est d'évaluer le plus précisément l'extension locorégionale de la tumeur en explorant ses rapports avec les organes de voisinage et notamment les structures vasculaires. Cette évaluation locorégionale initiale permet de statuer sur les critères IDRF. Le premier examen d'imagerie pratiqué généralement devant une masse abdominale chez l'enfant est l'échographie abdominale, examen de choix en pédiatrie, car non irradiant. L'échographie souffre d'une grande variabilité d'interprétation inter-opérateur et sa précision est limitée pour l'évaluation de l'extension aux organes de voisinage. D'autre part, son interprétation est difficile pour les tumeurs hautement calcifiées. Le bilan d'extension est donc systématiquement complété par une tomodensitométrie (TDM) avec injection de produit de contraste iodé ou une Imagerie par Résonance Magnétique (IRM) avec ou sans injection de produit de contraste. Il n'existe pas de consensus actuel pour privilégier l'un ou l'autre de ces examens [6]. Le TDM reste l'examen de référence pour les enfants qui bénéficieront d'une radiothérapie locorégionale. L'IRM présente une meilleure résolution et un très bon contraste en séquence T2 et T1 pour réaliser le bilan d'extension locorégional et évite l'exposition aux rayonnements ionisants. La réalisation de séquences T1 avec injection de produit de contraste n'a pas montré sa supériorité pour évaluer l'extension au voisinage comparé à une séquence en pondération T2 classique. L'IRM est recommandée en première intention chez les enfants ayant une extension intra-spinale puisqu'elle permet une très bonne visualisation de la moelle, des racines nerveuses et des espaces sous arachnoïdiens [6]. En revanche, l'IRM peut poser le problème du recours à la sédation chez les enfants du fait d'un temps d'acquisition des séquences relativement long.

Chez les patients non opérables ou recevant une chimiothérapie néoadjuvante l'imagerie morphologique permet d'évaluer localement la réponse aux traitements avec pour principal critère la diminution du volume de la tumeur. L'imagerie morphologique permettra également chez les patients recevant une chimiothérapie néoadjuvante de définir si la tumeur est

résécable ou non après traitement en évaluant les modifications de l'extension et de l'envahissement local de la tumeur après chimiothérapie.

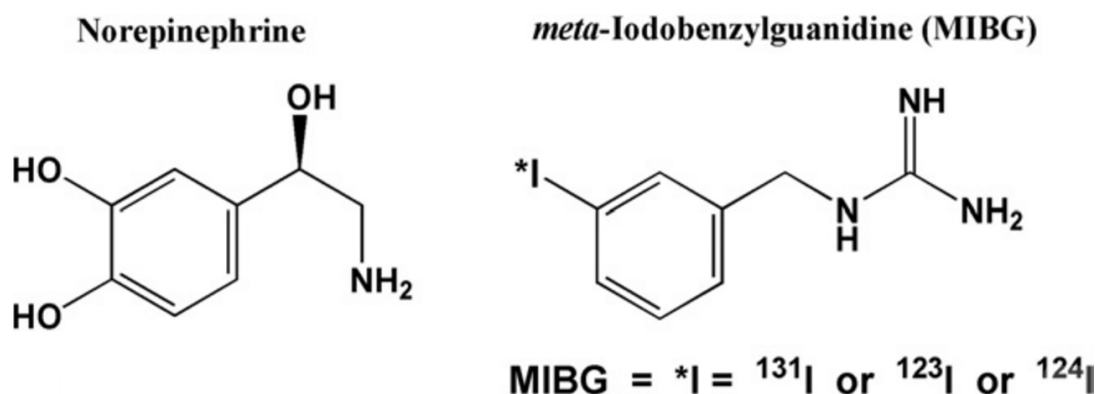
En post-opératoire l'enjeu de l'imagerie morphologique est de définir si la chirurgie a été complète ou non et si il persiste du tissu tumoral dans la région opératoire. L'imagerie morphologique doit être réalisée environ 1 mois après l'intervention, avec la même technique d'imagerie qu'en pré-opératoire, à la recherche d'un reliquat tumoral. L'existence de plages tissulaires mal limitées dans le lit opératoire, sans effet de masse, ne doit pas être considérée d'emblée comme un reliquat, car elles peuvent correspondre à de simples remaniements inflammatoires ou fibreux, qui disparaissent en règle générale progressivement sur les examens de surveillance [25, 26].

### 3.2. La Médecine Nucléaire - la scintigraphie MIBG

La médecine nucléaire a une place de choix dans le bilan d'imagerie du neuroblastome. La scintigraphie à la  $^{123}\text{I}$ -MIBG est l'examen de référence pour évaluer l'extension métastatique du neuroblastome. La scintigraphie osseuse, réalisée jusqu'alors pour l'évaluation des neuroblastomes ne fixant pas la MIBG a été remplacée par la TEP au  $^{18}\text{F}$ -FDG (FluoroDésoxyGlucose) dans cette indication [27, 28]. La TEP à la  $^{18}\text{F}$ -DOPA est actuellement en cours d'étude dans cette indication.

#### 3.2.1. La MIBG

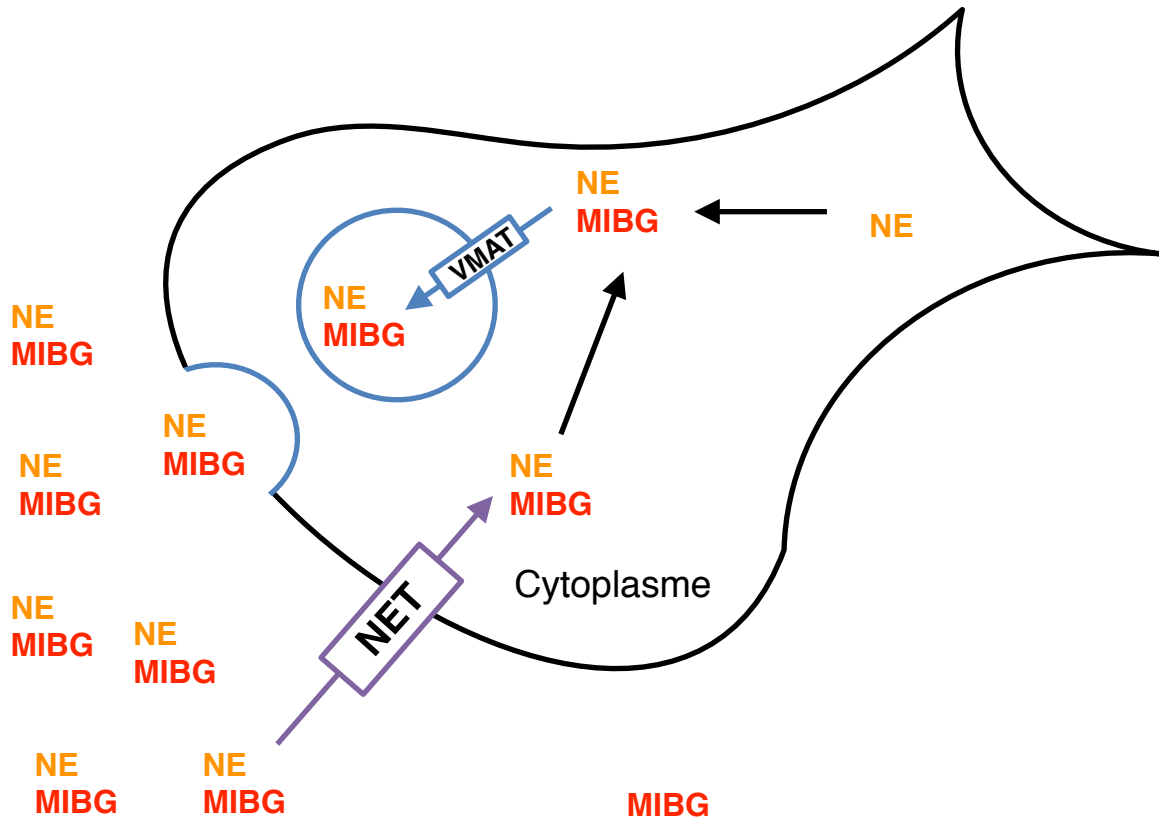
La MIBG est une combinaison du groupe benzyl du bretylium et du groupe guanidine de la guanéthidine. Elle est structurellement similaire à la norépinéphrine (NE) (Figure 1) [29].



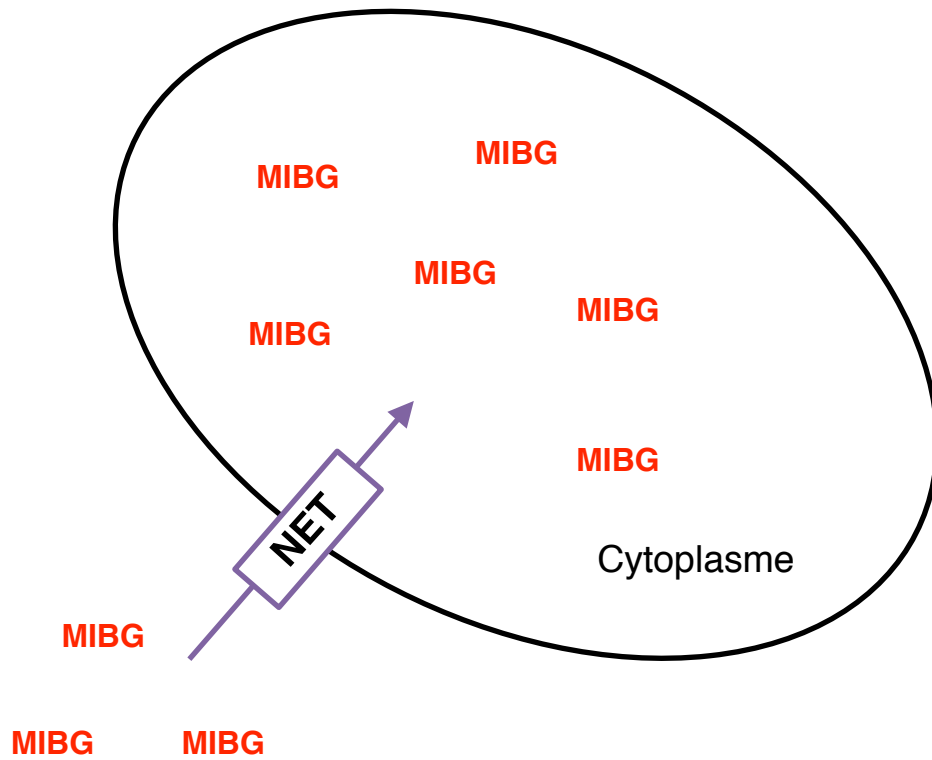
**Fig.1.** Molécule de MIBG, analogue de la NE, hormone et neurotransmetteur [29].

La NE est synthétisée dans les cellules adrénomédullaires ou les neurones adrénérgiques. Elle est ensuite stockée dans les granules neurosécrétoires via les monoamines transporteurs vésiculaires de type 1 et 2 (VMAT 1 et 2) [30]. Au cours des processus de neurotransmission ou en cas de sécrétion hormonale, le contenu des granules est déchargé par exocytose. Une part de la NE sécrétée est ensuite recaptée par les cellules adrénomédullaires sécrétrices via le NET (transporteur de la norépinéphrine) (Figure 2) [30]. Il a été établi que c'est par ce transporteur NET que la MIBG pénètre dans les tissus adrénérgiques normaux et tumoraux (Figure 2). Ce mécanisme est désigné fixation de type 1 et est caractérisé par une forte affinité, une saturabilité, une dépendance à l'énergie, à la température et à la concentration en sodium. Ce mécanisme de type 1 est prédominant pour les activités injectées en scintigraphie [31]. Il faut noter qu'à la différence des phéochromocytomes, des paragangliomes ou des tissus adrénérgiques normaux, le stockage de la MIBG dans les cellules neuroblastiques prédomine dans le cytoplasme et non dans les granules cytoplasmiques (Figure 3). Il n'y a donc pas d'intervention des transporteurs VMAT 1 et 2 pour le mécanisme de fixation de la MIBG dans le neuroblastome [30, 32].

La MIBG peut être marquée soit à l'iode 131 ( $^{131}\text{I}$ ) soit à l'iode 123 ( $^{123}\text{I}$ ). L'utilisation en imagerie diagnostique de  $^{131}\text{I}$ , même dans certaines circonstances rares, n'est à l'heure actuelle plus recommandée en raison d'un manque de sensibilité et d'une dosimétrie très défavorable [30]. Cette dernière est principalement en lien avec la forte composante de rayonnement bêta et la période de 8 jours de  $^{131}\text{I}$  [31]. La MIBG marquée à  $^{131}\text{I}$  est donc actuellement réservée à un usage thérapeutique [30].  $^{123}\text{I}$  possède une dosimétrie bien plus favorable. Pour une dose absorbée équivalente, il est possible d'administrer au patient 370 MBq d' $^{123}\text{I}$  contre 18.5 MBq d' $^{131}\text{I}$  [31, 33]. Avec l'important flux de photons résultant de la plus forte activité injectée, la statistique de comptage est bien meilleure et permet l'acquisition d'images de meilleure qualité. De plus  $^{123}\text{I}$  permet l'utilisation d'un collimateur basse énergie avec une épaisseur des septa plus faible et donc d'augmenter la résolution et la sensibilité par rapport aux collimateurs hautes énergies qu'il faut utiliser avec  $^{131}\text{I}$ . Il en découle une meilleure détectabilité des lésions tumorales [30] et la possibilité de réaliser des acquisitions tomoscintigraphiques.  $^{123}\text{I}$  pose en revanche des problèmes logistiques. La production se faisant dans un cyclotron et la période physique étant de 13 heures, la  $^{123}\text{I}$ -MIBG doit être fabriquée et livrée le jour même de l'examen.



**Fig.2.** Schéma du transport de la NE et de la MIBG dans les cellules adrénomédullaires ou les neurones adrénérgiques sains



**Fig.3.** Schéma du transport de la MIBG dans les cellules neuroblastiques

### ***3.2.2. La biodistribution normale de la MIBG***

La fixation de la MIBG par les tissus reflète la richesse de leur innervation adrénergique ou de leur excrétion de catécholamines. La MIBG s'accumule physiologiquement au niveau du foie, de la rate, du myocarde, des glandes salivaires et des surrénales [34]. La fixation myocardique peut être particulièrement élevée chez les enfants de moins de 6 mois [34]. Passé 6 mois, il existe en général une répartition équilibrée de la fixation du traceur entre le foie et le myocarde [35]. La grande majorité du radiotraceur est éliminée par les reins, mais il existe aussi une faible élimination fécale [30]. Les muscles squelettiques, la muqueuse nasale, les poumons, les voies urinaires, la vésicule biliaire, le colon et la thyroïde peuvent également être des sites de fixation plus ou moins intenses selon les patients. On peut retrouver, surtout chez le jeune enfant, une fixation des bases pulmonaires en rapport avec une accumulation pleurale de la MIBG [34]. La graisse brune peut capter la MIBG avec une topographie identique à celle retrouvée sur des images de TEP au  $^{18}\text{F}$ -FDG. Cette fixation est en rapport avec l'innervation parasympathique de la graisse brune, activée notamment par le froid ou le stress [36]. Au niveau osseux, il est fondamental de se rappeler qu'aucune fixation n'est visible physiologiquement [37].

### ***3.2.3. Blocage de la thyroïde***

Afin de limiter toute fixation d' $^{123}\text{I}$  libre sur la thyroïde qui provoquerait une irradiation inutile de celle-ci, il est recommandé d'effectuer un blocage thyroïdien. Le protocole de blocage thyroïdien débute la veille de l'injection du radiotraceur avec la prise d'iodure de potassium qui devra être poursuivie le jour et le lendemain de l'injection. Les enfants âgés de un mois à 3 ans doivent recevoir une dose journalière de 32 mg d'iodure de potassium, de 65 mg entre 3 à 13 ans et de 130 mg au-delà de 13 ans. Le nouveau-né ne doit recevoir que 16 mg d'iodure de potassium la veille de l'examen [35].

### ***3.2.4. Activité injectée***

L'activité de  $^{123}\text{I}$ -MIBG injectée est de 5 MBq/kg avec une dose minimum de 80 MBq et une dose maximum recommandée de 400 MBq selon l'EANM Pediatric Task Group [35, 38]. Seule la molécule fournie par le laboratoire Covidien a l'AMM pour les enfants de 0 à 3 ans.

### 3.2.5. La dosimétrie

L'irradiation induite par la  $^{123}\text{I}$ -MIBG dépend de l'âge et de l'activité administrée. Cette irradiation est estimée à 3,7 mSv pour un enfant de 5 ans qui a reçu une activité de 5,18 MBq/kg de  $^{123}\text{I}$ -MIBG [35, 39]. Chez un enfant de 1 an, la dose absorbée est de 67  $\mu\text{Sv}$  par MBq de  $^{123}\text{I}$ -MIBG injectée et de 844  $\mu\text{Sv}$  par MBq de  $^{131}\text{I}$ -MIBG injectée [40] (Tableau 5 et 6).

<b><math>^{123}\text{I}</math> METAIODOBENZYLGUANIDINE (MIBG)<sup>1</sup></b>					
<b>Injection intra-veineuse</b>					
<b>DOSE ABSORBÉE PAR UNITÉ D'ACTIVITÉ ADMINISTRÉE</b>					
<b>(<math>\mu\text{Gy}/\text{MBq}</math>)</b>					
<b>Organes</b>	<b>Adulte</b>	<b>15 ans</b>	<b>10 ans</b>	<b>5 ans</b>	<b>1 an</b>
Foie	67	87	130	180	330
Paroi vésicale	48	61	78	84	150
Rate	20	28	43	66	120
Ovaires	8,2	11	16	25	46
Testicules	5,7	7,5	12	18	33
Utérus	10	13	20	29	53
<b>Dose efficace (<math>\mu\text{Sv}/\text{MBq}</math>)</b>	<b>13</b>	<b>17</b>	<b>26</b>	<b>36</b>	<b>67</b>

**Tableau 5 :** Dosimétrie de la  $^{123}\text{I}$ -MIBG selon l'âge par unité d'activité administrée [40].

<sup>1</sup> L'estimation de la dose absorbée ne tient pas compte de la présence de radiocontaminants. En effet, compte- tenu de la pureté radiochimique des radionucléides actuellement disponibles, l'influence des radiocontaminants sur la dose efficace est minime.

<b><math>^{131}\text{I}</math> METAIODOBENZYLGUANIDINE (MIBG)</b>					
<b>Injection intra-veineuse</b>					
<b>DOSE ABSORBÉE PAR UNITÉ D'ACTIVITÉ ADMINISTRÉE</b>					
<b>(<math>\mu\text{Gy}/\text{MBq}</math>)</b>					
<b>Organes</b>	<b>Adulte</b>	<b>15 ans</b>	<b>10 ans</b>	<b>5 ans</b>	<b>1 an</b>
Foie	830	1 100	1 600	2 400	4 600
Paroi vésicale	590	730	1 100	1 700	3 300
Rate	490	690	1 100	1 700	3 200
Ovaires	66	88	140	230	420
Testicules	59	70	110	190	360
Utérus	80	100	160	260	480
<b>Dose efficace (<math>\mu\text{Sv}/\text{MBq}</math>)</b>	<b>145</b>	<b>188</b>	<b>282</b>	<b>439</b>	<b>844</b>

**Tableau 6 :** Dosimétrie de la  $^{131}\text{I}$ -MIBG selon l'âge par unité d'activité administrée [40].

### ***3.2.6. Technique d'injection***

Chez les enfants de plus de 4 ans il est possible d'utiliser le Mélange Equimolaire Oxygène Protoxyde d'Azote (MEOPA) au moment de l'injection en prévention de la douleur. L'utilisation du MEOPA nécessite une coopération de l'enfant, il faut donc lui proposer le gaz et non lui imposer. Chez l'enfant de 0 à 6 mois il est possible d'utiliser une solution de glucose 30 % à la place du MEOPA. L'utilisation d'un patch de crème anesthésiante peut être placé par les parents 60 minutes avant l'injection. L'injection se fait ensuite selon un mode intra-veineux lent après pose d'un cathon.

### ***3.2.7. Acquisition des images***

L'acquisition des images se fait 24 heures après l'injection du traceur. En cas de doute ou de jour férié, des images à 48 heures peuvent être réalisées. Il n'y a aucun intérêt à effectuer des images après 48 heures.

#### *Acquisitions planaires*

Chez les enfants mesurant plus de un mètre, un balayage corps entier est réalisé (vitesse de 5 cm/min) et complété par une acquisition statique du crâne en profil droit et gauche. Chez les enfants de moins de un mètre, des acquisitions statiques antéro-postérieures (10 minutes par acquisition) sont réalisées. Elles doivent inclure la tête et le cou, le thorax, l'abdomen, la région pelvienne, les membres inférieurs et supérieurs. Des profils de crâne doivent être réalisés systématiquement. En l'absence de gamma caméra hybride il est possible de réaliser à la place des acquisitions TEMP/TDM des acquisitions planaires de profil sur l'abdomen, le pelvis ou le thorax selon la localisation de la tumeur primitive.

#### *TEMP/TDM (Tomoscintigraphie couplée à la TomoDensitométrie)*

La région étudiée en TEMP/TDM doit inclure le site tumoral primitif ou, quand la tumeur a déjà été réséquée, la région opératoire (thorax ou abdomen). Elle doit également inclure toute région douteuse ou suspecte que ce soit sur les acquisitions planaires ou sur un examen morphologique précédemment réalisé. L'acquisition est réalisée avec 60 projections acquises en utilisant un mode continu (3°/pas, 25s/pas) sur une gamma camera hybride.



L'enregistrement des données se fait en matrice 128 x 128 avec reconstruction par la méthode itérative. L'acquisition dure 25 minutes. La méthode de réduction de dose Adaptive Statistical Iterative Reconstruction algorithm (ASIR) est utilisée pour la reconstruction des images scanner dans notre service.

### ***3.2.8. Sédation***

Avec des techniques de contention adaptées chez le nourrisson, des techniques de distraction (films, DVD, musique) chez les jeunes enfants ou bien grâce à l'hypnose, il est possible de réaliser l'intégralité des acquisitions sans avoir recours à une sédation. De nombreux articles reportent néanmoins la possibilité d'avoir recours à la sédation notamment pour réaliser la TEMP/TDM [35]. Dans le service de Médecine Nucléaire de l'Institut Curie en 2014, 90 scintigraphies à la <sup>123</sup>I-MIBG ont été réalisées chez des nourrissons et jeunes enfants. Aucune sédation n'a été nécessaire quel que soit le type d'image réalisée (statique, balayage ou TEMP). Sur l'ensemble de ces examens, aucun artéfact de mouvement des enfants n'a été constaté. L'Atarax<sup>®</sup> peut être utilisé chez les enfants de plus de 6 mois afin de favoriser l'endormissement durant l'acquisition des images.

### ***3.2.9. Les interactions médicamenteuses***

De nombreuses classes médicamenteuses sont connues pour interférer avec la fixation et le stockage de la MIBG, notamment certains antihypertenseurs utilisés chez les 10% des enfants présentant une hypertension artérielle liée au neuroblastome [41]. Il existe plusieurs mécanismes d'interférence et d'interaction [37]. Il faut impérativement connaître la liste des traitements pris par l'enfant avant de réaliser la scintigraphie. Il convient si possible d'arrêter les traitements avec un délai suffisant. Ce délai peut varier selon la classe médicamenteuse et le mécanisme d'interaction. Toute décision d'arrêt de traitement, de remplacement ou de fenêtre thérapeutique doit résulter d'une discussion entre le médecin nucléaire, le radiopharmacien et le clinicien [30, 37]. L'ensemble des classes pharmacologiques susceptibles d'interagir avec la fixation de la MIBG, leurs mécanismes d'interaction et les délais nécessaires d'arrêt avant l'examen sont connus et répertoriés [37] (Tableau 7).

Drug Group	Approved name	Recommended withdrawal time	Mechanism of interaction *
<b>CARDIOVASCULAR AND SYMPATHOMIMETIC DRUGS</b>			
Anti-arrhythmics for ventricular arrhythmias	Amiodarone	Not practical to withdraw	<b>1,3</b>
Combined $\alpha$ $\beta$ blocker	Labetalol	72 hours	<b>1,3</b>
Adrenergic neurone blockers	Brethelium	48 hours	2,3
	Guanethidine	48 hours	2,3
	Reserpine	48 hours	2,3
$\beta$ - blockers	Phenoxybenzamine (IV doses only)	15 days	<b>5</b>
Calcium channel blockers	Amlodipine	48 hours	4,5
	Diltiazem	24 hours	4,5
	Felodipine	48 hours	4,5
	Isradipine	48 hours	4,5
	Lacidipine	48 hours	4,5
	Lercanidipine	48 hours	4,5
	Nicardipine	48 hours	4,5
	Nifedipine	24 hours	4,5
	Nimodipine	24 hours	4,5
	Nisoldipine	48 hours	4,5
Verapamil	48 hours	<b>4,5</b>	
Inotropic sympatho-mimetics	Dobutamine	24 hours	3
	Dopamine	24 hours	3
	Dopexamine	24 hours	3
Vasoconstrictor sympathomimetics	Ephedrine	24 hours	1
	Metaraminol	24 hours	3
	Norepinephrine	24 hours	3
	Phenylephrine	24 hours	3
$\beta_2$ stimulants (sympathomimetics)	Salbutamol	24 hours	3
	Terbutaline	24 hours	3
	Eformoterol	24 hours	3
	Bambuterol	24 hours	3
	Fenoterol	24 hours	3
	Salmeterol	24 hours	3
Other adrenoreceptor stimulants	Orciprenaline	24 hours	3
Systemic and local nasal decongestants, compound cough and cold preparations	Pseudoephedrine	48 hours	<b>3</b>
	Phenylephrine	48 hours	<b>3</b>
	Ephedrine	24 hours	<b>1</b>
	Xylometazoline	24 hours	<b>3</b>
	Oxymetazoline	24 hours	<b>3</b>
Sympathomimetics for Glaucoma	Brimonidine	48 hours	3
	Dipivefrine	48 hours	3

**Tableau 7(a) : Médicaments interagissant avec la MIBG [30].**

(adapted from the Radiopharmacy Protocol of the Nuclear Medicine Department, Queen Elizabeth Hospital, Birmingham, UK)

\*Mechanisms of interaction :

- 1 Inhibition of sodium-dependent uptake system (i.e. uptake-one inhibition)
- 2 Transport interference - inhibition of uptake by active transport into vesicles i.e. inhibition of granular uptake, and competition for transport into vesicles i.e. competition for granular uptake
- 3 Depletion of content from storage vesicles/granules
- 4 Calcium mediated
- 5 Other, possible, unknown mechanisms

NEUROLOGICAL DRUGS			
Antipsychotics (neuroleptics)	Chlorpromazine	24 hours	1
	Benperidol	48 hours	1
	Flupentixol	48 hours, or 1 month for depot	1
	Fluphenazine	24 hours, or 1 month for depot	1
	Haloperidol	48 or 1 month for depot	1
	Levomepromazine	72 hours	1
	Pericyazine	48 hours	1
	Perphenazine	24 hours	1
	Pimozide	72 hours	1
	Pipotiazine	1 month for depot	1
	Prochlorperazine	24 hours	1
	Promazine	24 hours	1
	Sulpiride	48 hours	1
	Thioridazine	24 hours	1
	Trifluoperazine	48 hours	1
	Zuclopenthixol	48 hours, or 1 month for depot	1
	Amisulpride	72 hours	1
	Clozapine	7 days	1
	Olanzapine	7 – 10 days	1
	Quetiapine	48 hours	1
Risperidone	5 days or 1 month for depot	1	
Sertindole	15 days	1	
Zotepine	5 days	1	
Sedating antihistamines	Promethazine	24 hours	1
Opioid analgesics	Tramadol	24 hours	1
Tricyclic anti- depressants	Amitriptyline	48 hours	1
	Amoxapine	48 hours	1
	Clomipramine	24 hours	1
	Dosulepin (Dothiepin)	24 hours	1
	Doxepin	24 hours	1
	Imipramine	24 hours	1
	Lofepramine	48 hours	1
	Nortriptyline	24 hours	1
Trimipramine	48 hours	1	
Tricyclic-related anti-depressants	Maprotiline	48 hours	1
	Mianserin	48 hours	1
	Trazolone	48 hours	1
	Venlafaxine	48 hours	1
	Mirtazepine	8 days	1
Reboxetine	3 days	1	
CNS Stimulants	Amphetamines eg Dexamfetamine	48 hours	3
	Atomoxetine	5 days	1
	Methylphenidate	48 hours	5
	Modafinil	72 hours	5
	Cocaine	24 hours	1
	Caffeine	24 hours	5

**Tableau 7(b) : Médicaments interagissant avec la MIBG [30].**

(adapted from the Radiopharmacy Protocol of the Nuclear Medicine Department, Queen Elizabeth Hospital, Birmingham, UK)

\*Mechanisms of interaction :

1 Inhibition of sodium-dependent uptake system (i.e. uptake-one inhibition)

2 Transport interference - inhibition of uptake by active transport into vesicles i.e. inhibition of granular uptake, and competition for transport into vesicles i.e. competition for granular uptake

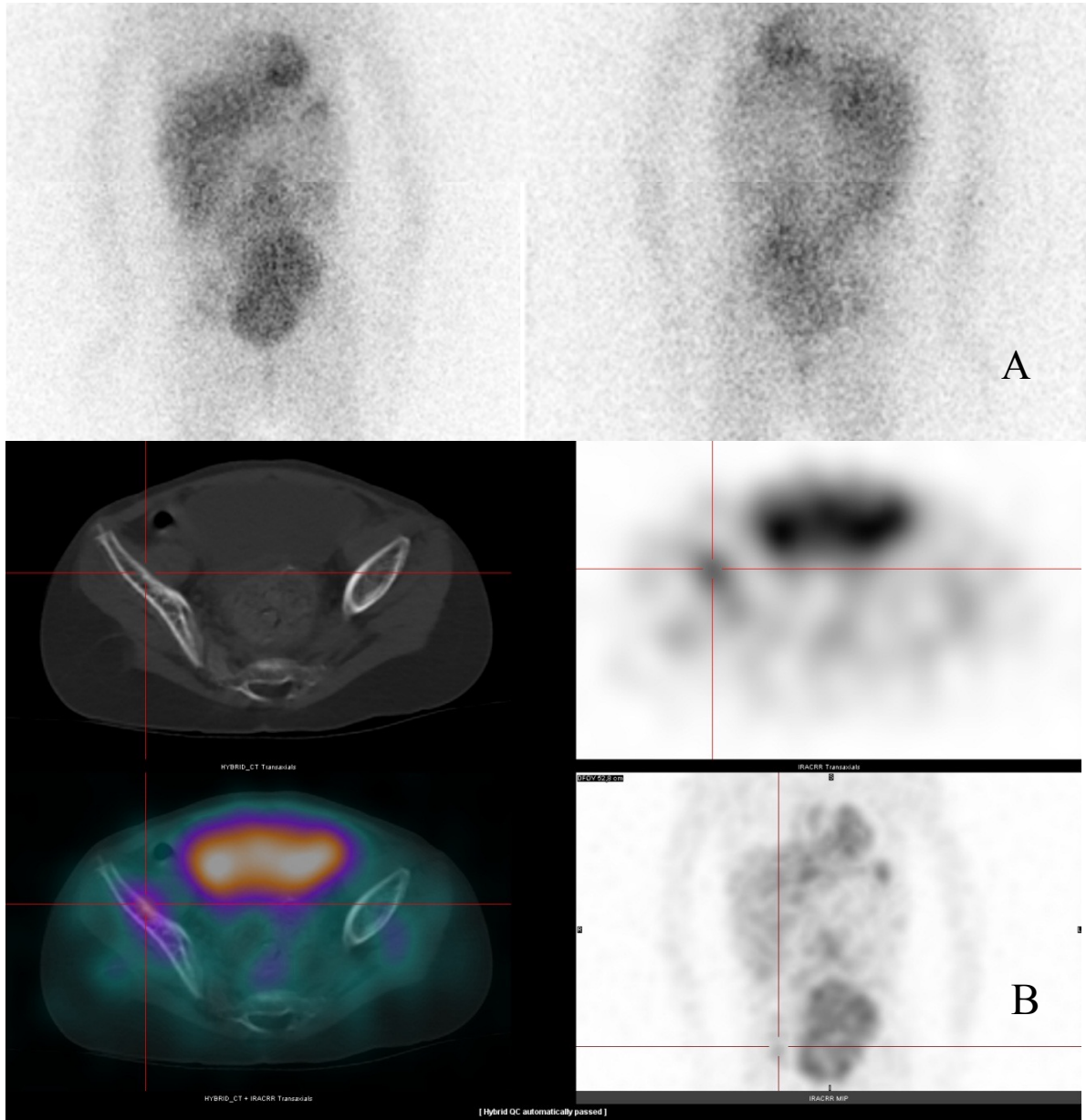
3 Depletion of content from storage vesicles/granules

4 Calcium mediated

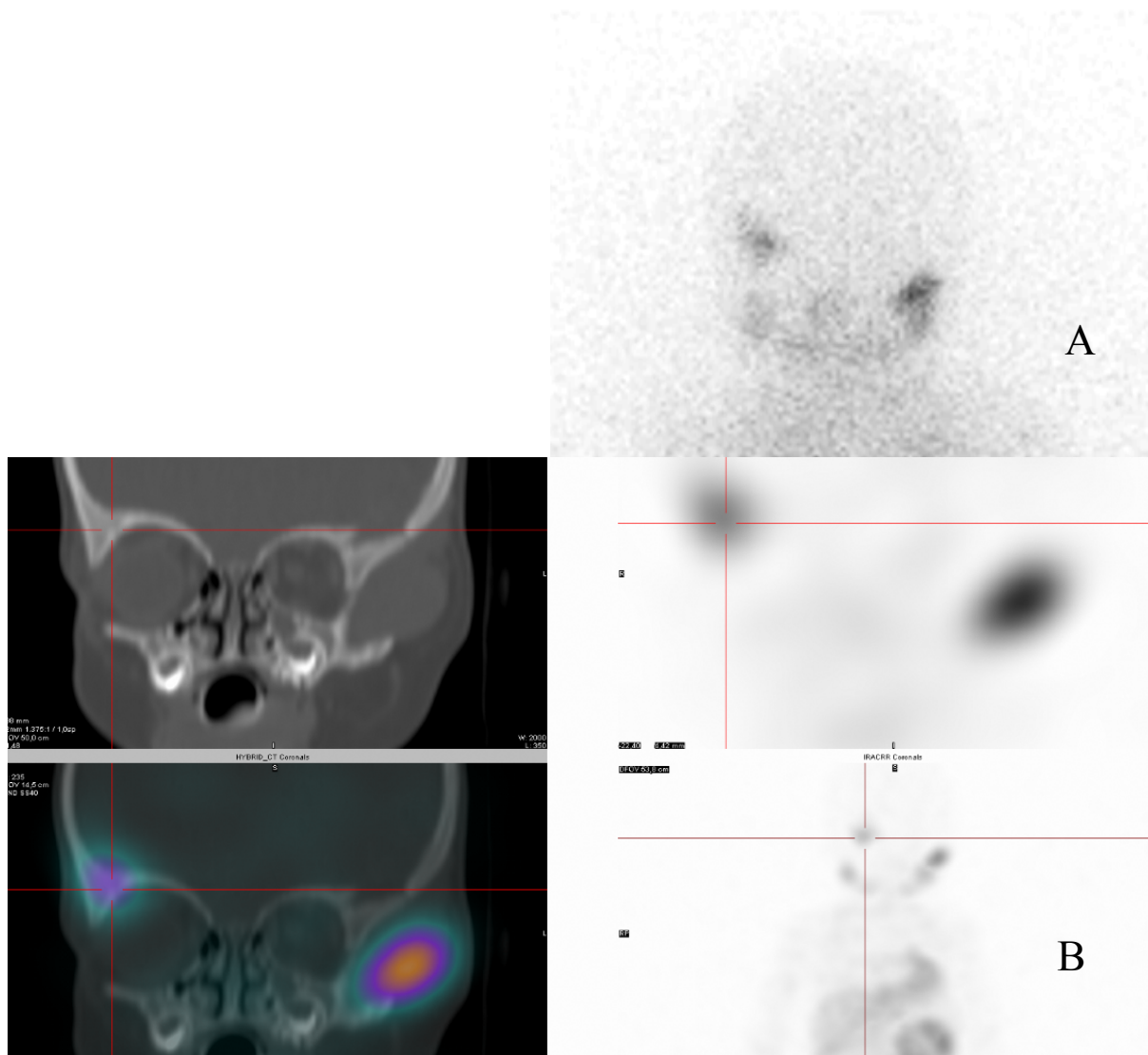
5 Other, possible, unknown mechanisms

### ***3.2.10. L'apport de la TEMP/TDM***

L'imagerie hybride permet de mieux caractériser et localiser certaines hyperfixations [42]. L'apport diagnostique de la TEMP/TDM s'explique par une meilleure détection des petites lésions, surtout au sein et à proximité d'organes ayant une forte activité adrénergique physiologique (glandes salivaires, foie, rate, surrénales, cœur et vessie). L'utilisation de la TEMP/TDM permet ainsi d'augmenter la certitude diagnostique de la scintigraphie  $^{123}\text{I}$ -MIBG, en réduisant le taux de faux positifs liés à une mauvaise interprétation de fixations physiologiques, et également de faux négatifs liés à la superposition de fixations pathologiques et physiologiques (Figures 4 et 5). Cependant, les études sont rares et peuvent manquer de précision. Dans l'étude de Rozovsky et al, la scintigraphie  $^{123}\text{I}$ -MIBG était systématiquement réalisée en mode planaire et en mode TEMP/TDM. La TEMP/TDM a apporté une information supplémentaire par rapport au scanner diagnostique initial dans 63% des cas (11 examens chez 8 patients présentant un neuroblastome) ; dans 100% des cas lorsque le scanner diagnostique était équivoque ; et a augmenté le niveau de certitude diagnostique dans 45% des cas [43]. Dans 4 cas où le scanner diagnostique a montré une masse résiduelle post-thérapeutique, la TEMP/TDM a montré l'absence de fixation de la MIBG en lieu et place de cette masse résiduelle. Dans notre propre expérience, la TEMP/TDM joue un rôle crucial dans l'évaluation post-chirurgicale du neuroblastome [44]. Là où l'imagerie morphologique standard ne peut faire la différence entre remaniements, distorsions post-opératoires, nécrose, inflammation ou maladie résiduelle [45], la TEMP/TDM permet de déterminer avec précision si l'anomalie morphologique concentre la  $^{123}\text{I}$ -MIBG, en faveur de tissu tumoral viable, ou non (Figure 10). Dans la série de Nadel, sur 156 examens réalisés chez 44 enfants présentant un neuroblastome, la TEMP/TDM a apporté une information supplémentaire dans 29% des cas et a induit une modification de stadification chez 27/44 enfants (61%) [46]. Cette étude manque en revanche de précision car elle ne détaille pas les changements de stadification induits par la TEMP/TDM.



**Fig.4.** Scintigraphie à la  $^{123}\text{I}$ -MIBG chez un enfant de 2 ans présentant un neuroblastome Stade 4 : (A) Foyer de fixation de l'aile iliaque droite équivoque sur les acquisitions planaires en raison de l'activité vésicale intense à proximité. (B) Lésion osseuse de l'aile iliaque droite visualisée en TEMP/TDM.



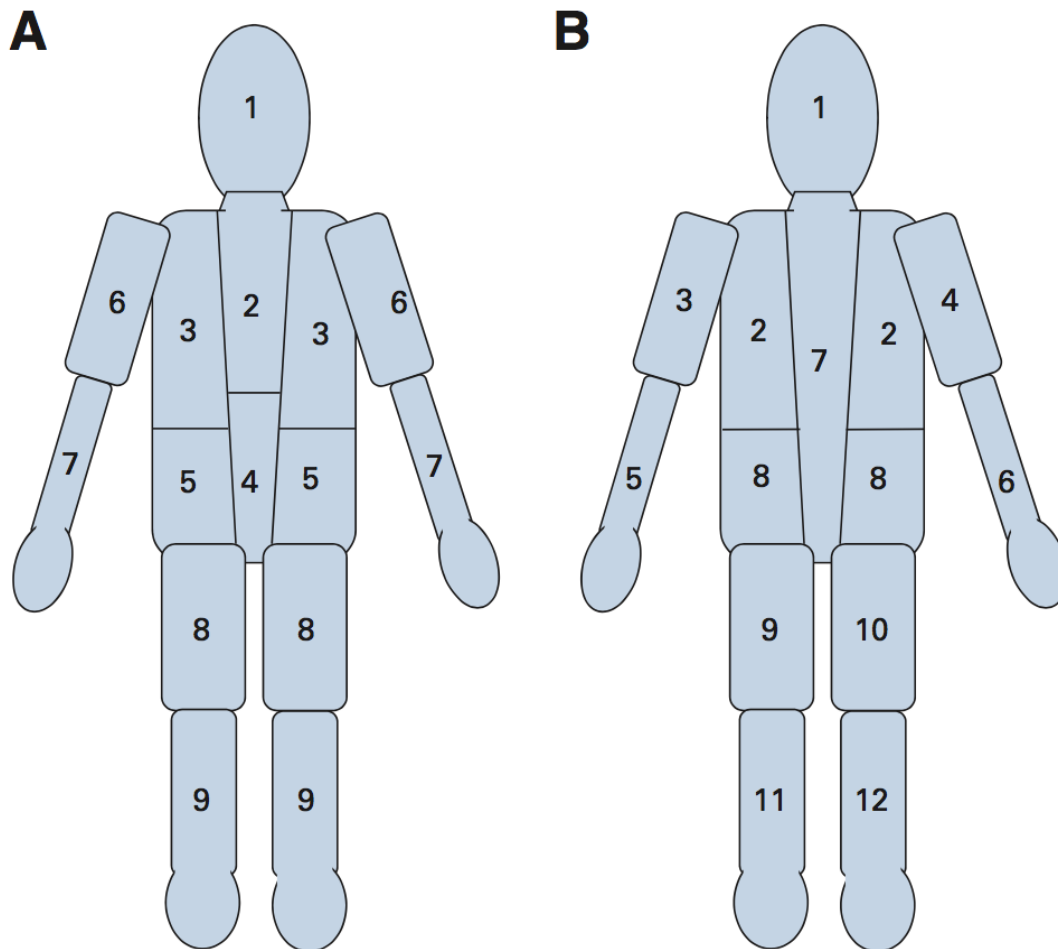
**Fig.5.** Neuroblastome surrénalien gauche chez un nourrisson de 5 mois. Scintigraphie à la  $^{123}\text{I}$ -MIBG.

(A) Fixations du massif facial dans la région des glandes salivaires difficilement localisables sur les acquisitions planaires (face antérieure).

(B) Localisation des hyperfixations au niveau de lésions métastatiques du muscle temporal gauche et de l'os frontal droit en TEMP/TDM.

### ***3.2.11. Les scores d'interprétation et leur valeur pronostique***

Deux scores sont actuellement utilisés pour l'interprétation et la quantification de la scintigraphie à la <sup>123</sup>I-MIBG chez les enfants atteints de neuroblastome : le score de Curie modifié et le score de SIOPEN (International Society of Pediatric Oncology Europe Neuroblastoma Group) (Figure 6). Le score de Curie modifié divise le corps en 9 sections ostéomédullaires et un dixième secteur pour l'atteinte extra osseuse. Chaque secteur est coté entre 0 et 3 en fonction de l'extension de l'atteinte. Le score de Curie modifié s'étend de 0 à 30. Le score SIOPEN distingue 12 sections ostéomédullaires cotées chacune entre 0 et 6 selon l'extension de l'atteinte. Le score SIOPEN s'échelonne donc de 0 à 72. Il existe plusieurs différences entre les deux scores. La principale, réside dans la prise en compte des atteintes extra-osseuses par le score de Curie et non par le score SIOPEN. D'autre part, le score de Curie modifié divise la colonne vertébrale en deux segments (haut et bas). La reproductibilité inter-observateur de ces deux scores est excellente [47]. En revanche, le score de Curie modifié, utilisé depuis des années, est plus simple d'utilisation [10]. Ces scores ont une grande valeur pronostique. Au diagnostic, la meilleure valeur seuil pronostique retrouvée par Decarolis et al sur la survie sans événement et la survie globale est respectivement de 2 pour le score de Curie modifié et de 4 pour le score SIOPEN [47]. Après la chimiothérapie d'induction, la valeur seuil pronostique du score de Curie modifié est de 2. Après l'autogreffe, cette valeur seuil est de 0 [48]. Actuellement, en Europe, le score de SIOPEN est utilisé dans les études de phase III pour l'évaluation du traitement du neuroblastome.



**Fig.6.** Score de Curie modifié et score de SIOPEN (International Society of Pediatric Oncology Europe Neuroblastoma Group).

(A) Score de Curie Modifié : neuf segments ostéomédullaires et un 10ème pour comptabiliser toute lésion extra-osseuse. Chaque région ostéomédullaire est graduée comme suit : 0, pas de site de fixation ; 1, un site par segment ; 2, plus d'un site par segment ; ou 3, envahissement massif (plus de 50 % du segment). Le segment extra-osseux est gradué comme suit : 1, une lésion tissulaire fixante ; 2, plus d'une lésion tissulaire fixante ; 3, envahissement tissulaire  $\geq$  50% de la région thoracique ou abdomino-pelvienne).

(B) Score de SIOPEN : 12 segments ostéomédullaires. La graduation de chaque segment différencie les fixations focales et l'infiltration diffuse : 0, pas d'envahissement ; 1, une lésion discrète ; 2, deux lésions discrètes ; 3, trois lésions discrètes ; 4, plus de 3 lésions discrètes focales ou une lésion diffuse envahissant moins de 50 % de l'os ; 5, infiltration diffuse envahissant 50 à 95 % de l'os ; 6, envahissement diffus de tout l'os.



### ***3.2.12. La quantification***

Très peu d'études ont étudié la quantification de la fixation des tumeurs neuroblastiques. Fendler et al [49] ont utilisé une semi-quantification en TEMP de la fixation de la  $^{123}\text{I}$ -MIBG. Dans cette étude l'objectif de cette quantification était d'étudier la corrélation entre l'intensité de fixation et les caractéristiques histo-biologiques des tumeurs dérivées du système nerveux sympathique. La semi quantification était faite en calculant le TLCRR (tumour to liver Count-Rate-Ratio) qui correspond au rapport entre le taux de comptage maximum de la tumeur et le taux de comptage maximum dans un VOI (Volume Of Interest) cubique de 100 mL placé au niveau du lobe hépatique droit du patient. Pour les tumeurs ayant une fixation inhomogène, la mesure était effectuée au niveau de la région la plus fixante. Pour les patients avec une atteinte hépatique, une région hépatique saine était choisie pour placer le VOI [49]. Cette mesure semi-quantitative en TEMP permet de calculer un index moins susceptible aux erreurs d'interprétation lié à la superposition des fixations hépatiques et intestinales [50]. Dans une seconde étude plus récente évaluant la possibilité de prédire une histopathologie défavorable des tumeurs neuroblastiques grâce à l'intensité de fixation de la tumeur et au dosage des marqueurs tumoraux, Fendler et al ont utilisé une version modifiée du TLCRR pour quantifier la fixation de la  $^{123}\text{I}$ -MIBG [50]. Cette version modifiée du TLCRR a pour but de réduire l'influence du bruit de fond statistique, de minimiser l'effet de l'inhomogénéité de certaines tumeurs et de se rapprocher des critères PERCIST [51]. Elle correspond au rapport entre le taux de comptage moyen dans un VOI sphérique de 3 cm<sup>3</sup> autour du voxel ayant le taux de comptage le plus élevé dans la tumeur et le bruit de fond hépatique défini par la concentration moyenne d'activité dans une ROI (Region Of Interest) de 3 cm de diamètre placée sur le lobe droit hépatique du patient. Une dernière étude a utilisé une méthode semi-quantitative pour évaluer en scintigraphie  $^{123}\text{I}$ -MIBG la réponse à la chimiothérapie chez des enfants atteints d'un neuroblastome à un stade avancé [52]. Les auteurs ont proposé une méthode estimant l'accumulation de la MIBG en calculant le ratio de rétention de la  $^{123}\text{I}$ -MIBG. Ce ratio correspond au rapport entre les coups totaux sur les acquisitions tardives et les coups totaux sur les acquisitions précoces corrigés de la décroissance [52].

### ***3.2.13. Les indications***

#### ***3.2.13.1. Caractérisation d'une masse***

Environ 90% des neuroblastomes captent la  $^{123}\text{I}$ -MIBG [53]. La scintigraphie à la  $^{123}\text{I}$ -MIBG est un examen clé pour caractériser une masse abdominale de l'enfant, au moment du diagnostic [54]. Le diagnostic différentiel se pose souvent entre tumeur de Wilms (néphroblastome) ou neuroblastome. La spécificité de la scintigraphie à la  $^{123}\text{I}$ -MIBG se situe entre 85 et 96 % [55]. Une étude plus récente a retrouvé une sensibilité de 88 % et une spécificité de 83 % [56]. D'autres tumeurs peuvent capter la  $^{123}\text{I}$ -MIBG, notamment certaines tumeurs neuroendocrines (phéochromocytome, paragangliome) ou les ganglioneuromes matures. Environ 10% des neuroblastomes ne captent pas MIBG. Dans la plupart des cas, l'absence de fixation est en rapport avec une faible expression de NET par les cellules tumorales [57], mais peut aussi être liée à la présence de larges plages de nécrose intratumorale [58] ou encore à la taille réduite de la lésion.

L'étude de Fendler et al [49] a retrouvé une corrélation entre l'intensité de fixation de la  $^{123}\text{I}$ -MIBG et les caractéristiques histo-biologiques des tumeurs dérivées du système nerveux sympathique. L'intensité de fixation était plus importante pour les neuroblastomes que pour les ganglioneuromes ou ganglioneuroblastomes [49]. Au sein du groupe des neuroblastomes, une corrélation existe entre l'intensité de fixation de la  $^{123}\text{I}$ -MIBG et le MKI : plus celui-ci est élevé, plus le neuroblastome fixe intensément la  $^{123}\text{I}$ -MIBG [49]. En revanche, aucune corrélation significative n'a été démontrée entre l'intensité de fixation des tumeurs neuroblastiques et les mutations génétiques, notamment l'amplification de MYCN, l'intensité de sécrétion des catécholamines urinaires ou le taux plasmatique de NSE (neuron specific enolase ou enolase neurospécifique) [49]. L'autre étude de Fendler et al utilisant une méthode de quantification a récemment montré la possibilité de prédire une histologie de mauvais pronostic de manière non invasive en combinant l'intensité de fixation de la  $^{123}\text{I}$ -MIBG avec le taux plasmatique de NSE [50].

#### ***3.2.13.2. Le bilan d'extension initial***

Tous les enfants atteints d'un neuroblastome bénéficient d'une scintigraphie à la  $^{123}\text{I}$ -MIBG dans le bilan d'extension initial de la maladie et avant toute prise de décision thérapeutique en réunion de concertation pluridisciplinaire. C'est l'examen de référence pour la recherche de

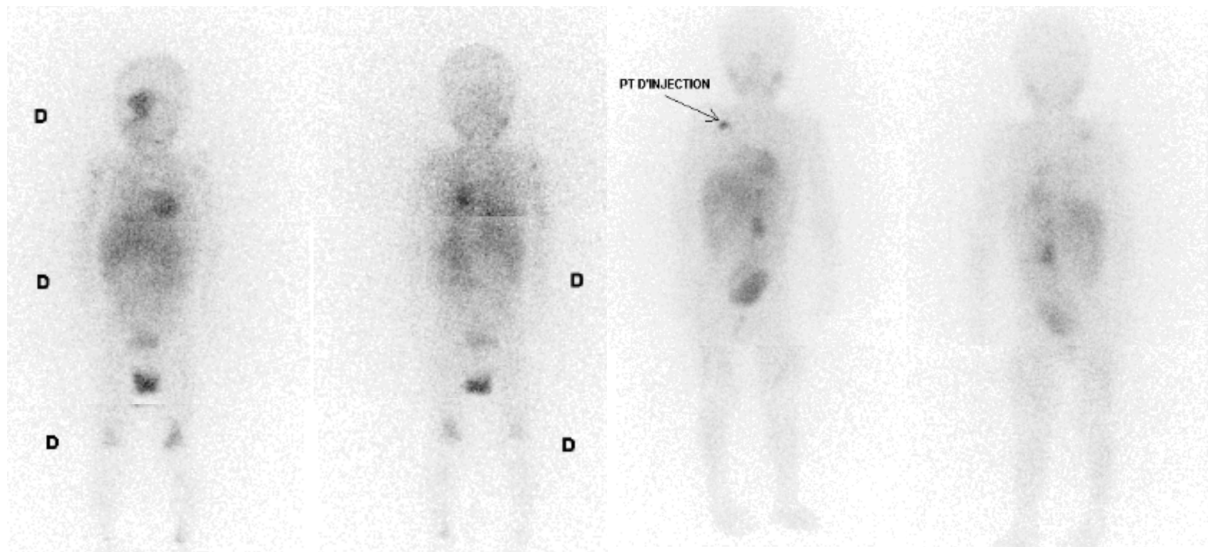
lésions secondaires et notamment de métastases ostéomédullaires avec une sensibilité de 90 % et une spécificité de 100 % [1, 6, 10, 37].

### ***3.2.13.3. L'évaluation de la réponse au traitement, la surveillance, la détection de récurrence***

La scintigraphie à la  $^{123}\text{I}$ -MIBG doit être réalisée chez tous les patients à haut risque, au moment du diagnostic, avant et après la chimiothérapie à haute dose myéloablatrice, mais également avant et après les chimiothérapies de rattrapage en cas de maladie résiduelle [10]. De nombreuses études ont rapporté qu'une hyperfixation ostéomédullaire persistante de la  $^{123}\text{I}$ -MIBG après chimiothérapie d'induction ou myéloablatrice était un marqueur pronostique de haut risque de rechute [10]. La scintigraphie à la  $^{123}\text{I}$ -MIBG est la méthode la plus sensible pour détecter une maladie résiduelle métastatique osseuse ou une rechute asymptomatique non connue chez les patients à haut risque [59]. Chez les patients à faible risque et risque intermédiaire, la scintigraphie à la  $^{123}\text{I}$ -MIBG est réalisée au diagnostic, à la fin du traitement et dans le cadre de la surveillance. La surveillance s'effectue tous les 6 mois durant 1 an après la fin du traitement chez les patients à faible risque et durant 2 ans chez les patients à risque intermédiaire [10].

La scintigraphie à la  $^{123}\text{I}$ -MIBG permet de quantifier la réponse au traitement des neuroblastomes métastatiques. La réponse au traitement peut être complète, partielle ou absente. La réponse scintigraphique complète correspond à une disparition de toutes les lésions visibles et la réponse partielle à une diminution de 50 % du nombre de lésions métastatiques visibles (Figure 7) [10]. Il est important d'utiliser un score semi-quantitatif (score de Curie modifié ou score SIOPEN) pour évaluer cette réponse au traitement [47, 48].

Pour terminer, il faut noter qu'on retrouve dans la littérature des cas de neuroblastomes qui ne captent plus la  $^{123}\text{I}$ -MIBG au moment de la récurrence, aussi bien au niveau du site opératoire qu'au niveau métastatique (Figure 8). Aucune explication claire n'est actuellement établie pour ces neuroblastomes qui deviennent  $^{123}\text{I}$ -MIBG négatifs au moment de la récurrence [60, 61]. Certains auteurs décrivent une différenciation et une maturation différentes des cellules neuroblastiques au moment de la récurrence pouvant expliquer une modification du mécanisme de captation de la  $^{123}\text{I}$ -MIBG [62].



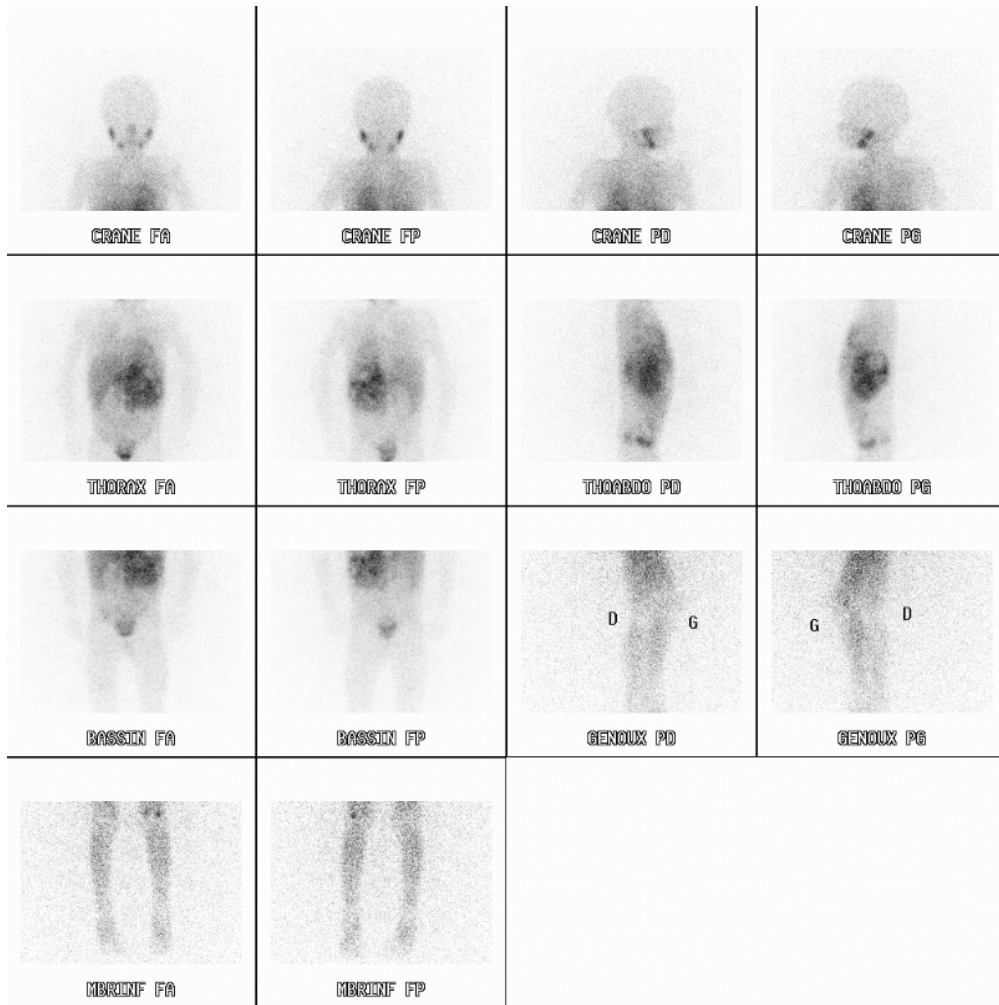
**Fig.7.** Scintigraphie  $^{123}\text{I}$ -MIBG chez un enfant de 17 mois présentant un neuroblastome à point de départ surrénalien gauche stade 4.

(A) Au diagnostic, fixation de la masse rétro-péritonéale gauche et des métastases osseuses (ethmoïdales bilatérales et de l'os frontal droit) et aspect d'envahissement médullaire.

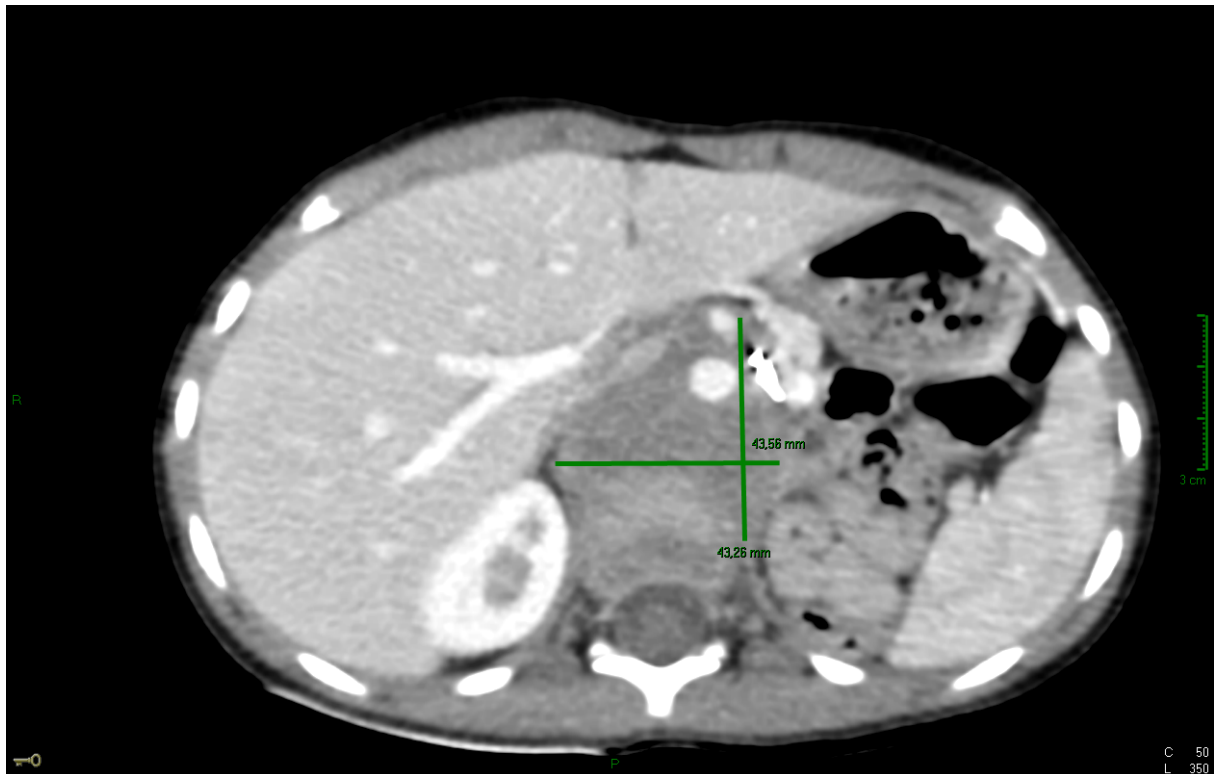
Score de Curie à 10 et Score SIOPEN à 21.

(B) Après chimiothérapie d'induction, fixation résiduelle intense de la masse rétropéritonéale gauche ; réponse complète au niveau ostéomédullaire.

Score de Curie à 1 et Score SIOPEN à 0.



**Fig.8.1.**



**Fig.8.2.**

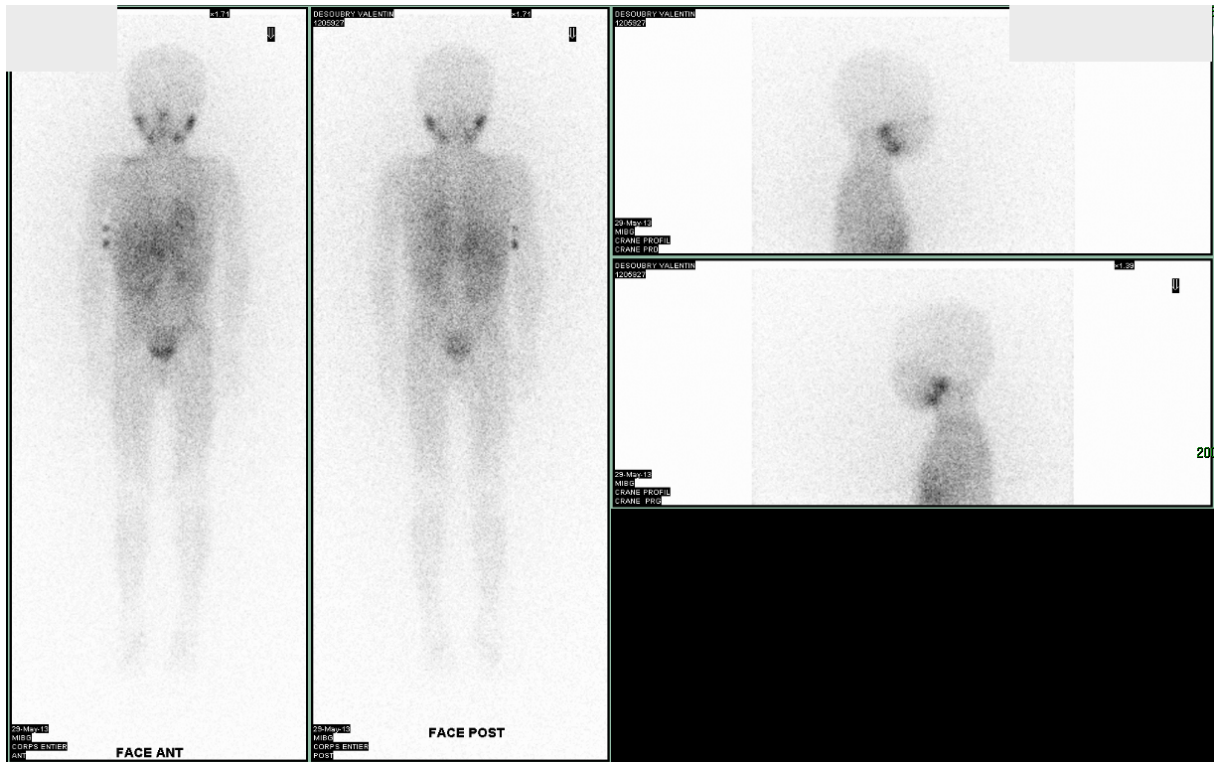


Fig.8.3.

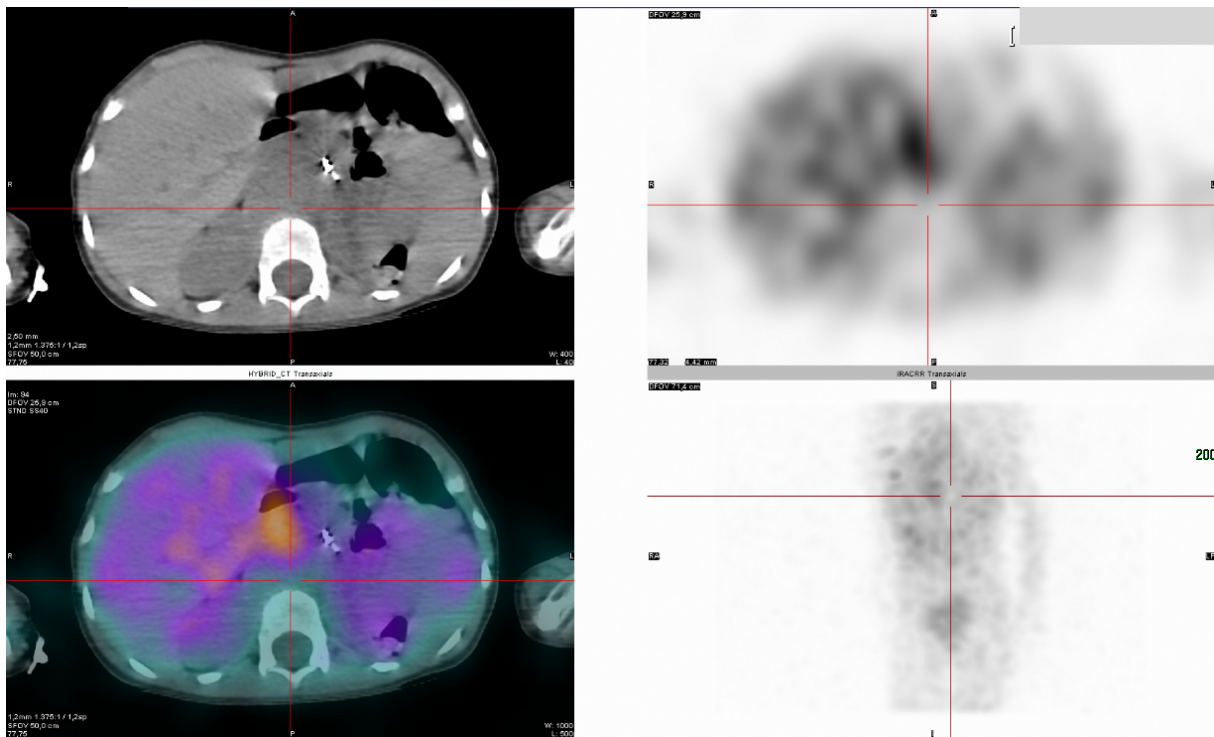
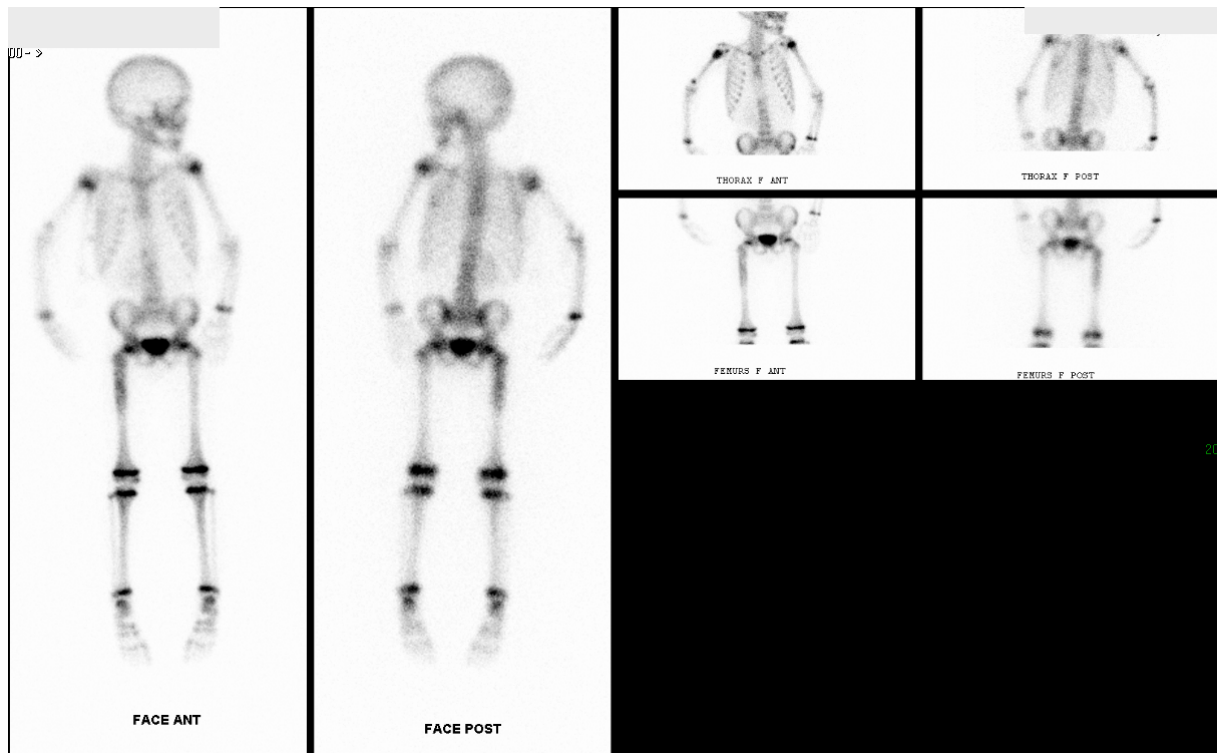


Fig.8.4.



**Fig.8.5.**

**Fig.8. Récidive locale et ostéomédullaire ne captant pas la  $^{123}\text{I}$ -MIBG.**

Enfant de 6 ans avec neuroblastome rétro-péritonéal stade M traité par chimiothérapie néoadjuvante avec intensification et allo-greffe, chirurgie, radiothérapie adjuvante et chimiothérapie adjuvante de consolidation. Réponse partielle au niveau de la tumeur primitive au moment de la chirurgie et en rémission complète au niveau osseux en fin de traitement.

Lésion rétropéritonéale et lésion ostéomédullaire du genou gauche captant la  $^{123}\text{I}$ -MIBG visibles sur les acquisitions planaires de la scintigraphie au moment du diagnostic (**Fig.8.1**). Récidive locale progressive après la fin du traitement, visible sur la TDM (**Fig.8.2**). Cette récidive locale ne capte pas la  $^{123}\text{I}$ -MIBG aussi bien sur les acquisitions planaires (**Fig.8.3**) que sur les acquisitions TEMP/TDM (**Fig.8.4**). Mise en évidence d'une récidive ostéomédullaire (fémorale droite et humérale droite) sur la scintigraphie osseuse réalisée en raison de douleurs osseuses (**Fig.8.5**) et non visible sur la scintigraphie  $^{123}\text{I}$ -MIBG (**Fig. 8.3**).

#### *3.2.13.4. Les résidus post-chirurgicaux*

Aucune étude ne s'est intéressée à la signification des masses résiduelles captants la  $^{123}\text{I}$ -MIBG sur la scintigraphie post-opératoire.



## **Partie II : Intérêt et valeur pronostique de la scintigraphie**

### **<sup>123</sup>I-MIBG TEMP/TDM post-opératoire dans le neuroblastome**

---

#### **Chapitre 1 : Introduction et objectifs**

---

La place de la chirurgie est centrale dans le traitement du neuroblastome mais n'est pas systématique. La décision d'y avoir recours ou non dépend des différents facteurs pronostics définis par l'INRG. Pour les neuroblastomes de risque faible ou intermédiaire selon l'INRG la chirurgie est systématiquement réalisée et son objectif est une résection totale de la tumeur. Pour les neuroblastomes de haut risque, l'intérêt d'une chirurgie avec résection totale étendue est débattue. Chez 80 % des nourrissons présentant un neuroblastome de très faible risque diagnostiqué à la naissance, la chirurgie peut être évitée et la maladie involue.

Déterminer le caractère complet ou non de la chirurgie d'exérèse du neuroblastome est crucial pour décider de la suite de prise en charge thérapeutique et de la mise en place d'éventuels traitements adjuvants. Cependant, le caractère complet ou non de la chirurgie, basé uniquement sur le compte-rendu opératoire, est souvent difficile à affirmer dans la chirurgie du neuroblastome.

Selon les recommandations internationales, nous réalisons des scintigraphies <sup>123</sup>I-MIBG en complément de l'imagerie morphologique un mois après la chirurgie pour s'assurer du caractère complet ou non de la résection tumorale. L'imagerie morphologique ne permet pas de définir le caractère tumoral ou non des tissus résiduels post-opératoires. Les examens d'imagerie morphologique manquent de spécificité, le tissu tumoral viable étant difficile à différencier du tissu nécrotique. D'autre part, il est parfois compliqué de différencier le tissu tumoral viable résiduel des distorsions tissulaires que l'on retrouve fréquemment au niveau du site opératoire [25, 26].

La scintigraphie <sup>123</sup>I-MIBG permet d'aider à déterminer le caractère hypercaptant ou non d'une lésion résiduelle au sein du site chirurgical. Qu'il s'agisse du tissu nécrotique ou des distorsions du site opératoire, aucun de ces deux contingents ne capte la MIBG. Les acquisitions planaires sont parfois compliquées à interpréter en post opératoire. En effet, le site opératoire est fréquemment situé à proximité d'organes ou tissus captant physiologiquement la MIBG, notamment au niveau abdominal. L'interprétation des acquisitions planaires en post-opératoire est donc le plus souvent non conclusive ou incertaine

quant à la persistance ou non de reliquat post-opératoire captant la MIBG. La TEMP/TDM pourrait avoir un rôle extrêmement important dans cette indication, permettant d'étudier et localiser avec précision les reliquats post-opératoires et de déterminer leur caractère hypercaptant ou non.

Le but de notre étude était d'évaluer les performances de la  $^{123}\text{I}$ -MIBG TEMP/TDM pour identifier les reliquats post-chirurgicaux du neuroblastome. Aucune étude n'a traité de ce sujet auparavant.

Les objectifs de cette étude étaient d'évaluer le tissu résiduel post-chirurgical en scintigraphie  $^{123}\text{I}$ -MIBG TEMP/TDM, de comparer les performances de la scintigraphie  $^{123}\text{I}$ -MIBG en mode TEMP/TDM et en mode planaire, et enfin d'évaluer l'impact de la captation de la  $^{123}\text{I}$ -MIBG par le tissu résiduel post-opératoire sur la survie sans progression post-opératoire.

## Chapitre 2 : Matériel et méthode

---

### 2.1. Patients et suivi

Nous avons inclus entre août 2012 et juillet 2015 consécutivement et prospectivement 30 patients suivis à l'Institut Curie opérés d'une tumeur neuroblastique captant la  $^{123}\text{I}$ -MIBG sur la scintigraphie pré-opératoire. En dehors du caractère captant ou non de la  $^{123}\text{I}$ -MIBG par la tumeur et de la réalisation d'une chirurgie, aucun autre critère d'exclusion n'a été appliqué. Pour chaque patient, nous avons noté le stade de la maladie selon l'INRGSS et l'INSS, le statut génétique de la tumeur, notamment la présence de l'amplification de MYCN, le type et le statut histologique selon le score et la classification de Shimada, les stades INSS et INRGSS, le caractère complet ou non de la chirurgie selon le compte-rendu opératoire.

Chaque patient opéré a bénéficié en pré et en post-opératoire (1 mois après la chirurgie) d'un examen morphologique et d'une scintigraphie  $^{123}\text{I}$ -MIBG. A 3 mois et tous les 3 mois durant la suite du traitement, puis de manière plus espacée après la fin du traitement, les patients ont été évalués avec un examen clinique, une imagerie morphologique et une scintigraphie  $^{123}\text{I}$ -MIBG. Les patients ont été suivis jusqu'en décembre 2015. Pour chaque patient étaient relevés dans le suivi les traitements adjuvants ou d'entretien, la réalisation d'une éventuelle chirurgie de rattrapage, l'évolution des reliquats morphologiques post-opératoires, l'apparition d'une rechute locale, d'une récurrence à distance ou la survenue du décès.

La maladie évolutive était définie par une progression locale ou une rechute locale et/ou une récurrence à distance et/ou le décès. Sur l'imagerie morphologique ou la scintigraphie  $^{123}\text{I}$ -MIBG réalisée durant le suivi (à partir de 3 mois après la chirurgie) :

- la progression locale était définie par une progression du reliquat,
- la rechute locale était définie par l'apparition de tissu anormal au sein du site chirurgical chez les patients qui n'avaient pas de reliquat morphologique post-opératoire,
- la récurrence à distance était définie par l'apparition ou la réapparition de métastases.

La progression locale, la rechute locale et la récurrence métastatique étaient validées en réunion de concertation pluridisciplinaire.

Cette étude a été réalisée en accord avec la déclaration d'Helsinki et a été approuvée par le comité d'examen institutionnel qui n'a pas jugé nécessaire de demander le consentement éclairé des parents étant donné que la scintigraphie  $^{123}\text{I}$ -MIBG et les examens d'imagerie morphologique font partie des examens standards dans cette indication.

## **2.2. La chirurgie**

Le caractère macroscopiquement complet ou non de la chirurgie était basé sur le compte rendu opératoire. Le caractère complet de la chirurgie était défini comme l'absence de tissu résiduel au niveau du site opératoire lors de l'évaluation per-opératoire. Le caractère incomplet était lui défini comme la persistance de tissu résiduel ou d'adénopathies au niveau du site opératoire.

## **2.3. L'imagerie**

### ***2.3.1. Acquisition des images***

#### ***2.3.1.1 La scintigraphie $^{123}\text{I}$ -MIBG : acquisitions planaires et TEMP/TDM***

##### *Procédure générale*

La fixation thyroïdienne de l' $^{123}\text{I}$  libre circulant a été prévenue par la prise d'iode stable *per os*. Le blocage thyroïdien commençait 2 jours avant l'administration de la  $^{123}\text{I}$ -MIBG et était poursuivi 5 jours après. En cas d'allergie à l'iode ou de non respect des consignes de prise, du perchlorate de potassium était administré en une seule fois avant l'injection de la  $^{123}\text{I}$ -MIBG. La  $^{123}\text{I}$ -MIBG a été administrée lentement en intraveineuse (durée minimum de 5 minutes) dans une veine périphérique. La dose injectée a été calculée selon les recommandations de l'EANM Pédiatrie Task Group, ajustée selon le poids du patient. La moyenne des activités administrées était de 74 MBq (écart : 37-237 MBq). Les acquisitions planaires ou TEMP/TDM ont été réalisées 24h après l'injection de  $^{123}\text{I}$ -MIBG (pic d'énergie 159 keV) et aucune sédation, anesthésie locale ou générale n'a été utilisée pour les réaliser.

##### *Paramètres d'acquisition planaire*

Chez les patients de plus d'un mètre, un balayage corps entier a été réalisé (vitesse de 5 cm/min) et complété par une acquisition statique du crâne en profil droit et gauche. Chez les patients de moins d'un mètre, des acquisitions statiques antéro-postérieures (10 minutes par acquisition) ont été réalisées. Elles incluaient la tête et le cou, le thorax, l'abdomen, la région pelvienne, les membres inférieurs et supérieurs. Des profils de crâne ont été systématiquement réalisés.

### Paramètres d'acquisition TEMP/TDM

La région étudiée en TEMP/TDM incluait le site tumoral primitif lors de la scintigraphie pré-opératoire et la région opératoire (thorax ou abdomen) lors de la scintigraphie post-opératoire. Elle incluait également toute région douteuse ou suspecte que ce soit sur les acquisitions planaires ou sur un examen morphologique précédemment réalisé. L'acquisition se faisait immédiatement après les acquisitions planaires, 60 projections étaient acquises en utilisant un mode continu (3°/pas, 25s/pas) sur une gamma camera hybride (Discovery NM/CT 670, General Electric Healthcare). L'acquisition durait 25 minutes. L'enregistrement des données a été fait en matrice 128 x 128 avec reconstruction par la méthode itérative. La méthode de réduction de dose Adaptive Statistical Iterative Reconstruction Algorithm (ASIR) a été utilisée pour la reconstruction des images tomodensitométriques.

#### **2.3.1.2. L'imagerie morphologique**

Tous les patients ont bénéficié d'une évaluation morphologique pré et post-opératoire par échographie, TDM avec injection ou IRM selon l'âge du patient et les recommandations de notre institution.

#### **2.3.2. Analyse des images**

##### **2.3.2.1. La scintigraphie $^{123}\text{I}$ -MIBG : acquisitions planaires et TEMP/TDM**

Les images planaires et TEMP/TDM ont été analysées indépendamment par deux médecins nucléaires expérimentés sur un logiciel dédié (Xélérus Workstation, GE Healthcare). Les deux médecins nucléaires avaient connaissance des données cliniques. Les discordances d'interprétation ont été résolues par un consensus médical.

La scintigraphie  $^{123}\text{I}$ -MIBG était considérée comme positive si du tissu résiduel et/ou une adénopathie au sein du site chirurgical captait la  $^{123}\text{I}$ -MIBG.

Une analyse semi-quantitative a été réalisée utilisant le SLCRR (Surgical site to Liver Count-Rate-Ratio) et le SMCRR (Surgical site to Médiastinum Count-Rate-Ratio) [49, 50]. Se référant aux études utilisant la semi-quantification de Fendler et al [49, 50], mais en y intégrant une approche volumique, le SLCRR correspondait au rapport entre le taux de comptage maximum dans un VOI sphérique de 1cm<sup>3</sup> placé sur site opératoire (avec ou sans lésion résiduelle) et le taux de comptage maximum dans le même VOI sphérique placé au

niveau du lobe hépatique droit. Pour les patients avec une atteinte hépatique, une région hépatique saine a été choisie pour placer le VOI. Le SMCRR correspondant au rapport entre le taux de comptage maximum dans un VOI sphérique de 1cm<sup>3</sup> placé sur site opératoire (avec ou sans lésion résiduelle) et le taux de comptage maximum dans le même VOI sphérique placé au niveau du médiastin dans le tronc de l'artère pulmonaire. L'utilisation du SMCRR nous a semblé intéressante puisque ce rapport restait fiable même chez les patients présentant un envahissement hépatique ou médiastinal puisqu'aucun patient n'avait une atteinte du tronc de l'artère pulmonaire.

### ***2.3.2.2. L'imagerie morphologique***

Les examens d'imagerie morphologique ont été interprétés indépendamment par deux radiologues expérimentés. Les examens étaient considérés comme positifs si du tissu résiduel et/ou des adénopathies étaient visualisés au niveau du site opératoire.

Une lecture additionnelle avec comparaison de la scintigraphie <sup>123</sup>I-MIBG et de l'imagerie morphologique a été réalisée pour chaque patient en présence des deux radiologues et des deux médecins nucléaires. Lors de cette lecture additionnelle, les médecins se sont assurés que le foyer captant la <sup>123</sup>I-MIBG suspect correspondait toujours à du tissu résiduel ou à une adénopathie identifiés en imagerie morphologique. La lecture additionnelle n'a jamais modifié les résultats de l'imagerie morphologique ni les résultats de la scintigraphie <sup>123</sup>I-MIBG.

## **2.4. Analyse statistique**

Les données ont été analysées avec R-Software (R : A Language an Environnement fo statistical Computing, R Foundation for Statistical Computing, Vienna, Austria, 2014).

La survie a été estimée à l'aide de la méthode de Kaplan-Meier. La survie sans progression post-opératoire a été calculée comme l'intervalle entre la date de chirurgie et la date à laquelle la maladie redevenait évolutive (progression ou récurrence locale et/ou apparition ou réapparition de métastases et/ou décès). La survie globale n'a pas été évaluée car elle ne faisait pas partie des objectifs de l'étude. Les courbes de survie pour la survie sans progression post-opératoire ont été comparées en utilisant le test Log-Rank. La méthode de courbe ROC (Receiver Operating Characteristic) a été utilisée pour déterminer l'aire sous la

courbe et déterminer les valeurs seuil pronostiques du SLCRR et du SMCRR. Une analyse univariée utilisant la méthode de régression de Cox a été utilisée pour déterminer les variables ayant un impact sur la survie sans progression post-opératoire. Une analyse multivariée de Cox a été réalisée pour déterminer l'association des facteurs de risque significatifs identifiés lors de l'analyse univariée ( $p < 0,05$ ), avec ajustement pour les facteurs confondants. Les facteurs pronostiques analysés étaient l'âge, le genre, le statut MYCN, le stade INRGSS, le caractère complet ou non de la chirurgie, la présence d'une maladie résiduelle sur l'imagerie post-opératoire (imagerie morphologique, scintigraphie  $^{123}\text{I}$ -MIBG planaires et TEMP/TDM), le SLCRR et le SMCRR. Le temps (en jours) entre l'imagerie morphologique et la scintigraphie a été noté. Une valeur de  $p$  inférieure à 0,05 était considérée comme statistiquement significative.

## Chapitre 3 : Résultats

---

### 3.1. Caractéristiques des patients et des tumeurs

Entre août 2012 et juillet 2015, 30 patients ont été inclus dans cette étude (10 filles (33,3%) et 20 (66,7%) garçons). Les caractéristiques des patients et des tumeurs sont listées dans le tableau 8. Tous les patients avaient une tumeur primitive captant la  $^{123}\text{I}$ -MIBG. L'âge médian au diagnostic était de  $17,5 \pm 19,5$  mois (extrêmes 1 - 72 m) et l'âge médian au moment de la chirurgie était de  $26,5 \pm 21$  mois (extrêmes 4 - 80 m). Parmi les patients, 3 (10%) étaient atteints d'un ganglioneuroblastome mixte et 27 (90%) étaient atteints d'un neuroblastome ; selon le score de Shimada [2], 17 (56,7%) avaient une histologie favorable et 13 (43,3%) avaient une histologie défavorable. Au plan génétique, l'amplification de MYCN a été retrouvée pour 6 tumeurs (20 %), non retrouvée pour 23 (76,7%) et l'information n'était pas connue pour 1 (3,3%). Selon l'INSS, 7 patients étaient stade 1 avant la chirurgie (23,3%), 3 étaient stade 2 (10%), 4 étaient stade 3 (13,3%), 12 étaient stade 4 (40%) et 4 étaient stade 4s (13,3%) ; selon l'INRGSS, 4 patients étaient stade L1 avant la chirurgie (13,3%), 10 étaient stade L2 (33,3%), 12 étaient stade M (40%) et 4 étaient stade Ms (13,3%). Chez 4 patients la tumeur était localisée au niveau thoracique (13,3%), chez 23 au niveau rétropéritonéal (76,7%) et chez 3 patients la localisation était thoracique et rétropéritonéale (10%) (Tableau 8).



	No. de patients
<b>n</b>	30
<b>Genre (M/F)</b>	20 (66%) / 10 (33%)
<b>Âge médian au diagnostic</b>	17.5 ± 19.5 mois (écart 1-72 m)
<b>Âge médian au moment de la chirurgie</b>	26.5 ± 21 mois (écart 4-80 m)
<b>INSS</b>	
- 1	7 (23.3%)
- 2	3 (10%)
- 3	4 (13.3%)
- 4	12 (40%)
- 4s	4 (13.3%)
<b>INRGSS</b>	
- L1	4 (13.3%)
- L2	10 (33.3%)
- M	12 (40%)
- Ms	4 (13.3%)
<b>Localisation tumorale</b>	
- Thoracique	4 (13.3%)
- Rétropéritonéale	23 (76.6%)
- Thoracique et rétropéritonéale	3 (10%)
<b>Type Histologique</b>	
- Neuroblastome	27 (90%)
- Ganglioneuroblastome Mixte	3 (10%)
<b>Score de Shimada</b>	
- favorable	17 (56.7%)
- défavorable	13 (43.3%)
<b>Statut de MYCN</b>	
- amplifié	6 (20%)
- non amplifié	23 (76.7%)
- inconnu	1 (3.3%)

**Tableau 8 :** Caractéristiques des patients et des tumeurs.

## **3.2. Traitement et suivi**

### ***3.2.1. Traitement***

Chez 23 patients (76,7%), la chirurgie a été considérée comme macroscopiquement complète sur le compte rendu opératoire. Après la chirurgie initiale, 17 patients ont reçu un traitement adjuvant (56,7%), 8 patients ont bénéficié d'un traitement d'entretien (26,7%), 3 patients ont bénéficié d'une reprise chirurgicale (10%). Deux patients n'étaient pas en réponse complète à la fin du traitement adjuvant (6,7%) (Tableau 9).

### ***3.2.2. Suivi***

La médiane de suivi était de 20 mois (intervalle 6-80). La médiane de survie sans progression post-opératoire à 20 mois était de 76,7% (100% pour les patients stade L1, 90% pour les L2, 75% pour les Ms et 58,3 pour les stades M).

Lors du suivi la maladie était évolutive chez 9 patients (30%). Une progression locale a été détectée chez 6 patients (20%), une rechute locale a été détectée chez 1 patient (3,3%). Une récurrence à distance a été détectée chez 5 patients (16,7%), parmi eux 3 avaient une progression locale associée. Cinq patients sont décédés (16,7%). Aucun patient n'a été perdu de vue (Tableau 9).

## **3.3. Imagerie post-opératoire**

### ***3.3.1. Procédure***

Tous les patients ont bénéficié d'une scintigraphie <sup>123</sup>I-MIBG et d'un examen d'imagerie morphologique post-opératoire. Le délai médian entre la scintigraphie <sup>123</sup>I-MIBG et l'examen morphologique étaient de 1 jour ([-1;0] ; IC à 95%) ; le délai médian entre la chirurgie et la scintigraphie <sup>123</sup>I-MIBG était de 33 jours ([26;38,5] ; IC à 95%) ; le délai médian entre la chirurgie et l'imagerie morphologique était de 39 jours ([29,5;45] ; IC à 95%). Trois patients ont bénéficié d'une échographie (10%), 19 d'un scanner (63,3%) et 8 d'une IRM (26,7%) (Tableau 9).

<b>Traitement de première ligne</b>	
	No. de patients
Chirurgie	
Complète	23 (76.7%)
Incomplète	7 (23.3%)
Traitement adjuvant	15 (50%)
Traitement de maintenance	8 (26.7%)
Absence de réponse complète en fin de traitement adjuvant	2 (6.7%)
Seconde intervention chirurgicale	3 (10%)
<b>Suivi</b>	
Maladie Evolutive	9 (30%)
Progression locale	6 (20%)
Progression locale seule	3 (10%)
Rechute locale seule	1 (3.3%)
Récidive à distance	5 (16.7%)
Récidive à distance seule	2 (6.7%)
Progression locale et récurrence à distance	3 (10%)
Décès	5 (16.7%)
Perdu de vue	0 (0%)
Médiane de suivi sans progression	57 semaines [42;72.5] 95IC
<b>Imagerie post-opératoire</b>	
- Echographie	3 (10%)
- TDM	19 (63.3%)
- IRM	8 (26.7%)
- Scintigraphie <sup>123</sup> I-MIBG	30 (100%)
Délai médian entre la scintigraphie <sup>123</sup> I-MIBG et l'imagerie morphologique	1 jour [-1;0]95CI
Délai médian entre la chirurgie et la scintigraphie <sup>123</sup> I-MIBG	33 jours [26;38.5] 95IC
Délai médian entre la chirurgie et l'imagerie morphologique	39 jours [29.5;45] 95IC
Imagerie Positive	
Imagerie morphologique	15 (50%)
Scintigraphie <sup>123</sup> I-MIBG	
Acquisition planaire	3 (10%)
TEMP/TDM	6 (20%)
SMCRR > 1.769	11 (36.7%)
SLCRR > 0.71	11 (36.7%)

**Tableau 9 :** Traitement, suivi et imagerie post-opératoire.

### **3.3.2. Résultats**

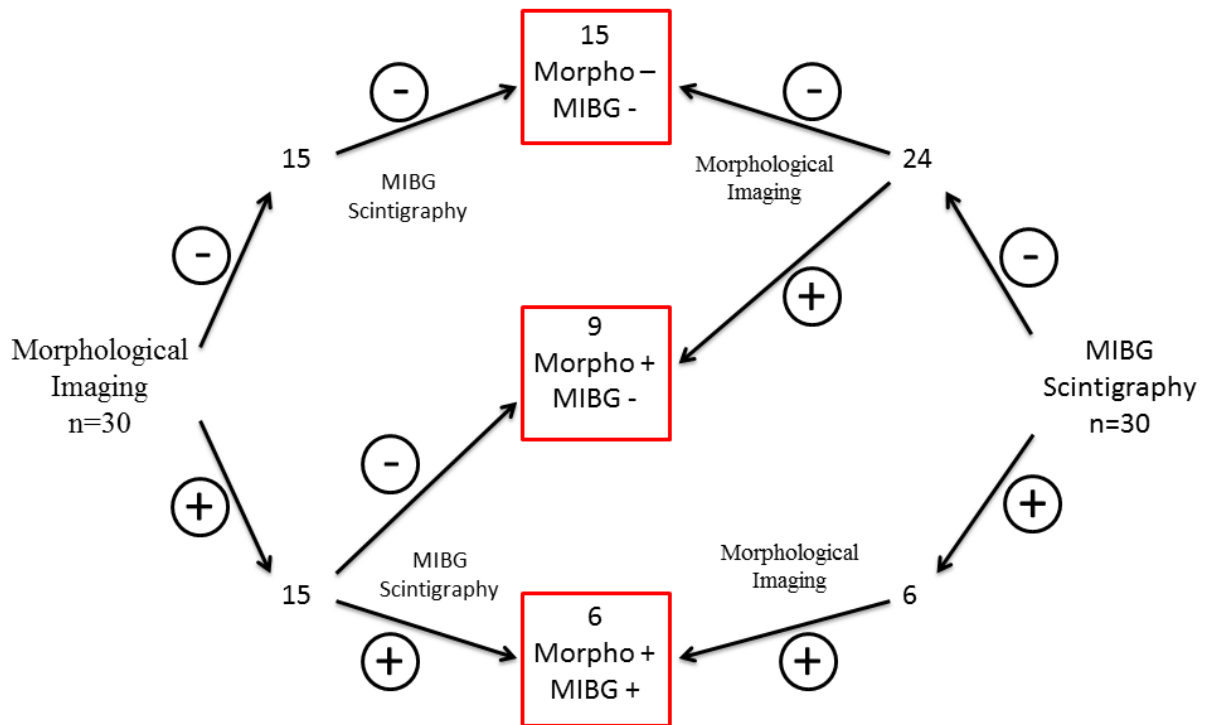
#### Scintigraphie $^{123}\text{I}$ -MIBG : acquisitions planaire vs TEMP/TDM

Les acquisitions TEMP/TDM ont retrouvé un reliquat captant chez 6 patients (20%) et seulement chez 3 d'entre eux ce reliquat était visible sur les acquisitions planaires (10%). Les acquisitions TEMP/TDM ont donc multiplié par deux le nombre de scintigraphies  $^{123}\text{I}$ -MIBG positives en post-opératoire et ont permis de préciser la localisation du reliquat captant dans tous les cas.

#### Scintigraphie $^{123}\text{I}$ -MIBG, imagerie morphologique et chirurgie

En post-opératoire, chez 15 patients, l'examen morphologique était positif (50%). Parmi ces 15 patients, 9 avaient une scintigraphie  $^{123}\text{I}$ -MIBG négative (Figure 9 et 10). Quinze patients (50%) avaient une imagerie morphologique et une scintigraphie  $^{123}\text{I}$ -MIBG négatives (Figure 7). Six patients avaient une scintigraphie  $^{123}\text{I}$ -MIBG positive (20%). Les 6 patients ayant une scintigraphie  $^{123}\text{I}$ -MIBG positive avaient une imagerie morphologique positive. Aucun patient n'avait une imagerie morphologique négative et une scintigraphie  $^{123}\text{I}$ -MIBG positive (Tableau 9) (Figure 9).

Parmi les 23 patients ayant une chirurgie complète, l'imagerie morphologique était positive chez 8 d'entre eux et parmi ces derniers, seulement 2 avaient une scintigraphie  $^{123}\text{I}$ -MIBG positive (Tableaux 9 et 10).



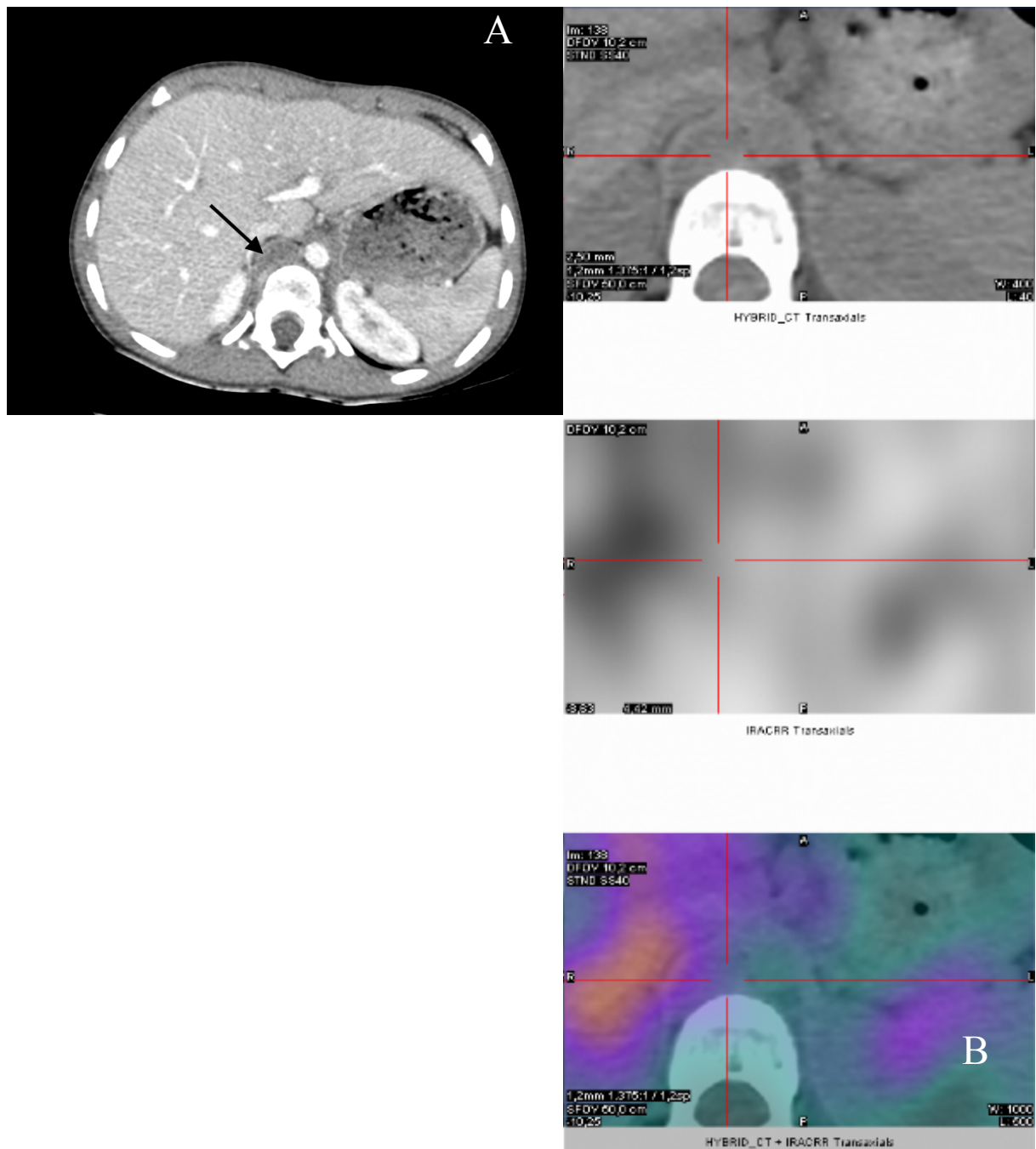
**Fig.9.** Répartition des patients selon les résultats des examens d'imagerie post-opératoire.

*Morpho + : Imagerie morphologique positive.*

*Morpho - : Imagerie morphologique négative.*

*MIBG + : Scintigraphie <sup>123</sup>I-MIBG positive.*

*MIBG - : Scintigraphie <sup>123</sup>I-MIBG négative.*



**Fig.10.** Enfant de 3 ans traité chirurgicalement d'un neuroblastome surrénalien droit deux ans auparavant, suivi après chirurgie.

(A) L'imagerie morphologique montre un tissu résiduel inframédiastinal postérieur (flèche).

(B) Aucune captation de la  $^{123}\text{I}$ -MIBG par le tissu résiduel visible en TEMP/TDM.

### ***3.3.3. Dosimétrie***

L'irradiation induite par la  $^{123}\text{I}$ -MIBG dépendait de l'âge et de l'activité administrée. Comme référencé par Olivier et al, cette irradiation est estimée à 3,7 mSv pour un patient de 5 ans qui a reçu une activité de 5,18 MBq/kg de  $^{123}\text{I}$ -MIBG [35]. Chez un enfant de 1 an, la dose absorbée est de 67  $\mu\text{Sv}$  par MBq de  $^{123}\text{I}$ -MIBG injectée [40].

La moyenne d'IDS (indice de dose scanographique) et du PDL (produit dose-longueur) induits par la TEMP/TDM utilisant nos paramètres de scanner étaient de respectivement 3,83 mGy (extrêmes 3,14-5,84) et 148 mGy.cm (extrêmes 145-150). Ainsi la dose efficace moyenne supplémentaire induite par l'acquisition TEMP/TDM utilisant nos paramètres de scanner était de 2,37 mSv.

## **3.4. Evolution des patients**

### ***3.4.1. Acquisitions planaires négatives***

Parmi les 3 patients chez qui la TEMP/TDM a retrouvé du tissu résiduel captant la  $^{123}\text{I}$ -MIBG non visible sur les acquisitions planaires, 2 ont progressé localement durant le suivi (67%) et parmi ces deux patients l'un est décédé.

### ***3.4.2. Imagerie positive***

Six des 15 patients ayant une imagerie morphologique positive ont présenté une évolution lors du suivi (40%). Parmi les 6 patients qui avaient un reliquat morphologique captant la  $^{123}\text{I}$ -MIBG, 5 ont progressé localement (83%) et parmi eux, 2 ont présenté une récurrence métastatique associée. Un seul patient parmi les 6 n'a présenté ni progression locale ni récurrence métastatique à distance (Tableau 11).

### ***3.4.3. Imagerie négative***

Trois des 15 patients ayant une imagerie morphologique négative ont présenté une évolution lors du suivi (20%). Parmi les 24 patients ayant une scintigraphie  $^{123}\text{I}$ -MIBG négative, 4 (16.7%) ont évolué lors du suivi, 3 patients ont présenté une récurrence à distance et 1 patient une rechute locale (Tableau 11).

### 3.4.4. Combinaison de l'imagerie morphologique et de la scintigraphie <sup>123</sup>I-MIBG

Parmi les 15 patients ayant une imagerie morphologique et une scintigraphie <sup>123</sup>I-MIBG négative, 3 ont évolué lors du suivi (20%) ; un a présenté une rechute locale et les deux autres une récurrence à distance. Parmi les 9 patients ayant une imagerie morphologique positive mais une scintigraphie <sup>123</sup>I-MIBG négative, un seul (11.1%) a présenté une progression locale et une récurrence métastatique ostéoméduleaire. Un autre de ces 9 patients a été réopéré du reliquat bien que celui-ci n'était pas progressif. Aucun des 6 patients ayant une chirurgie complète avec une imagerie morphologique positive mais une scintigraphie <sup>123</sup>I-MIBG négative en post-opératoire n'a évolué lors du suivi (Tableau 10 et 11).

Chirurgie	Imagerie morphologique	Scintigraphie MIBG	Répartition des 30 patients		Maladie évolutive	
			n	%	n	%
Complète	Négative	Négative	15	50 %	3	20 %
Complète	Négative	Positive	0	0 %	/	/
Complète	Positive	Positive	2	6.7 %	2	100 %
Complète	Positive	Négative	6	20 %	0	0 %
Incomplète	Positive	Positive	4	13.3 %	3	75 %
Incomplète	Positive	Négative	3	10 %	1	33 %
Incomplète	Négative	Négative	0	0 %	/	/
Incomplète	Négative	Positive	0	0 %	/	/

**Tableau 10 :** Répartition et évolution des patients lors du suivi selon les résultats de la chirurgie, de l'imagerie morphologique et de la scintigraphie <sup>123</sup>I-MIBG post-opératoires.



	Scintigraphie <sup>123</sup> I-MIBG	Scintigraphie <sup>123</sup> I-MIBG	Imagerie Morphologique	Imagerie Morphologique
	Positive	Négative	Positive	Négative
	n = 6	n = 24	n = 15	n = 15
MYCN amplifié	2 (33.3%)	4 (16.7%)	4 (26.7%)	2 (13.3%)
MYCN non amplifié	4 (66.7%)	19 (79.1%)	11 (73.3%)	12 (80%)
Stade INRGSS L1	0 (0%)	4 (16.7%)	2 (13.3%)	2 (13.3%)
Stade INRGSS L2	2 (33.3%)	8 (33.3%)	3 (20%)	7 (46.5%)
Stade INRGSS M	4 (66.7%)	8 (33.3%)	6 (40%)	6 (40%)
Stade INRGSS Ms	0 (0%)	4 (16.7%)	4 (26.7%)	0 (0%)
Imagerie Mophologique Positive	6 (100%)	9 (37.5%)	/	/
Imagerie Mophologique Négative	0 (0%)	15 (62.5%)	/	/
Scintigraphie 123I-MIBG Positive	/	/	6 (40%)	0 (0%)
Scintigraphie 123I-MIBG Négative	/	/	9 (60%)	15 (100%)
Chirurgie complète	2 (33.3%)	21 (87.5%)	8 (53.3%)	15 (100%)
Chirurgie Incomplète	4 (66.7%)	3 (12.5%)	7 (46.7%)	0 (0%)
Seconde intervention chirurgicale	1 (16.7%)	2 (8.3%)	3 (20%)	0 (0%)
Traitement adjuvant	4 (66.7%)	11 (45.8%)	9 (60%)	6 (40%)
Traitement d'entretiens	2 (33.3%)	6 (25%)	5 (33,3%)	3 (20%)
Maladie évolutive	5 (83.3%)	4 (16.7%)	6 (40%)	3 (20%)
Progression locale seule	3 (50%)	1 (4.2%)	6 (40%)	/
Progression locale et récidive à distance	2 (33.3%)	0 (0%)	2 (13.3%)	
Reliquat non progressif réopéré	/	1 (4.1%)	1 (6.7%)	/
Rechute locale seule	/	1 (4.1%)	/	1 (6.7%)
Récidive à distance seule	0 (0%)	3 (12.5%)	0 (0%)	3 (20%)
Décès	3 (50%)	2 (8.3%)	3 (20%)	2 (13.3%)

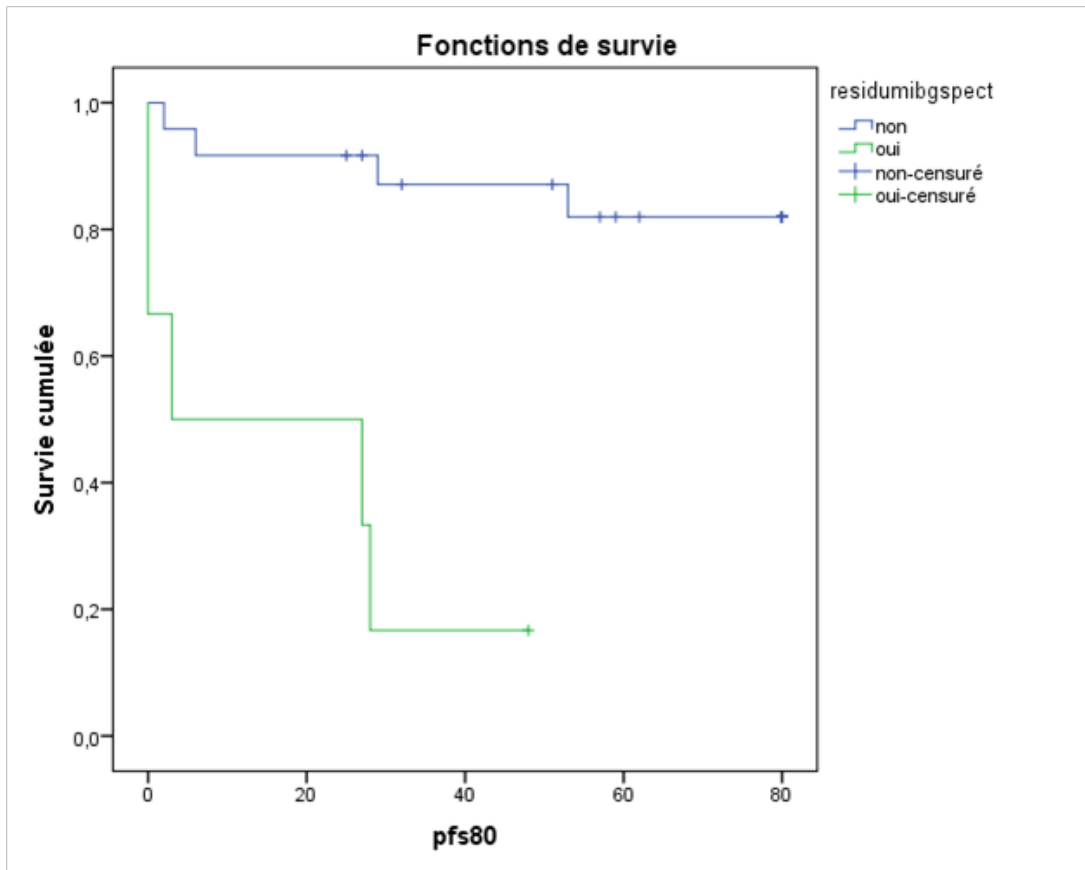
**Tableau 11** : Caractéristiques des patients et des tumeurs, traitements et évolution des patients selon les résultats de la scintigraphie <sup>123</sup>I-MIBG et de l'imagerie morphologique.

### **3.5. Survie sans progression post-opératoire et facteurs pronostiques**

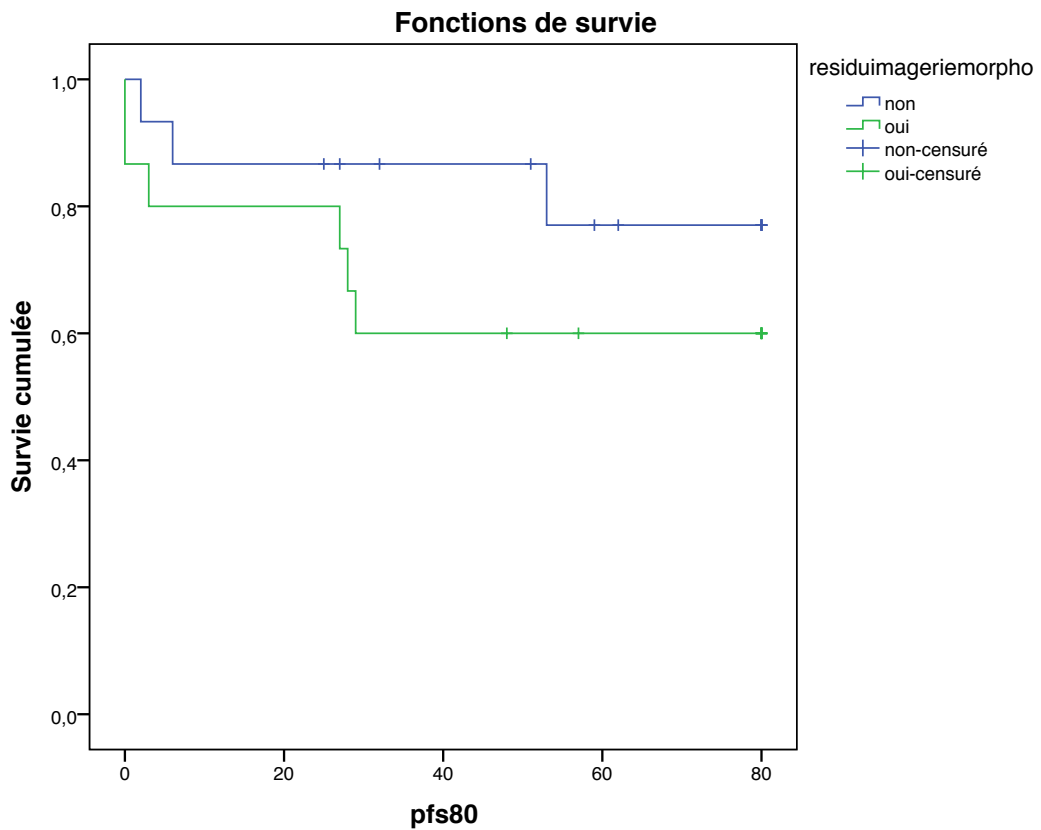
#### ***3.5.1. Analyse de Kaplan-Meier***

Une différence significative de survie sans progression post-opératoire a été observée en fonction du résultat la scintigraphie <sup>123</sup>I-MIBG post-opératoire (acquisitions planaires et TEMP/TDM) (Log Rank :  $\text{Chi}^2=17.218$  ;  $p<0.001$ ). En effet, les patients ayant une scintigraphie <sup>123</sup>I-MIBG positive au niveau du site chirurgical avaient un moins bon pronostic (Figure 11).

La différence de survie sans progression post-opératoire observée en fonction du résultat de l'imagerie morphologique post-opératoire n'était pas significative (Log Rank :  $\text{Chi}^2=1.216$  ;  $p=0.27$ )(figure 12).



**Fig.11.** Courbe de survie sans progression post-opératoire (en semaine) des patients selon le résultat de la scintigraphie <sup>123</sup>I-MIBG post-opératoire.



**Fig.12.** Courbe de survie sans progression post-opératoire (en semaine) des patients selon le résultat de l'imagerie morphologique post-opératoire.

### 3.5.2. Analyse univariée

La positivité des acquisitions planaires ou TEMP/TDM de la scintigraphie 123I-MIBG ont été identifiés comme des facteurs prédictifs significatifs sur la survie sans progression post-opératoire (HR (Hasard Ratio)=8.96 ; p=0.004 et HR= 11.9 ; p=0.001 respectivement). L'analyse des courbes ROC a défini des cut-offs prédictifs pour le SMCRR et le SLCRR de respectivement 1,769 (AUC (aire sous la courbe)=0.80 ; p=0.01) et 0,71 (AUC=0.84 ; p=0.004). En utilisant ces cut-offs, le SMCRR et le SLCRR ont été identifiés comme des facteurs prédictifs significatifs pour la survie sans progression post-opératoire (HR= 7.87 ; p=0.01 et HR= 9.68 ; p= 0.006 respectivement). La présence de l'amplification de MYCN était également corrélée à une moins bonne survie sans progression post-opératoire. Aucune corrélation pronostique significative n'a été observée pour l'âge, le genre, le stade INRGSS, le caractère complet de la chirurgie ou le caractère positif de l'imagerie morphologique post-opératoire (Tableau 12).

	Survie sans progression post-opératoire Médiane (semaines) [95%IC]	HR	p
Age (> 18 vs. ≤ 18 mois)	57 [27;127] / 59 [29;143.5]	0.79	0.76
Genre (female vs. male)	39 [1;117] / 73 [32;129]	1.53	0.67
MYCN status (amplifié vs. non amplifié)	28 [2.5;149] / 62 [40;121.5]	3.83	0.04
INRGSS (M vs. L1/L2/Ms)	52 [28;88] / 99 [27;164]	4.60	0.07
Chirurgie complète (oui vs. non)	62 [41.5;131.5] / 29 [3;84]	0.09	0.08
Résultat de l'imagerie post-opératoire (positive vs. négative)			
- imagerie morphologique	66 [27;165] / 58 [32;122]	2.52	0.19
- acquisitions planaires	27 [0;28] / 62 [48;122]	8.96	0.004
- acquisition TEMP/TDM	15 [0;38] / 86 [53;129]	11.9	0.001
- SMCRR > 1.769	28 [3;49.5] / 88 [53;121.5]	7.87	0.01
- SLCRR > 0.71	28 [2;51] / 121 [59;164]	9.68	0.006

**Tableau 12** : Valeur pronostique des paramètres testés (survie sans progression post-opératoire (PFS), hazard ratio (HR) et valeur de p) sur l'analyse univariée de COX.

### 3.5.3. Analyse multivariée

L'analyse multivariée a été réalisée en utilisant les facteurs prédictifs significatifs identifiés lors de l'analyse univariée. Après ajustement pour le statut MYCN et la scintigraphie TEMP/TDM à la <sup>123</sup>I-MIBG (qui était le facteur prédictif le plus puissant des trois paramètres testés pour cette modalité d'imagerie), les deux facteurs ont été identifiés comme étant des facteurs prédictifs indépendants pour la survie sans progression post-opératoire (HR=5,71 et 6,48 ; p=0.03 et 0.04 respectivement).

## Chapitre 4 : Discussion

---

Dans notre étude, nous avons comparé les performances des acquisitions planaires et de la TEMP/TDM, et étudié la performance et la valeur pronostique de la scintigraphie  $^{123}\text{I}$ -MIBG avec acquisition TEMP/TDM post-opératoire chez 30 patients opérés d'un neuroblastome ou d'un ganglioneuroblastome. A notre connaissance aucune étude ne s'est intéressée à la valeur pronostique de la scintigraphie  $^{123}\text{I}$ -MIBG post-opératoire chez les patients opérés d'un neuroblastome et aucune donnée sur le sujet n'est disponible dans la littérature.

Le bénéfice d'une chirurgie la plus complète possible est clairement établi pour les patients atteints d'un neuroblastome de risque faible ou intermédiaire [63-66]. Ce bénéfice reste discuté pour les neuroblastomes de haut risque [67]. Quoiqu'il en soit, l'imagerie post-opératoire est cruciale pour identifier et localiser le tissu résiduel dans la zone d'exérèse. L'existence de tissu résiduel tumoral post-opératoire conditionne le plus souvent la suite de la prise en charge. A l'institut Curie, tous les patients atteints d'une tumeur neuroblastique pour laquelle l'indication chirurgicale est posée bénéficient d'une imagerie morphologique (TDM et/ou IRM et/ou Echographie) et d'une scintigraphie  $^{123}\text{I}$ -MIBG, en pré-opératoire et un mois après la résection. Ces examens nous permettent de déterminer s'il existe du tissu résiduel dans la région opératoire, de préciser sa localisation et son caractère suspect ou non afin de planifier une éventuelle réintervention, la /les thérapeutique(s) adjuvante(s) et le suivi du patient. Pour cette évaluation post-opératoire du site chirurgical, l'imagerie morphologique manque de spécificité. En effet le tissu résiduel tumoral viable est difficile à distinguer de la fibrose, des distorsions et du remaniement fréquemment retrouvé au niveau du site opératoire en imagerie morphologique [6, 25, 26]. La scintigraphie  $^{123}\text{I}$ -MIBG apparaît donc comme un examen important et utile pour déterminer la caractère tumoral viable ou non du tissu résiduel visible en imagerie morphologique en déterminant si celui-ci capte ou non la  $^{123}\text{I}$ -MIBG.

Plusieurs études ont déjà montré l'intérêt de la TEMP/TDM en scintigraphie  $^{123}\text{I}$ -MIBG notamment pour l'étude des régions où il existe une fixation physiologique intense du traceur par les tissus sains. Dans notre étude, l'intérêt de la TEMP/TDM a été souligné. Chez 3 patients, la TEMP/TDM a permis de mettre en évidence du tissu résiduel captant la  $^{123}\text{I}$ -MIBG et qui n'était pas visible sur les acquisitions planaires. Dans ces 3 cas, le tissu résiduel captant la  $^{123}\text{I}$ -MIBG était localisé au niveau thoracique, à proximité et/ou superposé à la

fixation physiologique intense du myocarde ou du dôme hépatique. Parmi ces 3 patients, 2 ont progressé durant le suivi et parmi ces 2 patients, l'un est décédé. Dans tous les cas, la TEMP/TDM a permis, en collaboration avec le radiologue, d'identifier avec précision si le tissu résiduel de la région opératoire identifié en imagerie morphologique captait la  $^{123}\text{I}$ -MIBG. La collaboration entre radiologue et médecin nucléaire pour l'interprétation des examens d'imagerie post-opératoire apparaît donc importante.

Notre étude a montré que la positivité de la scintigraphie  $^{123}\text{I}$ -MIBG post-opératoire avait un impact important sur la survie sans progression post-opératoire après chirurgie (Figure 11). Les résultats ont également montré que la positivité de la scintigraphie  $^{123}\text{I}$ -MIBG était un facteur pronostique péjoratif indépendant des autres facteurs et notamment du statut de l'amplification de MYCN (Tableau 12). L'analyse semi-quantitative utilisant le SLCRR et le SMCRR a également permis de montrer une corrélation forte et significative de ces facteurs avec la survie sans progression post-opératoire. Cependant, cette analyse semi-quantitative et les valeurs seuil n'étaient pas des facteurs pronostiques plus puissants que l'interprétation visuelle de la scintigraphie  $^{123}\text{I}$ -MIBG avec TEMP/TDM (Tableau 12).

Parmi les 6 patients ayant une scintigraphie  $^{123}\text{I}$ -MIBG positive, 5 ont progressé (83%) et parmi eux 3 sont décédés (50%). Parmi les 15 patients ayant une imagerie morphologique positive, 6 (40%) ont progressé. Un autre résultat important a montré qu'aucun des 6 patients ayant une chirurgie considérée comme complète avec en post-opératoire une imagerie morphologique positive mais une scintigraphie  $^{123}\text{I}$ -MIBG négative n'a progressé lors du suivi. D'autre part parmi les 9 patients ayant une scintigraphie  $^{123}\text{I}$ -MIBG négative mais une imagerie morphologique positive, 8 n'ont présenté aucun événement durant le suivi (Tableau 10).

Dans notre procédure, la dose effective délivrée par la TEMP/TDM a été le fruit d'un travail d'optimisation de la dose. Cette dose était à ajouter à l'irradiation de la  $^{123}\text{I}$ -MIBG [68] mais est restée inférieure à la dose de référence tolérée pour l'imagerie diagnostique [69]. Cette irradiation supplémentaire nous semble justifiée au vu du bénéfice des acquisitions TEMP/TDM par rapport aux acquisitions planaires. De plus, la méthode de reconstruction par l'algorithme ASIR a permis de réduire de manière conséquente l'irradiation nécessaire pour réaliser les images TDM.

Plusieurs biais sont identifiables dans notre série. Le principal était le nombre faible de patients. Il s'agissait cependant d'un effectif satisfaisant pour étudier cette pathologie qui est une tumeur rare.

Malgré le petit effectif de patients, notre étude a confirmé que MYCN était un facteur de mauvais pronostic. Il est important de noter que ce facteur pronostique était statistiquement indépendant du résultat de la scintigraphie  $^{123}\text{I}$ -MIBG lors de l'analyse multivariée. En revanche probablement du fait du petit effectif, les autres facteurs de mauvais pronostic connus tel que l'âge supérieur à 18 mois ou le stade de la maladie selon d'INRGSS n'ont pas été significativement identifiés dans notre série (Tableau 12). Il faut noter que nous n'avons pas pu déterminer le groupe de risque de chaque patient selon l'INRG car des données histologiques et génétiques étaient manquantes.

Les patients ont été opérés dans deux centres et par deux équipes chirurgicales différentes. Cependant les deux équipes étant expertes dans la chirurgie du neuroblastome et les examens d'imagerie (morphologique et scintigraphie  $^{123}\text{I}$ -MIBG) ayant été réalisés dans le même service d'imagerie nous pensons que cela n'a probablement pas interféré avec nos résultats.

Un autre facteur limitant était l'absence de confirmation histologique, puisqu'aucun prélèvement du tissu résiduel n'a été réalisé pour confirmation. Il n'était donc pas possible de déterminer la sensibilité et la spécificité de la scintigraphie  $^{123}\text{I}$ -MIBG ni de l'imagerie morphologique. D'autre part, il n'a pas été possible de comparer directement la performance de la scintigraphie  $^{123}\text{I}$ -MIBG par rapport à l'imagerie morphologique puisque des modalités différentes étaient utilisées selon l'âge et le profil des patients.

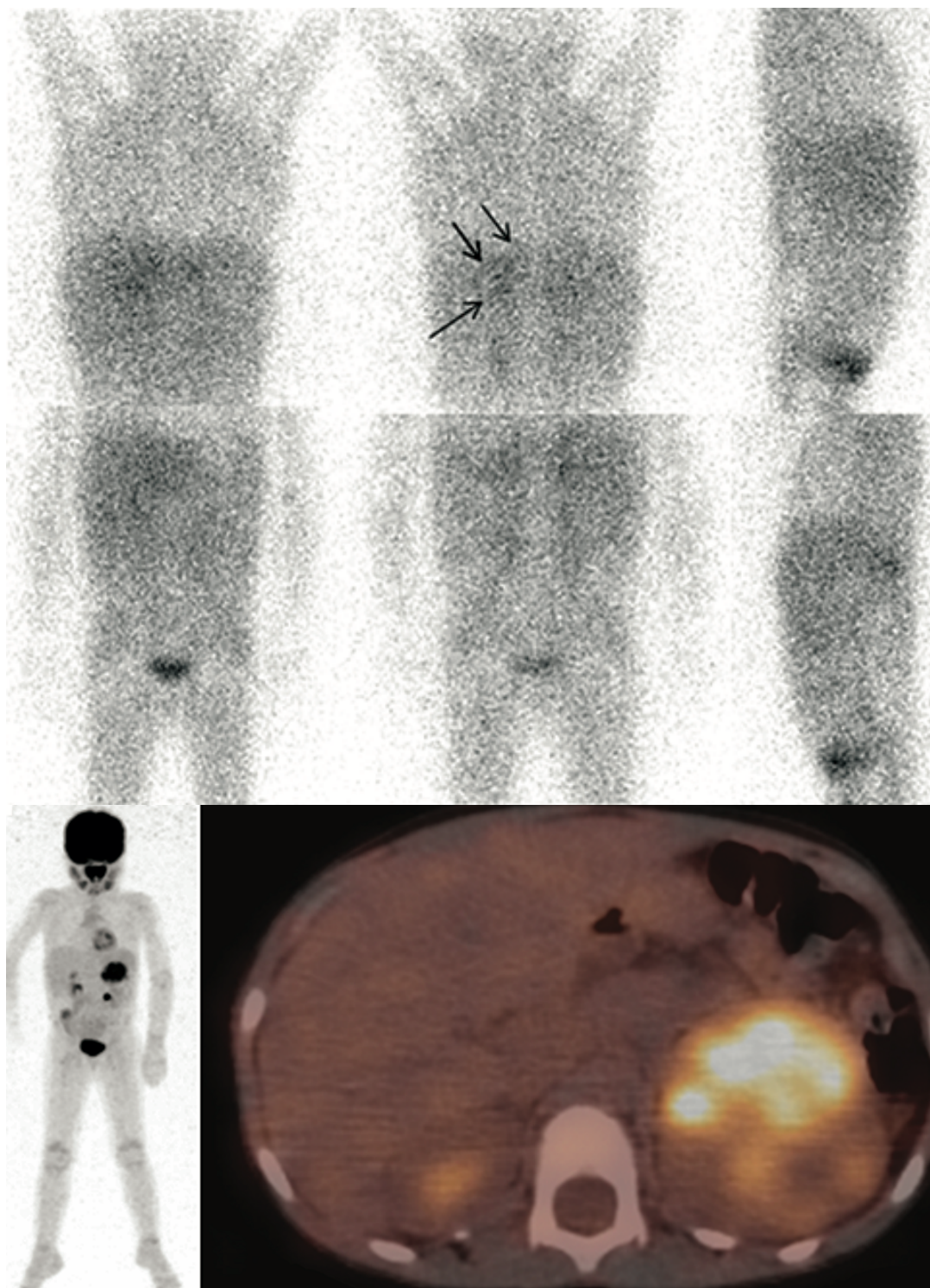
La méthode de semi-quantification de la fixation que nous avons utilisée reste discutable. Très peu d'études ont utilisé la semi-quantification de la fixation des tumeurs neuroblastiques en  $^{123}\text{I}$ -MIBG et il n'existe aucune recommandation standard pour cette quantification. Deux études de Fendler et al [49, 50] rapportent l'utilisation du TLCRR. Inspiré des méthodes de quantification de ces deux études nous avons utilisé le SLCRR mais aussi le SMCRR. En effet, il nous a semblé intéressant d'utiliser également un rapport entre la zone opératoire et le médiastin (tronc de l'artère pulmonaire) qui est contrairement au foie, un site moins fréquemment atteint par la tumeur ou ses localisations secondaires. Du fait de ce possible envahissement hépatique par maladie, la valeur seuil pronostique du SMCRR de 1.769 nous semble donc plus fiable. L'approche volumique utilisant un VOI de  $1\text{cm}^3$  plus proche de la

méthode PERCIST [51] nous a paru plus pertinente et plus fiable que l'approche planaire utilisant des ROI. L'utilisation d'une VOI sphérique de petite dimension ( $1\text{cm}^3$ ) est justifiée pour déterminer le comptage maximum au niveau des petites structures (tissu résiduel et tronc de l'artère pulmonaire), elle est plus discutable pour le comptage au niveau du lobe hépatique droit. Quoiqu'il en soit, ni le SLCRR ni le SMCRR n'ont pas été identifiés comme des facteurs pronostiques plus puissants que la simple analyse visuelle des images TEMP/TDM de la scintigraphie  $^{123}\text{I}$ -MIBG.

Pour terminer, il faut noter qu'on retrouve dans la littérature des cas de neuroblastomes qui deviennent non captant en scintigraphie à la  $^{123}\text{I}$ -MIBG au moment de la récurrence, aussi bien au niveau du site opératoire qu'au niveau métastatique (Figure 8). Aucune explication claire n'est actuellement établie pour ces neuroblastomes qui deviennent  $^{123}\text{I}$ -MIBG négatifs au moment de la récurrence [60, 61]. Certains auteurs décrivent une différenciation et une maturation différentes des cellules neuroblastiques au moment de la récurrence pouvant expliquer une modification du mécanisme de captation de la  $^{123}\text{I}$ -MIBG [62]. Dans notre étude nous n'avons pas pu exclure l'existence d'un tel phénomène pour les patients ayant une imagerie morphologique positive, une scintigraphie  $^{123}\text{I}$ -MIBG négative mais une maladie qui progresse. Dans cette situation le recours à la TEP (tomographie par émission de positon) au  $^{18}\text{F}$ -FDG (fluorodésoxyglucose) pourrait être intéressant étant donné que le mécanisme de captation du  $^{18}\text{F}$ -FDG est différent de celui de la  $^{123}\text{I}$ -MIBG. Plusieurs études rapportent l'intérêt de la TEP au  $^{18}\text{F}$ -FDG pour les neuroblastomes ne captant pas la  $^{123}\text{I}$ -MIBG [27, 28, 70], la scintigraphie osseuse n'étant plus indiquée dans ce contexte (Figure 13).

Dans notre étude nous avons donc montré chez les patients atteints d'un neuroblastome opéré la valeur pronostique de la scintigraphie  $^{123}\text{I}$ -MIBG post-opératoire avec acquisitions TEMP/TDM. Cependant la signification exacte de la positivité de la scintigraphie  $^{123}\text{I}$ -MIBG au niveau du site chirurgical post-opératoire devra être étudiée dans des études incluant plus de patients, avec un suivi plus long.





**Fig. 13.** Enfant de 6 ans présentant un neuroblastome surrénalien gauche découvert lors d'un bilan d'hypertension artérielle.

(A) Scintigraphie  $^{123}\text{I}$ -MIBG : Neuroblastome ne captant pas ou très peu la MIBG (flèches). (B) TEP au  $^{18}\text{F}$ -FDG : Neuroblastome de la loge surrénalienne gauche intensément hypermétabolique ( $\text{SUV}_{\text{max}} = 7.4$ ), hétérogène, nécrotique.

## Chapitre 5 : Conclusion

---

Notre étude a démontré que la positivité de la scintigraphie  $^{123}\text{I}$ -MIBG au niveau du tissu résiduel post-opératoire était corrélée à la survie sans progression post-opératoire dans une cohorte de 30 patients traités chirurgicalement pour un neuroblastome. La scintigraphie  $^{123}\text{I}$ -MIBG est donc, dans notre étude, un facteur pronostique intéressant en post-opératoire. La scintigraphie  $^{123}\text{I}$ -MIBG avec acquisition TEMP/TDM centrées sur la région opératoire est supérieure aux acquisitions planaires et sa positivité a un plus fort impact sur la survie sans progression post-opératoire. Par conséquent nous suggérons que ces acquisitions TEMP/TDM avec TDM faible dose centrées sur le site chirurgical devraient être associées systématiquement aux acquisitions planaires lors de la scintigraphie  $^{123}\text{I}$ -MIBG post-opératoire pour mieux caractériser le tissu résiduel et identifier les résidus tumoraux viables. Cependant la signification exacte de la positivité ou de la négativité de la scintigraphie  $^{123}\text{I}$ -MIBG au niveau du site chirurgical devra être clarifiée dans d'autres études futures. Le rôle de la TEP au  $^{18}\text{F}$ -FDG pour les patients ayant un examen d'imagerie morphologique positif en post-opératoire mais une scintigraphie  $^{123}\text{I}$ -MIBG négative devra également être étudié. Des études prospectives incluant plus de patients et avec une durée de suivi plus longue devront être menées pour confirmer l'impact de la scintigraphie  $^{123}\text{I}$ -MIBG avec acquisition TEMP/TDM sur la survie sans progression post-opératoire et les décisions thérapeutiques.

## Références

---

1. Gains, J., et al., Ten challenges in the management of neuroblastoma. *Future Oncol*, 2012. 8(7): p. 839-58.
2. Shimada, H., et al., Terminology and morphologic criteria of neuroblastic tumors: recommendations by the International Neuroblastoma Pathology Committee. *Cancer*, 1999. 86(2): p. 349-63.
3. Brodeur, G.M., et al., International criteria for diagnosis, staging, and response to treatment in patients with neuroblastoma. *J Clin Oncol*, 1988. 6(12): p. 1874-81.
4. Brodeur, G.M., et al., Revisions of the international criteria for neuroblastoma diagnosis, staging and response to treatment. *Prog Clin Biol Res*, 1994. 385: p. 363-9.
5. Cohn, S.L., et al., The International Neuroblastoma Risk Group (INRG) classification system: an INRG Task Force report. *J Clin Oncol*, 2009. 27(2): p. 289-97.
6. Brisse, H.J., et al., Guidelines for imaging and staging of neuroblastic tumors: consensus report from the International Neuroblastoma Risk Group Project. *Radiology*, 2011. 261(1): p. 243-57.
7. Janoueix-Lerosey, I., et al., Overall genomic pattern is a predictor of outcome in neuroblastoma. *J Clin Oncol*, 2009. 27(7): p. 1026-33.
8. Canete, A., et al., Poor survival for infants with MYCN-amplified metastatic neuroblastoma despite intensified treatment: the International Society of Paediatric Oncology European Neuroblastoma Experience. *J Clin Oncol*, 2009. 27(7): p. 1014-9.
9. Attiyeh, E.F., et al., Chromosome 1p and 11q deletions and outcome in neuroblastoma. *N Engl J Med*, 2005. 353(21): p. 2243-53.
10. Matthay, K.K., et al., Criteria for evaluation of disease extent by (123)I-metaiodobenzylguanidine scans in neuroblastoma: a report for the International Neuroblastoma Risk Group (INRG) Task Force. *Br J Cancer*, 2010. 102(9): p. 1319-26.
11. De Bernardi, B., et al., Treatment of localised resectable neuroblastoma. Results of the LNESG1 study by the SIOP Europe Neuroblastoma Group. *Br J Cancer*, 2008. 99(7): p. 1027-33.
12. Cecchetto, G., et al., Surgical risk factors in primary surgery for localized neuroblastoma: the LNESG1 study of the European International Society of Pediatric Oncology Neuroblastoma Group. *J Clin Oncol*, 2005. 23(33): p. 8483-9.
13. Janoueix-Lerosey, I., et al., Somatic and germline activating mutations of the ALK kinase receptor in neuroblastoma. *Nature*, 2008. 455(7215): p. 967-70.

14. Schleiermacher, G., et al., Emergence of new ALK mutations at relapse of neuroblastoma. *J Clin Oncol*, 2014. 32(25): p. 2727-34.
15. Cazes, A., et al., Activated Alk triggers prolonged neurogenesis and Ret upregulation providing a therapeutic target in ALK-mutated neuroblastoma. *Oncotarget*, 2014. 5(9): p. 2688-702.
16. Murphy, J.M. and M.P. La Quaglia, Advances in the surgical treatment of neuroblastoma: a review. *Eur J Pediatr Surg*, 2014. 24(6): p. 450-6.
17. Christison-Lagay, E.R., et al., "Trap-door" and "clamshell" surgical approaches for the management of pediatric tumors of the cervicothoracic junction and mediastinum. *J Pediatr Surg*, 2014. 49(1): p. 172-6; discussion 176-7.
18. Kelleher, C.M., et al., Clinical outcomes in children with adrenal neuroblastoma undergoing open versus laparoscopic adrenalectomy. *J Pediatr Surg*, 2013. 48(8): p. 1727-32.
19. Mattioli, G., et al., Laparoscopic resection of adrenal neuroblastoma without image-defined risk factors: a prospective study on 21 consecutive pediatric patients. *Pediatr Surg Int*, 2014. 30(4): p. 387-94.
20. Irtan, S., et al., Minimally invasive surgery of neuroblastic tumors in children: Indications depend on anatomical location and image-defined risk factors. *Pediatr Blood Cancer*, 2014 Epub ahead of print.
21. Malek, M.M., et al., Thoracic neuroblastoma: a retrospective review of our institutional experience with comparison of the thoracoscopic and open approaches to resection. *J Pediatr Surg*, 2010. 45(8): p. 1622-6.
22. Fraga, J.C., et al., Video-assisted thoracic surgery resection for pediatric mediastinal neurogenic tumors. *J Pediatr Surg*, 2012. 47(7): p. 1349-53.
23. Gunther, P., et al., Significance of image-defined risk factors for surgical complications in patients with abdominal neuroblastoma. *Eur J Pediatr Surg*, 2011. 21(5): p. 314-7.
24. Kohler, J.A., et al., Treatment of children over the age of one year with unresectable localised neuroblastoma without MYCN amplification: results of the SIOPEN study. *Eur J Cancer*, 2013. 49(17): p. 3671-9.
25. Neuenschwander, S., et al., Local evaluation of abdominal neuroblastoma stage III and IV: use of US, CT, and 123 I-meta-iodobenzylguanidine (MIBG) scintigraphy. *Ann Radiol (Paris)*, 1987. 30(7): p. 491-6.
26. Brisse, H., et al., [Current strategy for the imaging of neuroblastoma]. *J Radiol*, 2001. 82(4): p. 447-54.
27. Shulkin, B.L., et al., Neuroblastoma: positron emission tomography with 2-[fluorine-18]-fluoro-2-deoxy-D-glucose compared with metaiodobenzylguanidine scintigraphy. *Radiology*, 1996. 199(3): p. 743-50.

28. Sharp, S.E., et al., 123I-MIBG scintigraphy and 18F-FDG PET in neuroblastoma. *J Nucl Med*, 2009. 50(8): p. 1237-43.
29. Vallabhajosula, S. and A. Nikolopoulou, Radioiodinated metaiodobenzylguanidine (MIBG): radiochemistry, biology, and pharmacology. *Semin Nucl Med*, 2011. 41(5): p. 324-33.
30. Taieb, D., et al., EANM 2012 guidelines for radionuclide imaging of pheochromocytoma and paraganglioma. *Eur J Nucl Med Mol Imaging*, 2012. 39(12): p. 1977-95.
31. Shapiro, B. and M.D. Gross, Radiochemistry, biochemistry, and kinetics of 131I-metaiodobenzylguanidine (MIBG) and 123I-MIBG: clinical implications of the use of 123I-MIBG. *Med Pediatr Oncol*, 1987. 15(4): p. 170-7.
32. Troncone, L. and V. Rufini, *MIBG in diagnosis of neuroendocrine tumors*. Churchill Livingstone ed. *Nuclear Medicine in Clinical Diagnosis and Treatment*. Vol. 1. 2004. 13.
33. Lynn, M.D., et al., Portrayal of pheochromocytoma and normal human adrenal medulla by m-[123I]iodobenzylguanidine: concise communication. *J Nucl Med*, 1984. 25(4): p. 436-40.
34. Bonnin, F., et al., Refining interpretation of MIBG scans in children. *J Nucl Med*, 1994. 35(5): p. 803-10.
35. Olivier, P., et al., Guidelines for radioiodinated MIBG scintigraphy in children. *Eur J Nucl Med Mol Imaging*, 2003. 30(5): p. B45-50.
36. Admiraal, W.M., et al., Combining 123I-metaiodobenzylguanidine SPECT/CT and 18F-FDG PET/CT for the assessment of brown adipose tissue activity in humans during cold exposure. *J Nucl Med*, 2013. 54(2): p. 208-12.
37. Bombardieri, E., et al., 131I/123I-metaiodobenzylguanidine (mIBG) scintigraphy: procedure guidelines for tumour imaging. *Eur J Nucl Med Mol Imaging*, 2010. 37(12): p. 2436-46.
38. Piepsz, A., et al., A radiopharmaceuticals schedule for imaging in paediatrics. Paediatric Task Group European Association Nuclear Medicine. *Eur J Nucl Med*, 1990. 17(3-4): p. 127-9.
39. Stabin, M.G. and M.J. Gelfand, Dosimetry of pediatric nuclear medicine procedures. *Q J Nucl Med*, 1998. 42(2): p. 93-112.
40. Dosimétrie des explorations diagnostiques en Médecine Nucléaire. Données tirées du rapport SFPM n°19-2001, 2001.
41. Madre, C., et al., Hypertension in childhood cancer: a frequent complication of certain tumor sites. *J Pediatr Hematol Oncol*, 2006. 28(10): p. 659-64.

42. Biermann, M., et al., Is there a role for PET-CT and SPECT-CT in pediatric oncology? *Acta Radiol*, 2013. 54(9): p. 1037-45.
43. Rozovsky, K., et al., Added value of SPECT/CT for correlation of MIBG scintigraphy and diagnostic CT in neuroblastoma and pheochromocytoma. *AJR Am J Roentgenol*, 2008. 190(4): p. 1085-90.
44. Wartski, M., et al., Post-surgical 123I-MIBG SPECT/CT in neuroblastoma. *J Nucl Med*, 2014: p. 364 O.
45. Goo, H.W., Whole-body MRI of neuroblastoma. *Eur J Radiol*, 2010. 75(3): p. 306-14.
46. Nadel, H.R., SPECT/CT in pediatric patient management. *Eur J Nucl Med Mol Imaging*, 2014. 41 Suppl 1: p. S104-14.
47. Decarolis, B., et al., Iodine-123 metaiodobenzylguanidine scintigraphy scoring allows prediction of outcome in patients with stage 4 neuroblastoma: results of the Cologne interscore comparison study. *J Clin Oncol*, 2013. 31(7): p. 944-51.
48. Yanik, G.A., et al., Semiquantitative mIBG scoring as a prognostic indicator in patients with stage 4 neuroblastoma: a report from the Children's oncology group. *J Nucl Med*, 2013. 54(4): p. 541-8.
49. Fendler, W.P., et al., High (1)(2)(3)I-MIBG uptake in neuroblastic tumours indicates unfavourable histopathology. *Eur J Nucl Med Mol Imaging*, 2013. 40(11): p. 1701-10.
50. Fendler, W.P., et al., Combined Scintigraphy and Tumor Marker Analysis Predicts Unfavorable Histopathology of Neuroblastic Tumors with High Accuracy. *PLoS One*, 2015. 10(7): p. e0132809.
51. Wahl, R.L., et al., From RECIST to PERCIST: Evolving Considerations for PET response criteria in solid tumors. *J Nucl Med*, 2009. 50 Suppl 1: p. 122S-50S.
52. Sano, Y., et al., New semi-quantitative 123I-MIBG estimation method compared with scoring system in follow-up of advanced neuroblastoma: utility of total MIBG retention ratio versus scoring method. *Ann Nucl Med*, 2012. 26(6): p. 462-70.
53. Bombardieri, E., et al., Nuclear medicine imaging of neuroendocrine tumours. *Ann Oncol*, 2001. 12 Suppl 2: p. S51-61.
54. Lumbroso, J., et al., [Sensitivity and specificity of meta-iodobenzylguanidine (mIBG) scintigraphy in the evaluation of neuroblastoma: analysis of 115 cases]. *Bull Cancer*, 1988. 75(1): p. 97-106.
55. Leung, A., et al., Specificity of radioiodinated MIBG for neural crest tumors in childhood. *J Nucl Med*, 1997. 38(9): p. 1352-7.
56. Vik, T.A., et al., (123)I-mIBG scintigraphy in patients with known or suspected neuroblastoma: Results from a prospective multicenter trial. *Pediatr Blood Cancer*, 2009. 52(7): p. 784-90.

57. Carlin, S., et al., Development of a real-time polymerase chain reaction assay for prediction of the uptake of meta-[(131)I]iodobenzylguanidine by neuroblastoma tumors. *Clin Cancer Res*, 2003. 9(9): p. 3338-44.
58. Matthay, K.K., et al., Central nervous system metastases in neuroblastoma: radiologic, clinical, and biologic features in 23 patients. *Cancer*, 2003. 98(1): p. 155-65.
59. Taggart, D.R., et al., Comparison of iodine-123 metaiodobenzylguanidine (MIBG) scan and [18F]fluorodeoxyglucose positron emission tomography to evaluate response after iodine-131 MIBG therapy for relapsed neuroblastoma. *J Clin Oncol*, 2009. 27(32): p. 5343-9.
60. Colavolpe, C., et al., Utility of FDG-PET/CT in the follow-up of neuroblastoma which became MIBG-negative. *Pediatr Blood Cancer*, 2008. 51(6): p. 828-31.
61. Mc Dowell, H., et al., Utility of FDG-PET/CT in the follow-up of neuroblastoma which became MIBG-negative. *Pediatr Blood Cancer*, 2009. 52(4): p. 552.
62. Heyman, S., A.E. Evans, and G.J. D'Angio, I-131 metaiodobenzylguanidine: diagnostic use in neuroblastoma patients in relapse. *Med Pediatr Oncol*, 1988. 16(5): p. 337-40.
63. Powis, M.R., J.D. Imeson, and S.J. Holmes, The effect of complete excision on stage III neuroblastoma: a report of the European Neuroblastoma Study Group. *J Pediatr Surg*, 1996. 31(4): p. 516-9.
64. Perez, C.A., et al., Biologic variables in the outcome of stages I and II neuroblastoma treated with surgery as primary therapy: a children's cancer group study. *J Clin Oncol*, 2000. 18(1): p. 18-26.
65. Modak, S., et al., Management and outcome of stage 3 neuroblastoma. *Eur J Cancer*, 2009. 45(1): p. 90-8.
66. Strother, D.R., et al., Outcome after surgery alone or with restricted use of chemotherapy for patients with low-risk neuroblastoma: results of Children's Oncology Group study P9641. *J Clin Oncol*, 2012. 30(15): p. 1842-8.
67. Yeung, F., et al., Is complete resection of high-risk stage IV neuroblastoma associated with better survival? *J Pediatr Surg*, 2015. 50(12): p. 2107-11.
68. Fahey, F. and M. Stabin, Dose optimization in nuclear medicine. *Semin Nucl Med*, 2014. 44(3): p. 193-201.
69. *Recommandations dosimétriques SFIPP / IRSN en scanographie pédiatrique multicoups (HT, IDSV, PDL)*. <http://www.sfip-radiopédiatrie.org/index.php/-références-radioprotection/262-recommandations-dosimetriques-tdm-sfippirsn-2008>, 2008 - Mise à jour 2014.
70. Sharp, S.E., et al., Functional-metabolic imaging of neuroblastoma. *Q J Nucl Med Mol Imaging*, 2013. 57(1): p. 6-20.



Disponible en ligne sur

ScienceDirect  
[www.sciencedirect.com](http://www.sciencedirect.com)

Elsevier Masson France

EM|consulte  
[www.em-consulte.com](http://www.em-consulte.com)

Médecine Nucléaire xxx (2016) xxx–xxx

Médecine  
Nucléaire  
Imagerie Fonctionnelle et Métabolique

Revue générale

## Imagerie fonctionnelle et métabolique du neuroblastome en 2016

*Functional and metabolic imaging of neuroblastoma in 2016*

Q1 M. Breton, N. Jehanno, V. Lebon, J.L. Alberini, M. Wartski\*

Service de médecine nucléaire, institut Curie, 26, rue d'Ulm, 75005 Paris, France

Reçu le 12 février 2016 ; accepté le 29 juin 2016

### Résumé

Le neuroblastome est le cancer le plus fréquemment rencontré chez le nourrisson et le jeune enfant et présente une très grande hétérogénéité clinique, génétique et histologique. La scintigraphie utilisant la  $^{123}\text{I}$ -MIBG reste actuellement l'examen clé pour le diagnostic, la stadification, le pronostic et le suivi du neuroblastome. La scintigraphie à la  $^{131}\text{I}$ -MIBG ne doit plus être utilisée actuellement en imagerie diagnostique. La tomoscintigraphie à la  $^{123}\text{I}$ -MIBG couplée au scanner apparaît indispensable pour le bilan d'extension initial et le suivi, notamment pour l'étude des masses résiduelles en situation post-chirurgicale. Elle permet d'améliorer la résolution spatiale, de mieux localiser les lésions et de réduire le nombre de faux positifs et faux négatifs par rapport à l'imagerie planaire. Dans le bilan d'extension, la scintigraphie osseuse n'est plus indiquée et remplacée par la tomographie par émission de positons (TEP) au  $^{18}\text{F}$ -FDG. Bien que cette dernière n'ait pas montré une meilleure sensibilité que la scintigraphie  $^{123}\text{I}$ -MIBG pour la détection des lésions ostéoméduallaires lors du bilan d'extension initial et du suivi des neuroblastomes de stade 3 et 4, elle est recommandée dans le cas des neuroblastomes ne captant pas la  $^{123}\text{I}$ -MIBG. La TEP à la  $^{18}\text{F}$ -DOPA représente, aujourd'hui, une alternative réaliste à la scintigraphie  $^{123}\text{I}$ -MIBG, avec une spécificité de ce traceur pour le neuroblastome et l'absence d'interaction médicamenteuse. D'autres traceurs TEP ( $^{124}\text{I}$ -MIBG,  $^{18}\text{F}$ -MFBG) et surtout les peptides marqués au  $^{68}\text{Ga}$  représentent en tant qu'agent théranostique une perspective pour des débouchés thérapeutiques.

© 2016 Publié par Elsevier Masson SAS.

Mots clés : Neuroblastome ;  $^{123}\text{I}$ -méta-iodobenzylguanidine ;  $^{18}\text{F}$ -fluorodeoxyglucose ;  $^{18}\text{F}$ -3,4-dihydroxyphenylalanine

### Abstract

Neuroblastoma is the most common extracranial neoplasm in children. This disease has a great heterogeneity in his presentation and prognosis.  $^{123}\text{I}$ -MIBG remains currently a key and reference exam for diagnosis, initial staging, prognosis and follow-up of neuroblastoma. SPECT/CT increased the diagnostic certainty of  $^{123}\text{I}$ -MIBG scintigraphy interpretation and help to reduce false negative and false positive results. Bone scan is yet not indicated.  $^{18}\text{F}$ -FDG-PET/CT is not superior to  $^{123}\text{I}$ -MIBG in stages 3 and 4.  $^{18}\text{F}$ -FDG-PET/CT is recommended in case of non-avid  $^{123}\text{I}$ -MIBG neuroblastoma.  $^{18}\text{F}$ -FDOPA PET/CT could represent an alternative exam to  $^{123}\text{I}$ -MIBG scintigraphy because of better spatial resolution and no interference with therapy. Other PET radiopharmaceuticals as  $^{124}\text{I}$ -MIBG or  $^{18}\text{F}$ -MFBG could be interesting and particularly  $^{68}\text{Ga}$ -peptides PET/CT as a theranostic agent in providing valuable information for pretherapeutic staging of neuroblastoma.

© 2016 Published by Elsevier Masson SAS.

Keywords: Neuroblastoma;  $^{123}\text{I}$ -metaiodobenzylguanidine;  $^{18}\text{F}$ -fluorodeoxyglucose;  $^{18}\text{F}$ -3,4-dihydroxyphenylalanine

### 1. Introduction

La médecine nucléaire a une place de choix pour le diagnostic, le bilan d'extension, le pronostic et le suivi du neuroblastome chez l'enfant. La scintigraphie à la MIBG (méta-iodobenzylguanidine) reste l'examen clé dans cette

\* Auteur correspondant.

Adresses e-mail : [matthieu.s.breton@gmail.com](mailto:matthieu.s.breton@gmail.com) (M. Breton),  
[myriam.wartski@curie.net](mailto:myriam.wartski@curie.net) (M. Wartski).

<http://dx.doi.org/10.1016/j.mednuc.2016.06.001>  
0928-1258/© 2016 Publié par Elsevier Masson SAS.

Pour citer cet article : Breton M, et al. Imagerie fonctionnelle et métabolique du neuroblastome en 2016. Médecine Nucléaire (2016), <http://dx.doi.org/10.1016/j.mednuc.2016.06.001>



40	pathologie, mais la tomographie d'émission de positons (TEP)	90
41	à la <sup>18</sup> F-3,4-dihydroxyphenylalanine ( <sup>18</sup> F-DOPA) modifera	91
42	probablement les recommandations dans les années à venir.	92
43	Nous dressons ici un état des lieux en 2016 des examens de	93
44	médecine nucléaire proposés actuellement chez les enfants	94
45	présentant un neuroblastome.	
46	<b>2. Le neuroblastome</b>	
47	<i>2.1. Présentation</i>	
48	Le neuroblastome est le cancer extra-crânien le plus	
49	fréquemment rencontré chez le nourrisson et le jeune enfant	
50	et représente approximativement 7 % des tumeurs de l'enfant	
51	[1], soit environ 130 à 150 nouveaux cas par an, en France. La	
52	tumeur, issue du système nerveux sympathique, est la plus	
53	agressive des tumeurs neuroblastiques. Cette famille de	
54	tumeurs qui comprend également le ganglioneuroblastome et	
55	le ganglioneurome se développe le plus souvent à partir de la	
56	zone médullaire surrénale et plus rarement à partir des chaînes	
57	spinales parasymphatiques. Les principales localisations du	
58	neuroblastome sont donc rétropéritonéales et thoraciques.	
59	Néanmoins, la tumeur se développe parfois à partir du système	
60	nerveux sympathique au niveau du pelvis ou de la région	
61	cervicale. Le neuroblastome est un cancer particulier par sa très	
62	grande hétérogénéité clinique, génétique et histologique. Il en	
63	découle une grande hétérogénéité pronostique d'où la nécessité	
64	d'établir une stadification précise pour orienter les décisions	
65	thérapeutiques en réunion de concertation pluridisciplinaire.	
66	Cette stadification repose sur l'âge, les données de l'imagerie	
67	morphologique et fonctionnelle, les données histologiques et	
68	génétiques.	
69	<i>2.2. Histologie</i>	
70	L'analyse détaillée du tissu tumoral a été standardisée dans	
71	la classification de l'International Neuroblastoma Pathology	
72	Classification (INPC) dite de Shimada, qui prend en compte la	
73	quantité respective de stroma schwannien, de cellules neuro-	
74	blastiques et le caractère plus ou moins différencié des cellules	
75	neuroblastiques [2]. Elle identifie trois grades de différenciation	
76	neuroblastique (indifférencié, peu différencié et différencié) et	
77	trois classes d'index mito-karyorhexis (index de différenciation	
78	MKI) : faible, intermédiaire et élevé. Le grade de	
79	différenciation et le MKI ont tous deux une signification	
80	pronostique en fonction de l'âge. Les groupes au pronostic	
81	favorable ou défavorable sont basés sur une combinaison qui	
82	prend en compte l'âge, le grade de différenciation et l'index	
83	MKI [2].	
84	<i>2.3. Stadification et critères pronostiques</i>	
85	L'évolution à long terme d'un neuroblastome peut être	
86	estimée grâce à trois critères principaux : l'âge de l'enfant au	
87	moment du diagnostic, le stade d'extension tumoral et la	
88	génétique tumorale représentée essentiellement par le statut de	
89	l'oncogène MYCN.	
	La stadification de l'International Neuroblastoma Risk Group	90
	(INRG) classe les tumeurs neuroblastiques en 4 groupes de	91
	risques : très faible, faible, intermédiaire et haut (Fig. 1). Elle	92
	permet d'établir le schéma thérapeutique en fonction du	93
	pronostic [3].	94
	<i>2.3.1. L'âge</i>	95
	L'âge au moment du diagnostic de neuroblastome est un	96
	facteur pronostique déterminant. Les enfants les plus jeunes	97
	sont définis comme de bon pronostic, la valeur seuil choisie par	98
	la commission INRG entre bon et mauvais pronostic étant de	99
	18 mois (547 jours) [3].	100
	<i>2.3.2. La génétique tumorale</i>	101
	<i>2.3.2.1. Amplification de l'oncogène MYCN.</i> MYCN est un	102
	proto-oncogène localisé sur le bras court du chromosome 2, qui,	103
	dans le neuroblastome, peut être amplifié jusqu'à plusieurs	104
	centaines de copies du gène par cellule [4]. L'amplification de	105
	l'oncogène MYCN dans la tumeur est le facteur génétique	106
	pronostique majeur, indépendant du stade clinique, de l'âge et	107
	des autres facteurs biologiques, avec un impact négatif sur le	108
	pronostic quel que soit le stade de la maladie [1]. La prévalence	109
	de son amplification est d'environ 10 % chez les enfants	110
	présentant un neuroblastome et prédit une plus mauvaise survie	111
	globale malgré les traitements agressifs proposés [5].	112
	<i>2.3.2.2. Anomalies des chromosomes tumoraux.</i> La recherche	113
	d'anomalies des chromosomes tumoraux permet de classer le	114
	niveau d'agressivité de la tumeur. Il peut s'agir d'anomalies	115
	numériques (d'un chromosome entier) ou segmentaires (excès	116
	ou défaut d'une partie d'un chromosome). Les tumeurs de bon	117
	pronostic présentent des altérations touchant des chromosomes	118
	entiers alors que les tumeurs agressives se caractérisent par des	119
	gains ou des pertes de parties de chromosomes. Une perte	120
	partielle du bras court du chromosome 1 ou du bras long du	121
	chromosome 11, ou dans une moindre mesure du bras long du	122
	chromosome 1, est retrouvée dans des neuroblastomes très	123
	agressifs de pronostic plus sévère. Par exemple, la délétion de	124
	l'allèle 11q est le facteur génétique de pronostic défavorable à	125
	prendre en considération si l'amplification de MYCN est	126
	absente chez des patients L2 ou MS selon la classification	127
	International Neuroblastoma Risk Group Staging System	128
	(INRGSS) [3]. Elle est fréquente avec une prévalence de	129
	34 % chez des patients présentant un neuroblastome [6].	130
	<i>2.3.3. Le bilan d'extension tumoral</i>	131
	Pour le bilan d'extension initial, deux stadifications basées	132
	sur l'imagerie sont utilisées actuellement : l'International	133
	Neuroblastoma Staging System (INSS) [7,8], développée en	134
	1988 et modifiée en 1993, et l'International Neuroblastoma	135
	Risk Group Staging System (INRGSS), la plus récente [3]	136
	(Tableaux 1 et 2). La moitié des neuroblastomes surviennent	137
	sous forme métastatique chez des enfants de plus d'un an avec	138
	un pronostic à long terme très mauvais, alors que dans les stades	139
	1 ou 2 selon l'INSS la survie à long terme dépasse 80 %, quel	140
	que soit l'âge. Chez le nourrisson, certaines tumeurs localisées	141
	ou métastatiques (stade 4S selon l'INSS ou MS selon	142

INRGSS	Age	Type histologique	Grade de différenciation	MYCN	Aberration de 11q	Ploidie	Groupe de risque pré-thérapeutique
L1 / L2		GN mature GNB mixte					Très faible risque
L1		Tout type sauf GN mature GNB mixte		NA			Très faible risque
				A			Haut risque
L2	< 18 mois	Tout type sauf GN mature GNB mixte		NA	Non		Faible risque
					Oui		Risque intermédiaire
	> 18 mois	GNB nodulaire ou Neuroblastome	Différencié	NA	Non		Faible risque
					Oui		Risque intermédiaire
			Peu différencié Indifférencié	NA			Risque intermédiaire
					A		Haut risque
M	< 18 mois			NA	Hyperploïdie		Faible risque
					Diploïdie		Risque intermédiaire
	> 18 mois		A			Haut risque	
MS	< 18 mois			NA	Non		Très faible risque
					Oui		Haut risque
				A			Haut risque

Fig. 1. Classification pré-thérapeutique du risque selon l'INRG. GN : ganglioneurome ; GNB : ganglioneuroblastome ; A : amplifié ; NA : non amplifié ; diploïdie : Index ADN 1.0 ; hyperploïdie : Index ADN 1.0 et incluant les tumeurs triploïdes et tétraploïdes ; très faible risque : EFS à 5 ans supérieure à 85 % ; faible risque : EFS à 5 ans entre 75 et 85 % ; risque intermédiaire : EFS à 5 ans entre 50 et 75 % ; haut risque : EFS à 5 ans inférieure à 50 % ; survie sans progression à 5 ans : EFS à 5 ans. INRG pretherapeutic classification. GN: ganglioneuroma; GNB: ganglioneuroblastoma; A: with amplification; NA: without amplification; diploid: DNA index 1.0; hyperploïd: DNA index 1.0 and includes near-triploid and near-tetraploid tumors; very low risk: 5-year EFS 85%; low risk: 5-year EFS 75% to 85%; intermediate risk: 5-year EFS 50% to 75%; high-risk: 5-year EFS 50%; event free survival at five years: 5-year EFS.

143 l'INRGSS) peuvent régresser spontanément ou après une  
144 chimiothérapie peu agressive. Les métastases à distance,  
145 définissant le diagnostic de neuroblastome stade 4 selon l'INSS  
146 ou stade M selon l'INRGSS, sont dans l'immense majorité des  
147 cas des métastases osseuses ou médullaires. La stadification  
148 INSS n'est pas adaptée à l'évaluation préopératoire. C'est

pourquoi il a été établi une nouvelle stadification INRGSS qui a  
pour vocation de mieux classer les enfants présentant un  
neuroblastome en prenant en compte notamment les rapports  
entre la tumeur et les organes vitaux de voisinage grâce aux  
critères Image Defined Risk Factors (IDRF). Ces critères  
permettent de définir précisément le risque opératoire [9].

Tableau 1  
Stadification International Neuroblastoma Staging System (INSS).  
International Neuroblastoma Staging System (INSS) stadification.

Stade 1	Tumeur localisée, exérèse complète et/ou reliquat microscopique Ganglion ipsilatéral négatif (les ganglions adhérents à la tumeur primitive peuvent être positifs)
Stade 2A	Tumeur localisée, exérèse incomplète Ganglion ipsilatéral négatif
Stade 2B	Tumeur localisée et/ou exérèse complète mais présence d'un ganglion ipsilatéral positif Ganglion(s) controlatéral(aux) augmenté(s) de volume mais négative(s) microscopiquement
Stade 3	Tumeur unilatérale franchissant la ligne médiane et/ou ganglion locorégional positif ou tumeur unilatérale localisée avec ganglion controlatéral positif
Stade 4	Toute tumeur primitive avec dissémination à distance (ganglion distant, moelle, os, foie, peau, et/ou autres organes – sauf 4S)
Stade 4S	Tumeur primitive localisée (telle que définie pour les stades 1, 2A ou 2B) avec dissémination (peau, foie et/ou envahissement médullaire < 10 %) Âge < 1 an

2.3.3.1. L'imagerie morphologique. L'enjeu de l'imagerie morphologique est d'évaluer le plus précisément l'extension locorégionale de la tumeur en explorant ses rapports avec les organes de voisinage et notamment les structures vasculaires. Le premier examen d'imagerie pratiqué généralement devant une masse abdominale chez l'enfant est l'échographie

Tableau 2  
Stadification International Neuroblastoma Risk Group Staging System (INRGSS).  
International Neuroblastoma Risk Group Staging System (INRGSS) stadification.

L1	Tumeur localisée qui n'envahit aucune structure vitale (comme défini par les critères IDRF) et confinée à un seul compartiment du corps
L2	Tumeur avec envahissement locorégional et présence d'au moins un des critères IDRF
M	Maladie métastatique (sauf tumeur de stade MS)
MS	Maladie métastatique chez un enfant âgé de moins de 18 mois et dont les sites métastatiques sont limités à la peau au foie et/ou à la moelle osseuse

IDRF : Image Defined Risk Factors.

Pour citer cet article : Breton M, et al. Imagerie fonctionnelle et métabolique du neuroblastome en 2016. Médecine Nucléaire (2016), <http://dx.doi.org/10.1016/j.mednuc.2016.06.001>

161 abdominale, examen de choix en pédiatrie, car non irradiant.  
162 L'échographie souffre d'une grande variabilité d'interprétation  
163 inter-opérateur et sa précision est limitée pour l'évaluation de  
164 l'examen de référence pour les enfants qui bénéficieront d'une  
165 interprétation est difficile pour les tumeurs hautement  
166 calcifiées. Le bilan d'extension est donc systématiquement  
167 complété par une tomodensitométrie (TDM) avec injection de  
168 produit de contraste iodé ou une imagerie par résonance  
169 magnétique (IRM) avec ou sans injection de produit de  
170 contraste, alors qu'il n'existe pas de consensus actuel pour  
171 privilégier l'un ou l'autre de ces examens [9]. Le TDM reste  
172 l'examen de référence pour les enfants qui bénéficieront d'une  
173 radiothérapie locorégionale. L'IRM présente une meilleure  
174 résolution et un très bon contraste en séquence T2 et T1 pour  
175 réaliser le bilan d'extension locorégional et évite l'exposition  
176 aux rayonnements ionisants. La réalisation de séquences  
177 T1 avec injection de produit de contraste n'a pas montré sa  
178 supériorité pour évaluer l'extension au voisinage comparé à une  
179 séquence en pondération T2 classique. L'IRM est recom-  
180 mandée en première intention chez les enfants ayant une  
181 extension intra-spinale puisqu'elle permet une très bonne  
182 visualisation de la moelle, des racines nerveuses et des espaces  
183 sous arachnoïdiens [9]. En revanche, l'IRM peut poser le  
184 problème du recours à la sédation chez les enfants du fait d'un  
185 temps d'acquisition des séquences relativement long.

186 2.3.3.2. *La médecine nucléaire.* La médecine nucléaire a une  
187 place de choix dans le bilan d'imagerie du neuroblastome. Nous  
188 détaillerons plus loin les différents examens proposés  
189 aujourd'hui. La scintigraphie à la <sup>123</sup>I-MIBG est l'examen  
190 de référence pour évaluer l'extension métastatique du neuro-  
191 blastome. La scintigraphie osseuse, réalisée jusqu'alors pour  
192 l'évaluation des neuroblastomes ne fixant pas le MIBG, a été  
193 remplacée par la TEP au <sup>18</sup>F-FDG (FluoroDésoxyGlucose)  
194 dans cette indication. La TEP à la <sup>18</sup>F-DOPA est actuellement  
195 en cours d'étude dans cette indication. D'autres traceurs TEP,  
196 notamment ceux marqués au <sup>68</sup>Ga (gallium-68), semblent  
197 prometteurs dans l'imagerie du neuroblastome.

#### 198 2.4. Les schémas thérapeutiques

199 La stratégie thérapeutique est établie en fonction du groupe  
200 de risque auquel appartient l'enfant selon la classification  
201 INRG [3,10].

202 Pour les neuroblastomes localisés avec tumeur opérable  
203 d'emblée, une chirurgie seule est le plus souvent suffisante ;  
204 pour les tumeurs non opérables d'emblée, une chimiothérapie  
205 néoadjuvante est nécessaire. Une étude du groupe européen de  
206 la Société internationale de pédiatrie oncologique a montré  
207 qu'une chirurgie seule était suffisante pour la prise en charge  
208 des patients porteurs d'une tumeur localisée sans amplification  
209 du gène *MYCN* [11]. Dans les formes métastatiques et/ou en cas  
210 d'amplification de l'oncogène *MYCN*, une consolidation par  
211 une chimiothérapie intensive avec greffe de cellules souches est  
212 le plus souvent indiquée ainsi qu'une radiothérapie de la tumeur  
213 et un traitement d'entretien comportant une immunothérapie.  
214 En 2005, l'analyse du suivi de 905 enfants atteints de

215 neuroblastome localisé traités chirurgicalement dans dix pays  
216 européens entre janvier 1995 et octobre 1999 a permis d'établir  
217 des recommandations pour la prise en charge thérapeutique du  
218 neuroblastome. En particulier, une chirurgie plus standardisée  
219 est recommandée pour traiter les enfants atteints de neuro-  
220 blastome localisé et diminuer ainsi les séquelles des traitements  
221 chirurgicaux [12].

222 Certaines altérations génétiques tumorales peuvent conférer  
223 une résistance au traitement et favoriser la récurrence. L'altération  
224 du gène *ALK* qui a été établie comme étant un événement  
225 fondateur du développement de certains neuroblastomes,  
226 pourrait favoriser les récurrences [13,14]. Des études cliniques  
227 de phase I ou II sont actuellement en cours pour évaluer  
228 l'efficacité des thérapies ciblées inhibant *ALK*, tel le crizotinib  
229 [15]. Une nouvelle cible thérapeutique, la tyrosine kinase,  
230 apparaît également prometteuse, ce d'autant qu'il existe déjà  
231 une thérapie ciblée pour cette protéine, le vandetanib, qui  
232 pourrait être une alternative thérapeutique en cas de résistance  
233 au crizotinib.

234 La radiothérapie interne vectorisée utilisant la <sup>131</sup>I-MIBG  
235 n'est plus utilisée en routine clinique en France. Elle n'est  
236 utilisée aujourd'hui que dans certains protocoles de recherche  
237 clinique chez des patients présentant un neuroblastome de stade  
238 avancé et réfractaire aux traitements usuels. Notamment, dans  
239 le cadre de l'étude de phase II MITOP-0607 dans laquelle le  
240 traitement par <sup>131</sup>I-MIBG était associé au Topotecan® pour  
241 traiter des neuroblastomes métastatiques réfractaires ou en  
242 rechute et, prochainement, dans le cadre de l'étude de phase II  
243 Veritas qui aura pour objectif de démontrer les bénéfices de la  
244 <sup>131</sup>I-MIBG sur la survie des patients porteurs d'un neuro-  
245 blastome métastatique réfractaire.

### 246 3. Neuroblastome et médecine nucléaire

#### 247 3.1. La scintigraphie à la MIBG

##### 248 3.1.1. La MIBG

249 La MIBG est une combinaison du groupe benzyl du  
250 bretylium et du groupe guanidine de la guanéthidine. Elle est  
251 structurellement similaire à la norépinéphrine (NE). La NE est  
252 synthétisée dans les cellules adrénomédullaires ou les neurones  
253 adrénergiques. Elle est ensuite stockée dans les granules  
254 neurosécrétoires via les monoamines transporteurs vésiculaires  
255 de type 1 et 2 (VMAT 1 et 2) [16]. Au cours des processus de  
256 neurotransmission ou en cas de sécrétion hormonale, le contenu  
257 des granules est déchargé par exocytose. Une part de la NE  
258 sécrétée est ensuite recaptée par les cellules adrénomédullaires  
259 sécrétrices via le NET (transporteur de la norépinéphrine) [16].  
260 Il a été établi que c'est par ce transporteur NET que la MIBG  
261 pénètre dans les tissus adrénergiques normaux et tumoraux. Ce  
262 mécanisme est désigné fixation de type 1 et est caractérisé par  
263 une forte affinité, une saturabilité, une dépendance à l'énergie, à  
264 la température et à la concentration en sodium. Ce mécanisme  
265 de type 1 est prédominant pour les activités injectées en  
266 scintigraphie [17]. Il faut noter qu'à la différence des  
267 phéochromocytomes, des paragangliomes ou des tissus  
268 adrénergiques normaux, le stockage de la MIBG dans les

Pour citer cet article : Breton M, et al. Imagerie fonctionnelle et métabolique du neuroblastome en 2016. Médecine Nucléaire (2016), <http://dx.doi.org/10.1016/j.mednuc.2016.06.001>

269	cellules neuroblastiques prédomine dans le cytoplasme et non	pour un enfant de 5 ans qui a reçu une activité de 5,18 MBq/kg	322
270	dans les granules cytoplasmiques. Il n'y a donc pas	de <sup>123</sup> I-MIBG [21]. Chez un enfant de 1 an, l'activité absorbée	323
271	d'intervention des transporteurs VMAT 1 et 2 dans le	est de 67 µSv par MBq de <sup>123</sup> I-MIBG injectée [25].	324
272	mécanisme de fixation de la MIBG dans le neuroblastome		
273	[16,18].		
274	La MIBG peut être marquée, soit à l'iode 131 ( <sup>131</sup> I), soit à		
275	l'iode 123 ( <sup>123</sup> I). L'utilisation en imagerie diagnostique de		
276	l' <sup>131</sup> I, même dans certaines circonstances rares, n'est à l'heure		
277	actuelle plus recommandée en raison d'un manque de		
278	sensibilité et d'une dosimétrie très défavorable [16,19].		
279	<b>3.1.2. La biodistribution normale de la MIBG</b>		
280	La fixation de la MIBG par les tissus reflète la richesse de		
281	leur innervation adrénergique ou de leur excrétion de		
282	catécholamines. La MIBG s'accumule physiologiquement au		
283	niveau du foie, de la rate, du myocarde, des glandes salivaires et		
284	des surrénales [20]. La fixation myocardique peut être		
285	particulièrement élevée chez les enfants de moins de 6 mois		
286	[20]. Passé 6 mois, il existe en général une répartition équilibrée		
287	de la fixation du traceur entre le foie et le myocarde [21]. La		
288	grande majorité du radiotracer est éliminée par les reins, mais		
289	il existe aussi une faible élimination fécale [16]. Les muscles		
290	squelettiques, la muqueuse nasale, les poumons, les voies		
291	urinaires, la vésicule biliaire, le côlon et la thyroïde peuvent		
292	également être des sites de fixation plus ou moins intenses selon		
293	les patients [21]. On peut retrouver, surtout chez le jeune enfant,		
294	une fixation des bases pulmonaires en rapport avec une		
295	accumulation pleurale de la MIBG [20]. La graisse brune peut		
296	capter la MIBG avec une topographie identique à celle		
297	retrouvée sur des images de TEP au <sup>18</sup> F-FDG. Cette fixation est		
298	en rapport avec l'innervation parasympathique de la graisse		
299	brune, activée notamment par le froid ou le stress [22]. Au		
300	niveau osseux, il est fondamental de se rappeler qu'aucune		
301	fixation n'est visible physiologiquement [23].		
302	<b>3.1.3. Blocage de la thyroïde</b>		
303	Afin de limiter toute fixation d' <sup>123</sup> I libre sur la thyroïde qui		
304	provoquerait une irradiation inutile de celle-ci, il est		
305	recommandé d'effectuer un blocage thyroïdien. Le protocole de		
306	blocage thyroïdien débute la veille de l'injection du		
307	radiotracer avec la prise d'iode de potassium qui devra être		
308	poursuivie le jour et le lendemain de l'injection. Les enfants		
309	âgés de 3 ans à 1 mois doivent recevoir une dose journalière de		
310	32 mg d'iode de potassium, de 65 mg entre 3 à 13 ans et de		
311	130 mg au-delà de 13 ans. Le nouveau-né ne doit recevoir que		
312	16 mg d'iode de potassium la veille de l'examen.		
313	<b>3.1.4. Activités injectées</b>		
314	L'activité de <sup>123</sup> I-MIBG injectée est de 5 MBq/kg avec une		
315	activité minimum de 80 MBq et une activité maximum		
316	recommandée de 400 MBq selon l'EANM Pediatric Task		
317	Group [21,24]. Seule la molécule fournie par le laboratoire		
318	Covidien a l'AMM pour les enfants de moins de 4 ans.		
319	<b>3.1.5. La dosimétrie</b>		
320	L'irradiation induite par la <sup>123</sup> I-MIBG dépend de l'âge et de		
321	l'activité administrée. Cette irradiation est estimée à 3,7 mSv		
		3.1.6. <i>Technique d'injection</i>	325
		Chez les enfants de plus de 4 ans, il est possible d'utiliser le	326
		mélange équimolaire oxygène protoxyde d'azote (MEOPA) au	327
		moment de l'injection en prévention de la douleur. L'utilisation	328
		du MEOPA nécessite une coopération de l'enfant, il faut donc	329
		lui proposer le gaz et non lui imposer. Chez l'enfant de 0 à	330
		6 mois, il est possible d'utiliser une solution de glucose 30 % à	331
		la place du MEOPA. Un patch de crème anesthésiante peut être	332
		placé par les parents 60 minutes avant l'injection. L'injection se	333
		fait ensuite selon un mode intraveineux lent après pose d'un	334
		catillon.	335
		3.1.7. <i>Acquisition des images</i>	336
		L'acquisition des images se fait 24 heures après l'injection	337
		du traceur. En cas de doute ou de jour férié, des images à	338
		48 heures peuvent être réalisées. Il n'y a aucun intérêt à	339
		effectuer des images après 48 heures.	340
		3.1.7.1. <i>Acquisitions planaires.</i> Chez les enfants mesurant	341
		plus de un mètre, un balayage corps entier est réalisé (vitesse de	342
		5 cm/min) et complété par une acquisition statique du crâne en	343
		profil droit et gauche. Chez les enfants de moins de un mètre,	344
		des acquisitions statiques antéro-postérieures (10 minutes par	345
		acquisition) sont réalisées. Elles doivent inclure la tête et le cou,	346
		le thorax, l'abdomen, la région pelvienne, les membres	347
		inférieurs et supérieurs. Des profils de crâne doivent être	348
		réalisés systématiquement.	349
		3.1.7.2. <i>TEMP/TDM (tomoscintigraphie couplée à la tomo-</i>	350
		<i>densitométrie).</i> La région étudiée en TEMP/TDM doit inclure	351
		le site tumoral primitif ou, quand la tumeur a déjà été réséquée,	352
		la région opératoire (thorax ou abdomen). Elle doit également	353
		inclure toute région douteuse ou suspecte que ce soit sur les	354
		acquisitions planaires ou sur un examen morphologique	355
		précédemment réalisé. L'acquisition est réalisée avec 60 pro-	356
		jections acquises en utilisant un mode continu (3°/pas, 25s/pas)	357
		sur une gamma caméra hybride. L'enregistrement des données	358
		se fait en matrice 128 × 128 avec reconstruction par la méthode	359
		itérative. La méthode de réduction de dose Adaptive Statistical	360
		Iterative Reconstruction algorithm (ASIR) est utilisée pour la	361
		reconstruction des images scanner dans notre service.	362
		3.1.8. <i>Sédation</i>	363
		Avec des techniques de contention adaptées chez le	364
		nourrisson et des techniques de distraction (films, DVD,	365
		musique) chez les jeunes enfants, il est possible de réaliser	366
		l'intégralité des acquisitions sans avoir recours à une sédation.	367
		De nombreux articles reportent néanmoins la possibilité d'avoir	368
		recours à la sédation, notamment pour réaliser la TEMP/TDM	369
		[21]. Dans le service de médecine nucléaire de l'institut Curie,	370
		90 scintigraphies à la <sup>123</sup> I-MIBG ont été réalisées chez des	371
		nourrissons et jeunes enfants en 2014. Aucune sédation n'a été	372
		nécessaire quel que soit le type d'image réalisée (statiques,	373

Pour citer cet article : Breton M, et al. Imagerie fonctionnelle et métabolique du neuroblastome en 2016. Médecine Nucléaire (2016), <http://dx.doi.org/10.1016/j.mednuc.2016.06.001>

374 balayage ou TEMP). Sur l'ensemble de ces examens, aucun  
375 artefact de mouvement des enfants n'a été constaté. L'Atarax®  
376 peut être utilisé chez les enfants de plus de 6 mois afin de  
377 favoriser l'endormissement durant l'acquisition des images.

378 3.1.9. Les interactions médicamenteuses

379 De nombreuses classes médicamenteuses sont connues pour  
380 interférer avec la fixation et le stockage de la MIBG,  
381 notamment certains anti-hypertenseurs utilisés chez les 10 %  
382 des enfants présentant une hypertension artérielle liée au  
383 neuroblastome [26]. Il existe plusieurs mécanismes d'inter-  
384 férence et d'interaction [23]. Il faut impérativement connaître la  
385 liste des traitements pris par l'enfant avant de réaliser la  
386 scintigraphie. Il convient si possible d'arrêter les traitements  
387 avec un délai suffisant. Ce délai peut varier selon la classe  
388 médicamenteuse et le mécanisme d'interaction. Toute décision  
389 d'arrêt de traitement, de remplacement ou de fenêtre  
390 thérapeutique doit résulter d'une discussion entre le médecin  
391 nucléaire, le radiopharmacien et le clinicien [16,23].  
392 L'ensemble des classes pharmacologiques susceptibles d'inter-  
393 agir avec la fixation de la MIBG, leurs mécanismes

d'interaction et les délais nécessaires d'arrêt avant l'examen  
sont connus et répertoriés [23].

396 3.1.10. L'apport de la TEMP/TDM

397 L'imagerie hybride permet de mieux caractériser et localiser  
398 certaines hyperfixations [27]. L'apport diagnostique de la  
399 TEMP/TDM s'explique par une meilleure détection des petites  
400 lésions, surtout au sein et à proximité d'organes ayant une forte  
401 activité adrénergique physiologique (glandes salivaires, foie,  
402 rate, surrénales, cœur et vessie). L'utilisation de la TEMP/TDM  
403 permet ainsi d'augmenter la certitude diagnostique de la  
404 scintigraphie <sup>123</sup>I-MIBG, en réduisant le taux de faux positifs  
405 liés à une mauvaise interprétation de fixations physiologiques  
406 et, également, de faux négatifs liés à la superposition de  
407 fixations pathologiques et physiologiques (Fig. 2 et 3). Dans  
408 l'étude de Rozovsky et al., la scintigraphie <sup>123</sup>I-MIBG était  
409 systématiquement réalisée en mode planaire et en mode TEMP/  
410 TDM. La TEMP/TDM a apporté une information supplémen-  
411 taire par rapport au scanner diagnostique initial dans 63 % des  
412 cas (11 examens chez 8 patients présentant un neuroblastome),  
413 dans 100 % des cas lorsque le scanner diagnostique était

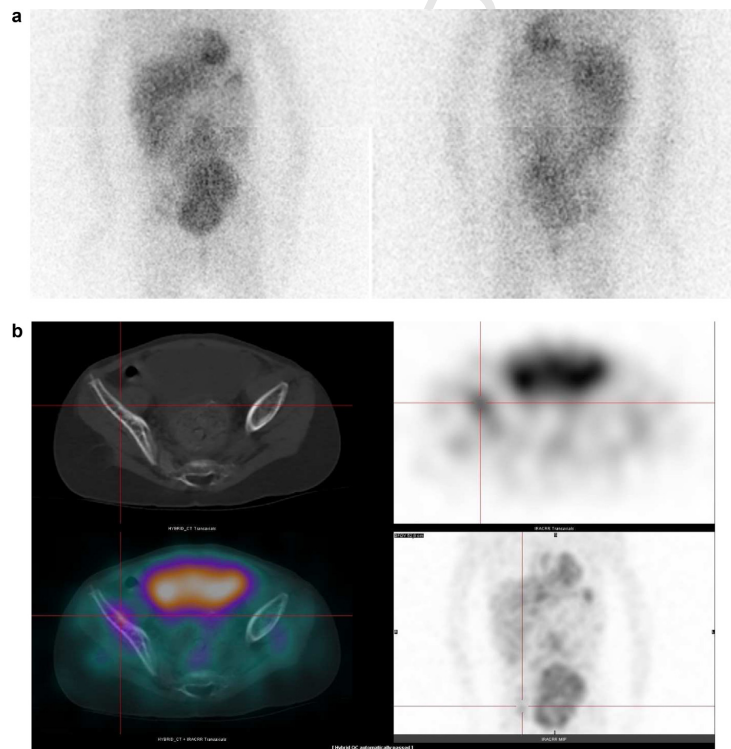


Fig. 2. Scintigraphie à la <sup>123</sup>I-MIBG chez un enfant présentant un neuroblastome stade 4 : a : foyer de fixation de l'aile iliaque droite équivoque sur les acquisitions planaires en raison de l'activité vésicale intense à proximité ; b : lésion osseuse de l'aile iliaque droite visualisée en TEMP/TDM.  
Stage 4 neuroblastoma, <sup>123</sup>I-MIBG scintigraphy: a: right iliac uptake equivocal on planar images due to bladder intense activity; b: right iliac bone lesion visualized on SPECT/CT.

Pour citer cet article : Breton M, et al. Imagerie fonctionnelle et métabolique du neuroblastome en 2016. Médecine Nucléaire (2016), <http://dx.doi.org/10.1016/j.mednuc.2016.06.001>



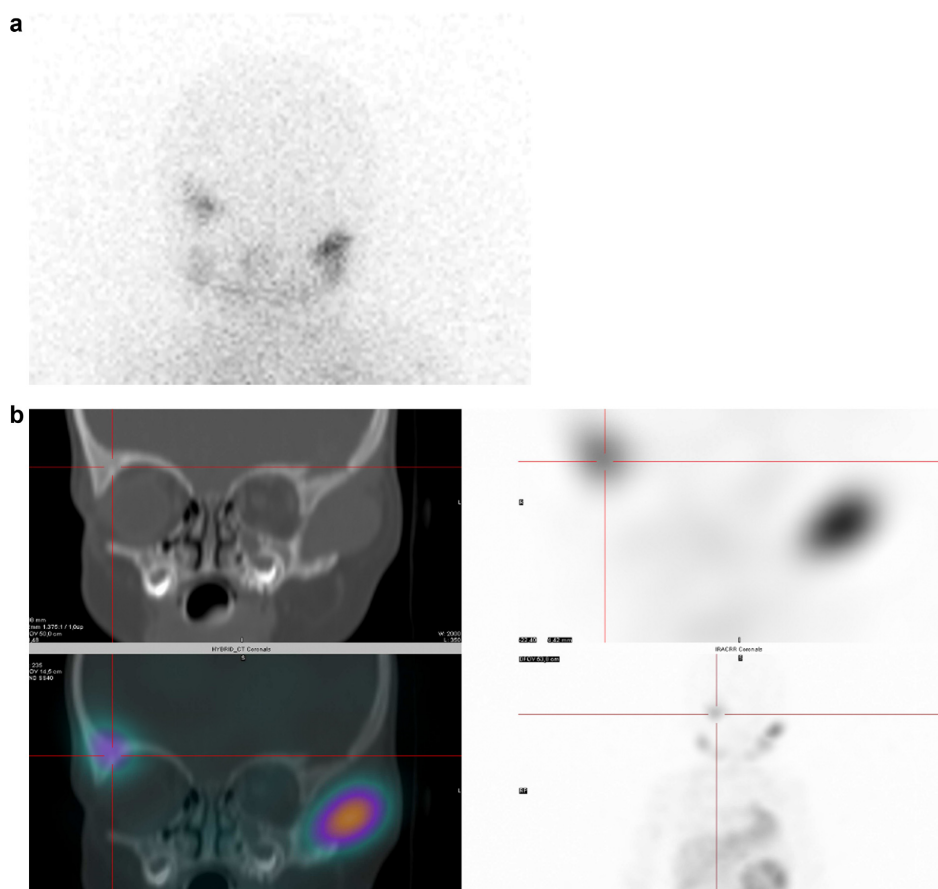


Fig. 3. Neuroblastome surrénalien gauche chez un nourrisson de 5 mois. Scintigraphie à la  $^{123}\text{I}$ -MIBG : a : fixations du massif facial dans la région des glandes salivaires difficilement localisables sur les acquisitions planaires (face antérieure) ; b : localisation des hyperfixations au niveau de lésions métastatiques du muscle temporal droit et de l'os frontal gauche en SPECT/CT.

A 5-month-old patient with left adrenal neuroblastoma,  $^{123}\text{I}$ -MIBG scintigraphy at diagnostic: a: facials uptakes in areas of salivary gland difficult to localize on planar images (anterior); b: precise localization of uptakes on metastatic lesions of right temporal muscle and left frontal bone on SPECT/CT.

414 équivoque et a augmenté le niveau de certitude diagnostique  
415 dans 45 % des cas [28]. Dans 4 cas où le scanner diagnostique a  
416 montré une masse résiduelle post-thérapeutique, la TEMP/  
417 TDM a montré l'absence de fixation de la MIBG en lieu et place  
418 de cette masse résiduelle. Dans notre propre expérience, la  
419 TEMP/TDM joue un rôle crucial dans l'évaluation post-  
420 chirurgicale du neuroblastome [29]. Là où l'imagerie mor-  
421 phologique standard ne peut faire la différence entre  
422 remaniements, distorsions postopératoires, nécrose, inflam-  
423 mation ou maladie résiduelle [30], la TEMP/TDM permet de  
424 déterminer avec précision si l'anomalie morphologique  
425 concentre la  $^{123}\text{I}$ -MIBG, en faveur de tissu tumoral viable,  
426 ou non (Fig. 4). Dans la série de Nadel, sur 156 examens  
427 réalisés chez 44 enfants présentant un neuroblastome, la

TEMP/TDM a apporté une information supplémentaire dans 428  
29 % des cas et a induit une modification de stadification chez 429  
27/44 enfants (61 %) [31]. 430

### 3.1.11. Les scores d'interprétation et leur valeur pronostique 431

432 Deux scores sont actuellement utilisés pour l'interprétation  
433 et la quantification de la scintigraphie à la  $^{123}\text{I}$ -MIBG chez les  
434 enfants atteints de neuroblastome : le score de Curie modifié et  
435 le score de SIOPEN (International Society of Pediatric  
436 Oncology Europe Neuroblastoma Group) (Fig. 5). Le score  
437 de Curie modifié divise le corps en 9 sections ostéomédu-  
438 llaires et un dixième secteur pour l'atteinte extra-osseuse. Chaque  
439 secteur est coté entre 0 et 3 en fonction de l'extension de 440

Pour citer cet article : Breton M, et al. Imagerie fonctionnelle et métabolique du neuroblastome en 2016. Médecine Nucléaire (2016), <http://dx.doi.org/10.1016/j.mednuc.2016.06.001>

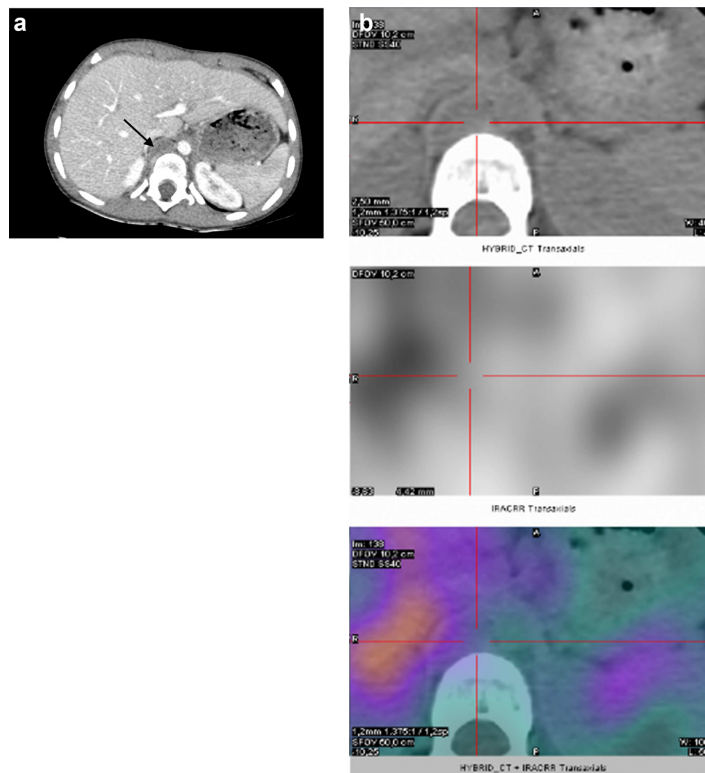


Fig. 4. Enfant de 3 ans traité chirurgicalement d'un neuroblastome surrénalien droit deux ans auparavant, suivi après chirurgie : a : l'imagerie morphologique montre un tissu résiduel inframédiastinal postérieur (flèche) ; b : aucune captation de la  $^{123}\text{I}$ -MIBG par le tissu résiduel visible en TEMP/TDM.

A 3-year-old boy. Follow-up after surgery: a: residual tissue in infra mediastinal posterior region on CT scan (arrow); b: no  $^{123}\text{I}$ -MIBG uptake in this residual tissue on SPECT/CT scan.

441 l'atteinte. Le score de Curie modifié s'étend de 0 à 30. Le score  
442 SIOPEN distingue 12 sections ostéoméduillaires cotées chacune  
443 entre 0 et 6 selon l'extension de l'atteinte. Le score SIOPEN  
444 s'échelonne donc de 0 à 72. Il existe plusieurs différences entre  
445 les deux scores, la principale réside dans la prise en compte des  
446 atteintes extra-osseuses par le score de Curie et non par le score  
447 SIOPEN. D'autre part, le score de Curie modifié divise la  
448 colonne vertébrale en deux segments (haut et bas). La  
449 reproductibilité inter-observateur de ces deux scores est  
450 excellente [32]. En revanche, le score de Curie modifié, utilisé  
451 depuis des années, est plus simple d'utilisation [10]. Ces scores  
452 ont une grande valeur pronostique. Au diagnostic, la meilleure  
453 valeur seuil pronostique retrouvée par Decarolis et al. sur la  
454 survie sans événement et la survie globale est, respectivement,  
455 de 2 pour le score de Curie modifié et de 4 pour le score  
456 SIOPEN [32]. Après la chimiothérapie d'induction, la valeur  
457 seuil pronostique du score de Curie modifié est de 2. Après  
458 l'autogreffe, cette valeur seuil est de 0 [33]. Actuellement, en  
459 Europe, le score de SIOPEN est utilisé dans les études de phase  
460 III pour l'évaluation du traitement du neuroblastome.

### 3.1.12. Les indications

3.1.12.1. Caractérisation d'une masse. Environ 90 % des  
462 neuroblastomes captent la  $^{123}\text{I}$ -MIBG [34]. La scintigraphie à la  
463  $^{123}\text{I}$ -MIBG est un examen clé pour caractériser une masse  
464 abdominale de l'enfant, au moment du diagnostic [35]. Le  
465 diagnostic différentiel se pose souvent entre tumeur de Wilms  
466 ou neuroblastome. La spécificité de la scintigraphie à la  $^{123}\text{I}$ -  
467 MIBG se situe entre 85 et 96 % [36]. Une étude plus récente a  
468 retrouvé une sensibilité de 88 % et une spécificité de 83 % [37].  
469 Les « faux positifs » de la scintigraphie  $^{123}\text{I}$ -MIBG sont rares et  
470 en général en rapport avec la fixation d'une tumeur  
471 neuroendocrine (phéochromocytome, paragangliome) ou  
472 d'un ganglioneurome mature. Environ 10 % des neuroblasto-  
473 mes ne captent pas la MIBG. Dans la plupart des cas, l'absence  
474 de fixation est en rapport avec une faible expression de NET par  
475 les cellules tumorales [38], mais peut aussi être liée à la  
476 présence de larges plages de nécrose intra-tumorale [39] ou  
477 encore à la taille réduite de la lésion.  
478

479 Une corrélation entre l'intensité de fixation de la  $^{123}\text{I}$ -MIBG  
480 et les caractéristiques histo-biologiques des tumeurs dérivées

Pour citer cet article : Breton M, et al. Imagerie fonctionnelle et métabolique du neuroblastome en 2016. Médecine Nucléaire (2016), <http://dx.doi.org/10.1016/j.mednuc.2016.06.001>

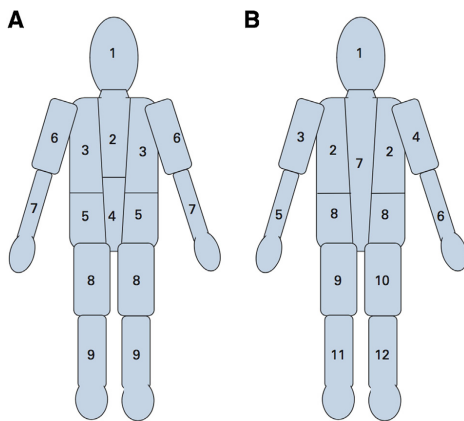


Fig. 5. Score de Curie modifié et score de SIOPEX (International Society of Pediatric Oncology Europe Neuroblastoma Group). A. Score de Curie modifié : neuf segments ostéomédullaires et un 10ème pour comptabiliser toute métastase extra-osseuse. Chaque région est graduée comme suit : 0 : pas de site de fixation ; 1 : un site par segment ; 2 : plus d'un site par segment ; 3 : envahissement massif (plus de 50 % du segment). B. Score de SIOPEX : 12 segments ostéomédullaires. La graduation de chaque segment différencie les fixations focales et l'infiltration diffuse : 0 : pas d'envahissement ; 1 : une lésion discrète ; 2 : deux lésions discrètes ; 3 : trois lésions discrètes ; 4 : plus de 3 lésions discrètes focales ou une lésion diffuse envahissant moins de 50 % de l'os ; 5 : infiltration diffuse envahissant 50 à 95 % de l'os ; 6 : envahissement diffus de tout l'os.

Modified Curie and SIOPEX (International Society of Pediatric Oncology Europe Neuroblastoma Group) score. A. Modified Curie score: nine osteomedullary segments and a tenth general sector for any extraosseous metastases. For each region, the score is graded as 0: no site per segment; 1: one site per segment; 2: more than one site per segment; or 3: massive involvement (50% of the segment). B. SIOPEX score: twelve skeletal body segments. The segmental score discriminates between focal and more diffuse infiltration: 0: no involvement; 1: one discrete lesion; 2: two discrete lesions; 3: three discrete lesions; 4: more than three discrete foci or a single diffuse lesion involving less than 50% of a bone; 5: diffuse involvement of 50% to 95% of a bone; or 6: diffuse involvement of the entire bone.

481 du système nerveux sympathique a été retrouvée par Fendler  
482 et al. à partir d'une semi-quantification de la fixation de <sup>123</sup>I-  
483 MIBG en utilisant le rapport du taux de comptage maximum  
484 obtenu dans une ROI de 100 mL entre la tumeur et le foie.  
485 L'intensité de fixation était plus importante pour les neuro-  
486 blastomes que pour les ganglioneuromes ou ganglioneuro-  
487 blastomes [40]. Au sein du groupe des neuroblastomes, une  
488 corrélation existe entre l'intensité de fixation de la <sup>123</sup>I-MIBG  
489 et le MKI : plus celui-ci est élevé, plus le neuroblastome fixe  
490 intensément la <sup>123</sup>I-MIBG [40]. En revanche, aucune corrélation  
491 significative n'a été démontrée entre l'intensité de fixation  
492 des tumeurs neuroblastiques et les mutations génétiques  
493 notamment l'amplification de *MYCN*, l'intensité de sécrétion  
494 des catécholamines urinaires ou le taux plasmatique de NSE  
495 (*neuron specific enolase* ou enolase neurospécifique) [40]. Une  
496 autre étude de Fendler et al. a récemment montré la possibilité  
497 de prédire une histologie de mauvais pronostic de manière non  
498 invasive en combinant l'intensité de fixation de la <sup>123</sup>I-MIBG  
499 avec le taux plasmatique de NSE [41].

3.1.12.2. Le bilan d'extension initial. Tous les enfants atteints  
501 d'un neuroblastome bénéficient d'une scintigraphie à la <sup>123</sup>I-  
502 MIBG dans le bilan d'extension initial de la maladie et avant  
503 toute prise de décision thérapeutique en réunion de concertation  
504 pluridisciplinaire. C'est l'examen de référence pour la  
505 recherche de lésions secondaires et notamment de métastases  
506 ostéomédullaires avec une sensibilité de 90 % et une spécificité  
507 de 100 % [1,9,10,23].

3.1.12.3. L'évaluation de la réponse au traitement, la  
508 surveillance, la détection de récurrence. La scintigraphie à la  
509 <sup>123</sup>I-MIBG doit être réalisée chez tous les patients à haut risque,  
510 au moment du diagnostic, avant et après la chimiothérapie,  
511 à haute dose myéloblastive, mais également avant et après les  
512 chimiothérapies de rattrapage en cas de maladie résiduelle [10].  
513 De nombreuses études ont rapporté qu'une hyperfixation  
514 ostéomédullaire persistante de la <sup>123</sup>I-MIBG après chimio-  
515 thérapie d'induction ou myéloblastive était un marqueur  
516 pronostique de haut risque de rechute [10]. La scintigraphie  
517 à la <sup>123</sup>I-MIBG est la méthode la plus sensible pour détecter une  
518 maladie résiduelle métastatique osseuse ou bien une rechute  
519 asymptomatique non connue chez les patients à haut risque  
520 [42]. Chez les patients à faible risque et risque intermédiaire, la  
521 scintigraphie à la <sup>123</sup>I-MIBG est réalisée au diagnostic, à la fin  
522 du traitement et dans le cadre de la surveillance. La surveillance  
523 s'effectue tous les 6 mois durant 1 an après la fin du traitement  
524 chez les patients à faible risque et durant 2 ans chez les patient à  
525 risque intermédiaire [10].

526 La scintigraphie à la <sup>123</sup>I-MIBG permet de quantifier la  
527 réponse au traitement des neuroblastomes métastatiques. La  
528 réponse au traitement peut être complète, partielle ou absente.  
529 La réponse scintigraphique complète correspond à une  
530 disparition de toutes les lésions visibles et la réponse partielle  
531 à une diminution de 50 % du nombre de lésions métastatiques  
532 visibles (Fig. 6) [10]. Il est important d'utiliser un score semi-  
533 quantitatif (score de Curie modifié ou score SIOPEX) pour  
534 évaluer cette réponse au traitement [32,33].  
535

3.1.12.4. Les résidus post-chirurgicaux. Nous réalisons des  
536 scintigraphies <sup>123</sup>I-MIBG en complément de l'imagerie  
537 morphologique en période postopératoire. Le caractère complet  
538 ou non de la chirurgie, basé uniquement sur le compte rendu  
539 opératoire, est souvent difficile à affirmer dans la chirurgie du  
540 neuroblastome. L'imagerie morphologique ne permet pas de  
541 définir le caractère tumoral ou non des tissus résiduels  
542 postopératoires. La scintigraphie <sup>123</sup>I-MIBG permet d'aider à  
543 déterminer si le geste chirurgical a été complet ou incomplet et  
544 permet de déterminer le caractère hypercaptant ou non d'une  
545 lésion résiduelle au sein du site chirurgical (Fig. 4). D'autre  
546 part, dans l'évaluation des masses résiduelles identifiées en  
547 imagerie morphologique, l'intérêt de la TEMP/TDM est  
548 également majeur puisqu'elle permet de définir avec précision  
549 l'éventuelle captation de la <sup>123</sup>I-MIBG en leur sein. Aucune  
550 étude ne s'est intéressée à la signification des masses  
551 résiduelles post-chirurgicales en <sup>123</sup>I-MIBG. Nous réalisons  
552 actuellement une étude sur les performances de la TEMP/TDM  
553 à la <sup>123</sup>I-MIBG dans cette indication et le caractère pronostique  
554

Pour citer cet article : Breton M, et al. Imagerie fonctionnelle et métabolique du neuroblastome en 2016. Médecine Nucléaire (2016), <http://dx.doi.org/10.1016/j.mednuc.2016.06.001>



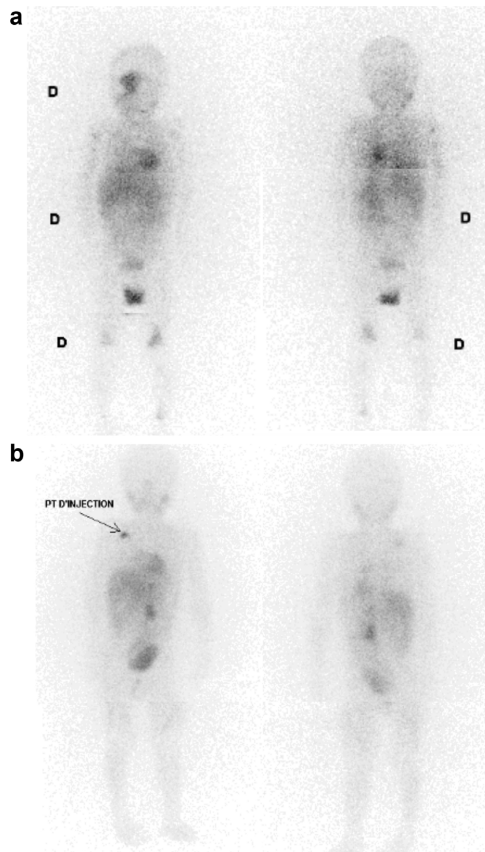


Fig. 6. Scintigraphie  $^{123}\text{I}$ -MIBG chez un enfant de 17 mois présentant un neuroblastome à point de départ surrénalien gauche stade 4 : a : au diagnostic, fixation de la masse rétro-péritonéale gauche et des métastases osseuses (ethmoïdales bilatérales et de l'os frontal droit) et aspect d'envahissement médullaire ; b : après chimiothérapie d'induction, fixation résiduelle intense de la masse rétro-péritonéale gauche ; réponse complète au niveau ostéoméduillaire.

$^{123}\text{I}$ -MIBG scintigraphy in a 17-month-old patient with left adrenal stage 4 neuroblastoma: a: at diagnosis: uptake of the left abdominal mass and bone metastasis (ethmoidal bones and right frontal bone) with osteomedullary involvement; b: after induction chemotherapy, intense residual uptake of the left abdominal mass; complete osteomedullary response.

555 éventuel d'une captation de la  $^{123}\text{I}$ -MIBG au sein des masses  
556 résiduelles après chirurgie. Dans une étude préliminaire ayant  
557 inclus consécutivement 30 enfants opérés d'un neuroblastome,  
558 la scintigraphie  $^{123}\text{I}$ -MIBG en mode TEMP/TDM apparaît  
559 performante pour l'identification du tissu résiduel post-  
560 chirurgical [29].

### 561 3.2. La scintigraphie osseuse

562 La scintigraphie osseuse utilise des biphosphonates marqués  
563 au technétium 99 métastable qui contrairement à la MIBG ne

564 sont pas des traceurs spécifiques d'atteinte ostéoméduillaire du  
565 neuroblastome. Dans une étude ancienne, la scintigraphie  
566 osseuse et la scintigraphie à la  $^{131}\text{I}$ -MIBG présentaient la même  
567 sensibilité (70 %) pour la détection des lésions ostéomédu-  
568 llaires chez les patients présentant un neuroblastome et ayant  
569 une moelle envahie, prouvée histologiquement [43,44].  
570 Cependant, ce résultat a été obtenu en utilisant la  $^{131}\text{I}$ -MIBG  
571 qui, rappelons-le, a une sensibilité de détection des lésions  
572 inférieure à celle de la  $^{123}\text{I}$ -MIBG. La scintigraphie osseuse n'a  
573 donc actuellement plus sa place dans le bilan d'extension des  
574 neuroblastomes et pour les 10 % des neuroblastomes ne captant  
575 pas la  $^{123}\text{I}$ -MIBG, elle a été remplacée par la TEP au  $^{18}\text{F}$ -FDG.

576 À noter, toutefois, qu'il peut arriver de détecter un  
577 neuroblastome avec un contingent très calcifié sur une  
578 scintigraphie osseuse réalisée pour une toute autre indication.

579 L'IRM corps entier a montré une meilleure sensibilité de  
580 détection des lésions osseuses secondaires du neuroblastome  
581 par rapport à la scintigraphie osseuse [30,44]. En revanche,  
582 l'IRM corps entier souffre d'une mauvaise spécificité et n'a  
583 jamais montré cette supériorité face à la scintigraphie à la  $^{123}\text{I}$ -  
584 MIBG qui reste donc l'examen de référence pour le bilan  
585 d'extension et la recherche d'une atteinte ostéoméduillaire du  
586 neuroblastome.

### 587 3.3. La tomographie par émission de positons (TEP)

588 La TEP, outre sa résolution spatiale supérieure à celle de la  
589 scintigraphie monophotonique, permet, quel que soit le traceur  
590 utilisé, de s'affranchir du blocage thyroïdien et du risque  
591 d'interactions médicamenteuses et permet la réalisation de  
592 l'ensemble de l'examen en une demi-journée.

#### 593 3.3.1. La TEP au $^{18}\text{F}$ -FDG

594 3.3.1.1. Le  $^{18}\text{F}$ -FDG. L'avidité accrue des neuroblastomes  
595 pour le  $^{18}\text{F}$ -FDG s'explique par un ensemble de mécanismes  
596 communs à beaucoup de cellules tumorales : hypermétabo-  
597 lisme, effet Warbourg, surexpression des hexokinases [45]. Le  
598  $^{18}\text{F}$ -FDG s'accumule dans toutes les cellules ayant une  
599 augmentation du métabolisme glucidique, de façon non  
600 spécifique, quelle qu'en soit l'origine, tumorale, inflammatoire  
601 ou infectieuse.

602 3.3.1.2. La biodistribution du  $^{18}\text{F}$ -FDG. Dans cette indica-  
603 tion, outre la biodistribution classique du  $^{18}\text{F}$ -FDG, il est  
604 important de rappeler qu'aucune fixation physiologique du  $^{18}\text{F}$ -  
605 FDG n'est visible au sein de l'os lui-même. Cependant, la  
606 moelle osseuse peut être le siège d'un hypermétabolisme,  
607 notamment chez les patients recevant des facteurs de croissance  
608 de la lignée granulocytaire. Un hypermétabolisme ostéomé-  
609 duillaire du  $^{18}\text{F}$ -FDG peut également être observé chez les  
610 patients avec une hyperprolifération réactionnelle en cas  
611 d'anémie, infection, inflammation ou chimiothérapie myéloa-  
612 blative [45].

613 3.3.1.3. La procédure. La procédure pour réaliser une TEP au  
614  $^{18}\text{F}$ -FDG chez l'enfant pour le bilan d'extension et l'évaluation  
615 d'un neuroblastome n'est pas différente de la procédure chez

Pour citer cet article : Breton M, et al. Imagerie fonctionnelle et métabolique du neuroblastome en 2016. Médecine Nucléaire (2016), <http://dx.doi.org/10.1016/j.mednuc.2016.06.001>

616 l'adulte en oncologie. Le  $^{18}\text{F}$ -FDG est injecté, avec des doses  
617 suivant les recommandations de l'EANM Pediatric Task Group,  
618 chez un patient à jeun depuis 4 à 6 heures [46]. À l'institut  
619 Curie, comme pour la réalisation de la scintigraphie à la  $^{123}\text{I}$ -  
620 MIBG, nous n'avons jamais recours à une sédation profonde  
621 des enfants pour réaliser la TEP. L'Atarax<sup>®</sup> peut être utilisé  
622 chez les enfants de plus de 6 mois afin de favoriser  
623 l'endormissement durant l'acquisition des images. Nous  
624 n'avons jamais recours à la prémédication par bêtabloquants.

625 3.3.1.4. *La dosimétrie.* Chez un enfant de 1 an, la dose  
626 efficace abordée est de 95  $\mu\text{Sv}$  par MBq de  $^{18}\text{F}$ -FDG injecté  
627 [47].

628 3.3.1.5. *Les résultats dans le neuroblastome.* Les avantages  
629 techniques de la TEP au  $^{18}\text{F}$ -FDG sont nombreux par rapport à  
630 la scintigraphie à la  $^{123}\text{I}$ -MIBG. La TEP bénéficie d'une  
631 meilleure résolution spatiale par rapport à la scintigraphie  
632 monophotonique, même si la TEMP/TDM a tendance à réduire  
633 cet écart de résolution. D'autre part, la TEP au  $^{18}\text{F}$ -FDG est  
634 réalisée 1 heure après l'injection du radiotracer, alors qu'il  
635 faut attendre entre 20 et 24 heures après l'injection de la  $^{123}\text{I}$ -  
636 MIBG pour pouvoir réaliser les premières images. La TEP au  
637  $^{18}\text{F}$ -FDG manque en revanche de spécificité par rapport à la  
638 scintigraphie à la  $^{123}\text{I}$ -MIBG [44], ce qui lui confère une moins  
639 bonne précision diagnostique [48]. Plusieurs études ont  
640 comparé la TEP au  $^{18}\text{F}$ -FDG à la scintigraphie à la  $^{123}\text{I}$ -MIBG  
641 dans le neuroblastome.

642 La première étude réalisée par Shulkin et al. [49] a comparé  
643 20 examens TEP au  $^{18}\text{F}$ -FDG et scintigraphies à la  $^{123}\text{I}$ -MIBG  
644 réalisés conjointement chez 17 patients présentant un neuro-  
645 blastome et a montré que la majorité des neuroblastomes (16/  
646 17 patients) accumulent le  $^{18}\text{F}$ -FDG. D'autre part, la TEP au  
647  $^{18}\text{F}$ -FDG apparaît très utile lorsqu'il existe une discordance  
648 entre les données cliniques et la scintigraphie à la  $^{123}\text{I}$ -MIBG  
649 [50]. L'intérêt de la TEP au  $^{18}\text{F}$ -FDG pour les neuroblastomes  
650 ne captant pas la  $^{123}\text{I}$ -MIBG est donc clairement établi dans la  
651 plupart des études [49,50]. Kushner et al. [51] ont revu 96 TEP  
652 au  $^{18}\text{F}$ -FDG réalisées conjointement à la scintigraphie à la  $^{123}\text{I}$ -  
653 MIBG, à un scanner ou une IRM, au dosage des catécholamines  
654 urinaires et à une étude de la moelle osseuse chez 51 patients  
655 présentant un neuroblastome. La TEP au  $^{18}\text{F}$ -FDG était  
656 supérieure ou égale à la scintigraphie à la  $^{123}\text{I}$ -MIBG pour  
657 identifier les lésions dans les tissus mous et le squelette extra-  
658 crânien, pour détecter les petites lésions, pour délimiter et  
659 localiser l'extension locale des lésions. L'étude de Sharp et al.  
660 [52], qui reste l'étude de référence dans ce domaine à l'heure  
661 actuelle, a comparé 113 TEP au  $^{18}\text{F}$ -FDG et 113 scintigraphies  
662 à la  $^{123}\text{I}$ -MIBG réalisées chez 60 patients. Cette étude a montré  
663 que la TEP au  $^{18}\text{F}$ -FDG avait une meilleure capacité à détecter  
664 et à évaluer les lésions chez les enfants présentant un  
665 neuroblastome de stade 1 ou 2 selon l'INSS. Pour ces enfants  
666 classés stade 1 ou 2, il est donc nécessaire d'effectuer au  
667 préalable une scintigraphie à la  $^{123}\text{I}$ -MIBG pour s'assurer du  
668 stade de la maladie. Pour les stades 3 et 4 selon l'INSS, la TEP  
669 au  $^{18}\text{F}$ -FDG a montré sa supériorité uniquement pour  
670 l'évaluation des neuroblastomes ayant une faible avidité pour

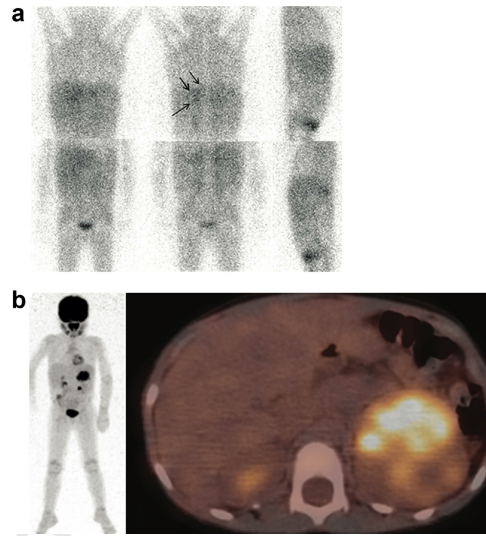


Fig. 7. Enfant de 6 ans présentant un neuroblastome surrénalien gauche découvert lors d'un bilan d'hypertension artérielle : a : scintigraphie  $^{123}\text{I}$ -MIBG : neuroblastome ne captant pas ou très peu la MIBG (flèches) ; b : TEP au  $^{18}\text{F}$ -FDG : neuroblastome de la loge surrénalienne gauche intensément hypermétabolique (SUVmax = 7,4), hétérogène, nécrotique.

A 6-year-old patient with left adrenal neuroblastoma revealed during exploration of systemic arterial hypertension: a:  $^{123}\text{I}$ -MIBG scintigraphy: Neuroblastoma without MIBG uptake (arrows); b:  $^{18}\text{F}$ -FDG PET: High uptake of the left adrenal neuroblastoma (SUVmax = 7.4).

671 la  $^{123}\text{I}$ -MIBG (Fig. 7), la scintigraphie à la  $^{123}\text{I}$ -MIBG détectant  
672 mieux les lésions ostéoméduallaires. Cette moins bonne  
673 détection des lésions secondaires ostéoméduallaires en TEP  
674 au  $^{18}\text{F}$ -FDG par rapport à la scintigraphie à la  $^{123}\text{I}$ -MIBG est  
675 d'autant plus marquée lors des chimiothérapies d'induction et  
676 après les injections de facteur de croissance de la lignée  
677 granulocytaire. L'hyperactivité ostéoméduallaire avec accumu-  
678 lation accrue du  $^{18}\text{F}$ -FDG au sein de la moelle osseuse peut  
679 masquer des lésions secondaires hypermétaboliques. La  
680 scintigraphie à la  $^{123}\text{I}$ -MIBG ne pose pas ce problème en cas  
681 d'hyperactivité ostéoméduallaire [52].

682 L'étude de Choi et al. [53] a montré que les neuroblastomes  
683 stade 1 et 2 selon l'INSS avaient une valeur de SUVmax  
684 (standard uptake value) plus faible que les neuroblastomes de  
685 stade avancé 3 et 4 (3,03 vs 5,45 ;  $p = 0,019$ ) [48,53].

686 Dans une étude très récente de Lee et al. [54] réalisée chez  
687 50 patients qui ont bénéficié d'une TEP au  $^{18}\text{F}$ -FDG dans le  
688 bilan pré-thérapeutique, la fixation du  $^{18}\text{F}$ -FDG dans la tumeur  
689 était un facteur pronostique indépendant de la survie sans  
690 progression et de la survie globale. Chez les patients avec une  
691 captation faible du  $^{18}\text{F}$ -FDG dans la tumeur, la survie sans  
692 progression et la survie globale étaient de 80 % alors qu'elles  
693 étaient de, respectivement, 30 et 55 % chez les patients ayant  
694 une captation élevée.

695 La TEP au  $^{18}\text{F}$ -FDG et la scintigraphie à la  $^{123}\text{I}$ -MIBG sont  
696 donc deux examens d'imagerie complémentaires. La TEP au

Pour citer cet article : Breton M, et al. Imagerie fonctionnelle et métabolique du neuroblastome en 2016. Médecine Nucléaire (2016), <http://dx.doi.org/10.1016/j.mednuc.2016.06.001>

697 <sup>18</sup>F-FDG, bien qu'elle présente de nombreux avantages  
698 pratiques et techniques, n'est pas à l'heure actuelle l'examen  
699 de référence à réaliser en première intention pour le bilan  
700 d'extension et le suivi des neuroblastomes captant la <sup>123</sup>I-  
701 MIBG. La TEP au <sup>18</sup>F-FDG est, en revanche, l'examen de  
702 référence pour les neuroblastomes ne captant pas la MIBG  
703 (Fig. 7).

### 704 3.3.2. La TEP à la <sup>18</sup>F-DOPA

705 3.3.2.1. *La <sup>18</sup>F-DOPA.* La <sup>18</sup>F-DOPA est une forme radio-  
706 marquée avec du <sup>18</sup>F de la DOPA, un précurseur de la dopamine  
707 et précurseur des catécholamines. Les cellules neuroblastiques,  
708 comme les autres tumeurs neuroendocrines, ont la capacité  
709 d'accumuler et de décarboxyler les précurseurs des catécho-  
710 lamines, dont la DOPA. Cette molécule pénètre dans les  
711 cellules neuroblastiques par LAT1 (transporteur des acides  
712 aminés), puis est convertie en dopamine par l'acide  
713 décarboxylase (AADC) [55]. La dopamine est ensuite stockée  
714 dans les vésicules de stockage intracellulaires puis convertie en  
715 épinéphrine et norépinéphrine [56]. Le mécanisme de fixation  
716 de la DOPA est différent de celui de la MIBG, puisque la MIBG  
717 est un analogue de la norépinéphrine alors que la DOPA en est  
718 un précurseur. Les deux molécules ne pénètrent pas dans les  
719 cellules neuroblastiques via le même transporteur, la MIBG  
720 utilisant NET et la DOPA utilisant LAT1.

721 3.3.2.2. *La biodistribution normale de la <sup>18</sup>F-DOPA.* L'ac-  
722 cumulation du traceur est physiologique au niveau des striata,  
723 du pancréas, du duodénum, des voies biliaires et plus  
724 particulièrement de la vésicule biliaire, des reins, des voies  
725 urinaires, du foie et des surrénales.

726 3.3.2.3. *La procédure.* La procédure pour réaliser une TEP à  
727 la <sup>18</sup>F-DOPA chez l'enfant pour le bilan d'extension et  
728 l'évaluation d'un neuroblastome n'est pas différente de la  
729 procédure réalisée chez l'adulte en oncologie. La <sup>18</sup>F-DOPA  
730 est injectée à la dose de 4 MBq/kg avec une activité minimale  
731 de 80 MBq [57,58], sans recours à la prémédication par  
732 Carbidopa<sup>®</sup>. Afin d'optimiser l'activité injectée en pédiatrie, il  
733 est conseillé d'utiliser les activités calculées à partir de la carte  
734 de dosage en fonction du poids de l'enfant [57].

735 3.3.2.4. *La dosimétrie.* Chez un enfant de 1 an, la dose efficace  
736 abordée est de 100 µSv par MBq de <sup>18</sup>F-DOPA injectée [57].

737 3.3.2.5. *Les interactions médicamenteuses.* Actuellement  
738 aucun médicament n'est répertorié dans la littérature comme  
739 interférant avec l'accumulation de la <sup>18</sup>F-DOPA dans les  
740 cellules neuroblastiques, ce qui représente un avantage certain  
741 de cette technique d'imagerie par rapport à la scintigraphie  
742 MIBG [59]. En particulier, aucune interaction n'est décrite avec  
743 les anti-hypertenseurs.

744 3.3.2.6. *Les résultats dans le neuroblastome.* La TEP à la <sup>18</sup>F-  
745 DOPA bénéficie à la fois des apports technologiques de  
746 l'imagerie TEP et d'une réelle spécificité dans le neuro-  
747 blastome.

748 Lopci et al. [60] ont comparé les résultats de la TEP à la  
749 <sup>18</sup>F-DOPA à ceux de l'imagerie morphologique convention-  
750 nelle par TDM et IRM chez 21 patients présentant un  
751 neuroblastome stade 3 ou 4. L'analyse des 37 TEP à la <sup>18</sup>F-  
752 DOPA (4 au moment de la stadification initiale, 30 au  
753 moment de la rechute et 3 durant le suivi) comparés à  
754 l'imagerie morphologique (TDM/IRM) a retrouvé une  
755 sensibilité, une spécificité, une valeur prédictive négative,  
756 une valeur prédictive positive et une précision supérieures  
757 pour la TEP à la <sup>18</sup>F-DOPA de, respectivement, 100 %,  
758 92,3 %, 100 %, 96 %, et 97,3 % contre 91,7 %, 61,5 %, 80 %,  
759 81,5 %, et 81,1 % pour l'imagerie morphologique. Piccardo  
760 et al. [56] ont évalué 28 paires de TEP à la <sup>18</sup>F-DOPA et de  
761 scintigraphies à la <sup>123</sup>I-MIBG avec acquisition TEMP/TDM  
762 chez 19 patients présentant un neuroblastome stade 3 ou  
763 4 selon l'INSS (quatre patients en bilan d'extension initial et  
764 quinze en suspicion de rechute). Dans cette série, la TEP à la  
765 <sup>18</sup>F-DOPA a montré une sensibilité et une précision  
766 diagnostique de, respectivement, 95 % et 96 %, valeurs  
767 significativement plus élevées que celles de la scintigraphie à  
768 la <sup>123</sup>I-MIBG (sensibilité de 68 % et précision diagnostique  
769 de 64 %). Aucune différence significative de spécificité n'a  
770 en revanche été retrouvée. D'autre part, dans cette étude, la  
771 TEP à la <sup>18</sup>F-DOPA a montré une meilleure sensibilité par  
772 rapport à la scintigraphie à la <sup>123</sup>I-MIBG pour détecter une  
773 récurrence/métastase osseuse, ostéoméduleaire ou des tissus  
774 mous. Enfin, pour l'évaluation initiale de la tumeur ou la  
775 détection des masses résiduelles postopératoires, la TEP à la  
776 <sup>18</sup>F-DOPA n'est pas supérieure à la scintigraphie à la <sup>123</sup>I-  
777 MIBG dans cette étude. Une dernière étude a montré une  
778 valeur pronostique de la TEP à la <sup>18</sup>F-DOPA identique à celle  
779 de la scintigraphie à la <sup>123</sup>I-MIBG chez 24 patients  
780 présentant une récurrence de neuroblastome en utilisant des  
781 scores semi-quantitatifs [58]. Les deux scores semi-quantita-  
782 tifs utilisés dans cette étude pour chaque examen étaient  
783 indépendamment et significativement associés au risque de  
784 progression de la maladie : un score supérieur à 3 pour  
785 la scintigraphie <sup>123</sup>I-MIBG et un score supérieur à 7,5 pour la  
786 TEP à la <sup>18</sup>F-DOPA étaient associés à un plus grand risque  
787 de décès dans les 24 mois suivant le diagnostic de récurrence et  
788 à un risque plus important de progression. Dans cette étude,  
789 les valeurs prédictives positives de la TEP à la <sup>18</sup>F-DOPA et  
790 de la <sup>123</sup>I-MIBG pour détecter la récurrence sont, respectivement,  
791 de 100 % pour les deux examens et les valeurs  
792 prédictives négatives, respectivement, de 86 % et de 75 %  
793 [58].

794 Même si assez peu d'études ont été réalisées à ce jour, la  
795 TEP à la <sup>18</sup>F-DOPA a montré dans chacune d'entre elles une  
796 supériorité ou une équivalence par rapport à l'imagerie  
797 morphologique conventionnelle et à la scintigraphie à la  
798 <sup>123</sup>I-MIBG. La TEP à la <sup>18</sup>F-DOPA pourrait donc être une réelle  
799 alternative à la scintigraphie à la <sup>123</sup>I-MIBG, d'une part, grâce  
800 aux bénéfices technologiques de l'imagerie TEP en ce qui  
801 concerne la résolution spatiale, d'autre part, en raison de  
802 l'absence d'interaction médicamenteuse connue et enfin en  
803 raison de la possibilité de réaliser l'examen en une demi-  
804 journée.

Pour citer cet article : Breton M, et al. Imagerie fonctionnelle et métabolique du neuroblastome en 2016. Médecine Nucléaire (2016), <http://dx.doi.org/10.1016/j.mednuc.2016.06.001>

805	3.3.3. <i>Les nouveaux traceurs TEP</i>	861
806	3.3.3.1. <i>Peptides marqués au <sup>68</sup>Ga</i> . À ce jour, deux études	862
807	[61,62] ont utilisé les peptides marqués au <sup>68</sup> Ga chez des	863
808	patients présentant un neuroblastome, se basant sur la notion	864
809	d'augmentation des récepteurs à la somatostatine essentiellement	865
810	de type 2 dans un grand nombre de neuroblastomes [63].	866
811	Kroiss et al. [61] ont montré une sensibilité du (DOTA <sup>0</sup> -	867
812	Phe <sup>1</sup> -Tyr <sup>3</sup> ) octreotide marqué au <sup>68</sup> Ga ( <sup>68</sup> Ga-DOTATOC) de	868
813	97,2 % versus 90,7 % pour la <sup>123</sup> I-MIBG chez 5 patients	869
814	présentant un neuroblastome (104 lésions étaient positives au	870
815	<sup>68</sup> Ga-DOTATOC et 97 en scintigraphie <sup>123</sup> I-MIBG). Kong et al.	871
816	[62] ont étudié 8 patients présentant un neuroblastome	872
817	réfractaire par DOTA-(Tyr <sup>3</sup> )-octreotate marquée au <sup>68</sup> Ga	873
818	( <sup>68</sup> Ga-DOTATATE) et scintigraphie MIBG marquée à <sup>123</sup> I	874
819	ou <sup>131</sup> I. Le <sup>68</sup> Ga-DOTATATE a montré un rapport signal sur	
820	bruit très élevé de tous les sites tumoraux et a détecté des lésions	
821	supplémentaires chez 3 des 8 patients, dont une atteinte	
822	ostéoméduillaire chez un patient.	
823	L'intérêt de ces traceurs est bien entendu représenté par les	
824	applications thérapeutiques potentielles notamment avec le	
825	<sup>177</sup> Lu-DOTATATE [64].	
826	3.3.3.2. <i>Autres traceurs TEP</i>	875
827		
828	3.3.3.2.1. <i>La meta-<sup>18</sup>F-fluorobenzylguanidine (<sup>18</sup>F-</i>	
829	<i>MFBG) : étude pré-clinique</i> . Une étude a évalué la <sup>18</sup> F-	
830	MFBG sur des cellules de neuroblastome in vitro et chez la	
831	souris xénogreffée. Les auteurs ont montré que la <sup>18</sup> F-MFBG	
832	présente une accumulation spécifique et proportionnelle à	
833	l'expression du récepteur NET, avec un rapport signal sur bruit	
834	élevé.	
835	Le rapport signal sur bruit élevé, l'accumulation rapide de	
836	la <sup>18</sup> F-MFBG dans la tumeur (plus rapide que pour la <sup>123</sup> I-	
837	MIBG) en fait un traceur adapté à une imagerie réalisée le	
838	jour de l'injection, ce qui représenterait chez l'enfant, un	
839	avantage très conséquent par rapport à la <sup>123</sup> I-MIBG. D'autre	
840	part, la <sup>18</sup> F-MFBG étant éliminée plus rapidement que la	
841	<sup>123</sup> I-MIBG par le système urinaire, le niveau d'exposition	
842	globale peut être réduit par une hydratation continue et	
843	adaptée [65].	
844	3.3.3.2.2. <i>La MIBG marquée à l'iode 124 (<sup>124</sup>I-MIBG)</i>	
845	<i>comme outil dosimétrique performant</i> . La demi-vie de	
846	4,2 jours de <sup>124</sup> I, relativement proche de celle de <sup>131</sup> I	
847	(8 jours), en fait un agent adapté pour l'estimation de	
848	la distribution de la MIBG et donc des doses à délivrer	
849	en <sup>131</sup> I-MIBG. S'il a été effectivement montré l'intérêt de la	
850	<sup>124</sup> I-MIBG dans l'évaluation de la dosimétrie avant irathérapie	
851	du neuroblastome [66], une seule étude s'est intéressée à	
852	l'utilisation potentielle de ce traceur dans le neuroblastome	
853	pour ses performances diagnostiques.	
854	Cistaro et al. [67] ont rapporté le cas de deux patients chez	
855	qui une TEP à la <sup>124</sup> I-MIBG a été réalisée. Le premier enfant de	
856	10 ans, atteint d'un neuroblastome stade 3, a été traité par	
857	50 MBq de <sup>131</sup> I-MIBG pour une rechute pulmonaire. La	
858	scintigraphie à la <sup>123</sup> I-MIBG et la scintigraphie à la <sup>131</sup> I-MIBG	
859	post-thérapeutique ont montré une lésion unique du poumon	
860	droit. La TEP à la <sup>124</sup> I-MIBG a, quant à elle, mis en évidence de	
	multiples lésions pulmonaires hyperfixantes. Chez le deuxième	861
	enfant de 6 ans, en rechute osseuse d'un neuroblastome stade 4,	862
	la TEP à la <sup>124</sup> I-MIBG a montré les mêmes lésions qu'en	863
	scintigraphie <sup>131</sup> I-MIBG mais avec une bien meilleure	864
	résolution spatiale au niveau de l'ensemble des lésions et	865
	notamment au niveau de la composante intra et extracanalair	866
	d'une lésion osseuse de L3.	867
	La TEP à la <sup>124</sup> I-MIBG allie donc les avantages de la	868
	technologie TEP à la spécificité de la MIBG, mais conserve en	869
	revanche les inconvénients liés à cette molécule, à savoir, une	870
	fabrication complexe et une obligation de réaliser les images	871
	24 heures après l'injection. D'autre part, la dose délivrée par la	872
	<sup>124</sup> I-MIBG est élevée (0,25 mSv/MBq) comparativement à	873
	celle de la <sup>123</sup> I-MIBG (0,019mSv/MBq).	874
	<b>4. Conclusion</b>	875
	La scintigraphie à la <sup>123</sup> I-MIBG garde aujourd'hui sa place	876
	de choix dans l'imagerie du neuroblastome tant pour le	877
	diagnostic, la stadification, le pronostic et le suivi. Elle reste	878
	aujourd'hui l'examen de référence pour le bilan d'extension du	879
	neuroblastome. La scintigraphie à la <sup>131</sup> I-MIBG ne doit plus	880
	être actuellement utilisée en imagerie diagnostique. La	881
	tomoscintigraphie <sup>123</sup> I-MIBG couplée au scanner apparaît	882
	indispensable pour le bilan d'extension initial et le suivi,	883
	notamment pour l'étude des masses résiduelles en situation	884
	post-chirurgicale. Elle permet d'améliorer la résolution spatiale	885
	de l'examen, de mieux localiser les lésions et de réduire le	886
	nombre de faux positifs et faux négatifs.	887
	La scintigraphie osseuse n'a actuellement plus sa place dans	888
	le bilan d'extension du neuroblastome.	889
	La TEP au <sup>18</sup> F-FDG, qui n'est pas un traceur spécifique du	890
	neuroblastome, n'a pas montré sa supériorité par rapport à la	891
	scintigraphie <sup>123</sup> I-MIBG pour l'évaluation initiale et le suivi	892
	des neuroblastomes de stade avancé 3 et 4 selon l'INSS car elle	893
	présente une moins bonne sensibilité de détection des lésions	894
	ostéoméduillaires. Elle reste cependant l'examen recommandé	895
	pour le bilan d'extension et le suivi des 10 % de neuroblastomes	896
	ne captant pas la <sup>123</sup> I-MIBG.	897
	La TEP à la <sup>18</sup> F-DOPA a montré des résultats prometteurs et	898
	représente une alternative réaliste à la scintigraphie <sup>123</sup> I-MIBG,	899
	alliant tous les avantages de la technique TEP à une spécificité	900
	de ce traceur pour le neuroblastome. D'autres études sur de plus	901
	grandes séries de patients seront nécessaires pour confirmer les	902
	résultats des études pilotes. Les peptides marqués au <sup>68</sup> Ga	903
	représentent également une perspective très intéressante avec	904
	des applications thérapeutiques et ouvrant la voie à une	905
	approche théranostique.	906
	<b>Déclaration de liens d'intérêts</b>	907
	Les auteurs déclarent ne pas avoir de liens d'intérêts.	908
	<b>Références</b>	909
	[1] Gains J, et al. Ten challenges in the management of neuroblastoma. Future	910
	Oncol 2012;8:839–58.	911

Pour citer cet article : Breton M, et al. Imagerie fonctionnelle et métabolique du neuroblastome en 2016. Médecine Nucléaire (2016), <http://dx.doi.org/10.1016/j.mednuc.2016.06.001>



- 912 [2] Shimada H, et al. Terminology and morphologic criteria of neuroblastic  
913 tumors: recommendations by the International Neuroblastoma Pathology  
914 Committee. *Cancer* 1999;86:349–63.
- 915 [3] Cohn SL, et al. The International Neuroblastoma Risk Group (INRG)  
916 classification system: an INRG Task Force report. *J Clin Oncol* 2009;  
917 27:289–97.
- 918 [4] Janoueix-Lerosey I, et al. Overall genomic pattern is a predictor of  
919 outcome in neuroblastoma. *J Clin Oncol* 2009;27:1026–33.
- 920 [5] Canete A, et al. Poor survival for infants with MYCN-amplified metastatic  
921 neuroblastoma despite intensified treatment: the International Society of  
922 Paediatric Oncology European Neuroblastoma Experience. *J Clin Oncol*  
923 2009;27:1014–9.
- 924 [6] Attiyeh EF, et al. Chromosome 1p and 11q deletions and outcome in  
925 neuroblastoma. *N Engl J Med* 2005;353:2243–53.
- 926 [7] Brodeur GM, et al. International criteria for diagnosis, staging, and  
927 response to treatment in patients with neuroblastoma. *J Clin Oncol*  
928 1988;6:1874–81.
- 929 [8] Brodeur GM, et al. Revisions of the international criteria for neuroblas-  
930 toma diagnosis, staging and response to treatment. *Prog Clin Biol Res*  
931 1994;385:363–9.
- 932 [9] Brisse HJ, et al. Guidelines for imaging and staging of neuroblastic  
933 tumors: consensus report from the International Neuroblastoma Risk  
934 Group Project. *Radiology* 2011;261:243–57.
- 935 [10] Matthay KK, et al. Criteria for evaluation of disease extent by (123)I-  
936 metaiodobenzylguanidine scans in neuroblastoma: a report for the Inter-  
937 national Neuroblastoma Risk Group (INRG) Task Force. *Br J Cancer*  
938 2010;102:1319–26.
- 939 [11] De Bernardi B, et al. Treatment of localised resectable neuroblastoma.  
940 Results of the LNESG1 study by the SIOP Europe Neuroblastoma Group.  
941 *Br J Cancer* 2008;99:1027–33.
- 942 [12] Cecchetto G, et al. Surgical risk factors in primary surgery for localized  
943 neuroblastoma: the LNESG1 study of the European International Society  
944 of Paediatric Oncology Neuroblastoma Group. *J Clin Oncol* 2005;23:  
945 8483–9.
- 946 [13] Janoueix-Lerosey I, et al. Somatic and germline activating mutations of  
947 the ALK kinase receptor in neuroblastoma. *Nature* 2008;455:967–70.
- 948 [14] Schleiermacher G, et al. Emergence of new ALK mutations at relapse of  
949 neuroblastoma. *J Clin Oncol* 2014;32:2727–34.
- 950 [15] Cazes A, et al. Activated Alk triggers prolonged neurogenesis and Ret  
951 upregulation providing a therapeutic target in ALK-mutated neuroblas-  
952 toma. *Oncotarget* 2014;5:2688–702.
- 953 [16] Taieb D, et al. EANM 2012 guidelines for radionuclide imaging of  
954 pheochromocytoma and paraganglioma. *Eur J Nucl Med Mol Imaging*  
955 2012;39:1977–95.
- 956 [17] Shapiro B, Gross MD. Radiochemistry, biochemistry, and kinetics of 131I-  
957 metaiodobenzylguanidine (MIBG) and 123I-MIBG: clinical implications  
958 of the use of 123I-MIBG. *Med Pediatr Oncol* 1987;15:170–7.
- 959 [18] Troncone L, Rufini V. MIBG in diagnosis of neuroendocrine tumors.  
960 *Nuclear Medicine in Clinical Diagnosis and Treatment*, Vol. 1. Churchill  
961 Livingstone ed: 2004. p. 13.
- 962 [19] Lynn MD, et al. Portrayal of pheochromocytoma and normal human  
963 adrenal medulla by m-[123I]iodobenzylguanidine: concise communica-  
964 tion. *J Nucl Med* 1984;25:436–40.
- 965 [20] Bonnin F, et al. Refining interpretation of MIBG scans in children. *J Nucl*  
966 *Med* 1994;35:803–10.
- 967 [21] Olivier P, et al. Guidelines for radioiodinated MIBG scintigraphy in  
968 children. *Eur J Nucl Med Mol Imaging* 2003;30:45–50.
- 969 [22] Admiraal WM, et al. Combining 123I-metaiodobenzylguanidine  
970 SPECT/CT and 18F-FDG PET/CT for the assessment of brown adipose  
971 tissue activity in humans during cold exposure. *J Nucl Med* 2013;  
972 54:208–12.
- 973 [23] Bombardieri E, et al. 131I/123I-metaiodobenzylguanidine (mIBG) scinti-  
974 graphy: procedure guidelines for tumour imaging. *Eur J Nucl Med Mol*  
975 *Imaging* 2010;37:2436–46.
- 976 [24] Piepsz A, et al. A radiopharmaceuticals schedule for imaging in paedia-  
977 trics. Paediatric Task Group European Association Nuclear Medicine. *Eur*  
978 *J Nucl Med* 1990;17:127–9.
- 979 [25] Données tirées du rapport SFPM n° 19-2001.
- [26] Madre C, et al. Hypertension in childhood cancer: a frequent complication  
980 of certain tumor sites. *J Pediatr Hematol Oncol* 2006;28:659–64.
- 981 [27] Biermann M, et al. Is there a role for PET-CT and SPECT-CT in pediatric  
982 oncology? *Acta Radiol* 2013;54:1037–45.
- 983 [28] Rozovsky K, et al. Added value of SPECT/CT for correlation of MIBG  
984 scintigraphy and diagnostic CT in neuroblastoma and pheochromocytoma.  
985 *AJR Am J Roentgenol* 2008;190:1085–90.
- 986 [29] Wartski M, et al. Post-surgical 123I-MIBG SPECT/CT in neuroblastoma. *J*  
987 *Nucl Med* 2014;364.
- 988 [30] Goo HW. Whole-body MRI of neuroblastoma. *Eur J Radiol*  
989 2010;75(3):306–14.
- 990 [31] Nadel HR. SPECT/CT in pediatric patient management. *Eur J Nucl Med*  
991 *Mol Imaging* 2014;41:104–14.
- 992 [32] Decarolis B, et al. Iodine-123 metaiodobenzylguanidine scintigraphy  
993 scoring allows prediction of outcome in patients with stage 4 neuroblas-  
994 toma: results of the Cologne interscore comparison study. *J Clin Oncol*  
995 2013;31:944–51.
- 996 [33] Yanik GA, et al. Semiquantitative mIBG scoring as a prognostic indicator  
997 in patients with stage 4 neuroblastoma: a report from the Children's  
998 oncology group. *J Nucl Med* 2013;54:541–8.
- 999 [34] Bombardieri E, et al. Nuclear medicine imaging of neuroendocrine  
1000 tumours. *Ann Oncol* 2001;12:51–61.
- 1001 [35] Lumbroso J, et al. Sensitivity and specificity of meta-iodobenzylguanidine  
1002 (mIBG) scintigraphy in the evaluation of neuroblastoma: analysis of  
1003 115 cases. *Bull Cancer* 1988;75:97–106.
- 1004 [36] Leung A, et al. Specificity of radioiodinated MIBG for neural crest tumors  
1005 in childhood. *J Nucl Med* 1997;38:1352–7.
- 1006 [37] Vik TA, et al. (123)I-mIBG scintigraphy in patients with known or  
1007 suspected neuroblastoma: results from a prospective multicenter trial.  
1008 *Pediatr Blood Cancer* 2009;52:784–90.
- 1009 [38] Carlin S, et al. Development of a real-time polymerase chain reaction  
1010 assay for prediction of the uptake of meta-[(131)I]iodobenzylguanidine by  
1011 neuroblastoma tumors. *Clin Cancer Res* 2003;9:3338–44.
- 1012 [39] Matthay KK, et al. Central nervous system metastases in neuroblastoma:  
1013 radiologic, clinical, and biologic features in 23 patients. *Cancer*  
1014 2003;98:155–65.
- 1015 [40] Fendler WP, et al. High (1)(2)(3)I-MIBG uptake in neuroblastic tumours  
1016 indicates unfavourable histopathology. *Eur J Nucl Med Mol Imaging*  
1017 2013;40:1701–10.
- 1018 [41] Fendler WP, et al. Combined scintigraphy and tumor marker analysis  
1019 predicts unfavorable histopathology of neuroblastic tumors with high  
1020 accuracy. *PLoS One* 2015;10:e0132809.
- 1021 [42] Taggart DR, et al. Comparison of iodine-123 metaiodobenzylguanidine  
1022 (MIBG) scan and [18F]fluorodeoxyglucose positron emission tomography  
1023 to evaluate response after iodine-131 MIBG therapy for relapsed neuro-  
1024 blastoma. *J Clin Oncol* 2009;27:5343–9.
- 1025 [43] Shulkin BL, Shapiro B, Hutchinson RJ. Iodine-131-metaiodobenzylgua-  
1026 nidine and bone scintigraphy for the detection of neuroblastoma. *J Nucl*  
1027 *Med* 1992;33:1735–40.
- 1028 [44] Mueller WP, Coppenrath E, Pfluger T. Nuclear medicine and multimo-  
1029 dality imaging of pediatric neuroblastoma. *Pediatr Radiol* 2013;43:  
1030 418–27.
- 1031 [45] Boellaard R, et al. FDG PET/CT: EANM procedure guidelines for tumour  
1032 imaging: version 2.0. *Eur J Nucl Med Mol Imaging* 2015;42:328–54.
- 1033 [46] Stauss J, et al. Guidelines for 18F-FDG PET and PET-CT imaging in  
1034 paediatric oncology. *Eur J Nucl Med Mol Imaging* 2008;35:1581–8.
- 1035 [47] Montravers F, et al. Guide pour la rédaction de protocoles pour la  
1036 tomographie par émission de positons (TEP) au [18F]-fludésoxyglucose  
1037 ([18F]-FDG) en cancérologie. Société française de biophysique et de  
1038 médecine nucléaire (SFBMN); 2004.
- 1039 [48] Uslu L, et al. Value of 18F-FDG PET and PET/CT for evaluation of  
1040 pediatric malignancies. *J Nucl Med* 2015;56:274–86.
- 1041 [49] Shulkin BL, et al. Neuroblastoma: positron emission tomography with 2-  
1042 [fluorine-18]-fluoro-2-deoxy-D-glucose compared with metaiodobenzyl-  
1043 guanidine scintigraphy. *Radiology* 1996;199:743–50.
- 1044 [50] Melzer HI, et al. (1)(2)(3)I-MIBG scintigraphy/SPECT versus (1)(8)F-  
1045 FDG PET in paediatric neuroblastoma. *Eur J Nucl Med Mol Imaging*  
1046 2011;38:1648–58.
- 1047

Pour citer cet article : Breton M, et al. Imagerie fonctionnelle et métabolique du neuroblastome en 2016. *Médecine Nucléaire* (2016), <http://dx.doi.org/10.1016/j.mednuc.2016.06.001>

- 1048 [51] Kushner BH, et al. Extending positron emission tomography scan utility to  
1049 high-risk neuroblastoma: fluorine-18 fluorodeoxyglucose positron emis-  
1050 sion tomography as sole imaging modality in follow-up of patients. *J Clin*  
1051 *Oncol* 2001;19:3397–405.
- 1052 [52] Sharp SE, et al.  $^{123}\text{I}$ -MIBG scintigraphy and  $^{18}\text{F}$ -FDG PET in neuro-  
1053 blastoma. *J Nucl Med* 2009;50:1237–43.
- 1054 [53] Choi YJ, et al. (18)F-FDG PET as a single imaging modality in pediatric  
1055 neuroblastoma: comparison with abdomen CT and bone scintigraphy. *Ann*  
1056 *Nucl Med* 2014;28:304–13.
- 1057 [54] Lee JW, et al. Prognostic value of pretreatment FDG PET in pediatric  
1058 neuroblastoma. *Eur J Radiol* 2015;84:2633–9.
- 1059 [55] Minn H, et al.  $^{18}\text{F}$ -FDOPA: a multiple-target molecule. *J Nucl Med*  
1060 2009;50:1915–8.
- 1061 [56] Piccardo A, et al. Comparison of  $^{18}\text{F}$ -dopa PET/CT and  $^{123}\text{I}$ -MIBG  
1062 scintigraphy in stage 3 and 4 neuroblastoma: a pilot study. *Eur J Nucl*  
1063 *Med Mol Imaging* 2012;39:57–71.
- 1064 [57] Aupee O, et al. Guide pour la rédaction de protocoles pour la tomographie  
1065 par émission de positons (TEP) à la 6-fluoro- $^{18}\text{F}$ -L-dihydroxyphényl-  
1066 lanine ou 6-fluoro- $^{18}\text{F}$ -L-DOPA ( $^{18}\text{F}$ -FDOPA). Société française de  
1067 médecine nucléaire; 2010.
- 1068 [58] Piccardo A, et al. Prognostic value of (1)(8)F-DOPA PET/CT at the time of  
1069 recurrence in patients affected by neuroblastoma. *Eur J Nucl Med Mol*  
1070 *Imaging* 2014;41:1046–56.
- 1071 [59] Wartski M, et al. Weak uptake of  $^{123}\text{I}$ -MIBG and  $^{18}\text{F}$ -FDOPA contrasting  
1072 with high  $^{18}\text{F}$ -FDG uptake in stage I neuroblastoma. *Clin Nucl Med*  
1073 2015;40:969–70.
- [60] Lopci E, et al.  $^{18}\text{F}$ -DOPA PET/CT in neuroblastoma: comparison of 1074  
conventional imaging with CT/MR. *Clin Nucl Med* 2012;37:e73–8. 1075
- [61] Kroiss A, et al. Functional imaging in pheochromocytoma and neuro- 1076  
blastoma with  $^{68}\text{Ga}$ -DOTA-Tyr 3-octreotide positron emission tomogra- 1077  
phy and  $^{123}\text{I}$ -metaiodobenzylguanidine. *Eur J Nucl Med Mol Imaging* 1078  
2011;38:865–73. 1079
- [62] Kong G, et al. Initial experience with gallium-68 DOTA-octreotate PET/ 1080  
CT and peptide receptor radionuclide therapy for pediatric patients with 1081  
refractory metastatic neuroblastoma. *J Pediatr Hematol Oncol* 2015. 1082
- [63] Dumba M, Jawad N, McHugh K. Neuroblastoma and nephroblastoma: a 1083  
radiological review. *Cancer Imaging* 2015;15:5. 1084
- [64] Gains JE, et al.  $^{177}\text{Lu}$ -DOTATATE molecular radiotherapy for childhood 1085  
neuroblastoma. *J Nucl Med* 2011;52:1041–7. 1086
- [65] Zhang H, et al. Imaging the norepinephrine transporter in neuroblastoma: 1087  
a comparison of  $^{18}\text{F}$ -MFBG and  $^{123}\text{I}$ -MIBG. *Clin Cancer Res* 2014;20: 1088  
2182–91. 1089
- [66] Huang SY, et al. Patient-specific dosimetry using pretherapy 1090  
[(1)(2)(4)I]m-iodobenzylguanidine [(1)(2)(4)I]mIBG) dynamic PET/ 1091  
CT imaging before [(1)(3)(1)I]mIBG targeted radionuclide therapy for 1092  
neuroblastoma. *Mol Imaging Biol* 2015;17:284–94. 1093
- [67] Cistaro A, et al.  $^{124}\text{I}$ -MIBG: a new promising positron-emitting radio- 1094  
pharmaceutical for the evaluation of neuroblastoma. *Nucl Med Rev Cent* 1095  
*East Eur* 2015;18:102–6. 1096

Pour citer cet article : Breton M, et al. Imagerie fonctionnelle et métabolique du neuroblastome en 2016. *Médecine Nucléaire* (2016), <http://dx.doi.org/10.1016/j.mednuc.2016.06.001>

## Neuroblastome : Interêt et valeur pronostique de la scintigraphie <sup>123</sup>I-MIBG post-opératoire

**INTRODUCTION** : La scintigraphie <sup>123</sup>I-MIBG est l'examen clé chez les enfants présentant un neuroblastome. Lorsque la chirurgie est réalisée, son objectif est une résection tumorale totale. **OBJECTIFS** : 1. Comparer la scintigraphie <sup>123</sup>I-MIBG en mode TEMP/TDM et en mode planaire pour évaluer le tissu résiduel post-opératoire. 2. Evaluer l'impact de la captation de la MIBG par le tissu résiduel sur la survie sans progression post-opératoire chez des enfants opérés d'un neuroblastome. **MATERIEL ET METHODES** : Entre août 2012 et juillet 2015, 30 patients consécutifs opérés d'un neuroblastome ont été inclus. Une scintigraphie à la <sup>123</sup>I-MIBG en mode TEMP/TDM avec TDM faible dose et en mode planaire a été réalisée en post-opératoire (délai médian de 33 jours). L'interprétation était visuelle et par analyse semi-quantitative. La médiane de suivi était de 20 mois (intervalle 6-80). **RESULTATS** : Une progression locale était constatée chez 6 patients, une rechute locale chez 1 patient, une récurrence à distance chez 5 patients, le décès chez 5 patients. Les acquisitions TEMP/TDM ont retrouvé un reliquat captant la MIBG chez 6 patients (20%) et chez seulement 3 d'entre eux sur les acquisitions planaires (10%). Cinq des 6 patients ayant un reliquat captant la MIBG ont progressé (83%). Quatre des 24 patients ayant une scintigraphie <sup>123</sup>I-MIBG négative ont progressé (16.7%). La positivité de la scintigraphie <sup>123</sup>I-MIBG au niveau du reliquat en mode TEMP/TDM est le facteur prédictif significatif le plus important sur la survie sans progression post-opératoire (HR= 11.9 ; p=0.001). **CONCLUSION** : La scintigraphie <sup>123</sup>I-MIBG post-opératoire avec acquisition TEMP/TDM est fondamentale pour évaluer un éventuel reliquat hypercaptant.

**Mots clés** : Neuroblastome / MIBG / Scintigraphie / Médecine Nucléaire / Chirurgie / Pronostic

## Neuroblastoma : Interest and prognostic value of postoperative <sup>123</sup>I - MIBG scintigraphy

**INTRODUCTION** : Post-surgical scintigraphy is of importance to assess residual tissue at surgical site in neuroblastoma. **GOALS** : 1. to compare <sup>123</sup>I-MIBG SPECT/CT acquisition to <sup>123</sup>I-MIBG planar scintigraphy. 2. to assess the impact of MIBG uptake in residual tissue on outcome. **PATIENTS AND METHODS** : Thirty patients operated for neuroblastoma were consecutively included between august 2012 and july 2015. Completeness of surgery was assessed on operative report. One month post-operative imaging included <sup>123</sup>I-MIBG scintigraphy with SPECT/CT and planar acquisitions and morphological exams. A visual analysis and semi-quantification of <sup>123</sup>I-MIBG SPECT/CT were performed. **RESULTS** : Median follow-up was 20 months (range 6-80). Median 20-months progressive disease interval was 76.7%. Surgery was considered as complete in 23 patients and incomplete in 7 patients. Fifteen (50%) patients had positive morphological exam on surgical site. Nine of these 15 patients had negative MIBG scintigraphy. Six (20%) patients had positive <sup>123</sup>I-MIBG scintigraphy (3 on planar acquisitions and 6 on SPECT/CT) and 24 patients had negative <sup>123</sup>I-MIBG scintigraphy. Five of the 6 patients (83%) with positive <sup>123</sup>I-MIBG scintigraphy presented progressive disease. None of the 6 patients patient who had a complete surgery and a negative <sup>123</sup>I-MIBG scintigraphy but a positive morphological imaging had progressive disease. Positivity of planar and SPECT/CT <sup>123</sup>I-MIBG scintigraphy was significant predictors for progression free survival. **CONCLUSION** : Post-surgical <sup>123</sup>I-MIBG SPECT/CT appears a key tool to assess residual tissue in neuroblastoma. Further studies are needed to assess impact for patient's management.

**Keywords** : Neuroblastoma / MIBG / Scintigraphy / Nuclear Medicine / Surgery / Pronostic

Université Paris Descartes  
Faculté de Médecine Paris Descartes  
15, rue de l'École de Médecine  
75270 Paris cedex 06