



**HAL**  
open science

## Atlas IRM 3D des muscles du dos à l'étage lombo-sacré

Kévin Kasprzak

► **To cite this version:**

Kévin Kasprzak. Atlas IRM 3D des muscles du dos à l'étage lombo-sacré. Médecine humaine et pathologie. 2017. dumas-01524911

**HAL Id: dumas-01524911**

**<https://dumas.ccsd.cnrs.fr/dumas-01524911>**

Submitted on 19 May 2017

**HAL** is a multi-disciplinary open access archive for the deposit and dissemination of scientific research documents, whether they are published or not. The documents may come from teaching and research institutions in France or abroad, or from public or private research centers.

L'archive ouverte pluridisciplinaire **HAL**, est destinée au dépôt et à la diffusion de documents scientifiques de niveau recherche, publiés ou non, émanant des établissements d'enseignement et de recherche français ou étrangers, des laboratoires publics ou privés.

**FACULTE MIXTE DE MEDECINE ET DE PHARMACIE DE ROUEN**

ANNEE 2017

**THESE POUR LE DOCTORAT EN  
MEDECINE**

(Diplôme d'Etat)

Par

Kévin KASPRZAK

Né le 13/08/1986 à LENS

Présentée et soutenue publiquement le 12/04/2017

**Atlas IRM 3D des muscles du dos à  
l'étage lombo-sacré**

Président du jury : Monsieur le Professeur Jean-Nicolas DACHER

Directeur de thèse : Monsieur le Professeur Robert CARLIER

Membre du Jury : Monsieur le Professeur Emmanuel GERARDIN

Membre du Jury : Monsieur le Docteur Paul Michelin

Membre du Jury : Madame le Docteur Marie-Line PISSONNIER



**ANNEE UNIVERSITAIRE 2016 - 2017**  
**U.F.R. DE MEDECINE ET DE-PHARMACIE DE ROUEN**

-----

DOYEN : **Professeur Pierre FREGER**

ASSESEURS : **Professeur Michel GUERBET**  
**Professeur Benoit VEBER**  
**Professeur Pascal JOLY**  
**Professeur Stéphane MARRET**

<b>I - MEDECINE</b>
---------------------

**PROFESSEURS DES UNIVERSITES – PRATICIENS HOSPITALIERS**

Mr Frédéric <b>ANSELME</b>	HCN	Cardiologie
Mme Isabelle <b>AUQUIT AUCKBUR</b>	HCN	Chirurgie plastique
Mr Fabrice <b>BAUER</b>	HCN	Cardiologie
Mme Soumeya <b>BEKRI</b>	HCN	Biochimie et biologie moléculaire
Mr Ygal <b>BENHAMOU</b>	HCN	Médecine interne
Mr Jacques <b>BENICHOU</b>	HCN	Bio statistiques et informatique médicale
Mr Olivier <b>BOYER</b>	UFR	Immunologie
Mr François <b>CARON</b>	HCN	Maladies infectieuses et tropicales
Mr Philippe <b>CHASSAGNE</b> ( <i>détachement</i> )	HCN	Médecine interne (gériatrie) – Détachement
Mr Vincent <b>COMPERE</b>	HCN	Anesthésiologie et réanimation chirurgicale
Mr Jean-Nicolas <b>CORNU</b>	HCN	Urologie
Mr Antoine <b>CUVELIER</b>	HB	Pneumologie
Mr Pierre <b>CZERNICHOW</b> ( <i>surnombre</i> )	HCH	Epidémiologie, économie de la santé
Mr Jean-Nicolas <b>DACHER</b>	HCN	Radiologie et imagerie médicale
Mr Stéfan <b>DARMONI</b>	HCN	Informatique médicale et techniques de communication
Mr Pierre <b>DECHELOTTE</b>	HCN	Nutrition
Mr Stéphane <b>DERREY</b>	HCN	Neurochirurgie
Mr Frédéric <b>DI FIORE</b>	CB	Cancérologie
Mr Fabien <b>DOGUET</b>	HCN	Chirurgie Cardio Vasculaire

Mr Jean <b>DOUCET</b>	SJ	Thérapeutique - Médecine interne et gériatrie
Mr Bernard <b>DUBRAY</b>	CB	Radiothérapie
Mr Philippe <b>DUCROTTE</b>	HCN	Hépatogastro-entérologie
Mr Frank <b>DUJARDIN</b>	HCN	Chirurgie orthopédique - Traumatologie
Mr Fabrice <b>DUPARC</b>	HCN	Anatomie - Chirurgie orthopédique et traumatologique
Mr Eric <b>DURAND</b>	HCN	Cardiologie
Mr Bertrand <b>DUREUIL</b>	HCN	Anesthésiologie et réanimation chirurgicale
Mme Hélène <b>ELTCHANINOFF</b>	HCN	Cardiologie
Mr Thierry <b>FREBOURG</b>	UFR	Génétique
Mr Pierre <b>FREGER</b>	HCN	Anatomie - Neurochirurgie
Mr Jean François <b>GEHANNO</b>	HCN	Médecine et santé au travail
Mr Emmanuel <b>GERARDIN</b>	HCN	Imagerie médicale
Mme Priscille <b>GERARDIN</b>	HCN	Pédopsychiatrie
Mr Michel <b>GODIN</b> ( <i>surnombre</i> )	HB	Néphrologie
M. Guillaume <b>GOURCEROL</b>	HCN	Physiologie
Mr Dominique <b>GUERROT</b>	HCN	Néphrologie
Mr Olivier <b>GUILLIN</b>	HCN	Psychiatrie Adultes
Mr Didier <b>HANNEQUIN</b>	HCN	Neurologie
Mr Fabrice <b>JARDIN</b>	CB	Hématologie
Mr Luc-Marie <b>JOLY</b>	HCN	Médecine d'urgence
Mr Pascal <b>JOLY</b>	HCN	Dermato – Vénérologie
Mme Bouchra <b>LAMIA</b>	Havre	Pneumologie
Mme Annie <b>LAQUERRIERE</b>	HCN	Anatomie et cytologie pathologiques
Mr Vincent <b>LAUDENBACH</b>	HCN	Anesthésie et réanimation chirurgicale
Mr Joël <b>LECHEVALLIER</b>	HCN	Chirurgie infantile
Mr Hervé <b>LEFEBVRE</b>	HB	Endocrinologie et maladies métaboliques
Mr Thierry <b>LEQUERRE</b>	HB	Rhumatologie
Mme Anne-Marie <b>LEROI</b>	HCN	Physiologie
Mr Hervé <b>LEVESQUE</b>	HB	Médecine interne
Mme Agnès <b>LIARD-ZMUDA</b>	HCN	Chirurgie Infantile
Mr Pierre Yves <b>LITZLER</b>	HCN	Chirurgie cardiaque
Mr Bertrand <b>MACE</b>	HCN	Histologie, embryologie, cytogénétique
M. David <b>MALTETE</b>	HCN	Neurologie
Mr Christophe <b>MARGUET</b>	HCN	Pédiatrie
Mme Isabelle <b>MARIE</b>	HB	Médecine interne
Mr Jean-Paul <b>MARIE</b>	HCN	Oto-rhino-laryngologie
Mr Loïc <b>MARPEAU</b>	HCN	Gynécologie - Obstétrique
Mr Stéphane <b>MARRET</b>	HCN	Pédiatrie

Mme Véronique <b>MERLE</b>	HCN	Epidémiologie
Mr Pierre <b>MICHEL</b>	HCN	Hépto-gastro-entérologie
M. Benoit <b>MISSET</b>	HCN	Réanimation Médicale
Mr Jean-François <b>MUIR</b> ( <i>urnombre</i> )	HB	Pneumologie
Mr Marc <b>MURAINÉ</b>	HCN	Ophtalmologie
Mr Philippe <b>MUSETTE</b>	HCN	Dermatologie - Vénérologie
Mr Christophe <b>PEILLON</b>	HCN	Chirurgie générale
Mr Christian <b>PFISTER</b>	HCN	Urologie
Mr Jean-Christophe <b>PLANTIER</b>	HCN	Bactériologie - Virologie
Mr Didier <b>PLISSONNIER</b>	HCN	Chirurgie vasculaire
Mr Gaëtan <b>PREVOST</b>	HCN	Endocrinologie
Mr Jean-Christophe <b>RICHARD</b> ( <i>détachement</i> )	HCN	Réanimation médicale - Médecine d'urgence
Mr Vincent <b>RICHARD</b>	UFR	Pharmacologie
Mme Nathalie <b>RIVES</b>	HCN	Biologie du développement et de la reproduction
Mr Horace <b>ROMAN</b>	HCN	Gynécologie - Obstétrique
Mr Jean-Christophe <b>SABOURIN</b>	HCN	Anatomie - Pathologie
Mr Guillaume <b>SAVOYE</b>	HCN	Hépto-gastrologie
Mme Céline <b>SAVOYE-COLLET</b>	HCN	Imagerie médicale
Mme Pascale <b>SCHNEIDER</b>	HCN	Pédiatrie
Mr Michel <b>SCOTTE</b>	HCN	Chirurgie digestive
Mme Fabienne <b>TAMION</b>	HCN	Thérapeutique
Mr Luc <b>THIBERVILLE</b>	HCN	Pneumologie
Mr Christian <b>THUILLEZ</b> ( <i>urnombre</i> )	HB	Pharmacologie
Mr Hervé <b>TILLY</b>	CB	Hématologie et transfusion
M. Gilles <b>TOURNEL</b>	HCN	Médecine Légale
Mr Olivier <b>TROST</b>	HCN	Chirurgie Maxillo-Faciale
Mr Jean-Jacques <b>TUECH</b>	HCN	Chirurgie digestive
Mr Jean-Pierre <b>VANNIER</b> ( <i>urnombre</i> )	HCN	Pédiatrie génétique
Mr Benoît <b>VEBER</b>	HCN	Anesthésiologie - Réanimation chirurgicale
Mr Pierre <b>VERA</b>	CB	Biophysique et traitement de l'image
Mr Eric <b>VERIN</b>	HB	Service Santé Réadaptation
Mr Eric <b>VERSPYCK</b>	HCN	Gynécologie obstétrique
Mr Olivier <b>VITTECOQ</b>	HB	Rhumatologie
Mr Jacques <b>WEBER</b>	HCN	Physiologie

## MAITRES DE CONFERENCES DES UNIVERSITES – PRATICIENS HOSPITALIERS

Mme Noëlle <b>BARBIER-FREBOURG</b>	HCN	Bactériologie – Virologie
Mme Carole <b>BRASSE LAGNEL</b>	HCN	Biochimie
Mme Valérie <b>BRIDOUX HUYBRECHTS</b>	HCN	Chirurgie Vasculaire
Mr Gérard <b>BUCHONNET</b>	HCN	Hématologie
Mme Mireille <b>CASTANET</b>	HCN	Pédiatrie
Mme Nathalie <b>CHASTAN</b>	HCN	Neurophysiologie
Mme Sophie <b>CLAEYSSENS</b>	HCN	Biochimie et biologie moléculaire
Mr Moïse <b>COEFFIER</b>	HCN	Nutrition
Mr Manuel <b>ETIENNE</b>	HCN	Maladies infectieuses et tropicales
Mr Serge <b>JACQUOT</b>	UFR	Immunologie
Mr Joël <b>LADNER</b>	HCN	Epidémiologie, économie de la santé
Mr Jean-Baptiste <b>LATOUCHE</b>	UFR	Biologie cellulaire
Mr Thomas <b>MOUREZ</b>	HCN	Virologie
Mme Muriel <b>QUILLARD</b>	HCN	Biochimie et biologie moléculaire
Mme Laëtitia <b>ROLLIN</b>	HCN	Médecine du Travail
Mr Mathieu <b>SALAUN</b>	HCN	Pneumologie
Mme Pascale <b>SAUGIER-VEBER</b>	HCN	Génétique
Mme Anne-Claire <b>TOBENAS-DUJARDIN</b>	HCN	Anatomie
Mr David <b>WALLON</b>	HCN	Neurologie

## PROFESSEUR AGREGE OU CERTIFIE

Mr Thierry <b>WABLE</b>	UFR	Communication
-------------------------	-----	---------------

## II - PHARMACIE

### PROFESSEURS

Mr Thierry <b>BESSON</b>	Chimie Thérapeutique
Mr Jean-Jacques <b>BONNET</b>	Pharmacologie
Mr Roland <b>CAPRON</b> (PU-PH)	Biophysique
Mr Jean <b>COSTENTIN</b> (Professeur émérite)	Pharmacologie
Mme Isabelle <b>DUBUS</b>	Biochimie
Mr Loïc <b>FAVENNEC</b> (PU-PH)	Parasitologie
Mr Jean Pierre <b>GOULLE</b> (Professeur émérite)	Toxicologie
Mr Michel <b>GUERBET</b>	Toxicologie
Mme Isabelle <b>LEROUX - NICOLLET</b>	Physiologie
Mme Christelle <b>MONTEIL</b>	Toxicologie
Mme Martine <b>PESTEL-CARON</b> (PU-PH)	Microbiologie
Mme Elisabeth <b>SEGUIN</b>	Pharmacognosie
Mr Rémi <b>VARIN</b> (PU-PH)	Pharmacie clinique
Mr Jean-Marie <b>VAUGEOIS</b>	Pharmacologie
Mr Philippe <b>VERITE</b>	Chimie analytique

### MAITRES DE CONFERENCES

Mme Cécile <b>BARBOT</b>	Chimie Générale et Minérale
Mr Jérémie <b>BELLIEN</b> (MCU-PH)	Pharmacologie
Mr Frédéric <b>BOUNOURE</b>	Pharmacie Galénique
Mr Abdeslam <b>CHAGRAOUI</b>	Physiologie
Mme Camille <b>CHARBONNIER</b>	Statistiques
Mme Marie Catherine <b>CONCE-CHEMTOB</b>	Législation pharmaceutique et économie de la santé
Mme Elizabeth <b>CHOSSON</b>	Botanique
Mme Cécile <b>CORBIERE</b>	Biochimie
Mr Eric <b>DITTMAR</b>	Biophysique
Mme Nathalie <b>DOURMAP</b>	Pharmacologie
Mme Isabelle <b>DUBUC</b>	Pharmacologie
Mme Dominique <b>DUTERTE- BOUCHER</b>	Pharmacologie



Mr Abdelhakim <b>ELOMRI</b>	Pharmacognosie
Mr François <b>ESTOUR</b>	Chimie Organique
Mr Gilles <b>GARGALA</b> (MCU-PH)	Parasitologie
Mme Najla <b>GHARBI</b>	Chimie analytique
Mme Marie-Laure <b>GROULT</b>	Botanique
Mr Hervé <b>HUE</b>	Biophysique et mathématiques
Mme Laetitia <b>LE GOFF</b>	Parasitologie - Immunologie
Mme Hong <b>LU</b>	Biologie
Mme Marine <b>MALLETER</b>	Biologie Cellulaire
Mme Sabine <b>MENAGER</b>	Chimie organique
Mme Tiphaine <b>ROGEZ-FLORENT</b>	Chimie analytique
Mr Mohamed <b>SKIBA</b>	Pharmacie galénique
Mme Malika <b>SKIBA</b>	Pharmacie galénique
Mme Christine <b>THARASSE</b>	Chimie thérapeutique
Mr Frédéric <b>ZIEGLER</b>	Biochimie

#### **PROFESSEURS ASSOCIES**

Mme Cécile <b>GUERARD-DETUNCQ</b>	Pharmacie officinale
Mr Jean-François <b>HOUIVET</b>	Pharmacie officinale

#### **PROFESSEUR CERTIFIE**

Mme Mathilde <b>GUERIN</b>	Anglais
----------------------------	---------

#### **ASSISTANT HOSPITALO-UNIVERSITAIRE**

Mme Sandrine <b>DAHYOT</b>	Bactériologie
----------------------------	---------------

#### **ATTACHES TEMPORAIRES D'ENSEIGNEMENT ET DE RECHERCHE**

Mme Hanane <b>GASMI</b>	Galénique
Mme Benedetta <b>CORNELIO</b>	Chimie organique

## LISTE DES RESPONSABLES DES DISCIPLINES PHARMACEUTIQUES

Mme Cécile <b>BARBOT</b>	Chimie Générale et minérale
Mr Thierry <b>BESSON</b>	Chimie thérapeutique
Mr Roland <b>CAPRON</b>	Biophysique
Mme Marie-Catherine <b>CONCE-CHEMTOB</b>	Législation et économie de la santé
Mme Elisabeth <b>CHOSSON</b>	Botanique
Mr Jean-Jacques <b>BONNET</b>	Pharmacodynamie
Mme Isabelle <b>DUBUS</b>	Biochimie
Mr Loïc <b>FAVENNEC</b>	Parasitologie
Mr Michel <b>GUERBET</b>	Toxicologie
Mr François <b>ESTOUR</b>	Chimie organique
Mme Isabelle <b>LEROUX-NICOLLET</b>	Physiologie
Mme Martine <b>PESTEL-CARON</b>	Microbiologie
Mme Elisabeth <b>SEGUIN</b>	Pharmacognosie
Mr Mohamed <b>SKIBA</b>	Pharmacie galénique
Mr Rémi <b>VARIN</b>	Pharmacie clinique
Mr Philippe <b>VERITE</b>	Chimie analytique

### III – MEDECINE GENERALE

#### PROFESSEUR

Mr Jean-Loup **HERMIL** UFR Médecine générale

#### PROFESSEURS ASSOCIES A MI-TEMPS

Mr Emmanuel **LEFEBVRE** UFR Médecine Générale

Mme Elisabeth **MAUVIARD** UFR Médecine générale

Mr Philippe **NGUYEN THANH** UFR Médecine générale

#### MAITRE DE CONFERENCES ASSOCIE A MI-TEMPS

Mr Pascal **BOULET** UFR Médecine générale

Mr Emmanuel **HAZARD** UFR Médecine Générale

Mme Lucile **PELLERIN** UFR Médecine générale

Mme Yveline **SEVRIN** UFR Médecine générale

Mme Marie Thérèse **THUEUX** UFR Médecine générale

## ENSEIGNANTS MONO-APPARTENANTS

### PROFESSEURS

Mr Serguei <b>FETISSOV</b> (med)	Physiologie (ADEN)
Mr Paul <b>MULDER</b> (phar)	Sciences du Médicament
Mme Su <b>RUAN</b> (med)	Génie Informatique

### MAITRES DE CONFERENCES

Mr Sahil <b>ADRIOUCH</b> (med)	Biochimie et biologie moléculaire (Unité Inserm 905)
Mme Gaëlle <b>BOUGEARD-DENOYELLE</b> (med)	Biochimie et biologie moléculaire (UMR 1079)
Mme Carine <b>CLEREN</b> (med)	Neurosciences (Néovasc)
M. Sylvain <b>FRAINEAU</b> (phar)	Physiologie (Inserm U 1096)
Mme Pascaline <b>GAILDRAT</b> (med)	Génétique moléculaire humaine (UMR 1079)
Mr Nicolas <b>GUEROUT</b> (med)	Chirurgie Expérimentale
Mme Rachel <b>LETELLIER</b> (med)	Physiologie
Mme Christine <b>RONDANINO</b> (med)	Physiologie de la reproduction
Mr Antoine <b>OUVRARD-PASCAUD</b> (med)	Physiologie (Unité Inserm 1076)
Mr Frédéric <b>PASQUET</b>	Sciences du langage, orthophonie
Mme Isabelle <b>TOURNIER</b> (med)	Biochimie (UMR 1079)

### **CHEF DES SERVICES ADMINISTRATIFS : Mme Véronique DELAFONTAINE**

*HCN - Hôpital Charles Nicolle*

*HB - Hôpital de BOIS GUILLAUME*

*CB - Centre Henri Becquerel*

*CHS - Centre Hospitalier Spécialisé du*

*Rouvray CRMPR - Centre Régional de Médecine Physique et de Réadaptation SJ – Saint Julien Rouen*

Par délibération du jury en date du 3 mars 1967, la faculté a arrêté que les opinions émises dans les dissertations qui lui seront présentées doivent être considérées comme propres à leurs auteurs et qu'elle n'entend leur donner aucune approbation ni improbation.

# Serment d'Hippocrate

---

Au moment d'être admis à exercer la médecine, je promets et je jure d'être fidèle aux lois de l'honneur et de la probité.

Mon premier souci sera de rétablir, de préserver ou de promouvoir la santé dans tous ses éléments, physiques et mentaux, individuels et sociaux.

Je respecterai toutes les personnes, leur autonomie et leur volonté, sans aucune discrimination selon leur état ou leurs convictions. J'interviendrai pour les protéger si elles sont affaiblies, vulnérables ou menacées dans leur intégrité ou leur dignité. Même sous la contrainte, je ne ferai pas usage de mes connaissances contre les lois de l'humanité.

J'informerai les patients des décisions envisagées, de leurs raisons et de leurs conséquences. Je ne tromperai jamais leur confiance et n'exploiterai pas le pouvoir hérité des circonstances pour forcer les consciences.

Je donnerai mes soins à l'indigent et à quiconque me les demandera. Je ne me laisserai pas influencer par la soif du gain ou la recherche de la gloire.

Admis dans l'intimité des personnes, je tairai les secrets qui me seront confiés. Reçu à l'intérieur des maisons, je respecterai les secrets des foyers et ma conduite ne servira pas à corrompre les mœurs. Je ferai tout pour soulager les souffrances. Je ne prolongerai pas abusivement les agonies. Je ne provoquerai jamais la mort délibérément.

Je préserverai l'indépendance nécessaire à l'accomplissement de ma mission. Je n'entreprendrai rien qui dépasse mes compétences. Je les entretiendrai et les perfectionnerai pour assurer au mieux les services qui me seront demandés.

J'apporterai mon aide à mes confrères ainsi qu'à leurs familles dans l'adversité.

Que les hommes et mes confrères m'accordent leur estime si je suis fidèle à mes promesses ; que je sois déshonoré et méprisé si j'y manque.

# Table des matières

---

<b>Liste des abréviations .....</b>	<b>1</b>
<b>Introduction .....</b>	<b>2</b>
1. Préambule .....	2
2. Modèles biomécaniques du rachis .....	3
3. Intérêts de ces modèles .....	9
4. Myologie aux étages thoraco-lombaire et sacré .....	10
5. Problématiques.....	26
6. Objectifs.....	27
<b>Notre étude .....</b>	<b>28</b>
1. Matériel et méthode.....	28
2. Résultats .....	31
<b>Discussion .....</b>	<b>44</b>
<b>Conclusion .....</b>	<b>48</b>
<b>Bibliographie.....</b>	<b>49</b>

## Liste des abréviations

---

3D : trois dimensions

IRM : imagerie par résonance magnétique

2D : deux dimensions

D. : vertèbre dorsale

L. : vertèbre lombaire

S. : vertèbre sacrée



# Introduction

---

## 1. Préambule

Bien que de nombreuses recherches sur le comportement biomécanique du système ostéo-articulaire aient été menées et soient toujours en cours, la compréhension de celui-ci est loin d'être maîtrisée. La colonne vertébrale est d'un intérêt particulier mais c'est également une structure particulièrement complexe, tant en ce qui concerne sa fonction que les caractéristiques mécaniques de ses différents composants.

La modélisation du rachis permet de grands progrès dans l'investigation de la biomécanique rachidienne. Ces dernières années ont vu, avec l'évolution des moyens informatiques et mathématiques, de grands progrès dans les modélisations par éléments finis (1-4).

La méthode des éléments finis permet de représenter mathématiquement le comportement dynamique de certains systèmes physiques. Concrètement, cela permet de prévoir le comportement d'objets même très complexes, à condition qu'ils soient continus.

C'est par cette méthode qu'ont été conduites de nombreuses recherches concernant la modélisation du système ostéo-articulaire du rachis. Si l'apport de ces modèles fût extrêmement importante dans les domaines de l'étude de la mécanique de la colonne vertébrale, ou encore dans l'analyse des contraintes suivant certaines sollicitations sur des segments instrumentés (5, 6) ou non (7), l'étape suivante de ces modélisations était d'établir les niveaux de chargements in vivo afin d'affiner ces analyses, c'est-à-dire une étude du comportement mécanique des différentes structures du rachis.

Une compréhension des commandes musculaires est donc nécessaire pour analyser le comportement du rachis dans un contexte in vivo de plus en plus réaliste. Les modèles éléments finis incluant les efforts musculaires, basés sur les très rares études existantes (8, 9), constituent probablement les développements futurs des modélisations du rachis.

Or, le système musculaire, particulièrement au niveau du tronc, est un système complexe, autant par la multiplicité des muscles rencontrés, que par l'architecture de ceux-ci. Les modèles biomécaniques étant fonction de lui, des travaux portant sur la modélisation de ce système se devaient d'être entrepris.

## 2. Modèles biomécaniques du rachis

Il existe autant de modélisations musculaires que d'auteurs. Les premiers modèles se limitaient à un seul muscle équivalent à la musculature postérieure du dos (10). Puis les auteurs ont pris en compte les principaux muscles du tronc, en les modélisant par une ligne d'action, au début en ligne droite entre les points d'insertion musculaire, puis par des interpolations curvilignes, plus aptes à modéliser des muscles ayant un trajet oblique dans le corps, comme les muscles obliques de l'abdomen et le muscle transverse de l'abdomen. Suite à plusieurs travaux de dissection, ainsi qu'à un effort de modélisation, d'autres auteurs ont ensuite modélisé un muscle par plusieurs lignes d'action, comme les muscles érecteurs du rachis, muscles poly-articulaires composés de nombreuses digitations, dont il est assez irréaliste de réduire l'action en une ligne. Cependant ce modèle ne différenciait pas les faisceaux au sein des muscles érecteurs.

Certains modèles sont fondés sur le concept du plan de coupe, alors que d'autres sont des modèles globaux. Dans le premier cas, il est seulement nécessaire de modéliser le muscle dans le plan de coupe (soit une description de la ligne d'action équivalente du muscle entre ses points d'insertions), alors qu'il devra être entièrement défini dans un modèle global.

Il est important de retenir qu'hormis les travaux de l'équipe de Dietrich en 1990 (11), il n'existe toujours aujourd'hui que peu d'approches du muscle volumique dans les modèles musculo-squelettiques. Il s'agit toujours d'une description par ligne d'action.

De plus, les modélisations ne sont que très rarement personnalisées, et quand elles le sont, il n'est pas tenu compte du changement de géométrie musculaire lors du passage à la position debout, alors qu'il a été démontré qu'il n'est pas négligeable (12).

La modélisation musculaire nécessite une description géométrique des muscles et la reconstruction des muscles s'opère en plusieurs étapes :

- 1) L'acquisition de données personnalisées par imagerie médicale.
- 2) La segmentation : les géométries musculaires sont reconstruites à partir de l'information extraite de données d'imagerie médicale. L'enveloppe 3D des muscles est ainsi obtenue en position couchée en repérant le contour de chaque muscle.
- 3) Adaptation de cette géométrie musculaire couchée à la position érigée. Cela se fait sur la base de la reconstruction 3D du squelette à partir de la stéréoradiographie (en position debout), ainsi que sur la connaissance des insertions musculaires sur le squelette.
- 4) La quatrième phase consiste à constituer un jeu de points de contrôle, permettant de déformer la géométrie musculaire.

Cette étude aboutissant à la création d'atlas, nous ne développerons que les 1<sup>ère</sup> et 2<sup>ème</sup> phases.

### L'acquisition des données

Afin de réaliser ces modèles géométriques, une étape indispensable est l'acquisition des données géométriques. Celle-ci est également très variable.

La plupart des auteurs n'utilisent pas de données personnalisées du sujet à évaluer. Certains auteurs considèrent une géométrie musculaire standard (13-16), dont les descriptions proviennent de travaux de dissections cadavériques (17, 18). Ces données sont parfois combinées avec des mesures in vivo issues de radiographies (19) ou de scanner (20, 21). D'autres auteurs proposent une description musculaire géométrique in vivo à partir de coupes scanner (22) ou IRM (23).

Cependant, il est logique de penser que chaque patient ayant sa « propre géométrie » musculaire, cela nécessite l'obtention de données personnalisées.

C'est ce qu'ont fait certaines équipes à partir des coupes scanner (24) ou IRM (25). Cependant la reproductibilité de ces modèles était loin d'être suffisante (coefficients de régression élevés  $R^2$  varie de 0.41 à 0.63) pour servir de données d'entrée à un modèle musculaire personnalisé.

L'acquisition des données permet d'obtenir des images d'une qualité suffisante pour la segmentation. Un protocole d'acquisition doit tout d'abord être établi. Il dépend des structures anatomiques à mettre en valeur dans l'image. Généralement, ce travail est réalisé par des radiologues. Nous détaillerons notre protocole dans la partie Matériel et Méthode.

### La segmentation

La segmentation d'une image consiste à contourer les structures d'intérêt sur cette image (organes ou autres structures anatomiques) par des procédés manuels ou automatiques. La segmentation d'organes permet de disposer d'informations anatomiques qui ne sont pas directement disponibles par l'analyse visuelle de l'image comme par exemple la forme ou le volume d'un organe.

La segmentation d'imagerie médicale a principalement deux applications cliniques :

- 1) l'aide au diagnostic
- 2) la planification d'un traitement.

### La segmentation manuelle

La segmentation manuelle est la procédure utilisée traditionnellement pour les images médicales.

Deux grandes raisons justifient l'usage d'une segmentation manuelle. Tout d'abord, elle sert de base à des méthodes automatiques en fournissant une connaissance a priori des

modèles à segmenter (26). En général, plus d'un modèle est nécessaire pour produire des résultats satisfaisants. Deuxièmement, la segmentation manuelle validée par un expert (et particulièrement un radiologue) fournit une authenticité.

Cependant, elle comporte plusieurs inconvénients :

- Il s'agit d'une tâche longue et fastidieuse nécessitant le contourage coupe par coupe de chaque structure d'intérêt ;
- Il s'agit d'une tâche complexe à réaliser, particulièrement en 3D. En effet, la segmentation manuelle d'organes dans un volume 3D se fait toujours par l'intermédiaire de coupes 2D taillées dans le volume.
- L'expertise humaine peut produire des erreurs difficilement contrôlables et mesurables : elle introduit un biais lié à la variabilité de contourage intra mais surtout inter-expert.

Les méthodes de segmentation automatique permettent de s'affranchir de ces inconvénients permettant un gain de temps et fournissant des segmentations reproductibles.

#### *La segmentation semi-automatique ou automatique*

De très nombreuses méthodes de segmentation automatique ou semi-automatique ont été proposées. Il n'existe pas de méthode de segmentation générale, le choix de la méthode de segmentation automatique à utiliser dépend avant tout des images et des structures considérées.

Parmi les méthodes de segmentation, certaines n'utilisent aucun a priori sur la structure à segmenter et sont entièrement basées sur les intensités des images. Citons le seuillage où l'objet à segmenter est l'ensemble des pixels dont l'intensité est supérieure à une valeur ou comprise entre deux valeurs déterminées ; ou encore la croissance de régions où une région est initialement définie par un point qui croît de manière à segmenter une structure de l'image en agrégeant les pixels connectés à la région tant qu'ils respectent un critère de similarité. Ces méthodes ont l'inconvénient majeur de ne pas être suffisamment

robustes car sensibles au bruit, et requièrent donc d'appliquer des post-traitements pour affiner les délinéations.

Les modèles déformables introduisent quant à eux un a priori sur la forme de la structure à segmenter (27). Concrètement, la segmentation par modèle déformable consiste à déformer un contour initial sous l'action de forces externes (basées sur les intensités de l'image) et de forces internes (visant à assurer une certaine régularité du contour). Le principal inconvénient des méthodes par modèles déformables est qu'elles nécessitent une bonne initialisation du contour.

### La segmentation automatique par atlas

Un atlas anatomique est une anatomie « étiquetée » représentée par un couple image/segmentation. La segmentation par atlas consiste dans un premier temps à rechercher une transformation permettant de mettre en correspondance l'image de l'atlas avec l'image du patient à segmenter, puis ensuite à déformer la segmentation de l'atlas sur l'image du patient (28). Cette méthode introduit non seulement un a priori sur la forme des structures mais également un a priori sur leur localisation dans l'image. Elle nécessite donc d'effectuer une étape de recalage pour mettre en correspondance l'image de l'atlas et l'image du patient.

Le recalage de l'atlas sur l'image du patient fait l'objet d'un compromis entre similarité et régularité. En effet, il est toujours possible de trouver une transformation qui maximise la similarité des intensités des deux images recalées mais, il faut en plus que la déformation soit cohérente au niveau anatomique. Plus les deux images à recaler sont « similaires », plus l'optimisation simultanée des deux critères similarité /régularité sera aisée, et plus le recalage sera satisfaisant. Comme la qualité de la segmentation dépend directement de la qualité du recalage, l'atlas doit donc être choisi de façon à être le plus « similaire » possible au patient à segmenter.

La stratégie la plus simple consiste à utiliser un seul et même atlas pour segmenter tous les individus (29, 30). Dans ce cas, l'atlas utilisé doit être le plus proche possible du maximum d'individus de la population étudiée. Prendre comme atlas l'image d'un patient particulier déjà segmenté introduit un biais puisqu'un tel atlas correspond à une anatomie et à une segmentation bien particulières. L'atlas ainsi défini sera peut être très proche de certains individus, mais très éloigné d'autres individus. Pour résoudre ce problème, beaucoup d'études ont porté sur l'utilisation d'un atlas moyen (image moyenne et sa segmentation moyenne associée) ainsi que sur sa construction à partir d'une base d'images segmentées manuellement. Des méthodes ont été proposées pour construire l'image moyenne et la segmentation moyenne conjointement, mais dans la plupart des approches, ces deux étapes sont dissociées.

Dans certains cas, la variabilité anatomique est trop grande pour pouvoir être représentée correctement en un seul et unique atlas. En effet, en fonction du sexe, de l'âge, des activités physiques et professionnelles, le morphotype et la musculature d'un individu changent. Pour dépasser cette limite, de nombreuses approches ont été proposées pour mettre en œuvre des atlas spécifiques à chaque patient (31). Concrètement, plutôt que de considérer un atlas unique et fixé pour tous les patients, le principe consiste à disposer d'une base d'atlas, et à sélectionner pour chaque patient l'atlas le plus adapté.

La base de données d'atlas peut être obtenue de deux façons.

La première façon consiste à diviser la base d'images en sous-groupes homogènes et à construire un sous-atlas pour chaque sous-groupe. Les sous-groupes peuvent être déterminés sur la base de méta-informations comme l'âge ou n'importe quel critère relatif au diagnostic, mais ils peuvent également être déterminés automatiquement sur la base des intensités d'images (32).

La seconde façon d'obtenir une base d'atlas est de considérer chaque patient de la base comme un atlas potentiel. Quelle que soit la base d'atlas potentiels, le point clé est la méthode de sélection de l'atlas le plus approprié pour un patient donné. Cela implique de choisir un critère de similarité entre le patient à segmenter et les atlas potentiels (31). De

nombreuses méthodes ont été proposées récemment pour définir des critères de similarité basés sur les informations images. Ces méthodes se divisent en deux classes. Les méthodes de la première classe utilisent comme critère de similarité la mesure de similarité entre les intensités des deux images (le patient à segmenter et l'atlas potentiel) après recalage. Les méthodes de la seconde classe utilisent comme critère de similarité la quantité de déformation locale calculée lors du recalage non linéaire du patient à segmenter avec l'atlas potentiel. Autrement dit, l'atlas le plus adapté est celui qui nécessite le moins de déformation pour s'adapter sur le patient.

Des atlas de délimitation automatique ont déjà été mis au point à partir d'IRM recalées pour l'encéphale (33) et d'autres à partir d'examens tomodensitométriques pour les aires ganglionnaires cervicales (34). Dans le domaine musculo-squelettique, certains outils de segmentation automatique ont également vu le jour comme celui de Jursak et son équipe sur le muscle carré des lombes (35).

### 3. Intérêts de ces modèles

Les modèles biomécaniques permettent d'analyser l'influence de nombreux paramètres, qu'ils soient géométriques ou mécaniques. Ils visent à terme à approfondir la compréhension des phénomènes mécaniques régissant le comportement du rachis.

Cela s'avère nécessaire pour la compréhension des pathologies rachidiennes, que ce soit du mécanisme par lequel elles s'instaurent, ou de la façon dont elles s'aggravent. Un modèle pourra identifier les paramètres à l'origine de dysfonctionnement, de processus dégénératifs et pourquoi pas, dans le futur, de tout type de lésion (36). Un exemple avec les myopathies où la réalisation d'un modèle du patient pourra aider au diagnostic pas toujours évident dans ce domaine en identifiant les muscles atteints et leur degré d'atteinte mais



pourra aussi prédire l'évolution de la pathologie, permettant donc de prendre des mesures médicales ou chirurgicales en amont (37, 38).

Les modèles biomécaniques sont également des outils de prédiction de l'effet mécanique d'interventions chirurgicales, telles que la restauration par matériels d'ostéosynthèse. Ces modèles prédictifs pourront aider dans la conception de l'implant ou son amélioration. En effet, les implants rachidiens étant amenés à supporter la plupart des forces transitant dans la colonne vertébrale, concevoir du matériel en considérant les vraies charges auxquelles il sera soumis permettra peut-être, dans un avenir proche, de ne plus voir de rupture de matériel ou d'arrachement de vis, et d'obtenir des implants « sur-mesure », spécifiques à chaque individu (39). Avant cette dernière étape futuriste, les modèles serviront d'outils précieux dans l'évaluation et la comparaison d'implants sur un même modèle biomécanique (qui comportera les mêmes caractéristiques géométriques, mécaniques et le même modèle de pathologie) (6).

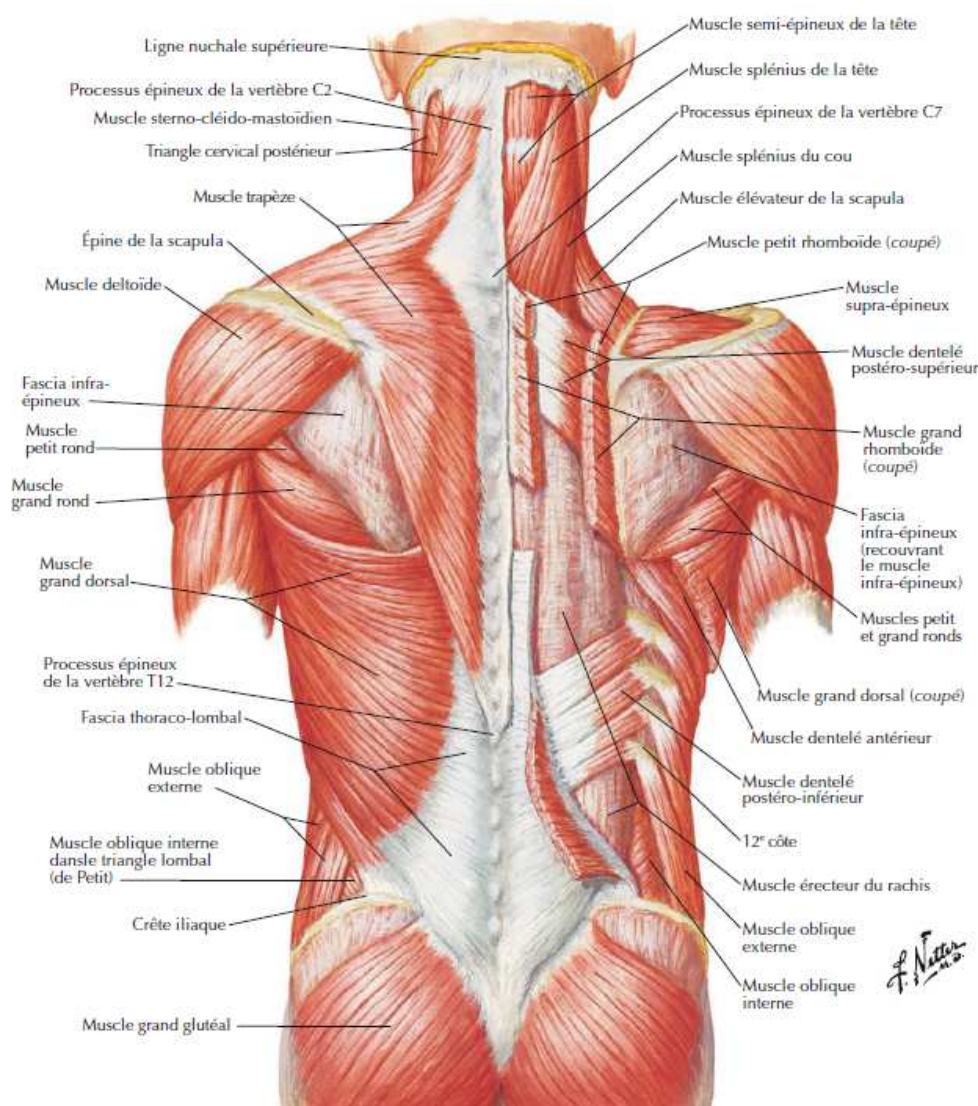
Enfin, la chirurgie considère les muscles, sans pouvoir toujours en évaluer l'influence au sein du système musculo-squelettique. Certaines opérations chirurgicales offrent aux chirurgiens plusieurs voies d'abord possibles. L'exploitation des techniques d'imagerie permettra d'obtenir une représentation spatiale de segments vertébraux à partir d'images planes (scanner ou IRM), très utile comme outil d'analyse clinique, et trouvant des applications pour les gestes chirurgicaux assistés par ordinateur. Une exploration par modélisation musculaire pourra offrir aux chirurgiens des éléments d'appréciation quant aux conséquences de leur choix opératoire sur les capacités musculaires du patient et les potentielles séquelles (40, 41).

#### 4. Myologie aux étages thoraco-lombaire et sacré (42-45)

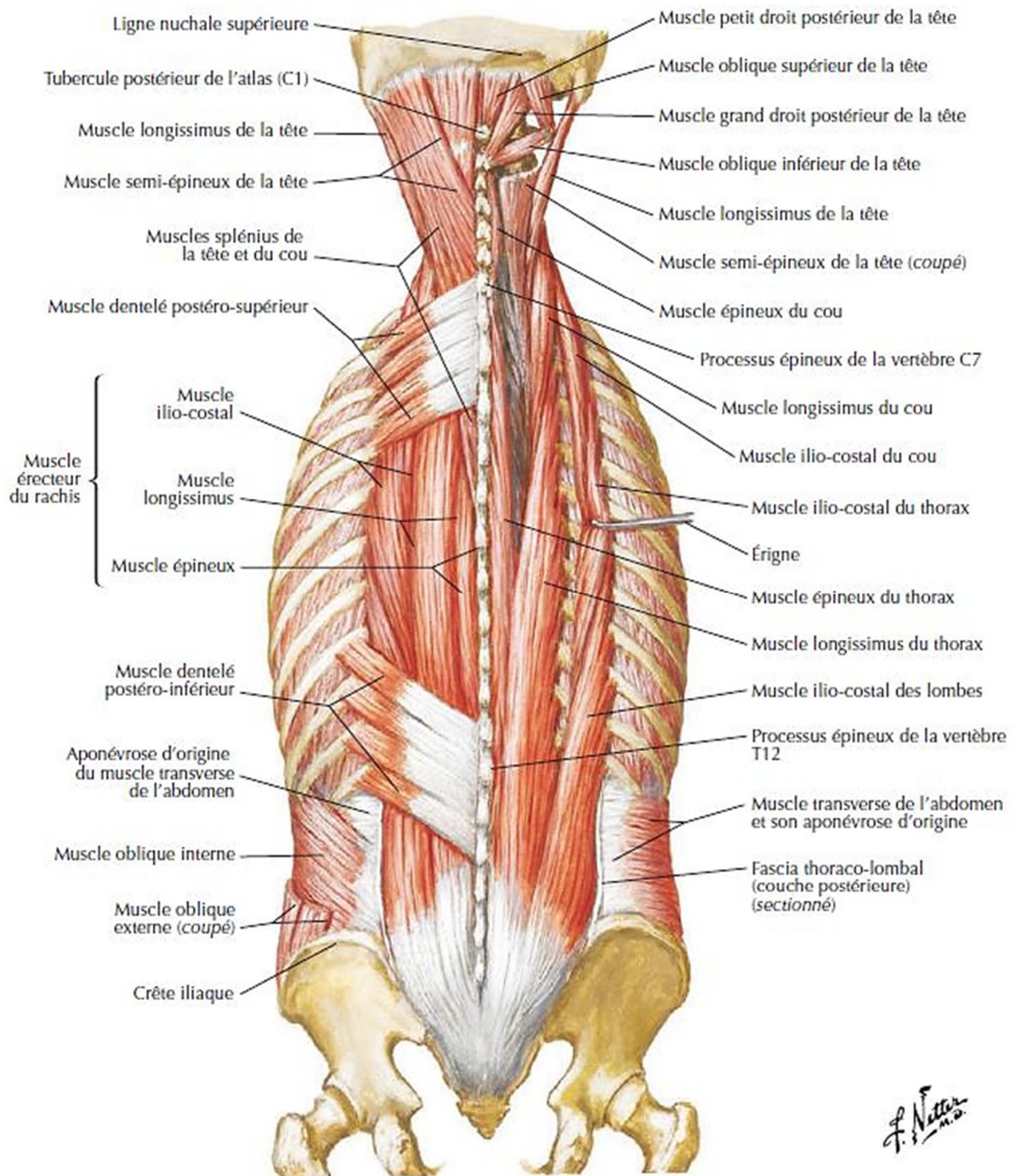
La segmentation manuelle consiste à définir le contour des structures anatomiques, c'est-à-dire à tracer à la main le contour des différents os et muscles. En ce qui concerne les

os, cela ne pose relativement pas de problèmes car ils possèdent une intensité particulière dans l'image. La frontière entre les muscles et les os est donc bien définie. Par contre, le tissu musculaire possède une apparence homogène en terme d'intensité. Et comme les muscles du dos sont collés les uns aux autres, il est difficile de les distinguer les uns des autres à l'œil nu. Cette étape requiert donc une connaissance approfondie de l'anatomie humaine.

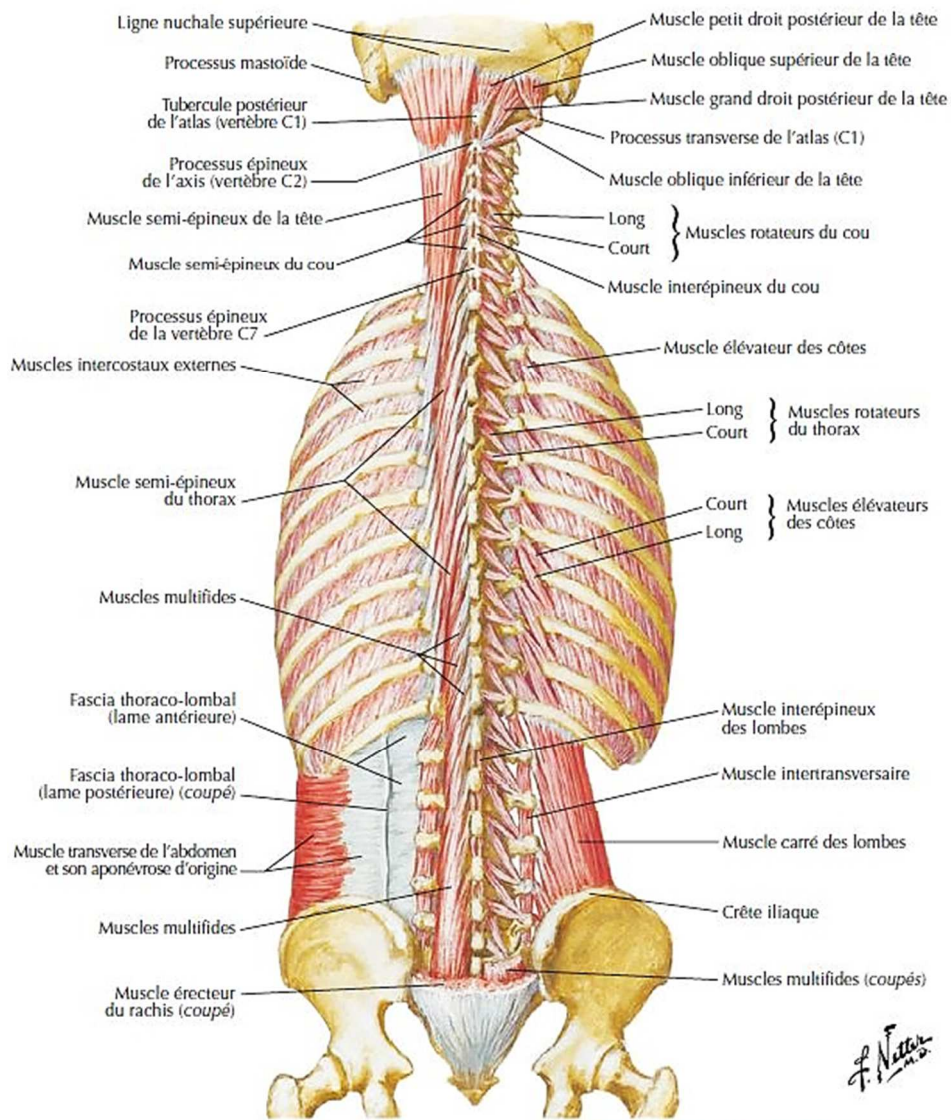
Les muscles du dos ont une importance capitale dans la station érigée. Ils se répartissent en 3 groupes superposés. A l'étage lombo-sacré, voici les muscles rencontrés :



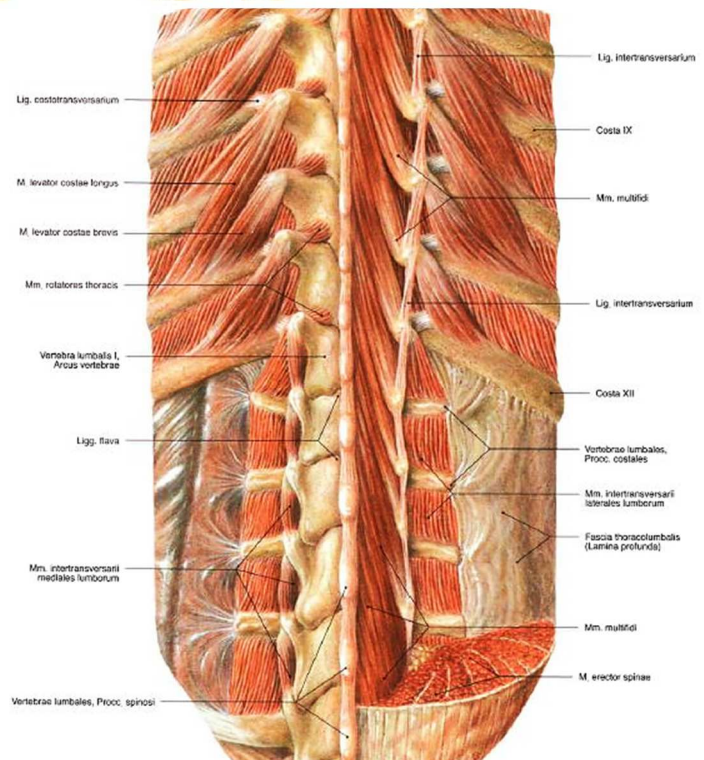
**Figure 1:** Plans superficiel et intermédiaire des muscles du dos (Source : *Atlas d'anatomie humaine*, F. Netter, 2011).



**Figure 2 :** Plans intermédiaire et profond des muscles du dos (Source : *Atlas d'anatomie humaine*, F. Netter, 2011).

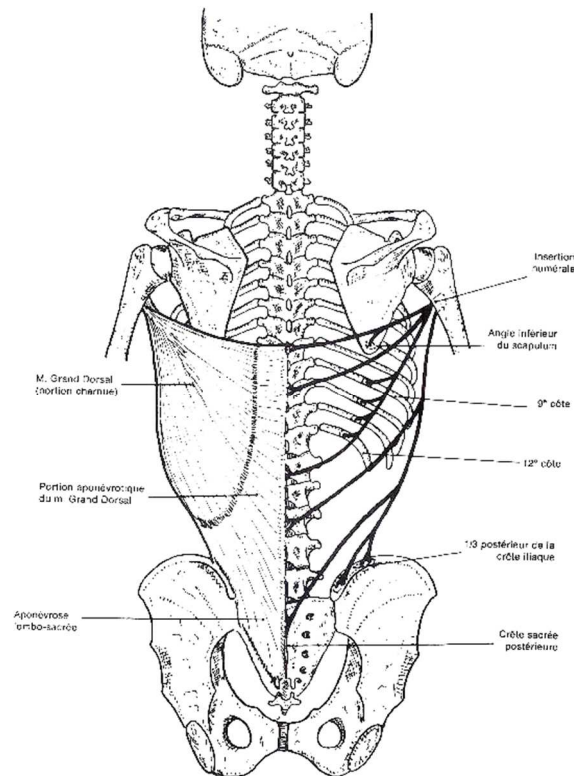


**Figures 3 et 4 :**  
 Plan profond des muscles du dos  
 (Source : *Atlas d'anatomie humaine*, F. Netter, 2011).



## A) Plan superficiel :

### Le muscle grand dorsal (latissimus dorsi).



**Figure 5 :** Vue postérieure du muscle grand dorsal (Source : *Schémas de travaux pratiques anatomie, R. Depreux, 2011*).

Muscle pair et symétrique, il est triangulaire, large et aplati.

Il s'insère en dedans et en bas par l'intermédiaire de l'aponévrose dorso-lombo-sacrée, sur les apophyses épineuses des vertèbres dorsales à partir de D.7 (D.6 pour Dufour), des vertèbres lombaires, sur la crête sacrée postérieure, sur les ligaments supra-épineux correspondants, sur le tiers postéro-médial de la crête iliaque, sur la face latérale des quatre dernières côtes, parfois sur l'angle postéro-inférieur de la scapula.

Tous ces faisceaux musculo-tendineux convergent vers l'humérus où le muscle s'insère par un tendon dans le fond de la gouttière bicipitale.

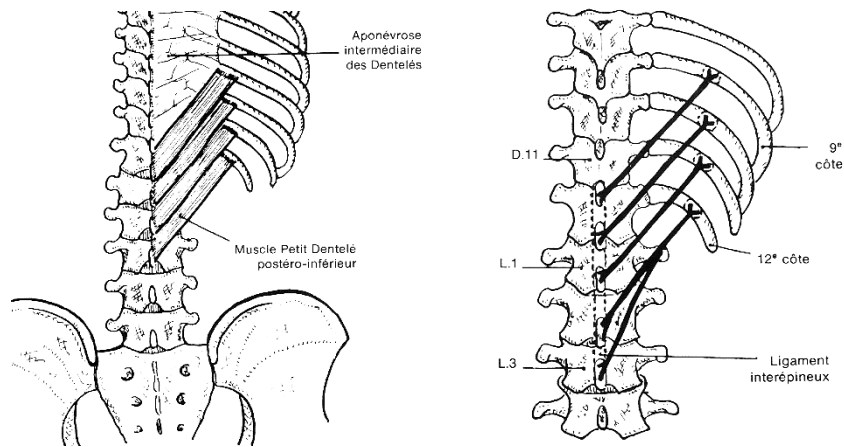
Il est innervé par le nerf grand dorsal, branche du tronc secondaire postérieur du plexus brachial (C.6 à C.8).

Il est abaisseur de l'épaule, adducteur et rotateur médial du bras.

Dans ce travail, nous ne verrons que la partie inférieure de ce muscle.

## B) Plan intermédiaire :

### Le muscle petit dentelé postéro-inférieur (*serratus posterior inferior*).



Figures 6 et 7 : Vue postérieure du muscle petit dentelé postéro-inférieur (Source : Schémas de travaux pratiques anatomie, R. Depreux, 2011).

Muscle pair et symétrique, il est de forme quadrilatère et aplati.

Il s'insère en dedans sur les apophyses épineuses et ligaments inter-épineux de D.11 à L.3 (ou L.2 pour Kamina).

Il s'étend en haut et en dehors et s'insère sur la face latérale et le bord inférieur des 9<sup>ème</sup>, 10<sup>ème</sup>, 11<sup>ème</sup>, et 12<sup>ème</sup> côtes.

Il est innervé par des collatérales des 9<sup>ème</sup>, 10<sup>ème</sup> et 11<sup>ème</sup> nerfs intercostaux.

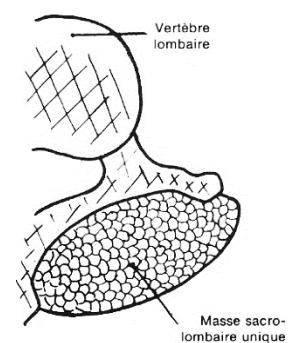
Il agit comme muscle expirateur en abaissant les côtes.

Dans ce travail, nous ne verrons que la partie inférieure de ce muscle.

## C) Plan profond :

### 1) Notion de masse sacro-lombaire :

Figure 8 : Coupe transversale à l'étage lombo-sacré (Source : Schémas de travaux pratiques anatomie, R. Depreux, 2011).



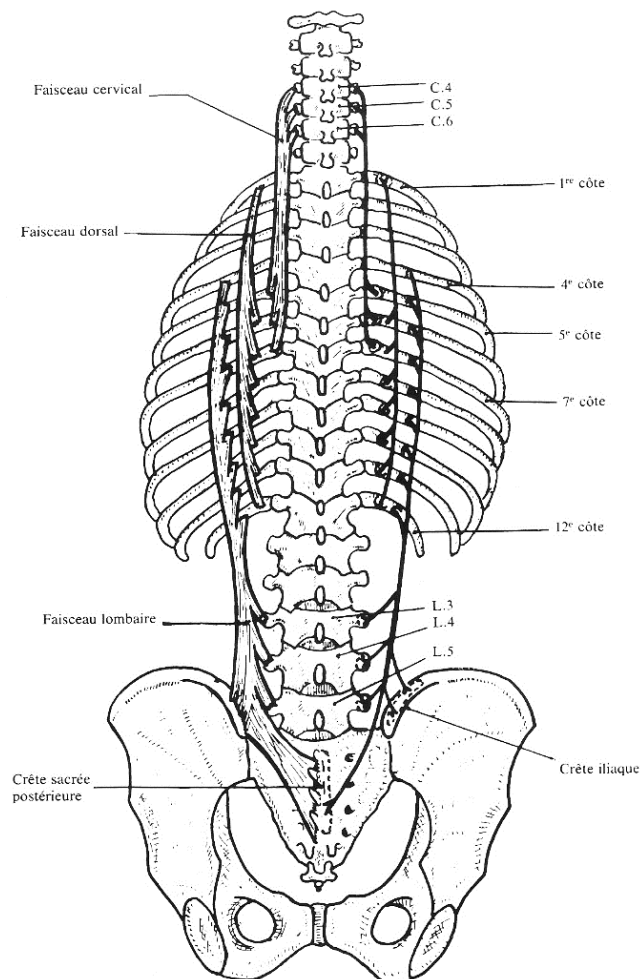
Pour de nombreux anatomistes, dans la région lombaire, les muscles érecteurs du rachis sont indivisibles formant une masse commune épaisse (Kamina, Depreux). C'est l'un des défis de cette étude que de tenter d'individualiser des faisceaux au sein de cette masse.

## 2) Les muscles érecteurs du rachis :

Ces muscles sont innervés par des rameaux issus des branches postérieures des nerfs rachidiens.

Par leur tonus, ils assurent l'équilibre du tronc pendant la station érigée et à la marche. Leur contraction bilatérale est responsable de l'extension de la colonne vertébrale, et leur contraction unilatérale, de l'inclinaison latérale et de la rotation du rachis.

### a) Le muscle ilio-costal (*iliocostalis*).



**Figure 9 :** Vue postérieure du muscle ilio-costal (Source : Schémas de travaux pratiques anatomie, R. Depreux, 2011).

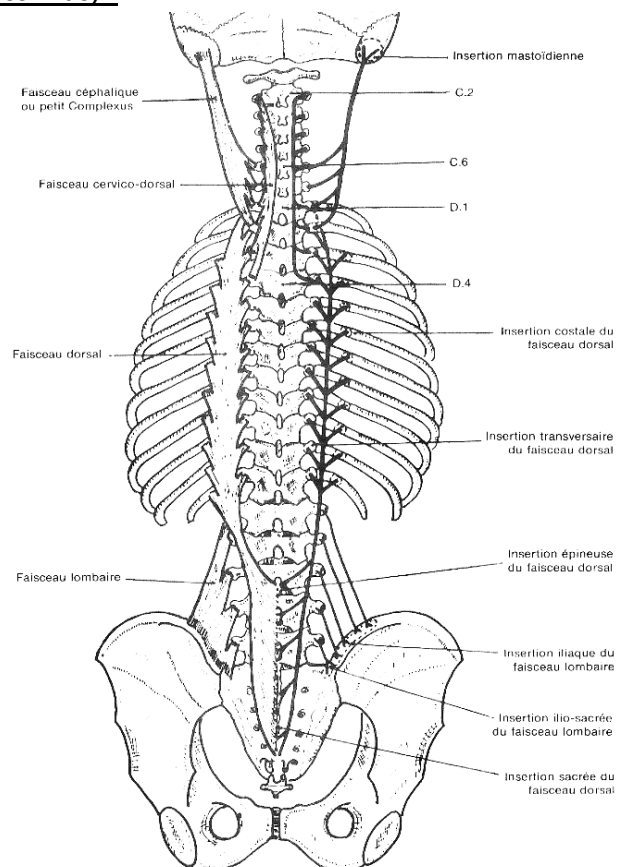
Muscle pair et symétrique, il est tendu de la région lombo-sacro-iliaque au thorax postérieur et au rachis cervical. Il se compose de 3 faisceaux :

- Le faisceau cervical : allongé, aplati et charnu, il s'insère par des portions tendineuses en haut sur les tubercules postérieurs des apophyses transverses des 4<sup>ème</sup>, 5<sup>ème</sup> et 6<sup>ème</sup> (7<sup>ème</sup> pour Dufour) vertèbres cervicales et en bas sur l'arc postérieur en dedans de l'angle des 5<sup>ème</sup>, 6<sup>ème</sup> et 7<sup>ème</sup> côtes (6<sup>èmes</sup> côtes pour Kamina, 3 à 6 pour Gray).
- Le faisceau dorsal : allongé, étroit à son extrémité supérieure, plus étalé à sa partie moyenne et inférieure, il s'insère en haut sur l'arc postérieur des 6 premières côtes (1<sup>ère</sup> côte pour Depreux) et s'étend jusqu'aux 6 dernières côtes (7 dernières pour Depreux) sur lesquelles il s'insère au voisinage de l'angle postérieur par des digitations tendineuses.
- Le faisceau lombaire : mince à sa partie supérieure, large et épais en sa portion inférieure, il s'insère en haut sur l'angle costal postérieur de la 4<sup>ème</sup> à la 12<sup>ème</sup> côte, en bas sur la crête sacrée postérieure, le tiers médial et postérieur de la crête iliaque, sur les tubercules postérieurs des apophyses transverses des 3<sup>ème</sup>, 4<sup>ème</sup> et 5<sup>ème</sup> vertèbres lombaires.

Dans ce travail, nous ne verrons que la partie inférieure de ce muscle.

**b) Le muscle long dorsal (longissimus) :**

**Figure 10 :** Vue postérieure du muscle long dorsal (Source : *Schémas de travaux pratiques anatomie, R. Depreux, 2011*).





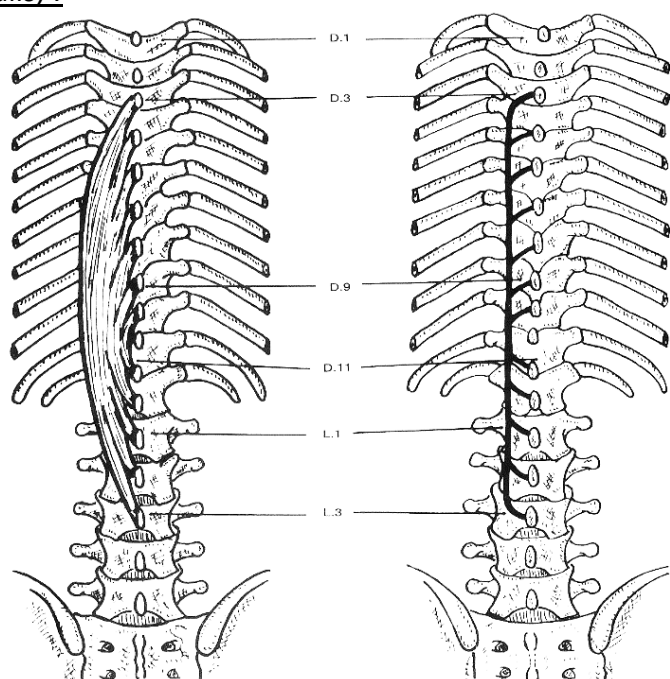
Muscle pair et symétrique, situé en dedans de l'ilio-costal, il est constitué de 4 faisceaux formant une bandelette musculaire tendue de la région occipitale à la région lombo-sacro-iliaque :

- le faisceau céphalique : il s'insère en haut sur le sommet et le bord postérieur de l'apophyse mastoïde, en bas sur la base des apophyses transverses des 6<sup>ème</sup> et 7<sup>ème</sup> vertèbres cervicales et des 1<sup>ère</sup> et 2<sup>ème</sup> vertèbres dorsales.
- le faisceau cervico-dorsal : il s'insère en haut sur la face postérieure des apophyses transverses des 3<sup>ème</sup>, 4<sup>ème</sup>, 5<sup>ème</sup> et 6<sup>ème</sup> vertèbres cervicales (4 à 7 pour Kamina et 2 à 7 pour Dufour), en bas sur la face postérieure des apophyses transverses des 1<sup>ère</sup>, 2<sup>ème</sup>, 3<sup>ème</sup> et 4<sup>ème</sup> vertèbres dorsales (5 pour Kamina).
- le faisceau dorsal : il s'insère en haut sur la face postérieure des apophyses transverses des douze vertèbres dorsales, sur l'arc costal postérieur au voisinage de l'angle costal de la 3<sup>ème</sup> à la 12<sup>ème</sup> côte ; il se termine en bas sur les apophyses épineuses des 3<sup>ème</sup>, 4<sup>ème</sup> et 5<sup>ème</sup> vertèbres lombaires et sur la crête sacrée postérieure.
- le faisceau lombaire : il s'insère en haut sur la face postérieure des apophyses transverses des 1<sup>ère</sup>, 2<sup>ème</sup>, 3<sup>ème</sup>, 4<sup>ème</sup> et 5<sup>ème</sup> vertèbres lombaires, en bas sur le tiers postéro-médial de la crête iliaque et sur le bord postéro-supérieur du sacrum.

Dans ce travail, nous ne verrons que la partie inférieure de ce muscle.

c) Le muscle épineux (spinalis) :

Figure 11 : Vue postérieure du muscle épineux (Source : Schémas de travaux pratiques anatomie, R. Depreux, 2011).



Muscle pair et symétrique, c'est un muscle fusiforme situé en avant du long dorsal et en dedans de l'ilio-costal.

Il s'insère par des languettes tendineuses en haut et sur la face latérale des apophyses épineuses des 3<sup>ème</sup> aux 9<sup>ème</sup> vertèbres dorsales et se termine en bas par des faisceaux tendineux sur le sommet des apophyses épineuses des 11<sup>ème</sup> et 12<sup>ème</sup> vertèbres dorsales et des 1<sup>ère</sup>, 2<sup>ème</sup> et 3<sup>ème</sup> vertèbres lombaires.

### 3) Les muscle transversaires épineux :

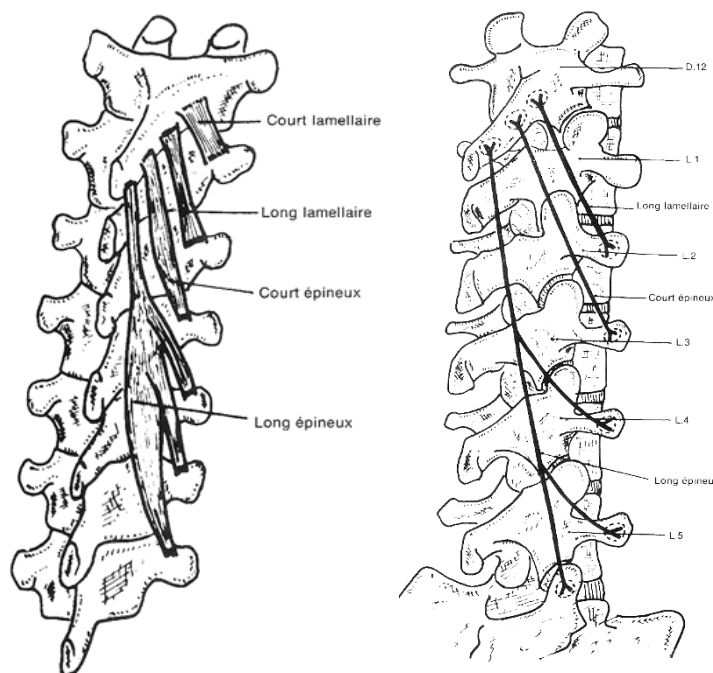


Figure 12 et 13 : Vue postérieure générale puis à l'étage lombaire des muscles transversaires (Source : Schémas de travaux pratiques anatomie, R. Depreux, 2011).

Les muscles transversaires épineux sont des muscles pairs et asymétriques. Ils sont formés de plusieurs faisceaux constituant les muscles multifides et rotateurs.

Ils sont innervés par les branches postérieures des nerfs rachidiens des étages correspondants.

Par leur tonus, ils assurent l'équilibre du tronc pendant la station érigée et à la marche. Leur contraction bilatérale est responsable de l'extension de la colonne vertébrale, et leur contraction unilatérale, de l'inclinaison latérale et de la rotation du rachis.

a) Le muscle court rotateur ou court lamellaire (rotatores brevis) :

Le plus profond et le plus médial, il est tendu de la partie latérale de la lame vertébrale à l'apophyse transverse de la vertèbre sous-jacente.

Ce faisceau n'existe pas aux étages cervical et lombaire.

b) Le muscle long rotateur ou long lamellaire (rotatores longus) :

Il est tendu de la partie médiale du bord inférieur de la lame vertébrale à l'apophyse transverse de la deuxième vertèbre sous-jacente.

Ce faisceau n'existe pas dans la région cervicale supérieure.

c) Le muscle court multifide (multifidus brevis):

Il est tendu de la base de l'apophyse épineuse à l'apophyse transverse de la 3<sup>ème</sup> vertèbre sous-jacente.

d) Le muscle long multifide (multifidus longus):

Il s'insère au sommet de l'apophyse épineuse et s'étend jusqu'à :

- l'apophyse transverse de la 4<sup>ème</sup> vertèbre sous-jacente au niveau cervico-dorsal supérieur.
- l'apophyse transverse des 4<sup>ème</sup>, 5<sup>ème</sup> et 6<sup>ème</sup> vertèbres sous-jacentes au rachis dorsal.
- l'apophyse transverse des 4<sup>ème</sup> et 5<sup>ème</sup> vertèbres sous-jacentes et l'aileron sacré pour les fibres insérées sur l'apophyse épineuse de D.12.

4) Les muscles inter-épineux (interspinales) :

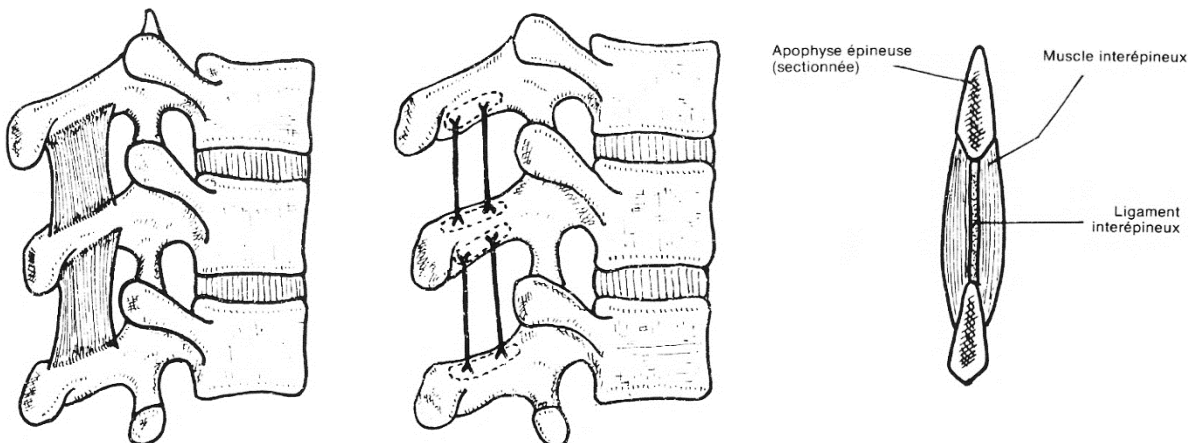


Figure 14, 15 et 16 : Vues latérales droites et postérieure des muscles inter-épineux (Source : Schémas de travaux pratiques anatomie, R. Depreux, 2011).

Muscles pairs et symétriques, ils occupent les espaces inter-épineux de chaque côté de l'axe médian, séparés l'un de l'autre par le ligament inter-épineux.

Ils sont tendus du bord inférieur d'une apophyse épineuse au bord supérieur de l'apophyse épineuse sous-jacente.

Ils sont innervés par des rameaux de la branche postérieure du nerf rachidien de l'étage correspondant.

Ils jouent un rôle de stabilisateur lors de l'extension du tronc.

##### 5) Les muscles inter-transversaires (*intertansversarii*) :

Muscles pairs et symétriques, ils se distinguent en muscles inter-transversaires cervicaux, dorsaux et lombaires. Ce sont des lames musculaires quadrilatères.

Ils sont innervés par des rameaux de la branche postérieure du nerf rachidien de l'étage correspondant.

Dans ce travail, nous ne verrons que les muscles inter-transversaires lombaires.

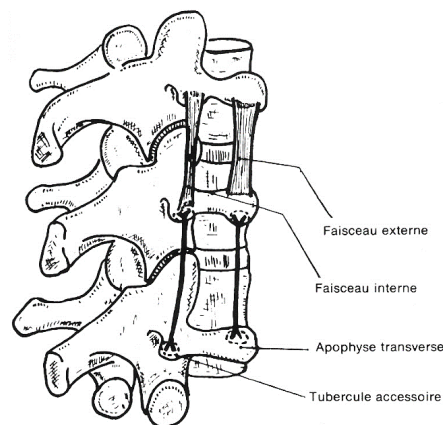


Figure 16 : Vue postéro-latérale droite des muscles inter-transversaires lombaires (Source : *Schémas de travaux pratiques anatomie, R. Depreux, 2011*).

Ils sont constitués de 2 faisceaux :

- le faisceau médial tendu entre les tubercules accessoires de 2 vertèbres adjacentes.
- le faisceau latéral tendu entre les apophyses costiformes de 2 vertèbres adjacentes.

## D) Les muscles lombo-iliaques :

### Le muscle ilio-pecté :

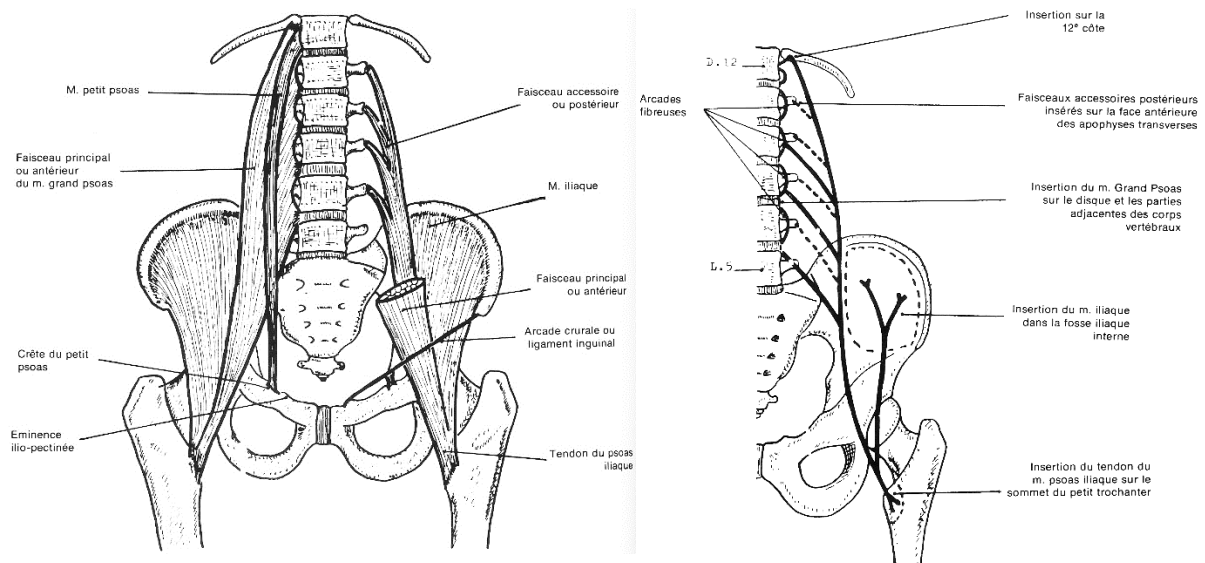


Figure 17 et 18 : Vues antérieures du muscle ilio-pecté (Source : Schémas de travaux pratiques anatomie, R. Depreux, 2011).

Muscle pair et symétrique, il comprend 2 muscles recouverts par le fascia iliaca :

- Le muscle psoas : composé de deux faisceaux antérieur et postérieur se fusionnant en leur partie inférieure, inséré en arcades sur les apophyses transverses lombaires, les disques intervertébraux et les corps intervertébraux de D.12 à L.5.
- Le muscle iliaque : inséré dans la fosse iliaque.

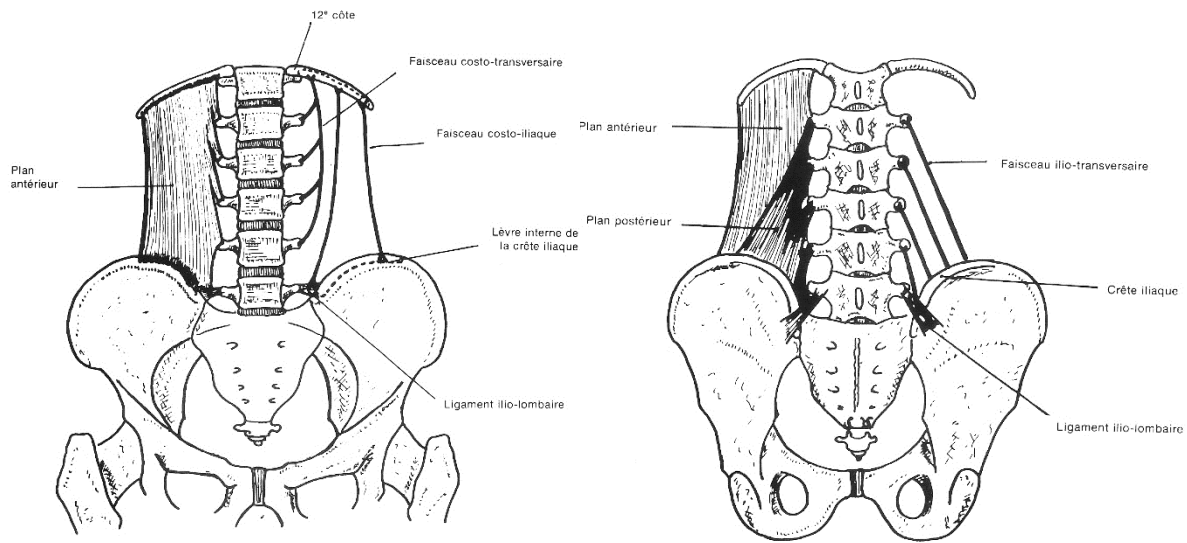
Réunis en bas ces 2 muscles forment un tendon épais se fixant sur le petit trochanter.

Le psoas est innervé par des rameaux issus de plexus lombaires (branches collatérales courtes). L'iliaque est innervé par des collatérales du nerf fémoral.

Ce muscle est fléchisseur de la cuisse sur le bassin et rotateur latéral de la cuisse. Il peut également être fléchisseur du tronc.

Dans ce travail, nous ne verrons pas la partie inférieure de ce muscle.

### Le muscle carré des lombes (*quadratus lumborum*).



**Figure 19 et 20 :** Vues antérieure et postérieure du muscle carré des lombes (*Source : Schémas de travaux pratiques anatomie, R. Depreux, 2011*).

Muscle pair et symétrique, court et épais, il est tendu de la 12<sup>ème</sup> côte et des apophyses transverses des 4 premières vertèbres lombaires à la crête iliaque et au ligament ilio-lombaire. Il est constitué de deux plans.

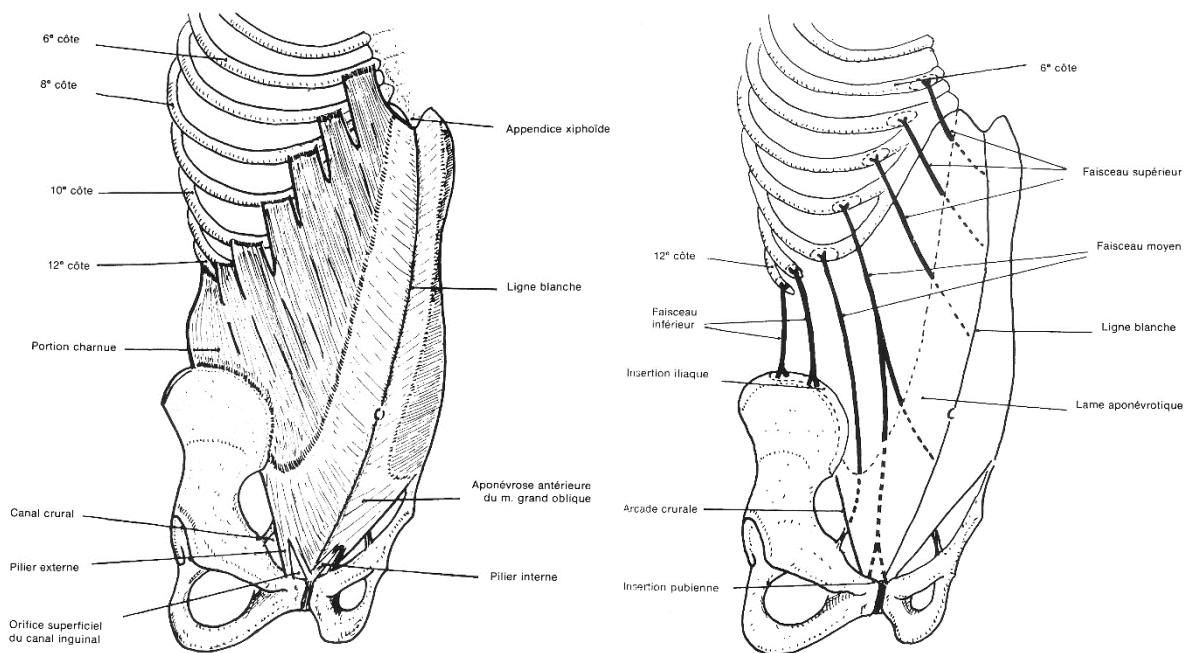
Il est innervé par le 12<sup>ème</sup> nerf intercostal et par les 3 premières branches collatérales courtes antérieures du plexus lombaire.

Il est responsable de l'inclinaison latérale du tronc et abaisse la 12<sup>ème</sup> côte (expirateur accessoire).

### E) Les muscles de la paroi antéro-latérale de l'abdomen.

Dans notre étude, certains de ces muscles sont visualisés partiellement. Possédant des insertions rachidiennes lombaires, ils méritent d'être décrits.

Le muscle oblique externe (obliquus externus abdominis) :



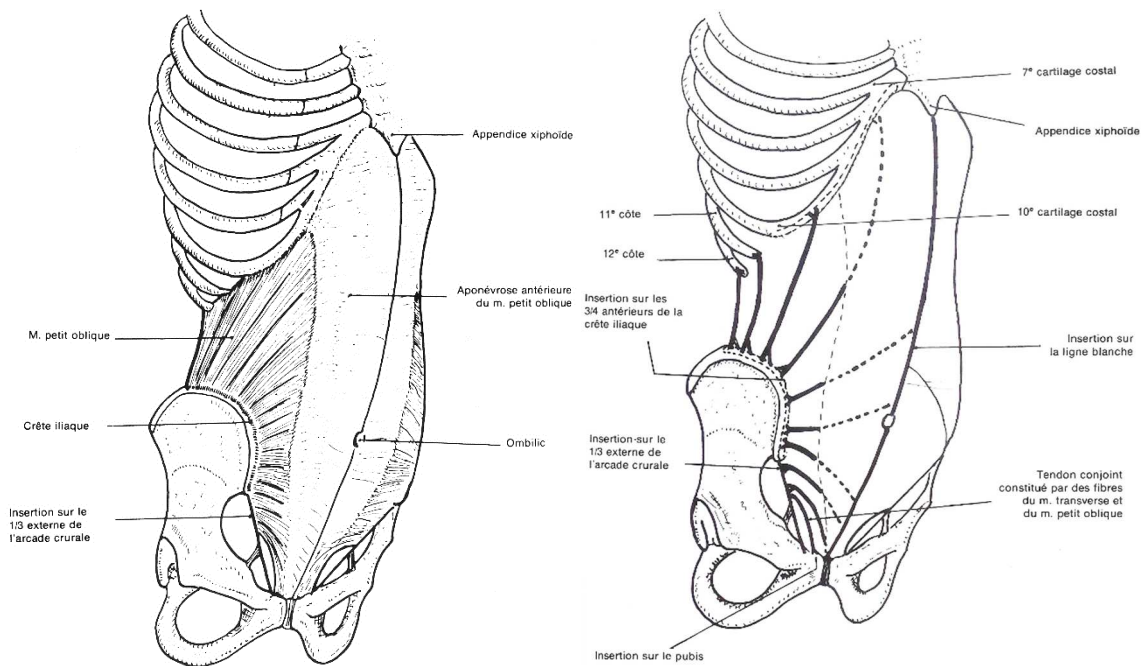
Figures 21 et 22 : Vues antéro-latérales du muscle oblique externe (Source : Schémas de travaux pratiques anatomie, R. Depreux, 2011).

Muscle pair et symétrique, superficiel, il est composé de 3 faisceaux :

- le faisceau supérieur : issu des 6<sup>ème</sup>, 7<sup>ème</sup> et 8<sup>ème</sup> côtes et se continue par une lame aponévrotique contribuant à former la ligne blanche (5<sup>ème</sup> pour Grey).
- le faisceau moyen : issu des 9<sup>ème</sup> et 10<sup>ème</sup> côtes.
- le faisceau inférieur : issu des 10<sup>ème</sup>, 11<sup>ème</sup> et 12<sup>ème</sup> côtes, charnu, se fixe sur la lèvre latérale des deux tiers antérieures de la crête iliaque.

Il est innervé par les 6 derniers nerfs intercostaux et les nerfs abdomino-génitaux.

Le muscle oblique interne (obliquus internus abdominis) :



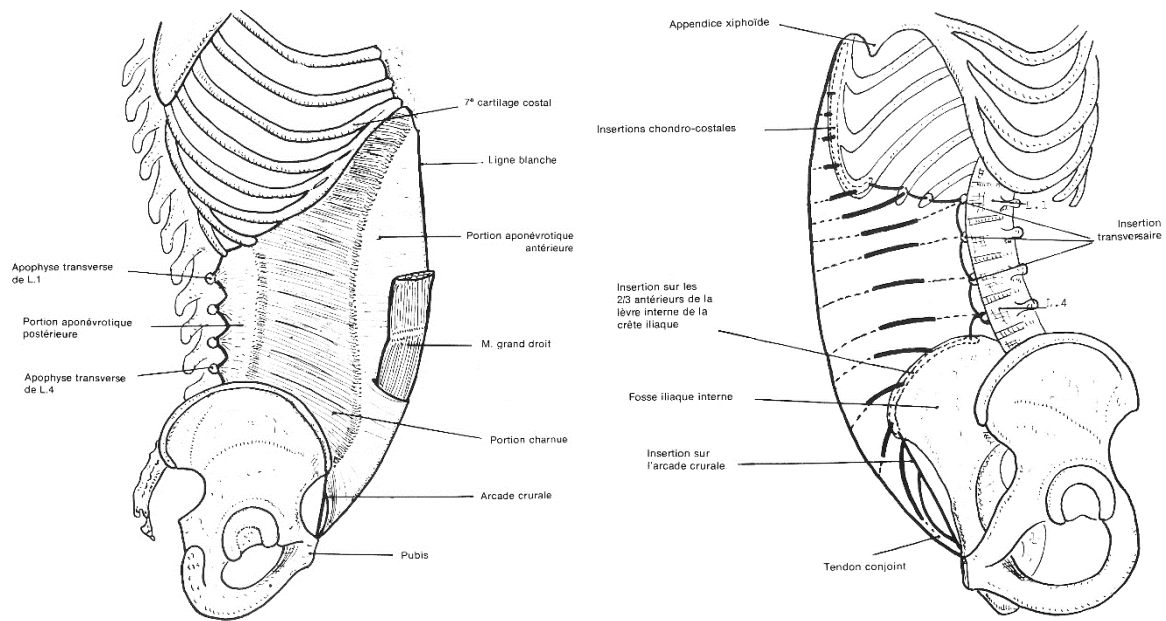
**Figure 22 et 23 :** Vues antéro-latérales du muscle oblique interne (Source : *Schémas de travaux pratiques anatomie, R. Depreux, 2011*).

Muscle pair et symétrique, situé entre le muscle transverse en arrière et le muscle oblique externe en avant, il s'étend en éventail de la face profonde de l'aponévrose lombaire, des trois quarts antérieurs de la crête iliaque et du tiers latéral de l'arcade crurale, jusqu'au bord inférieur des six derniers reliefs chondro-costaux, à la ligne blanche par une lame aponévrotique et au pubis par le tendon conjoint.

Il est innervé par les 6 derniers nerfs intercostaux et les nerfs abdomino-génitaux.



### Le muscle transverse (transversus abdominis) :



**Figures 23 et 24 :** Vues antéro-latérales droite et gauche du muscle transverse (Source : *Schémas de travaux pratiques anatomie, R. Depreux, 2011*).

Muscle pair et symétrique caractérisé par une portion charnue entre 2 lames aponévrotiques.

Il est tendu des apophyses transverses de L.1 à L.4 (L5 pour Dufour), des 7<sup>ème</sup>, 8<sup>ème</sup> et 9<sup>ème</sup> cartilages costaux, des 10<sup>ème</sup>, 11<sup>ème</sup> et 12<sup>ème</sup> côtes, des trois quarts antérieurs de la lèvre médiale de la crête iliaque et du tiers latéral de l'arcade crurale, jusqu'à la ligne blanche et au tendon conjoint sur le pubis.

Il est innervé par les 6 derniers nerfs intercostaux et les nerfs abdomino-génitaux.

## 5. Problématiques

Si les bénéfices des travaux biomécaniques semblent certains, la modélisation du système musculaire rachidien n'est pas évidente à réaliser.

Dans la mesure où chaque sujet possède ses caractéristiques spécifiques (de capacité musculaire, de posture, de morphologie, et éventuellement de pathologie), le modèle

musculaire doit donc être personnalisable afin de déterminer les solutions propres à chaque individu. Ainsi, la mise en place d'un protocole d'obtention des données d'entrée du modèle est nécessaire. Ce protocole s'appliquant à des patients, donc dans un cadre clinique, il se doit d'être adapté à certaines conditions spécifiques : durée supportable, post-traitement facile et rapide, et être le moins invasif possible. De plus, il doit être robuste par rapport aux incertitudes de mesures.

La modalité qui rassemble le plus d'avantages à nos yeux est donc l'IRM.

Une autre difficulté vient du fait qu'il est difficile d'apprécier le sens des fibres musculaires, donc le sens de l'effort développé par le muscle, à partir d'images IRM. Les auteurs s'appuyaient donc auparavant sur des données anatomiques pour compléter leur modélisation. Cependant aujourd'hui de nouvelles séquences 3D permettent de pallier à ces problèmes.

Ainsi, afin de permettre une modélisation musculaire, il fallait constituer un atlas 3D des muscles. Pour avoir le moins d'incertitude de mesure et devant l'absence de logiciel de segmentation automatique ou même semi-automatique valable au niveau du dos, la segmentation manuelle était la méthode de choix.

La segmentation manuelle étant très chronophage, elle a été débutée sur un segment particulier du rachis : la portion lombo-sacrée.

## 6. Objectifs

Notre objectif était donc la réalisation d'atlas en 3 dimensions des muscles du dos à l'étage lombo-sacré.

La constitution d'un tel atlas permettra de réaliser des modèles personnalisés à chaque individu, indispensables aux avancées que nous avons décrites dans le chapitre précédent.

De plus, comme nous l'avons également expliqué plus tôt, plus il existera d'atlas, plus il sera possible de développer des logiciels de segmentation qui faciliteront le post-traitement des données, diminuant d'autant le temps de ce dernier.

Un objectif secondaire était de différencier au maximum les muscles para-vertébraux. En effet, en imagerie, nous sommes confrontés au même problème que les chirurgiens ou anatomistes : dans la gouttière para-vertébrale sont présents de nombreux muscles multifides et rotateurs qui sont difficilement différenciables.

## Notre étude

---

### 1. Matériel et méthode

#### Population de l'étude

Nous avons inclus 3 sujets asymptomatiques, sans antécédent traumatique ni chirurgical rachidien.

Les caractéristiques sont résumées dans le tableau suivant :

	<b>Sujet 1</b>	<b>Sujet 2</b>	<b>Sujet 3</b>
<b>Sexe</b>	Homme	Homme	Homme
<b>Age (en année)</b>	34	30	55
<b>Poids (en kg)</b>	88	75	88
<b>Taille (en cm)</b>	173	180	183
<b>Musculature</b>	++++	+++	++

### Machine IRM

Les examens ont été réalisés sur une IRM 3 Tesla (Discovery MR750w GEM 3.0T, GE Healthcare, USA) avec un tunnel de 70cm de large à l'Hôpital Raymond Poincaré de Garches.

### Protocole d'acquisition des données

Idéalement, la résolution devrait être la plus élevée possible afin de fournir des images d'un grand niveau de détail et d'éviter les sauts entre coupes consécutives. Ce n'est pas toujours possible pour diverses raisons telles que les limitations de la machine IRM ou les restrictions de temps d'acquisition. En effet ce protocole ayant une finalité clinique, la durée d'acquisition devait être acceptable pour que le sujet reste le plus immobile possible.

Cette étude s'intégrant dans un projet plus global, les patients ont bénéficié d'une IRM étendue de la base du crâne jusqu'au sacrum en séquences 3D T2 (axiale cube T2 ou FRFSE pour Fast Recovery Fast Spin Echo) avec les paramètres suivants :

- 3 à 4 boîtes selon la taille du sujet.
- field of view (FOV) de 24cm
- épaisseur de coupe de 2mm
- direction de la fréquence antéro-postérieure.
- train de répétition : 3020.
- temps échos : 102.
- nombre d'excitations : 2.
- 256 coupes
- rapport signal sur bruit 100%.
- durée totale : 30 à 45 minutes / patient.

Les boîtes se chevauchaient toutes. Cela avait pour but de supprimer l'artéfact de repliement ou aliasing sur les coupes les plus périphériques où l'on constatait une perte de signal. Cela a été réalisé en plus du sur-échantillonnage dans le sens de la phase (« No Phase Wrap » chez GE).

Dans notre étude, nous avons réalisé des séquences 3D plutôt que bidimensionnelles. En effet, les progrès techniques permettent aujourd'hui d'obtenir des séquences avec la même résolution pour des durées d'acquisition légèrement supérieures. De plus, cela permet de réaliser des reconstructions obliques afin de mieux suivre l'orientation des fibres musculaires.

Dans notre étude, nous avons préféré une pondération T2 à T1 pour plusieurs raisons. La durée d'acquisition est légèrement moindre en T2. De plus, elle donne un meilleur contraste qui s'avèrera capital pour la segmentation afin de détecter les plans graisseux séparant les faisceaux musculaires. Enfin, la séquence T2 est la plus adaptée à une activité clinique : la séquence DIXON (pondération T2 et T2 avec saturation de graisse) permet une analyse musculaire complète en répondant sur la présence ou non d'un œdème musculaire ainsi qu'une dégénérescence graisseuse du muscle qui sera quantifiable, ces deux paramètres étant essentiels dans l'analyse diagnostique.

### La segmentation musculaire

Nous avons utilisé le logiciel Avizo\* (FEI Thermo Fisher Scientific, Oregon, USA). Il s'agit d'un logiciel de traitement d'images permettant une analyse et une modélisation 3D. Chaque muscle a été contouré sur chaque coupe et dans chaque plan de façon manuelle. Bien que cette méthode soit chronophage, elle a permis une étude des plus précise.

En se basant sur l'anatomie symétrique des muscles, nous avons réalisé une segmentation uniquement du côté droit.

Pour chaque muscle de chaque patient, nous nous sommes posés les mêmes questions : le muscle était-il individualisable ? Dans quel plan était-il le mieux étudié ? Sur une échelle de 0 à 5, quel était le niveau de difficulté à sa segmentation ? Combien de temps a-t-on consacré à sa segmentation ?

### La modélisation 3D

Après extraction des données segmentées brutes, il apparaît que leur surface n'est pas lisse, alors que cela devrait être le cas anatomiquement. Ceci s'explique d'abord par la faible résolution des images IRM : en effet, nous avons segmenté des pixels dans chaque plan soit des voxels en 3D correspondant donc à des piles de cubes. D'autres facteurs interviennent comme l'épaisseur de coupe ou encore la segmentation manuelle en elle-même qui reste une tâche subjective. C'est d'autant plus le cas pour les muscles para-vertébraux, très difficiles à discerner entre eux.

Puisque les muscles sont anatomiquement lisses, l'objectif est donc de trouver une solution qui puisse les modéliser de la sorte. Pour cela, nous avons pris le parti d'utiliser l'application de lissage fourni avec le logiciel Avizo\* et le résultat est convainquant.

## 2. Résultats

Les résultats sont délivrés dans les tableaux suivants :

- Tableau 1 : Nombre de muscles individualisés chez nos sujets.
- Tableau 2 : Résultats de la segmentation sur le sujet 1.
- Tableau 3 : Résultats de la segmentation sur le sujet 2.
- Tableau 4 : Résultats de la segmentation sur le sujet 3.
- Tableau 5 : Récapitulatif des résultats.

Muscles	Sujet 1	Sujet 2	Sujet 3
<b>Plan superficiel</b>	<b>1/1</b>	<b>1/1</b>	<b>1/1</b>
Grand Dorsal	1/1	1/1	1/1
<b>Plan intermédiaire</b>	<b>1/1</b>	<b>1/1</b>	<b>1/1</b>
Dentelé postéro-inférieur	1/1	1/1	1/1
<b>Plan Profond</b>	<b>10/37</b>	<b>13/37</b>	<b>20/37</b>
Ilio-costal	1/1	1/1	1/1
Long dorsal	1/1	1/1	1/1
Épineux	0/1	0/1	1/1
Transversaire épineux	2/24	4/24	7/24
Rotateur	2/7	3/7	5/7
Multifide	0/17	1/17	2/17
Inter-épineux	5/5	5/5	5/5
Inter-transversaire	1/5	2/5	5/5
<b>Lombo-iliaque</b>	<b>2/2</b>	<b>2/2</b>	<b>2/2</b>
Ilio-psoas	1/1	1/1	1/1
Carré des lombes	1/1	1/1	1/1
<b>Paroi antéro-latérale</b>	<b>3/3</b>	<b>3/3</b>	<b>3/3</b>
Oblique externe	1/1	1/1	1/1
Oblique interne	1/1	1/1	1/1
Transverse	1/1	1/1	1/1
<b>TOTAL</b>	<b>17/44</b>	<b>20/44</b>	<b>27/44</b>

Tableau 1 : Nombre de muscles individualisés chez nos sujets.

Muscles Sujet 1	Visualisé?	Plan d'étude	Difficulté	Temps
<b>Plan superficiel</b>				
Grand Dorsal	Oui	axial	1	180
<b>Plan intermédiaire</b>				
Dentelé postéro-inférieur	Oui	axial	2	90
<b>Plan Profond</b>				
Ilio-costal	Oui	coronal	4	300
Long dorsal	Oui	coronal	4	300
Épineux	Non	oblique	5	0
Transversaire épineux				
Rotateur	2/7	oblique	5	50
Multifide	0/17	oblique	5	0
Inter-épineux	Oui	coronal	3	100
Inter-transversaire	+/-	oblique	5	180
<b>Lombo-iliaque</b>				
Ilio-psoas	Oui	axial	3	240
Carré des lombes	Oui	axial	2	120
<b>Paroi antéro-latérale</b>				
Oblique externe	Oui	axial	2	90
Oblique interne	Oui	axial	2	60
Transverse	Oui	axial	3	90
<b>TOTAL</b>				1800

Tableau 2 : Résultats de la segmentation sur le sujet 1.



Muscles Sujet 2	Visualisé?	Plan d'étude	Difficulté	Temps
<b>Plan superficiel</b>				
Grand Dorsal	Oui	axial	1	130
<b>Plan intermédiaire</b>				
Dentelé postéro-inférieur	Oui	axial	3	120
<b>Plan Profond</b>				
Ilio-costal	Oui	coronal	4	300
Long dorsal	Oui	coronal	4	300
Épineux	Non	oblique	5	0
Transversaire épineux				
Rotateur	3/7	oblique	5	75
Multifide	1/17	oblique	5	35
Inter-épineux	Oui	coronal	3	100
Inter-transversaire	+/-	oblique	5	180
<b>Lombo-iliaque</b>				
Ilio-psoas	Oui	axial	3	215
Carré des lombes	Oui	axial	2	90
<b>Paroi antéro-latérale</b>				
Oblique externe	Oui	axial	2	45
Oblique interne	Oui	axial	2	60
Transverse	Oui	axial	2	45
<b>TOTAL</b>				1695

Tableau 3 : Résultats de la segmentation sur le sujet 2.

Muscles Sujet 3	Visualisé?	Plan d'étude	Difficulté	Temps
<b>Plan superficiel</b>				
Grand Dorsal	OUI	axial	1	115
<b>Plan intermédiaire</b>				
Dentelé postéro-inférieur	OUI	axial	2	60
<b>Plan Profond</b>				
Ilio-costal	OUI	coronal	4	240
Long dorsal	OUI	coronal	4	240
Épineux	NON	oblique	3	30
Transversaire épineux				
Rotateur	5/7	oblique	5	125
Multifide	2/17	oblique	5	70
Inter-épineux	OUI	coronal	2	75
Inter-transversaire	+/-	oblique	4	150
<b>Lombo-iliaque</b>				
Ilio-psoas	OUI	axial	3	180
Carré des lombes	OUI	axial	2	60
<b>Paroi antéro-latérale</b>				
Oblique externe	OUI	axial	2	45
Oblique interne	OUI	axial	2	90
Transverse	OUI	axial	3	60
<b>TOTAL</b>				1540

Tableau 4 : Résultats de la segmentation sur le sujet 3.

Muscles	Visualisé?	Plan d'étude	Difficulté	Temps
<b>Plan superficiel</b>				
Grand Dorsal	OUI	axial	1	141,67
<b>Plan intermédiaire</b>				
Dentelé postéro-inférieur	OUI	axial	2,33	90
<b>Plan Profond</b>				
Ilio-costal	OUI	coronal	4	280
Long dorsal	OUI	coronal	4	280
Épineux	+/-	oblique	4,33	30min
Transversaire épineux				
Rotateur	+/-	oblique	5	25min/m
Multifide	+/-	oblique	5	35min/m
Inter-épineux	OUI	coronal	2,67	91,7
Inter-transversaire	+/-	oblique	4,67	170
<b>Lombo-iliaque</b>				
Ilio-psoas	OUI	axial	3	211,67
Carré des lombes	OUI	axial	2	90
<b>Paroi antéro-latérale</b>				
Oblique externe	OUI	axial	2	60
Oblique interne	OUI	axial	2	70
Transverse	OUI	axial	2,67	65

Tableau 5 : Récapitulatif des résultats.

Concernant les muscles rotateurs, il faut comprendre qu'en théorie, sept devaient être visualisés, à savoir les longs rotateurs tendus de :

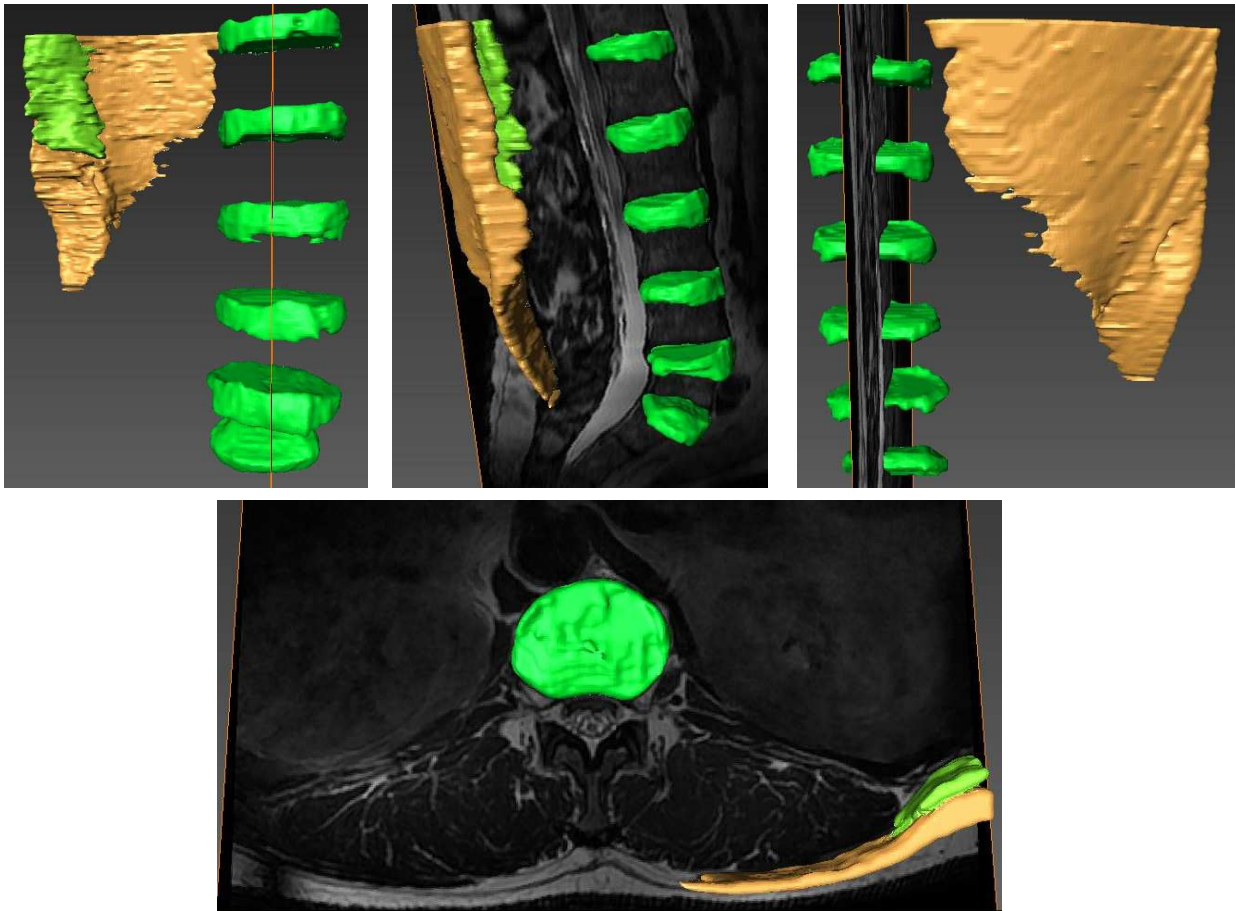
- D.11 à L.1.
- D.12 à L.2.
- L.1 à L.3.
- L.2 à L.4.
- L.3 à L.5.
- L.4 à S.1.
- L.5 à S.2.\*

Concernant les muscles multifides, il faut comprendre qu'en théorie, dix-sept devaient être visualisés, à savoir :

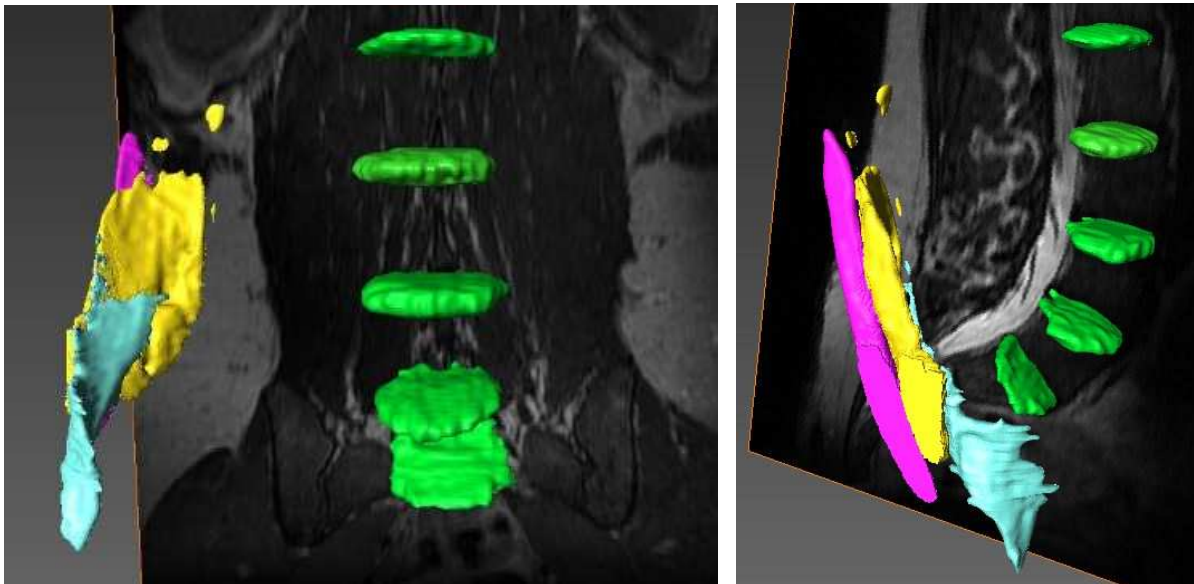
- long multifide tendu de D.9 à L.1.
- long multifide tendu de D.10 à L.2.
- long multifide tendu de D.11 à L.3.
- long multifide tendu de D.12 à L.4.
- long multifide tendu de L.1 à L.5.
- long multifide tendu de L.2 à S.1.
- long multifide tendu de L.3 à S.2.\*
- long multifide tendu de L.4 à S.3.\*
- long multifide tendu de L.5 à S.4.\*
- court multifide tendu de D.10 à L.1.
- court multifide tendu de D.11 à L.2.
- court multifide tendu de D.12 à L.3.
- court multifide tendu de L.1 à L.4.
- court multifide tendu de L.2 à L.5.
- court multifide tendu de L.3 à S.1.
- court multifide tendu de L.4 à S.2.\*
- court multifide tendu de L.5 à S.3.\*

\* : Ces muscles n'ont jamais été décrits en anatomie. Leur insertion est théorique résultant des observations aux étages sus-jacents.

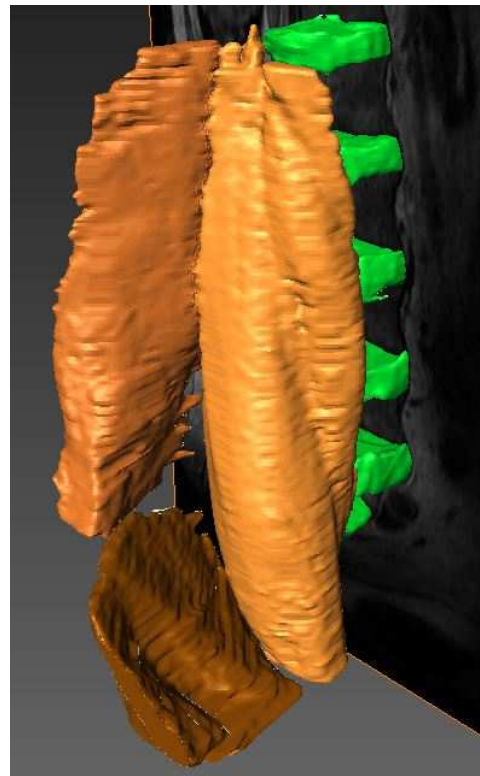
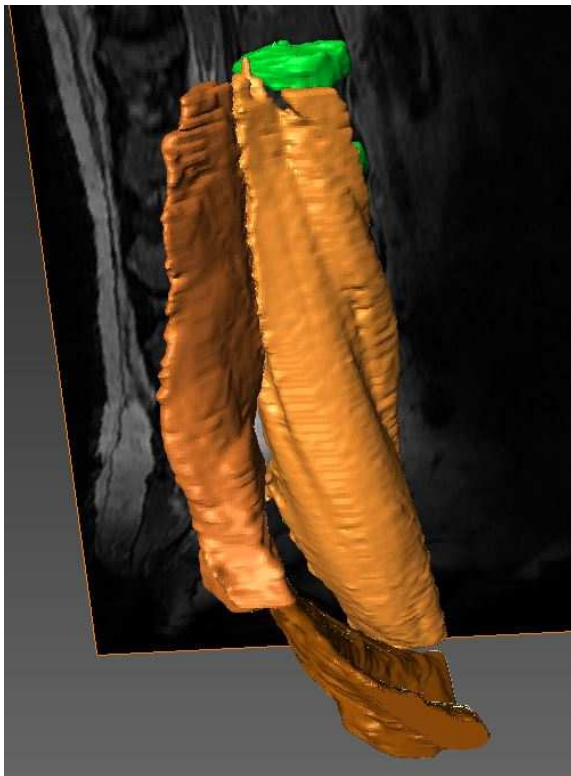
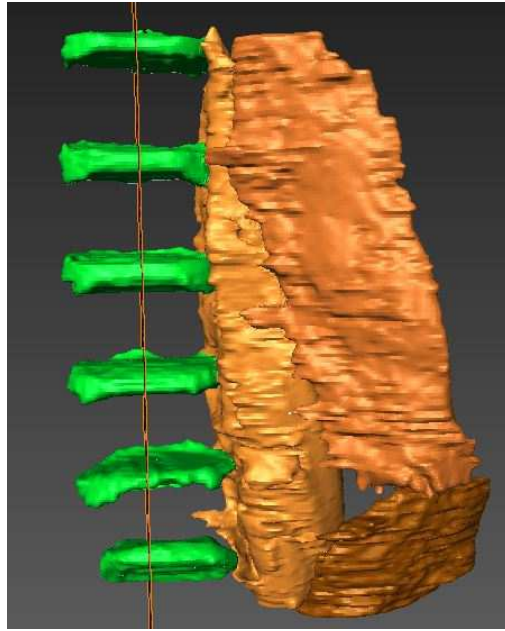

Dans les figures suivantes sont représentés en vert les disques intervertébraux qui peuvent servir de repère anatomique.



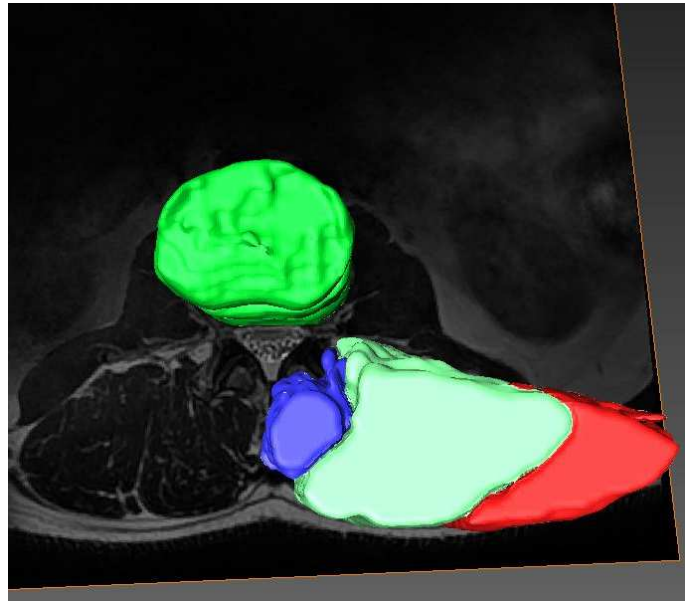
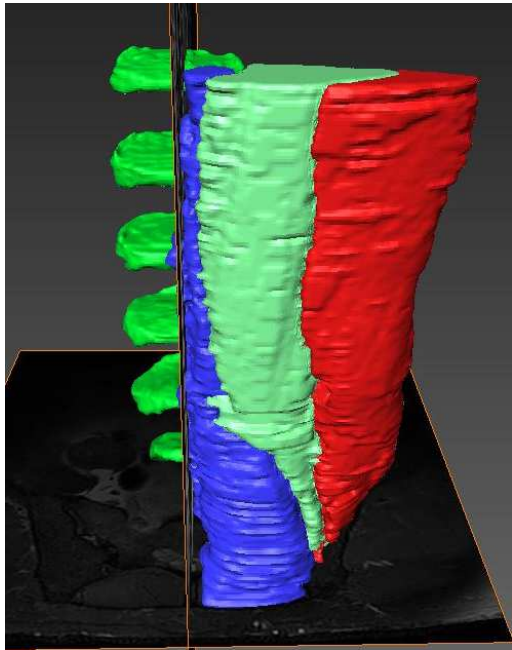
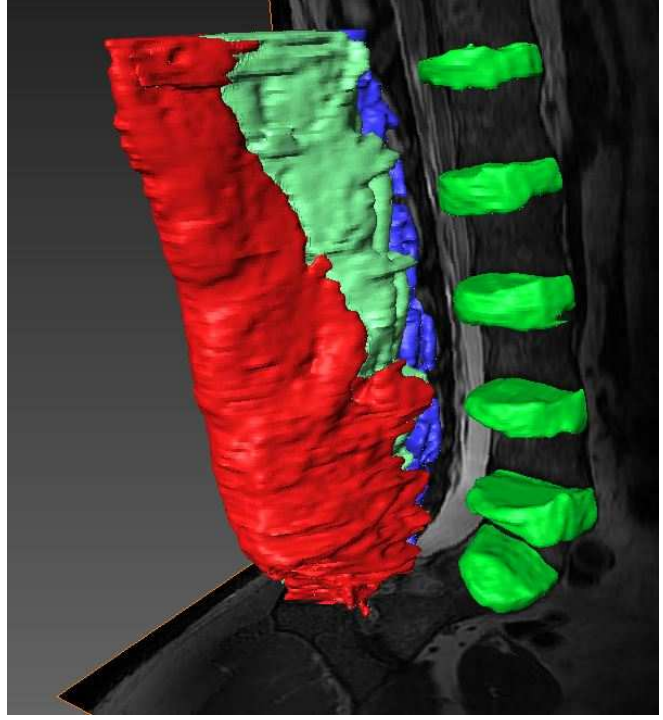

Figures 25,26,27 et 28 : Vues 3D antérieure, latérale, postérieure et supérieure des muscles grand dorsal (marron) et dentelé postéro-inférieur (vert clair).



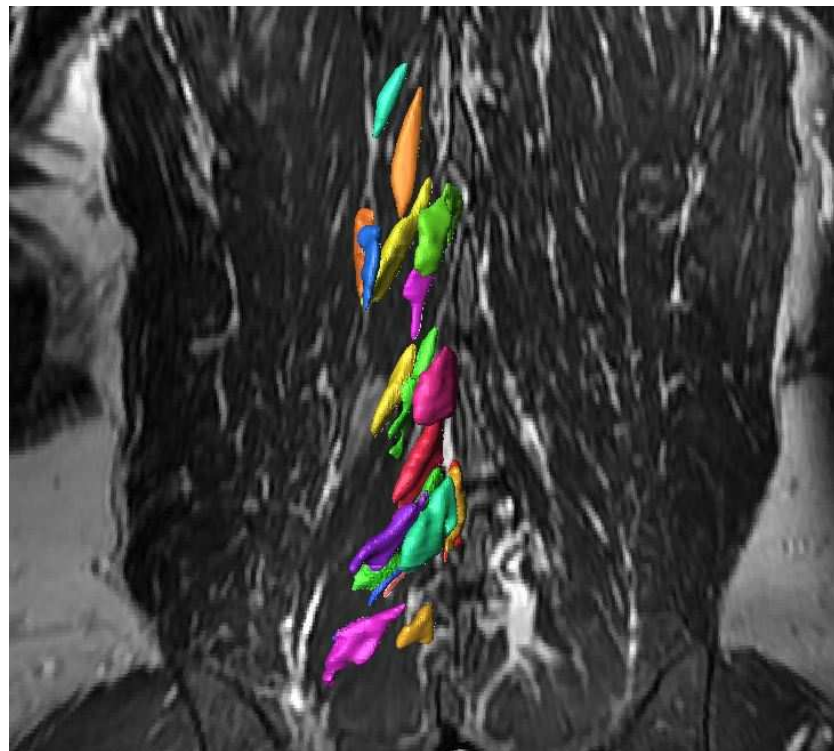
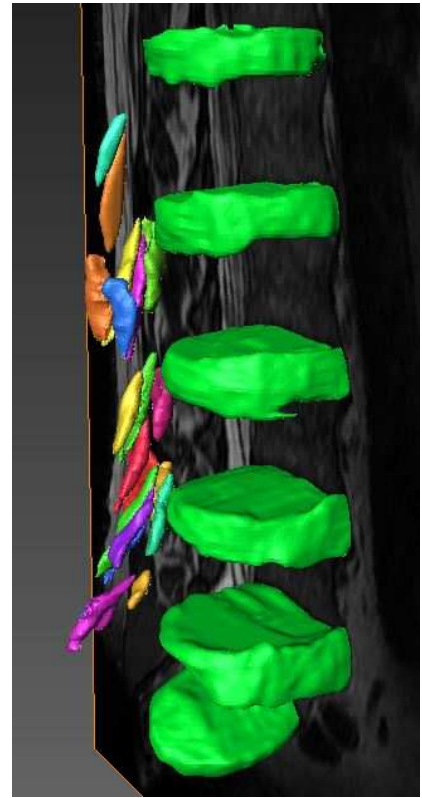
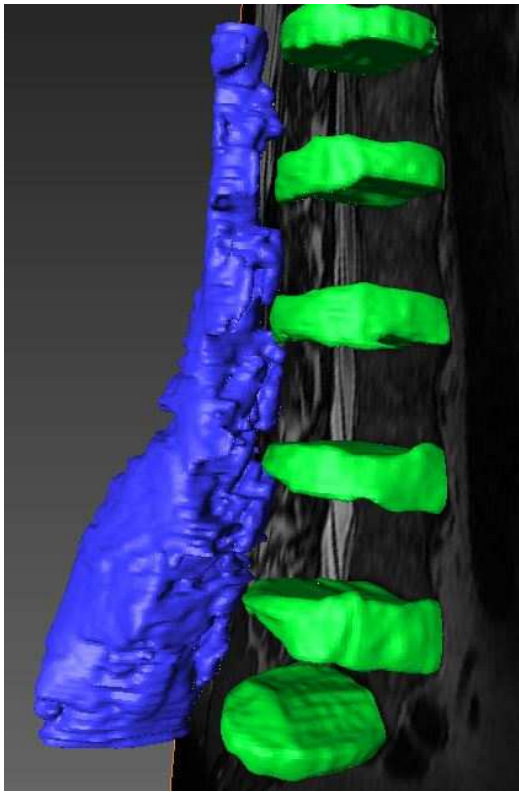
Figures 29 et 30 : Vues 3D antérieure et latérale des muscles de la paroi antéro-latérale (oblique externe en violet, oblique interne en jaune et transverse en bleu).



Figures 31, 32,33 et 34 : Vues 3D antérieure, postérieure, latérale et antéro-latérales des muscles lombo-iliaques (du marron clair au plus foncé : muscle iliaque, carré des lombes et iliaque).



Figures 35, 36, 37 et 38 : Vues 3D antérieure, antéro-latérale, postérieure et supérieure des muscles ilio-costal (rouge), long dorsal (cyan) et transversaires épineux (bleu).



Figures 39, 40 et 41 : Vues 3D antéro-latérales et antérieure des muscles transversaires-épineux individualisés.



Sur la difficulté de segmentation, bien que subjective, elle était directement liée au nombre de muscle segmenté et au temps consacré.

Sur la durée de segmentation, nous avons pris en compte uniquement le temps consacré aux muscles segmentés. Le temps passé pour les tentatives de segmentation n'a pas été pris en compte.

Comme décrit dans ces tableaux, nous avons pu segmenter 17 muscles chez le sujet n°1, 20 chez le sujet n°2 et 27 chez le sujet n°3.

Chez tous nos sujets, les muscles lombo-iliaques, de la paroi antéro-latérale de l'abdomen, des plans superficiel et intermédiaire du dos ont tous été visualisés et segmentés.

Cependant, cela n'était pas le cas pour les muscles du plan profond du dos.

Chez nos 3 sujets, les muscles ilio-costal, long dorsal et inter-épineux étaient individualisés.

Le muscle épineux n'était visible que chez le sujet n°3.

Les muscles inter-transversaires n'étaient pas individualisables chez le sujet n°1, partiellement chez le sujet n°2 alors qu'ils étaient tous bien visualisés chez le sujet n°3.

Concernant les muscles transversaires épineux, leur ensemble était bien individualisable chez les 3 sujets. Cependant, leur différenciation s'est avérée très complexe.

Ainsi, les rotateurs étaient partiellement visualisés chez nos 3 sujets mais quasi-tous ont été segmentés chez le sujet n°3.

Les muscles multifides n'ont été que très peu individualisables : aucun chez le sujet n°1, un seul chez le sujet n°2 et deux sur le sujet n°3. Il est important de signaler que parmi ceux qui ont pu être délimités, il ne s'agissait que de muscles courts multifides ; aucun long multifide n'a pu être dissocié.

Par ordre décroissant, les muscles les plus difficiles à segmenter étaient :

- Les muscles multifides et notamment les longs multifides.
- Les muscles rotateurs et les muscles inter-transversaires.
- Le muscle épineux.

Venaient ensuite les muscles ilio-costal et long dorsal.

Enfin, « les plus faciles », le muscle ilio-psoas, les muscles inter-épineux et transverse de l'abdomen, le muscle dentelé postéro-inférieur, les muscles obliques interne et externe, carré des lombes, et le muscle grand dorsal.

Le temps de segmentation a varié entre 1800 minutes pour le sujet n°1 à 1540minutes pour le sujet n°3.

Le temps moyen de segmentation était de 1678 minutes, soit environ 28 heures.

Au total, même si nous avons réussi à individualiser certains muscles transversaires épineux, nous sommes encore « loin du compte ». En effet, la plus grosse difficulté concernait les muscles multifides et notamment longs multifides qui nous sont apparus en imagerie comme aux yeux des anatomistes et des chirurgiens : une masse sacro-lombaire.

On observe que chez le sujet n°3, qui s'avère être le plus âgé avec la musculature la moins développée, les muscles ont été plus facilement individualisables et donc segmentés. De même les difficultés et la durée étaient moindres. Cela était en partie liée au fait que les plans graisseux étaient mieux visibles mais cela résulte aussi de l'amélioration de l'expérience de l'opérateur à mesure des segmentations.

Notre attention a été portée sur un muscle parfaitement individualisable tendu entre la lame vertébrale de L.3 et le processus transverse de L.4, correspondant en théorie d'après ses insertions à un muscle court rotateur. Or, aucun muscle court rotateur n'a jamais été décrit à l'étage lombaire : s'agissait-il d'un muscle surnuméraire ?

## Discussion

---

Notre travail a permis la réalisation, à notre connaissance, des premiers atlas 3D des muscles du rachis lombo-sacré à partir de données IRM. De plus, au sein de ces atlas, les muscles du rachis ont été clairement subdivisés même si malheureusement, ils n'ont pas pu être tous dissociés.

Cette étude montre que malgré les connaissances anatomiques actuelles et les progrès techniques en IRM, tous les muscles du rachis lombo-sacré ne sont pas individualisables : même si notre analyse est plus fine, nous restons encore confrontés aux mêmes difficultés que les chirurgiens ou anatomistes. Ceci concerne principalement les muscles transversaires épineux et inter-transversaires.

En effet, d'une part, ces muscles sont constitués de faisceaux très minces avec un fin voire pas de plan graisseux entre eux. D'autre part, ils présentent une orientation oblique ce qui était le principal frein à leur analyse avec notre logiciel qui ne permettait que les plans traditionnels axial, coronal et sagittal.

Nous avons pu distinguer différents profils de sujet à segmenter. Ainsi le patient le plus mince et dont la dégénérescence musculaire était plus marquée était plus facile à segmenter que le patient avec une musculature bien développée. Cela paraît évident mais il serait intéressant ultérieurement d'étudier la faisabilité de la segmentation notamment en fonction de la masse musculaire des sujets.

Enfin, comme nous l'avions prévu, l'étape de segmentation reste très chronophage avec une durée pouvant atteindre 90 minutes pour un muscle transversaire-épineux et dans notre étude une durée moyenne de 1678 minutes par sujet (écart-type : 130,8minutes). Il apparaît également que si tous les muscles étaient individualisables, en conservant les durées moyennes de cette étude, le temps de segmentation serait aujourd'hui d'environ 2320 minutes, soit environ 38 heures.

La réalisation de cette étude nous a permis d'être confrontés aux difficultés de la segmentation ainsi qu'à ses limites actuelles.

Il existe d'une part des limitations intrinsèques au processus de segmentation.

L'une d'entre elles est la variabilité inter-observateur. En effet la segmentation manuelle reste subjective même si plusieurs études s'accordent pour la décrire comme étant actuellement la plus reproductible.

L'une des principales limites au développement de modèle est le fait que la segmentation est aujourd'hui très chronophage, plusieurs heures étant nécessaires à ce processus. Néanmoins, la réalisation de ces atlas pourra permettre dans le futur une segmentation automatique qui ne prendra plus alors que quelques minutes de post-traitement.

Notre étude est également soumise aux limitations techniques. Bien que nous ayons acquis nos données à l'aide d'une IRM 3 Tesla, avec une séquence optimisée, nous avons été confrontés à des défauts de résolution ainsi qu'à des artefacts spécifiques aux séquences 3D. Nul doute que ces séquences continuent d'être développées avec des outils permettant de corriger ces artefacts. Ainsi il existe désormais des logiciels de post-traitement qui corrigent les inhomogénéités de champs ; bien que ces inhomogénéités ne soient pas un obstacle pour la segmentation manuelle, elles ralentissent la segmentation automatique. Le développement de nouvelles séquences permettra également une diminution du temps d'acquisition, élément très intéressant dans cet examen qui reste relativement long. De plus, en limitant la durée, on limite d'autant les artefacts cinétiques et l'examen devient aussi plus acceptable pour le patient.

Une autre des limites qui nous est apparue vient du logiciel de segmentation utilisé. En effet, malgré une acquisition en 3 dimensions, le logiciel ne permettait qu'une analyse dans les plans axial, coronal et sagittal et non dans des plans obliques. Or les muscles paravertébraux présentent une orientation oblique. Les logiciels de segmentation à venir devront résoudre cette problématique et intégrer des reconstructions en simple voire double

obliquité. Etant difficile d'apprécier le sens des fibres musculaires, donc le sens de l'effort développé par le muscle, à partir d'images IRM, certains auteurs préconisent également l'utilisation de la tractographie qui s'avère prometteuse (46).

Enfin une dernière limitation est la non-différenciation possible en IRM des structures anatomiques : un ligament, un fascia ainsi qu'un tendon présentent le même signal. Cependant, il est évident qu'elles ne possèdent pas les mêmes propriétés et que leur rôle dans la biomécanique est bien différent. Un exemple avec le fascia thoraco-lombaire que nous avons été incapables d'individualiser alors que les anatomistes l'ont bien décrit et que son rôle primordial dans la biomécanique est déjà établi (47).

Il existe d'autre part des limitations extrinsèques.

L'une d'entre elle est la variabilité inter-individuelle. Ainsi, il nous est apparu évident qu'un patient mince avec une musculature développée (avec très peu de plan graisseux entre les muscles) était plus difficile à segmenter qu'un patient avec une musculature moins développée. Dans ce travail, il existait un biais de sélection : aucun atlas n'a été réalisé sur un sujet de sexe féminin. D'autres paramètres se devront aussi d'être explorés comme les variantes anatomiques : une anomalie transitionnelle pourra ainsi complètement modifier la géométrie musculaire. Dans notre étude, la question se pose avec la visualisation d'un muscle tendu entre la lame vertébrale de L3 et l'apophyse transverse de L4, correspondant en théorie à un muscle court rotateur alors qu'aucun n'a jamais été décrit à l'étage lombaire.

La seconde est la variabilité intra-individuelle. En effet, la musculature d'un individu évolue au cours de la vie. Le système musculaire d'un individu sera donc plus facile à segmenter chez un patient âgé car de trophicité moindre. Les processus pathologiques seront également responsables des différences de modèles. Mais c'est aussi le but de ces recherches.

Enfin, d'une manière générale, la personnalisation de la géométrie musculaire passe toujours par une technique d'imagerie médicale ; le modèle est alors généré par reconstruction à partir de plusieurs coupes. Il est important de rappeler que l'acquisition des données s'est faite en position couchée, en décubitus dorsal. D'une part, on peut se demander si une acquisition en décubitus ventral ne permettrait pas de diminuer la compression exercée sur les muscles observés, faisant apparaître par la même occasion des plans graisseux qui

faciliteraient la segmentation. D'autre part, bien que cela ne soit pas le sujet dans cette thèse, il en résulte que la géométrie musculaire obtenue est sensiblement différente de la géométrie musculaire en position debout comme l'a montré McGill et son équipe (12) dont l'étude portait sur les muscles abdominaux. Considérant les résultats de Nussbaum et son équipe (48), il apparaît que l'utilisation d'une géométrie musculaire couchée n'est pas adaptée pour des évaluations biomécaniques en station debout induisant un biais non négligeable dans la réalisation future de modèle biomécanique.

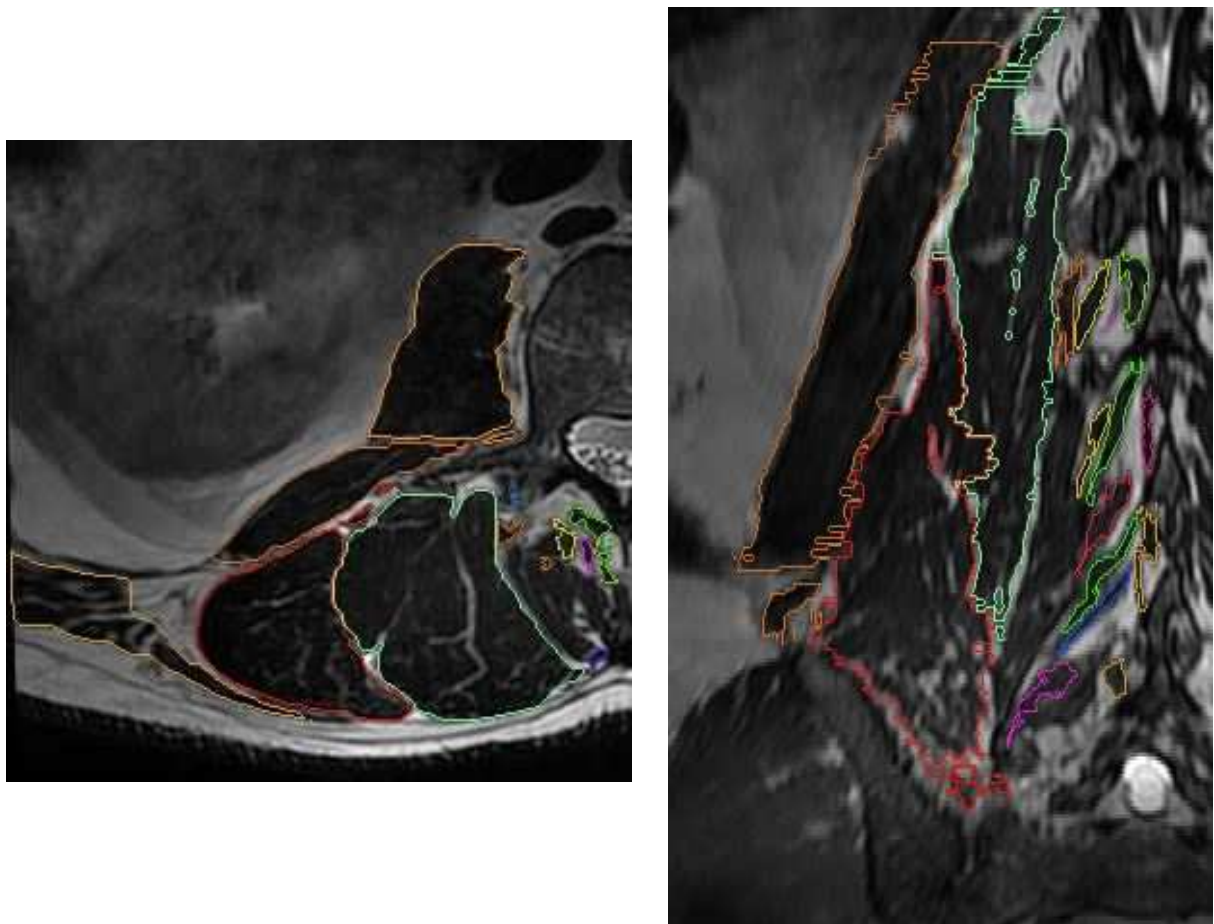


Figure 42 et 43 : Exemples de segmentation dans les plan axial et coronal.

## Conclusion

---

A notre connaissance, il s'agit des premiers atlas 3D des muscles du dos à l'étage lombo-sacré réalisés à partir de données IRM.

Cette étude a démontré la faisabilité de la segmentation manuelle malgré les limites restantes. Cependant, tout n'est pas encore gagné même si l'on sait que les progrès techniques permettront des analyses d'autant plus aisées.

N'oublions pas que c'est de ces atlas que vont découler les modèles biomécaniques de demain qui pourront nous apporter les réponses aux nombreuses questions et lacunes qui subsistent encore aujourd'hui dans la connaissance de la biomécanique rachidienne.

D'autre part la modélisation s'avère nécessaire pour la compréhension des pathologies rachidiennes. Elle sera aussi un outil de choix pour les chirurgiens leur permettant une planification pré-opératoire grâce à la prédiction de l'effet mécanique de leurs interventions, mais aussi comme élément d'appréciation sur les possibles conséquences de leur choix sur la géométrie musculaire des patients.

La réalisation d'autres atlas chez des individus avec des musculatures différentes permettra à terme de passer à la segmentation automatique afin de constituer des atlas personnalisés.

Il existe également de nombreuses études qui peuvent découler de notre travail comme la mesure de la variabilité inter-observateur, l'étude de l'évolution de la musculature d'un individu au cours de sa vie, l'étude de la géométrie musculaire au cours de processus pathologique comme la scoliose ou les myopathies, et bien évidemment le développement de logiciel de segmentation automatisée.

## Bibliographie

---

1. Aubin CE, Descrimes JL, Dansereau J, Skalli W, Lavaste F, Labelle H. Geometrical modeling of the spine and the thorax for the biomechanical analysis of scoliotic deformities using the finite element method. *Annales de chirurgie*. 1995;49(8):749-61.
2. Koubaa W, Defives T, Pierunek M, Simonet J, Skalli W, Lavaste F. Modélisation rudiments par éléments finis de la jonction thoraco-lombaire (T12-L1). Asnières-sur-Seine, FRANCE: Edimédica; 1995. 15 p.
3. Lavaste F, Skalli W, Robin S, Roy-Camille R, Mazel C. Three-dimensional geometrical and mechanical modelling of the lumbar spine. *Journal of biomechanics*. 1992;25(10):1153-64.
4. Portier L, Thibault A, Skalli W, Santin JJ, Zeller R, Lavaste F. Approche d'une modélisation globale, tridimensionnelle par éléments finis, de la colonne vertébrale pour l'étude de la scoliose. Asnières-sur-Seine, FRANCE: Edimédica; 1993. 5 p.
5. Skalli W, Lavaste F. Etude comparative par modélisation de différentes techniques de restabilisation lombaire. . In: médical S, editor. *Restabilisation intersomatique du rachis lombaire* J.L. Husson & J.C. Le Huec; 1996.
6. Skalli W, Robin S, Lavaste F, Dubousset J. A biomechanical analysis of short segment spinal fixation using a three-dimensional geometric and mechanical model. *Spine*. 1993;18(5):536-45.
7. Robin S, Skalli W, Lavaste F. Influence of geometrical factors on the behavior of lumbar spine segments: a finite element analysis. *European spine journal : official publication of the European Spine Society, the European Spinal Deformity Society, and the European Section of the Cervical Spine Research Society*. 1994;3(2):84-90.
8. Pomero V. Modélisation géométrique et mécanique des muscles du tronc : relation entre musculature, troubles posturaux et surcharges vertébrales. Paris, FRANCE: École Nationale Supérieure d'Arts et Métiers Centre de Paris; 2002.
9. Hansen L, de Zee M, Rasmussen J, Andersen TB, Wong C, Simonsen EB. Anatomy and biomechanics of the back muscles in the lumbar spine with reference to biomechanical modeling. *Spine*. 2006;31(17):1888-99.
10. Van Dieen JH, De Looze MP. Sensitivity of single-equivalent trunk extensor muscle models to anatomical and functional assumptions. *Journal of biomechanics*. 1999;32(2):195-8.



11. Dietrich M, Kedzior K, Zagrajek T. Modeling of Muscle Action and Stability of the Human Spine. In: Winters JM, Woo SLY, editors. Multiple Muscle Systems: Biomechanics and Movement Organization. New York, NY: Springer New York; 1990. p. 451-60.
12. McGill SM, Juker D, Axler C. Correcting trunk muscle geometry obtained from MRI and CT scans of supine postures for use in standing postures. *Journal of biomechanics*. 1996;29(5):643-6.
13. Granata KP, Wilson SE. Trunk posture and spinal stability. *Clinical biomechanics (Bristol, Avon)*. 2001;16(8):650-9.
14. Nussbaum MA, Chaffin DB. Lumbar muscle force estimation using a subject-invariant 5-parameter EMG-based model. *Journal of biomechanics*. 1998;31(7):667-72.
15. Zander T, Rohlmann A, Calisse J, Bergmann G. Estimation of muscle forces in the lumbar spine during upper-body inclination. *Clinical biomechanics (Bristol, Avon)*. 2001;16 Suppl 1:S73-80.
16. Arjmand N, Gagnon D, Plamondon A, Shirazi-Adl A, Lariviere C. Comparison of trunk muscle forces and spinal loads estimated by two biomechanical models. *Clinical biomechanics (Bristol, Avon)*. 2009;24(7):533-41.
17. Bogduk N, Macintosh JE, Pearcy MJ. A universal model of the lumbar back muscles in the upright position. *Spine*. 1992;17(8):897-913.
18. Dumas GA, Poulin MJ, Roy B, Gagnon M, Jovanovic M. Orientation and moment arms of some trunk muscles. *Spine*. 1991;16(3):293-303.
19. Macintosh JE, Bogduk N. The attachments of the lumbar erector spinae. *Spine*. 1991;16(7):783-92.
20. Poelstra KA, Eijkelkamp MF, Veldhuizen AG. The geometry of the human paraspinal muscles with the aid of three-dimensional computed tomography scans and 3-Space Isotrak. *Spine*. 2000;25(17):2176-9.
21. Stokes IA, Gardner-Morse M. Quantitative anatomy of the lumbar musculature. *Journal of biomechanics*. 1999;32(3):311-6.
22. Moga PJ, Erig M, Chaffin DB, Nussbaum MA. Torso muscle moment arms at intervertebral levels T10 through L5 from CT scans on eleven male and eight female subjects. *Spine*. 1993;18(15):2305-9.
23. Marras WS, Davis KG, Ferguson SA, Lucas BR, Gupta P. Spine loading characteristics of patients with low back pain compared with asymptomatic individuals. *Spine*. 2001;26(23):2566-74.

24. Goel VK, Kong W, Han JS, Weinstein JN, Gilbertson LG. A combined finite element and optimization investigation of lumbar spine mechanics with and without muscles. *Spine*. 1993;18(11):1531-41.
25. Han JS, Goel VK, Ahn JY, Winterbottom J, McGowan D, Weinstein J, et al. Loads in the spinal structures during lifting: development of a three-dimensional comprehensive biomechanical model. *European spine journal : official publication of the European Spine Society, the European Spinal Deformity Society, and the European Section of the Cervical Spine Research Society*. 1995;4(3):153-68.
26. Gilles B, Moccozet L, Magnenat-Thalmann N. Anatomical modelling of the musculoskeletal system from MRI. *Medical image computing and computer-assisted intervention : MICCAI International Conference on Medical Image Computing and Computer-Assisted Intervention*. 2006;9(Pt 1):289-96.
27. Kass M, Witkin A, Terzopoulos D. Snakes: Active contour models. *International Journal of Computer Vision*. 1988;1(4):321-31.
28. Rohlfing T, Brandt R, Menzel R, Russakoff DB, Maurer CR. Quo Vadis, Atlas-Based Segmentation? In: Suri JS, Wilson DL, Laxminarayan S, editors. *Handbook of Biomedical Image Analysis: Volume III: Registration Models*. Boston, MA: Springer US; 2005. p. 435-86.
29. Talairach J, Tournoux P. *Co-planar Stereotaxic Atlas of the Human Brain: 3-dimensional Proportional System : an Approach to Cerebral Imaging*; G. Thieme; 1988.
30. Bondiau PY, Malandain G, Chanalet S, Marcy PY, Habrand JL, Fauchon F, et al. Atlas-based automatic segmentation of MR images: validation study on the brainstem in radiotherapy context. *International Journal of Radiation Oncology\* Biology\* Physics*. 2005;61(1):289-98.
31. Commowick O, Malandain G. Efficient selection of the most similar image in a database for critical structures segmentation. *Medical image computing and computer-assisted intervention : MICCAI International Conference on Medical Image Computing and Computer-Assisted Intervention*. 2007;10(Pt 2):203-10.
32. Blezek DJ, Miller JV. Atlas stratification. *Medical image analysis*. 2007;11(5):443-57.
33. Isambert A, Dhermain F, Bidault F, Commowick O, Bondiau PY, Malandain G, et al. Evaluation of an atlas-based automatic segmentation software for the delineation of brain organs at risk in a radiation therapy clinical context. *Radiotherapy and oncology : journal of the European Society for Therapeutic Radiology and Oncology*. 2008;87(1):93-9.
34. Commowick O, Gregoire V, Malandain G. Atlas-based delineation of lymph node levels in head and neck computed tomography images. *Radiotherapy and oncology : journal of the European Society for Therapeutic Radiology and Oncology*. 2008;87(2):281-9.

35. Jurcak V, Fripp J, Engstrom C, Walker D, Salvado O, Ourselin S, et al. Automated segmentation of the quadratus lumborum muscle from magnetic resonance images using a hybrid atlas based - geodesic active contour scheme. Conference proceedings : Annual International Conference of the IEEE Engineering in Medicine and Biology Society IEEE Engineering in Medicine and Biology Society Annual Conference. 2008;2008:867-70.
36. Bierry G, Kremer S, Kellner F, Abu Eid M, Bogorin A, Dietemann JL. Disorders of paravertebral lumbar muscles: from pathology to cross-sectional imaging. *Skeletal radiology*. 2008;37(11):967-77.
37. Hankiewicz K, Carlier RY, Lazaro L, Linzoain J, Barnerias C, Gomez-Andres D, et al. Whole-body muscle magnetic resonance imaging in SEPNI-related myopathy shows a homogeneous and recognizable pattern. *Muscle & nerve*. 2015;52(5):728-35.
38. Quijano-Roy S, Carlier RY. Muscle magnetic resonance imaging: a new diagnostic tool with promising avenues in therapeutic trials. *Neuropediatrics*. 2014;45(5):273-4.
39. Lavaste F, Diop A, Skalli W. Fiabilité de l'évaluation expérimentale des implants rachidiens. *Rachis*. 1993;5(6):273-8.
40. Gracovetsky SA, Marriott A, Richards MP, Newman NM, Asselin S. The impact of inefficient clinical diagnosis on the cost of managing low back pain. *Journal of healthcare risk management : the journal of the American Society for Healthcare Risk Management*. 1997;17(3):21-31.
41. Gracovetsky SA, Newman NM, Richards MP, Asselin S, Lanzo VF, Marriott A. Evaluation of clinician and machine performance in the assessment of low back pain. *Spine*. 1998;23(5):568-75.
42. Kamina P. Anatomie clinique. 4 ed: Maloine; 2013.
43. Depreux R. Schémas de travaux pratiques anatomie: Vigot; 2011.
44. Dufour M. Anatomie de l'appareil locomoteur: Elsevier; 2016.
45. Sobotta J. Atlas of human anatomy. 15th ed: Maloine; 2013.
46. Sieben JM, van Otten I, Lataster A, Froeling M, Nederveen AJ, Strijkers GJ, et al. In Vivo Reconstruction of Lumbar Erector Spinae Architecture Using Diffusion Tensor MRI. *Clinical spine surgery*. 2016;29(3):E139-45.
47. Gattton ML, Percy MJ, Pettet GJ, Evans JH. A three-dimensional mathematical model of the thoracolumbar fascia and an estimate of its biomechanical effect. *Journal of biomechanics*. 2010;43(14):2792-7.

48. Nussbaum MA, Chaffin DB, Rechten CJ. Muscle lines-of-action affect predicted forces in optimization-based spine muscle modeling. *Journal of biomechanics*. 1995;28(4):401-9.



# Atlas IRM 3D des muscles du dos à l'étage lombo-sacré

**Mots clés :** Atlas, IRM, muscles du dos, segmentation.

## Résumé :

**Objectifs :** Constituer des atlas en 3 dimensions des muscles du dos à l'étage lombo-sacré à partir d'IRM. Différencier les muscles para-vertébraux.

**Méthodes :** Réalisation d'une séquence 3D isotropique en pondération T2 sur IRM 3 Tesla du rachis lombo-sacré chez 3 sujets asymptomatiques, sans antécédent traumatique ni chirurgical rachidien. Segmentation manuelle des muscles du dos individualisables latéralisés à droite à l'aide du logiciel Avizo puis reconstruction en 3D. Nous nous sommes interrogés pour chaque muscle sur sa visualisation, la difficulté à le contourer et le temps de segmentation.

**Résultats :** Tous les muscles du rachis lombo-sacré n'ont pas été individualisés ; sur les 44 muscles « théoriques » que nous nous étions fixés, 17 ont été identifiés chez le sujet n°1, 20 chez le n°2 et 27 chez le n°3. Les difficultés se concentraient sur les muscles transversaires-épineux et notamment les longs multifides. Le temps de segmentation était compris entre 1540 et 1800 minutes. Chez le sujet n°3, qui s'avérait être le plus âgé et avec la musculature la moins développée, les muscles ont été plus facilement individualisables.

**Conclusion :** A notre connaissance, il s'agit des premiers atlas 3D des muscles du dos à l'étage lombo-sacré réalisés à partir de données IRM. Cette étude a démontré la faisabilité de la segmentation manuelle malgré les limites restantes. C'est aussi la première fois que l'on différencie aussi bien les muscles paravertébraux. Ces atlas serviront à développer les modèles biomécaniques de demain, nécessaires à la compréhension des pathologies rachidiennes et utiles aux chirurgiens pour une planification pré-opératoire.